



**HAL**  
open science

# Luxations et fractures luxations périlunaires du carpe : évaluation et facteurs pronostiques à long terme

Charline Garçon

► **To cite this version:**

Charline Garçon. Luxations et fractures luxations périlunaires du carpe : évaluation et facteurs pronostiques à long terme. Médecine humaine et pathologie. 2019. dumas-02635420

**HAL Id: dumas-02635420**

**<https://dumas.ccsd.cnrs.fr/dumas-02635420>**

Submitted on 8 Jun 2020

**HAL** is a multi-disciplinary open access archive for the deposit and dissemination of scientific research documents, whether they are published or not. The documents may come from teaching and research institutions in France or abroad, or from public or private research centers.

L'archive ouverte pluridisciplinaire **HAL**, est destinée au dépôt et à la diffusion de documents scientifiques de niveau recherche, publiés ou non, émanant des établissements d'enseignement et de recherche français ou étrangers, des laboratoires publics ou privés.



Distributed under a Creative Commons Attribution - NonCommercial - ShareAlike 4.0 International License

UNIVERSITÉ DE MONTPELLIER  
FACULTÉ DE MÉDECINE MONTPELLIER-NÎMES

**THÈSE**

Pour obtenir le titre de

**DOCTEUR EN MÉDECINE**

Présentée et soutenue publiquement

Par

**Charline GARÇON**

le vendredi 29 mars 2019

LUXATIONS ET FRACTURES LUXATIONS PÉRILUNAIRES DU CARPE :  
ÉVALUATION ET FACTEURS PRONOSTIQUES À LONG TERME

Directeur de thèse : Professeur Michel CHAMMAS

JURY

Président : Professeur Michel CHAMMAS

Assesseurs : Professeur François CANOVAS

Professeur Bertrand COULET

Membre invité : Professeur Régis LEGRÉ

UNIVERSITÉ DE MONTPELLIER  
FACULTÉ DE MÉDECINE MONTPELLIER-NÎMES

**THÈSE**

Pour obtenir le titre de

**DOCTEUR EN MÉDECINE**

Présentée et soutenue publiquement

Par

**Charline GARÇON**

le vendredi 29 mars 2019

LUXATIONS ET FRACTURES LUXATIONS PÉRILUNAIRES DU CARPE :  
ÉVALUATION ET FACTEURS PRONOSTIQUES À LONG TERME

Directeur de thèse : Professeur Michel CHAMMAS

JURY

Président : Professeur Michel CHAMMAS

Assesseurs : Professeur François CANOVAS

Professeur Bertrand COULET

Membre invité : Professeur Régis LEGRÉ

## ANNEE UNIVERSITAIRE 2018 - 2019

### PERSONNEL ENSEIGNANT

#### Professeurs Honoraires

ALLIEU Yves  
ALRIC Robert  
ARNAUD Bernard  
ASTRUC Jacques  
AUSSILLOUX Charles  
AVEROUS Michel  
AYRAL Guy  
BAILLAT Xavier  
BALDET Pierre  
BALDY-MOULINIER Michel  
BALMES Jean-Louis  
BALMES Pierre  
BANSARD Nicole  
BAYLET René  
BILLIARD Michel  
BLARD Jean-Marie  
BLAYAC Jean Pierre  
BLOTMAN Francis  
BONNEL François  
BOUDET Charles  
BOURGEOIS Jean-Marie  
BRUEL Jean Michel  
BUREAU Jean-Paul  
BRUNEL Michel  
CALLIS Albert  
CANAUD Bernard  
CASTELNAU Didier  
CHAPTAL Paul-André  
CIURANA Albert-Jean  
CLOT Jacques  
D'ATHIS Françoise  
DEMAILLE Jacques  
DESCOMPS Bernard  
DIMEGLIO Alain

DUBOIS Jean Bernard  
DUMAS Robert  
DUMAZER Romain  
ECHENNE Bernard  
FABRE Serge  
FREREBEAU Philippe  
GALIFER René Benoît  
GODLEWSKI Guilhem  
GRASSET Daniel  
GROLLEAU-RAOUX Robert  
GUILHOU Jean-Jacques  
HERTAULT Jean  
HUMEAU Claude  
JAFFIOL Claude  
JANBON Charles  
JANBON François  
JARRY Daniel  
JOYEUX Henri  
LAFFARGUE François  
LALLEMANT Jean Gabriel  
LAMARQUE Jean-Louis  
LAPEYRIE Henri  
LESBROS Daniel  
LOPEZ François Michel  
LORIOT Jean  
LOUBATIERES Marie  
Madeleine  
MAGNAN DE BORNIER  
Bernard  
MARY Henri  
MATHIEU-DAUDE Pierre  
MEYNADIER Jean  
MICHEL François-Bernard  
MICHEL Henri

MION Charles  
MION Henri  
MIRO Luis  
NAVARRO Maurice  
NAVRATIL Henri  
OTHONIEL Jacques  
PAGES Michel  
PEGURET Claude  
PELLISSIER Jacques  
POUGET Régis  
PUECH Paul  
PUJOL Henri  
PUJOL Rémy  
RABISCHONG Pierre  
RAMUZ Michel  
RIEU Daniel  
RIOUX Jean-Antoine  
ROCHFORT Henri  
ROSSI Michel  
ROUANET DE VIGNE LAVIT  
Jean Pierre  
SAINT AUBERT Bernard  
SANCHO-GARNIER Héléne  
SANY Jacques  
SEGARNBIEUX François  
SENAC Jean-Paul  
SERRE Arlette  
SIMON Lucien  
SOLASSOL Claude  
THEVENET André  
VIDAL Jacques  
VISIER Jean Pierre

#### Professeurs Emérites

ARTUS Jean-Claude  
BLANC François  
BOULENGER Jean-Philippe  
BOURREL Gérard  
BRINGER Jacques  
CLAUSTRES Mireille  
DAURES Jean-Pierre  
DAUZAT Michel  
DEDET Jean-Pierre  
ELEDJAM Jean-Jacques  
GUERRIER Bernard  
JOURDAN Jacques

MARES Pierre  
MAURY Michèle  
MILLAT Bertrand  
MAUDELONDE Thierry  
MONNIER Louis  
PREFAUT Christian  
PUJOL Rémy  
SULTAN Charles  
TOUCHON Jacques  
VOISIN Michel  
ZANCA Michel

## Professeurs des Universités - Praticiens Hospitaliers

### PU-PH de classe exceptionnelle

ALBAT Bernard - Chirurgie thoracique et cardiovasculaire  
ALRIC Pierre - Chirurgie vasculaire ; médecine vasculaire (option chirurgie vasculaire)  
BACCINO Eric - Médecine légale et droit de la santé  
BASTIEN Patrick - Parasitologie et mycologie  
BONAFE Alain - Radiologie et imagerie médicale  
CAPDEVILA Xavier - Anesthésiologie-réanimation  
COLSON Pascal – Anesthésie-réanimation  
COMBE Bernard - Rhumatologie  
COSTA Pierre - Urologie  
COTTALORDA Jérôme - Chirurgie infantile  
COUBES Philippe – Neurochirurgie  
COURTET Philippe – Psychiatrie d'adultes, addictologie  
CRAMPETTE Louis - Oto-rhino-laryngologie  
CRISTOL Jean Paul - Biochimie et biologie moléculaire  
DAVY Jean Marc - Cardiologie  
DE LA COUSSAYE Jean Emmanuel - Anesthésiologie-réanimation  
DELAPORTE Eric - Maladies infectieuses ; maladies tropicales  
DEMOLY Pascal – Pneumologie, addictologie  
DE WAZIERES Benoît - Médecine interne ; gériatrie et biologie du vieillissement, médecine générale, addictologie  
DOMERGUE Jacques - Chirurgie générale  
DUFFAU Hugues - Neurochirurgie  
DUJOLS Pierre - Biostatistiques, informatique médicale et technologies de la communication  
ELIAOU Jean François - Immunologie  
FABRE Jean Michel - Chirurgie générale  
FRAPIER Jean-Marc – Chirurgie thoracique et cardiovasculaire  
GUILLOT Bernard - Dermato-vénéréologie  
HAMAMAH Samir-Biologie et Médecine du développement et de la reproduction ; gynécologie médicale  
HEDON Bernard-Gynécologie-obstétrique ; gynécologie médicale  
HERISSON Christian-Médecine physique et de réadaptation  
JABER Samir-Anesthésiologie-réanimation  
JEANDEL Claude-Médecine interne ; gériatrie et biologie du vieillissement, médecine générale, addictologie  
JONQUET Olivier-Réanimation ; médecine d'urgence  
JORGENSEN Christian-Thérapeutique ; médecine d'urgence ; addictologie  
KOTZKI Pierre Olivier-Biophysique et médecine nucléaire  
LANDAIS Paul-Epidémiologie, Economie de la santé et Prévention  
LARREY Dominique-Gastroentérologie ; hépatologie ; addictologie  
LEFRANT Jean-Yves-Anesthésiologie-réanimation  
LE QUELLEC Alain-Médecine interne ; gériatrie et biologie du vieillissement, médecine générale, addictologie  
MARTY-ANE Charles - Chirurgie thoracique et cardiovasculaire  
MERCIER Jacques - Physiologie  
MESSNER Patrick – Cardiologie  
MONDAIN Michel – Oto-rhino-laryngologie  
PELLISSIER Jacques-Médecine physique et de réadaptation  
RENARD Eric-Endocrinologie, diabète et maladies métaboliques ; gynécologie médicale  
REYNES Jacques-Maladies infectieuses, maladies tropicales  
RIBSTEIN Jean-Médecine interne ; gériatrie et biologie du vieillissement, médecine générale, addictologie  
RIPART Jacques-Anesthésiologie-réanimation  
ROUANET Philippe-Cancérologie ; radiothérapie  
SCHVED Jean François-Hématologie; Transfusion  
TAOUREL Patrice-Radiologie et imagerie médicale  
UZIEL Alain -Oto-rhino-laryngologie  
VANDE PERRE Philippe-Bactériologie-virologie ; hygiène hospitalière  
YCHOU Marc-Cancérologie ; radiothérapie

### PU-PH de 1<sup>re</sup> classe

AGUILAR MARTINEZ Patricia-Hématologie ; transfusion  
AVIGNON Antoine-Nutrition  
AZRIA David -Cancérologie ; radiothérapie  
BAGHDADLI Amaria-Pédopsychiatrie ; addictologie  
BEREGI Jean-Paul-Radiologie et imagerie médicale  
BLAIN Hubert-Médecine interne ; gériatrie et biologie du vieillissement, médecine générale, addictologie  
BLANC Pierre-Gastroentérologie ; hépatologie ; addictologie  
BORIE Frédéric-Chirurgie digestive  
BOULOT Pierre-Gynécologie-obstétrique ; gynécologie médicale

CAMBONIE Gilles -Pédiatrie  
 CAMU William-Neurologie  
 CANOVAS François-Anatomie  
 CARTRON Guillaume-Hématologie ; transfusion  
 CHAMMAS Michel-Chirurgie orthopédique et traumatologique  
 CHANQUES Gérald – Anesthésie-réanimation  
 CORBEAU Pierre-Immunologie  
 COSTES Valérie-Anatomie et cytologie pathologiques  
 CYTEVAL Catherine-Radiologie et imagerie médicale  
 DADURE Christophe-Anesthésiologie-réanimation  
 DAUVILLIERS Yves-Physiologie  
 DE TAYRAC Renaud-Gynécologie-obstétrique, gynécologie médicale  
 DEMARIA Roland-Chirurgie thoracique et cardio-vasculaire  
 DEREURE Olivier-Dermatologie – vénéréologie  
 DE VOS John – Cytologie et histologie  
 DROUPY Stéphane -Urologie  
 DUCROS Anne-Neurologie  
 GARREL Renaud – Oto-rhino-laryngologie  
 HAYOT Maurice - Physiologie  
 KLOUCHE Kada-Réanimation ; médecine d'urgence  
 KOENIG Michel-Génétique moléculaire  
 LABAUGE Pierre- Neurologie  
 LAFFONT Isabelle-Médecine physique et de réadaptation  
 LAVABRE-BERTRAND Thierry-Cytologie et histologie  
 LAVIGNE Jean-Philippe – Bactériologie – virologie, hygiène hospitalière  
 LECLERCQ Florence-Cardiologie  
 LEHMANN Sylvain-Biochimie et biologie moléculaire  
 LE MOING Vincent – Maladies infectieuses, maladies tropicales  
 LUMBROSO Serge-Biochimie et Biologie moléculaire  
 MARIANO-GOULART Denis-Biophysique et médecine nucléaire  
 MATECKI Stéfan -Physiologie  
 MEUNIER Laurent-Dermato-vénéréologie  
 MOREL Jacques - Rhumatologie  
 MORIN Denis-Pédiatrie  
 NAVARRO Francis-Chirurgie générale  
 PETIT Pierre-Pharmacologie fondamentale ; pharmacologie clinique ; addictologie  
 PERNEY Pascal-Médecine interne ; gériatrie et biologie du vieillissement, médecine générale, addictologie  
 PRUDHOMME Michel - Anatomie  
 PUJOL Jean Louis-Pneumologie ; addictologie  
 PUJOL Pascal-Biologie cellulaire  
 PURPER-OUAKIL Diane-Pédopsychiatrie ; addictologie  
 QUERE Isabelle-Chirurgie vasculaire ; médecine vasculaire (option médecine vasculaire)  
 SOTTO Albert-Maladies infectieuses ; maladies tropicales  
 TOUITOU Isabelle-Génétique  
 TRAN Tu-Anh-Pédiatrie  
 VERNHET Hélène-Radiologie et imagerie médicale

#### **PU-PH de 2ème classe**

ASSENAT Éric-Gastroentérologie ; hépatologie ; addictologie  
 BERTHET Jean-Philippe-Chirurgie thoracique et cardiovasculaire  
 BOURDIN Arnaud-Pneumologie ; addictologie  
 CANAUD Ludovic-Chirurgie vasculaire ; Médecine Vasculaire  
 CAPDEVIELLE Delphine-Psychiatrie d'Adultes ; addictologie  
 CAPTIER Guillaume-Anatomie  
 CAYLA Guillaume-Cardiologie  
 COLOMBO Pierre-Emmanuel-Cancérologie ; radiothérapie  
 COSTALAT Vincent-Radiologie et imagerie médicale  
 COULET Bertrand-Chirurgie orthopédique et traumatologique  
 CUVILLON Philippe-Anesthésiologie-réanimation  
 DAIEN Vincent-Ophtalmologie  
 DORANDEU Anne-Médecine légale -  
 DUPEYRON Arnaud-Médecine physique et de réadaptation  
 FAILLIE Jean-Luc – Pharmacologie fondamentale, pharmacologie clinique, addictologie  
 FESLER Pierre-Médecine interne ; gériatrie et biologie du vieillissement, médecine générale, addictologie  
 GAUJOUX Viala Cécile-Rhumatologie  
 GENEVIEVE David-Génétique  
 GODREUIL Sylvain-Bactériologie-virologie ; hygiène hospitalière  
 GUILLAUME Sébastien-Urgences et Post urgences psychiatriques -  
 GUILPAIN Philippe-Médecine Interne, gériatrie et biologie du vieillissement; addictologie

GUIU Boris-Radiologie et imagerie médicale  
 HERLIN Christian – Chirurgie plastique, reconstructrice et esthétique, brulologie  
 HOUEDE Nadine-Cancérologie ; radiothérapie  
 JACOT William-Cancérologie ; Radiothérapie  
 JUNG Boris-Réanimation ; médecine d'urgence  
 KALFA Nicolas-Chirurgie infantile  
 KOUYOUMDJIAN Pascal-Chirurgie orthopédique et traumatologique  
 LACHAUD Laurence-Parasitologie et mycologie  
 LALLEMANT Benjamin-Oto-rhino-laryngologie  
 LE QUINTREC Moglie - Néphrologie  
 LETOUZEY Vincent-Gynécologie-obstétrique ; gynécologie médicale  
 LONJON Nicolas - Neurologie  
 LOPEZ CASTROMAN Jorge-Psychiatrie d'Adultes ; addictologie  
 LUKAS Cédric-Rhumatologie  
 MAURY Philippe-Chirurgie orthopédique et traumatologique  
 MILLET Ingrid-Radiologie et imagerie médicale  
 MORANNE Olivier-Néphrologie  
 NAGOT Nicolas-Biostatistiques, informatique médicale et technologies de la communication  
 NOCCA David-Chirurgie digestive  
 PANARO Fabrizio-Chirurgie générale  
 PARIS Françoise-Biologie et médecine du développement et de la reproduction ; gynécologie médicale  
 PASQUIE Jean-Luc-Cardiologie  
 PEREZ MARTIN Antonia-Physiologie  
 POUDEROUX Philippe-Gastroentérologie ; hépatologie ; addictologie  
 RIGAU Valérie-Anatomie et cytologie pathologiques  
 RIVIER François-Pédiatrie  
 ROGER Pascal-Anatomie et cytologie pathologiques  
 ROSSI Jean François-Hématologie ; transfusion  
 ROUBILLE François-Cardiologie  
 SEBBANE Mustapha-Anesthésiologie-réanimation  
 SIRVENT Nicolas-Pédiatrie  
 SOLASSOL Jérôme-Biologie cellulaire  
 STOEBSNER Pierre – Dermato-vénéréologie  
 SULTAN Ariane-Nutrition  
 THOUVENOT Éric-Neurologie  
 THURET Rodolphe-Urologie  
 VENAIL Frédéric-Oto-rhino-laryngologie  
 VILLAIN Max-Ophtalmologie  
 VINCENT Denis -Médecine interne ; gériatrie et biologie du vieillissement, médecine générale, addictologie  
 VINCENT Thierry-Immunologie  
 WOJTUSCISZYN Anne-Endocrinologie-diabétologie-nutrition

### **PROFESSEURS DES UNIVERSITES**

#### 1<sup>re</sup> classe :

COLINGE Jacques - Cancérologie, Signalisation cellulaire et systèmes complexes

#### 2<sup>ème</sup> classe :

LAOUDJ CHENIVESSE Dalila - Biochimie et biologie moléculaire

VISIÉ Laurent - Sociologie, démographie

### **PROFESSEURS DES UNIVERSITES - Médecine générale**

#### 1<sup>re</sup> classe :

LAMBERT Philippe

#### 2<sup>ème</sup> classe :

AMOUYAL Michel

### **PROFESSEURS ASSOCIES - Médecine Générale**

CLARY Bernard

DAVID Michel

### **PROFESSEUR ASSOCIE - Médecine**

BESSIS Didier - Dermato-vénéréologie

MEUNIER Isabelle – Ophtalmologie

MULLER Laurent – Anesthésiologie-réanimation

PERRIGAULT Pierre-François - Anesthésiologie-réanimation ; médecine d'urgence

ROUBERTIE Agathe – Pédiatrie

## Maîtres de Conférences des Universités - Praticiens Hospitaliers

### MCU-PH Hors classe

BOULLE Nathalie – Biologie cellulaire  
CACHEUX-RATABOUL Valère-Génétique  
CARRIERE Christian-Bactériologie-virologie ; hygiène hospitalière  
CHARACHON Sylvie-Bactériologie-virologie ; hygiène hospitalière  
FABBRO-PERAY Pascale-Epidémiologie, économie de la santé et prévention  
HILLAIRE-BUYS Dominique-Pharmacologie fondamentale ; pharmacologie clinique ; addictologie  
GIANSILY-BLAIZOT Muriel – Hématologie, transfusion  
PELLESTOR Franck-Cytologie et histologie  
PUJOL Joseph-Anatomie  
RICHARD Bruno-Thérapeutique ; addictologie  
RISPAIL Philippe-Parasitologie et mycologie  
SEGONDY Michel-Bactériologie-virologie ; hygiène hospitalière

### MCU-PH de 1<sup>re</sup> classe

BADIOU Stéphanie-Biochimie et biologie moléculaire  
BOUDOUSQ Vincent-Biophysique et médecine nucléaire  
BOURGIER Céline-Cancérologie ; Radiothérapie  
BRET Caroline -Hématologie biologique  
COSSEE Mireille-Génétique Moléculaire  
GABELLE DELOUSTAL Audrey-Neurologie  
GIRARDET-BESSIS Anne-Biochimie et biologie moléculaire  
LAVIGNE Géraldine-Hématologie ; transfusion  
LESAGE François-Xavier – Médecine et santé au travail  
MATHIEU Olivier-Pharmacologie fondamentale ; pharmacologie clinique ; addictologie  
MENJOT de CHAMPFLEUR Nicolas-Neuroradiologie  
MOUZAT Kévin-Biochimie et biologie moléculaire  
PANABIERES Catherine-Biologie cellulaire  
PHILIBERT Pascal-Biologie et médecine du développement et de la reproduction  
RAVEL Christophe - Parasitologie et mycologie  
SCHUSTER-BECK Iris-Physiologie  
STERKERS Yvon-Parasitologie et mycologie  
TUAILLON Edouard-Bactériologie-virologie ; hygiène hospitalière  
YACHOUH Jacques-Chirurgie maxillo-faciale et stomatologie

### MCU-PH de 2<sup>ème</sup> classe

BERTRAND Martin-Anatomie  
DE JONG Audrey – Anesthésie-réanimation  
DU THANH Aurélie-Dermato-vénérologie  
GALANAUD Jean Philippe-Médecine Vasculaire  
GOUZI Farès-Physiologie  
HERRERO Astrid – Chirurgie générale  
JEZIORSKI Éric-Pédiatrie  
KUSTER Nils-Biochimie et biologie moléculaire  
MAKINSON Alain-Maladies infectieuses, Maladies tropicales  
MURA Thibault-Biostatistiques, informatique médicale et technologies de la communication  
OLIE Emilie-Psychiatrie d'adultes ; addictologie  
PANTEL Alix – Bactériologie-virologie, hygiène hospitalière  
PERS Yves-Marie – Thérapeutique, addictologie  
SABLEWSKI Vanessa – Anatomie et cytologie pathologiques  
THEVENIN-RENE Céline-Immunologie

## MAITRES DE CONFERENCES DES UNIVERSITES - Médecine Générale

### Maîtres de conférence de 1<sup>ère</sup> classe

COSTA David

### Maîtres de conférence de 2<sup>ème</sup> classe

FOLCO-LOGNOS Béatrice  
OUDE-ENGBERINK Agnès



## **MAITRES DE CONFERENCES ASSOCIES - Médecine Générale**

GARCIA Marc  
MILLION Elodie  
PAVAGEAU Sylvain  
REBOUL Marie-Catherine  
SERAYET Philippe

## **MAITRES DE CONFERENCES DES UNIVERSITES**

### **Maîtres de Conférences hors classe**

BADIA Eric - Sciences biologiques fondamentales et cliniques

### **Maîtres de Conférences de classe normale**

BECAMEL Carine - Neurosciences  
BERNEX Florence - Physiologie  
CHAUMONT-DUBEL Séverine - Sciences du médicament et des autres produits de santé  
CHAZAL Nathalie - Biologie cellulaire  
DELABY Constance - Biochimie et biologie moléculaire  
GUGLIELMI Laurence - Sciences biologiques fondamentales et cliniques  
HENRY Laurent - Sciences biologiques fondamentales et cliniques  
LADRET Véronique - Mathématiques appliquées et applications des mathématiques  
LAINE Sébastien - Sciences du Médicament et autres produits de santé  
LE GALLIC Lionel - Sciences du médicament et autres produits de santé  
LOZZA Catherine - Sciences physico-chimiques et technologies pharmaceutiques  
MAIMOUN Laurent - Sciences physico-chimiques et ingénierie appliquée à la santé  
MOREAUX Jérôme - Science biologiques, fondamentales et cliniques  
MORITZ-GASSER Sylvie - Neurosciences  
MOUTOT Gilles - Philosophie  
PASSERIEUX Emilie - Physiologie  
RAMIREZ Jean-Marie - Histologie  
TAULAN Magali - Biologie Cellulaire

## **PRATICIENS HOSPITALIERS UNIVERSITAIRES**

CLAIRE DAIEN-Rhumatologie  
BASTIDE Sophie-Epidémiologie, économie de la santé et prévention  
GATINOIS Vincent-Histologie, embryologie et cytogénétique  
PINETON DE CHAMBRUN Guillaume-Gastroentérologie ; hépatologie ; addictologie  
SOUCHE François-Régis – Chirurgie générale  
TORRE Antoine-Gynécologie-obstétrique ; gynécologie médicale

# **REMERCIEMENTS**

À mon Maître et Président de thèse,

**Monsieur le Professeur Michel CHAMMAS**

Professeur de chirurgie orthopédique et traumatologique, chirurgien de la main  
CHU Montpellier

Vous me faites l'honneur de présider ce jury de thèse et de juger mon travail.

Vos connaissances, votre rigueur chirurgicale et votre sang froid sont pour moi des exemples.

Ce fut un immense honneur pour moi de progresser à vos côtés.

J'espère être digne de votre confiance.

Veillez croire en l'expression de mon profond respect.

À mon Maître et juge,

**Monsieur le Professeur François CANOVAS**

Professeur d'Anatomie, chirurgien orthopédiste  
CHU Montpellier

Je vous remercie de me faire l'honneur de juger mon travail de thèse.

J'admire votre réflexion et votre rigueur chirurgicale qui sont pour moi un modèle.

Ce fut un honneur pour moi de pouvoir apprendre à vos côtés.

Veillez trouver ici le témoignage de ma profonde estime.

À mon Maître et juge,

**Monsieur le Professeur Bertrand COULET**

Professeur de chirurgie orthopédique et traumatologique, chirurgien de la main  
CHU Montpellier

Je vous remercie de me faire l'honneur de juger mon travail de thèse.

Ce fut un honneur pour moi de bénéficier de votre enseignement et j'admire votre implication dans la transmission des connaissances aux plus jeunes. Merci pour votre compagnonnage.

Soyez assuré de mon profond respect.

À mon Maître et juge,

**Monsieur le Professeur Régis LEGRÉ**

Professeur de chirurgie plastique, reconstructrice et esthétique, chirurgien de la main  
CHU Marseille

Je vous remercie de me faire l'honneur de juger mon travail de thèse.

Merci de m'avoir accueilli avec bienveillance dans votre service.

J'admire votre analyse, votre rigueur ainsi que votre aisance chirurgicale.

Votre esprit clair et votre sens de la pédagogie forcent mon respect.

Soyez assuré de ma profonde gratitude.

À mes maîtres d'internat :

À **Monsieur le Professeur Gérard Asencio**, merci pour votre rigueur et votre enseignement.

À **Monsieur le Professeur Pascal Kouyoumdjian**, merci pour votre apprentissage de la chirurgie du rachis.

À **Monsieur le Professeur Jérôme Cottalorda**, merci pour votre enseignement de la chirurgie pédiatrique et pour votre gentillesse.

Au **Docteur Cyril Lazerges**, merci pour votre accompagnement chirurgical et vos conseils. Votre talent chirurgical et votre efficacité m'impressionneront toujours.

Au **Docteur Patrick Faure**, merci pour ta bonne humeur et ton humanité. Tu resteras un exemple que ce soit chirurgicalement ou humainement #faites l'amour pas la guerre (surtout l'amour ☺).

Au **Docteur Mazen Hamoui**, ton dévouement pour les patients et ta connaissance sont pour moi des exemples. Merci.

Au **Docteur Florent Gaillard**, merci pour ta gentillesse et ta sérénité.

Au **Docteur Louis Dagneaux**, merci de m'avoir accueilli dans la filière #pyramide ; j'espère que tu garderas le souvenir de nos gardes de blackcat !

Au **Docteur David Forget**, merci de m'avoir accompagné lors de mon arrivée à Montpellier

Au **Docteur Timothée Bissuel**, mon petit Timoty, merci pour ta confiance

Au **Docteur François Lozach**, pour s'envoyer en l'air ☺

Au **Docteur Djamel Louahem M Sabah**, merci pour ton enseignement et ton compagnonnage. Et merci pour les cafés dans ton bureau aux senteurs d'Orient.

Au **Docteur Philippe Mazeau**, merci pour ton calme légendaire dans toutes les circonstances.

Au **Docteur Marion Delpont**, merci pour ton enseignement. Ton courage et persévérance sont pour moi des exemples.

Au **Docteur Fanny Alkar**, merci pour ton apprentissage et ta gentillesse.

Au **Docteur Bernard Mégy**, merci pour ton apprentissage et cette capacité à nous autonomiser ☺

Au **Docteur Nicolas Cellier**, merci pour ton enseignement de la chirurgie du pied et tes répliques cultes qui dépassent la frontière du Gard.

Au **Docteur Philippe Marchand**, merci pour ta rigueur chirurgicale et tes « coups de gueule ».

Au **Docteur Olivier Mares**, merci pour ton compagnonnage et ton dynamisme, tu as su partager avec moi ta passion de la chirurgie de la main.

Au **Docteur Karim Houzir**, merci d'avoir cru en moi et de m'avoir soutenu dans les moments difficiles. Je me souviendrai des trajets Montpellier Nimes en écoutant « Nostalgie ».

Au **Docteur Omar Naji**, merci pour ces moments arthroscopiques ! JESUS !

Au **Docteur Rémi Coulomb**, merci pour les bibliographies arrosées.

Au **Docteur Philippe Teissier**, merci pour ma première PIH et pour ton enseignement de la chirurgie de l'épaule.

Au **Docteur Alexandre Dhenin**, merci pour le souvenir de ces moments passés au bloc sans jamais hurler ☺ et pour ces nombreux services que tu m'as rendus par la suite.

Au **Docteur Lamine Lamoudi**, merci pour votre enseignement

Au **Docteur Didier Ledoux**, pour ton dévouement et ta passion pour ton métier. Tu es pour moi un exemple.

Au **Docteur Kamel Hamitouche**, pour ta dextérité chirurgicale et ta persévérance. Merci pour ton apprentissage.

À mes anciens chefs de cliniques d'ortho2 :

Au **Docteur Iskander Djerbi**, le plus beau, merci de m'avoir fait confiance et de m'avoir tant laissé opérer. Merci pour tes nombreux conseils et ta bienveillance.

Au **Docteur Soufyane Bouacida**, alias Pr Boileaucida ! Merci pour ton accompagnement et ton enseignement. Promis le champ d'approche sera toujours bien mis #psychorigide ☺

Au **Docteur Adriano Toffoli**, merci pour ton compagnonnage et tes précieux conseils. Et  
Merci pour la danse des pec ☺

Au **Docteur Julien Andrin**, merci pour ton grain de folie et pour ce qu'il a pu reposer  
sur mes épaules...

Au **Docteur Jennifer Soret**, merci pour ta gentillesse. J'admire ton courage et ta  
persévérance à toute épreuve.

Au **Docteur Thomas Waitzenegger**, que j'ai si peu connu mais dont on entend encore  
les mérites.

À mes co-internes (#la famille), devenus chefs pour certains :

À **Etienne**, merci pour ces semestres passés ensemble, à devoir t'accompagner partout, « parce  
qu'on est une famille » et pour ma première malléole externe.

À **Thibaut**, pour son abonnement au Midi libre, et son rire communicatif

À **Emmanuella**, merci pour tout et un bisou à Marilyne.

À **Clément G**, avec qui j'ai été le plus souvent co-interne et avec qui je détiens le record du  
jaune de l'été.

À **Eric**, « le loup », pour toutes les fois où j'ai tourné la roue gratuitement.

À **Pauline**, Paulin Jolin, pour nos discussions d'orthopédie ou non

À **Chloé**, qui a aussi fait le choix de quitter l'anesthésie, merci pour tes conseils et ton soutien

À **Lionel**, mon co-locataire et mon ami, pour nos dégustations de vin et tes idées de concert  
loufoques, merci de m'avoir supporté

À **Alexandre D**, mon marseillais préféré, merci pour la danse des pecs (Adriano est toujours le  
numéro 1) même si quelquefois j'ai envie de te mettre des patates ☺

À **Lamine**, pour nos footing, beach volley, stand up paddle et maintenant cross fit !!!

À **Inès**, tata, la PPP, merci pour tous ces moments mémorables et ces fous rires aux 4 coins de la  
France

À **Léo C**, on s'est contacté avant même le début de l'internat puis on s'est suivi tout du long,  
dans les stages et les DIU, on en a passé des soirées à descendre des bières (du vin pour moi) et à  
manger du KORIZO !

À **Benjamin**, le mec le plus fou que je connaisse (égalité avec globe), si tu n'existais pas il  
faudrait t'inventer

À **Léonard**, le beau gosse, merci pour les bons moments passés en ta compagnie

À **Camille**, la folie au féminin, qui me détrône sur la taille du bonnet

À **Julien B**, merci pour orthofit !

À **Clément J**, merci pour ce semestre ! Champions du monde !!

À **Omar**, merci pour ton soutien infailible au milieu de ces Nîmois  
À **Hamid**, Hamidou, pour tes compliments capillaires  
À **Haroun**, chaud comme la braise...  
À **Rémi**, Remcadu34, pour les narvalux qui méritent une balle entre les 2 yeux  
À **Stanislas**, Schtanichlach Maroubite, mon binôme de cet été, avec qui on a bien ri  
À **Léo N**, pour ses beaux yeux, et son combat écologique contre les gobelets plastiques de l'internat  
À **Vincent**, futur produit nîmois  
À **François**, alias Tyrex ou Bauzou le clown, à la recherche du Uber eats en garde  
À **Alexandre L**, pupuce, pour sa résistance aux arachides et ses recommandations  
À **Edouard**, doudou, pour ce we strasbourgeois mémorable à base d'enclouage  
À **Salomé**, toujours souriante même si elle râle ! et surtout toujours présente pour le cross fit ;)  
À **Paul**, l'homme aux 1000 jeux de mots, toujours prêt à mettre une pièce.  
À **Pierre Emmanuel**, pour son implication au CJO et ses mails d'information ☺  
À **Emilien**, champagne ! en souvenir de la ligature de la veine céphalique à 4 du mat....  
À **Valentin**, pour tes conseils matrimoniaux et pour avoir égayer notre semestre d'été  
À **Tom**, cheval passion, on a encore du temps devant nous pour mieux se connaître  
À **Manuel**, bouscoulé, pour ce semestre sétois #clouZNN#paillote#hangover  
À **Tarik**, Tarikos, le prince d'Arabie, pour nos moments à parler business  
À **Guillaume**, Karlito, que je vois autrement depuis son défi #jaune  
À **Annabelle**, notre pharmacienne préférée  
Et tous les autres que je connais si peu, **Emmanuelle, Julie, Aurélie, Romain, Mathilde, Olivier, Jeff** et les nouvelles recrues, **Sarah, Elias, Camille** et **Lara**.  
À nos interchu venus prendre le soleil, **Mickael**, Bouyance, à nos passions communes pour les belles caisses et la Vap, même si moi j'ai arrêté...**Damien**, pour les coachings pro et perso...**Hugo**, notre dernière recrue, et pas des moindres

À **Najib**, pour ton accompagnement et nos sessions footing, aux **marseillais** même si l'aventure fut écourtée bien malgré moi.

À mes co-internes sétois, **Lorenzo, Jowan, Jean-Philippe** #VSD

Aux copains de DIU, **Justin**, merci pour ce surnom qui restera, **Thomas, Katarina, Marie Anne** et tous les autres...

À mes anciens co-internes et chefs d'anesthésie :

À **Monsieur le Professeur Cuvillon**, merci pour votre apprentissage et votre dynamisme.

Au **Docteur Jibba Amraoui**, merci pour ta gentillesse et ta disponibilité.

Au **Docteur Jesus Diaz**, pour ton accompagnement et nos soirées.

À **Céline**, ma première co-interne, qui m'a accueilli dès le début. Merci pour tout.

Aux autres pour nos congrès et soirées, **Yassir, Timothée, Yoann, Habib, Geoffrey, Pierre, Maxime, Séverin, Guillaume, Julien et Lucie**.

À toutes les secrétaires, infirmières et cadres du bloc, de la consultation et

**d'hospitalisation** : spécial dédicace à **Gégé, Djamila, Nathalie**, pour tous les rajouts de patients à la consultation pour ce travail de thèse, sans oublier **Corinne et Ahmed ; Georgina, Sophie, Muriel** et notre chère **Mme Rampon, Christophe, Fred et Marielle** nos gypso, **Elisabeth et Christine** nos kinés, à **Maria et Hervé, Jeff, Seb, Julie, Olivier, Andrée ...** À **Mumu, Christine et Cindy** au secrétariat, **Paula, Chantal, Cathy, Véro, Martine et Mme Laporte**, nos mamans d'ortho2...

À mes amis Montpelliérains ou d'ailleurs :

À **Sonia**, ma déodatienne, qui est là depuis le début de l'internat, et qui j'espère sera toujours présente dans ma vie.

À **Barbara**, Barbie, Barbite, on en a fait du chemin depuis notre semestre en orthoped...j'admire ton courage et ta ténacité ! À quand la crémaillère ??Reprise de nos sessions oeno au retour de Lylou !

À **Lylou**, toujours la pêche, maman chirurgien et même pas fatiguée ! Le trio oeno !! Sans oublier **Vincent et Irene** #familleparfaite.

À **Bruno**, coloc de la villa 4 à doudou, que de souvenirs....

À **Matthias**, MPR et base balleur déjanté

À mes anciennes coloc, **Céline et Justine** pour ces 6 mois à vos côtés

À mes zouz de la fac :

À **Maude**, ma Maudinette, première pierre de l'édifice des zouz, beaucoup trop de souvenirs et d'autres à venir...merci d'être toi

À **Hélène**, toujours partante quand il s'agit de toutes se retrouver, même si t'es de l'autre côté de la France ! Notre saumon préféré.



À **Solène**, ma Solenou, que de souvenirs avec toi, de la Pologne à la D4, il y en a un paquet !  
Toujours présente dans les bons et les moins bons moments ! Vivement juillet !

À **Marie**, ma roulette, on se comprend sur tellement de choses, je suis heureuse de te compter dans mes amis.

À **Sophie**, ma grande Sophie, toujours souriante et là pour mettre l'ambiance ! Ce groupe ne serait pas le même sans toi !

À **Nadège**, la belle Nadège, la maman du groupe, merci pour tous ces bons moments ! et oui il faut vraiment qu'on s'organise un WE !

À **Elise**, l'autre orthopédiste du groupe, de la patte arrière ! et une maman courageuse ! un peu (beaucoup) déjantée aussi.

En parlant de déjantée, À **Clara**, la clarinette, notre spécialiste des méduses, merci pour cette légèreté que tu nous apportes.

À mes amis d'enfance d'Epinal City :

À **Graziella**, ma Grazounou, un exemple de courage et de persévérance, je suis tellement fière de toi.

À **Gwen**, gwenou, gougou, on a traversé les épreuves de la 6<sup>me</sup> à la P1 ! il ne peut plus rien nous arriver ! J'espère qu'on va pouvoir se voir plus souvent maintenant que tu es rentrée en métropole.

À **Sophie**, nous c'est encore plus ancien, depuis le CP ! que de souvenirs passés dans cette maison surplombant Epinal City ! j'espère que **Vuthy** saura te combler de bonheur mais je n'ai aucun doute là-dessus ! En tout cas culinairement parlant avec son poulet sauce aigre douce.

À **Justine**, ma voisine de latin, dont je n'ai jamais réussi à tenir d'aussi beaux cahiers ! maintenant maman de deux trésors, qu'elle emmènera je l'espère souvent voir la mer.

À **Lina**, ma copine handballeuse, au rire le plus communicatif qu'il existe

À **Brieuc**, bribri, pour chandler et les pré soirées dans ton appart

À **Arthur**, pour avoir supporté mon hoquet chronique en cours de maths

À ma famille :

À **mes parents**, sans qui je ne serai pas là aujourd'hui. Merci pour votre amour et ce soutien constant depuis bientôt 30 ans ! Je vous aime.

À ma sœur **Marine**, merci de m'avoir choisi comme marraine pour la petite **Jade**

À mes **grands-parents**, pour tous ces bons souvenirs d'enfance que je n'oublierai jamais

À mes cousines, **Charlotte, Elodie, Marion** pour tous ces moments de jeux et de rires chez mamie et ailleurs passés avec vous. À **Pauline**, qui restera ma petite chérie même si elle sera bientôt aussi docteur.

À **mes oncles et tantes**, pour votre soutien depuis toutes ces années avec une dédicace spéciale à ma marraine, **Nathalie**.

À ma belle-famille, **Simone, René et Anne Marie**, merci pour votre accueil chaleureux au sein de votre famille.

À **Rémy**, l'homme de ma vie, pour cette rencontre pas du tout romantique à l'internat de Doudou ! mais surtout pour ta présence dans ma vie depuis plus de 4 ans et la force que tu m'apportes malgré notre parcours semé d'embûches. Merci de me rendre heureuse chaque jour. Je t'aime.

# **SOMMAIRE**

PREMIERE PARTIE :

I.	INTRODUCTION	p.22
II.	ANATOMIE LIGAMENTAIRE DU CARPE	p.24
	II.1 Ligaments palmaires	
	II.2 Ligaments dorsaux P.	
	III.3 Ligaments interosseux	
III.	BIOMECANIQUE DU CARPE	p.30
IV.	TRAUMATISMES PERILUNAIRES DU CARPE	p.32
	IV.1 Historique	
	IV.2 Mécanismes lésionnels	
	IV.3 Formes cliniques	
	IV.3.1 Luxations périlunaires pures	
	IV.3.2 Fractures luxations périlunaires	
	IV.4 Classifications	
	IV.5 Démarche diagnostique	
	IV.5.1 Clinique	
	IV.5.2 Radiologique	
	IV.6 Prise en charge thérapeutique	
	IV.7 Complications	
	REFERENCES BIBLIOGRAPHIQUES	p.66

DEUXIEME PARTIE :

**LUXATIONS ET FRACTURES LUXATIONS PÉRILUNAIRES DU CARPE :  
ÉVALUATION ET FACTEURS PRONOSTIQUES À LONG TERME**

p.71

BIBLIOGRAPHIE

p.99

ANNEXES

p.103

# **PREMIÈRE PARTIE**

# I. INTRODUCTION

Les luxations périlunaires du carpe se définissent par une perte de contact totale des interlignes capito-lunaire, scapho-lunaire et luno-triquétrale ; le déplacement se fait le plus souvent vers l'arrière que vers l'avant.

Ces lésions représentent 5 % des traumatismes du carpe et sont les luxations les plus fréquentes du carpe (1).

Elles surviennent le plus souvent au décours de traumatismes violents à haute cinétique (accident de la voie publique, chute d'un lieu élevé...).

Les lésions osseuses associées sont fréquentes, réalisant des fractures-luxations, plus fréquentes que les luxations pures.

Ce type de traumatisme touchant le plus souvent une population jeune et masculine, une prise en charge adaptée dans un centre spécialisé de chirurgie de la main est indiquée afin de minimiser le retentissement socioprofessionnel de cette pathologie potentiellement invalidante.

Malgré l'importance du traumatisme, le diagnostic est méconnu dans 25% des cas selon les données de la littérature (2), à l'origine des formes chroniques relevant le plus souvent d'un traitement palliatif.

Plusieurs facteurs sont évoqués pour expliquer ce retard comme la méconnaissance de la pathologie, des clichés radiographiques de mauvaise qualité, et la présence de lésions associées, chez ces patients souvent polytraumatisés.

Elles sont responsables de lésions ostéo-cartilagineuses et capsulo-ligamentaires graves, génératrices d'arthrose et d'instabilité chronique du carpe.

L'objectif du traitement est donc d'obtenir une réduction anatomique et de restaurer la stabilité du carpe et ce de façon pérenne dans le temps.

Le traitement orthopédique par réduction et immobilisation plâtrée n'a pas sa place dans l'arsenal thérapeutique, en effet de nombreuses études ont prouvé la supériorité du traitement chirurgical par réduction et ostéosynthèse à ciel ouvert (3-6).

L'objectif de cette étude était d'évaluer les résultats cliniques et radiologiques des traumatismes périlunaires à long terme et de les comparer aux données de la littérature, ainsi que d'en isoler les facteurs pronostiques.



## II. ANATOMIE LIGAMENTAIRE DU CARPE

Dans la littérature, plusieurs auteurs ont étudié l'anatomie ligamentaire du carpe et les classifications et nomenclatures qui en découlent sont nombreuses.

Taleisnik (7) distingue les ligaments extrinsèques, tendus du radius et de l'ulna aux os du carpe et les ligaments intrinsèques qui ne possèdent que des insertions sur les os du carpe.

Pour Bonnel et Allieu (8), cette nomenclature ne correspond pas à une nomenclature anatomique fonctionnelle. Comme Mayfield (9), ils proposent une subdivision en trois groupes : les ligaments intra-articulaires, intra-capsulaires ou capsulaires vrais et extra-capsulaires.

Dans ce chapitre, nous distinguerons les ligaments palmaires, dorsaux et interosseux (10–12).

### II.1 Les ligaments palmaires

Les ligaments palmaires sont plus épais que les ligaments dorsaux et ont un rôle mécanique plus important. Les rôles principaux sont la limitation de l'inclinaison radiale et ulnaire, ainsi que la flexion dorsale. Ils limitent également la translation ulnaire, antérieure et postérieure et ont un rôle majeur dans la stabilité carpienne.

Ils sont schématiquement représentés sous la forme de deux structures, le « V » palmaire proximal convergeant vers le lunatum et le « V » palmaire distal convergeant vers le capitatum (Figure 1).

Il existe entre ces deux structures une zone de faiblesse ligamentaire appelée l'espace de Poirier.

De radial à ulnaire, on distingue :

- **le ligament Radio-Scapho-Capitate (RSC)** : tendu de la styloïde radiale au capitatum, en contractant des fibres à l'isthme scaphoïdien et au ligament scapho-lunaire, il constitue la branche latérale du « V » distal.

- **le ligament Radio-Lunaire Long ( Long Radio Lunate LRL) :** supporte le pôle proximal du scaphoïde par ses fibres les plus profondes sans s'y attacher et se mélange aux fibres des ligaments Radio-Scapho-Lunaire (RSL) et Scapho-Lunaire (SL). Il abandonne des fibres à la corne antérieure du lunatum et au ligament Luno-Triquétral (LT), de nombreux auteurs y voyant un seul ligament radio-luno-triquétral.
- **le ligament Radio-Scapho-Lunaire (RSL) ou ligament de Testut :** se dirige verticalement du radius au scaphoïde et au lunatum. Il s'agit d'une lame porte-vaisseaux sans valeur mécanique issue des branches terminales du pédicule interosseux antérieur.
- **le ligament Radio-Lunaire Court (Short Radio Lunate SRL) :** ses fibres les plus ulnaires sont intriquées avec celles du TFCC (branche médial du « V » proximal). Il apparaît comme le principal stabilisateur du lunatum, et reste la dernière attache compétente, reliant le radius au lunatum lors des luxations antérieures.
- **le ligament Ulno-Lunaire (UL) :** en continuité directe avec le SRL, il constitue l'attache proximale palmaire principale du lunatum.
- **le ligament Ulno-Capitate (UC) :** considéré comme une expansion ulno-palmaire du ligament triangulaire dont l'origine est la fovéa de la base de l'apophyse styloïde de l'ulna, il relie le ligament triangulaire aux face antérieures du lunatum, du triquetrum et du capitatum tout en renforçant la portion palmaire du ligament LT. Ses fibres les plus distales vont s'intriquer à celles du ligament RSC.
- **le ligament Ulno-Triquétral (UT) :** s'étend de l'ulna à la face médiale du triquetrum.

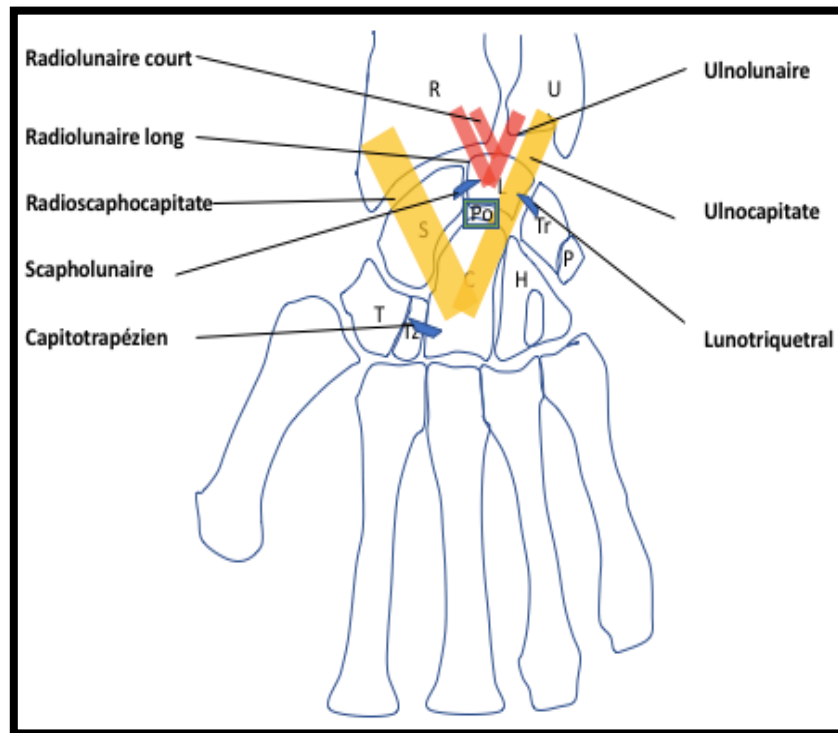


Figure 1 : Représentation schématique des ligaments palmaires

En rouge : le « V » proximal

En jaune : le « V » distal

## II.2 Les ligaments dorsaux

Les ligaments dorsaux sont plus fins et moins puissants que les ligaments palmaires. Ils ont une disposition en « V » convergeant vers le triquetrum (Figure 2).

On distingue :

- **le ligament Radio-Triquetral Dorsal ou Radio-Carpien Dorsal (DRC)** : le plus puissant, tendu du radius à la crête dorsale du triquetrum.
- **le ligament InterCarpien Dorsal (DIC)** : tendu du bord distal du triquetrum à la face postérieure du trapèze, du trapézoïde et du bord postérolatéral du scaphoïde en recouvrant la face dorsale du col du capitatum.

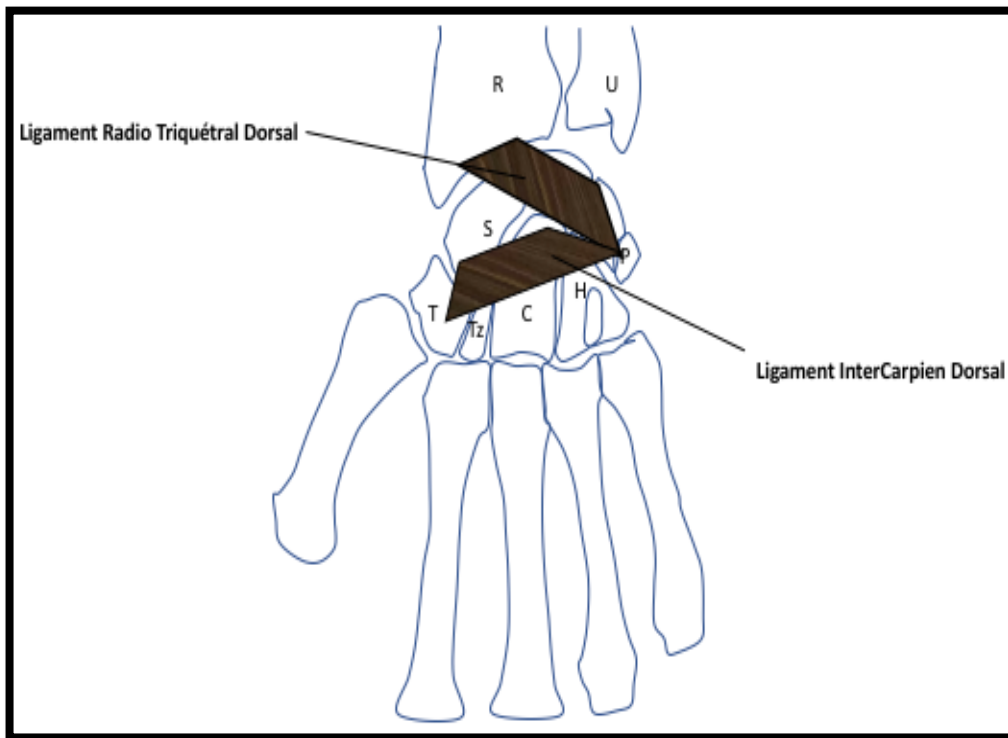


Figure 2 : Représentation schématique des ligaments dorsaux

### II.3 Les ligaments interosseux

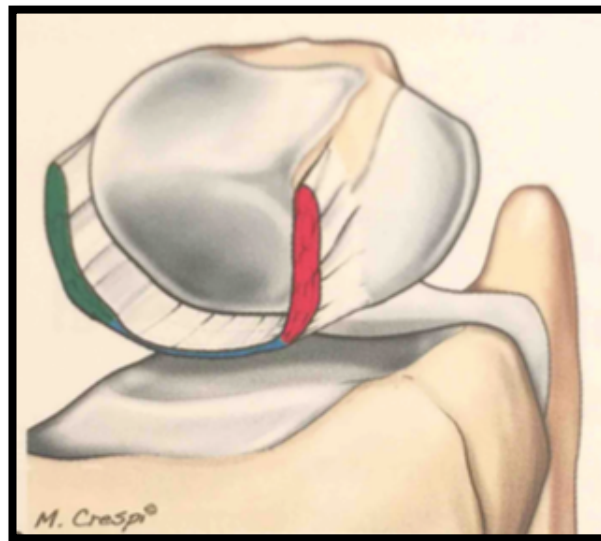
Ils unissent les trois principaux os de la première rangée entre eux par l'intermédiaire de deux ligaments puissants très importants par leur rôle dans la stabilité du carpe :

- **le ligament Interosseux Scapho-Lunaire (SLIOL)** : il est en forme de « C » et est composé de trois portions (Figure 3) :
  - une portion dorsale, épaisse, considérée comme la plus puissante et ayant le rôle le plus important dans la stabilité scapho-lunaire
  - une portion intermédiaire, mince, avasculaire sous la forme d'un fibrocartilage sans valeur mécanique
  - une portion palmaire, moins épaisse que la portion dorsale

A l'état normal et en l'absence de lésion, ce ligament ferme de façon étanche l'espace scapho-lunaire ne permettant aucune communication entre l'articulation radio-carpienne et médio-carpienne.

La rupture de ce ligament est associée à une instabilité scapho-lunaire dont on connaît l'évolution arthrosique en l'absence de traitement.

Cependant, la stabilité scapho-lunaire n'est pas assurée par le seul ligament interosseux scapho-lunaire mais par un ensemble de composants intrinsèques et extrinsèques formant un véritable complexe scapho-lunaire. Mathoulin et al. (13) ont décrit le Dorsal Capsulo Scapholunate Septum (DCSS) comme une attache entre la capsule dorsale du poignet, la portion dorsale du SLIOL et le DIC. Sa résection sous arthroscopie est à l'origine d'une laxité scapho-lunaire.



*Figure 3 : Dessin du ligament scapho-lunaire*

*Division en trois portions : en rouge, la partie dorsale épaisse ; en bleu, la partie intermédiaire fine et avasculaire ; en vert, la partie palmaire.*

- **le ligament Inter Osseux Luno-Triquétral (LT)** : tendu entre le lunatum et le triquetrum, fermant à sa partie proximale, l'espace interosseux luno-triquétral. Il comprend également trois portions avec une portion palmaire plus résistante, une portion moyenne fibrocartilagineuse, avasculaire et sans importance biomécanique, et une portion dorsale se confondant avec le ligament scapho-triquétral. Ce ligament est plus puissant que le ligament interosseux scapho-lunaire, autorisant moins de mouvement de cisaillement entre le lunatum et le triquetrum.

Ces ligaments aident au maintien du carpe sous l'auvent radial. Les principaux stabilisateurs de la première rangée sont le radio-lunaire long, le radio-triquétral dorsal, l'ulno-lunaire, l'ulno-triquétral et les ligaments collatéraux ulnaires (Figure 4).

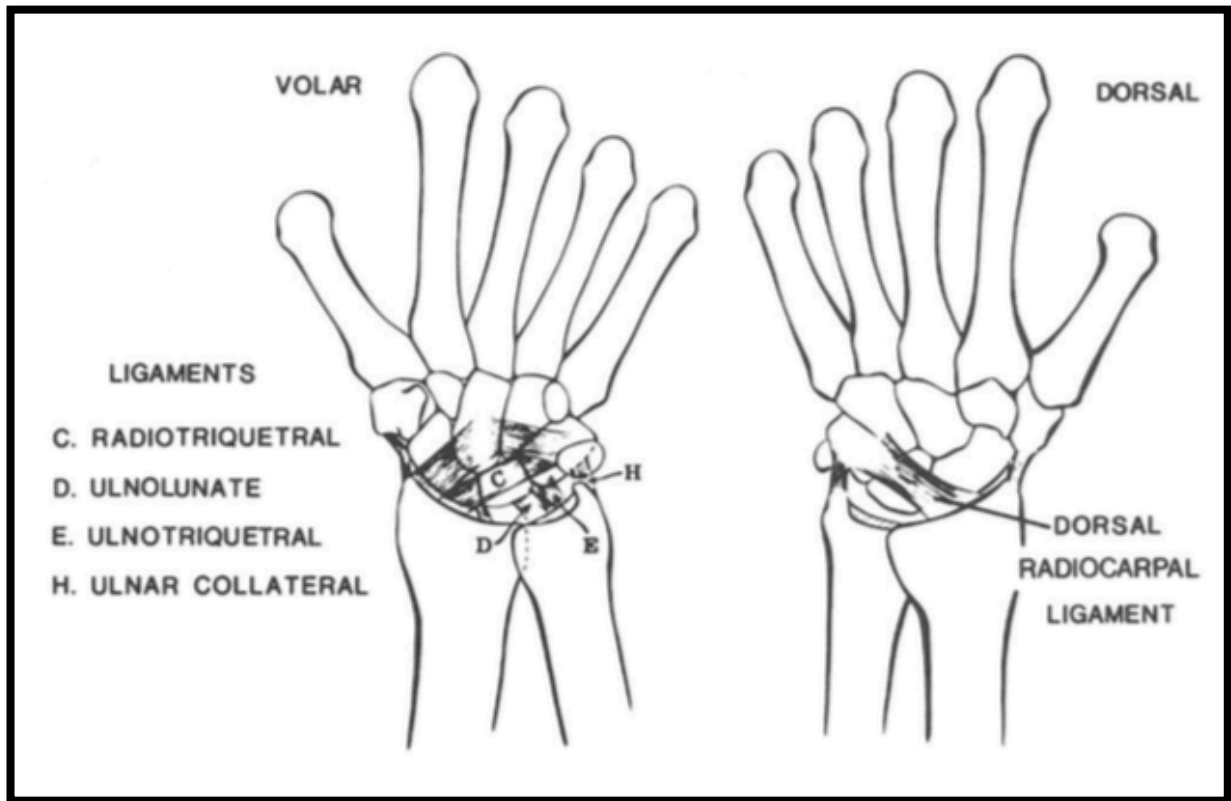


Figure 4 : Les ligaments stabilisateurs de la première rangée du carpe d'après Mayfield(14)

Le centre de rotation antéropostérieur du carpe se situe au centre de la tête de l'os capitata. Lors des mouvements d'extension forcée du poignet, les ligaments palmaires se tendent progressivement, créant un espace formé par la jonction des ligaments RSC et LRL, communément dénommé l'espace de Poirier, zone de faiblesse entrant dans la pathogénèse des traumatismes périlunaires du carpe.

### III. BIOMECANIQUE DU CARPE

Le carpe peut être considéré comme un segment ostéo-ligamentaire intercalé entre l'auvent du radius et de l'ulna et le squelette fixe de la main. Il est le plus souvent représenté sous forme d'unités fonctionnelles, selon deux grandes théories.

La première décrit le carpe sous forme de deux rangées selon les descriptions anatomiques. Cette théorie attribue les mobilités en flexion-extension à l'articulation médio-carpienne et en inclinaison radiale et ulnaire à la radio-carpienne.

La seconde théorie, introduite initialement par Navarro, divise le carpe en trois colonnes :

- une externe (latérale) avec le scaphoïde, trapèze et trapèzoïde, mobile
- une centrale avec le lunatum, le capitatum et l'hamatum, colonne de flexion-extension
- une interne (médiale) avec le triquetrum et le pisiforme, colonne de rotation

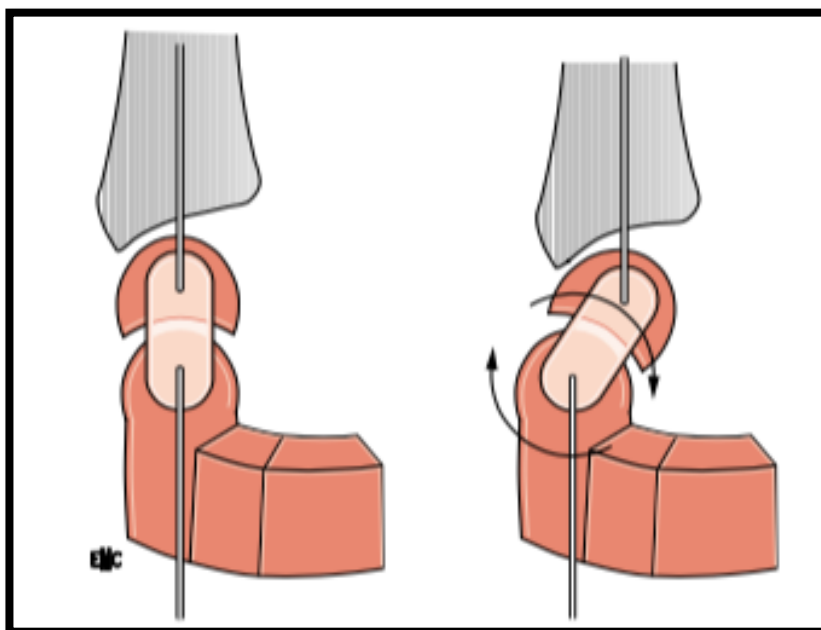
Taleisnik (7) en 1976 modifie la composition des colonnes et envisage :

- une colonne centrale avec lunatum, capitatum, trapèze, trapèzoïde et hamatum
- une colonne externe ne comprenant que le scaphoïde
- une colonne interne avec le triquetrum et le pisiforme

Il suggère que la colonne centrale contrôle toute la flexion-extension, les mouvements d'inclinaison étant obtenus par rotation du scaphoïde ou du triquetrum autour de cette dernière.

Le carpe est donc un système fonctionnel complexe qui doit transmettre de façon harmonieuse les contraintes mécaniques et permettre une grande mobilité au cours de la préhension.

La première rangée du carpe est éminemment instable, d'autant qu'aucune des unités musculo-tendineuses croisant le poignet ne s'y insère. Non seulement ces dernières n'ont pas d'action stabilisante, mais les forces développées sont, au contraire, déstabilisantes puisqu'elles agissent, entre autres, en compression et entraînent une double mobilité en cascade du carpe : la rangée distale solidaire des métacarpiens se mobilise, entraînant la rangée proximale, qui s'adaptera pour donner la meilleure solution volumétrique possible à l'articulation du poignet (Figure 5).



*Figure 5 : Représentation schématique de l'instabilité potentielle de la première rangée du carpe*

Malgré l'existence d'une mobilité intra-carpienne, le carpe est stable en adaptant en permanence son volume, par modification des rapports de ses os entre eux lors des mouvements du poignet. C'est la notion de carpe à géométrie variable initié par Kapandji (15). Il est décrit par l'existence d'un mouvement d'inclinaison radio-ulnaire, décomposé à parts égales entre la radio et la médio-carpienne, de même direction, reproduisant le mouvement d'une double cupule ; et l'existence d'un mouvement de flexion–extension contraire entre les deux rangées, la flexion de l'une des rangées neutralisant l'extension de l'autre dans le plan sagittal, ce qui permet à la main de rester dans le plan frontal.

Plus récemment, Camus (16) conforte l'hypothèse du carpe à géométrie variable en associant les deux concepts des rangées et des colonnes. Les mouvements qui existent entre le radius et les deux rangées carpiennes sont efficaces pour déplacer la main dans l'espace, tandis que les mouvements qui existent entre les os de chacune des rangées, et donc entre les colonnes carpiennes, sont des mouvements d'adaptation de la congruence du massif carpien.



## **IV. LES TRAUMATISMES PERILUNAIRES DU CARPE**

### **IV.1 Historique**

C'est Malgaigne (17) en 1855 qui rapporte en premier dans son traité, la notion de traumatisme périlunaire du carpe. Les premières descriptions radiologiques arrivent plus tard, à la fin du XIXe siècle, avec Cousin en 1897.

Les descriptions cliniques plus approfondies, notamment ligamentaires, sont apportées par De Quervain (18) en 1902 et Destot (19) en 1905.

La première série fut lyonnaise, publiée par Tavernier (20) en 1906.

Depuis, la littérature s'est enrichie notamment avec les travaux de G. Herzberg (2), qui ont permis de mettre en évidence certains facteurs pronostiques telle que la précocité de la prise en charge et de clarifier la conduite thérapeutique à adopter, sans pour autant apporter une ligne de conduite unanime.

### **IV.2 Mécanismes lésionnels**

Plusieurs théories sur les mécanismes lésionnels de ces traumatismes périlunaires du carpe ont été émises par différents auteurs.

Leur connaissance est primordiale afin d'adopter une prise en charge chirurgicale adaptée aux lésions.

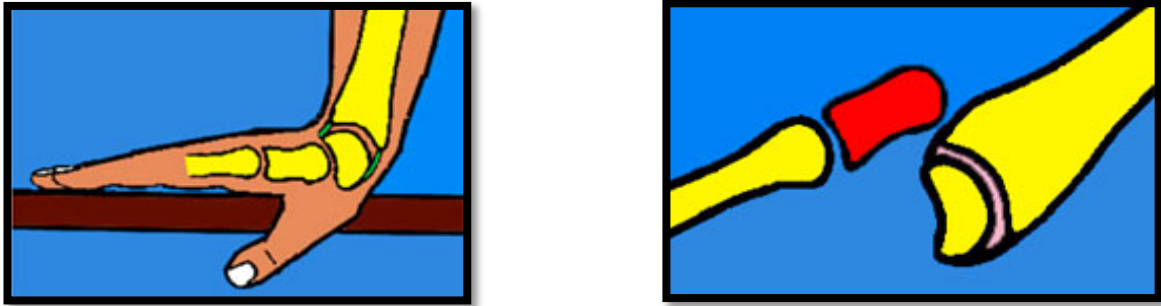
Cependant, dans ce contexte de traumatisme à haute énergie, l'interrogatoire du patient n'est pas toujours aisé voire impossible dans les cas de polytraumatisme avec perte de connaissance initiale.

Il est donc illusoire de pouvoir relier mécanisme lésionnel et forme anatomopathologique.

Toutefois, dans la plupart des cas, certains facteurs sont combinés pour aboutir à la survenue d'une luxation rétrolunaire :

- l'intensité du choc : un traumatisme à haute énergie est nécessaire
- l'âge du patient : principalement chez l'adulte jeune, chez qui l'os est plus solide que les ligaments

- la position du poignet au moment de l'impact : classiquement en hyperextension (Figure 6) ainsi qu'une supination intra-carpienne



*Figure 6 : luxation rétrolunaire du carpe par chute avec réception en hyperextension du poignet (d'après Lerat)*

Les différentes théories tentent de reproduire le trajet lésionnel le plus cohérent en partant du choc initial. Elles se sont succédées dans le temps, la plus reconnue restant celle de Mayfield.

- La théorie de Wagner (1956)(21) :

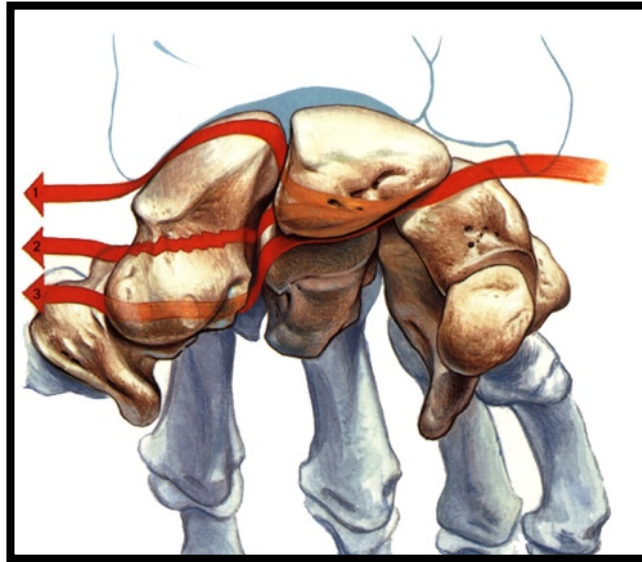
Il distingue au sein du carpe deux blocs distincts :

- Un bloc proximal comprenant le radius, le lunatum et le scaphoïde proximal
- Un bloc distal comprenant le scaphoïde distal, le capitatum, le triquetrum, l'hamatum, le trapèze et le trapézoïde

Le scaphoïde est donc rattaché solidement aux deux blocs.

Il en découle donc une ligne de dislocation (Figure 7) qui suit en dedans un trajet entre lunatum d'une part, triquetrum et capitatum d'autre part et qui vient buter en dehors contre le scaphoïde et qui peut :

- Emprunter l'interligne scapho-lunaire
- Fracturer le scaphoïde
- Emprunter l'interligne scapho-trapezo-trapezoïdienne rarement



*Figure 7 : les lignes de dislocations du carpe selon Wagner*

- La théorie de Mayfield (1980)(9,14) :

Il s'agit actuellement de la théorie la plus reconnue.

En se basant sur l'anatomie et la biomécanique ligamentaire, à l'aide d'une étude cadavérique, il montre que pour obtenir une luxation périlunaire du carpe, l'hyperextension du poignet doit être associée à un mouvement d'inclinaison ulnaire ainsi que d'une supination intra-carpienne, qui semble être le facteur principal de la déstabilisation du carpe. Ceci aboutit à ce qu'il appelle « l'instabilité périlunaire progressive », qu'il décrit en 4 stades consécutifs (Figure 8), selon l'intensité croissante du traumatisme.

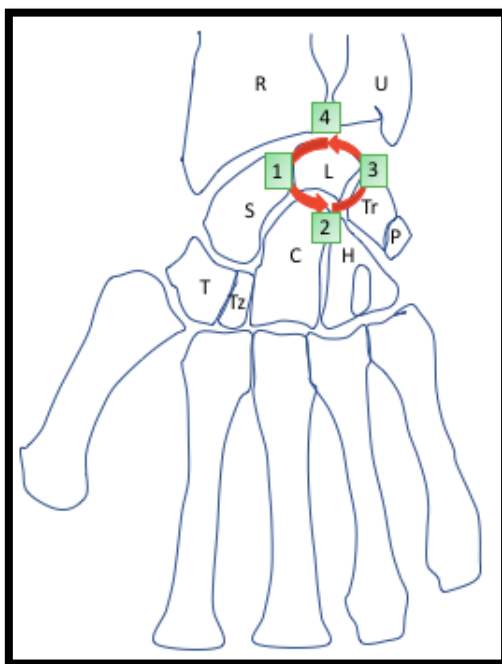


Figure 8 : Progression lésionnelle en 4 stades selon Mayfield

Selon lui, la séquence lésionnelle est à point de départ radial, en rapport avec l'impact du choc sur l'éminence thénar, en empruntant soit l'espace scapho-lunaire (dissociation SL), soit en trans-scaphoïdien (fracture du scaphoïde), soit en scapho-trapézo-trapézoïdien puis se propage en ulnaire en passant dans l'espace médio-carpien (Figure 9).

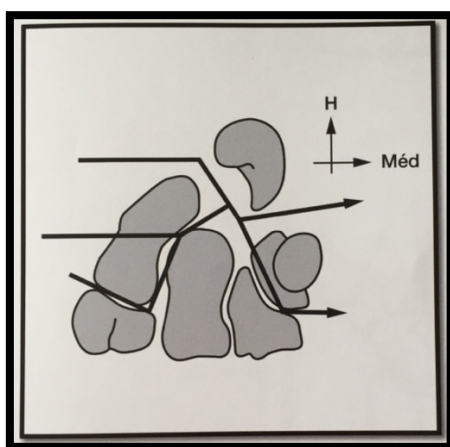
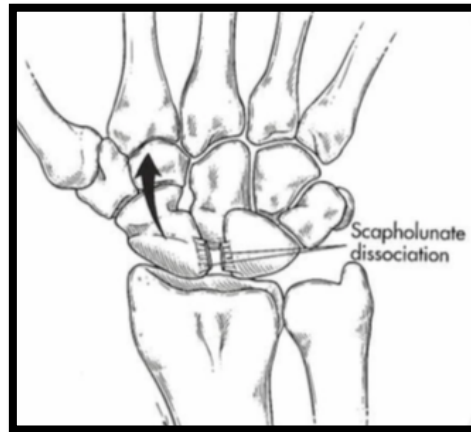
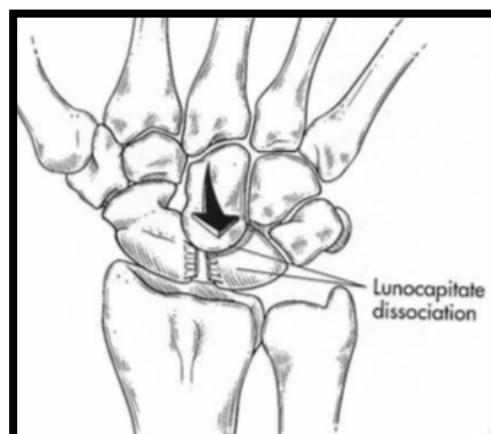


Figure 9 : Schématisation des lésions à point de départ radial selon Mayfield

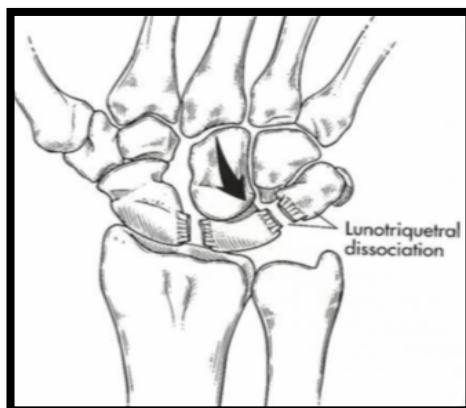
- **Stade I de Mayfield** : la lésion entraîne soit une rupture du complexe scapho-lunaire avec dissociation SL soit une fracture du scaphoïde si les forces passent au travers du corps scaphoïdien.



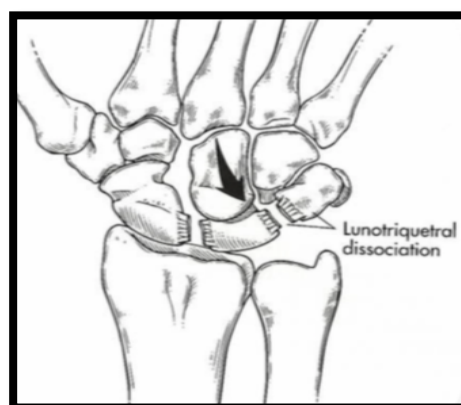
- **Stade II de Mayfield** : la lésion progresse dans l'espace médio-carpien, soit entre le lunatum et le capitatum (espace de Poirier) soit au travers du capitatum (fracture de la tête du capitatum). La luxation du capitatum en arrière du lunatum est alors possible.



- **Stade III de Mayfield** : la lésion vient s'épuiser en ulnaire, soit dans l'espace triquéto-lunaire, soit par une fracture du triquetrum. L'ensemble du massif carpien peut alors se luxer en arrière du lunatum, c'est la luxation rétrolunaire du carpe.



- **Stade IV de Mayfield** : c'est le stade ultime de la luxation rétrolunaire. Le lunatum sort de sa loge et se luxe en avant, chassé par le capitatum qui se place sous le radius.

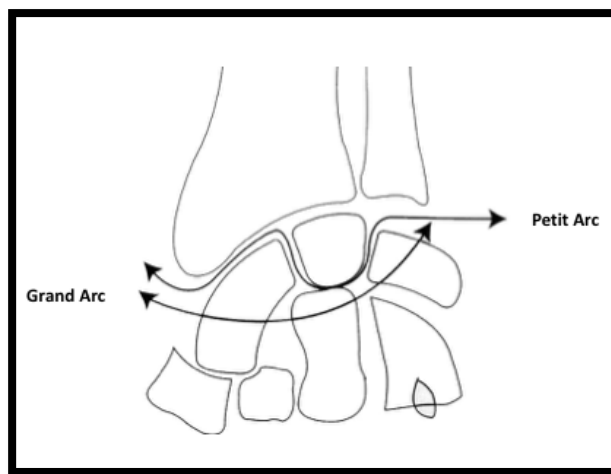


Cette théorie explique les lésions scapho-lunaires et les intègre dans les luxations rétrolunaires. Toutefois, elle n'explique pas les cas où il existe une fracture du scaphoïde associée à une lésion scapho-lunaire.

- La théorie de Johnson (1980)(1) :

Il distingue :

- Les lésions du petit arc : lésions ligamentaires pures scapho-lunaire, médio-carpienne et luno-triquétrale progressives autour du lunatum
- Les lésions du grand arc : lésions de passage trans-osseux associées (Figure 10).



*Figure 10 : Lésions de grand arc et petit arc selon Johnson*

## IV.3 Les formes cliniques

### IV.3.1 Les luxations périlunaires pures

Elles sont définies par une perte de contact totale des surfaces articulaires périlunarienne scapho-lunaire, luno-capitale et triquétero-lunaire. Elles correspondent aux lésions de petit arc de Johnson.

Le déplacement de la luxation est fonction du déplacement du capitatum par rapport au lunatum :

- Postérieure (Figure 11) : c'est la plus fréquente, le capitatum et l'ensemble du carpe se luxent en arrière du lunatum

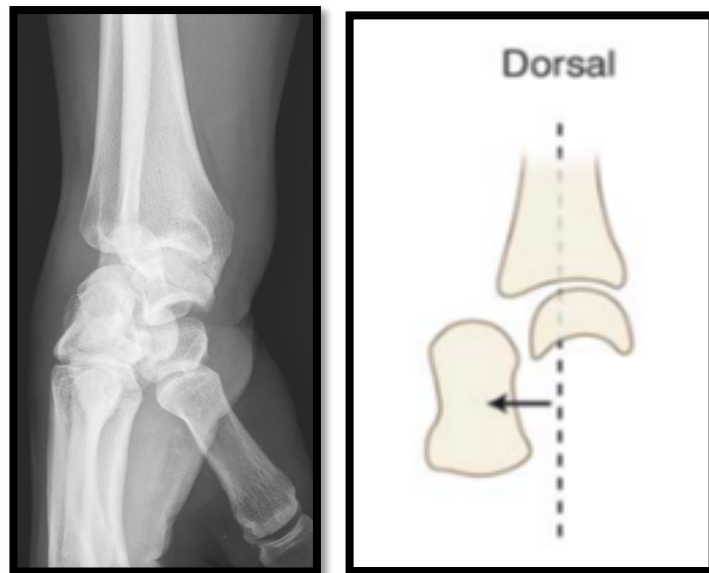
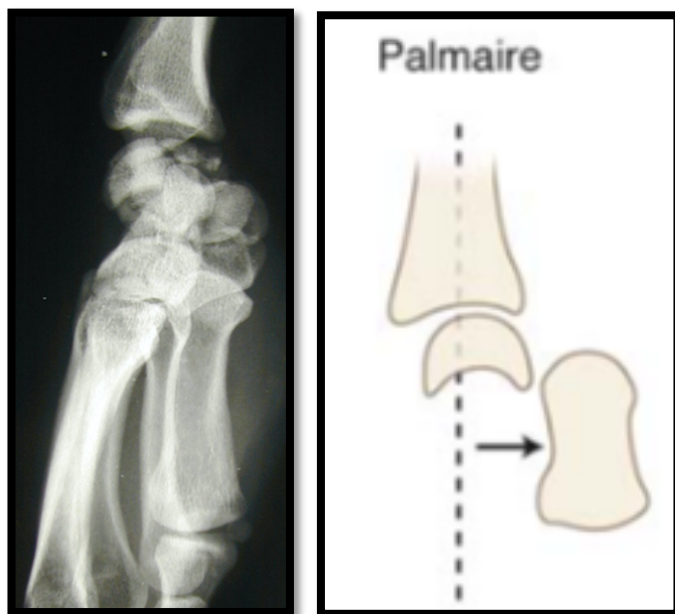


Figure 11 : luxation rétro-lunaire du carpe

Les lésions ligamentaires concernent le ligament RSC, le ligament SL (sur le versant scaphoïdien le plus souvent), le ligament LT et le ligament radiocarpien dorsal.

- Antérieure (Figure 12) : le capitatum se luxent en avant du lunatum, plus rarement





*Figure 12 : luxation anté-lunaire du carpe*

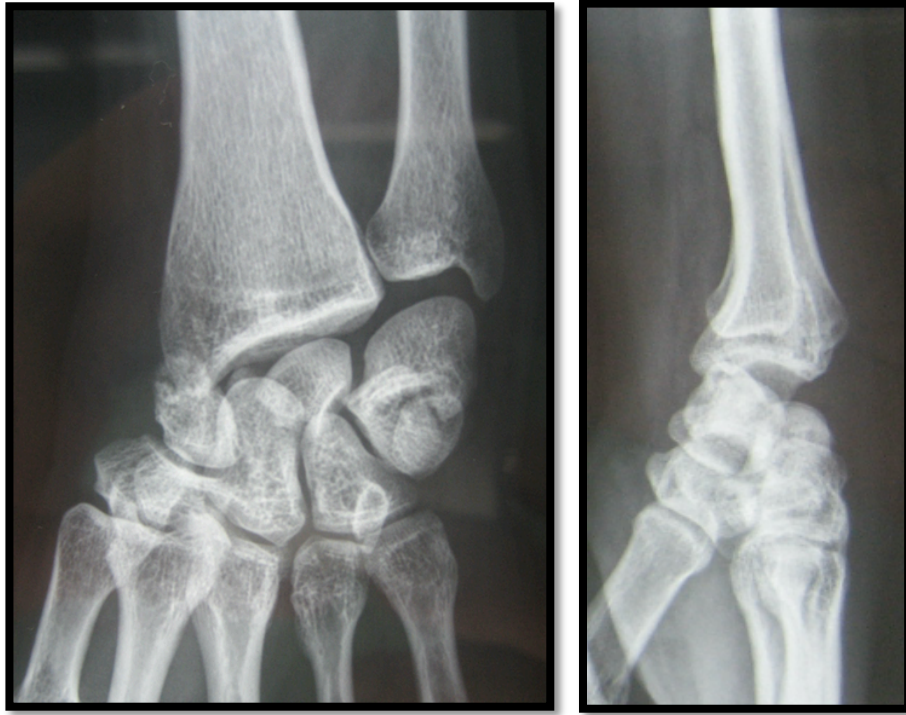
### **IV.3.2 Les fractures luxations périlunaires**

Elles sont plus fréquentes que les luxations pures, représentant 2/3 des traumatismes périlunaires selon Herzberg (4).

Une infinité de variantes de ces fractures luxations périlunaires du carpe existent en fonction du trajet lésionnel.

Dans 65 % des cas il s'agit de fractures trans-scapho-périlunaire (22).

Le trait de fracture se situe au niveau du tiers moyen le plus souvent, ou du tiers proximal et peut être plus ou moins comminutif (Figure 13).



*Figure 13 : Fracture luxation trans-scapho-rétrolunaire du carpe*

Les lésions ligamentaires sont dorsales et palmaires. Le plus souvent, il existe une déchirure de la capsule dorsale associée à une lésion du ligament radiocarpien dorsal. Le ligament intercarpien dorsal est le plus souvent intact.

Dans les fractures du corps du scaphoïde, le ligament SL est le plus souvent intact, le trajet de la force n'empruntant pas l'interligne SL, le pôle proximal du scaphoïde reste alors solidaire du lunatum.

Le ligament LT est rompu, le plus souvent sur son versant triquétral.

La zone de rupture en palmaire se situe au niveau de l'espace de Poirier, véritable zone de faiblesse entre le lunatum et le capitatum.

Le plus souvent, il existe une lésion des ligaments RSC, RSL et UC.

Ces lésions palmaires poussent certains auteurs à recommander une approche palmaire pour une évaluation ligamentaire complète ainsi qu'une réparation de ces lésions (23–26).

Une autre entité est le syndrome de Fenton. Il s'agit d'une luxation trans-scapho-capito-rétrolunaire initialement décrite par Jones (27) en 1955 mais c'est finalement Fenton (28) qui lui laissera son nom en 1956. La disjonction ne se situe pas au niveau de l'interligne capito-lunaire mais passe à travers la tête du capitatum emportant un fragment osseux qui bascule de 180°. La classification de ces fractures scapho-capitales a été décrite par Vance (29) en 1980 en fonction du déplacement du fragment proximal du capitatum (Figure 14).

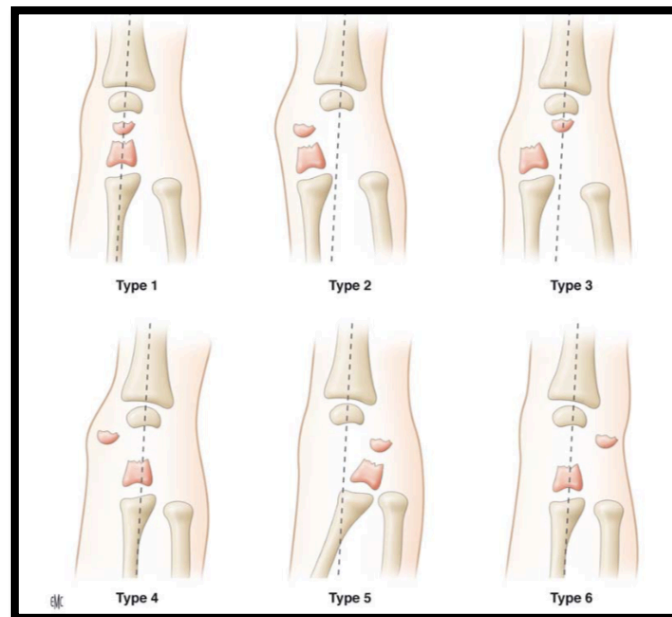


Figure 14 : classification des fractures scaphocapitales d'après Vance ; schéma issu de l'EMC

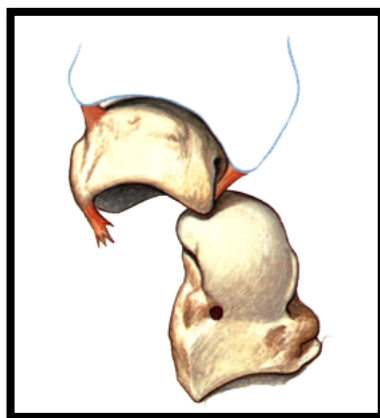
## IV.4 Classifications

De nombreuses classifications ont été proposées depuis les premiers travaux de Cousin en 1897. Ceci rend compte de la difficulté à intégrer ces traumatismes dans un cadre nosologique strict. Seules seront citées dans ce chapitre la classification de Witwoet et Allieu pour son intérêt pronostique certain et celle d'Herzberg, actuellement la plus reconnue et la plus utilisée notamment en France, par son intérêt pronostique et thérapeutique.

- La classification de Witwoet et Allieu (1973) (30) :

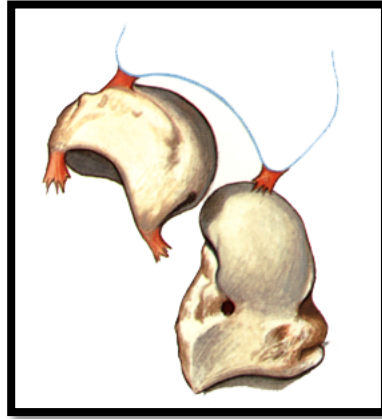Elle repose sur le déplacement antérieur du lunatum par rapport à la glène radiale et la tête du capitatum. Elle décrit 3 stades en fonction de la bascule du lunatum et des lésions ligamentaires associées.

- Stade 1 (65%) : le lunatum reste à sa place sous la glène radiale, les freins ligamentaires radio-lunaires antérieurs et postérieurs sont intacts (Figure 15). La vascularisation n'est pas compromise, il n'y a pas de risque de nécrose.



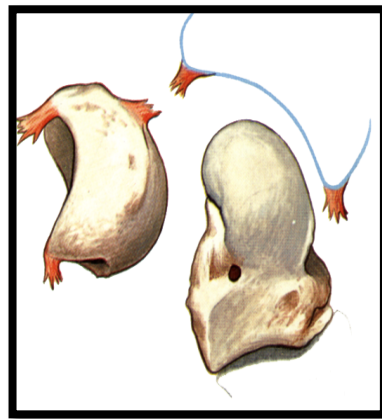*Figure 15 : stade 1 de la classification de Witwoet et Allieu*

- Stade 2 (25%) : le lunatum est basculé en avant de moins de 90°. Le frein antérieur reste intact, seul le frein postérieur est lésé (Figure 16)



*Figure 16 : stade 2 de la classification de Witwoet et Allieu*

- Stade 3 (10%) : le lunatum est complètement basculé en avant (plus de 90°), parfois même totalement énucléé. Les freins antérieur et postérieur sont rompus, compromettant fortement sa vascularisation et donc à haut risque de nécrose (Figure 17).



*Figure 17 : stade 3 de la classification de Witwoet et Allieu*

Cette classification a un intérêt pronostique en se basant sur la gravité lésionnelle croissante de la rupture ligamentaire et du risque de nécrose du lunatum. Ce risque de nécrose reste très théorique et l'évolution ne se fait pas vers un Kienböck.

Cependant elle se base sur interprétation radiologique qui peut être incertaine (différence entre les stades 2 et 3) et ne prend en compte que les luxations pures à déplacement dorsal.

Elle ne permet pas non plus de codifier une conduite thérapeutique. Elle reste néanmoins très utilisée dans la littérature.

- La classification d'Herzberg (1993) (2) :

Il s'agit actuellement de la classification la plus utilisée dans la littérature. Complète et simple d'utilisation, elle permet d'orienter le traitement.

Elle décrit les déplacements dans les deux plans de l'espace, sagittal et frontal et permet d'inclure les variantes.

Il s'agit d'une classification radiologique et non anatomo-pathologique qui repose sur 3 critères :

- La direction du déplacement sagittal du capitatum par rapport au lunatum : dorsal ou palmaire (Figure 18)
- Le degré de déplacement du lunatum par rapport au radius (Figure 18) :
  - Stade I : le lunatum reste en place sous le radius
  - Stade II : le lunatum est subluxé ou luxé par rapport au radius
    - Stade IIA : le lunatum a basculé de moins de 90° en avant par rapport au radius
    - Stade IIB : le lunatum a basculé de plus de 90°
- Le trajet lésionnel dans le plan frontal, définissant les luxations pures et les fractures luxations (Figure 19). Il différencie les fractures luxations à scaphoïde intact et les fractures luxations trans-scaphoïdiennes.

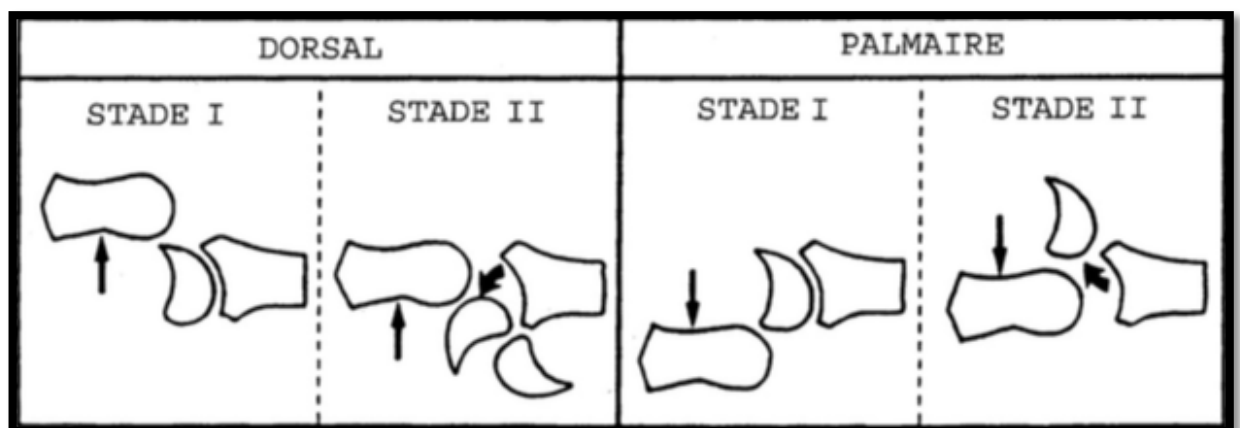


Figure 18 : description du déplacement sagittal selon Herzberg

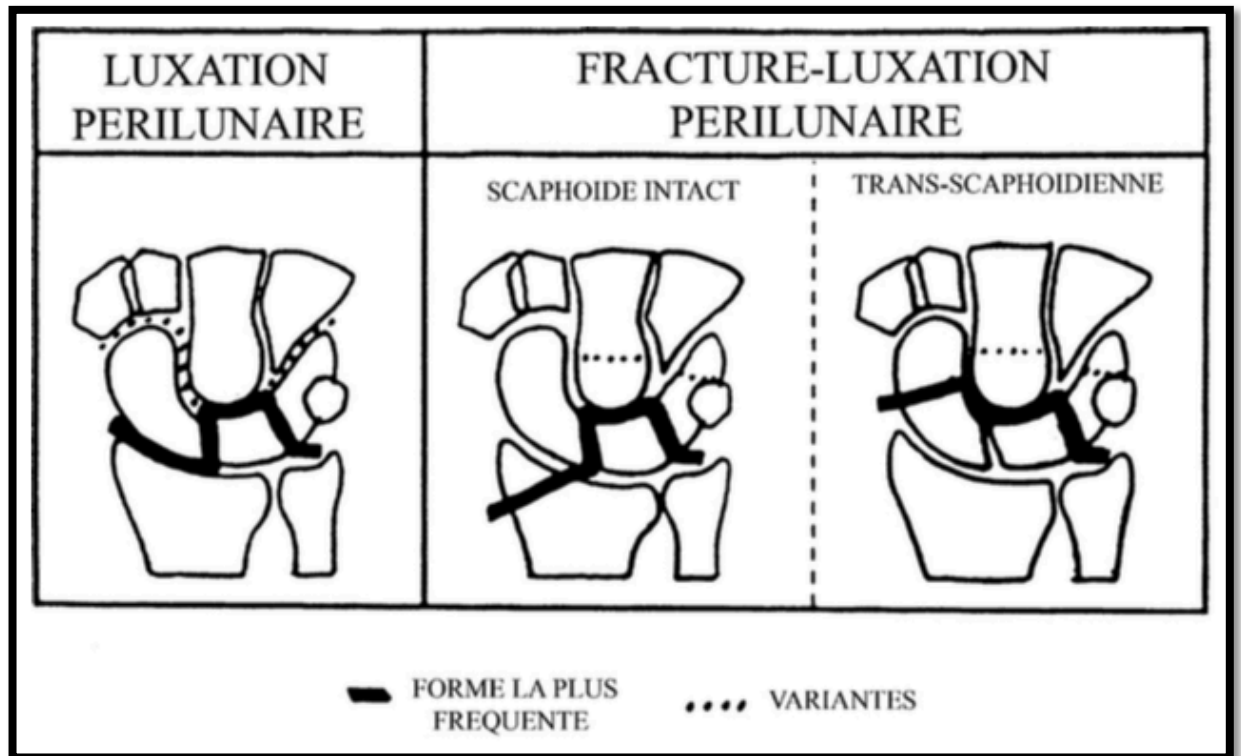
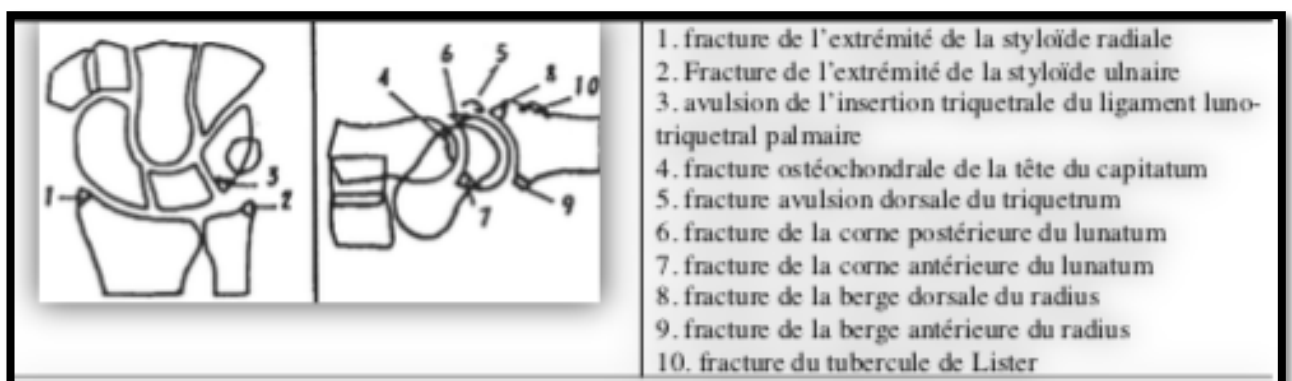


Figure 19 : description du trajet lésionnel dans le plan frontal selon Herzberg

Il ajoute à sa classification la présence d'arrachements osseux associés, témoignant le plus souvent de lésions ligamentaires. Les lésions les plus fréquentes sont les fractures de la styloïde radiale ou ulnaire.



## **IV.5 Démarche diagnostique**

### **IV.5.1 Clinique**

Il s'agit le plus souvent d'hommes jeunes entre 20 et 40 ans.

Elles surviennent au décours de traumatisme à haute énergie, accident de la voie publique ou chute d'un lieu élevé le plus souvent, le mécanisme lésionnel restant inconnu dans la plupart des cas.

Ces lésions rentrent dans le cadre d'un polytraumatisme dans 10% des cas, il est donc important de réaliser un bilan lésionnel complet afin de ne pas omettre de lésions associées sur le membre homolatéral dans le cadre de traumatismes étagés, mais aussi sur le reste du corps.

La symptomatologie n'est pas constante et il existe souvent un paradoxe entre la violence du traumatisme et la pauvreté des signes cliniques.

Il n'existe pas de tableau clinique typique, les signes fonctionnels et physiques sont aspécifiques tels que la douleur, un œdème du poignet avec empâtement antéropostérieur du poignet, une douleur à la palpation du massif carpien.

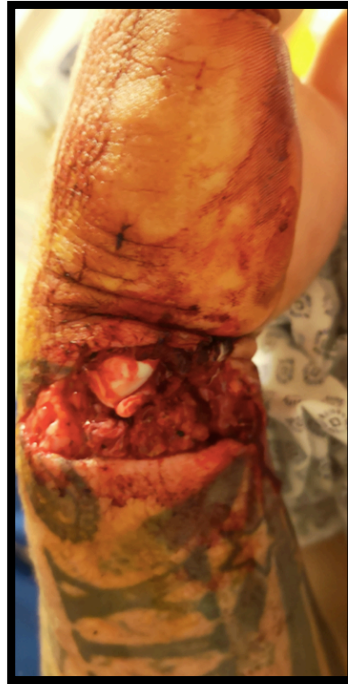Dans les luxations rétrolunaires, les doigts sont souvent semi-fléchis et une extension passive ou active est très douloureuse (31) .

Des paresthésies dans le territoire du nerf médian sont présentes dans un tiers des cas selon la littérature (22,32).

Cette pauvreté de l'examen clinique ainsi que le contexte de polytraumatisé peuvent amener à méconnaître le diagnostic (25% selon la littérature) et aboutir aux formes chroniques de pronostic dramatique sur le plan ostéo-cartilagineux.



A l'inverse, dans de rares cas, le tableau est bruyant du fait de la violence du traumatisme et le diagnostic est aisément posé (Figure 20).



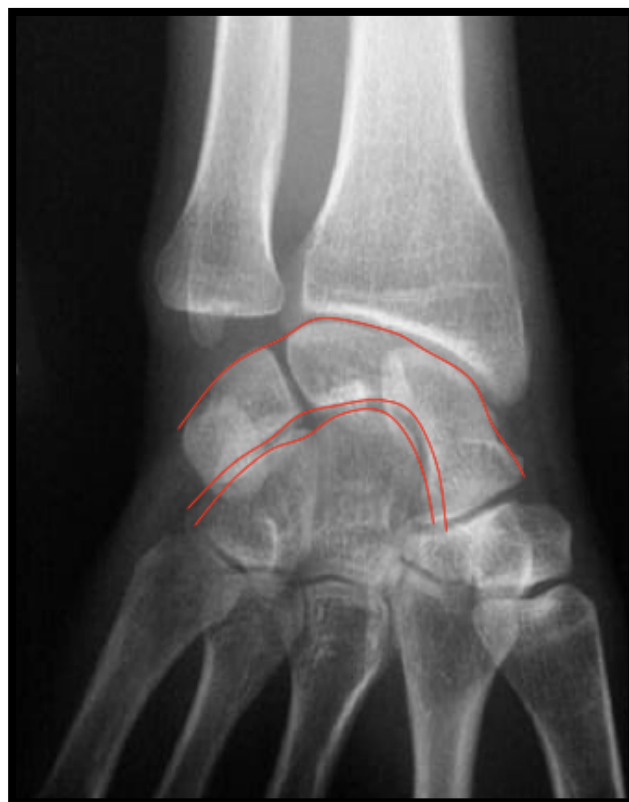*Figure 20 : photographie montrant l'énucléation complète du lunatum à la partie antérieure du poignet*

## IV.5.2 Radiologique

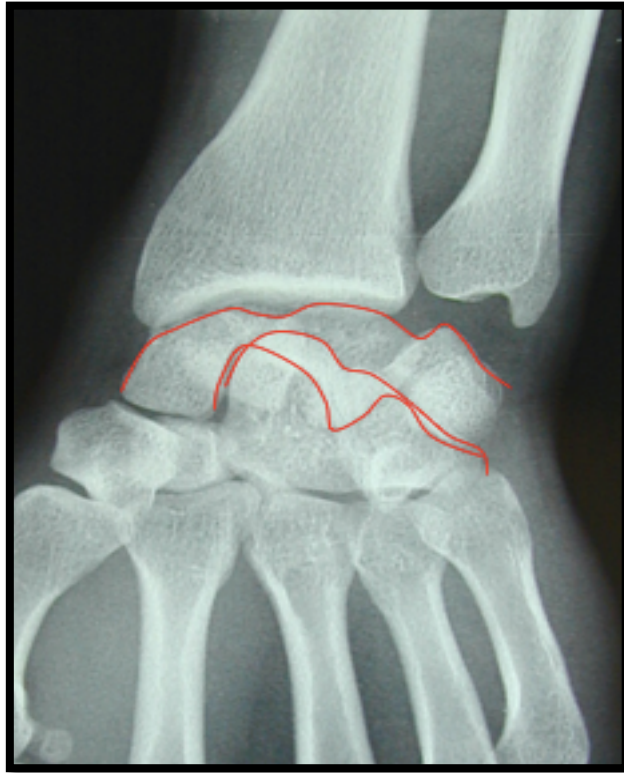Même si le contexte et l'examen clinique orientent le diagnostic, c'est l'analyse des clichés radiologiques standards qui portera le diagnostic positif.

L'analyse du cliché radiologique de face permet :

- L'analyse de la congruence articulaire grâce à la reconnaissance des arcs de Gilula (33)(Figure 21,22) qui doivent normalement être continus avec les interlignes carpiens et parallèles .

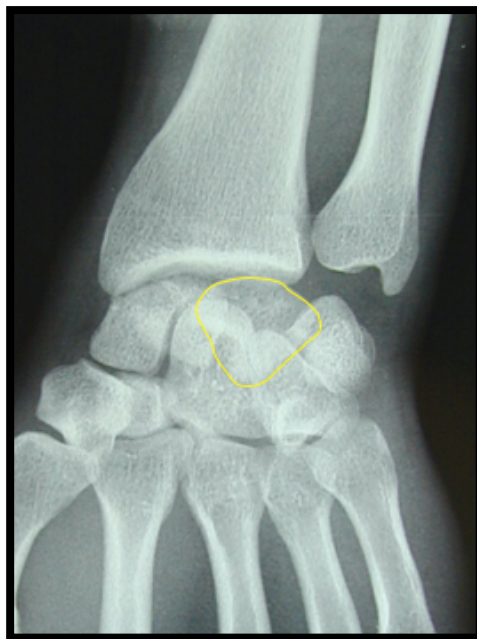

*Figure 21 : Arcs de Gilula : poignet normal*



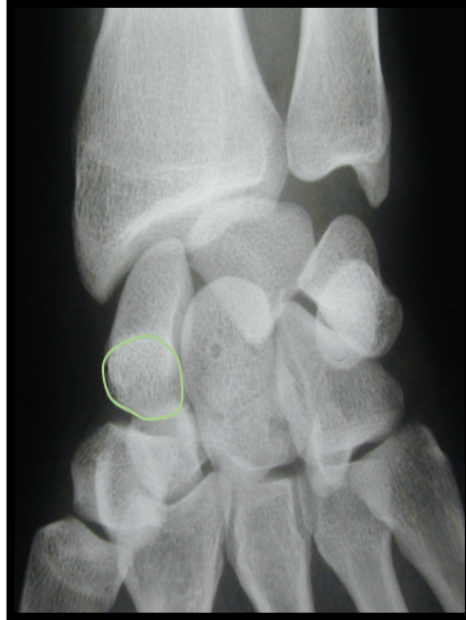*Figure 22 : Arcs de Gilula : luxation rétrolunaire du carpe*

- L'analyse de la forme du lunatum, habituellement trapézoïdale, qui lorsqu'il bascule prend une forme triangulaire à base proximale, c'est le signe de la toupie (Figure 23).



*Figure 23 : Signe de la toupie*

- L'analyse de l'os scaphoïde : le signe de l'anneau (34)(Figure 24), témoin d'une flexion et d'un raccourcissement du scaphoïde signant une véritable instabilité périlunaire par rupture du ligament scapho-lunaire.

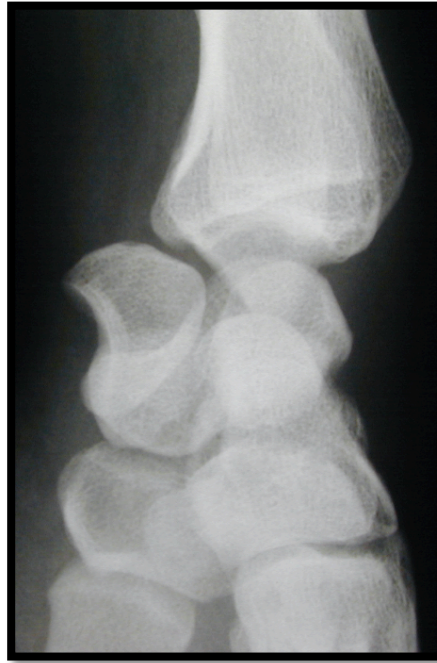

*Figure 24 : Signe de l'anneau*

- De rechercher des signes de fractures des os du carpe ou autres fractures avulsions
- De rechercher des fractures de la styloïde ulnaire ou de l'extrémité inférieure du radius ; la fracture cunéene externe est un élément sentinelle important d'une éventuelle lésion du ligament scapho-lunaire du fait de la ligne lésionnelle.

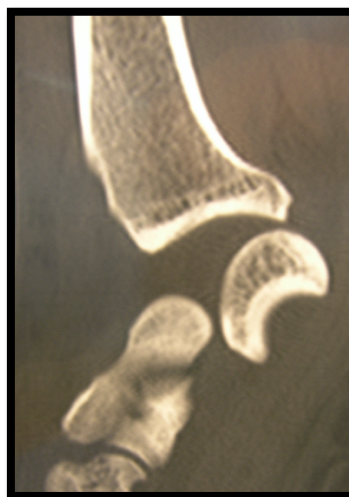
L'analyse du cliché de profil permet :

- De visualiser la luxation du capitatum par rapport au lunatum, avec un déplacement dorsal le plus souvent
- D'établir le diagnostic et de déterminer le stade lésionnel selon la classification d'Herzberg en fonction de la bascule du lunatum (Figure 25)



*Figure 25 : radiographie du poignet de profil montrant une luxation rétrolunaire du carpe stade IIA selon la classification de Herzberg*

En théorie, aucun autre examen complémentaire n'est nécessaire au diagnostic. Le scanner sans injection (Figure 26) peut apporter des informations supplémentaires et apporter une aide dans la réflexion du traitement chirurgical mais ne doit en aucun cas retarder la prise en charge.



*Figure 26 : Scanner du poignet en coupe sagittale montrant une fracture luxation trans-capitulum rétrolunaire du carpe*

## IV.6 Prise en charge thérapeutique

La prise en charge de ces lésions doit être immédiate, surtout s'il existe des signes de souffrance du nerf médian. Il s'agit d'une urgence chirurgicale.

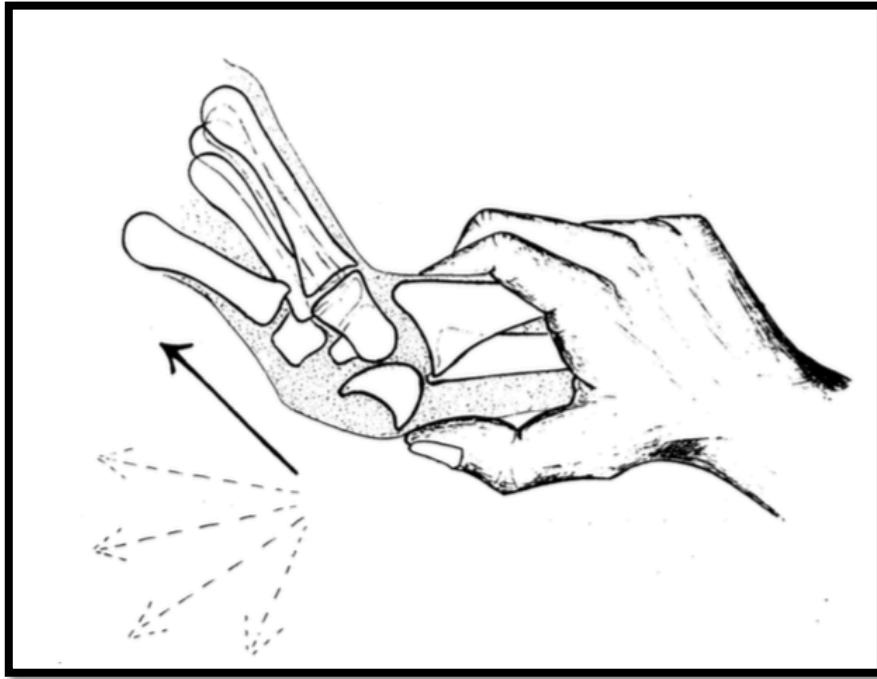
L'objectif est de réaligner le carpe par réduction et stabilisation, et ce de façon durable dans le temps.

La réduction doit être la plus précoce possible. Certains auteurs préconisent une réduction à foyer fermé (2), la plus précoce possible, permettant si besoin de compléter le bilan d'imagerie avant le geste chirurgical, tandis que d'autres (26,32,35) recommandent une réduction à foyer ouvert, permettant une réduction anatomique sans bascule résiduelle du lunatum, un bilan plus précis des lésions chondrales (notamment la tête du capitatum), et une plus grande facilité à positionner les broches scapho-lunaire et luno-triquétrale avant réduction du lunatum (artifice de Merle et Dautel).

De nombreux traitements ont été proposés, allant du traitement orthopédique par réduction fermée et immobilisation au traitement chirurgical avec réduction à ciel ouvert et fixation interne.

- **Traitement orthopédique : réduction fermée et immobilisation plâtrée :**

La réduction s'effectue sous anesthésie générale ou loco-régionale, en réalisant une pression sur le lunatum avec le pouce en avant, le poignet est d'abord mis en extension puis tout en exerçant une traction, progressivement fléchi. Cette technique fut décrite par Jones (36) en 1929 dans les luxations dorsales (Figure 27).



*Figure 27 : réduction d'une luxation rétrolunaire selon la technique de Jones*

Après réduction, une immobilisation par manchette antébrachio-palmaire est mise en place pour une durée de 8 à 10 semaines.

Cette option n'a plus sa place dans les choix thérapeutiques en raison de ses mauvais résultats en termes d'alignement du carpe, de résultats cliniques et fonctionnels relayés dans la littérature.

Adkison et Chapman (37) ont constaté une perte de réduction chez 59% des 32 poignets traités orthopédiquement.

Plus récemment, Apergis et al (38) ont comparé les résultats de 8 lésions périlunaires traitées orthopédiquement avec 19 patients traités chirurgicalement par réduction et ostéosynthèse à ciel ouvert. Le résultat clinique était passable ou médiocre chez tous les patients traités orthopédiquement, tandis que 65 % des patients traités chirurgicalement présentaient des résultats satisfaisants ou excellents.

- **Traitement chirurgical : réduction à foyer fermé et embrochage percutané :**

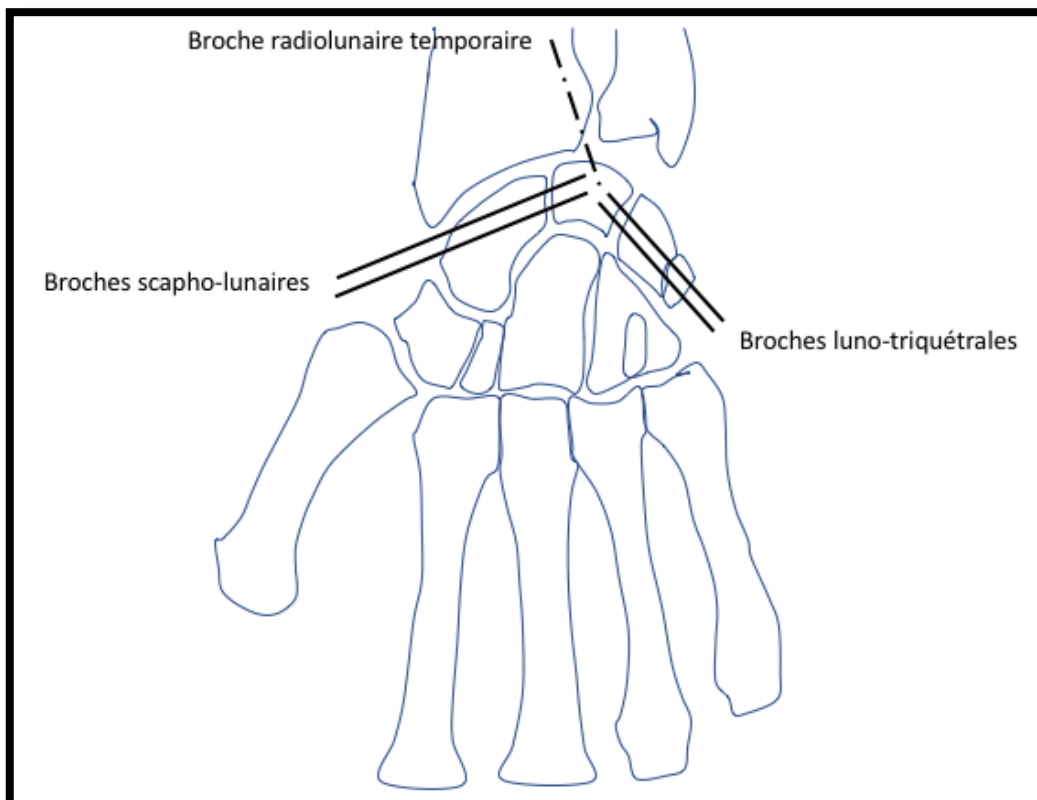
La réduction est réalisée puis stabilisée par embrochage percutané.

Une première broche radio-lunaire est mise en place pour maintenir la réduction du lunatum sous le radius. Puis les broches scapho-lunaires et luno-triquétrales sont mises en place après réduction des interlignes articulaires sous amplificateur de brillance (Figure 28).

La réduction anatomique du scaphoïde est d'autant plus difficile qu'il existe une fracture associée.

Cette technique ne permet pas de réaliser le bilan des lésions ostéo-cartilagineuses et ligamentaires.

Une immobilisation post opératoire par manchette antébrachio-palmaire est réalisée pendant 8 semaines et la rééducation débutée après ablation des broches.



*Figure 28 : embrochage percutané*



- **Traitement chirurgical : réduction et fixation interne à ciel ouvert :**

Pour la plupart des auteurs (2,25,29,34,37,39,40), il s'agit du traitement de référence. Il permet une réduction anatomique, le lavage articulaire et la réparation ligamentaire.

Les voies d'abord et les techniques opératoires décrites sont nombreuses (2,23,34,39,41–45).

Trois voies d'abord sont classiquement décrites :

- La voie dorsale, qui offre la possibilité d'exposition de tous les os du carpe et permet l'ostéosynthèse du scaphoïde mais aussi des autres os carpiens. Elle permet également la réparation des ligaments interosseux mais ne donne pas accès à une réparation des ligaments palmaires.
- La voie palmaire, qui permet une visualisation directe des ligaments palmaires et donc leur réparation, l'accès au lunatum luxé en avant et l'ouverture du canal carpien si nécessaire. L'ostéosynthèse du scaphoïde est possible mais sa visualisation est limitée.
- La combinaison des deux voies, qui rassemble les avantages et inconvénients de chacune, au prix d'une fibrose et d'une raideur post opératoire plus importante.

- **Luxations périlunaires pures :**

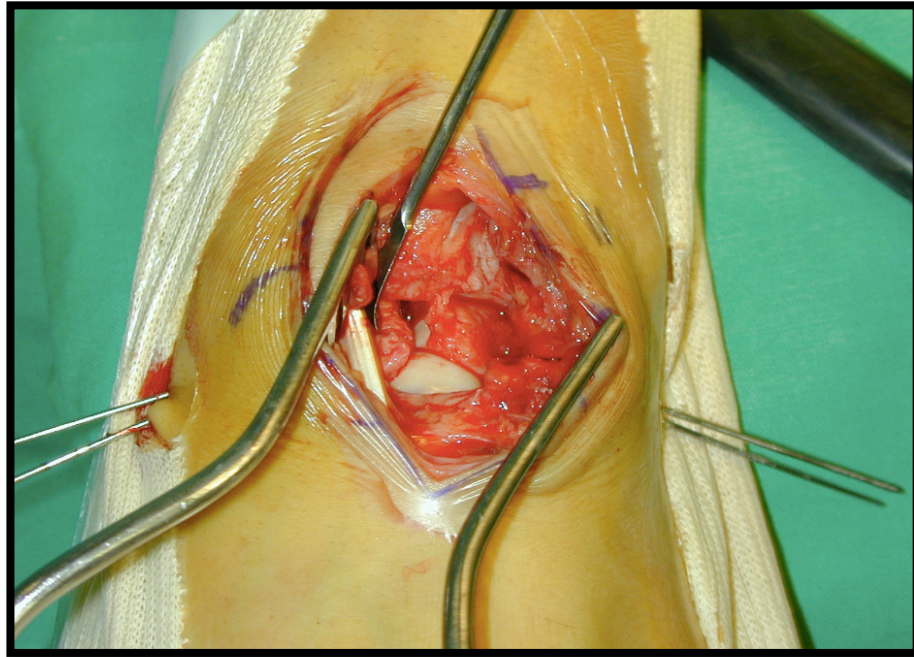
L'abord dorsal est réalisé par une incision cutanée longitudinale, de 5 à 6 cm, centrée sur l'interligne radio-carpien et le tubercule de Lister. Le 3<sup>ème</sup> compartiment est ouvert à sa partie distale et le tendon du long extenseur du pouce est récliné sur le versant radial. Le plancher du 4<sup>ème</sup> compartiment est relevé de radial en ulnaire, permettant l'exposition de la face dorsale du carpe.

Une résection du nerf interosseux postérieur est réalisée.

La rupture capsulaire est agrandie en « Z » ou en « H » selon les habitudes, en essayant de respecter au mieux les éléments ligamentaires et capsulaires.

Après lavage articulaire, un premier bilan lésionnel est effectué.

Pour des raisons de facilité technique, la non réduction de la luxation périlunaire permet de profiter du « vide » naturel créé par la luxation permettant de bien visualiser les facettes lunariennes du scaphoïde et du triquetrum et de préparer le brochage de la première rangée (Figure 29). Cet artifice permet un gain de temps important et une introduction précise des broches qu'aucun brochage percutané ne peut reproduire.

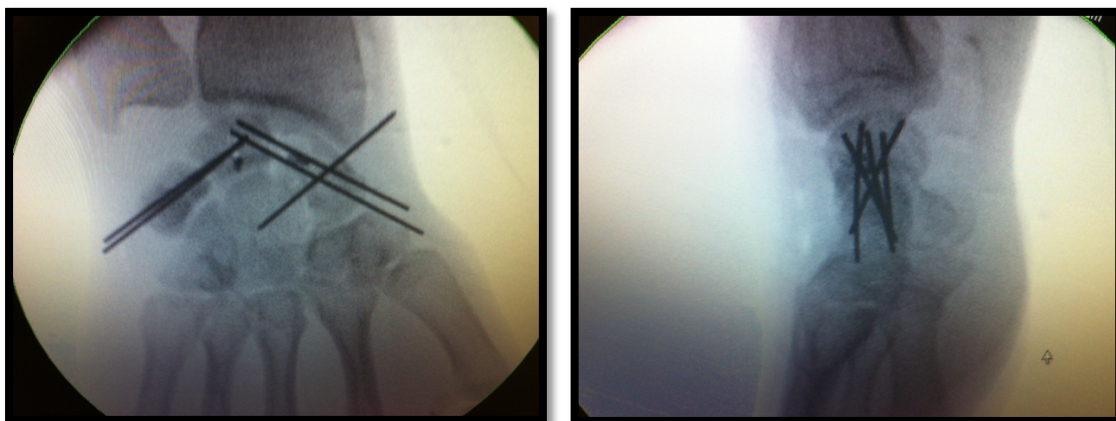


*Figure 29 : non réduction première permettant la mise en place rétrograde des broches d'arthrodèse temporaire scapho-lunaire et luno-triquétrale, d'après B.Coulet*

La réduction est réalisée par une traction axiale aidée d'une manœuvre de levier par un instrument mousse entre le lunatum et la deuxième rangée.

A ce stade, un deuxième bilan lésionnel est réalisé, inspectant les lésions ligamentaires interosseuses et les possibilités de réinsertion.

La position du lunatum doit être parfaitement corrigée dans le plan frontal et sagittal, et peut être facilitée par la mise en place d'une broche radio-lunaire de centrage temporaire, non systématique. Les interlignes scapho-lunaire et triquéro-lunaire sont alors brochées, sous contrôle de l'amplificateur de brillance (Figure 30).



*Figure 30 : brochages scapho-lunaire, luno-triquétral et scapho-capital ; réinsertion du ligament scapho-lunaire par micro-ancres, d'après A. TOFFOLI*

La réinsertion ligamentaire scapho-lunaire peut s'effectuer à l'aide de micro-ancres, de points trans-osseux ou par suture directe. Elle n'est possible qu'en cas de rupture franche au niveau de l'une des deux berges d'insertion, lorsque le ligament est déchiré et délaminé sur toute sa hauteur et son épaisseur, seul le brochage osseux est réalisé, la réinsertion est inutile car vouée à l'échec. Il est alors important d'y associer une capsulodèse dorsale. A noter qu'il existe rarement un ligament interosseux luno-triquétral réparable et que seul le brochage de l'interligne luno-triquétrale est réalisé.

La stabilité médio-carpienne est testée par des mouvements de tiroir antéropostérieur. Un brochage scapho-capitate supplémentaire peut être réalisé si nécessaire.

L'abord palmaire, non systématique est réalisé en cas de cas de souffrance aigüe du nerf médian (controversé), d'irréductibilité d'une luxation palmaire osseuse ou d'une instabilité majeure non réductible par la seule voie dorsale.

- Fractures-luxations trans-scapho-périlunaires :

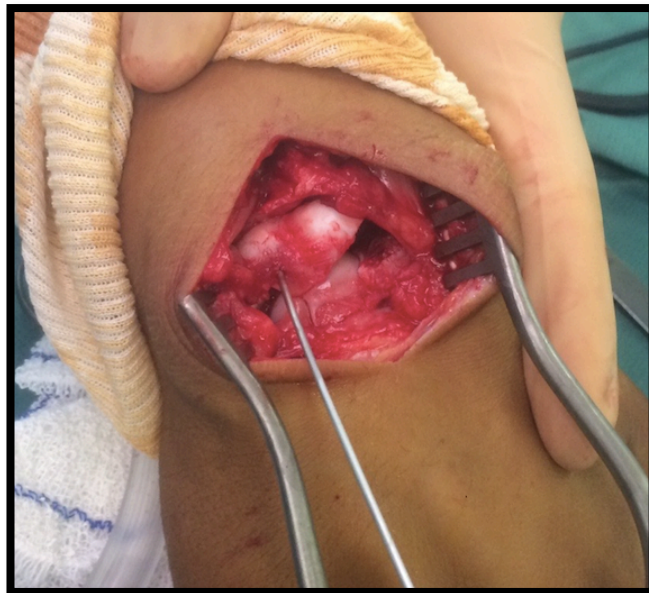Dans la majorité des cas, le pôle proximal du scaphoïde reste solidaire du lunatum, et les attaches ligamentaires palmaires avec le radius distal sont intactes.

L'ostéosynthèse du scaphoïde est le premier temps du traitement.

Elle peut être réalisée par voie dorsale comme précédemment décrit ou par une voie palmaire supplémentaire, permettant de réduire et contrôler au mieux les fragments osseux dans les trois plans de l'espace. Cette voie palmaire permet également une ouverture du canal carpien ainsi que la réparation du plan ligamentaire antérieur.

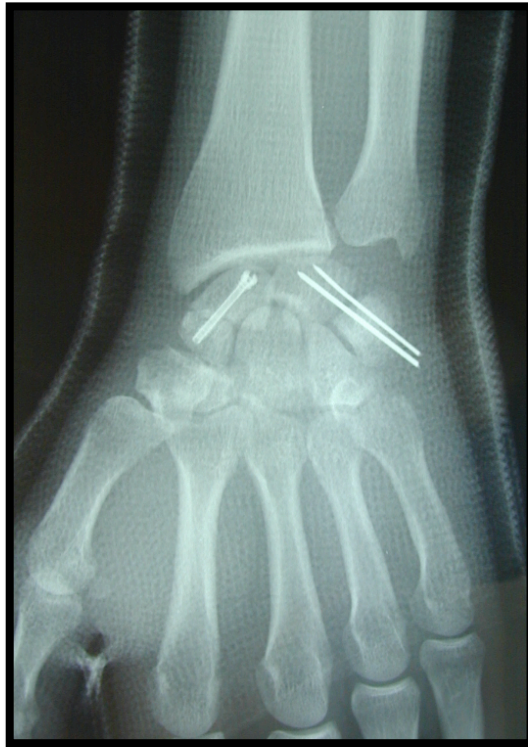L'ostéosynthèse du scaphoïde consiste en un vissage en compression (vis de Herbert), ou en cas de fracture très comminutive, par un brochage multiple, limitant le risque « d'écrasement » de la fracture par la mise en compression. Une greffe spongieuse prélevée aux dépens du radius peut être nécessaire en cas de grande comminution.

L'utilisation de broches « Joystick » plantées dans le lunatum et ou le scaphoïde aide à la réduction (Figure 31).



*Figure 31 : fracture-luxation trans-scapho-rétrolunaire du carpe ; broche « Joystick » dans le lunatum aidant à la réduction, d'après A. TOFFOLI*

Les broches d'arthrodèse temporaire sont ensuite mises en place au niveau des interlignes luno-triquétrale et scapho-capitale de façon non systématique en fonction de la stabilité médio-carpienne (Figure 32).



*Figure 32 : fracture-luxation trans-scapho-rétrolunaire du carpe : vissage en compression du scaphoïde et brochage luno-triquétral, d'après B. COULET*

- Traitement des lésions associées :
  - Une fracture de la styloïde radiale peut être ostéosynthésée par vis ou broches
  - Une fracture du capitatum peut être vissée en compression par voie dorsale le plus souvent
  - Une fracture du triquetrum peut être ostéosynthésée par vis ou broches par voie dorsale

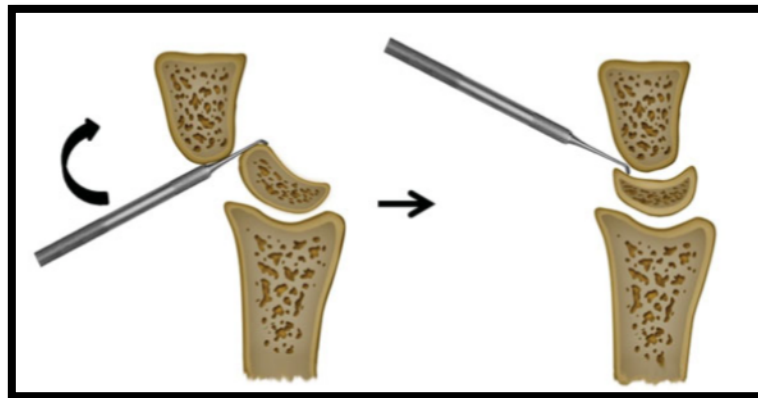
- **Traitement chirurgical : réduction et fixation assistée par arthroscopie**

Les progrès en arthroscopie du poignet ont été considérables ces dernières années, ouvrant la voie à des traitements mini-invasifs dans de multiples indications.

Son utilisation a été récemment proposée dans le traitement des lésions périlunaires (46–48) et est actuellement en voie de recherche, avec une technique en cours d'amélioration. Cette approche, bien qu'exigeante sur le plan technique, permet la visualisation complète des os du carpe, l'analyse fine des lésions ligamentaires et ostéo-chondrales, et la visualisation précise des critères de réduction des foyers de fracture et des interlignes articulaires.

Combiné à l'amplificateur de brillance, tous les gestes de réparation sont envisageables. Son caractère mini-invasif permet de limiter le risque de dévascularisation d'une voie ouverte et permettre une cicatrisation moins enraidissante.

La réduction est réalisée si possible par manœuvres externes sous traction à l'aide de doigts japonais. En cas d'échec, lié le plus souvent à une incarceration capsulaire, la manœuvre du « chausse pied » décrite par Liu (46) à l'aide d'un palpateur introduit en voie 4-5 permet la réduction du lunatum (Figure 33).



*Figure 33 : réduction arthroscopique selon la manœuvre du « chausse pied » selon Liu*

Le premier temps arthroscopique est un temps diagnostique utilisant les voies radio-carpiennes 3-4 (entre 3ème et 4ème compartiment des extenseurs) et 6-R (radial au 6ème compartiment des extenseurs), médio-carpienne ulnaire (MCU) et radial (MCR). L'articulation est lavée de l'hémarthrose et des débris ostéo-cartilagineux au sérum physiologique. Ce premier temps permet le bilan des lésions osseuses, cartilagineuses et ligamentaires.

Le deuxième temps consiste en l'ostéosynthèse des os du carpe en position anatomique. Dans les fractures-luxations trans-scapho-rétrolunaires, un mini-abord dorsal par agrandissement horizontal de la voie 3-4 peut être réalisé pour permettre la réduction et l'ostéosynthèse de la fracture du scaphoïde. Le 3ème compartiment des extenseurs est ouvert sur 0,5 mm, les tendons sont réclinés de chaque côté et une arthrotomie en V est réalisée tout en préservant le ligament intercarpien dorsal. Le pôle proximal du scaphoïde peut ainsi être exposé jusqu'au trait de fracture. Après réduction, l'ostéosynthèse est réalisée en positionnant une première broche antérograde anti-rotatoire, complétée par une vis de compression canulée de Herbert. Ensuite les broches scapho-capitate et luno-triquetrale sont mises en place. Dans les luxations pures, s'il existe une instabilité scapho-lunaire importante, une capsulodèse dorsale est réalisée.

- **Traitement chirurgical palliatif : résection de la première rangée des os du carpe**

En raison du mauvais pronostic à long terme de ces traumatismes, certains auteurs (49–51) ont proposé la résection de la première rangée des os du carpe en première intention.

L'équipe strasbourgeoise du Pr Liverneaux (50) a récemment réalisé une étude rétrospective comparant 13 patients traités par réduction et ostéosynthèse à ciel ouvert (Open Reduction and Internal Fixation ORIF) versus 8 patients traités par résection de première rangée des os du carpe (RPROC). Avec un recul moyen de 35 mois, les résultats ont montré une diminution du temps opératoire ainsi qu'une meilleure force de serrage en pronation dans le groupe RPROC mais une mobilité en extension du poignet moindre que dans le groupe ORIF. Il n'y avait pas de différence significative en termes de douleur, mobilité en flexion, scores fonctionnels et arthrose radiologique.

Cependant l'un des biais majeurs de cette étude est la présence de 3 lésions chroniques dans le groupe RPROC alors que les 13 patients du groupe ORIF présentent des lésions aiguës.

La résection de la première rangée des os du carpe ne peut être une solution systématique. Elle peut éventuellement trouver son indication dans certains cas bien précis, lorsque les lésions du carpe deviennent trop complexes, en cas d'arthrose préexistante ou chez le sujet âgé.

## IV.7 Complications

Les complications de ces lésions sévères sont nombreuses.

La première des complications est l'erreur diagnostique, estimée à 25% (2,25), à l'origine des formes subaigües et chroniques dont le pronostic fonctionnel est dramatique en raison du retard de prise en charge.

Les principes thérapeutiques sont les mêmes que pour les lésions aigües, à savoir une réduction à ciel ouvert, qui sera d'autant plus difficile que tardive, et une stabilisation par fixation interne. Si les lésions sont trop importantes, la seule option est le traitement palliatif par résection de la première rangée des os du carpe ou d'arthrodèse intracarpienne s'il existe des lésions de la tête du capitatum.

En dehors de ces retards de prise en charge, l'évolution de ces traumatismes articulaires complexes est grévée par les complications des lésions ligamentaires (instabilité carpienne), de la fracture du scaphoïde (pseudarthrose, cal vicieux), et des fractures associées (styloïde radiale, capitatum) conduisant à une raideur variable et à une arthrose précoce.

- **Complications immédiates :**

- **Neurologique** : par souffrance aigüe du nerf médian. Généralement spontanément résolutive après réduction de la luxation (2,36,37,45), certains auteurs préconisent une ouverture systématique du canal carpien (40).
- Vasculaire
- Infectieuse
- Des lésions associées dans un contexte de polytraumatisé

- **Complications à moyen terme :**

- **Syndrome Dououreux Régional Complexe** : l'algodystrophie peut avoir des conséquences fonctionnelles sévères
- Des fractures du scaphoïde : **pseudarthrose et cal vicieux**
- **Nécrose** : du pôle proximal du scaphoïde ou du lunatum (52). C'est une complication classique mais rare. Une ischémie transitoire du lunatum (53) peut



survenir dans les mois suivants, se traduisant par une hyperdensité transitoire sur les clichés radiologiques.

- **Complications à long terme :**

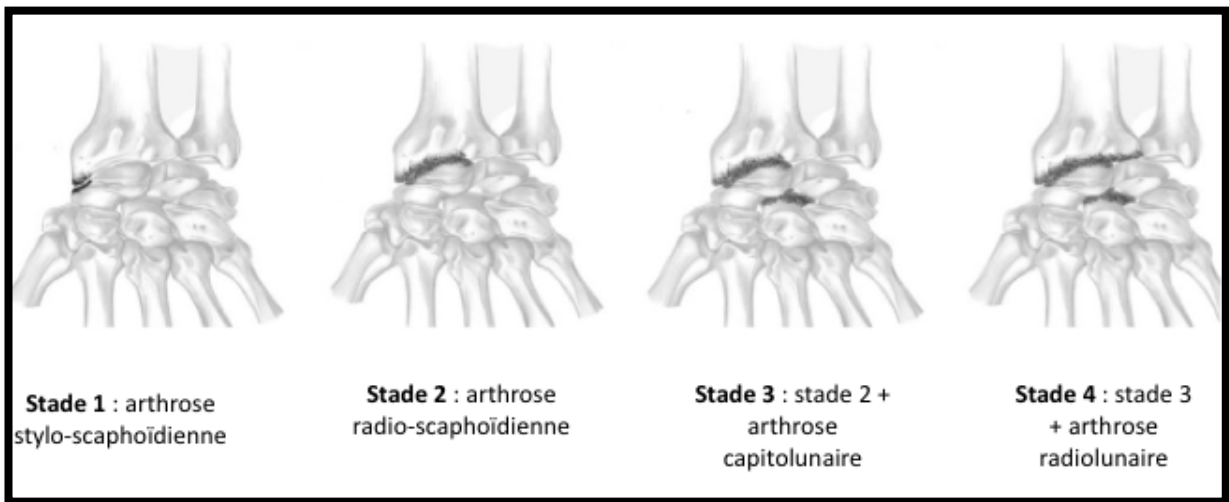
- **Arthrose post traumatique :** secondaire aux lésions chondrales de passage lors du traumatisme et à l'instabilité chronique du carpe elle-même secondaire aux lésions ligamentaires et à la pseudarthrose du scaphoïde.

Watson (54) définit l'arthrose secondaire aux dissociations scapho-lunaires par rupture du ligament interosseux scapho-lunaire sous le terme de SLAC wrist (Scapho Lunate Advanced Collapse).

Par analogie, l'arthrose secondaire à la pseudarthrose du scaphoïde est définie sous le terme de SNAC (Scaphoid Nonunion Advanced Collapse).

Le mécanisme de l'arthrose est lié à une subluxation rotatoire du scaphoïde, ce qui entraîne une incongruence entre la fossette scaphoïdienne du radius et le scaphoïde à l'origine de l'arthrose avec un point de départ stylo puis radio-scaphoïdien. La désaxation carpienne qui s'en suit du fait de la levée du verrou scaphoïdien explique l'extension de l'arthrose au niveau médio-carpien puis radio-lunarien.

Watson décrit cette aggravation des lésions selon une suite logique décrite en 4 stades (54)(Figure 34) :



*Figure 34 : classification évolutive de l'arthrose selon Watson*

Les traumatismes périlunaires sont donc des traumatismes sévères, avec des complications multiples.

Le pronostic final, bien qu'incertain, laisse des séquelles importantes pouvant avoir un impact socio-professionnel non négligeable pour le patient.

## REFERENCES BIBLIOGRAPHIQUES

1. Johnson RP. The acutely injured wrist and its residuals. *Clin Orthop.* juin 1980;(149):33-44.
2. Herzberg G, Comtet JJ, Linscheid RL, Amadio PC, Cooney WP, Stalder J. Perilunate dislocations and fracture-dislocations: a multicenter study. *J Hand Surg.* sept 1993;18(5):768-79.
3. Budoff JE. Treatment of acute lunate and perilunate dislocations. *J Hand Surg.* oct 2008;33(8):1424-32.
4. Herzberg G. Perilunate and axial carpal dislocations and fracture-dislocations. *J Hand Surg.* nov 2008;33(9):1659-68.
5. Jones DB, Kakar S. Perilunate Dislocations and Fracture Dislocations. *J Hand Surg.* oct 2012;37(10):2168-73.
6. Muppavarapu RC, Capo JT. Perilunate Dislocations and Fracture Dislocations. *Hand Clin.* août 2015;31(3):399-408.
7. Taleisnik J. The ligaments of the wrist. *J Hand Surg.* sept 1976;1(2):110-8.
8. Bonnel F. Les articulations radio-cubito-carpienne et médio-carpienne: Organisation anatomique et bases biomécaniques. *Ann Chir Main.* 1 janv 1984;3(4):287-96.
9. Mayfield JK. Wrist ligamentous anatomy and pathogenesis of carpal instability. *Orthop Clin North Am.* avr 1984;15(2):209-16.
10. Berger RA, Landsmeer JM. The palmar radiocarpal ligaments: a study of adult and fetal human wrist joints. *J Hand Surg.* nov 1990;15(6):847-54.
11. Canovas F, Ledoux D, Bonnel F. Biometry of the capsular ligaments of the wrist. *Chir Main.* 1998;17(3):207-14.
12. Sennwald G, Segmüller G. [Anatomic basis of a new concept of stability of the carpus]. *Int Orthop.* 1986;10(1):25-30.
13. Overstraeten LV, Camus EJ, Wahegaonkar A, Messina J, Tandara AA, Binder AC, et al. Anatomical Description of the Dorsal Capsulo-Scapholunate Septum (DCSS)-Arthroscopic Staging of Scapholunate Instability after DCSS Sectioning. *J Wrist Surg.* mai 2013;2(2):149-54.
14. Mayfield JK, Johnson RP, Kilcoyne RK. Carpal dislocations: pathomechanics and progressive perilunar instability. *J Hand Surg.* mai 1980;5(3):226-41.
15. Kapandji A. [Biomechanics of the carpus and the wrist]. *Ann Chir Main Organe Off Soc Chir Main.* 1987;6(2):147-69.
16. Camus EJ, Millot F, Larivière J, Rtaimate M, Raoult S. [The double-cup carpus: a demonstration of the variable geometry of the carpus]. *Chir Main.* févr 2008;27(1):12-9.
17. Malgaigne J. *Traité des fractures et Luxations.* Baillères. Paris; 1855.

18. De Quervain F. Beitrag zur Kenntnis der combinirten fracturen und luxtionen der Handwurzelknochen. 1902;9.
19. Destot E. Le poignet et es accidents du travail. 1905;
20. Tavernier, Louis. Les déplacements traumatiques du semi-lunaire. [Lyon]; 1906.
21. Wagner CJ. Perilunar dislocations. J Bone Joint Surg Am. déc 1956;38-A(6):1198-207; passim.
22. Herzberg G, Forissier D. Acute dorsal trans-scaphoid perilunate fracture-dislocations: medium-term results. J Hand Surg Edinb Scotl. déc 2002;27(6):498-502.
23. Sotereanos DG, Mitsionis GJ, Giannakopoulos PN, Tomaino MM, Herndon JH. Perilunate dislocation and fracture dislocation: A critical analysis of the volar-dorsal approach. J Hand Surg. janv 1997;22(1):49-56.
24. Trumble T, Verheyden J. Treatment of isolated perilunate and lunate dislocations with combined dorsal and volar approach and intraosseous cerclage wire. J Hand Surg. mai 2004;29(3):412-7.
25. Garcia-Elias M, Irisarri C, Henriquez A, Abanco J, Fores J, Lluch A, et al. Perilunar dislocation of the carpus. A diagnosis still often missed. Ann Chir Main Organe Off Soc Chir Main. 1986;5(4):281-7.
26. Hildebrand KA, Ross DC, Patterson SD, Roth JH, MacDermid JC, King GJ. Dorsal perilunate dislocations and fracture-dislocations: questionnaire, clinical, and radiographic evaluation. J Hand Surg. nov 2000;25(6):1069-79.
27. Jones GB. An unusual fracture-dislocation of the carpus. J Bone Joint Surg Br. févr 1955;37-B(1):146-7.
28. Fenton RL. The naviculo-capitate fracture syndrome. J Bone Joint Surg Am. juin 1956;38-A(3):681-4.
29. Vance RM, Gelberman RH, Evans EF. Scaphocapitate fractures. Patterns of dislocation, mechanisms of injury, and preliminary results of treatment. J Bone Joint Surg Am. mars 1980;62(2):271-6.
30. Witvoet J, Allieu Y. [Recent traumatic lesions of the semilunar bone]. Rev Chir Orthop Reparatrice Appar Mot. 1973;59:Suppl 1:98-125.
31. Chabas J-F, Legré R. Entorses et luxations du carpe. EMC - Appar Locomoteur. janv 2011;6(3):1-15.
32. Martinage A, Balaguer T, Chignon-Sicard B, Monteil M-C, Dréant N, Lebreton E. [Perilunate dislocations and fracture-dislocations of the wrist, a review of 14 cases]. Chir Main. févr 2008;27(1):31-9.
33. Gilula LA, Weeks PM. Post-traumatic ligamentous instabilities of the wrist. Radiology.

déc 1978;129(3):641-51.

34. Green DP, O'Brien ET. Open reduction of carpal dislocations: indications and operative techniques. *J Hand Surg.* mai 1978;3(3):250-65.
35. Forli A, Courvoisier A, Wimsey S, Corcella D, Moutet F. Perilunate dislocations and transscaphoid perilunate fracture-dislocations: a retrospective study with minimum ten-year follow-up. *J Hand Surg.* janv 2010;35(1):62-8.
36. Jones RW. Carpal Semilunar Dislocations and Other Wrist Dislocations with Associated Nerve Lesions. *Proc R Soc Med.* juin 1929;22(8):1071-86.
37. Adkison J w, Chapman M w. Treatment of Acute Lunate and Perilunate Dislocations. *Clin Orthop.* 1 avr 1982;164:199-207.
38. Apergis E, Maris J, Theodoratos G, Pavlakis D, Antoniou N. Perilunate dislocations and fracture-dislocations. Closed and early open reduction compared in 28 cases. *Acta Orthop Scand Suppl.* oct 1997;275:55-9.
39. Viegas SF, Bean JW, Schram RA. Transscaphoid fracture/dislocations treated with open reduction and Herbert screw internal fixation. *J Hand Surg.* nov 1987;12(6):992-9.
40. Cooney WP, Bussey R, Dobyns JH, Linscheid RL. Difficult wrist fractures. Perilunate fracture-dislocations of the wrist. *Clin Orthop.* janv 1987;(214):136-47.
41. Blazar PE, Murray P. Treatment of perilunate dislocations by combined dorsal and palmar approaches. *Tech Hand Up Extrem Surg.* mars 2001;5(1):2-7.
42. Herzberg G. Acute Dorsal Trans-scaphoid Perilunate Dislocations: Open Reduction and Internal Fixation. *Tech Hand Up Extrem Surg.* mars 2000;4(1):2-13.
43. Inoue G, Imaeda T. Management of trans-scaphoid perilunate dislocations. Herbert screw fixation, ligamentous repair and early wrist mobilization. *Arch Orthop Trauma Surg.* 1997;116(6-7):338-40.
44. Kremer T, Wendt M, Riedel K, Sauerbier M, Germann G, Bickert B. Open reduction for perilunate injuries--clinical outcome and patient satisfaction. *J Hand Surg.* oct 2010;35(10):1599-606.
45. Minami. Repair and/or reconstruction of scapholunate interosseous ligament in lunate and perilunate dislocations. *J Hand Surg.* 1 nov 1993;18(6):1099-106.
46. Liu B, Chen S-L, Zhu J, Wang Z-X, Shen J. Arthroscopically assisted mini-invasive management of perilunate dislocations. *J Wrist Surg.* mai 2015;4(2):93-100.
47. Kim JP, Lee JS, Park MJ. Arthroscopic treatment of perilunate dislocations and fracture dislocations. *J Wrist Surg.* mai 2015;4(2):81-7.
48. Kim JP, Lee JS, Park MJ. Arthroscopic reduction and percutaneous fixation of perilunate dislocations and fracture-dislocations. *Arthrosc J Arthrosc Relat Surg Off Publ Arthrosc Assoc*

N Am Int Arthrosc Assoc. févr 2012;28(2):196-203.e2.

49. Huish EG, Vitale MA, Shin AY. Acute proximal row carpectomy to treat a transscaphoid, transtriquetral perilunate fracture dislocation: case report and review of the literature. *Hand N Y N*. mars 2013;8(1):105-9.
50. Muller T, Hidalgo Diaz JJ, Pire E, Prunières G, Facca S, Liverneaux P. Treatment of acute perilunate dislocations: ORIF versus proximal row carpectomy. *Orthop Traumatol Surg Res OTSR*. févr 2017;103(1):95-9.
51. Russchen M, Kachooei AR, Teunis T, Ring D. Acute Proximal Row Carpectomy after Complex Carpal Fracture Dislocation. *J Hand Microsurg*. juin 2015;7(1):212-5.
52. Lesire MR, Allieu Y, Bonnel F, Caron M, Dossa J, Dunaud JL, et al. [Traumatic etiology of Kienboeck's disease. (Perilunate subluxations and semilunate necrosis)]. *Ann Chir Main Organe Off Soc Chir Main*. 1982;1(3):242-6.
53. White RE, Omer GE. Transient vascular compromise of the lunate after fracture-dislocation or dislocation of the carpus. *J Hand Surg*. mars 1984;9(2):181-4.
54. Watson HK, Ballet FL. The SLAC wrist: scapholunate advanced collapse pattern of degenerative arthritis. *J Hand Surg*. mai 1984;9(3):358-65.

## **DEUXIÈME PARTIE**

**LUXATIONS ET FRACTURES**  
**LUXATIONS PÉRILUNAIRES DU**  
**CARPE : ÉVALUATION ET FACTEURS**  
**PRONOSTIQUES À LONG TERME**



## RÉSUMÉ

**Objectif :** les luxations et fractures luxations périlunaires du carpe sont des traumatismes graves avec des séquelles fonctionnelles fréquentes et sévères. Le but de cette étude était d'évaluer le devenir radio-clinique à long terme de ces patients, de mettre en évidence les facteurs pronostiques et de comparer nos résultats aux données de la littérature.

**Patients et méthodes :** il s'agissait d'une étude rétrospective incluant 32 patients pris en charge au CHU de Montpellier entre 1994 et 2017 pour une luxation (7) ou fracture luxation (25) périlunaire du carpe. Les critères d'évaluation clinique étaient les scores fonctionnels de Mayo, PRWE et QuickDASH, les mobilités articulaires et la force. L'évaluation radiologique au dernier recul recherchait des signes d'arthrose et d'instabilité du carpe.

**Résultats :** le recul moyen était de 9,9 ans. Le score Mayo moyen était de 65/100 avec 6 bons, 19 moyens et 7 mauvais résultats. L'arc moyen en flexion-extension était de 86° (66% côté controlatéral) et force de serrage moyenne de 35kg (71% côté controlatéral). Soixante-dix-neuf pourcents des patients présentaient des signes d'arthrose au dernier recul. Trois patients ont fait l'objet d'un traitement palliatif. Cinq cas d'instabilité du carpe résiduelle étaient observés. Quatre-vingt-onze pourcents des patients ont repris une activité professionnelle. L'existence d'une souffrance nerveuse aigüe dans le territoire du nerf médian avec ouverture du canal carpien ainsi que l'importance du déplacement du lunatum étaient des facteurs pronostiques fonctionnels à long terme ( $p < 0,05$ ).

Un âge élevé au moment du traumatisme ainsi qu'au dernier recul constituait un facteur prédictif d'arthrose.

En revanche, on ne retrouvait pas d'influence des lésions chondrales de passage ainsi que de la perte de réduction dans le temps sur la survenue d'arthrose à long terme.

### **Conclusion :**

Les luxations et fractures luxations périlunaires du carpe sont des traumatismes majeurs avec des séquelles fonctionnelles graves (douleur, raideur, perte de force, arthrose) malgré tout compatibles avec la reprise des activités antérieures.

Le traitement est résolument chirurgical. L'ouverture du canal carpien ne doit pas être systématique, même en présence de signes de souffrance du nerf médian, la réduction de la luxation permettant le plus souvent une régression des symptômes neurologiques. L'importance du déplacement du lunatum et un âge élevé au moment du traumatisme sont des facteurs pronostiques du résultat fonctionnel et de la survenue d'arthrose.

## INTRODUCTION

Les luxations et fractures-luxations péri-lunaires du carpe sont une entité rare mais grave, touchant principalement les adultes jeunes, à l'occasion de traumatismes à haute énergie (1).

Malgré la sévérité des lésions, le diagnostic est méconnu dans 25 % des cas (1,2).

Même si le traitement chirurgical fait aujourd'hui l'unanimité (3–7), permettant une réduction anatomique, un bilan lésionnel précis et la réparation des lésions ostéo-ligamentaires associées, il existe une forte morbidité de ces lésions avec évolution à long terme vers une arthrose post traumatique dans 50 à 100% des cas selon les séries dans la littérature (1,8–10).

Le but de cette étude est d'évaluer à long terme les résultats cliniques, fonctionnels et radiologiques des patients victimes de luxations et fractures-luxations du carpe, d'en isoler les facteurs pronostiques et de comparer nos résultats aux données de la littérature.

## PATIENTS ET METHODES

Il s'agit d'une étude rétrospective réalisée au CHRU Lapeyronie de Montpellier sur la période de janvier 1994 à janvier 2017. Les critères d'inclusion étaient les patients hospitalisés pour une luxation ou fracture luxation péri-lunaire du carpe aigüe (<7jours) authentifiée sur une radiographie de face et de profil. Les patients devaient accepter de revenir en consultation et présenter un dossier clinique complet. Ont été exclus les patients ayant bénéficié d'un suivi clinique et radiologique inférieur à un an et les patients ayant présenté un traumatisme périlunaire subaigüe ou chronique.

84 patients ont été pris en charge au CHU Lapeyronie pour luxation ou fracture luxation périlunaire du carpe entre 1994 et 2017.

Deux patients sont décédés, 52 étaient considérés comme perdus de vue (2 ont refusé, 17 ne se sont jamais présentés à la consultation, 21 étaient injoignables, 4 n'habitaient plus dans la région, 8 étaient de passage dans la région au moment du traumatisme).

Au total, 32 patients ont été inclus, avec un âge moyen de 37,5 ans (18-67) au moment du traumatisme. 31 patients étaient des hommes, 59% étaient des travailleurs manuels et il s'agissait d'un accident du travail dans 25 % des cas. Dans 53% des cas, c'est le côté dominant qui était lésé. Dans la plupart des cas, il s'agissait de traumatismes à haute cinétique (15 AVP, 11 chutes d'un lieu élevé, 3 chutes de la hauteur du patient, 2 traumatismes par écrasement et 1 accident de football).

Une souffrance aigüe du nerf médian était diagnostiquée dans 11 (34%) cas.

Ces lésions entraient dans le cadre d'un polytraumatisme dans 25% des cas, avec des lésions associées chez 15 (47%) patients : six fractures vertébrales, deux pneumothorax, 4 fractures luxations du coude, 1 luxation de cheville, 2 fractures des 2 os de l'avant-bras, 2 fractures du sacrum et une fracture de mandibule.

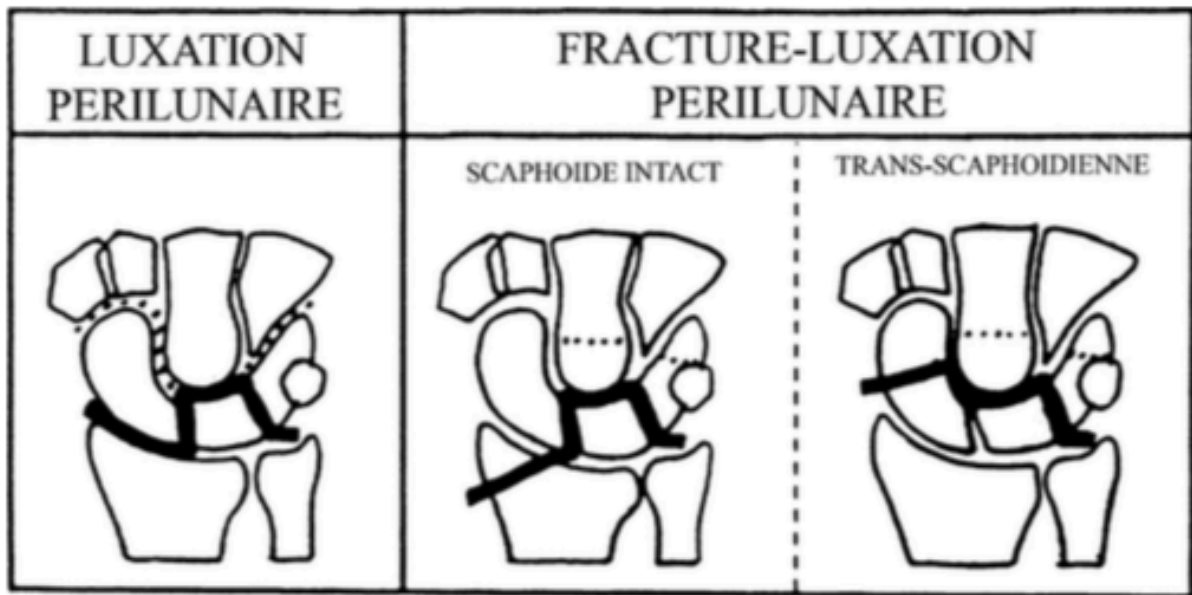
Les lésions étaient classées selon la classification radiologique de Herzberg (1)(Figure 1). 25 présentaient des fractures luxations (*Perilunate Fracture Dislocation PLFD*) dont 19 (59%) fractures luxations trans-scapho-rétrolunaires et 7 des luxations pures (*Perilunate Dislocation PLD*). Les autres fractures concernaient : le capitatum (3) (syndrome de Fenton), la styloïde radiale (9), la styloïde ulnaire (10), le triquetrum (1).

Sur les clichés de profil, en se référant au déplacement du capitatum, toutes les lésions étaient à déplacement postérieur.

Parmi les luxations pures, il y avait deux stades I, quatre stades IIA et un stade IIB. Les fractures luxations comptaient 14 stades I, 6 stades IIA et 5 stades IIB.

Trois lésions étaient ouvertes. Onze patients (34%) présentaient des paresthésies dans le territoire du nerf médian à la phase initiale.

Le délai opératoire moyen était de 15 heures après le traumatisme (1-72).



 FORME LA PLUS FREQUENTE    
  VARIANTES

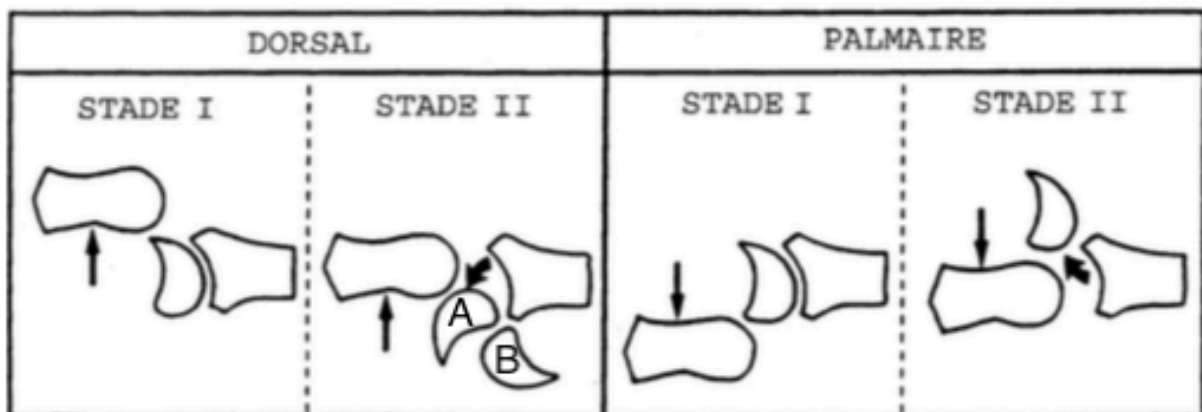


Figure 1 : classification des luxations et fractures luxations périlunaires du carpe selon Herzberg (1993)

- *Stade I* : le lunatum reste en place sous le radius
- *Stade II* : le lunatum est subluxé ou luxé par rapport au radius
  - *Stade IIA* : le lunatum a basculé de moins de 90° en avant par rapport au radius
  - *Stade IIB* : le lunatum a basculé de plus de 90°

## *Technique chirurgicale*

Dès le diagnostic posé, une prise en charge chirurgicale en urgence a été décidée pour tous les patients, aucun traitement orthopédique n'a été réalisé.

La réduction était réalisée à foyer ouvert dans tous les cas.

Toutes les luxations pures ont été abordées par une voie dorsale longitudinale. Après réduction, une stabilisation à l'aide de broches de Kirschner de 15/10<sup>ème</sup> était effectuée en réalisant un brochage scapho-lunaire et triquédro-lunaire. Un brochage complémentaire scapho-capitate a été réalisé chez 5 patients. Le ligament scapho-lunaire a été réinséré sur ancras dans 5 cas et suturé dans 2 cas.

Parmi les 19 fractures luxations trans-scapho-rétrolunaires, la voie d'abord était dorsale dans treize cas, palmaires dans 5 cas et mixte dans un cas. Une réduction en urgence à foyer fermé par manœuvres externes a été réalisée chez 7 patients, les autres ont bénéficié d'une réduction à ciel ouvert. Un vissage du scaphoïde a été réalisé chez 15 patients et une ostéosynthèse du scaphoïde par broches chez trois patients.

Une greffe cortico-spongieuse a dû être réalisée en première intention devant le caractère comminutif de la fracture du scaphoïde, stabilisée par des broches.

Chez un patient, le brochage de l'interligne triquédro-lunaire a été réalisé de manière percutanée combinée à une voie palmaire ayant permis l'ostéosynthèse de la fracture du scaphoïde. Les autres patients ont fait l'objet d'un brochage triquédro-lunaire en va-et-vient à ciel ouvert par voie dorsale. Un brochage scapho-capitate complémentaire a été effectué chez 5 patients en raison d'une instabilité médio-carpienne résiduelle.

Une résection de la première rangée des os du carpe en première intention a été réalisée chez un patient de 65 ans présentant une fracture luxation trans-scapho-trans-capito-rétrolunaire en raison des dégâts cartilagineux majeur du lunatum et du capitatum.

Un vissage du scaphoïde seul a été réalisé chez un patient, nécessitant une reprise chirurgicale à 8 jours pour récurrence de l'instabilité et complément par brochage capito-lunaire.

Dans un cas de fracture luxation trans-scapho-rétrolunaire, le ligament scapho-lunaire était lésé et a fait l'objet d'une réinsertion sur ancre.

Des lésions chondrales de passage étaient retrouvées chez 11 patients (34%) et intéressaient la tête du capitatum, le dôme du lunatum et la fossette lunarienne du radius. Dans 6 cas, le bilan cartilagineux n'a pu être effectué en raison du choix de la voie d'abord (voie palmaire limitée à la synthèse du scaphoïde et voie percutanée).

Les autres fractures associées étaient traitées dans le même temps (brochage de la styloïde radiale, vissage du capitatum).

Une immobilisation post opératoire par résine brachio antébrachio-palmaire était mise en place pour 6 semaines en cas de luxation périlunaire pure et 12 semaines en cas de fracture luxation. L'ablation des broches d'arthrodèse temporaire était réalisée à la 6<sup>ème</sup> semaine et la rééducation était débutée après ablation du matériel d'ostéosynthèse et de la contention.

### *Révision clinique*

Les patients ont été revus par un examinateur unique et indépendant, en consultation, sur la période de juillet à décembre 2018.

Les informations concernant l'âge, le sexe, le côté dominant, la profession, l'étiologie du traumatisme, le contexte d'accident de travail étaient recueillies.

L'échelle visuelle analogique (EVA) était utilisée pour quantifier la douleur.

L'évaluation fonctionnelle utilisait le Mayo Wrist Score (8)(Tableau 1). Celui-ci évaluait la douleur, le retentissement fonctionnel, la mobilité et la force musculaire par rapport au côté sain.

Les résultats étaient ensuite répartis en quatre niveaux : excellent, bon, moyen et mauvais.

**Tableau 1** : Mayo Wrist Score

Critères	Résultats	Points
Douleur sur 25 points	Aucune	25
	Faible, occasionnelle	20
	Modérée, tolérable	15
	Sévère, intolérable	0
Fonction sur 25 points	Travail normal	25
	Travail aménagé	20
	Pourrait travailler, chômage	15
	Ne peut travailler (douleur)	0
Mobilité (arc flexion-extension en pourcentage par rapport au côté sain, en degré) sur 25 points	100 %, > 120°	25
	75–100 %, 90–120°	15
	50–75 %, 60–90°	10
	25–50 %, 30–60°	5
	< 25 %, < 30°	0
Force par rapport au côté sain sur 25 points	100 %	25
	75–100 %	15
	50–75 %	10
	25–50 %	5
	< 25 %	0
Résultat global sur 100 points	Excellent	90–100
	Bon	80–90
	Moyen	65–80
	Mauvais	< 65

Ont été également utilisés les scores fonctionnels de Quick DASH (11) (Disabilities of the Arm, Shoulder and Hand questionnaire en version courte), non spécifique du poignet, et le PRWE score (12) (Patient Related Wrist Evaluation).

Les amplitudes articulaires du poignet étaient mesurées à l'aide d'un goniomètre de manière bilatérale et comparative en flexion, extension, inclinaison radiale et ulnaire et en pronosupination.

La force de serrage était mesurée et comparée à celle du côté sain à l'aide d'un dynamomètre (Jamar).

La durée d'arrêt de travail et le niveau de reprise professionnel étaient renseignés.



## *Révision radiologique*

L'évaluation radiologique était réalisée sur des clichés radiographiques standards du poignet de face en position neutre, en inclinaison radiale et ulnaire et de profil.

La désaxation carpienne était recherchée sur les clichés de face par l'étude de la concentricité des arcs de Gilula (13), la mesure de la hauteur et de la translation ulnaire du carpe selon les indices de Youm et Mac Murtry ( $N=0.51-0.57$ )(14), Bouman ( $N=0.83-0.91$ )(15) et Aufauvre ( $N=1.06\pm 0.13$ )(16), et la recherche de diastasis supérieur à 3 mm au niveau des interlignes scapho-lunaire et triquéto-lunaire.

Sur le cliché de profil strict était mesuré l'angle scapho-lunaire (17) dont les normales sont comprises entre 30 et 70°. Au-delà de 70°, nous considérons une bascule du lunatum en extension, c'est à dire en DISI (Dorsal Intercalated Scapholunate Instability), et en dessous de 30° une bascule en VISI (Ventral Intercalated Scapholunate Instability).

L'angle radio-lunaire (18) était également mesuré (normales comprises entre -10 et 25°).

L'instabilité carpienne dynamique était analysée par l'étude de la congruence des os carpiens sur les radiographies en inclinaison radiale et ulnaire en supination.

Des signes d'arthrose radiocarpienne ou médiocarpienne, des signes de pseudarthrose (scaphoïde) ou de nécrose osseuse (scaphoïde, lunatum) étaient recherchés.

Les anomalies radiologiques au dernier recul étaient analysées selon la classification radiologique d'Herzberg(1)(Tableau 2).

Tableau 2 : classification radiologique selon Herzberg

Classification radiologique*
A. Alignement et morphologie normaux du carpe
B. Alignement et morphologie anormaux du carpe: présence d'une ou plusieurs des causes suivantes: Dissociation scapho-lunaire Dissociation luno-triquetrale Translation ulnaire du carpe Pseudarthrose du scaphoïde Cal vicieux du scaphoïde Collapsus du pole proximal du scaphoïde Collapsus du lunatum
C. Modification du carpe par un traitement palliatif Résection de la première rangée du carpe Arthrodèse partielle du carpe Arthrodèse totale du carpe
1 est ajouté si présence d'une arthrose du carpe localisée ou non.
<i>*Évaluée sur les radiographies standards de face et de profil du poignet</i>

### Analyse statistique

Des analyses uni et bivariées ont été réalisées. L'analyse des variables qualitatives a été étudiée par les tests du Khi2 ou de Fisher. L'association entre variables qualitatives et quantitatives a été étudiée par le test de corrélation de Spearman, l'association entre variables qualitatives et quantitatives par le test de Student ou via les tests de Wilcoxon et de Mann Whitney. Le degré de significativité était retenu pour un  $P < 0,05$ .

## RESULTATS

### *Résultats cliniques*

Le recul moyen de notre série était de 9,9 ans (rang, 3,5-24).

Les données démographiques sont résumées dans le tableau 3.

**Tableau 3** Données démographiques des 32 cas

<i>Patients</i>	<i>Résultats</i>
<i>Nombre (N)</i>	32
<i>Sexe</i>	31 (97%) hommes ; 1 (3%) femme
<i>Age au moment du traumatisme (années)</i>	37 (18-67)
<i>Travailleurs manuels (N)</i>	19 (59%)
<i>Côté atteint</i>	16 poignets droits ; 16 poignets gauches
<i>Main dominante</i>	17 (53%)
<i>Accident du travail</i>	8 (26%)
<i>Mécanisme</i>	15 (47%) AVP 11 (35%) chutes lieu élevé 3 (9%) chutes de la hauteur du patient 2 (6%) écrasement 1 (3%) accident sportif
<i>Polytraumatisme</i>	8 (25%)
<i>Type de lésions</i>	7 (22%) PLD 25 (78%) PLFD : -19 (76%) scaphoïde -9 (36%) styloïde radiale -3 (12%) capitatum -1 (4%) triquetrum
<i>Stades (classification Herzberg)</i>	-16 (50%) stade I -10 (31%) stade IIA -6 (19%) stade IIB
<i>Souffrance aiguë nerf médian</i>	11 (34%)
<i>Lésions chondrales de passage</i>	11 (34%)
<i>Délai de prise en charge (heures)</i>	15 (1-72)
<i>Recul moyen (années)</i>	9,9 (3,5-24)
<i>Reprise du travail (mois)</i>	9 (1-36)

La moyenne du Mayo Wrist score était de 65/100 (rang, 30-85) avec 6 bons résultats, 19 résultats moyens et 7 mauvais résultats. Le PRWE moyen était de 32 (rang, 0-81,5) et le QuickDASH moyen de 29 (rang, 0-88,6).

Les scores du PRWE et du QuickDASH étaient significativement plus élevés chez les patients ayant une luxation de stade IIB avec un score moyen respectif de 61 et 62/100 ( $p = 0,002$  et  $p = 0,001$ ).

La durée moyenne de l'arrêt de travail chez les patients actifs était de 9 mois (rang, 1-36). Trois patients n'ont pas pu reprendre leur activités professionnelles (travailleurs manuels en invalidité).

L'arc de flexion-extension moyen du côté traumatisé était de  $86^\circ$  (rang, 0-140), soit 66% des mobilités par rapport au côté controlatéral sain (rang, 70-160). L'arc d'inclinaison radiale-inclinaison ulnaire moyen du côté traumatisé était de  $38^\circ$  (rang, 0-65), soit 62% en comparaison au côté sain (rang, 35-100). L'arc de prono-supination moyen du côté traumatisé était de  $153^\circ$  (rang, 120-180), soit 95% par rapport au côté controlatéral sain (rang, 135-180).

La force de serrage moyenne du côté traumatisé était de 35 kg contre 49 kg du côté sain soit 71% par rapport au côté sain.

Les résultats cliniques en fonction des lésions sont résumés dans le Tableau 4.

**Tableau 4** Résultats cliniques des 32 cas en fonction des lésions

	Luxations périlunaires pures (PLD) (n=7)	Fractures Luxations périlunaires (PLFD) (n=25)	P	Tous les cas (n=32)
Mayo Wrist score (/100 pts)	65 ± 13	65 ± 15	0.964	65 ± 15
PRWE (/100 pts)	31 ± 27	32 ± 24	0.909	32 ± 24
Quick-DASH (/100 points)	28 ± 28	29 ± 26	0.947	29 ± 26
Flexion (°)	55 ± 13	42 ± 18	0,098	45 ± 18
Extension (°)	39 ± 11	40 ± 18	0.899	40 ± 16
Arc				
Flexion/Extension (°)	94 ± 20 (65%)	83 ± 31 (66%)	0.384	86 ± 29 (65%)
Inclinaison radiale (°)	16 ± 6	10 ± 60	<b>0.011</b>	11 ± 6
Inclinaison ulnaire (°)	26 ± 10	27 ± 13	0.842	27 ± 13
Arc Inclinaison radiale/ulnaire (°)	42 ± 8 (67%)	36 ± 17 (61%)	0.389	38 ± 15 (62%)
Pronation (°)	75 ± 10	73 ± 9	0.592	73 ± 9
Supination (°)	81 ± 10	78 ± 8	0.682	79 ± 8
Arc Pronosupination (°)	155 ± 14	153 ± 13	0.613	153 ± 13
Force (Grasp, kg)	31 ± 8 (72%)	36 ± 14 (71%)	0.400	35 ± 13 (71%)

Toutes les données sont exprimées selon la moyenne, l'écart type et le pourcentage par rapport au côté controlatéral sain.

Parmi les 32 patients, tous ont bénéficié d'un traitement chirurgical. Une réduction en urgence à foyer fermé a été réalisée chez 8 patients dont un présentait des signes de souffrance nerveuse dans le territoire du nerf médian. Les 24 autres patients ont été réduits à ciel ouvert sur la table d'opération.

Une voie dorsale unique étaient réalisées chez la majorité des patients (n=24), une voie palmaire pure a été réalisée dans 5 cas, une voie combinée dorsale et palmaire dans 2 cas et un brochage percutané pur dans un cas de fracture luxation trans-stylo-rétrolunaire.

L'ouverture du canal carpien pour libération du nerf médian a été réalisée dans 11 cas. Parmi ces 11 patients, 9 présentaient des signes de souffrance du nerf médian, 2 étaient asymptomatiques. Les résultats fonctionnels en fonction du statut neurologique et de la libération du nerf médian au canal carpien sont résumés dans le Tableau 5.

**Tableau 5** Résultats fonctionnels en fonction du statut neurologique et de la libération du nerf médian au canal carpien

	SN- / CC- (n=19)	SN-/CC+ (n=2)	SN+/CC- (n=2)	SN+/ CC+ (n=9)	P
Mayo Wrist Score (/100 pts)	69 ± 13	45 ± 14	75 ± 0	59 ± 15	<b>0.022</b>
PRWE (/100 pts)	23 ± 23	46 ± 0	18 ± 16	50 ± 15	<b>0.031</b>
QuickDASH (/100 pts)	18 ± 20	57 ± 6	12 ± 11	50 ± 25	<b>0.003</b>

*SN - : absence de souffrance neurologique du médian*

*SN+ : souffrance neurologique du médian*

*CC- : pas d'ouverture du canal carpien*

*CC+ : ouverture du canal carpien*

## *Résultats radiologiques*

Tous les patients présentaient un rétablissement des arcs de Gilula. Il était noté 3 cas de diastasis scapho-lunaire et aucun diastasis triquétero-lunaire. Une bascule en DISI du lunatum était retrouvée chez 4 patients. Les angles RL moyen et SL moyen étaient de  $8^{\circ}$  ( $\pm 9$ ) et de  $52^{\circ}$  ( $\pm 22$ ). La hauteur du carpe moyenne était conservée avec un indice de Youm et Mac Murtry moyen de  $0.51(\pm 0.04)$ , cependant dans 10 cas (31%), la hauteur du carpe était diminuée (index de Youm et Mac Murtry  $< 0.51$ ). Les indices de Bouman et Aufauvre étaient respectivement de  $0.83(\pm 0.06)$  et de  $0.97(\pm 0.18)$  avec une translation ulnaire du carpe dans 13 cas (45%).

Selon la classification radiologique de Herzberg, au dernier recul, les luxations pures étaient composées de 2 type A, 2 type A1, 1 type B et 2 type B1. Dans les fractures luxations, il y avait 5 type A, 7 type A1, 1 type B, 9 type B1 et 3 type C (deux résections de la première rangée et une arthrodeuse radiocarpienne).

Au dernier recul, des signes radiologiques d'arthrose étaient visibles chez 23 patients (79%). Dans le groupe luxations périlunaires pures, 4 (57%) patients présentaient des signes d'arthrose radio-carpienne dont 2 avec atteinte médio-carpienne associée. Parmi les patients avec fractures luxations, 19 (86%) présentaient une arthrose radio-carpienne dont 10 avec atteinte médio-carpienne associée.

Parmi les patients présentant des signes de disjonction scapho-lunaire (diastasis scapho-lunaire supérieur à 3mm et/ou DISI), il existait des lésions de type SLAC I chez 1 patient, SLAC III chez 3 patients et de type SLAC IV chez 3 patients. Un cas d'arthrose capito-radiale était noté chez le patient ayant subi une résection primaire de la première rangée. Une atteinte arthrosique de l'articulation radio-ulnaire distale a été identifiée chez 12 patients (37,5%).

La perte de réduction dans le temps était évaluée par la survenue d'un diastasis scapho-lunaire et/ou luno-triquétral ou d'une bascule du lunatum en DISI (angle scapho-lunaire supérieur à  $70^{\circ}$ ). Trois patients présentaient un diastasis scapho-lunaire supérieur à 3 mm au dernier recul. Ce diastasis était déjà présent sur les clichés post opératoires des 4<sup>ème</sup> et 5<sup>ème</sup> mois alors qu'il n'existait pas en post-opératoire immédiat. Au dernier recul, 4 patients présentaient une augmentation de l'angle scapho-lunaire avec bascule du lunatum en DISI. Cette augmentation de l'angle scapho-lunaire n'était pas retrouvée sur les clichés radiologiques du suivi à moyen terme (5 mois post opératoire) et semble donc apparaître plus tardivement.

Aucune influence de la perte de réduction sur la survenue d'arthrose à long terme n'a pu être mise en évidence.

Les résultats radiologiques en fonction des lésions sont résumés dans le tableau 6.



**Tableau 6** Résultats radiologiques en fonction des lésions

	Luxations périlunaires pures (PLD) (n=7)	Fractures Luxations périlunaires (PLFD) (n=22)	P	Tous les cas (n=29)
<i>Diastasis scapho-lunaire &gt; 3mm</i>	-	3 (14%)	0.56	3 (10%)
<i>Angle Scapho- lunaire &gt; 70°</i>	2 (28%)	2 (9%)	0.14	4 (14%)
<i>Hauteur du carpe &lt;0.51</i>	1 (14%)	10 (45%)	0.20	11 (38%)
<i>Translation Ulnaire du carpe</i>				
<i>Index de Bouman &lt;0.83</i>	4 (57%)	10 (45%)	0.68	14 (48%)
<i>Index de Aufauvre &lt;0.93</i>	4 (57%)	8 (36%)	0.40	12 (41%)
<i>Arthrose Pseudarthrose scaphoïde</i>	4 (57%)	19 (86%)	0.13	23 (79%)
<i>Classification radiologique Herzberg</i>				
<i>A</i>	2 (28%)	5 (23%)	1.00	7 (24%)
<i>A1</i>	2 (28%)	7 (32%)	0.86	9 (31%)
<i>B</i>	1 (14%)	1 (4%)	0.43	5 (17%)
<i>B1</i>	2 (28%)	9 (41%)	0.59	11 (38%)
<i>C</i>	-	3 (14%)	1.00	3 (10%)

### *Complications*

Deux cas de paralysie ulnaire basse ont été rapportées, spontanément résolutive en 3 mois dans un cas et ayant nécessité une ouverture du canal de Guyon dans l'autre cas.

Quatre cas (18%) de pseudarthrose ont été rapportés. Les patients polytraumatisés avaient significativement plus de risque d'évoluer vers la pseudarthrose ( $p=0,039$ ).

Parmi ces cas de pseudarthrose, un patient a subi une résection de la première rangée des os du carpe à 2 ans, un patient a bénéficié d'une cure de pseudarthrose par greffe iliaque cortico-spongieuse à 1 an, un autre a eu une scaphoïdectomie associée à une arthrodèse 4 os à 4 ans et un patient n'a pas souhaité se faire opérer car non symptomatique.

Un déplacement secondaire précoce à 2 mois d'une fracture luxation trans-stylo-rétrolunaire du carpe chez un patient de 58 ans a fait l'objet d'une reprise chirurgicale pour résection de la première rangée des os du carpe et arthrodèse radiocarpienne en raison des dégâts cartilagineux.

Aucune algodystrophie n'était rapportée.

### *Facteurs pronostiques*

Les facteurs prédictifs d'arthrose carpienne retrouvés dans notre série sont un âge élevé au moment du traumatisme avec un âge moyen de 40 ans chez les patients arthrosiques versus 26 ans chez les patients non arthrosiques ( $p=0,021$ ) et un âge élevé au moment de la dernière consultation avec un âge moyen de 49 ans chez les patients arthrosiques versus 39 ans ( $p=0,048$ ). L'importance du déplacement du lunatum dans les fractures luxations était corrélé aux résultats des scores fonctionnels au dernier recul ( $p= 0,001$ ).

La durée du recul n'avait pas d'influence sur les résultats.

Les patients présentant des signes de souffrance du nerf médian et ayant bénéficié de l'ouverture du canal carpien avaient de moins bons scores fonctionnels et étaient plus à risque de développer de l'arthrose ( $p=0,045$ ).

Les patients polytraumatisés avaient plus de risque d'évoluer vers la pseudarthrose dans le cadre des fractures luxations ( $p=0,034$ ) et avaient tendance à développer plus d'arthrose ( $p=0,061$ ).

Il n'y avait pas d'influence du délai opératoire sur le risque d'arthrose, de pseudarthrose ou d'ostéonécrose. L'influence des lésion chondrales de passage ainsi que de la perte de réduction sur la survenue d'arthrose n'a pu être mise en évidence dans notre étude, peut être en raison d'un manque de puissance.

## DISCUSSION

En raison de la rareté de ces traumatismes périlunaires du carpe, il existe peu de séries dans la littérature rapportant les résultats de plus de 30 patients. La plupart sont des séries multicentriques avec un recul court (1,2).

Notre recul, de presque 10 ans, fait partie des plus importants de la littérature avec les travaux de Forli en 2010 dont le suivi moyen était de 13 ans et ceux de Krief en 2015 avec minimum 15 ans de recul et un recul moyen de 18 ans. La plupart des études ont un recul court ou moyen s'étendant de 2 à 8 ans (6,20–22,25) (Tableau 7).

**Tableau 7** Résultats de la littérature

<i>Etude</i>	<i>Recul (mois)</i>	<i>N</i>	<i>Score Mayo (/100)</i>	<i>Arc F/E,° (%côté controlatéral)</i>	<i>Grasp, kg (%côté controlatéral)</i>	<i>Arthrose (%)</i>
<i>Apergis (1997)(5)</i>	24	28	77	-	-	36%
<i>Inoue (1997)(19)</i>	29	14	-	106 (80%)	(85%)	-
<i>Hildebrande(2000)(20)</i>	37	22	66	82 (57%)	35 (73%)	50%
<i>Herzberg (2002)(7)</i>	103	14	79	112	(79%)	92%
<i>Trumble (2004)(21)</i>	49	22	81	106 (80%)	77	17%
<i>Martinage (2008)(22)</i>	25	14	72	91(74%)	34 (77%)	0%
<i>Forli (2010)(9)</i>	156	18	76	95 (75%)	(87%)	66%
<i>Laporte (2012)(23)</i>	26	17	63	101 (77%)	(69%)	47%
<i>Krief (2015)(10)</i>	216	30	70	89 (68%)	31 (70%)	70%
<i>Israel (2016)(24)</i>	96	65	66	96 (69%)	(79%)	58,5%
<b><i>Notre série</i></b>	<b>119</b>	<b>32</b>	<b>65</b>	<b>86 (65%)</b>	<b>35 (71%)</b>	<b>79%</b>

Notre série se composait quasiment exclusivement d'hommes, jeunes et actifs, victimes pour la plupart de traumatismes à haute énergie, ce qui correspond aux données de la littérature.

Les différentes séries (2,7,8,26) rapportent 20 à 30 % de retard diagnostique. Dans notre série, tous les patients étaient pris en charge dans les premiers jours suivants le traumatisme (dans les

15 heures en moyenne). Le retard diagnostique classiquement décrit dans les autres séries peut s'expliquer par le tableau clinique trompeur, au second plan dans un contexte de polytraumatisme, et par la réalisation de radiographies sans profil strict et d'interprétation difficile pour un soignant non initié.

Notre série comportait plus de fractures luxations (25 PLFD soit 78%) que de luxations pures. Parmi les PLFD, 76% étaient des fractures trans-scapho-rétrolunaires. Ceci corrobore les travaux d'Herzberg (1) qui dans son étude multicentrique, retrouvait deux fois plus de fractures luxations que de luxations pures et dont les fractures trans-scapho-rétrolunaires représentaient 61 % de toute la série.

Toutes les luxations périlunaires de notre série étaient des luxations postérieures. Les luxations périlunaires antérieures sont très rares et représentent moins de 5 % des cas selon la littérature (1,5,27,28).

Cinquante pour cent des patients de notre série présentaient un stade I de Herzberg et 50% un stade II. Les stades I étaient prédominants dans les fractures luxations périlunaires et les stades II dans les luxations périlunaires pures. Herzberg (1) rapporte dans sa série de 166 cas 30 % de stades II et 80% de stade I parmi les fractures luxations trans-scapho-rétrolunaires.

Dans notre série, il n'existait pas de différence significative entre les luxations pures et les fractures luxations, à l'exception de l'inclinaison radiale moyenne, qui était de 16° dans le groupe PLD contre 10° dans le groupe PLFD ( $p=0.01$ ).

De la même façon, Hildebrand (20) ne retrouvait pas de différence significative entre les deux entités, alors que Martinage (22) et Laporte (23) retrouvaient de meilleurs résultats fonctionnels chez les patients avec fractures luxations.

Ceci pourrait s'expliquer par le trajet des forces, qui lors du traumatisme passe à travers le foyer de fracture et préserve ainsi les attaches ligamentaires. Cependant, plusieurs cas de lésions du ligament scapholunaire ont été décrits dans la littérature en présence d'une fracture trans-scapho-rétrolunaire (1,28,29). Dans notre série, un patient atteint d'une fracture luxation trans-scapho-rétrolunaire du carpe présentait une lésion du ligament scapho-lunaire et a fait l'objet d'une réinsertion sur ancre.

Plusieurs options thérapeutiques ont été proposées pour le traitement de ces lésions complexes. Les traumatismes périlunaires du carpe ont initialement été traités par réduction à foyer fermé et immobilisation (2,5), réduction et embrochage percutané (30,31), puis par réduction à ciel ouvert et fixation interne par divers moyens, et les séries comparant les résultats de ces différents traitements ont montré la supériorité du traitement chirurgical à ciel ouvert par rapport aux autres (3,5,19,21). En effet, lui seul permet un bilan lésionnel précis, une réduction anatomique, et la réparation des lésions osseuses et ligamentaires.

La réduction première en urgence à foyer fermé est recommandée par certains auteurs (3) pour minimiser les risques de souffrance du nerf médian. Herzberg (32) recommande de différer la prise en charge chirurgicale de 3 à 5 jours laissant le temps à l'œdème de régresser et permettant de compléter le bilan d'imagerie par la réalisation d'un TDM si nécessaire. Selon lui, les situations devant amener à réaliser une chirurgie en urgence sont l'irréductibilité de la luxation, et les luxations ou fractures luxations où le lunatum, le pôle proximal du scaphoïde ou la tête du lunatum sont complètement énucléés du reste des os du carpe.

La plupart des patients de notre série ont bénéficié d'une réduction à ciel ouvert (n=24). Cette stratégie permet de profiter de l'espace créé par la luxation pour la mise en place des broches scaphoïdiennes et triquétrales qui seront ensuite poussées dans le lunatum après réduction. Un brochage complémentaire scapho-capital était réalisé en cas d'instabilité médiocarpienne résiduelle chez 16 patients (50%).

Les patients ayant bénéficié de cette réduction à ciel ouvert ne présentaient pas de différence significative en termes de résultats cliniques ou radiologiques avec les patients ayant fait l'objet d'une réduction à foyer fermé, y compris ceux présentant des signes de souffrance du nerf médian.

La prise en charge de la souffrance nerveuse aiguë du nerf médian est controversée dans la littérature.

Dans notre série, 11 (34%) patients présentaient des signes de souffrance nerveuse dans le territoire du médian. Ceci est concordant avec les données de la littérature, Herzberg (1) retrouvait des paresthésies dans le territoire du médian chez 28 % des patients et dans 21% des cas dans la série de Martinage (22), dont tous furent résolutifs après réduction de la luxation, qui ne recommande donc pas l'ouverture du canal carpien en urgence, même en présence de signes de souffrance du nerf médian.

Dans notre étude, les patients ayant présenté une souffrance du nerf médian pré-opératoire obtenaient de moins bons résultats fonctionnels au dernier recul que les patients n'ayant pas eu de signes neurologiques, avec un score PRWE moyen de 45/100 vs 26/100 ( $p=0.04$ ) et un score Quick DASH moyen de 43/100 vs 22/100 ( $p=0.02$ ).

Cependant, parmi ces 11 patients présentant une souffrance nerveuse aigüe du nerf médian, 9 seulement ont fait l'objet d'une ouverture du canal carpien. Les 2 autres patients ont récupéré par la simple réduction de la luxation et présentaient des scores fonctionnels tout à fait correct au dernier recul avec un score Mayo moyen de 75, un PRWE moyen de 18 et un QuickDASH moyen de 12.

L'ouverture du canal carpien a été réalisée chez 11 patients, dont 9 présentaient des signes de souffrance neurologique et 2 étaient asymptomatiques (ouverture du canal carpien à visée prophylactique). Les patients ayant eu une ouverture du canal carpien présentaient également des scores fonctionnels moins élevés, y compris les patients ne présentant pas de signes neurologiques en comparaison aux autres patients avec un score Mayo moyen de 57/100 vs 70/100 ( $p=0.004$ ), un PRWE moyen de 49/100 vs 23/100 ( $p=0.003$ ) et un QuickDASH moyen de 51/100 vs 17/100 ( $p=0.0002$ ).

Même s'il est difficile d'interpréter ces résultats en raison du possible biais de confusion qu'est la présence d'une souffrance neurologique aigüe en cas d'ouverture du canal carpien et du faible effectif de patient ayant eu une ouverture du canal carpien en l'absence de signes ( $n=2$ ) ou encore du faible nombre de patient ayant présenté des signes neurologiques et n'ayant pas eu d'ouverture du canal carpien ( $n=2$ ), il semblerait que l'ouverture systématique du canal carpien ne soit pas indiquée, même en présence de signes neurologiques, la réduction de la luxation permettant une disparition des symptômes. Dans notre série, aucun cas de canal carpien secondaire n'a été retrouvé.

La prise en charge chirurgicale faisant l'unanimité, le choix de la voie d'abord reste controversé. La plupart des chirurgiens (3,33) utilisent une voie dorsale pour réparer toutes les lésions. Elle permet une bonne exposition des os de la première rangée et la mise en place des broches d'arthrodèse temporaire est aisée.

La voie palmaire (2,10,28) permet une bonne visualisation du scaphoïde pour ostéosynthèse et peut être prolongée vers le canal carpien pour libération du nerf médian. Elle permet aussi l'exposition des ligaments palmaires rompus. Le risque principal est de léser la branche motrice du nerf médian.

La voie combinée palmaire et dorsale offre les avantages des deux voies, à savoir une meilleure exposition mais augmente le risque de fibrose et de raideur post opératoire. Hildebrande (20) rapporte sa série de 22 patients ayant eu un traitement chirurgical par double voie d'abord dorsale et palmaire avec ouverture du canal carpien. Les arcs de mobilités moyens en flexion/extension, inclinaison radiale et ulnaire et pronosupination étaient de 57,58 et 96 % respectivement en comparaison avec le côté controlatéral.

Dans notre série, la plupart des patients ont eu une voie dorsale unique.

Aucune différence significative n'a pu être mise en évidence en fonction des voies d'abord utilisées que ce soit en termes de mobilité, de résultats fonctionnels ou de critères de réduction radiologique. Ceci doit bien sûr prendre en compte le faible effectif de patients qui ont bénéficié d'une voie palmaire pure (n=5) ou mixte (n=1).

L'amendement de l'arthroscopie de poignet est à l'origine de nouvelles options thérapeutiques. Récemment, plusieurs auteurs (34–37) ont décrit le traitement des luxations ou fractures luxations périlunaires du carpe sous arthroscopie en association avec la fluoroscopie. En 2017, Oh (38) décrit sa série rétrospective de 20 patients et compare un groupe « à ciel ouvert » de 9 patients et un groupe « arthroscopie » de 11 patients à 2 ans de suivi minimum où il retrouve de façon significative une meilleure mobilité ainsi qu'un meilleur score fonctionnel de DASH dans le groupe arthroscopie. Radiologiquement, il ne retrouvait pas de différence significative concernant la mesure des angle radio- et scapho-lunaire et l'existence d'un diastasis lunotriquéral. Quatre patients dans le groupe « arthroscopie » et 3 dans le groupe « à ciel ouvert » présentaient des signes d'arthrose médiocarpienne au dernier recul sans différence significative entre les deux groupes. Aucune réparation ligamentaire n'a été réalisée, que ce soit dans le groupe « arthroscopie » ou dans le groupe « à ciel ouvert ».

Pour d'autres (39,40), la résection primaire de la première rangée des os du carpe donnerait de meilleurs résultats que si elle est réalisée secondairement. Ils la proposent donc en première intention afin d'éviter au patient une seconde intervention.

Dans notre série, un seul patient a eu une résection de la première rangée des os du carpe à la phase aigüe en raison des importants dégâts ostéo-cartilagineux. À 7 ans de recul, il présentait un arc de mobilité moyen en flexion/extension de 35°, en inclinaison radiale/inclinaison ulnaire de 40° et une force moyenne au grasp de 20 kg. Il ne présentait aucune douleur et obtenait des scores QuickDASH et PRWE moyens à 0/100 et un résultat satisfaisant au score Mayo avec 70/100. Aucune différence significative n'a pu être mise en évidence avec les autres patients

traités par réduction à ciel ouvert et ostéosynthèse. Sur les clichés radiologiques réalisés au dernier recul, il présentait une arthrose radius-capitule évoluée mais non symptomatique.

Ces résultats sont à interpréter avec prudence en raison d'un seul et unique patient ayant subi une résection de première rangée en urgence.

L'équipe strasbourgeoise du Pr Liverneaux (41) a comparé les résultats de 21 patients ayant présenté une luxation ou fracture luxation périlunaire du carpe avec un recul de 35 mois. Treize d'entre eux ont été opérés selon la technique chirurgicale classique par ORIF (Open Reduction and Internal Fixation) et 8 par une résection de première rangée (RPR). Aucune différence significative n'était retrouvée entre les deux groupes en termes de scores fonctionnels, de force et de mobilité. Seule la mobilité en extension était meilleure de façon significative dans le groupe ORIF. La durée opératoire était plus courte dans le groupe RPR de façon significative (65 min vs 95 min). Cependant, il faut prendre en compte le faible effectif, la durée de recul et la différence de délai de prise en charge entre les deux groupes (1,2 jours en moyenne dans le groupe ORIF vs 18,7 dans le groupe RPR) qui représentent des biais non négligeables.

Cette alternative n'est envisageable qu'en l'absence de lésions cartilagineuses de la tête du capitulum ou de la fossette lunarienne du radius.

Dans notre opinion, la résection de la première rangée en phase aiguë doit rester exceptionnelle.

Le score Mayo moyen de notre série s'élève à 65/100 et se situe dans la moyenne des scores publiés dans la littérature chez les patients traités chirurgicalement par réduction et ostéosynthèse à foyer ouvert.

Les mobilités articulaires en flexion/extension sont variables selon les différentes études, allant de 77 à 144°. Dans notre série, l'arc moyen en flexion/extension était de 86° (65% par rapport au côté controlatéral sain) et se situe donc dans la moyenne. Pour ce qui est de la force, les différentes études retrouvent une force de 70 à 87 % par rapport au côté controlatéral. Dans notre étude, nous retrouvions une force moyenne à 35 kg soit 71% de la force moyenne du côté controlatéral.

La répercussion professionnelle dans notre série était très modérée avec 89% des patients qui ont pu reprendre leur activité professionnelle antérieure dans un délai moyen de 9 mois (1-36). Trois patients n'ont pas pu reprendre leurs activités et ont été déclarés inaptes, 3 autres patients étaient retraités au moment du traumatisme.



L'instabilité du carpe était évaluée par la mesure des angles radio-lunaire (RL) et scapho-lunaire (SL) ainsi que par la recherche d'un diastasis scapho-lunaire ou triquétero-lunaire. Au dernier recul, les angles RL et SL moyens étaient respectivement de 8 et 52° ce qui est comparable aux résultats de Hildebrande (58°) (20) et Inoue (61°)(19). Trois patients (14%) présentaient un diastasis scapho-lunaire supérieur à 3mm. Une perte de la hauteur carpienne était retrouvée dans 10 cas (31%) avec un indice moyen de Youm et Mac Murtry de 0,51 ce que soulignait également Hildebrande dans sa série (0,50). Une translation ulnaire du carpe était notée dans 13 cas (45%) dans notre série.

Song et al (42) ont revu 25 traumatismes périlunaires et rapporte 80% de translation ulnaire.

Contrairement à l'apparition tardive des premiers signes d'arthrose, la perte de réduction semble débiter de façon plus précoce. En effet, dans notre série, l'existence d'un diastasis scapho-lunaire était déjà présent sur les clichés post opératoires entre le 4<sup>ème</sup> et 5<sup>ème</sup> mois pour deux patients. Le 3<sup>ème</sup> patient présentant un diastasis scapho-lunaire au dernier recul n'avait pas réalisé son suivi dans notre centre car originaire d'une autre région. De la même façon, la perte de la hauteur du carpe était visible sur les clichés radiologiques dès le 2<sup>ème</sup> mois post opératoire. La bascule du lunatum en DISI semble se produire plus tardivement avec des angles scapho-lunaires normaux à moyen terme chez tous les patients et supérieur à 70° au dernier recul chez 4 patients. Cette perte de réduction n'était pas retrouvée comme facteur prédictif d'arthrose dans notre étude mais ceci peut être lié à un manque de puissance en rapport avec notre faible effectif de patient.

Le taux d'arthrose au dernier recul dans notre série était de 79%. Forli (9) rapporte un taux de 67% d'arthrose à 13 ans de recul moyen. Herzberg retrouve 50% d'arthrose à 6 ans (1) et presque 100% à 8 ans (32). Il existe une discordance radioclinique dans notre série, comme le montraient Herzberg et Forli, l'arthrose et l'instabilité statique du carpe n'ayant pas d'impact sur les résultats fonctionnels. Les facteurs prédictifs d'arthrose dans notre série étaient l'âge au moment du traumatisme et au dernier recul. La durée du suivi n'avait pas d'influence sur la survenue de lésions arthrosiques. Meszaros (43) rapporte comme facteurs prédictifs d'arthrose l'âge, la durée du suivi et la perte de réduction. Israël (24) identifie les lésions chondrales, l'hyperdensité transitoire du lunatum, l'ostéonécrose et un angle scapholunaire supérieur à 70° comme facteurs prédictifs de la survenue d'arthrose.

Dans notre série, nous ne retrouvons pas de corrélation entre l'existence de lésions de passage chondrales visualisées en per-opératoire et la présence d'arthrose au dernier recul ( $p = 0,68$ )

Quatre patients de notre série ont développé une pseudarthrose du scaphoïde (18%), dont 3 dans un contexte de polytraumatisme ( $p=0.034$ ). Ce taux semble plus important que dans la littérature avec des taux rapportés allant de 6 à 10% (9,10,23,24).

Deux cas (6%) d'hyperdensité transitoire du lunatum à 2 et 3 mois ont été rapportés. Aucun cas d'ostéonécrose du lunatum n'a été retrouvé. Un cas d'ostéonécrose du pôle proximal du scaphoïde sur pseudarthrose a nécessité la réalisation d'une scaphoïdectomie associée à une arthrolyse des 4 os.

Plusieurs facteurs pronostiques ont été soulignés dans les différentes études. Le type anatomique et le stade de la luxation sont des facteurs pronostiques inconstants dans la littérature. Dans notre étude, les lésions périlunaires de stade I avaient de meilleurs résultats fonctionnels que les stades II. L'existence d'une souffrance aigüe du nerf médian était un facteur pronostique de moins bons résultats fonctionnels. Les lésions ouvertes selon Herzberg constituent un facteur pronostique que nous ne retrouvons pas dans notre série.

La plupart des auteurs soulignent l'importance d'une réduction et d'une prise en charge précoce. Dans notre série, il n'y avait pas d'influence du délai de prise en charge sur les résultats radio-cliniques, cependant l'ensemble de nos patients étaient pris en charge dans les 72 premières heures.

Les limites de notre étude sont marquées par le caractère rétrospectif de notre étude et le nombre important de perdus de vue. Malgré tous nos efforts, un tiers des patients n'ont pas répondu à nos courriers et appels téléphoniques et un tiers demeurait injoignable. Les explications possibles à cette situation sont la population concernée par l'étude, c'est à dire des patients jeunes, mobiles, actifs et la situation géographique de notre hôpital, situé dans le sud de la France, avec une forte affluence touristique.

Malgré cela, notre étude compte parmi les durées de suivi les plus longues de la littérature.

## CONCLUSION

Les luxations et fractures luxations périlunaires du carpe sont des traumatismes majeurs avec des séquelles fonctionnelles graves (douleur, raideur, perte de force, arthrose) malgré tout compatibles avec la reprise des activités antérieures.

Le traitement est résolument chirurgical, précoce et consiste en une réduction et stabilisation à ciel ouvert permettant un bilan lésionnel précis et une réparation ostéo-ligamentaire.

L'existence d'une souffrance nerveuse aigüe dans le territoire du nerf médian avec ouverture du canal carpien est un facteur de mauvais pronostic fonctionnel à long terme et ne doit pas être systématique.

L'importance du déplacement du lunatum et un âge élevé au moment du traumatisme sont des facteurs pronostiques du résultat fonctionnel et de la survenue d'arthrose.

On ne retrouve pas d'influence des lésions chondrales de passage ainsi que de la perte de réduction dans le temps sur la survenue d'arthrose à long terme.

# **BIBLIOGRAPHIE**

1. Herzberg G, Comtet JJ, Linscheid RL, Amadio PC, Cooney WP, Stalder J. Perilunate dislocations and fracture-dislocations: a multicenter study. *J Hand Surg.* sept 1993;18(5):768-79.
2. Garcia-Elias M, Irisarri C, Henriquez A, Abanco J, Fores J, Lluch A, et al. Perilunar dislocation of the carpus. A diagnosis still often missed. *Ann Chir Main Organe Off Soc Chir Main.* 1986;5(4):281-7.
3. Herzberg G. Acute Dorsal Trans-scaphoid Perilunate Dislocations: Open Reduction and Internal Fixation. *Tech Hand Up Extrem Surg.* mars 2000;4(1):2-13.
4. Green DP, O'Brien ET. Open reduction of carpal dislocations: indications and operative techniques. *J Hand Surg.* mai 1978;3(3):250-65.
5. Apergis E, Maris J, Theodoratos G, Pavlakis D, Antoniou N. Perilunate dislocations and fracture-dislocations. Closed and early open reduction compared in 28 cases. *Acta Orthop Scand Suppl.* oct 1997;275:55-9.
6. Sotereanos DG, Mitsionis GJ, Giannakopoulos PN, Tomaino MM, Herndon JH. Perilunate dislocation and fracture dislocation: A critical analysis of the volar-dorsal approach. *J Hand Surg.* janv 1997;22(1):49-56.
7. Herzberg G, Forissier D. Acute dorsal trans-scaphoid perilunate fracture-dislocations: medium-term results. *J Hand Surg Edinb Scotl.* déc 2002;27(6):498-502.
8. Cooney WP, Bussey R, Dobyns JH, Linscheid RL. Difficult wrist fractures. Perilunate fracture-dislocations of the wrist. *Clin Orthop.* janv 1987;(214):136-47.
9. Forli A, Courvoisier A, Wimsey S, Corcella D, Moutet F. Perilunate dislocations and transscaphoid perilunate fracture-dislocations: a retrospective study with minimum ten-year follow-up. *J Hand Surg.* janv 2010;35(1):62-8.
10. Krief E, Appy-Fedida B, Rotari V, David E, Mertl P, Maes-Clavier C. Results of Perilunate Dislocations and Perilunate Fracture Dislocations With a Minimum 15-Year Follow-Up. *J Hand Surg.* nov 2015;40(11):2191-7.
11. Dubert T, Voche P, Dumontier C, Dinh A. [The DASH questionnaire. French translation of a trans-cultural adaptation]. *Chir Main.* août 2001;20(4):294-302.
12. Amadio PC, Berquist TH, Smith DK, Ilstrup DM, Cooney WP, Linscheid RL. Scaphoid malunion. *J Hand Surg.* juill 1989;14(4):679-87.
13. Gilula LA, Weeks PM. Post-traumatic ligamentous instabilities of the wrist. *Radiology.* déc 1978;129(3):641-51.
14. Youm Y, McMurthy RY, Flatt AE, Gillespie TE. Kinematics of the wrist. I. An experimental study of radial-ulnar deviation and flexion-extension. *J Bone Joint Surg Am.* juin 1978;60(4):423-31.
15. Bouman HW, Messer E, Sennwald G. Measurement of ulnar translation and carpal height. *J Hand Surg Edinb Scotl.* juin 1994;19(3):325-9.

16. Aufauvre B, Herzberg G, Garret J, Berthonneaud E, Dimnet J. A new radiographic method for evaluation of the position of the carpus in the coronal plane: results in normal subjects. *Surg Radiol Anat.* 1 nov 1999;21(6):383-5.
17. Linscheid RL, Dobyns JH, Beabout JW, Bryan RS. Traumatic instability of the wrist: diagnosis, classification, and pathomechanics. *J Bone Joint Surg Am.* janv 2002;84-A(1):142.
18. Meyrueis JP. [Carpal instability. Diagnostic considerations and clinical study]. *Ann Chir Main Organe Off Soc Chir Main.* 1984;3(4):313-6.
19. Inoue G, Imaeda T. Management of trans-scaphoid perilunate dislocations. Herbert screw fixation, ligamentous repair and early wrist mobilization. *Arch Orthop Trauma Surg.* 1997;116(6-7):338-40.
20. Hildebrand KA, Ross DC, Patterson SD, Roth JH, MacDermid JC, King GJ. Dorsal perilunate dislocations and fracture-dislocations: questionnaire, clinical, and radiographic evaluation. *J Hand Surg.* nov 2000;25(6):1069-79.
21. Trumble T, Verheyden J. Treatment of isolated perilunate and lunate dislocations with combined dorsal and volar approach and intraosseous cerclage wire. *J Hand Surg.* mai 2004;29(3):412-7.
22. Martinage A, Balaguer T, Chignon-Sicard B, Monteil M-C, Dréant N, Lebreton E. [Perilunate dislocations and fracture-dislocations of the wrist, a review of 14 cases]. *Chir Main.* févr 2008;27(1):31-9.
23. Laporte M, Michot A, Choughri H, Abi-Chahla M-L, Pelissier P. [Perilunate dislocations and fracture-dislocations of the wrist, a review of 17 cases]. *Chir Main.* avr 2012;31(2):62-70.
24. Israel D, Delclaux S, André A, Apredoaei C, Rongièrès M, Bonneville P, et al. Peri-lunate dislocation and fracture-dislocation of the wrist: Retrospective evaluation of 65 cases. *Orthop Traumatol Surg Res OTSR.* 2016;102(3):351-5.
25. Komurcu M, Kürklü M, Ozturan KE, Mahirogullari M, Basbozkurt M. Early and delayed treatment of dorsal transscaphoid perilunate fracture-dislocations. *J Orthop Trauma.* sept 2008;22(8):535-40.
26. Witvoet J, Allieu Y. [Recent traumatic lesions of the semilunar bone]. *Rev Chir Orthop Reparatrice Appar Mot.* 1973;59:Suppl 1:98-125.
27. Adkison J w, Chapman M w. Treatment of Acute Lunate and Perilunate Dislocations. *Clin Orthop.* 1 avr 1982;164:199-207.
28. Viegas SF, Bean JW, Schram RA. Transscaphoid fracture/dislocations treated with open reduction and Herbert screw internal fixation. *J Hand Surg.* nov 1987;12(6):992-9.
29. Lesire MR, Allieu Y, Bonnel F, Caron M, Dossa J, Dunaud JL, et al. [Traumatic etiology of Kienboeck's disease. (Perilunate subluxations and semilunate necrosis)]. *Ann Chir Main Organe Off Soc Chir Main.* 1982;1(3):242-6.

30. Pinho AB, Sobania RL. Perilunate carpal dislocation. Clinical evaluation of patients operated with reduction and percutaneous fixation without capsular-ligament repair. *Rev Bras Ortop.* juill 2017;52(4):402-9.
31. Chou Y-C, Hsu Y-H, Cheng C-Y, Wu C-C. Percutaneous screw and axial Kirschner wire fixation for acute transscaphoid perilunate fracture dislocation. *J Hand Surg. avr* 2012;37(4):715-20.
32. Herzberg G. Perilunate and axial carpal dislocations and fracture-dislocations. *J Hand Surg.* nov 2008;33(9):1659-68.
33. Knoll VD, Allan C, Trumble TE. Trans-scaphoid perilunate fracture dislocations: results of screw fixation of the scaphoid and lunotriquetral repair with a dorsal approach. *J Hand Surg.* nov 2005;30(6):1145-52.
34. Liu B, Chen S-L, Zhu J, Wang Z-X, Shen J. Arthroscopically assisted mini-invasive management of perilunate dislocations. *J Wrist Surg.* mai 2015;4(2):93-100.
35. Liu B, Chen S-L, Zhu J, Tian G-L. Arthroscopic Management of Perilunate Injuries. *Hand Clin.* 2017;33(4):709-15.
36. Kim JP, Lee JS, Park MJ. Arthroscopic treatment of perilunate dislocations and fracture dislocations. *J Wrist Surg.* mai 2015;4(2):81-7.
37. Herzberg G, Burnier M, Marc A, Merlini L, Izem Y. The role of arthroscopy for treatment of perilunate injuries. *J Wrist Surg.* mai 2015;4(2):101-9.
38. Oh W-T, Choi Y-R, Kang H-J, Koh I-H, Lim K-H. Comparative Outcome Analysis of Arthroscopic-Assisted Versus Open Reduction and Fixation of Trans-scaphoid Perilunate Fracture Dislocations. *Arthrosc J Arthrosc Relat Surg Off Publ Arthrosc Assoc N Am Int Arthrosc Assoc.* janv 2017;33(1):92-100.
39. Russchen M, Kachooei AR, Teunis T, Ring D. Acute Proximal Row Carpectomy after Complex Carpal Fracture Dislocation. *J Hand Microsurg.* juin 2015;7(1):212-5.
40. Huish EG, Vitale MA, Shin AY. Acute proximal row carpectomy to treat a transscaphoid, transtriquetral perilunate fracture dislocation: case report and review of the literature. *Hand N Y N.* mars 2013;8(1):105-9.
41. Muller T, Hidalgo Diaz JJ, Pire E, Prunières G, Facca S, Liverneaux P. Treatment of acute perilunate dislocations: ORIF versus proximal row carpectomy. *Orthop Traumatol Surg Res OTSR.* févr 2017;103(1):95-9.
42. Song D, Goodman S, Gilula LA, Wollstein R. Ulnocarpal translation in perilunate dislocations. *J Hand Surg Eur Vol.* juin 2009;34(3):388-90.
43. Meszaros T, Vögelin E, Mathys L, Leclère FM. Perilunate fracture-dislocations: clinical and radiological results of 21 cases. *Arch Orthop Trauma Surg.* 27 déc 2017;

# **ANNEXES**



## Annexe 1 : score Quick DASH

1

Quick DASH																																											
Veuillez évaluer vos possibilités d'effectuer les activités suivantes au cours des 7 derniers jours en entourant le chiffre placé sous la réponse appropriée																																											
	Aucune difficulté	Difficulté légère	Difficulté moyenne	Difficulté importante	Impossible																																						
1.	Dévisser un couvercle serré ou neuf	1	2	3	4	5																																					
2.	Effectuer des tâches ménagères lourdes (nettoyage des sols ou des murs)	1	2	3	4	5																																					
3.	Porter des sacs de provisions ou une mallette	1	2	3	4	5																																					
4.	Se laver le dos	1	2	3	4	5																																					
5.	Couper la nourriture avec un couteau	1	2	3	4	5																																					
6.	Activités de loisir nécessitant une certaine force ou avec des chocs au niveau de l'épaule du bras ou de la main. (bricolage, tennis, golf, etc..)	1	2	3	4	5																																					
<table border="1"> <thead> <tr> <th>Pas du tout</th> <th>Légèrement</th> <th>Moyennement</th> <th>Beaucoup</th> <th>Extrêmement</th> </tr> </thead> </table>						Pas du tout	Légèrement	Moyennement	Beaucoup	Extrêmement																																	
Pas du tout	Légèrement	Moyennement	Beaucoup	Extrêmement																																							
7.	Pendant les 7 derniers jours, à quel point votre épaule, votre bras ou votre main vous a-t-elle gêné dans vos relations avec votre famille, vos amis ou vos voisins ? (entourez une seule réponse)	1	2	3	4	5																																					
<table border="1"> <thead> <tr> <th>Pas du tout limité</th> <th>Légèrement limité</th> <th>Moyennement limité</th> <th>Très limité</th> <th>Incapable</th> </tr> </thead> </table>						Pas du tout limité	Légèrement limité	Moyennement limité	Très limité	Incapable																																	
Pas du tout limité	Légèrement limité	Moyennement limité	Très limité	Incapable																																							
8.	Avez-vous été limité dans votre travail ou une de vos activités quotidiennes habituelles en raison de problèmes à votre épaule, votre bras ou votre main?	1	2	3	4	5																																					
<p>Veuillez évaluer la sévérité des symptômes suivants <b>durant les 7 derniers jours</b>. (entourez une réponse sur chacune des lignes)</p> <table border="1"> <thead> <tr> <th></th> <th>Aucune</th> <th>Légère</th> <th>Moyenne</th> <th>Importante</th> <th>Extrême</th> </tr> </thead> <tbody> <tr> <td>9.</td> <td>Douleur de l'épaule, du bras ou de la main</td> <td>1</td> <td>2</td> <td>3</td> <td>4</td> <td>5</td> </tr> <tr> <td>10.</td> <td>Picotements ou fourmillements douloureux de l'épaule, du bras ou de la main</td> <td>1</td> <td>2</td> <td>3</td> <td>4</td> <td>5</td> </tr> <tr> <td colspan="6"> <table border="1"> <thead> <tr> <th>Pas du tout perturbé</th> <th>Un peu perturbé</th> <th>Moyennement perturbé</th> <th>Très perturbé</th> <th>Tellement perturbé que je ne peux pas dormir</th> </tr> </thead> </table> </td> </tr> <tr> <td>11.</td> <td>Pendant les 7 derniers jours, votre sommeil a-t-il été perturbé par une douleur de votre épaule, de votre bras ou de votre main ? (entourez une seule réponse)</td> <td>1</td> <td>2</td> <td>3</td> <td>4</td> <td>5</td> </tr> </tbody> </table>							Aucune	Légère	Moyenne	Importante	Extrême	9.	Douleur de l'épaule, du bras ou de la main	1	2	3	4	5	10.	Picotements ou fourmillements douloureux de l'épaule, du bras ou de la main	1	2	3	4	5	<table border="1"> <thead> <tr> <th>Pas du tout perturbé</th> <th>Un peu perturbé</th> <th>Moyennement perturbé</th> <th>Très perturbé</th> <th>Tellement perturbé que je ne peux pas dormir</th> </tr> </thead> </table>						Pas du tout perturbé	Un peu perturbé	Moyennement perturbé	Très perturbé	Tellement perturbé que je ne peux pas dormir	11.	Pendant les 7 derniers jours, votre sommeil a-t-il été perturbé par une douleur de votre épaule, de votre bras ou de votre main ? (entourez une seule réponse)	1	2	3	4	5
	Aucune	Légère	Moyenne	Importante	Extrême																																						
9.	Douleur de l'épaule, du bras ou de la main	1	2	3	4	5																																					
10.	Picotements ou fourmillements douloureux de l'épaule, du bras ou de la main	1	2	3	4	5																																					
<table border="1"> <thead> <tr> <th>Pas du tout perturbé</th> <th>Un peu perturbé</th> <th>Moyennement perturbé</th> <th>Très perturbé</th> <th>Tellement perturbé que je ne peux pas dormir</th> </tr> </thead> </table>						Pas du tout perturbé	Un peu perturbé	Moyennement perturbé	Très perturbé	Tellement perturbé que je ne peux pas dormir																																	
Pas du tout perturbé	Un peu perturbé	Moyennement perturbé	Très perturbé	Tellement perturbé que je ne peux pas dormir																																							
11.	Pendant les 7 derniers jours, votre sommeil a-t-il été perturbé par une douleur de votre épaule, de votre bras ou de votre main ? (entourez une seule réponse)	1	2	3	4	5																																					

Le score QuickDASH n'est pas valable s'il y a plus d'une réponse manquante.

Calcul du score du QuickDASH = ( [somme des n réponses] - 1 ) X 25, où n est égal au nombre de réponses.

1

Questionnaire DASH

Annexe 2 : Mayo Wrist score

Catégories	Résultats	Score
<b>Douleur</b>	Pas de douleur	25
	Légère	20
	Modérée	15
	Sévère	0
<b>Fonction</b>	Retour au travail antérieur	25
	Travail restreint	20
	Apte au travail mais sans emploi	15
	Incapacité au travail à cause de la douleur	0
<b>Mobilité (prono supination)</b>	100 % , > 120 °	25
	75-99 % , 90-120 °	20
	50-74 % , 60-90 °	10
	25-40 % , 30-60 °	5
	> 25 % , > 30 °	0
<b>Force de préhension</b>	100 %	25
	75-99 %	20
	50-74 %	10
	25-40 %	5
	> 25 %	0
<b>Total</b>		/ 100

## Annexe 3 : score PRWE

### PRWE Evaluation du poignet par le patient

Nom: \_\_\_\_\_ Signature: \_\_\_\_\_ Date: \_\_\_\_\_

Les questions ci-dessous vont nous permettre de comprendre les difficultés que vous avez rencontrées avec votre poignet la semaine dernière. Sur une échelle de 0 à 10, vous décrivez l'intensité moyenne des symptômes de votre poignet durant la semaine dernière. Veuillez répondre à TOUTES les questions. Si vous n'avez fait aucune des activités, veuillez ESTIMER la douleur ou la difficulté à laquelle vous vous seriez attendue. Si vous n'avez jamais fait l'activité, vous pouvez laisser l'item en blanc.

**DOULEUR** - Veuillez évaluer l'intensité moyenne de la douleur à votre poignet durant la semaine dernière en entourant le chiffre qui correspond le mieux votre douleur sur une échelle de 1 à 10. Le zéro (0) signifie que vous n'avez ressenti aucune douleur et le dix (10) signifie que vous avez ressenti la pire douleur jamais éprouvée ou que vous n'avez pas pu faire l'activité à cause de la douleur.

Evaluer votre douleur :

	Pas de douleur					Pire douleur jamais ressentie					
	0	1	2	3	4	5	6	7	8	9	10
Au repos											
Lorsque vous faites une tâche avec un mouvement répétitif du poignet											
Lorsque vous soulevez un objet lourd											
Lorsque la douleur est à son comble											
Avez vous souvent mal?											
	Jamais					Toujours					

#### FONCTION

A. ACTIVITES SPECTIFIQUES - Veuillez évaluer le niveau de difficulté que vous avez éprouvé à accomplir avec votre main atteinte chacun des gestes listés ci-dessous – au cours de la semaine dernière, en entourant le chiffre qui correspond le mieux à la difficulté éprouvée sur une échelle de 1 à 10. Le zéro (0) signifie que vous n'avez rencontré aucune difficulté et le dix (10) signifie que c'était tellement difficile que vous ne pouviez pas le faire du tout.

	Aucune difficulté					Incapable de faire					
	0	1	2	3	4	5	6	7	8	9	10
Tourner une poignée de porte											
Couper de la viande											
Boutonner ma chemise											
Se lever d'une chaise											
Porter un objet de 5 Kg											
Utiliser du papier toilette											

B. ACTIVITES HABITUELLES - Veuillez évaluer le niveau de difficulté que vous avez éprouvé à accomplir vos activités habituelles dans chacun des domaines listés ci-dessous, au cours de la semaine dernière, en entourant le chiffre qui correspond le mieux à la difficulté éprouvée sur une échelle de 1 à 10. Par activités habituelles, nous entendons les activités que vous faisiez avant d'avoir des problèmes avec votre poignet. Le zéro (0) signifie que n'avez rencontré aucune difficulté et le dix (10) signifie que c'était tellement difficile que vous ne pouviez pas faire vos activités habituelles.

	Aucune difficulté					Incapable de faire					
	0	1	2	3	4	5	6	7	8	9	10
Soins personnels (s'habiller, se laver)											
Tâches ménagères (nettoyage, entretien)											
Travail (votre emploi ou tâches quotidiennes habituelles)											
Loisirs											

## SERMENT

- *En présence des Maîtres de cette école, de mes chers condisciples et devant l'effigie d'Hippocrate, je promets et je jure, au nom de l'Être suprême, d'être fidèle aux lois de l'honneur et de la probité dans l'exercice de la médecine.*
- *Je donnerai mes soins gratuits à l'indigent et n'exigerai jamais un salaire au-dessus de mon travail.*
- *Admis (e) dans l'intérieur des maisons, mes yeux ne verront pas ce qui s'y passe, ma langue taira les secrets qui me seront confiés, et mon état ne servira pas à corrompre les mœurs, ni à favoriser le crime.*
- *Respectueux (se) et reconnaissant (e) envers mes Maîtres, je rendrai à leurs enfants l'instruction que j'ai reçue de leurs pères.*
- *Que les hommes m'accordent leur estime si je suis fidèle à mes promesses. Que je sois couvert (e) d'opprobre et méprisé (e) de mes confrères si j'y manque.*

## RÉSUMÉ

**Objectif :** les luxations et fractures luxations périlunaires du carpe sont des traumatismes graves avec des séquelles fonctionnelles fréquentes et sévères. Le but de cette étude était d'évaluer le devenir radio-clinique à long terme de ces patients et de mettre en évidence les facteurs pronostiques.

**Patients et méthodes :** il s'agissait d'une étude rétrospective incluant 32 patients pris en charge au CHU de Montpellier entre 1994 et 2017 pour une luxation (7) ou fracture luxation (25) périlunaire du carpe. Les critères d'évaluation étaient les scores de Mayo, PRWE et QuickDASH, les mobilités articulaires et la force. L'évaluation radiologique au dernier recul recherchait des signes d'arthrose et d'instabilité du carpe.

**Résultats :** le recul moyen était de 9,9 ans. Le score Mayo moyen était de 65/100. L'arc moyen en flexion-extension était de 86° (66% côté controlatéral) et la force de serrage moyenne de 35kg (71% côté controlatéral). Soixante-dix-neuf pourcents des patients présentaient des signes d'arthrose au dernier recul. L'existence d'une souffrance nerveuse aigüe dans le territoire du nerf médian avec ouverture du canal carpien ainsi que l'importance du déplacement du lunatum étaient des facteurs pronostiques fonctionnels à long terme ( $p < 0,05$ ).

Un âge élevé au moment du traumatisme ainsi qu'au dernier recul constituait un facteur prédictif d'arthrose.

### **Conclusion :**

L'ouverture du canal carpien ne doit pas être systématique, même en présence de signes de souffrance du nerf médian. L'importance du déplacement du lunatum et un âge élevé au moment du traumatisme sont des facteurs pronostiques du résultat fonctionnel et de la survenue d'arthrose.

**Mots clés :** poignet ; luxation ; périlunaire ; carpe ; arthrose