HAL open science

# Association entre marqueurs rétiniens et accident vasculaire cérébral silencieux chez les patients présentant une occlusion artérielle rétinienne

Charlie Zagroun

▶ **To cite this version:**

Charlie Zagroun. Association entre marqueurs rétiniens et accident vasculaire cérébral silencieux chez les patients présentant une occlusion artérielle rétinienne. Médecine humaine et pathologie. 2019. dumas-02733450

**HAL Id: dumas-02733450**

**https://dumas.ccsd.cnrs.fr/dumas-02733450v1**

Submitted on 12 Jun 2020

**HAL** is a multi-disciplinary open access archive for the deposit and dissemination of scientific research documents, whether they are published or not. The documents may come from teaching and research institutions in France or abroad, or from public or private research centers.

L'archive ouverte pluridisciplinaire **HAL**, est destinée au dépôt et à la diffusion de documents scientifiques de niveau recherche, publiés ou non, émanant des établissements d'enseignement et de recherche français ou étrangers, des laboratoires publics ou privés.

Distributed under a Creative Commons Attribution - NonCommercial - ShareAlike 4.0 International License

UNIVERSITE DE MONTPELLIER

FACULTE DE MEDECINE MONTPELLIER-NIMES

**THESE**

Pour obtenir le titre de

**DOCTEUR EN MEDECINE**

Présentée et soutenue publiquement par

**Charlie ZAGROUN**

Le 5 avril 2019

# *Association entre marqueurs rétiniens et accident vasculaire cérébral silencieux chez les patients présentant une occlusion artérielle rétinienne*

Directeur de thèse : Professeur Vincent DAIEN

JURY

Président :
Monsieur le Professeur Max VILLAIN

Assesseurs :
Monsieur le Professeur Pierre LABAUGE
Monsieur le Professeur Vincent DAIEN
Monsieur le Docteur Nicolas MENJOT DE CHAMPFLEUR

UNIVERSITE DE MONTPELLIER

FACULTE DE MEDECINE MONTPELLIER-NIMES

**THESE**

Pour obtenir le titre de

**DOCTEUR EN MEDECINE**

Présentée et soutenue publiquement par

**Charlie ZAGROUN**

Le 5 avril 2019

# *Association entre marqueurs rétiniens et accident vasculaire cérébral silencieux chez les patients présentant une occlusion artérielle rétinienne*

Directeur de thèse : Professeur Vincent DAIEN

JURY

Président :
Monsieur le Professeur Max VILLAIN

Assesseurs :
Monsieur le Professeur Pierre LABAUGE
Monsieur le Professeur Vincent DAIEN
Monsieur le Docteur Nicolas MENJOT DE CHAMPFLEUR

# LISTE DU CORPS ENSEIGNANT

Université de Montpellier
FACULTÉ de MÉDECINE
Montpellier-Nîmes

**ANNEE UNIVERSITAIRE 2018 - 2019**

**PERSONNEL ENSEIGNANT**

## Professeurs Honoraires

ALLIEU Yves
ALRIC Robert
ARNAUD Bernard
ASTRUC Jacques
AUSSILLOUX Charles
AVEROUS Michel
AYRAL Guy
BAILLAT Xavier
BALDET Pierre
BALDY-MOULINIER Michel
BALMES Jean-Louis
BALMES Pierre
BANSARD Nicole
BAYLET René
BILLIARD Michel
BLARD Jean-Marie
BLAYAC Jean Pierre
BLOTMAN Francis
BONNEL François
BOUDET Charles
LOUBATIERES Marie Madeleine
BOURGEOIS Jean-Marie
BRUEL Jean Michel
BUREAU Jean-Paul
BRUNEL Michel
CALLIS Albert
CANAUD Bernard
CASTELNAU Didier
CHAPTAL Paul-André
CIURANA Albert-Jean
CLOT Jacques
D'ATHIS Françoise
DEMAILLE Jacques
DESCOMPS Bernard
DIMEGLIO Alain
DU CAILAR Jacques
DUBOIS Jean Bernard
DUMAS Robert
DUMAZER Romain
ECHENNE Bernard
FABRE Serge
FREREBEAU Philippe
GALIFER René Benoît
GODLEWSKI Guilhem
GRASSET Daniel
GROLLEAU-RAOUX Robert
GUILHOU Jean-Jacques
HERTAULT Jean
HUMEAU Claude
JAFFIOL Claude
JANBON Charles
JANBON François
JARRY Daniel
JOYEUX Henri
LAFFARGUE François
LALLEMANT Jean Gabriel
LAMARQUE Jean-Louis
LAPEYRIE Henri
LESBROS Daniel
LOPEZ François Michel
LORIOT Jean
ROUANET DE VIGNE LAVIT Jean Pierre

MAGNAN DE BORNIER Bernard
MARY Henri
MATHIEU-DAUDE Pierre
MEYNADIER Jean
MICHEL François-Bernard
MICHEL Henri
MION Charles
MION Henri
NAVARRO Maurice
PAGES Michel
MIRO Luis
NAVRATIL Henri
OTHONIEL Jacques
PEGURET Claude
POUGET Régis
PUECH Paul
PUJOL Henri
PUJOL Rémy
RABISCHONG Pierre
RAMUZ Michel
RIEU Daniel
RIOUX Jean-Antoine
SAINT AUBERT Bernard
SANCHO-GARNIER Hélène
SANY Jacques
ROCHEFORT Henri
SENAC Jean-Paul
SERRE Arlette
SIMON Lucien
SOLASSOL Claude
THEVENET André
VIDAL Jacques
VISIER Jean Pierre

## Professeurs Emérites

ARTUS Jean-Claude
BLANC François
BOULENGER Jean-Philippe
BOURREL Gérard
BRINGER Jacques
CLAUSTRES Mireille
DAURES Jean-Pierre
DAUZAT Michel
DEDET Jean-Pierre
ELEDJAM Jean-Jacques
GUERRIER Bernard
JOURDAN Jacques
MAURY Michèle
MILLAT Bertrand
MARES Pierre
MONNIER Louis
PRAT Dominique
PRATLONG Francine
PREFAUT Christian
PUJOL Rémy
ROSSI Michel
SULTAN Charles
TOUCHON Jacques
VOISIN Michel
ZANCA Michel

## Professeurs des Universités - Praticiens Hospitaliers

### PU-PH de classe exceptionnelle

ALBAT Bernard - Chirurgie thoracique et cardiovasculaire

ALRIC Pierre - Chirurgie vasculaire ; médecine vasculaire (option chirurgie vasculaire)

BACCINO Eric - Médecine légale et droit de la santé

BASTIEN Patrick - Parasitologie et mycologie

BONAFE Alain - Radiologie et imagerie médicale

CAPDEVILA Xavier - Anesthésiologie-réanimation

COMBE Bernard - Rhumatologie

COSTA Pierre - Urologie

COTTALORDA Jérôme - Chirurgie infantile

COUBES Philippe - Neurochirurgie

CRAMPETTE Louis - Oto-rhino-laryngologie

CRISTOL Jean Paul - Biochimie et biologie moléculaire

DAVY Jean Marc - Cardiologie

DE LA COUSSAYE Jean Emmanuel - Anesthésiologie-réanimation

DELAPORTE Eric - Maladies infectieuses ; maladies tropicales

DE WAZIERES Benoît - Médecine interne ; gériatrie et biologie du vieillissement, médecine générale, addictologie

DOMERGUE Jacques - Chirurgie générale

DUFFAU Hugues - Neurochirurgie

DUJOLS Pierre - Biostatistiques, informatique médicale et technologies de la communication

ELIAOU Jean François - Immunologie

FABRE Jean Michel - Chirurgie générale

GUILLOT Bernard - Dermato-vénéréologie

HAMAMAH Samir-Biologie et Médecine du développement et de la reproduction ; gynécologie médicale

HEDON Bernard-Gynécologie-obstétrique ; gynécologie médicale

HERISSON Christian-Médecine physique et de réadaptation

JABER Samir-Anesthésiologie-réanimation

JEANDEL Claude-Médecine interne ; gériatrie et biologie du vieillissement, médecine générale, addictologie

JONQUET Olivier-Réanimation ; médecine d'urgence

JORGENSEN Christian-Thérapeutique ; médecine d'urgence ; addictologie

KOTZKI Pierre Olivier-Biophysique et médecine nucléaire

LANDAIS Paul-Epidémiologie, Economie de la santé et Prévention

LARREY Dominique-Gastroentérologie ; hépatologie ; addictologie

LEFRANT Jean-Yves-Anesthésiologie-réanimation

LE QUELLEC Alain-Médecine interne ; gériatrie et biologie du vieillissement, médecine générale, addictologie

MARTY-ANE Charles - Chirurgie thoracique et cardiovasculaire

MAUDELONDE Thierry - Biologie cellulaire

MERCIER Jacques - Physiologie

MESSNER Patrick - Cardiologie

MOURAD Georges-Néphrologie

PELISSIER Jacques-Médecine physique et de réadaptation

RENARD Eric-Endocrinologie, diabète et maladies métaboliques ; gynécologie médicale

REYNES Jacques-Maladies infectieuses, maladies tropicales

RIBSTEIN Jean-Médecine interne ; gériatrie et biologie du vieillissement, médecine générale, addictologie

RIPART Jacques-Anesthésiologie-réanimation

ROUANET Philippe-Cancérologie ; radiothérapie

SCHVED Jean François-Hématologie; Transfusion

TAOUREL Patrice-Radiologie et imagerie médicale

UZIEL Alain -Oto-rhino-laryngologie

VANDE PERRE Philippe-Bactériologie-virologie ; hygiène hospitalière

YCHOU Marc-Cancérologie ; radiothérapie

## PU-PH de 1re classe

AGUILAR MARTINEZ Patricia-Hématologie ; transfusion

AVIGNON Antoine-Nutrition

AZRIA David -Cancérologie ; radiothérapie

BAGHDADLI Amaria-Pédopsychiatrie ; addictologie

BEREGI Jean-Paul-Radiologie et imagerie médicale

BLAIN Hubert-Médecine interne ; gériatrie et biologie du vieillissement, médecine générale, addictologie

BLANC Pierre-Gastroentérologie ; hépatologie ; addictologie

BORIE Frédéric-Chirurgie digestive

BOULOT Pierre-Gynécologie-obstétrique ; gynécologie médicale

CAMBONIE Gilles -Pédiatrie

CAMU William-Neurologie

CANOVAS François-Anatomie

CARTRON Guillaume-Hématologie ; transfusion

CHAMMAS Michel-Chirurgie orthopédique et traumatologique

COLSON Pascal-Anesthésiologie-réanimation

CORBEAU Pierre-Immunologie

COSTES Valérie-Anatomie et cytologie pathologiques

COURTET Philippe-Psychiatrie d'adultes ; addictologie

CYTEVAL Catherine-Radiologie et imagerie médicale

DADURE Christophe-Anesthésiologie-réanimation

DAUVILLIERS Yves-Physiologie

DE TAYRAC Renaud-Gynécologie-obstétrique, gynécologie médicale

DEMARIA Roland-Chirurgie thoracique et cardio-vasculaire

DEMOLY Pascal-Pneumologie ; addictologie

DEREURE Olivier-Dermatologie - vénéréologie

DROUPY Stéphane -Urologie

DUCROS Anne-Neurologie -

FRAPIER Jean-Marc-Chirurgie thoracique et cardiovasculaire

KLOUCHE Kada-Réanimation ; médecine d'urgence

KOENIG Michel-Génétique moléculaire

LABAUGE Pierre- Neurologie

LAFFONT Isabelle-Médecine physique et de réadaptation

LAVABRE-BERTRAND Thierry-Cytologie et histologie

LECLERCQ Florence-Cardiologie

LEHMANN Sylvain-Biochimie et biologie moléculaire

LUMBROSO Serge-Biochimie et Biologie moléculaire

MARIANO-GOULART Denis-Biophysique et médecine nucléaire

MATECKI Stéfan -Physiologie

MEUNIER Laurent-Dermato-vénéréologie

MONDAIN Michel-Oto-rhino-laryngologie

MORIN Denis-Pédiatrie

NAVARRO Francis-Chirurgie générale

PAGEAUX Georges-Philippe-Gastroentérologie ; hépatologie ; addictologie

PETIT Pierre-Pharmacologie fondamentale ; pharmacologie clinique ; addictologie

PERNEY Pascal-Médecine interne ; gériatrie et biologie du vieillissement, médecine générale, addictologie

PUJOL Jean Louis-Pneumologie ; addictologie

PUJOL Pascal-Biologie cellulaire

PURPER-OUAKIL Diane-Pédopsychiatrie ; addictologie

QUERE Isabelle-Chirurgie vasculaire ; médecine vasculaire (option médecine vasculaire)

SOTTO Albert-Maladies infectieuses ; maladies tropicales

TOUITOU Isabelle-Génétique

TRAN Tu-Anh-Pédiatrie

VERNHET Hélène-Radiologie et imagerie médicale

## PU-PH de 2ème classe

ASSENAT Éric-Gastroentérologie ; hépatologie ; addictologie

BERTHET Jean-Philippe-Chirurgie thoracique et cardiovasculaire

BOURDIN Arnaud-Pneumologie ; addictologie

CANAUD Ludovic-Chirurgie vasculaire ; Médecine Vasculaire

CAPDEVIELLE Delphine-Psychiatrie d'Adultes ; addictologie

CAPTIER Guillaume-Anatomie

CAYLA Guillaume-Cardiologie

CHANQUES Gérald-Anesthésiologie-réanimation

COLOMBO Pierre-Emmanuel-Cancérologie ; radiothérapie

COSTALAT Vincent-Radiologie et imagerie médicale

COULET Bertrand-Chirurgie orthopédique et traumatologique

CUVILLON Philippe-Anesthésiologie-réanimation

DAIEN Vincent-Ophtalmologie

DE VOS John-Cytologie et histologie

DORANDEU Anne-Médecine légale -

DUPEYRON Arnaud-Médecine physique et de réadaptation

FESLER Pierre-Médecine interne ; gériatrie et biologie du vieillissement, médecine générale, addictologie

GARREL Renaud -Oto-rhino-laryngologie

GAUJOUX Viala Cécile-Rhumatologie

GENEVIEVE David-Génétique

GODREUIL Sylvain-Bactériologie-virologie ; hygiène hospitalière

GUILLAUME Sébastien-Urgences et Post urgences psychiatriques -

GUILPAIN Philippe-Médecine Interne, gériatrie et biologie du vieillissement; addictologie

GUIU Boris-Radiologie et imagerie médicale

HAYOT Maurice-Physiologie

HOUEDE Nadine-Cancérologie ; radiothérapie

JACOT William-Cancérologie ; Radiothérapie

JUNG Boris-Réanimation ; médecine d'urgence

KALFA Nicolas-Chirurgie infantile

KOUYOUMDJIAN Pascal-Chirurgie orthopédique et traumatologique

LACHAUD Laurence-Parasitologie et mycologie

LALLEMANT Benjamin-Oto-rhino-laryngologie

LAVIGNE Jean-Philippe-Bactériologie-virologie ; hygiène hospitalière

LE MOING Vincent-Maladies infectieuses ; maladies tropicales

LETOUZEY Vincent-Gynécologie-obstétrique ; gynécologie médicale

LOPEZ CASTROMAN Jorge-Psychiatrie d'Adultes ; addictologie

LUKAS Cédric-Rhumatologie

MAURY Philippe-Chirurgie orthopédique et traumatologique

MILLET Ingrid-Radiologie et imagerie médicale

MORANNE Olvier-Néphrologie

MOREL Jacques -Rhumatologie

NAGOT Nicolas-Biostatistiques, informatique médicale et technologies de la communication

NOCCA David-Chirurgie digestive

PANARO Fabrizio-Chirurgie générale

PARIS Françoise-Biologie et médecine du développement et de la reproduction ; gynécologie médicale

PASQUIE Jean-Luc-Cardiologie

PEREZ MARTIN Antonia-Physiologie

POUDEROUX Philippe-Gastroentérologie ; hépatologie ; addictologie

PRUDHOMME Michel-Anatomie

RIGAU Valérie-Anatomie et cytologie pathologiques

RIVIER François-Pédiatrie

ROGER Pascal-Anatomie et cytologie pathologiques

ROSSI Jean François-Hématologie ; transfusion

ROUBILLE François-Cardiologie

SEBBANE Mustapha-Anesthésiologie-réanimation

SEGNARBIEUX François-Neurochirurgie

SIRVENT Nicolas-Pédiatrie

SOLASSOL Jérôme-Biologie cellulaire

SULTAN Ariane-Nutrition

THOUVENOT Éric-Neurologie

THURET Rodolphe-Urologie

VENAIL Frédéric-Oto-rhino-laryngologie

VILLAIN Max-Ophtalmologie

VINCENT Denis -Médecine interne ; gériatrie et biologie du vieillissement, médecine générale, addictologie

VINCENT Thierry-Immunologie

WOJTUSCISZYN Anne-Endocrinologie-diabétologie-nutrition

## PROFESSEURS DES UNIVERSITES

1re classe :

COLINGE Jacques - Cancérologie, Signalisation cellulaire et systèmes complexes

2ème classe :

LAOUDJ CHENIVESSE Dalila - Biochimie et biologie moléculaire

VISIER Laurent - Sociologie, démographie

## PROFESSEURS DES UNIVERSITES - Médecine générale

1re classe :

LAMBERT Philippe

2ème classe :

AMOUYAL Michel

## PROFESSEURS ASSOCIES - Médecine Générale

DAVID Michel

RAMBAUD Jacques

## PROFESSEUR ASSOCIE – Médecine

BESSIS Didier - Dermato-vénéréologie)

PERRIGAULT Pierre-François - Anesthésiologie-réanimation ; médecine d'urgence

ROUBERTIE Agathe – Pédiatrie

## Maîtres de Conférences des Universités - Praticiens Hospitaliers

### MCU-PH Hors classe

CACHEUX-RATABOUL Valère-Génétique

CARRIERE Christian-Bactériologie-virologie ; hygiène hospitalière

CHARACHON Sylvie-Bactériologie-virologie ; hygiène hospitalière

FABBRO-PERAY Pascale-Epidémiologie, économie de la santé et prévention

HILLAIRE-BUYS Dominique-Pharmacologie fondamentale ; pharmacologie clinique ; addictologie

PELLESTOR Franck-Cytologie et histologie

PUJOL Joseph-Anatomie

RAMOS Jeanne-Anatomie et cytologie pathologiques

RICHARD Bruno-Thérapeutique ; addictologie

RISPAIL Philippe-Parasitologie et mycologie

SEGONDY Michel-Bactériologie-virologie ; hygiène hospitalière

STOEBNER Pierre-Dermato-vénéréologie

### MCU-PH de 1re classe

ALLARDET-SERVENT Annick-Bactériologie-virologie ; hygiène hospitalière

BADIOU Stéphanie-Biochimie et biologie moléculaire

BOUDOUSQ Vincent-Biophysique et médecine nucléaire

BOULLE Nathalie-Biologie cellulaire

BOURGIER Céline-Cancérologie ; Radiothérapie

BRET Caroline -Hématologie biologique

COSSEE Mireille-Génétique Moléculaire

GABELLE DELOUSTAL Audrey-Neurologie

GIANSILY-BLAIZOT Muriel-Hématologie ; transfusion

GIRARDET-BESSIS Anne-Biochimie et biologie moléculaire

LAVIGNE Géraldine-Hématologie ; transfusion

LE QUINTREC Moglie-Néphrologie

MATHIEU Olivier-Pharmacologie fondamentale ; pharmacologie clinique ; addictologie

MENJOT de CHAMPFLEUR Nicolas-Neuroradiologie

MOUZAT Kévin-Biochimie et biologie moléculaire

PANABIERES Catherine-Biologie cellulaire

PHILIBERT Pascal-Biologie et médecine du développement et de la reproduction

RAVEL Christophe-Parasitologie et mycologie

SCHUSTER-BECK Iris-Physiologie

STERKERS Yvon-Parasitologie et mycologie

TUAILLON Edouard-Bactériologie-virologie ; hygiène hospitalière

YACHOUH Jacques-Chirurgie maxillo-faciale et stomatologie

## MCU-PH de 2éme classe

BERTRAND Martin-Anatomie

BRUN Michel-Bactériologie-virologie ; hygiène hospitalière

DU THANH Aurélie-Dermato-vénéréologie

GALANAUD Jean Philippe-Médecine Vasculaire

GOUZI Farès-Physiologie

JEZIORSKI Éric-Pédiatrie

KUSTER Nils-Biochimie et biologie moléculaire

LESAGE François-Xavier-Médecine et Santé au Travail

MAKINSON Alain-Maladies infectieuses, Maladies tropicales

MURA Thibault-Biostatistiques, informatique médicale et technologies de la communication

OLIE Emilie-Psychiatrie d'adultes ; addictologie

THEVENIN-RENE Céline-Immunologie

## MAITRES DE CONFERENCES DES UNIVERSITES - Médecine Générale

COSTA David

FOLCO-LOGNOS Béatrice

## MAITRES DE CONFERENCES ASSOCIES - Médecine Générale

CLARY Bernard

GARCIA Marc

MILLION Elodie

PAVAGEAU Sylvain

REBOUL Marie-Catherine

SEGURET Pierre

## MAITRES DE CONFERENCES DES UNIVERSITES

### Maîtres de Conférences hors classe

BADIA Eric - Sciences biologiques fondamentales et cliniques

### Maîtres de Conférences de classe normale

BECAMEL Carine - Neurosciences

BERNEX Florence - Physiologie

CHAUMONT-DUBEL Séverine - Sciences du médicament et des autres produits de santé

CHAZAL Nathalie - Biologie cellulaire

DELABY Constance - Biochimie et biologie moléculaire

GUGLIELMI Laurence - Sciences biologiques fondamentales et cliniques

HENRY Laurent - Sciences biologiques fondamentales et cliniques

LADRET Véronique - Mathématiques appliquées et applications des mathématiques

LAINE Sébastien - Sciences du Médicament et autres produits de santé

LE GALLIC Lionel - Sciences du médicament et autres produits de santé

LOZZA Catherine - Sciences physico-chimiques et technologies pharmaceutiques

MAIMOUN Laurent - Sciences physico-chimiques et ingénierie appliquée à la santé

MOREAUX Jérôme - Science biologiques, fondamentales et cliniques

MORITZ-GASSER Sylvie - Neurosciences

MOUTOT Gilles - Philosophie

PASSERIEUX Emilie - Physiologie

RAMIREZ Jean-Marie - Histologie

TAULAN Magali - Biologie Cellulaire

## PRATICIENS HOSPITALIERS UNIVERSITAIRES

CLAIRE DAIEN-Rhumatologie

BASTIDE Sophie-Epidémiologie, économie de la santé et prévention

FAILLIE Jean-Luc-

Pharmacologie fondamentale ; pharmacologie clinique ; addictologie

GATINOIS Vincent-Histologie, embryologie et cytogénétique

HERLIN Christian -Chirurgie plastique ; reconstructrice et esthétique ; brûlologie

HERRERO Astrid-Chirurgie générale

PANTEL Alix-Bactériologie-virologie ; hygiène hospitalière

PERS Yves-Marie-Thérapeutique, médecine d'urgence ; addictologie

PINETON DE CHAMBRUN Guillaume-Gastroentérologie ; hépatologie ; addictologie

TORRE Antoine-Gynécologie-obstétrique ; gynécologie médicale

# REMERCIEMENTS

**A Monsieur le Pr Max Villain,** qui me fait l'honneur de présider ce jury. Je vous remercie sincèrement pour ces années d'enseignement dans cette famille montpelliéraine de l'ophtalmologie. Vous avez la capacité de bien analyser la personnalité de chacun de vos internes, et vous avez su faire évoluer nos maquettes au fil des années, ce qui reflète votre volonté de formation à notre égard. Soyez assuré de toute ma reconnaissance.

**A Monsieur le Pr Vincent Daien,** que je remercie d'avoir encadré ce travail en tant que directeur de thèse. Je te remercie également de m'avoir accompagné comme tu l'as fait tout au long de mon internat. Tu m'as toujours fais confiance, et ça a été important pour moi. Je me souviens de chaque conseil que tu as pu me donner depuis le 1er semestre (« apprends à opérer en suspension ! »). Tu sais élever le potentiel de chacun autour de toi, et tu as accomplis un travail qu'on ne peut que respecter. Reçois l'expression de toute ma gratitude.

**A Monsieur le Pr Pierre Labauge,** je vous remercie d'avoir accepté de faire partie de mon jury de thèse. Je vous suis reconnaissant d'être attaché à notre formation à travers nos staffs de neuro-opthtalmologie. Bien au-delà des pathologies vasculaires, l'ophtalmologie et la neurologie se rejoignent en de nombreux points, et je suis ravi d'avoir eu l'opportunité de traiter d'un tel sujet, modèle de prise en charge multidisciplinaire. Cette continuité du soin entre nos équipes n'est pas seulement indispensables pour nos patients, mais aussi pour l'évolution professionnelle de chaque praticien. Veuillez trouver ici le témoignage de mon respect.

**A Monsieur le Dr Nicolas Menjot de Champfleur,** que je remercie pour avoir accepté de prendre part à ce jury. Cela a été un réel plaisir de travailler avec toi, tu es toujours disponible, d'une très grande aide, et tu m'as mis de suite à l'aise à travers ton accompagnement dans cette étude. J'espère recroiser ton chemin pour renouveler cette collaboration dans la suite de mon parcours professionnel.

***<u>A toute ma famille :</u>***

**A Papou,** qui m'a donné envie de faire de la chirurgie. Ca me manque de ne plus manger avec toi le mardi midi au libanais à côté de Lenval. Merci de m'avoir transmis cet humour qui me semble être le plus drôle du monde (mais ne fait jamais l'unanimité). Merci d'être un papa si présent dans mon quotidien.

**A Moune,** merci d'être là dans les moments où j'en ai le plus besoin. Merci pour l'éducation que tu nous as donné (grâce à toi je ne mange pas avec mes doigts… sauf si personne ne regarde), merci pour tout ce que tu as à offrir. Je pense que tu peux prétendre arriver sur le podium pour le titre de meilleure maman mondiale 2019.

**A Esthou,** miiip miiip moup ! Sache que tu as toujours été ma petite sœur préférée. Tu es toujours la plus attentionnée avec moi. Je suis désolé d'avoir balancé l'histoire de la baignoire quand on était petits. Je suis content 20 ans plus tard de refaire un peu de musique en duo avec toi… Enfin, pour paraphraser ton film préféré, un grand sage gris et velu a dit un jour : RoooOOoooOOoOo !

**A Coco,** merci pour tous tes conseils précieux dans la vie, souvent très justes et avisés, tu es la sagesse de la famille. Merci de pallier au manque d'organisation de papa pour qu'on puisse se voir un peu… Merci pour toute l'attention que tu me portes (et tes attentions) depuis toutes ces années.

**A Nono,** mon petit frère que j'aime. Tu es si loin aujourd'hui, mais je sais que tu te régales aux état-unis, alors ça me console un peu. Je veux pas tomber dans le sentimentalisme mais tu me parais tellement grand maintenant, alors qu' hier encore on jouait à « hapipi » autour d'une table. Merci pour ta musique qui m'apaise quand j'en ai besoin. Miaou !

**A Bidou Bro,** mon yo, mon bidou boy, mon bro shoes. J'ai tellement de souvenirs avec toi que je ne sais même pas par où commencer. Depuis les journées glandes à jouer des heures à la N64 sur un pouf… jusqu'aux trails pleine nature dans l'arrière-pays. Toujours un nouveau projet en main, tu es pourtant le pilier « cool » de la famille.

*Aux Gely's :*

**A Mamie,** j'espère que tu es fière de moi là-haut. J'essaierai de soigner mes patients du mieux possible, comme tu le faisais toi aussi.

**A Grand-père,** alias petit Jean. Merci de m'avoir appris à bricoler (et non pas « picoler ») dans le ping-ping car quand j'étais petit. Merci pour tout l'amour que tu as donné à tes petits enfants. Je suis très touché et très heureux que tu sois là pour moi aujourd'hui.

**A Chrissou,** ma deuxième maman. Merci de m'avoir recueilli sur Montpellier au tout début. C'était un démarrage d'internat tout en douceur grâce à toi et Jojo. Me voilà maintenant bien officiellement montpelliérain, et j'espère bien vous voir un peu plus autour d'un (tout petit) verre de Pic Saint-loup.
**A Jojo,** merci pour tes plats délicieux, et merci de t'être plié en 4 pour me faire une petite place chez toi (et dans tes placards).

**A Juju,** mon cousin exemple à qui je voulais ressembler plus tard. Niveau taille et pilosité, on est pas mal, mais il me manque un peu de charisme, ou peut-être il faudrait que je change de voiture… Merci d'avoir été un super grand cousin, qui m'a révélé ses tours de magie et les secrets de ses fleurs en papier, ce qui m'a permis plus d'une fois de… oups***
**A Puck,** la plus douce des cousines, je veux retourner en thaïlande avec vous !
**A Raphaël** le coquin

**A Lolo,** la meilleure masseuse du monde. Je suis super content d'habiter la même ville que vous et je m'imagine déjà dans 10 ans, sur une terrasse au soleil, toi un verre de pastis à la main (faut pas se laisser aller non plus !), à évoquer nos souvenirs d'enfance.
**A Boubou,** merci de me faire autant marrer (surtout pendant les repas de noël)
**A Jadou** ma petite beauté

**A Dom & JP,** merci pour votre adorable accueil en Corse, j'ai un souvenir chaleureux d'un apéro au rosé les pieds dans le sable, suivi d'un burger qui me fait encore saliver… la détente absolue. Je vous embrasse très fort

**A Val,** merci de m'avoir initié à une certaine catégorie cinématographique quand j'avais 10 ans. Merci d'avoir fait une coloc avec moi au Nakamanda, et de m'avoir libéré quand j'étais attaché dans le Demonia Bar…
**A Chloé**

**A Bapt,** le cousin qui plane, merci pour ces super souvenirs quand on était petits, merci pour votre accueil à Nantes, merci de lutter pour toutes ces valeurs que tu aimes, tu es un exemple pour nous tous !
**A Nat,** merci de m'avoir initié à une meilleure alimentation et une meilleure conscience écologique avec Baptiste, aujourd'hui on est à fond dedans !!

**A Françoise & uncle Mike,** merci pour tous ces beaux souvenirs à St cyr et ailleurs avec vous

**A David,** sois bien sûr que je diffuse Picadeli® tout autour de moi !!
**A Olivia,** ta gentille femme

**A Olivia dit Lili,** j'espère que tu t'es un peu entraîné pour les prochains footing parce que je ne compte plus te faire faire que 7km…

**A Rom,** merci d'avoir bien voulu partager tes action man, tes power rangers et tes voitures avec moi quand on était petits
**A Céline**

*Aux Zag, petits et grands :*

**A Papoum,** j'espère que tu es bien où que tu sois. Je me souviens encore de tes derniers mots pour moi, et aujourd'hui je pense très fort à toi.

**A Mamie D et Lulu,** merci pour ces superbes vacances chez vous qui resteront gravées dans ma mémoire, avec ciné-club, atelier canards et initiation guitare

**A tonton Bruno,** promis c'est la dernière fois que j'essaie de pêcher avec ton bras…
**A Eva,** ta chérie

**A Francis,** mon tonton qui fait les meilleurs blagues sur Whatsapp (désolé Bruno)

**A Anna,** ma super tata d'amour qui m'offre des bons macarons quand je m'occupe de ses yeux

**A Clara,** ma petite cousine néo-zélandaise d'adoption, tu me fais trop marrer à chaque fois qu'on se voit, j'espère que t'as bien compris comment on mangeait les TimTam hein !! Gros bisous

**A Nathan et sa petite famille,** vous êtes les plus beaux !

**A Eva, Avner, Jeremy et Rebecca,** j'aimerais vous voir plus souvent les petits couz.

***A ma belle famille :***

**A Patou,** qui occupe peut-être la place de meilleure cuisinière dans toute la liste des remerciements (pourtant il y a quelques challengers). Merci de vous occuper si bien de nous avec Vincent et de nous gâter à chaque fois qu'on vient vous voir… Je n'ai pas fini de faire le petit poucet chez vous (et je récupèrerai donc mon écharpe cet été avec un parfait timing)

**A Vincent,** merci pour ces sorties nature dans le Lubéron et vélo à Avignon, merci pour ta gentillesse permanente, merci pour ton aide dès qu'il y a le moindre problème, Caly peut se vanter d'avoir un super papa MacGyver !

**A Manon,** vivement que tu n'aies plus de minimoys dans le ventre pour qu'on puisse se refaire un petit footing ! Ou une partie de Quidditch, comme tu préfères... Merci de m'avoir si bien accueilli dans la famille.

**A Ludo,** tu manques encore un peu de maîtrise au palet vendéen et en cuisine, mais je reste dispo pour te donner quelques cours !

**A Benoît,** mon beauf métalleux, dans l'attente de découvrir toujours un peu plus de spiritueux et autres IPA avec toi ☺

**A Kiki,** ta passion pour les lapins n'a d'égal que tes talents d'artiste.

***A mes anciens chefs :***

Merci pour toute la formation que vous m'avez apporté pendant ces années d'internat. Ce compagnonnage est indispensable, mais surtout il donne lieu à d'innombrables bons souvenirs, pour moi il a été fait dans la joie et la rigolade, et j'espère réussir à transmettre ces valeurs-là à mon tour.

**A Didou,** maître Jedi de mes tout débuts. J'ai failli faire de la paupière à cause de toi, mais finalement, à quoi bon si c'est pour faire moins bien ? Je me souviens encore trop bien (ou trop peu) de ma soirée d'intégration et de bien d'autres qui finissaient toujours trop tard… Je ne parlerai pas de la tentative de squash avec toi, souvenir encore trop douloureux. Je te remercie pour ta générosité et d'être toujours disponible en cas de besoin.

**A Fred Mura**, merci de m'avoir fait confiance dès le début, merci pour ton enseignement mêlé à ton humour (quoi, ce n'est pas vraiment le Dr Yague qui a inventé le laser YAG ?)

**A Christelle,** que j'admire pour son travail. Je te remercie pour la gentillesse et la patience avec lesquelles tu as toujours répondu à chacune de mes interrogations.

**A Claudie,** merci pour ces sessions sympas au bloc !

**A Anne-Lise Montcriol,** merci pour ta formation. Tu es une excellente chirurgienne, j'espère que tu trouveras ton bonheur dans ton installation.

**A Tim,** à Zidane, à nos soirées au fizz, et a notre collaboration pour gérer en ambulatoire de graves abcès de cornée.

**A Nico Nabholz,** merci pour ta gentillesse même à l'époque où je faisais des petites bêtises aux IVT….

**A Elodie Dessalces,** c'était agréable de partager d'autres trucs que l'ophtalmo avec toi. A quand un petit concert de métal ?

**A Loïc,** enfin un niçois dans ce paysage chauvin, vite un peu d'air pur ! Merci pour tes conseils et ton humour. Quand je t'ai vu aux UTEC la première fois, j'ai compris la nécessité d'entrevoir une dispo.

**A Steph Michau,** mon premier contact avec l'ophtalmo quand j'ai débarqué à Montpellier ! Merci pour ton accueil à bras ouvert puis plus tard ton apprentissage en pédia et au bloc, c'était un vrai plaisir.

*A l'équipe Nîmoise avec qui ces 3 semestres auront été pur bonheur :*

> **A Didier Audemard alias « papa rétine »,** merci de m'avoir donné l'envie de faire cette chirurgie, merci pour ton enseignement, ta cool attitude et l'essai de ta Mustang entre 2 blocs… signé : Saucisson.
>
> **A Luc Jeanjean,** le maître Jedi de la neuro-ophtalmo. A bientôt pour une session paddle ?
>
> **A Elodie Marck,** merci pour tes petites vannes qui me faisaient beaucoup rire, et aussi pour ton enseignement en phako (je me souviendrai de la technique du petit écureuil qui bouffe ses noisettes)
>
> **A Karim,** pour les fous rires au bloc… attention je vous présente « The Laouar's technique »
>
> **A Thomas Chassine,** merci pour ton accueil à Tahiti, probablement le plus bel endroit du monde pour faire grandir le nouveau venu.
> **A Moira,** merci aussi pour ton accueil polynésien et tes petits plats
>
> **A Benjamin Mathieu,** merci pour le partage de toutes tes connaissances médicales complètes et solides, profite bien de ton installation
>
> **A Arnaud Cola,** je te dois la chandelle de m'avoir présenté le petit canon qui vit à mes côtés. Bon vent mon ami, Francis te tapote sur l'épaule pour te passer le bonjour.
>
> **A toutes les autres équipes du bloc de la consult et d'hospit, Pascal, Phillipe, Faustine, Sophie, Eva, Martine, Valérie, Marie-Laure, Julien, Fanny, Pascale, Marie ange…**

*A l'équipe de Beausoleil :*
**A Sandrine, Sophie, Charlotte et Christophe,** vous avez été adorables et super patients pour nous former avec Charlotte (alors que nous n'étions que des versions bêta en 2ème semestre)

***A mes cointernes :***

**A Ju,** mon papa ophtalmo. Après l'initiation au squash, au Ti Punch et aux plages nudistes de Carnon, j'attends avec impatience ton compagnonnage chirurgical… Mais aussi les soirées guitare/tam-tam avec Abel et Leïla !

**A Fanny,** ma maman de l'ophtalmo. Merci de m'avoir pris sous ton aile pour m'apprendre autant de trucs quand je n'étais encore qu'un bébé interne. J'ai hâte de bosser avec toi !

**A Charlotte,** mon homonyme-cointerne-coloc. On aura passé quand même un internat bien marrant ! Mention spéciale aux repas post soirées à cap chef où il devenait très compliqué de communiquer.

**A Gauthier,** aka le mec le plus « cool » de la terre. Après un 1er semestre à Nîmes « plaisir », moult apéros au black sheep, qui aurait cru qu'on finirait par randonner dans le Mordor, sur les traces de l'anneau, à l'autre bout du monde (OK y'avait de la brume en haut, mais le camp et les bières étaient chinese-free…) ? J'ai hâte de bosser encore avec toi, tu es quelqu'un d'une gentillesse rare.
**A Maguelone,** ta super moitié.

**A Magali,** rien ne vaut un petit Escape Game post-exam de DU. C'était vraiment cool d'être cointernes (équipe bleue meilleure TEAM !!), merci pour ta joie de vivre communicative, tu es la seule à répondre toujours présente pour les beach volley !

**A Hyosun,** ou tata hyoyo, ton nom rime avec apéro, mais aussi avec rigolooo ! J'espère qu'on continuera à se voir entre Montpellier et Toulouse pour passer des bons moments (et discuter mangas, kawaïïï !)

**A Arnaud,** la personne avec qui tout devient simple et accessible. Toujours plein de projets et de bonnes idées, le papa multifonctions par excellence. Merci pour tous tes conseils. A très vite pour un trail sétois !

**A Jérémy**, le beau gosse de l'ophtalmo. Je suis content de t'avoir montré le chemin de la muscu a Keepcool. J'espère refaire un nouvel an au ski dans une boîte avec vous !
**A Julie,** ta gentille chérie qui doit s'améliorer un peu au squash

**A Joanna,** même si tu n'es pas très douée en escape game, tu restes une super skieuse !

**A Chloé,** cette thèse n'aurait jamais vu le jour sans toi. Tu es une cointerne en or, et je garde de super souvenirs de nos semestres montpelliérain, nîmois et fizziens. Je te dois un ti punch ☺ !

**A Alex,** ça a été un plaisir de te rencontrer frir. Merci pour ces sessions covoit' et ces belles discussions

**A Khostia,** même si on n'a pas eu l'occasion d'être cointernes, j'ai de bons souvenirs d'une certaine soirée à la Colombière où on aurait soi-disant « bousillé » un rouge à lèvres Dior…

**A Sonia,** pour nos débuts en ophtalmo tout timides, quand on voulait tout bien faire !

**A Amandine,** et notre semestre en neurochir folklorique ! 4 ans plus tard, on va repartager un bureau ☺

**A Pépineau,** sacwé iouberte ! Toujours le plaisir de voir ta fucking face de french au petit matin ! Enjoy Paris !

**A Hicham,** on a passé un super semestre nîmois, merci d'avoir partagé ton expérience avec les gardiens de la paix.

**A Jimmay,** le type le plus fin gourmet que je connaisse. Derrière ce visage d'ange imberbe se cache un démon qui saura s'exprimer au hellfest…

**A Arnaud Cippolina,** merci pour ta cool attitude aux UTEC

**A Gaby the baby**, tu as bien grandi depuis ton premier semestre. Garde la tête froide !

**A Nico Sauret,** à très vite pour une jam session slap / solo ?!

**A Francis,** mon petit troudbal surfeur. J'aime notre passion commune pour les D.E.P. C'était un plaisir de partager une telle atmosphère dans mon 30m2 parisien. J'ai encore les yeux qui piquent. And at this moment, Jackson knew…

**A Florent,** ces deux semestres avec toi ont été sympas.

**A Valentine,** mouton !! Désolé j'étais obligé ! Je me réjouis de retravailler avec toi !

**A Hélène, Victor, Chloé M, Sarah, Geoffrey, Tremeur, Gabriel Gardes, Robin, et aux petits nouveaux : Eloi, Tunde, Marie-Lou, Marion, Arthur, Aurélie.**

***<u>A l'équipe de la Fonda :</u>***

Merci de m'avoir si bien accueilli dans votre famille parisienne. Ce semestre aura été riche en expériences médicales, chirurgicales et humaines. N'hésitez pas à passer faire un tour dans le sud : je partagerai avec vous un peu de soleil (mais si, cette grosse boule brillante dans le ciel qu'on entraperçoit occasionnellement au-dessus des Buttes Chaumont…)

*Aux chiefs :*

**A Yannick Le Mer,** merci de m'avoir accepté en tant qu'interCHU dans votre service. Vos connaissances me semblent sans limites et dépassent largement le domaine de l'ophtalmologie, mais la bonne nouvelle c'est que vous aimez partager. Votre humour noir lors des staffs risque de me manquer !

**A Sébastien Bruneau,** tu es une personne profondément gentille et un chirurgien hors pair. J'ai vraiment apprécié la confiance que tu m'as donné au bloc, mais aussi nos discussions per-op multi-thèmes (oui je vais me racheter des Lego® c'est sûr et certain), on s'est bien marrés et je te remercie sincèrement pour tout ça.

**A Anthony Manassero,** J'aime tout ce que vous faites ! Ca va être difficile de trouver quelqu'un d'aussi drôle et qui sent aussi bon que toi au travail… Je sais bien que l'unique solution pour garder contact est de s'abonner au Nintendo Switch Online, mais si ça peut faire passer les gardes plus vite, pourquoi pas ? See you my friend

**A Yona Geismar,** merci de m'avoir fait « sortir de ma zone de confiance », et merci pour cet humour carabin dans lequel je me suis reconnu. Enjoy La Rochelle, on passera vous voir !

**A Elise Boulanger,** une petite boule d'énergie d'une gentillesse sans égal. Ton investissement et tout ce « renforcement positif » m'ont donné du baume au cœur au milieu de la jungle parisienne. Merci pour ton rire communicatif !

**A Houyem Jeguirim,** tu es une excellente ophtalmo mais aussi une super cuisinière… Je rêve secrètement de regoûter ton couscous un jour. A très bientôt !

**A Claire Scemama,** merci pour ta sympathie, ta bonne humeur ainsi que tes précieux conseils.

**A Nadine Manasseh,** la plus « peace » de toutes les chefs ! « On a les patients qu'on mérite », ce fameux adage n'est que trop vrai quand on voit la douceur qu'ils te renvoient.

**A Allan Benarous,** j'aurais aimé avoir l'occasion de tester tous les poissons de Aroma, mais je reviendrai spécialement pour ça ! Je te souhaite plein de bonheur pour ta vie future avec ta femme et ton petit bout.

**A Elyse Jabbour,** merci pour ton apprentissage, que ce soit en ophtalmo ou sur l'histoire du Liban, c'était un plaisir !

**A Céline Giraud,** merci pour le partage des bons plans touristiques parisiens, à moi le week-end romantique !

*A mes cointernes d'amour :*

**A Anthony,** c'est toujours un plaisir d'enfoncer un bon cliché sur les asiat, de te faire partager des groupes fb importants pour le travail, de philosopher sur le personnel infirmier ou d'essayer de rentrer avec toi en taxi à 4h du matin.

**A Nicolas,** well my friend what can I say ? Your english accent sounds better than a hummous party. J'ai été très heureux de te rencontrer, tu es le cointerne idéal qui ne râle absolument jamais !

**A Jennifer,** je ne sais pas quelle est ta plus grande passion entre les gâteaux ou l'ophtalmo. Tu as réussi à survivre parmi nous 5 en gardant le sourire, et je te souhaite tout le meilleur avec tes futurs co-internes qui seront forcément moins sympas que nous. PS : Je ne désespère pas de faire ce bloc double équipe avec toi !

**A Ludo,** on s'est bien marrés ce semestre, bon retour dans le ch'nord où je l'espère une jolie blonde t'attendra...

**A Mohamed,** mon ami, même si ton cœur est au Mali, sache que je te trouve très courageux de venir vivre aussi loin de chez toi pour ta formation. J'espère qu'on se reverra !

*A nos gentilles secrétaires, Isabelle, Nassima et Aïcha.*
*A Raphaël Lejoyeux, qui m'a présenté les rouages et autres secrets de la Fonda. Enjoy Pittsburgh !*

***<u>Aux équipes paramed de Montpellier :</u>***

Au personnel des UTEC, Marjorie, Sev, Yorick, Seb et tous les autres, aux infirmières et aides-soignants d'hospit et de consult, aux IBODE, à MC Surgery, merci de m'avoir fait travailler dans la bonne humeur ☺

***<u>A mes amis :</u>***

*Aux Sensibudds* : Comment résumer en une ligne votre présence quotidienne dans ma vie ? Comment imaginer un monde sans vos blagues ? Est-ce que vous ferez des super témoins ? Est-ce qu'il y a un jeu de mot à faire avec l'expression « témoins oculaires » dans ces remerciements ? Est-ce qu'on ira toujours au Hellfest à 97 ans ? Comment bien réussir son chenille pit en 5 leçons ? Autant de questions… dont on connaît tous les trois la réponse ☺

**A Toinou (Buddrosophile),** « tu es mon super copain » disait ta petite carte. Ton handicap visuel est probablement proportionnel à ton intelligence[1], mais tu vas enfin pouvoir arrêter de me vanner parce que t'étais le seul docteur, petit con. Je te remercie de me faire autant marrer tous les jours avec toutes ces vannes qui sortent de nulle part (un brin d'humour ne fait jamais de mal). Merci également pour la compil que tu m'as faite au lycée, les sorties au 27 et au Pompeï, les kebabs de reda qui remplaçaient les TP de bio, les sessions palm-mutt/shred chez toi, les films d'horreurs, les résultats du bac, les vacances à Copenhague, le sandwich anti-gueule de bois, le sandwich rillettes knacki bleu ketchup cornichons, les concerts de métal, les parties de ~~p~~tennis et de squash, ta passion récente pour les feux en bord de lac et les saucisses. J'ai essayé de faire un abstract, mais j'espère surtout pouvoir encore allonger cette liste avec toi.

**A Paulo (Buddoliprane),** j'ai su direct qu'on serait des BBF (best budds forever) quand tu m'as dit que t'étais fan de Blink 182. Depuis, on a bu plusieurs petites moukettes, on a écrémé une paire de soirées et de fesses, on est allés à l'autre bout du monde faire les beaux sur des planches et on s'est brûlés les tétons, on s'est fait potes avec un escargot à St Cyr, on a perdu moult décibels dans moult festivals, on a joué de la musique ensemble, on a même fini par faire une mini-coloc. Il y a un truc qui ne changera absolument jamais : on se sent bien avec toi budd.

1. Williams KM, Hysi PG, Yonova-Doing E, et al. Phenotypic and genotypic correlation between myopia and intelligence. Sci Rep 2017;7.

*A ma team prépUCN :* C'est en grande partie grâce à vous 3 si je suis la aujourd'hui

**A Pékès,** mon frère de couleur. J'ai du mal à croire qu'on a parcouru tout ce chemin depuis l'épreuve de math au Bac. Je regrette une seule chose : que tu n'aies pas gardé les tresses. Ce voyage au Vietnam restera toujours gravé dans ma mémoire. Je sais que tu seras un grand neurologue, et je te dédie en partie cette thèse. Chest bump mofo, I'm a doctor !
**A Hélène**

**A Rom,** le meilleur coloc de la terre. Parfois ça me manque de plus être dans notre château sans meuble, à fumer en écoutant Pink Floyd. Heureusement, y'a les soirées chez tes parents et à Auron pour rattraper le bon vieux temps… Tu as le cœur sur la main, t'es toujours là pour donner un coup de main, tu opères en 10 min montre en main, tu t'appelles Romain : coïncidence ?
**A Caro**

**A Ben,** groasse clope ! Merci pour ces merveilleux souvenirs de sous-colles qui me manqueraient presque… Soyez heureux sur la côte d'azur avec ta jolie femme !
**A Faufau**

*A la communauté du petit :* un petit pour les gouverner tous, et dans les ténèbres les lier.

**A Kek,** copain, je nous revois en train de marcher dans la cour de Roland Garros, les futes en dessous du cul et 1kg de gel dans les cheveux. Le monde était encore à nous. On remettait tout en question à l'époque, mais une chose était immuable : notre amitié (et la règle du Bros before hoes). Je ne rêve que d'une chose : refaire un dernier groupe avec toi derrière ta Jazz Bass avant de mourir !

**A Toto,** mon daddy, je n'ai qu'une seule question, l'unique et la plus importante : quand est-ce que je pourrai remonter sur tes épaules avec une bassine en guise de casque ?

**A Raf,** papa ours, derrière cette montagne de glace se cache probablement l'homme le plus sensible de la bande. Je suis content que tu aies trouvé quelqu'un d'aussi bien que Sarah car tu le mérites.

**A Flo,** le plus timbré, celui qui rajoute les épices à notre brochette barcelonaise. Merci pour ton énergie inépuisable

**A Ben camps,** mon frère de mocassins, saches qu'ici c'est démodé il faut passer aux bottines maintenant. Merci pour tes conseils de style et tes vannes

**A Jouzzy,** blblblblblbll ! J'aimerais tant te ressembler, mais je refuse de bouffer du pain complet pendant des mois, alors je me contente de te regarder

*A mes colocs d'exception :*

**A Michel,** mon petit nem. Quand depuis l'hôpital je me carapate parce que j'en ai plein les pattes, et que de notre cuisine émane une douce odeur de pâtes, je reconnais bien là ta patte, et ça m'épate. Pat'errible ces jeux de mots... Derrière ces yeux mi-clos et ces siestes amateurs se cache un grand cœur que avec qui j'aimerais passer plus d'heures. A Bon Entendeur ;-)
**A Engi,** la personne avec le rapport Humour/Taille le plus important que je connaisse ($p<0.05$).

**A Robinou,** mon frère. Avec qui je vais partager mes blagues grivoises au quotidien ? Qui voudra investir dans une piscine de 20mx15m ? Qui pour déguster du diplo à toutes les fins de repas ? Qui voudra bien se balader dans l'appart la trompe à l'air avec moi ? Reviens, nom d'un caribou !
**A Emilie,** même si tu ne vois pas grand-chose et que tu n'entends rien, ce qui compte c'est que tu retrouves toujours ton Robin en cas de forte tempête de neige canadienne.

**A Mélissa,** roomim's la meilleure des roomies (oh waow !), quand est-ce qu'on rehabite ensemble sans Paulo ? Haha tu te souviens de cette fois où on parlait de lui et qu'il était pas là…

*A mes copains montpelliérains :*

**A Fannouche,** ma super copine aux yeux bleus géants. Merci d'avoir été là pour moi ces dernières années, et merci de me faire découvrir des bons bourgogne blancs. Quand est-ce qu'on va voir tes moutons ?
**A Yassir,** mon poto qui se couche trop tard parce qu'il regarde trop de mangas.

**A Béné,** ma biche toujours à fond ! Je suis content d'avoir posé avec toi dans une piscine en Espagne en petite tenue.

**A Clacla,** soyez assurée de l'expression la plus profonde de toute mon amitié franco-rennes (mouuuuh !)

**A Antoine,** le type le plus fou que je connaisse. J'espère que t'enverras toujours des snapchats de toi avec une voix suraigüe quand t'auras 97 ans et plus qu'une dent
**A Annouche**

**A Rosa,** mmmmh babay !

**A tous ceux avec qui j'ai passé d'incroyables moments dans ma nouvelle vi(ll)e : Pample, juju, toto, hindouche, thierry, léo, élodie et nabil, marion, flo et FX, yann, morgan, yo et fiona, cécile, lylou, et tous les autres…**

*A mes amis niçois que je n'oublierai jamais :*

**A Flo Berga,** alias Lizou, le plus ancien de tous mes copains. On a fait les 400 coups, on a beaucoup joué au foot, on fait exploser des pétards à Pierlas, on a fait nos premières soirées ensembles, bref on a découvert la vie quoi. J'espère qu'on se croisera encore !

**A Raf Steve** dit le doux, je ne perds pas espoir quant à l'organisation d'un week-end un de ces 4…

**A Elise,** la plus ancienne de toutes mes copines. C'est vraiment trop fou d'être là pour toi – et vice versa – quasiment 30 ans après. RDV pour un goûter toastinette !

**A Marie,** même si le temps des soirées « bouteille de champagne / remontage de moral » et les conversations téléphoniques de 2 heures sur des Qcms de biochimie semble lointain, tu restes ma super coupine pour toujours !

**A Leslie,** rabeeeh !

*Aux copains de médecine à Nice :*

**A La Peskett Team et les fillotes, Vivien, Chloé A, Thomas Quinaux, à Cécile, Tiara, JCB et tous les autres**

*A tous les autres à travers le monde :*

**A Johanna et Benjamin les randonneurs de l'extrême, à Alexia, à JB, aux maîtres Experton, à Antoine et Margaux, à la Maupiteam, à Antoyn, à Armand F, à Gretchine, à Billy, à Guillaume, à Camille et Yannick, et à ceux que j'oublie !**

**A Caly,** mon petit rayon de soleil tout blond.
Ton sourire indéfectible le matin au réveil, tes beaux yeux bleus qui m'apaisent, tes chansons qui me réchauffent le cœur quand je suis de garde : autant de raisons pour vouloir refaire le monde avec toi… dans l'autre sens cette fois ?

*Association entre marqueurs rétiniens et accident vasculaire cérébral ischémique silencieux chez les patients présentant une occlusion artérielle rétinienne*

# Table des matières


***ABRÉVIATIONS*** ..... ***2***

***INTRODUCTION*** ..... ***3***

***RAPPELS ET DONNÉES DE LA LITTERATURE*** ..... ***5***

**A. Anatomie et Physiopathologie** ..... **5**

**B. Facteurs de risque et facteurs systémiques associés.** ..... **6**

**C. Diagnostic clinique des OAR.** ..... **7**

1. Occlusion de l'Artère Centrale de la Rétine : ..... 7
2. Occlusion de Branche de l'Artère Centrale de la rétine ..... 10
3. Occlusion de l'Artère Ophtalmique ..... 11

**D. Etiologies des OAR** ..... **12**

**E. AVC ischémique et OAR.** ..... **13**

**F. Prise en charge d'une OAR.** ..... **14**

**G. Problématique.** ..... **16**

***ARTICLE*** ..... ***17***

**Abstract** ..... **18**

**Introduction.** ..... **19**

**Material and Methods.** ..... **20**

**Results** ..... **23**

**Discussion.** ..... **28**

**References.** ..... **31**

***DISCUSSION*** ..... ***34***

***CONCLUSION*** ..... ***43***

***BIBLIOGRAPHIE*** ..... ***44***

***ANNEXES*** ..... ***50***

# ABRÉVIATIONS

ACR = Artère centrale de la Rétine
AIT = Accident Ischémique Transitoire
AO = Artère Ophtalmique
AV = Acuité Visuelle
AVC = Accident Vasculaire Cérébrale
AVCi = Accident Vasculaire Cérébrale ischémique
CMT = Cécité Monoculaire Transitoire
DKI = Diffusional Kurtosis Imaging
DWI = Diffusion-Weighted Imaging (séquence d'IRM de diffusion)
EDTSA = Écho-Doppler des Troncs Supra-Aortiques
ETO = Échographie Trans Œsophagienne
ETT = Échographie Trans Thoracique
FDRCV = Facteurs De Risque Cardio-Vasculaires
FOP = Foramen Ovale Perméable
GNV = Glaucome Néo-Vasculaire
HTA = Hypertension Artérielle
IC = Intervalle de Confiance
IRM = Imagerie par Résonance Magnétique
OACLR = Occlusion de l'Artère Cilio-Rétinienne
OACR = Occlusion de l'Artère Centrale de la Rétine
OAO = Occlusion de l'Artère Ophtalmique
OAR = Occlusion Artérielle Rétinienne
OBACR = Occlusion de Branche de l'Artère Centrale de la Rétine
OCT = Optical Coherence Tomography
OR = Odd Ratio
OVCR = Occlusion de Veine Centrale de la Rétine
OVR = Occlusion Veineuse Rétinienne
PAMM = Paracentral Acute Middle Maculopathy
RD = Rétinopathie Diabétique
TDM = Tomodensitométrie
TO = Tonus Oculaire

# INTRODUCTION

L'occlusion artérielle rétinienne (OAR) est une pathologie ophtalmologique rare d'origine vasculaire. L'incidence des OAR est estimée à 1 nouveau cas pour 100 000 personnes par an[1]. Dans une population sud-coréenne, l'incidence est estimée à 1,8 nouveaux cas pour 100 000 par an[2]. Les OAR correspondent à 1 consultation ophtalmologique ambulatoire sur 10 000[3]. Il s'agit d'une pathologie grave, dont le pronostic fonctionnel est limité[4], qui augmente le risque de chute et de dépendance chez les personnes âgées[17].
Elle doit être considérée comme une urgence ophtalmologique et neurovasculaire, même s'il n'existe pas de preuve d'un traitement efficace à ce jour[1,5–8].

Les occlusions de l'artère centrale de la rétine ont été pour la première fois décrites par Von Graefe en 1859[9].
Aujourd'hui, on distingue plusieurs types d'occlusions artérielles rétiniennes :

- Les occlusions de l'artère centrale de la rétine (OACR), les plus fréquentes
- Les occlusions de branche de l'artère centrale de la rétine (OBACR)
- Les occlusions de l'artère ophtalmique (OAO), qui ne concernent pas par définition une circulation purement rétinienne mais une thrombose de l'artère ophtalmique, donc en amont de la circulation ciliaire postérieure. Les OAO représenteraient 5% des OACR[10]
- Les occlusions de l'artère cilio-rétinienne (OACLR), qui concernent la circulation ciliaire postérieure et ne seront pas traitées dans ce travail
- Les PAMM (Paracentral Acute Middle Maculopathy), de définition plus récente, correspondent à une atteinte ischémique du réseau capillaire profond de la macula[11]. Elles peuvent survenir de façon isolée ou compliquer une rétinopathie vasculaire[12] ou une pathologie systémique[13–16].

Le pronostic d'une OACR est généralement sombre puisque l'acuité visuelle finale est inférieure ou égale à 20/400 (1/20$^{ème}$)[4]. Même en cas de reperfusion précoce, l'ischémie des couches internes de la rétine induit une atrophie séquellaire définitive.

Dans la littérature, les OACR ont été associées à des événements vasculaires cérébraux depuis plusieurs décennies[59]. Cependant, ce n'est que récemment que certaines publications ont mis en évidence la présence concomitante d'un accident vasculaire cérébral (AVC) ischémique lors de la phase aigüe d'une occlusion artérielle rétinienne[8,60–65]. Ces AVC se révèlent le plus souvent à l'imagerie par des petits spots ischémiques, sans traduction neurologique clinique[8,60]. Le caractère silencieux pose le risque de sous-diagnostiquer ces entités, et donc modifie directement la prise en charge de ces patients lorsque l'on sait par ailleurs que les AVC ischémiques silencieux nécessitent une prise en charge codifiée[66].

L'objectif de ce travail de thèse est d'évaluer l'association entre les marqueurs rétiniens et la présence d'un AVC ischémique silencieux à la phase aigüe chez les patients présentant une OAR, à travers une série de cas consécutifs que nous avons conduit au CHRU de Montpellier.

# RAPPELS ET DONNÉES DE LA LITTERATURE

## A. Anatomie et Physiopathologie.

L'artère centrale de la rétine (ACR) est une branche de l'artère ophtalmique (AO), elle-même première branche de l'artère carotide interne. Elle pénètre la gaine du nerf optique puis traverse la lame criblée[18], pour se diviser en 2 branches supérieure et inférieure puis nasale et temporale, vascularisant ainsi les couches internes de la rétine dans les 4 cadrans de toute la surface rétinienne[19].

La localisation exacte de l'occlusion est débattue. Les études anatomiques montrent que la partie intra-luminale la plus rétrécie de l'ACR est la portion qui pénètre la dure-mère du nerf optique, et non pas au niveau de son passage à travers la lame criblée (*cf figure 1*). Cette portion de l'ACR serait le site le plus fréquent où survient l'occlusion[20]. Ceci explique également que le thrombus ne soit pas toujours visible au fond d'œil dans les OACR, et bien plus identifiable dans les occlusions de branches.

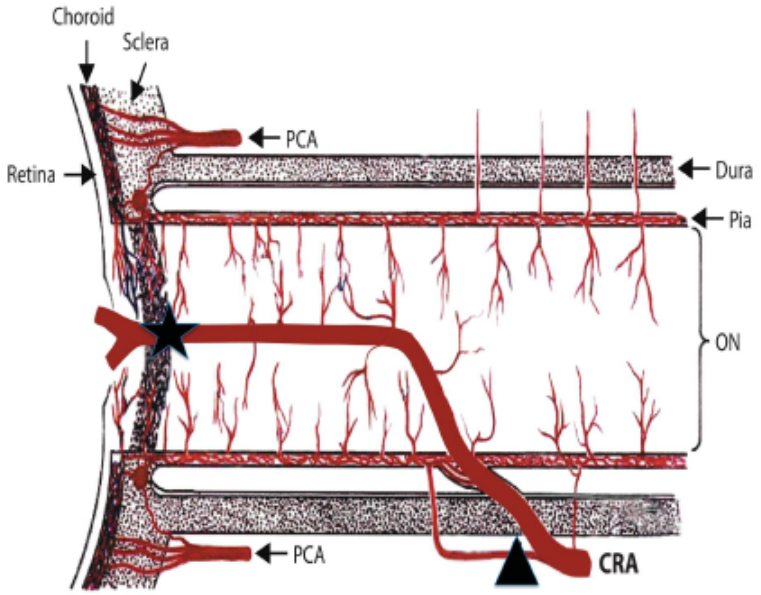


***Figure 1 : Rapports de l'ACR avec le nerf optique et site le plus fréquent en cas d'occlusion***

*La flèche désigne l'entrée dans la gaine du NO, site le plus fréquent de l'occlusion, et l'étoile le site de l'occlusion lorsqu'elle survient plus en aval, juste en arrière de la lame criblée.*

*(CRA = central retinal artery, ON = optic nerve, PCA = posterior ciliar arteries)*

*Schéma reproduit d'après Hayreh. A review of central retinal artery occlusion: clinical presentation and management ; DD Varma & al., Eye 2013, 27, 688-697*

Après occlusion de l'artère, le temps de récupération fonctionnelle rétinien est variable et dépend de plusieurs facteurs, notamment si le thrombus s'est déplacé, de la présence et de l'étendue de perfusion par une artère cilio-rétinienne, et dépend également de ce qu'on peut appeler le « temps de tolérance ischémique rétinien » ou « temps de survie rétinien ». Hayreh a montré *in vivo*, après OACR provoquée chez des singes rhésus âgés ayant un profil athéromateux, qu'il n'y avait aucun dégât rétinien en électrophysiologie entre 0 et 97 min, une récupération fonctionnelle de degré variable entre 105 et 240 minutes d'occlusion et des dégâts irréversibles après 240 minutes d'occlusion[21].
Le temps de survie rétinien correspondrait donc, en théorie, à une fenêtre thérapeutique se présentant avant l'apparition de dégâts rétiniens. Cependant, une publication récente a suggéré que cette fenêtre théorique était en réalité encore plus réduite, puisqu'il existe probablement une souffrance irréversible des cellules ganglionnaires rétiniennes après seulement 12 à 15 minutes d'occlusion artérielle complète, par analogie aux neurones du système nerveux central[22].

Le mécanisme d'une OAR est le plus souvent d'origine embolique. Il s'agit des OAR non-artéritiques[4,23]. Les emboles habituellement rencontrés dans les OAR sont composés de cholestérol/fibrine/plaquettes (« plaques de Hollenhorst »). Les plaques de Hollenhorst emboliques peuvent apparaître soit dans un vaisseau de calibre identique, soit sur une bifurcation artérielle. Fréquemment, ces plaques sont issues des artères carotidiennes, de valves aortiques ou de l'arc aortique. Plus rarement, des emboles calciques peuvent être originaires de valves cardiaques calcifiées.

## B. Facteurs de risque et facteurs systémiques associés.

Il existe plusieurs facteurs de risque de développer une OAR, qui ont été bien identifiés[24–28]. Tous les facteurs de risque et les facteurs associés sont vasculaires, et pour la plupart superposables aux facteurs de risque d'un accident vasculaire cérébral.

On peut citer pour les OAR non-artéritiques :

- L'hypertension artérielle (HTA)
- Un tabagisme actif

- L'obésité
- Une dyslipidémie et notamment un taux élevé de LDL-Cholestérol
- Le diabète
- Une cardiopathie emboligène
- Un antécédent d'accident ischémique transitoire (AIT) ou d'accident vasculaire cérébral (AVC)
- La présence de plaques carotidiennes
- Un antécédent de maladie rénale est un facteur associé selon Hayreh[23]
- D'autres facteurs de risques cardiovasculaires (FDRCV) sont associés, tels qu'un antécédent familial ou personnel d'événement cardiovasculaire

## C. Diagnostic clinique des OAR.

Comme cité précédemment, il existe plusieurs types d'occlusions artérielles rétiniennes. Nous nous intéressons dans ce travail à 3 types d'occlusions : OACR, OBACR et OAO.

### 1. Occlusion de l'Artère Centrale de la Rétine :

Une OACR est définie comme une baisse de vision brutale, unilatérale, indolore et souvent profonde, s'installant en quelques secondes. L'acuité visuelle initiale est limitée à « compte les doigts » ou pire chez 74% des patients[4]. Un déficit pupillaire afférent relatif (DPAR) peut être noté, dépendant du degré et de l'étendue de l'ischémie rétinienne. Au fond d'œil, on note classiquement un aspect d'œdème ischémique rétinien blanc +/- diffus, accompagné par une macula « rouge cerise » (contraste entre le blanchiment des couches internes de la rétine, notamment des fibres optiques qui sont devenues opaques, et la préservation de la couleur de la rétine externe et choroïdienne dans cette zone fovéolaire), un rétrécissement artériolaire, un aspect segmenté des veines et des artères réalisant un « courant de lésion granulaire », plus rarement un œdème papillaire. Le diagnostic est porté sur l'aspect au fond d'œil (*cf Photo 1*).

***Photo 1 : OACR avec œdème blanc, macula rouge cerise, rétrécissement artériolaire***

Hayreh a décrit les signes du fond d'œil les plus fréquemment rencontrés dans la première semaine suivant l'occlusion[29] :

- Œdème rétinien opaque du pôle postérieur (58%)
- Macula rouge cerise (90%)
- Courant de lésion granulaire (19%)
- Atténuation du calibre artériolaire (32%)
- Œdème papillaire (22%)
- Pâleur papillaire (39%)

Un thrombus intra-artériel peut être observé dans 20% des cas[29].

Bien que le diagnostic d'une OACR soit clinique, un certain nombre d'examens ophtalmologiques est indispensable dans le bilan initial de la maladie.

La tomographie à cohérence optique (OCT, pour optical coherence tomography) apporte des informations sur l'ischémie maculaire et peut être une aide diagnostique en cas de doute au fond d'œil. L'aspect classique en OCT est l'épaississement des couches internes et externes (car la nucléaire externe augmente aussi de volume), associé à une hyperréflectivité variable des couches internes[30]. Parfois, l'hyperréflectivité est limitée à des zones éparses en

« patchs » intéressant uniquement la couche nucléaire interne, réalisant alors une PAMM[31]. Une étude quantitative de l'intensité optique de chaque couche rétinienne en OCT révèle que l'hyperréflectivité de la couche nucléaire interne est le meilleur indicateur diagnostic d'OACR[32]. Ahn SJ & al. ont montré que l'OCT maculaire est un outil très utile pour le diagnostic, le pronostic et le suivi des OAR[33]. Dans leur série de 134 yeux, l'acuité visuelle finale est inversement proportionnelle à l'épaisseur maculaire centrale initiale en OCT. Une étude coréenne suggère qu'une petite différence entre l'épaisseur maculaire de l'œil occlus et de l'œil adelphe à la phase aigüe est associée à une meilleure récupération visuelle[30].

L'angiographie à la fluorescéine va confirmer le diagnostic et apporter plusieurs informations.

En premier lieu, elle permet d'évaluer la qualité de la reperfusion rétinienne. Très souvent, les OACR reperfusent spontanément et rapidement, dans les jours qui suivent l'occlusion, par mobilisation et/ou dislocation du thrombus par fibrinolyse endogène. C'est pour cette raison que les OACR sont beaucoup moins pourvoyeuses de complications néovasculaires (voir plus loin), comme peuvent l'être l'occlusion de veine centrale de la rétine (OVCR) ou la rétinopathie diabétique (RD), qui induisent une forte sécrétion de VEGF par les cellules rétiniennes en réponse à l'ischémie chronique. L'ischémie dans l'OACR est majeure, suraigüe, mais ne dure généralement pas dans le temps. L'angiographie doit être répétée en cas de non reperfusion initiale, afin de dépister et prévenir précocement des complications néovasculaires.

L'autre avantage de l'angiographie est de permettre l'étude de la perfusion choroïdienne. Une ischémie choroïdienne, globale ou sectorielle (syndrome triangulaire d'Amalric), peut orienter vers une cause artéritique de l'OACR, c'est-à-dire une maladie de Horton. Elle peut également faire évoquer une occlusion de l'artère ophtalmique (voir plus loin).

En cas de vascularite rétinienne, elle oriente directement vers la cause de l'occlusion. De plus, les clichés en infrarouge et en autofluorescence peuvent permettre de détecter un embole parfois non-visible au fond d'œil (voir plus loin), et donc d'orienter également vers une cause non-artéritique.

En outre, tout comme l'OCT, l'angiographie apporte aussi des informations pronostiques[34].

Une OACR peut se compliquer d'un glaucome néovasculaire (GNV). L'incidence du GNV dans les OACR varie fortement selon les études, entre 2.5 et 31.6%[35]. Selon Rudkin & al., la prévalence d'une néovascularisation après OACR est d'en moyenne 18.2%, et survient dans un délai moyen de 8.5 semaines (intervalle de 2 à 16 semaines)[35]. L'apparition d'une néovascularization irienne dépend de l'étendue de l'ischémie rétinienne et/ou oculaire. Du fait de la grande variabilité dans le délai d'apparition des complications néovasculaires, une surveillance clinique rapprochée doit être initiée après l'occlusion, afin de débuter si nécessaire une panphotocoagulation rétinienne.

2. Occlusion de Branche de l'Artère Centrale de la rétine

Une OBACR correspond à une occlusion d'une des branches tributaires de l'artère centrale de la rétine.

Le diagnostic se fait cliniquement sur l'aspect du fond d'œil. Hayreh a décrit l'évolution des signes cliniques dans les OBACR[36]. L'œdème blanc ischémique est présent chez 89% des patients après occlusion, et après phénomène de reperfusion, diminue progressivement dans les semaines qui suivent (visible chez seulement 13% des patients à 3 mois).

On peut observer l'embole à la phase aigüe de l'occlusion chez 65% des patients.

On distingue dans les OBACR (et les OACR de façon moins fréquente) trois types d'emboles[1,37–40]:

- Les emboles de cholestérol (plaques de Hollenhorst) (74%) : ils apparaissent petits, jaunâtres et réfringents. Ils sont bien visibles en infrarouge mais n'ont pas de traduction en autofluorescence. Ils proviennent généralement de la fragmentation d'une plaque athéromateuse carotidienne
- Les emboles fibrino-plaquettaires (15.5%) : ils sont d'aspect gris et blanchâtre, de forme allongée, parfois multiples. Ils sont constitués de cholestérol, fibrine ainsi que de plaquettes et proviennent d'une plaque athéromateuse ulcérée
- Les emboles calciques (10.5%) : ils sont de plus grande taille, entraînant généralement une occlusion plus sévère dans des artères plus proximales ; ils sont bien délimités, ronds et blancs (*cf photo 2*). Ils apparaissent très intenses en autofluorescence. Leur présence doit faire suspecter une valvulopathie

L'analyse du thrombus, lorsqu'il est visible, est donc indispensable car elle peut apporter des informations concernant la cause de l'occlusion[1].

Dans la plupart des cas, l'embole migre et disparaît au fond d'œil[36]. Certaines études ont suggéré que les emboles les plus mobiles étaient les emboles de fibrine, puis les emboles de cholestérol, les emboles calciques étant plus « rigides » et moins mobiles[36,41]. Ces résultats peuvent avoir des implications en terme de reperfusion rétinienne et donc de pronostic.

***Photo 2 : Hémi-OACR inférieure droite avec thrombus calcique***

*On note le blanchiment rétinien du territoire non-perfusé ; l'embole est bien visible dans la branche inférieure de l'ACR, à l'embranchement de sa division en branches nasale et temporale ; il apparaît blanc et arrondi.*

En OCT, l'aspect hyperréflectif de la zone ischémique est comparable avec celui des OACR.

En angiographie, on note un retard ou une absence de remplissage dans le territoire rétinien occlus, avec parfois une diffusion de produit hyperfluorescent sur les sites de l'occlusion aux temps tardifs.

### 3. Occlusion de l'Artère Ophtalmique

Il n'existe que peu de données bibliographiques concernant les OAO[37,42]. Elles représentent en réalité 5% des OACR[43].

Une OAO doit être suspectée devant :

- Un tableau clinique d'OACR sévère, avec une acuité visuelle limitée à Voit Bouger La Main, perception lumineuse ou absence de perception lumineuse
- Une hypotonie oculaire, liée à l'hypoperfusion des procès ciliaires
- La présence d'un DPAR
- Une opacification ischémique intense du pôle postérieur
- L'absence de macula rouge cerise, variable
- Une constriction marquée des vaisseaux rétiniens
- Un œdème papillaire
- L'absence de perfusion rétinienne et choroïdienne en angiographie, parfois un anneau sombre péri-papillaire

Les causes de l'OAO sont les mêmes que celles de l'OACR. Elle surviennent plus volontiers dans un contexte d'occlusion iatrogène après injection faciale de produits cosmétiques[44] (*cf photo 3*). Le pronostic est encore plus sombre que celui des OACR.

***Photo 3 : OAO post-injection nasale d'acide hyaluronique***

***(crédits photo : courtoisie du Dr Y. Le Mer, service du Pr Sahel, Fondation Ophtalmologique de Rothschild)***

*Au fond d'œil, on note l'œdème blanc opaque maculaire, la constriction des vaisseaux, un œdème papillaire. L'angiographie au vert d'Indocyanine à 2 minutes révèle un retard de remplissage choroïdien, un blocage du remplissage rétinien, l'absence de remplissage papillaire.*

## D. Etiologies des OAR

Les OAR étudiées dans ce travail (OACR, OBACR et OAO) présentent des étiologies variables, mais la cause la plus commune est embolique (OAR non-artéritique[23]), comme décrit

précédemment. L'embole provient le plus souvent d'une plaque carotidienne (exceptionnellement, lors d'une dissection carotidienne[45]), de l'arc aortique ou d'une source cardiaque.

Parmi les autres causes des OAR, on peut citer :

- Les vascularites, avec en chef de file la maladie de Horton (OAR artéritiques[23])
- Les sources infectieuses emboligènes[46]
- Les causes iatrogènes[44,47–50]
- L'hypertonie oculaire aigüe[51]
- Les états d'hypercoagulabilité, certaines hémoglobinopathies[52] ou hémopathies malignes
- Les causes traumatiques ou toxiques

## E. AVC ischémique et OAR.

Pour désigner une OACR, on parle souvent d' « AVC de l'œil » (les anglophones utilisent le terme de « acute stroke of the eye ») car le mécanisme thrombotique est très similaire à celui observé dans les accidents vasculaires cérébraux ischémiques (AVCi). En effet, les vascularisations rétinienne et cérébrale partagent une même origine, provenant de l'artère carotide interne. D'un point de vue purement hémodynamique, la probabilité pour qu'un embole atteigne la petite artère ophtalmique via l'artère carotide interne est assez basse[53]. Cette notion pourrait enrichir les deux éléments suivants : d'une part, l'incidence de l'OACR est bien moindre que celle des AVC[54] ; d'autre part, en cas d'OACR, il est rationnel de penser qu'un mécanisme embolique concomitant ait pu survenir dans les artères cérébrales.

L'IRM est l'imagerie de référence pour le diagnostic des AVCi. La séquence la plus sensible et la plus spécifique pour le diagnostic d'un infarctus cérébral en imagerie est la séquence de diffusion[55] (DWI, pour Diffusion-Weighted Imaging). Le principe du DWI est basé sur le mouvement des molécules d'eau qui peut être modifié en cas de processus pathologique[56]. Le signal d'un voxel en diffusion est atténué par les mouvements des molécules d'eau (le LCR apparaît donc hypointense, le signal du parenchyme cérébral sera plus intense car les mouvements d'eau moins importants). Cette séquence est la première à montrer des anomalies de signal, à type d'hypersignal à la phase aigüe (moins d'une heure) des AVCi[57].

Plus récemment, une séquence de diffusion dite « Kurtosis » (DKI pour Diffusional kurtosis imaging) a vu le jour en pratique neuroradiologique courante[58]. Elle permet de mieux caractériser la lésion ischémique et son microenvironnement. Elle a une valeur quantitative et pronostique quant à l'étendue de tissu cérébral infarci.

Comme nous l'avons vu, certaines publications ont mis en évidence la présence concomitante d'un AVC ischémique silencieux lors de la phase aigüe d'une occlusion artérielle rétinienne[8,60–65]. Il a même été défini une période à risque maximal pour la survenue de l'AVC dans les 7 premiers jours qui suivent l'occlusion[64].
Le caractère silencieux pose le risque de sous-diagnostiquer ces entités, et donc modifie directement la prise en charge de ces patients lorsque l'on sait par ailleurs que les AVCi silencieux nécessitent une prise en charge spécifique[66].

Il existe ainsi une relation étroite entre OAR et AVC ischémique. Les guidelines de *l'American Heart Association/American Stroke Association (AHA/ASA)* de 2011 recommandent la réalisation d'une IRM cérébrale chez tous les patients ayant un diagnostic récent d'OAR[67].

## F. Prise en charge d'une OAR.

L'occlusion artérielle rétinienne est une urgence ophtalmologique[1,42,68].
La prise en charge d'une OAR peut être divisée en 3 points :

- Aigüe : Tenter de rétablir la perfusion de l'ACR ; éliminer une maladie de Horton ; évaluer rapidement le patient et rechercher une urgence neurovasculaire
- Subaigüe : Prévention secondaire des complications néovasculaires oculaires
- Long terme : Prévention secondaire des facteurs de risque

Nous ne détaillerons pas dans ce travail les différentes thérapeutiques qui ont été tentées pour rétablir la perfusion rétinienne dans les OACR. Nous les citerons simplement en soulignant qu'aucune n'a permis d'obtenir une amélioration significative de l'acuité visuelle : massage oculaire, oxygénothérapie hyperbare, réduction de la pression intra-oculaire, lyse

de l'embole au laser YAG, anticoagulation, prise sublinguale de nitrate d'isosorbide, corticothérapie systémique, fibrinolyse intra-artérielle locale et fibrinolyse intraveineuse. Toutefois, Il existe actuellement plusieurs essais thérapeutiques qui évaluent la thrombolyse intraveineuse par rt-PA en phase aigüe des OACR, dont un programme hospitalier de recherche clinique national en France.

En premier lieu, après diagnostic d'une OAR, il convient d'éliminer une maladie de Horton. En plus de l'interrogatoire, de l'examen clinique et d'arguments à l'angiographie, il faut réaliser en urgence un dosage de la vitesse de sédimentation (VS) et de la protéine C-réactive (CRP) qui possèdent une bonne valeur prédictive négative pour cette maladie. A la moindre suspicion, un traitement par corticothérapie systémique doit être initié en urgence pour prévenir l'atteinte de l'œil controlatéral.
Selon les recommandations de *l'American Academy of Ophthalmology*[42], chaque patient OAR doit être adressé en urgence dans un centre de soins neurovasculaires. Comme vu précédemment, les OAR sont associées en phase aigüe à la présence d'AVC concomitant. Il faut donc réaliser une IRM cérébrale de diffusion pour le détecter et le cas échéant, hospitaliser le patient dans un service de soins intensifs neurovasculaires.
Dans les OAR non-artéritiques, nous avons vu que la cause la plus fréquente était de loin la cause embolique. En conséquence, une évaluation des vaisseaux du cou par imagerie, à la recherche d'une sténose carotidienne significative, ainsi qu'une évaluation cardiaque complète (ECG, échographie cardiaque) à la recherche de sources cardioemboliques doivent être rapidement réalisées (et traitées).
En plus de la morbidité cérébrovasculaire, les OAR ont été également associées à d'autres évènements vasculaires aigus, notamment les infarctus du myocarde (IDM)[8,61,64]. Il faut donc considérer toute OAR aigüe comme à risque de récurrence immédiate d'un événement vasculaire aigu. Une large cohorte américaine de 17 117 OACR[61] suggère qu'une stratification du risque d'évènements vasculaires aigus doit être établie dans l'optique d'évaluer et de traiter les patients à un haut risque de récurrence, mais cependant de ne pas hospitaliser toutes les OACR ce qui augmenterait considérablement le coût de prise en charge.

A moyen terme, une surveillance rapprochée doit être faite au début du suivi, du fait du risque de complications oculaires néovasculaires, afin de démarrer une panphotocoagulation rétinienne préventive si nécessaire. Certains auteurs recommandent une surveillance bimensuelle dans les 4 premiers mois[1] pour dépister une néovascularisation irienne.

Enfin, comme pour tout évènement aigu vasculaire, il sera nécessaire de dépister et prendre en charge sur le long terme les facteurs de risques cardiovasculaires (*cf B. Facteurs de risque*). Dans leur série, *Rudkin et al*. signalent que 64% des patients OACR ont au moins un facteur de risque non diagnostiqué[28], le plus fréquent étant la dyslipidémie.

## G. Problématique.

Il est donc admis qu'il existe un lien précoce entre cet événement vasculaire ophtalmologique et les AVC. La prise en charge à la phase aigüe doit être calquée sur un modèle d' « urgence AVC », afin de dépister et traiter immédiatement les causes de l'OAR, comme par exemple une sténose carotidienne significative ou un thrombus intracardiaque. Beaucoup d'auteurs se sont intéressés à l'étude des facteurs systémiques associés à un AVC chez les patients OAR, mais il manque des données concernant les facteurs ophtalmologiques associés ou prédictifs d'un AVCi.
Bien que la relation entre OAR et événement vasculaire cérébral dans le long terme ait été établie[8,69–71], et au même titre qu'il existe d'autres marqueurs rétiniens sur le risque d'événement vasculaire cérébral futur[72–76], il semble utile de définir un groupe d'OAR à risque d'AVC silencieux à la phase aigüe, afin d'optimiser la prise en charge de ces patients. Il n'existe cependant pas de modèle prospectif ni d'étude des caractéristiques cliniques de ces OAR à ce jour.

ARTICLE

# Association between retinal markers and concurrent silent stroke in retinal artery occlusion.

**C. Zagroun[1], C. Chamard[1], N. Menjot de Champfleur[2], M. Villain[1], P. Labauge[3], X. Ayrignac[3], V. Daien[1,4,5,6]**

[1] Department of Ophthalmology, Gui De Chauliac Hospital, Montpellier, F-34000, France

[2] Department of Neuroradiology, Gui De Chauliac Hospital, Montpellier, F-34000, France

[3] Department of Neurology, Gui De Chauliac Hospital, Montpellier, F-34000, France

[4] Montpellier University, Montpellier, F-34000, France

[5] Inserm, U1061, Montpellier, F-34093 France

[6] The Save Sight Institute, Sydney Medical School, The University of Sydney, Sydney, NSW

**Keywords** : retinal artery occlusion, CRAO, ophthalmic artery occlusion, retinal vascular markers, silent stroke, diffusion-weighted MRI

**Conflicts of interest** : no conflict of interest have to be declared.

**Source of funding :** no funding was provided.

## Abstract.

***Purpose:*** Retinal artery occlusion (RAO) is associated with concurrent stroke in 13% to 37% of cases. Systemic predictors of stroke have been identified, but we lack data on ophthalmologic-associated predictors. Several retinal microvascular abnormalities are considered markers of a future cerebrovascular event. The aim of this study was to evaluate the association between retinal markers and acute silent stroke in RAO.

***Material and methods:*** This retrospective study included consecutive cases of acute RAO from January 1, 2015 to December 31, 2018: central retinal artery occlusion (CRAO), branch retinal artery occlusion (BRAO) or ophthalmic artery occlusion (OAO). Participants underwent diffusion-weighted MRI of the brain within 24 hr after the RAO diagnosis. They underwent an exhaustive ophthalmologic evaluation including fundus photography, optical coherence tomography and fluorescein angiography and complete vascular workup by the ASCOD classification (atherosclerosis, small vessel disease, cardiac pathology, other causes and dissection) to identify and treat the cause of RAO. Retinal predictors of stroke were analyzed by univariate and multivariate analysis, estimating odds ratios (ORs) and 95% confidence intervals (CIs).

***Results:*** In total, 103 individuals (58 CRAO, 39 BRAO, 6 OAO) underwent the imaging protocol: 28 (27.2%) had ischemic lesions on MRI, 24 (85.7%) of these without any neurological symptoms. Positive MRI findings were associated with an OAO diagnosis (p=0.04), abnormal fellow eye fundus (p=0.004), extent of ipsilateral carotid stenosis (p=0.02) and echocardiography findings (p = 0.03). On multivariate analysis, retinal predictors of stroke were OAO diagnosis (OR = 9.1 [95% CI 1.2-70.2], p = 0.04) and abnormal fellow eye fundus (overall p = 0.002; diabetic/hypertensive retinopathy: OR = 7.0 [95% CI 2.1-23.7]; retinal vascular occlusion or embolus: OR = 16.9 [95% CI 1.7-268.4]).

***Conclusion:*** OAO and abnormal contralateral fundus may be retinal characteristics associated with stroke concurrent with RAO. These findings could help in a vascular risk-stratification process for managing RAO. Further prospective models are needed to investigate these markers.

## Introduction.

Retinal artery occlusion (RAO) is a rare ophthalmologic disease (incidence estimated at 1/100 000 people[1]) that induces a sudden decrease in visual function within seconds, most of the time definitive[2], in an affected retinal territory. RAO results in blood flow interruption of the central retinal artery or branch, leading to ischemia, then cell death of the inner retinal layers in the supplied territory. This mechanism induces variable functional alterations after 105 min of occlusion and irreversible damage after 240 min[3]. Some authors even consider that with complete obstruction, the "retinal survival time" would be reduced to 12–15 min[4] owing to infarction of retinal ganglion cells, which are part of the central nervous system.

The pathophysiology of RAO is similar to stroke. RAO shares variable etiologies in common with ischemic stroke: embolism is the most prevalent cause, usually emerging from atherosclerotic plaques in the carotid artery or from cardiac embolic sources (non-arteritic RAO[2,5]), and less frequently inflammatory systemic disease (arteritic RAO[2,5]), an infectious source[6], or iatrogenic origin[7–11].

Recently, several studies have found RAO associated with concurrent ischemic stroke, in 13% to 37% of cases[12–19]. Individuals with cerebral infarction, even without neurological symptoms, must be immediately referred to a stroke center for management because of the increased risk of subsequent clinical stroke[20], according to the guidelines[21].

Furthermore, the occurrence of RAO increases the risk of a future cerebrovascular event [22–24], and other retinal markers are known to increase the long-term risk of stroke[25–29]. Characterizing a group at risk of silent stroke concurrent with RAO could optimize management. However, we lack a prospective model of the group and studies of the ophthalmologic clinical features of these RAO cases.

The main objective of this study was to investigate the association between retinal markers and acute ischemic stroke associated with RAO. Secondary objectives were to evaluate the frequency of acute stroke in this population and associated systemic factors of stroke.

## Material and Methods.

This retrospective single-center cohort study (consecutive case series) was performed at the University Hospital Center of Montpellier from January 1, 2015 to December 31, 2018. The work was approved by the Institutional Review Board of University Hospital Center of Montpellier (Montpellier, France) (IRB #2018_IRB-MTP_12-18).

*Participants*

We enrolled all patients presenting to the hospital head and neck emergency department with acute RAO, whether central retinal artery occlusion (CRAO), branch retinal occlusion (BRAO) or ophthalmic artery occlusion (OAO), to undergo brain MRI. Exclusion criteria were contraindication to MRI, refusal of medical assessment, previous RAO detected at late-stage retinal atrophy, uncertain diagnosis of RAO, or a period exceeding 7 days between the onset of visual loss and MRI.

*Clinical characteristics for diagnosis of RAO*

A complete history, especially RAO and stroke risk factors, was collected. We searched for anti-vascular endothelial growth factor (VEGF) injection in the last 3 months as a potential confounder for stroke. Each patient underwent an exhaustive ophthalmologic evaluation.

CRAO was defined as a sudden painless and monocular loss of visual acuity, sometimes associated with a relative afferent pupillary defect (RAPD), with fundus presenting a retinal whitening and a “cherry red spot”, a retinal arterial attenuation or a “boxcar segmentation” aspect in vessels[30]. The diagnosis was completed with macular spectral-domain optical coherence tomography (SD-OCT; inner retinal thickening and hyper-reflectivity), color fundus photography, and fluorescein angiography (FA). All participants received the same examinations on the same devices. BRAO was defined as an obstruction of any of the branch tributaries of the central retinal artery. SD-OCT and FA were also performed. The embolus, when visible, was analyzed by fundus photography, autofluorescence and infrared aspect[31,32]. OAO was suspected with a severe CRAO clinical picture, with visual acuity limited to hand motion, light perception or no light perception, a RAPD, lack of a cherry red spot, optic disk edema, and both retinal and choroidal non-

perfusion on FA[33]. These diagnoses were cross-checked with a blinded reading by three different ophthalmologists.

Participants underwent color fundus photography of both affected eyes and fellow eyes with a Non-Mydriatic Auto Fundus Camera AFC-230 (NIDEK® Co.). Fundus photographs were double-read by a single ophthalmologist. The emboli type in affected eyes was identified and characterized. Fellow eyes were investigated to diagnose hypertensive and diabetic retinopathy, the presence of asymptomatic arterial embolus, a contralateral RAO or retinal vein occlusion (RVO). Hypertensive retinopathy was defined according to Wong's classification[26].

OCT and FA were performed and analyzed on a SPECTRALIS device (Heidelberg, Germany). RAO on FA was defined as incomplete, subtotal or total [34]. Two types of ischemia were classified on SD-OCT, following the hyperreflectivity aspect: isolated deep capillary ischemia involving the inner nuclear layer only and homogenous inner-layer hyper-reflectivity involving both superficial and deep capillary networks[35].

*Cerebral imaging protocol with diffusion-weighted MRI*

RAO patients underwent a brain MRI in the first 24 hr after the diagnosis. MRI included both diffusion-weighted imaging (DWI) and diffusion kurtosis imaging (DKI) sequences, in addition to T2* and FLAIR acquisitions. DWI is the most sensitive and specific sequence for detecting an acute cerebral infarction[36]. DKI is a complementary MRI method to help characterize the ischemic lesion and its microenvironment[37]. All MRI examinations involved the 3.0-Tesla system Skyra (Siemens Erlangen, Germany). Each image was interpreted by two different radiologists.

*Underlying etiology assessment*

In addition to brain MRI, participants underwent a cardiovascular evaluation, following recommendations[33]. They immediately underwent FA and C-reactive protein (CRP) level measurement, along with a physical examination, to search for giant cell arteritis. If any doubt existed as to the presence of the disease, steroid treatment was immediately initiated. Electrocardiography (ECG) was performed to detect atrial fibrillation or flutter. Supra-aortic trunks were immediately examined by CT angiography (CTA) or carotid duplex ultrasonography or both, to identify carotid stenosis and plaques. All CTA findings were

checked by a neurologist. Echocardiography was prescribed for outpatient examination but was performed more immediately with suspected intra-cardiac thrombus. Long-term ECG monitoring was always requested.

Participants underwent a biologic workup for risk factors, including hemoglobin A1c fraction and cholesterol levels.

The etiology of RAO was determined by using the updated ASCOD classification (atherosclerosis, small vessel disease, cardiac pathology, other causes and dissection) [38]. With both major criteria of two different etiologies (e.g., intracardiac thrombus and severe carotid stenosis), the etiology was classified as "undetermined".

*Management of positive DW-MRI findings and severe carotid stenosis*

Individuals with brain infarction and/or severe carotid stenosis were hospitalized in a stroke unit. The management may have included the US National Institutes of Health Stroke Scale-based neurological examination, control of hypertensive crisis, anti-platelet therapies, anticoagulation, carotid revascularization, ECG monitoring and prompt cardiac assessment for an embolic source. Our protocol for imaging and care followed recent recommendations[39] in this 4-year study period.

*Statistical analyses*

Characteristics of the study participants are described with median (interquartile range [IQR]) for continuous variables and number (%) for categorical variables. We used Wilcoxon and chi-square tests to compare groups. We used a simplified ASCOD phenotyping for evaluating the extent of ipsilateral carotid stenosis and echocardiography findings because of insufficient number of participants in some categories. All variables significant at $p<0.1$ on univariate analysis were included in the multivariate analysis. We used two independent multivariate models: baseline ophthalmologic factors and baseline systemic factors. Two-sided $p<0.05$ was considered statistically significant. All data were analyzed by using SAS v9.3 (SAS Inst., Cary, NC).

## Results.

In total, 119 individuals presenting RAO were initially included; 16 were excluded: 3 for MRI contraindications, 2 who refused assessment, 2 because of delay in obtaining MRI after the first examination (9 days and 20 days), and 9 with uncertain RAO diagnosis after multimodal imaging, the differential diagnosis often being cilioretinal artery occlusion. Therefore, we included 103 individuals in the statistical analysis (Figure 1).

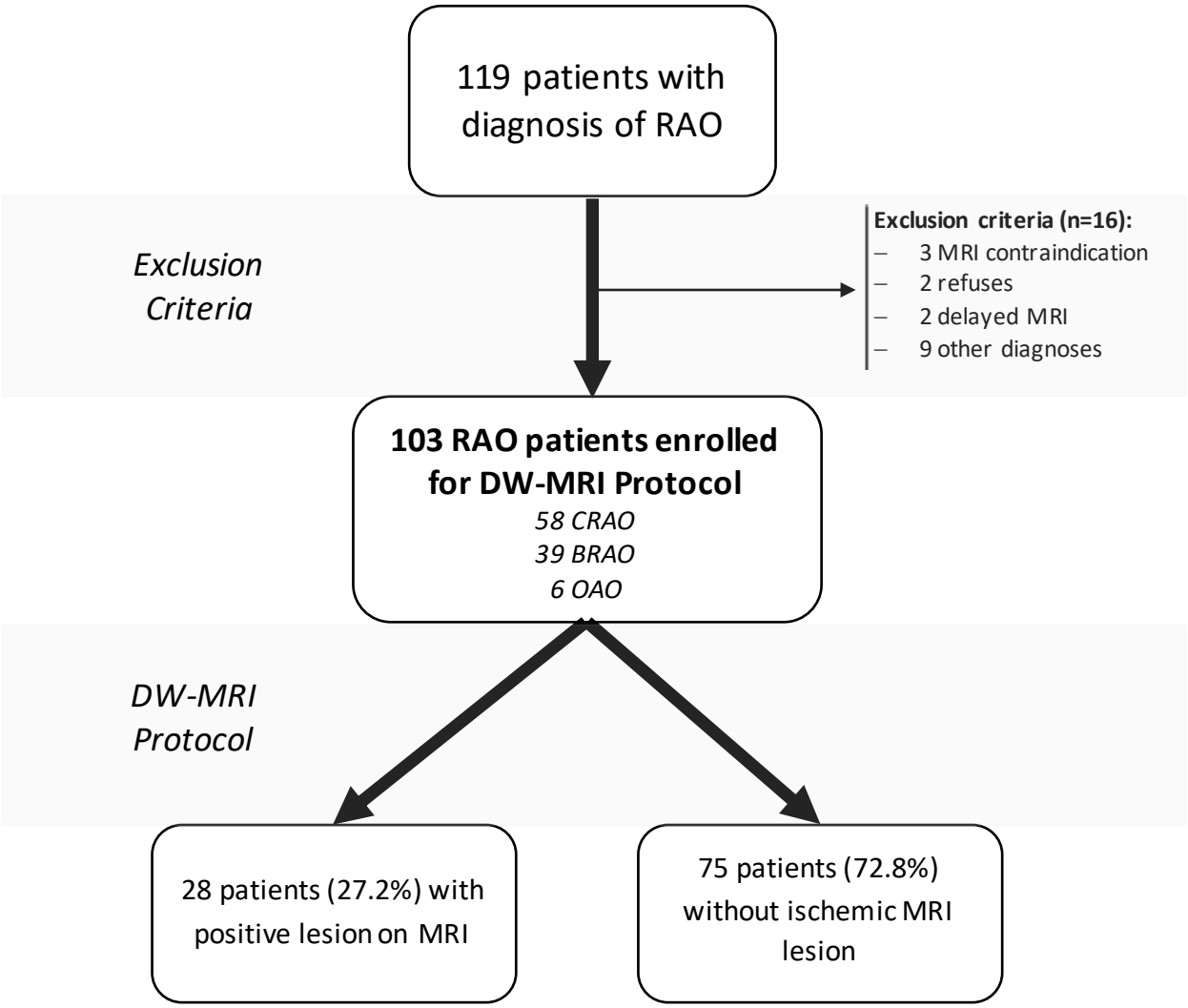


***Figure 1. Flow diagram for enrolled participants and grouping process according to MRI results.***

DWI- and DKI-MRI findings for the 103 participants — 64 (62.1%) with CRAO, including 6 (5.8%) with suspected OAO, and 39 (37.9%) with BRAO — were positive for an

ischemic lesion in 28 (27.2%), which corresponded to a small spot with no associated neurological symptoms in 24 (85.7%); 13 (46.2%) had multiple infarctions.

Baseline characteristics and clinical features of RAO individuals with and without the presence of an ischemic lesion on MRI are in Table 1. The two groups did not differ in stroke and RAO risk factors, history or other baseline characteristics. Four of the 28 (14.3%) with an ischemic lesion had mild neurological symptoms. One had concurrent myocardial infarction and required primary percutaneous coronary intervention.

Most participants presented to the emergency department early: 17 (16.5%) were examined within 6 hr after the onset of symptoms, 66 (64.1%) from 6 to 72 hr later and 20 (19.4%) more than 3 days after visual loss.

We determined the etiology of RAO and/or stroke by using the ASCOD classification. In total, 24/103 (23.3%) RAO cases had an atherothrombotic cause, 27 (26.2%) a cardiac pathology, and 9 (8.7%) another cause; for 43 (41.8%), we could not determine the cause (or data were incomplete).

On univariate analysis, the presence of stroke on MRI was associated with an OAO diagnosis ($p = 0.04$), abnormal fellow eye fundus ($p = 0.004$), extent of ipsilateral carotid stenosis ($p = 0.02$) and echocardiography findings ($p= 0.03$) (Table 1).

***Table 1. Baseline demographic and clinical characteristics of individuals with retinal artery occlusion (RAO) with and without DW-MRI-detected ischemic lesion***

| | *Ischemic Lesion n = 28 (27.2%)* | *No ischemic Lesion n = 75 (72.9%)* | *Odd Ratio (95% CI)* | *p value* |
|---|---|---|---|---|
| **Age (years), median (IQR)** | 69.5 (62.0-79.5) | 73.0 (66.0-81.0) | 1.0 (0.9-1.0) | 0.6 |
| **Sex (men), n (%)** | 15 (53.6) | 46 (61.3) | 0.7 (0.3-1.8) | 0.5 |
| **Affected eye (right side), n (%)** | 13 (46.4) | 38 (50.7) | 1.2 (0.5-2.8) | 0.7 |
| **Stroke and RAO risk factors, n (%)** | | | | |
| Arterial hypertension | 17 (60.7) | 46 (62.2) | 0.9 (0.4-2.3) | 0.9 |
| Diabetes mellitus | 2 (7.1) | 7 (9.5) | 0.7 (0.1-3.8) | 0.7 |
| Smoking | 10 (35.7) | 19 (25.7) | 1.6 (0.6-4.1) | 0.3 |
| Dyslipidemia | 11 (39.3) | 25 (60.7) | 1.3 (0.5-3.1) | 0.6 |
| Prior CVA or TIA | 4 (14.8) | 6 (8.1) | 2.0 (0.5-7.6) | 0.3 |
| Prior RAO or AF | 0 | 3 (4.0) | - | - |
| Cardiac disease | 3 (10.7) | 6 (8.1) | 1.4 (0.3-5.9) | 0 .7 |
| **Ophthalmologic medical history, n (%)** | | | | |
| Affected eye surgery (any type) | 9 (33.3) | 18 (24.0) | 1.6 (0.6-4.1) | 0.3 |
| Prior intravitreal anti-VEGF injection in the last 3 months | 0 | 0 | - | - |
| Chronic disease (ARMD, Glaucoma, others) | 9 (33.3) | 24 (32.0) | | 0.9 |
| **Retinal occlusion type, n (%)** | | | | |
| CRAO | 18 (64.3) | 46 (61.3) | 1.1 (0.5-2.8) | 0.8 |
| BRAO | 10 (35.7) | 29 (38.7) | 0.9 (0.4-2.2) | 0.8 |
| OAO | 4 (14.3) | 2 (2.7) | 6.1 (1.1-35.3) | **0.04** |
| **Ophthalmologic clinical variables** | | | | |
| Visual acuity (logMAR), median (IQR) | 2.2 (0.3-2.3) | 1.9 (0.2-2.3) | 1.2 (0.8-1.8) | 0.5 |
| Ipsilateral IOP (mmHg), median (IQR) | 14.5 (12.0-18.0) | 15.0 (12.0-17.0) | 1.0 (0.9-1.1) | 0.9 |
| Contralateral IOP (mmHg), median (IQR) | 15.0 (12.0-17.0) | 14.0 (12.0-16.0) | 1.1 (0.9-1.4) | 0.3 |
| RAPD, n (%) | 12 (44.4) | 19 (26.0) | 2.3 (0.9-5.7) | 0.08 |
| Fundus aspect, n (%) | | | | 0.6 |
| Normal or small ischemic macular spots | 2 (7.1) | 11 (14.7) | 1 | |
| Retinal whitening | 25 (89.3) | 62 (82.7) | 2.2 (0.5-10.7) | |
| Retinal and optic atrophy | 1 (3.6) | 2 (2.7) | 2.8 (0.2-46.8) | |
| Emboli type, n (%) | | | | 0.3 |
| No visible emboli | 13 (50.0) | 49 (69.0) | 1 | |
| Cholesterol (Hollenhorst) | 7 (26.9) | 9 (12.7) | 2.9 (0.9-9.4) | |
| Fibrinous | 2 (7.7) | 3 (4.2) | 2.5 (0.4-16.6) | |
| Calcic | 4 (15.4) | 10 (14.1) | 1.5 (0.4-5.6) | |
| Retinal arterial caliber, n (%) | | | | 0.8 |
| Normal | 4 (14.8) | 15 (20.6) | 1 | |
| Narrowed | 18 (66.7) | 45 (61.6) | 1.5 (0.4-5.1) | |
| Empty vessels or « boxcar segmentation » aspect | 5 (18.5) | 13 (17.8) | 1.4 (0.3-6.5) | |
| Cilioretinal artery, n (%) | | | | 0.8 |
| No | 8 (32.0) | 21 (30.0) | 1 | |
| Extra macular | 6 (24.0) | 18 (25.7) | 0.5 (0.1-3.4) | |
| Macular perfusion | 2 (8.0) | 3 (4.3) | 0.5 (0.1-3.7) | |
| **OCT characteristics** | | | | |
| Hyper-reflectivity aspect, n (%) | | | | 0.9 |
| Isolated deep capillary ischemia | 5 (22.7) | 17 (77.3) | 1 | |
| Deep + superficial capillary ischemia | 15 (24.6) | 46 (75.4) | 1.1 (0.3-3.5) | |
| 3mm central volume ($mm^3$) | | | | 0.2 |
| <2.4 | 3 (12.0) | 15 (21.7) | 1 | |
| 2.4-2.6 | 7 (28.0) | 19 (27.5) | 1.8 (0.4-8.4) | |

| | | | | |
|---|---|---|---|---|
| 2.6-3.1 | 5 (20.0) | 21 (30.4) | 1.2 (0.2-5.8) | |
| >3.1 | 10 (40.0) | 14 (20.3) | 3.6 (0.8-15.7) | |
| Subfoveal Choroidal Thickness (µm) | | | | 0.4 |
| <180 | 8 (30.8) | 17 (24.3) | 1 | |
| 180-230 | 8 (30.8) | 13 (18.6) | 1.3 (0.4-4.4) | |
| 230-280 | 4 (15.4) | 16 (22.3) | 0.5 (1.3-2.1) | |
| >280 | 6 (23.1) | 24 (34.3) | 0.5 (1.6-1.8) | |
| **Fluorescein Angiogram characteristics** | | | | 0.3 |
| Reperfusion, n (%) | 2 (8.3) | 12 (20.3) | 1 | |
| Delayed retinal perfusion, n (%) | 14 (58.3) | 35 (59.3) | 2.4 (0.5-12.1) | |
| Retinal blockage or peripheral retinal nonperfusion, n (%) | 8 (33.3) | 12 (20.3) | 4.0 (0.7-22.9) | |
| **Fellow Eye characteristics** | | | | |
| Fundus aspect, n (%) | | | | **0.004** |
| Normal | 8 (32.0) | 45 (70.3) | 1 | |
| Hypertensive/diabetic retinopathy | 14 (56.0) | 18 (28.1) | 4.4 (1.6-12.2) | |
| RAO/RVO/emboli | 3 (12.0) | 1 (1.6) | 16.9 (1.6-183.2) | |
| Subfoveal choroidal thickness (µm) | | | | 0.2 |
| <180 | 6 (23.1) | 20 (28.2) | 1 | |
| 180-230 | 8 (30.8) | 12 (16.9) | 2.2 (0.6-8.0) | |
| 230-280 | 9 (34.6) | 18 (25.4) | 1.7 (0.5-5.6) | |
| >280 | 3 (11.5) | 21 (29.6) | 0.5 (0.1-2.2) | |
| 3mm central volume ($mm^3$) | | | | 0.2 |
| <2.2 | 2 (7.7) | 17 (25.0) | 1 | |
| 2.2-2.3 | 6 (23.1) | 19 (27.9) | 2.7 (0.5-15.1) | |
| 2.3-2.4 | 8 (30.8) | 12 (17.7) | 5.7 (1.0-31.5) | |
| >2.4 | 10 (38.5) | 20 (29.4) | 4.2 (0.8-22.1) | |
| **Vital signs at admission** | | | | |
| Systolic Blood Pressure (mmHg), median (IQR) | 150 (135-165) | 150 (140-170) | 1 (0.99-1.02) | 0.8 |
| Diastolic Blood Pressure (mmHg), median (IQR) | 80 (70-100) | 80 (70-90) | 1 (0.98-1.03) | 0.8 |
| **Extent of ipsilateral carotid stenosis (simplified ASCOD phenotyping, %)** | | | | **0.02** |
| <50 | 18 (64.3) | 64 (88.9) | 1 | |
| ≥50 | 6 (21.4) | 6 (8.3) | 3.6 (1.0-12.4) | |
| Occlusion | 4 (14.3) | 2 (2.8) | 7.1 (1.2-42.0) | |
| **Echocardiography (simplified ASCOD phenotyping)** | | | | **0.03** |
| Normal or undetected, n (%) | 11 (44.0) | 35 (76.1) | 1 | |
| Potentially causal, n (%) | 8 (32.0) | 7 (15.2) | 3.6 (1.1-12.3) | |
| Uncertain or unlikely causal link, n (%) | 6 (24.0) | 4 (8.7) | 4.8 (1.1-20.0) | |

AF = amaurosis fugax ; ARMD = age-related macular degeneration ; BRAO = Branch of central Retinal Artery Occlusion ; CI = Confidence interval ; OR = Odd Ratio ; CRAO = Central Retinal Artery Occlusion ; CVA = cerebrovascular accident ; DWI = Diffusion weight imaging ; MRI = Magnetic resonance imaging ; OAO = Ophthalmic Artery Occlusion ; PFO = Patent Foramen Ovale ; RAO = retinal artery occlusion ; RVO = Retinal Vein Occlusion ; TIA = transient ischemic attack

Echocardiography potentially causal link: mitral stenosis <1$cm^2$, mural thrombus in left cavities, atrial disease, dilated or hypertrophic cardiomyopathies, aneurism of the left ventricle, left ventricle ejection fraction <35%, intracardiac mass

Echocardiography uncertain causal link: PFO+atrial septal aneurism, intracardiac spontaneous echocontrast, apical akinesia of the left ventricle but ejection fraction >35%

On multivariate analysis (Table 2), the presence of stroke on MRI was strongly associated with OAO (OR = 9.1, 95% CI 1.2-70.2, p = 0.04) and with abnormal fellow eye fundus (p = 0.002). More precisely, a risk factor for concurrent stroke was diabetic or hypertensive retinopathy in the fellow eye (OR = 7.0 [95% CI 2.1-23.7]) and RAO, RVO or emboli in the fellow eye (OR = 21.3 [95% CI 1.7-268.4]). Nevertheless, the presence of stroke was not associated with systemic factors (carotid stenosis or cardiac embolism on echocardiography) on multivariate analysis (p = 0.2 and p = 0.06).

***Table 2. Univariate and multivariate analyses of baseline ophthalmologic and systemic risk factors associated with a DWI-MRI–detected ischemic lesion in individuals with RAO***

| | DWI ischemic lesion No. (%) | No DWI ischemic lesion No. (%) | Univariate model | | Multivariate model | | p value* |
|---|---|---|---|---|---|---|---|
| | | | OR | 95% CI | OR | 95% CI | |
| **Baseline ophthalmologic factors**** | | | | | | | |
| **Ophthalmic artery occlusion** | | | | | | | 0.04 |
| No | 24 (85.7) | 73 (97.3) | 1 | | 1 | | |
| Yes | 4 (14.3) | 2 (2.7) | 6.1 | 1.1-35.3 | 9.1 | 1.2-70.2 | |
| **Fellow eye fundus** | | | | | | | 0.002 |
| Normal | 8 (32.0) | 45 (70.3) | 1 | | 1 | | |
| Hypertensive/diabetic retinopathy | 14 (56.0) | 18 (28.1) | 4.4 | 1.6-12.2 | 7.0 | 2.1-23.7 | |
| RAO/RVO/emboli | 3 (12.0) | 1 (1.6) | 16.9 | 1.6-183.2 | 21.3 | 1.7-268.4 | |
| **Baseline systemic factors***** | | | | | | | |
| **Extent of ipsilateral carotid stenosis (%)** | | | | | | | 0.2 |
| <50 | 18 (64.3) | 64 (88.9) | 1 | | 1 | | |
| ≥50 | 6 (21.4) | 6 (8.3) | 3.6 | 1.0-12.4 | 3.9 | 0.8-9.9 | |
| Occlusion | 4 (14.3) | 2 (2.8) | 7.1 | 1.2-42.0 | 3.3 | 0.4-24.1 | |
| **Echocardiography** | | | | | | | 0.06 |
| Normal | 11 (44.0) | 35 (76.1) | 1 | | 1 | | |
| Potentially causal link | 8 (32.0) | 7 (15.2) | 3.6 | 1.1-12.3 | 2.8 | 0.8-10.0 | |
| Uncertain or unlikely causal link | 6 (24.0) | 4 (8.7) | 4.8 | 1.1-20.0 | 5.2 | 1.1-24.9 | |

*multivariate

** adjusted on age, sex, ophthalmic artery occlusion and fellow eye fundus

*** adjusted on age, sex, extent of ipsilateral carotid stenosis and echocardiography

CI = Confidence interval ; OR = Odd Ratio ; RAO : retinal artery occlusion; RVO = Retinal Vein Occlusion

Patterns of ophthalmologic factors associated with stroke are in figure 2.

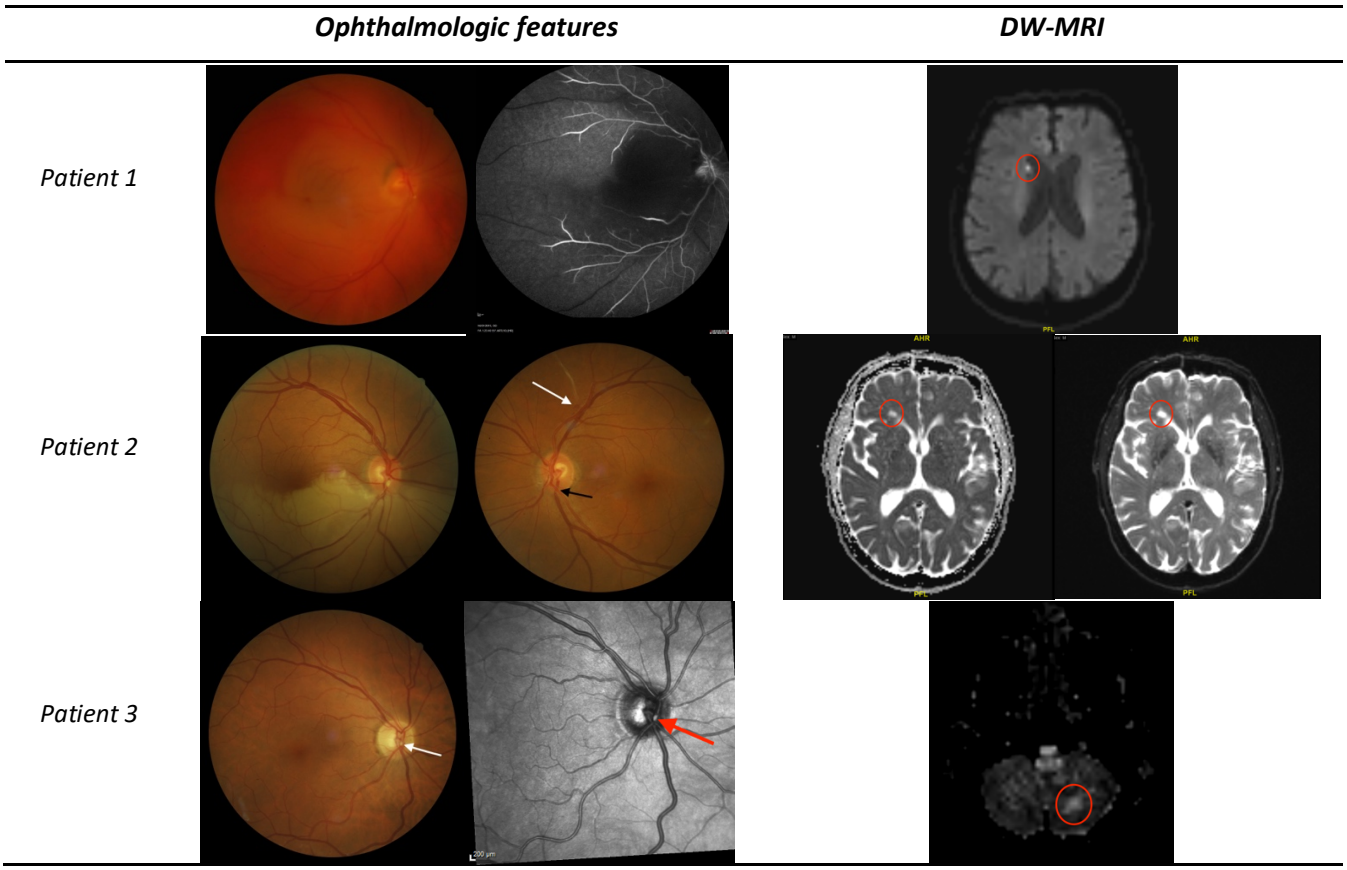


***Figure 2. Patterns of ophthalmologic features associated with DW-MRI-detected ischemic lesion.*** **Patient 1** had ophthalmologic artery occlusion of the right eye. Fundus showed intense posterior opacification, FA after 2 min revealed choroidal ischemia with retinal blockage and optic disc swelling; DW-MRI displayed a small ischemic caudate lesion. **Patient 2** had OBAR on the right eye. Fellow eye fundus showed a branch vein occlusion on a site of an arteriovenous crossing (white arrow) and a crossing sign (black arrow); MRI revealed right frontal ischemic lesion**. Patient 3** had CRAO on the left eye. Fellow eye fundus revealed the presence of an asymptomatic embolus (white arrow), more visible on infrared imaging (red arrow); MRI revealed left cerebellar infarct.

## Discussion.

The association between acute RAO and acute stroke has been well documented in the past few years. The American Stroke Association/American Heart Association guidelines[40] and the Preferred Practice Pattern of the American Academy of Ophtalmology[33] recommend urgent brain imaging for individuals with RAO, preferably MRI including DWI. The aim of this study was to evaluate the association between retinal markers and acute silent stroke in

individuals presenting RAO. We found a high frequency of stroke concurrent with acute RAO (27.2%) and similar to that in other studies. On multivariate analysis, retinal predictors of stroke were OAO diagnosis and abnormal fellow eye fundus. These findings could help in a vascular risk-stratification process for managing RAO.

RAO is associated more with stroke than is amaurosis fugax[14,16,19], which could explain a slightly higher rate of positive MRI findings in our cohort because we did not include transient monocular visual loss. We chose to include cases of arteritic RAO in our statistical analyses because of the consecutive case-series design; the six (5.8%) individuals with arteritic RAO did not present stroke and at least, this may have underestimated the prevalence of acute stroke in a non-arteritic population.

Neurological symptoms were more frequent in the two pioneer studies on the topic[13,16] than in our study. These studies may have been exposed to selection bias because patients with neurological symptoms had greater chance of undergoing MRI. Lauda et al.[14] suggested that silent infarction is much more frequent (89.8%) than non-silent infarction, which agreed with our rate (85.7%). Elsewhere, neurological symptoms were exclusion criteria in the study design[18] to highlight the need for an MRI of the brain in RAO individuals.

Ischemic lesions on MRI were small and often multiple, similar to what was previously described[12–14,16,18,19].

To our knowledge, no study has shown an interest for the fellow eye in RAO with concurrent stroke. Classic retinal markers for long-term risk of stroke have included hypertensive retinopathy[27] or presence of asymptomatic retinal arteriolar emboli[25]; a meta-analysis confirmed the association between stroke and arteriovenous nicking, microaneurysm, and hemorrhage[29]. RVO has been found to increase the risk of stroke, just after RVO occurrence[28]. Diabetic retinopathy predicts incident ischemic stroke, independent of other risk factors[41]. In addition to these variables, CRAO is an important marker for future stroke and other acute vascular events[12,22,23,42]. Consequently, we attempted to identify each of these factors in our cohort, and subgroup analysis in a multivariate model revealed stroke associated with contralateral retinopathy, RVO, or emboli.

These findings may have several implications. First, they suggest that pre-existing cardiovascular risk factors such as hypertension may be undiagnosed or uncontrolled in these individuals. Moreover, they can provide information on the cause of RAO in case of contralateral emboli, which will suggest a cardiac source. Finally, they could be helpful in a

risk-stratification process and "triaging" [42,43]. These individuals could be considered at "high risk of stroke" simply based on a clinical ophthalmologic evaluation, which confirms the need to perform rapid brain imaging and vascular workup in a stroke center.

We found OAO associated with stroke on univariate and multivariate regression analysis. BRAO and CRAO were proportionally distributed in the stroke and non-stroke groups. Only few data are available on OAO. Although non-choroidal perfusion on FA should evoke giant cell arteritis first, our results suggest that isolating this clinical entity would be relevant.

Systemic factors were significantly associated with stroke in our univariate analysis but not multivariate analysis, which could be explained by the few participants. With a greater cohort, perhaps carotid stenosis and cardioembolic sources would be defined as independent associated factors. Lee et al. suggested that diagnosis of acute stroke on MRI increases the chance to identify the etiology of RAO[13]. In a large American cohort of 17,117 CRAO cases, carotid stenosis was found a positive predictor of stroke [42]. We did not find a predominance of atherosclerotic origin in our stroke participants, in contrast to Golsari et al.[19].

Our study presents a few limitations. The fundus findings were operator-dependent, which could imply a diagnostic suspicion bias. The OAO subgroup included only six participants, and four had a stroke lesion. Therefore, one OAO misdiagnosis could have changed the results. Moreover, OAO diagnoses may be difficult even with multimodal imaging and were also operator-dependent. Nevertheless, these individuals were selected by three independent ophthalmologists, which may have limited the diagnostic biases. Finally, our study involved a retrospective small cohort, so a prospective model would be more valuable to investigate risk factors for stroke in RAO individuals.

All RAO cases should undergo prompt MRI of the brain, because 1 in 4 patients may have concurrent silent stroke. Aspects of the stroke lesion may help determine the cause, and therefore initiate rapid management of underlying etiologies[12,13]. Particular attention should be paid to individuals with abnormal fellow eye fundus or suspected OAO because of increased risk of concurrent stroke. These findings could help with a risk-stratification process to identify patients at "high risk of recurrence" for an acute vascular event. In such cases, further investigations must be immediately performed to initiate secondary prevention measures.

## References.


1. Varma DD, Cugati S, Lee AW, Chen CS. A review of central retinal artery occlusion: clinical presentation and management. Eye (Lond) 2013;27:688–697.

2. Hayreh SS, Zimmerman MB. Central retinal artery occlusion: visual outcome. Am J Ophthalmol 2005;140:376–391.

3. Hayreh SS, Zimmerman MB, Kimura A, Sanon A. Central retinal artery occlusion. Retinal survival time. Exp Eye Res 2004;78:723–736.

4. Tobalem S, Schutz JS, Chronopoulos A. Central retinal artery occlusion - rethinking retinal survival time. BMC Ophthalmol 2018;18:101.

5. Hayreh SS, Podhajsky PA, Zimmerman MB. Retinal artery occlusion: associated systemic and ophthalmic abnormalities. Ophthalmology 2009;116:1928–1936.

6. Schmidt D, Zehender M. [Arterial occlusion of the eye in infectious endocarditis]. Ophthalmologe 1999;96:264–266.

7. Burke SP, Henderson AD, Lam BL. Central Retinal Artery Occlusion and Cerebral Infarction Following Stem Cell Injection for Baldness. J Neuroophthalmol 2017;37:216–217.

8. Carle MV, Roe R, Novack R, Boyer DS. Cosmetic facial fillers and severe vision loss. JAMA Ophthalmol 2014;132:637–639.

9. Chen Y, Wang W, Li J, et al. Fundus artery occlusion caused by cosmetic facial injections. Chin Med J 2014;127:1434–1437.

10. Vasavada D, Baskaran P, Ramakrishnan S. Retinal Vascular Occlusion Secondary to Retrobulbar Injection: Case Report and Literature Review. Middle East Afr J Ophthalmol 2017;24:57–60.

11. Greven MA, Moshfeghi DM. STRANGULATION-INDUCED CENTRAL RETINAL ARTERY OCCLUSION: CASE REPORT AND REVIEW OF THE LITERATURE. Retin Cases Brief Rep 2017;11:258–260.

12. Lavin P, Patrylo M, Hollar M, et al. Stroke Risk and Risk Factors in Patients With Central Retinal Artery Occlusion. Am J Ophthalmol 2018;196:96–100.

13. Lee J, Kim SW, Lee SC, et al. Co-occurrence of acute retinal artery occlusion and acute ischemic stroke: diffusion-weighted magnetic resonance imaging study. Am J Ophthalmol 2014;157:1231–1238.

14. Lauda F, Neugebauer H, Reiber L, Jüttler E. Acute Silent Brain Infarction in Monocular Visual Loss of Ischemic Origin. Cerebrovasc Dis 2015;40:151–156.

15. Cho KH, Kim CK, Woo SJ, et al. Cerebral Small Vessel Disease in Branch Retinal Artery Occlusion. Invest Ophthalmol Vis Sci 2016;57:5818–5824.

16. Helenius J, Arsava EM, Goldstein JN, et al. Concurrent acute brain infarcts in patients with monocular visual loss. Ann Neurol 2012;72:286–293.

17. Park SJ, Choi N-K, Yang BR, et al. Risk and Risk Periods for Stroke and Acute Myocardial Infarction in Patients with Central Retinal Artery Occlusion. Ophthalmology 2015;122:2336-2343.e2.

18. Zhang LY, Zhang J, Kim RK, et al. Risk of Acute Ischemic Stroke in Patients With Monocular Vision Loss of Vascular Etiology. J Neuroophthalmol 2018;38:328–333.

19. Golsari A, Bittersohl D, Cheng B, et al. Silent Brain Infarctions and Leukoaraiosis in Patients With Retinal Ischemia: A Prospective Single-Center Observational Study. Stroke 2017;48:1392–1396.

20. Vermeer SE, Longstreth WT, Koudstaal PJ. Silent brain infarcts: a systematic review. Lancet Neurol 2007;6:611–619.

21. Powers WJ, Rabinstein AA, Ackerson T, et al. 2018 Guidelines for the Early Management of Patients With Acute Ischemic Stroke: A Guideline for Healthcare Professionals From the American Heart Association/American Stroke Association. Stroke 2018;49:e46–e110.

22. Rim TH, Han J, Choi YS, et al. Retinal Artery Occlusion and the Risk of Stroke Development: Twelve-Year Nationwide Cohort Study. Stroke 2016;47:376–382.

23. Chang Y-S, Jan R-L, Weng S-F, et al. Retinal artery occlusion and the 3-year risk of stroke in Taiwan: a nationwide population-based study. Am J Ophthalmol 2012;154:645-652.e1.

24. Avery MB, Magal I, Kherani A, Mitha AP. Risk of Stroke in Patients With Ocular Arterial Occlusive Disorders: A Retrospective Canadian Study. J Am Heart Assoc 2019;8:e010509.

25. Wong TY, Klein R. Retinal arteriolar emboli: epidemiology and risk of stroke. Curr Opin Ophthalmol 2002;13:142–146.

26. Wong TY, Mitchell P. Hypertensive retinopathy. N Engl J Med 2004;351:2310–2317.

27. Ong Y-T, Wong TY, Klein R, et al. Hypertensive retinopathy and risk of stroke. Hypertension 2013;62:706–711.

28. Park SJ, Choi N-K, Yang BR, et al. Risk of stroke in retinal vein occlusion. Neurology 2015;85:1578–1584.

29. Wu H-Q, Wu H, Shi L-L, et al. The association between retinal vasculature changes and stroke: a literature review and Meta-analysis. Int J Ophthalmol 2017;10:109–114.

30. Hayreh SS, Zimmerman MB. Fundus changes in central retinal artery occlusion. Retina (Philadelphia, Pa) 2007;27:276–289.

31. Hayreh SS, Zimmerman MB. FUNDUS CHANGES IN BRANCH RETINAL ARTERIOLAR OCCLUSION. Retina (Philadelphia, Pa) 2015;35:2060–2066.

32. Rajesh B, Hussain R, Giridhar A. Autofluorescence and Infrared Fundus Imaging for Detection of Retinal Emboli and Unmasking Undiagnosed Systemic Abnormalities. J Ophthalmic Vis Res 2016;11:449–451.

33. Olsen TW, Pulido JS, Folk JC, et al. Retinal and Ophthalmic Artery Occlusions Preferred Practice Pattern®. Ophthalmology 2017;124:P120–P143.

34. Ahn SJ, Woo SJ, Park KH, et al. Retinal and choroidal changes and visual outcome in central retinal artery occlusion: an optical coherence tomography study. Am J Ophthalmol 2015;159:667–676.

35. Yu S, Pang CE, Gong Y, et al. The spectrum of superficial and deep capillary ischemia in retinal artery occlusion. Am J Ophthalmol 2015;159:53-63.e1–2.

36. Fiebach JB, Schellinger PD, Jansen O, et al. CT and diffusion-weighted MR imaging in randomized order: diffusion-weighted imaging results in higher accuracy and lower interrater variability in the diagnosis of hyperacute ischemic stroke. Stroke 2002;33:2206–2210.

37. Hui ES, Fieremans E, Jensen JH, et al. Stroke assessment with diffusional kurtosis imaging. Stroke 2012;43:2968–2973.

38. Amarenco P, Bogousslavsky J, Caplan LR, et al. The ASCOD phenotyping of ischemic stroke (Updated ASCO Phenotyping). Cerebrovasc Dis 2013;36:1–5.

39. Biousse V, Nahab F, Newman NJ. Management of Acute Retinal Ischemia: Follow the Guidelines! Ophthalmology 2018;125:1597–1607.

40. Furie KL, Kasner SE, Adams RJ, et al. Guidelines for the prevention of stroke in patients with stroke or transient ischemic attack: a guideline for healthcare professionals from the american heart association/american stroke association. Stroke 2011;42:227–276.

41. Cheung Ning, Rogers Sophie, Couper David J., et al. Is Diabetic Retinopathy an Independent Risk Factor For Ischemic Stroke? Stroke 2007;38:398–401.

42. Mir TA, Arham AZ, Fang W, et al. Acute Vascular Ischemic Events in Patients with Central Retinal Artery Occlusion in the United States: A Nationwide Study 2003-2014. Am J Ophthalmol 2019.

43. Limaye K, Wall M, Uwaydat S, et al. Is Management of Central Retinal Artery Occlusion the Next Frontier in Cerebrovascular Diseases? J Stroke Cerebrovasc Dis 2018;27:2781–2791.

# DISCUSSION

Cette série de cas consécutifs d'analyse rétrospective, que nous avons conduit au CHRU de Montpellier pendant 4 ans du 1er janvier 2015 au 31 décembre 2018, a révélé des résultats significatifs et intéressants.

Dans notre cohorte, la prévalence des AVC à l'IRM chez tous les patients OAR était de 27.2%. Ce chiffre est en accord avec les données de la littérature qui oscillent entre 12 et 37%. Huit études ont évalué la présence d'une lésion ischémique en IRM chez les patients OAR (*cf Tableau 1*).

| ***Étude*** | ***Type et Période / Nombre de patients*** | ***Type d'occlusion et présentation clinique, n*** | ***Délai du bilan imagerie*** | ***Résultats IRM de diffusion*** | ***Facteurs associés à une IRM +*** |
|---|---|---|---|---|---|
| Hellenius et al (USA) 2012[63] | 2000-2008<br>Rétrospective<br>N = 129 | CMT isolées : 66<br>OAR isolée : 46<br>CMT et S+ : 8<br>OAR et S+ : 9 | ≤ 7 jours | IRM+ chez 31/129 (**24%)**<br>Petits infarctus, multiples (65%) | S+<br>Cause identifiée<br>Cause embolique |
| Lee et al (Corée) 2014[62] | 2005-2012<br>Rétrospective<br>N = 33 | OACR isolées : 13<br>OBAR isolée : 12<br>OACR et S+ : 5<br>OBAR et S+ : 3 | ≤ 7 jours | IRM+ chez 8/33 (**24.2%**)<br>Petits infarctus, multiples (100%) | S+<br>Cause identifiée<br>Cause embolique |
| Lauda et al (Allemagne) 2015[60] | 2008-2013<br>Rétrospective<br>N = 213 | CMT : 68<br>OACR : 44<br>OBAR : 101 | ≤ 7 jours | IRM+ chez 49/213 (**23%**)<br>Petits infarctus, multiples (34.7%) | S+<br>CRAO > BRAO > CMT<br>Cause identifiée<br>Cause embolique |
| Cho et al (Corée) 2016[77] | 2009-2014<br>Rétrospective<br>N = 46 | OBAR isolées : 46 | ≤ 14 jours | IRM+ chez 6/46 (**13%**) | Cause identifiée<br>Cause embolique |
| Golsari et al (Allemagne) 2017[78] | 2008-2013<br>Prospective<br>N = 112 | CMT : 35<br>OACR : 69<br>OBAR : 8 | ≤ 24 heures | IRM+ chez 17/112 (**15%**)<br>Petits infarctus, parfois multiples | CRAO > BRAO > CMT<br>Cause identifiée<br>Cause embolique |
| Zhang et al (USA) 2018[65] | 2013-2016<br>Rétrospective<br>N = 41 | CMT : 23<br>OACR : 12<br>OBAR : 5<br>Exclusions S+ | ≤ 7 jours | IRM + chez 8/41 (**19.5%**) | Facteurs d'hypercaogulabilité |
| Lavin et al (USA) 2018[8] | 2009-2017<br>Rétrospective<br>N = 103 | OACR : 103<br>S+ : NP | ≤ 7 jours | IRM+ chez 25/67 (**37.3%**)<br>Petits infarctus | NP |
| Mir et al (USA) 2019[61] | 2003-2014<br>Rétrospective<br>N = 17 117 | OACR : 17 117 | NP | IRM+ chez 2080 (**12.2%**) | Sexe F, HTA, sténose carotidienne, valvulopathie aortique, tabagisme et alcoolisme |

***Tableau 1 : Résumé des huit études récentes évaluant l'IRM cérébrale chez les patients présentant une ischémie artérielle rétinienne aigüe***

OAR = occlusion artérielle rétinienne ; OACR = occlusion de l'artère centrale de la rétine ; OBAR = occlusion de branche artérielle rétinienne ; CMT = cécité monoculaire transitoire ; S+ = symptômes neurologiques focaux ; NP = non-précisé ; Sexe F = sexe féminin ; HTA = hypertension artérielle

Nous avons choisi de ne pas retirer les OAR artéritiques de notre analyse statistique, du fait qu'il s'agissait d'un design de série de cas consécutifs. Les six OAR artéritiques de notre série (5.8%, 4 maladies de Horton, 1 syndrome de Susac, 1 vascularite à ANCA) n'avaient pas d'IRM positive, et auront au pire sous-estimé la prévalence d'un AVC aigu dans une population non-artéritique.

Dans leur étude, Lavin et al[8] avaient un plus grand nombre d'IRM positifs chez les patients OAR (37.3%). Ils justifient ce chiffre plus élevé par le fait que leur centre se situe dans une zone géographique où l'incidence des AVC est la plus élevée aux États-Unis (« Stroke belt »).

Dans leur large cohorte rétrospective, Mir et al[61] retrouvent 12.2% d'AVC ischémiques. Malgré la très forte puissance de leur étude, ce chiffre est peut-être sous-évalué car il concerne uniquement un registre de patients hospitalisés ; d'autre part, la période à laquelle survient l'AVC après occlusion n'est pas précisée, il peut donc s'agir d'évènements plus tardifs. On sous-estime donc probablement les AVC silencieux concomitants dans cette grande étude épidémiologique.

Dans ces huit études, l'analyse en sous-groupes (non détaillé dans le tableau) révèle une IRM positive plus fréquemment dans les OAR que dans les cécités monoculaires transitoires (CMT). Nous avons fait le choix de ne pas inclure ces dernières à notre étude, et ceci peut expliquer une prévalence d'IRM positives légèrement supérieure aux autres séries qui incluaient toutes les causes d'ischémie rétinienne aigüe, même transitoires.

Les symptômes neurologiques en cas d'IRM positive étaient bien plus fréquents dans les deux études pionnières[62,63] que dans notre série (respectivement, 62.5% et 29% contre 14.3%). Il s'agit vraisemblablement d'un biais de sélection, car ces patients ont dû bénéficier plus facilement d'une IRM en raison de ces points d'appel neurologiques. De plus, au vu de la période d'inclusion, les recommandations sur l'imagerie cérébrale en cas d'OAR n'étaient pas encore parues. Par ailleurs, l'étude de Lauda et al[60] retrouvait des symptômes neurologiques additionnels dans 10.2% des patients avec IRM cérébrale positive, ce qui correspond bien à notre série. En outre, la présence de symptômes neurologiques focaux étaient significativement associés à la présence de l'AVC en analyse multivariée dans toutes les études. Les autres études excluaient souvent la présence de ces symptômes neurologiques de leur design, car leur intérêt était de pointer du doigt le caractère silencieux de ces lésions ischémiques associées aux OAR.

Toutes les études ont décrit de la même façon les infarctus associés en imagerie comme des lésions de petites tailles, volontiers multiples, ce qui correspond parfaitement à l'aspect que nous avons pu observer en IRM de diffusion (*cf figure 2*). Dans notre étude, les infarctus étaient multiples chez 13/28 patients (46.4%).

Les facteurs associés à une IRM positive étaient des facteurs systémiques, et plutôt reproductibles entre chaque étude : la présence de symptômes neurologiques[60,62,63], l'identification de la cause de l'occlusion était plus fréquente en cas d'AVC à l'IRM[60–63,78] ; enfin, la grande cohorte américaine[61] cite le sexe féminin, l'hypertension, une sténose carotidienne, le tabagisme et l'alcoolisme chronique comme facteurs prédictifs d'un AVC dans une population de patients OAR.

Dans notre étude, les facteurs systémiques sténose carotidienne et source cardiaque embolique ont été analysés en sous-groupe en se basant sur le modèle de causalité de la classification ASCOD[79]. Ils étaient significativement associés à une IRM positive en univariée, mais pas en analyse multivariée. Ces résultats peuvent s'expliquer par le manque d'effectifs dans chaque sous-groupe et le manque de données dans le bilan étiologique.

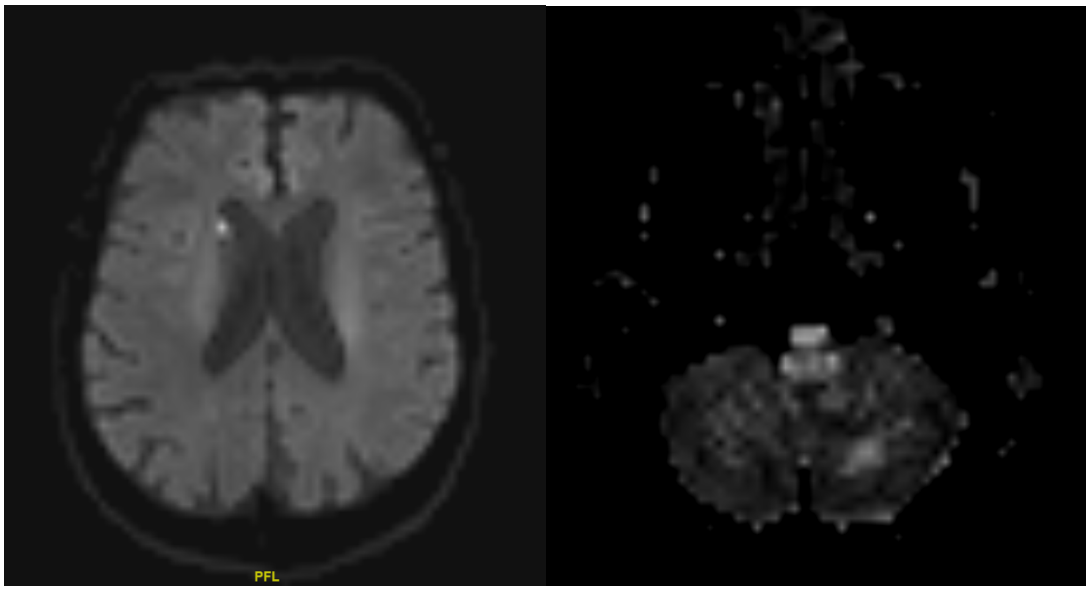


***Figure 2 : exemples de lésions ischémiques en séquence de diffusion dans notre série***

*Il s'agissait de petits spots uniques ou multiples, le plus souvent uniterritoriels et sans traduction neuroclinique*

Notre étude s'est penchée sur l'analyse des facteurs ophtalmologiques associés à ces AVC. Nous avons ainsi trouvé 2 marqueurs rétiniens prédictifs d'un AVC récent chez les patients OAR : une occlusion de l'artère ophtalmique, et un fond d'œil controlatéral anormal (*cf figure 3*).

Les OAO étaient associés à l'AVC en analyse multivariée avec un Odd Ratio de 9.1 (IC 95% : 1.2-70.2, p = 0.04). Les OACR et les OBACR étaient en proportion équitable dans chacun des deux groupes IRM positive/IRM normale.
Les données bibliographiques cliniques concernant les OAO sont rares et peu récentes[37,43]. L'argument diagnostic principal est l'ischémie choroïdienne associée à la non-perfusion rétinienne. Même si une hypoperfusion choroïdienne diffuse ou focale doit faire évoquer en premier lieu une maladie de Horton, nos résultats montrent qu'il pourrait être pertinent d'isoler cette entité clinique.

A notre connaissance, aucune étude ne s'est intéressé à l'œil adelphe chez les patients OAR à risque d'AVC. Comme vu précédemment, il existe de nombreux marqueurs rétiniens qui augmentent le risque de futur événement cérébrovasculaire[40,72–76,80–82]. Classiquement, il faut citer la rétinopathie hypertensive[73,82] ; les marqueurs rétiniens de la rétinopathie hypertensive ont été analysés indépendamment (*cf Annexe 2*), et certains sont fortement associés à un risque d'AVC futur[82], tels que les nodules cotonneux. La présence d'un embole artériel rétinien, même asymptomatique, a été associée dans la littérature à une surmortalité et une morbidité cérébrovasculaires[76]. Récemment, une méta-analyse a remis en évidence l'association entre AVC et croisements artérioveineux, microanévrismes et hémorragies rétiniennes[75]. Les occlusions veineuses rétiniennes (OVR) ont aussi été mentionnées comme augmentant le risque d'AVC, juste après occurrence de l'occlusion[74]. Par ailleurs, la présence d'une rétinopathie diabétique augmente l'incidence d'un AVC ischémique, indépendamment des autres facteurs de risque[83].
Nous avons isolé tous ces marqueurs dans notre série pour étudier leur association avec un AVC chez les patients OAR à la phase aigüe. En analyse multivariée, la présence d'une rétinopathie hypertensive ou diabétique controlatérale était significativement associée à une IRM positive avec un Odd Ratio de 7.0 (IC 95% 2.1-24.7, p total = 0.002), et la présence

d'un embole controlatéral ou d'une occlusion veineuse rétinienne était associée à une IRM positive avec un Odd Ratio de 21.3 (IC 95% 1.7-268.4, p total = 0.002).

Ces résultats sont porteurs d'un triple impact potentiel : d'une part, ils témoignent de facteurs de risques cardiovasculaires non-équilibrés voire non-diagnostiqués chez ces patients (comme par exemple l'hypertension artérielle) ; d'autre part, ils peuvent donner des informations sur la cause de l'occlusion en cas d'embole controlatéral, qui nous orientera vers une source cardiaque ; enfin, ils participent à la stratification d'un risque vasculaire aigu, utile notamment dans les zones géographiques où l'accès à un centre de soins neurovasculaires est difficile. Ces patients pourront donc être considérés à « plus haut risque » sur la simple base de l'examen clinique ophtalmologique, et devront être adressés dans un service d'urgence en relation avec une unité neurovasculaire dans les plus brefs délais pour la suite de la prise en charge.

| | ***Caractéristiques ophtalmologiques*** | ***IRM de Diffusion*** |
|---|---|---|
| *Patient 1* | | 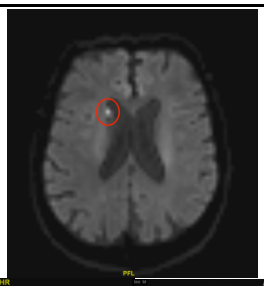 |
| *Patient 2* | | 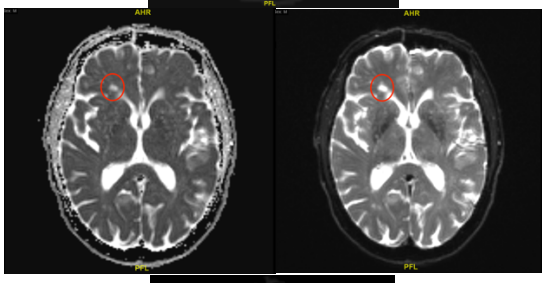 |
| *Patient 3* | | 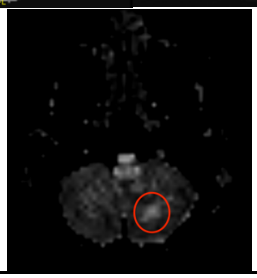 |

***Figure 3 : Modèles des facteurs ophtalmologiques associés à la présence d'une lésion ischémique en IRM de diffusion. Le patient 1*** *présentait une OAO de son œil droit. Le fond d'oeil montrait une opacification intense du pôle postérieure, l'angiographie à la fluorescéine*

*à 2 minutes une ischémie choroïdienne et un blocage rétinien associé à un œdème papillaire; l'IRM de diffusion affichait un petit spot ischémique de la tête du noyau caudé droit**. Le patient 2** avait une OBAR de l'œil droit. Le fond d'œil adelphe montrait une occlusion de branche veineuse sur le site d'une croisement artério veineux (flèche blanche), ainsi qu'un signe du croisement plus inférieur (flèche noire); L'IRM révélait une lésion ischémique frontale droite au niveau de la corona radiata**. Le patient 3** a présenté une OACR gauche (non montré ici). Son fond d'œil controlatéral révélait la présence d'un embole calcique asymptomatique au niveau de la branche inférieure de l'ACR (flèche blanche), bien visible sur les clichés infrarouges (flèche rouge). L'IRM de diffusion montrait un infarctus cérébelleux postérieur gauche récent.*

Dans leur série, Lavin et al soulignent que 79% des patients OACR avaient une autre pathologie significative qui aurait requis une hospitalisation et une prise en charge urgente même en l'absence d'OACR[8]. 25.2% des patients ont nécessité une procédure chirurgicale urgente (revascularisation carotidienne dans la plupart des cas, remplacement valvulaire cardiaque ou un geste sur les artères coronaires). Ailleurs, les chiffres de revascularisation carotidienne (endartériectomie ou stenting) après OAR sont évalués à 6.8%[61] et 18.8%[28].
Très récemment, Hayreh a remis en question la fréquence des AVC et le caractère urgent du bilan vasculaire[84], en s'appuyant uniquement sur les résultats de la cohorte de Lee[62]. Dans sa série rétrospective, il ne comptait que 1% d'AVC dans les 3 mois qui suivaient l'inclusion des OACR. Ses résultats regroupent des diagnostics d'OACR parfois tardifs, et sous-évaluent de nouveau la présence d'infarctus asymptomatiques. Il ne tient pas compte de la période à haut risque qui suit immédiatement l'occlusion[64].
Au regard des études sus-citées, la plupart des auteurs s'accordent pour dire qu'il n'existe aucun *statu quo* sur la conduite à tenir en cas d'OAR, et que le bilan vasculaire doit être conduit en urgence.

Par ailleurs, il est admis que la survenue d'une OAR prédispose à un risque plus élevé d'AVC sur le long terme[8,69–71,85]. Selon ces études, l'incidence d'un AVC ischémique à 3 ans après OACR varie entre 4 et 28%. L'incidence cumulée d'un AVC symptomatique, d'un infarctus du myocarde ou d'un décès à 2 ans après OACR concernerait même un patient sur trois[8].

Cependant, toutes ces études ne s'accordent pas sur les facteurs de risque de développer un AVC après OACR. Par exemple, dans la cohorte américaine de Mir et al[61], le sexe féminin était un facteur prédictif d'AVC, tandis que dans la cohorte nationale taïwanaise de Kang[86], les hommes étaient plus à risque. D'autres modèles prospectifs sont donc nécessaires pour définir au mieux ces facteurs de risque.
En outre, l'aspirine ne semblerait pas réduire le risque de développer un accident vasculaire cérébral après OAR[86].

Nous avons utilisé la classification ASCOD pour déterminer la cause de l'occlusion[79,87]. Cette classification nous semble adaptée pour établir un grade causal sur l'étiologie de l'occlusion artérielle rétinienne, exception faite de la catégorie « maladie des petits vaisseaux » (S pour Small vessels disease), qui se base sur l'aspect de la lacune ischémique corticale en imagerie et n'est donc pas une étiologie d'OAR à part entière. A noter qu'il n'y avait aucune dissection carotidienne ayant entraîné une OACR dans notre série. Cette classification permet en outre de « guider » le bilan vasculaire à réaliser en urgence pour la recherche de l'étiologie.

Il existe quelques limites à notre travail.
En premier lieu, l'analyse du fond d'œil sur les rétinographies (notamment pour les classifications de l'œil adelphe) était opérateur-dépendant.
D'autre part, le diagnostic des OAO pouvaient sembler parfois difficile même avec l'aide de l'imagerie multimodale, et était également opérateur-dépendant ; de plus, le sous-groupe OAO ne contenait que 6 patients, et 4 d'entre eux avaient une lésion ischémique ; ainsi, un seul diagnostic erroné d'OAO aurait pu changer les résultats statistiques. Cependant, ces diagnostics ont été recoupés indépendamment par trois ophtalmologistes différents, dans la mesure du possible en aveugle des résultats de l'IRM cérébrale ; nous espérons de cette façon avoir pu réduire les biais de suspicion diagnostique.
Enfin, il s'agissait d'une petite cohorte rétrospective, de ce fait un modèle prospectif serait plus statistiquement valide pour rechercher les facteurs de risques d'AVC concomitant chez les patients OAR.

Les OAR nécessitent une prise en charge multidisciplinaire impliquant les équipes d'ophtalmologie, de neuroradiologie, de neurologie, parfois de neuroradiologie interventionnelle ou de chirurgie vasculaire.
Même s'il est difficile de calquer le modèle américain des guidelines à celui de l'offre de soins qui existe en France, notamment sur l'hospitalisation des patients et leur impact économique, les recommandations[68] à suivre sont assez claires et peu débattues concernant la prise en charge d'un patient OAR.

En résumé, après un diagnostic d'OAR récent par un ophtalmologiste, il est recommandé :

1) D'adresser le patient dans le centre hospitalier comportant une unité neurovasculaire le plus proche

2) D'éliminer en premier lieu une maladie de Horton par l'examen clinique, l'aspect angiographique, le dosage de la VS et de la CRP

3) De réaliser dans les 24 heures suivant le diagnostic une imagerie cérébrale, de préférence une IRM avec séquence de diffusion à la recherche d'un infarctus cérébral

4) De réaliser un électrocardiogramme (ECG) en urgence ; un monitoring ou un Holter ECG sera à considérer dans tous les cas de figures, et particulièrement ceux où la cause de l'embolie n'a pas été retrouvée

5) De réaliser une imagerie des vaisseaux du cou par echo-Doppler, Angio-IRM ou Angio-TDM

6) De réaliser une échographie cardiaque, au moins transthoracique, au mieux transoesophagienne ; cette dernière pourra être réalisée en externe s'il n'y a pas d'autre suspicion pour une cause cardiaque emboligène

7) D'hospitaliser les patients OAR symptomatiques depuis moins de 3 jours qui présentent au moins un des critères suivants :

- IRM de diffusion anormale
- Sténose carotidienne significative
- Évaluation cardiaque anormale
- Épisodes récurrents (par exemple cécités monoculaires transitoires itératives) ou impossibilité de réaliser les autres évaluations en externe

Ces recommandations sont parfaitement superposables au protocole de prise en charge et d'imagerie que nous avons conduit au CHRU de Montpellier pour tous les patients OAR depuis plus de 4 ans.

Des campagnes de sensibilisation du public similaires à celles réalisées pour les AVC, ainsi que des recommandations de bonnes pratiques destinées aux professionnels de santé pourraient s'avérer très utiles dans le parcours de soin de ces patients. Aux États-Unis, seuls 35% des ophtalmologistes transfèrent une OAR de diagnostic récent dans un service d'urgence ou un centre comportant une unité neurovasculaire[42].

# CONCLUSION

L'occlusion artérielle rétinienne est une maladie vasculaire qui représente une urgence ophtalmologique. Bien qu'il n'existe pas d'option thérapeutique efficace en terme de gain d'acuité visuelle, nous avons vu qu'il était indispensable de recourir à une évaluation cardiovasculaire et neurovasculaire précoce, pour rechercher les causes traitables et les comorbidités modifiables, et réduire le risque de récurrence à court terme.
Il n'est pas faux de considérer cet événement vasculaire comme un équivalent d'AVC, et la prise en charge commence à être tout aussi codifiée.

Nous avons montré dans notre travail qu'un diagnostic d'occlusion de l'artère ophtalmique et un fond d'œil controlatéral anormal étaient significativement plus associés à un AVC silencieux concomitant chez les patients OAR. Ces résultats pourraient s'avérer utiles pour reconnaître les patients dits à « haut risque de récurrence » d'un événement vasculaire aigu, afin d'optimiser le plus rapidement possible leur prise en charge.

# BIBLIOGRAPHIE

1. Varma DD, Cugati S, Lee AW, Chen CS. A review of central retinal artery occlusion: clinical presentation and management. Eye (Lond) 2013;27:688–697.

2. Park SJ, Choi N-K, Seo KH, et al. Nationwide incidence of clinically diagnosed central retinal artery occlusion in Korea, 2008 to 2011. Ophthalmology 2014;121:1933–1938.

3. Rumelt S, Dorenboim Y, Rehany U. Aggressive systematic treatment for central retinal artery occlusion. Am J Ophthalmol 1999;128:733–738.

4. Hayreh SS, Zimmerman MB. Central retinal artery occlusion: visual outcome. Am J Ophthalmol 2005;140:376–391.

5. Limaye K, Wall M, Uwaydat S, et al. Is Management of Central Retinal Artery Occlusion the Next Frontier in Cerebrovascular Diseases? J Stroke Cerebrovasc Dis 2018;27:2781–2791.

6. Dattilo M, Newman NJ, Biousse V. Acute retinal arterial ischemia. Ann Eye Sci 2018;3. Available at: https://www.ncbi.nlm.nih.gov/pmc/articles/PMC6124502/ [Accessed February 16, 2019].

7. Chodnicki KD, Pulido JS, Hodge DO, et al. Stroke Risk Before and After Central Retinal Artery Occlusion in a US Cohort. Mayo Clin Proc 2019;94:236–241.

8. Lavin P, Patrylo M, Hollar M, et al. Stroke Risk and Risk Factors in Patients With Central Retinal Artery Occlusion. Am J Ophthalmol 2018;196:96–100.

9. v. Graefe A. Ueber Embolie der Arteria centralis retinae als Ursache plötzlicher Erblindung. Archiv für Opthalmologie 1859;5:136–157.

10. Anon. Retinal and Ophthalmic Artery Occlusions PPP - 2016. American Academy of Ophthalmology 2016. Available at: https://www.aao.org/preferred-practice-pattern/retinal-ophthalmic-artery-occlusions-ppp-2016 [Accessed October 8, 2018].

11. Sarraf D, Rahimy E, Fawzi AA, et al. Paracentral Acute Middle Maculopathy: A New Variant of Acute Macular Neuroretinopathy Associated With Retinal Capillary Ischemia. JAMA Ophthalmol 2013;131:1275–1287.

12. Chen X, Rahimy E, Choudhry N, et al. Spectrum of Retinal Vascular Diseases Associated with Paracentral Middle Maculopathy. Invest Ophthalmol Vis Sci 2015;56:5926–5926.

13. Starr Mr, Softing Hataye Al, Bakri Sj. Asymptomatic Multifocal Paracentral Acute Middle Maculopathy Associated With Juvenile Dermatomyositis: Optical Coherence Angiography Findings. Retin Cases Brief Rep 2019.

14. Denny Mr, Kalevar A, Chen Jj, Johnson Rn. Paracentral Acute Middle Maculopathy Associated With Idiopathic Intracranial Hypertension. Retin Cases Brief Rep 2019.

15. Sebastiani S, Pellegrini M, Giannaccare G, Sarraf D. Paracentral Acute Middle Maculopathy Associated With Phosphodiesterase-5 Inhibitor Therapy. Retin Cases Brief Rep 2018.

16. Chen X, Desai Sj, Baumal Cr. Paracentral Acute Middle Maculopathy In Pregnancy. Retin Cases Brief Rep 2017.

17. Vu HTV, Keeffe JE, McCarty CA, Taylor HR. Impact of unilateral and bilateral vision loss on quality of life. Br J Ophthalmol 2005;89:360–363.

18. Hayreh SS. Anatomy and physiology of the optic nerve head. Trans Am Acad Ophthalmol Otolaryngol 1974;78:OP240-254.

19. Hayreh Ss. Acute Retinal Arterial Occlusive Disorders. Prog Retin Eye Res 2011;30:359–394.

20. Hayreh SS. Pathogenesis of Occlusion of the Central Retinal Vessels. American Journal of Ophthalmology 1971;72:998–1011.

21. Hayreh SS, Zimmerman MB, Kimura A, Sanon A. Central retinal artery occlusion. Retinal survival time. Exp Eye Res 2004;78:723–736.

22. Tobalem S, Schutz JS, Chronopoulos A. Central retinal artery occlusion - rethinking retinal survival time. BMC Ophthalmol 2018;18:101.

23. Hayreh SS, Podhajsky PA, Zimmerman MB. Retinal artery occlusion: associated systemic and ophthalmic abnormalities. Ophthalmology 2009;116:1928–1936.

24. Callizo J, Feltgen N, Pantenburg S, et al. Cardiovascular Risk Factors in Central Retinal Artery Occlusion: Results of a Prospective and Standardized Medical Examination. Ophthalmology 2015;122:1881–1888.

25. Biousse V, Newman N. Retinal and optic nerve ischemia. Continuum (Minneap Minn) 2014;20:838–856.

26. Hayreh SS, Podhajsky PA, Zimmerman MB. Retinal artery occlusion: associated systemic and ophthalmic abnormalities. Ophthalmology 2009;116:1928–1936.

27. Klein R, Klein BEK, Moss SE, Meuer SM. Retinal emboli and cardiovascular disease: the Beaver Dam Eye Study. Arch Ophthalmol 2003;121:1446–1451.

28. Rudkin AK, Lee AW, Chen CS. Vascular risk factors for central retinal artery occlusion. Eye (Lond) 2010;24:678–681.

29. Hayreh SS, Zimmerman MB. Fundus changes in central retinal artery occlusion. Retina (Philadelphia, Pa) 2007;27:276–289.

30. Kim H, Kim HK, Yang JY, Kim SS. Optical Coherence Tomography Measurement and Visual Outcome in Acute Central Retinal Artery Occlusion. Korean J Ophthalmol 2018;32:303–311.

31. Yu S, Pang CE, Gong Y, et al. The spectrum of superficial and deep capillary ischemia in retinal artery occlusion. Am J Ophthalmol 2015;159:53-63.e1–2.

32. Chen H, Chen X, Qiu Z, et al. Quantitative analysis of retinal layers' optical intensities on 3D optical coherence tomography for central retinal artery occlusion. Sci Rep 2015;5. Available at: https://www.ncbi.nlm.nih.gov/pmc/articles/PMC4363859/ [Accessed October 8, 2018].

33. Ahn SJ, Woo SJ, Park KH, et al. Retinal and choroidal changes and visual outcome in central retinal artery occlusion: an optical coherence tomography study. Am J Ophthalmol 2015;159:667–676.

34. Gong H, Song Q, Wang L. Manifestations of central retinal artery occlusion revealed by fundus fluorescein angiography are associated with the degree of visual loss. Exp Ther Med 2016;11:2420–2424.

35. Rudkin AK, Lee AW, Chen CS. Ocular neovascularization following central retinal artery occlusion: prevalence and timing of onset. Eur J Ophthalmol 2010;20:1042–1046.

36. Hayreh Ss, Zimmerman Mb. Fundus Changes In Branch Retinal Arteriolar Occlusion. Retina (Philadelphia, Pa) 2015;35:2060–2066.

37. Pournaras CJ. Pathologies vasculaires oculaires. Issy-les-Moulineaux: Elsevier Masson; 2008.

38. Rajesh B, Hussain R, Giridhar A. Autofluorescence and Infrared Fundus Imaging for Detection of Retinal Emboli and Unmasking Undiagnosed Systemic Abnormalities. J Ophthalmic Vis Res 2016;11:449–451.

39. Bacquet J-L, Sarov-Rivière M, Denier C, et al. Fundus autofluorescence in retinal artery occlusion: A more precise diagnosis. J Fr Ophtalmol 2017;40:648–653.

40. Arruga J, Sanders MD. Ophthalmologic findings in 70 patients with evidence of retinal embolism. Ophthalmology 1982;89:1336–1347.

41. Cho KH, Ahn SJ, Cho JH, et al. The Characteristics of Retinal Emboli and its Association With Vascular Reperfusion in Retinal Artery Occlusion. Invest Ophthalmol Vis Sci 2016;57:4589–4598.

42. Olsen TW, Pulido JS, Folk JC, et al. Retinal and Ophthalmic Artery Occlusions Preferred Practice Pattern®. Ophthalmology 2017;124:P120–P143.

43. Brown GC, Magargal LE, Sergott R. Acute Obstruction of the Retinal and Choroidal Circulations. Ophthalmology 1986;93:1373–1382.

44. Chen Y, Wang W, Li J, et al. Fundus artery occlusion caused by cosmetic facial injections. Chin Med J 2014;127:1434–1437.

45. Patel M, Shah G, Davies JB, et al. Re-evaluating our perspective on retinal artery occlusion from carotid dissection: a report of three cases and review of the literature. Ophthalmic Surg Lasers Imaging Retina 2013;44:555–560.

46. Schmidt D, Zehender M. [Arterial occlusion of the eye in infectious endocarditis]. Ophthalmologe 1999;96:264–266.

47. Burke SP, Henderson AD, Lam BL. Central Retinal Artery Occlusion and Cerebral Infarction Following Stem Cell Injection for Baldness. J Neuroophthalmol 2017;37:216–217.

48. Carle MV, Roe R, Novack R, Boyer DS. Cosmetic facial fillers and severe vision loss. JAMA Ophthalmol 2014;132:637–639.

49. Vasavada D, Baskaran P, Ramakrishnan S. Retinal Vascular Occlusion Secondary to Retrobulbar Injection: Case Report and Literature Review. Middle East Afr J Ophthalmol 2017;24:57–60.

50. Greven Ma, Moshfeghi Dm. Strangulation-Induced Central Retinal Artery Occlusion: Case Report And Review Of The Literature. Retin Cases Brief Rep 2017;11:258–260.

51. Brown GC, Magargal LE, Shields JA, et al. Retinal arterial obstruction in children and young adults. Ophthalmology 1981;88:18–25.

52. Fine LC, Petrovic' V, Irvine AR, Bhisitkul RB. Spontaneous central retinal artery occlusion in hemoglobin sickle cell disease. Am J Ophthalmol 2000;129:680–681.

53. Pollanen MS. Behaviour of suspended particles at bifurcations: implications for embolism. Phys Med Biol 1991;36:397–401.

54. Béjot Y, Bailly H, Durier J, Giroud M. Epidemiology of stroke in Europe and trends for the 21st century. /data/revues/07554982/unassign/S0755498216303098/ 2016. Available at: https://www.em-consulte.com/en/article/1092990 [Accessed March 4, 2019].

55. Fiebach JB, Schellinger PD, Jansen O, et al. CT and diffusion-weighted MR imaging in randomized order: diffusion-weighted imaging results in higher accuracy and lower interrater variability in the diagnosis of hyperacute ischemic stroke. Stroke 2002;33:2206–2210.

56. Bammer R. Basic principles of diffusion-weighted imaging. Eur J Radiol 2003;45:169–184.

57. Kremer S, Oppenheim C, Schmitt E, Dietemann J-L. le point sur… - Imagerie de diffusion : principes et applications cliniques. /data/revues/02210363/00883-C2/428/ 2008. Available at: https://www.em-consulte.com/en/article/122156 [Accessed March 5, 2019].

58. Hui ES, Fieremans E, Jensen JH, et al. Stroke assessment with diffusional kurtosis imaging. Stroke 2012;43:2968–2973.

59. Savino PJ, Glaser JS, Cassady J. Retinal stroke. Is the patient at risk? Arch Ophthalmol 1977;95:1185–1189.

60. Lauda F, Neugebauer H, Reiber L, Jüttler E. Acute Silent Brain Infarction in Monocular Visual Loss of Ischemic Origin. Cerebrovasc Dis 2015;40:151–156.

61. Mir TA, Arham AZ, Fang W, et al. Acute Vascular Ischemic Events in Patients with Central Retinal Artery Occlusion in the United States: A Nationwide Study 2003-2014. Am J Ophthalmol 2019.

62. Lee J, Kim SW, Lee SC, et al. Co-occurrence of acute retinal artery occlusion and acute ischemic stroke: diffusion-weighted magnetic resonance imaging study. Am J Ophthalmol 2014;157:1231–1238.

63. Helenius J, Arsava EM, Goldstein JN, et al. Concurrent acute brain infarcts in patients with monocular visual loss. Ann Neurol 2012;72:286–293.

64. Park SJ, Choi N-K, Yang BR, et al. Risk and Risk Periods for Stroke and Acute Myocardial Infarction in Patients with Central Retinal Artery Occlusion. Ophthalmology 2015;122:2336-2343.e2.

65. Zhang LY, Zhang J, Kim RK, et al. Risk of Acute Ischemic Stroke in Patients With Monocular Vision Loss of Vascular Etiology. J Neuroophthalmol 2018;38:328–333.

66. Smith EE, Saposnik G, Biessels GJ, et al. Prevention of Stroke in Patients With Silent Cerebrovascular Disease: A Scientific Statement for Healthcare Professionals From the American Heart Association/American Stroke Association. Stroke 2017;48:e44–e71.

67. Furie KL, Kasner SE, Adams RJ, et al. Guidelines for the prevention of stroke in patients with stroke or transient ischemic attack: a guideline for healthcare professionals from the american heart association/american stroke association. Stroke 2011;42:227–276.

68. Biousse V, Nahab F, Newman NJ. Management of Acute Retinal Ischemia: Follow the Guidelines! Ophthalmology 2018;125:1597–1607.

69. Chang Y-S, Jan R-L, Weng S-F, et al. Retinal artery occlusion and the 3-year risk of stroke in Taiwan: a nationwide population-based study. Am J Ophthalmol 2012;154:645-652.e1.

70. Rim TH, Han J, Choi YS, et al. Retinal Artery Occlusion and the Risk of Stroke Development: Twelve-Year Nationwide Cohort Study. Stroke 2016;47:376–382.

71. Avery MB, Magal I, Kherani A, Mitha AP. Risk of Stroke in Patients With Ocular Arterial Occlusive Disorders: A Retrospective Canadian Study. J Am Heart Assoc 2019;8:e010509.

72. Wong TY, Mitchell P. Hypertensive retinopathy. N Engl J Med 2004;351:2310–2317.

73. Ong Y-T, Wong TY, Klein R, et al. Hypertensive retinopathy and risk of stroke. Hypertension 2013;62:706–711.

74. Park SJ, Choi N-K, Yang BR, et al. Risk of stroke in retinal vein occlusion. Neurology 2015;85:1578–1584.

75. Wu H-Q, Wu H, Shi L-L, et al. The association between retinal vasculature changes and stroke: a literature review and Meta-analysis. Int J Ophthalmol 2017;10:109–114.

76. Wong TY, Klein R. Retinal arteriolar emboli: epidemiology and risk of stroke. Curr Opin Ophthalmol 2002;13:142–146.

77. Cho KH, Kim CK, Woo SJ, et al. Cerebral Small Vessel Disease in Branch Retinal Artery Occlusion. Invest Ophthalmol Vis Sci 2016;57:5818–5824.

78. Golsari A, Bittersohl D, Cheng B, et al. Silent Brain Infarctions and Leukoaraiosis in Patients With Retinal Ischemia: A Prospective Single-Center Observational Study. Stroke 2017;48:1392–1396.

79. Amarenco P, Bogousslavsky J, Caplan LR, et al. The ASCOD phenotyping of ischemic stroke (Updated ASCO Phenotyping). Cerebrovasc Dis 2013;36:1–5.

80. Kawasaki R, Xie J, Cheung N, et al. Retinal Microvascular Signs and Risk of Stroke: The Multi-Ethnic Study of Atherosclerosis (MESA). Stroke 2012;43:3245–3251.

81. Baker ML, Hand PJ, Wang JJ, Wong TY. Retinal signs and stroke: revisiting the link between the eye and brain. Stroke 2008;39:1371–1379.

82. Wong TY, Wong T, Mitchell P. The eye in hypertension. Lancet 2007;369:425–435.

83. Cheung Ning, Rogers Sophie, Couper David J., et al. Is Diabetic Retinopathy an Independent Risk Factor For Ischemic Stroke? Stroke 2007;38:398–401.

84. Hayreh Ss, Zimmerman Mb. Ocular Arterial Occlusive Disorders And Carotid Artery Disease. Ophthalmol Retina 2017;1:12–18.

85. Zhou Y, Zhu W, Wang C. Relationship between retinal vascular occlusions and incident cerebrovascular diseases: A systematic review and meta-analysis. Medicine (Baltimore) 2016;95:e4075.

86. Kang EY-C, Lin Y-H, Wang N-K, et al. Aspirin use in central retinal arterial occlusion to prevent ischaemic stroke: a retrospective cohort study in Taiwan. BMJ Open 2019;9:e025455.

87. Amarenco P, Bogousslavsky J, Caplan LR, et al. New approach to stroke subtyping: the A-S-C-O (phenotypic) classification of stroke. Cerebrovasc Dis 2009;27:502–508.

# ANNEXES

## *Annexe 1 : Grades de causalité de la classification ASCOD*

| **A:** | **Causality grades for atherothrombosis** | |
|---|---|---|
| A1 | (potentially causal) | Atherothrombotic stroke defined as:<br>(1) ipsilateral atherosclerotic stenosis between 50 and 99% in an intra- or extracranial artery supplying the ischemic field; *or*<br>(2) ipsilateral atherosclerotic stenosis <50% in an intra- or extracranial artery with an endoluminal thrombus supplying the ischemic field; *or*<br>(3) mobile thrombus in the aortic arch; *or*<br>(4) ipsilateral arterial occlusion in an intra- or extracranial artery with evidence of underlying atherosclerotic plaque supplying the ischemic field |
| A2 | (causal link is uncertain) | (1) ipsilateral atherosclerotic stenosis 30–50% in an intra- or extracranial artery supplying the ischemic field; *or*<br>(2) aortic plaque ≥4 mm without mobile lesion |
| A3 | (causal link is unlikely, but the disease is present) | (1) plaque (stenosis <30%) in an intra- or extracranial artery, ipsilateral to the infarct area;<br>(2) aortic plaque <4 mm without mobile thrombus;<br>(3) stenosis (any degree) or occlusion in a cerebral artery not supplying the infarct area (e.g. contralateral side or opposite circulation);<br>(4) history of myocardial infarction, coronary revascularization or peripheral arterial disease;<br>(5) ipsi- or bilateral atherosclerotic stenosis 50–99% with bihemispheric MR-DWI lesion |
| A0 | (atherosclerosis not detected) | Ruling out atherosclerosis:<br>(1) extracranial arterial stenosis: one or several of the following diagnostic tests are performed and are negative: US-Duplex, CTA, MRA, XRA, or autopsy;<br>(2) intracranial arterial stenosis: one or several of the following diagnostic tests are performed and are negative: US-TCD, MRA, CTA, XRA, or autopsy;<br>(3) aortic arch atheroma: TEE with specific assessment of the aortic arch (when the probe is pulled back at the end of the cardiac examination, turn the probe counter clockwise and take time to watch the aortic arch) or specific aortic arch assessment with CTA |
| A9 | (incomplete workup) | US-Duplex, US-TCD or CTA, or MRA, or XRA or autopsy not performed. [A minimum workup is extra- and intracranial assessment of cerebral arteries – maximum workup also includes transesophageal assessment of the aortic arch (or a default CTA of the aortic arch)] |
| **S:** | **Causality grades for small-vessel disease** | |
| S1 | (potentially causal) | Combination of:<br>(1) lacunar infarction: small deep infarct <15 mm (in perforator branch territory) on MRI-DWI (or a default CT) in an area corresponding to the symptoms and at least one of the three following criteria:<br>(2) one or several small deep older infarct(s) of lacunar type in other territories, *and/or*<br>(3) severe (confluent – Fazekas III) leukoaraiosis, or microbleeds, or severe dilatation of perivascular spaces ('état criblé');<br>(4) repeated, recent (<1 month), TIAs attributable to the same territory as the index infarct |
| S2 | (causal link is uncertain) | (1) only one, recent, lacunar infarction and no other abnormality on MRI (or CT) *or*<br>(2) clinical syndrome suggestive of a deep branch artery stroke, without ischemic lesion in the appropriate area seen on MRI or CT<br>(main clinical syndrome suggesting a deep branch artery – lacunar – stroke: pure hemiparesis, pure hemisensory loss, ataxic hemiparesis, dysarthria-clumsy hand syndrome, unilateral sensorimotor deficit, others: hemichorea, hemiballism, pure dysarthria, etc.) |
| S3 | (causal link is unlikely, but the disease is present) | Severe (confluent – Fazekas III) leukoaraiosis visible on MRI and/or CT scan, and/or microbleeds visible on T2*-weighted MRI, and/or severe dilatation of perivascular spaces (visible on T2-weighted MRI), and/or one or several old, small deep infarcts of lacunar type |

| | | |
|---|---|---|
| S0 | (small-vessel disease not detected) | Ruling out small-vessel disease stroke: negative MRI (T2, FLAIR, GRE, DWI) and no appropriate clinical syndrome suggestive of a deep branch artery stroke |
| S9 | (incomplete workup) | MRI (or CT) not performed |
| **C:** | **Causality grades for cardiac pathology** | |
| C1 | (potentially causal) | Cardiogenic stroke defined as acute, or recent and older bihemispheric or supra- and infratentorial territorial or cortical ischemic lesions and signs of systemic embolism with detection of at least one of the following potential causes:<br>(1) mitral stenosis (surface <1.5 $cm^2$);<br>(2) mechanical valve;<br>(3) myocardial infarction within 4 weeks preceding the cerebral infarction;<br>(4) mural thrombus in the left cavities;<br>(5) aneurysm of the left ventricle;<br>(6) history or presence of documented atrial fibrillation – whether paroxysmal (>60 s), persistent or permanent – or flutter, with or without left atrial thrombus or spontaneous echo;<br>(7) atrial disease (tachycardia-bradycardia syndrome);<br>(8) dilated or hypertrophic cardiomyopathies;<br>(9) left ventricle ejection fraction <35%;<br>(10) endocarditis;<br>(11) intracardiac mass;<br>(12) PFO *and* thrombus in situ;<br>(13) PFO *and* concomitant pulmonary embolism or proximal DVT preceding the index cerebral infarction;<br>(14) aforementioned cardiac pathologies (C1) with single or without obvious cerebral ischemic lesion |
| C2 | (causal link is uncertain) | Regardless of stroke pattern:<br>(1) PFO + atrial septal aneurysm;<br>(2) PFO and pulmonary embolism or proximal DTV concomitant but NOT preceding the index cerebral infarction;<br>(3) intracardiac spontaneous echo-contrast;<br>(4) apical akinesia of the left ventricle and decreased ejection fraction (but >35%);<br>(5) history of myocardial infarction or palpitation and multiple brain infarction, repeated either bilateral or in two different arterial territories (e.g. both anterior and posterior circulation);<br>(6) no direct cardiac source identified, but multiple brain infarction, repeated either bilateral or in two different arterial territories (e.g. both anterior and posterior circulation) and/or evidence of systemic emboli: renal or splenic or mesenteric infarction (on CT, MRI or autopsy) or embolism in peripheral artery supplying arm or leg |
| C3 | (causal link is unlikely, but the disease is present) | One of the following abnormalities present in isolation: PFO, ASA, strands, mitral annulus calcification, calcification aortic valve, nonapical akinesia of the left ventricle, transient atrial fibrillation <60 s, atrial hyperexcitability |
| C0 | (cardiac pathology not detected or not suspected) | Ruling out a cardiac source of embolism: minimum is negative ECG and examination by a cardiologist; maximum is negative ECG/telemetry/24-hour Holter ECG/long-term ECG recording (implantable device, transtelephonic ECG, loop recorder) and negative TEE for atrium, valves and septal abnormalities, negative TTE for PFO and assessment of left ventricle, negative cardiac CT/MRI, negative abdominal CT/MRI (search for old or simultaneous subdiaphragmatic visceral infarction) |
| C9 | (incomplete workup) | Minimum is ECG and examination by a trained cardiologist in the absence of cardiac imaging |
| **O:** | **Causality grades for other causes** | |
| O1 | (potentially causal) | (1) dolichoectasia with complicated aneurysm;<br>(2) polycythemia vera or thrombocytemia >800,000/$mm^3$;<br>(3) systemic lupus;<br>(4) disseminated intravascular coagulation;<br>(5) antiphospholipid antibody syndrome (including >100 GPL units or lupus anticoagulant);<br>(6) Fabry's disease;<br>(7) coexisting meningitis;<br>(8) sickle cell disease;<br>(9) ruptured intracranial aneurysm with or without vasospasm of the artery supplying the infarcted area;<br>(10) severe hyperhomocysteinemia;<br>(11) Horton's disease;<br>(12) other cerebral inflammatory or infectious angiitis;<br>(13) moyamoya disease, etc.… |

| | | |
|---|---|---|
| O2 | (causal link is uncertain) | (1) saccular aneurysm (with a suspicion of embolism from it)<br>(2) coincidental migraine attack with neurological deficit lasting >60 min in patients with history of migraine aura |
| O3 | (causal link is unlikely but the disease is present) | (1) arteriovenous malformation;<br>(2) thrombocythosis <800,000/mm$^3$;<br>(3) antiphospholipid antibody <100 GPL units;<br>(4) homocysteinemia <40 µmol/l;<br>(5) malignoma with associated hypercoagulation (high D-dimer levels), deep vein thrombosis or pulmonary embolism and/or recent chemotherapy |
| O0 | (no other cause detected) | Ruling out other causes: negative: cerebrospinal fluid, complete hemostasis, cerebral arterial imaging, family history of inherited disease, inflammatory markers (erythrocyte sedimentation rate, C-reactive protein), hematologic tests (platelet, leucocytes, and eosinophilic counts, hematocrit), specific tests according to the suspected disease (e.g. genetic test, retinal angiography for Susac syndrome) |
| O9 | (incomplete workup) | Unable to reasonably exclude other causes based on best available diagnostic tests and stroke-specific history |
| **D:** | **Causality grades for dissection** | |
| D1 | (potentially causal) | (1) arterial dissection by direct demonstration (evidence of mural hematoma: hypersignal on FAT-saturated MRI or at autopsy or on TOF-MRA or CT on axial sections showing both enlargement of the arterial wall by the hematoma with narrowing of the lumen or on echography showing an hypoechoic arterial wall with narrowing of the lumen and sudden enlargement of the carotid or vertebral (V2) artery diameter;<br>(2) arterial dissection by indirect demonstration or by less sensitive or less specific diagnostic test (only long arterial stenosis beyond the carotid bifurcation or in V2, V3 or V4 without demonstration of arterial wall hematoma: on X-ray angiography, and/or echography and/or CTA and/or MRA) or unequivocal US with recanalization during follow-up |
| D2 | (causal link is uncertain) | (1) arterial dissection by weak evidence (suggestive clinical history, e.g., painful Horner's syndrome or past history of arterial dissection);<br>(2) imaging evidence of fibromuscular dysplasia of a cerebral artery supplying the ischemic field |
| D3 | (causal link is unlikely' but the disease is present) | (1) kinking or dolichoectasia without complicated aneurysm or plicature;<br>(2) fibromuscular dysplasia on arteries not supplying the ischemic field |
| D0 | (no dissection detected or suspected) | Ruling out dissection: negative FAT-saturated MRI of suspected artery or good quality, normal X-ray angiography (too early FAT-saturated MRI performed within 3 days of symptom onset can be falsely negative and then should be repeated). If there is no clinical suspicion of dissection, the patient can be classified D0 provided good-quality extra- or intracranial cerebral artery and cardiac evaluations have been performed |
| D9 | (incomplete workup) | In patients aged less than 60 years and with no evidence of A1, A2, S1, C1, or O1 category: no FAT-saturated MRI performed on the extra- or intracranial artery supplying the ischemic field or no X-ray angiography performed (all performed within 15 days of symptom onset) |

***Annexe 2 : Biomarqueurs rétiniens de la rétinopathie hypertensive et risque cumulé d'AVC à 3 ans***

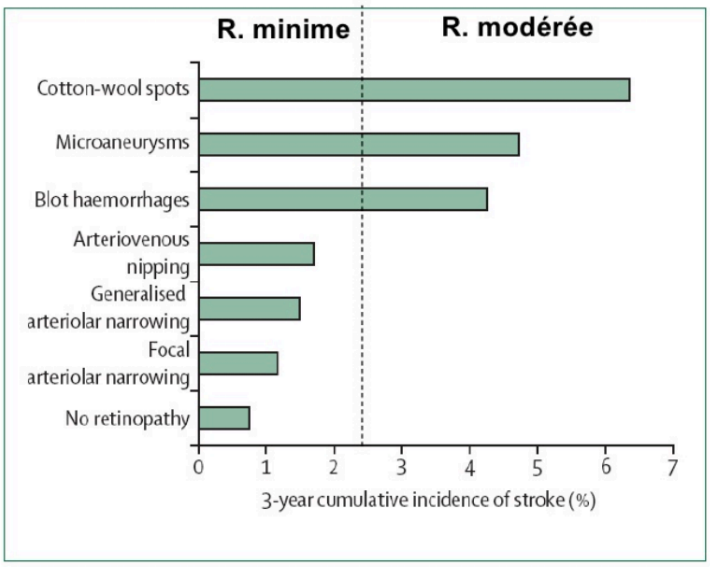


*Wong, Mitchell Lancet 2008*

# *SERMENT*

- *En présence des Maîtres de cette école, de mes chers condisciples et devant l'effigie d'Hippocrate, je promets et je jure, au nom de l'Etre suprême, d'être fidèle aux lois de l'honneur et de la probité dans l'exercice de la médecine.*

- *Je donnerai mes soins gratuits à l'indigent et n'exigerai jamais un salaire au-dessus de mon travail.*

- *Admis (e) dans l'intérieur des maisons, mes yeux ne verront pas ce qui s'y passe, ma langue taira les secrets qui me seront confiés, et mon état ne servira pas à corrompre les mœurs, ni à favoriser le crime.*

- *Respectueux (se) et reconnaissant (e) envers mes Maîtres, je rendrai à leurs enfants l'instruction que j'ai reçue de leurs pères.*

- *Que les hommes m'accordent leur estime si je suis fidèle à mes promesses. Que je sois couvert (e) d'opprobre et méprisé (e) de mes confrères si j'y manque.*

*Association entre marqueurs rétiniens et accident vasculaire cérébral ischémique silencieux chez les patients présentant une occlusion artérielle rétinienne*

***Résumé.***

***Objectif :*** Les occlusions artérielles rétiniennes (OAR) ont été associés à la présence d'un accident vasculaire cérébral (AVC) concomitant dans 13 à 37% des cas. Des facteurs systémiques prédictifs de l'AVC ont été identifiés, mais il manque des données concernant les facteurs ophtalmologiques associés. Certaines anomalies vasculaires rétiniennes ont été décrites comme marqueurs d'un futur événement cérébrovasculaire. L'objectif de cette étude est d'étudier l'association entre des marqueurs rétiniens et la présence concomitante d'un AVC ischémique silencieux chez les patients OAR.

***Matériel & méthodes :*** Nous avons conduit une série de cas consécutifs du 1er Janvier 2015 au 31 décembre 2018. Tous les patients présentant une OAR aigüe, qu'il s'agisse d'une occlusion de l'artère centrale de la rétine (OACR), d'une occlusion de branche (OBAR) ou d'une occlusion de l'artère ophtalmique (OAO), étaient inclus et ont bénéficié d'une imagerie par résonnance magnétique (IRM) cérébrale en séquence de diffusion dans les 24 heures. Un examen ophtalmologique complet était réalisé incluant des rétinographies, un OCT et une angiographie à la fluorescéine, ainsi qu'un bilan vasculaire urgent. Nous avons utilisé la classification ASCOD pour identifier et traiter la cause de l'occlusion.

***Résultats :*** 103 patients (58 OACR, 39 OBAR, 6 OAO) ont bénéficié du protocole d'imagerie. 28 patients (27,2%) ont présenté une lésion ischémique à l'IRM. 24/28 patients (85,7%) n'avaient aucune traduction neuroclinique de leur AVC. Une OAO (p=0.04), un fond d'œil controlatéral anormal (p=0.004), l'étendue de la sténose carotidienne (p=0.02) et l'échocardiographie (p = 0.03) étaient associés à une IRM positive. En analyse multivariée, une OAO (odd ratio (OR) = 9.1 [95% intervalle de confiance 1.2-70.2], p = 0.04) et un fond d'œil controlatéral anormal (p total = 0.002; rétinopathie diabétique/hypertensive : OR = 7.0 [95% intervalle de confiance 2.1-23.7]; occlusion artérielle rétinienne ou embole: OR = 16.9 [95% intervalle de confiance 1.7-268.4]) étaient prédictifs d'un AVC.

***Conclusion :*** Notre étude suggère que les OAO et un fond d'œil controlatéral anormal sont des facteurs ophtalmologiques associés à un AVC concomitant chez les patients OAR. Ces résultats pourraient apporter une aide dans la stratification d'un risque vasculaire aigu pour la prise en charge de ces patients. D'autres modèles prospectifs sont nécessaires pour étudier ces marqueurs.

**Mots-clés :** occlusion artérielle rétinienne, OACR, accident vasculaire cérébral, marqueurs rétiniens, AVC silencieux, bilan vasculaire, occlusion de l'artère ophtalmique