



HAL
open science

La rétroversion acétabulaire induite par la triple ostéotomie pelvienne est-elle un facteur de risque de conflit fémoro-acétabulaire dans une population de patients opérés pour maladie de Legg-Perthes et Calvé : une étude cas/témoins

Clément Jeandel

► **To cite this version:**

Clément Jeandel. La rétroversion acétabulaire induite par la triple ostéotomie pelvienne est-elle un facteur de risque de conflit fémoro-acétabulaire dans une population de patients opérés pour maladie de Legg-Perthes et Calvé : une étude cas/témoins. Médecine humaine et pathologie. 2019. dumas-02794876

HAL Id: dumas-02794876

<https://dumas.ccsd.cnrs.fr/dumas-02794876v1>

Submitted on 5 Jun 2020

HAL is a multi-disciplinary open access archive for the deposit and dissemination of scientific research documents, whether they are published or not. The documents may come from teaching and research institutions in France or abroad, or from public or private research centers.

L'archive ouverte pluridisciplinaire **HAL**, est destinée au dépôt et à la diffusion de documents scientifiques de niveau recherche, publiés ou non, émanant des établissements d'enseignement et de recherche français ou étrangers, des laboratoires publics ou privés.



Distributed under a Creative Commons Attribution - NonCommercial - ShareAlike 4.0 International License

UNIVERSITÉ DE MONTPELLIER
FACULTÉ DE MÉDECINE MONTPELLIER-NÎMES

THESE

Pour obtenir le titre de

DOCTEUR EN MÉDECINE

Présentée et soutenue publiquement

Par

Clément JEANDEL

Le 15 mai 2019

TITRE

La rétroversion acétabulaire induite par la triple ostéotomie pelvienne est-elle un facteur de risque de conflit fémoro-acétabulaire dans une population de patients opérés pour maladie de Legg-Perthes et Calvé : une étude cas/témoins

Directeur de thèse : Monsieur le Docteur LOUAHEM Djamel

JURY

Président : Monsieur le Professeur Jérôme COTTALORDA

Assesseurs :

1^{er} assesseur : Monsieur le Professeur François CANOVAS

2^{ème} assesseur : Monsieur le Professeur Guillaume CAPTIER

Directeur de thèse : Monsieur le Docteur Djamel LOUAHEM

UNIVERSITÉ DE MONTPELLIER
FACULTÉ DE MÉDECINE MONTPELLIER-NÎMES

THESE

Pour obtenir le titre de

DOCTEUR EN MÉDECINE

Présentée et soutenue publiquement

Par

Clément JEANDEL

Le 15 mai 2019

TITRE

La rétroversion acétabulaire induite par la triple ostéotomie pelvienne est-elle un facteur de risque de conflit fémoro-acétabulaire dans une population de patients opérés pour maladie de Legg-Perthes et Calvé : une étude cas/témoins

Directeur de thèse : Monsieur le Docteur LOUAHEM Djamel

JURY

Président : Monsieur le Professeur Jérôme COTTALORDA

Assesseurs :

1er assesseur : Monsieur le Professeur François CANOVAS

2ème assesseur : Monsieur le Professeur Guillaume CAPTIER

Directeur de thèse : Monsieur le Docteur Djamel LOUAHEM

ANNÉE UNIVERSITAIRE 2018 - 2019

PERSONNEL ENSEIGNANT

PROFESSEURS HONORAIRES

ALLIEU Yves	DUBOIS Jean Bernard	MION Charles
ALRIC Robert	DUMAS Robert	MION Henri
ARNAUD Bernard	DUMAZER Romain	MIRO Luis
ASTRUC Jacques	ECHENNE Bernard	NAVARRO Maurice
AUSSILLOUX Charles	FABRE Serge	NAVRATIL Henri
AVEROUS Michel	FREREBEAU Philippe	OTHONIEL Jacques
AYRAL Guy	GALIFER René Benoît	PAGES Michel
BAILLAT Xavier	GODLEWSKI Guilhem	PEGURET Claude
BALDET Pierre	GRASSET Daniel	PELISSIER Jacques
BALDY-MOULINIER Michel	GROLLEAU-RAOUX Robert	POUGET Régis
BALMES Jean-Louis	GUILHOU Jean-Jacques	PUECH Paul
BALMES Pierre	HERTAULT Jean	PUJOL Henri
BANSARD Nicole	HUMEAU Claude	PUJOL Rémy
BAYLET René	JAFFIOL Claude	RABISCHONG Pierre
BILLIARD Michel	JANBON Charles	RAMUZ Michel
BLARD Jean-Marie	JANBON François	RIEU Daniel
BLAYAC Jean Pierre	JARRY Daniel	RIOUX Jean-Antoine
BLOTMAN Francis	JOYEUX Henri	ROCHEFORT Henri
BONNEL François	LAFFARGUE François	ROSSI Michel
BOUDET Charles	LALLEMANT Jean Gabriel	ROUANET DE VIGNE
BOURGEOIS Jean- Marie	LAMARQUE Jean-Louis	LAVIT Jean Pierre
BRUEL Jean Michel	LAPEYRIE Henri	SAINT AUBERT Bernard
BUREAU Jean-Paul	LESBROS Daniel	SANCHO-GARNIER Hélène
BRUNEL Michel	LOPEZ François Michel	SANY Jacques
CALLIS Albert	LORIOT Jean	SEGNARBIEUX François
CANAUD Bernard	LOUBATIERES Marie	SENAC Jean-Paul
CASTELNAU Didier	Madeleine	SERRE Arlette

CHAPTAL Paul-André
CIURANA Albert-Jean
CLOT Jacques
D'ATHIS Françoise
DEMAILLE Jacques
DESCOMPS Bernard
DIMEGLIO Alain

MAGNAN DE BORNIER
Bernard
MARY Henri
MATHIEU-DAUDE
Pierre
MEYNADIER Jean
MICHEL François-
Bernard
MICHEL Henri

SIMON Lucien
SOLASSOL Claude
THEVENET André
VIDAL Jacques
VISIER Jean Pierre

PROFESSEURS ÉMÉRITES

ARTUS Jean-Claude
BLANC François
BOULENGER Jean-Philippe
BOURREL Gérard
BRINGER Jacques
CLAUSTRES Mireille
DAURES Jean-Pierre
DAUZAT Michel
DEDET Jean-Pierre
ELEDJAM Jean-Jacques
GUERRIER Bernard
JOURDAN Jacques

MARES Pierre
MAURY Michèle
MILLAT Bertrand
MAUDELONDE Thierry
MONNIER Louis
PREFAUT Christian
PUJOL Rémy
SULTAN Charles
TOUCHON Jacques
VOISIN Michel
ZANCA Michel

PROFESSEURS DES UNIVERSITÉS-PRATICIEN HOSPITALIERS

PU-PH de classe exceptionnelle

ALBAT Bernard - Chirurgie thoracique et cardiovasculaire
ALRIC Pierre - Chirurgie vasculaire ; médecine vasculaire (option chirurgie vasculaire)
BACCINO Éric - Médecine légale et droit de la santé
BASTIEN Patrick - Parasitologie et mycologie
BONAFE Alain - Radiologie et imagerie médicale
CAPDEVILA Xavier - Anesthésiologie-réanimation
COLSON Pascal – Anesthésie-réanimation
COMBE Bernard - Rhumatologie

COSTA Pierre - Urologie
COTTALORDA Jérôme - Chirurgie infantile
COUBES Philippe – Neurochirurgie
COURTET Philippe – Psychiatrie d’adultes, addictologie
CRAMPETTE Louis - Oto-rhino-laryngologie
CRISTOL Jean Paul - Biochimie et biologie moléculaire
DAVY Jean Marc - Cardiologie
DE LA COUSSAYE Jean Emmanuel - Anesthésiologie-réanimation
DELAPORTE Éric - Maladies infectieuses ; maladies tropicales
DEMOLY Pascal – Pneumologie, addictologie
DE WAZIERES Benoît - Médecine interne ; gériatrie et biologie du vieillissement, médecine générale, addictologie
DOMERGUE Jacques - Chirurgie générale
DUFFAU Hugues - Neurochirurgie
DUJOLS Pierre - Biostatistiques, informatique médicale et technologies de la communication
ELIAOU Jean François - Immunologie
FABRE Jean Michel - Chirurgie générale
FRAPIER Jean-Marc – Chirurgie thoracique et cardiovasculaire
GUILLOT Bernard - Dermato-vénéréologie
HAMAMAH Samir-Biologie et Médecine du développement et de la reproduction ; gynécologie médicale
HEDON Bernard-Gynécologie-obstétrique ; gynécologie médicale
HERISSON Christian-Médecine physique et de réadaptation
JABER Samir-Anesthésiologie-réanimation
JEANDEL Claude-Médecine interne ; gériatrie et biologie du vieillissement, médecine générale, addictologie
JONQUET Olivier-Réanimation ; médecine d’urgence
JORGENSEN Christian-Thérapeutique ; médecine d’urgence ; addictologie
KOTZKI Pierre Olivier-Biophysique et médecine nucléaire
LANDAIS Paul-Epidémiologie, Economie de la santé et Prévention
LARREY Dominique-Gastroentérologie ; hépatologie ; addictologie
LEFRANT Jean-Yves-Anesthésiologie-réanimation
LE QUELLEC Alain-Médecine interne ; gériatrie et biologie du vieillissement, médecine générale, addictologie

MARTY-ANE Charles - Chirurgie thoracique et cardiovasculaire
MERCIER Jacques - Physiologie
MESSNER Patrick – Cardiologie
MONDAIN Michel – Oto-rhino-laryngologie
PELISSIER Jacques-Médecine physique et de réadaptation
RENARD Eric-Endocrinologie, diabète et maladies métaboliques ; gynécologie médicale
REYNES Jacques-Maladies infectieuses, maladies tropicales
RIBSTEIN Jean-Médecine interne ; gériatrie et biologie du vieillissement, médecine générale, addictologie
RIPART Jacques-Anesthésiologie-réanimation
ROUANET Philippe-Cancérologie ; radiothérapie
SCHVED Jean François-Hématologie; Transfusion
TAOUREL Patrice-Radiologie et imagerie médicale
UZIEL Alain -Oto-rhino-laryngologie
VANDE PERRE Philippe-Bactériologie-virologie ; hygiène hospitalière
YCHOU Marc-Cancérologie ; radiothérapie

PU-PH de 1^{re} classe

AGUILAR MARTINEZ Patricia-Hématologie ; transfusion
AVIGNON Antoine-Nutrition
AZRIA David -Cancérologie ; radiothérapie
BAGHDADLI Amaria-Pédopsychiatrie ; addictologie
BEREGI Jean-Paul-Radiologie et imagerie médicale
BLAIN Hubert-Médecine interne ; gériatrie et biologie du vieillissement, médecine générale, addictologie
BLANC Pierre-Gastroentérologie ; hépatologie ; addictologie
BORIE Frédéric-Chirurgie digestive
BOULOT Pierre-Gynécologie-obstétrique ; gynécologie médicale
CAMBONIE Gilles -Pédiatrie
CAMU William-Neurologie
CANOVAS François-Anatomie
CARTRON Guillaume-Hématologie ; transfusion
CHAMMAS Michel-Chirurgie orthopédique et traumatologique

CHANQUES Gérald – Anesthésie-réanimation
CORBEAU Pierre-Immunologie
COSTES Valérie-Anatomie et cytologie pathologiques
CYTEVAL Catherine-Radiologie et imagerie médicale
DADURE Christophe-Anesthésiologie-réanimation
DAUVILLIERS Yves-Physiologie
DE TAYRAC Renaud-Gynécologie-obstétrique, gynécologie médicale
DEMARIA Roland-Chirurgie thoracique et cardio-vasculaire
DEREURE Olivier-Dermatologie – vénéréologie
DE VOS John – Cytologie et histologie
DROUPY Stéphane -Urologie
DUCROS Anne-Neurologie
GARREL Renaud – Oto-rhino-laryngologie
HAYOT Maurice - Physiologie
KLOUCHE Kada-Réanimation ; médecine d'urgence
KOENIG Michel-Génétique moléculaire
LABAUGE Pierre- Neurologie
LAFFONT Isabelle-Médecine physique et de réadaptation
LAVABRE-BERTRAND Thierry-Cytologie et histologie
LAVIGNE Jean-Philippe – Bactériologie – virologie, hygiène hospitalière
LECLERCQ Florence-Cardiologie
LEHMANN Sylvain-Biochimie et biologie moléculaire
LE MOING Vincent – Maladies infectieuses, maladies tropicales
LUMBROSO Serge-Biochimie et Biologie moléculaire
MARIANO-GOULART Denis-Biophysique et médecine nucléaire
MATECKI Stéfan -Physiologie
MEUNIER Laurent-Dermato-vénéréologie
MOREL Jacques - Rhumatologie
MORIN Denis-Pédiatrie
NAVARRO Francis-Chirurgie générale
PETIT Pierre-Pharmacologie fondamentale ; pharmacologie clinique ; addictologie
PERNEY Pascal-Médecine interne ; gériatrie et biologie du vieillissement, médecine générale, addictologie
PRUDHOMME Michel - Anatomie
PUJOL Jean Louis-Pneumologie ; addictologie

PUJOL Pascal-Biologie cellulaire
PURPER-OUAKIL Diane-Pédopsychiatrie ; addictologie
QUERE Isabelle-Chirurgie vasculaire ; médecine vasculaire (option médecine vasculaire)
SOTTO Albert-Maladies infectieuses ; maladies tropicales
TOUITOU Isabelle-Génétique
TRAN Tu-Anh-Pédiatrie
VERNHET Hélène-Radiologie et imagerie médicale

PU-PH de 2ème classe

ASSENAT Éric-Gastroentérologie ; hépatologie ; addictologie
BERTHET Jean-Philippe-Chirurgie thoracique et cardiovasculaire
BOURDIN Arnaud-Pneumologie ; addictologie
CANAUD Ludovic-Chirurgie vasculaire ; Médecine Vasculaire
CAPDEVIELLE Delphine-Psychiatrie d'Adultes ; addictologie
CAPTIER Guillaume-Anatomie
CAYLA Guillaume-Cardiologie
COLOMBO Pierre-Emmanuel-Cancérologie ; radiothérapie
COSTALAT Vincent-Radiologie et imagerie médicale
COULET Bertrand-Chirurgie orthopédique et traumatologique
CUVILLON Philippe-Anesthésiologie-réanimation
DAIEN Vincent-Ophtalmologie
DORANDEU Anne-Médecine légale -
DUPEYRON Arnaud-Médecine physique et de réadaptation
FAILLIE Jean-Luc – Pharmacologie fondamentale, pharmacologie clinique, addictologie
FESLER Pierre-Médecine interne ; gériatrie et biologie du vieillissement, médecine générale, addictologie
GAUJOUX Viala Cécile-Rhumatologie
GENEVIEVE David-Génétique
GODREUIL Sylvain-Bactériologie-virologie ; hygiène hospitalière
GUILLAUME Sébastien-Urgences et Post urgences psychiatriques -
GUILPAIN Philippe-Médecine Interne, gériatrie et biologie du vieillissement; addictologie
GUIU Boris-Radiologie et imagerie médicale

HERLIN Christian – Chirurgie plastique, reconstructrice et esthétique, brûlologie
HOUEDE Nadine-Cancérologie ; radiothérapie
JACOT William-Cancérologie ; Radiothérapie
JUNG Boris-Réanimation ; médecine d'urgence
KALFA Nicolas-Chirurgie infantile
KOUYOUMDJIAN Pascal-Chirurgie orthopédique et traumatologique
LACHAUD Laurence-Parasitologie et mycologie
LALLEMANT Benjamin-Oto-rhino-laryngologie
LE QUINTREC Moglie - Néphrologie
LETOUZEY Vincent-Gynécologie-obstétrique ; gynécologie médicale
LONJON Nicolas - Neurologie
LOPEZ CASTROMAN Jorge-Psychiatrie d'Adultes ; addictologie
LUKAS Cédric-Rhumatologie
MAURY Philippe-Chirurgie orthopédique et traumatologique
MILLET Ingrid-Radiologie et imagerie médicale
MORANNE Olivier-Néphrologie
NAGOT Nicolas-Biostatistiques, informatique médicale et technologies de la communication
NOCCA David-Chirurgie digestive
PANARO Fabrizio-Chirurgie générale
PARIS Françoise-Biologie et médecine du développement et de la reproduction ; gynécologie médicale
PASQUIE Jean-Luc-Cardiologie
PEREZ MARTIN Antonia-Physiologie
POUDEROUX Philippe-Gastroentérologie ; hépatologie ; addictologie
RIGAU Valérie-Anatomie et cytologie pathologiques
RIVIER François-Pédiatrie
ROGER Pascal-Anatomie et cytologie pathologiques
ROSSI Jean François-Hématologie ; transfusion
ROUBILLE François-Cardiologie
SEBBANE Mustapha-Anesthésiologie-réanimation
SIRVENT Nicolas-Pédiatrie
SOLASSOL Jérôme-Biologie cellulaire
STOEBNER Pierre – Dermato-vénéréologie
SULTAN Ariane-Nutrition

THOUVENOT Éric-Neurologie

THURET Rodolphe-Urologie

VENAIL Frédéric-Oto-rhino-laryngologie

VILLAIN Max-Ophtalmologie

VINCENT Denis -Médecine interne ; gériatrie et biologie du vieillissement, médecine générale, addictologie

VINCENT Thierry-Immunologie

WOJTUSCISZYN Anne-Endocrinologie-diabétologie-nutrition

PROFESSEURS DES UNIVERSITÉS

1^{re} classe :

COLINGE Jacques - Cancérologie, Signalisation cellulaire et systèmes complexes

2^{ème} classe :

LAOUDJ CHENIVESSE Dalila - Biochimie et biologie moléculaire

VISIÈRE Laurent - Sociologie, démographie

PROFESSEURS DES UNIVERSITÉS - Médecine générale

1^{re} classe :

LAMBERT Philippe

2^{ème} classe :

AMOUYAL Michel

PROFESSEURS ASSOCIÉS - Médecine Générale

CLARY Bernard

DAVID Michel

PROFESSEUR ASSOCIÉ - Médecine

BESSIS Didier - Dermato-vénéréologie

MEUNIER Isabelle – Ophtalmologie

MULLER Laurent – Anesthésiologie-réanimation

PERRIGAULT Pierre-François - Anesthésiologie-réanimation ; médecine d'urgence

ROUBERTIE Agathe – Pédiatrie

MAÎTRES DE CONFÉRENCES DES UNIVERSITÉS - PRATICIENS HOSPITALIERS

MCU-PH Hors classe

BOULLE Nathalie – Biologie cellulaire

CACHEUX-RATABOUL Valère-Génétique

CARRIERE Christian-Bactériologie-virologie ; hygiène hospitalière

CHARACHON Sylvie-Bactériologie-virologie ; hygiène hospitalière

FABBRO-PERAY Pascale-Epidémiologie, économie de la santé et prévention

HILLAIRE-BUYS Dominique-Pharmacologie fondamentale ; pharmacologie clinique ; addictologie

GIANSILY-BLAIZOT Muriel – Hématologie, transfusion

PELLESTOR Franck-Cytologie et histologie

PUJOL Joseph-Anatomie

RICHARD Bruno-Thérapeutique ; addictologie

RISPAIL Philippe-Parasitologie et mycologie

SEGONDY Michel-Bactériologie-virologie ; hygiène hospitalière

MCU-PH de 1^{re} classe

BADIOU Stéphanie-Biochimie et biologie moléculaire

BOUDOUSQ Vincent-Biophysique et médecine nucléaire

BOURGIER Céline-Cancérologie ; Radiothérapie

BRET Caroline -Hématologie biologique

COSSEE Mireille-Génétique Moléculaire

GABELLE DELOUSTAL Audrey-Neurologie

GIRARDET-BESSIS Anne-Biochimie et biologie moléculaire

LAVIGNE Géraldine-Hématologie ; transfusion

LESAGE François-Xavier – Médecine et santé au travail

MATHIEU Olivier-Pharmacologie fondamentale ; pharmacologie clinique ; addictologie

MENJOT de CHAMPFLEUR Nicolas-Neuroradiologie

MOUZAT Kévin-Biochimie et biologie moléculaire

PANABIERES Catherine-Biologie cellulaire
PHILIBERT Pascal-Biologie et médecine du développement et de la reproduction
RAVEL Christophe - Parasitologie et mycologie
SCHUSTER-BECK Iris-Physiologie
STERKERS Yvon-Parasitologie et mycologie
TUAILLON Edouard-Bactériologie-virologie ; hygiène hospitalière
YACHOUH Jacques-Chirurgie maxillo-faciale et stomatologie

MCU-PH de 2^{ème} classe

BERTRAND Martin-Anatomie
DE JONG Audrey – Anesthésie-réanimation
DU THANH Aurélie-Dermato-vénéréologie
GALANAUD Jean Philippe-Médecine Vasculaire
GOUZI Farès-Physiologie
HERRERO Astrid – Chirurgie générale
JEZIORSKI Éric-Pédiatrie
KUSTER Nils-Biochimie et biologie moléculaire
MAKINSON Alain-Maladies infectieuses, Maladies tropicales
MURA Thibault-Biostatistiques, informatique médicale et technologies de la communication
OLIE Emilie-Psychiatrie d'adultes ; addictologie
PANTEL Alix – Bactériologie-virologie, hygiène hospitalière
PERS Yves-Marie – Thérapeutique, addictologie
SABLEWSKI Vanessa – Anatomie et cytologie pathologiques
THEVENIN-RENE Céline-Immunologie

MAITRES DE CONFERENCES DES UNIVERSITES - Médecine Générale

Maîtres de conférence de 1^{ère} classe

COSTA David

Maîtres de conférence de 2^{ème} classe

FOLCO-LOGNOS Béatrice
OUDE-ENGBERINK Agnès

MAITRES DE CONFERENCES ASSOCIES - Médecine Générale

GARCIA Marc

MILLION Elodie

PAVAGEAU Sylvain

REBOUL Marie-Catherine

SERAYET Philippe

MAITRES DE CONFERENCES DES UNIVERSITES

Maîtres de Conférences hors classe

BADIA Eric - Sciences biologiques fondamentales et cliniques

Maîtres de Conférences de classe normale

BECAMEL Carine - Neurosciences

BERNEX Florence - Physiologie

CHAUMONT-DUBEL Séverine - Sciences du médicament et des autres produits de santé

CHAZAL Nathalie - Biologie cellulaire

DELABY Constance - Biochimie et biologie moléculaire

GUGLIELMI Laurence - Sciences biologiques fondamentales et cliniques

HENRY Laurent - Sciences biologiques fondamentales et cliniques

LADRET Véronique - Mathématiques appliquées et applications des mathématiques

LAINÉ Sébastien - Sciences du Médicament et autres produits de santé

LE GALLIC Lionel - Sciences du médicament et autres produits de santé

LOZZA Catherine - Sciences physico-chimiques et technologies pharmaceutiques

MAIMOUN Laurent - Sciences physico-chimiques et ingénierie appliquée à la santé

MOREAUX Jérôme - Science biologiques, fondamentales et cliniques

MORITZ-GASSER Sylvie - Neurosciences

MOUTOT Gilles - Philosophie

PASSERIEUX Emilie - Physiologie

RAMIREZ Jean-Marie - Histologie

TAULAN Magali - Biologie Cellulaire

PRATICIENS HOSPITALIERS UNIVERSITAIRES

CLAIRE DAIEN-Rhumatologie

BASTIDE Sophie-Epidémiologie, économie de la santé et prévention

GATINOIS Vincent-Histologie, embryologie et cytogénétique

PINETON DE CHAMBRUN Guillaume-Gastroentérologie ; hépatologie ; addictologie

SOUCHE François-Régis – Chirurgie générale

TORRE Antoine-Gynécologie-obstétrique ; gynécologie médicale

REMERCIEMENTS

Aux membres de mon Jury :

A mon directeur de thèse Monsieur le **Dr Djamel Louahem**, pour l'ensemble de tes enseignements, depuis mon premier passage dans le service et jusqu'à ce jour, tu as su donner ces lettres de noblesse à la notion de « compagnonnage » en chirurgie et dans la vie.

Reçois tout mon respect et ma gratitude et ne t'inquiète pas je ne disséquerais pas au doigt mais « comme le coiffeur ».

A mon président de Jury Monsieur le **Pr Jérôme Cottalorda**, votre connaissance de l'histoire et de la théorie en orthopédie pédiatrique ainsi que votre faculté à l'enseigner avec simplicité m'impressionneront toujours.

J'essaierai de moins mentir quand je ne fais pas quatre noeuds.

Merci de m'accueillir dans votre service.

A Monsieur le **Pr François Canovas**, merci d'avoir accepté de faire partie de mon jury en tant qu'orthopédiste chirurgien de la hanche et anatomiste. J'ai apprécié travailler dans votre équipe. Merci pour tous vos enseignements aussi bien en orthopédie que dans la manière de manager une équipe.

A monsieur le **Pr Guillaume Captier**, merci d'avoir accepté de faire partie de ce jury, et un grand merci pour votre implication à l'obtention de mon poste d'assistant.

(Merci également au **Pr Franck Accadbled** du CHU de Toulouse pour son aide.)

A mes Maitres :

A Monsieur le Pr Michel Chammas, merci pour votre accueil, votre enseignement et votre soutien.

Vos qualités chirurgicales et relationnelles, ainsi que votre gestion des « équipes » m'ont permis un apprentissage global du métier de chirurgien.

A Monsieur le Pr Pascal Kouyoumdjian, pour votre accueil dans le service. Mon envie de travailler dans le milieu de la pédiatrie a finalement pris le dessus, je vous remercie néanmoins de m'avoir fait confiance.

A Monsieur le Pr Bertrand Coulet, pour vos enseignements.

A Monsieur le Pr Phillippe Maury pour vos enseignements.

Merci au Dr Marion Delpont, Fanny Alkar, Pauline Joly Monrigal et Petre Neagoe pour votre accueil dans le service, votre aide précieuse au quotidien et vos enseignements.

Au Dr Mazen Hamoui, ta sympathie et tes connaissances de la chirurgie orthopédique font de toi un pilier de « l'école » Montpellieraine d'orthopédie, reçois toute ma gratitude et mon respect, à bientôt je l'espère autour d'un repas comme tu sais les organiser.

Merci au Dr Florent Gaillard pour ta gentillesse et ton calme olympien au bloc opératoire, il va falloir que je me mette plus sérieusement au cross fit.

En parlant de cross fit, merci au Dr Patrick Fauré pour ton dévouement à notre formation au bloc opératoire mais également en dehors.

Merci au Dr Phillippe Mazeau, seuls les jeunes « anciens » savent ce que les jeunes « nouveaux » ont manqué, à bientôt.

Merci au Dr Cyril Lazerges.

Un grand merci au Dr Didier Ledoux, pour l'accueil, pour les journées opératoires et les grandes tapes dans le dos qui réveillent à 8 h du matin. Pour cette facilité dans le contact avec les patients quel que soit leur âge, leur condition ou leur origine, un grand merci pour cet apprentissage de « la belle » médecine.

Au Dr Kamel Hamitouche, merci pour ton implication dans l'enseignement au bloc opératoire Sétois, ta sérénité, ta maîtrise technique et ta soif d'enseigner font de ce stage un passage quasi impératif.

Merci au Dr Lamine Lamoudi.

Merci au Dr Nicolas Cellier, j'ai beaucoup apprécié partager des journées opératoires à ton contact.

Merci au Dr Bernard Megy, Rémi Coulomb, Olivier Marès, Phillipe Marchand, Aymeric Weiss, Jean Sébastien Karp et Régis Gamain.

Merci au Dr Thierry Woestelandt, Yassine Taoutaou, Donatienne Joulie, Sophie Reig et Jose Luis Escalante pour votre accueil lors de mon premier semestre à Perpignan.

Un remerciement tout particulier au Dr Diego Guerra Sierra également de l'hôpital de Perpignan.

Un grand merci à tous les médecins que j'ai pu rencontrer lors de mon internat pour le moins décousu, vous avez su m'accueillir et m'aider dans mon orientation professionnelle :

Le Pr Nicolas Kalfa, les Drs Marie Pierre Bigorre, Dominique Forgues, Hossein Allal, Olivier Maillet et Sarah Garnier du service de Chirurgie infantile du CHU Lapeyronie.

Le Pr Vincent Costalat, qui a su m'aiguiller lors d'un choix déterminant et dont j'ai apprécié le dynamisme et le Pr Omer Eker, pour ses blagues incessantes, ses connaissances pointues de l'anatomie de l'encéphale, et ces qualités d'enseignant « tips and tricks » ainsi qu'à toute l'équipe de Neuroradiologie de l'hôpital Gui de Chauliac.

Toute l'équipe de Radiologie du CH de Perpignan et notamment les Drs Ana Maria Marques, Jean Louis Bertrand, Maxime Tardieu et Geoffroy Farouil.

Aux équipes paramédicales

Je remercie tout particulièrement l'ensemble de l'équipe de chirurgie pédiatrique pour leur gentillesse et leur professionnalisme :

L'équipe de la consultation, celle du service, le secrétariat, notamment Soad et Marie Pierre, l'équipe de chirurgie ambulatoire, les infirmiers du bloc de pédiatrie en particulier Daniel.

Merci à toute l'équipe des urgences pédiatriques.

Un grand merci également à l'ensemble des infirmiers et aide soignants du bloc opératoire Lapeyronie (la liste est longue !), ainsi qu'aux équipes d'anesthésie.

A ma famille

Je suis fier de pouvoir soutenir ma thèse en présence de mes parents et frères et soeurs.

Maman, Papa, merci de m'avoir élevé dans une famille nombreuse, aiguillé dans mes choix, et soutenu dans les situations heureuses ou à l'inverse difficiles.

Merci à toi Maman, d'avoir toujours été là pour moi (pour nous), je suis très fier de ton parcours et suis heureux d'avoir pu travailler à tes cotés ces dernières années.

Tu m'as transmis cette envie de travailler avec les enfants, tout comme ta maman te l'avait transmis.

Merci à toi Papa, de m'avoir aiguillé vers le choix de la médecine et de m'avoir soutenu tout au long de mes études, je suis admiratif de ton parcours et tiens sans doute de toi certaines facilités en médecine ce qui fait toujours bien rire mes collègues.

Merci à ma grand-mère Antoinette, 101 ans à nous regarder, à veiller au grain, et toujours pas une ride.

Merci à mes frères et sœurs :

Caroline, ma biche...toujours là pour rendre service aux autres, avec ton petit loulou (et Romain bien sûr), je te sais heureuse.

Pierre, nous nous sommes suivis tout au long de notre scolarité et j'étais heureux de t'avoir auprès de moi même si la jeunesse rend parfois idiot et que nous étions plus distants à une certaine époque, merci d'être là. Bientôt je l'espère un événement heureux avec Flore.

Aux deux derniers je vous ai emmené à l'école quand vous étiez petits...et maintenant Valy tu es beaucoup plus grand que moi...

Mathilde, ma petite biche, toujours en train de douter de toi et de tes capacités, tu arriveras à faire ce que tu souhaites, ne t'inquiètes pas, pense à profiter du moment présent.

Valentin, Valy, je suis fier de toi et de ton parcours.

Tu arriveras à faire ce que tu aimes, donnes toi les moyens. Tu devrais te remettre au sport tu as un peu perdu des biceps !! Une bise à Maeva.

A mon grand-père maternel, grâce à toi nous connaissions tous poésies et tables de multiplications par cœur, et étions un peu meilleur en dictée, tu nous manques.

A mes oncles et tantes, cousines et cousins, neveux et nièces.

À ma grand-mère maternelle et mon grand-père paternel.

A mes amis

Nicolas, Charles et Léonard (ordre inversement proportionnel à la capillarité).
Rencontrés sur les bancs de la fac (en bossant à la BU pour cette thèse j'ai calculé que ça faisait 13 ans ... je n'ai pas vu le temps passer à vos côtés). Vous (nous), sommes passé de boute-en-train de fond de classe lors de notre deuxième D3, à fines fleurs de la médecine Montpellieraine.

Léonard, moustacho-leo, dr mamour j'ai fait ta connaissance en premier, en stage infirmier de dermatologie, merci mon ami pour toutes ces années de franche déconnade, d'abord quand j'ai découvert que tu avais eu un catogan, ensuite pour m'avoir laissé finir ce même stage en solo avec Hélène pour des raisons que je ne précise pas car ton futur patron figure dans mon jury, pour le surf, les apéros à Ursule, le Pays basque et les Landes, pour Jo, Babu et Estelle, MP et BD..et tous les autres (

Delteil, Baldaïron, Manu etc.). Le café en face à face à Ursule et les salades lyonnaises nous ont permis de continuer côte à côte pendant l'internat...et bientôt le post internat...

Charles, carlos, carlito, pote carl gynéco-obstétricien le plus serein du Gard, de stages d'externat en CMF avec Lange et Fouad, à la Médecine E avec Khalid...la visite en gastro avec Bismuth..., je pense que notre statut était quand même parfois mérité, nous étions des incompris que veux-tu. Tu m'as montré ce qu'était le surf agressif, un one man band et surtout un ami fidèle. Bravo à Linnea et toi pour ce petit louis qui est vraiment stylé, une bise également à tes parents.

Nicolas, nicorcx..roukmout...the target, que dire du mec le plus drôle de tout le Languedoc Roussillon...à part que c'est le mec le plus drôle de tout le Languedoc Roussillon..Millau a misé tout le budget sur toi au mercato des urgentistes, tu es un peu leur Mbapé en somme...on en a accumulé du souvenir, a commencer par le groupe G d'anglais médical...bon il faut dire j'étais chez Virgin pendant le test de niveau, et toi en train de faire les courses pendant l'exposé, c'est dire le level, les voyages, les vacances, les soirées...tu nous a corcxé un paquet de fois : pour un journal dans un bus nicaraguayien, pour une mauvaise prononciation de arroz, pour des bris de planche répétés...Merci pour tous ces moments, pour Simon, Alcide, Romain, Hugo et Pierre, pour les weekends à Sommières (merci à tes parents Oliv et Pépita !), les soirées à Campagne, église Saint denis, rue de l'aiguillerie...pour les vendanges au mas, pour les sorties en kademobile et bientôt en T5 aménagé.
Merci de nous remettre parfois dans le droit chemin de la réflexion, pour que nous restions ce que nous avons été.

La génération du dessous : Thomy, Joffrey, Robin, Yoan, Raphou, Arthur, Jolive, Aurelien, Baptiste, Oliv et les autres

Thomy, toby, grâce à tes talents d'urgentiste, la mortalité à enfin diminuée à Marseille et j'ai remarqué que c'était de plus en plus bobo ! De fontaine Laborde, au beach volley/barbeuc à Palavas, du pays basque au costa rica, des semaines ski au Mentawai à venir, on aura pas mal bourlingué...merci d'être un ami fidèle, merci pour l'accueil dans cette belle cité phocéenne, pour les cafés aux Goudes, pour nous réapprendre chaque jour que la vie peut être douce. Bravo à Margaux d'avoir su voir en toi le Thomy et pas le Toby !

Joffrey, Jay, Jaylateuf, tu es à Tahiti donc je ne suis pas obligé de me forcer sur les compliments mais mine de rien tu m'auras bien impressionné toutes ces années. Passer de journées série télé à Ursules, à l'équivalent de Jason Statham (le transporteur) sur le continent africain, après avoir sévis à Biarritz, St Denis et Bruxelles et maintenant endosser le rôle de Manera comme les locaux te surnomment déjà. Tout ça n'est pas à la portée de n'importe qui ! Bravo.

Tu m'as appris que quand les vagues étaient trop grosses et qu'il faisait trop froid on avait aussi le droit de rester à boire le café...Merci mon caffre.

Babu, de manadier à infirmier libéral, d'accoucheur de taureau à surveillant de clinique psychiatrique, de modèle pour Patagonia à Papa Modèle il n'y a qu'un pas, que tu franchis à chaque fois aisément...aussi à l'aise dans le milieu aquatique que sur la via ferrata de St Séries, merci d'être toujours prêt pour la déconnade même si tu nous mets souvent des carottes. Bravo à Ornella et à toi pour ce magnifique petit Basile qui avait déjà 6 mois à la naissance !

RobChe, photographe skippeur qui aura quand même bien sorti son épingle du jeu, tu nous fais quand même bien rager avec tes photos et Youbi grâce à qui le vin Français à un bon goût de bois, merci pour cette franche déconnade passée et à venir.

Merci d'être ce que vous êtes, des amis fidèles au poste, peu importe le temps et la distance, la vie est douce à vos côtés.

A mes amis d'internat

Loic, à cause de toi et de ta thèse ils ne vendent plus de clope...que des e-cigarettes...tu sais la valeur d'un ami et c'est ce que j'apprécie chez toi. La colocation à tes côtés a été un plaisir, pour les clermontois (Pierrot, les boivins, Filiu, et tous les autres), pour les discussions sur la mécanique et ta facilité à remplir un garage de véhicule, tu es là quand on a besoin de toi, même si parfois tu râles un peu, essaies d'avancer un peu sur ta Gs quand on fait des sorties, je sais qu'Elo (merci Elo de le supporter) est un peu lourde mais quand même ! Une bise aux frères et sœurs et à Gene et Asis.

Florian, Le pat, la patte de velours, premier co-interne, merci pour les années en colocation avec cette bonne vieille Chine notamment, j'ai pu voir ton évolution du canapé de la coloc 1 à ta soif de voyage et de découverte acquise par la suite, le labo qui commercialisait la Flammazine a coulé, même les vendeurs de barbecues et les pompiers de Paris ne craignent plus le feu depuis que tu as pris ton poste en plaies et cicatrisation, bravo pour ton parcours.

A Aymeric, la chine, rayon X...le mec le plus organisé du monde ... capable de faire du violon, de la voile et du tir à l'arc en même temps qu'un stage de radio à St Eloi..respect.heureux que tu sois de retour parmi nous. Continu de remplir ton carnet d'expressions, un jour ce sera un best-seller.

Yoan, Maggio, la cave de Cours Lazare Escarguel ce rappellera de ton niveau de Dj, de tes Cognac/canada dry et de nos sorties rue de la méditerranée, merci d'avoir été si présent ces derniers temps ...merci de me faire travailler un peu plus tous les jours avec tes avis médicaux, j'espère qu'avec la chine vous arriverez un jour à me battre au squash...à bientôt avec Alice dans votre futur appartement de standing.

Dimitri, merci de me faire tant rire avec tous tes achats technologiques, à bientôt pour une sortie sur le mythique Honda Spazio.ou en young timer...(choisi quand même un truc avec le chauffage et la radios pour que Mélanie soit à l'aise).

A Séverin, cette bonne vieille Séve..le DAR A va devenir connu à l'international à partir de novembre, en tout cas je sais que ça va faire du damage control à tout va !! Merci pour ta bonne humeur, ta sympathie et ta bienveillance, Helena tu ne t'es pas trompée !

Sof, je vais bientôt perdre une antenne à Lodève avec tes conneries...merci pour ces années d'internat et pour ces derniers mois. Fidèle et de valeur, vous vous êtes bien trouvés avec Elo. Lyon c'est bien aussi, à bientôt pour le mariage, j'essaierai de suivre Franki dans les transports.

Stan...ce bon vieux Stan, merci pour ce que tu es, pour l'atelier de soudure, pour les cases report, pour ta désinvolture, rien qu'en te voyant passer les gens se redressent, tu feras donc un excellent chirurgien du rachis même si j'aurais préféré que

tu fasses de la scoliose infantile. La Croisille / rue du Japon et bientôt Bordeaux, encore des territoires à explorer !

A Salomé et Pec, mieux découvert cette année, merci pour votre bonne humeur (je déconne Salomé), pour votre motivation (je déconne la TTFS= très très fine Salomé), et votre présence.

A tous les autres : Pampli, Mariche (c'est quand la thèse ?), Chander, Titou, Helene et Romain, Camille lenel, Laure panici, Margot, Chloe, Thibaut, Adel (garde moi une place en côte d'ivoire stp), Sadate, Taki, Berny, Phillipe akessoul, une pensée toute particulière pour Elise qui nous a quitté bien trop tôt.

A tous ceux que j'oublie.

Merci à Linnea et Hugo pour les stats !!

A mes co-internes et chef

Alex Daumillare (fraicheur 1 et 2 sont les playlists les plus suivies sur Spotify surtout grâce à MP), Lionel et Jenny, merci pour ce semestre d'été pas évident mais bien animé grâce à vous, vous m'avez énormément appris.

Adriano pour tes conseils précieux.

Etienne (Isel et Ernest !), merci fils.

Louis Dagneaux (merci pour ton aide), Thibaut Rodriguez (attention le dance-floor) et

Lamine Chadly (même sur ta voiture c'est écrit « élégance »)

Pauline pour ton aide précieuse à la rédaction de cette thèse, à bientôt pour un swim - run.

Francois Lozach et Nicolas Pellegrini, Hassen Ben Gozlen.

Benjamin, Leo chiche et Chloé pour le semestre en pédiatrie

Francois Bauzou (ce bon vieux François !) et RemKdu34 ainsi que ce bon vieux Dr Sak pour le deuxième semestre de pédiatrie (Marie et Anne aussi !!), un semestre oklm.

Julien, Camille, Charline et Inès

Alex Laborde, Emilien, Edouard, Leo Nanty, Guillaume, Paul, Julie, Tariq, Vincent, Emmanuelle, Mathilde, Olivier, Val, Tom, Romain, Jeff, Manu, Hachem et Ahmed.

A Jean Paulo de l'internat.

Enfin à J, de m'avoir épaulé, aiguillé, donné l'envie de continuer dans cette voie et d'en arriver là, de m'avoir fait remarquer ce qui me faisais rentrer avec le sourire. D'avoir été là, d'avoir été toi, tout simplement. Toi qui es toujours si contente d'être remerciée dans les thèses, cela te fera certainement sourire. Je garde le reste pour moi.

SOMMAIRE

ABRÉVIATIONS	1
INTRODUCTION	2
I- ANATOMIE DE LA HANCHE EN CROISSANCE.....	2
1.1 Anatomie et croissance du cotyle	2
1.2 Anatomie et croissance de l'extrémité proximale du fémur	4
1.3 Vascularisation artérielle de l'extrémité proximale du fémur.....	4
II- LA MALADIE DE LEGG PERTHES CALVE ET SA PRISE EN CHARGE ACTUELLE.....	6
II.1 Définition et épidémiologie.....	6
II.2 Étiologies.....	6
II.3 Histoire de la maladie	7
II.4 Facteurs pronostiques.....	8
II.4.1 Les facteurs pronostiques cliniques.....	8
II.4.2 Les facteurs pronostiques radiologiques.....	8
II.5 Traitement.....	10
III. CONFLITS FEMORO-ACETABULAIRES :	12
III.1 Définition	12
III.2 Imagerie du conflit.....	13
IV. LIENS ENTRE MALADIE DE LEGG PERTHES CALVE ET CONFLIT FEMORO-ACETABULAIRE	16
V. HYPOTHESE ET OBJECTIFS.....	18
MATERIEL ET METHODES	19
I. METHODE DE SELECTION DES PATIENTS ET DE DEFINITIONS DES GROUPES CAS ET TEMOIN	19
1.1. Éthique.....	19
1.2. Description technique	19
1.3. Critères d'inclusion.....	20
1.4. Critères d'exclusion.....	22
1.5. Population.....	23
1.6. Définition des cas.....	23
1.7. Définition des témoins	24
II. RECUEIL DES DONNEES.....	25
II.1. Données cliniques.....	25
II.2. Acquisition des images.....	26
II.2.1 Radiographies du bassin de face et de profil	26
II.2.2 EOS des membres inférieurs et du bassin.....	26
II.2.3 IRM du bassin	26
II.2.4 TDM du bassin	26
II.2.5 Arthro-TDM de la hanche opérée.....	27
II.3. Interprétation des images.....	27
II.3.1 Observateurs.....	27

II.3.2 Délai de réalisation des mesures	28
II.3.3 Logiciels de lecture	28
II.3.4 Techniques de mesures	29
II.3.4.1 Radiographies préopératoires du bassin de face et de profil.....	29
II.3.4.2 Scanner du bassin en totalité.....	32
II.3.4.3 IRM du bassin en totalité.....	38
II.3.4.4 Radiographies EOS du bassin en totalité et des membres inférieurs.....	39
II.3.4.5 Arthroscanner et IRM.....	47
III. CRITERES DE JUGEMENTS	49
IV – ANALYSE STATISTIQUE	50
RESULTATS.....	51
I. REPRODUCTIBILITE.....	51
II. RESULTATS	51
<i>II.1 Analyse descriptive des cas et témoins.....</i>	<i>51</i>
<i>II.2 Résultats cliniques.....</i>	<i>52</i>
<i>II.3 Résultats radiologiques</i>	<i>53</i>
II.3.1 Données issues de EOS®	53
II.3.2 Données issues des imageries en coupe	55
<i>II.4 Calcul des Odds Ratios (OR).....</i>	<i>58</i>
DISCUSSION.....	58
POPULATION	59
RESULTATS CLINIQUES	61
RESULTATS RADIOLOGIQUES	62
<i>Avec EOS.....</i>	<i>62</i>
<i>En imagerie en coupe.....</i>	<i>66</i>
<i>Scores composites et intégration de la problématique à un cadre dynamique.....</i>	<i>71</i>
TAKE HOME MESSAGES	75
BIBLIOGRAPHIE	78
FIGURES.....	84
ANNEXES.....	84
<i>SERMENT</i>	90

ABRÉVIATIONS

TOP : triple ostéotomie pelvienne (selon Pol de Coeur)

CFA : conflit fémoro-acétabulaire

OPH : ostéochondrite primitive de hanche

LPC : Legg-Perthes Calvé disease (maladie de)

EOS : le système d'imagerie EOS permet de réaliser des radiographies basse dose du corps entier en position fonctionnelle, c'est-à-dire debout. Cet équipement bi-plan repose sur le principe d'un balayage du patient par deux pinceaux de rayons X, détectés chacun par un détecteur de type chambre à fils. En 15 à 20 secondes, l'examen EOS réalise deux clichés simultanés à faible dose d'irradiation, l'un de face et l'autre de profil, d'une zone particulière ou du corps entier.

HTE : angle de couverture du toit acétabulaire, H : horizontale, T : versant médial du toit acétabulaire, E : limite latérale du toit acétabulaire

VCE : angle de couverture externe, V : verticale, C : centre de la tête fémorale, E : limite latérale du toit acétabulaire

VCA : angle de couverture antérieur, V : verticale, C : centre de la tête fémorale, A : limite antérieure du toit de l'acétabulum

CCD : angle cervico-diaphysaire

PPA : plan pelvien antérieur (de Lewinnek)

TDM : tomodensitométrie

IRM : imagerie par résonance magnétique

NAHS : Non Arthritic Hip Score, score fonctionnel de hanche adapté au sujet jeune

FADRI : testing clinique de hanche en flexion adduction rotation interne

FABER : testing clinique en flexion abduction rotation externe de hanche

BUMP : bosse correspondant à une jonction tête fémorale/col fémoral non sphérique sur la radiographie de face

CLP : complexe lombo-pelvi-fémoral

INTRODUCTION

I- Anatomie de la hanche en croissance

I.1 Anatomie et croissance du cotyle

L'articulation coxo-fémorale est constituée de deux chondro-épiphyses, l'une coxale et l'autre fémorale.

Elle est encadrée par 4 points d'ossification primaire, trois coxaux (ilion, ischion et pubis) et un fémoral qui correspond au point d'ossification diaphysaire.

Cette disposition au niveau de l'os coxal est unique dans l'organisme, puisque la chondro-épiphyse de l'os coxal est à la jonction des 3 points d'ossification primaire. L'épiphyse correspond à la surface concave semi-lunaire de l'acétabulum. Elle est reliée aux 3 points d'ossification primaire par 3 cartilages de croissance (iliaque, ischiatique et pubien) dont l'organisation tri-radiée rappelle la forme d'un Y.

Cette organisation assure une couverture de la chondro-épiphyse fémorale supérieure sur environ 120 °. Ces cartilages tri-radiés vont assurer la croissance en volume de l'os coxal, et surtout l'élargissement et l'approfondissement de la cavité acétabulaire.

En périphérie de l'acétabulum cartilagineux, va persister un tissu fibro-cartilagineux appelé le labrum, indissociable de l'acétabulum, qui augmente le volume de la cavité articulaire.

Entre les deux extrémités de la surface semi-lunaire acétabulaire cette structure se prolonge et prendra le nom de ligament transverse de l'acétabulum.

La position périphérique du labrum sur l'acétabulum le rend vulnérable aux agressions du col fémoral lors des mouvements de flexion qui ne sont pas limités par l'appareil capsulo-ligamentaire. **La survenue d'un contact fémoro-acétabulaire précoce, source de conflit, dépend donc de l'orientation de l'acétabulum et de l'anatomie de l'extrémité proximale du fémur.**

L'antéversion de l'acétabulum est fixe pendant la gestation (1). Elle est d'environ 10 à 15 degrés. Les autres éléments de la coxométrie concernant l'acétabulum sont également stables dans le temps, à condition de tenir compte des limites

cartilagineuses de l'acétabulum. La couverture cartilagineuse latérale est constante alors que la couverture osseuse augmente progressivement jusqu'à égaler la couverture cartilagineuse en fin de croissance. Il en est de même pour l'obliquité du toit du cotyle. Les paramètres osseux de l'acétabulum sont donc inscrits dès la fin de l'organogenèse dans la maquette cartilagineuse. Pour Hingsammer et al (1), l'antéversion moyenne au centre de la tête est de $19^\circ \pm 5^\circ$ chez la femme et de $19^\circ \pm 4^\circ$ chez l'homme à maturité squelettique. La surface de la cavité acétabulaire n'est pas un simple hémisphère. C'est pourquoi l'angle de version est influencé par les points de mesure le long d'une ligne courbe mais également par le positionnement du bassin dans l'espace. Shimodeira et al. (2) ont décrit quatre aspects différents de la paroi antérieure.

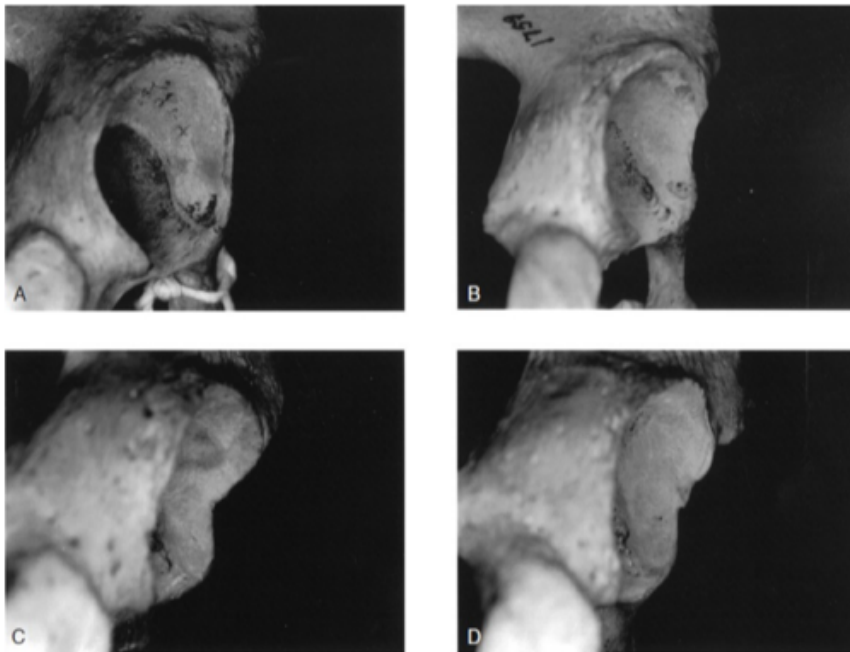


Fig. 1. Quatre aspects morphologiques différents de la paroi antérieure de l'acétabulum décrits par Shimodeira et al. (2) : A : verticale, B : incurvée, C : angulée, D : irrégulière

I.2 Anatomie et croissance de l'extrémité proximale du fémur

La chondro-épiphyse fémorale supérieure est aussi complexe. Elle est constituée d'une surface articulaire sphérique qui correspond à celle de l'acétabulum, et de deux apophyses, le petit et le grand trochanter qui surplombent le cartilage de croissance fémoral supérieur et la métaphyse supérieure. Le développement de l'extrémité proximale du fémur est sous la dépendance de facteurs mécaniques.

In utero, la hanche se développe en flexion du fait de phénomènes de rotation des membres et de l'augmentation de volume du fœtus proportionnellement plus importante que celui de l'utérus. L'antéversion des cols fémoraux va donc augmenter au cours de cette période jusqu'à 45° à la naissance et l'angle cervico-diaphysaire diminuer jusqu'à environ 135°. De la naissance à l'acquisition de la marche l'antéversion varie peu, l'angle cervico-diaphysaire par contre augmente jusqu'à 145°. Le passage de la position "à quatre pattes" à la position debout va modifier les contraintes mécaniques et l'orientation des forces musculaires, aboutissant à la diminution de :

- l'antéversion fémorale (principalement via l'action de dérotation du psoas iliaque),
- l'angle cervico-diaphysaire (principalement sous l'action du gluteus medius).

Ces deux phénomènes se poursuivent jusqu'à l'acquisition des valeurs adultes vers l'âge de 12 ans. Deux noyaux d'ossification secondaires vont apparaître, un pour la tête fémorale à l'âge de 6 mois et l'autre pour le grand trochanter à l'âge de 4 ans. L'action du cartilage de croissance est deux fois plus rapide sous le noyau de la tête fémorale aboutissant à un allongement du col fémoral et à la création de l'offset cervical, élément essentiel pour protéger le labrum d'un contact trop précoce avec le col.

Un troisième noyau apparaît vers l'âge de 8 ans pour le petit trochanter.

I.3 Vascularisation artérielle de l'extrémité proximale du fémur

Un point sur la vascularisation artérielle de l'extrémité proximale du fémur immature est nécessaire. On doit les travaux princeps sur la vascularisation de l'épiphyse fémorale proximale en croissance à Trueta (3). Il semble que comme pour toutes les épiphyses des os longs, la vascularisation de l'extrémité proximale du fémur soit établie à la naissance et demeure ensuite inchangée.

Cette vascularisation provient des artères circonflexes antérieure et postérieure qui forment à la base du col, un anneau artériel extra-capsulaire. L'artère circonflexe postérieure, née de l'artère fémorale commune plus souvent que de l'artère fémorale profonde, chemine entre les muscles psoas et pectiné puis entre la capsule articulaire et le muscle obturateur externe sur la ligne inter-trochantérienne postérieure, avant d'atteindre la fossette digitale où elle s'anastomose de manière inconstante à l'artère circonflexe antérieure. L'artère circonflexe antérieure issue généralement de l'artère fémorale profonde, passe en avant du muscle psoas, se divise en branches terminales supérieure et inférieure, à destinée musculaire et en une branche transverse qui passe sous le muscle rectus femoris, en direction de la fossette digitale. Parmi ces différentes branches certaines donnent la vascularisation du grand trochanter qui est complètement indépendante de celle de l'épiphyse fémorale proximale.

De l'anneau artériel extra-capsulaire vont naître les artères cervicales (ou capsulaires ou rétinaculaires). Elles perforent la capsule à sa base pour suivre un trajet sous synovial avant de pénétrer dans l'épiphyse. On en retrouve sur toutes les faces du col. Néanmoins elles prédominent sous forme de deux pédicules, postéro-inférieur et postéro-supérieur. Le pédicule postéro-supérieur prédomine toujours, réalisant ensuite un cercle anastomotique incomplet autour de la jonction cervico-céphalique.

Ces artères cervicales donnent également lors de leur ascension vers la jonction cervico-céphalique à un grand nombre de petits vaisseaux pénétrant dans le col et réalisant la vascularisation artérielle métaphysaire, très riche sur le versant métaphysaire du cartilage de croissance.

La vascularisation épiphysaire se fait via les artères cervicales, qui pénètrent l'épiphyse par la périphérie et le cartilage hyalin puis s'enfoncent dans l'épiphyse. Le groupe postéro-supérieur vascularise la majeure partie du noyau et toujours la partie antérolatérale. C'est lui qui est atteint dans la maladie de Legg Perthes Calvé. Le groupe postéro-inférieur vascularise quant à lui la portion inféro-interne du noyau. Le cartilage de croissance constitue une véritable barrière entre vaisseaux métaphysaire et épiphysaire. La vascularisation issue du ligament rond ne participe quasiment pas à la vascularisation du noyau. Trueta (3)(4) a démontré que les

variations de la disposition artérielle de l'extrémité proximale du fémur en croissance pouvaient expliquer l'âge d'élection de la maladie de Legg Perthes Calvé entre 4 et 7 ans, période pendant laquelle la suppléance du noyau épiphysaire ne se ferait que via un seul pédicule postéro-supérieur.

II- La maladie de Legg Perthes Calvé et sa prise en charge actuelle

II.1 Définition et épidémiologie

L'ostéochondrite primitive de hanche ou maladie de Legg Perthes et Calvé correspond à une nécrose avasculaire de l'épiphyse fémorale supérieure due à une interruption temporaire de la vascularisation. Son incidence varie entre 0,4 et 29 pour 100000 enfants de moins de 15 ans dans les travaux de Loder et Skopelja (5). Elle affecte préférentiellement les garçons (4 garçons pour 1 fille). L'âge moyen de survenue se situe entre 4 et 8 ans. L'atteinte est dans près de 90 % des cas unilatérale sans prédominance sur le côté droit ou gauche. Il est admis une origine multifactorielle à cette nécrose dont la particularité réside dans le caractère réversible.

II.2 Étiologies

Ont été évoqué des anomalies de la vascularisation de la tête fémorale d'origine génétique rendant l'équilibre vasculaire local précaire. Ces anomalies sont à l'origine d'un défaut du développement céphalique fémoral avec retard de maturation osseuse. Cet état précaire est déstabilisé :

- par des anomalies de la coagulation, sources de thromboses,
- des sollicitations mécaniques excessives traumatiques ou micro-traumatiques,
- un environnement défavorable : tabagisme passif, niveau socioéconomique défavorable, obésité comme l'ont mis en évidence Chaudhry et al (6)

II.3 Histoire de la maladie

D'un point de vue "histologique" 4 phases se succèdent :

- ischémie initiale,
- nécrose de toute ou partie de la tête fémorale,
- reperfusion aboutissant à la détersion des plages nécrotiques et à la ré-ossification progressive du noyau céphalique,
- consolidation et remodelage avec ou sans séquelle.

La maladie est classiquement décrite selon 4 stades radiologiques, traduction décalée dans le temps des 4 phases histologiques :

- phase de condensation : elle correspond à la nécrose osseuse plus ou moins extensive et dure environ 3 mois,
- phase de fragmentation : il s'agit de la phase de réparation avec prolifération de tissu conjonctif et organisation de foyers de résorption osseuse remplacés par un os nouveau et dense,
- phase de reconstruction : reprise de l'ossification enchondrale,
- phase de remodelage : elle débute dès la fin du stade de reconstruction et se poursuit jusqu'à la fin de la croissance.

Certains auteurs (7) définissent parfois d'une 5ème phase, ou phase séquellaire.

Le résultat morphologique en fin de croissance est évalué par la classification de Stulberg (8) dont Neyt et al. (9) et Park et al. (11) ont validé la reproductibilité. L'objectif étant d'obtenir une tête sphérique et une articulation congruente. Les trois premières phases s'étendent globalement sur 3 à 5 ans, jusqu'à atteindre la phase de remodelage. Cette dernière se prolonge, elle, jusqu'à la fin de la croissance. La difficulté réside donc dans la capacité à déceler précocement les formes dont le résultat morphologique et fonctionnel et le pronostic à long terme après remodelage seront mauvais. L'objectif thérapeutique sera de proposer l'option la plus adaptée et la moins invasive possible, tout en engendrant le moins possible de "vice" architectural source de difficultés en cas de remplacement prothétique à l'âge adulte.

II.4 Facteurs pronostiques

II.4.1 Les facteurs pronostiques cliniques

- l'âge de début des symptômes : un des principaux facteurs de pronostic. Le pronostic est moins bon lorsque les premiers signes de la maladie apparaissent après 8 ans d'âge civil et 6 ans d'âge osseux,
- le sexe féminin : facteur de mauvais pronostic (il existe néanmoins un biais lié à l'avance de maturation osseuse chez la fille amputant environ 2 ans de remodelage à âge égal comparativement à un garçon),
- le surpoids : facteur de risque de mauvais pronostic.

II.4.2 Les facteurs pronostiques radiologiques

- **l'étendue de la nécrose** est le principal facteur pronostic.

La nécrose épiphysaire n'est évaluée en radiographie standard qu'à partir du 3ème mois, différentes classifications basées sur des radiographies de face et de profil de la hanche ont été décrites, on retiendra la **classification de Herring (10) ou du "pilier latéral"**, validée par Park et al. (11). Elle est la plus utilisée, a la meilleure reproductibilité intra et inter observateur, et est corrélée aux résultats morphologiques en fin de croissance selon la classification de Stulberg. L'auteur sépare la tête fémorale en 3 piliers, (latéral, central et médial), et distingue 4 groupes en fonction de l'importance de l'atteinte du pilier le plus latéral. Elle doit être réalisée après 3 mois d'évolution au stade de fragmentation. La **classification de Catterall (12)**, la plus ancienne distingue 4 stades, en fonction du volume nécrotique de face et de profil, chacun rattaché à une valeur pronostique, actuellement moins répandue car présentant une moins bonne reproductibilité inter observateur.

En IRM l'évaluation du volume nécrotique peu se faire plus précocement, dès le premier mois. Les récents progrès de L'IRM permettent un diagnostic plus précoce de l'ischémie céphalique initiale et la mise en évidence de signes précoces de re-perfusion. Elle constitue une aide pronostique précieuse et un outil d'aide à la prise de décision thérapeutique et ce bien avant le 3ème mois, date à laquelle la classification de Herring peut être utilisée en radiographie conventionnelle.

Les signes d'ischémie en IRM :

Les séquences de diffusion permettent un diagnostic précoce de l'ischémie et ont une valeur pronostique en zone métaphysaire. Leur principe est basé sur l'analyse de la mobilité des molécules d'eau dans l'espace extracellulaire, permettant très précocement (avant l'apparition d'anomalies de signal en séquence T1 et T2) la mise en évidence d'une nécrose cellulaire :

➤ **par une augmentation de l'ADC (coefficient apparent de diffusion) l'eau extracellulaire étant plus libre,**

- un hypersignal en B1000 comparativement au côté controlatéral sain.

Cette séquence en pratique réalisée idéalement à la fin du premier mois, ne nécessite pas d'injection de produit de contraste. Elle est rapide et peu soumise aux artefacts de mouvement en plus d'être non irradiante. **Il existe une corrélation entre ses anomalies de signal au niveau métaphysaire et un stade de Herring plus sévère, sans valeur seuil publiée.** En revanche Il n'existe pas de lien entre la classe de Herring et ces anomalies de signal au niveau épiphysaire (13).

L'évaluation du volume nécrotique en IRM :

Il peut être évalué très précocement avec les séquences IRM injecté aux chélates de gadolinium où les constatations sont identiques à celles mise en évidence en scintigraphie osseuse au Technétium 99m avec l'avantage d'être non irradiant. Plus tard, les séquences en pondération T2FS (suppression du signal de la graisse) permettront la même analyse sans injection de gadolinium.

Song et al. (14) ont démontré que le volume de nécrose à ce stade en IRM correspond à celui évalué plus tardivement en radiographie.

● **autres facteurs pronostiques radiologiques reconnus :**

La reperfusion à partir du pédicule postéro-supérieur (à destinée épiphysaire) est plus favorable que la reperfusion via les artères métaphysaires en transphysaire.

L'ischémie céphalique retentit sur l'activité de la physe sous-jacente responsable des déformations de la jonction cervico céphalique caractéristiques de la maladie de Legg Perthes Calvé en phase séquellaire. Les signes de tête à risque avec parmi les plus influents sont représentés par :

- la présence d'une image claire latérale "signe de Gage",
- l'horizontalisation de la plaque conjugale,

- l'excentration de la tête ou subluxation latérale selon " l'acetabular head index" décrit par Heyman cité par Boyer et al (15).

II.5 Traitement

Il a quatre objectifs :

- **morphologique** : éviter l'écrasement du noyau d'ossification de la tête fémorale et obtenir une tête fémorale la plus sphérique possible,
- **fonctionnel** : obtenir une articulation mobile et stable,
- **pathogénique** : respecter la vascularisation, les cartilages et la mécanique de la hanche,
- **impératifs psychologiques et socio-familiaux** : l'âge de la maladie (4 à 6 ans) correspond à une période où les acquisitions sont importantes aussi bien sur le plan moteur que psychologique et affectif. Cela correspond également à l'âge d'entrée à l'école primaire.

Les différents traitements proposés font miroir aux objectifs, ils peuvent être :

Conservateur :

- abstention thérapeutique,
- fonctionnel : amélioration de la mobilité (kinésithérapie) dans un but de favoriser la cicatrisation cartilagineuse,
- orthèses de décharge de la hanche : diminution des contraintes mécaniques (attelle de Thomas, chaise roulante, traction) afin de prévenir et limiter la déformation de la tête,
- **"containment"**, à savoir favoriser la cicatrisation en recentrant la hanche dans son "moule" cotyloïdien (attelle d'Atlanta, plâtre de Petrie).

Chirurgical :

- ténotomies des adducteurs pour amélioration de la mobilité en particulier en abduction,
- distraction articulaire par fixateur externe ou arthrodiastasis pour diminuer les contraintes mécaniques,
- **"containment"** chirurgical :
 - fémoral : ostéotomie de varisation,

- pelvien : ostéotomie de Salter, triple ostéotomie pelvienne, Chiari, Pemberton, Dega, butée de hanche,
- combinaison des deux.

Les connaissances actuelles, principalement basées sur les résultats d'études rétrospectives ou de méta-analyses d'études rétrospectives ne retrouvent **aucune différence significative entre les différents traitements chez l'enfant de 8 ans ou moins (6 ans d'âge osseux) au moment du diagnostic**. L'abstention thérapeutique et la surveillance active sont actuellement recommandées chez ces patients, avec des périodes de décharge et mise au fauteuil pendant les poussées douloureuses et un repos sportif.

De meilleurs résultats morphologiques et fonctionnels ne sont mis en évidence après chirurgie que pour les stades Herring B et B/C chez les enfants de plus de 8 ans au diagnostic qui sont donc les seules indications chirurgicales actuelles. Les formes Herring C ont elle un profil évolutif péjoratif malgré la chirurgie.

Cette conduite à tenir découle des résultats notamment d'une méta-analyse sur 50 articles de la littérature anglo-saxonne effectué par Karimi (16) en 2012, et de résultats similaires retrouvés dans la revue de littérature effectuée par l'équipe Montpelliéraine de Cottalorda et al. pour la Société française d'orthopédie pédiatrique en 2017 (7). Il existe en effet une importante discordance entre les résultats des études rétrospectives, où toutes les techniques semblent apporter des résultats, et ceux des trois études prospectives où les résultats du traitement chirurgical ne semblent être supérieurs que dans certains cas précis. Les indications chirurgicales sont discutées et la littérature prospective est pauvre. Il en est de même pour les résultats des différentes techniques chirurgicales. En 2007 Hefti et Clarke (17) faisaient l'analyse des pratiques dans les différents centres partenaires de la société Européenne d'orthopédie pédiatrique (EPOS). La tendance globale allait en cas de décision chirurgicale plutôt vers la réalisation d'ostéotomies pelvienne ou pelvienne et fémorale associées plutôt que fémorale seule. Et vers la réalisation d'une triple ostéotomie pelvienne (TOP) plutôt que les autres techniques d'ostéotomie pelvienne.

C'est également le cas des services de Montpellier et de Toulouse.

La TOP ne modifie pas le volume de la cavité acétabulaire, c'est une ostéotomie de réorientation de l'acétabulum qui l'entraîne en bas, en avant et en dehors.

L'amélioration d'un secteur de couverture se fait toujours au détriment du secteur opposé. La couverture antérieure et latérale est améliorée. La couverture postérieure est diminuée. Pailhé et al. (18) dans un travail rétrospectif sur 45 hanches opérées retrouvent des résultats morphologiques sur les paramètres cotyloïdiens stables dans le temps, et ce avec un recul moyen de 15 ans.

Le score fonctionnel OHS (Oxford Hip Score) était au recul moyen de 15,2 ans, en moyenne de 46,5 (\pm 4,5) [24-46], deux patients avaient un mauvais résultat fonctionnel avec des scores inférieurs à 40. Un patient avait subi une arthroplastie totale.

Cette correction chirurgicale est « lourde » et l'anatomie en est modifiée pour toute la vie de l'enfant. Les bénéfices semblent réels lorsque l'indication est bien posée, néanmoins cette population du fait des déformations de la tête et de la jonction cervico-céphalique d'une part, et des modifications du bassin engendrées par la TOP semble particulièrement à risque de développer un conflit fémoro-acétabulaire par effet pince ou mixte.

III. Conflits fémoro-acétabulaires :

III.1 Définition

Le conflit fémoro-acétabulaire (CFA) présuppose une interaction dynamique du fémur proximal et du complexe labro-acétabulaire produisant des symptômes cliniques (douleurs, ressaut intra-articulaire) et des lésions chondro-labrales. Les symptômes cliniques sont classiquement démasqués lors d'activités sportives sollicitant des amplitudes extrêmes au niveau de la hanche.

Le signe de conflit antérieur (FADRI test) est positif lorsqu'une rotation interne forcée est douloureuse à 90 ° de flexion de hanche le membre porté en adduction. Dans les formes extrêmes, il existe une inévitable rotation externe passive de la hanche lors de la flexion (signe de « Drehmann »). Le signe de conflit postérieur (FABER test) est positif en cas de rotation externe forcée douloureuse en extension maximale et en abduction du membre.

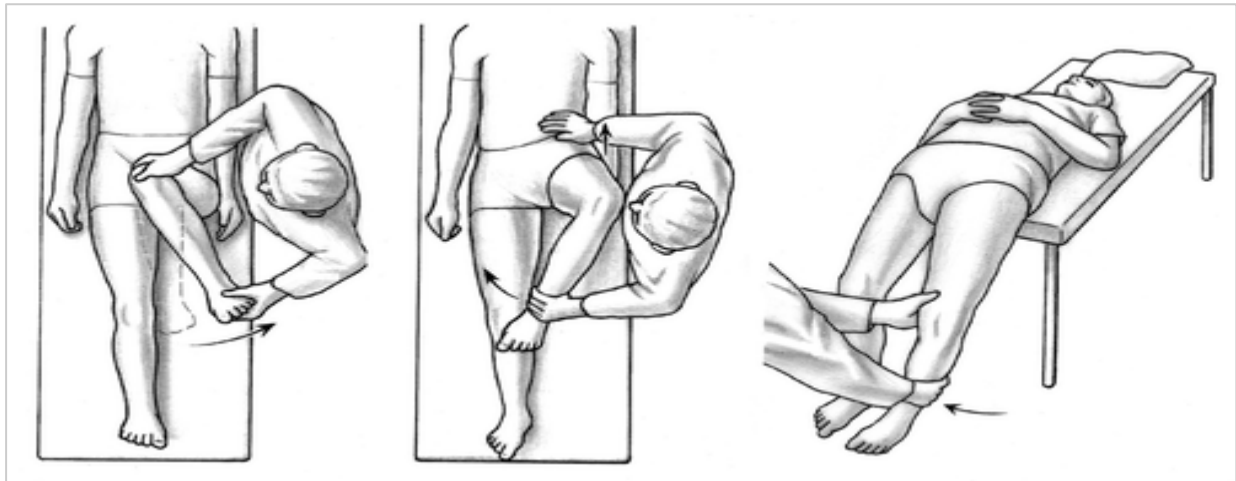


Fig.2. A gauche test de FADRI, au milieu et à droite test de FABER

III.2 Imagerie du conflit

Les radiographies standards comprennent :

- une vue pelvienne antéropostérieure pour rechercher des signes indirects (décrits plus bas) et des “anomalies” morphologiques favorisantes.
- une vue de Dunn, de préférence à 45 ° de flexion pour démasquer les anomalies de la jonction cervico-céphalique.

Un faux profil de Lequesne et de Sèze peut être utilisé pour rechercher un pincement postéro-inférieure caractéristique des lésions de contrecoup des conflits par effet pince. Un cliché du bassin de profil permet également le calcul des paramètres pelviens du malade.

L'imagerie EOS :

L'intérêt de l'imagerie EOS dans cette pathologie est de donner l'ensemble des informations sur l'orientation de la cavité acétabulaire et du fémur, et les rapports fémoro-acétabulaires dans une position debout, considérée comme la position de fonction. Il existe de plus un module (3D SterEOS®), qui permet une analyse tridimensionnelle du positionnement de la cavité acétabulaire.

Il existe un certain nombre de signes radiographiques associé au conflit. Dans une revue systématique de la littérature sur le conflit, Yamasaki et al. (19) en ont précisé les plus représentatifs et fréquemment utilisés :

- le signe du croisement était le plus fréquemment utilisé (69% des cas),
- l'angle VCE supérieur ou égal à 40° (41% des cas),
- la combinaison index acétabulaire $< 0^\circ$ et angle VCE $> 30^\circ$ dans les effets pinces,
- l'angle alpha de Nötzli $> 50^\circ$ (88% des cas) dans les effets comes.

Arthroscanner :

Il est considéré comme l'examen de référence pour rechercher des lésions chondrolabiales. Il permet également la mesure de l'angle alpha avec plus de précision que l'incidence radiologique de DUNN. Il permet l'analyse statique en position couchée de la version acétabulaire.

L'arthro-IRM :

Correctement réalisée, renseigne également sur les lésions labrales et cartilagineuses et permet les mêmes mesures que celles définies en scanner. Il est intéressant car non irradiant.

Les données relatives au conflit par effet pince et come sont représenté dans *la figure 3 d'après Tannast et al. (20)*

Les effets mixtes sont définis par la présence d'une symptomatologie clinique évocatrice et des signes radiologiques des deux catégories précédemment décrites.

Caractéristiques	Conflit par effet pince	Conflit par effet came
Cause	Excès de couverture global ou focal	Asphéricité de la tête
Mécanisme	Contact linéaire et répété entre le rebord acétabulaire et la jonction tête col ou la tête	conflit entre la portion non sphérique de la tête (came) et le complexe labro-acétabulaire
Ratio H:F	1:3	14:1
Âge moyen en années	40 (40-57)	32 (21-51)
Localisation typique des lésions cartilagineuses	Lésion circonférentielles associée à des zones de "contrecoup" postéro-inférieures	entre 11h et 3h
Profondeur moyenne des lésions cartilagineuses (mm)	4	11
Pathologies associées	Dysplasie post traumatique, maladie de Legg-Perthes-Calvé, épiphysiolyse fémorale supérieure, après chirurgie de réorientation acétabulaire, rétroversion acétabulaire idiopathique, dysplasie acétabulaire chronique résiduelle	Rétroversion post traumatique de la tête fémorale, coxa vara, déformation en crosse de pistolet de la jonction tête/col, séquelle d'épiphysiolyse, rétroversion fémorale constitutionnelle, anomalie du développement de l'épiphyse fémorale proximale.

Signes radiographiques : bassin de face	Coxa profunda	
	Protrusion acétabulaire	
	Rétroversion acétabulaire	Déformation en crosse de
	Horizontal growth plate sign	pistolet de la jonction tête/col,
	angle VCE > 39°	CCD < à 125°, plaque de
Signes radiographiques : incidence de DUNN	Reduced extrusion index	croissance horizontale
	angle HTE nul ou négatif	
	signe du mur postérieur	
Lésions secondaires	Géode du col (herniation PITT), ossification du labrum et os acétabuli, pincement articulaire postéro-inférieur,	Angle alpha > à 50°, offset cervico-céphalique < à 8 mm, rétroversion fémorale
	tardivement : signes classiques de coxarthrose	

Fig. 3. Résumé des caractéristiques des différents type de conflits

IV. Liens entre maladie de Legg Perthes Calvé et conflit fémoro-acétabulaire

Les séquelles de maladie de Legg Perthes et Calvé sont sur le versant fémoral due :

- à un asynchronisme de croissance entre la plaque de croissance du col (responsable de l'offset du col et aussi de l'offset cervico-céphalique) et celle du grand trochanter,
- à un aplatissement de la tête fémorale.

Les conséquences sont donc sur le versant fémoral :

- un col court avec un défaut d'offset,
- une coxa plana,
- une coxa vara,

- des anomalies de la jonction cervico-céphalique (pistol grip, défaut d'offset cervico-céphalique).

Kim et Wenger (21), ont également décrit une rétroversion fonctionnelle de la tête fémorale.

Sur le versant acétabulaire, elles sont principalement iatrogènes, directement liées à la TOP. La modification des paramètres cotyloïdiens tridimensionnels via la TOP a été peu étudiée ; on connaît néanmoins l'effet global d'augmentation de la couverture latérale de découverte postérieure et d'augmentation de la couverture antérieure avec l'induction d'une rétroversion acétabulaire. Il existe donc un certain nombre de facteurs de risques anatomiques de développer un CFA dans cette population d'autant plus lorsqu'une TOP a été réalisée. Cette population est jeune, et bien souvent sportive, majorant le risque notamment lors de la pratique de sport défini comme à risque. Accadbled et al. (22) dans un travail rétrospectif sur 95 hanches, dont 53 opérées par TOP dans un contexte de LPC, rapportent deux facteurs de risque de développer un CFA : la présence d'un bump et la coxa plana. Ils recommandent d'éviter une bascule excessive de l'acétabulum lors de la TOP dans cette population, pour limiter les effets d'un excès de correction.

La question qui se pose est de définir cette " bascule excessive" qui est bien évidemment spécifique à chaque individu, et dépendante des paramètres cotyloïdiens préopératoires. Il en est de même pour la rétroversion de l'acétabulum, en effet elle est reconnue comme étant un facteur de risque de CFA par effet pince, mais sa définition bien souvent qualitative pure (signe du croisement) est imprécise. Il est donc difficile d'attribuer un rôle à la rétroversion induite de l'acétabulum dans la TOP, dans la survenue d'un conflit dans cette population.

Les techniques actuellement utilisées pour réaliser cette bascule de la cavité acétabulaire sont imprécises :

- brochage fémoro-acétabulaire temporaire et mise en position de Salter (genou opéré fléchi et positionné sur le genou controlatéral, la hanche étant portée en rotation externe)
- utilisation de daviers crabe pour attirer l'acétabulum en bas, en avant et en dehors (plus ou moins aidé par une manœuvre de Salter)

V. Hypothèse et objectifs

Une variation trop importante de la version acétabulaire (vers la rétroversion), est à risque de CFA pince ou mixte dans une population de malade opéré d'une TOP pour maladie de Legg Perthes et Calvé.

Objectif principal :

- rechercher une association statistique entre l'importance du delta de variation de la version acétabulaire (vers la rétroversion) et la présence d'un conflit fémoro acétabulaire clinico-radiologique.

Objectifs secondaires :

- rechercher une association statistique entre des valeurs extrêmes du score de McKibbin (inférieure à 20 et supérieure à 60) du côté opéré et la survenue d'un conflit (23),
- évaluer l'impact du conflit fémoro-acétabulaire sur le score fonctionnel : Non Arthritic Hip Score (NAHS) (25),
- rechercher une association statistique entre petite incidence pelvienne (complexe lombo-pelvien de type 1, IP < 40°) et conflit fémoro-acétabulaire dans cette population (24).

MATERIEL ET METHODES

I. Méthode de sélection des patients et de définitions des groupes cas et témoin

Il s'agit d'une étude multicentrique rétrospective réalisée dans les services de chirurgie orthopédique pédiatrique du Professeur Cottalorda au CHRU (Centre Hospitalier Régional Universitaire) de Montpellier et des Professeur Sales de Gauzy et Accadbled au CHRU de Toulouse.

I.1. Éthique

Cette étude a été approuvée par le comité local d'éthique et de recherche du Centre Hospitalier Régional Universitaire (CHRU) de Montpellier, **IRB n°2019_IRB-MTP_03-27**. Une déclaration a été effectuée au CNIL (Comité National Informatique et Libertés).

I.2. Description technique

La TOP combinait une voie d'abord type Bikini, afin de réaliser l'ostéotomie supra-acétabulaire selon Salter à la scie de Giglie, et une voie d'abord génito-fémorale pour la réalisation des ostéotomies des branches ilio et ischio pubiennes en sous périosté.

Technique de bascule : à l'aide d'un davier crabe, un aide bloque l'aile iliaque.

L'opérateur prend l'acétabulum à l'aide d'un second davier crabe et le mobilise en bas, en avant et en dehors sous contrôle scopique jusqu'à obtenir une bonne couverture de l'épiphyse fémorale. Un greffon cortico-spongieux est ensuite prélevé au dépend de la crête iliaque homolatérale et encastré dans le foyer d'ostéotomie puis stabilisé par deux broches descendantes et une broche ascendante. Un plâtre pelvi-pédieux est alors confectionné pour une durée de 6 semaines.

I.3. Critères d'inclusion

Les **critères d'inclusion cliniques** étaient :

- des patients opérés de septembre 1991 à janvier 2010
- d'une triple ostéotomie pelvienne de réorientation acétabulaire (selon Pol de Cœur)
- pour une maladie de Legg Perthes et Calvé, unilatérale

A noter que :

- l'ensemble des patients ont été opérés selon la même technique chirurgicale, par plusieurs chirurgiens orthopédistes pédiatres expérimentés,
- les indications chirurgicale retenue par les deux équipes étaient : les têtes fémorales avec une atteinte supérieure ou égale à 50 % de la hauteur du pilier latéral (Caterrall III et IV, Herring B, B/C et C), avec un début d'excentration de la tête selon Green (26).

Les **critères d'inclusion radiologiques** étaient issus d'une base de données radiologique analysée rétrospectivement incluant :

- un EOS des membres inférieurs,
- une imagerie en coupe incluant les deux hanches : IRM ou TDM du bassin,
- une imagerie donnant des informations sur l'état du cartilage et du labrum sur la hanche étudiée : arthroscanner ou IRM avec séquences adaptées.

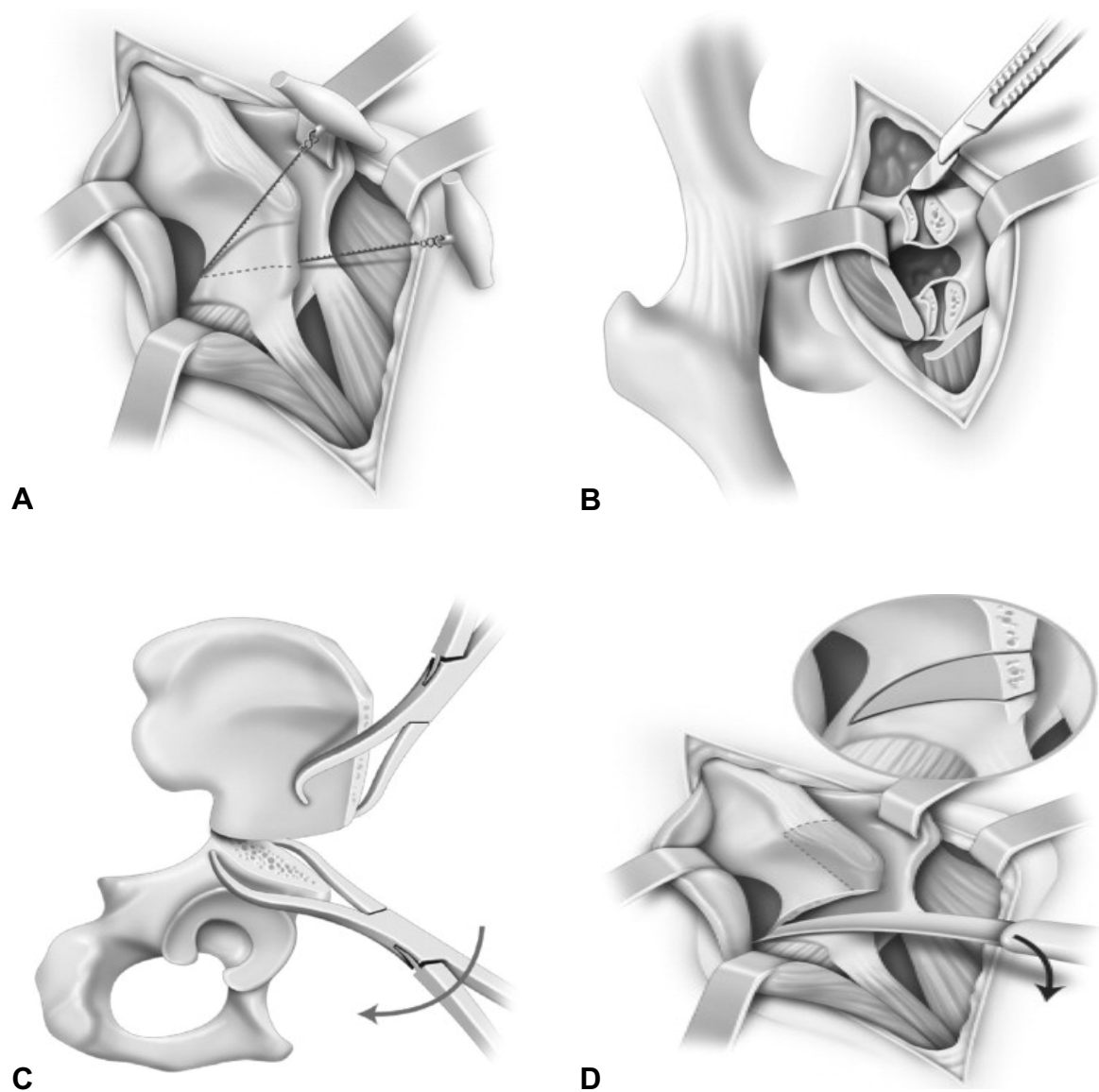


Fig. 4. Technique chirurgicale de la TOP (selon Sales de Gauzy) (27)

A : Via la voie d'abord type Bikini, ostéotomie de Salter à la scie de Giglié.

B : Ostéotomie des branches ilio-ischio-pubiennes par la voie d'abord obturatrice en sous périosté.

C : Mobilisation de l'acétabulum à l'aide de daviers crabes, en bas, en avant et en dehors.

D : Mise en place d'un greffon osseux triangulaire.

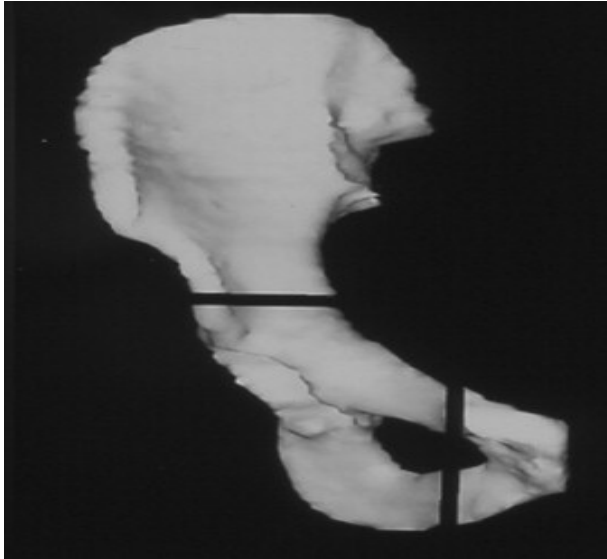
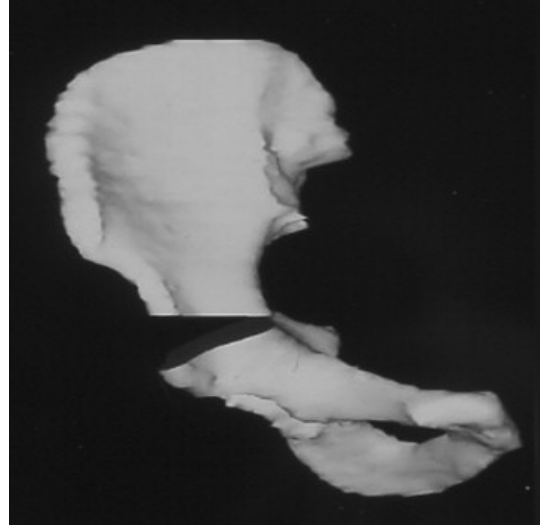
A**B**

Fig.5. Représentation schématique des différents traits d'ostéotomies avant (A) et après (B) mobilisation de l'acétabulum.

I.4. Critères d'exclusion

Les critères d'exclusion étaient :

- absence de réalisation d'un des examens (EOS, IRM ou TDM de la hanche ou du bassin),
- les patients opérés des deux hanches (ne permettant pas d'analyse comparative hanche opérée/ hanche saine, de la morphologie de la hanche au dernier recul),
- les patients ayant bénéficié d'une chirurgie sur le versant fémoral (responsable d'un biais dans la survenue d'un éventuel conflit fémoro-acétabulaire non directement induit par la maladie).

I.5. Population

Les patients ont été recrutés via un listing local (département de chirurgie infantile des CHU de Montpellier et Toulouse) et un listing du Département d'Information Médicale (DIM, CHU Montpellier et Toulouse). Les CHU de Montpellier et Toulouse sont les seuls centres à suivre des patients d'orthopédie pédiatrique et à réaliser ce type de chirurgie dans la région Occitanie. L'échantillon était donc représentatif de la population de patients atteint de LPC opérés par TOP. La cohorte de patients remplissant les critères d'inclusion comprenait 46 patients à Montpellier et 45 à Toulouse soit 91 patients au total. L'ensemble des patients a été recontacté par voie téléphonique, par courrier électronique ou par voie postale. 20 ont été perdus de vue à Montpellier, n'ayant répondu à aucune des sollicitations, 13 ont été perdus de vue à Toulouse pour les mêmes raisons. Parmi les 26 patients restant à Montpellier, 15 ont été exclus du fait de critères d'exclusion. Parmi les 32 patients restant à Toulouse, seuls 4 ne présentaient aucun-critère d'exclusion. L'ensemble des patients exclus a été réévalué téléphoniquement. Ils ont refusé de se présenter en consultation soit parce qu'ils ne présentaient aucun symptôme, soit (rarement), du fait de l'éloignement géographique.

I.6. Définition des cas

Les cas étaient définis par un faisceau d'arguments radio-cliniques comme **ayant un conflit fémoro-acétabulaire par effet pince ou mixte.**

Les arguments cliniques retenus étaient :

- des douleurs de hanche mécaniques ou mixtes de topographie inguinale évoluant depuis plus de 6 mois,
- un test de provocation en flexion, adduction, rotation interne (FADRI) déclenchant de vives douleurs antérieure et/ou un test en flexion abduction rotation externe (FABER) déclenchant des douleurs dans la fesse homolatérale,
- l'absence d'argument clinique pour une tendinopathie autour de la hanche.

Les arguments radiologiques étaient :

- l'absence de pincement articulaire coxo-fémoral marqué (Tönnis > 2),
- la présence de signes radiologiques typiquement consécutifs à un conflit, arthrose circonférentielle (effet pince) ou entre 11h et 3h (effet came) (28),
- des lésions cartilagineuses de contrecoup postérieures,
- des lésions labrales fissuraires ou de délamination typique.

Les cas n'ont pas été définis par la présence d'une rétroversion acétabulaire ou d'un signe des épines pris isolément car on sait que ces anomalies sont fréquemment retrouvées chez des sujets sains (29).

I.7. Définition des témoins

Les témoins ne présentaient eux, pas suffisamment d'arguments radio-cliniques pour évoquer un conflit fémoro-acétabulaire.

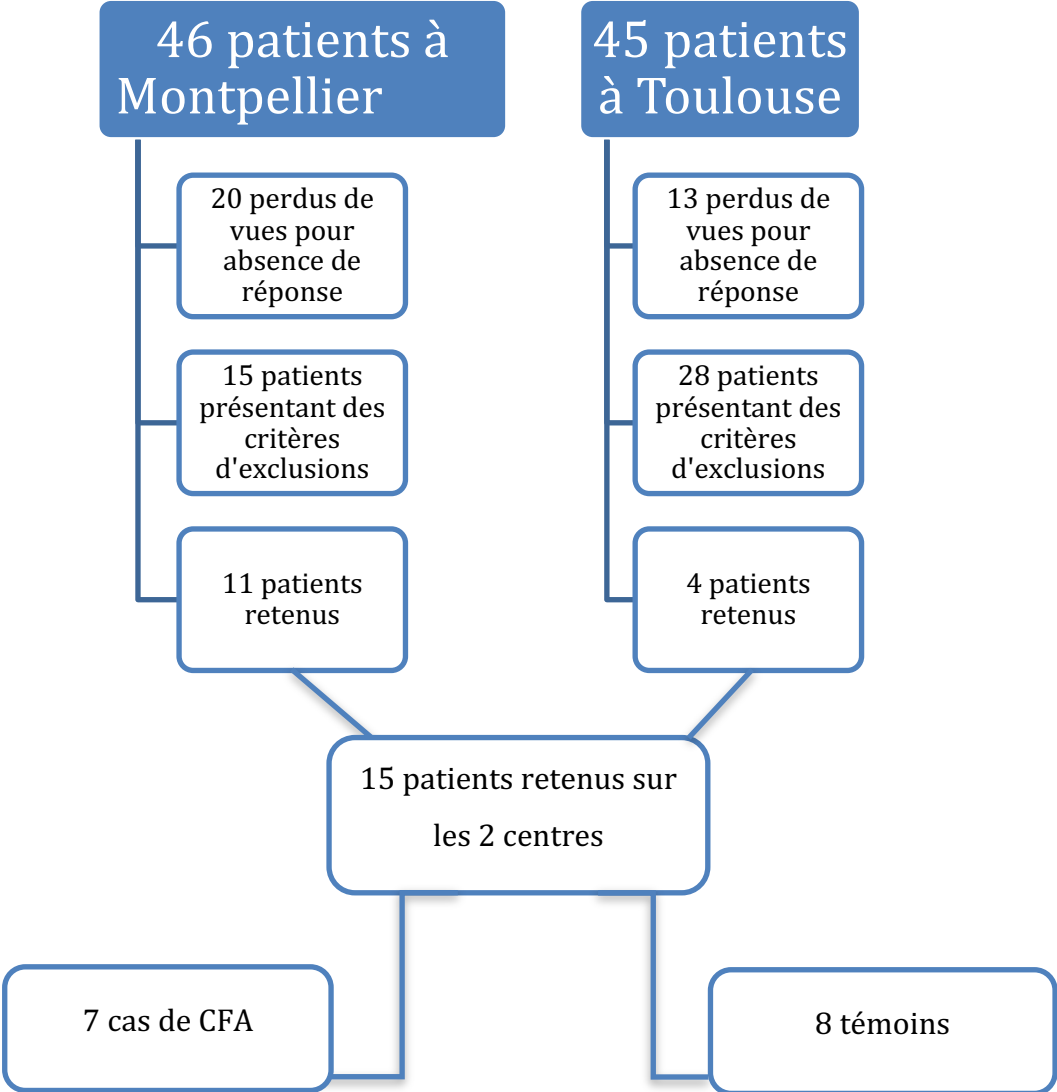


Fig. 6. Diagramme Flow Chart

Au total 15 patients ont été analysés, 4 filles et 11 garçons. 7 patients répondaient aux critères diagnostiques de cas et 8 à ceux des témoins.

Les patients des groupes cas et témoins étaient comparables sur l'âge, le sexe, l'indice de masse corporelle, l'âge au diagnostic et les scores de Herring et Catterall au diagnostic. L'âge moyen était de 23 ans (16-29 ans), l'âge moyen au diagnostic de 6,6 ans (5-12 ans), le recul moyen de 14,8 ans (9-21). 10 patients étaient Herring B (66,6%) et 5 patients Herring C (33,3 %).

II. Recueil des données

II.1. Données cliniques

L'ensemble des patients ont été réévalué en consultation par l'investigateur de l'étude :

- l'âge de début des symptômes,
- l'âge au moment de la chirurgie, l'indice de masse corporelle,
- symptômes douloureux quotidiens et lors des activités sportives : EVA douleur et activités sportives,
- scores fonctionnels et de qualité de vie : Non Arthritic Hip Score (25),
- activités sportives pratiquées qualitativement et quantitativement, les activités sportives à grande amplitude au niveau de la hanche étant considérées à risque de conflit,
- mobilités articulaires active et passive bilatérale et comparative de hanche,
- symptomatologie évocatrice de conflit fémoro-acétabulaire et testing clinique spécifique : ressaut de hanche, craquement antérieur, FADRI et FABER test,
- et enfin des diagnostics différentiels de douleurs "autour" de la hanche du sujet jeune par la recherche d'arguments pour une tendinopathie (moyen fessier, ischio-jambiers, adducteurs et sartorius).

II.2. Acquisition des images

II.2.1 Radiographies du bassin de face et de profil

Radiographies préopératoires en charge au stade de fragmentation de la tête respectant les critères de qualités décrit pour l'EOS (II.2.2).

II.2.2 EOS des membres inférieurs et du bassin

Les deux clichés d'imagerie EOS du bassin et des membres inférieurs (acquisition simultanée de face et de profil étaient réalisés debout selon une position standardisée, bassin et membres inférieurs inclus).

Les patients étaient placés au centre de la cabine, le pied droit légèrement devant le pied gauche (décalage maximum de 5 cm), avec pour consigne de se tenir le plus droit possible, sans se pencher en avant ou en arrière.

Critères de qualités du cliché de face : le coccyx se projette au-dessus (32 à 55 mm chez l'homme, 25 à 47 chez la femme) et dans l'axe de la symphyse pubienne, les petits trochanters sont visibles mais peu saillants, barrés par la corticale médiale du fémur.

II.2.3 IRM du bassin

Les IRM du bassin étaient réalisées avec un MAGNETOM Aera Siemens 1,5 T.

Les coupes utilisées étaient : axiale et sagittale DP FATSAT, axiale et sagittale T1 Turbo Spin Echo (T1 TSE) et axiale Dual Echo Steady State (DESS).

L'acquisition des images était réalisée en décubitus dorsal hanche en position neutre.

II.2.4 TDM du bassin

Les TDM du bassin étaient réalisés avec un Revolution GSI General Electric CT, 64 barrettes, 1 barrette 0,625mm, colimation 40mm, 120Kv, automA, épaisseur de coupe : 0,6mm. L'ensemble du bassin était inclus des épines iliaques antéro-supérieures jusque sous le petit trochanter.

II.2.5 Arthro-TDM de la hanche opérée

Certains patients avaient, dans le cadre du suivi de leur pathologie (suspicion de lésions cartilagineuses, arguments pour un conflit fémoro-acétabulaire clinique), une arthro-TDM, réalisée avec un Revolution GSI General Electric CT, 64 barrettes, 1 barrette 0,625mm, colimation 40mm, 120Kv, automA, épaisseur de coupe : 0,6mm. Après réalisation d'une ponction sous contrôle scopique de la hanche opérée, la cavité articulaire était opacifiée par du produit de contraste iodé.

Le scanner était ensuite réalisé selon les mêmes modalités que décrit au paragraphe II.2.4

II.3. Interprétation des images

II.3.1 Observateurs

Afin de réduire les biais, la lecture a été réalisée suivant une procédure standardisée :

- anonymisation et enregistrement numérique des examens,
- **double lecture de chaque cliché en aveugle par deux examinateurs indépendants, orthopédistes séniors pour :**
 - le grade de sévérité selon Catterall et Herring sur les radiographies du bassin de face au stade de fragmentation de la tête,
 - les données de la coxométrie après traitement évaluées sur le bassin de face et de profil debout issu de l'imagerie EOS : angle VCA, VCE, HTE,
 - la recherche des facteurs favorisant de conflits : protrusion acétabulaire et coxa profunda, signe de la paroi postérieure, signe du croisement, signe des épines sciatiques, bump frontal,
 - les valeurs angulaires sur TDM, IRM et arthro-TDM : angle alpha de Nötzli, version acétabulaire, offset cervico-céphalique,
- vérification de la fiabilité « inter-observateur » et « intra-observateur ».

Pour les données issues de l'analyse EOS®

La modélisation des images via le logiciel SterEOS® 3D était réalisée par des manipulateurs en électro-radiologie entraînés et formés à la technique. Le contourage et le positionnement des points clefs étaient contrôlés par un orthopédiste sénior. Le logiciel SterEOS® permet d'obtenir automatiquement les paramètres d'intérêts suivants via différents protocoles :

- pour relever les paramètres pelviens (3D) : *protocole posture globale*.
 - Incidence Pelvienne (IP),
 - version Pelvienne (VP),
 - pente Sacré (PS).

- Pour relever les paramètres des membres inférieurs (3D) : *protocole membres inférieurs*.
 - Angle cervico-diaphysaire,
 - offset du col fémoral,
 - diamètre de la tête fémorale,
 - version du col fémoral,
 - longueur du fémur,
 - longueur fonctionnelle des membres inférieurs.

Un radiologue sénior, spécialisé en imagerie ostéo-articulaire effectuait l'analyse des lésions cartilagineuse et labrale sur arthro-TDM et IRM.

II.3.2 Délai de réalisation des mesures

L'analyse était réalisée à deux reprises, à 10 jours d'intervalles.

L'interprétation des arthro-TDM et des IRM était effectuée une seule fois par le radiologue.

II.3.3 Logiciels de lecture

La lecture des examens était réalisée sur le logiciel Centricity Universal Viewer (GE Healthcare) version 6.0. Les données avaient été préalablement anonymisées.

II.3.4 Techniques de mesures

II.3.4.1 Radiographies préopératoires du bassin de face et de profil

L'analyse des radiographies préopératoires du bassin de face et de profil a permis de déterminer la sévérité selon Herring et Catterall au stade de fragmentation :

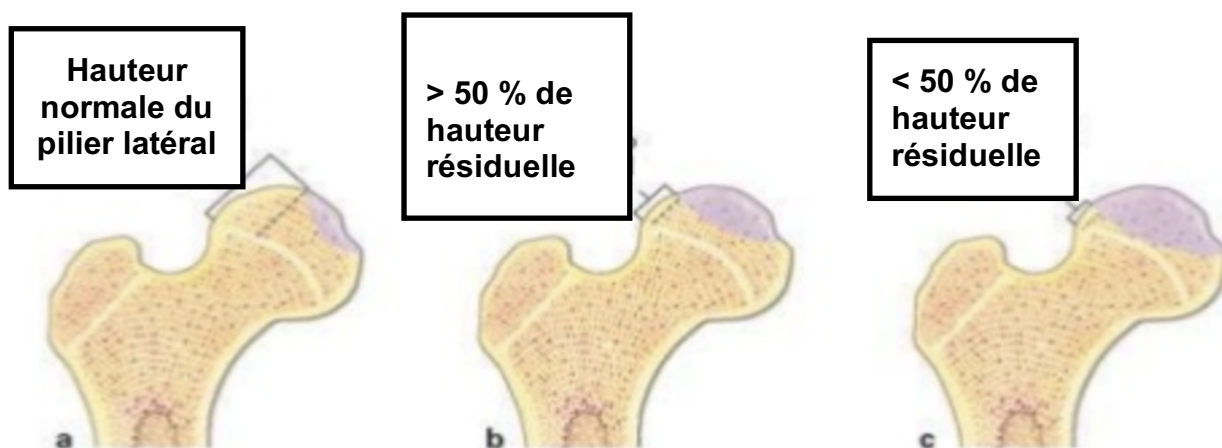


Fig. 7. Classification de Herring en 4 stades A, B, C et B/C. La tête fémorale est divisée en 3 piliers, un médial, l'autre central et le dernier latéral. Cette classification est basée sur le pourcentage d'atteinte du pilier par la nécrose céphalique. Le stade B/C correspondant à un pilier latéral fin et peu ossifié avec 50 % de hauteur résiduelle.

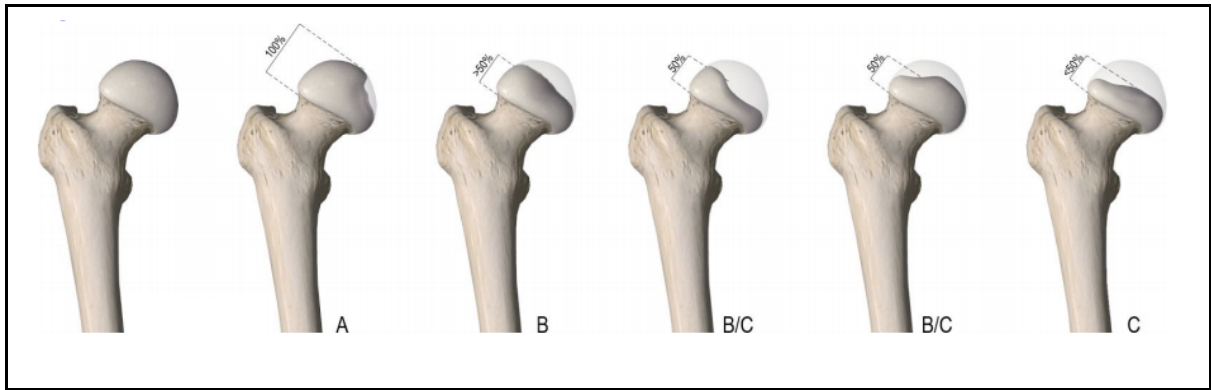


Fig. 8. Classification de Herring (document Benjamin Desmedt)

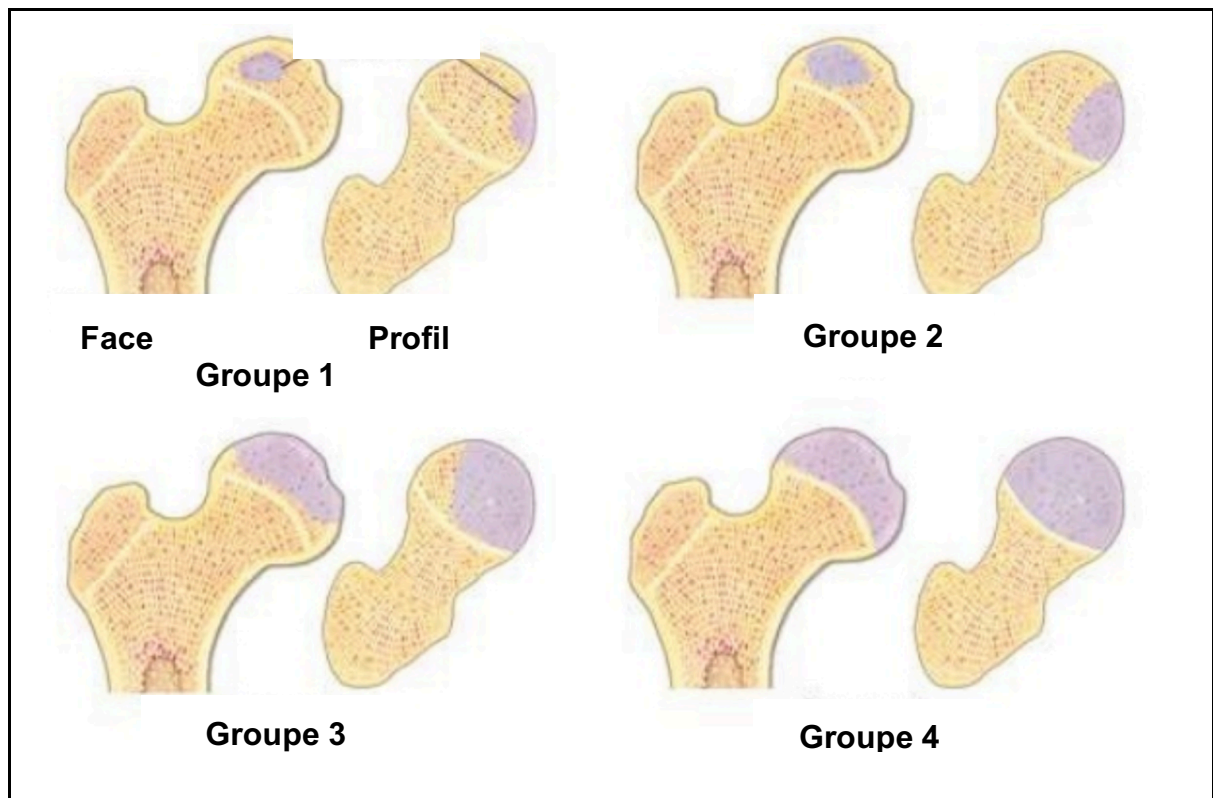


Fig 9. La classification de Catterall est basée sur le degré d'atteinte de la tête fémorale. On distingue 4 groupes :

- Groupe I - moins de 25 % de la tête fémorale est atteinte, sans altération du cartilage de croissance. Le risque d'écrasement est minime.
- Groupe II - atteinte jusqu'à 50 % de la tête fémorale respectant les berges périphériques. Elle donne l'impression d'une zone nécrotique à l'intérieur de la tête fémorale. La récupération anatomique peut se produire sans trouble majeur.
- Groupe III - atteinte des trois quarts de la tête fémorale avec lésion métaphysaire, ce qui entraîne des déformations résiduelles.
- Groupe IV - nécrose totale de la tête fémorale de pronostic sévère.

II.3.4.2 Scanner du bassin en totalité

Le scanner a permis d'évaluer :

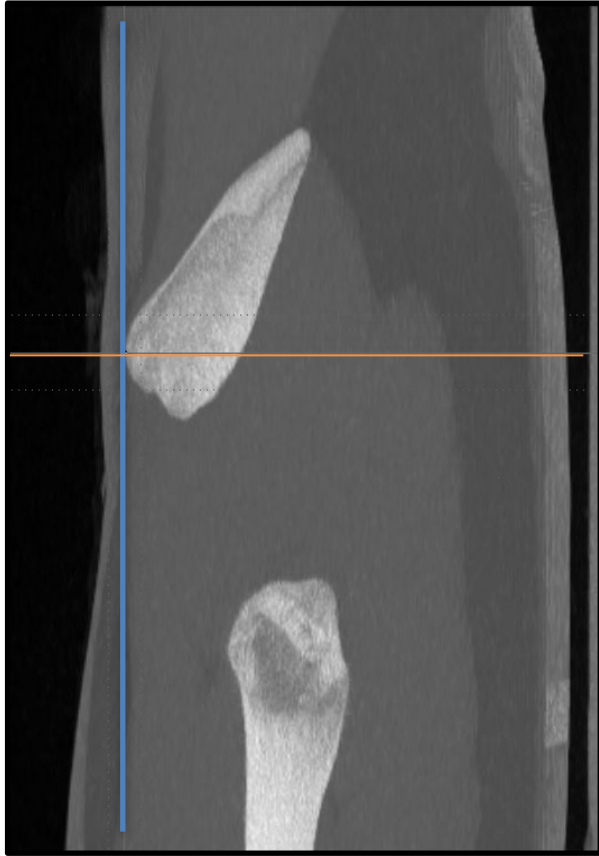
- **la version acétabulaire anatomique.**

Les mesures étaient réalisées avec comme plan de référence le plan pelvien antérieur (PPA), via des reconstructions multiplanaires. Ce choix permettait de s'affranchir de la position du bassin au moment de la réalisation de l'examen et donc d'analyser les caractéristiques anatomiques réelles du bassin, non pas par rapport à un référentiel aléatoire (par exemple la table d'examen), mais par rapport au référentiel anatomique (30).

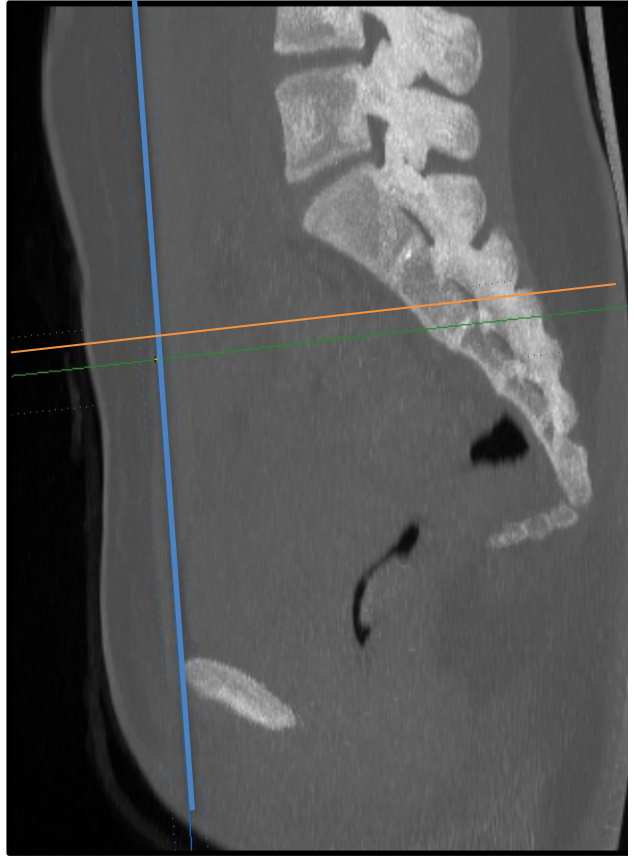La coupe axiale passant par le centre de l'épine sciatique, du côté non opéré, était alors repérée et servait de coupe de référence.

La version acétabulaire anatomique était alors définie comme l'angle entre la droite perpendiculaire au PPA et la droite reliant les deux extrémités osseuses de l'acétabulum selon les préconisations de Murray (31).

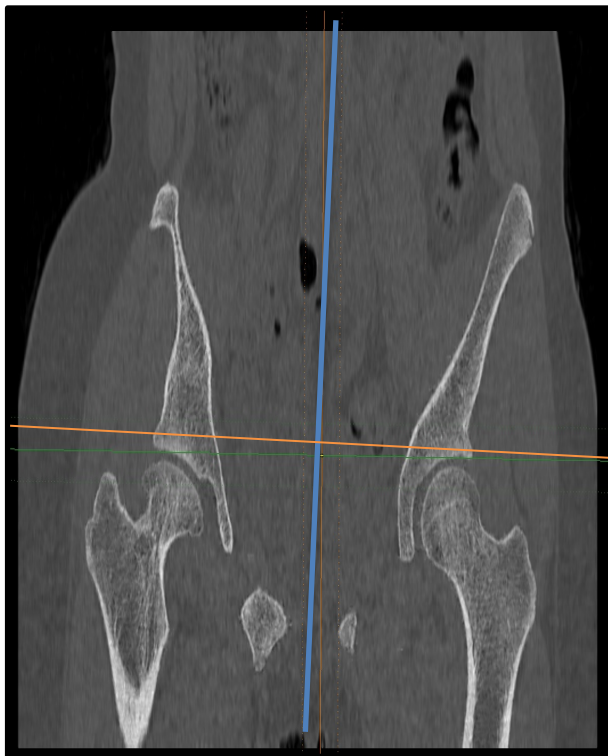A



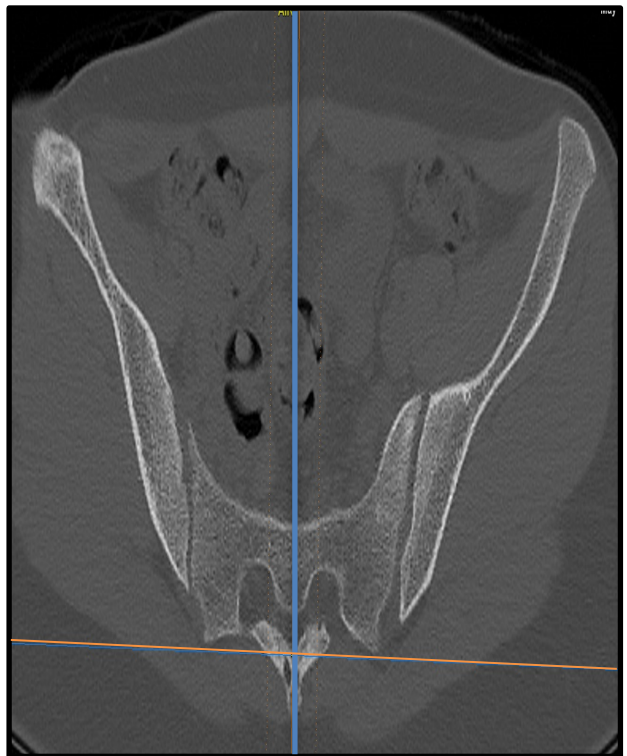
B



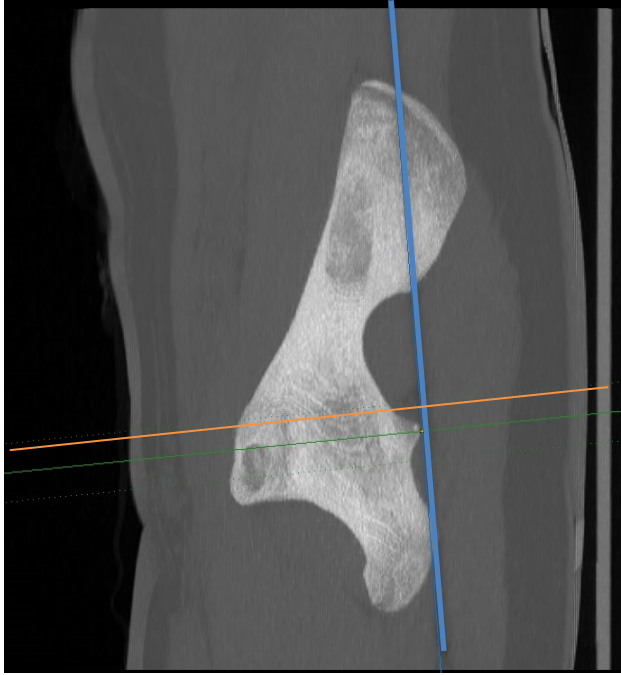C



D



E



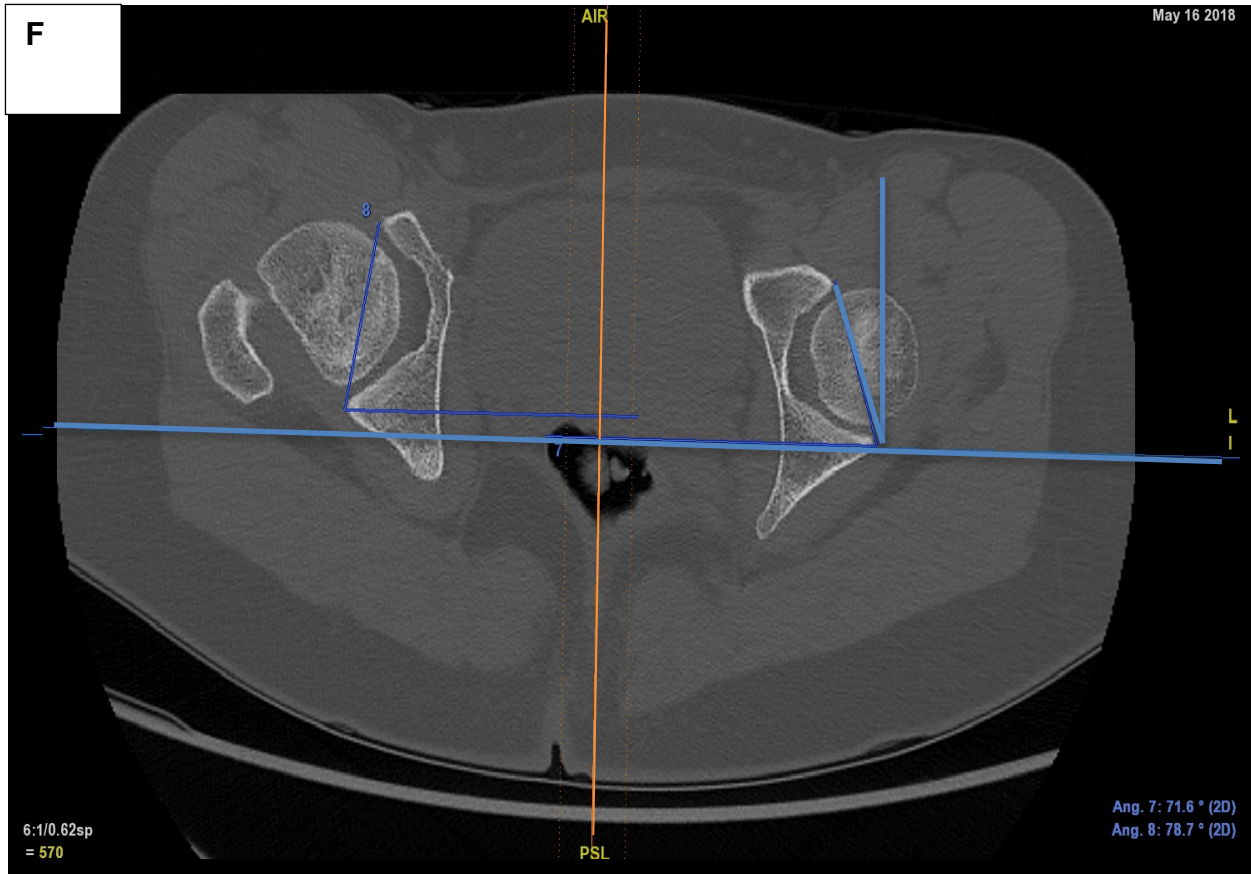


Fig. 10. Reconstructions TDM multiplanaires.

A : repérage du plan pelvien antérieur en sagittal, coupes épaissies on repère en premier lieu l'épine iliaque antéro-supérieure du côté non opéré

B : repérage de la symphyse pubienne pour définir le PPA

C : recalage des reconstructions parallèles aux toits des cotyles sur les coupes coronales

D : recalage des reconstructions orthogonales au corps du sacrum sur les coupes axiales

E : coupe de référence repérée en sagittal sur l'épine sciatique non opérée

F : coupe de référence axiale sur laquelle sont effectuée les mesures d'antéversion anatomique (angle 7 et 8)

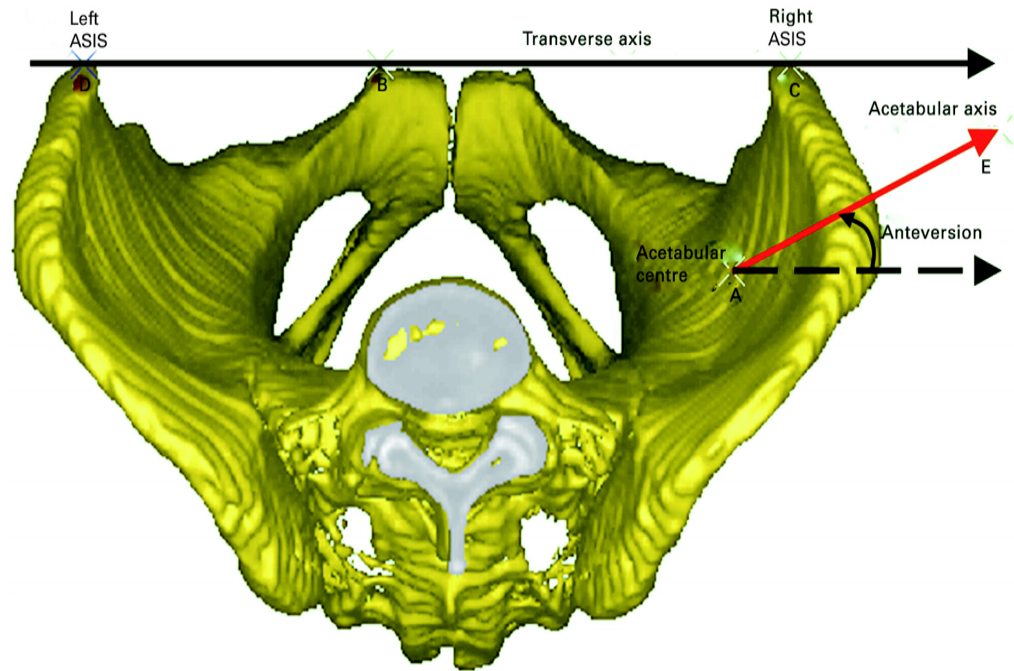


Fig. 11. Représentation tridimensionnelle de la version acétabulaire anatomique d'après Dandachli et al (32).

- **L'angle alpha de Nötzli.**

Des reconstructions étaient effectuées dans l'axe du col afin de dérouler la totalité du col fémoral. Sur la coupe axiale déroulant l'ensemble du col et passant par le plus grand diamètre de la tête l'angle alpha correspondait à l'angle liant :

- la droite passant par le centre de la tête fémorale et le centre du col,
- et la droite allant du centre de la tête fémorale au point antérieur ou la tête perd sa sphéricité.

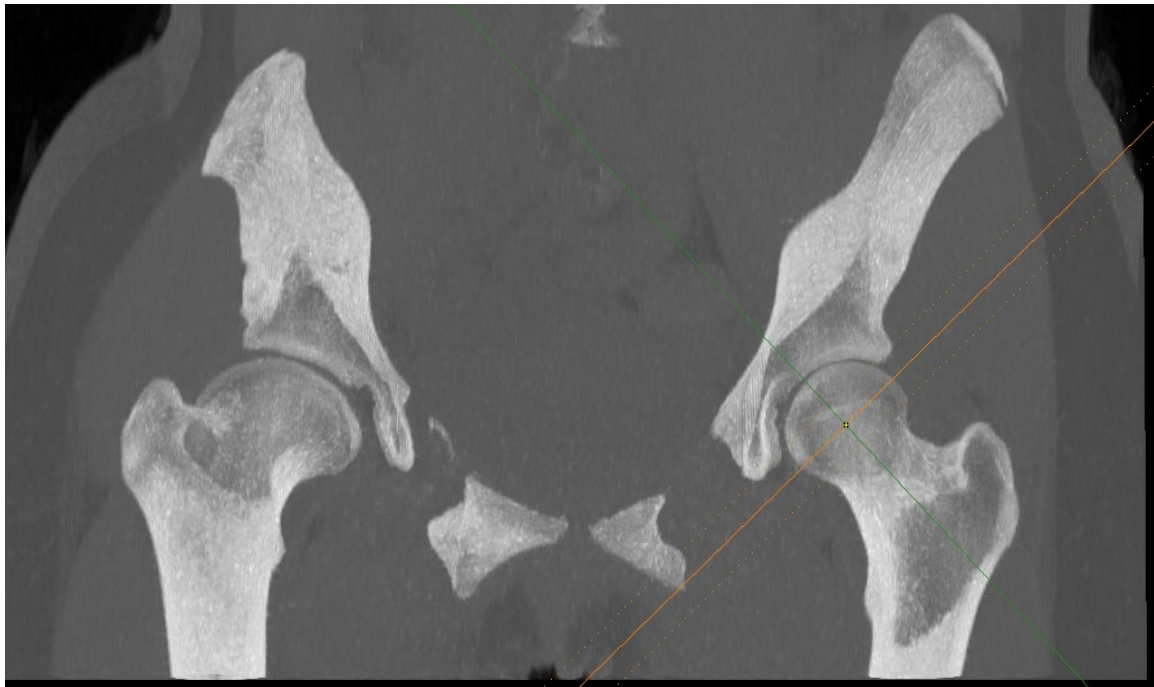

Fig. 12. Reconstruction dans l'axe du col gauche

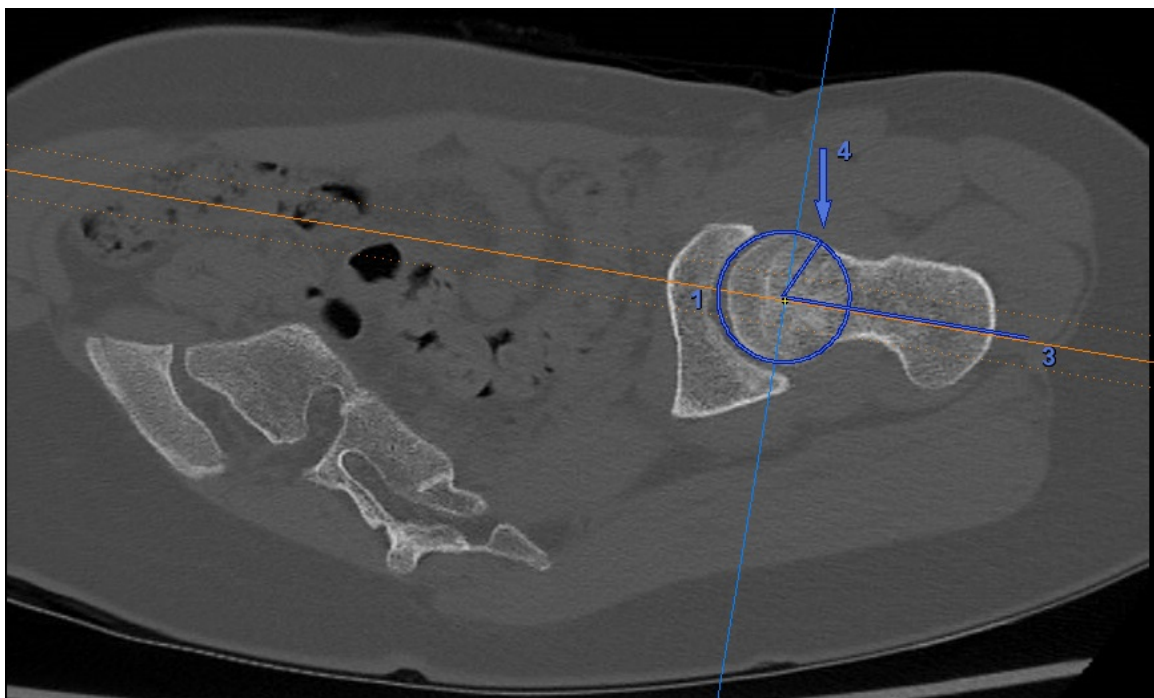


Fig.13. Angle alpha de Nötzli en scanner (33)

- **L'offset cervico-céphalique.**

Des reconstructions étaient effectuées dans l'axe du col afin de dérouler la totalité du col fémoral. Sur la coupe axiale déroulant l'ensemble du col et passant par le plus grand diamètre de la tête, l'offset cervico-céphalique correspondait à **la distance** entre la droite passant tangentiellement à la corticale antérieure du col et la droite parallèle à celle-ci passant tangentiellement à la partie antérieure de la tête fémorale.

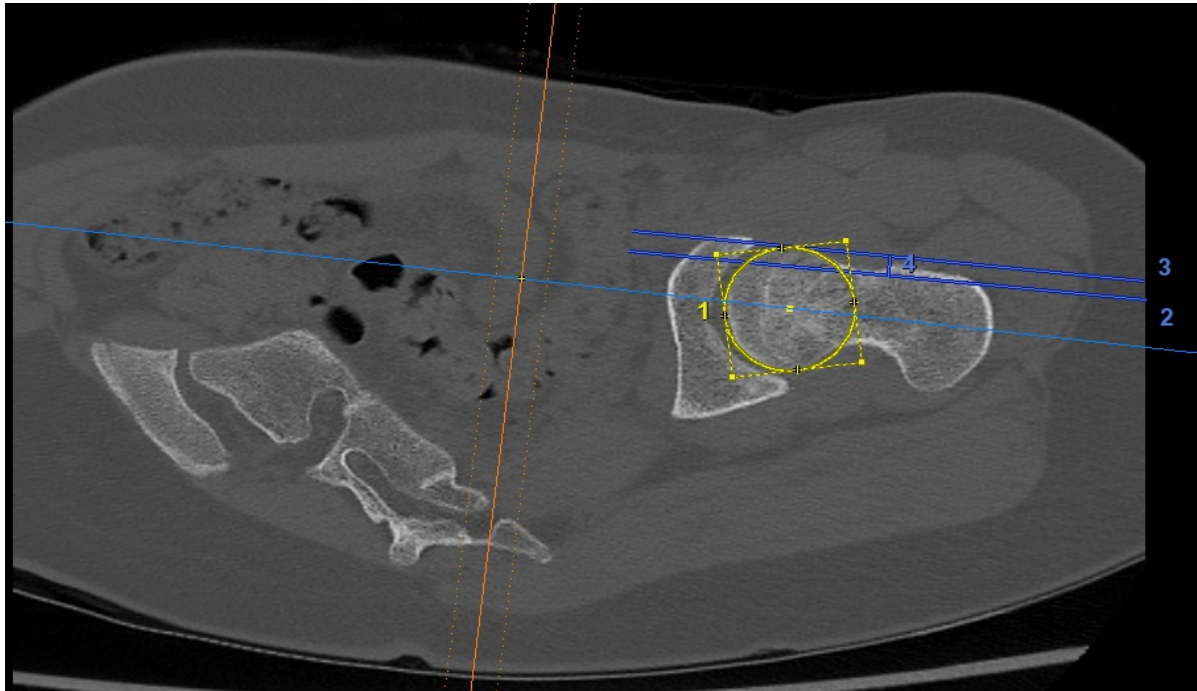


Fig. 14. 4 = distance en millimètres correspondant à l'offset cervico-céphalique gauche (entre les deux lignes bleu intenses)

II.3.4.3 IRM du bassin en totalité

L'IRM a permis d'évaluer (chez les patients n'ayant pas de scanner) :

- **la version acétabulaire.**

Sur une coupe axiale T1 TurboSpinEcho passant par le centre de l'épine sciatique du côté non opéré. Une adaptation était réalisée lorsque cette coupe ne correspondait pas à celle recoupant la tête fémorale dans son plus grand diamètre. La version correspondait à l'angle entre la droite liant le point osseux correspondant à la partie antérieure de l'acétabulum et le point osseux correspondant à la partie postérieure de l'acétabulum et la droite orthogonale aux deux articulations sacro-iliaques. On ne pouvait pas recalibrer le plan de référence du fait de l'absence d'imagerie 3DT1 ou DESS pour l'ensemble des patients.

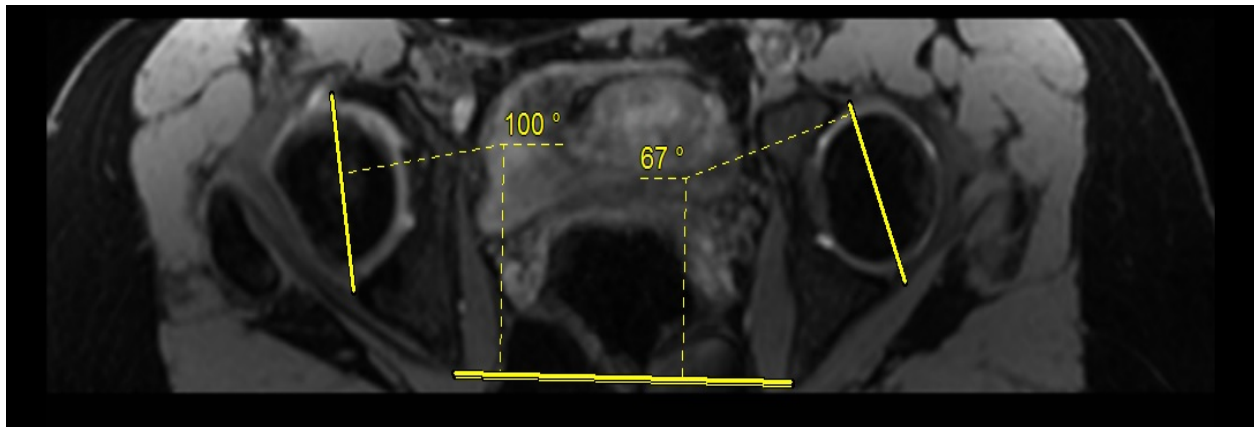


Fig. 15. Évaluation de la version en IRM (les valeurs de version correspondent à droite à $90-100=-10^\circ$ et à gauche à $90-67=+23^\circ$, 90° correspondant à l'axe orthogonal au plan de la ligne bi-sciatique pris pour référence)

- **L'angle alpha de Nötzli.**

Sur des séquences T1 TSE l'angle alpha était mesuré de la même manière qu'en scanner, en prenant pour coupe de référence la coupe passant par le centre de la tête déroulant au mieux le col fémoral.

- **L'offset cervico-céphalique,**

Sur des séquences T1 TSE l'angle alpha était mesuré de la même manière en prenant pour coupe de référence la coupe passant par le centre de la tête déroulant au mieux le col fémoral.

L'offset reprenait ici les mêmes repères qu'en scanner en prenant soin de sélectionner le point "osseux" et non cartilagineux sur la tête fémorale.

II.3.4.4 Radiographies EOS du bassin en totalité et des membres inférieurs

L'analyse au dernier recul des clichés EOS a permis d'évaluer :

- **les résultats morphologiques selon Stulberg**

Stade	Description	Aspect radiologique	Pronostic
I	Congruence sphérique	Normal	Excellent
II	Congruence sphérique, perte de hauteur de la tête de moins de 2 mm	Tête sphérique avec au moins une des anomalies suivantes : Coxa magna, col court, grand trochanter ascensionné, acétabulum oblique	Bon
III	Congruence asphérique, Perte de hauteur de la tête de plus de 2 mm	Tête non sphérique mais pas plate	Moyen
IV	Congruence asphérique	Tête et acétabulum plat	Mauvais
V	Incongruence	Tête plate, col et acétabulum normaux	Très mauvais

Fig. 16. Score de STULBERG (8)(9)

- **les paramètres de la coxométrie sur les deux hanches :**

- Obliquité du toit acétabulaire : **angle HTE** avec H l'horizontale, T l'extrémité médiale et E l'extrémité latérale du toit acétabulaire (ligne dense)
- **l'angle VCE** correspondant à la couverture latérale de la tête fémorale, avec V la verticale, C le centre de la tête fémorale et E l'extrémité latérale du toit acétabulaire (34)
- **l'angle VCA** correspondant à la couverture antérieure de la tête avec V la verticale, C le centre de la tête fémorale et A l'extrémité antérieure du toit acétabulaire (35)

Remarque : la ligne verticale V est parallèle au bord latéral du cliché et la ligne horizontale H parallèle au bord inférieur du cliché. En cas de bascule du bassin aucune correction n'est à effectuer.

Angle VCE : couverture
 externe de la tête
 (N > 25°).
 Angle HTE : obliquité du
 toit du cotyle (N < 10°).
 Angle CC'D : céphalo-
 cervico-diaphysaire
 (N < 135°).
 Angle VCA : couverture
 antérieure de la tête
 (N > 25°).
 V : verticale
 H : horizontale
 C : centre de la tête
 fémorale
 D : axe de la diaphyse
 fémorale
 E : point externe du toit
 du cotyle
 T : point interne du toit
 du cotyle
 A : point antérieur du toit
 du cotyle

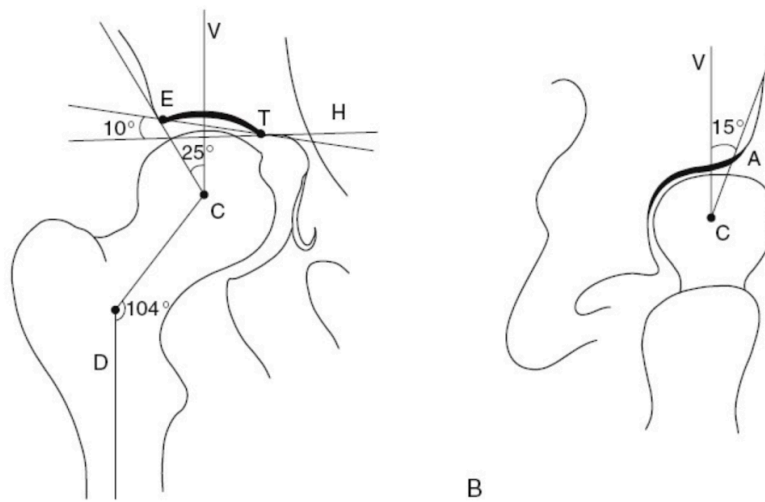


Fig. 17. Coxométrie de face (A) et de profil (B) (COFER).

Coxométrie	Valeurs de référence en degrés
HTE	Normal $\leq 10^\circ$, excès de couverture $\leq 0^\circ$
VCE	Normal $\geq 25^\circ$, excès de couverture $\geq 40^\circ$, hanche dysplasique $<20^\circ$
VCA	Normal $\geq 25^\circ$, excès de couverture $\geq 40^\circ$, hanche dysplasique $<20^\circ$

Fig. 18. Tableau des valeurs références de la coxométrie

A noter que l'imagerie EOS a été validée par Thelen et al. (36) dans l'analyse des données de la coxométrie y compris pour le VCA.

- **les signes retenus comme associé au conflit fémoro-acétabulaire (29)**
 - **la protrusion acétabulaire** définie par une ligne de fond acétabulaire se projetant en dedans de la ligne ilio-ischiatique,
 - **la coxa profunda** définie par un fond acétabulaire se projetant en dedans de la ligne ilio-pubienne,

- **le signe des épines sciatiques** : lorsque les épines sciatiques sont visibles sur le cliché de bassin de face, témoignant d'une rétroversion de l'acétabulum,
 - **le signe du croisement**, lorsque la ligne correspondant à la paroi antérieure de l'acétabulum croise la ligne correspondant à la paroi postérieure, il témoigne d'une rétroversion de l'acétabulum,
 - **le signe de la paroi postérieure**, défini par une paroi postérieure de l'acétabulum se projetant médialement par rapport au centre de la tête fémorale,
 - **la présence d'un Bump, déformation** de la jonction tête/ col.
- **les paramètres fémoraux à l'aide du protocole SterEos3D : *membres inférieurs***
 - Angle cervico-diaphysaire : c'est l'angle CC'D avec C le centre de la tête fémorale, C' le milieu du col, CC' l'axe du col et C'D l'axe de la diaphyse fémorale. Normal : 120-137° ,
 - offset du col fémoral défini par la distance entre le centre de la tête fémorale et le grand trochanter,
 - diamètre de la tête fémorale, défini comme le plus grand diamètre de la tête fémorale permettant de définir les têtes augmentées de volume (magna),
 - la longueur des fémurs correspondant à la distance entre le centre de la tête fémorale et la ligne horizontale joignant les condyles fémoraux,
 - la longueur fonctionnelle des membres inférieurs, défini par la distance entre centre des têtes fémorales et le centre de la pince bi-malléolaire au niveau du dôme talien,
 - antéversion fémorale.

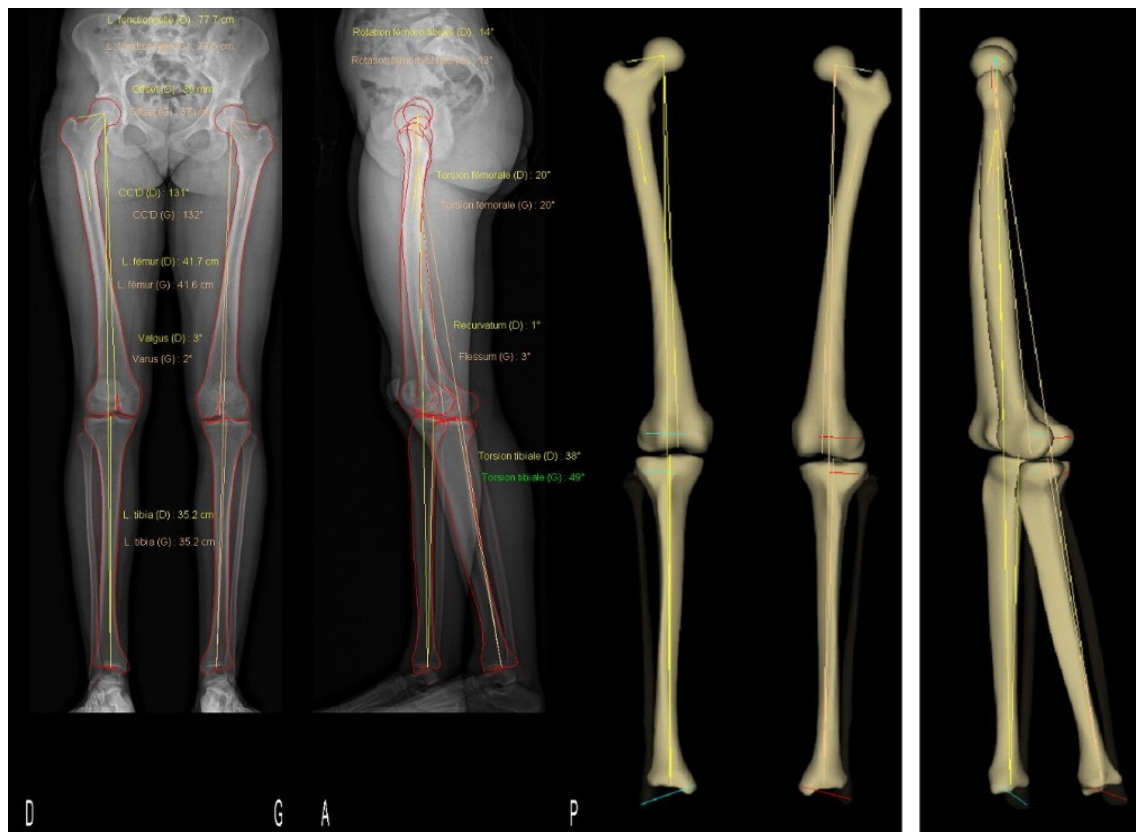


Fig. 19. EOS des membres inférieurs. Contourage des reliefs osseux et modélisation 3D par le logiciel SterEOS.

Paramètres genou			
Longueurs (3)	Droite	Gauche	
Longueur fémur	45.2 cm	44.3 cm	
Longueur tibia	40.6 cm	41.0 cm	
Longueur fonctionnelle	86.2 cm	85.9 cm	
Longueur anatomique	85.8 cm	85.3 cm	
Fémur (3)	Droite	Gauche	
Diamètre tête fémorale	45 mm	47 mm	
Longueur col	53 mm	42 mm	
Angle cervico-diaphysaire (CC'D)	118°	106°	
Offset fémoral	48 mm	41 mm	
Genou (4)	Droite	Gauche	
Valgus/Varus	Varus 3°	Valgus 1°	
Flessum/Recurvatum	Flessum 10°	Flessum 1°	
HKS	3°	4°	
Angle fémoral mécanique	93°	94°	
Angle tibial mécanique	85°	87°	
Torsions (4)	Droite	Gauche	
Torsion fémorale	6°	17°	
Torsion tibiale	27°	34°	
Rotation fémoro-tibiale	11°	6°	

(3) Paramètres calculés en 3D.
(4) Paramètres calculés relativement au plan bicondylien.

Fig. 20. Résultats pour le protocole EOS membres inférieurs et torsions des membres

- **les paramètres pelviens sagittaux à l'aide du protocole SterEos3D :**

paramètres pelviens

- L'incidence pelvienne (IP) : angle entre la ligne tracée du centre des têtes fémorales jusqu'au milieu du plateau sacré et la ligne perpendiculaire au centre du plateau sacré.
- La version pelvienne (VP) : angle entre la verticale et la droite allant du centre des têtes fémorales au centre du plateau sacré.
- La pente sacré (PS) : angle entre la droite tangente au plateau de S1 et l'horizontale.




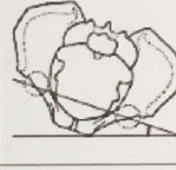
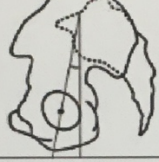
Paramètres pelviens					
Paramètres pelviens	Valeur		Paramètres pelviens	Valeur	
Incidence pelvienne (1)	47°		Obliquité pelvienne (1)	4 mm	
Pente sacrée (1)	37°		Rotation axiale du bassin (2)	-3°	
Version pelvienne (1)	9°				

Fig.21. Résultats du protocole EOS : paramètres pelviens

Selon l'IP, on définira 2 types de complexe lombo-pelvien selon Rivière et al (24)

- le « type 1 » ($IP < 40^\circ$) et le « type 2 » ($40^\circ \leq IP \leq 65^\circ$) ou ($IP > 65^\circ$)

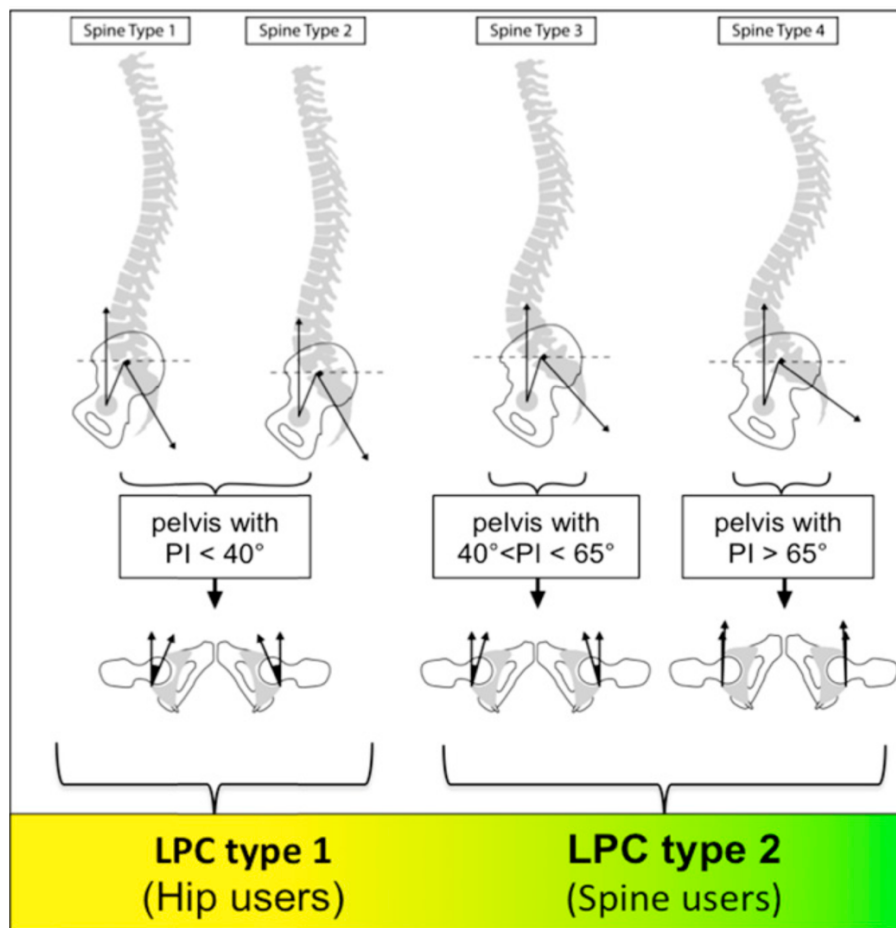


Fig. 22. Complexes lombo-pelviens selon Rivière et al. (24)

Permettant d'aborder la classification de Bordeaux des relations hanche/rachis

Bordeaux classification of spine-hip relations									
SHR	1A	1B	1C	1D	2A	2B	2C (compensated stage)	2D (uncompensated stage)	Fused spine
LPC type and kinematics	LPC type 1 with normal sagittal kinematics	LPC type 1 with abnormal sagittal kinematics type 1	Similar to 2C & 2D but with LPC type 1		LPC type 2 with normal sagittal kinematics	LPC type 2 with abnormal sagittal kinematics type 1	Ageing of a LPC type 2 with abnormal sagittal kinematics type 2		
Diagnosis	Similar to 2A but PI < 40°	Similar to 2B but PI < 40°	Similar to 2C & 2D but PI < 40°		PI ≥ 40° > 10° decrease of SS between standing and sitting	PI ≥ 40° ≤ 10° decrease of SS between standing and sitting	PI ≥ 40° (LPC 2) Spine ageing → "PI-lumbar lordosis" mismatch for "2C" → "PI-lumbar lordosis" mismatch and abnormal C7 plumb line for "2D" → Instrumented lumbar spine (LPC 1 or 2) for "fused spine"		

Fig. 23. Classification de Bordeaux des relations hanche/rachis selon Rivière et al. (24)

II.3.4.5 Arthroscanner et IRM

➤ **Arthroscanners et IRMs ont été analysés par un radiologue spécialisé**

Étaient retenues comme lésions labrales : les fissurations franches ou les lacérations partielles ou totales avec ou sans kyste para-labral (les anomalies de signal isolées n'étaient pas retenues car l'ensemble des patients n'avaient pas d'IRM). Étaient retenues les lésions cartilagineuses acétabulaires et fémorales en fonction de la surface et de la profondeur d'atteinte avec une cartographie par zone (Fig. 23) :

- **grade 1 : defect partiel sur < 25% de la surface de la zone**
- **grade 2 : defect complet sur < 25 % de la surface de la zone**
- **grade 3 : defect partiel sur > 25 % de la surface de la zone**
- **grade 4 : defect complet sur > 25 % de la surface de la zone**

La classification utilisée dérivait des données décrites en IRM : SHOMRI (37)

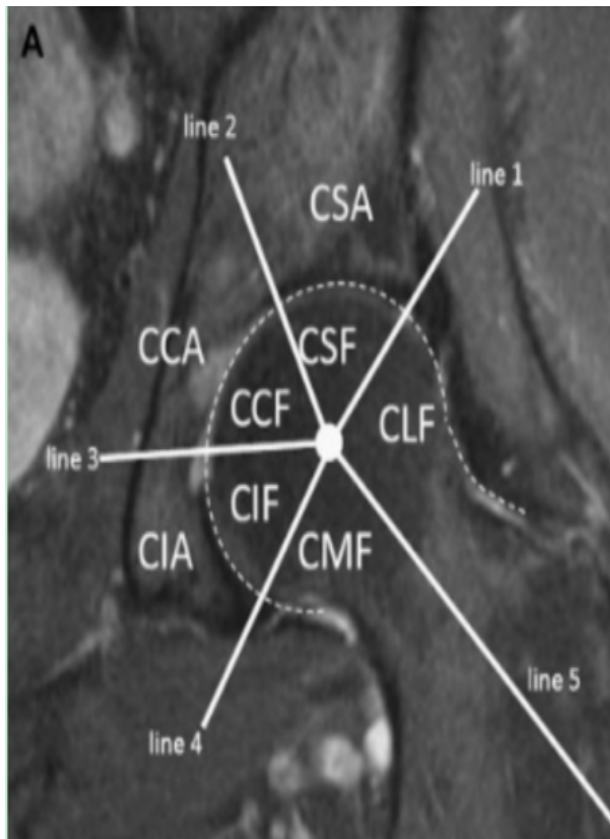


Fig. 24. Segmentation des zones de lésions cartilagineuses acétabulaires et fémorales

A : en coronal, sur l'acétabulum

CIA : inférieur

CCA : central

CSA : supérieur

En coronal au niveau de la tête

fémorale

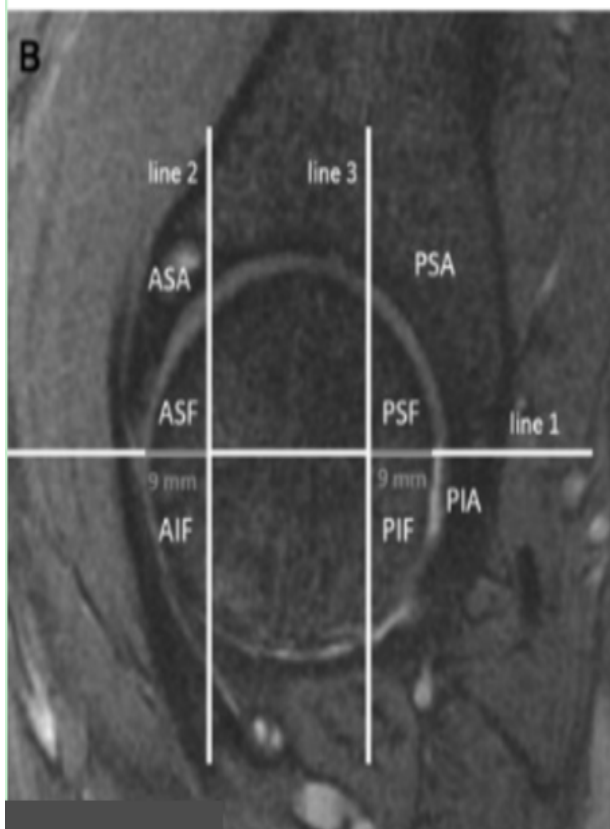
CMF : médial

CIF : inférieur

CCF : central

CSF : supérieur

CLF : latéral



B : en sagittal sur l'acétabulum

ASA : antéro-supérieur

PSA : postéro-supérieur

En sagittal sur la tête fémorale

ASF : antéro-supérieur

AIF : antéro-inférieur

PSF : postéro-supérieur

PIF : postéro-inférieur

III. Critères de jugements

Le critère de jugement principal était le delta de version acétabulaire entre la hanche non opérée et la hanche opérée :

Delta V (en degrés) = version acétabulaire hanche non opérée en degré - version acétabulaire hanche opérée en degré

Les critères de jugement secondaires étaient :

- le score de McKibbin = version fémorale (en degrés) + version acétabulaire (valeurs normale 30-40) (23),
- sur l'ensemble de la population l'analyse de la variation globale des paramètres cotyloïdiens frontaux : comparaison des angles VCA, VCE, HTE entre la hanche opérée et la hanche non opérées,
- le Non Arthritic Hip Score (25).

IV – Analyse statistique

Des analyses univariées permettant le calcul du coefficient de corrélation kappa ont été réalisées pour les variables qualitatives et un calcul du coefficient de corrélation intra-classe a été réalisé pour les variables quantitatives. Les résultats étaient interprétés selon les valeurs références de Landis et Koch (38).

Une description globale de l'ensemble de l'échantillon a été réalisée via le test non paramétrique de Mann Withney avec un risque alpha fixé à 5%, en donnant les fréquences des différentes catégories pour les variables qualitatives. Les distributions des variables quantitatives n'étant pas toujours gaussiennes, la description de ces variables a été faite à l'aide de la moyenne et de la déviation standard mais aussi de la médiane, des valeurs minimales et maximales et des interquartiles (75ème et 25ème centiles).

L'hypothèse nulle H_0 correspondait à : on n'observe pas de différence significative de delta V entre le groupe conflit fémoro-acétabulaire et le groupe sans conflit fémoro-acétabulaire.

L'hypothèse H_1 correspondait à : on observe une différence significative de delta V entre le groupe conflit fémoro-acétabulaire et le groupe sans conflit fémoro-acétabulaire.

Nous avons réalisé une régression logistique binomiale pour calculer les Odds Ratios de DeltaV, du score de McKibbin et du stade de Stulberg.

L'hypothèse nulle testée H_0 : $OR = 1$ (pas d'effet du critère étudié sur la survenue d'un conflit), l'alternative H_1 : $OR \neq 1$ (effet positif ou négatif du critère étudié sur la survenue d'un conflit).

Le test de Wald consiste à rejeter l'hypothèse nulle si la valeur 1 n'appartient pas à l'intervalle de confiance.

L'analyse statistique a été réalisée avec le logiciel SAS® (Statistical Analysis System) (SAS Institute, Cary, N.C.)

RESULTATS

I. Reproductibilit 

La r p tabilit  intra-observateur (intervalle libre de 10 jours entre deux analyses)  tait excellente sur l' chelle de Landis et Koch (38)

La reproductibilit  inter-observateur des mesures tomodensitom triques, IRM et EOS  taient bonne   excellente (coefficient kappa et coefficient de corr lation intra-classe > 0,6) pour l'ensemble des valeurs notamment pour la version ac tabulaire.

Seule l'interpr tation du VCA du c t  droit (c t  op r  chez 10 patients sur les 15) et de l'offset cervico-c phalique des deux c t s avaient un faible taux de concordance (coefficient de corr lation intra-classe entre 0,2 et 0,4).

II. R sultats

II.1 Analyse descriptive des cas et t moins

7 patients remplissaient les crit res diagnostics des cas et 8 patients ceux des t moins. Les groupes cas et t moins  taient comparables sur l' ge, le sexe, l' ge au diagnostic, l'IMC et les scores de Herring et Catterall.

Les cas :

Variables quantitatives

	moyenne (�cart-type)	m�diane [Q25-75]	min	max	n
Age	22.1 (4.18)	23.0 [19.5; 25.0]	16.0	27.0	7
Age au diagnostic	6.93 (2.75)	6.00 [5.50; 8.00]	3.50	12.0	7
IMC	24.9 (4.33)	23.5 [21.6; 27.9]	20.0	31.6	7

Variables qualitatives

		n (%)			n (%)
Stulberg	I	2 (29%)	Herring	B	4 (57%)
	II	2 (29%)		C	3 (43%)
	III	1 (14%)			
	IV	2 (29%)			

Les témoins :

Variables quantitatives

	moyenne (écart-type)	médiane [Q25-75]	min	max	n
Age	23.9 (3.98)	23.5 [21.5; 26.8]	18.0	29.0	8
Age au diagnostic	6.38 (1.73)	6.50 [5.38; 7.38]	3.50	8.50	8
IMC	23.1 (6.54)	22.6 [18.4; 24.4]	15.9	36.3	8

Variables qualitatives

	n (%)			n (%)	
Stulberg	I	1 (12%)	Herring	B	6 (75%)
	II	5 (62%)		C	2 (25%)
	III	2 (25%)			

II.2 Résultats cliniques

Le **Non Arthritic Hip Score** médian était de 73/80 dans le groupe témoin contre 72/80 dans le groupe cas, témoignant de résultats globalement bons et d'un faible retentissement fonctionnel des symptômes de CFA dans cette population.

11 patients sur 15 (73%) avaient une activité sportive, en moyenne de 5 heures et demi par semaines (3 -15 h). Cette activité était considérée comme à risque de conflit chez 2 témoins et chez 1 cas. 8 des témoins avaient une activité sportive contre seulement 3 des cas.

Les mobilités articulaires actives et passives étaient identiques, avec une diminution de la rotation interne et une augmentation de la rotation externe en flexion du côté opéré.

	moyenne (écart-type)	médiane [Q25-75]	min	max	n
Rotation interne en flexion (RIF), côté non opéré	28.2 (11.7)	25.0 [20.0; 38.8]	10.0	45.0	14
RIF côté opéré	14.6 (9.09)	10.0 [10.0; 20.0]	5.00	35.0	14
Rotation externe en flexion (REF) côté non opéré	41.1 (8.13)	42.5 [36.2; 45.0]	30.0	60.0	14
REF opéré	45.0 (8.77)	45.0 [41.2; 48.8]	30.0	60.0	14

II.3 Résultats radiologiques

II.3.1 Données issues de EOS®

➤ Score de Stulberg

Au dernier recul, 5 patients (33%) étaient Stulberg I et 6 patients (40%) Stulberg II, soit 11 patients avec un résultat satisfaisant et une congruence sphérique.

3 patients (20%) étaient Stulberg III et 1 patient Stulberg IV (6%).

Les patients les plus âgés au moment du diagnostic avaient un score de Stulberg plus élevé aussi bien chez les cas que chez les témoins.

Témoins

	Stulberg 1 (n = 1)	Stulberg 2 (n = 5)	Stulberg 3 (n = 2)	n	p
Age au diagnostic moyen	5.50 (±-)	6.40 (±1.85)	6.75 (±2.47)	8	0.8

Cas

	Stulberg 1 (n = 2)	Stulberg 2 (n = 2)	Stulberg 3 (n = 1)	Stulberg 4 (n = 2)	n	p
Age au diagnostic moyen	5.50 (±0.707)	8.00 (±0)	3.50 (±-)	9.00 (±4.24)	7	0.22

Il n'y avait pas de différence significative de la répartition du score de Stulberg en fonction du groupe cas ou témoins

	STULBERG 1 (n = 3)	STULBERG 2 (n = 7)	STULBERG 3 (n = 3)	STULBERG 4 (n = 2)	n	p
Témoins	0	1 (33%)	5 (71%)	2 (67%)	0 (0%)	8 0.39
Cas	1	2 (67%)	2 (29%)	1 (33%)	2 (100%)	7 -

➤ **Coxométrie**

La TOP avait au recul moyen de 14,8 ans un effet d'augmentation de la couverture antérieure et latérale. L'OPH était responsable d'une diminution de l'angle cervico diaphysaire et de l'offset du col et d'une augmentation du diamètre de la tête.

Différence entre côté sain et pathologique au dernier recul	N	Moyenne	Médiane	Minimum	Maximum
angle VCE en degré	15	3.04	2.00	-12.90	22.40
angle VCA en degré	15	6.55	6.50	-7.10	21.00
angle HTE en degré	15	-2.38	-1.40	-13.20	6.50
Angle CCD en degré	15	-6.40	-6.00	-18.00	3.00
Diamètre de la tête en mm	15	2.60	3.00	-2.00	9.00
Offset du col en mm	15	-4.46	-4.00	-10.00	5.00

Fig 25. Variations des valeurs de la coxométrie entre la hanche opérée et la hanche saine au dernier recul

➤ **Facteurs de risques radiologiques de conflit fémoro-acétabulaire**

On retrouvait dans le groupe témoin 20% de protrusion, 46% de signes de la paroi postérieure, 42% de signes du croisement et 46 % de bump.

• **Longueurs fonctionnelles**

Nous n'avons pas retrouvé de différence de longueur fonctionnelle significative entre le côté opéré et le côté sain

Longueur fonctionnelle	moyenne (écart-type)	médiane [Q25-75]	min	max	n
Côté sain	77.9 (6.09)	78.2 [73.3; 82.7]	66.0	85.8	15
Côté opéré	77.3 (6.30)	77.1 [73.2; 82.2]	64.7	85.3	15

➤ **Incidence pelvienne et complexe lombo-pelvien**

Incidence pelvienne	moyenne (écart-type)	médiane [Q25-75]	min	max	n
Cas	48.9 (8.29)	51.0 [42.5; 54.5]	38.0	59.0	7
Témoins	47.4 (6.55)	47.5 [44.0; 51.3]	37.0	57.0	8

$p = 0,47$ IC 95 0.326 (-0.566 ; 0.867)

Il n'y avait pas de différence significative.

II.3.2 Données issues des imageries en coupe

Une diminution de l'antéversion acétabulaire était constatée sur toutes les hanches opérées comparativement à la hanche non opérée au dernier recul.

➤ **Delta V**

Le delta de version acétabulaire médian était de 14.5 [8.62 ; 30.3] dans le groupe témoin contre 21.6 [14.5; 27.4] dans le groupe cas, sans différence significative ($p = 0,68$) IC 95 -0.192 (-0.826 ; 0.656).

Delta V en degrés (°)

	moyenne (écart-type)	médiane [Q25-75]	min	max	n
Cas	23.8 (18.5)	21.6 [14.5; 27.4]	1.50	59.5	7
Témoins	20.1 (15.1)	14.5 [8.62; 30.3]	5.00	45.3	8

$p = 0,69$

➤ **Score de McKibbin**

Le score de McKibbin médian était de 38.5 [20.4; 40.1] dans le groupe témoin contre 17.8 [5.45; 23.2] dans le groupe cas, il n'existait pas de différence significative sur ce paramètre ($p = 0,97$) IC 95 -0.0167 (-0.760 ; 0.746).

Score de McKibbin

	moyenne (écart-type)	médiane [Q25-75]	min	max	n
Cas	12.5 (15.0)	17.8 [5.45; 23.2]	-14.0	26.5	7
Témoins	31.7 (14.5)	38.5 [20.4; 40.1]	8.30	49.0	8

$p = 0,97$

Le score de McKibbin était plus proche des limites inférieures du côté opéré comparativement au côté sain.

Score de McKibbin	moyenne (écart-type)	médiane [Q25-75]	min	max	n
Côté pathologique	22.7 (17.3)	22.0 [13.7; 38.5]	-14.0	49.0	15
Côté sain	33.2 (7.84)	31.5 [28.8; 38.9]	20.0	46.0	15

$p = 0,42$ IC 95 0.223 (-0.326 ; 0.660)

➤ **L'angle alpha de Nötzli**

L'angle alpha de Nötzli était significativement augmenté entre le côté pathologique et le côté sain, il n'existait pas de différence significative sur l'angle alpha du côté pathologique entre les cas et les témoins.

Angle alpha	moyenne (écart-type)	médiane [Q25-75]	min	max	n
Côté pathologique	85.4 (32.6)	91.4 [55.2; 113]	35.0	135	15
Côté sain	45.9 (11.3)	42.3 [38.5; 49.4]	30.0	73.1	15

Angle alpha côté opéré	moyenne (écart-type)	médiane [Q25-75]	min	max	n
Cas	91.1 (34.9)	98.2 [66.8; 114]	43.7	135	7
Témoins	80.3 (31.8)	91.1 [58.0; 97.6]	35.0	118	8

$p = 0,23$ IC 95 0.524 (-0.379 ; 0.916)

➤ **L'offset cervico-céphalique**

Offset cervico céphalique	moyenne (écart-type)	médiane [Q25-75]	min	max	n
Côté pathologique	8.86 (3.33)	9.00 [6.95; 11.4]	1.10	12.8	15
Côté sain	9.11 (2.48)	8.80 [7.20; 11.3]	5.60	13.0	15

$p = 0,74$ 0.0924 (-0.441 ; 0.577)

Offset côté opéré	moyenne (écart-type)	médiane [Q25-75]	min	max	n
Cas	10.5 (2.18)	11.3 [8.60; 12.4]	7.60	12.8	7
Témoins	7.42 (3.61)	7.65 [5.60; 10.3]	1.10	11.4	8

$p = 0,68$ IC 95 0.191 (-0.656 ; 0.825)

➤ **Lésions labrales et cartilagineuses**

Parmi les 5 patients présentant des lésions labrales et des lésions cartilagineuses fémorales, 4 patients (80%) faisaient partis des cas.

2 patients présentaient des lésions cartilagineuses acétabulaires, 1 dans le groupe cas et 1 dans le groupe témoin.

II.4 Calcul des Odds Ratios (OR)

L'OR de DeltaV = 1.0150181 IC 95 % (0.94981463 - 1.091418) **p = 0,656**

OR très proche de la valeur 1, valeur 1 incluse dans l'intervalle de confiance. Pas de conclusion possible.

L'OR pour le score de STULBERG = 1.4304962 IC 95% (0.47086134 - 5.006245) **p = 0,532**. Un score de Stulberg élevé est associé à un risque relatif plus élevé de conflit sans que l'on puisse réellement conclure (valeur 1 dans l'intervalle de confiance).

L'OR pour le score de McKibbin du côté opéré = 0.9050397 IC95% (0.7846984 - 0.9845931) **p= 0,065**. Un score de McKibbin élevé du côté opéré, se comporte comme un facteur protecteur sur la survenue d'un conflit. Ce résultat est significatif.

DISCUSSION

Le traitement de l'OPH suscite encore débats et controverses. La littérature prospective est pauvre et en discordance avec les données de la littérature

rétrospective. Le but final est l'obtention d'une congruence sphérique entre la tête et la cavité acétabulaire. Les résultats de la TOP sont difficiles d'interprétation car probablement en partie liés à l'évolution naturelle de la maladie. Les effets recherchés de la TOP sont ceux du « containment » chirurgical d'une tête fémorale en cours de remodelage par augmentation de la couverture latérale et antérieure de l'épiphyse fémorale supérieure aux dépens de la découverte postérieure. Par conséquent, la TOP induit indirectement une rétroversion de l'acétabulum dans le plan axial. Ainsi, l'objectif de notre travail était de démontrer que cette rétroversion axiale iatrogène est délétère sur le pronostic fonctionnel de la hanche opérée, et ce d'autant plus que la variation de version engendrée sur l'anatomie native de la hanche est importante. Cette modification de la version est potentiellement responsable d'un CFA pourvoyeur d'arthrose (28)(39).

Notre analyse devait être réalisée avec suffisamment de recul et des moyens adaptés. Nous avons donc choisi une étude cas/témoins, en comparant les variables de la hanche saine à celles de la hanche opérée, avec comme postulat que la hanche opérée aurait été morphologiquement comparable à la saine en fin de remodelage en l'absence d'OPH.

Population

L'âge moyen dans notre population était de 23 ans, et le recul moyen de 14,8 ans, soit le recul le plus long à notre connaissance.

L'âge moyen de début des symptômes de CFA est de 40 ans pour les effets pinces et de 35 ans pour les effets cames (19) dans une population de patients sans pathologie pré-existante de hanche. Ainsi, il est possible que le CFA ait été sous diagnostiqué du fait d'un recul insuffisant. La cohorte de l'étude était comparable aux cohortes des principales études sur la TOP dans la maladie de LPC dont les résultats sont présentés dans le tableau ci-dessous.

	Nombre de hanches	Âge moyen au diagnostic en année	Recul moyen en années	Herring	Critères cliniques évalués	Stulberg	Signes cliniques de conflit	Signes radiologiques de conflit

Wenger et al (40)	40	7,5	6	B=52% C= 48 %	35 hanches indolores au dernier recul	42 % Stulberg I/II, 47% III 11% IV/V	Non recherché	Non recherché
Camurcu et al (41)	43	9,5 à la chirurgie	3	B=12% C= 88%	Mobilités, longueurs des membres, boiterie	53% Stulberg I/II 37 % III 11% IV	Oui 37 % avant chirurgie versus 16 % après	Non recherché
Kumar et al (42)	22	7 ans	2,5	17 hanches Herring C	Gain de fonction selon Harris hip score		Non recherché	Non recherché
Vukasinovic et al (43)	30		10	A=20% B=20% B/C=26 % C=33%		26 % Stulberg I/II 70 % III/IV 3% V	Non recherché	
Accadbled et al (22)	53		13	A=6.9 % B =60% C=32 %	Score d'oxford		Oui, 5 patients retenus	Perte de sphéricité de la tête

Notre étude	15	6,6	14,8	B =66% C= 33 %.	NAHS Mobilité	73% Stulberg I/II 20% III 6 % IV	Oui	Oui
--------------------	----	-----	------	--------------------	------------------	--	-----	-----

Fig 26. Résultats des principales études sur la TOP dans le LPC

L'âge moyen de 6 ans et 6 mois au moment du diagnostic d'OPH, principal facteur pronostic, était plus faible dans notre étude. Deux tiers de la cohorte étaient classés Herring B. Cela peut expliquer les bons résultats morphologiques soit 73% de hanches classées Stulberg I/II.

Résultats cliniques

L'évaluation du **Non Arthritic Hip Score** (25) constituait une des forces de notre étude. Les autres études de la littérature utilisaient des scores fonctionnels (Harris Hip Score, Score d'Oxford) moins discriminatifs dans cette population de patients jeunes et dynamiques à l'exception de l'étude de Larson et al (44) qui analysait des maladies de LPC non opérées. Nous n'avons pas retrouvé de différence significative entre les cas et les témoins, ce qui traduit un faible retentissement fonctionnel du CFA. Le NAHS était élevé (> 70/80) témoignant d'une bonne tolérance clinique de la TOP. Ces résultats sont néanmoins à nuancer car seuls 20 % des cas avaient une activité sportive contre 53% des témoins. Nous avons noté une franche diminution de la rotation interne du côté opéré avec environ 15 ° de rotation interne contre 30° environ du côté sain, et une augmentation modérée de la rotation externe (45° contre 40°). Des données identiques sont retrouvées dans la littérature (41)(42) et s'expliquent par l'augmentation de la couverture antérieure et la diminution de la couverture postérieure modifiant la balance rotatoire de la hanche.

Klein et al (45) ont analysé 41 hanches opérées par TOP pour dysplasie résiduelle après maladie luxante. Le recul moyen était de 14 ans. Ils n'ont pas mis en évidence de retentissement clinique (score de Harris et Postel Merle d'Aubigné), d'un excès de correction (défini par un angle HTE $\leq 0^\circ$ et/ou un VCE $\geq 35^\circ$ et ou un signe du croisement) lié à la TOP, comparativement à la même population sans signe

d'hypercorrection. Ces résultats semblent aller dans le sens d'une bonne "tolérance" dans le temps de la TOP. Leur population ne présentait pas d'anomalie morphologique de la tête à priori bien que ces anomalies n'aient pas été étudiées. De plus, les signes cliniques de CFA et les activités sportives n'avaient pas été rapportés. Néanmoins, la population étudiée présentait un défaut de couverture tridimensionnelle de la tête fémorale ce qui n'est pas le cas de notre population. L'âge moyen au dernier recul de 22 ans est peut-être faible pour présager d'un éventuel retentissement de la TOP en termes de CFA.

Camurcu et al (41) ont rapporté 37 % des patients de leur série qui avaient des tests de conflit positifs avant la réalisation de la TOP contre seulement 16 % après. L'interprétation de la diminution de la fréquence des tests de conflit est ici difficile puisque 32,5% des patients avaient eu une chirurgie antérieure à la TOP (ostéotomies de valgisation, de dérotation, de varisation voire de réduction du volume de la tête fémorale ou ostéotomies du bassin type Pemberton). Le recul moyen était de plus trop faible pour envisager la problématique du CFA.

Résultats radiologiques

Avec EOS

➤ Pour le score de Stulberg

Les résultats morphologiques selon la classification de Stulberg étaient bons dans notre série avec 73% de stade I/II, 20% de stade III et 6% de stade IV. Cela peut s'expliquer par une population « de meilleur » pronostic spontané (enfants plus jeunes au diagnostic et une majorité de Herring B) que dans les autres études présentées dans la *Fig 25*. Lorsque l'âge moyen au diagnostic était plus élevé, le score de Stulberg était plus élevé pour nos 2 hanches classées stade IV. L'OR à 1,43 IC 95% (0.47086134 - 5.006245) **p = 0,532** suppose qu'un score de Stulberg élevé est associé à un risque relatif plus élevé de conflit sans que l'on puisse réellement conclure (valeur 1 dans l'intervalle de confiance).

➤ Pour la coxométrie

La comparaison hanche saine et hanche opérée au dernier recul dans notre étude montre la variation moyenne de l'angle VCA était de $+ 3.0^\circ$ ($-12 ; +22$), la variation de VCE de $+ 6.5^\circ$ ($- 7 ; +21$), et de l'HTE médian diminuait de $-2,3$ ($-13 ; 6,5$), soit un effet de couverture externe et antérieure. Une des faiblesses de l'analyse est d'attribuer l'ensemble des différences à la TOP sans pouvoir tenir compte d'un éventuel « remodelage pelvien » du fait de l'absence d'analyse des radiographies en post-opératoire immédiat. A ce jour, Il existe une importante discordance sur ce remodelage frontal.

Klein et al (45) retrouvaient des résultats similaires dans une étude de 41 hanches traitées par TOP pour dysplasie résiduelle de hanche avec un recul moyen de 14 ans. L'âge moyen était de 6,3 ans lors de la chirurgie. La variation moyenne du VCE était de $+ 20^\circ$ en postopératoire, stable au dernier recul.

Conroy et al (46), retrouvaient une augmentation moyenne de l'angle VCE de 17° au recul moyen de 40 mois chez 8 patients d'âge moyen de 9 ans.

Dora et al (47) rapportaient un gain moyen de $+ 16^\circ$ sur le VCE et une diminution de 18° sur l'HTE dans 10 hanches de patients âgés en moyenne de 4,8 ans lors de la chirurgie. Le remodelage assez important avait été constaté puisqu'au dernier recul à maturité squelettique soit 16,5 ans, le VCE n'était plus augmenté que de 12° et l'HTE diminué que de 13° comparativement aux valeurs initiales. Il en ressort qu'un remodelage allant dans le sens d'une diminution de la couverture latérale avait donc eu lieu.

Hosalskar et al (48) se sont intéressés aux effets du remodelage à 3 ans de recul moyen d'une série de 20 hanches opérées par TOP. L'âge moyen des patients était de 8.3 ans (6–11 ans). Ils ont mis en évidence une diminution de 6° (IC 95%, $5^\circ-7^\circ$) de l'angle VCE, une augmentation de 7° de l'angle HTE et 5° de l'angle de Sharp comparativement aux radiographies post-opératoires. Ces résultats témoignent d'un remodelage des paramètres frontaux vers une diminution de la couverture latérale,

	Angle VCE en degré	Angle VCA en degré	Angle HTE en degré	Indication de la TOP	Recul moyen	Âge moyen au diagnostic
Klein et al (45)	+ 20 °			Dysplasie	14 ans	6,3 ans
Dora et al (47)	+ 12		-13 °	Dysplasie	12 ans	4,8 ans
Hosalkar et al (48)				LPC	3 ans	8,3 ans
Conroy et al (46)	+ 17°			LPC	3,5 ans	9 ans
Notre étude	+ 6,5	+ 3,0	-2,3	LPC	14,8 ans	6,6 ans

Fig 27. Variation des paramètres de la coxométrie après TOP dans la littérature

La variabilité dans les résultats présentés est due :

- à un remodelage incomplet dans certaines études ayant peu de recul (46)(48) et
- à des différences dans les indications initiales (les hanches les plus corrigées étaient initialement dysplasiques)

POINTS CLÉS :

La TOP augmente la couverture latérale et antérieure. Le remodelage pelvien plus important en cas de chirurgie précoce (avant 8 ans) semble diminuer la couverture latérale et pourrait corriger des hanches hyper-couvertes.

Nous avons constaté une diminution de l'angle cervico-diaphysaire, une diminution de l'offset du col et une augmentation du diamètre de la tête fémorale.

➤ **Pour la longueur des membres**

Notre étude est la seule dans une population de TOP à avoir évalué les longueurs fonctionnelles des membres sur EOS. Nous n'avons pas retrouvé de différences significatives de longueurs entre le côté opéré et le côté sain.

➤ **Pour les facteurs de risques radiologiques de conflit fémoro-acétabulaire**

Nous avons retrouvé dans le groupe témoin : 20% de protrusion, 46% de signes de la paroi postérieure, 42% de signes du croisement et 46 % de bump. Dans la littérature ces signes sont retrouvés avec des fréquences élevées dans des populations de sujets considérés sains. La fréquence de ces signes chez les sujets sains dans notre étude était concordante avec la littérature.

Laborie et al (29) rapportaient sur une population de jeunes adultes sains et sportifs, de 19 ans d'âge moyen soit 868 hommes et 1192 femmes respectivement 21% et 3 % de déformation en crosse de pistolet, 10 % et 2,6% de bump, 14% et 6,2% d'aplatissement focal de la tête, 23% et 11% de signe du mur postérieur, 14% et 5% d'excès de couverture acétabulaire et 51% et 45 % de signe du croisement.

Il existait dans cette étude une prédominance masculine aux facteurs anatomiques favorisant le conflit. Des résultats identiques étaient retrouvés dans les séries de Gosvig et al (49) puis de Reichenbach et al (50).

POINTS CLÉS :

Les facteurs de risques radiologiques de CFA (protrusion, signe de la paroi postérieure, signe du croisement, déformation en crosse de pistolet et bump), sont fréquemment retrouvés chez des sujets sains. Isolément, ils n'ont aucune valeur diagnostique de CFA.

En imagerie en coupe

➤ **Concernant le Delta V**

Le DeltaV permet dans notre étude l'analyse de l'effet de la TOP dans le plan axial. Nous ne voulions pas sous-estimer les effets en ne faisant que quantifier la version acétabulaire du côté opéré et en attribuant à la TOP les versions négatives en valeurs absolue. Il nous semblait plus intéressant de réaliser une évaluation comparative de la version acétabulaire entre la hanche opérée et la hanche saine, permettant de mettre en évidence une « rétroversion » iatrogène (sans pour autant avoir des valeurs absolues de version négatives du côté opéré). Plusieurs marqueurs radiologiques sont utilisés pour quantifier la rétroversion : le signe de croisement, le signe de paroi postérieure et le signe des épines sciatiques. Le diagnostic positif de rétroversion acétabulaire en radiologie conventionnelle doit être impérativement basé sur la présence de ces trois signes. Initialement considéré comme un signe fiable pour mesurer la rétroversion, il a été démontré que le signe du croisement pris isolément la surestimait en raison de la géométrie du bassin et de l'angle du faisceau radiologique (51). Cette analyse en radiologie conventionnelle n'est que qualitative et imprécise. Wassilew (52) retrouvait sur 200 hanches saines : 48 (24%) cas de signe du croisement et 11 (5.5%) cas de signe de la paroi postérieure. L'association des deux signes n'était retrouvée que dans 1% (2) des cas, témoignant de l'intérêt d'associer ces signes pour affiner le diagnostic de rétroversion. L'analyse de la rétroversion acétabulaire en radiologie conventionnelle est donc difficile et également sous la dépendance du tilt pelvien. Ce dernier modifie l'analyse des paramètres de radiographie standard en induisant un effet d'augmentation de l'antéversion acétabulaire lors de la rétroversion pelvienne et une diminution de celle-ci à l'antéversion (53).

L'originalité de notre travail réside dans la méthodologie d'évaluation de la rétroversion de l'acétabulum dans cette population. Pour obtenir un "reflet " de ce qu'aurait été la version acétabulaire native du malade du côté opéré, nous nous sommes basés sur la morphologie de la hanche controlatérale saine à maturité squelettique et non sur la morphologie de l'acétabulum avant chirurgie et ce pour deux raisons : d'une part l'absence de données permettant le calcul de la version acétabulaire en pré-opératoire et d'autre part la volonté de prendre en compte le morphotype acétabulaire final à maturité squelettique. Aucun patient n'était à maturité

squelettique au moment de la chirurgie (le patient le plus âgé au moment de la chirurgie étant âgé de 12 ans), alors que tous l'étaient au dernier recul.

Pour s'affranchir des effets du tilt pelvien nous avons évalué la rétroversion sur des imageries en coupe axiale reconstruites dans le plan pelvien antérieur afin de s'affranchir de la variabilité de mesure liée à la position du patient dans la machine (IRM et scanner) ou à ces paramètres pelviens. Cette version acétabulaire « anatomique » a été bien décrite par Murray (31) et Dandachli (32). Nous avons dû adapter le protocole du fait de modifications de l'anatomie de l'épine iliaque antéro-supérieure du côté opéré, ainsi que celles de la position de l'épine sciatique du côté opéré. Nous nous sommes donc basés principalement sur le côté non opéré et avons réalisé des ajustements. Une des faiblesses de l'étude est l'impossibilité de repositionner la mesure dans ce plan de référence en IRM du fait de l'absence de séquence 3D pour 7 patients sur les 8 avec IRM. Il s'agissait de malades sans signes de conflit clinique ne justifiant pas de la réalisation d'une imagerie scanner irradiante. Un des autres biais potentiel en IRM est celui de la prise en compte de l'épaisseur du cartilage acétabulaire dans la mesure. Pour l'éviter, nous avons veillé à positionner les points sur les repères osseux et non cartilagineux du pourtour acétabulaire. **Aucune étude sur les résultats de la TOP n'avait utilisé cette méthode d'évaluation**, Dora et al (47) ont utilisé une méthode semi-quantitative en radiologie conventionnelle décrite par Hefti (55). Parmi 66 ostéotomies de Salter et 11 TOP pour luxation congénitales 27% des hanches présentaient un acetabulum rétroversé, en moyenne de moins 15°. Cette rétroversion acétabulaire était plus fréquemment rencontrée après une TOP qu'après une ostéotomie de Salter (60% versus 24%) et de manière plus marquée (-16° versus +5).

Les résultats de l'analyse de la version acétabulaire et des liens entre signe du croisement et rétroversion acétabulaire sur imagerie en coupe sont variables dans la littérature, du fait probablement de modalités de mesures différentes selon les auteurs.

Perreira et al. (56) ont réalisé 7 mesures de version de crânial en caudal sur 100 hanches et n'ont révélé une rétroversion que sur les deux niveaux les plus crâniiaux à 7% et 2%.

Ross et al. (57) ont retrouvé une corrélation entre rétroversion crânienne et signe du croisement chez 15 % des patients seulement dans une analyse de 474 hanches.

Dandachli et al. (54) ont constaté 41 hanches (64%) avec un signe du croisement positif dans leur série de 64 hanches avec symptomatologie de conflit. Parmi elles, seules 24 avaient une rétroversion acétabulaire scanographique selon une méthodologie de mesure identique à la nôtre. Ce résultat confirme la faiblesse du signe du croisement pris isolément.

Nous n'avons pas retrouvé de différence significative dans le delta de variation de la version acétabulaire entre les cas et les témoins. Il en ressort cependant une variation de 7,1 degrés sur la médiane de ce paramètre. L'Odd ratio de DeltaV évalué à 1.01 avec un intervalle de confiance IC 95 % (0.94981463 - 1.091418) incluant la valeur 1 ne permettait pas de conclure sur l'effet d'un important DeltaV sur la survenue d'un conflit. Nous supposons que ces résultats non significatifs sont liés à un manque de puissance du fait d'un effectif faible. Cette non association pourrait également être en lien avec :

- **des paramètres fémoraux différents et ce malgré la comparabilité des deux groupes sur les scores de Herring et le Stulberg,**
- **un complexe lombo-pelvien et une relation hanche/rachis « favorable » chez certains patients,**
- **des activités sportives peu soutenues ou du moins dans des secteurs de mobilités de la hanche faible.**

Une des faiblesses de l'étude est d'attribuer l'ensemble de la rétroversion induite à la TOP. Dans une série de 53 hanches, Sankar et al (58) retrouvaient 1 seule rétroversion scanographique en début de maladie contre 31% à maturité squelettique. Cette rétroversion était d'autant plus sévère que la nécrose selon Herring était importante (Herring B/C et C). Ces résultats sont à nuancer car la rétroversion au dernier recul était évaluée par la présence d'un signe du croisement radiologique dont on connaît la faiblesse.

REMARQUES :

Nous n'avons pas pu par faute de moyen évaluer la version acétabulaire en EOS. L'intérêt réside dans l'évaluation en position de fonction, probablement plus représentative des contraintes appliquées sur la tête fémorale.

Thelen et al (36) ont validé l'EOS pour l'évaluation de la version acétabulaire. Dans cette étude, les femmes avaient une antéversion et une inclinaison frontale plus élevée que les hommes sur scanner (antéversion anatomique) et sur EOS (antéversion fonctionnelle).

Peterson et al. (59) retrouvaient des résultats similaires chez l'enfant et l'adolescent. Les hanches étudiées étaient saines ce qui constitue une des limites de leurs études. En effet, le positionnement des points repère sur des hanches très déformées est difficile et chronophage. Pour une antéversion anatomique donnée, l'antéversion fonctionnelle en position debout variait avec l'incidence pelvienne. Les différences constatées entre version acétabulaire et fonctionnelle étaient de 15°. Elles sont liées à la position du plan pelvien antérieur en position debout : la flexion pelvienne antérieure diminuant la version acétabulaire et l'extension pelvienne augmentant l'antéversion acétabulaire.

POINTS CLES :

Le signe du croisement utilisé seul est un mauvais marqueur de la rétroversion acétabulaire. L'association des 3 signes (paroi postérieure, croisement et signe des épines) est nécessaire à une évaluation qualitative correcte.

La version acétabulaire peut être évaluée quantitativement de manière reproductible soit en imagerie en coupe axiale, soit en EOS.

En imagerie en coupe axiale (scanner, IRM avec séquences adaptées) il faut réaliser des reconstructions dans le plan pelvien antérieur (épines iliaques antéro-supérieures/ symphyse pubienne) pour s'affranchir de la position du malade et des erreurs liées à la rotation et au tilt pelvien. On évalue ainsi la version anatomique.

L'examen EOS permet une évaluation de la version acétabulaire en position de fonction plus représentative des contraintes appliquées à la tête fémorale et des relations fémur/acétabulum. Cette analyse peut être réalisée debout et assis. Elle n'est pas validée sur acétabulum remanié.

Concernant l'offset cervico-céphalique et l'angle alpha de Nötzli

Les déformations acquises de la tête et du col fémoral séquellaires de la maladie de Legg Perthes et Calvé sont connus pour engendrer des effets "comes" (60).

Larson et al. (44) rapportaient en 2012 les résultats d'une série prospective multicentrique de 66 patients non opérés à 20 ans de recul moyen. Trente et un présentaient un conflit clinique antérieur, 18 latéral et 14 postérieur. Ces conflits peuvent être associés. La présence d'un conflit clinique était corrélée aux grades de Herring et de Stulberg, témoignant de l'importance de la participation de la déformation de la tête fémorale dans le CFA dans cette population.

Dans notre série, l'angle alpha était environ deux fois plus élevé du côté pathologique que du côté sain. Il n'existait pas de différence significative entre les cas et les témoins. Il faut souligner la difficulté et la faiblesse de cet outil dans l'analyse de la déformation de la jonction cervico-céphalique dans la maladie de LPC. Il semble exister une déformation en rétroversion de la tête avec dans le plan axial et un défaut de sphéricité postérieur, non pris en compte par l'angle alpha. Un faible offset cervico-céphalique n'était pas associé à la survenue d'un CFA dans notre étude, probablement pour les mêmes raisons que celles évoquées pour l'angle alpha et la rétroversion.

Des outils d'analyse de la déformation globale de l'épiphyse fémorale dans la maladie de LPC ont été décrits en IRM notamment par l'équipe de Standefer (61) qui détermine le ratio volumique 3D IRM de la tête (différence entre le volume d'un hémisphère pleine de même diamètre et la tête fémorale). Cette technique à l'avantage de ne pas nécessiter d'imagerie comparative sur la hanche saine et d'être non irradiante. Cependant, elle est chronophage et pour le moment difficilement réalisable en pratique courante. En raison de son caractère statique et des difficultés de positionnement dans l'IRM, elle a un intérêt surtout dans le dépistage d'un début de déformation de la tête plus que dans l'analyse des rapports tête/cotyle pathologiques. Une analyse tridimensionnelle tomographique, non dépendante des artefacts de mouvement et dans une position de reproduction des douleurs de conflit, pourrait apporter plus d'informations sur les rapports pathologiques coxofémoraux et aider à la prise de décision thérapeutique.

Scores composites et intégration de la problématique à un cadre dynamique

➤ **Concernant le score de McKibbin**

L'autre intérêt de notre étude était l'évaluation du score de McKibbin (23), défini comme la somme de la version du col fémoral et de l'acétabulum. Les valeurs limites considérées normales sont situées entre 30 et 40, soit une antéversion fémorale de 15° à 20° et une antéversion acétabulaire de 15° à 20°. **Ce score pourrait être un meilleur marqueur du risque évolutif de rapport coxofémoraux pathologiques et donc d'anomalies de version acquise aussi bien sur le versant fémoral que sur le versant acétabulaire.** Les témoins avaient un score médian à 38.5 [20.4; 40.1] témoignant d'une balance conservée alors que les cas eux avaient une médiane à 17.8 [5.45; 23.2] pouvant expliquer la survenue chez eux de symptômes douloureux. L'étude scanographique des hanches rapportée par Tönnis (23) retrouvait plus de douleurs et d'évolution vers la coxarthrose chez les patients ayant un score de McKibbin diminué (<20), en concordance avec nos résultats. Comme cet auteur, nous confirmons que la traduction de ces modifications anatomiques sur la fonction de la hanche correspond initialement à des modifications de la balance rotatoire aux dépens de la rotation interne et au bénéfice de la rotation externe. L'OR pour le score de McKibbin du côté opéré était égal à 0.90 IC95% (0.7846984-0.9845931) **p= 0,065** **Un score de McKibbin élevé du côté opéré, se comporte comme un facteur protecteur sur la survenue d'un conflit. Ce résultat est significatif.**

➤ **Concernant les paramètres pelviens sagittaux**

Nous avons également analysé les paramètres pelviens sagittaux en EOS, ce qui permet d'aborder la cinématique du complexe lombo-pelvi-fémoral. En effet, les travaux de Rivière et al (24) et ceux de Lazennec et al (62) ont permis de définir différents types de complexe lombo-pelvien anatomiques sur des paramètres fixes (incidence pelvienne), et différents types de relations rachis/hanche en fonction du comportement du bassin et de la hanche entre l'extension et la flexion (ou entre la position assise et debout). Ils ont ainsi pu définir les « hip user » chez qui la flexion de hanche nécessite une variation importante de l'angle sacro fémoral antérieur (angle

SFA : entre la corticale antérieure du fémur, le centre de la tête fémorale et le centre du plateau sacré.) et les « spine user », chez qui le passage de la position debout à assis ne nécessite qu'une faible variation de l'angle SFA, grâce à une importante mobilité du bassin en rétroversion, et donc en diminution de la pente sacrée.

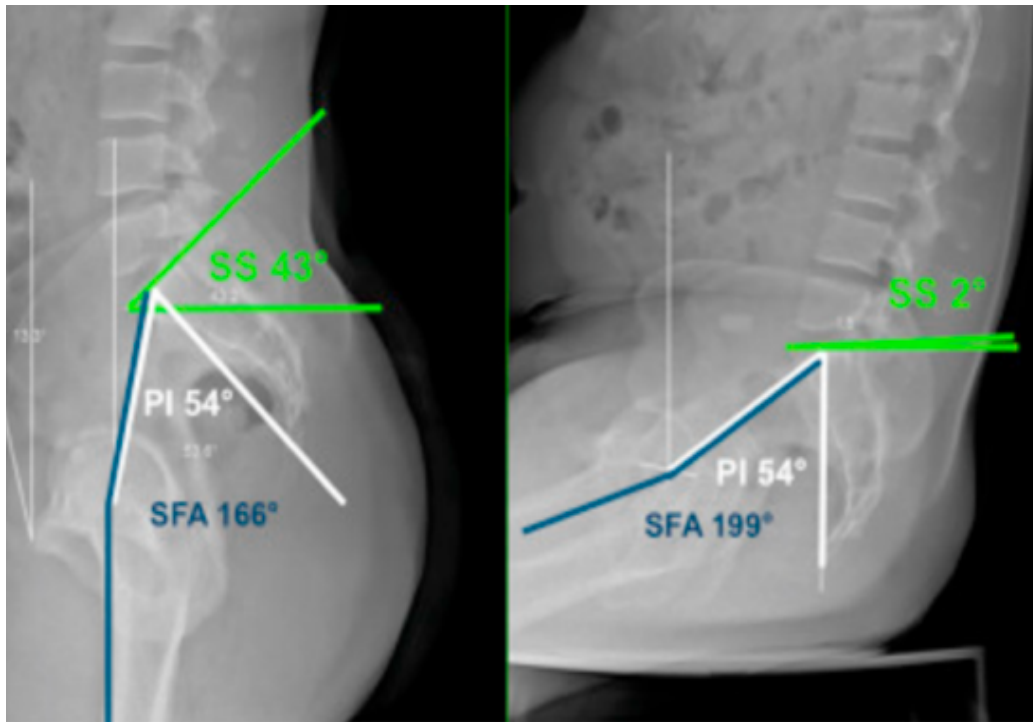


Fig. 28. Cinématique lombo-pelvi-fémorale « normale » (2A de la classification de Bordeaux) dans un complexe lombo-pelvi-fémoral de type 2 « Spine user » avec angle SFA augmentant de 33° seulement (debout, assis), et diminution de la pente sacrée (SS) de 41°, ayant un rôle protecteur vis-à-vis du CFA (selon Rivière).

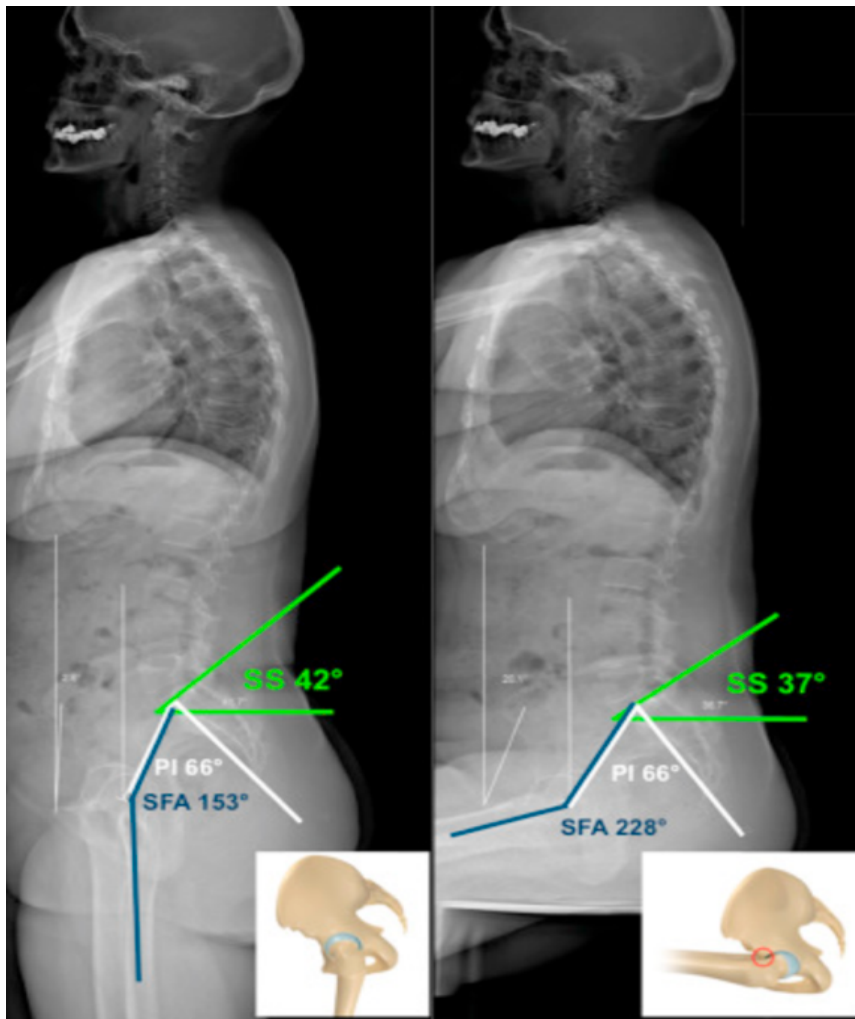


Fig. 29. Cinématique lombo-pelvi-fémorale type 1A de la classification de Bordeaux, dans un complexe de type 1 « hip user », avec angle SFA augmentant de 75° entre la position debout et assise et une pente sacrée ne diminuant que de 5° et donc un risque de CFA antérieur.

Ainsi les patients les plus à risque de développer un CFA antérieur seraient les patients avec un complexe lombo-pelvi-fémoral de type 1 (faible IP <40°). Une faible lordose lombaire et donc de faibles capacités d'adaptation pelvienne au changement de position sont responsables chez ces patients d'une cinématique de type « hip user » avec l'utilisation de grandes amplitudes articulaires coxofémorales. Le risque de voir des anomalies morphologiques de l'épiphyse fémorale proximale être responsables de symptômes est donc accru.

A l'inverse les patients ayant une cinématique normale (Fig 24) sont moins à risque de voir des anomalies morphologiques de l'épiphyse fémorale proximale rentrer en conflit avec le complexe labro-acétabulaire et être responsable de symptômes douloureux.

Il en découle que la rétroversion induite par la TOP semble particulièrement à risque dans cette population. L'induction d'une rétroversion dans cette population ayant un très petit secteur de mobilité pelvien les rend particulièrement à risque de CFA antérieur. Dans notre étude, seuls les paramètres sagittaux en position debout ont été recueillis du fait de l'absence de données sur les paramètres en position assise. Nous n'avons donc pas de notion sur la cinématique du complexe lombo-pelvien de chaque patient mais uniquement des données sur le type de complexe. Trois patients (1 cas et 2 témoins) avaient une incidence pelvienne inférieure à 40°. Le cas associait un score de McKibbin à -1°, un DeltaV élevé à 33 ° et une déformation de la tête fémorale avec un résultat classé Stulberg 4 et un angle alpha de Nötzli à 135°.

POINTS CLES

Il serait alors judicieux avant de proposer un tel geste de définir à la fois le type de complexe lombo-pelvien en fonction de l'incidence pelvienne, et de la lordose lombaire, mais également la cinématique lombo-pelvi-fémorale, par une évaluation EOS debout et assis. Une relation hanche/rachis à risque de conflit antérieur contre indiquerai alors la réalisation d'une TOP.

TAKE HOME MESSAGES

1- CONCERNANT LE CONFLIT FEMORO-ACETABULAIRE

- Environ 10% des coxarthroses primitives sont en lien avec un CFA (40)(42)(43)(44).

- Le diagnostic de CFA est controversé du fait de signes cliniques (douleur, FADRI, FABER) très sensibles mais peu spécifiques (19)(64). A contrario, les lésions secondaires caractéristiques sont maintenant bien connues, témoins indirects de contacts répétés et anormaux entre la tête ou le col fémoral et le complexe labro-acétabulaire (20).

- Les facteurs de risque radiologiques de CFA (protrusion, signe de la paroi postérieure, signe du croisement, déformation en crosse de pistolet et bump), sont fréquemment retrouvés chez des sujets sains. Isolément, ils n'ont aucune valeur diagnostique.

- Le signe du croisement utilisé seul est un mauvais marqueur de la rétroversion acétabulaire. L'association des 3 signes (paroi postérieure, croisement et signe des épines) est nécessaire à une évaluation qualitative correcte.

- La version acétabulaire peut être évaluée quantitativement de manière reproductible soit :

- En imagerie en coupe axiale (scanner, IRM avec séquences adaptée) après reconstruction dans le plan pelvien antérieur (épines iliaques antéro-supérieures/ symphyse pubienne),
- Soit Sur EOS (debout et assis).

-L'analyse de la problématique du conflit se doit d'intégrer la notion de cinématique lombo-pelvi-fémorale introduite par les travaux de Rivière et al (24) et Lazennec et al (62).

2- CONCERNANT LA MALADIE DE LEGG PERTHES CALVÉ ET LA TRIPLE OSTEOTOMIE PELVIENNE

- Une évaluation prospective des résultats fonctionnels et morphologiques selon la classification de Stulberg après maladie de LPC est nécessaire pour mieux poser les éventuelles indications chirurgicales.

- Dans le cas où une TOP est envisagée, il est nécessaire de se fixer des objectifs morphologiques en fin de remodelage (Stulberg 1 et 2), mais aussi de ne pas grever le pronostic à plus long terme en engendrant des vices architecturaux responsables de CFA à risque d'arthrose prématurée.

-Pour cela il est nécessaire de réaliser :

- Une évaluation préopératoire des versions fémorales et acétabulaires avec pour objectif de rester dans des valeurs normales du score de McKibbin (> 20).
- Une évaluation au cas par cas du type de complexe lombo-pelvien et surtout de la cinématique lombo-pelvi-fémorale selon la classification de Bordeaux.

-Il semble souhaitable et logique de contre-indiquer la TOP, responsable systématiquement d'une diminution de la version acétabulaire, chez les patients ayant un complexe lombo-pelvien de type 1 (IP<40) et une cinématique de type 1A et 1B selon la classification de Bordeaux.

Dans le cas où une TOP semble justifiée, il faut lutter contre la rétroversion acétabulaire induite. Une planification pré-opératoire sur scanner et la réalisation d'une chirurgie guidée par ordinateur (65) peuvent permettre de limiter au maximum le risque d'erreur.

3- CONCERNANT LA PRISE EN CHARGE DES SEQUELLES DE LPC

Plusieurs options chirurgicales sont envisageables lorsque l'arthrose n'est pas trop évoluée :

-Corriger les déformations de la tête et du col :

- **Par un traitement « à la carte » (66) avec au choix : ostéoplastie modelante de la tête, réparation labrale, ostéotomie d'allongement du col, abaissement du grand trochanter et ostéotomie inter trochantérienne.**

-Corriger les anomalies de version induites ou séquellaires :

- **Via la réalisation d'ostéotomie péri-acétabulaires (67)**
- **Via remodelage du sourcil acétabulaire « rim trimming » des anglo-saxons et fixation labrale : à ciel ouvert par une voie d'abord antérieure ou mieux encore par arthroscopie (67)**
- **Les résultats semblent meilleurs pour les ostéotomies péri-acétabulaires (67)**

Il y a indication à une arthroplastie totale de hanche lorsque l'arthrose est trop évoluée :

-Les résultats des arthroplasties totales pour coxarthrose après TOP sont identiques sur le plan radiographique, mais moins bon sur les douleurs résiduelles et les complications (63)

BIBLIOGRAPHIE

1. Hingsammer AM, Bixby S, Zurakowski D, Yen Y-M, Kim Y-J. How Do Acetabular Version and Femoral Head Coverage Change With Skeletal Maturity? *Clin Orthop.* avr 2015;473(4):1224-33.
2. Shimodaira H, Tensho K, Akaoka Y, Koyama S, Maruyama M, Kato H, et al. The Acetabular Fossa May Not Be Located at the True Center of the Acetabulum: A Detailed Analysis Using Preoperative CT Images. *J Bone Joint Surg Am.* 7 mars 2018;100(5):e27.
3. Trueta J. The normal vascular anatomy of the human femoral head during growth. *J Bone Joint Surg Br.* mai 1957;39-B(2):358-94.
4. Trueta J. [Primary osteochondritis of the hip. II. Pathogenesis]. *Rev Chir Orthop Reparatrice Appar Mot.* nov 1970;56(7):594-9.
5. Loder RT, Skopelja EN. The Epidemiology and Demographics of Legg-Calvé-Perthes' Disease. *ISRN Orthop [Internet].* 5 sept 2011 [cité 6 mars 2019];2011.
6. Chaudhry S, Phillips D, Feldman D. Legg-Calvé-Perthes disease: an overview with recent literature. *Bull Hosp Jt Dis* 2013. 2014;72(1):18-27.
7. Société française d'orthopédie pédiatrique, Séminaire, Abu Amara S, Leroux J, Lechevallier J, Bernardini I, et al., éditeurs. *La hanche de l'enfant et de l'adolescent: Ostéochondrite primitive, épiphysiolyse, coxa vara.* 2017.
8. Stulberg SD, Cooperman DR, Wallensten R. The natural history of Legg-Calvé-Perthes disease. *J Bone Joint Surg Am.* sept 1981;63(7):1095-108.
9. Neyt JG, Weinstein SL, Spratt KF, Dolan L, Morcuende J, Dietz FR, et al. Stulberg classification system for evaluation of Legg-Calvé-Perthes disease: intra-rater and inter-rater reliability. *J Bone Joint Surg Am.* sept 1999;81(9):1209-16.
10. Herring JA, Neustadt JB, Williams JJ, Early JS, Browne RH. The lateral pillar classification of Legg-Calvé-Perthes disease. *J Pediatr Orthop.* avr 1992;12(2):143-50.
11. Park MS, Chung CY, Lee KM, Kim TW, Sung KH. Reliability and stability of three common classifications for Legg-Calvé-Perthes disease. *Clin Orthop.* sept 2012;470(9):2376-82.
12. Catterall A, Pringle J, Byers PD, Fulford GE, Kemp HB, Dolman CL, et al. A review of the morphology of Perthes' disease. *J Bone Joint Surg Br.* 1982;64(3):269-75.
13. Baunin C, Sanmartin-Viron D, Accadbled F, Sans N, Vial J, Labarre D, et al. Prognosis value of early diffusion MRI in Legg Perthes Calvé disease. *Orthop Traumatol Surg Res OTSR.* mai 2014;100(3):317-21.

14. Song HR, Lee SH, Na JB, Cho SH, Jeong ST, Ahn BW, et al. Comparison of MRI with subchondral fracture in the evaluation of extent of epiphyseal necrosis in the early stage of Legg-Calvé-Perthes disease. *J Pediatr Orthop.* févr 1999;19(1):70-5.
15. Boyer C, Leclot H, Sutter B, Delforge P. [Preoperative management of hip osteochondritis: comparison of MRI and arthrography with abduction views]. *J Radiol.* mai 2001;82(5):573-6.
16. Karimi MT, McGarry T. A comparison of the effectiveness of surgical and nonsurgical treatment of legg-calve-perthes disease: a review of the literature. *Adv Orthop.* 2012;2012:490806.
17. Hefti F, Clarke NMP. The management of Legg-Calvé-Perthes' disease: is there a consensus? *J Child Orthop.* mars 2007;1(1):19-25.
18. Pailhé R, Cavaignac E, Murgier J, Cahuzac JP, de Gauzy JS, Accadbled F. Triple osteotomy of the pelvis for Legg-Calve-Perthes disease: a mean fifteen year follow-up. *Int Orthop.* janv 2016;40(1):115-22.
19. Yamasaki T, Yasunaga Y, Shoji T, Izumi S, Hachisuka S, Ochi M. Inclusion and Exclusion Criteria in the Diagnosis of Femoroacetabular Impingement. *Arthrosc J Arthrosc Relat Surg Off Publ Arthrosc Assoc N Am Int Arthrosc Assoc.* juill 2015;31(7):1403-10.
20. Tannast M, Siebenrock KA, Anderson SE. Femoroacetabular Impingement: Radiographic Diagnosis—What the Radiologist Should Know. *Am J Roentgenol* [Internet]. 23 nov 2012 [cité 20 mars 2019]; Disponible sur: <https://www.ajronline.org/doi/full/10.2214/AJR.06.0921>
21. Kim HT, Wenger DR. « Functional retroversion » of the femoral head in Legg-Calvé-Perthes disease and epiphyseal dysplasia: analysis of head-neck deformity and its effect on limb position using three-dimensional computed tomography. *J Pediatr Orthop.* avr 1997;17(2):240-6.
22. Accadbled F, Pailhé R, Launay F, Nectoux E, Bonin N, Gicquel P, et al. « Femoroacetabular impingement ». Legg-Calve-Perthes disease: from childhood to adulthood. *Orthop Traumatol Surg Res OTSR.* oct 2014;100(6):647-9.
23. Tönnis D, Heinecke A. Acetabular and femoral anteversion: relationship with osteoarthritis of the hip. *J Bone Joint Surg Am.* déc 1999;81(12):1747-70.
24. Rivière C, Hardijzer A, Lazennec J-Y, Beaulé P, Muirhead-Allwood S, Cobb J. Spine-hip relations add understandings to the pathophysiology of femoro-acetabular impingement: A systematic review. *Orthop Traumatol Surg Res.* 1 juin 2017;103(4):549-57.
25. Christensen CP, Althausen PL, Mittleman MA, Lee J, McCarthy JC. The nonarthritic hip score: reliable and validated. *Clin Orthop.* janv 2003;(406):75-83.
26. Green NE, Beauchamp RD, Griffin PP. Epiphyseal extrusion as a prognostic index in Legg-Calvé-Perthes disease. *J Bone Joint Surg Am.* juill 1981;63(6):900-5.

27. Sales de Gauzy J. Pelvic reorientation osteotomies and acetabuloplasties in children. *Surgical technique. Orthop Traumatol Surg Res.* 1 nov 2010;96(7):793-9.
28. Beck M, Kalhor M, Leunig M, Ganz R. Hip morphology influences the pattern of damage to the acetabular cartilage: femoroacetabular impingement as a cause of early osteoarthritis of the hip. *J Bone Joint Surg Br.* juill 2005;87(7):1012-8.
29. Laborie LB, Lehmann TG, Engesæter IØ, Eastwood DM, Engesæter LB, Rosendahl K. Prevalence of radiographic findings thought to be associated with femoroacetabular impingement in a population-based cohort of 2081 healthy young adults. *Radiology.* août 2011;260(2):494-502.
30. Lazennec JY, Rousseau MA, Rangel A, Gorin M, Belicourt C, Brusson A, et al. Pelvis and total hip arthroplasty acetabular component orientations in sitting and standing positions: measurements reproductibility with EOS imaging system versus conventional radiographies. *Orthop Traumatol Surg Res OTSR.* juin 2011;97(4):373-80.
31. Murray DW. The definition and measurement of acetabular orientation. *J Bone Joint Surg Br.* mars 1993;75(2):228-32.
32. Dandachli W, Islam SU, Liu M, Richards R, Hall-Craggs M, Witt J. Three-dimensional CT analysis to determine acetabular retroversion and the implications for the management of femoro-acetabular impingement. *J Bone Joint Surg Br.* août 2009;91(8):1031-6.
33. Nötzli HP, Wyss TF, Stoecklin CH, Schmid MR, Treiber K, Hodler J. The contour of the femoral head-neck junction as a predictor for the risk of anterior impingement. *J Bone Joint Surg Br.* mai 2002;84(4):556-60.
34. Wiberg G. Relation between Congenital Subluxation of the Hip and Arthritis Deformans. *Acta Orthop Scand.* 1 janv 1939;10(1-4):351-71.
35. Lequesne M, de SEZE null. [False profile of the pelvis. A new radiographic incidence for the study of the hip. Its use in dysplasias and different coxopathies]. *Rev Rhum Mal Osteoartic.* déc 1961;28:643-52.
36. Thelen T, Thelen P, Demezou H, Aunoble S, Le Huec J-C. Normative 3D acetabular orientation measurements by the low-dose EOS imaging system in 102 asymptomatic subjects in standing position: Analyses by side, gender, pelvic incidence and reproducibility. *Orthop Traumatol Surg Res OTSR.* 2017;103(2):209-15.
37. Sutter R, Zubler V, Hoffmann A, Mamisch-Saupe N, Dora C, Kalberer F, et al. Hip MRI: how useful is intraarticular contrast material for evaluating surgically proven lesions of the labrum and articular cartilage? *AJR Am J Roentgenol.* janv 2014;202(1):160-9.
38. Landis JR, Koch GG. The measurement of observer agreement for categorical data. *Biometrics.* mars 1977;33(1):159-74.

39. Lee WY, Hwang DS, Noh CK. Descriptive Epidemiology of Patients Undergoing Total Hip Arthroplasty in Korea with Focus on Incidence of Femoroacetabular Impingement: Single Center Study. *J Korean Med Sci.* avr 2017;32(4):581-6.
40. Wenger DR, Pring ME, Hosalkar HS, Caltoum CB, Lalonde FD, Bastrom TP. Advanced containment methods for Legg-Calvé-Perthes disease: results of triple pelvic osteotomy. *J Pediatr Orthop.* déc 2010;30(8):749-57.
41. Camurcu IY, Yildirim T, Buyuk AF, Gursu SS, Bursali A, Sahin V. Tönnis triple pelvic osteotomy for Legg-Calve-Perthes disease. *Int Orthop.* mars 2015;39(3):485-90.
42. Kumar D, Bache CE, O'Hara JN. Interlocking triple pelvic osteotomy in severe Legg-Calvé-Perthes disease. *J Pediatr Orthop.* août 2002;22(4):464-70.
43. Vukasinovic Z, Spasovski D, Vucetic C, Cobeljic G, Zivkovic Z, Matanovic D. Triple pelvic osteotomy in the treatment of Legg-Calve-Perthes disease. *Int Orthop.* oct 2009;33(5):1377-83.
44. Larson AN, Sucato DJ, Herring JA, Adolfsen SE, Kelly DM, Martus JE, et al. A prospective multicenter study of Legg-Calvé-Perthes disease: functional and radiographic outcomes of nonoperative treatment at a mean follow-up of twenty years. *J Bone Joint Surg Am.* 4 avr 2012;94(7):584-92.
45. Klein C, Fontanarosa A, Khouri N, Bellity J, Padovani J-P, Glorion C, et al. Anterior and lateral overcoverage after triple pelvic osteotomy in childhood for developmental dislocation of the hip with acetabular dysplasia: Frequency, features, and medium-term clinical impact. *Orthop Traumatol Surg Res OTSR.* mai 2018;104(3):383-7.
46. Conroy E, Sheehan E, O' Connor P, Connolly P, McCormack D. Triple pelvic osteotomy in Legg-Calve-Perthes disease using a single anterolateral incision: a 4-year review. *J Pediatr Orthop Part B.* juill 2010;19(4):323-6.
47. Dora C, Mascard E, Mladenov K, Seringe R. Retroversion of the acetabular dome after Salter and triple pelvic osteotomy for congenital dislocation of the hip. *J Pediatr Orthop Part B.* janv 2002;11(1):34-40.
48. Hosalkar H, Munhoz da Cunha AL, Baldwin K, Ziebarth K, Wenger DR. Triple Innominate Osteotomy for Legg-Calvé-Perthes Disease in Children: Does the Lateral Coverage Change With Time? *Clin Orthop.* sept 2012;470(9):2402-10.
49. Gosvig KK, Jacobsen S, Sonne-Holm S, Palm H, Troelsen A. Prevalence of malformations of the hip joint and their relationship to sex, groin pain, and risk of osteoarthritis: a population-based survey. *J Bone Joint Surg Am.* mai 2010;92(5):1162-9.
50. Reichenbach S, Jüni P, Werlen S, Nüesch E, Pfirrmann CW, Trelle S, et al. Prevalence of cam-type deformity on hip magnetic resonance imaging in young males: a cross-sectional study. *Arthritis Care Res.* sept 2010;62(9):1319-27.
51. Zaltz I, Kelly BT, Hetsroni I, Bedi A. The crossover sign overestimates acetabular retroversion. *Clin Orthop.* août 2013;471(8):2463-70.

52. Wassilew GI, Heller MO, Janz V, Perka C, Müller M, Renner L. High prevalence of acetabular retroversion in asymptomatic adults: a 3D CT-based study. *Bone Joint J.* déc 2017;99-B(12):1584-9.
53. Tannast M, Zheng G, Anderegg C, Burckhardt K, Langlotz F, Ganz R, et al. Tilt and rotation correction of acetabular version on pelvic radiographs. *Clin Orthop.* sept 2005;438:182-90.
54. Dandachli W, Kannan V, Richards R, Shah Z, Hall-Craggs M, Witt J. Analysis of cover of the femoral head in normal and dysplastic hips: NEW CT-BASED TECHNIQUE. *J Bone Joint Surg Br.* nov 2008;90-B(11):1428-34.
55. Hefti F. Spherical assessment of the hip on standard AP radiographs: a simple method for the measurement of the contact area between acetabulum and femoral head and of acetabular orientation. *J Pediatr Orthop.* déc 1995;15(6):797-805.
56. Perreira AC, Hunter JC, Laird T, Jamali AA. Multilevel measurement of acetabular version using 3-D CT-generated models: implications for hip preservation surgery. *Clin Orthop Relat Res.* févr 2011;469(2):552-61.
57. Ross JR, Tannenbaum EP, Nepple JJ, Kelly BT, Larson CM, Bedi A. Functional acetabular orientation varies between supine and standing radiographs: implications for treatment of femoroacetabular impingement. *Clin Orthop.* avr 2015;473(4):1267-73.
58. Sankar WN, Flynn JM. The development of acetabular retroversion in children with Legg-Calvé-Perthes disease. *J Pediatr Orthop.* juin 2008;28(4):440-3.
59. Peterson JB, Doan J, Bomar JD, Wenger DR, Pennock AT, Upasani VV. Sex Differences in Cartilage Topography and Orientation of the Developing Acetabulum: Implications for Hip Preservation Surgery. *Clin Orthop.* août 2015;473(8):2489-94.
60. Morris WZ, Li RT, Liu RW, Salata MJ, Voos JE. Origin of Cam Morphology in Femoroacetabular Impingement. *Am J Sports Med.* févr 2018;46(2):478-86.
61. Standefer KD, Dempsey M, Jo C, Kim HKW. 3D MRI Quantification of Femoral Head Deformity in Legg-Calvé-Perthes Disease. *J Orthop Res Off Publ Orthop Res Soc.* 2017;35(9):2051-8.
62. Lazennec J-Y, Brusson A, Rousseau M-A. Hip-spine relations and sagittal balance clinical consequences. *Eur Spine J Off Publ Eur Spine Soc Eur Spinal Deform Soc Eur Sect Cerv Spine Res Soc.* sept 2011;20 Suppl 5:686-98.
63. Peters CL, Beck M, Dunn HK. Total hip arthroplasty in young adults after failed triple innominate osteotomy. *J Arthroplasty.* 1 févr 2001;16(2):188-95.
64. Tijssen M, van Cingel R, Willemsen L, de Visser E. Diagnostics of femoroacetabular impingement and labral pathology of the hip: a systematic review of the accuracy and validity of physical tests. *Arthrosc J Arthrosc Relat Surg Off Publ Arthrosc Assoc N Am Int Arthrosc Assoc.* juin 2012;28(6):860-71.

65. Liu L, Siebenrock K, Nolte L-P, Zheng G. Computer-Assisted Planning, Simulation, and Navigation System for Periacetabular Osteotomy. *Adv Exp Med Biol.* 2018;1093:143-55.
66. Eid MA. Hip preservation surgery for adolescents and young adults with Post-Perthes Sequelae. *Acta Orthop Belg.* déc 2016;82(4):821-8.
67. Zurmühle CA, Anwander H, Albers CE, Hanke MS, Steppacher SD, Siebenrock KA, et al. Periacetabular Osteotomy Provides Higher Survivorship Than Rim Trimming for Acetabular Retroversion. *Clin Orthop.* avr 2017;475(4):1138-50.

FIGURES

<i>Fig. 1. Quatre aspects morphologiques différents de la paroi antérieure de l'acétabulum décrits par Shimodeira</i>	3
<i>Fig.2. A gauche test de FADRI, au milieu et à droite test de FABER</i>	13
<i>Fig. 3. Résumé des caractéristiques des différents type de conflits</i>	16
<i>Fig. 4. Technique chirurgicale de la TOP (selon Sales de Gauzy) (27)</i>	21
<i>Fig.5. Représentation schématique des différents traits d'ostéotomies avant (A) et après (B) mobilisation de l'acétabulum.</i>	22
<i>Fig. 6. Diagramme Flow Chart</i>	24
<i>Fig. 7. Classification de Herring en 4 stades</i>	29
<i>Fig. 8. Classification de Herring</i>	30
<i>Fig 9. La classification de Catterall</i>	31
<i>Fig. 10. Reconstructions TDM multiplanaires.</i>	35
<i>Fig. 11. Représentation tridimensionnelle de la version acétabulaire anatomique d'après Dandachli et al</i>	36
<i>Fig. 12. Reconstruction dans l'axe du col gauche</i>	37
<i>Fig.13. Angle alpha de Nötzli en scanner (33)</i>	37
<i>Fig. 14. 4 = distance en millimètres correspondant à l'offset cervico-céphalique gauche (entre les deux lignes bleu intenses)</i>	38
<i>Fig. 15. Évaluation de la version en IRM</i>	39
<i>Fig. 16. Score de STULBERG (8)(9)</i>	40
<i>Fig. 17. Coxométrie de face (A) et de profil (B) (COFER).</i>	41
<i>Fig. 18. Tableau des valeurs références de la coxométrie</i>	41
<i>Fig. 19. EOS des membres inférieurs. Contourage des reliefs osseux et modélisation 3D par le logiciel SterEOS.</i>	43
<i>Fig. 20. Résultats pour le protocole EOS membres inférieurs et torsions des membres</i>	44
<i>Fig.21. Résultats du protocole EOS : paramètres pelviens</i>	45
<i>Fig. 22. Complexes lombo-pelviens selon Rivière et al. (24)</i>	46
<i>Fig. 24. Segmentation des zones de lésions cartilagineuses acétabulaires et fémorales</i>	48
<i>Fig 25. Variations des valeurs de la coxométrie entre la hanche opérée et la hanche saine au dernier recul</i>	54
<i>Fig 26. Résultats des principales études sur la TOP dans le LPC</i>	61
<i>Fig 27. Variation des paramètres de la coxométrie après TOP dans la littérature</i>	64
<i>Fig. 28. Cinématique lombo-pelvi-fémorale « normale » (2A de la classification de Bordeaux) dans un complexe lombo-pelvi-fémoral de type 2 « Spine user ».</i>	72
<i>Fig. 29. Cinématique lombo-pelvi-fémorale type 1A de la classification de Bordeaux.</i>	73

ANNEXES

Non arthritic Hip Score (en anglais)

Date

Non Arthritic Hip Score

- The Following five questions concern the amount of pain you are currently experiencing in the hip that you are having evaluated today.
- For each situation, please circle the response that most accurately reflects the amount of pain experienced in the past 48 hours.
- Please circle one answer that best describes your situation.

Question- how much pain do you have –

1. Walking on a flat surface?

4 = none
3 = mild
2 = moderate
1 = severe
0 = extreme

2. Going up or down stairs?

4 = none
3 = mild
2 = moderate
1 = severe
0 = extreme

3. At night while in bed?

4 = none
3 = mild
2 = moderate
1 = severe
0 = extreme

4. Sitting or lying?

4 = none
3 = mild
2 = moderate
1 = severe
0 = extreme

5. Standing upright?

4 = none
3 = mild
2 = moderate
1 = severe
0 = extreme

-
- For each of the following activities, please circle the response that most accurately reflects the difficulty you have experienced in the past 48 hours because of your hip pain.
 - Please circle one answer that best describes your situation.

Question- what degree of difficulty do you have with –

1. Descending stairs?

4 = none
3 = mild
2 = moderate
1 = severe
0 = extreme

2. Ascending stairs?

4 = none
3 = mild
2 = moderate
1 = severe
0 = extreme

3. Rising from sitting?

4 = none
3 = mild
2 = moderate
1 = severe
0 = extreme

4. Putting on socks / stockings?

4 = none
3 = mild
2 = moderate
1 = severe
0 = extreme

5. Rising from bed?

4 = none
3 = mild
2 = moderate
1 = severe
0 = extreme

The Following four questions concern the symptoms that you are currently experiencing in the hip that you are having evaluated today.

- For each situation, please circle the response that most accurately reflects the amount of pain experienced in the past 48 hours.
- Please circle one answer that best describes your situation.

Question- how trouble do you have with –

1. Catching or locking of your hip?

- 4 = none
- 3 = mild
- 2 = moderate
- 1 = severe
- 0 = extreme

2. Your hip giving way on you?

- 4 = none
- 3 = mild
- 2 = moderate
- 1 = severe
- 0 = extreme

3. Stiffness in your hip?

- 4 = none
- 3 = mild
- 2 = moderate
- 1 = severe
- 0 = extreme

4. Decreased movement in your hip?

- 4 = none
- 3 = mild
- 2 = moderate
- 1 = severe
- 0 = extreme

The Following six questions concern your ability to participate in certain types of activities.

- For each of the following activities, please circle the response that most accurately reflects the difficulty you have experienced in the last **month** because of your hip pain.
- *If you do not participate in a certain type of activity, please estimate how much trouble your hip would have caused if you had to perform that type of activity*
- Please circle one answer that best describes your situation
-

Question- how much pain do you have –

1. High demand sports involving sprinting or cutting (eg football, basket ball, tennis & exercise aerobics)?

4 = none
3 = mild
2 = moderate
1 = severe
0 = extreme

2. Low- demand sports (eg golf / bowling)?

4 = none
3 = mild
2 = moderate
1 = severe
0 = extreme

3. Jogging for exercise?

4 = none
3 = mild
2 = moderate
1 = severe
0 = extreme

4. Walking for exercise?

4 = none
3 = mild
2 = moderate
1 = severe
0 = extreme

5. Heavy household duties (eg lifting firewood / moving furniture)?

4 = none

3 = mild

2 = moderate

1 = severe

0 = extreme

6. Light household duties (eg cooking, dusting, vacuuming & laundry)?

4 = none

3 = mild

2 = moderate

1 = severe

0 = extreme

TOTAL SCORE =



SERMENT



- *En présence des Maîtres de cette école, de mes chers condisciples et devant l'effigie d'Hippocrate, je promets et je jure, au nom de l'Être suprême, d'être fidèle aux lois de l'honneur et de la probité dans l'exercice de la médecine.*

- *Je donnerai mes soins gratuits à l'indigent et n'exigerai jamais un salaire au-dessus de mon travail.*

- *Admis (e) dans l'intérieur des maisons, mes yeux ne verront pas ce qui s'y passe, ma langue taira les secrets qui me seront confiés, et mon état ne servira pas à corrompre les mœurs, ni à favoriser le crime.*

- *Respectueux (se) et reconnaissant (e) envers mes Maîtres, je rendrai à leurs enfants l'instruction que j'ai reçue de leurs pères.*

- *Que les hommes m'accordent leur estime si je suis fidèle à mes promesses. Que je sois couvert (e) d'opprobre et méprisé (e) de mes confrères si j'y manque.*

RÉSUMÉ

INTRODUCTION :

L'hypothèse était qu'une variation de version acétabulaire trop importante : DeltaV (entre la hanche normale et la hanche opérée) engendrée par la triple ostéotomie pelvienne (TOP) est un facteur de risque de conflit fémoro-acétabulaire (CFA).

MATÉRIELS ET MÉTHODES :

Nous avons procédé à une étude cas/témoins sur 7 cas de CFA et 8 témoins opérés par TOP pour maladie de Legg Perthes et Calvé (LPC) sévère, d'âge moyen au diagnostic de 6,6 ans (5-12) et au recul moyen de 14,8 ans (9-21). Les activités sportives et le Non Arthritic Hip Score (NAHS) étaient recueillis. La version acétabulaire anatomique était mesurée sur les imageries en coupe (scanner et IRM), l'antéversion fémorale sur l'EOS. Le delta de version entre la hanche opérée et la hanche saine était calculé ainsi que le score de McKibbin.

RÉSULTATS :

Le DeltaV médian était de 14.5 [8.62; 30.3] dans le groupe témoin contre 21.6 [14.5; 27.4] dans le groupe cas, sans différence significative ($p = 0,68$) IC 95-0.19(-0.82 ; 0.65). Le score de McKibbin médian était de 38.5 [20.4; 40.1] chez les témoins contre 17.8 [5.45; 23.2] dans le groupe cas, il n'existait pas de différence significative sur ce paramètre ($p = 0,97$) IC 95 -0.0167 (-0.760 ; 0.746). Les cas avaient néanmoins une plus grande variation de version et des scores de McKibbin inférieurs à 20 (plus souvent associé à une évolution arthrosique et aux douleurs). L'OR pour le McKibbin du côté opéré était égal à 0.90 IC95% (0.78-0.98), un McKibbin élevé du côté opéré est donc un facteur protecteur de la survenue d'un conflit. Le NAHS était comparable dans les deux groupes et bon.

CONCLUSION :

La rétroversion acétabulaire induite par la TOP semble majorer le risque de CFA, sans que nous ayons pu l'affirmer.

MOTS CLÉS : Legg Perthes et Calvé, triple ostéotomie pelvienne, conflit fémoro-acétabulaire, rétroversion, chirurgie orthopédique, orthopédie pédiatrique.