



HAL
open science

Évolution des paramètres échocardiographiques du ventricule droit en périopératoire de chirurgie cardiaque de remplacement valvulaire

Martin Yoann

► **To cite this version:**

Martin Yoann. Évolution des paramètres échocardiographiques du ventricule droit en périopératoire de chirurgie cardiaque de remplacement valvulaire. Médecine humaine et pathologie. 2019. dumas-02860779

HAL Id: dumas-02860779

<https://dumas.ccsd.cnrs.fr/dumas-02860779>

Submitted on 8 Jun 2020

HAL is a multi-disciplinary open access archive for the deposit and dissemination of scientific research documents, whether they are published or not. The documents may come from teaching and research institutions in France or abroad, or from public or private research centers.

L'archive ouverte pluridisciplinaire **HAL**, est destinée au dépôt et à la diffusion de documents scientifiques de niveau recherche, publiés ou non, émanant des établissements d'enseignement et de recherche français ou étrangers, des laboratoires publics ou privés.



Distributed under a Creative Commons Attribution - NonCommercial - ShareAlike 4.0 International License

UNIVERSITÉ DE MONTPELLIER
FACULTÉ DE MÉDECINE MONTPELLIER-NÎMES

THÈSE

Pour obtenir le titre de

DOCTEUR EN MÉDECINE

Présentée et soutenue publiquement

Par

MARTIN YOANN

Le 19 Avril 2019

**Evolution des paramètres échocardiographiques du ventricule droit
en périopératoire de chirurgie cardiaque de remplacement valvulaire.**

Directeur de thèse : Madame le Docteur Géraldine CULAS

JURY

Président :

Monsieur le Professeur Pascal COLSON

Assesseurs :

Monsieur le Professeur Bernard ALBAT

Monsieur le Professeur François ROUBILLE

Madame le Docteur Géraldine CULAS

UNIVERSITÉ DE MONTPELLIER
FACULTÉ DE MÉDECINE MONTPELLIER-NÎMES

THÈSE

Pour obtenir le titre de

DOCTEUR EN MÉDECINE

Présentée et soutenue publiquement

Par

MARTIN YOANN

Le 19 Avril 2019

**Evolution des paramètres échocardiographiques du ventricule droit
en périopératoire de chirurgie cardiaque de remplacement valvulaire.**

Directeur de thèse : Madame le Docteur Géraldine CULAS

JURY

Président :

Monsieur le Professeur Pascal COLSON

Assesseurs :

Monsieur le Professeur Bernard ALBAT

Monsieur le Professeur François ROUBILLE

Madame le Docteur Géraldine CULAS



ANNEE UNIVERSITAIRE 2018 - 2019

PERSONNEL ENSEIGNANT

Professeurs Honoraires

ALLIEU Yves	DUBOIS Jean Bernard	MION Charles
ALRIC Robert	DUMAS Robert	MION Henri
ARNAUD Bernard	DUMAZER Romain	MIRO Luis
ASTRUC Jacques	ECHENNE Bernard	NAVARRO Maurice
AUSSILLOUX Charles	FABRE Serge	NAVRATIL Henri
AVEROUS Michel	FREREBEAU Philippe	OTHONIEL Jacques
AYRAL Guy	GALIFER René Benoît	PAGES Michel
BAILLAT Xavier	GODLEWSKI Guilhem	PEGURET Claude
BALDET Pierre	GRASSET Daniel	PELISSIER Jacques
BALDY-MOULINIER Michel	GROLLEAU-RAOUX Robert	POUGET Régis
BALMES Jean-Louis	GUILHOU Jean-Jacques	PUECH Paul
BALMES Pierre	HERTAULT Jean	PUJOL Henri
BANSARD Nicole	HUMEAU Claude	PUJOL Rémy
BAYLET René	JAFFIOL Claude	RABISCHONG Pierre
BILLIARD Michel	JANBON Charles	RAMUZ Michel
BLARD Jean-Marie	JANBON François	RIEU Daniel
BLAYAC Jean Pierre	JARRY Daniel	RIOUX Jean-Antoine
BLOTMAN Francis	JOYEUX Henri	ROCHFORT Henri
BONNEL François	LAFFARGUE François	ROSSI Michel
BOUDET Charles	LALLEMANT Jean Gabriel	ROUANET DE VIGNE
BOURGEOIS Jean-Marie	LAMARQUE Jean-Louis	LAVIT Jean Pierre
BRUEL Jean Michel	LAPEYRIE Henri	SAINT AUBERT Bernard
BUREAU Jean-Paul	LESBROS Daniel	SANCHO-GARNIER Hélène
BRUNEL Michel	LOPEZ François Michel	SANY Jacques
CALLIS Albert	LORIOT Jean	SEGNARBIEUX François
CANAUD Bernard	LOUBATIERES Marie Madeleine	SENAC Jean-Paul
CASTELNAU Didier	MAGNAN DE BORNIER Bernard	SERRE Arlette
CHAPTAL Paul-André	MARY Henri	SIMON Lucien
CIURANA Albert-Jean	MATHIEU-DAUDE Pierre	SOLASSOL Claude
CLOT Jacques	MEYNADIER Jean	THEVENET André
D'ATHIS Françoise	MICHEL François- Bernard	VIDAL Jacques
DEMAILLE Jacques	MICHEL Henri	VISIÉ Jean Pierre
DESCOMPS Bernard		
DIMEGLIO Alain		

Professeurs Emérites

ARTUS Jean-Claude
BLANC François
BOULENGER Jean-Philippe
BOURREL Gérard
BRINGER Jacques
CLAUSTRES Mireille
DAURES Jean-Pierre
DAUZAT Michel
DEDET Jean-Pierre
ELEDJAM Jean-Jacques
GUERRIER Bernard
JOURDAN Jacques
MARES Pierre
MAURY Michèle
MILLAT Bertrand
MAUDELONDE Thierry
MONNIER Louis
PREFAUT Christian
PUJOL Rémy
SULTAN Charles
TOUCHON Jacques
VOISIN Michel
ZANCA Michel

Professeurs des Universités - Praticiens Hospitaliers

PU-PH de classe exceptionnelle

ALBAT Bernard - Chirurgie thoracique et cardiovasculaire
ALRIC Pierre - Chirurgie vasculaire ; médecine vasculaire (option chirurgie vasculaire)
BACCINO Eric - Médecine légale et droit de la santé
BASTIEN Patrick - Parasitologie et mycologie
BONAFE Alain - Radiologie et imagerie médicale
CAPDEVILA Xavier - Anesthésiologie-réanimation
COLSON Pascal – Anesthésie-réanimation
COMBE Bernard - Rhumatologie
COSTA Pierre - Urologie
COTTALORDA Jérôme - Chirurgie infantile
COUBES Philippe – Neurochirurgie
COURTET Philippe – Psychiatrie d'adultes, addictologie
CRAMPETTE Louis - Oto-rhino-laryngologie
CRISTOL Jean Paul - Biochimie et biologie moléculaire
DAVY Jean Marc - Cardiologie
DE LA COUSSAYE Jean Emmanuel - Anesthésiologie-réanimation
DELAPORTE Eric - Maladies infectieuses ; maladies tropicales
DEMOLY Pascal – Pneumologie, addictologie
DE WAZIERES Benoît - Médecine interne ; gériatrie et biologie du vieillissement, médecine générale, addictologie
DOMERGUE Jacques - Chirurgie générale
DUFFAU Hugues - Neurochirurgie
DUJOLS Pierre - Biostatistiques, informatique médicale et technologies de la communication
ELIAOU Jean François - Immunologie
FABRE Jean Michel - Chirurgie générale
FRAPIER Jean-Marc – Chirurgie thoracique et cardiovasculaire
GUILLLOT Bernard - Dermato-vénéréologie
HAMAMAH Samir-Biologie et Médecine du développement et de la reproduction ; gynécologie médicale

HEDON Bernard-Gynécologie-obstétrique ; gynécologie médicale
HERISSON Christian-Médecine physique et de réadaptation
JABER Samir-Anesthésiologie-réanimation
JEANDEL Claude-Médecine interne ; gériatrie et biologie du vieillissement, médecine générale, addictologie
JONQUET Olivier-Réanimation ; médecine d'urgence
JORGENSEN Christian-Thérapeutique ; médecine d'urgence ; addictologie
KOTZKI Pierre Olivier-Biophysique et médecine nucléaire
LANDAIS Paul-Epidémiologie, Economie de la santé et Prévention
LARREY Dominique-Gastroentérologie ; hépatologie ; addictologie
LEFRANT Jean-Yves-Anesthésiologie-réanimation
LE QUELLEC Alain-Médecine interne ; gériatrie et biologie du vieillissement, médecine générale, addictologie
MARTY-ANE Charles - Chirurgie thoracique et cardiovasculaire
MERCIER Jacques - Physiologie
MESSNER Patrick – Cardiologie
MONDAIN Michel – Oto-rhino-laryngologie
PELISSIER Jacques-Médecine physique et de réadaptation
RENARD Eric-Endocrinologie, diabète et maladies métaboliques ; gynécologie médicale
REYNES Jacques-Maladies infectieuses, maladies tropicales
RIBSTEIN Jean-Médecine interne ; gériatrie et biologie du vieillissement, médecine générale, addictologie
RIPART Jacques-Anesthésiologie-réanimation
ROUANET Philippe-Cancérologie ; radiothérapie
SCHVED Jean François-Hématologie; Transfusion
TAOUREL Patrice-Radiologie et imagerie médicale
UZIEL Alain -Oto-rhino-laryngologie
VANDE PERRE Philippe-Bactériologie-virologie ; hygiène hospitalière
YCHOU Marc-Cancérologie ; radiothérapie

PU-PH de 1^{re} classe

AGUILAR MARTINEZ Patricia-Hématologie ; transfusion
AVIGNON Antoine-Nutrition
AZRIA David -Cancérologie ; radiothérapie
BAGHDADLI Amaria-Pédopsychiatrie ; addictologie
BEREGI Jean-Paul-Radiologie et imagerie médicale
BLAIN Hubert-Médecine interne ; gériatrie et biologie du vieillissement, médecine générale, addictologie
BLANC Pierre-Gastroentérologie ; hépatologie ; addictologie
BORIE Frédéric-Chirurgie digestive
BOULOT Pierre-Gynécologie-obstétrique ; gynécologie médicale
CAMBONIE Gilles -Pédiatrie
CAMU William-Neurologie
CANOVAS François-Anatomie
CARTRON Guillaume-Hématologie ; transfusion
CHAMMAS Michel-Chirurgie orthopédique et traumatologique
CHANQUES Gérald – Anesthésie-réanimation
CORBEAU Pierre-Immunologie
COSTES Valérie-Anatomie et cytologie pathologiques
CYTEVAL Catherine-Radiologie et imagerie médicale
DADURE Christophe-Anesthésiologie-réanimation
DAUVILLIERS Yves-Physiologie
DE TAYRAC Renaud-Gynécologie-obstétrique, gynécologie médicale
DEMARIA Roland-Chirurgie thoracique et cardio-vasculaire
DEREURE Olivier-Dermatologie – vénéréologie
DE VOS John – Cytologie et histologie
DROUPY Stéphane -Urologie
DUCROS Anne-Neurologie
GARREL Renaud – Oto-rhino-laryngologie
HAYOT Maurice - Physiologie

KLOUCHE Kada-Réanimation ; médecine d'urgence
KOENIG Michel-Génétique moléculaire
LABAUGE Pierre- Neurologie
LAFFONT Isabelle-Médecine physique et de réadaptation
LAVABRE-BERTRAND Thierry-Cytologie et histologie
LAVIGNE Jean-Philippe – Bactériologie – virologie, hygiène hospitalière
LECLERCQ Florence-Cardiologie
LEHMANN Sylvain-Biochimie et biologie moléculaire
LE MOING Vincent – Maladies infectieuses, maladies tropicales
LUMBROSO Serge-Biochimie et Biologie moléculaire
MARIANO-GOULART Denis-Biophysique et médecine nucléaire
MATECKI Stéfan -Physiologie
MEUNIER Laurent-Dermato-vénéréologie
MOREL Jacques - Rhumatologie
MORIN Denis-Pédiatrie
NAVARRO Francis-Chirurgie générale
PETIT Pierre-Pharmacologie fondamentale ; pharmacologie clinique ; addictologie
PERNEY Pascal-Médecine interne ; gériatrie et biologie du vieillissement, médecine générale, addictologie
PRUDHOMME Michel - Anatomie
PUJOL Jean Louis-Pneumologie ; addictologie
PUJOL Pascal-Biologie cellulaire
PURPER-OUAKIL Diane-Pédopsychiatrie ; addictologie
QUERE Isabelle-Chirurgie vasculaire ; médecine vasculaire (option médecine vasculaire)
SOTTO Albert-Maladies infectieuses ; maladies tropicales
TOUITOU Isabelle-Génétique
TRAN Tu-Anh-Pédiatrie
VERNHET Hélène-Radiologie et imagerie médicale

PU-PH de 2ème classe

ASSENAT Éric-Gastroentérologie ; hépatologie ; addictologie
BERTHET Jean-Philippe-Chirurgie thoracique et cardiovasculaire
BOURDIN Arnaud-Pneumologie ; addictologie
CANAUD Ludovic-Chirurgie vasculaire ; Médecine Vasculaire
CAPDEVIELLE Delphine-Psychiatrie d'Adultes ; addictologie
CAPTIER Guillaume-Anatomie
CAYLA Guillaume-Cardiologie
COLOMBO Pierre-Emmanuel-Cancérologie ; radiothérapie
COSTALAT Vincent-Radiologie et imagerie médicale
COULET Bertrand-Chirurgie orthopédique et traumatologique
CUVILLON Philippe-Anesthésiologie-réanimation
DAIEN Vincent-Ophtalmologie
DORANDEU Anne-Médecine légale -
DUPEYRON Arnaud-Médecine physique et de réadaptation
FAILLIE Jean-Luc – Pharmacologie fondamentale, pharmacologie clinique, addictologie
FESLER Pierre-Médecine interne ; gériatrie et biologie du vieillissement, médecine générale, addictologie
GAUJOUX Viala Cécile-Rhumatologie
GENEVIEVE David-Génétique
GODREUIL Sylvain-Bactériologie-virologie ; hygiène hospitalière
GUILLAUME Sébastien-Urgences et Post urgences psychiatriques -
GUILPAIN Philippe-Médecine Interne, gériatrie et biologie du vieillissement; addictologie
GUIU Boris-Radiologie et imagerie médicale
HERLIN Christian – Chirurgie plastique, reconstructrice et esthétique, brulologie
HOUEDE Nadine-Cancérologie ; radiothérapie
JACOT William-Cancérologie ; Radiothérapie
JUNG Boris-Réanimation ; médecine d'urgence
KALFA Nicolas-Chirurgie infantile
KOUYOUMDJIAN Pascal-Chirurgie orthopédique et traumatologique
LACHAUD Laurence-Parasitologie et mycologie

LALLEMANT Benjamin-Oto-rhino-laryngologie
LE QUINTREC Moglie - Néphrologie
LETOUZEY Vincent-Gynécologie-obstétrique ; gynécologie médicale
LONJON Nicolas - Neurologie
LOPEZ CASTROMAN Jorge-Psychiatrie d'Adultes ; addictologie
LUKAS Cédric-Rhumatologie
MAURY Philippe-Chirurgie orthopédique et traumatologique
MILLET Ingrid-Radiologie et imagerie médicale
MORANNE Olivier-Néphrologie
NAGOT Nicolas-Biostatistiques, informatique médicale et technologies de la communication
NOCCA David-Chirurgie digestive
PANARO Fabrizio-Chirurgie générale
PARIS Françoise-Biologie et médecine du développement et de la reproduction ; gynécologie médicale
PASQUIE Jean-Luc-Cardiologie
PEREZ MARTIN Antonia-Physiologie
POUDEROUX Philippe-Gastroentérologie ; hépatologie ; addictologie
RIGAU Valérie-Anatomie et cytologie pathologiques
RIVIER François-Pédiatrie
ROGER Pascal-Anatomie et cytologie pathologiques
ROSSI Jean François-Hématologie ; transfusion
ROUBILLE François-Cardiologie
SEBBANE Mustapha-Anesthésiologie-réanimation
SIRVENT Nicolas-Pédiatrie
SOLASSOL Jérôme-Biologie cellulaire
STOEBNER Pierre – Dermato-vénéréologie
SULTAN Ariane-Nutrition
THOUVENOT Éric-Neurologie
THURET Rodolphe-Urologie
VENAIL Frédéric-Oto-rhino-laryngologie
VILLAIN Max-Ophtalmologie
VINCENT Denis -Médecine interne ; gériatrie et biologie du vieillissement, médecine générale, addictologie
VINCENT Thierry-Immunologie
WOJTUSCISZYN Anne-Endocrinologie-diabétologie-nutrition

PROFESSEURS DES UNIVERSITES

1^{re} classe :

COLINGE Jacques - Cancérologie, Signalisation cellulaire et systèmes complexes

2^{ème} classe :

LAOUDJ CHENIVESSE Dalila - Biochimie et biologie moléculaire
VISIER Laurent - Sociologie, démographie

PROFESSEURS DES UNIVERSITES - Médecine générale

1^{re} classe :

LAMBERT Philippe

2^{ème} classe :

AMOUYAL Michel

PROFESSEURS ASSOCIES - Médecine Générale

CLARY Bernard
DAVID Michel

PROFESSEUR ASSOCIE - Médecine

BESSIS Didier - Dermato-vénéréologie
MEUNIER Isabelle – Ophtalmologie

MULLER Laurent – Anesthésiologie-réanimation
PERRIGAULT Pierre-François - Anesthésiologie-réanimation ; médecine d'urgence
ROUBERTIE Agathe – Pédiatrie

Maîtres de Conférences des Universités - Praticiens Hospitaliers

MCU-PH Hors classe

BOULLE Nathalie – Biologie cellulaire
CACHEUX-RATABOUL Valère-Génétique
CARRIERE Christian-Bactériologie-virologie ; hygiène hospitalière
CHARACHON Sylvie-Bactériologie-virologie ; hygiène hospitalière
FABBRO-PERAY Pascale-Epidémiologie, économie de la santé et prévention
HILLAIRE-BUYS Dominique-Pharmacologie fondamentale ; pharmacologie clinique ; addictologie
GIANSILY-BLAIZOT Muriel – Hématologie, transfusion
PELLESTOR Franck-Cytologie et histologie
PUJOL Joseph-Anatomie
RICHARD Bruno-Thérapeutique ; addictologie
RISPAIL Philippe-Parasitologie et mycologie
SEGONDY Michel-Bactériologie-virologie ; hygiène hospitalière

MCU-PH de 1^{re} classe

BADIOU Stéphanie-Biochimie et biologie moléculaire
BOUDOUSQ Vincent-Biophysique et médecine nucléaire
BOURGIER Céline-Cancérologie ; Radiothérapie
BRET Caroline -Hématologie biologique
COSSEE Mireille-Génétique Moléculaire
GABELLE DELOUSTAL Audrey-Neurologie
GIRARDET-BESSIS Anne-Biochimie et biologie moléculaire
LAVIGNE Géraldine-Hématologie ; transfusion
LESAGE François-Xavier – Médecine et santé au travail
MATHIEU Olivier-Pharmacologie fondamentale ; pharmacologie clinique ; addictologie
MENJOT de CHAMPFLEUR Nicolas-Neuroradiologie
MOUZAT Kévin-Biochimie et biologie moléculaire
PANABIERES Catherine-Biologie cellulaire
PHILIBERT Pascal-Biologie et médecine du développement et de la reproduction
RAVEL Christophe - Parasitologie et mycologie
SCHUSTER-BECK Iris-Physiologie
STERKERS Yvon-Parasitologie et mycologie
TUAILLON Edouard-Bactériologie-virologie ; hygiène hospitalière
YACHOUH Jacques-Chirurgie maxillo-faciale et stomatologie

MCU-PH de 2^{ème} classe

BERTRAND Martin-Anatomie
DE JONG Audrey – Anesthésie-réanimation
DU THANH Aurélie-Dermato-vénéréologie
GALANAUD Jean Philippe-Médecine Vasculaire
GOUZI Farès-Physiologie
HERRERO Astrid – Chirurgie générale
JEZIORSKI Éric-Pédiatrie
KUSTER Nils-Biochimie et biologie moléculaire
MAKINSON Alain-Maladies infectieuses, Maladies tropicales
MURA Thibault-Biostatistiques, informatique médicale et technologies de la communication
OLIE Emilie-Psychiatrie d'adultes ; addictologie
PANTEL Alix – Bactériologie-virologie, hygiène hospitalière
PERS Yves-Marie – Thérapeutique, addictologie
SABLEWSKI Vanessa – Anatomie et cytologie pathologiques
THEVENIN-RENE Céline-Immunologie

MAITRES DE CONFERENCES DES UNIVERSITES - Médecine Générale

Maîtres de conférence de 1^{ère} classe

COSTA David

Maîtres de conférence de 2^{ème} classe

FOLCO-LOGNOS Béatrice

OUDE-ENGBERINK Agnès

MAITRES DE CONFERENCES ASSOCIES - Médecine Générale

GARCIA Marc

MILLION Elodie

PAVAGEAU Sylvain

REBOUL Marie-Catherine

SERAYET Philippe

MAITRES DE CONFERENCES DES UNIVERSITES

Maîtres de Conférences hors classe

BADIA Eric - Sciences biologiques fondamentales et cliniques

Maîtres de Conférences de classe normale

BECAMEL Carine - Neurosciences

BERNEX Florence - Physiologie

CHAUMONT-DUBEL Séverine - Sciences du médicament et des autres produits de santé

CHAZAL Nathalie - Biologie cellulaire

DELABY Constance - Biochimie et biologie moléculaire

GUGLIELMI Laurence - Sciences biologiques fondamentales et cliniques

HENRY Laurent - Sciences biologiques fondamentales et cliniques

LADRET Véronique - Mathématiques appliquées et applications des mathématiques

LAINÉ Sébastien - Sciences du Médicament et autres produits de santé

LE GALLIC Lionel - Sciences du médicament et autres produits de santé

LOZZA Catherine - Sciences physico-chimiques et technologies pharmaceutiques

MAIMOUN Laurent - Sciences physico-chimiques et ingénierie appliquée à la santé

MOREAUX Jérôme - Science biologiques, fondamentales et cliniques

MORITZ-GASSER Sylvie - Neurosciences

MOUTOT Gilles - Philosophie

PASSERIEUX Emilie - Physiologie

RAMIREZ Jean-Marie - Histologie

TAULAN Magali - Biologie Cellulaire

PRATICIENS HOSPITALIERS UNIVERSITAIRES

CLAIRE DAIEN-Rhumatologie

BASTIDE Sophie-Epidémiologie, économie de la santé et prévention

GATINOIS Vincent-Histologie, embryologie et cytogénétique

PINETON DE CHAMBRUN Guillaume-Gastroentérologie ; hépatologie ; addictologie

SOUCHE François-Régis – Chirurgie générale

TORRE Antoine-Gynécologie-obstétrique ; gynécologie médicale

REMERCIEMENTS

Au Professeur Pascal COLSON

Merci de me faire l'honneur de présider mon jury et de juger mon travail. Vous êtes un Professeur pour qui j'ai beaucoup d'estime, merci pour votre accompagnement et pour votre attitude au quotidien.

Soyez certains de ma plus profonde gratitude.

Au Professeur Bernard ALBAT

Merci d'avoir accepté de faire partie de mon jury, merci de me faire l'honneur de juger mon travail. Soyez assuré de mon profond respect et de ma plus sincère reconnaissance pour votre belle carrière Professorale.

Au Professeur François ROUBILLE

J'adresse tous mes remerciements au Professeur François ROUBILLE, de l'honneur qu'il me fait en acceptant d'être présent dans le jury pour évaluer cette thèse. Soyez certains que je suis reconnaissant de votre implication au sein du département de Cardiologie et Maladie Vasculaire.

Au Docteur Géraldine CULAS

Merci à toi de m'avoir accompagné pour ce travail, il fallait bien que je la passe un jour cette thèse. Tu auras été une encadrante au top. J'espère que tu continueras longtemps ton enseignement de l'échocardiographie en chirurgie cardiaque. On partage probablement plus de chose en commun que ce que l'on croit, et qui sait peut-être qu'on se recroisera en voyage.

A mes maîtres de stages

Merci à Benjamin CONTE, pour un premier chef en anesthésie on peut difficilement tomber sur moins conventionnelle, et plus formateur. Difficile aussi d'oublier les « dames » de ce service, *Mimi, Gene, Sylvie, Bernadette*. Sans le savoir vous avez probablement été les meilleures références qu'on peut souhaiter en début d'internat.

Merci à Michel ALLAIS, Abdel ELANNAZ et Hamadi GHEZAL. Ce passage en urologie parmi vous a été un réel plaisir et une formation au quotidien au sein de votre formidable trio.

Merci à Pascal JEANNES, je ne sais pas si on aura passé plus de temps à courir ensemble ou à rigoler au boulot, mais tu es quelqu'un que j'estime profondément aussi bien sur le plan personnel que professionnel. Même si on a perdu contact, j'espère que tu resteras comme je t'ai connu.

Merci à Laurent MULLER, Claire ROGER, Guillaume LOUART. Vous avez fait de ce stage, LE stage indispensable dans notre formation à tout. On aura bien profité des moments à vos côtés. Vous êtes une équipe au top.

Merci à Olivier CHOQUET, tu es une personne qui ne peut pas laisser indifférent. Ton caractère et ta formation nous marque forcément quand on se forme à tes côtés. Je te souhaite le meilleur pour la suite.

Merci au DAR D. Plus qu'un ensemble d'individualité, c'est l'équipe en générale que je souhaiterais remercier pour les 6 mois. La formation à vos côtés nous relax un peu sur le côté cardio-vasculaire de notre spécialité. L'équipe médicale et paramédicale est fantastique, mais néanmoins vous n'étiez pas obligé de me casser 3 côtes pour mon départ.

Merci à la pédiatrie, l'équipe d'anesthésie est formidable. Un concentré d'enseignement dans la bonne humeur et le plaisir quotidien. Vous êtes au top, merci à vous.

Merci à l'urologie de Montpellier. J'aurais appris à vos côtés, et cette fin d'internat avec vous aura été un réel plaisir.

Merci aux collègues de la maternité. Une petite équipe où ma formation en deux périodes de 6 mois aura été formidable. Finir par ce stage d'interne séniorisé avec vous me permet d'envisager plus sereinement mes futures gestions du péri-partum du côté de l'anesthésie. Merci à Fleur (et bonne continuation à Alés), Andréa, Marie, Christine et Dominique. Merci aussi à vous Jeremy, Tarik et Jacques.

A mes futurs collègues de La Réunion. Initialement je venais pour profiter de votre belle île, mais j'ai rencontré une équipe formidable, humainement et professionnellement. Travailler avec vous aura été un réel plaisir, j'ai appris tellement à vos côtés sur le plan personnel, professionnel et relationnel. Merci de m'accueillir pour mon post-internat. A Talèr les dalons !

Aux IADES

A tous ceux que j'ai croisés et avec qui j'ai partagé des bons moments, à Montpellier ou Nîmes.

Merci particulièrement à Florence et Olivier, vous êtes mes chouchou d'infirmier ;)

A ceux de La Réunion, bon on aura sûrement plus parlé de voyage, cuisine et sport qu'autre chose, mais vous êtes géniaux. Mi aime a ou !

AMIS

A ceux du lycée et plus.

On aura bien rigolé Henriette, entre l'athlé, les soirées, les vacances, les chambres partagés lors des Frances d'athlé. On aura été jusqu'en médecine ensemble. Ton caractère de merde fait que tu es une belle personne. Je te souhaite le meilleur.

Merci à toi Nono pour toutes les soirées raclettes et les grosses bouffes ! Ton humeur constante et ton humour au quotidien. De la seconde à la D4, tu es un mec en or ;)

Gwenasse ... la seule fille qui pouvait résister dans un groupe aussi masculin. Enfin fille ... ;) On en aura partagé des choses, entre nos paris débiles (tu me dois encore un pack de bière non ?), nos

potins, et nos conneries en cours (lycée ou médecine, on n'aura pas été très concentré). Profite bien de ta vie.

Fofu ... on s'est perdu de vue depuis quelques années, mais tu es un mec génial. Ce lycée avec toi, et la suite, aura été au top ! Je te souhaite tout plein de chose.

Julio. Quel surnom à la « con », mais bon vu ton style il ne pouvait en être autrement. Ton appartement ne nous aura pas rendu plus intelligent mais il aura permis à Nono de dormir sur son carton de nombreuses fois et de faire un nombre de soirée plus que conséquent ;)

A ceux de l'externat

Cette 1^{ère} année avec vous aura vraiment été géniale. Les années suivantes aussi, moins studieuse mais on aura quand même bien bossé notre pécote. Un souvenir vraiment génial que cette médecine à Caen : merci à vous Tramieto, Max, Mapinguari, Franklin, Carpet, Guizmo, Emilie, Soso ... Dire que vous êtes médecins maintenant, ce n'est pas rassurant. Mathilde : probablement la seule qui mérite un message à part. Tu es une fille géniale, on continue à se donner des news de temps en temps. Tu dois être celle qui a une philosophie de vie la plus proche de la mienne actuellement. Continue de bien profiter et de voyager avec ton homme ;)

A Juliette. Parler de l'externat sans parler de toi aurait été difficile. Merci pour ses bons moments qu'on aura partagé et bonne continuation dans ta vie personnelle et professionnelle. Tu n'as toujours pas appris à être plus zen avec le temps? ;)

A ceux de l'internat

Charly. Le premier qui me vient en tête ! Difficile de savoir par où commencer. Je me suis joliment incrusté « rue de la Biche » (Biatch ?) ☺ Mais putain on aura bien rigolé ensemble, dans ce magnifique appartement au ménage impeccable et à nos soirées quotidiennes à base de ... trop de chose ! Une aprem me restera en tête, ce Samedi au soleil à contempler les arbres ... bref ! On aura continué notre coloc, nos soirées et discussion, durant plus de 2ans, puis tu auras subi une métamorphose géniale jusqu'à devenir le papa trop chou que tu es. Profite bien de ta vie et de ta famille Carlito ... je te confie notre biche en peluche, garde la bien !

Yassir, Yaboul ... mon 1^{er} co-interne puis au final une année complète de stage ensemble ! Avant d'être en coloc. Je t'aurai vu du « musclé au grassouillé » (dieu seul sait à quelle période tu es en ce moment ...). On aura passé d'excellent moment ensemble, au boulot comme en dehors. Mais s'il te plait, arrête de dormir sur le canapé du salon bordel ... et faut qu'on récupère notre barre de traction d'ailleurs !

Fanny ... ! Toi tu es vraiment quelqu'un, difficile de te classer. On aura été en coloc à Nîmes, puis indirectement à Montpellier quand tu étais à l'appart le soir pour voir Yaboul. Merci d'être la personne que tu es. Prochaine vacance (en 2074 probablement) tu passeras nous voir à La Réunion? Prend bien soin de toi championne !

Rosa, on aura été du très complice à une certaine période, jusqu'à une période un peu plus froide. Tu as quand même un caractère ... merdique ? Je rigole, il ne peut pas être pire que le mien ☺ Tu resteras une de mes belles rencontres de cet internat. Amuse-toi bien dans ta vie future ! Si un jour

on refait une soirée de Noël, on ne laissera pas l'arabe faire la soupe cubaine en entrée ... Petite aprem au planétarium prochainement ?

Aux « nîmois »

Cette 1^{ère} année d'internat aura été ce qu'elle doit être : une 1^{ère} année d'internat.

Merci à Yannou pour ses bons moments à la coloc, même si putain c'était degueu tes brandades de morue en barquette. *Michel c'est le Brésil ! Il danse le Samba !*

Clacla et sa personnalité, tu es une personne en or. Je pense qu'on partage plus de chose en commun qu'on ne pense (en dehors du fait qu'on ne se lave pas les cheveux et qu'on est « bobo écolo » ^^).

Marion. On aura bien rigolé à se mettre des réflexions sur la gueule du matin au soir, faut dire tes tenues sont un peu immonde parfois Souvent ? ;) Tu mérites plein de bonheur, tu es une chouette fille.

Anne et Antoine. Le couple qui est au top ! Vous êtes géniaux ensemble, jusqu'à ce mariage génial. Antoine arrête ton humour de merde ... ou pas ! On aura failli habiter dans votre appartement ☺

Hind et Titou ... vous êtes perchés, point. Notre couple Guetta avec vos soirées DJ !

Chacha ... je pense qu'on sera amené à se revoir (à Tahiti par exemple ?). Tu es l'ophtalmo fêtarde toujours agréable pour prendre un verre et discuter.

A Robin des doigts, Béné, Zagroun : je vous classe ensemble, car vous êtes 3 mecs géniaux. Certains font du hand, d'autre du squash, certains chante « Bella ... » mais avec chacun de vous j'aurais partagé des bons moments.

A Cécile, j'ai fait l'erreur de te lancer dans la course, et j'ai un peu libéré le « kraken ». Tu es une fille attachante ! Régale-toi dans tout ce que tu fais (souvent un peu à l'excès non ?) ☺

Maman Coruble, (et Jowan qui est un mec discret et formidable, on aurait bien glandé sur les transats de Caremeau mine de rien ...). On n'aura fait qu'un seul stage ensemble directement, mais on n'aura pas arrêté de se croiser. Tu es une collègue parfaite, tu es une fille géniale de toute manière. Prochain choix de stage, on te laissera plus de garde avec Yassir, Severin et Geoff (cf 1^{er} choix de garde à Nîmes).

Flo et FX. Quel couple ! Toujours mais toujours un plaisir de les croiser, vous êtes tellement gentils tous les deux et avenants. Je vous souhaite une belle vie.

Severin ou Ramina ! Au début faut appréhender la chose que tu es, mais enfaite tu es génial. Un petit côté PUPH en devenir ;) Des bons moments ensemble, et je te souhaite tout plein de bonne chose avec Helena ! On aura pas mal passé de temps à faire du sport ensemble cette année. Puis merde on se le grimpe ce Kilimandjaro non ?

Geoff, la machine d'anesth-réa, toujours en pleine forme. On ne se connait que partiellement, mais content de t'avoir rencontré, profite bien de tout (famille et boulot).

Les « autres »

~~Elise et Thibault. On se croise toujours à l'occasion d'un WE sportif, ou de vacance sportive (en montagne ou à l'escalade). Et c'est un plaisir ! Elise tu es une personne adorable et tellement gentille, et Thibault tu es un mec toujours partant pour tout et intéressé par tout : c'est~~

~~formidable les moments avec vous ☺~~. J'avais écrit ce remerciement trop tôt, et trop tôt c'est aussi la manière dont tu nous as quitté Elise : tu nous manques déjà. Thibault j'espère qu'on continuera à se voir, bon courage à toi vieux.

Camille. Tu es super discrète, mais je comprends pourquoi Fiona t'apprécie autant. Merci pour les moments avec toi, tu es au top. J'espère vous revoir souvent avec Mathieu pour une petite sortie escalade ! Faut passer faire un coucou à La Réunion, il nous reste des rando à faire ou des chansons à chanter au Dimitile.

A la villa 1 ... c'était vraiment le coin des intellectuels. Du génie au mètre carré. Berthol tu es spécial mais attachant. Cécé tu es un mec en or. Stefan tu es une belle personne, j'espère que la vie te sera aussi agréable que tu peux l'être. Pancho, ton rire est angoissant. Gros souvenir de cette 1^{ère} soirée autour de la table de jardin, avec la villa 1 au complet + la rue de la Biche : un moment mémorable pour notre 1^{ère} rencontre.

A Simon 2.0, on aura bien rigolé en stage ou en dehors. Combien de personne pensent qu'on est encore frère à ton avis ? Termine bien ton post-internat, et faut que tu passes à La Réunion quand même !

A Maissmaiss. On aura passé quelques stages ensemble, mais jamais sans vraiment être présent en stage en même temps (ou très rarement) haha ! A La Réunion on aura peut-être le temps de se croiser entre une petite session escalade et deux apéro aux rhums ;)

A tonton Bazal. Pouah ton accent m'aura perturbé au début, mais la personne que tu es mérite qu'on décrypte cet accent. Le PUPH qui s'ignore et une personne attachante au possible ☺

A Ben Mounet ! De ton 1^{er} stage d'interne jusqu'au moment où tu auras été mon chef : tu auras sacrément changé. Un plaisir ses 3 mois au boulot en uro avec toi mais surtout les quelques longues heures de sport (vélo, nage, course) avec toi ;)

A la Canivette, une super co-interne (la seule dont les nuages rentrent dans la chambre). On pourra se revoir à mon retour à La Réunion, et je suis certains que tu seras toujours une interne au top !

A Jean-Clem. Je t'aurais découvert à ce stage d'ortho, puis petit triathlon ensemble : tu es un mec génial ! Profite bien de tout.

Timo ... au début c'était plus relation cordiale voir froide. Au final tu es quelqu'un de formidable. On n'aura pas eu le temps de mieux se connaître malgré les petits repas l'un chez l'autre. Régale toi de ta vie, profite de La Réunion, et de Charlotte (vous êtes au top ensemble). Quel con que tu es de faire ta thèse le même soir que moi (ceci dit je pourrais me réjouir de te croiser en sortant de ma soutenance). A une prochaine !

François et Karolina. Le petit couple toujours plaisant à voir. Vous êtes des gens parfaits, je vous souhaite tout le meilleur. Bisous à Isaac de ma part.

Kassem, merci à nos petites sorties en falaise ou en salle, à ta bonne humeur permanente et ta gentillesse.

Marianne et Lois. Un jour faudra arrêter de me suivre Marianne. Pousser le mimétisme jusqu'à faire sa thèse le même jour que moi, idée de génie que voilà ! Vous êtes géniaux tous les deux, d'excellents moment à La Réunion ou ailleurs avec vous. Ne changez pas. Par contre, Marianne devoir bosser avec toi à St Paul, bah je n'ai pas vraiment hâte !

Aux copains Nîmois de Fiofio, et Toto qui est celui que je connais le mieux. Vous êtes un formidable groupe de copain, toujours un plaisir de vous voir et de faire un WE avec vous. Merci d'avoir été et d'être là pour la Fiofio !

A la coloc d'en face. Au final Patoch, Ricky, Leti et Margaux ... je n'aurais pas été en coloc avec vous directement mais j'y ai quand même passé du temps dans votre maison humide à la décoration magistrale. Vous avez été solide de supporter la Fiona ☺

A Marion, la copine Pharma de Fiofio ! On aime bien se taquiner mais tu es une fille chouette malgré tes airs de râleuse. Tu passeras nous voir à La Réunion ? ;)

Marie (Mary aurait été mieux mais bon !). Tu es quelqu'un de formidable, et Charly doit se savoir heureux de t'avoir à ses côtés. Prend soin de cet idiot. Et des bisous à Rose (que je porterais volontiers lors d'une prochaine randonnée escarpée à La Réunion).

A la famille Bergheau

Merci pour tous les moments avec vous, en Espagne, Nantes ou Nîmes. Et même Madagascar et à La Réunion pour certains !

Généviève, vos fameuses carottes cuites à point font le charme de votre cuisine. A quand cette retraite au final ?

Christian, vous êtes super comme beau papa ! Qu'est-ce qu'on peut rire avec vos maladresses et bêtises.

Dite moi, je pense que vous devriez refaire votre maison après le mazet, il y a quelques travaux à y faire pour la rénover ! Je vous donnerais des conseils et astuces bricolages, pas de soucis.

A Julie, tu dois être une chouette maman mais en tout cas tu es une chouette belle-sœur : ne change pas. Avec Vincent, c'est toujours un plaisir de vous voir. Normalement vos travaux touchent enfin à leur fin, gros bravo pour tout ce courage !

Timo et Anouk. Vous êtes adorable, par contre vous allez finir par me rendre jaloux : Fiona parle plus de vous que de moi !

A ma famille

J'ai vraiment besoin d'écrire ce que je pense de vous ?

Oui, vu comment je suis incapable de vous le dire directement.

A mes parents : Votre éducation aura fait de moi ce que je suis. Ma vie est marquée de souvenir à vos côtés. Merci de cette enfance heureuse que j'aie eu, cette enfance parfaite que vous m'avez offerte à dessiner sur les murs, à avoir des poussins à pâques ou à me laisser passer trop de temps sur l'ordinateur. Toutes nos surprises à Noël, nos anniversaires, nos vacances et voyages. Je ne vois pas ce que vous pouviez faire de mieux : vous êtes ma référence.

Maman. Tu es géniale, formidable, au top. J'ai (heureusement) réussi à me débarrasser de ton côté maniaque ☺ Désolé maintenant j'ai des plus grandes jambes et je ne suis plus à « la traîne » avec toi quand on marche ! Merci d'être ma maman.

Papa. Je pense que si j'ai ce côté à ne rien lâcher en sport (malgré mes conneries de plus en plus longue) et dans la vie, c'est de ta faute ! Tu es pour moi un exemple d'abnégation et de volonté. Ta capacité à toujours te surpasser pour les autres et toi-même fait de toi un modèle que j'aurais bien du mal à atteindre. Merci d'être mon papa.

Sœurette. Bah une relation sœur-frère ☺ On se sera bagarré petit, fait des crasses mais aussi des câlins. Tu es une sœur formidable, j'aurais mis du temps à m'en rendre compte mais maintenant je le sais. J'espère être un frère chouette, même si je n'ai pas toujours été le plus présent comme soutien après la fin de la 1^{ère} année de médecine ou Liège ... mais je me rattraperais ! Merci de toujours être là et je sais que tu le seras toujours. Je te fais des gros bisous ma « petite » sœurette ! (ps : merci de ne plus me refaire pleurer comme après le départ en bus de Bolivie).

Désolé à vous 3 pour ses quelques mots imparfaits qui ne peuvent exprimer ce que vous êtes pour moi. Je vous aime.

Yann, merci d'être la personne que tu es. Tu es intéressé et intéressant sur tous les sujets, c'est toujours génial de se voir et de discuter. Tu ne devrais pas tarder à devenir le spécialiste du Welsch, test encore quelques restau histoire de pouvoir nous conseiller le meilleur à notre prochain WE Lillois. Tu rends ma sœur heureuse et ce n'est pas rien. Je vous souhaite pleins de bonnes choses dans l'avenir.

A Fiona

Autant on ne se souvient pas de la manière dont on s'est rencontré à cette soirée, autant je me souviens de tout par la suite.

Quelle chance de t'avoir rencontré. Les moments que je passe avec toi sont forcément des bons moments. On aura choisis de faire nos 6mois de dispo ensemble, ça aura été 6mois à partager tellement à tes côtés. Vivre avec toi est formidable (tous les petits plats que tu me prépares au quotidien ... heu ouais !). On a notre vie, nos activités, nos projets.

J'ai rencontré LA fille qui me supporte, qui me permet de m'épanouir et de faire tout ce qui me caractérise. Tu es toujours motivé pour une rando, une petite activité sportive, un restau (entrée plat et dessert MINIMUM et tu ne me laisses jamais un petit bout qui traîne à finir dans ton assiette !), une expo, ... le vrai soucis c'est quand on doit se décider sur ce qu'on doit faire parmi tout ce qu'on a envie de faire !

Je pense qu'on a encore pas mal de chose à faire ensemble, à commencer par nos 6mois de voyage à venir, nos 2ans à la Réunion et nos X années à Y endroits qui suivront car je le sais : j'ai encore une vie à passer avec toi.

Merci d'être là.

Table des matières

Listes des abréviations	18
Introduction.....	19
Matériel et méthodes	19
Population et lieu d'étude.....	19
Recueil	20
Echocardiographie.....	21
Type de voie d'abord.....	21
Statistiques.....	21
Résultats.....	21
1 – Population	21
2 - Evolution des paramètres échocardiographiques du ventricule droit : toutes chirurgies confondues.....	22
3 – Evolution des paramètres échocardiographiques du ventricule droit dans le groupe chirurgie valvulaire aortique selon la voie d'abord chirurgicale : « mini-sternotomie » versus « sternotomie ».....	26
Discussion	29
1 - Evolution des paramètres échocardiographiques du ventricule droit : toutes chirurgies confondues.....	29
2 – Evolution des paramètres échocardiographiques du ventricule droit dans le groupe chirurgie valvulaire aortique selon la voie d'abord chirurgicale : « mini-sternotomie » versus « sternotomie ».....	31
3 - Points forts et limites	32
Conclusion	32
Bibliographie	33
Annexes	39
Serment d'Hippocrate	40
Permis d'imprimer.....	41

Listes des abréviations

CEC : Circulation Extra-Corporelle
CHU : Centre Hospitalo-Universitaire
CPP : Comité de Protection des Personnes
DTI S VD : Onde « S » *en Doppler Tissular Imaging* du Ventricule Droit
ETO : Echocardiographie Trans-Oesophagienne
ETT : Echocardiographie Trans-Thoracique
FEVG : Fraction Ejection du Ventricule Gauche
HTAP : Hyper-Tension Artérielle Pulmonaire
IVD : Insuffisance Ventriculaire Droite
ITV : Intégrale Temps Vitesse
IT : Insuffisance Tricuspidienne
LVAD : Left Ventricular Assistance Device
PAM : Pression artérielle moyenne
PVC : Pression Veineuse Centrale
RVGLS : Right Ventricle Global Longitudinal Strain
RV1 : Right Ventricle dimension 1
RV3 : Right Ventricle dimension 3
SAOS : Syndrome d'Apnée-hypopnée Obstructif du Sommeil
SLVD : Strain Longitudinal du Ventricule Droit
TAPSE : Tricuspid Annular Plane Systolic Excursion
VD : Ventricule Droit
VG : Ventricule Gauche

Introduction

La fonction ventriculaire droite est un enjeu majeur en péri-opératoire de chirurgie cardiaque. L'évaluation de cette dernière doit être faite de manière précise et fiable ^[1] car l'impact de l'insuffisance ventriculaire droite (IVD) est important sur la morbi-mortalité postopératoire ^[2,3,4].

Contrairement à la défaillance du cœur gauche, largement étudiée, la contribution du ventricule droit (VD) à une instabilité hémodynamique en post-cardiotomie a longtemps été sous-estimée. Depuis, le rôle du VD dans la défaillance postopératoire de chirurgie cardiaque est établi mais la physiopathologie reste mal comprise et l'incidence probablement sous-estimée : selon les séries, elle survient dans 1% des cas après cardiectomie, 2-3% après transplantation cardiaque et jusqu'à 10-20% après une mise en place d'un LVAD ^[5,6,7,8,9,10,11].

L'évaluation par l'échocardiographie trans-oesophagienne (ETO) est facilement accessible au bloc opératoire ^[12,13,14,15].

Une analyse échocardiographique de la déformation longitudinale du VD (appelée *2DStrain* longitudinal de la paroi libre du VD) pourrait être un nouveau paramètre de compréhension de la dysfonction droite post-cardiotomie. Certaines études soulignent le caractère prédictif du *2DStrain* du VD sur l'évolution de la fonction VD en postopératoire de chirurgie cardiaque ^[10,11,16,17,18,19,20,21]. Il serait également plus précoce que les indices classiques d'échocardiographie pour diagnostiquer une défaillance droite dans diverses pathologies médicales : hypertension artérielle pulmonaire (HTAP) chronique, SAOS, amylose, ... ^[22,23,24,25,26,27]. L'analyse du *2DStrain* est reconnue comme reproductible avec une bonne corrélation inter et intra individuelle ^[20,28,29].

C'est dans cette optique que nous avons souhaité explorer ce paramètre, en plus des paramètres échocardiographiques « classiques », en péri-opératoire de chirurgie cardiaque pour remplacement valvulaire.

Matériel et méthodes

Population et lieu d'étude

Cette étude prospective, observationnelle, de soins courants a été réalisée dans le service d'anesthésie-réanimation du CHU Arnaud de Villeneuve à Montpellier (France).

La population incluse correspondait à tous les patients âgés de plus de 18 ans admis pour chirurgie valvulaire programmée (remplacement valvulaire aortique biologique ou mécanique, remplacement valvulaire mitral biologique ou mécanique, plastie mitrale) avec une fraction d'éjection du ventricule gauche (FEVG) >45% et un rythme sinusal.

Les critères d'exclusion étaient : les chirurgies combinées (plastie tricuspидienne, pontage coronarien), un antécédent de chirurgie cardiaque, une HTAP préopératoire, une défaillance ventriculaire droite préopératoire (définie par un TAPSE <11mm et/ou un DTI S <8 cm.s-1), un cœur pulmonaire chronique, une cardiopathie ischémique et/ou les sujets coronariens avérés.

Chaque patient était informé de l'étude, de manière claire et loyale, la veille de l'intervention. Son consentement éclairé était recueilli par écrit.

L'étude a été validée par la « Délégation Régionale à la Recherche Clinique et à l'Innovation » du CHRU de Montpellier, et accepté par le CPP (N° d'enregistrement de la recherche: 2016-A01247-44, N° de Protocole: UF9597)

Recueil

En plus des données démographiques et péri-opératoires habituelles, différents paramètres échocardiographiques ont été recueillis. Paramètres étudiés et validés en ETO et dans le cadre de la chirurgie cardiaque ^[4,30,31,32,33].

- Le *Tricuspid Annular Plane Systolic Excursion* (ou TAPSE) mesuré en mode TM (temps/mouvement) sur une coupe 4 cavités médio-œsophagienne à 0° ou une coupe trans-gastrique profonde à 120° pour un alignement optimum du Doppler. Un TAPSE<11mm définissait une défaillance ventriculaire droite.

- Le *Doppler Tissular Imaging* (ou DTI) à l'anneau tricuspидien pour mesurer l'*Onde S* (ou DTI S) obtenu depuis une coupe 4 cavités médio-œsophagienne à 0° ou une coupe trans-gastrique profonde à 120° pour un alignement optimum du Doppler. Un DTI S <8cm.s-1 définissait une défaillance ventriculaire droite.

- Le *2DStrain* (ou speckle tracking) de la paroi libre du VD : celui des 3 segments (apical, latéral et basal) et la résultante « *2DStrain Global* ». La mesure du *2DStrain* était effectuée sur une coupe 4 cavités médio-œsophagienne à 0°, les mesures étaient répétées sur 3 boucles de 2 battements cardiaques (ou plus) au niveau de 3 segments de la paroi libre du VD (**Annexe 1**). Un *2DStrain* global supérieur à -20% définissait une défaillance ventriculaire droite.

- Les mesures morphologiques du VD étaient effectuées sur une coupe 4 cavités medio-œsophagienne à 0°: RV1 correspondant à la mesure à l'anneau tricuspидien et RV3 correspondant à la longueur « base-apex » ou plus grande longueur (**Annexe 2**).

- Les pressions pulmonaires étaient estimées par doppler continu sur le flux d'insuffisance tricuspидienne et la pression veineuse centrale recueillie en peropératoire.

- La fonction ventriculaire gauche était recueillie avec une évaluation de la FEVG visuelle ; une approche du débit cardiaque était réalisée par la mesure de l'intégrale temps vitesse (ITV) aortique (valeurs moyennées sur 3 mesures).

Ces mesures étaient réalisées à 3 temps opératoires :

- T0 correspondait au temps après induction anesthésique (réalisé selon un protocole codifié) et avant sternotomie.

- T1 correspondait au temps où le sternum et le péricarde étaient ouverts mais avant le départ de la circulation extracorporelle (CEC).

- T2 correspondait au temps de la fin d'intervention (sortie de CEC, péricarde et sternum refermés).

Le recueil était effectué par 2 opérateurs entraînés, diplômés en échocardiographie. Les paramètres étaient mesurés par chaque opérateur en aveugle des résultats de l'autre opérateur.

Tous les patients étaient ensuite transférés en réanimation au « Département d'Anesthésie-Réanimation thoracique, vasculaire et cardiaque » pour une durée minimum de 24h, selon la pratique habituelle du service.

Echocardiographie

L'appareil d'échocardiographie utilisé était un *Phillips EPIQ*, et la sonde d'ETO une 7x-t. Toutes les mesures étaient effectuées avec ce matériel (employé en routine pour toute chirurgie cardiaque) et standardisées dans le recueil des données.

Type de voie d'abord

Il était décidé en préopératoire, par le chirurgien référent du patient, le type de voie d'abord. Il existait 2 types de voies d'abord dans le cadre de la chirurgie de remplacement valvulaire aortique : la « sternotomie » et la « mini-sternotomie ». Pour une chirurgie de valve mitrale, la voie d'abord était une « sternotomie ».

Statistiques

Les données sont décrites par la moyenne et l'écart type pour les variables quantitatives ou en médiane [IQ25 ; 75] selon la distribution normale ou non, et par le nombre et le pourcentage pour les variables qualitatives. Le test du Chi-2 ou de Fisher est utilisé pour comparer les proportions entre différents groupes de sujets. Le test de Student ou de Mann-Whitney est employé pour comparer les moyennes ou médianes.

Une p-value <0.05 est considérée comme significative.

Résultats

1 – Population

Les caractéristiques de la population sont résumés **Tableau 1**.

30 patients ont été inclus : 23 ont bénéficié d'une chirurgie de la valve aortique (dont 5 par « mini-sternotomie ») et les 7 autres d'une chirurgie de la valve mitrale. La population était de 18 hommes pour 12 femmes.

Les données liées à la circulation extra-corporelle sont résumés **Tableau 2**.

	Toutes voies d'abord (n=30)
Âge (année)	63,2 (12,2)
Taille (mètre)	1,7 (0,1)
Poids (kg)	74,5 (14,7)
IMC (kg/m ²)	25,79 (4,46)
Sexe masculin (%)	18 (60%)
Diabète (%)	3 (10%)
Tabac (%)	12 (40%)
AOMI (%)	0 (0%)
HTA (%)	11 (36,7%)
Créatininémie (mmol/l)	87,7 (27,6)

Tableau 1 : caractéristiques de la population
Les valeurs indiquent : moyenne (écart-type) ou valeur absolue (pourcentage)

	Toutes voies d'abord (n=30)
Temps assistance (minutes)	17,9 (6,7)
Temps de CEC (minutes)	105 (25,3)
Temps de clampage (minutes)	78,4 (19,9)
Amines en sortie CEC (%)	8 (26,7%)
Sortie sous assistance (%)	0 (0%)

Tableau 2 : caractéristiques de la circulation extra-corporelle
Les valeurs indiquent : moyenne (écart-type) ou valeur absolue (pourcentage)

La dysfonction ventriculaire droite pouvait être définie par les paramètres échographiques et leurs valeurs seuils (définies plus haut).

Dans cette série, aucun patient n'avait de TAPSE altéré à T0 contre 6 à T2 ; et de la même façon, aucun patient ne présentait d'altération avec une Onde S <11 cm.s⁻¹ à T0 contre 15 à T2. Par contre, 2 patients présentaient un 2DStrain Global altéré à T0 contre 12 à T2.

Sur les 8 patients qui ont nécessité un soutien par amine vasoactive en sortie de CEC, seulement 5 présentaient une « défaillance échographique » :

2 présentaient une Onde S significativement plus basse et 3 présentaient un 2DStrain Global significativement augmenté (dons altéré).

Aucun patient ne cumulait 2 paramètres échocardiographiques de défaillance VD.

[2 - Evolution des paramètres échocardiographiques du ventricule droit : toutes chirurgies confondues](#)

Tous les paramètres échographiques du VD (TAPSE, Onde S, 2DStrain du VD, morphologie RV1-RV3) ont été altérés significativement (p<0.001) en fin de chirurgie (entre T0 et T2).

On constatait une augmentation significative ($p < 0,001$) du TAPSE (**Figure 1**) à l'ouverture du péricarde (différence entre T0 et T1), ainsi qu'une diminution significative ($p < 0,001$) entre T1 et T2, mais aussi entre T0 et T2 ($p < 0,001$).

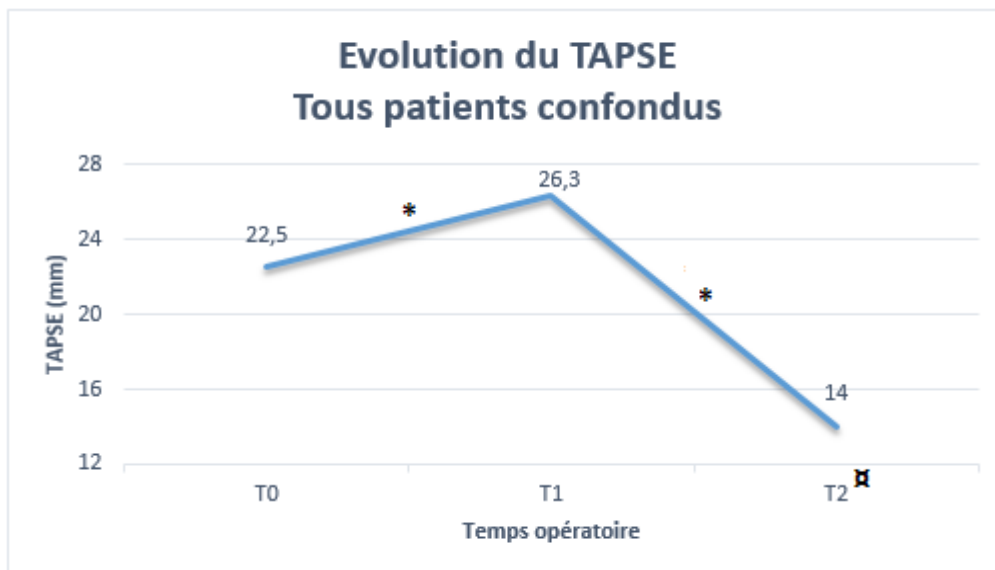


Figure 1 : évolution du TAPSE tous patients confondus
* : différence significative entre T0 et T1, ou entre T1 et T2 ($p < 0,001$)
α : différence significative entre T0 et T2 ($p < 0,001$)

On constatait une altération significative de l'Onde S entre T1 et T2 ($p < 0,001$), ainsi qu'entre T0 et T2 ($p < 0,001$).

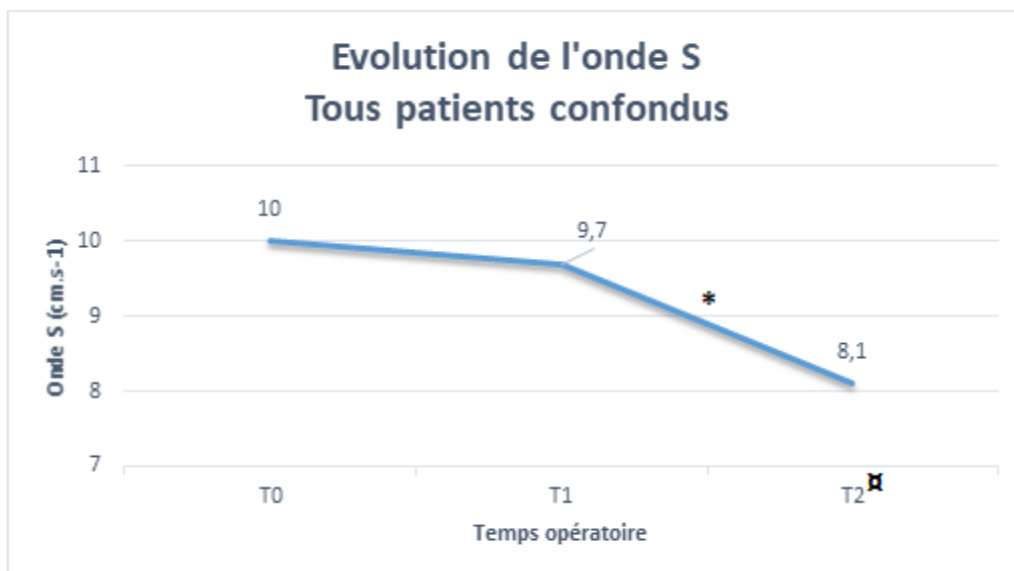


Figure 2 : évolution de « l'Onde S » tous patients confondus
* : différence significative entre T1 et T2 ($p < 0,001$)
α : différence significative entre T0 et T2 ($p < 0,001$)

Les critères morphologiques variaient également selon le temps opératoire (**Figure 3**). RV1 était significativement augmenté entre T0 et T1 ($p<0.035$) avant de diminuer significativement ($p<0.003$) entre T1 et T2. RV3 variait significativement mais à chaque temps opératoire : augmentation à l'ouverture du péricarde ($p<0.007$), diminution entre T1 et T2 ($p<0.001$) et diminution entre T0 et T2 ($p<0.001$).

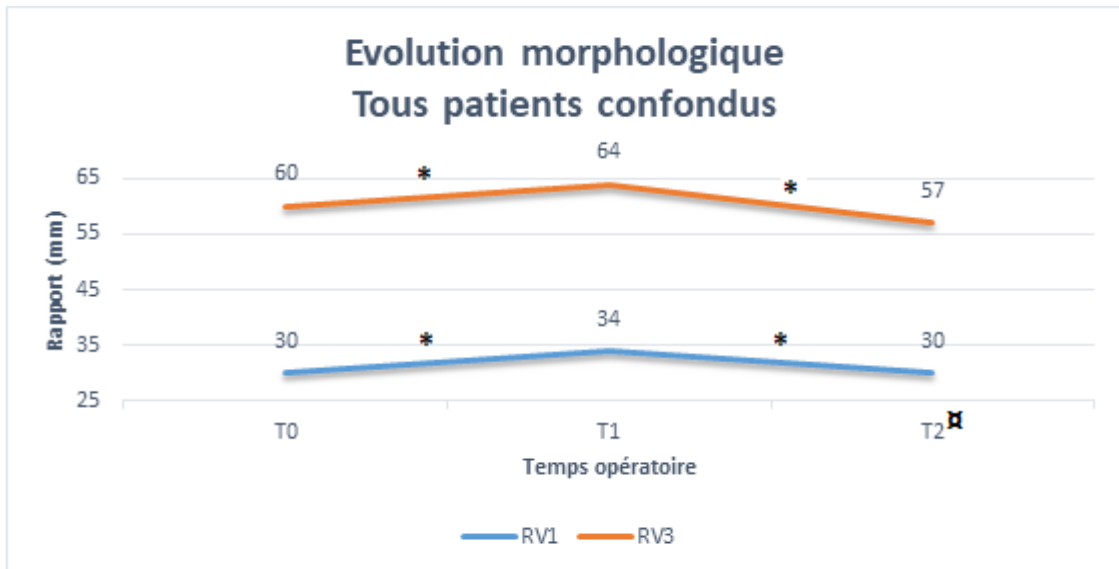


Figure 3 : évolution des paramètres morphologiques tous patients confondus

* : différence significative entre T0 et T1, ou entre T1 et T2

α : différence significative entre T0 et T2 pour RV3 ($p<0.001$)

Les valeurs segmentaires (**Figure 4**) du 2DStrain de la paroi libre du VD (basal, latéral, apical) ou le 2DStrain Global (**Figure 5**) évoluaient de manière similaire à chaque temps de mesure. Entre T0 et T1, le 2DStrain Global de la paroi libre du VD ne présentait pas de variation significative, alors qu'il augmentait significativement ($p<0.001$) entre T0 et T2, ainsi qu'entre T1 et T2 ($p<0.001$).

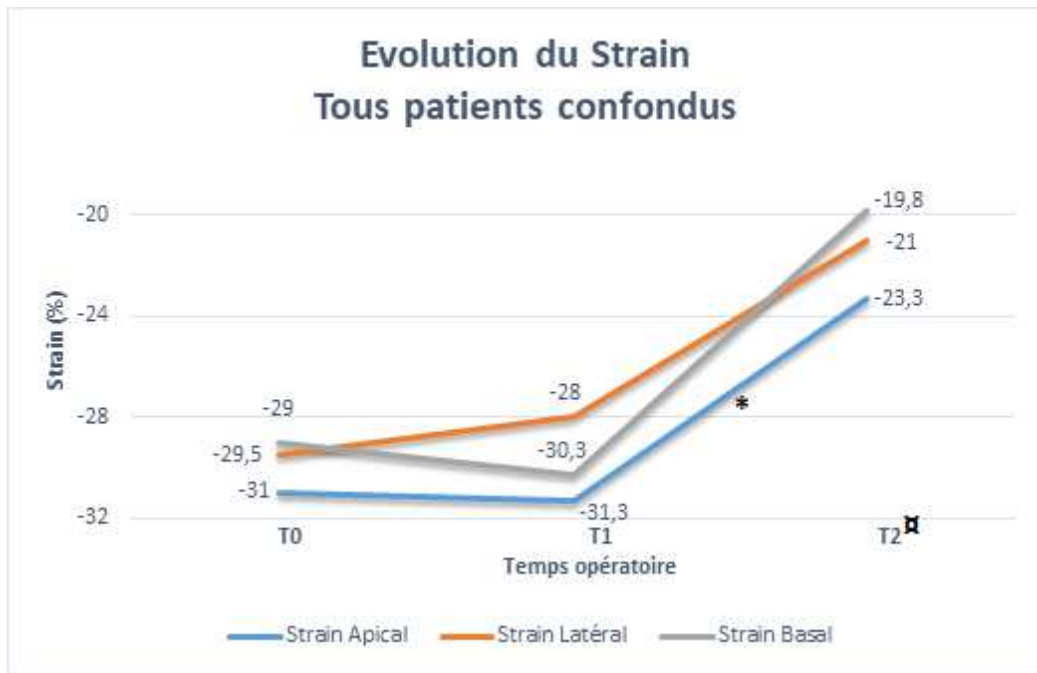


Figure 4 : évolution des « 2DStrain segmentaires » tous patients confondus
 * : différence significative entre T1 et T2 ($p < 0.001$)
 α : différence significative entre T0 et T2 pour RV3 ($p < 0.001$)

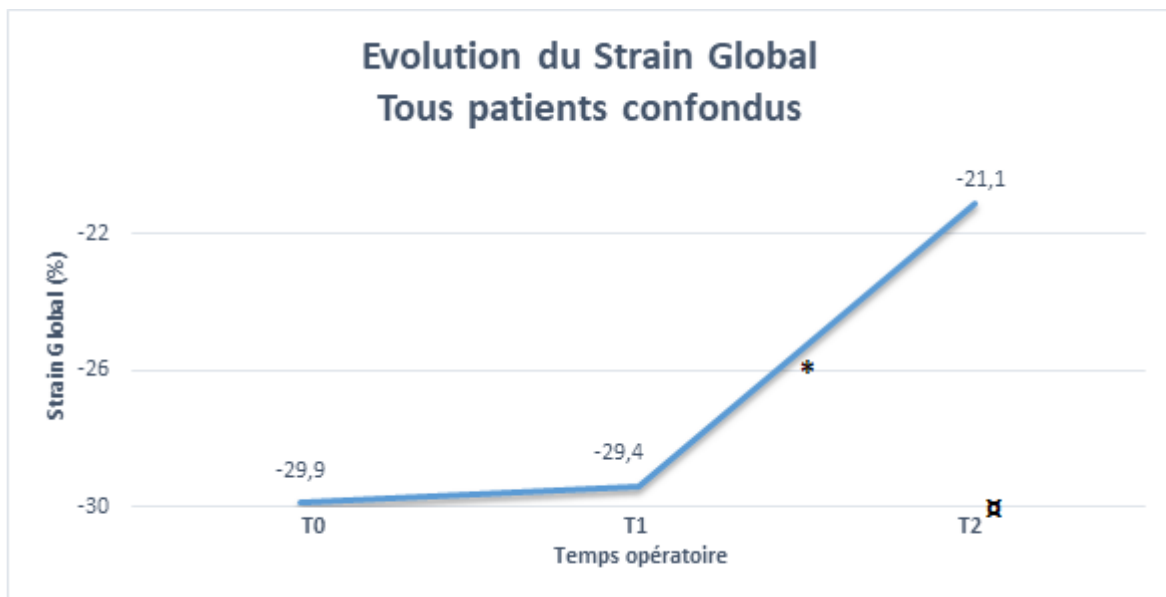


Figure 5 : évolution du « 2DStrain global » tous patients confondus
 * : différence significative entre T1 et T2 ($p < 0.001$)
 α : différence significative entre T0 et T2 pour RV3 ($p < 0.001$)

Les données hémodynamiques sont reportées dans le **Tableau 3**. On notait une diminution significative de l'ITV aortique entre T0 et T2 ($p < 0.02$).

	T0	T1	T2
PAM (mmHg)	65 [65; 70]	65 [65; 70]	70 [65; 79]
FEVG (%)	60 [55; 65]	60 [55; 65]	57,5 [51; 60]
ITV Ao (cm)	19,9 [18; 24]	19 [17; 23]	17* [14; 20]

Tableau 3 : évolution des paramètres « hémodynamiques »
Médiane [IQ 25 ; 75]
* : différence significative entre T0 et T2 ($p < 0.02$)

3 – Evolution des paramètres échocardiographiques du ventricule droit dans le groupe chirurgie valvulaire aortique selon la voie d'abord chirurgicale : « mini-sternotomie » versus « sternotomie »

Les données sur le TAPSE (**Figure 6**) et l'Onde S (**Figure 7**) n'objectivaient pas de différence significative entre les 2 voies d'abords.

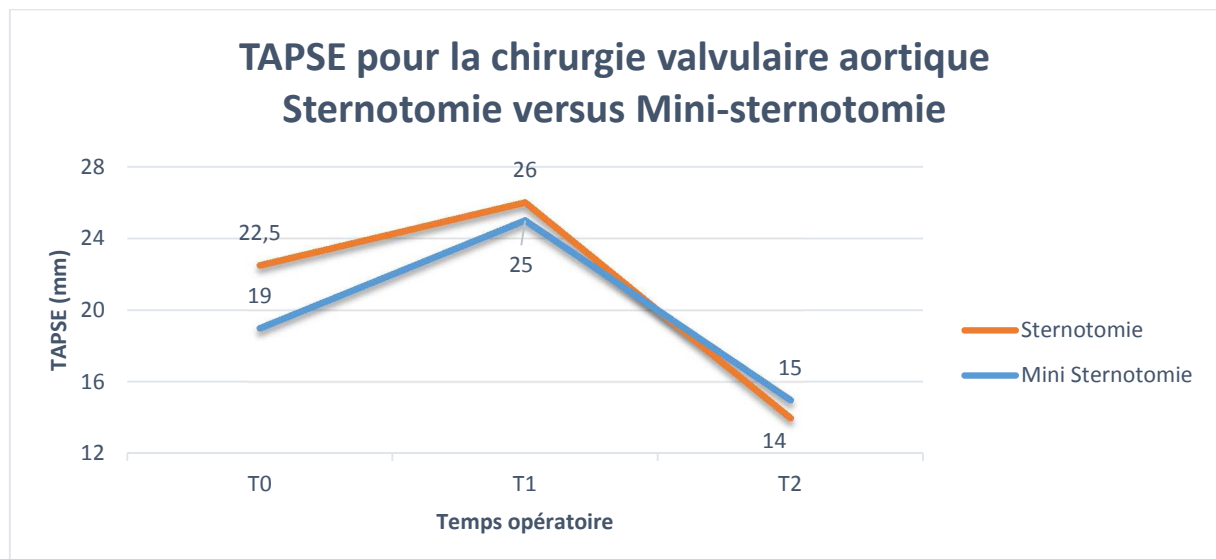


Figure 6 : évolution du TAPSE pour la chirurgie valvulaire aortique, selon la voie d'abord.

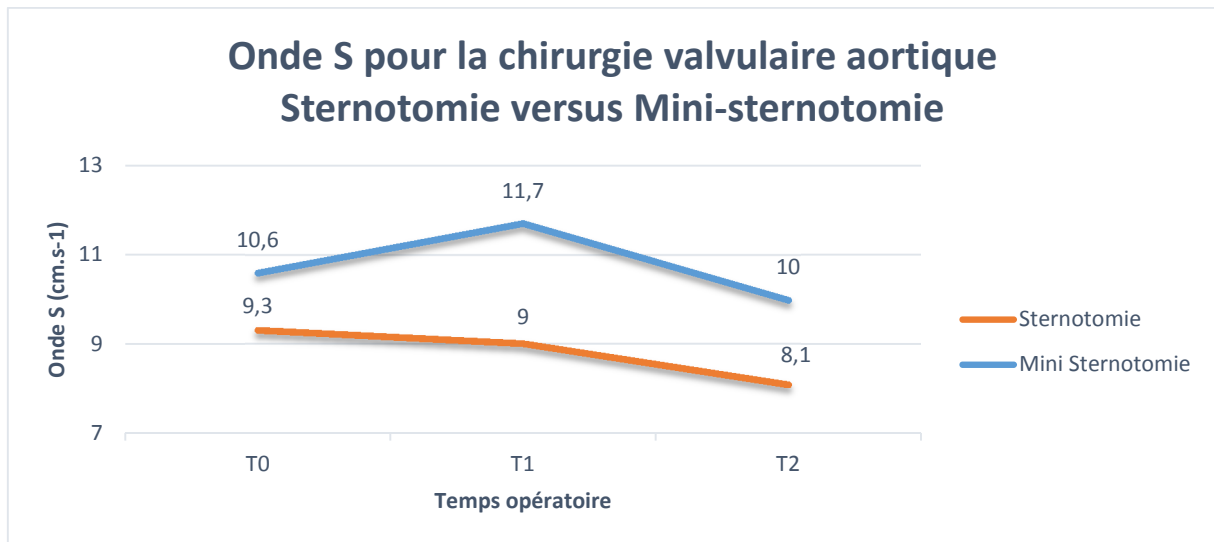


Figure 7 : évolution de l'onde S pour la chirurgie valvulaire aortique, selon la voie d'abord.

Les paramètres morphologiques RV1 (**Figure 8**) et RV3 (**Figure 9**) présentait des différences significatives. A T1 (thorax ouvert – péricarde ouvert), RV1 ($p=0.023$) et RV3 ($p=0.017$) étaient plus augmenté dans le cadre de la « sternotomie » que dans le cadre de la « mini-sternotomie ».

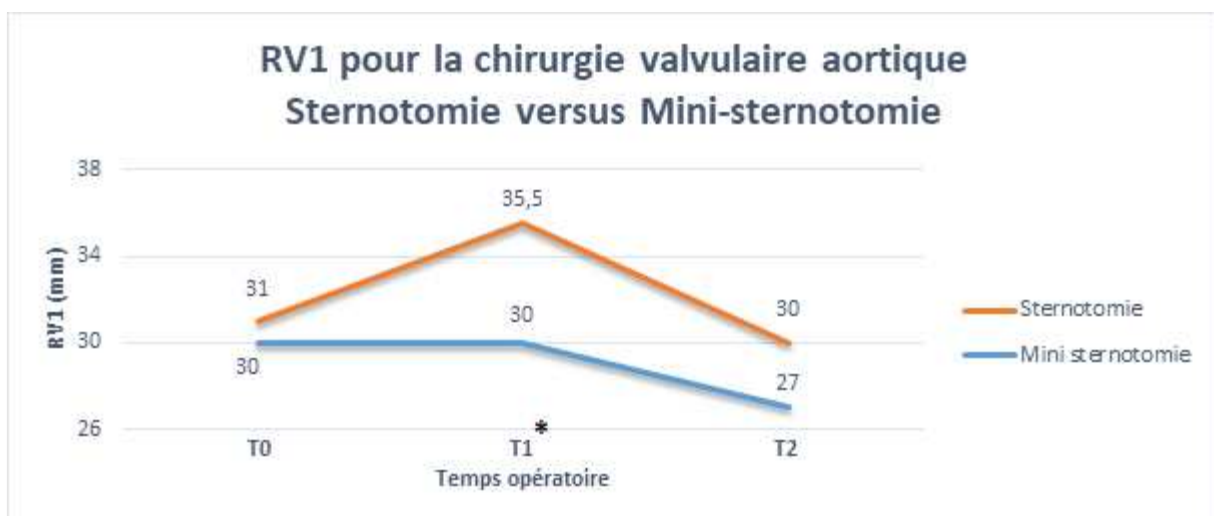


Figure 8 : évolution de RV1 pour la chirurgie valvulaire aortique, selon la voie d'abord.

* : différence significative à T1 ($p=0.023$)

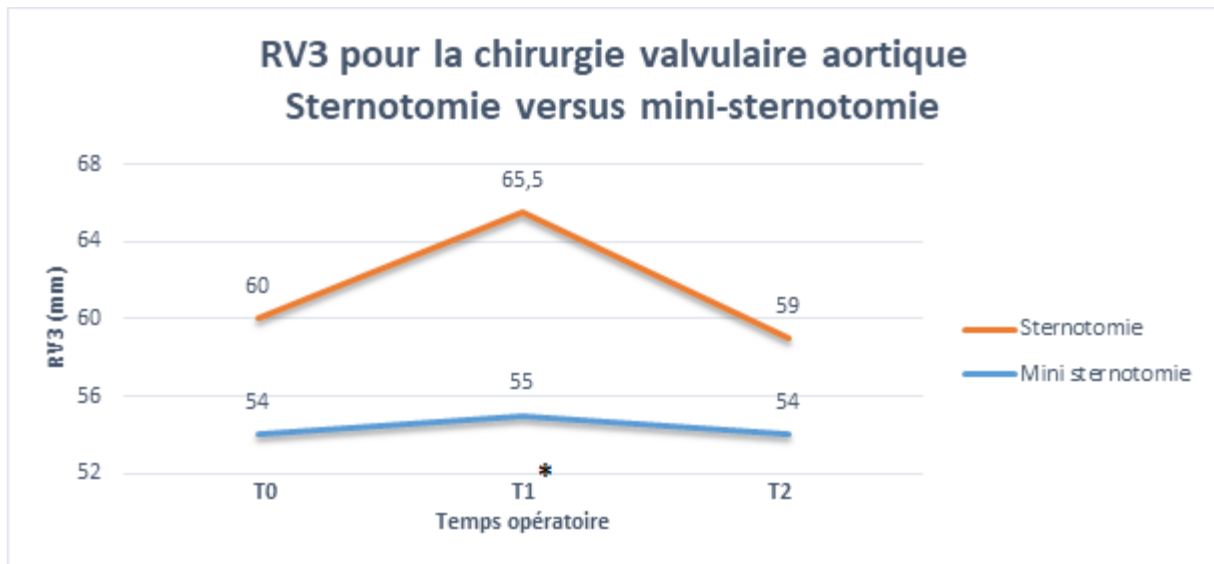


Figure 9 : évolution de RV3 pour la chirurgie valvulaire aortique, selon la voie d'abord.

* : différence significative à T1 (p=0.017)

Le « 2DStrain Global » augmentait dans les 2 groupes (**Figure 10**) sans pour autant présenter de différence significative. L'analyse du pourcentage de variation entre T0 et T2 était significatif (p<0.019) entre les 2 voies d'abord avec une plus grande variation dans le groupe « mini-sternotomie » (-20,2% contre -32.1%) (**Figure 11**).

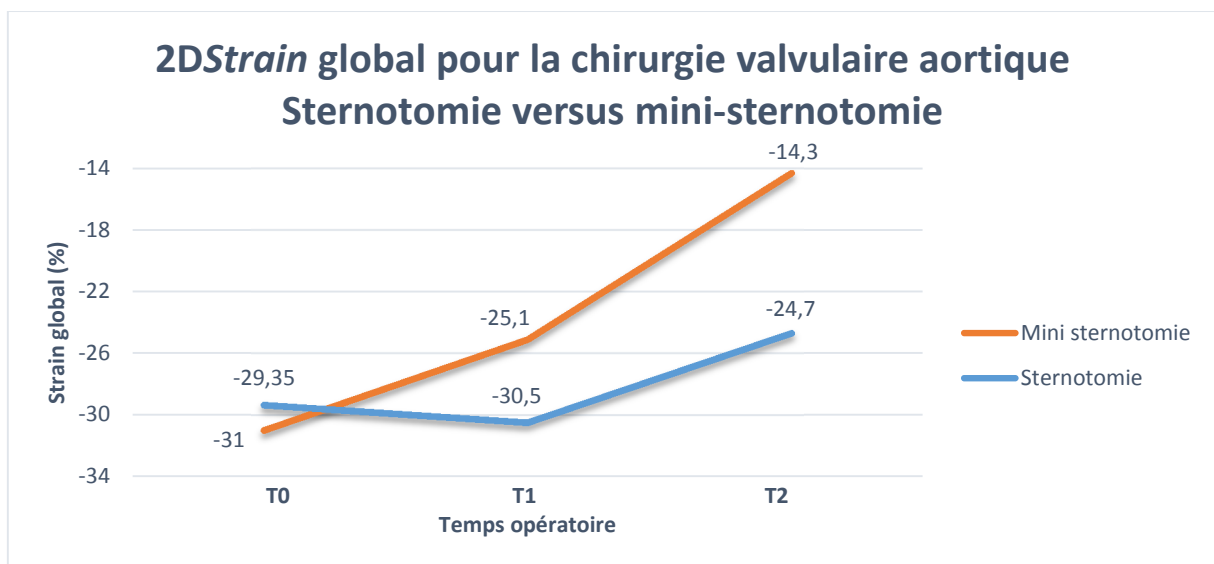


Figure 10 : évolution du 2DStrain Global pour la chirurgie valvulaire aortique, selon la voie d'abord.

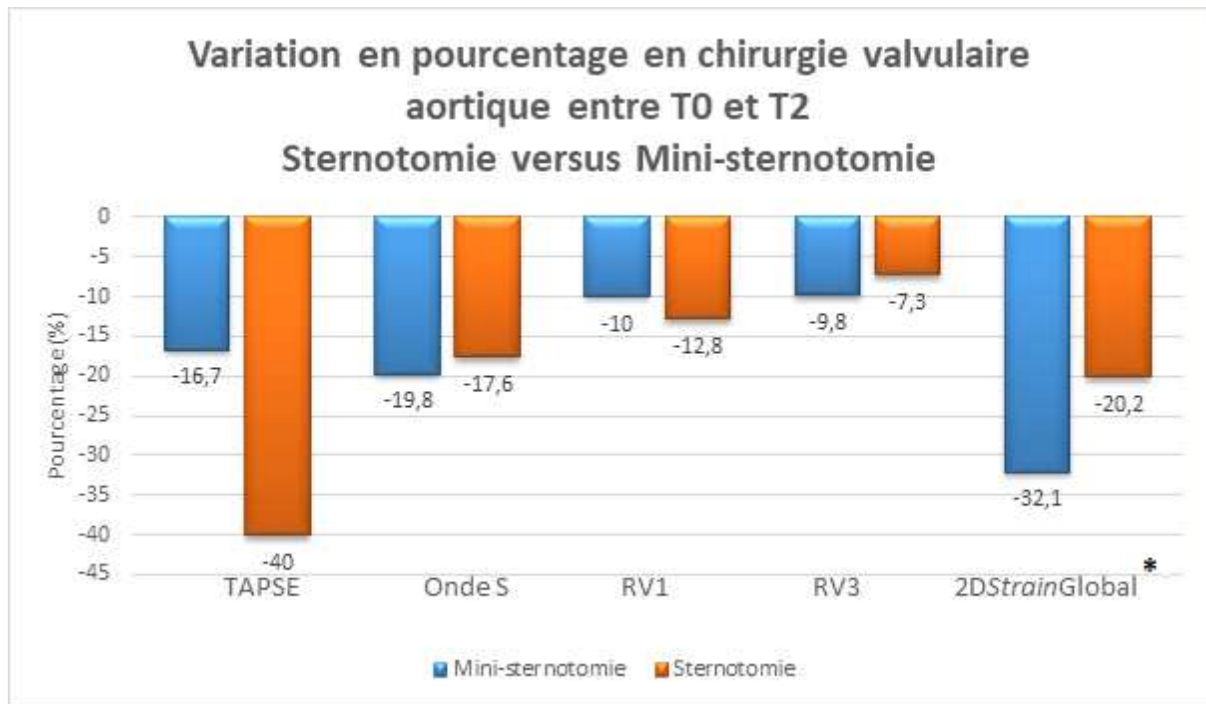


Figure 11 : variation en pourcentage des paramètres pour la chirurgie valvulaire aortique entre T0 et T2, selon la voie d'abord.

* : différence significative p<0.019

Discussion

1 - Evolution des paramètres échocardiographiques du ventricule droit : toutes chirurgies confondues

On constatait que tous les paramètres échocardiographiques du VD étaient altérés en postopératoire immédiat ; mais sur cette série de 30 patients, seulement 8 ont nécessité un soutien hémodynamique par amine témoignant probablement d'une dysfonction ventriculaire droite. Ainsi, une altération des paramètres échocardiographiques du VD ne signifiait pas une défaillance ventriculaire droite clinique.

Une défaillance droite (définie échographiquement par un TAPSE <11mm, une Onde S <8 cm.s-1 ou un 2DStrain >-20%) a été retrouvée en fin d'intervention chez respectivement 6, 15 et 12 patients.

Ces paramètres étaient normaux à T0 et ces malades n'ont pas présenté un tableau clinique de défaillance ventriculaire droite postopératoire. Ceci met en exergue le fait qu'une défaillance ventriculaire droite ne peut pas être diagnostiquée qu'échographiquement et qu'il existe probablement un système adaptatif du cœur pour palier à la dysfonction droite (interaction ventricule gauche-ventricule droit par exemple).

Dans notre étude, le TAPSE (**Figure 1**) augmentait significativement entre T0 et T1 suite à la péricardotomie. Puis, lors de la fermeture de ce dernier (T2) il chutait de manière significative par rapport à T0 mais aussi par rapport à T1.

L'augmentation immédiate du TAPSE observée après péricardotomie s'expliquerait par le fait qu'il n'est plus le reflet de la fonction systolique du VD mais une simple mesure du changement physiologique lié à l'ouverture du péricarde ^[34].

Deux hypothèses physiologiques peuvent être présentées : d'une part une majoration du diamètre transversal médial et apical du VD en diastole entrainerait une « sphéricité » du VD ; d'autre part l'ouverture du péricarde serait responsable d'un changement dans l'appareil suspenseur du péricarde lui-même ou des ligaments péricardiques (ligament phrénopéricardique, xypho-péricardique, vertébro-péricardique ou sterno-péricardique).

Ces 2 arguments pourraient expliquer la persistance du TAPSE altérée à distance d'une chirurgie cardiaque avec péricardotomie ^[35,36,37].

Il a déjà été démontré qu'un TAPSE peut être abaissé en postopératoire de chirurgie cardiaque et ce sans symptomatologie clinique de défaillance ventriculaire droite. De même, cette altération ne récupérait pas à un an quand bien même la FEVD et le volume d'éjection systolique du VD étaient préservés à l'IRM ^[35,36,37] témoignant de mécanismes adaptatifs.

Par ailleurs, d'autres études ont démontré qu'il existait une très modeste corrélation entre le TAPSE et le volume d'éjection systolique du VD par thermodilution : ce qui a conduit certains auteurs, comme Unsworth & al ^[38], à dire que le TAPSE (lié à son évaluation monodimensionnel) n'était pas une valeur sensible pour évaluer une fonction systolique du ventricule droit en postopératoire de chirurgie cardiaque et que son évolution était davantage le reflet d'un changement de physiologie du ventricule droit que d'une fonction de ce ventricule ^[38,39].

Notre étude confirme la variation de ce paramètre en peropératoire lors de la péricardotomie : il semble donc primordial d'effectuer les mesures du TAPSE au bon moment et ce dans les mêmes conditions anatomiques (péricarde et thorax fermés). Par ailleurs, il semble licite de se montrer critique vis à vis du TAPSE en péri-opératoire car son impact sur la clinique semble fortement limité au travers de multiples travaux ^[39,40,41,42].

Notre étude objectivait une variation de l'Onde S (**Figure 2**) qui chutait de manière significative entre T1/T2 et T0/T2. Ce paramètre ne semblait pas influencer par la péricardotomie comme en atteste sa « stabilité » entre T0 et T1, mais présentait une diminution significative en fin d'intervention. Une étude précédente réalisée par Unsworth et al. objectivait une diminution de l'Onde S dès les 3 minutes faisant suite à l'ouverture du péricarde ^[38]. Ceci n'était pas retrouvé dans notre étude, peut-être en lien avec notre effectif relativement faible.

D'un point de vue morphologique, les distances RV1 et RV3 étaient également modifiées par les temps opératoires. RV1 et RV3 augmentaient significativement après l'ouverture du péricarde. En effet, il est facile de concevoir que le ventricule droit n'étant plus contraint dans le sac péricardique, voit son volume augmenter.

RV3 était significativement plus bas après la fermeture des incisions (T2) qu'à son état préopératoire (T0). Ceci pourrait s'expliquer par les variations importantes de volémie en fin d'intervention qui modifient le volume du ventricule droit, mais aussi par les arguments susmentionnés : la sphéricisation du VD à l'ouverture du péricarde et la modification de l'appareil suspenseur péricardique.

Le 2DStrain (**Figure 4 et 5**), que l'analyse soit segmentaire ou globale, augmentait de manière significative en fin d'intervention témoignant d'une altération de la fonction systolique. Ce qui était notable et intéressant avec le 2DStrain (qu'il soit apical, latéral, basal ou la résultante globale), c'est qu'il ne semblait pas être influencé par l'ouverture du péricarde à la différence du TAPSE ou des distances RV1 et RV3. Ces résultats sont en adéquation avec plusieurs études antérieures ^[44-52], dont celle de Ting P-C et al. ^[43] qui suggérait que le Strain Longitudinal du VD (SLVD) était un meilleur indicateur de suivi péri-opératoire que les paramètres usuels (TAPSE, DTI S VD, diamètre du VD) dans le cadre d'une chirurgie cardiaque et qu'il serait le meilleur facteur prédictif de l'instabilité hémodynamique ainsi que de la durée d'amine postopératoire. En effet, le SLVD est une évaluation de la contraction longitudinale globale et est donc moins dépendant de l'angle de mesure, ce qui pourrait expliquer sa meilleure performance après péricardotomie.

D'un point de vue hémodynamique (**Tableau 3**), l'ITV aortique était significativement plus basse en fin d'intervention témoignant probablement d'une baisse du débit cardiaque. Mais au vu de la valeur de l'ITV aortique médiane, évaluée à 16 cm à T2, on peut supposer qu'il n'y avait pas d'impair hémodynamique cliniquement significatif ; d'ailleurs, la FEVG et la pression artérielle moyenne (PAM) étaient maintenues.

[2 – Evolution des paramètres échocardiographiques du ventricule droit dans le groupe chirurgie valvulaire aortique selon la voie d'abord chirurgicale : « mini-sternotomie » versus « sternotomie »](#)

Dans un second temps, nous nous sommes intéressés aux patients ayant bénéficiés d'une chirurgie valvulaire aortique et nous avons différenciés 2 groupes selon les voies d'abords : « sternotomie » versus « mini-sternotomie ».

Nous avons obtenu des résultats qui corroborent l'impact majeur du péricarde sur les mesures échocardiographiques. En effet, l'augmentation significative du TAPSE à la péricardotomie n'était pas retrouvée dans le groupe mini-sternotomie (**Figure 6**). Et dans ce même groupe « mini-sternotomie », on observait aucune différence significative, c'est à dire que ni le TAPSE, ni l'Onde S, ni le 2DStrain global, ni les distances RV1 et RV3 ne présentaient de variation significative : ni lors de la péricardotomie ni en fin d'intervention (**figure 7, 8, 9 et 10**). Ainsi, on pourrait penser que la mini-péricardotomie associée à la mini-sternotomie aurait un rôle protecteur quant à la fonction ventriculaire droite.

L'effet protecteur de la moindre ouverture du péricarde a déjà été retrouvé sur d'autres types de chirurgie cardiaque comme lors d'implantation de LVAD : la fonction ventriculaire droite était mieux préservée chez les patients dont les LVAD ont été implantés par thoracotomie que ceux chez qui une sternotomie avec péricardotomie complète avait été nécessaire ^[53, 54].

Il est une nuance à apporter concernant le 2DStrain Global du VD, malgré la non significativité de son évolution entre T0 et T2 dans le groupe mini-sternotomie, les valeurs nous interpellent car semblent plus altérées que dans le groupe sternotomie. La faible cohorte de ce sous-groupe pourrait expliquer la non-significativité. Et si on s'intéressait aux variations en pourcentage entre T0 et T2 (**figure 11**), on observait une différence

significative en défaveur du groupe mini-sternotomie (-32,1%) par rapport au groupe sternotomie (-20,2%).

L'altération plus importante du 2D*Strain* Global dans le groupe mini-sternotomie pourrait s'expliquer par un temps de CEC prolongé (moyenne de 105min en voie « standard » contre 114min en voie « mini-invasive » même si la différence n'est pas significative).

L'ensemble des variations en pourcentage de toutes les valeurs est résumé **figure 11**.

3 - Points forts et limites

Les points forts étaient l'utilisation d'un seul et même couple « sonde ETO – appareil d'échocardiographie ». De même 2 uniques opérateurs pour recueillir les images, et la relecture en aveugle par ces 2 opérateurs. L'utilisation d'un outil classique de monitoring en chirurgie cardiaque, s'ancrant dans les bonnes pratiques recommandées sur le plan international ^[39]. La multiplicité des mesures, à différents temps opératoires selon l'intégrité du péricarde. Il s'agissait par ailleurs d'une étude prospective.

Les limites de cette étude étaient son caractère monocentrique, ainsi qu'un faible effectif de patient. L'exclusion des patients à plus haut risque de défaillance cardiaque droite postopératoire (antécédent de chirurgie cardiaque, cardiopathie ischémique, défaillance ventriculaire droite préopératoire) explique la faible incidence de défaillance cardiaque droite avérée : chez 1 seul patient on a pu détecter une réelle défaillance ayant conduit à l'administration prolongée d'amines en postopératoire (48h) et à un séjour plus long de réanimation (72h). La volonté d'exclure les coronariens était de ne pas induire de biais sur les variations de la déformation myocardique du VD liées à une insuffisance coronarienne.

Conclusion

On constatait une altération significative de tous les paramètres échocardiographiques de la fonction systolique du VD en postopératoire immédiat. Ces altérations, bien que parfois significatives échographiquement, n'ont quasiment jamais été associées à une dysfonction droite clinique (seul un patient présentait une dysfonction droite avec retentissement clinique).

L'ouverture du péricarde était un paramètre qui modifiait à lui seul significativement les mesures et la morphologie du VD. Ceci nous indique qu'il faut rester vigilant quant au moment où nous effectuons des mesures échocardiographiques en péri-opératoire, et qu'une mesure fiable ne peut s'effectuer qu'à péricarde et thorax fermés.

Le 2D*Strain* de la paroi libre du VD était non altéré par la péricardotomie et pourrait donc être plus fiable pour estimer la fonction systolique du VD contrairement aux autres paramètres.

L'ouverture partielle du péricarde par mini-sternotomie lors des chirurgies de chirurgie valvulaire aortique semblait avoir un effet protecteur sur la fonction ventriculaire droite car aucun de ces patients n'a présenté d'altération des paramètres échographiques en postopératoire immédiat.

Bibliographie

- 1 - Ternacle J, Berry M, Cognet T, Kloeckner M, Damy T, Monin JL, et al. Prognostic value of right ventricular two-dimensional global strain in patients referred for cardiac surgery. *J Am Soc Echocardiogr* 2013;26: 721e6.
- 2 - Kaul TK, Fields BL. Postoperative acute refractory right ventricular failure: incidence, pathogenesis, management and prognosis. *Cardiovasc Surg*. 2000;8:1-9.2.
- 3 - Shinobu Tagaki MD, Leila Hosseini MD[†], Robin Varghese MD, MS, FRCSC^{*}. Right Ventricular Failure After Cardiac Surgery: Management Strategies. <https://doi.org/10.1053/j.semtcvs.2012.08.001>. *Seminars in Thoracic and Cardiovascular Surgery* Volume 24, Issue 3, Autumn 2012, Pages 188-194
- 4 - Reichert CL, Visser CA, van den Brink RB, Koolen JJ, van Wezel HB, Moulijn AC, Dunning AJ. Prognostic value of biventricular function in hypotensive patients after cardiac surgery as assessed by transesophageal echocardiography. *J Cardiothorac Vasc Anesth*. 1992;6(4):429–432. doi: 10.1016/1053-0770(92)90008-U.
- 5 - Harjola VP, Mebazaa A, Čelutkienė J, Bettex D, Bueno H, Chioncel O, Crespo-Leiro MG, Falk V, Filippatos G, Gibbs S, Leite-Moreira A, Lassus J, Masip J, Mueller C, Mullens W¹⁹, Naeije R, Nordegraaf AV, Parissis J, Riley JP, Ristic A, Rosano G, Rudiger A, Ruschitzka F, Seferovic P, Sztrymf B, Vieillard-Baron A, Yilmaz MB, Konstantinides S. Contemporary management of acute right ventricular failure: a statement from the Heart Failure Association and the Working Group on Pulmonary Circulation and Right Ventricular Function of the European Society of Cardiology. *Eur J Heart Fail*. 2016 Mar;18(3):226-41. doi: 10.1002/ejhf.478.
- 6 - McGovern, G. J. Jr. Treatment with ECMO for post cardiectomy cardiogenic shock. In *Advances in Cardiac Surgery*, Vol. 6, ed. R. B. Karp, H. Laks and A. Wechsler. Mosby Co., 1995, pp. 169–193.
- 7 - Perington, D.G., McBride, L.R., Swartz, M.T. et al., Use of Pierce–Donachy ventricular assist device in patients with cardiogenic shock after cardiac operation. *Annals of Thoracic Surgery*, 1989, 47, 130–135.
- 8 - McGovern, G. J. Jr. Treatment with ECMO for post cardiectomy cardiogenic shock. In *Advances in Cardiac Surgery*, Vol. 6, ed. R. B. Karp, H. Laks and A. Wechsler. Mosby Co., 1995, pp. 169–193.
- 9 - Wang XT & Al. Critical Hemodynamic Therapy Collaboration Group (CHTC Group). [Experts consensus on the management of the right heart function in critically ill patients]. *Zhonghua Nei Ke Za Zhi*. 2017 Dec 1;56(12):962-973. doi: 10.3760/cma.j.issn.0578-1426.2017.12.017.

10 - Allen, B.S., Winkelmann, B.S., Hanafy, H. et al., Retrograde cardioplegia does not adequately protect right ventricle. *Journal of Thoracic and Cardiovascular Surgery*, 1995, 109, 1116–1124.

11 - Menasche, P., Flevry, J.P., Droc, L. et al., Metabolic and functional evidence that retrograde warm blood cardioplegia does not injure the right ventricle in human beings. *Circulation*, 1994, suppl. II, 310–315.

12 - Task Force on Transesophageal Echocardiography. American Society of Anesthesiologists and Society of Cardiovascular Anesthesiologists Task Force on Transesophageal Echocardiography Practice guidelines for perioperative transesophageal echocardiography. An updated report by the American Society of Anesthesiologists and the Society of Cardiovascular Anesthesiologists. *Anesthesiology*. 2010 May;112(5):1084-96.

13 - Hahn RT, Abraham T, Adams MS, Bruce CJ, Glas KE, Lang RM, Reeves ST, Shanewise JS, Siu SC, Stewart W, Picard MH. Guidelines for performing a comprehensive transesophageal echocardiographic examination: recommendations from the American Society of Echocardiography and the Society of Cardiovascular Anesthesiologists. *J Am Soc Echocardiogr*. 2013 Sep;26(9):921-64.

14 - Reeves ST, Finley AC, Skubas NJ, Swaminathan M, Whitley WS, Glas KE, Hahn RT, Shanewise JS, Adams MS, Shernan SK., Council on Perioperative Echocardiography of the American Society of Echocardiography. Society of Cardiovascular Anesthesiologists. Basic perioperative transesophageal echocardiography examination: a consensus statement of the American Society of Echocardiography and the Society of Cardiovascular Anesthesiologists. *J Am Soc Echocardiogr*. 2013 May;26(5):443-56.

15 - Michelena HI, Abel MD, Suri RM, Freeman WK, Click RL, Sundt TM, Schaff HV, Enriquez-Sarano M. Intraoperative echocardiography in valvular heart disease: an evidence-based appraisal. *Mayo Clin. Proc*. 2010 Jul;85(7):646-55.

16 - Gates, R.N., Laks, H., Drinkwater, D.C. et al., Gross and microvascular distribution of retrograde cardioplegia in explanted human hearts. *Annals of Thoracic Surgery*, 1993, 56, 4–10.

17 - Moazami N, Pasque MK, Moon MR, Herren RL, Bailey MS, Lawton JS, Damiano RJ Jr. Mechanical support for isolated right ventricular failure in patients after cardiectomy. *J Heart Lung Transplant*. 2004 Dec;23(12):1371-5.

18 - Lo C, Murphy D, Summerhayes R, et al. Right ventricular failure after implantation of continuous flow left ventricular assist device: Analysis of predictors and outcomes. *Clin Transplant* 2015;29:763–70.

19 - Marcucci CE, Samad Z, Rivera J, Adams DB, Philips-Bute BG, Mahajan A, Douglas PS, Aronson S, Mackensen GB, Podgoreanu MV, Mathew JP, Swaminathan MJ. A comparative evaluation of transesophageal and transthoracic echocardiography for measurement of left ventricular systolic strain using speckle tracking. *J Cardiothorac Vasc Anesth*. 2012 ;26:17-25.

- 20 - Tousignant C, Desmet M, Bowry R, Harrington AM, Cruz JD, Mazer CD. Speckle tracking for the intraoperative assessment of right ventricular function: a feasibility study. *J Cardiothorac Vasc Anesth.* 2010;24:275-9.
- 21 - Haddad F, Denault AY, Couture P, Cartier R, Pellerin M, Levesque S et al. Right ventricular myocardial performance index predicts perioperative mortality or circulatory failure in high-risk valvular surgery. *J Am Soc Echocardiogr* 2007;20:1065–72.
- 22 - Refik Emre Altekin, Mustafa Serkan Karakas, Atakan Yanikoglu, Deniz Ozel, Omer Ozbudak, Ibrahim Demir, Necmi Deger. Determination of right ventricular dysfunction using the speckle tracking echocardiography method in patients with obstructive sleep apnea. *Cardiology Journal* 2012, Vol. 19, No. 2, pp. 130–139 10.5603/CJ.2012.0024
- 23 - Charles Uzan, Olivier Lairez, Pascale Raud-Raynier, Rodrigue Garcia, Bruno Degand, Luc P. Christiaens & Michaela B. Rehman (2017). Right ventricular longitudinal strain: a tool for diagnosis and prognosis in light-chain amyloidosis, *Amyloid*. DOI:10.1080/13506129.2017.1417121
- 24 - Antonio Vitarelli, MD; Enrico Mangieri, MD; Claudio Terzano, MD; Carlo Gaudio, MD; Felice Salsano, MD; Edoardo Rosato, MD; Lidia Capotosto, MD; Simona D’Orazio, MD; Alessia Azzano, MD; Giovanni Truscilli, MD; Nino Cocco, MD; Rasul Ashurov, MD. Three-Dimensional Echocardiography and 2D-3D Speckle-Tracking Imaging in Chronic Pulmonary Hypertension: Diagnostic Accuracy in Detecting Hemodynamic Signs of Right Ventricular (RV) Failure (*J Am Heart Assoc.* 2015;4:e001584 doi: 10.1161/JAHA.114.001584)
- 25 - Urheim S, Cauduro S, Frantz R, McGoon M, Belohlavek M, Green T, Miller F, Bailey K, Seward J, Tajik J, Abraham TP. Relation of tissue displacement and strain to invasively determined right ventricular stroke volume. *Am J Cardiol.* 2005;96:1173-8.
- 26 - Sisi Meng, Lijuan Guo and Guangsen Li. Meng et al. Early changes in right ventricular longitudinal function in chronic asymptomatic alcoholics revealed by two-dimensional speckle tracking echocardiography. *Cardiovascular Ultrasound* (2016) 14:16 DOI 10.1186/s12947-016-0058-3
- 27 - Kleijn SA, Aly MFA, Terwee CB, van Rossum AC, Kamp O. Three-dimensional speckle tracking echocardiography for automatic assessment of global and regional left ventricular function based on area strain. *J Am Soc Echocardiogr.* 2011; 24:314-321.
- 28 - Becker M, Hoffmann R, Kühl HP, Grawe H, Katoh M, Kramann R, Bücker A, Hanrath P, Heussen N. Analysis of myocardial deformation based on ultrasonic pixel tracking to determine transmural strain in chronic myocardial infarction. *Eur Heart J.* 2006; 27:2560-6.
- 29 – David Oxborough, Keith George, and Karen M. Birch. Intraobserver Reliability of Two-Dimensional Ultrasound Derived Strain Imaging in the Assessment of the Left Ventricle, Right Ventricle, and Left Atrium of Healthy Human Hearts. DOI: 10.1111/j.1540-8175.2012.01698.x

- 30 - Kratz T, Steinfeldt T, Exner M, Dell'Orto MC, Timmesfeld N, Kratz C, Skrodzki M, Wulf H, Zoremba M. Impact of Focused Intraoperative Transthoracic Echocardiography by Anesthesiologists on Management in Hemodynamically Unstable High-Risk Noncardiac Surgery Patients. *J. Cardiothorac. Vasc. Anesth.* 2017 Apr;31(2):602-609.
- 31 - Kratz T, Exner M, Campo dell'Orto M, Timmesfeld N, Schüttler KF, Efe T, Zoremba M, Wulf H, Steinfeldt T. A pocket-sized hand held ultrasound system for intraoperative transthoracic echocardiography by anaesthesiologists: A feasibility study. *Technol Health Care.* 2016 May 18;24(3):309-15.
- 32 - Kratz T, Campo Dell'Orto M, Exner M, Timmesfeld N, Zoremba M, Wulf H, Steinfeldt T. Focused intraoperative transthoracic echocardiography by anesthesiologists: a feasibility study. *Minerva Anesthesiol.* 2015 May;81(5):490-6.
- 33 - Cowie B. Focused cardiovascular ultrasound performed by anesthesiologists in the perioperative period: feasible and alters patient management. *J. Cardiothorac. Vasc. Anesth.* 2009 Aug;23(4):450-6.
- 34 - Unsworth B, Casula RP, Kyriacou AA, Yadav H, Chukwuemeka A, Cherian A et al. The right ventricular annular velocity reduction caused by coronary artery bypass graft surgery occurs at the moment of pericardial incision. *AmHeart J* 2010;159:314–22.
- 35 - Grønlykke L, Ihlemann N, Ngo AT, Thyregod HGH, Kjaergaard J, Korshin A et al. Measures of right ventricular function after transcatheter versus surgical aortic valve replacement. *Interact CardioVasc Thorac Surg* 2016; doi:10.1093/icvts/ivw350.
- 36 - Wranne B, Pinto FJ, Hammarstrom E, et al: Abnormal right heart filling after cardiac surgery: time course and mechanisms. *Br Heart J* 1991;66:435–442.
- 37 - Joshi SB, Salah AK, Mendoza DD, et al: Mechanism of paradoxical ventricular septal motion after coronary artery bypass grafting. *Am J Cardiol* 2009;103:212–215.
- 38 - Unsworth B, Casula RP, Kyriacou AA, Yadav H, Chukwuemeka A, Cherian A et al. The right ventricular annular velocity reduction caused by coronary artery bypass graft surgery occurs at the moment of pericardial incision. *AmHeart J* 2010;159:314–22.
- 39 - Hu R, Mazer CD, Tousignant C. Relationship between tricuspid annular excursion and velocity in cardiac surgical patients. *J Cardiothorac Vasc Anesth* 2014;28:1198–202.
- 40 - Tousignant C, Kim H, Papa F, Mazer CD. Evaluation of TAPSE as a measure of right ventricular output. *Can J Anaesth* 2012;59:376–83.
- 41 - Keyl C, Schneider J, Beyersdorf F, Ruile P, Siepe M, Pioch K et al. Right ventricular function after aortic valve replacement: a pilot study comparing surgical and transcatheter procedures using 3D echocardiography. *Eur J Cardiothorac Surg* 2016;49:966–71.

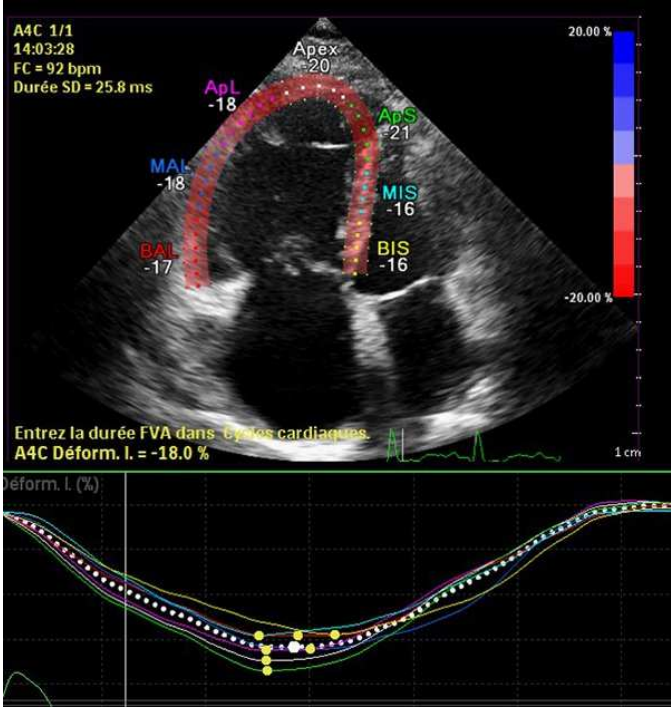
- 42 - Rosner A, Avenarius D, Malm S, Iqbal A, Schirmer H, Bijmens B et al. Changes in right ventricular shape and deformation following coronary artery bypass surgery-insights from echocardiography with strain rate and magnetic resonance imaging. *Echocardiography* 2015;32:1809–20.
- 43 - Ting P-C, et al., Comparison of right ventricular measurements by perioperative transesophageal echocardiography as a predictor of hemodynamic instability following cardiac surgery, *Journal of the Chinese Medical Association* (2017), <http://dx.doi.org/10.1016/j.jcma.2017.08.009>
- 44 - Tousignant C, Desmet M, Bowry R, Harrington AM, Cruz JD, Mazer CD. Speckle tracking for the intraoperative assessment of right ventricular function: a feasibility study. *J Cardiothorac Vasc Anesth* 2010;24:275e9
- 45 - Maffessanti F, Gripari P, Tamborini G, Muratori M, Fusini L, Alamanni F, et al. Evaluation of right ventricular systolic function after mitral valve repair: a two-dimensional Doppler, speckle-tracking, and three dimensional echocardiographic study. *J Am Soc Echocardiogr* 2012;25: 701e8.
- 46 - Unsworth B, Casula RP, Kyriacou AA, Yadav H, Chukwuemeka A, Cherian A, et al. The right ventricular annular velocity reduction caused by coronary artery bypass graft surgery occurs at the moment of pericardial incision. *Am Heart J* 2010;159:314e22.
- 47 - Tamborini G, Muratori M, Brusoni D, Celeste F, Maffessanti F, Caiani EG, et al. Is right ventricular systolic function reduced after cardiac surgery? A two- and three-dimensional echocardiographic study. *Eur J Echocardiogr* 2009;10:630e4.
- 48 - Geyer H, Caracciolo G, Abe H, Wilansky S, Carerj S, Gentile F, et al. Assessment of myocardial mechanics using speckle tracking echocardiography: fundamentals and clinical applications. *J Am Soc Echocardiogr* 2010;23:351e69. quiz 453e455.
- 49 - Dragulescu A, Grosse-Wortmann L, Redington A, Friedberg MK, Mertens L. Differential effect of right ventricular dilatation on myocardial deformation in patients with atrial septal defects and patients after tetralogy of Fallot repair. *Int J Cardiol* 2013;168:803e10.
- 50 - Jategaonkar SR, Scholtz W, Butz T, Bogunovic N, Faber L, Horstkotte D. Two-dimensional strain and strain rate imaging of the right ventricle in adult patients before and after percutaneous closure of atrial septal defects. *Eur J Echocardiogr* 2009;10:499e502.
- 51 - Lipczynska M, Szymanski P, Kumor M, Klisiewicz A, Mazurkiewicz L, Hoffman P. Global longitudinal strain may identify preserved systolic function of the systemic right ventricle. *Can J Cardiol* 2015;31:760e6.
- 52 - Ternacle J, Berry M, Cagnet T, Kloeckner M, Damy T, Monin JL, et al. Prognostic value of right ventricular two-dimensional global strain in patients referred for cardiac surgery. *J Am Soc Echocardiogr* 2013;26: 721e6.

53 - Wert L, Chatterjee A, Dogan G, Hanke JS, Boethig D, Tümler KA, Napp LC, Berliner D, Feldmann C, Kuehn C, Martens A, Shrestha ML, Haverich A, Schmitto JD. Minimally invasive surgery improves outcome of left ventricular assist device surgery in in cardiogenic shock. *J Thorac Dis* 2018;10(Suppl 15):S1696-S1702. doi: 10.21037/jtd.2018.01.27

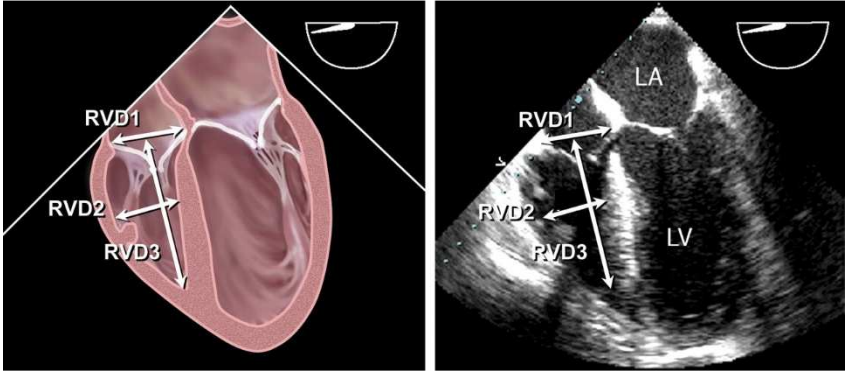
54 – Carrozzini M¹, Bejko J¹, Guariento A¹, Rubino M¹, Bianco R¹, Tarzia V¹, Gregori D², Bottio T¹, Gerosa G¹. Minimally Invasive Implantation of Continuous Flow Left Ventricular Assist Devices: The Evolution of Surgical Techniques in a Single-Center Experience. *Artif Organs*. 2018 Jul 30. doi: 10.1111/aor.13339. [Epub ahead of print]

Annexes

Annexe 1 : 2DStrain à la paroi libre du ventricule droit en ETO



Annexe 2 : RV1 et RV3 en ETO



Serment d'Hippocrate

- *En présence des Maîtres de cette école, de mes chers condisciples et devant l'effigie d'Hippocrate, je promets et je jure, au nom de l'Être suprême, d'être fidèle aux lois de l'honneur et de la probité dans l'exercice de la médecine.*
- *Je donnerai mes soins gratuits à l'indigent et n'exigerai jamais un salaire au-dessus de mon travail.*
- *Admis (e) dans l'intérieur des maisons, mes yeux ne verront pas ce qui s'y passe, ma langue taira les secrets qui me seront confiés, et mon état ne servira pas à corrompre les mœurs, ni à favoriser le crime.*
- *Respectueux (se) et reconnaissant (e) envers mes Maîtres, je rendrai à leurs enfants l'instruction que j'ai reçue de leurs pères.*
- *Que les hommes m'accordent leur estime si je suis fidèle à mes promesses. Que je sois couvert (e) d'opprobre et méprisé (e) de mes confrères si j'y manque.*

RÉSUMÉ

Introduction

L'étude de la fonction du ventricule droit (VD) est très importante en chirurgie cardiaque car son altération est associée à une augmentation de la morbi-mortalité. Nous nous sommes intéressés à l'évolution des paramètres du VD par échocardiographie trans-oesophagienne aux différents temps chirurgicaux.

Matériel et méthodes

Etude prospective, observationnelle. Inclusion des patients pour chirurgie valvulaire. Les mesures échographiques ont été réalisées à 3 temps. A T0 (Préopératoire, thorax fermé), à T1 (Thorax ouvert, péricarde ouvert, avant la CEC) et à T2 (Après la chirurgie, sortie de CEC, péricarde et thorax fermé).

Les paramètres échographiques du VD étaient : le TAPSE, l'Onde S à l'anneau tricuspide, le *2DStrain* de la paroi libre et les diamètres RV1-RV3 du VD. Deux voies d'abord sternotomie et mini-sternotomie pouvaient être pratiqué.

Résultats

30 patients ont été inclus : 23 valves aortiques (dont 5 « mini-sternotomie ») et 7 valves mitrales.

8 des 30 patients étaient sortis sous amines et aucun sous assistance mécanique.

Dans le groupe sternotomie entre T0 et T1 : le TAPSE, RV1 et RV3 augmentaient significativement (respectivement $p < 0.001$, $p < 0.035$ et $p < 0.007$) ; les autres paramètres n'avaient pas de variation significative. Entre T0 et T2, tous les paramètres du VD étaient significativement altérés ($p < 0.001$) : TAPSE, Onde S, *2DStrain* Global et morphologie RV1-RV3.

Dans le groupe mini-sternotomie : l'augmentation significative du TAPSE à la péricardotomie n'était pas retrouvée et on n'observait aucune différence significative.

Le *2DStrain* Global était significativement plus altérée en pourcentage de variation ($p < 0.019$) dans le groupe « mini-sternotomie » que dans le groupe « sternotomie ».

Discussion

On constatait une altération significative de tous les paramètres échocardiographiques de la fonction systolique du VD en postopératoire immédiat sans association à une défaillance droite clinique.

L'ouverture du péricarde était un paramètre qui modifiait à lui seul significativement les mesures de morphologie du VD : ceci souligne l'importance du moment où nous effectuons des mesures échocardiographique.

L'altération plus importante du *2DStrain* Global dans le sous-groupe mini-sternotomie pourrait s'expliquer par un temps de CEC prolongé.

L'ouverture partielle du péricarde (mini-sternotomie) semblait avoir un effet protecteur sur la fonction ventriculaire droite car aucun de ces patients n'a présenté d'altération des paramètres échographiques en postopératoire immédiat.

Mots clés :

Echocardiographie, Ventricule droit, chirurgie cardiaque, *2DStrain*