



**HAL**  
open science

# Lipomatose de Launois-Bensaude : rapport d'un cas associé à une mutation originale homozygote du gène codant pour la lipase hormono-sensible

Caroline Laporte Aguilhon

► **To cite this version:**

Caroline Laporte Aguilhon. Lipomatose de Launois-Bensaude : rapport d'un cas associé à une mutation originale homozygote du gène codant pour la lipase hormono-sensible. Médecine humaine et pathologie. 2019. dumas-02861163

**HAL Id: dumas-02861163**

**<https://dumas.ccsd.cnrs.fr/dumas-02861163>**

Submitted on 8 Jun 2020

**HAL** is a multi-disciplinary open access archive for the deposit and dissemination of scientific research documents, whether they are published or not. The documents may come from teaching and research institutions in France or abroad, or from public or private research centers.

L'archive ouverte pluridisciplinaire **HAL**, est destinée au dépôt et à la diffusion de documents scientifiques de niveau recherche, publiés ou non, émanant des établissements d'enseignement et de recherche français ou étrangers, des laboratoires publics ou privés.

UNIVERSITE DE MONTPELLIER  
FACULTE DE MEDECINE MONTPELLIER-NIMES

**THESE**

Pour obtenir le titre de  
**DOCTEUR EN MEDECINE**

Présentée et soutenue publiquement  
Par  
**Caroline LAPORTE AGUILHON**

le 16 avril 2019

TITRE

**LIPOMATOSE DE LAUNOIS-BENSAUDE : RAPPORT D'UN CAS  
ASSOCIE A UNE MUTATION ORIGINALE HOMOZYGOTE DU GENE  
CODANT POUR LA LIPASE HORMONO-SENSIBLE**

Directeur de thèse : **Professeur Eric RENARD**

JURY

Professeur Eric RENARD	Président
Professeur Christian HERLIN	Assesseur
Professeur Françoise PARIS	Assesseur
Professeur Didier BESSIS	Assesseur
Professeur Corinne VIGOUROUX	Membre invité

UNIVERSITE DE MONTPELLIER  
FACULTE DE MEDECINE MONTPELLIER-NIMES

**THESE**

Pour obtenir le titre de  
**DOCTEUR EN MEDECINE**

Présentée et soutenue publiquement

Par

**Caroline LAPORTE AGUILHON**

le 16 avril 2019

TITRE

**LIPOMATOSE DE LAUNOIS-BENSAUDE : RAPPORT D'UN CAS  
ASSOCIE A UNE MUTATION ORIGINALE HOMOZYGOTE DU GENE  
CODANT POUR LA LIPASE HORMONO-SENSIBLE**

Directeur de thèse : **Professeur Eric RENARD**

JURY

Professeur Eric RENARD	Président
Professeur Christian HERLIN	Assesseur
Professeur Françoise PARIS	Assesseur
Professeur Didier BESSIS	Assesseur
Professeur Corinne VIGOUROUX	Membre invité

## ANNEE UNIVERSITAIRE 2018 - 2019

### PERSONNEL ENSEIGNANT

#### Professeurs Honoraires

ALLIEU Yves  
 ALRIC Robert  
 ARNAUD Bernard  
 ASTRUC Jacques  
 AUSSILLOUX Charles  
 AVEROUS Michel  
 AYRAL Guy  
 BAILLAT Xavier  
 BALDET Pierre  
 BALDY-MOULINIER  
 Michel  
 BALMES Jean-Louis  
 BALMES Pierre  
 BANSARD Nicole  
 BAYLET René  
 BILLIARD Michel  
 BLARD Jean-Marie  
 BLAYAC Jean Pierre  
 BLOTMAN Francis  
 BONNEL François  
 BOUDET Charles  
 BOURGEOIS Jean-Marie  
 BRUEL Jean Michel  
 BUREAU Jean-Paul  
 BRUNEL Michel  
 CALLIS Albert  
 CANAUD Bernard  
 CASTELNAU Didier  
 CHAPTAL Paul-André  
 CIURANA Albert-Jean  
 CLOT Jacques  
 D'ATHIS Françoise  
 DEMAILLE Jacques  
 DESCOMPS Bernard  
 DIMEGLIO Alain

DUBOIS Jean Bernard  
 DUMAS Robert  
 DUMAZER Romain  
 ECHENNE Bernard  
 FABRE Serge  
 FREREBEAU Philippe  
 GALIFER René Benoît  
 GODLEWSKI Guilhem  
 GRASSET Daniel  
 GROLLEAU-RAOUX  
 Robert  
 GUILHOU Jean-Jacques  
 HERTAULT Jean  
 HUMEAU Claude  
 JAFFIOL Claude  
 JANBON Charles  
 JANBON François  
 JARRY Daniel  
 JOYEUX Henri  
 LAFFARGUE François  
 LALLEMANT Jean Gabriel  
 LAMARQUE Jean-Louis  
 LAPEYRIE Henri  
 LESBROS Daniel  
 LOPEZ François Michel  
 LORIOT Jean  
 LOUBATIERES Marie  
 Madeleine  
 MAGNAN DE BORNIER  
 Bernard  
 MARY Henri  
 MATHIEU-DAUDE Pierre  
 MEYNADIER Jean  
 MICHEL François-Bernard  
 MICHEL Henri

MION Charles  
 MION Henri  
 MIRO Luis  
 NAVARRO Maurice  
 NAVRATIL Henri  
 OTHONIEL Jacques  
 PAGES Michel  
 PEGURET Claude  
 PELISSIER Jacques  
 POUGET Régis  
 PUECH Paul  
 PUJOL Henri  
 PUJOL Rémy  
 RABISCHONG Pierre  
 RAMUZ Michel  
 RIEU Daniel  
 RIOUX Jean-Antoine  
 ROCHEFORT Henri  
 ROSSI Michel  
 ROUANET DE VIGNE  
 LAVIT Jean Pierre  
 SAINT AUBERT Bernard  
 SANCHO-GARNIER  
 Hélène  
 SANY Jacques  
 SEGNARBIEUX François  
 SENAC Jean-Paul  
 SERRE Arlette  
 SIMON Lucien  
 SOLASSOL Claude  
 THEVENET André  
 VIDAL Jacques  
 VISIER Jean Pierre

#### Professeurs Émérites

ARTUS Jean-Claude  
 BLANC François  
 BOULENGER Jean-Philippe  
 BOURREL Gérard  
 BRINGER Jacques  
 CLAUSTRES Mireille  
 DAURES Jean-Pierre  
 DAUZAT Michel  
 DEDET Jean-Pierre  
 ELEDJAM Jean-Jacques  
 GUERRIER Bernard  
 JOURDAN Jacques

MARES Pierre  
 MAURY Michèle  
 MILLAT Bertrand  
 MAUDELONDE Thierry  
 MONNIER Louis  
 PREFAUT Christian  
 PUJOL Rémy  
 SULTAN Charles  
 TOUCHON Jacques  
 VOISIN Michel  
 ZANCA Michel



## Professeurs des Universités - Praticiens Hospitaliers

### PU-PH de classe exceptionnelle

ALBAT Bernard - Chirurgie thoracique et cardiovasculaire  
ALRIC Pierre - Chirurgie vasculaire ; médecine vasculaire (option chirurgie vasculaire)  
BACCINO Eric - Médecine légale et droit de la santé  
BASTIEN Patrick - Parasitologie et mycologie  
BONAFE Alain - Radiologie et imagerie médicale  
CAPDEVILA Xavier - Anesthésiologie-réanimation  
COLSON Pascal – Anesthésie-réanimation  
COMBE Bernard - Rhumatologie  
COSTA Pierre - Urologie  
COTTALORDA Jérôme - Chirurgie infantile  
COUBES Philippe – Neurochirurgie  
COURTET Philippe – Psychiatrie d’adultes, addictologie  
CRAMPETTE Louis - Oto-rhino-laryngologie  
CRISTOL Jean Paul - Biochimie et biologie moléculaire  
DAVY Jean Marc - Cardiologie  
DE LA COUSSAYE Jean Emmanuel - Anesthésiologie-réanimation  
DELAPORTE Eric - Maladies infectieuses ; maladies tropicales  
DEMOLY Pascal – Pneumologie, addictologie  
DE WAZIERES Benoît - Médecine interne ; gériatrie et biologie du vieillissement, médecine générale, addictologie  
DOMERGUE Jacques - Chirurgie générale  
DUFFAU Hugues - Neurochirurgie  
DUJOLS Pierre - Biostatistiques, informatique médicale et technologies de la communication  
ELIAOU Jean François - Immunologie  
FABRE Jean Michel - Chirurgie générale  
FRAPIER Jean-Marc – Chirurgie thoracique et cardiovasculaire  
GUILLOT Bernard - Dermato-vénéréologie  
HAMAMAH Samir-Biologie et Médecine du développement et de la reproduction ; gynécologie médicale  
HEDON Bernard-Gynécologie-obstétrique ; gynécologie médicale  
HERISSON Christian-Médecine physique et de réadaptation  
JABER Samir-Anesthésiologie-réanimation  
JEANDEL Claude-Médecine interne ; gériatrie et biologie du vieillissement, médecine générale, addictologie  
JONQUET Olivier-Réanimation ; médecine d’urgence  
JORGENSEN Christian-Thérapeutique ; médecine d’urgence ; addictologie  
KOTZKI Pierre Olivier-Biophysique et médecine nucléaire  
LANDAIS Paul-Epidémiologie, Economie de la santé et Prévention  
LARREY Dominique-Gastroentérologie ; hépatologie ; addictologie  
LEFRANT Jean-Yves-Anesthésiologie-réanimation  
LE QUELLEC Alain-Médecine interne ; gériatrie et biologie du vieillissement, médecine générale, addictologie  
MARTY-ANE Charles - Chirurgie thoracique et cardiovasculaire  
MERCIER Jacques - Physiologie  
MESSNER Patrick – Cardiologie  
MONDAIN Michel – Oto-rhino-laryngologie  
PELISSIER Jacques-Médecine physique et de réadaptation  
RENARD Eric-Endocrinologie, diabète et maladies métaboliques ; gynécologie médicale  
REYNES Jacques-Maladies infectieuses, maladies tropicales  
RIBSTEIN Jean-Médecine interne ; gériatrie et biologie du vieillissement, médecine générale, addictologie  
RIPART Jacques-Anesthésiologie-réanimation  
ROUANET Philippe-Cancérologie ; radiothérapie  
SCHVED Jean François-Hématologie; Transfusion  
TAOUREL Patrice-Radiologie et imagerie médicale  
UZIEL Alain -Oto-rhino-laryngologie  
VANDE PERRE Philippe-Bactériologie-virologie ; hygiène hospitalière  
YCHOU Marc-Cancérologie ; radiothérapie

**PU-PH de 1<sup>re</sup> classe**

AGUILAR MARTINEZ Patricia-Hématologie ; transfusion  
AVIGNON Antoine-Nutrition  
AZRIA David -Cancérologie ; radiothérapie  
BAGHDADLI Amaria-Pédopsychiatrie ; addictologie  
BEREGI Jean-Paul-Radiologie et imagerie médicale  
BLAIN Hubert-Médecine interne ; gériatrie et biologie du vieillissement, médecine générale, addictologie  
BLANC Pierre-Gastroentérologie ; hépatologie ; addictologie  
BORIE Frédéric-Chirurgie digestive  
BOULOT Pierre-Gynécologie-obstétrique ; gynécologie médicale  
CAMBONIE Gilles -Pédiatrie  
CAMU William-Neurologie  
CANOVAS François-Anatomie  
CARTRON Guillaume-Hématologie ; transfusion  
CHAMMAS Michel-Chirurgie orthopédique et traumatologique  
CHANQUES Gérald – Anesthésie-réanimation  
CORBEAU Pierre-Immunologie  
COSTES Valérie-Anatomie et cytologie pathologiques  
CYTEVAL Catherine-Radiologie et imagerie médicale  
DADURE Christophe-Anesthésiologie-réanimation  
DAUVILLIERS Yves-Physiologie  
DE TAYRAC Renaud-Gynécologie-obstétrique, gynécologie médicale  
DEMARIA Roland-Chirurgie thoracique et cardio-vasculaire  
DEREURE Olivier-Dermatologie – vénéréologie  
DE VOS John – Cytologie et histologie  
DROUPY Stéphane -Urologie  
DUCROS Anne-Neurologie  
GARREL Renaud – Oto-rhino-laryngologie  
HAYOT Maurice - Physiologie  
KLOUCHE Kada-Réanimation ; médecine d'urgence  
KOENIG Michel-Génétique moléculaire  
LABAUGE Pierre- Neurologie  
LAFFONT Isabelle-Médecine physique et de réadaptation  
LAVABRE-BERTRAND Thierry-Cytologie et histologie  
LAVIGNE Jean-Philippe – Bactériologie – virologie, hygiène hospitalière  
LECLERCQ Florence-Cardiologie  
LEHMANN Sylvain-Biochimie et biologie moléculaire  
LE MOING Vincent – Maladies infectieuses, maladies tropicales  
LUMBROSO Serge-Biochimie et Biologie moléculaire  
MARIANO-GOULART Denis-Biophysique et médecine nucléaire  
MATECKI Stéfan -Physiologie  
MEUNIER Laurent-Dermato-vénéréologie  
MOREL Jacques - Rhumatologie  
MORIN Denis-Pédiatrie  
NAVARRO Francis-Chirurgie générale  
PETIT Pierre-Pharmacologie fondamentale ; pharmacologie clinique ; addictologie  
PERNEY Pascal-Médecine interne ; gériatrie et biologie du vieillissement, médecine générale, addictologie  
PRUDHOMME Michel - Anatomie  
PUJOL Jean Louis-Pneumologie ; addictologie  
PUJOL Pascal-Biologie cellulaire  
PURPER-OUAKIL Diane-Pédopsychiatrie ; addictologie  
QUERE Isabelle-Chirurgie vasculaire ; médecine vasculaire (option médecine vasculaire)  
SOTTO Albert-Maladies infectieuses ; maladies tropicales  
TOUITOU Isabelle-Génétique  
TRAN Tu-Anh-Pédiatrie  
VERNHET Hélène-Radiologie et imagerie médicale

**PU-PH de 2<sup>ème</sup> classe**

ASSENAT Éric-Gastroentérologie ; hépatologie ; addictologie  
BERTHET Jean-Philippe-Chirurgie thoracique et cardiovasculaire

BOURDIN Arnaud-Pneumologie ; addictologie  
 CANAUD Ludovic-Chirurgie vasculaire ; Médecine Vasculaire  
 CAPDEVIELLE Delphine-Psychiatrie d'Adultes ; addictologie  
 CAPTIER Guillaume-Anatomie  
 CAYLA Guillaume-Cardiologie  
 COLOMBO Pierre-Emmanuel-Cancérologie ; radiothérapie  
 COSTALAT Vincent-Radiologie et imagerie médicale  
 COULET Bertrand-Chirurgie orthopédique et traumatologique  
 CUVILLON Philippe-Anesthésiologie-réanimation  
 DAIEN Vincent-Ophtalmologie  
 DORANDEU Anne-Médecine légale -  
 DUPEYRON Arnaud-Médecine physique et de réadaptation  
 FAILLIE Jean-Luc – Pharmacologie fondamentale, pharmacologie clinique, addictologie  
 FESLER Pierre-Médecine interne ; gériatrie et biologie du vieillissement, médecine générale, addictologie  
 GAUJOUX Viala Cécile-Rhumatologie  
 GENEVIEVE David-Génétique  
 GODREUIL Sylvain-Bactériologie-virologie ; hygiène hospitalière  
 GUILLAUME Sébastien-Urgences et Post urgences psychiatriques -  
 GUILPAIN Philippe-Médecine Interne, gériatrie et biologie du vieillissement; addictologie  
 GUIU Boris-Radiologie et imagerie médicale  
 HERLIN Christian – Chirurgie plastique, reconstructrice et esthétique, brulologie  
 HOUEDE Nadine-Cancérologie ; radiothérapie  
 JACOT William-Cancérologie ; Radiothérapie  
 JUNG Boris-Réanimation ; médecine d'urgence  
 KALFA Nicolas-Chirurgie infantile  
 KOUYOUMDJIAN Pascal-Chirurgie orthopédique et traumatologique  
 LACHAUD Laurence-Parasitologie et mycologie  
 LALLEMANT Benjamin-Oto-rhino-laryngologie  
 LE QUINTREC Moglie - Néphrologie  
 LETOUZEY Vincent-Gynécologie-obstétrique ; gynécologie médicale  
 LONJON Nicolas - Neurologie  
 LOPEZ CASTROMAN Jorge-Psychiatrie d'Adultes ; addictologie  
 LUKAS Cédric-Rhumatologie  
 MAURY Philippe-Chirurgie orthopédique et traumatologique  
 MILLET Ingrid-Radiologie et imagerie médicale  
 MORANNE Olivier-Néphrologie  
 NAGOT Nicolas-Biostatistiques, informatique médicale et technologies de la communication  
 NOCCA David-Chirurgie digestive  
 PANARO Fabrizio-Chirurgie générale  
 PARIS Françoise-Biologie et médecine du développement et de la reproduction ; gynécologie médicale  
 PASQUIE Jean-Luc-Cardiologie  
 PEREZ MARTIN Antonia-Physiologie  
 POUDEROUX Philippe-Gastroentérologie ; hépatologie ; addictologie  
 RIGAU Valérie-Anatomie et cytologie pathologiques  
 RIVIER François-Pédiatrie  
 ROGER Pascal-Anatomie et cytologie pathologiques  
 ROSSI Jean François-Hématologie ; transfusion  
 ROUBILLE François-Cardiologie  
 SEBBANE Mustapha-Anesthésiologie-réanimation  
 SIRVENT Nicolas-Pédiatrie  
 SOLASSOL Jérôme-Biologie cellulaire  
 STOEBNER Pierre – Dermato-vénéréologie  
 SULTAN Ariane-Nutrition  
 THOUVENOT Éric-Neurologie  
 THURET Rodolphe-Urologie  
 VENAIL Frédéric-Oto-rhino-laryngologie  
 VILLAIN Max-Ophtalmologie  
 VINCENT Denis -Médecine interne ; gériatrie et biologie du vieillissement, médecine générale, addictologie  
 VINCENT Thierry-Immunologie  
 WOJTUSCISZYN Anne-Endocrinologie-diabétologie-nutrition

## **PROFESSEURS DES UNIVERSITES**

### 1<sup>re</sup> classe :

COLINGE Jacques - Cancérologie, Signalisation cellulaire et systèmes complexes

### 2<sup>ème</sup> classe :

LAOUDJ CHENIVESSE Dalila - Biochimie et biologie moléculaire

VISIER Laurent - Sociologie, démographie

## **PROFESSEURS DES UNIVERSITES - Médecine générale**

### 1<sup>re</sup> classe :

LAMBERT Philippe

### 2<sup>ème</sup> classe :

AMOUYAL Michel

## **PROFESSEURS ASSOCIES - Médecine Générale**

CLARY Bernard

DAVID Michel

## **PROFESSEUR ASSOCIE – Médecine**

BESSIS Didier - Dermato-vénérologie

MEUNIER Isabelle – Ophtalmologie

MULLER Laurent – Anesthésiologie-réanimation

PERRIGAULT Pierre-François - Anesthésiologie-réanimation ; médecine d'urgence

ROUBERTIE Agathe – Pédiatrie

## **Maîtres de Conférences des Universités - Praticiens Hospitaliers**

### **MCU-PH Hors classe**

BOULLE Nathalie – Biologie cellulaire

CACHEUX-RATABOUL Valère-Génétique

CARRIERE Christian-Bactériologie-virologie ; hygiène hospitalière

CHARACHON Sylvie-Bactériologie-virologie ; hygiène hospitalière

FABBRO-PERAY Pascale-Epidémiologie, économie de la santé et prévention

HILLAIRE-BUYS Dominique-Pharmacologie fondamentale ; pharmacologie clinique ; addictologie

GIANSILY-BLAIZOT Muriel – Hématologie, transfusion

PELLESTOR Franck-Cytologie et histologie

PUJOL Joseph-Anatomie

RICHARD Bruno-Thérapeutique ; addictologie

RISPAIL Philippe-Parasitologie et mycologie

SEGONDY Michel-Bactériologie-virologie ; hygiène hospitalière

### **MCU-PH de 1<sup>re</sup> classe**

BADIOU Stéphanie-Biochimie et biologie moléculaire

BOUDOUSQ Vincent-Biophysique et médecine nucléaire

BOURGIER Céline-Cancérologie ; Radiothérapie

BRET Caroline-Hématologie biologique

COSSEE Mireille-Génétique Moléculaire

GABELLE DELOUSTAL Audrey-Neurologie

GIRARDET-BESSIS Anne-Biochimie et biologie moléculaire

LAVIGNE Géraldine-Hématologie ; transfusion  
LESAGE François-Xavier – Médecine et santé au travail  
MATHIEU Olivier-Pharmacologie fondamentale ; pharmacologie clinique ; addictologie  
MENJOT de CHAMPFLEUR Nicolas-Neuroradiologie  
MOUZAT Kévin-Biochimie et biologie moléculaire  
PANABIERES Catherine-Biologie cellulaire  
PHILIBERT Pascal-Biologie et médecine du développement et de la reproduction  
RAVEL Christophe - Parasitologie et mycologie  
SCHUSTER-BECK Iris-Physiologie  
STERKERS Yvon-Parasitologie et mycologie  
TUAILLON Edouard-Bactériologie-virologie ; hygiène hospitalière  
YACHOUH Jacques-Chirurgie maxillo-faciale et stomatologie

**MCU-PH de 2<sup>ème</sup> classe**

BERTRAND Martin-Anatomie  
DE JONG Audrey – Anesthésie-réanimation  
DU THANH Aurélie-Dermato-vénéréologie  
GALANAUD Jean Philippe-Médecine Vasculaire  
GOUZI Farès-Physiologie  
HERRERO Astrid – Chirurgie générale  
JEZIORSKI Éric-Pédiatrie  
KUSTER Nils-Biochimie et biologie moléculaire  
MAKINSON Alain-Maladies infectieuses, Maladies tropicales  
MURA Thibault-Biostatistiques, informatique médicale et technologies de la communication  
OLIE Emilie-Psychiatrie d'adultes ; addictologie  
PANTEL Alix – Bactériologie-virologie, hygiène hospitalière  
PERS Yves-Marie – Thérapeutique, addictologie  
SABLEWSKI Vanessa – Anatomie et cytologie pathologiques  
THEVENIN-RENE Céline-Immunologie

**MAITRES DE CONFERENCES DES UNIVERSITES - Médecine Générale**

**Maîtres de conférence de 1<sup>ère</sup> classe**

COSTA David

**Maîtres de conférence de 2<sup>ème</sup> classe**

FOLCO-LOGNOS Béatrice  
OUDE-ENGBERINK Agnès

## **MAITRES DE CONFERENCES ASSOCIES - Médecine Générale**

GARCIA Marc  
MILLION Elodie  
PAVAGEAU Sylvain  
REBOUL Marie-Catherine  
SERAYET Philippe

## **MAITRES DE CONFERENCES DES UNIVERSITES**

### **Maîtres de Conférences hors classe**

BADIA Eric - Sciences biologiques fondamentales et cliniques

### **Maîtres de Conférences de classe normale**

BECAMEL Carine - Neurosciences  
BERNEX Florence - Physiologie  
CHAUMONT-DUBEL Séverine - Sciences du médicament et des autres produits de santé  
CHAZAL Nathalie - Biologie cellulaire  
DELABY Constance - Biochimie et biologie moléculaire  
GUGLIELMI Laurence - Sciences biologiques fondamentales et cliniques  
HENRY Laurent - Sciences biologiques fondamentales et cliniques  
LADRET Véronique - Mathématiques appliquées et applications des mathématiques  
LAINE Sébastien - Sciences du Médicament et autres produits de santé  
LE GALLIC Lionel - Sciences du médicament et autres produits de santé  
LOZZA Catherine - Sciences physico-chimiques et technologies pharmaceutiques  
MAIMOUN Laurent - Sciences physico-chimiques et ingénierie appliquée à la santé  
MOREAUX Jérôme - Science biologiques, fondamentales et cliniques  
MORITZ-GASSER Sylvie - Neurosciences  
MOUTOT Gilles - Philosophie  
PASSERIEUX Emilie - Physiologie  
RAMIREZ Jean-Marie - Histologie  
TAULAN Magali - Biologie Cellulaire

## **PRATICIENS HOSPITALIERS UNIVERSITAIRES**

CLAIRE DAIEN-Rhumatologie  
BASTIDE Sophie-Epidémiologie, économie de la santé et prévention  
GATINOIS Vincent-Histologie, embryologie et cytogénétique  
PINETON DE CHAMBRUN Guillaume-Gastroentérologie ; hépatologie ; addictologie  
SOUCHE François-Régis – Chirurgie générale  
TORRE Antoine-Gynécologie-obstétrique ; gynécologie médicale

## **REMERCIEMENTS**

Aux membres du Jury,

Au Professeur Éric Renard,

Merci de me faire l'honneur de diriger cette thèse et de présider ce jury. Merci pour la formation au cours de mon internat. Je suis honorée de pouvoir continuer à travailler à vos côtés et j'espère être à la hauteur de la confiance que vous m'accordez.

Au Professeur Christian Herlin,

Merci d'avoir accepté de siéger dans mon jury de thèse et de m'avoir gentiment accueilli au bloc opératoire. Je vous prie de croire en ma sincère gratitude.

Au Professeur Françoise Paris,

Merci pour ces 6 mois à tes côtés en hormono, et pour tout ce que tu m'as appris dans ce nouveau monde de l'endocrino-pédiatrie. Cela a été un vrai plaisir de travailler à tes côtés et j'espère que nous pourrons continuer. Merci pour ta présence dans mon jury de thèse.

Au Professeur Didier Bessis,

Merci de votre présence dans mon jury de thèse, et de l'expertise que vous apporterez à ce travail. Veuillez recevoir l'expression de ma sincère reconnaissance.

Au Professeur Corinne Vigouroux,

Merci de me faire l'honneur de siéger dans ce jury de thèse et d'avoir fait le déplacement pour apporter votre expertise à ce travail. C'est une chance immense de vous compter parmi les membres de ce jury. Je vous prie de croire en mon profond respect et ma sincère reconnaissance.

### A mes proches

A mon mari, Sylvain, merci tout simplement de me rendre si heureuse. Merci d'être à mes côtés depuis ces 10 dernières années qui n'ont pas toujours été faciles. Merci de toujours savoir me faire rire même si tu ne le fais pas toujours exprès.

A notre Charlotte, ma fille adorée, qui en un clin d'œil me permet de tout oublier.

A Maman, merci car comme tu aimes à me le rappeler sans toi je ne serais pas là.

A mon frère, Marc, merci d'avoir écouté (presque) toujours sans broncher mes éternelles histoires d'hôpital.

A mon papa, qui me manque.

A ma belle-famille, merci de m'avoir accueilli si chaleureusement, merci pour tous ces bons moments, ces bons repas et pour la découverte du terroir du pic saint loup.

### A mes amis,

A Julie L, merci d'être toujours présente après toutes ces années et d'être toujours à mes côtés lors des moments importants, merci pour tous les bons moments et nos bêtises depuis le lycée.

A Laura, merci pour ton amitié durant cette longue traversée depuis la P2, pour toutes les journées, soirées, sorties et ton soutien dans les bons et moins bons moments. Merci pour ta bonne humeur et tes petites (més)aventures toujours si divertissantes ! Et à Arthur, un vrai gavatx, parce qu'à deux vous êtes encore plus drôles.

A Charlotte G, pour ces 10 ans d'amitiés, tant d'évènements passés, ma sous-colleuse de D4, mamans presque en même temps, et maintenant presque voisines, je suis ravie que nous soyons amies. Et à Thibaut l'homme qui a su te rendre heureuse, qui est aussi mon urologue préféré.



Chloé et Arthur, merci pour ces 10 ans d'amitiés, votre humour pince sans rire, et tous ces très bons moments passés ensemble.

Stéphanie, merci pour ton amitié et un grand merci pour ce jour où toi et Chloé êtes venues m'extirper de chez moi pour m'accompagner à l'hôpital.

Thomas et Antoine, merci pour l'intégration et le parrainage en P2, pour votre humour et votre amitié depuis 10 ans.

A Maud, même si tu es maintenant une vraie bourguignonne merci pour ton humour et ta délicatesse qui m'a sauté aux yeux dès notre rencontre en cours de dissection !

A Benjamin, mon partenaire de P1, merci de m'avoir bien fait rire en amphi Giraud, je suis ravie qu'on soit encore ami et il me tarde que ce soit ton tour dans un mois !

Et tous les autres,

Rémi, Anne Sophie, Iléana, Caroline, Elsa, Claire, Céline, sans qui ces années n'auraient pas eu la même saveur. Merci pour les soirées, les moments partagés en stages, en cours ou en révisions.

#### A mes co-internes

A Fanchon, je ne sais pas si c'est la proximité de nos dates de naissance qui nous a donné tant de points communs mais j'ai vraiment apprécié partager ces moments au cours de notre internat. Pouvoir discuter de tout et surtout râler sans retenu c'était super. J'espère que l'on restera proche malgré ta traversée du Vidourle et même peut être que tu nous reviendras.

A Dorothée, Marlène, mes premières co-internes d'endocrino que j'ai dû bien fatiguer avec mes questions.

A Oriane, pour ta bonne humeur, ton implication et ton optimisme à toute épreuve.

A Charlotte C, pour les bons moments partagés et nos discussions. Je suis ravie de t'avoir comme chef avec moi dans le service.

A Charlotte A, pour ton sérieux et ton humour pince sans rire.

A Sarah, Anne Claire et Camille mes bébés co-internes qui ont maintenant bien grandi.

A Alexia, pour ta décontraction et nos repas partagés ces 6 derniers mois.

A J-B, qui ne me lâche pas d'une semelle depuis plus de 10 ans.

Et à tous les autres : Géraldine, Elodie, Justine, Mathilde, Lucie, Pauline, Cécile, Valentine, Fanny, Jeanne, Manon, Thierry, Alexandra, Justine, Carole- Anne, merci pour ces 4 années.

A tous mes autres co-internes durant ces 4 années, Nadège, Sophie, Aude, Jean Eude, Lloris, Aurore, Emilie, Meryl, Julie, Guillaume, Marion, Karine, Manon, François, Emmanuelle, Kmar, Etienne, Jérôme, Estelle, Sophie, Marine, merci à tous de m'avoir accompagnée au cours de mes différents stages.

A mes pharmaciennes préférés, Edwige, Marie pour votre aide souvent précieuse et pour votre vigilance à toute épreuve.

A mes chefs,

Aux CCA d'endocrino,

A Emmanuelle, pour tout ce que tu m'as appris en tant qu'externe puis interne, et pour être la première personne à m'avoir fait réaliser que je soupire en permanence...

A Bérengère, la chef qui sème ses affaires partout, pour ta douceur et ta disponibilité.

A Emilie, (Et coucou !), pour ta gentillesse, pour ton incapacité totale à tenir ta langue et pour tous les bons moments partagés.

A Laura B., ma première CCA pour ta patience et pour être une des rares personnes qui parle plus vite que moi, je me sens moins seule.

A Laetitia, la maman de la médecine interne puis de l'endocrino, merci d'être toujours si disponible, je suis ravie que nous continuions à travailler ensemble encore un peu et qui sait peut-être apprendrons nous ensemble à dire « non ».

A Perrine, pour ton sens aigu de l'organisation, et tous les GIFs envoyés en staff...

Au Professeur Anne Wojtuszczyk, pour tout ce que tu m'as appris sur le diabète, merci d'avoir accepté de diriger mon travail de mémoire.

Aux professeurs Ariane Sultan et Antoine Avignon, merci pour les 6 mois dans votre service, merci de m'avoir fait découvrir la nutrition et de tout ce que vous avez pu m'enseigner sur le pied diabétique.

Au Docteur Isabelle Raingeard, ta passion pour l'endocrinologie que tu sais si bien nous transmettre depuis l'externat, ainsi que pour ta disponibilité sans faille pour répondre à mes questions.

#### A tous les services qui m'ont accueillie

A la MME à Nîmes, merci pour ce premier semestre qui m'a permis de faire mes premiers pas en endocrino-diabète où j'ai beaucoup appris.

A la médecine interne et maladies vasculaires, qui a été ma 2<sup>nd</sup>e maison après l'endocrino, merci de m'avoir accueilli à 2 reprises. Merci à Elodie, Pauline, Monira et Sandrine, ces supers chefs qui m'ont tant appris et m'ont bien aidé.

Au service de diabétologie de Narbonne, merci pour ces 6 mois, merci pour votre accueil, votre enseignement et votre confiance.

Au service de médecine interne et HTA, merci pour ces 6 mois à la fois si intéressant et fatigants où j'ai enfin compris l'utilité de la fraction d'excrétion du phosphore.

A l'équipe de l'AMTIM que je connais depuis peu mais qui m'a accueilli très gentiment pour m'initier au monde de la pompe implantée.

A toutes les équipes paramédicales, et tout particulièrement à celle d'endocrino,

Merci aux infirmières, aux cadres, aux aides-soignantes, aux secrétaires, aux psychologues et aux diététiciennes, merci pour votre aide, votre collaboration, sans vous ces années d'internat n'auraient pas été pareilles.

## SOMMAIRE

- Introduction
- État des connaissances
  - Lipomatose de Launois Bensaude
  - Lipase hormono-sensible
  - Gène LIPE
- Présentation du cas
- Figures
- Discussion
- Conclusion
- Bibliographie

## ABREVIATIONS

-AMPc : Adénosine Monophosphate Cyclique

-CPK : Creatine Phospho Kinase

-DEXA: Dual Energy X-ray Absorptiometry

- FSH : Hormone Folliculo-Stimulante

-HGPO : Hyperglycémie Provoquée Orale

-HSL : Hormono-Sensitive Lipase

- LH : Hormono Lutéinisante

-MFN2 : Mitofusine 2

## INTRODUCTION

La lipomatose de Launois-Bensaude est une pathologie peu fréquente conférant dans ses formes sévères une altération invalidante de l'aspect corporel et un handicap fonctionnel principalement lié au volume des lipomes. Son déterminisme et les altérations fonctionnelles du tissu adipeux impliquées dans son développement restent mal élucidés. Les progrès de l'exploration histologique, biochimique et moléculaire ont permis d'identifier des altérations mitochondriales du tissu adipeux et une association avec des mutations homozygotes de plusieurs gènes codant pour des enzymes impliquées dans le métabolisme et la régulation du tissu adipeux.

Nous rapportons un cas de lipomatose de Launois-Bensaude pour lequel l'exploration génétique a permis d'identifier une mutation homozygote du gène LIPE codant pour la lipase hormono-sensible, jamais décrite.

## ETAT DES CONNAISSANCES

- La lipomatose de Launois Bensaude

La lipomatose de Launois Bensaude ou maladie de Madelung ou encore Lipomatose symétrique multiple est une maladie rare bénigne. Son incidence est de 1/25000 hommes, elle est plus fréquente en Europe, notamment sur le pourtour méditerranéen, qu'aux États-Unis (1). Elle est caractérisée par des dépôts de tissu adipeux non encapsulés de disposition symétrique, à prédominance cervico-facio-tronculaire : au niveau du cou, de la nuque, du médiastin supérieur, des épaules et des bras donnant un aspect pseudo athlétique. Plus rarement les lipomes sont

situés au niveau lombaire. L'évolution de la maladie est marquée par une période initiale de croissance rapide des masses lipomateuses puis une évolution plus lente au cours des années sans qu'il n'y ait de régression spontanée (2). Les masses lipomateuses sont indolores sauf en cas de compression nerveuse. Du fait de leur caractère infiltrant, elles peuvent, rarement, se compliquer de syndrome cave supérieur par compressions nerveuses et vasculaires médiastinales. La transformation maligne sarcomateuse est extrêmement rare (1 seul cas décrit) (2). La première description de ce syndrome a été faite en 1846 par Sir Benjamin Brodie au Royaume Uni (3). Par la suite, deux séries de patients de respectivement 35 et 65 personnes ont été décrites par Otto Wilhelm Madelung en 1888 en Allemagne (4) et Pierre Emile Launois et Raoul Bensaude en 1898 en France (5) qui donnèrent la description princeps de « l'adénolipomatose symétrique ».

Cette pathologie affecte principalement les hommes d'âges moyens entre 30 et 60 ans rarement plus jeune, le ratio homme/femme va de 4/1 à 15/1 selon les séries. Elle est souvent associée à une intoxication alcoolique chronique mais aussi à des troubles métaboliques comme l'hyperuricémie, l'hépatite métabolique, le diabète de type 2 ou l'intolérance au glucose, les dyslipidémies, l'hypertension artérielle ou des polyneuropathies caractérisées par une atrophie axonale progressive, et non par une démyélinisation, ou une dégénérescence axonale dues à l'intoxication alcoolique. Une seule série de 10 cas en 1987 a décrit autant de cas de femmes que d'hommes. Le volume des lipomes n'est pas influencé par une éventuelle perte de poids et l'arrêt de l'alcool. Même s'ils permettent l'amélioration des paramètres métaboliques, ils n'influencent ni le volume ni la répartition des lipomes (6). C'est une maladie lourde de conséquences psychologiques du fait de son caractère défigurant.

Sur le plan anatomopathologique : le tissu présente les mêmes caractéristiques que le tissu adipeux normal, toutefois les cloisons fibreuses sont plus épaisses et les adipocytes plus petits et parfois multi-vacuolaires par rapport au tissu adipeux sain (1) . Les analyses tissulaires in vitro



ont montré une insensibilité spécifique du tissu lipomateux à l'effet lipolytique de la noradrénaline et de l'isoprénaline alors que l'analyse du tissu adipeux sain issu des mêmes sujets montrait une réponse normale. Les hypothèses physiopathologiques évoquées sont un blocage de la lipolyse stimulée par les catécholamines dans le tissu lipomateux et/ou la dénervation fonctionnelle des adipocytes du tissu lipomateux (7).

La lipomatose de Launois Bensaude se distingue des autres lipomatoses par son origine étiopathogénique non encore clairement élucidée. Diverses hypothèses physiopathologiques ont été évoquées comme l'hypertrophie ou le dysfonctionnement du tissu adipeux brun, la dysfonction mitochondriale par mutation de l'ADN mitochondrial dans certaines formes familiales, le rôle de l'alcool comme cofacteur (dans 60 à 90% des cas) qui induit une augmentation de la lipogénèse, réduit la lipolyse et altère la fonction mitochondriale (2).

Il existe des prédispositions génétiques avec la survenue de multiples cas apparentés. La mutation du gène MFN2 qui encode pour une GTPase de la membrane mitochondriale et qui est indispensable au métabolisme mitochondrial est la plus couramment retrouvée (8).

- La lipase hormono-sensible (HSL)

La lipase hormono-sensible est une enzyme de type lipase intra cellulaire multifonctionnelle avec des rôles extrêmement variés. Elle est présente dans le tissu adipeux et, est capable d'hydrolyser une grande diversité d'esters et notamment les triglycérides de réserve et libère dans le sang des acides gras libres transportés au niveau sérique par l'albumine et utilisés dans les cellules pour la lipolyse.

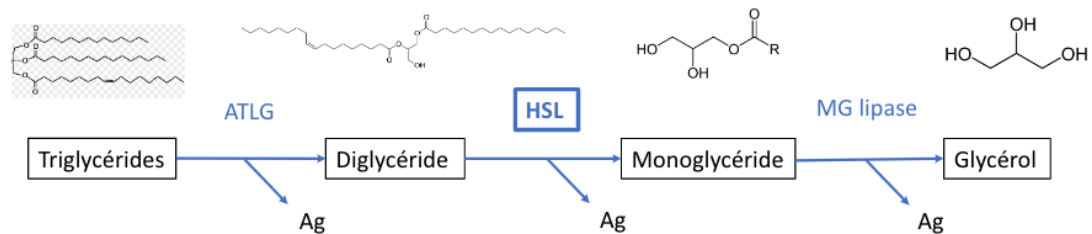
Elle catalyse les réactions suivantes :

. Triglycéride + H<sub>2</sub>O >> diglycéride + acide gras

. Diglyceride + H<sub>2</sub>O >> monoglycéride + acide gras

. Monoglyceride + H<sub>2</sub>O >> glycerol + acide gras (9)

#### Rôle dans la lipolyse:



Large et al. Metabolism of lipids in human white adipocyte, diabetes metab 2004

Elle est activée par phosphorylation grâce à une protéine kinase A, elle-même activée par l'AMP-cyclique. Le taux d'AMPc dans les cellules du tissu adipeux est augmenté par les récepteurs des hormones dites « adipocinétiques » (adrénaline, ACTH...) qui activent donc cette lipase. Au contraire le récepteur de l'insuline diminue le taux d'AMPc et inhibe HSL (10,11).

Les hormones adipocinétiques sont produites au cours du stress, de l'effort physique ou du jeûne afin de permettre l'utilisation des triglycérides par lipolyse. L'insuline libérée après le repas, inhibe la libération des acides gras et favorise leur stockage.

HSL possède une forme longue et une forme courte. La forme longue est exprimée dans les tissus stéroïdogènes tels que les testicules, les ovaires ou les surrénales où elle agit sur les esters de cholestérol afin de produire des hormones stéroïdiennes. La forme courte est exprimée dans le tissu adipeux où elle hydrolyse préférentiellement les acides gras sur les atomes de carbone n°1 et n°3 du résidu de glycérol. Au niveau testiculaire, HSL est exprimée à la fois par les spermatozoïdes et les spermatozoïdes suggérant un rôle à la fois dans la fabrication et la fonction du sperme. Les analyses in vitro réalisées sur des souris mâles avec mutation homozygote inactivatrice d'HSL

trouvent des souris stériles par oligospermie mais avec des taux de testostérone et de gonadotrophines (FSH, LH) normaux ce qui confirme le rôle de cette enzyme dans la spermatogénèse. Ces souris ont également une augmentation de 1,7 fois la masse du tissu adipeux brun mais ne présente pas d'anomalie métabolique. Elles ont même une diminution de la quantité de graisse au niveau hépatique et une diminution des triglycérides circulants (11). Chez l'Humain l'étude du polymorphisme d'HSL chez des hommes fertiles et infertiles d'origine iranienne a mis en évidence une différence significative avec un risque d'infertilité 2,4 fois plus important chez les patients porteurs d'un polymorphisme HSL par rapport aux non porteurs, affirmant encore l'importance d'HSL dans la spermatogénèse (12).

#### - Le gène LIPE

Le gène humain de la lipase hormono-sensible est le gène LIPE situé sur le chromosome 19q13.3 et décrit comme contenant 9 exons (10). Une mutation hétérozygote ou homozygote de ce gène peut aboutir à l'inactivation partielle ou totale de ce gène, ceci entraînant une dyslipidémie, une stéatose hépatique ou un diabète de type 2. La mutation du gène LIPE codant pour HSL n'est pas responsable d'une pathologie unique mais de désordres métaboliques divers. Des mutations du gène LIPE ont été décrites dans des cas apparentés dans 3 familles différentes depuis 2014 (13–16).

## PRESENTATION DU CAS

Nous rapportons le cas d'une patiente de 53 ans. Ses principaux antécédents sont une dyslipidémie de type 4 sous traitement médical et régime et un goitre homogène. Il n'y a pas d'intoxication alcoolique chronique.

Elle consulte en l'an 2000 dans le service d'endocrinologie pour des malaises d'allure hypoglycémiques accompagnés de signes adrénergiques sans signe neuro-glucopénique. L'HGPO met en évidence un hyperinsulinisme réactionnel modéré sans hyperglycémie. En 2005, à l'âge de 40 ans, elle présente pour la première fois une infiltration graisseuse isolée au niveau de la nuque. En 2009 le diagnostic de lipomatose de Launois Bensaude est évoqué devant une lipomatose cervico-tronculaire symétrique et un morphotype androïde avec diminution de la répartition des graisses au niveau des membres inférieurs. Il n'y a pas de signe d'hypercortisolisme et les bilans hormonaux sont normaux (Cortisol libre urinaire 45 µg/24h). Une prise en charge chirurgicale d'exérèse d'un lipome au niveau de la nuque est réalisée en 2010, puis en en 2011 par lipoaspiration au niveau du dos. En 2014 une nouvelle chirurgie est réalisée pour exérèse chirurgicale d'un lipome axillaire droit invalidant associée à un curage ganglionnaire. Cette chirurgie se complique d'un hématome qui nécessite plusieurs ponctions. Ces prises en charge chirurgicales sont marquées par des récurrences précoces des lipomes.

La patiente consulte à nouveau en 2018 pour une progression des lipomes avec un caractère invalidant notamment pour les lipomes axillaires entravant la mobilisation de ses bras. Son poids est de 60 kg pour une taille de 155 cm soit un indice de masse corporelle à 25 kg/m<sup>2</sup>. Les lipomes sont localisés au niveau de la nuque, des trapèzes, du dos et au niveau axillaire. Il y a également un volumineux lipome au niveau du pubis (Figures 1 et 2). Elle a également développé une hypertension artérielle qui est équilibrée sous traitement par inhibiteur calcique et inhibiteur de

l'enzyme de conversion, une stéatose hépatique débutante ainsi que des douleurs neuropathiques des membres inférieurs nécessitant un traitement antalgique par antiépileptique (Pregabaline).

Le bilan lipidique est marqué par une hypertriglycémie à 3,71g/l malgré un régime bien suivi et la prise d'Inegy® (Ezetimibe + Simvastatine), le cholestérol total est à 1,54g/l, le HDLc à 0,41g/l, et le LDLc à 0,82 g/l. La glycémie à jeun est à 1,17g/l. Une HGPO ne met pas en évidence de diabète mais un hyperinsulinisme dès T60 à 80,2 µU/l s'élevant jusqu'à 133µU/l. Un traitement par Metformine a été introduit pour cet hyperinsulinisme sans diabète. La leptinémie est élevée à 19.6ng/ml et l'adiponectine à 1,04 ng/ml.

La patiente décrit une augmentation de volume des lipomes lors de l'ingestion de sucre. Le TEP scan-18 FDG ne met pas en évidence d'avidité des lipomes au glucose.

Une IRM des membres inférieurs met en évidence une trophicité musculaire normale et ne retient pas d'asymétrie de volume des membres inférieurs. L'ostéodensitométrie montre une densité minérale osseuse normale, et l'analyse de la composition corporelle par DEXA : 28,9 % de masse grasse sur la totalité du corps. Au niveau des bras la masse grasse est de 41,4 % à gauche et 41,5 % à droite, elle est évaluée à 29,2 % sur le tronc. Sur les membres inférieurs la masse grasse est de 21,9 % à gauche et 20,5 % à droite (T-score : -2,4 et -2,6 DS respectivement à gauche et à droite). L'électro-neuro-myogramme est normal éliminant une neuropathie associée.

L'analyse génétique par séquençage d'ADN sur produits PCR par la technique de Sanger, a été effectuée par l'équipe de l'Hôpital Saint Antoine à Paris et a mis en évidence une nouvelle mutation du gène LIPE codant pour la lipase hormono-sensible (HSL). Il s'agit d'une mutation homozygote c.2828delA p.Glu943Glyfs\*22 (Figure 3).

Une nouvelle prise en charge chirurgicale est organisée en deux temps avec en premier lieu la résection des lipomes axillaires qui sont les plus invalidants. L'exérèse des lipomes des trapèzes

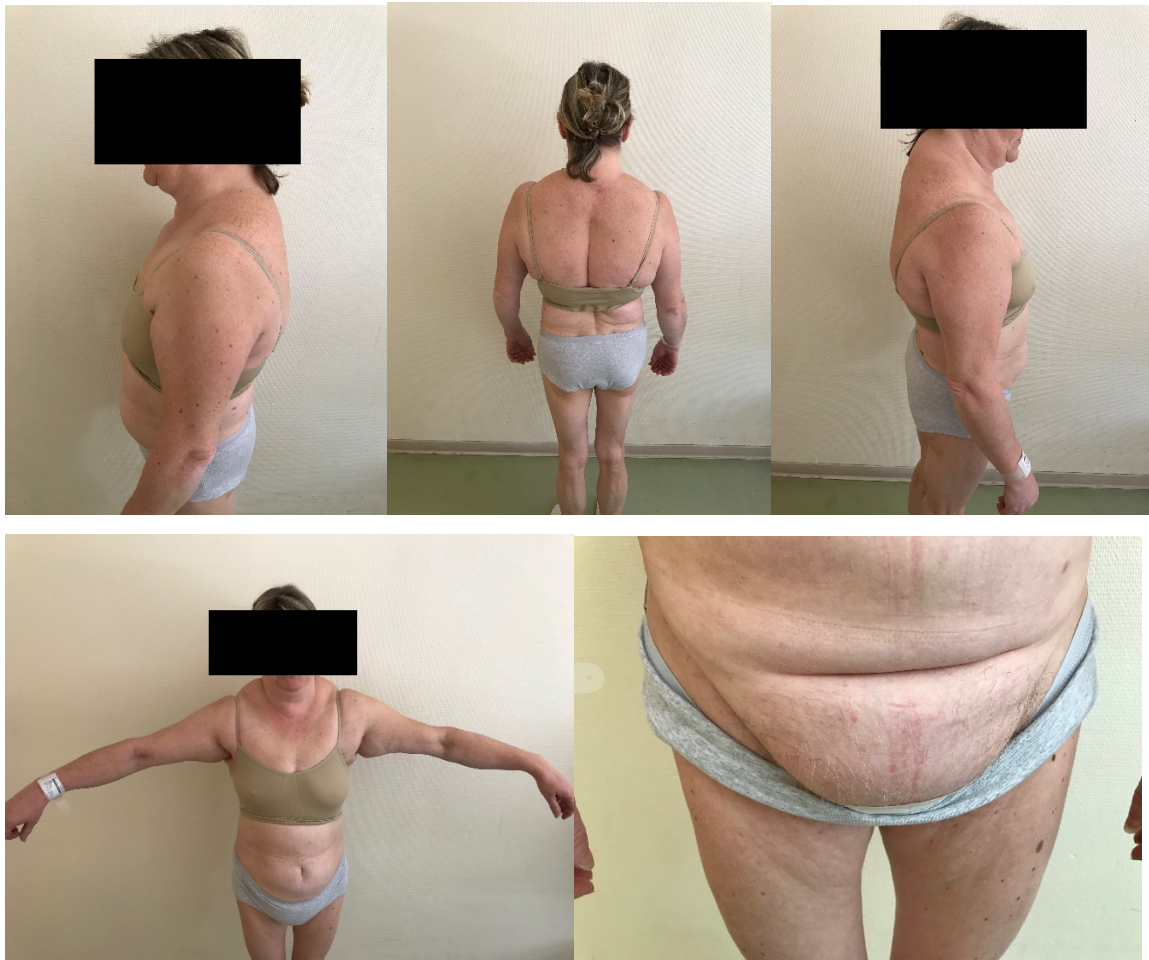est faite dans le même temps chirurgical. Dans un deuxième temps est effectuée l'exérèse du lipome pubien. L'analyse histologique montre une hyperplasie du tissu adipeux compatible avec la lipomatose connue avec une prolifération d'adipocytes matures et quelques travées conjonctives fibreuses ainsi que de minimes remaniements inflammatoires non spécifiques. Les adipocytes sont bien différenciés sans anisocytose significative (Figures 4). L'étude du tissu adipeux en microscopie électronique a montré une faible présence de mitochondries au sein des tissus analysés avec des mitochondries de petite taille.

L'analyse génétique réalisée chez la mère de la patiente, a confirmé qu'elle était porteuse hétérozygote de cette mutation. L'analyse n'a pas pu être faite chez son père, décédé.

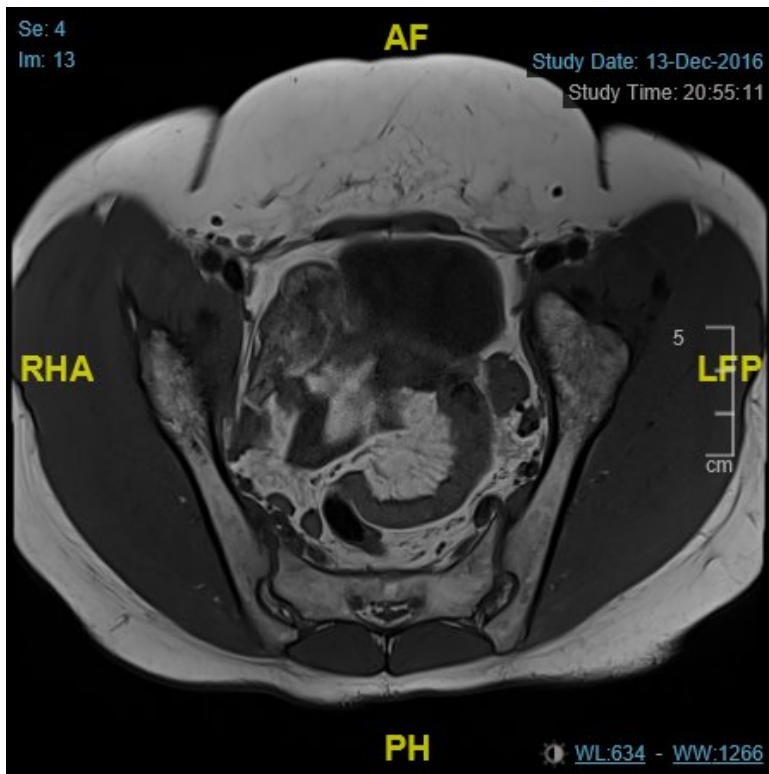
Il n'y a pas d'antécédents familiaux de lipomatose. La patiente est issue d'une union consanguine, ses deux parents étant cousins germains. Il existe des antécédents familiaux de diabète de type 2, dyslipidémie, et artériopathie chez plusieurs de ses oncles et tantes.

La patiente a une fille qui est exempte d'atteinte métabolique et de lipomatose. (Figure 5).

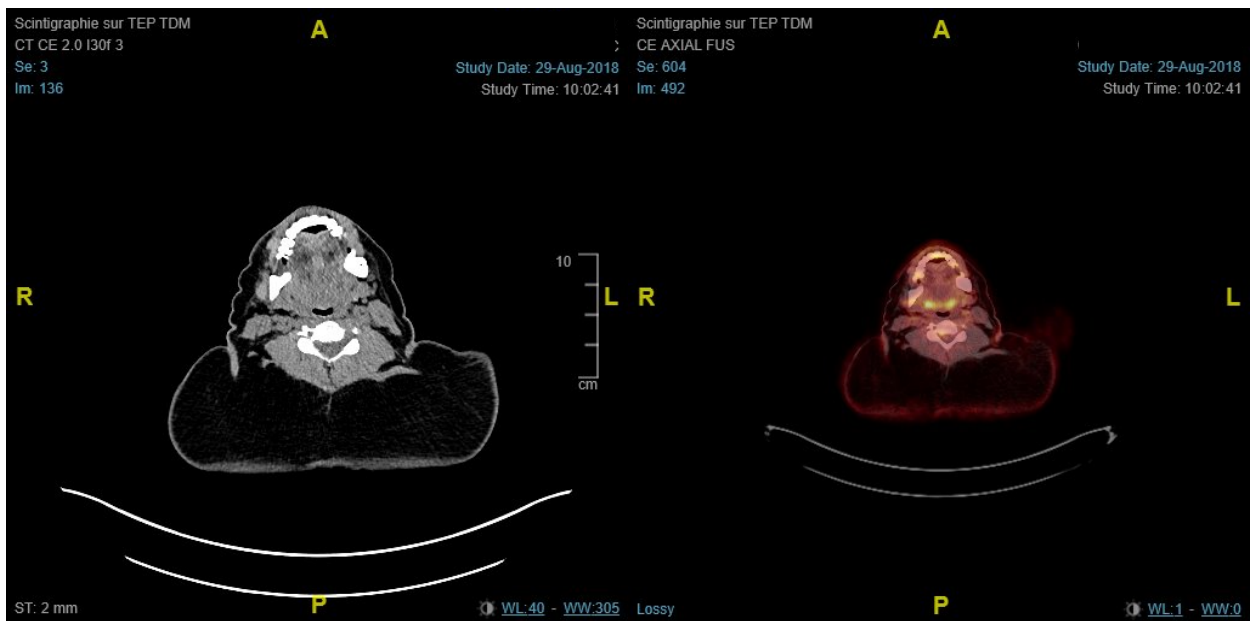
## FIGURES



*FIGURE 1. Manifestations phénotypiques de la lipomatose avec lipomes au niveau de la nuque, du dos, des trapèzes, axillaires bilatéraux et du pubis.*



A



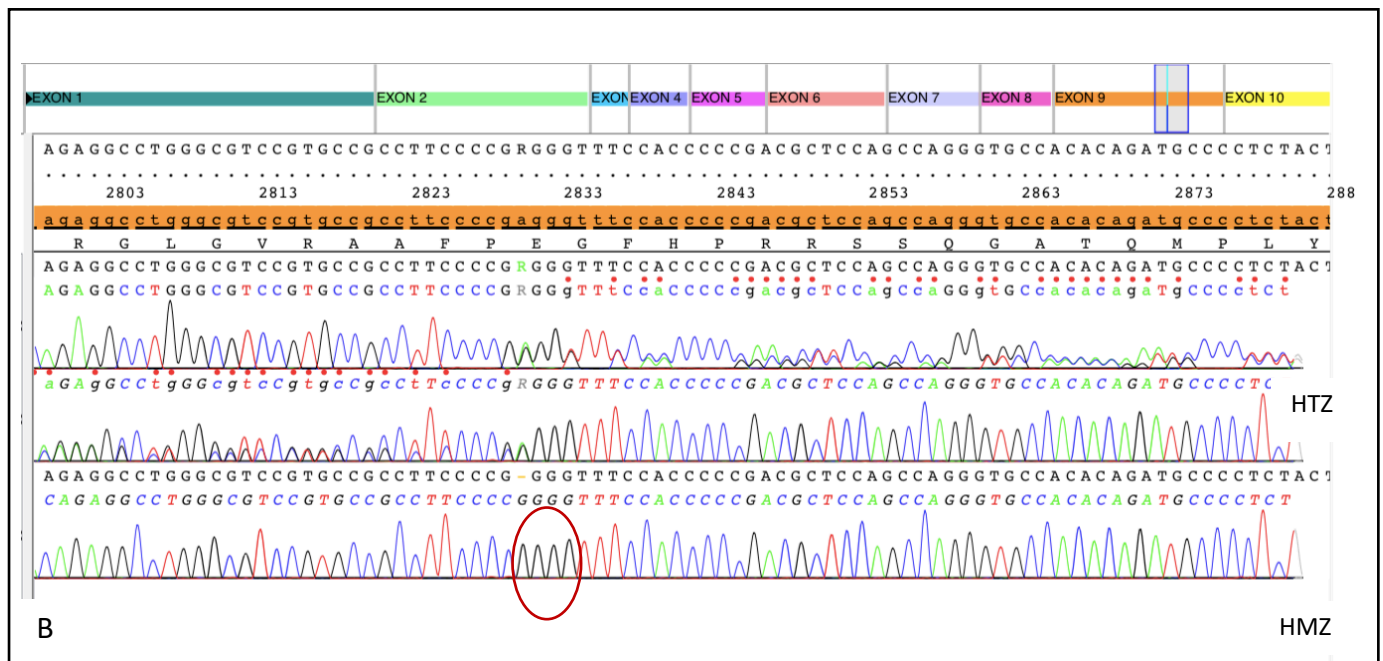
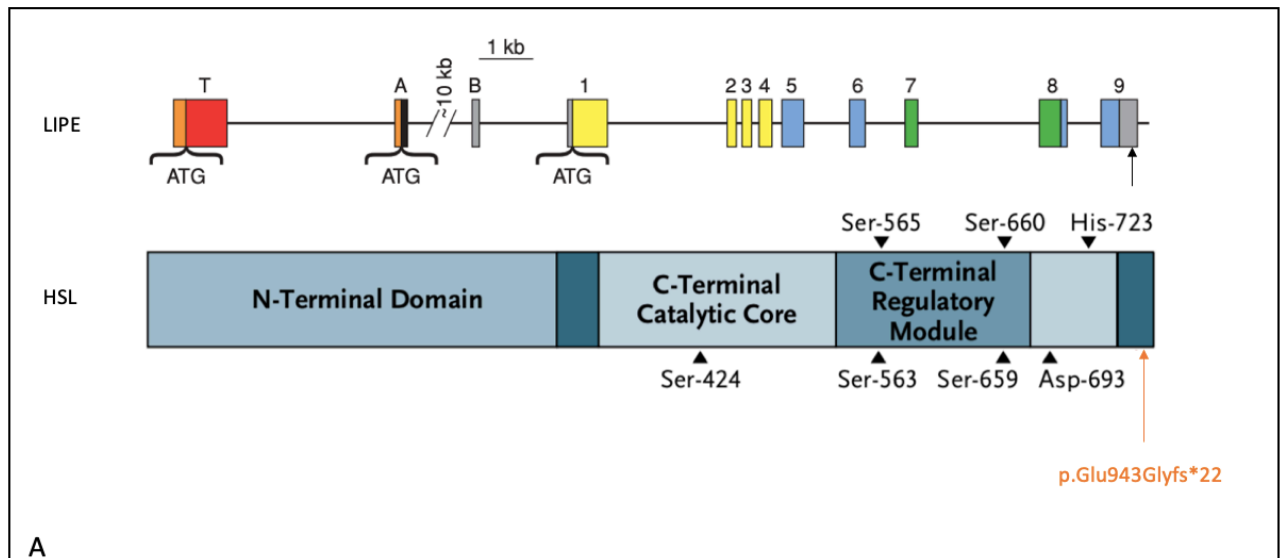
B

FIGURE 2. Lipomes vus en imageries

A. IRM pelvienne avec mise en évidence lipome pubien

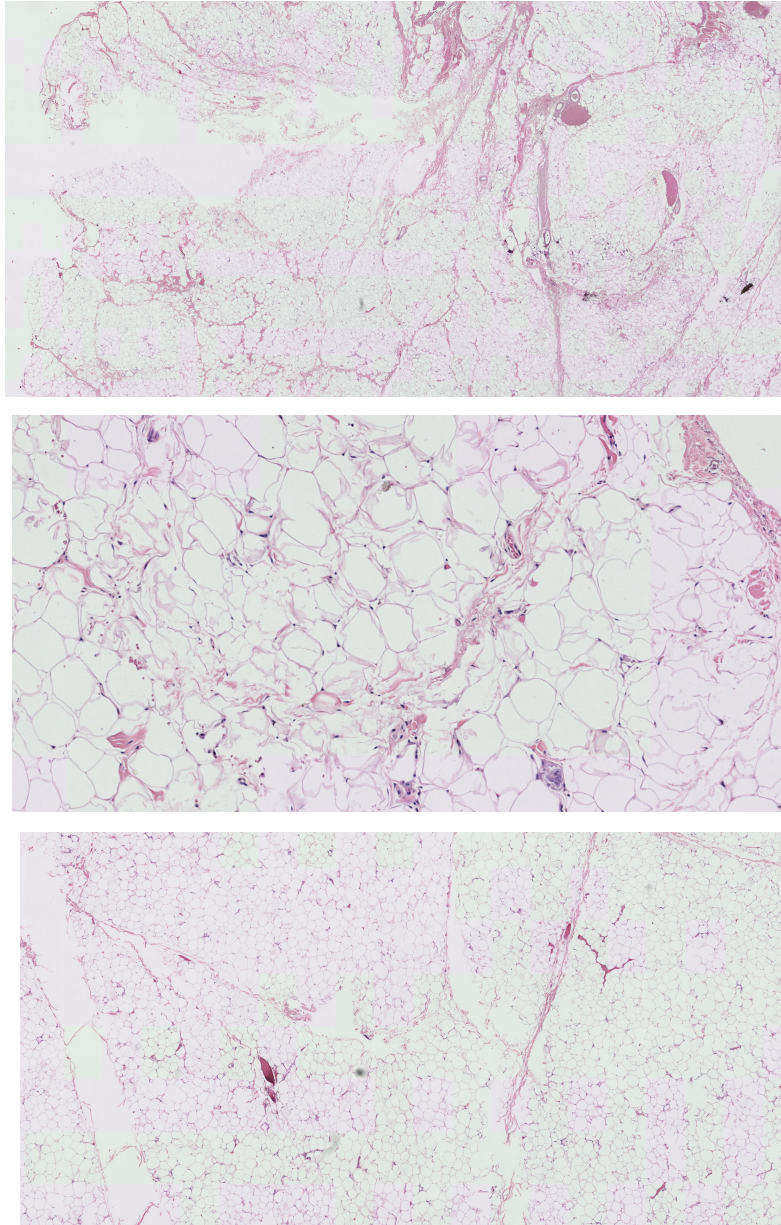
B. TEP TDM 18FDG, lipomes cervicaux





**FIGURE 3.**

- A. Mutation *p.Glu943Glyfs\*22* localisé sur exon 9 du gène LIPE
- B. Électrophorégrammes délétion d'un nucléotide (A) dans l'exon 9 en position 2828,
  - À l'état hétérozygote chez la mère sur les deux électrophorégrammes du haut (séquençage sens et en anti-sens) faisant apparaître des superpositions de séquences lorsque les deux allèles diffèrent
  - À l'état homozygote en bas (séquence GGGG au lieu de GAGGG) chez la patiente



*FIGURE 4. Analyse histologique d'une pièce de résection de lipome retrouvant une hyperplasie du tissu adipeux avec une prolifération d'adipocytes matures et quelques travées conjonctives fibreuses ainsi que de minimes remaniements inflammatoires non spécifiques.*

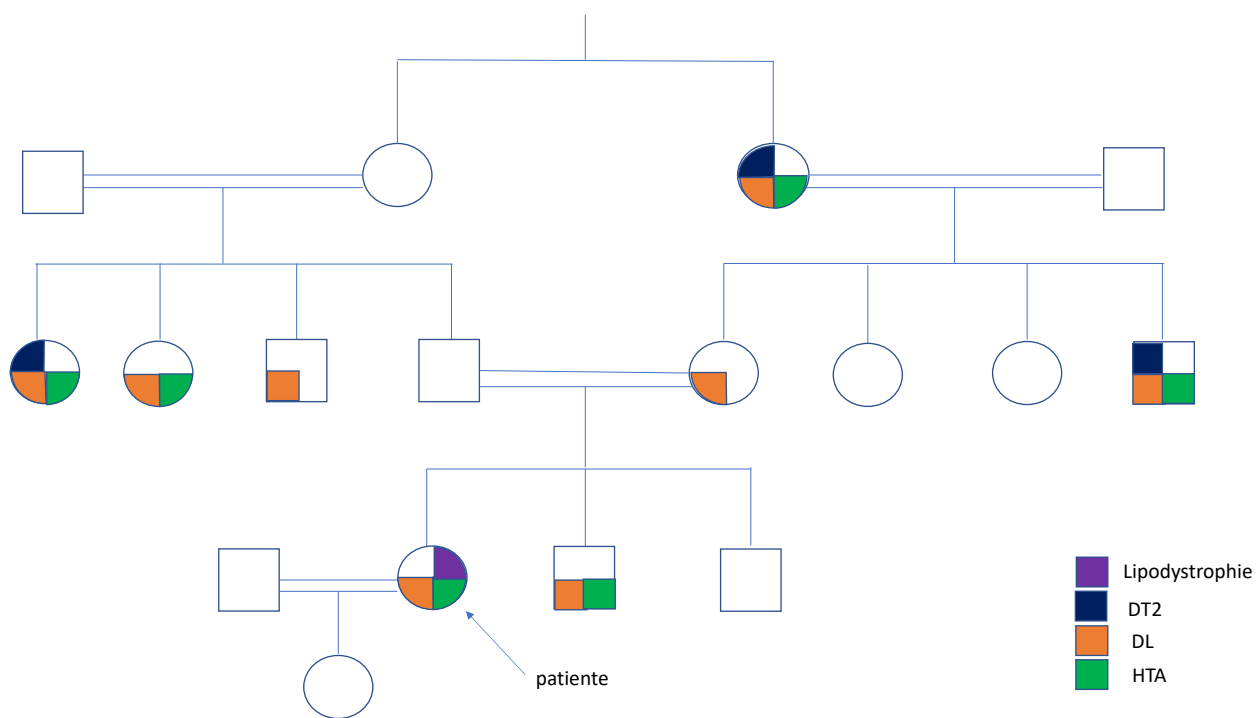


FIGURE 5. Arbre généalogique

## DISCUSSION

La patiente rapportée dans ce cas de lipomatose de Launois Bensaude est porteuse d'une mutation homozygote du gène LIPE à savoir c.2828delA p.Glu943Glyfs\*22, non décrite jusque-là.

Depuis les années 1990, la description de cas familiaux de maladie de Launois Bensaude et le développement de la génétique et des avancées techniques en biologie moléculaire ont permis de développer des hypothèses étiologiques concernant la lipomatose de Launois Bensaude.

### **Dysfonction mitochondriale**

L'hypothèse d'une dysfonction mitochondriale est évoquée depuis le début des années 90.

Une revue de la littérature a révélé la présence d'une dysfonction mitochondriale dans 28 % des cas de maladie de Launois Bensaude, dont 16 % avec une mutation de MERRF (Myoclonus Epilepsy and Ragged Red Fibbers) dont le rôle causal dans la maladie de Launois Bensaude est débattu. La dysfonction mitochondriale apparaît comme la principale anomalie cytologique dans cette maladie avec dans les cas apparentés une transmission des défauts de l'ADN mitochondrial compatible avec une transmission maternelle évoquant une pathologie mitochondriale (18). Par la suite l'étude de 18 patients porteurs d'une maladie de Launois Bensaude a montré des signes de polyneuropathies cliniques ou électromyographiques chez 12 d'entre eux. Les enzymes de la chaîne respiratoire mitochondriale montraient un niveau significativement plus bas de cytochrome C-oxydase, Succinate Deshydrogenase (SDH) et de l'activité citrate synthétase. Cette dysfonction mitochondriale dans la maladie de Launois Bensaude par diminution de l'activité enzymatique et diminution du nombre de mitochondries pourrait représenter la base pathogénique de la formation des lipomes et d'autres manifestations cliniques (19).

## **MFN2**

La mutation du gène MFN2 est la première mutation d'un gène codant pour une protéine mitochondriale associée à un syndrome lipodystrophique. MFN2 code pour la protéine Mitofusine 2 qui est une protéine membranaire externe mitochondriale appartenant à la famille des GTPase. Elle joue un rôle dans la fusion mitochondriale et dans les interactions du réticulum endoplasmique et de la mitochondrie. Elle pourrait réguler de nombreuses fonctions incluant le métabolisme énergétique du corps entier et le vieillissement cellulaire. Des variants de MFN2 sont connus pour être impliqués dans la maladie de Charcot Marie Tooth, une neuropathie axonale autosomique dominante. La plus grande série de patients porteurs d'une maladie de Launois Bensaude avec une mutation de MFN2 a été publiée en 2018 (20). Il s'agit de 6 patients issus de 5 familles différentes avec une mutation p.Arg707Trp homozygote. Ces patients présentaient une hétérogénéité clinique et de localisation et de taille des lipomes. Tous avaient une polyneuropathie axonale sensitivo-motrice. L'analyse tissulaire anatomopathologique faite chez 2 des patients a montré des masses lipomateuses non circonscrites non encapsulées avec une histologie proche du tissu adipeux blanc et des adipocytes de taille normale uniloculaires, mais aussi quelques adipocytes multi-loculés (1/20 à 1/50 cellules analysées). Il y avait également une augmentation du nombre de mitochondries dans les zones lipomateuses avec des mitochondries plus grosses et de morphologie désorganisée. La réalisation d'un TEP TDM 18-FDG a identifié une avidité augmentée des zones lipomateuses pour le glucose qui n'avait jamais été décrite.

## **Autres cas mutations LIPE**

Depuis 2014, plusieurs cas de mutations du gène LIPE ont été décrites comme chez le cas rapporté.

### **1) Mutation Homozygote c. 2300\_2318del Val 767Glyfs\*102. (13)**

Dans l'étude menée en 2014 par Albert et al., les gènes impliqués dans la lipolyse du tissu adipeux blanc ont été séquencés chez 2738 patients Amish issus de l'étude ACDRP (Amish Complex Disease Research Program). Parmi les 2738 patients, 140 étaient porteurs hétérozygotes de la mutation du gène LIPE, c. 2300\_2318del Val 767Glyfs\*102 et 1 patient était porteur homozygote. L'étude génétique des apparentés du patient porteur homozygote a trouvé chez 4 personnes sur 10 une mutation à l'état homozygote. L'analyse histologique du tissu adipeux réalisé chez les patients porteurs homozygotes a mis en évidence une diminution d'environ 50% de la réponse cellulaire à l'insuline et un taux plus bas de récepteurs de l'insuline dans les adipocytes. On trouvait également une absence d'expression d'HSL dans le tissu adipeux blanc qui s'associait à une augmentation du nombre d'infiltrats macrophagiques marqueurs de l'inflammation. Il n'y avait pas de différence significative de l'ARN mitochondrial entre les groupes de génotypes différents (pas de mutation, hétérozygote et homozygote).

Cette étude a identifié une perte de fonction de la lipase hormono-sensible dont résulte une haplo-insuffisance de cette protéine chez les patients hétérozygotes et une absence d'expression de la protéine chez les patients homozygotes.

Ces résultats indiquent que HSL est un médiateur prédominant voire exclusif de l'hydrolyse des diglycérides, esters de cholestérols et rétinyl esters du tissu adipeux blanc humain. Sur le plan clinique cette mutation est associée à une augmentation du risque de diabète de type 2 chez les porteurs hétérozygotes (1,8 fois supérieur aux patients non porteurs) et avec un diabète précoce chez les porteurs homozygotes. S'y associent également une dyslipidémie, une stéatose hépatique et une importante insulino-résistance. L'absence d'HSL provoque des altérations du tissu adipeux avec des adipocytes petits, inflammés, et résistants à l'insuline prouvant l'altération

de l'adipogénèse et/ou de la fonction adipocytaire par diminution de la régulation des gènes PPAR $\gamma$ -dépendants.

## **2) Mutation Homozygote c.ins1519CG p.Ser508Profs\*56. (14,15)**

Les cas de 2 personnes apparentés (frère et sœur) d'origine italienne présentant une distribution anormale des graisses, une dystrophie musculaire et des troubles métaboliques ont été rapportés par Carboni et al en 2014. L'analyse génétique a permis l'exclusion des gènes connus pour être responsable de lipodystrophies.

La patiente n°1 était une femme de 50 ans, 3<sup>ème</sup> enfant issu d'une union consanguine (cousins germains). Elle avait développée à l'âge de 33 ans des lipomes sous cutanés au niveau du cou, de l'abdomen et des creux axillaires, avec parallèlement une réduction progressive de la graisse sous cutanée au niveau des jambes et de la force musculaire. Elle était diabétique depuis l'âge de 43 ans. Les prélèvements sanguins ont mis en évidence des CPK élevées, une hypercholestérolémie et une hypertriglycéridémie. Le patient n°2 son frère âgé de 49 ans présentait une distribution anormale des graisses avec augmentation du tissu sous cutané au niveau abdominal et axillaire et diminution de la force musculaire des membres inférieurs. L'analyse sanguine trouvait également une augmentation des CPK. La biopsie musculaire réalisée chez la patiente n°1 montrait des dystrophies sans anomalie des protéines connues pour les principales dystrophies musculaires. Pas de mise en évidence de pathologie mitochondriale. L'IRM a révélée chez la patiente n° 1, une accumulation du tissu adipeux dans les régions cervicales, dorsales et abdominales, une stéatose hépatique et un hypersignal T2 au niveau des muscles ischio-jambiers, tibiaux antérieurs et postérieurs, des longs extenseurs des doigts et des muscles soléaires. Chez le patient n°2, l'IRM trouvait une graisse sous cutanée non homogène avec

prédominance au niveau abdominal antérieur et un hypersignal T2 au niveau des muscles ischio-jambiers et soléaires. Le caryotype de la patiente n°1 était normal ; les délétions ou duplications de LMNA (gène impliqué dans la lipodystrophie familiale partielle, et certaines dystrophies musculaires) ont été exclues ainsi que toutes les mutations connues responsables de myopathies. L'analyse de l'ADN mitochondrial était normale. L'hypothèse d'une probable transmission autosomique récessive a été évoquée avec un probable nouveau phénotype d'une mutation connue ou une mutation d'un nouveau gène. Par la suite Farhan et al. ont séquencé l'exome entier de l'ADN de ces 2 patients apparentés. Il a été identifié une mutation homozygote du gène LIPE c.ins1519CG p.Ser508Profs\*56 responsable d'un codon stop en position 563 et d'une réduction d'environ 50% de l'expression du gène LIPE. L'analyse des apparentés a montré qu'ils étaient seuls porteurs. Cette mutation est la 2<sup>ème</sup> mutation de LIPE décrite après Albert et al. Les autres gènes connus impliqués dans la lipodystrophie ont été exclus afin de pouvoir émettre l'hypothèse que le phénotype décrit est en lien avec cette nouvelle mutation.

### **3) Mutation Homozygote c.3103 G>T p.Glu1035\*. (16)**

L'étude de Zolotov en 2016 a porté sur 3 patients apparentés issus d'une famille consanguine. La patiente n°1, une femme de 41 ans a présenté en premier lieu des douleurs et une faiblesse au niveau des mains puis une faiblesse des membres inférieurs évoluant des pieds vers la taille. Une augmentation des CPK au niveau sanguin était également trouvée. Ainsi qu'une hypertension artérielle. Elle avait une accumulation de graisse au niveau du visage, du cou, des creux axillaires et à l'aine, ainsi qu'une diminution de la graisse sous-cutanée et une atrophie musculaire aux extrémités. Une biopsie musculaire a révélé une atrophie musculaire. L'IRM a montré une accumulation de tissu adipeux symétrique cervicale postérieure et au niveau du dos. La



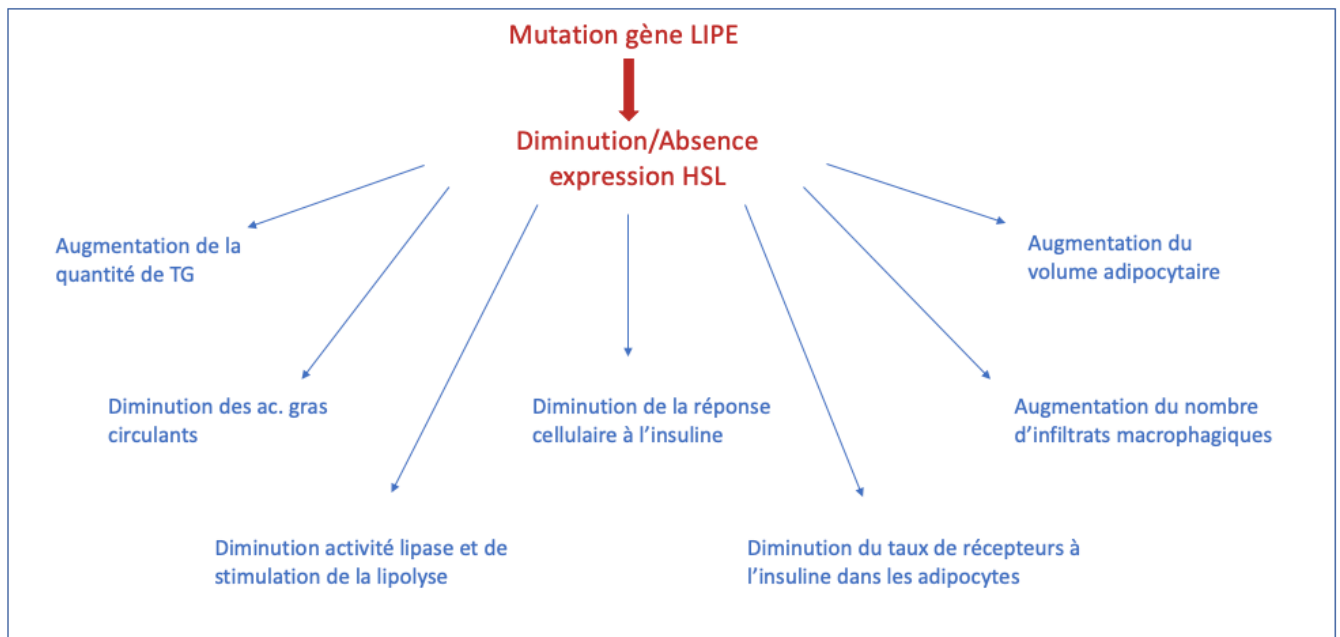
composition corporelle DEXA a montré une augmentation de la masse grasse au niveau du tronc et des ceintures mais une diminution aux extrémités.

Le patient n°2, son frère de 36 ans, était obèse depuis l'âge de 15 ans. L'obésité était compliquée d'hypertension artérielle et de dyslipidémie. Il présentait également une accumulation de tissu adipeux au niveau du tronc avec des lipomes symétriques aux creux axillaires et au pubis avec une diminution marquée de la graisse sous-cutanée, une faiblesse et une atrophie musculaire au niveau des jambes et tout particulièrement des mollets. Malgré des résections répétées des lipomes axillaires et publiens, ils récidivaient. En histologie le tissu adipeux était normal. L'échocardiographie avait montré une fuite mitrale et une dysfonction diastolique, l'échographie abdominale a révélé une stéatose hépatique sans hépatomégalie et l'électromyogramme une neuropathie distale des membres inférieurs. La composition corporelle DEXA montrait les mêmes résultats que pour la patiente n°1.

Le patient n°3, le frère âgé de 23 ans, décrivait de façon récente une altération de la force musculaire des extrémités et une difficulté à monter les escaliers. La répartition du tissu adipeux semblait normale à l'examen clinique. Les prélèvements sanguins ont trouvé une hypertriglycémie modérée, et une élévation des CPK.

L'analyse génétique a mis en évidence chez ces 3 patients une mutation homozygote du gène LIPE : c.3103G>T p.Glu1035\* marquant la 3<sup>ème</sup> mutation du gène LIPE trouvée dans les lipodystrophies.

Une mutation de LIPE a également été mise en évidence par Patni et Garg en 2015 dans la lipodystrophie familiale partielle (21).



*Conséquences d'un défaut d'HSL au niveau du tissu adipeux.*

## CONCLUSION

L'analyse génétique réalisée chez notre patiente atteinte d'une lipomatose de Launois Bensaude a permis de mettre en évidence une nouvelle mutation du gène LIPE codant pour la lipase hormono-sensible impliquée dans le métabolisme lipidique. Il s'agit du 4<sup>ème</sup> cas de mutation différente du gène LIPE renforçant l'affirmation d'une implication génétique dans cette maladie rare. Il existe une importante disparité clinique entre les patients porteurs des différentes mutations. Cela peut être expliquée par les variations alléliques qui conduisent à différents phénotypes cliniques et aux conséquences fonctionnelles des mutations.

Notre observation justifie la poursuite de l'exploration des défauts moléculaires associés à la lipomatose de Launois-Bensaude ainsi que les confrontations génotype-phénotype pour en démembrer les différentes présentations cliniques. L'identification des conséquences fonctionnelles des mutations doit permettre d'élucider leur rôle dans l'expression clinique des défauts moléculaires.

## BIBLIOGRAPHIE

1. Pauchot J, Golay A, Gumener R, Montandon D, Pittet B. La maladie de Launois-Bensaude : description, prise en charge. À propos de dix patients opérés. [Httpwwwem-Premiumcomwwwwezpbui-Montpellierfrdatarevues02941260v54i2S0294126008000940](http://www.em-premium.com/www.ezp.biu-Montpellier.fr/data/revues/02941260v54i2S0294126008000940) [Internet]. 2009 Aug 4 [cited 2018 Sep 5]; Available from: <http://www.em-premium.com/www.ezp.biu-montpellier.fr/article/208523/resultatrecherche/3>
2. Vantighem M-C, Balavoine A-S, Douillard C, Defrance F, Dieudonne L, Mouton F, et al. How to diagnose a lipodystrophy syndrome. *Ann Endocrinol.* 2012 Jun;73(3):170–89.
3. Brodie B. Lectures illustrative of various subjects in pathology and surgery, London: Longham 1846. p 275-276 [Internet]. Wellcome Library. 1846 [cited 2018 Oct 24]. Available from: <http://wellcomelibrary.org/item/b2128894x>
4. Madelung O.W. Ueber den fetthals (diffuse lipom des Halses) *Arch Klin Chir* 1888. 37 p.106-130.
5. P.E Launois, R. Bensaude. De l'adéno-lipomatose symétrique. in *Bulletin Mémoires Société Médicale Hôpitaux Paris.* 1898.
6. Ruzicka T, Vieluf D, Landthaler M, Braun-Falco O. Benign symmetric lipomatosis Launois-Bensaude. *J Am Acad Dermatol.* 1987 Oct;17(4):663–74.
7. Enzi G, Inelmen EM, Baritussio A, Dorigo P, Prosdociami M, Mazzoleni F. Multiple symmetric lipomatosis: a defect in adrenergic-stimulated lipolysis. *J Clin Invest.* 1977 Dec;60(6):1221–9.
8. Ghazal PA, Grönemeyer L-L, Schön MP. Lipomatoses. *JDDG J Dtsch Dermatol Ges.* 2018 Mar 1;16(3):313–27.
9. Large V, Peroni O, Letexier D, Ray H, Beylot M. Metabolism of lipids in human white adipocyte. *Diabetes Metab.* 2004 Sep;30(4):294–309.
10. Kraemer FB, Shen W-J. Hormone-sensitive lipase control of intracellular tri-(di-)acylglycerol and cholesteryl ester hydrolysis. *J Lipid Res.* 2002 Oct 1;43(10):1585–94.
11. Osuga J, Ishibashi S, Oka T, Yagyu H, Tozawa R, Fujimoto A, et al. Targeted disruption of hormone-sensitive lipase results in male sterility and adipocyte hypertrophy, but not in obesity. *Proc Natl Acad Sci U S A.* 2000 Jan 18;97(2):787–92.
12. Vatannejad A, Khodadadi I, Amiri I, Vaisi-Raygani A, Ghorbani M, Tavilani H. Genetic variation of hormone sensitive lipase and male infertility. *Syst Biol Reprod Med.* 2011 Dec;57(6):288–91.
13. Albert JS, Yerges-Armstrong LM, Horenstein RB, Pollin TI, Sreenivasan UT, Chai S, et al. Null Mutation in Hormone-Sensitive Lipase Gene and Risk of Type 2 Diabetes [Internet]. <http://dx.doi.org.gate2.inist.fr/10.1056/NEJMoa1315496>. 2014 [cited 2018 Aug 23]. Available from: <https://www-nejm->

org.gate2.inist.fr/doi/10.1056/NEJMoa1315496?url\_ver=Z39.88-2003&rfr\_id=ori%3Arid%3Acrossref.org&rfr\_dat=cr\_pub%3Dwww.ncbi.nlm.nih.gov

14. Carboni N, Brancati F, Cocco E, Solla E, D'Apice MR, Mateddu A, et al. Partial lipodystrophy associated with muscular dystrophy of unknown genetic origin. *Muscle Nerve*. 2014 Jun 1;49(6):928–30.
15. Farhan SMK, Robinson JF, McIntyre AD, Marrosu MG, Ticca AF, Loddo S, et al. A Novel LIPE Nonsense Mutation Found Using Exome Sequencing in Siblings With Late-Onset Familial Partial Lipodystrophy. *Can J Cardiol*. 2014 Dec 1;30(12):1649–54.
16. Zolotov S, Xing C, Mahamid R, Shalata A, Sheikh-Ahmad M, Garg A. Homozygous LIPE Mutation in Siblings with Multiple Symmetric Lipomatosis, Partial Lipodystrophy, and Myopathy. *Am J Med Genet A*. 2017 Jan;173(1):190–4.
17. Chong PS. Multiple Symmetric Lipomatosis (Madelung's Disease) Caused by the MERRF (A8344G) Mutation: A Report of Two Cases and Review of the Literature [Internet]. [cited 2018 Oct 24]. Available from: <https://insights-ovid-com.gate2.inist.fr/pubmed?pmid=19078716>
18. Berkovic SF, Andermann F, Shoubridge EA, Carpenter S, Robitaille Y, Andermann E, et al. Mitochondrial dysfunction in multiple symmetrical lipomatosis. *Ann Neurol*. 1991 May 1;29(5):566–9.
19. Coin A, Enzi G, Bussolotto M, Ceschin E, Difito M, Angelini C. Multiple symmetric lipomatosis: evidence for mitochondrial dysfunction. *J Clin Neuromuscul Dis*. 2000 Mar;1(3):124–30.
20. Capel E, Vatieer C, Cervera P, Stojkovic T, Disse E, Cottureau A-S, et al. MFN2-associated lipomatosis: Clinical spectrum and impact on adipose tissue. *J Clin Lipidol* [Internet]. 2018 Jul 25 [cited 2018 Oct 23]; Available from: <http://www.sciencedirect.com/science/article/pii/S1933287418303106>
21. Patni N, Garg A. Congenital generalized lipodystrophies—new insights into metabolic dysfunction. *Nat Rev Endocrinol*. 2015 Sep;11(9):522–34.

## SERMENT

- *En présence des Maîtres de cette école, de mes chers condisciples et devant l'effigie d'Hippocrate, je promets et je jure, au nom de l'Être suprême, d'être fidèle aux lois de l'honneur et de la probité dans l'exercice de la médecine.*
- *Je donnerai mes soins gratuits à l'indigent et n'exigerai jamais un salaire au-dessus de mon travail.*
- *Admis (e) dans l'intérieur des maisons, mes yeux ne verront pas ce qui s'y passe, ma langue taira les secrets qui me seront confiés, et mon état ne servira pas à corrompre les mœurs, ni à favoriser le crime.*
- *Respectueux (se) et reconnaissant (e) envers mes Maîtres, je rendrai à leurs enfants l'instruction que j'ai reçue de leurs pères.*
- *Que les hommes m'accordent leur estime si je suis fidèle à mes promesses. Que je sois couvert (e) d'opprobre et méprisé (e) de mes confrères si j'y manque.*

## RESUME

Introduction : La Lipomatose de Launois Bensaude (LLB) est une maladie rare caractérisée par le développement de lipomes cervico-facio-tronculaire de disposition symétrique. Des formes génétiques de la maladie sont dues à une mutation du gène MFN2 codant pour la Mitofusine 2. Plus récemment 3 cas de mutation du gène LIPE, codant pour la lipase hormono-sensible (HSL) ont été décrits. HSL est une lipase intracellulaire présente dans le tissu adipeux responsable entre autres de l'hydrolyse des esters de cholestérol.

Présentation du cas : Nous rapportons le cas d'une patiente de 53 ans, porteuse d'une LLB ayant débuté à l'âge de 40 ans. Les lipomes sont localisés sur la nuque, les trapèzes, le dos, les creux axillaires et le pubis. Elle présente une hypertriglycémie et un hyperinsulinisme à l'HGPO. Le TEP-TDM ne montre pas d'avidité des lipomes au glucose, la composition corporelle (DEXA) confirme l'augmentation de masse grasse aux membres supérieurs et une lipoatrophie aux membres inférieurs. L'analyse génétique a trouvé une nouvelle mutation du gène LIPE : c.2828delA p.Glu943Glyfs\*22 à l'état homozygote chez notre patiente qui est issue d'une union consanguine. Une nouvelle prise en charge chirurgicale a été réalisée. L'analyse histologique retrouve une hyperplasie du tissu adipeux, une prolifération d'adipocytes matures et de minimes remaniements inflammatoires.

Discussion : Il s'agit du 4<sup>e</sup> cas de mutation du gène LIPE renforçant l'affirmation d'une implication génétique dans la LLB. La disparité clinique entre les différents patients est importante ceci pouvant être expliquée par les variations alléliques conduisant à différents phénotypes cliniques. La poursuite de l'exploration des défauts moléculaires associés à ces mutations pourra permettre d'élucider leurs rôles dans l'expression clinique.

**Mots clés** : lipomatose de Launois Bensaude, maladie rare, lipomes, mutation génétique, gène LIPE, lipase hormono-sensible, troubles métaboliques.