



HAL
open science

Impact diagnostique de la normalisation de l'échogénicité des nodules thyroïdiens

Benjamin Viard

► **To cite this version:**

Benjamin Viard. Impact diagnostique de la normalisation de l'échogénicité des nodules thyroïdiens. Médecine humaine et pathologie. 2019. dumas-02862453

HAL Id: dumas-02862453

<https://dumas.ccsd.cnrs.fr/dumas-02862453>

Submitted on 9 Jun 2020

HAL is a multi-disciplinary open access archive for the deposit and dissemination of scientific research documents, whether they are published or not. The documents may come from teaching and research institutions in France or abroad, or from public or private research centers.

L'archive ouverte pluridisciplinaire **HAL**, est destinée au dépôt et à la diffusion de documents scientifiques de niveau recherche, publiés ou non, émanant des établissements d'enseignement et de recherche français ou étrangers, des laboratoires publics ou privés.



UNIVERSITÉ DE ROUEN NORMANDIE
UFR SANTÉ – DÉPARTEMENT MÉDECINE

N°

Année 2019

**THÈSE POUR LE
DOCTORAT EN MÉDECINE**

(Diplôme d'Etat)

Par

Benjamin VIARD

Né le 6 mai 1989 à Gruchet-Le-Valasse (76)

Présentée et soutenue publiquement le 22 octobre 2019

**IMPACT DIAGNOSTIQUE DE LA NORMALISATION
DE L'ECHOGENICITE DES NODULES THYROIDIENS**

Président du jury : Professeur Céline SAVOYE-COLLET

Membres du jury : Professeur Pierre VERA

Professeur Jean-Paul MARIE

Directeurs de thèse : Docteur Françoise CALLONNEC-L'HENAFF

Docteur Pierre DECAZES

UNIVERSITÉ DE ROUEN NORMANDIE
UFR SANTÉ – DÉPARTEMENT MÉDECINE

N°

Année 2019

**THÈSE POUR LE
DOCTORAT EN MÉDECINE**

(Diplôme d'Etat)

Par

Benjamin VIARD

Né le 6 mai 1989 à Gruchet-Le-Valasse (76)

Présentée et soutenue publiquement le 22 octobre 2019

**IMPACT DIAGNOSTIQUE DE LA NORMALISATION DE
L'ECHOGENICITE DES NODULES THYROIDIENS**

Président du jury : Professeur Céline SAVOYE-COLLET

Membres du jury : Professeur Pierre VERA

Professeur Jean-Paul MARIE

Directeurs de thèse : Docteur Françoise CALLONNEC-L'HENAFF

Docteur Pierre DECAZES

ANNEE UNIVERSITAIRE 2018 - 2019

U.F.R. SANTÉ DE ROUEN

DOYEN : **Professeur Pierre FREGER**

ASSESEURS : **Professeur Michel GUERBET**

Professeur Benoit VEBER

Professeur Guillaume SAVOYE

I - MEDECINE

PROFESSEURS DES UNIVERSITES – PRATICIENS HOSPITALIERS

Mr Frédéric ANSELME	HCN	Cardiologie
Mme Gisèle APTER	Havre	Pédopsychiatrie
Mme Isabelle AUQUIT AUCKBUR	HCN	Chirurgie plastique
Mr Jean-Marc BASTE	HCN	Chirurgie Thoracique
Mr Fabrice BAUER	HCN	Cardiologie
Mme Soumeya BEKRI	HCN	Biochimie et biologie moléculaire
Mr Ygal BENHAMOU	HCN	Médecine interne
Mr Jacques BENICHOU	HCN	Bio statistiques et informatique médicale
Mr Olivier BOYER	UFR	Immunologie
Mme Sophie CANDON	HCN	Immunologie
Mr François CARON	HCN	Maladies infectieuses et tropicales
Mr Philippe CHASSAGNE	HCN	Médecine interne (gériatrie)
Mr Vincent COMPERE	HCN	Anesthésiologie et réanimation chirurgicale
Mr Jean-Nicolas CORNU	HCN	Urologie
Mr Antoine CUVELIER	HB	Pneumologie
Mr Jean-Nicolas DACHER	HCN	Radiologie et imagerie médicale
Mr Stéfan DARMONI	HCN	Informatique médicale et techniques de communication
Mr Pierre DECHELOTTE	HCN	Nutrition
Mr Stéphane DERREY	HCN	Neurochirurgie
Mr Frédéric DI FIORE	CB	Cancérologie
Mr Fabien DOGUET	HCN	Chirurgie Cardio Vasculaire
Mr Jean DOUCET	SJ	Thérapeutique - Médecine interne et gériatrie

Mr Bernard DUBRAY	CB	Radiothérapie
Mr Frank DUJARDIN	HCN	Chirurgie orthopédique - Traumatologique
Mr Fabrice DUPARC	HCN	Anatomie - Chirurgie orthopédique et traumatologique
Mr Eric DURAND	HCN	Cardiologie
Mr Bertrand DUREUIL	HCN	Anesthésiologie et réanimation chirurgicale
Mme Hélène ELTCHANINOFF	HCN	Cardiologie
Mr Manuel ETIENNE	HCN	Maladies infectieuses et tropicales
Mr Thierry FREBOURG	UFR	Génétique
Mr Pierre FREGER	HCN	Anatomie - Neurochirurgie
Mr Jean François GEHANNO	HCN	Médecine et santé au travail
Mr Emmanuel GERARDIN	HCN	Imagerie médicale
Mme Priscille GERARDIN	HCN	Pédopsychiatrie
M. Guillaume GOURCEROL	HCN	Physiologie
Mr Dominique GUERROT	HCN	Néphrologie
Mr Olivier GUILLIN	HCN	Psychiatrie Adultes
Mr Didier HANNEQUIN	HCN	Neurologie
Mr Claude HOUDAYER	HCN	Génétique
Mr Fabrice JARDIN	CB	Hématologie
Mr Luc-Marie JOLY	HCN	Médecine d'urgence
Mr Pascal JOLY	HCN	Dermato – Vénérologie
Mme Bouchra LAMIA	Havre	Pneumologie
Mme Annie LAQUERRIERE	HCN	Anatomie et cytologie pathologiques
Mr Vincent LAUDENBACH	HCN	Anesthésie et réanimation chirurgicale
Mr Joël LECHEVALLIER	HCN	Chirurgie infantile
Mr Hervé LEFEBVRE	HB	Endocrinologie et maladies métaboliques
Mr Thierry LEQUERRE	HB	Rhumatologie
Mme Anne-Marie LEROI	HCN	Physiologie
Mr Hervé LEVESQUE	HB	Médecine interne
Mme Agnès LIARD-ZMUDA	HCN	Chirurgie Infantile
Mr Pierre Yves LITZLER	HCN	Chirurgie cardiaque
Mr Bertrand MACE	HCN	Histologie, embryologie, cytogénétique
M. David MALTETE	HCN	Neurologie
Mr Christophe MARGUET	HCN	Pédiatrie
Mme Isabelle MARIE	HB	Médecine interne
Mr Jean-Paul MARIE	HCN	Oto-rhino-laryngologie
Mr Loïc MARPEAU	HCN	Gynécologie - Obstétrique
Mr Stéphane MARRET	HCN	Pédiatrie
Mme Véronique MERLE	HCN	Epidémiologie
Mr Pierre MICHEL	HCN	Hépto-gastro-entérologie

M. Benoit MISSET (<i>détachement</i>)	HCN	Réanimation Médicale Mr Jean-François
MUIR (<i>sumombre</i>)	HB	Pneumologie
Mr Marc MURAINÉ	HCN	Ophthalmologie
Mr Christophe PEILLON	HCN	Chirurgie générale
Mr Christian PFISTER	HCN	Urologie
Mr Jean-Christophe PLANTIER	HCN	Bactériologie - Virologie
Mr Didier PLISSONNIER	HCN	Chirurgie vasculaire
Mr Gaëtan PREVOST	HCN	Endocrinologie
Mr Jean-Christophe RICHARD (<i>détachement</i>)	HCN	Réanimation médicale - Médecine d'urgence
Mr Vincent RICHARD	UFR	Pharmacologie
Mme Nathalie RIVES	HCN	Biologie du développement et de la reproduction
Mr Horace ROMAN (<i>disponibilité</i>)	HCN	Gynécologie - Obstétrique
Mr Jean-Christophe SABOURIN	HCN	Anatomie - Pathologie
Mr Guillaume SAVOYE	HCN	Hépatogastrologie
Mme Céline SAVOYE-COLLET	HCN	Imagerie médicale
Mme Pascale SCHNEIDER	HCN	Pédiatrie
Mr Michel SCOTTE	HCN	Chirurgie digestive
Mme Fabienne TAMION	HCN	Thérapeutique
Mr Luc THIBERVILLE	HCN	Pneumologie
Mr Christian THUILLEZ (<i>sumombre</i>)	HB	Pharmacologie
Mr Hervé TILLY	CB	Hématologie et transfusion
M. Gilles TOURNEL	HCN	Médecine Légale
Mr Olivier TROST	HCN	Chirurgie Maxillo-Faciale
Mr Jean-Jacques TUECH	HCN	Chirurgie digestive
Mr Jean-Pierre VANNIER (<i>sumombre</i>)	HCN	Pédiatrie génétique
Mr Benoît VEBER	HCN	Anesthésiologie - Réanimation chirurgicale
Mr Pierre VERA	CB	Biophysique et traitement de l'image
Mr Eric VERIN	HB	Service Santé Réadaptation
Mr Eric VERSPYCK	HCN	Gynécologie obstétrique
Mr Olivier VITTECOQ	HB	Rhumatologie
Mme Marie-Laure WELTER	HCN	Physiologie

MAITRES DE CONFERENCES DES UNIVERSITES – PRATICIENS HOSPITALIERS

Mme Noëlle BARBIER-FREBOURG	HCN	Bactériologie – Virologie
Mme Carole BRASSE LAGNEL	HCN	Biochimie
Mme Valérie BRIDOUX HUYBRECHTS	HCN	Chirurgie Vasculaire
Mr Gérard BUCHONNET	HCN	Hématologie
Mme Mireille CASTANET	HCN	Pédiatrie
Mme Nathalie CHASTAN	HCN	Neurophysiologie
Mme Sophie CLAEYSSENS	HCN	Biochimie et biologie moléculaire
Mr Moïse COEFFIER	HCN	Nutrition
Mr Serge JACQUOT	UFR	Immunologie
Mr Joël LADNER	HCN	Epidémiologie, économie de la santé
Mr Jean-Baptiste LATOUCHE	UFR	Biologie cellulaire
Mr Thomas MOUREZ (<i>détachement</i>)	HCN	Virologie
Mr Gaël NICOLAS	HCN	Génétique
Mme Muriel QUILLARD	HCN	Biochimie et biologie moléculaire
Mme Laëtitia ROLLIN	HCN	Médecine du Travail
Mr Mathieu SALAUN	HCN	Pneumologie
Mme Pascale SAUGIER-VEBER	HCN	Génétique
Mme Anne-Claire TOBENAS-DUJARDIN	HCN	Anatomie
Mr David WALLON	HCN	Neurologie
Mr Julien WILS	HCN	Pharmacologie

PROFESSEUR AGREGE OU CERTIFIE

Mr Thierry WABLE	UFR	Communication
Mme Mélanie AUVRAY-HAMEL	UFR	Anglais

II - PHARMACIE

PROFESSEURS DES UNIVERSITES

Mr Thierry BESSON	Chimie Thérapeutique
Mr Jean COSTENTIN (Professeur émérite)	Pharmacologie
Mme Isabelle DUBUS	Biochimie
Mr Abdelhakim ELOMRI	Pharmacognosie
Mr François ESTOUR	Chimie Organique
Mr Loïc FAVENNEC (PU-PH)	Parasitologie
Mr Jean Pierre GOULLE (Professeur émérite)	Toxicologie
Mr Michel GUERBET	Toxicologie
Mme Isabelle LEROUX - NICOLLET	Physiologie
Mme Christelle MONTEIL	Toxicologie
Mme Martine PESTEL-CARON (PU-PH)	Microbiologie
Mr Rémi VARIN (PU-PH)	Pharmacie clinique
Mr Jean-Marie VAUGEOIS	Pharmacologie
Mr Philippe VERITE	Chimie analytique

MAITRES DE CONFERENCES DES UNIVERSITES

Mme Cécile BARBOT	Chimie Générale et Minérale
Mr Jérémie BELLIEN (MCU-PH)	Pharmacologie
Mr Frédéric BOUNOURE	Pharmacie Galénique
Mr Abdeslam CHAGRAOUI	Physiologie
Mme Camille CHARBONNIER (LE CLEZIO)	Statistiques
Mme Elizabeth CHOSSON	Botanique
Mme Marie Catherine CONCE-CHEMTOB	Législation pharmaceutique et économie de la santé
Mme Cécile CORBIERE	Biochimie
Mme Nathalie DOURMAP	Pharmacologie
Mme Isabelle DUBUC	Pharmacologie
Mme Dominique DUTERTE- BOUCHER	Pharmacologie
Mr Gilles GARGALA (MCU-PH)	Parasitologie
Mme Nejla EL GHARBI-HAMZA	Chimie analytique
Mme Marie-Laure GROULT	Botanique
Mr Hervé HUE	Biophysique et mathématiques

Mme Hong LU	Biologie
M. Jérémie MARTINET (MCU-PH)	Immunologie
Mme Marine MALLETER	Toxicologie
Mme Sabine MENAGER	Chimie organique
Mme Tiphaine ROGEZ-FLORENT	Chimie analytique
Mr Mohamed SKIBA	Pharmacie galénique
Mme Malika SKIBA	Pharmacie galénique
Mme Christine THARASSE	Chimie thérapeutique
Mr Frédéric ZIEGLER	Biochimie

PROFESSEURS ASSOCIES UNIVERSITAIRES

Mme Cécile GUERARD-DETUNCQ	Pharmacie officinale
Mme Caroline BERTOUX	Pharmacie officinale

PROFESSEUR CERTIFIE

Mme Mathilde GUERIN	Anglais
----------------------------	---------

ASSISTANT HOSPITALO-UNIVERSITAIRE

Mme Alice MOISAN	Virologie
Mme Anaïs SOARES	Bactériologie
M. Henri GONDE	Pharmacie

ATTACHES TEMPORAIRES D'ENSEIGNEMENT ET DE RECHERCHE

Mme Sophie MOHAMED	Chimie Organique
---------------------------	------------------

LISTE DES RESPONSABLES DES DISCIPLINES PHARMACEUTIQUES

Mme Cécile BARBOT	Chimie Générale et minérale
Mr Thierry BESSON	Chimie thérapeutique
Mme Marie-Catherine CONCE-CHEMTOB	Législation et économie de la santé
Mme Elisabeth CHOSSON	Botanique
Mme Isabelle DUBUS	Biochimie
Mr Abdelhakim ELOMRI	Pharmacognosie
Mr Loïc FAVENNEC	Parasitologie
Mr Michel GUERBET	Toxicologie
Mr François ESTOUR	Chimie organique
Mme Isabelle LEROUX-NICOLLET	Physiologie
Mme Martine PESTEL-CARON	Microbiologie
Mr Mohamed SKIBA	Pharmacie galénique
Mr Rémi VARIN	Pharmacie clinique
M. Jean-Marie VAUGEOIS	Pharmacologie
Mr Philippe VERITE	Chimie analytique

III – MEDECINE GENERALE

PROFESSEUR MEDECINE GENERALE

Mr Jean-Loup **HERMIL** (PU-MG) UFR Médecine générale

MAITRE DE CONFERENCE MEDECINE GENERALE

Mr Matthieu **SCHUERS** (MCU-MG) UFR Médecine générale

PROFESSEURS ASSOCIES A MI-TEMPS – MEDECINS GENERALISTE

Mme Laëtitia **BOURDON** UFR Médecine Générale

Mr Emmanuel **LEFEBVRE** UFR Médecine Générale

Mme Elisabeth **MAUVIARD** UFR Médecine générale

Mr Philippe **NGUYEN THANH** UFR Médecine générale

Mme Marie Thérèse **THUEUX** UFR Médecine générale

MAITRE DE CONFERENCES ASSOCIE A MI-TEMPS – MEDECINS GENERALISTES

Mr Pascal **BOULET** UFR Médecine générale

Mr Emmanuel **HAZARD** UFR Médecine Générale

Mme Marianne **LAINÉ** UFR Médecine Générale

Mme Lucile **PELLERIN** UFR Médecine générale

Mme Yveline **SEVRIN** UFR Médecine générale

ENSEIGNANTS MONO-APPARTENANTS

PROFESSEURS

Mr Paul **MULDER** (phar) Sciences du Médicament
Mme Su **RUAN** (med) Génie Informatique

MAITRES DE CONFERENCES

Mr Sahil **ADRIOUCH** (med) Biochimie et biologie moléculaire (Unité Inserm 905)
Mme Gaëlle **BOUGEARD-DENOYELLE** (med) Biochimie et biologie moléculaire (UMR 1079)
Mme Carine **CLEREN** (med) Neurosciences (Néovasc)
M. Sylvain **FRAINEAU** (med) Physiologie (Inserm U 1096)
Mme Pascaline **GAILDRAT** (med) Génétique moléculaire humaine (UMR 1079)
Mr Nicolas **GUEROUT** (med) Chirurgie Expérimentale
Mme Rachel **LETELLIER** (med) Physiologie
Mme Christine **RONDANINO** (med) Physiologie de la reproduction
Mr Antoine **OUVRARD-PASCAUD** (med) Physiologie (Unité Inserm 1076)
Mr Frédéric **PASQUET** Sciences du langage, orthophonie
Mr Youssan Var **TAN** Immunologie
Mme Isabelle **TOURNIER** (med) Biochimie (UMR 1079)

CHEF DES SERVICES ADMINISTRATIFS : Mme Véronique DELAFONTAINE

HCN - Hôpital Charles Nicolle

HB - Hôpital de BOIS GUILLAUME

CB - Centre Henri Becquerel

CHS - Centre Hospitalier Spécialisé du Rouvray

CRMPR - Centre Régional de Médecine Physique et de Réadaptation

SJ - Saint Julien Rouen

Par délibération en date du 3 mars 1967, la faculté a arrêté que les opinions émises dans les dissertations qui lui seront présentées doivent être considérées comme propres à leurs auteurs et qu'elle n'entend leur donner aucune approbation ni improbation.

Serment d'Hippocrate

Au moment d'être admis à exercer la médecine, je promets et je jure d'être fidèle aux lois de l'honneur et de la probité.

Mon premier souci sera de rétablir, de préserver ou de promouvoir la santé dans tous ses éléments, physiques et mentaux, individuels et sociaux.

Je respecterai toutes les personnes, leur autonomie et leur volonté, sans aucune discrimination selon leur état ou leurs convictions. J'interviendrai pour les protéger si elles sont affaiblies, vulnérables ou menacées dans leur intégrité ou leur dignité. Même sous la contrainte, je ne ferai pas usage de mes connaissances contre les lois de l'humanité.

J'informerai les patients des décisions envisagées, de leurs raisons et de leurs conséquences.

Je ne tromperai jamais leur confiance et n'exploiterai pas le pouvoir hérité des circonstances pour forcer les consciences.

Je donnerai mes soins à l'indigent et à quiconque me les demandera. Je ne me laisserai pas influencer par la soif du gain ou la recherche de la gloire.

Admis dans l'intimité des personnes, je tairai les secrets qui me seront confiés. Reçu à l'intérieur des maisons, je respecterai les secrets des foyers et ma conduite ne servira pas à corrompre les mœurs.

Je ferai tout pour soulager les souffrances. Je ne prolongerai pas abusivement les agonies. Je ne provoquerai jamais la mort délibérément.

Je préserverai l'indépendance nécessaire à l'accomplissement de ma mission. Je n'entreprendrai rien qui dépasse mes compétences. Je les entretiendrai et les perfectionnerai pour assurer au mieux les services qui me seront demandés.

J'apporterai mon aide à mes confrères ainsi qu'à leurs familles dans l'adversité.

Que les hommes et mes confrères m'accordent leur estime si je suis fidèle à mes promesses ; que je sois déshonoré et méprisé si j'y manque.

REMERCIEMENTS

À la Présidente du jury,

Mme le Professeur Céline SAVOYE-COLLET,

Vous me faites le grand honneur de présider ce jury de thèse. Je vous remercie de m'avoir permis de réaliser ce travail. Vous transmettez si bien votre passion pour l'imagerie digestive, que chacun de nous quitte ce semestre en souhaitant pratiquer votre spécialité. En effet, votre pédagogie est à l'image de vos connaissances. Soyez assurée de mon profond respect.

Aux membres du jury,

À Monsieur le Professeur Pierre VERA,

Vous me faites l'honneur de participer à mon jury de thèse et vous en remercie. Vous m'avez transmis le goût pour la lecture d'articles, aussi bien de médecine nucléaire que de radiologie. Je serai honoré de poursuivre ma voie dans votre centre. Notre collaboration à venir, m'enthousiasme.

À Monsieur le Professeur Jean-Paul MARIE,

Je vous remercie pour l'intérêt porté à mon sujet de thèse, je suis très sensible à l'honneur que vous nous faites en acceptant de juger mon travail. Recevez l'assurance de ma gratitude et de mon profond respect.

À Madame le Docteur Françoise CALLONEC-L'HENAFF,

Je vous remercie vivement de m'avoir proposé de diriger mon travail de mémoire et de thèse. Vous avez de grandes connaissances notamment en sénologie et imagerie ORL mais vous avez l'art de toujours savoir rester

pragmatique. Vous me les transmettez avec bienveillance au quotidien. J'espère pouvoir travailler à vos côtés de nombreuses années.

À Monsieur le Docteur Pierre DECAZES,

Je vous remercie d'avoir codirigé ce travail.

Sans vous, ce travail n'aurait pu être réalisé. Vos connaissances dans de nombreux domaines de la science sont un exemple pour moi. Vous m'avez transmis votre goût pour la recherche clinique. J'espère à l'avenir une étroite collaboration entre nos spécialités.

À l'ensemble des médecins du service de radiologie du CHU de Rouen,

Au Professeur DACHER, vous transmettez avec enthousiasme vos immenses connaissances, notamment en imagerie cardiaque. Vous avez toujours des dossiers exceptionnels à nous faire partager.

Au Professeur GERARDIN, vous nous transmettez votre savoir en neuroradiologie et exigez de nous toujours le meilleur. Vous m'avez aussi fait découvrir votre attrait pour les musiques confidentielles réservées aux initiés, comme moi, je vous ai fait découvrir ma passion pour mes « petits protégés ».

Au Docteur LESTRAT, vous êtes une pierre angulaire du service d'imagerie, votre compétence en échographie est un exemple pour moi. Votre patience et vos connaissances rendent vos vacances très bénéfiques pour nous.

Au Docteur KONING, vos connaissances en imagerie digestive sont sans limites et vous avez toujours un sourire bienveillant. Vous êtes la seule personne que je connaisse capable de nous retracer l'histoire d'un nodule hépatique sur ses 10 dernières années. J'ai un profond respect pour vous.

Au Docteur JANVRESSE, nous avons énormément à apprendre de vous. Vous êtes un exemple de sagesse. Vos cas cliniques d'imagerie standard sont une mine d'or pour les jeunes radiologues.

À l'ensemble des médecins du service de radiologie de becquerel,

À Diana, tu nous permets de progresser rapidement en nous laissant la main. Je te remercie pour ton soutien en cette période.

À Hicham et Dr DOUVRIN, merci de votre accueil, je serai ravi de travailler à vos côtés.

À l'équipe de pneumologie du centre hospitalier d'Elbeuf,

Vous avez su partager votre passion pour la pneumologie. J'ai énormément appris à vos côtés.

À tout le personnel médical et paramédical des services dans lesquels je suis passé.

Je vous remercie pour les conseils et bons moments passés ensemble.

Notamment à Charles alias Carlito et Etienne les lanceurs d'élastiques, Joseph toujours de bonne humeur, Eric le chanteur du scanner, Erica, Graciette, Delphine, les pacsmens, etc...

À mes co-internes dont certains sont devenus chefs,

Au grand Horion, merci de m'avoir transmis une partie de tes connaissances. Ta bonne humeur et ton fameux rire te caractérisent.

À Mathieu et David, qui êtes déjà incollables malgré votre « jeunesse ».

À Adrien, alias la fibre qui tente encore d'atteindre le niveau 30 du Dr Brand...

À Cécile et Sophie, avec qui les fermetures de neuroradiologie ne paraissent jamais durer une éternité. Travailler à vos côtés a été un plaisir.

À Philippe le filou, nous avons beaucoup progressé ensemble au baby-foot lors de notre semestre en commun. Pour le plus grand plaisir de Claudia, continue à passer tes après-midis chez Sephora #canard <3

À Mohamed, ta patience et ton écoute envers les cliniciens sont sans limite ... C'est toujours un plaisir de discuter et travailler ensemble.

À Nassim, je te souhaite le meilleur pour la suite. Sois persévérant.

À Karima, sans qui mon semestre en neuroradio n'aurait pas été aussi drôle (Voilaaaaa tu as compris). J'espère que ton souhait finira par se réaliser.

À Céline, ta bonne humeur est un véritable rayon de soleil. Tu m'emmènes quand, sauter en parachute ?

À mes co-internes de promo : Abde qui m'étonnera toujours, Tatiana, Morgane, Martin, Ghislain...

À Maximilien, le plus radiologue des oncologues.

À mes plus jeunes co-internes : à JB j'espère qu'à l'avenir tu sauras différencier un coude d'un genou..., Bon-Marin, Imène, Noémie, Mathieu, Jennifer, Nicolas, Safaa et Julien avec qui j'ai passé un très bon semestre en cœur-tho, Fanny, Antoine, Fabrice alias Pinto, Nabilou, Jean-So, Caro, Capucine, Albane, Louis, PL, Anto...

À mes amis,

À Arnaud, nous avons grandi ensemble et malgré la distance et le temps qui passe, notre amitié sincère est restée intacte. Je te souhaite le meilleur pour l'avenir.

À Caroline, ma meilleure amie d'enfance avec qui nous avons passé d'excellents moments. Il faudrait essayer de se voir davantage à l'avenir.

À Geoffrey et Charlotte, notre amitié traverse les décennies, nous partageons ensemble les plus grands moments de nos vies. Je suis honoré de vous compter parmi mes amis. Je n'oublierai jamais la nuit à la belle étoile, sous la rosée, passée avec toi mon Popi.

À Robin et Antonin, sans qui ces années d'études n'auraient pas été aussi drôles.

À Olivier et Stéphanie, alias papi/mamie, les moments passés avec vous sont un vrai plaisir. J'adore notamment votre douce voix et votre attrait certain pour la source. Il y a cependant une question qui est toujours restée sans réponse : que faites-vous quand vous êtes en retard en soirée ?...

À Rémi et Bérangère, Rémi tu es quelqu'un de passionné et va toujours au bout du bout des choses. Tu ne cesseras de me surprendre.

À Maité et Julien, alias Doudou Yoncé et Ed Sheeran, votre couple est aussi éclectique qu'attachant, merci d'égayer nos vies.

À Bastien et Juliette, vous êtes un véritable rayon de soleil. Juliette, tu ne cesseras de m'étonner, notamment ton attrait pour ce qui sort du commun (chuuuuuuuttttt).

À Sofiène, vice-champion du monde de Molky (derrière Valérie), ta présence à nos côtés est un vrai plaisir. Ta chambre est toujours prête.

À Titi et Margot qui ont eu la chance de se ... biiiiip... chez nous #canapegate, je vous souhaite beaucoup de bonheur avec Albus.

À Aurélie et Antho, vous êtes un magnifique couple. Votre mariage a été un véritable moment d'émotion pour tous (j'avoue j'ai versé une larme...). C'est un honneur de faire partie de votre vie.

À Pauline et Yohann, vous vous êtes bien trouvés. Je vous souhaite beaucoup de bonheur ensemble.

À Olivier et Aurore, avec qui nous partageons maintenant une grande passion commune.

À Alice et Flo, merci pour ces bons moments passés ensemble, j'ai hâte de découvrir votre miniature.

À Romain et Maëva, c'est un plaisir de se voir en tant qu'amis mais également de travailler ensemble au CHB à l'avenir.

À la grande famille MAGIDO, les meilleurs voisins au monde, nous pouvons toujours compter les uns sur les autres. Votre accueil a été des plus chaleureux et nous vous en sommes reconnaissants. Marie, je te souhaite beaucoup de réussite à Strasbourg et peut-être l'amour avec Francesco ou Thor. Anaïs, je te souhaite de la réussite dans ce parcours difficile. Marco et Jacqueline c'est quand vous voulez pour une raclée au jeu des glaçons.

À Fedo les bons tuyaux et Mika, merci pour ce magnifique fils que nous n'avons pas à entretenir...

À la mafia Chinoise de LH, qui a su m'accueillir à bras ouverts dans sa communauté : Mikael, Mireille, Jean, Valérie, Céline, David, Laurent, Chip Wei, Christian, Thomas, Maxime, Julia, Evelyne, Eric, Marcel (désolé mais j'ai mis vos prénoms Français, plus ou moins réussis d'ailleurs...).

Au reste de la bande : Alice, Pierre, Juliette, Marie-Ange, Morgane, Matthieu, Anne-Sophie, Caroline, Parastoo...

À ma famille,

À Papa et Maman, vous m'avez toujours soutenu pour ces études difficiles. Merci d'avoir toujours été là quand il le fallait. Ces derniers temps, nous nous sommes beaucoup moins vus mais je vous promets que cela va changer. Je vous aime.

À mon parrain, tu veilles sur moi depuis que tu nous as quitté (bien trop tôt). J'ai très souvent une pensée émue pour toi malgré les années qui passent. Je me souviendrai toujours de la fierté que j'ai ressentie quand je me suis promené avec toi, petit, en tenue officielle. Tu n'es probablement pas sans rapport avec mon attrait pour la lutte contre le cancer.

À ma marraine Françoise, la vie n'a pas toujours été facile pour toi. Je me souviens avec émotion des vacances passées chez toi avec Dorothée. Je te promets d'essayer de venir te voir plus souvent. Je pense à toi.

À ma marraine Jeanine, tu me manques énormément. Je n'oublierai jamais la dernière fois que je t'ai vue avant que tu nous quittes. Tu es la personne la plus forte et positive que je n'ai jamais connue. Tu es et resteras un modèle pour moi. Tu me donnes la force de continuer dans les moments difficiles.

À papi et mamie, vous avez toujours été un exemple pour toute la famille. Votre générosité a toujours été sans limite. Je ne vous oublierai jamais.

À mamie Hélène, je suis ravi que tu aies pu te rapprocher de nous. Je souhaite pouvoir encore profiter de toi de nombreuses années et que tu sois centenaire (je n'en doute pas). Je veillerai toujours sur toi.

À mon frère Geoffrey, qui a fait médecine à travers moi pendant plusieurs années... Tu as maintenant une petite famille formidable avec Shine qui va encore s'agrandir. Je suis fier de toi, monsieur l'architecte ! Je te remercie de m'avoir fait l'honneur d'être le parrain de Gabiiiiieeelll.

À ma sœur jumelle Alison, tu as maintenant construit un joli cocon. Lionel est un merveilleux petit bout, toujours souriant. Je suis fier de ton parcours. Nolan,

je compte sur toi pour veiller sur elle. Je serai toujours là pour toi ma petite sœur.

À tata Martine, je n'oublierai jamais les vacances passées dans le Nord.

À mes cousines : Isabelle, Dorothee et Betty ainsi que leur bande de morpions.

À Roger et Mireille, vous faites partie intégrante de ma famille.

À mes cousines de cœur Flavie et Claudie, avec qui c'est toujours une immense joie de se retrouver.

À ma famille d'adoption, Josette dont la générosité est sans limite et Pascal qui regorge toujours d'idées ingénieuses. Merci pour votre aide, vous m'avez accueilli comme votre fils.

À Cécile, alias AB la pé que je te considère comme ma petite sœur (dommage que je ne puisse pas mettre de photo dossier...). Je suis quand même fier de toi malgré ton futur faux doctorat.

À mon Rubis, avec qui nous avons partagé des années de bonheur. Rien ni personne ne pourra te remplacer.

Pour finir (je garde le meilleur pour la fin), à toi Valérie qui a toujours été là pour moi durant toutes les étapes de notre vie. Je n'aurais jamais pu réaliser ces difficiles études sans ton soutien sans faille. Notre amour est unique et extrêmement solide. Tu es et seras toujours la personne la plus importante de ma vie. Je souhaite que nous continuions à construire ensemble : après notre maison, un grand et beau mariage ainsi que le fruit de notre amour...

TABLE DES MATIÈRES

LISTE DES TABLEAUX	1
LISTE DES FIGURES	2
LISTE DES ABRÉVIATIONS	4
1. GÉNÉRALITÉS	6
1.1. La glande thyroïde	7
1.1.1. Anatomie	7
1.1.1.1. Situation et rapports anatomiques	7
1.1.1.2. Morphologie	11
1.1.1.3. Vascularisation, drainage lymphatique et innervation	13
1.1.2. Embryologie	19
1.1.3. Histologie	21
1.1.4. Physiologie	22
1.1.5. Effets des hormones thyroïdiennes et régulation	24
1.2. Contexte de l'étude	27
1.2.1. Les nodules thyroïdiens.....	27
1.2.1.1. Définition et circonstances de découverte	27
1.2.1.2. Epidémiologie des nodules thyroïdiens	28
1.2.2. Classification histologique des tumeurs thyroïdiennes.....	28
1.2.3. Les cancers thyroïdiens.....	33
1.2.4. Epidémiologie des cancers de la thyroïde.....	33
1.2.5. Classification TNM des cancers de la thyroïde (8ème éd. 2017)	36
1.3. Evaluation - Examens complémentaires	37
1.3.1. Examen clinique	37
1.3.2. Evaluation biologique	37
1.3.3. Evaluation radiologique	39
1.3.3.1. Echographie cervicale	39
1.3.3.2. Scintigraphie thyroïdienne	45
1.3.3.3. Tomodensitométrie.....	46
1.3.3.4. PET scanner	47
1.3.4. Classification radiologique EU-TIRADS des nodules thyroïdiens.....	48
1.3.5. Cytoponction et classification cytologique.....	56
1.4. Le concept de « journées thyroïde » au Centre Henri Becquerel	63
1.5. Problématique	64
1.6. Objectif de l'étude	65
2. MATÉRIELS ET MÉTHODES	67
2.1. Population étudiée	67
2.2. Protocole d'acquisition et de traitement des images	67
2.2.1. Echographie et score EU-TIRADS.....	67
2.2.2. Acquisition des images.....	68
2.2.3. Cytoponction thyroïdienne et interprétation.....	70

2.3. Analyse statistique	70
3. RÉSULTATS	71
4. DISCUSSION.....	78
5. CONCLUSION.....	81
6. BIBLIOGRAPHIE	82

LISTE DES TABLEAUX

Tableau 1 - Définition et limites des groupes ganglionnaires.....	16
Tableau 2 - Classification WHO des tumeurs de la thyroïde, 2017	29
Tableau 3 - Classification TNM des cancers de la thyroïde 2010 et 2017	36
Tableau 4 - Score EU-TIRADS 2017.....	56
Tableau 5 - Classification cytologique Bethesda 2010.....	60
Tableau 6 - Classification cytologique Bethesda 2017.....	61
Tableau 7 - Risque de malignité modifié selon Bethesda 2017	62
Tableau 8 - Proportion et risque de malignité de la classification EU-TIRADS.....	72
Tableau 9 - Corrélation Bethesda / histologie thyroïdienne	73
Tableau 10 - Test comparatif de Delong des AUC, pour différencier Bethesda II vs III à VI (valeurs de p).....	77
Tableau 11 - Test comparatif de Delong des AUC, pour différencier Bethesda II vs V et VI (valeurs de p).....	77

LISTE DES FIGURES

Figure 1 - Première représentation de la thyroïde, Léonard de Vinci, 1510	6
Figure 2 - Glande thyroïde et ses rapports en surface.....	7
Figure 3 - Coupe échographique transversale du lobe thyroïdien gauche et de l'œsophage	8
Figure 4 - Muscles du cou (vue antérieure).....	9
Figure 5 - Région thyroïdienne (vues antérieure et postérieure)	10
Figure 6 - Coupe sagittale du cou	10
Figure 7 - Coupe transversale du cou	11
Figure 8 - Forme de papillon de la thyroïde	12
Figure 9 - Anatomie des artères thyroïdiennes (vue postérieure).....	13
Figure 10 - Glande thyroïde (vue antérieure).....	14
Figure 11 - Classification de Robbins.....	15
Figure 12 - Coupes axiales tomodensitométriques des aires ganglionnaires cervicales	17
Figure 13 - Anatomie des nerfs récurrents.....	18
Figure 14 - Coupe latérale et ventrale du pharynx d'un embryon de 26 jours	19
Figure 15 - Coupe sagittale d'un embryon humain de 26 jours	20
Figure 16 - Coupe histologique de la thyroïde	22
Figure 17 - Schéma de la physiologie thyroïdienne	24
Figure 18 - Schéma de l'axe hypothalamo-hypophysaire	25
Figure 19 - Effet de l'excès d'iode chez le rat	26
Figure 20 - TEP scanner : découverte d'un nodule thyroïdien droit hyperfixant.....	28
Figure 21 - Carcinome papillaire, structure arborescente	30
Figure 22 - Carcinome folliculaire avec invasion capsulaire sans angio-invasion	30
Figure 23 - Tumeur non invasive d'architecture folliculaire avec noyaux de type papillaire	32
Figure 24 - Evolution de l'incidence des cancers de la thyroïde comparée aux décès	34
Figure 25 - Suivi des cancers thyroïdiens en fonction du stade au diagnostic	36
Figure 26 - Les trois sondes d'échographie utilisées au centre Henri Becquerel	40
Figure 27 - Coupe transversale du lobe thyroïdien droit	40
Figure 28 - Coupe longitudinale du lobe thyroïdien droit	41
Figure 29 - Perte du gradient, contours bosselés en faveur d'une thyroïdite	41
Figure 30 - Exemple de schéma pour localiser et numéroter les nodules	42
Figure 31 - Nodule mixte à prédominance solide.....	43
Figure 32 - Spectre Doppler physiologique de l'artère thyroïdienne supérieure.....	44
Figure 33 - Ganglion cervical bénin.....	44
Figure 34 - Ganglion suspect différencié avec vascularisation sous capsulaire	45
Figure 35 - Scintigraphie thyroïdienne au Tc 99m, glande hétérofonctionnelle : nodule hyperfixant gauche et hypofixation modérée moyenne droite.....	46
Figure 36 - Nodule hypoéchogène fort.....	49
Figure 37 - Nodule plus épais que large	50
Figure 38 - Nodule à contours spiculés.....	50
Figure 39 - Nodule avec microcalcifications.....	51
Figure 40 - Nodules kystiques simples, EU-TIRADS 2	51
Figure 41 - Nodule spongiforme, EU-TIRADS 2	52
Figure 42 - Nodule isoéchogène, EU-TIRADS 3.....	52
Figure 43 - Nodule modérément hypoéchogène, EU-TIRADS 4	53
Figure 44 - Macrocalcification avec cône d'ombre	54
Figure 45 - Granulations colloïdes	54

Figure 46 - Micrologettes kystiques.....	55
Figure 47 - Ponctuations indéterminées.....	55
Figure 48 - Score EU-TIRADS et indications de cytoponction.....	57
Figure 49 - Approche de ponction non parallèle	58
Figure 50 - Approche de ponction parallèle	59
Figure 51 - Matériel de cytoponction	59
Figure 52 - Etalement sur lames	60
Figure 53 - Document d'information du patient	63
Figure 54 - Segmentation manuelle des images d'échographie	69
Figure 55 - Diagramme de flux.....	71
Figure 56 - Corrélations des différents paramètres.....	74
Figure 57 - Courbes ROC des différents paramètres pour différencier les cytologies bénignes (Bethesda II) des autres (Bethesda III à VI)	75
Figure 58 - Courbes ROC des différents paramètres pour différencier les cytologies bénignes (Bethesda II) des cytologies hautement suspectes (Bethesda V ou VI)	76

LISTE DES ABRÉVIATIONS

ACR : American College of Radiology

ATA : American Thyroid Association

AUC : Area Under the Curve

BIRADS : Breast Imaging Reporting And Data System

CUB : Corps UltimoBranchiaux

DIT : Diiodotyrosines

ETC : Ebauche Thyroïdienne Centrale

EU-TIRADS : European Thyroid Imaging And Reporting Data System

INR : International Normalised Ratio

KTA : Korean Thyroid Association

MIT : Monoiodotyrosine

Mpat : Echogénicité des Muscles du Patient

Mref : Echogénicité de Référence des Muscles

NEM 2 : Néoplasie Endocrinienne Multiple de type 2

NIFT-P : Tumeur Non Invasive d'architecture vésiculaire avec noyaux de type Papillaire

Nm : Echogénicité nodulaire normalisée aux Muscles

Npat : Echogénicité nodulaire non normalisée

Nt : Echogénicité nodulaire normalisée au parenchyme thyroïdien

OMS : Organisation Mondiale de la Santé

ORL : OtoRhinoLaryngologue

PACS : Picture Archiving and Communication System

PET : Positron Emission Tomography

ROC : Receiver Operating Characteristic

T3 : Tri-iodothyronine

T4 : Tétrai-iodothyronine

TBG : Thyroxin Binding Globulin

TDM : TomoDensitoMétrie

TG : Thyroglobuline

TIRADS : Thyroid Imaging Reporting and Data System

TNM : Tumor, Node, Metastasis

Tpat : Echogénicité de la Thyroïde du Patient

TPO : Thyropéroxydase

Tref : Echogénicité de Référence de la Thyroïde

TRH : Thyrotropin-Releasing Hormon

TSH : Thyroid Stimulating Hormon

μg : Microgramme

μm : Micromètre

1. GÉNÉRALITÉS

Introduction :

Le mot thyroïde provient du grec thyreoeidês qui signifie en forme de bouclier. Ses premières représentations anatomiques sont apparues à la Renaissance par Léonard de Vinci qui disposait d'une autorisation Papale pour réaliser des dissections humaines.

Actuellement, la découverte de nodules thyroïdiens est une situation de plus en plus fréquente, devant une prévalence élevée dans la population générale notamment âgée et une majoration du nombre de découvertes fortuites sur des examens d'imagerie. Ces nodules sont très majoritairement bénins avec moins de 5% de nodules malins [1]. Dans ce contexte, le dépistage systématique dans la population générale n'est pas recommandé.

L'enjeu est de mettre au point des outils performants, permettant de distinguer les nodules bénins des nodules malins afin d'éviter des cytoponctions thyroïdiennes et des traitements iatrogènes non nécessaires, tout en détectant avec une bonne sensibilité les nodules malins.

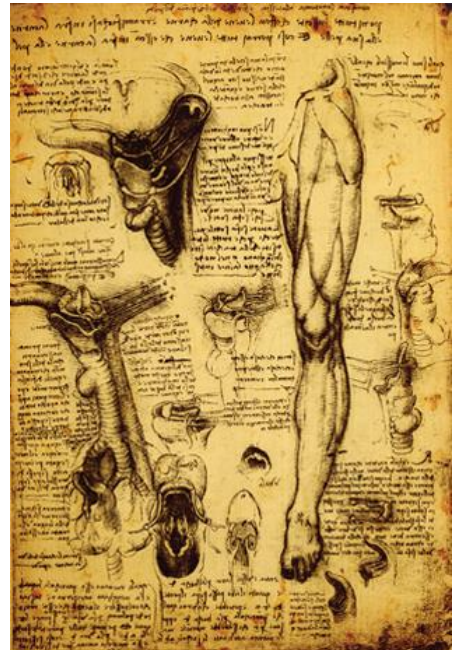

Figure 1 - Première représentation de la thyroïde, Léonard de Vinci, 1510

L'échographie cervicale est l'examen clé pour le diagnostic de ces nodules, permettant d'évaluer leur risque de malignité et de poser les indications de prise en charge selon les critères EU-TIRADS de 2017 [2], à savoir cytoponction ou surveillance. Cet examen est opérateur dépendant et nécessite des professionnels expérimentés afin d'obtenir une performance diagnostique optimale avec une bonne reproductibilité.

Malgré un effort de standardisation, notamment par la classification EU-TIRADS, l'évaluation des nodules thyroïdiens et la prise en charge qui en découle reste variable dans la pratique radiologique courante non spécialisée.

1.1. La glande thyroïde

1.1.1. Anatomie

1.1.1.1. Situation et rapports anatomiques

Il s'agit d'une glande endocrine unique de la région cervicale antérieure de la base du cou, en position médiane jouant un rôle majeur dans le métabolisme. Elle est la plus volumineuse des glandes endocrines de l'organisme.

Sa position est infra hyoïdienne, au-dessus du manubrium sternal et sous le cartilage thyroïde dont sa proéminence thyroïdienne médiane est palpable.

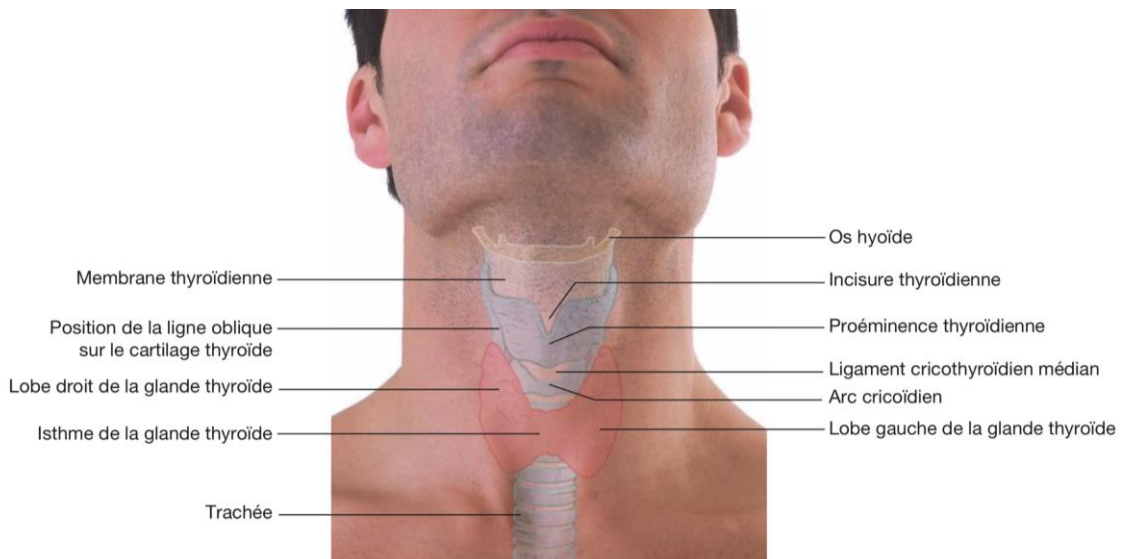


Figure 2 - Glande thyroïde et ses rapports en surface

Source : Dillenseger JP. Atlas d'anatomie générale et radiologique, 2019 [3]

Elle cravate le tiers supérieur de la trachée en avant et latéralement (le plus souvent en projection du quatrième anneau trachéal). Elle se situe en dedans et en avant des veines jugulaires internes, des artères carotides primitives et des nerfs vagues.

L'œsophage est le plus souvent au contact de la partie postérieure du lobe thyroïdien gauche et visible en échographie.

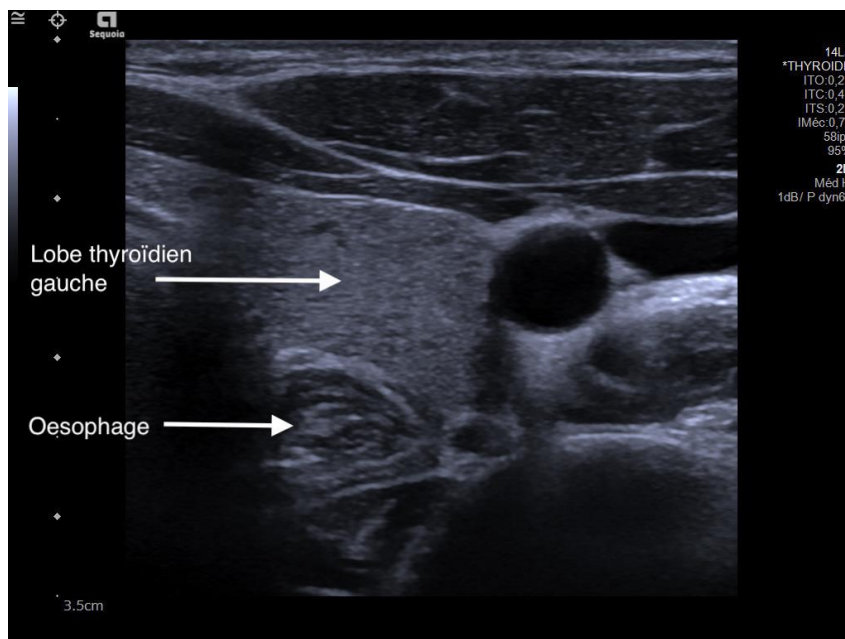


Figure 3 - Coupe échographique transversale du lobe thyroïdien gauche et de l'œsophage
Source : Centre Henri Becquerel

Le contact étroit avec la trachée et le larynx, par l'intermédiaire du ligament thyro-trachéal de Gruber, explique sa mobilité lors de la déglutition.

La glande thyroïde se trouve sous le plan musculaire cervical antérieur, constitué des muscles sterno-hyoïdiens et sterno-thyroïdiens en position paramédiane, de façon bilatérale et symétrique.

Le plan musculaire est constitué plus latéralement par les muscles omo-hyoïdiens et sterno-cléido-mastoïdiens.

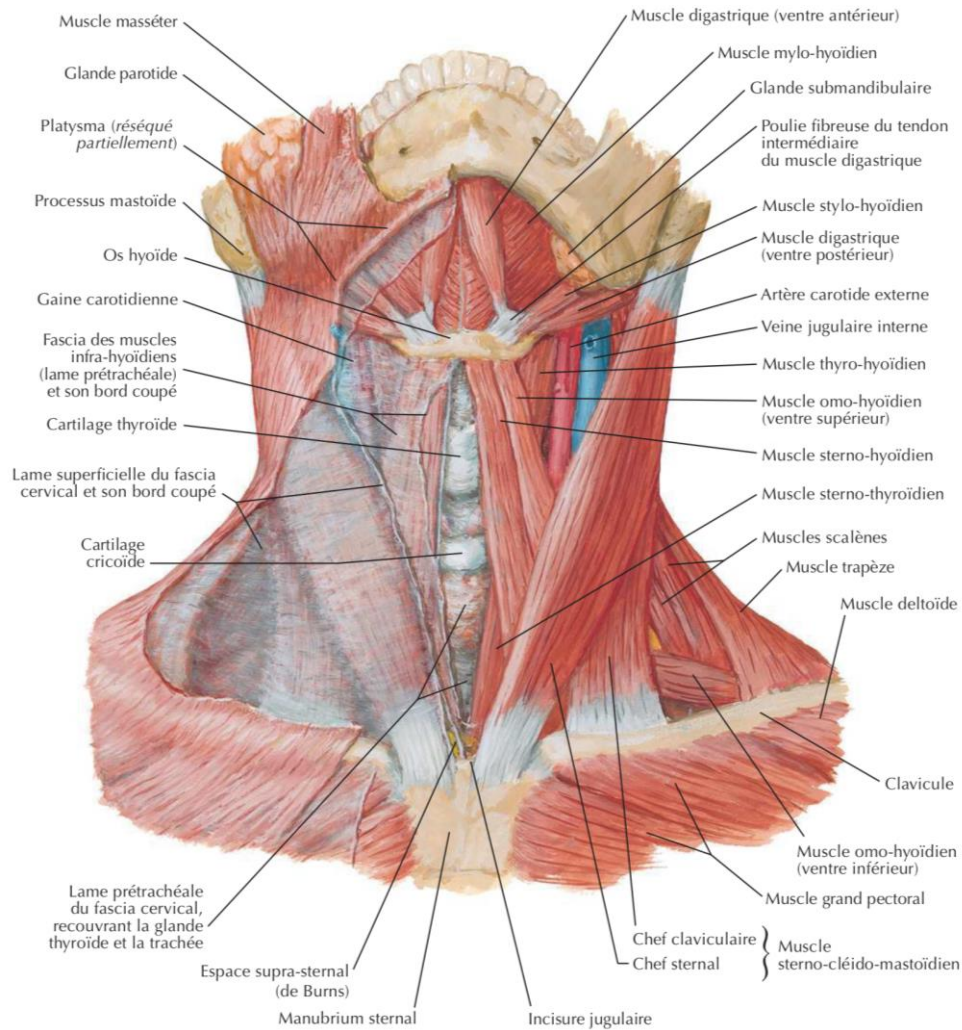


Figure 4 - Muscles du cou (vue antérieure)
 Source : Netter H. Atlas d'anatomie humaine, 2015 [4]

Les glandes parathyroïdes sont situées en arrière de la thyroïde. Elles sont au nombre de quatre, en position extra-capsulaire.

Les deux plus hautes se trouvent à la partie moyenne des lobes.

Les plus basses ont une situation plus variable, souvent à distance du pôle inférieur.

Le contact étroit avec les glandes parathyroïdes explique le risque post-opératoire, après lobectomie thyroïdienne, d'hypocalcémie.

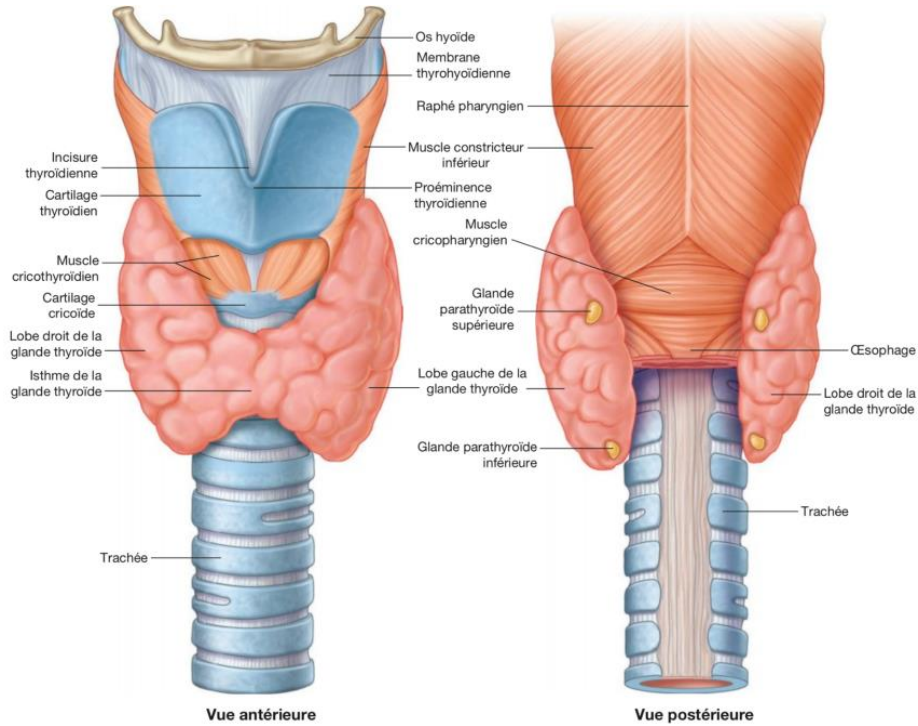


Figure 5 - Région thyroïdienne (vues antérieure et postérieure)
 Source : Dillenseger JP. Atlas d'anatomie générale et radiologique, 2019 [3]

Sa situation anatomique explique également l'effet de masse possible, notamment en cas de goitre thyroïdien, sur la trachée et même l'œsophage à l'origine de signes cliniques de compression (potentielle dyspnée et dysphagie à un stade avancé).

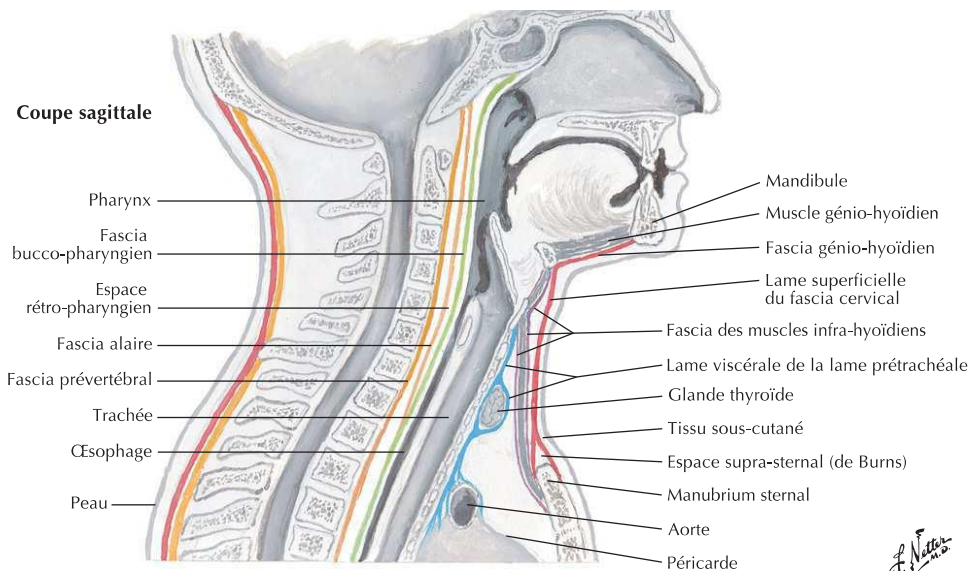


Figure 6 - Coupe sagittale du cou
 Source : Netter H. Atlas d'anatomie humaine, 2015 [4]

Les nerfs vagues cheminent au sein des espaces vasculaires jugulo-carotidiens (décrits plus précisément ci-après).

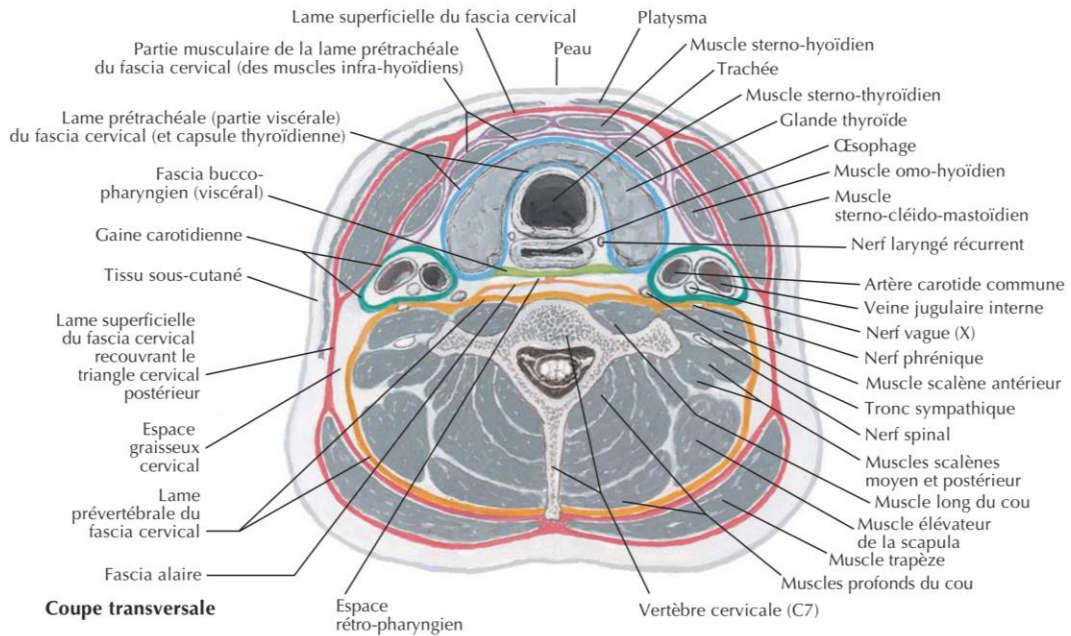


Figure 7 - Coupe transversale du cou
 Source : Netter H. Atlas d'anatomie humaine, 2015 [4]

1.1.1.2. Morphologie

La glande thyroïde, en forme de papillon, est constituée de deux lobes constants latéraux situés de part et d'autre du cartilage thyroïde. Ils sont de grand axe vertical et ont une forme triangulaire.

Ces lobes sont réunis par un isthme, horizontal et médian, décrit pour la première fois par Eustachi.

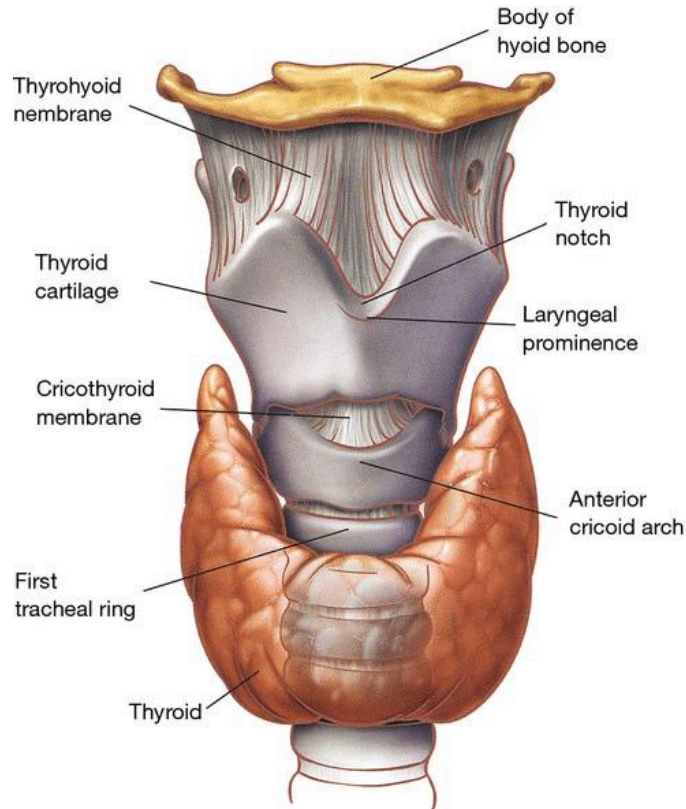


Figure 8 - Forme de papillon de la thyroïde

Source : Drevet G. *Surgical anatomy of the tracheobronchial tree. Journal of Thoracic Disease, 2016 [5]*

Un lobe inconstant situé dans la région sus-isthmique est appelé lobe pyramidal ou pyramide de Lalouette, du nom du français Pierre Lalouette qui décrit ce reliquat embryonnaire au XVIIIème siècle.

Sa face antérieure et latérale est convexe.

Sa face postérieure est relativement linéaire.

Le volume normal global du parenchyme thyroïdien est situé entre 10 et 20 mL chez l'homme et 10 à 18 mL chez la femme.

Ce volume peut varier dans certaines situations pathologiques.

On parle de goitre lorsque le volume est supérieur à ces valeurs et d'atrophie lorsqu'il est inférieur à 6 mL. La première mention de ces goitres a eu lieu en Chine vers 2800 avant Jésus-Christ.

L'épaisseur habituelle de l'isthme thyroïdien est inférieure à 5 mm.

1.1.1.3. Vascularisation, drainage lymphatique et innervation

Réseau artériel :

La thyroïde est une glande richement vascularisée et possède deux pédicules artériels constants :

- L'artère thyroïdienne supérieure : première collatérale de l'artère carotide externe. Elle suit le muscle thyro-hyoïdien et coiffe les lobes supérieurs en 3 rameaux.
- L'artère thyroïdienne inférieure : naît du tronc thyro-cervical, issue de l'artère sous-clavière et rejoint les pôles inférieurs. Son trajet est postérieur à l'artère carotide primitive.

L'artère thyroïdienne moyenne (de Neubauer) est inconstante, retrouvée chez environ 10% des patients. Elle naît de la crosse de l'aorte ou du tronc artériel brachio-céphalique.

Elles sont toutes anastomosées entre elles.

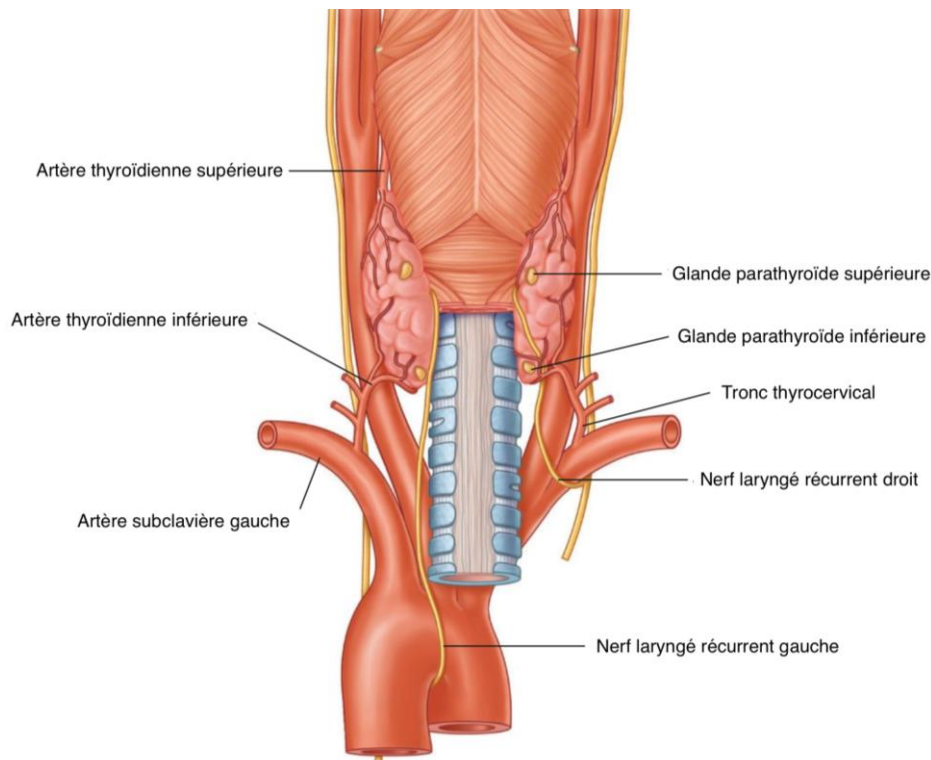


Figure 9 - Anatomie des artères thyroïdiennes (vue postérieure)

Source : Drake RL. Gray's Fiches d'anatomie, 2010 [6]

Réseau veineux :

On distingue trois groupes de veines :

- Les veines thyroïdiennes supérieures : accompagnent l'artère et se jettent dans la veine jugulaire interne.
- Les veines thyroïdiennes inférieures : descendent verticalement sous chaque lobe et se jettent dans le tronc veineux brachiocéphalique (innominé).
- Les veines thyroïdiennes moyennes : naissent des bords externes des lobes et se jettent dans la veine jugulaire interne.

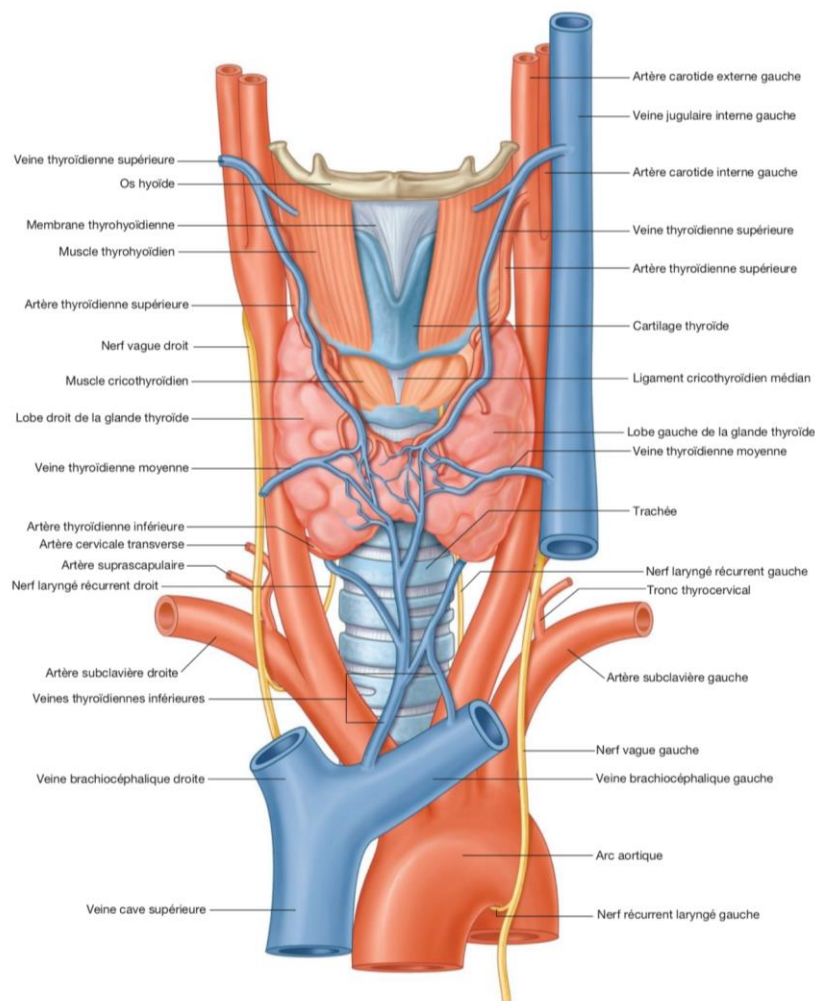


Figure 10 - Glande thyroïde (vue antérieure)

Source : Dillenseger JP. Atlas d'anatomie générale et radiologique, 2019 [3]

Réseau lymphatique :

Le réseau lymphatique suit le trajet du système veineux.

Il est important à connaître afin d'optimiser la prise en charge, notamment chirurgicale, des cancers thyroïdiens dont certains sont lymphophiles (cancers papillaires).

On distingue deux groupes de ganglions drainant la thyroïde :

- Les ganglions centraux, premier relais ganglionnaire :
 - Sus-isthmiques
 - Sous-isthmiques
 - Récurrentiels et médiastinaux supérieurs
- Les ganglions latéraux, deuxième relais :
 - Jugulo-carotidiens
 - Spinaux
 - Sus-claviculaires

La classification de Robbins commune aux médecins radiologues et chirurgiens ORL est employée afin d'utiliser un langage commun :

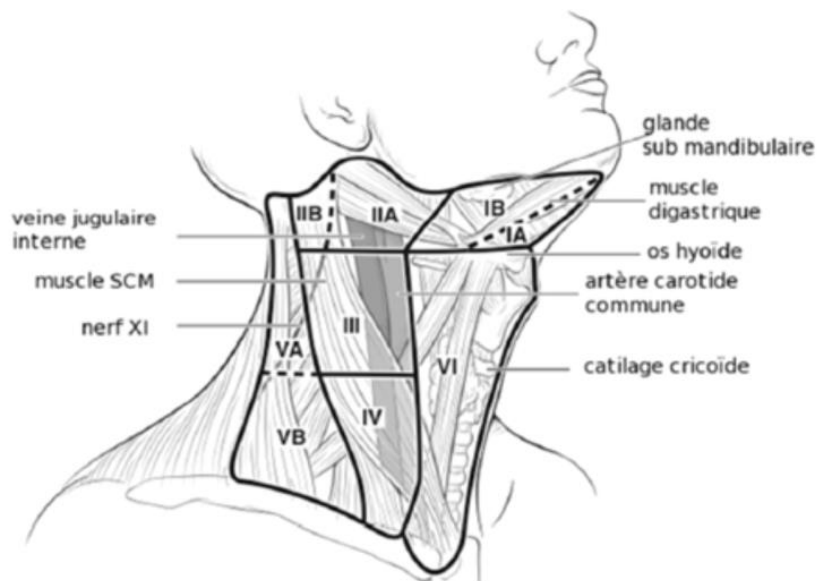


Figure 11 - Classification de Robbins

Source : Robbins KT. Neck dissection classification update: revisions proposed by the American Head and Neck Society and the American Academy of Otolaryngology - Head and Neck Surgery. Arch Otolaryngol Head Neck Surg, 2002 [7]

Les limites anatomiques des différentes zones sont clairement définies selon les modalités suivantes :

	Limite supérieure	Limite inférieure	Limite latérale	Limite médiale	Limite postérieure
Zone IA Submental	Symphyse mandibulaire	Os hyoïde	Entre les ventres antérieurs du muscle digastrique		Muscle génio-hyoïdien
Zone IB Sous-mandibulaire	Branche horizontale mandibulaire	Ventre antérieure du muscle digastrique	Muscle stylo-hyoïden/ligne verticale passant par le bord postérieur de la glande sous-mandibulaire	Ventre antérieure du muscle digastrique	Muscle mylo-hyoïdien
Zone IIA Sous-digastrique	Base du crâne (foramen jugulaire)	Axe horizontal par rapport au corps de l'os hyoïde	Nerf spinal	Muscle stylo-hyoïden/ligne verticale passant par le bord postérieur de la glande sous-mandibulaire	Aponévrose profonde
Zone IIB Sus et rétrospinal	Base du crâne (processus mastoïde)	Axe horizontal par rapport au corps de l'os hyoïde	Muscle sterno-cléidomastoïdien	Nerf spinal	Plan musculaire postérieur
Zone III Jugulaire moyen Supra-omo-hyoïdien	Axe horizontal par rapport au corps de l'os hyoïde	Bord inférieur du cartilage cricoïde	Bord postérieur du muscle sterno-cléido-mastoïdien	Muscle sterno-hyoïdien	Racines du plexus cervical sensitif et bord postérieur du muscle sterno-cléido-mastoïdien
Zone IV Jugulaire inférieur Supra-claviculaire	Bord inférieur du cartilage cricoïde	Clavicule	Bord postérieur du muscle sterno-cléido-mastoïdien	Muscle sterno-hyoïdien	Aponévrose profonde et bord postérieur du muscle sterno-cléido-mastoïdien
Zone VA Triangle postérieur supérieur	Angle entre muscles sterno-cléido-mastoïdien et trapèze	Bord inférieur du cartilage cricoïde	Bord antérieur du muscle trapèze	Bord postérieur du muscle sterno-cléido-mastoïdien	Muscle trapèze
Zone VB Triangle postérieur inférieur	Bord inférieur du cartilage cricoïde	Clavicule	Bord antérieur du muscle trapèze	Bord postérieur du muscle sterno-cléido-mastoïdien	Muscle trapèze

Tableau 1 - Définition et limites des groupes ganglionnaires

Source : Robbins KT. Neck dissection classification update: revisions proposed by the American Head and Neck Society and the American Academy of Otolaryngology - Head and Neck Surgery. Arch Otolaryngol Head Neck Surg, 2002 [7]

Ces limites anatomiques définissent ainsi les volumes suivants, bien appréhendés sur les coupes de tomodensitométrie :

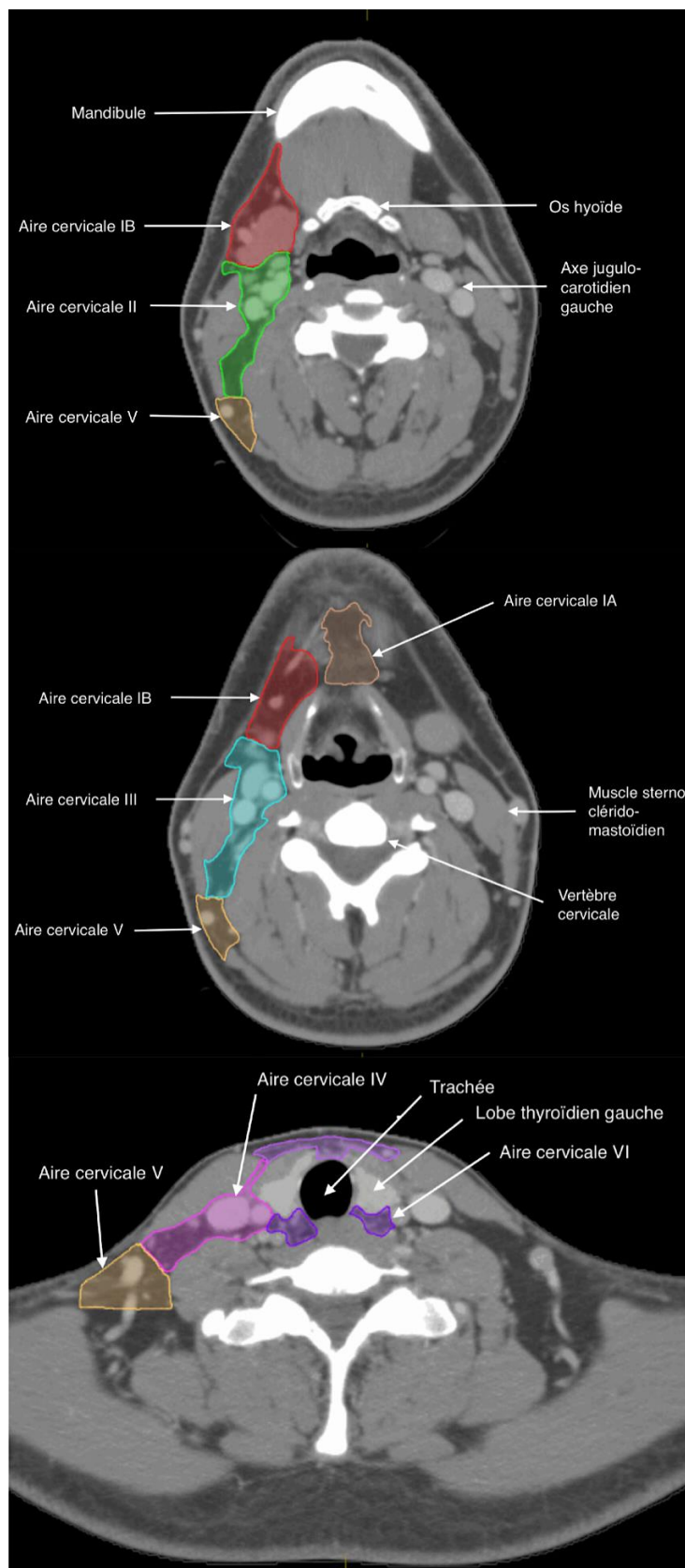


Figure 12 - Coupes axiales tomodensitométriques des aires ganglionnaires cervicales

Source : Grégoire V. Delineation of the neck node levels for head and neck tumors: a 2013 update. DAHANCA, EORTC, HKNPCSG, NCIC CTG, NCRI, RTOG, TROG consensus guidelines. Radiotherapy and Oncology, 2014 [8]

Innervation :

La glande thyroïde est innervée par des nerfs issus des ganglions cervicaux sympathiques en passant par les plexus péri-artériels. Ils n'ont pas de rôle sécrétoire mais uniquement vasomoteur.

Elle est en contact avec deux nerfs principaux :

- Le nerf laryngé supérieur : naît du nerf vague (dixième paire crânienne) et suit les vaisseaux thyroïdiens supérieurs.
- Le nerf laryngé inférieur (récurrent) : naît également du nerf vague.

Le nerf laryngé inférieur a notamment un rôle moteur sur les cordes vocales et possède un trajet différent selon son côté :

- Le nerf récurrent droit présente un trajet uniquement cervical, naît sous l'artère sous-clavière droite et remonte jusqu'au larynx.
- Le nerf récurrent gauche a un trajet cervical et thoracique en passant sous la crosse de l'aorte et remonte jusqu'au larynx et la thyroïde.

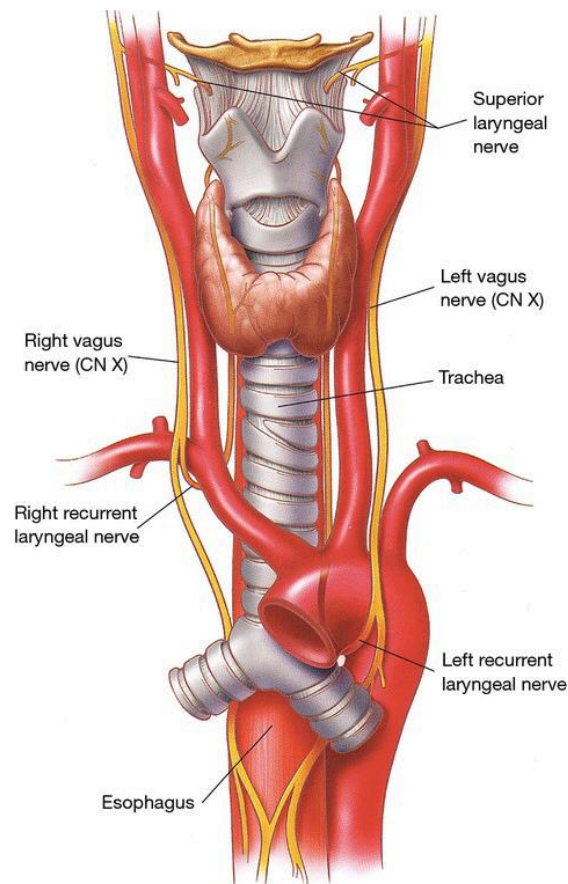


Figure 13 - Anatomie des nerfs récurrents

Source : Drevet G. Surgical anatomy of the tracheobronchial tree. Journal of Thoracic Disease, 2016 [5]

Il existe de nombreuses variations anatomiques de ces structures.

Les rapports nerveux de la thyroïde, avec les nerfs récurrents, expliquent le risque opératoire de paralysie récurrentielle.

Les symptômes varient en fonction du caractère unilatéral ou bilatéral de la paralysie.

- En cas de paralysie bilatérale :
 - En adduction, la dyspnée est au premier plan
 - En abduction, les troubles de la phonation et de la déglutition prédominent

- En cas de paralysie unilatérale :
 - Les troubles de phonation sont au premier plan
 - Des éventuels troubles de la déglutition sont associés

1.1.2. Embryologie

Sa connaissance est primordiale en pratique clinique.

La thyroïde est issue du développement de l'ébauche thyroïdienne centrale (ETC) et de deux ébauches latérales appelées corps ultimobranchiaux (CUB).

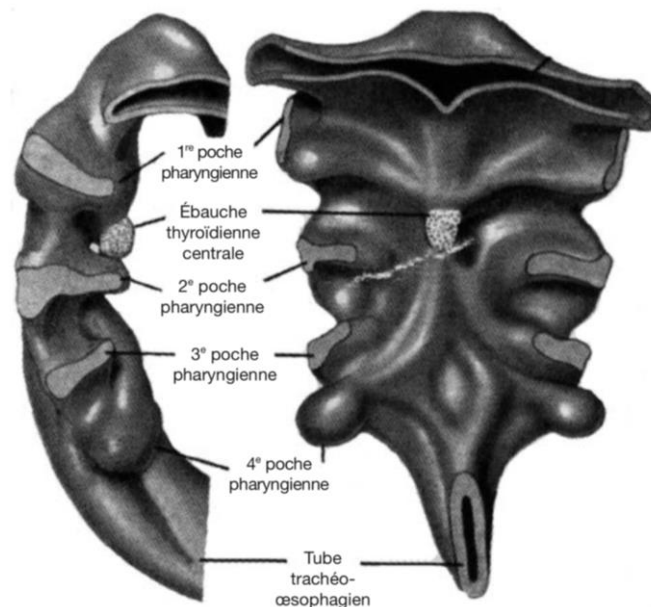


Figure 14 - Coupe latérale et ventrale du pharynx d'un embryon de 26 jours

Source : Hamilton W, Boyd J, Mossman H. *Human embryology*, Cambridge, W. Heffer & Sons, 1944 [9]

L'ETC apparaît le 22ème jour de la vie embryonnaire avec un épaissement près de la racine de la langue (plancher de l'intestin pharyngien) qui s'invagine pour former le tubercule thyroïdien.

Au 32ème jour, le tubercule thyroïdien évolue en poche de Bochdalek. Cette poche va migrer dans le mésoblaste et former le pédicule thyroéglasse ; tube épithélial qui va s'étirer et migrer vers le bas.

La migration de la thyroïde se poursuit, le plus souvent, en avant du larynx jusqu'à la septième semaine.

L'oblitération de ce pédicule thyroéglasse, qui devient fibreux, va former le tractus thyroéglasse vers la huitième semaine.

Parallèlement, les CUB se développent et viennent au contact des lobes latéraux de l'ETC puis fusionnent.

L'ETC est à l'origine de la formation des deux lobes, de l'isthme et du lobe pyramidal.

Par la suite, en cas de développement normal, le tractus s'atrophie et ne persiste que la glande thyroïde.

Sa partie caudale peut persister sous la forme de la pyramide de Lalouette.

A la 8^{ème} semaine, les vaisseaux intra-thyroïdiens se développent.

La glande thyroïde est fonctionnelle au quatrième mois de la vie embryonnaire.

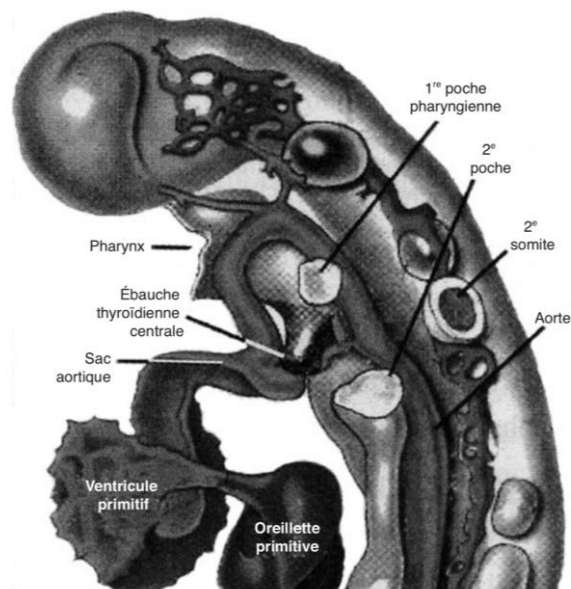


Figure 15 - Coupe sagittale d'un embryon humain de 26 jours

Source : Hamilton W, Boyd J, Mossman H. Human embryology, Cambridge, W. Heffer & Sons, 1944 [9]

Les CUB sont à l'origine des cellules parafolliculaires produisant la calcitonine.

Les anomalies de développement embryologique sont constituées notamment de :

- L'agénésie complète ou partielle : à l'origine d'une hypothyroïdie néonatale. Le fœtus est le plus souvent morphologiquement normal. Il existe en France un dépistage systématique à la naissance permettant de mettre en place un éventuel traitement hormonal substitutif, afin d'éviter un trouble de la croissance et un retard mental.
- La thyroïde ectopique : elle peut se trouver de la région linguale au médiastin. Elle peut être haut située, par insuffisance de migration le long du canal thyroglosse ou trop bas située, par excès de migration.
- Le kyste du tractus : malformation cervicale kystique la plus fréquente, en position médiane. Elle est à risque de surinfection et de dégénérescence maligne. Cette dégénérescence est très rare, concerne moins de 1% des patients [10]. Les signes en faveur de sa dégénérescence sont l'augmentation de taille, l'apparition d'un bourgeon charnu vascularisé en mode Doppler et la présence de calcifications.
- Les kystes branchiaux : par défaut de coalescence d'une poche ou d'une fente branchiale, en position latérale.

1.1.3. Histologie

La glande thyroïde est formée par deux types de cellules glandulaires [11] :

- Cellules folliculaires, appelées thyrocytes sont les cellules les plus nombreuses (99% du parenchyme). Elles ont une fonction endocrine en synthétisant les hormones thyroïdiennes T3 et T4 et exocrine par la synthèse, l'excrétion et le stockage de la thyroglobuline. Elles mesurent entre 50 et 500µm de diamètre.
- Cellules parafolliculaires ou cellules C (moins de 1% du parenchyme) du système neuro-endocrinien, dispersées entre les cellules bordant les follicules, productrices de calcitonine. Elles sont principalement situées au tiers supérieur de la thyroïde.

Elle est organisée en follicules (unités fonctionnelles de la thyroïde).

Leur partie centrale est remplie de la colloïde, substance épaisse riche en thyroglobuline, bordée par un épithélium unistratifié glandulaire entouré d'une lame conjonctive.

Les cellules glandulaires sont orientées avec un pôle apical du côté de la substance colloïde et un pôle basal du côté vasculaire.

La thyroïde possède une fine capsule fibreuse.

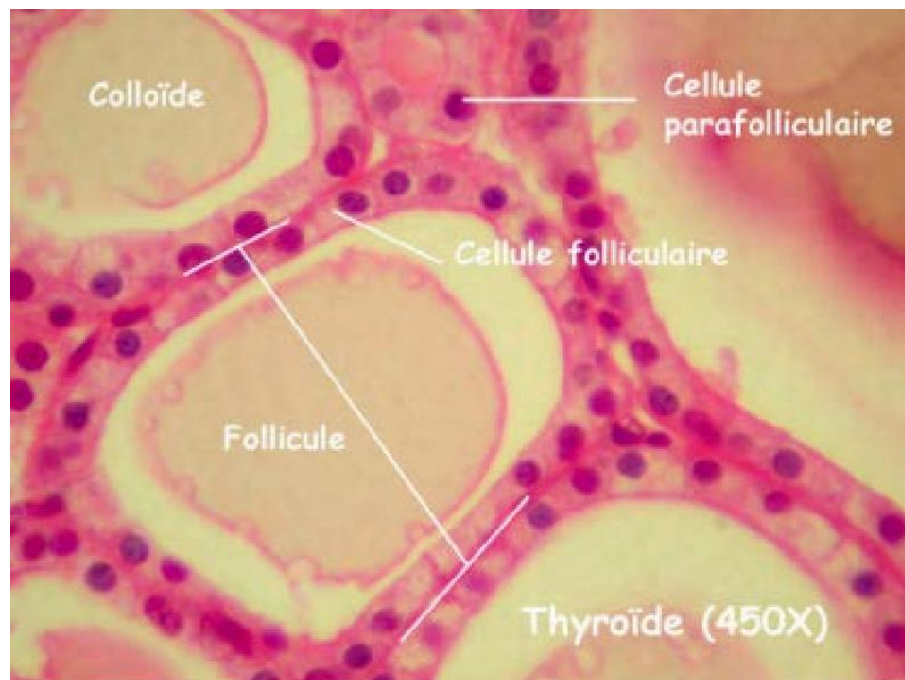


Figure 16 - Coupe histologique de la thyroïde
Source : *Exploration des dysthyroïdies*, Aubert V. 2012

1.1.4. Physiologie

Rôle des cellules folliculaires :

Les deux hormones thyroïdiennes produites par les follicules sont la **tri-iodothyronine (T3)** et la **tétra-iodothyronine (T4)**. Elles diffèrent par leur nombre d'atomes d'iode. La thyroïde produisant majoritairement de la T4 à hauteur d'environ 90% et seulement 10% de T3. Le reste de la T3 provient de la désiodation de la T4 par des organes périphériques tels que le rein et le foie. La T3 est la forme biologiquement active avec une action plus forte que la T4.

La durée de vie moyenne dans l'organisme est de 1 jour pour la T3 et de 7 jours pour la T4. La T4 est l'hormone de réserve, correspondant au Lévothyrox

utilisé en routine dans le traitement substitutif des hypothyroïdies, adaptée à une prise quotidienne par le patient.

La thyroglobuline est une glycoprotéine synthétisée **spécifiquement** au niveau des follicules thyroïdiens par les **ribosomes du réticulum endoplasmique**. Les acides aminés nécessaires à sa synthèse sont apportés par la circulation sanguine. Elle contient environ 120 résidus de tyrosine. Elle est assemblée en vésicules d'**exocytose** qui vont se diriger du pôle vasculaire vers le pôle apical et seront **stockées dans la substance colloïde**.

Elle constitue un marqueur endogène de la sécrétion thyroïdienne. Son dosage est ainsi utilisé dans la surveillance post-opératoire des cancers de la thyroïde différenciés (nul en l'absence de tissu thyroïdien résiduel).

L'iode nécessaire à la synthèse hormonale est prélevé dans la circulation sanguine, au pôle basal, sous forme d'anions iodure (I⁻) à hauteur de 150µg par jour chez l'adulte. Il se constitue un pool intracellulaire cytoplasmique de iodures. Ils sont apportés majoritairement par l'alimentation (fruits de mer, algues, poissons...). Il existe en France un programme d'enrichissement en iode du sel de consommation, évitant la carence.

La thyropéroxydase (TPO), enzyme clé, va extraire et **oxyder les ions iodure** au niveau des microvillosités, au pôle apical.

Elle permet la **liaison** de l'**iode oxydé** avec les **résidus tyrosine de la thyroglobuline** qui va donner les monoiodotyrosine (MIT) et les diiodotyrosines (DIT), formes inactives. C'est le couplage de MIT et DIT qui donnera la T3 et la T4.

La TG ainsi iodée est captée dans la colloïde et entre dans le follicule par **endocytose**. Les vésicules formées, fusionnent avec les lysosomes primaires et forment des phagolysosomes.

Elle est ainsi hydrolysée par des **protéases** et libère de la **T3** et **T4** dans la circulation sanguine, au pôle basal. Cette étape est stimulée par la thyroïdostimuline (TSH).

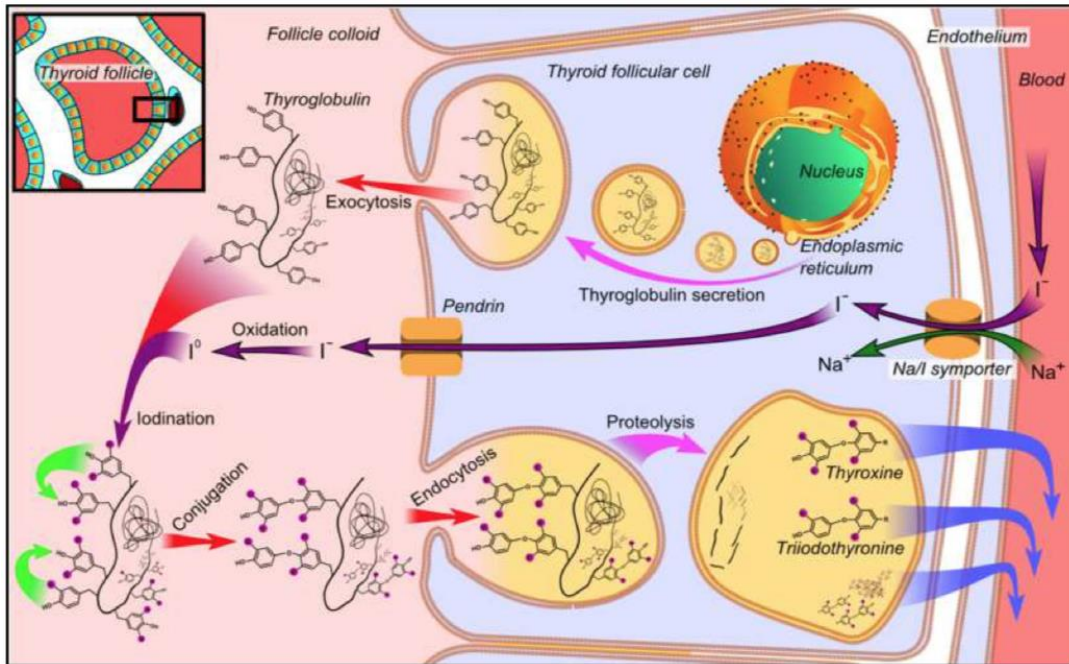


Figure 17 - Schéma de la physiologie thyroïdienne

Source : Walter F. Medical physiology : a cellular and molecular approach, 2003. [12]

Transport des hormones thyroïdiennes :

Elles sont ensuite majoritairement liées dans le plasma à une **protéine de transport** appelée **TBG** (thyroxin binding globulin), spécifique de la thyroïde.

Elles peuvent également être liées à l'albumine (non spécifique) et à la transthyrétine (spécifique).

Il existe une petite proportion d'hormones thyroïdiennes libres, qui constitue la portion active sur les organes cibles.

Rôle des cellules parafolliculaires :

La glande thyroïde sécrète également la calcitonine qui joue un rôle dans le métabolisme calcique. En effet, elle inhibe la résorption osseuse en antagonisant la parathormone et ainsi diminue la calcémie (à des doses supra-physiologiques).

Son catabolisme est assuré essentiellement au niveau hépatique avec une excrétion biliaire mais aussi rénal (élimination urinaire).

1.1.5. Effets des hormones thyroïdiennes et régulation

L'axe hypothalamo-hypophysaire :

Le métabolisme de la thyroglobuline est contrôlé par l'axe hypothalamo-hypophysaire par l'intermédiaire de la TSH (Thyroid Stimulating Hormon) et de la TRH (Thyrotropin-Releasing Hormone).

La TSH est produite de façon pulsatile par l'anté-hypophyse, sous le contrôle de la TRH produite par l'hypothalamus. Elles stimulent la sécrétion d'hormones thyroïdiennes et la prolifération des thyrocytes.

Les hormones thyroïdiennes produites exercent un auto rétrocontrôle négatif en agissant sur cet axe hypothalamo-hypophysaire.

Lorsque le taux sanguin d'hormones thyroïdiennes est faible, la production de TRH par l'hypothalamus s'accroît et stimule la production de TSH par l'antéhypophyse. Cette production accrue de TSH stimule la synthèse de thyroglobuline et sa dégradation afin de libérer la T4 et T3 dans la circulation sanguine.

A l'inverse, des taux élevés d'hormones T3 et T4 entraînent un rétrocontrôle négatif sur l'hypothalamus et l'hypophyse, diminuant leur production et leur libération.

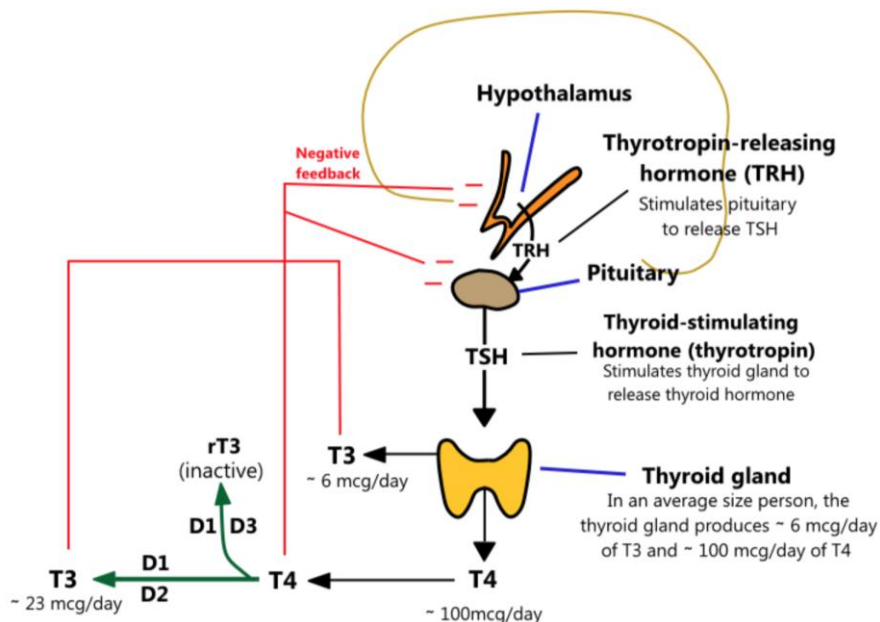


Figure 18 - Schéma de l'axe hypothalamo-hypophysaire

Source : Straight Healthcare. Illustration of the hypothalamic-pituitary-thyroid axis.
www.straighthealthcare.com. [13]

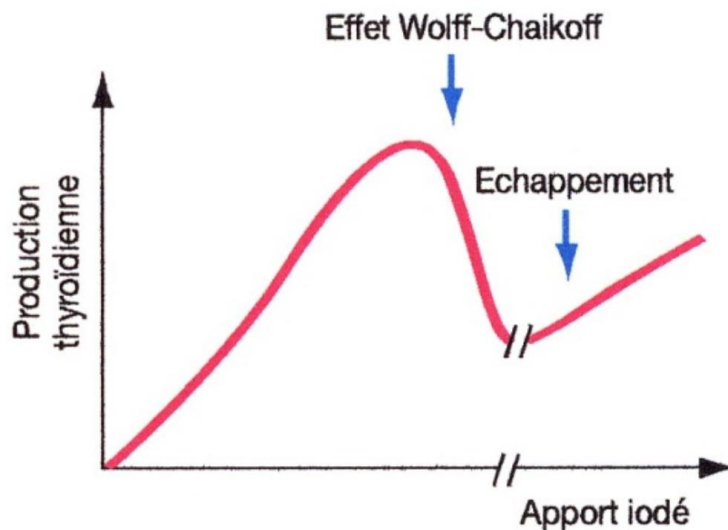
L'action de la TPO est activée par la TSH et stimule l'absorption d'ions iodure et leur oxydation. Les antithyroïdiens de synthèse, utilisés dans le traitement de l'hyperthyroïdie, inhibent cette enzyme.

L'iode :

L'iode constitue également un régulateur.

En effet, une carence en iode entrainera une baisse de la synthèse hormonale thyroïdienne avec en réponse une majoration de la production de TSH à risque de goitre.

A l'inverse un excès d'iode entrainera au-delà d'un certain seuil, par effet Wolff-Chaikoff (décrit pour la première fois en 1948), une hypothyroïdie transitoire. Cet excès d'iode est surtout d'origine médicale iatrogène (produits de contraste iodés, médicaments tels que l'amiodarone). Il protège la thyroïde d'un excès aigu d'iode par inhibition de l'action de la TPO. Il peut durer environ 10 jours et sera suivi par une période d'échappement (par diminution du pool d'iode intracellulaire) [14].



*Figure 19 - Effet de l'excès d'iode chez le rat
Source : D.DRUI, service d'endocrinologie à Nantes*

Dans ce contexte il est nécessaire de rechercher, avant d'administrer des produits riches en iode, des signes de dysthyroïdie.

La calcitonine :

La production de calcitonine semble être contrôlée directement par la calcémie avec une sécrétion accrue en réponse à une calcémie élevée.

Effets des hormones thyroïdiennes :

Les principaux effets des hormones thyroïdiennes sont les suivants [15] :

- Majoration du métabolisme de base :
 - Augmentation de la consommation d'oxygène
 - Majoration du catabolisme protidique
 - Effet Bêta-adrénergique sur différents tissus (cœur, muscles, os, tube digestif...)
 - Thermogénèse
 - Effet hyperglycémiant par néoglucogénèse
- Maturation du système nerveux et osseux
- Croissance

1.2. Contexte de l'étude

Nous avons étudié des nodules thyroïdiens, ayant bénéficié d'une évaluation échographique et cytologique dans le cadre des journées thyroïde du Centre de Lutte Contre le Cancer Henri Becquerel à Rouen Normandie.

1.2.1. Les nodules thyroïdiens

1.2.1.1. Définition et circonstances de découverte

Les nodules thyroïdiens sont définis par une hypertrophie focalisée du parenchyme thyroïdien, de forme arrondie, sans préjuger de leur caractère bénin ou malin.

Ils sont le plus souvent de découverte fortuite (incidentalomes) : par l'autopalpation, lors d'un examen clinique, d'un examen radiologique réalisé pour une autre indication (en particulier lors d'une tomodensitométrie thoracique, une échographie Doppler des troncs supra-aortiques, une tomographie par émission de positons).

Cette situation très fréquente, entraîne un coût de santé important et apparaît comme une potentielle source d'anxiété pour le patient.

Une très grande majorité de ces nodules thyroïdiens sont bénins. La démarche vise à détecter au maximum les cancers, tout en évitant d'opérer les nodules bénins.

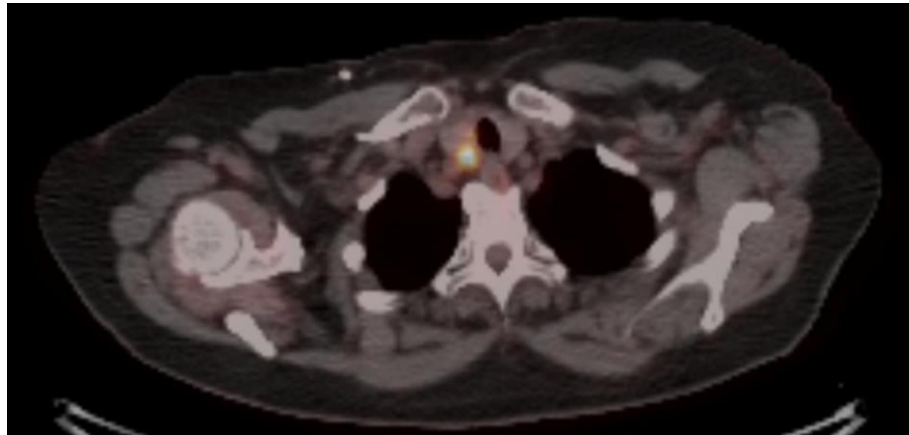


Figure 20 - TEP scanner : découverte d'un nodule thyroïdien droit hyperfixant
Source : Service de médecine nucléaire Centre Henri Becquerel

Plus rarement, il est révélé par des adénopathies cervicales, des signes de compression, des signes cliniques de cancers médullaires ou plus rarement par des symptômes liés à des lésions secondaires notamment osseuses à risque de fractures pathologiques.

1.2.1.2. Epidémiologie des nodules thyroïdiens

Ils constituent une situation clinique très fréquente dans la population générale. Ils concernent 50 à 65 % des séries autopsiques [16].

Ils sont dans une très grande majorité des cas bénins avec seulement 5% de nodules malins.

Leur fréquence est corrélée à l'âge avec 50% de patients nodulaires à 50 ans. Elle est plus élevée chez les femmes [17].

1.2.2. Classification histologique des tumeurs thyroïdiennes

La très grande majorité des tumeurs de la thyroïde sont bénignes. Il est retenu, par l'ensemble des experts du domaine, que seul 5% des nodules de la thyroïde sont malins.

L'Organisation Mondiale de la Santé a actualisé en 2017 la précédente classification des tumeurs thyroïdiennes :

WHO classification of tumours of the thyroid gland (2017)			
Follicular adenoma	8330/0	Paraganglioma and mesenchymal/stromal tumours	
Hyalinizing trabecular tumour	8336/1*	Paraganglioma	8693/3
Other encapsulated follicular-patterned thyroid tumours		Peripheral nerve sheath tumours (PNSTs)	
Follicular tumour of uncertain malignant potential	8335/1*	Schwannoma	9560/0
Well-differentiated tumour of uncertain malignant potential	8348/1*	Malignant PNST	9540/3
Noninvasive follicular thyroid neoplasm with papillary-like nuclear features	8349/1*	Benign vascular tumours	
Papillary thyroid carcinoma (PTC)		Haemangioma	9120/0
Papillary carcinoma	8260/3	Cavernous haemangioma	9121/0
Follicular variant of PTC	8340/3	Lymphangioma	9170/0
Encapsulated variant of PTC	8343/3	Angiosarcoma	9120/3
Papillary microcarcinoma	8341/3	Smooth muscle tumours	
Columnar cell variant of PTC	8344/3	Leiomyoma	8890/0
Oncocytic variant of PTC	8342/3	Leiomyosarcoma	8890/3
Follicular thyroid carcinoma (FTC), NOS	8330/3	Solitary fibrous tumour	8815/1
FTC, minimally invasive	8335/3	Hematolymphoid tumours	
FTC, encapsulated angioinvasive	8339/3	Langerhans cell histiocytosis	9751/3
FTC, widely invasive	8330/3	Rosai-Dorfman disease	
Hürthle (oncocytic) cell tumours		Follicular dendritic cell sarcoma	9758/3
Hürthle cell adenoma	8290/0	Primary thyroid lymphoma	
Hürthle cell carcinoma	8290/3	Germ cell tumours	
Poorly differentiated thyroid carcinoma	8337/3	Benign teratoma	9080/0
Anaplastic thyroid carcinoma	8020/3	Immature teratoma	9080/1
Squamous cell carcinoma	8070/3	Malignant teratoma	9080/3
Medullary thyroid carcinoma	8345/3	Secondary tumours	
Mixed medullary and follicular thyroid carcinoma	8346/3		
Mucoepidermoid carcinoma	8430/3		
Sclerosing mucoepidermoid carcinoma with eosinophilia	8430/3		
Mucinous carcinoma	8480/3		
Ectopic thymoma	8580/3		
Spindle epithelial tumour with thymus-like differentiation	8588/3		
Intrathyroid thymic carcinoma	8589/3		

The first four digits indicate the specific histological term; the fifth digit after the slash (/) is the behavior code, including /0 for benign tumours, /1 for unspecified, borderline, or uncertain behavior, /2 for carcinoma in situ and grade III intraepithelial neoplasia, and /3 for malignant tumours

* These new codes were approved by the IARC/WHO Committee for ICD-O

Tableau 2 - Classification WHO des tumeurs de la thyroïde, 2017

Source : World Health Organization

Le diagnostic de certitude de ces tumeurs est anatomopathologique.

Les nodules bénins, de loin les plus fréquents, sont constitués principalement des :

- Adénomes vésiculaires : lésions homogènes encapsulées avec une différenciation de type vésiculaire.
- Tumeurs trabéculaires hyalinisantes : plus rares, elles présentent une architecture trabéculaire avec hyalinisation intra-trabéculaire.
- Kystes simples à contenu liquidien
- Kystes hémorragiques
- Nodules toxiques sécrétant
- Pseudonodules de thyroïdite
- Adénomes oncocytaires

Par ailleurs, il faut distinguer quatre principaux types de cancers thyroïdiens :

1. Les carcinomes différenciés (90 à 95% des cancers thyroïdiens), développés aux dépens des cellules folliculaires :
 - Les carcinomes papillaires (85% des cas), de très bon pronostic malgré la fréquence de la dissémination lymphatique. Ils ont le plus souvent une mutation BRAF V600E. Ils prennent un aspect de papilles et ont des anomalies nucléaires

spécifiques (chevauchements, augmentations de taille, irrégularités, incisures, clarifications, inclusions).

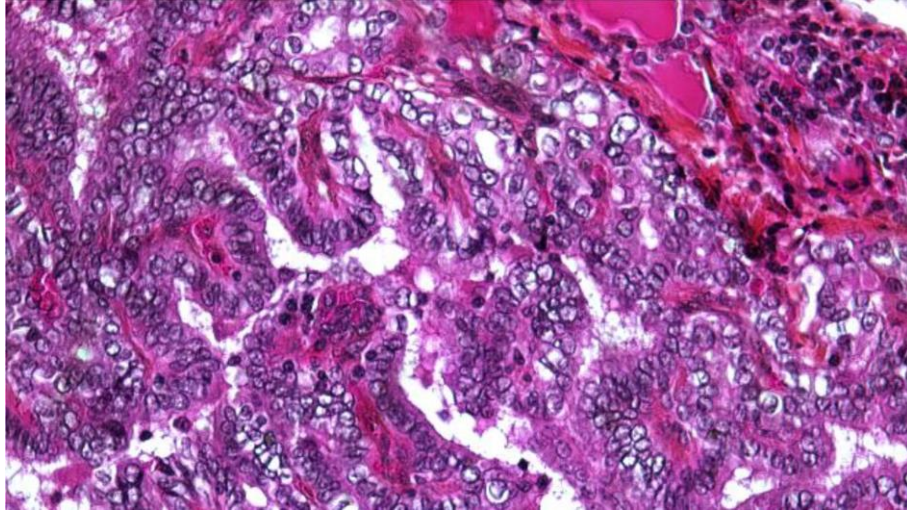


Figure 21 - Carcinome papillaire, structure arborescente
Source : Service d'anatomo-pathologie, centre Henri-Becquerel

- Les carcinomes folliculaires (5% des cas) anciennement appelés vésiculaires, à risque de dissémination surtout hématogène. En histologie, le noyau est de petite taille avec des contours réguliers, sans noyau de type papillaire. L'invasion vasculaire ou capsulaire permet de faire le diagnostic. Il en existe de nombreuses variantes.

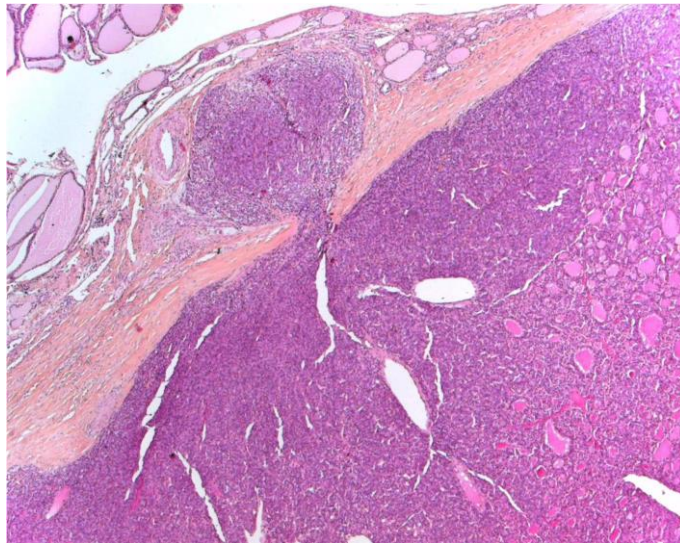


Figure 22 - Carcinome folliculaire avec invasion capsulaire sans angio-invasion
Source : Service d'anatomo-pathologie, centre Henri-Becquerel

- Les tumeurs à cellules de Hürthle qui constituent une entité particulière de tumeurs, malignes ou bénignes (sous décrites).
 - Les carcinomes peu différenciés de moins bon pronostic avec un pronostic intermédiaire entre cancer papillaire et anaplasique.
2. Les carcinomes anaplasiques :
 - Ils sont rares (1% des cas) et sont en rapport avec la dédifférenciation d'un cancer papillaire négligé. De mauvais pronostic, ils atteignent les sujets âgés et nécessitent une prise en charge urgente.
 3. Les carcinomes médullaires, issus des cellules parafolliculaires :
 - Ils sont plus rares (5% des cas), dérivés des cellules C et sécrètent de la calcitonine en abondance. Ils sont pourvoyeurs de métastases par dissémination hématogène et lymphatique. Ils peuvent être sporadiques ou survenir dans le cadre de néoplasies endocriniennes multiples de type 2.
 4. Les autres cancers rares : métastases d'un cancer extra-thyroïdien, lymphome...

Cette nouvelle classification, comparativement à celle de 2004, intègre deux nouvelles catégories :

1. Les tumeurs à cellules oncocytaires (de Hürthle), avec deux variantes : adénome oncocytaire (bénin) et carcinome oncocytaire (malin). La distinction entre les deux sous-types est difficile et repose sur des critères morphologiques ainsi que sur l'immunomarquage. Il s'agit de cellules de grande taille à cytoplasme abondant, fortement éosinophiles et granuleuses. Elles peuvent aussi être observées dans des situations pathologiques telles que les thyroïdites. Elles ne sont pas observées à l'état physiologique.
2. Les autres tumeurs folliculaires encapsulées :
 - Constituées de 3 entités de pronostic intermédiaire
 - Capsule péri-tumorale ou une lésion bien délimitée
 - Incertitude sur l'invasion capsulaire/vasculaire et sur les atypies nucléaires.

- Ne permettant pas de faire le diagnostic de carcinome papillaire.

Une entité particulière de ces tumeurs folliculaires encapsulées : les NIFT-P (tumeur non invasive d'architecture folliculaire avec noyaux de type papillaire) qui étaient précédemment nommées « carcinome papillaire avec variante folliculaire encapsulée sans invasion » sont introduites, avec quatre critères diagnostiques stricts :

- Lésion bien limitée-encapsulée
- Architecture folliculaire
- Pas d'invasion vasculaire/capsulaire
- Noyaux de type papillaire (score nucléaire 2-3)

Leur diagnostic nécessite une analyse de la totalité de la capsule lésionnelle afin d'éliminer une infiltration capsulaire/vasculaire. Ces lésions doivent avoir une activité mitotique faible et ne doivent pas présenter de zone de nécrose.

Ces NIFT peuvent constituer des lésions agressives mais sont généralement de bon pronostic.

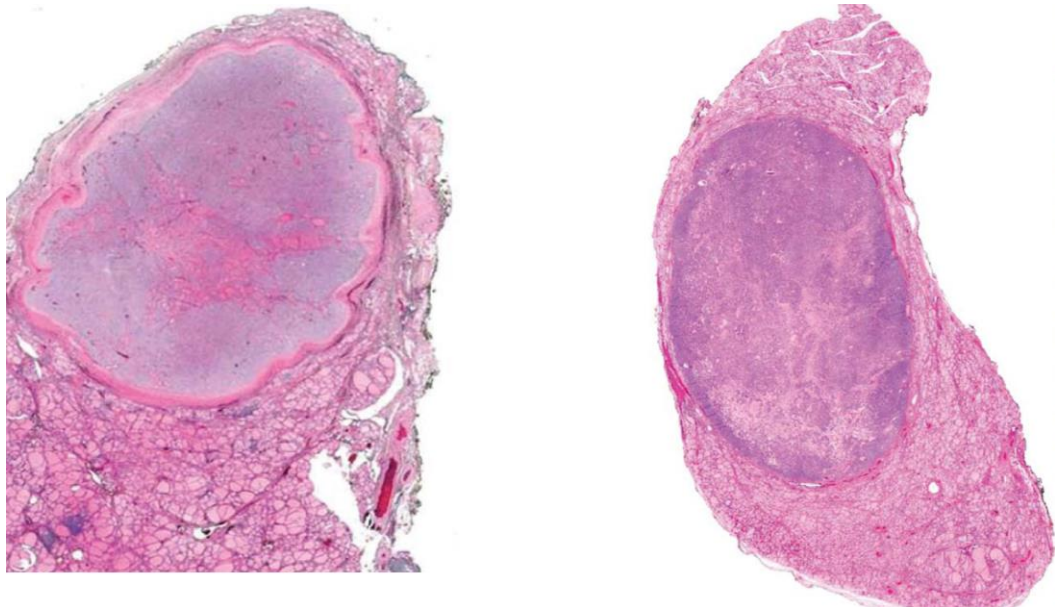


Figure 23 - Tumeur non invasive d'architecture folliculaire avec noyaux de type papillaire (NIFT-P)
Source : Seethala et al, Modern Pathology, 2018

Devant leur description récente, la reproductibilité entre les pathologistes de ces entités reste cependant encore limitée.

Cette nouvelle classification, tente de limiter le surdiagnostic et le surtraitement de ces entités.

1.2.3. Les cancers thyroïdiens

Ce sont les cancers des glandes endocrines les plus fréquents.

Ils sont évoqués dans différentes circonstances :

- Découverte fortuite d'un nodule thyroïdien
- Modification rapide de la dureté/du volume d'un nodule connu
- Surveillance d'un goitre thyroïdien
- Une adénomégalie cervicale suspecte indurée ou fixée
- Signes cliniques de compression
- Dépistage d'un cancer médullaire familial

Il s'agit d'un cancer le plus souvent de bon pronostic, cependant le nombre de cas ne cesse d'augmenter [18] dans le monde, notamment en France et dans tous les pays industrialisés.

Les cancers thyroïdiens de bon pronostic sont les cancers bien différenciés de type papillaire (85% des cancers thyroïdiens en France) ou vésiculaires.

Le cancer papillaire est associé à une bonne survie qui a tendance à s'améliorer dans le temps.

Les cancers de très mauvais pronostic sont les cancers anaplasiques ou indifférenciés.

1.2.4. Epidémiologie des cancers de la thyroïde

Ils représentent 1,5% des cancers et le 4ème cancer chez la femme.

D'après « A. Rogel, épidémiologie du cancer de la thyroïde 30 ans après l'accident de Tchernobyl : fréquence, facteurs de risque et impact des pratiques diagnostiques, 2016 » :

Les taux de cancers thyroïdiens sont très variables parmi les pays européens : de 1 à 10 pour 100 000 chez l'homme et de 2,5 à 30 pour 100 000 chez la femme.

Les taux les plus élevés sont constatés dans les pays développés notamment en France et en Italie ; les plus bas au Royaume-Uni, Pays-Bas et Danemark.

Leur fréquence varie grandement selon les régions géographiques françaises, particulièrement en Nouvelle-Calédonie et en Polynésie française.

Il atteint davantage la population féminine que masculine, notamment chez les patients entre 30 et 60 ans.

L'âge moyen au moment du diagnostic est d'environ 50 ans.

En 2015, au sein de la population française, on estime l'incidence à 2783 le nombre de cancers chez l'homme et 7317 chez la femme soit une nette prédominance féminine.

Elle est en nette augmentation depuis les années 80, en particulier des cancers papillaires infracentimétriques avec cependant une mortalité stable :

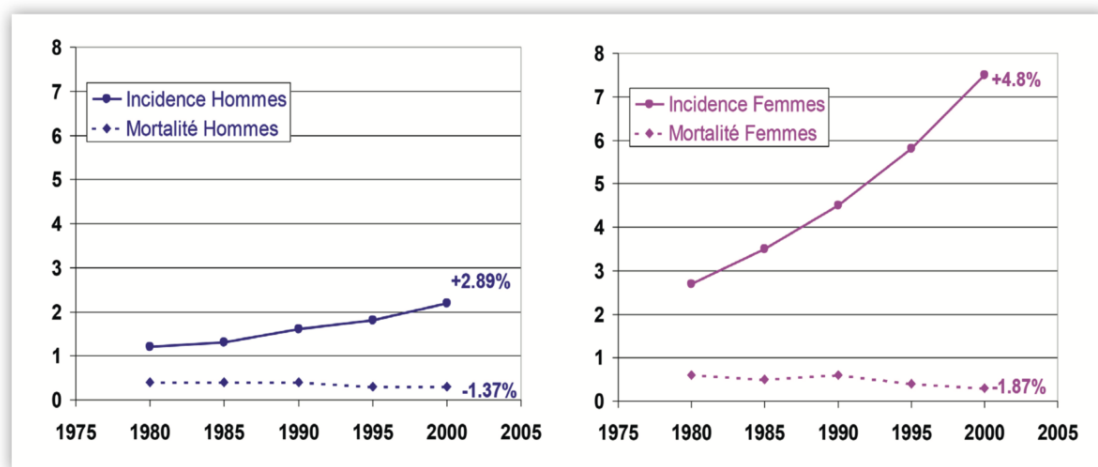


Figure 24 - Evolution de l'incidence des cancers de la thyroïde comparée aux décès

Source : Hill C. La fréquence des cancers en France en 2002 et son évolution depuis 1968. Bulletin du Cancer, 2006 [19]

Cela peut s'expliquer de différentes façons :

- Les pratiques diagnostiques qui s'améliorent (améliorations technologiques radiologiques de l'analyse, lecture des lames de

cytoponction), la découverte fortuite lors d'examens radiologiques ainsi que la surveillance médicale thyroïdienne en hausse.

En effet, l'incidence est particulièrement élevée chez les patients ayant un bon accès aux soins, un meilleur niveau de revenu et d'éducation.

Ces pratiques peuvent aboutir à des surdiagnostics (en particulier des microcancers) à l'origine de traitements potentiellement morbides (effets psychologiques, thyroïdectomie partielle ou totale avec nécessité de substitution hormonale définitive, à risque de complications opératoires, coûts de santé).

- L'exposition accrue aux facteurs de risque de cancer thyroïdien :
 - Rayonnements ionisants dans l'enfance (accidents nucléaires notamment de Tchernobyl en Ukraine en 1986, Fukushima au Japon plus récemment en 2011), facteur reconnu ; concernant à la fois les rayonnements internes (par l'iode 131 à visée thérapeutique, inhalés lors d'essai ou d'accident nucléaires) ou externes (rayons gamma et rayons X en pratique radiologique notamment dentaire). La glande thyroïde concentre l'iode et est particulièrement exposée aux rayonnements compte tenu de sa situation superficielle. Elle est radiosensible notamment pendant l'enfance. C'est le seul facteur biologique reconnu.
 - Carence en iode par insuffisance alimentaire.
 - Antécédent familial de cancer de la thyroïde, de NEM 2.
 - Antécédent personnel de goitre thyroïdien ou de nodules bénins.
 - Facteurs probables : nutritionnels, hormonaux, anthropométriques.
 - Facteurs suspectés : pesticides, nitrates...
 - Le tabagisme n'est pas un facteur de risque de cancer thyroïdien.

De plus en plus de cancers sont diagnostiqués à un stade précoce de microcarcinome avec une mortalité qui reste cependant stable suggérant un surdiagnostic des cancers thyroïdiens. Cela entraîne une majoration artificielle de l'incidence et majore la discordance entre incidence et mortalité.

La survie globale à 10 ans est supérieure à 90% avec cependant une évolution péjorative dans 5 à 10% des cas.

Elle dépend bien évidemment du stade au moment du diagnostic :

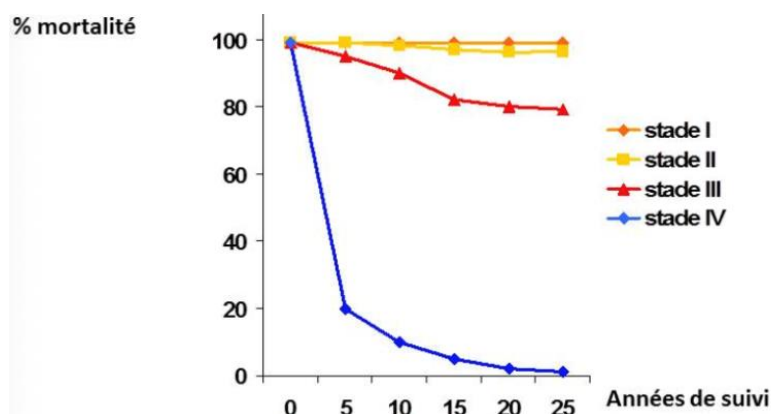


Figure 25 - Suivi des cancers thyroïdiens en fonction du stade au diagnostic
Source : Loh et al, 1997

1.2.5. Classification TNM des cancers de la thyroïde (8ème éd. 2017)

La classification a été mise à jour en 2017 et remplace la précédente de 2010.

		pTNM 7ème édition (2010)	pTNM 8ème édition (2017)
T	T1a	T ≤ 1 cm	T ≤ 1 cm (ou sans extension microscopique extra thyroïdienne)
	T1b	T > 1 cm et ≤ 2 cm	T > 1 cm et ≤ 2 cm (avec ou sans extension microscopique extra thyroïdienne)
	T2	T > 2 cm et ≤ 4 cm	T > 2 cm et ≤ 4 cm (avec ou sans extension microscopique extra thyroïdienne)
	T3	T > 4 cm et / ou extension extra thyroïdienne minime (quelle que soit la taille tumorale)	T > 4 cm (T3a avec ou sans extension microscopique extra thyroïdienne) ou (T3b) avec extension macroscopique aux muscles péri-thyroïdiens (muscles sternoïdien, sternothyroïdien, thyroïdien ou omohyoïdien)
	T4a	Quelle que soit la taille tumorale, tumeur avec extension extra-thyroïdienne et invasion des tissus sous cutanées, ou du larynx, ou de la trachée, ou de l'œsophage ou du nerf récurrent	Quelle que soit la taille tumorale, tumeur avec extension extra-thyroïdienne et invasion des tissus sous cutanées, ou du larynx, ou de la trachée, ou de l'œsophage ou du nerf récurrent
	T4b	Quelle que soit la taille tumorale, tumeur avec extension extra thyroïdienne et invasion du fascia pré-vertébral, de la carotide ou des vaisseaux médiastinaux	Quelle que soit la taille tumorale, tumeur avec extension extra thyroïdienne et invasion du fascia pré-vertébral, de la carotide ou des vaisseaux médiastinaux
N	N0	Pas d'envahissement ganglionnaire	Pas d'envahissement ganglionnaire
	Nx	Statut ganglionnaire inconnu (pas de curage)	Statut ganglionnaire inconnu (pas de curage)
	N1a	Envahissement ganglionnaire secteur VI (central)	Envahissement ganglionnaire du secteur VI (secteurs prétrachéal ou recurrentiels) ou VII (médiastinal supérieur)
	N1b	Envahissement ganglionnaire secteur latéral ou médiastinal	Envahissement ganglionnaire latéro-cervical (I, II, III, IV ou V) ou retropharyngé
M	M0	Pas de métastase à distance	Pas de métastase à distance
	M1	Métastase à distance	Métastase à distance

Tableau 3 - Classification TNM des cancers de la thyroïde 2010 et 2017
Source : James D. TNM Classification of Malignant Tumours. Wiley-Blackwell, 2016 [20]

1.3. Evaluation - Examens complémentaires

1.3.1. Examen clinique

L'examen clinique est un préalable indispensable en cas de suspicion de pathologie thyroïdienne mais reste cependant limité.

Il commence par un interrogatoire avec recherche des antécédents personnels et familiaux, de facteurs de risque de cancer thyroïdien ou d'arguments pour une néoplasie endocrinienne multiple de type 2.

Recherche de :

- Signes d'hyperthyroïdie (perte de poids, tremblements, sueurs...).
- D'éléments en faveur d'un cancer médullaire évolué : diarrhées et bouffées vasomotrices.
- D'une gêne cervicale notamment au décubitus ou à la déglutition.
- Signes de compression : dyspnée, dysphonie, dysphagie.

L'examen clinique consiste essentiellement en une palpation cervicale (idéalement avec un patient assis et un médecin se trouvant derrière le patient) à la recherche de nodule dur fixé ou d'adénomégalies cervicales.

1.3.2. Evaluation biologique

Thyroid Stimulating Hormon (TSH) :

Seule la TSH, permettant d'évaluer la fonction thyroïdienne, doit être dosée en première intention devant la découverte d'un nodule thyroïdien pour les raisons suivantes :

- Les dosages sont onéreux.
- La TSH se modifie avant les dosages de T3 et T4.
- L'intervalle de normalité de la T4 est large.
- Les hyperthyroïdies à TSH élevée sont extrêmement rares.

Les dosages de T3 et T4 libres seront donc réalisés en deuxième intention.

Son dosage permet de définir deux groupes de patients :

1. Les patients en hyperthyroïdie à TSH basse pour lesquels une scintigraphie devra être réalisée en première intention.
2. Les patients euthyroïdiens (TSH normale) qui devront bénéficier d'une échographie en première intention.

Calcémie :

Le dosage de la calcémie est réalisé si une indication chirurgicale du nodule est retenue. Il permet d'éliminer une pathologie parathyroïdienne associée, pouvant être traitée dans un même temps chirurgical.

Thyroglobuline sérique :

La thyroglobuline est un marqueur spécifique de l'activité thyroïdienne. Son dosage n'est pas recommandé dans le bilan diagnostique des nodules. En effet, son taux peut être augmenté dans la plupart des pathologies thyroïdiennes. Il présente une faible performance diagnostique en terme de spécificité et sensibilité pour prédire la malignité des cancers folliculaires ou des carcinomes à cellules de Hürtle [21].

Il s'agit d'un marqueur de suivi des cancers thyroïdiens différenciés ; témoin d'une persistance ou d'une récurrence de la maladie [22]. Sa mesure peut être sensibilisée par l'injection de thyrogen.

Calcitonine sérique :

La calcitonine sérique ne doit pas être systématiquement dosée devant la découverte d'un nodule thyroïdien.

En revanche son dosage est systématiquement réalisé en préopératoire d'un nodule ou d'un goitre avec un taux élevé en cas de cancer médullaire.

Ce dosage est également recommandé, selon la Société Française d'Endocrinologie dans un contexte de cancer médullaire héréditaire, de signes cliniques spécifiques ou de forte suspicion (clinique, échographique ou cytologique) de malignité.

1.3.3. Evaluation radiologique

L'échographie cervicale est l'examen d'imagerie clé de l'étude de la glande thyroïde et des aires ganglionnaires cervicales ; afin d'évaluer le risque de malignité d'un nodule thyroïdien. Elle doit être réalisée chez tous les patients avec des nodules suspectés ou connus.

1.3.3.1. Echographie cervicale

Il s'agit du seul examen d'imagerie systématique dans le bilan initial de nodules thyroïdiens. Elle est réalisée en première intention chez les patients à fonction thyroïdienne normale (TSH normale).

Cet examen est disponible, non irradiant, de coût limité et constitue l'examen de référence.

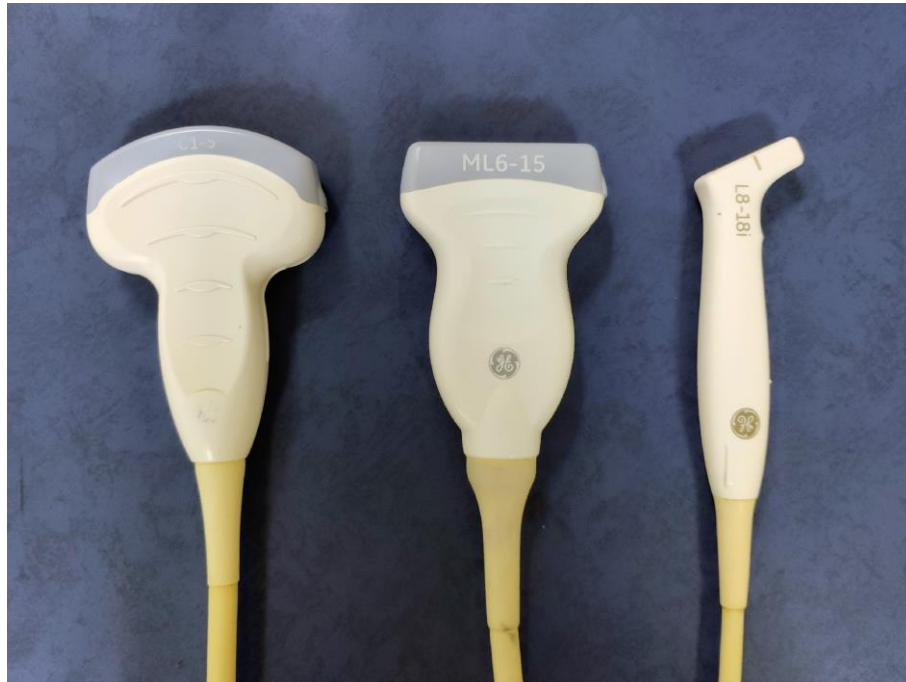Elle ne doit pas être réalisée de façon systématique dans la population générale mais réservée à la découverte de nodules et aux patients symptomatiques.

Le patient est installé en décubitus dorsal, tête en hyper extension (oreiller sous la région thoracique) afin d'analyser au mieux la région thyroïdienne inférieure notamment en cas de goitre plongeant.

Elle nécessite l'utilisation d'une sonde linéaire de haute fréquence, permettant une bonne résolution spatiale. Cependant, utilisée seule, elle ne permet pas une analyse en profondeur (phénomène d'atténuation à haute fréquence), notamment dans le cadre de goitre thyroïdien avec prolongement médiastinal.

Au centre Henri Becquerel, nous utilisons 3 sondes :

- Sonde linéaire de haute fréquence de 6 à 15 MHz
- Sonde club de golf de très haute fréquence : 8-18 Mhz permettant une analyse plus fine (meilleure résolution)
- Sonde convexe 1-5 Mhz, en cas de thyroïde volumineuse, plongeante compte tenu de sa meilleure pénétrance



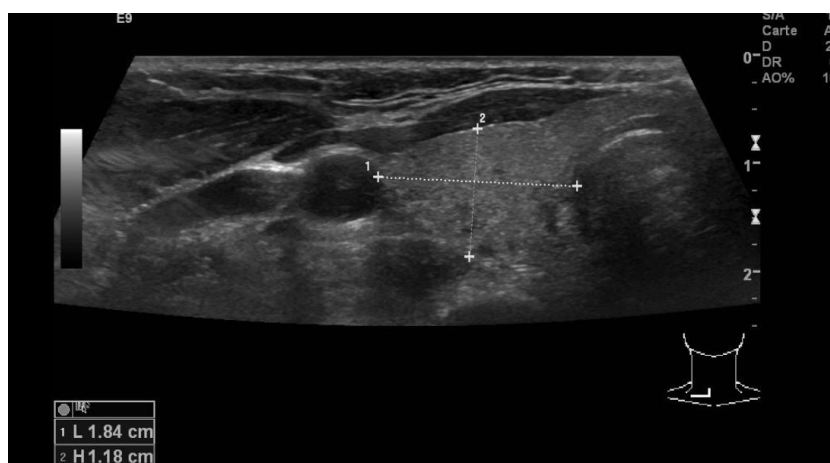*Figure 26 - Les trois sondes d'échographie utilisées au centre Henri Becquerel
Source : Centre Henri Becquerel*

Sémiologie échographique :

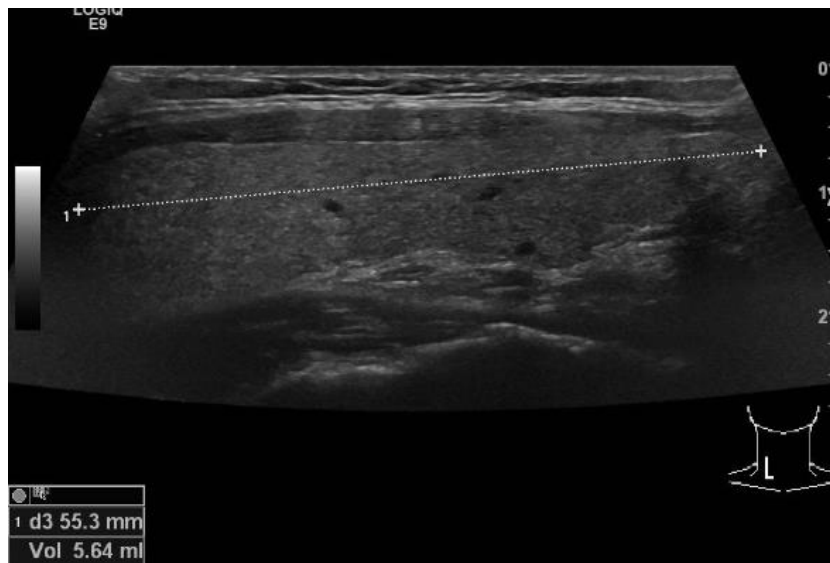
Elle utilise le mode B, le Doppler et éventuellement l'élastographie.

La sémiologie échographique est très riche et comprend les éléments suivants :

- Biométrie thyroïdienne de chacun des lobes et mesure de l'épaisseur de l'isthme à la recherche d'un goitre.

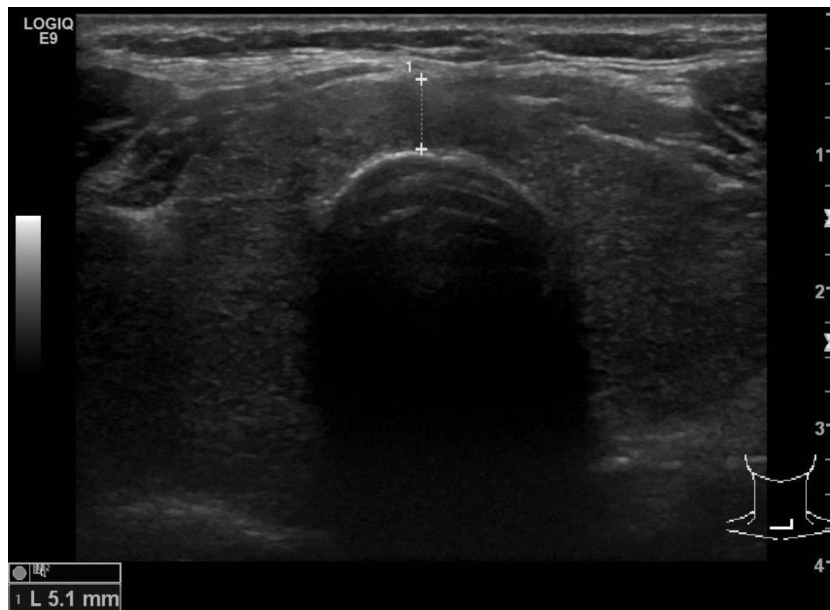


*Figure 27 - Coupe transversale du lobe thyroïdien droit
Source : Centre Henri Becquerel*



*Figure 28 - Coupe longitudinale du lobe thyroïdien droit
Exemple de biométrie normale
Source : Centre Henri Becquerel*

- Evaluation du gradient parenchyme thyroïdien-muscles cervicaux. La perte du gradient étant en faveur d'une thyroïdite.



*Figure 29 - Perte du gradient, contours bosselés en faveur d'une thyroïdite
Source : Centre Henri Becquerel*

- Analyse de l'homogénéité du parenchyme et de ses contours.

- Détection des nodules thyroïdiens (nettement supérieure à l'examen clinique) à l'aide du mode B mais également du mode Doppler qui facilite leur détection et permet de différencier des pseudo nodules.
- Détermination de sa localisation anatomique exacte, d'un éventuel contact capsulaire. L'idéal est de les représenter sur un schéma avec une numérotation des nodules afin de faciliter le suivi échographique par la suite.

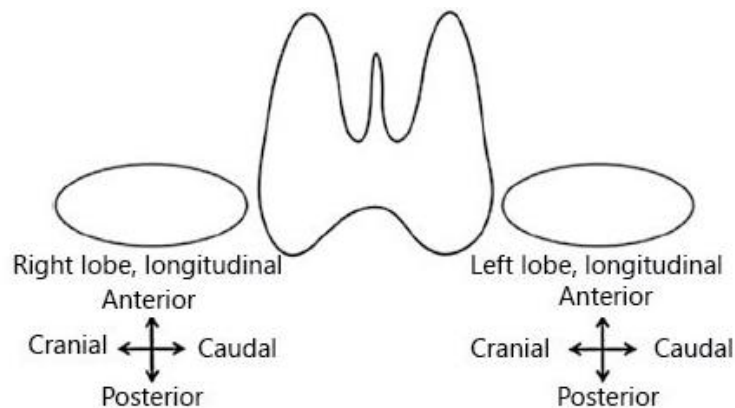


Figure 30 - Exemple de schéma pour localiser et numérotter les nodules

Source : Russ G. *European Thyroid Association Guidelines for Ultrasound Malignancy Risk Stratification of Thyroid Nodules in Adults: The EU-TIRADS. European Thyroid Journal, 2017 [2]*

- Caractérisation des nodules avec mesures dans les trois plans anatomiques, recherche de signes péjoratifs de malignité et classification selon les critères EU-TIRADS européens 2017 sus-décrits.
- Forme du nodule : régulière ou non. Les nodules plus épais que larges ou plus épais que hauts sont considérés comme de forme irrégulière. Les nodules moins épais que larges ou hauts sont considérés quant à eux de forme régulière.
- Contours : réguliers ou non (microlobulés et spiculés), nets ou flous.
- Recherche de contact capsulaire, élément échographique péjoratif.
- Contenu :
 - Echostructure : liquidienne pure, solide ou mixte.

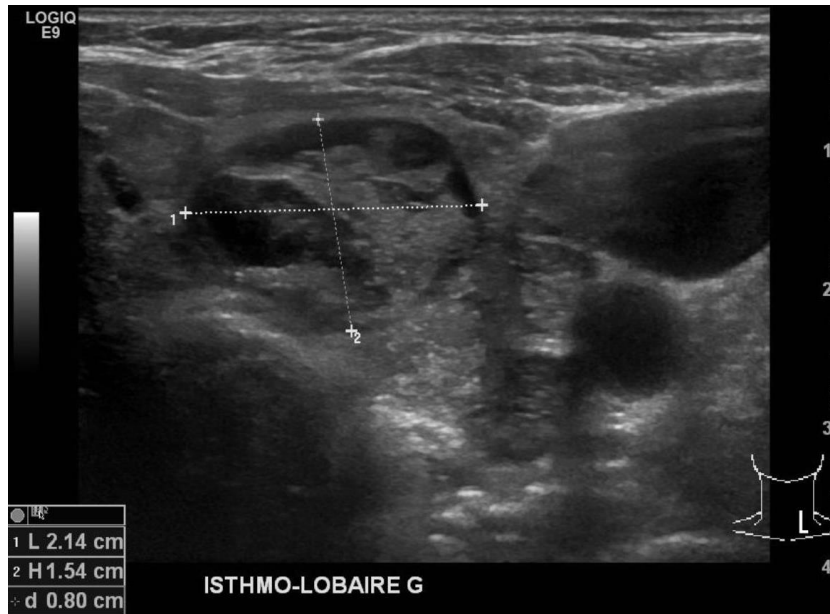

Figure 31 - Nodule mixte à prédominance solide

Source : Centre Henri Becquerel

- Echogénicité comparativement au parenchyme thyroïdien adjacent normal et aux muscles cervicaux ; facteur déterminant du risque de malignité : anéchogène, hyperéchogène (très majoritairement bénins), isoéchogène, modérément hypoéchogène (échogénicité entre le parenchyme thyroïdien et les muscles cervicaux) et fortement hypoéchogène (davantage hypoéchogène que les muscles cervicaux).
 - Recherche de ponctuations hyperéchogènes, de différents types, à caractériser (sous décrits).
 - Vascularisation du nodule en mode Doppler : avasculaire, périphérique prédominante, péri et intra-nodulaire ou intra-nodulaire prédominante avec un risque croissant de malignité.
 - Dureté en élastographie : peu utilisée en pratique courante devant une importante variabilité intra et interindividuelle, avec une évaluation limitée des nodules calcifiés et profonds.
- Analyse en Doppler : la vitesse systolique dans les artères thyroïdiennes inférieures, est inférieure à 40 cm/s chez les sujets sains avec des index de résistance entre 0,45 et 0,65. Des vitesses élevées sont observées dans les thyroïdites auto-immunes. Les nodules toxiques présentent une riche vascularisation avec également une vitesse circulatoire intra-nodulaire augmentée.

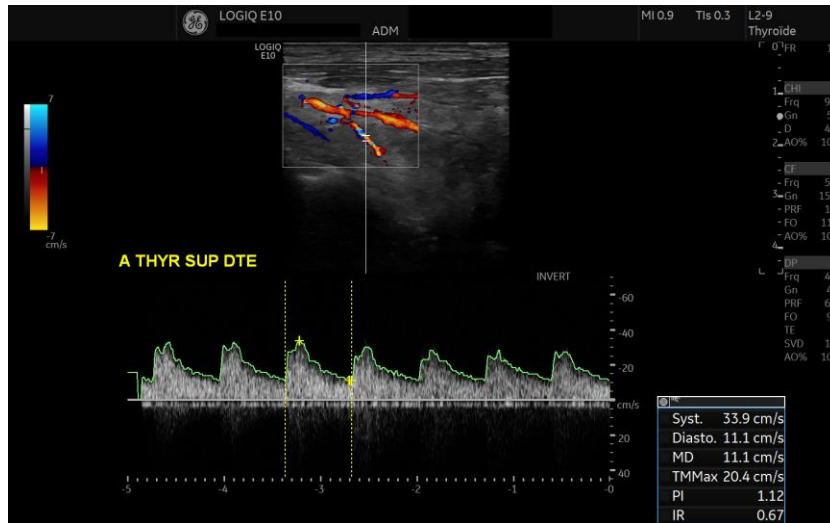


Figure 32 - Spectre Doppler physiologique de l'artère thyroïdienne supérieure
 Source : Centre Henri Becquerel

➤ Evaluation des ganglions cervicaux :

- Ganglions bénins de petit axe infracentimétrique, de forme oblongue avec un hile graisseux hyperéchogène et une corticale régulière et fine.

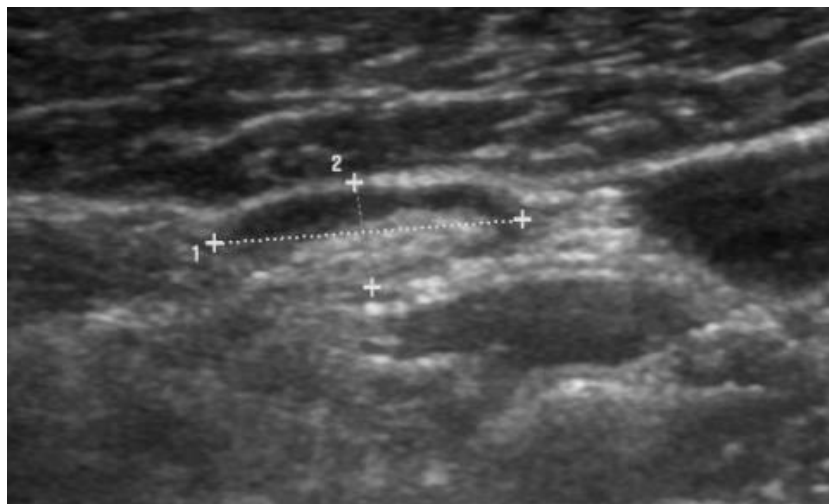


Figure 33 - Ganglion cervical bénin
 Source : Centre Henri Becquerel

- Ganglions pathologiques de petit axe supra-centimétrique, perte de la différenciation cortico-hilaire avec perte du hile hyperéchogène, vascularisation diffuse anarchique, corticale

épaisse et irrégulière, microcalcifications, zones kystiques, aspect « thyro-like », forme arrondie.

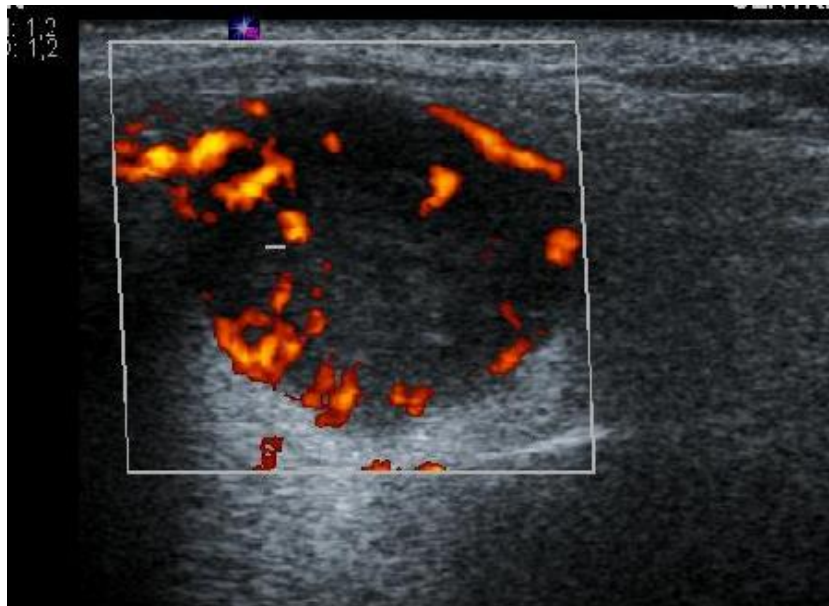


Figure 34 - Ganglion suspect dédifférencié avec vascularisation sous capsulaire
Source : Centre Henri Becquerel

- Recherche d'effet de masse sur les organes de voisinage avec notamment une évaluation de la déviation trachéale.

1.3.3.2. Scintigraphie thyroïdienne

Il s'agit d'un examen permettant une analyse fonctionnelle de la thyroïde.

Cet examen n'a pas sa place pour évaluer le risque de malignité d'un nodule thyroïdien.

La scintigraphie thyroïdienne à l'iode 123 ou au technétium 99 est un examen à réserver à l'analyse des nodules en cas d'hyperthyroïdie associée, à la recherche de son mécanisme. Elle permet notamment de rechercher des nodules toxiques hyperfonctionnels (dits chauds).

Ces nodules hyperfonctionnels ont un très faible risque de malignité (<1%) [23] et leur cytologie est parfois difficile à interpréter, pouvant aboutir à tort à des faux positifs classés en cytologie Bethesda IV ou davantage. Il n'est donc pas recommandé de ponctionner ces nodules hyperfonctionnels.

Une étude a montré que la valeur prédictive positive et la spécificité de la scintigraphie thyroïdienne pour détecter un cancer sont faibles (<10%) [24].

Les nodules hypo et isofonctionnels nécessiteront, quant à eux, une analyse échographique et seront ponctionnés selon les indications de l'examen échographique [25].

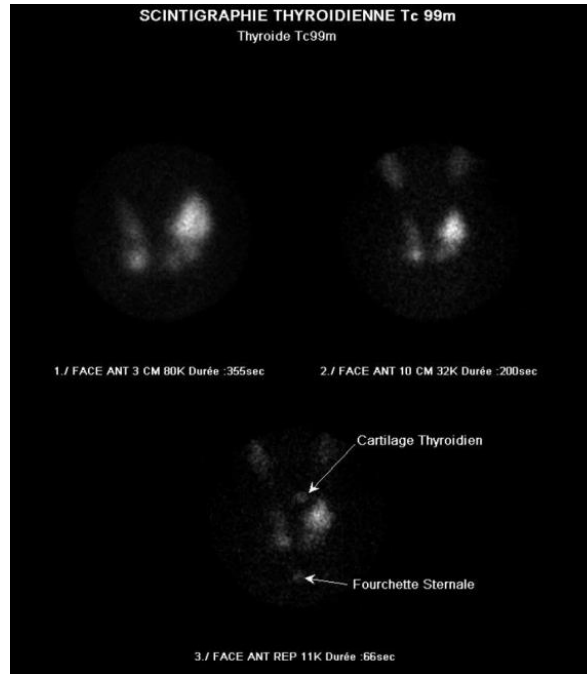


Figure 35 - Scintigraphie thyroïdienne au Tc 99m, glande hétérofonctionnelle : nodule hyperfixant gauche et hypofixation modérée moyenne droite
Source : Centre Henri Becquerel

Elle permet également de rechercher une thyroïde ectopique ou un trouble de l'organification (bilan d'une hypothyroïdie congénitale).

1.3.3.3. Tomodensitométrie

Cet examen, exposant aux rayonnements ionisants, est d'indication limitée. Elle ne doit pas être réalisée systématiquement devant la découverte d'un nodule thyroïdien.

Le protocole d'exploration consiste en une acquisition hélicoïdale cervico-thoracique après injection intraveineuse de produit de contraste iodé (injection de type biphasique). En cas d'indication concomitante à la réalisation d'une scintigraphie thyroïdienne (goitre multi-nodulaire avec hyperthyroïdie), il faudra réaliser la scintigraphie avant le scanner avec injection de produit de contraste iodé, afin de ne pas surcharger en iode la glande thyroïde. A défaut, la scintigraphie devra être retardée d'au moins deux mois après le scanner avec injection.

L'hyperthyroïdie non traitée ou non équilibrée est une contre-indication absolue à l'injection intraveineuse de produit de contraste iodé devant un risque d'aggravation. Les patients présentant une thyroïdite auto-immune, un goitre nodulaire ou un antécédent de maladie de Basedow sont à risque de présenter une hypothyroïdie ou une hyperthyroïdie : il faudra discuter la nécessité de l'injection de produit de contraste iodé et vérifier la fonction thyroïdienne avant et après cette injection (3-7 jours). En revanche, les dysthyroïdies sous traitement équilibré ne constituent pas une contre-indication à l'injection de produit de contraste iodé.

Elle permet d'étudier avec une bonne résolution spatiale l'extension des lésions vers le médiastin, zone mal analysée par la méthode échographique, à la recherche notamment d'un syndrome cave (très rare dans le cadre de cette pathologie). Elle étudie au mieux l'effet de masse des lésions sur la trachée, les rapports anatomiques avec l'œsophage, le larynx et les axes vasculaires jugulo-carotidiens.

La tomodensitométrie permet également la recherche de localisations secondaires métastatiques osseuses ou pulmonaires.

Elle fait partie du bilan initial des cancers anaplasiques, lésions de mauvais pronostic rapidement évolutives.

Elle doit être réalisée en cas de suspicion de lésion maligne évoluée notamment devant des ganglions cervicaux d'allure pathologique mais aussi devant une lésion volumineuse.

La réalisation combinée du scanner associé à l'échographie cervicale améliore la détection des ganglions pathologiques [26].

Elle est également à réaliser lors de goitres thyroïdiens plongeants ou de symptômes compressifs.

1.3.3.4. PET scanner

Le PET Scanner n'est pas indiqué pour l'analyse diagnostique initiale des nodules thyroïdiens. Il s'agit plutôt d'un mode de révélation fréquent des nodules.

Une étude a montré une prévalence d'incidentalomes thyroïdiens hyperfixants sur les PET TDM de 8,4% dans la population étudiée dont 23,2% de nodules malins [27].

Les nodules avec une cytologie indéterminée à la ponction, ne sont pas une indication à la réalisation d'un PET scanner devant une faible sensibilité et spécificité de cet examen pour évaluer le risque de malignité [28].

En revanche, les nodules fixant intensément de façon focale au PET scanner doivent pousser à élargir les indications échographiques de la cytoponction devant un risque accru de malignité estimé à environ 35%. Le SUV max est significativement plus élevé dans les nodules malins que les nodules bénins (6,9 Vs 4,8, $p < 0,001$). En revanche, une hyperfixation diffuse de la glande thyroïde correspond le plus souvent à une pathologie bénigne de type inflammatoire [29].

Il est recommandé de ponctionner ces nodules hyperfixants lorsqu'ils sont supra-centimétriques.

1.3.4. Classification radiologique EU-TIRADS des nodules thyroïdiens

Il s'agit de la méthode de référence de l'évaluation du risque de malignité des nodules thyroïdiens, utilisée en France.

En 2009, a été créée la classification EU-TIRADS (European Thyroid Imaging and Reporting Data System), dérivée de la classification BIRADS (Breast Imaging Reporting and Data System) utilisée pour l'évaluation mammaire.

La version européenne a été mise au point par l'équipe de G. Russ.

Ce score a montré une sensibilité de 95% pour détecter les carcinomes thyroïdiens en les classant TIRADS 4 ou 5 et une spécificité plus modérée de 58% [30].

Elle classe les nodules en cinq groupes de malignité croissante et consiste à rechercher les signes majeurs suspects de malignité, à savoir :

- Hypoéchogénicité marquée de la portion solide, inférieure aux muscles cervicaux (signe avec la meilleure valeur prédictive de cancer) :

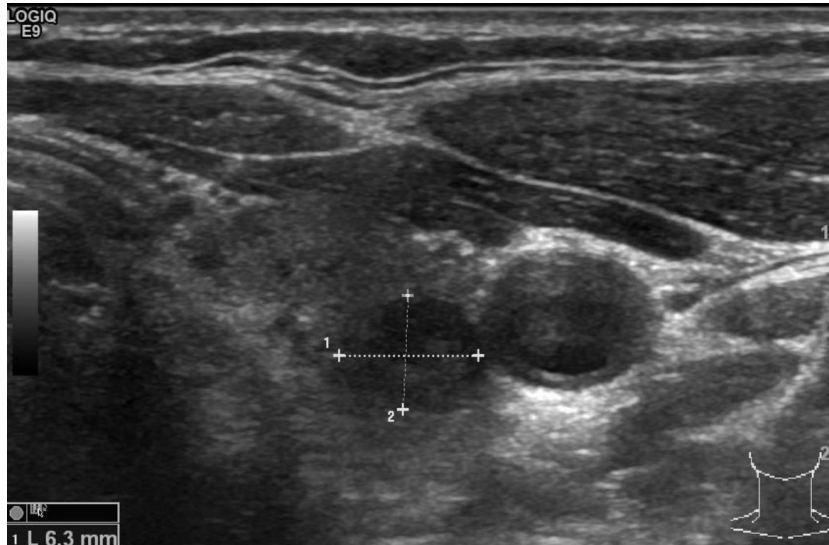


Figure 36 - Nodule hypoéchogène fort
Source : Centre Henri Becquerel

- Forme irrégulière (plus épais que large ou plus épais que haut) :

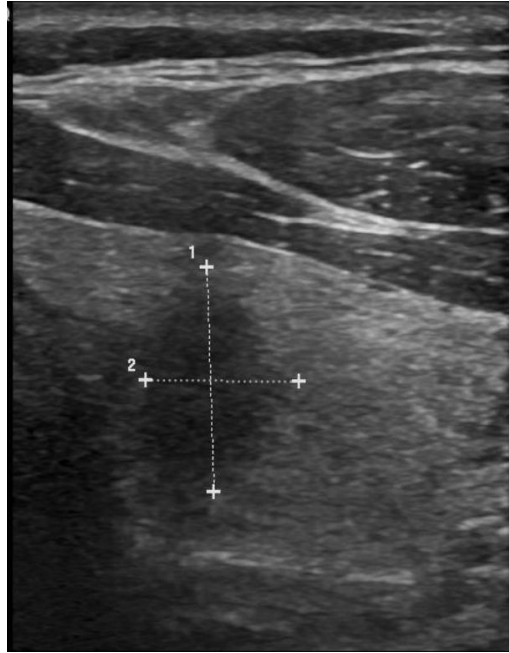

Figure 37 - Nodule plus épais que large
Source : Centre Henri Becquerel

- Contours irréguliers, spiculés ou microlobulés (nombre >3) :

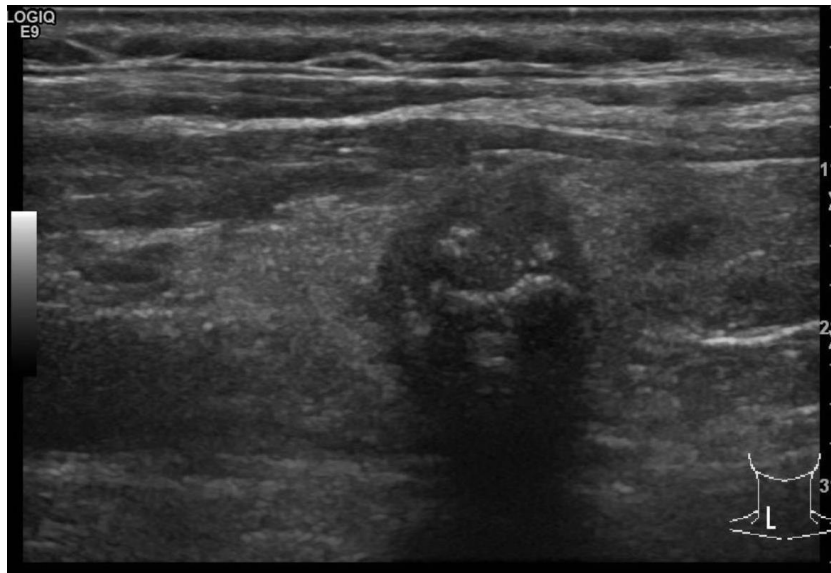


Figure 38 - Nodule à contours spiculés
Source : Centre Henri Becquerel

- Présence de microcalcifications (nombre >5) :

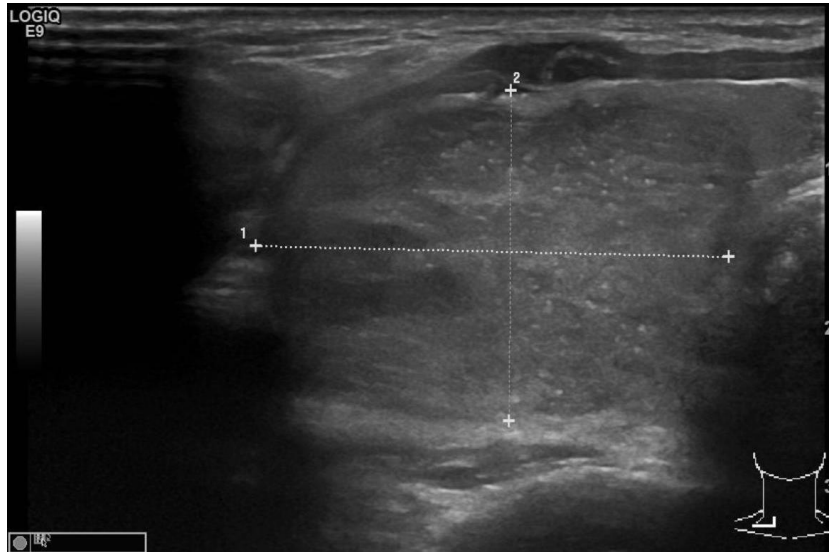


Figure 39 - Nodule avec microcalcifications
 Source : Centre Henri Becquerel

La présence d'un seul signe majeur classe les nodules EU-TIRADS 5.

Ces signes sont peu sensibles mais très spécifiques.

Le score EU-TIRADS s'étend de I à V :

- I. Glande normale, pas de nodule thyroïdien.
- II. Nodules bénins : kyste simple, nodule spongiforme complet, macrocalcification isolée :

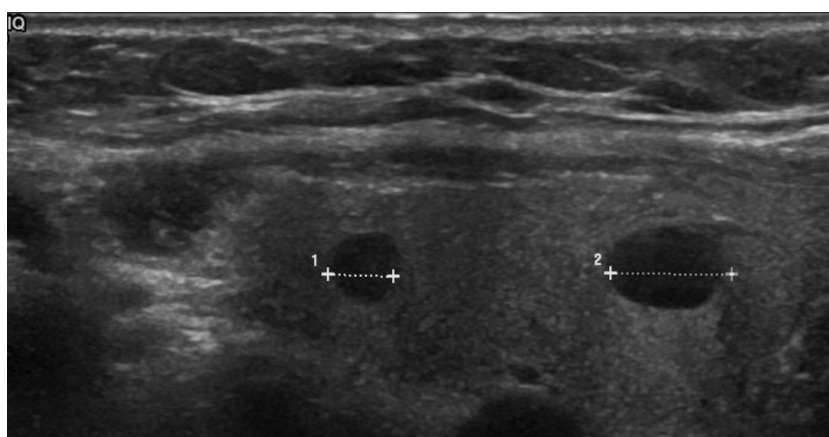


Figure 40 - Nodules kystiques simples, EU-TIRADS 2
 Source : Centre Henri Becquerel

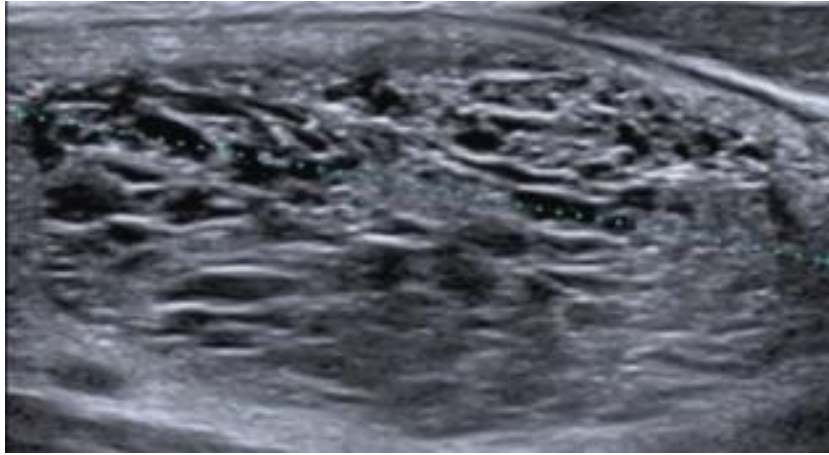


Figure 41 - Nodule spongiforme, EU-TIRADS 2
Source : Centre Henri Becquerel

- III. Isoéchogène au parenchyme thyroïdien adjacent ou hyperéchogène, nodule probablement bénin :

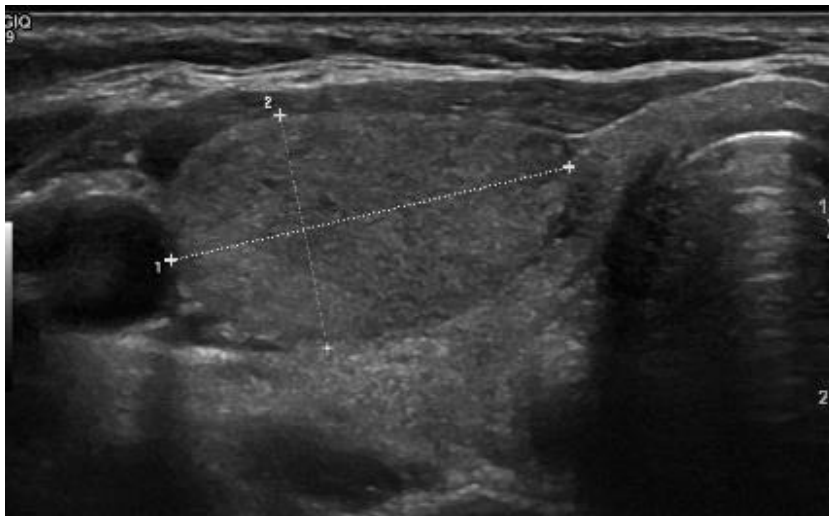


Figure 42 - Nodule isoéchogène, EU-TIRADS 3
Source : Centre Henri Becquerel

- IV. Modérément hypoéchogène (échogénicité intermédiaire entre muscles cervicaux et glande thyroïde) sans critère majeur, possiblement malin :

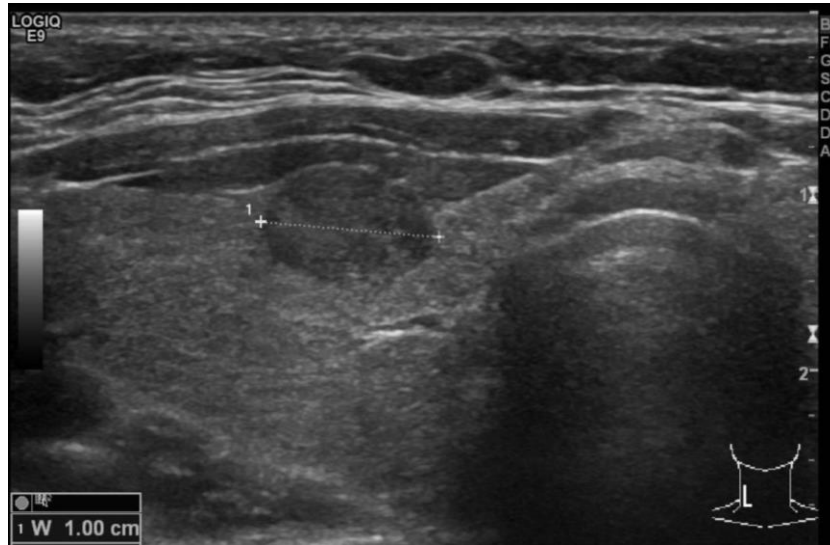


Figure 43 - Nodule modérément hypoéchogène, EU-TIRADS 4
Source : Centre Henri Becquerel

V. Un ou plusieurs critères majeurs, probablement malin

A noter que la dernière version de 2017 a supprimé les sous-catégories IV A et IV B afin de simplifier leur analyse.

Les nodules EU-TIRADS IV A sont dorénavant classés IV et les nodules antérieurement EU-TIRADS IV B, classés V.

Elle permet une standardisation des compte-rendus radiologiques et des pratiques, en diminuant le nombre de cytoponctions.

L'évaluation reste cependant parfois difficile, notamment en ce qui concerne les ponctuations hyperéchogènes qui peuvent correspondre à différentes entités :

- Les microcalcifications : millimétriques, arrondies et sans cône d'ombre, avec un nombre supérieur à 5 dans des zones solides vascularisées.

- Les macrocalcifications : supra-millimétriques avec cône d'ombre : `

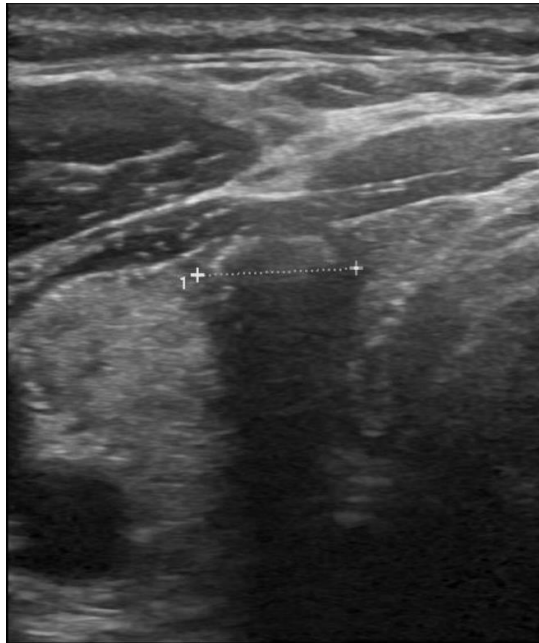


Figure 44 - Macrocalcification avec cône d'ombre
Source : Centre Henri Becquerel

- Les granulations colloïdes : artefact en queue de comètes dans des zones liquidiennes (non vascularisées au Doppler) :

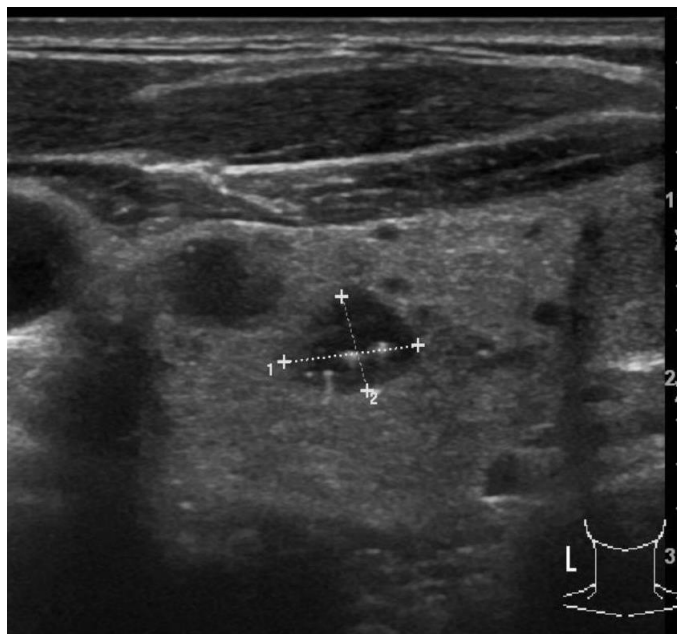

Figure 45 - Granulations colloïdes
Source : Centre Henri Becquerel

- Les micrologettes kystiques : plages hyperéchogènes déclives au sein de cavités microkystiques, par renforcement postérieur :

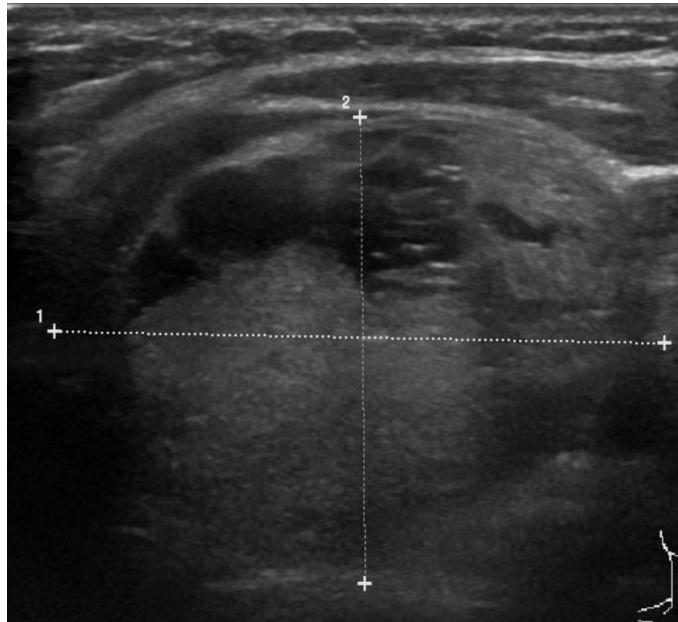


Figure 46 - Micrologettes kystiques
Source : Centre Henri Becquerel

- Les artefacts indéterminés sont constitués de ponctuations hyperéchogènes plutôt linéaires, sans artefact en queue de comète ni logettes microkystiques, sont classés temporairement en groupe V :

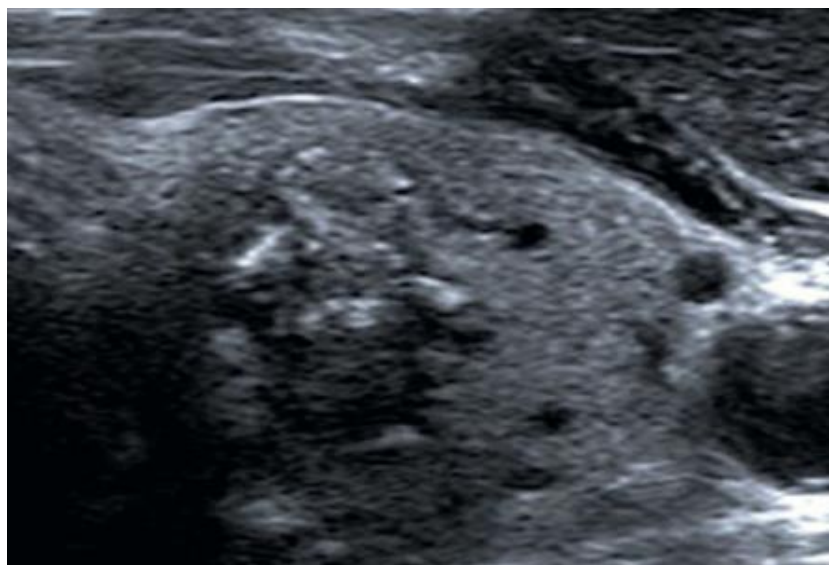


Figure 47 - Ponctuations indéterminées
Source : Centre Henri Becquerel

Le système Européen: score EU-TIRADS			
Russ G, Bonnema SJ, Erdogan MF, Durante C, Ngu R, Leenhardt L – Eur Thy J 2017			
SCORE EU-TIRADS	SIGNIFICATION	RISQUE DE MALIGNITE VERSUS HISTOLOGIE en %	% DES NODULES
1	EXAMEN NORMAL		
2	BENIN	≈ 0	5 %
3	RISQUE FAIBLE	2% - 4%	63 %
4	RISQUE INTERMÉDIAIRE	6% - 17%	28 %
5	RISQUE ELEVÉ	26% - 87%	5 %

Tableau 4 - Score EU-TIRADS 2017

Source : Russ G. *European Thyroid Association Guidelines for Ultrasound Malignancy Risk Stratification of Thyroid Nodules in Adults: The EU-TIRADS. European Thyroid Journal, 2017 [2]*

Plusieurs autres classifications échographiques ont été proposées et sont utilisées à travers le monde, pour essayer de distinguer les nodules bénins des malins, en particulier :

- American Thyroid Association guidelines
- Korean Society of Thyroid Radiology
- American College of Radiology TIRADS : date de 2017 (Tesler et al.), remplace la classification ATA guidelines dans le but de standardiser et minimiser la variabilité inter-observateur

Ces classifications ont montré, dans une étude coréenne récente intéressant 2000 nodules, des performances diagnostiques variables avec une sensibilité allant de 70,9 % à 94,5% et une spécificité de 26,4 à 62,4 %. Elles entraînent un nombre plus ou moins important de cytoponctions non nécessaires, moins élevé dans la classification ACR TIRADS et estimé à 25,3% [31].

1.3.5. Cytoponction et classification cytologique

La cytoponction est l'examen de référence pour le diagnostic préopératoire des nodules thyroïdiens. Elle est fiable, rapide et peu onéreuse. Elle a permis de réduire le nombre de chirurgies pour des nodules bénins.

Sa sensibilité est estimée à environ 83% et sa spécificité à 92% [32].

Son rendement est cependant variable selon l'expérience du médecin qui effectuera la ponction, du cytopathologiste et de la technique utilisée.

Elle peut être réalisée par un endocrinologue, radiologue, anatomo-pathologiste ou un chirurgien.

Les indications des cytoponctions se font en fonction des données échographiques sur des critères de taille et de classification EU-TIRADS ainsi que du contexte clinique.

La cytoponction est un geste à risque hémorragique intermédiaire. La prise d'anticoagulants ou d'antiagrégants n'est pas une contre-indication formelle à la réalisation d'une cytoponction à l'aiguille fine.

Le Clopidogrel doit être arrêté 5 jours avant la réalisation du geste. Lorsque le patient est sous anti-vitaminique K, l'INR doit être contrôlé au préalable et se situer dans la zone thérapeutique (dans la majorité des indications entre 2 et 3). De même, pour les patients sous anticoagulants oraux directs, l'activité anti Xa ou anti IIa doit être contrôlée. La ponction doit rester unilatérale devant un risque d'hématome bilatéral suffocant, restant cependant exceptionnel.

Selon les recommandations nationales, en l'absence de dysthyroïdie, les indications sont les suivantes :

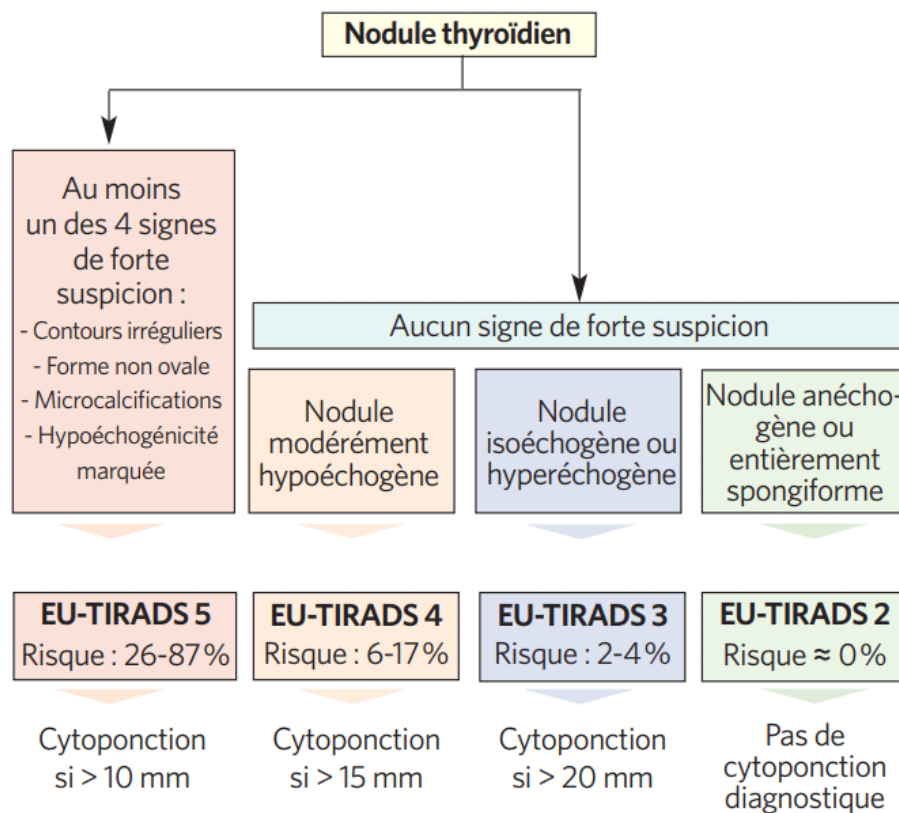


Figure 48 - Score EU-TIRADS et indications de cytoponction

Source : Journal internationale de médecine. Conduite à tenir devant un nodule thyroïdien. www.jim.fr [33]

Les nodules de moins de 10 mm peuvent être ponctionnés dans le cadre de la recherche de cancer primitif ou de terrain à haut risque.

Pour les nodules TIRADS 2, une ponction évacuatrice progressive et prudente (risque hémorragique) peut se discuter en cas de gêne cervicale.

Les cytoponctions étaient initialement réalisées sous contrôle de la palpation seule. Les performances du geste sont nettement améliorées par le guidage sous échographie avec un taux réduit de faux négatifs [34].

Les ponctions des nodules sont désormais réalisées sous guidage échographique, dans la même position que pour l'examen échographique, à l'aide d'une aiguille fine (25 à 27 G). L'anesthésie locale n'est pas réalisée devant une bonne tolérance du geste chez les patients mais aussi du faible calibre de l'aiguille utilisée (calibre inférieur à celui de l'aiguille d'une éventuelle anesthésie).

Il s'agit d'une méthode sensible et peu coûteuse pour sélectionner les patients à opérer et doit être réalisée par un médecin expérimenté [35].

En cas de nodule hétérogène, le prélèvement doit concerner la zone la plus suspecte du nodule thyroïdien en échographie (la plus hypoéchogène).

Le guidage, afin d'atteindre le nodule, est réalisé sans guide et de deux façons :

- Par le milieu du grand côté de la sonde linéaire en vérifiant la position de l'extrémité de l'aiguille

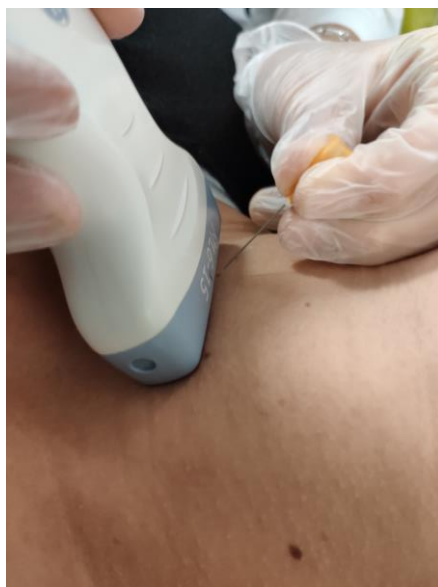

Figure 49 - Approche de ponction non parallèle
Source : Centre Henri Becquerel

- De façon oblique par le petit côté de la sonde en suivant la progression de l'aiguille dans le plan du faisceau d'ultrasons.

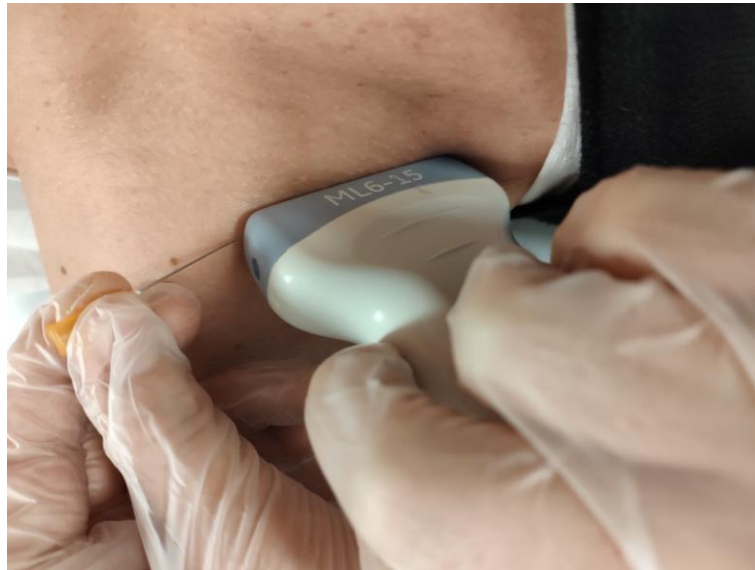

Figure 50 - Approche de ponction parallèle
Source : Centre Henri Becquerel

Lorsque la cible est atteinte, il est réalisé des mouvements de va-et-vient et de rotation pendant 4 à 8 secondes. Cela permet, le plus souvent, de récupérer des cellules par capillarité.

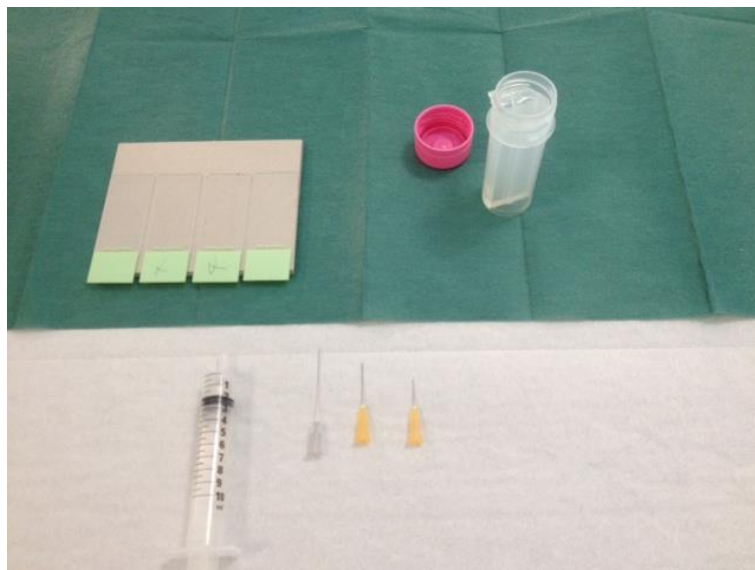


Figure 51 - Matériel de cytoponction
Source : Centre Henri Becquerel

Les prélèvements sont ensuite étalés sur des lames sèches à l'aide d'une seringue de 10 mL et fixés dans de l'alcool à 96%.

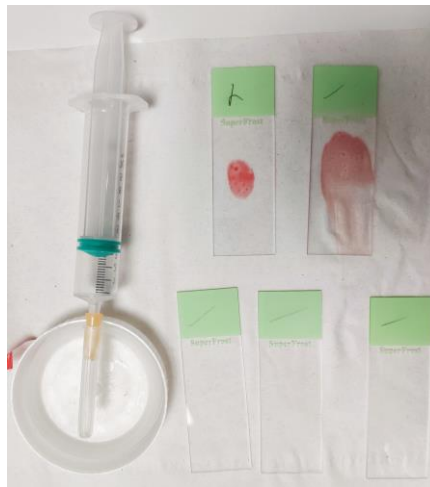

Figure 52 - Etalement sur lames
Source : Centre Henri Becquerel

Les lames cytologiques sont ensuite adressées en anatomopathologie et classées selon le système de Bethesda.

Cette classification contient six catégories avec un risque accru de malignité, aboutissant à des prises en charges différentes adaptées qui sont les suivantes :

Catégorie diagnostique Bethesda		Prévalence	Risque de malignité	Attitude clinique recommandée
I	Non diagnostique ou non satisfaisant	2-32%	1-4%	Répéter la PAF*
II	Bénin	65-74%	0-3%	Suivi clinique
III	Atypies de signification indéterminée ou lésion folliculaire de signification indéterminée	3-18%	5-15%	Répéter la PAF
IV	(Suspicion de) néoplasie folliculaire	6-13%	15-30%	Lobectomie
V	Suspect de malignité (par exemple: carcinome papillaire)	2-8%	60-75%	Lobectomie ou thyroïdectomie**
VI	Malin (carcinome papillaire, carcinome anaplasique, carcinome médullaire, métastase, lymphome...)	3-8%	97-99%	Dépend du diagnostic (chirurgie, chimiothérapie, radiothérapie)

PAF: ponction à l'aiguille fine.
* Sous ultrasons et avec évaluation cytologique immédiate si disponible.
** Avec évaluation extemporanée si suspect de carcinome papillaire.

Tableau 5 - Classification cytologique Bethesda 2010

Source : Cochand-Priollet B. *Thyroid cytopathology: Bethesda System 2010. Annales de Pathologie, 2012* [36]

Cette classification a été mise à jour en 2017 en tenant compte des nouvelles entités de la classification OMS 2017 (sus-décrites), notamment des NIFT (retirés des carcinomes) et en précisant davantage les catégories.

I. NONDIAGNOSTIC OR UNSATISFACTORY
Cyst fluid only
Virtually acellular specimen
Other (obscuring blood, clotting artifact, etc.)
II. BENIGN
Consistent with a benign follicular nodule (includes adenomatoid nodule, colloid nodule, etc.)
Consistent with lymphocytic (Hashimoto) thyroiditis in the proper clinical context
Consistent with granulomatous (subacute) thyroiditis
Other
III. ATYPIA OF UNDETERMINED SIGNIFICANCE or FOLLICULAR LESION OF UNDETERMINED SIGNIFICANCE
IV. FOLLICULAR NEOPLASM or SUSPICIOUS FOR A FOLLICULAR NEOPLASM
Specify if Hürthle cell (oncocytic) type
V. SUSPICIOUS FOR MALIGNANCY
Suspicious for papillary carcinoma
Suspicious for medullary carcinoma
Suspicious for metastatic carcinoma
Suspicious for lymphoma
Other
VI. MALIGNANT
Papillary thyroid carcinoma
Poorly differentiated carcinoma
Medullary thyroid carcinoma
Undifferentiated (anaplastic) carcinoma
Squamous-cell carcinoma
Carcinoma with mixed features (specify)
Metastatic carcinoma
Non-Hodgkin lymphoma
Other

Tableau 6 - Classification cytologique Bethesda 2017

Source : Cibas ES. *The 2017 Bethesda System for Reporting Thyroid Cytopathology*. *Thyroid*, 2017 [37]

Cela modifie le risque de malignité des différentes catégories, selon Bethesda, qui a été recalculé [37].

<i>Diagnostic category</i>	<i>Risk of malignancy if NIFTP ≠ CA (%)</i>	<i>Risk of malignancy if NIFTP = CA (%)</i>	<i>Usual management^a</i>
Nondiagnostic or unsatisfactory	5–10	5–10	Repeat FNA with ultrasound guidance
Benign	0–3	0–3	Clinical and sonographic follow-up
Atypia of undetermined significance or follicular lesion of undetermined significance	6–18	~ 10–30	Repeat FNA, molecular testing, or lobectomy
Follicular neoplasm or suspicious for a follicular neoplasm	10–40	25–40	Molecular testing, lobectomy
Suspicious for malignancy	45–60	50–75	Near-total thyroidectomy or lobectomy ^{b,c}
Malignant	94–96	97–99	Near-total thyroidectomy or lobectomy ^c

Adapted with permission from Ali and Cibas (7).

^aActual management may depend on other factors (e.g., clinical, sonographic) besides the FNA interpretation.

^bSome studies have recommended molecular analysis to assess the type of surgical procedure (lobectomy vs. total thyroidectomy).

^cIn the case of “suspicious for metastatic tumor” or a “malignant” interpretation indicating metastatic tumor rather than a primary thyroid malignancy, surgery may not be indicated.

NIFTP, noninvasive follicular thyroid neoplasm with papillary-like nuclear features; CA, carcinoma; FNA, fine-needle aspiration.

Tableau 7 - Risque de malignité modifié selon Bethesda 2017

Source : Cibas ES. *The 2017 Bethesda System for Reporting Thyroid Cytopathology*. *Thyroid*, 2017 [37]

Les NIFT peuvent être suspectés sur les lames de cytoponction. La lésion est d'architecture vésiculaire avec d'importantes anomalies nucléaires. On ne peut cependant pas, avec certitude, exclure un carcinome papillaire vésiculaire encapsulé invasif ou infiltrant. Ils sont généralement classés Bethesda IV.

En cas de cytologie non diagnostique, sur des critères quantitatifs ou qualitatifs, la ponction devra être répétée au moins 3 mois après la précédente. En effet, il existe un risque de faux positifs, liés à des lésions induites par la précédente ponction [38]. Cet intervalle de temps pourra être modulé selon le degré de suspicion échographique de malignité.

De même la ponction devra être répétée en cas de cytologie classée Bethesda III.

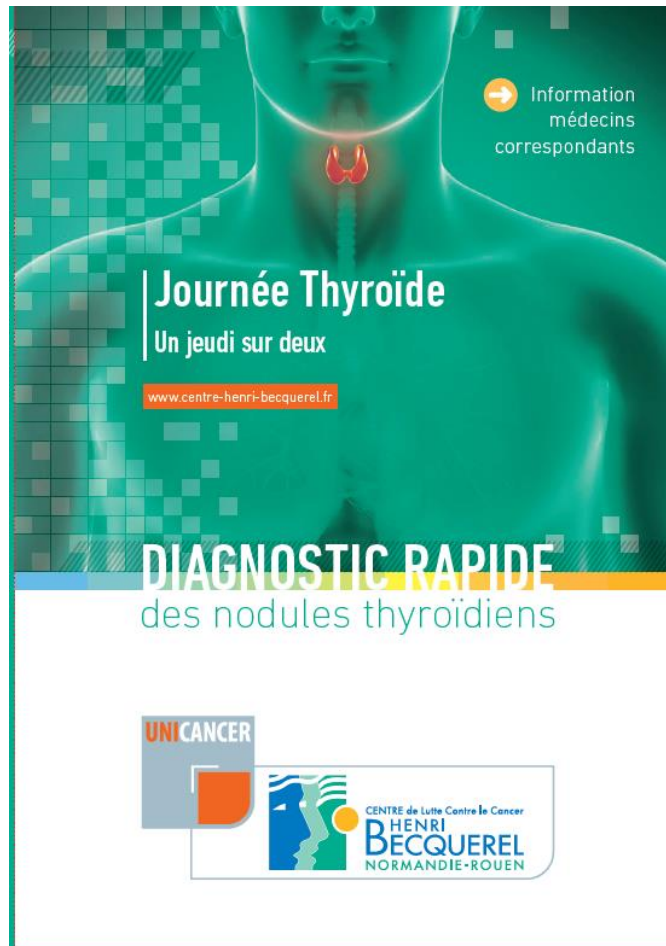
Les ponctions permettent également la recherche de mutation notamment BRAFV600E. Sa présence exclue le diagnostic de NIFT. Elle est assez spécifique du carcinome papillaire de la thyroïde (environ 45% des cas) et peut permettre d'aider à trancher entre carcinome papillaire et médullaire.

Une étude a montré que la présence d'une mutation (BRAF, RAS, RET/PTC et PAX8/PPAR gamma) est un puissant indicateur de cancer thyroïdien. Cela pourrait améliorer la performance du système Bethesda, en particulier pour les nodules restant indéterminés à la cytoponction [39].

Les ganglions suspects doivent également être ponctionnés avec cytologie et dosage de la thyroglobuline sur le liquide de rinçage dilué dans une solution tampon d'albumine à 6% [40].

Sa positivité est en faveur d'une métastase ganglionnaire d'un cancer thyroïdien différencié [41].

1.4. Le concept de « journées thyroïde » au Centre Henri Becquerel



*Figure 53 - Document d'information du patient
Source : Centre Henri Becquerel*

Ces journées permettent une prise en charge des nodules thyroïdiens, situation extrêmement fréquente, en réduisant les délais de prise en charge des patients et en proposant une conduite à tenir adaptée.

Elles regroupent une équipe médicale multidisciplinaire avec un chirurgien ORL, un radiologue, un anatomopathologiste et un biologiste d'astreinte.

Les patients sont adressés par leur médecin traitant ou leur endocrinologue.

On fera préciser l'absence de chirurgien d'ORL référent.

Ces premières consultations multidisciplinaires ont eu lieu en 2016 avec une cinquantaine de journées réalisées à ce jour, soit environ 300 patients.

Les patients sont sélectionnés sur la base du compte rendu d'imagerie échographique, des résultats biologiques (TSH notamment) et si réalisée, des résultats de la scintigraphie thyroïdienne, par le radiologue et le chirurgien ORL.

En cas d'hyperthyroïdie, il y a une indication première à la réalisation d'une scintigraphie thyroïdienne à la recherche de son caractère hyperfixant. Les nodules autonomes ne nécessitant pas de cytoponction devant un très faible risque de malignité.

Les indications de ces journées sont basées sur les recommandations EU-TIRADS, auxquelles se surajoutent les nodules fixants au PET scanner, les adénopathies, les suspicions de récurrence de cancer thyroïdien.

Les patients sont systématiquement interrogés et examinés par un chirurgien ORL.

Une nouvelle échographie avec classification EU-TIRADS est réalisée par le radiologue avec si nécessaire une cytoponction des nodules et des ganglions d'allure pathologique.

Les patients sont ensuite revus en consultation avec les résultats et une prise en charge leur est proposée.

Cette prise en charge permet de réduire le nombre de chirurgies thyroïdiennes.

1.5. Problématique

La découverte de nodules thyroïdiens est une situation de plus en plus fréquente compte-tenu d'une prévalence élevée dans la population générale, notamment âgée [42] et d'une multiplication des examens d'imagerie, à l'origine de nombreux incidentalomes. Une très grande majorité (>95%) de ces nodules sont bénins avec une prise en charge différente de celle des nodules malins [1]. Les différencier de façon non invasive est ainsi essentiel pour proposer un traitement adapté.

A ce jour l'analyse non invasive est radiologique, fondée sur l'échographie cervicale associée aux éventuelles cytoponctions échoguidées [23]. Cet examen présente les avantages d'être accessible et peu coûteux. Il reste cependant opérateur-dépendant et nécessite un médecin entraîné. De façon analogue à la classification BIRADS utilisée en sénologie [43], la classification

TIRADS initiée en 2009 [44] permet de standardiser les examens échographiques et les prises en charge des nodules thyroïdiens. La version utilisée en Europe (EU-TIRADS) a été actualisée en 2017 [2].

Le système TIRADS présente une bonne reproductibilité inter-observateur en centre expert [45]. Elle est cependant plus limitée en pratique radiologique non spécialiste. Une étude récente [46] réalisée avec quatre radiologues, retrouvait ainsi une reproductibilité faible (coefficient kappa global à 0,252) avec un agrément à 25,6% sur la classification échographique ACR-TIRADS des nodules thyroïdiens. Les différences de classement des nodules thyroïdiens s'expliquaient notamment sur l'analyse visuelle de leur échogénicité, paramètre pourtant clé de la classification, ayant la meilleure valeur prédictive positive de malignité [30].

Cette reproductibilité est notamment moyenne, sur les nodules ayant une cytologie de malignité indéterminée (Bethesda III ou IV) [47]. Environ 30% des cytoponctions sont classées dans cette catégorie, avec un risque incertain de malignité, pouvant entraîner des traitements chirurgicaux non nécessaires sur des nodules bénins [48].

Avec le système EU-TIRADS actuel, seulement 10% des nodules sont classés EU-TIRADS 2 (très probablement bénin) ou 5 (très probablement malin). Pour les 90% des nodules restants, seule l'évaluation de l'échogénicité du nodule va permettre de les classer dans les catégories intermédiaires EU-TIRADS 3 ou 4 avec des risques de malignité et une prise en charge qui diffèrent [2].

L'échogénicité des nodules thyroïdiens, paramètre clé de leur analyse, est une donnée visuelle subjective influencée par l'échographe utilisé et ses réglages notamment en terme de fréquence, gain, angle et focale.

1.6. Objectif de l'étude

Compte tenu de la faible reproductibilité inter-observateur de l'évaluation de l'échogénicité en pratique courante, paramètre pourtant clé, l'objectif de cette étude était de définir une méthode de mesure normalisée de l'échogénicité des nodules thyroïdiens et d'évaluer son impact sur la prédiction du score cytologique Bethesda [37].

2. MATÉRIELS ET MÉTHODES

2.1. Population étudiée

Nous avons réalisé une étude rétrospective observationnelle monocentrique (centre de lutte contre le cancer Henri Becquerel à Rouen Normandie, France) qui fut approuvée par le comité d'éthique et scientifique interne. Les patients inclus étaient les patients majeurs ayant participé entre juin 2016 et janvier 2019 aux journées spécialisées multidisciplinaires dénommées « journées thyroïde ». Celles-ci permettent une prise en charge rapide des patients en regroupant : une consultation radiologique avec échographie cervicale spécialisée et d'éventuelles cytoponctions, une lecture cytologique rapide avec classification Bethesda par des anatomopathologistes entraînés et une consultation spécialisée par un chirurgien ORL permettant d'informer le patient de la suite de la prise en charge. Les patients participant à ces « journées thyroïde » sont présélectionnés sur les éventuels résultats des examens biologiques (TSH) et d'imagerie antérieurs (échographie cervicale, tomodensitométrie et scintigraphie thyroïdienne). En cas d'indication chirurgicale retenue, les résultats anatomo-pathologiques des nodules opérés étaient analysés. Par ailleurs, les échographies thyroïdiennes considérées normales d'un autre groupe de patients furent utilisées pour définir les valeurs de référence, employées par la normalisation, de l'échogénicité des parenchymes thyroïdien et musculaire.

Les patients étaient informés de leur droit à s'opposer à l'utilisation de leurs données anonymisées pour la recherche médicale.

2.2. Protocole d'acquisition et de traitement des images

2.2.1 Echographie et score EU-TIRADS

Les acquisitions échographiques étaient réalisées avec un seul appareil d'échographie (General Electric Logic E9). Les images sélectionnées étaient acquises par une seule sonde linéaire de haute fréquence (50 mm, ML 6-15

MHz). Elle était placée perpendiculairement au plan cutané du cou. Le gain était variable, laissé à l'appréciation du radiologue avec une focale placée au niveau du nodule étudié. Les examens étaient réalisés par deux radiologues différents : un senior (F.C.) ayant 20 ans d'expérience en imagerie thyroïdienne, un junior (interne, B.V.) ayant 3 ans d'expérience sous la supervision du médecin senior.

Les nodules étaient classés selon le score échographique EU-TIRADS (de 1 à 5) de 2017 [2]. EU-TIRADS 1 correspondant à une thyroïde normale, 2 à un nodule d'aspect typiquement bénin, 3 très probablement bénin, 4 modérément suspect de malignité et enfin 5 à un nodule fortement suspect de malignité.

Cette classification est essentiellement basée sur la recherche des signes majeurs suspects de malignité, à savoir une hypoéchogénéicité marquée de la portion solide, une forme ou des contours irréguliers et la présence de microcalcifications au sein d'un nodule. La présence d'un de ces signes, permettant de les classer EU-TIRADS 5. Le deuxième élément clé de cette classification concerne l'analyse visuelle de l'échogénéicité comparativement à la thyroïde saine et aux muscles cervicaux.

Compte tenu du changement de classification durant la période d'inclusion des patients, les nodules antérieurement classés 4A ont été reclassés 4 et ceux antérieurement classés 4B ont été reclassés EU-TIRADS 5 en accord avec la nouvelle classification [2].

2.2.2. Acquisition des images

Les images d'échographie cervicale des patients ont été extraites du PACS (*Picture Archiving and Communication System*) et anonymisées. Les segmentations manuelles des images étaient réalisées par un radiologue (B.V.) en utilisant le logiciel ImageJ.

Pour le groupe de patients de référence, qui présentaient des échographies thyroïdiennes normales, des régions d'intérêt de la thyroïde et des muscles étaient réalisées. Les valeurs moyennes des pixels de chaque région d'intérêt étaient ensuite mesurées puis ces valeurs étaient moyennées pour l'ensemble des patients afin d'obtenir l'échogénéicité de référence de la thyroïde (Tref) et des muscles (Mref).

Pour les patients des « journées thyroïde », les images représentant les nodules cytoponctionnés ont été sélectionnées (parfois plusieurs nodules cytoponctionnés par patient) puis segmentées en aveugle du compte-rendu

échographique, cytologique et anatomopathologique. Les régions d'intérêt segmentées concernaient le nodule dans sa globalité, une zone tissulaire (hors kyste et hors calcification) représentant l'échogénicité la plus péjorative du nodule étudié (soit la plus hypoéchogène) avec la valeur moyenne des pixels de cette région d'intérêt représentant l'échogénicité du nodule (Npat), l'échogénicité du parenchyme thyroïdien sain adjacent avec la valeur moyenne des pixels de cette région d'intérêt représentant l'échogénicité de la thyroïde du patient (Tpat) et des muscles cervicaux avec la valeur moyenne des pixels de cette région d'intérêt représentant l'échogénicité des muscles du patient (Mpat). Ces régions d'intérêt avaient une surface variable, en fonction des données disponibles sur l'image et, pour certains cas, la segmentation du parenchyme thyroïdien sain et/ou des muscles n'était pas réalisable car absents de l'image.

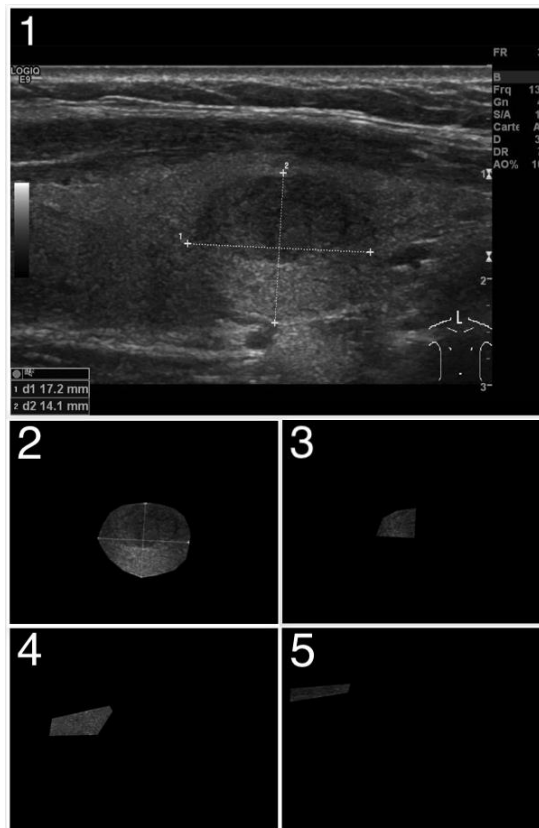


Figure 54 - Segmentation manuelle des images d'échographie
 (1) Image brute non segmentée du nodule étudié
 (2) Segmentation globale du nodule
 (3) Segmentation de la zone d'échogénicité la plus péjorative
 (4) Segmentation du parenchyme thyroïdien adjacent non pathologique
 (5) Segmentation d'une portion d'un muscle cervical

A partir de ces paramètres ont été calculés deux paramètres normalisés : l'échogénicité nodulaire normalisée par l'échogénicité du parenchyme thyroïdien (Nt) selon la formule $Nt = Npat / (Tpat / Tref)$ et l'échogénicité nodulaire

normalisée par l'échogénicité des muscles (Nm) selon la formule $Nm = Npat/(Mpat/Mref)$.

2.2.3. Cytoponction thyroïdienne et interprétation

Les cytoponctions étaient réalisées sous guidage échographique par le radiologue à l'aide d'une aiguille de 25 à 27 G, par capillarité. Les prélèvements étaient étalés sur des lames de verre puis fixés dans de l'alcool à 95%. Ces lames étaient ensuite interprétées selon les modalités de la classification de Bethesda, évaluant le risque de malignité du nodule thyroïdien [37] en six catégories : (I) non diagnostique, (II) bénin, (III) atypies de signification indéterminée ou lésion folliculaire de signification indéterminée, (IV) néoplasme folliculaire, (V) suspect de malignité et (VI) malin.

2.3. Analyse statistique

Les variables continues ont été déclarées comme moyennes (écart-type) et les variables catégorielles comme fréquences (pourcentage).

Pour le gold standard, les performances diagnostiques de l'analyse cytologique ont été comparées à l'analyse histologique quand elle était disponible pour la différenciation de la bénignité et de la malignité avec le calcul de la sensibilité, de la spécificité et des valeurs prédictives positive et négative.

Les corrélations de Spearman entre les différents paramètres échographiques (Tpat, Npat, Mpat, Nt, Nm), le score EU-TIRADS et l'échogénicité déterminée visuellement ont été calculées.

Afin d'étudier les performances diagnostiques, une analyse ROC (receiver operating characteristic) avec calcul de l'aire sous la courbe (AUC) des différents paramètres échographiques (Npat, Nt et Nm) et du score EU-TIRADS pour différencier les cytologies thyroïdiennes bénignes (Bethesda II) des autres (Bethesda III à VI) et pour différencier les cytologies bénignes (Bethesda II) des cytologies fortement suspectes (Bethesda V ou VI) a été réalisée. A partir de ces courbes ROC, les sensibilités, spécificités et la précision ont été calculées pour le seuil optimal et pour une sensibilité fixée à 90 %, pertinent dans ce contexte de dépistage de pathologie maligne.

Les aires sous la courbe ont été comparées selon la méthode de Delong [49].

3. RÉSULTATS

Caractéristiques de la population étudiée :

Effectifs de l'étude

Sur les 300 patients ayant consulté lors des « journées thyroïde » entre juin 2016 et janvier 2019, 201 patients ont été inclus et analysés.

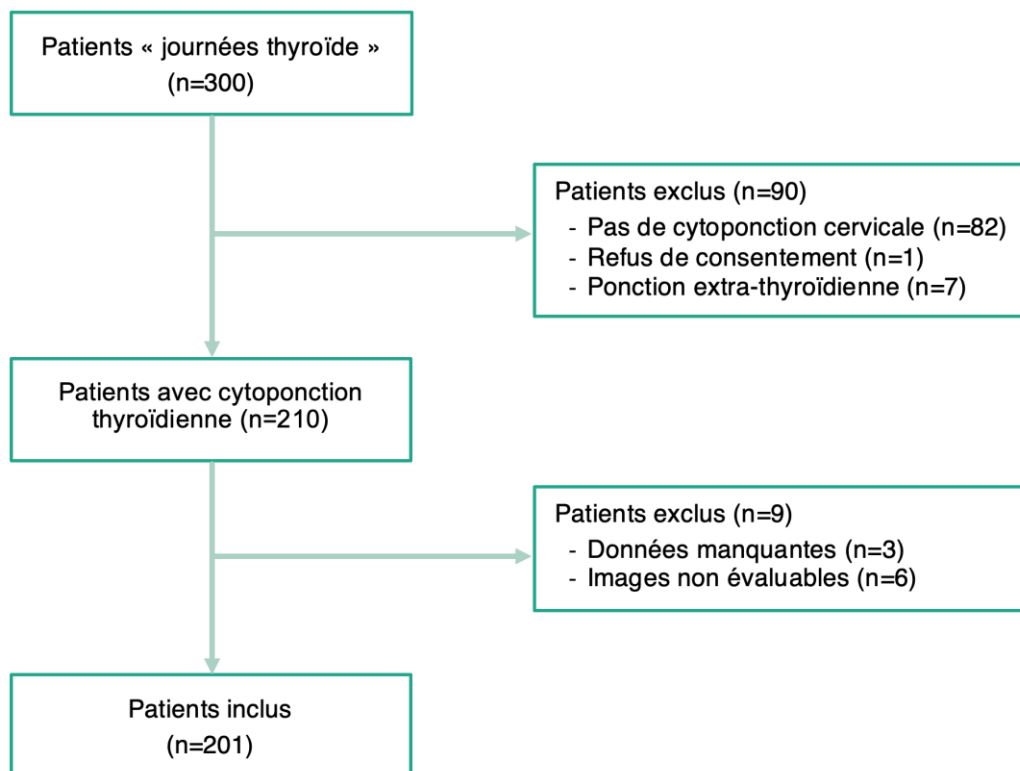


Figure 55 - Diagramme de flux

Parmi les 201 patients inclus, 22 ont eu plusieurs ponctions sur des nodules distincts (21 patients avec 2 nodules ponctionnés et 1 patient avec 3 nodules ponctionnés) soit au total 224 images de nodules analysées avec résultats cytologiques.

Concernant la population de référence présentant des échographies thyroïdiennes normales, 24 patients furent inclus. L'échogénicité thyroïdienne moyenne était de 69,4 ($\pm 10,1$) et musculaire moyenne de 38,4 ($\pm 9,1$). Pour la normalisation, la valeur de Tref fut fixée à 70 et Mref à 40.

Description de la population

Parmi la population étudiée 159 patients étaient des femmes et 42 des hommes, soit un nombre plus important de femmes avec un sexe ratio de 3,8.

L'âge moyen des patients était de 58,3 ans avec un écart type de 13,5 ans et des valeurs extrêmes allant de 21 à 92 ans.

Parmi les nodules étudiés, nous disposions de 63 histologies définitives dont 71,4% étaient bénins et 25,4% malins. Pour deux nodules (3,2%), il n'était pas possible de trancher sur le potentiel malin avec une lésion de type NIFT-P (tumeur non invasive d'architecture vésiculaire avec noyaux de type papillaire) [50] et une lésion au potentiel malin incertain.

Parmi les nodules malins : 87,5% étaient de type papillaire, 6,3% de type folliculaire et 6,3% d'origine métastatique.

Proportion et risque de malignité de la classification EU-TIRADS

Parmi l'ensemble des 224 nodules étudiés, un nodule n'avait pas été classé selon EU-TIRADS compte tenu de son caractère plutôt pseudo-nodulaire.

Parmi les patients chez lesquels nous disposions d'une histologie définitive (exclusion de deux lésions de malignité incertaine), 26,3% des nodules EU-TIRADS 4 étaient malins et 55 % parmi les nodules scorés EU-TIRADS 5. Aucun nodule thyroïdien classé EU-TIRADS 2 ou 3 n'était malin sur l'analyse histologique définitive. La totalité des cancers thyroïdiens ont été classés EU-TIRADS 4 ou 5 dont 68,75% avec le score 5.

Score EU-TIRADS	Proportion dans la population étudiée (n=224)	Proportion attendue [51]	Part de malignité dans la population étudiée avec histologie disponible (n=61)	Risque attendu [51]
2	3,6%	5%	0%	Environ 0%
3	34,4%	63%	0%	2-4%
4	40,2%	27%	26,3%	6-17%
5	21,4%	5%	55%	26-87%

Tableau 8 - Proportion et risque de malignité de la classification EU-TIRADS

Analyse des corrélations :

Corrélation cytologie / histologie thyroïdienne

Score Bethesda	Proportion	Risque de malignité
I	3,4%	50%
II	28,8%	0%
III	8,5%	0%
IV	32,2%	5,3%
V	17%	80%
VI	10,2%	100%

Tableau 9 - Corrélation Bethesda / histologie thyroïdienne

Parmi les 63 nodules pour lesquels nous disposons d'une histologie définitive : 3,4 % des nodules ponctionnés (seulement 2 nodules) ont été classés Bethesda I (non contributifs) avec un nodule bénin et un malin. Aucun nodule classé Bethesda II ou III sur l'analyse cytologique ne s'est révélé être malin sur l'analyse histologique définitive de la pièce d'exérèse. De plus, 5,3 % des nodules classés Bethesda IV, 80% des nodules classés Bethesda V et 100% des Bethesda VI étaient histologiquement malins.

Si l'on considère les résultats de la classification Bethesda V et VI comme un résultat positif et Bethesda II comme un résultat négatif, les performances de la cytologie montrent une sensibilité de 100% et une spécificité de 89,5% pour distinguer les lésions d'histologie maligne et bénigne. La valeur prédictive négative est de 100% et la valeur prédictive positive de 87,5%.

Corrélation selon Spearman

La corrélation avec le score échographique visuel EU-TIRADS est négative et significative ($p < 0.05$) pour les paramètres suivants : Nt, Nm et Npat. La plus forte corrélation avec la classification visuelle EU-TIRADS ($\rho = -0,60$) concerne l'échogénicité nodulaire normalisée par l'échogénicité du parenchyme thyroïdien (Nt). La corrélation entre le score EU-TIRADS et l'analyse visuelle de l'échogénicité est positive et forte ($\rho = 0,89$). A l'inverse, la corrélation entre le

score EU-TIRARDS et les paramètres Tpat et Mpat était faible et non significative ($\rho = 0,11$ et $0,07$ respectivement).

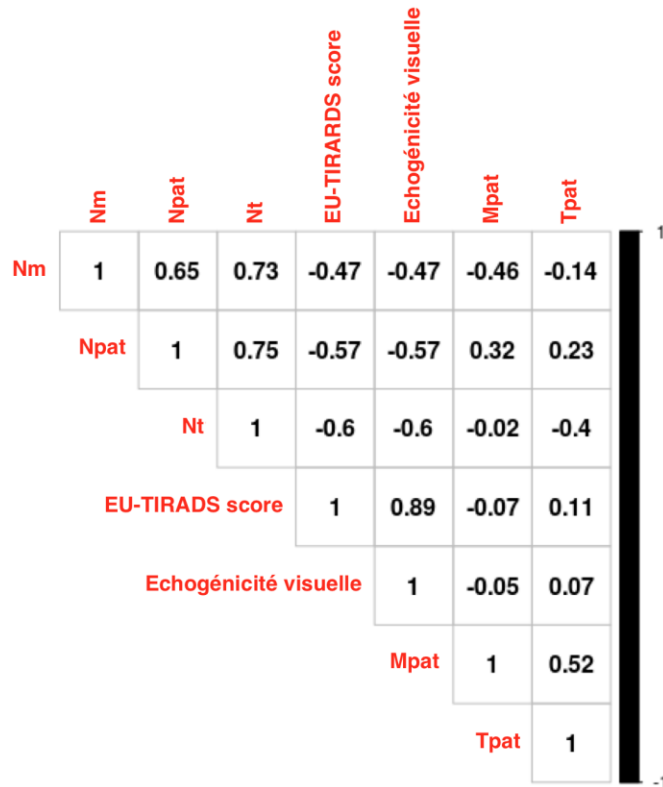


Figure 56 - Corrélations des différents paramètres

Performance diagnostique dans la prédiction du risque de malignité :

En utilisant comme référence les résultats des cytologies thyroïdiennes, les courbes ROC des différentes mesures d'échogénéicité nodulaire, normalisée ou non, ainsi que du score EU-TIRADS sont représentées dans la figure 59 pour différencier les cytologies thyroïdiennes bénignes (Bethesda II) des autres (Bethesda III à VI) et dans la figure 60 pour différencier les cytologies bénignes (Bethesda II) des cytologies fortement suspectes (Bethesda V ou VI), avec leurs aires sous la courbe et précisions diagnostiques (accuracy) correspondantes.

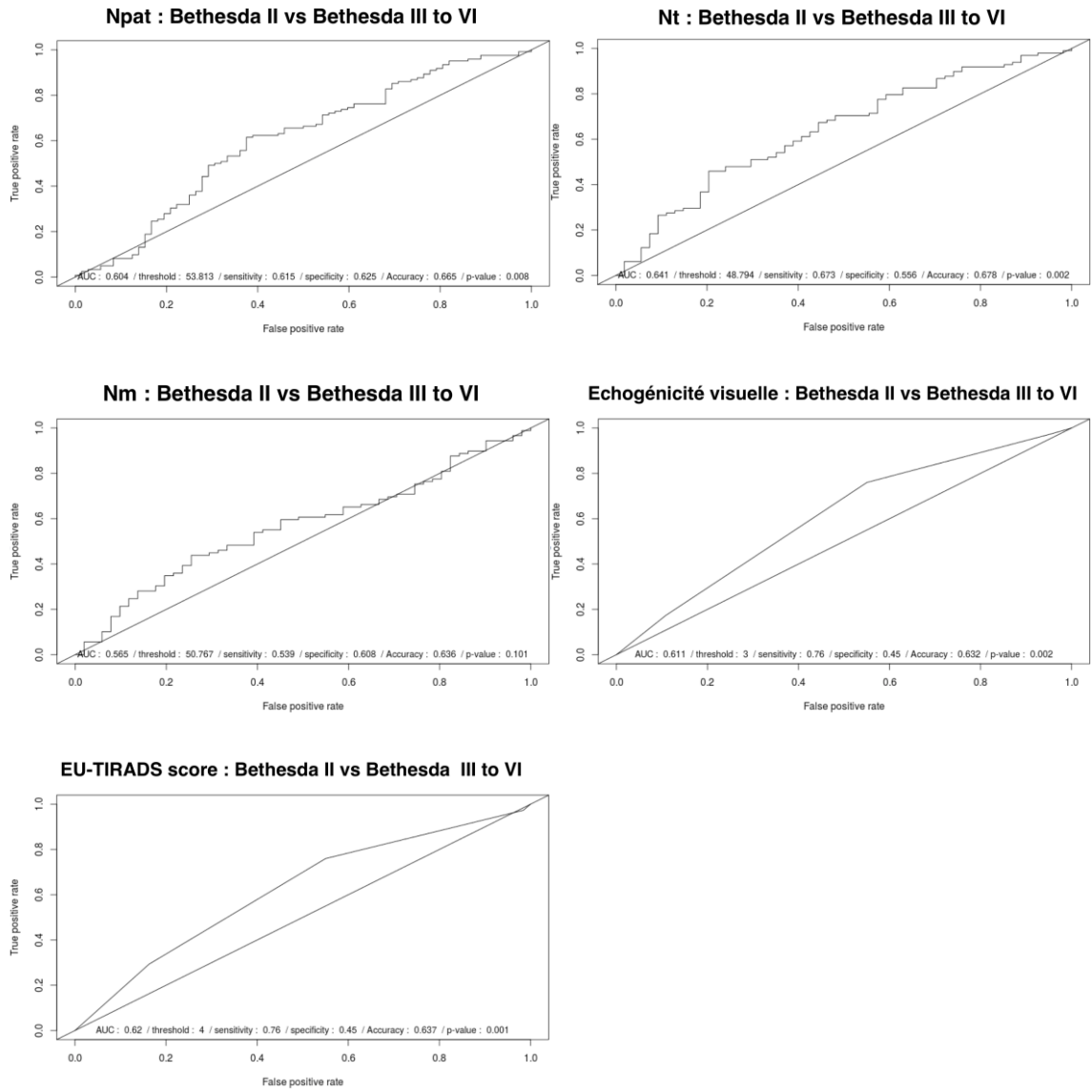


Figure 57 - Courbes ROC des différents paramètres pour différencier les cytologies bénignes (Bethesda II) des autres (Bethesda III à VI)

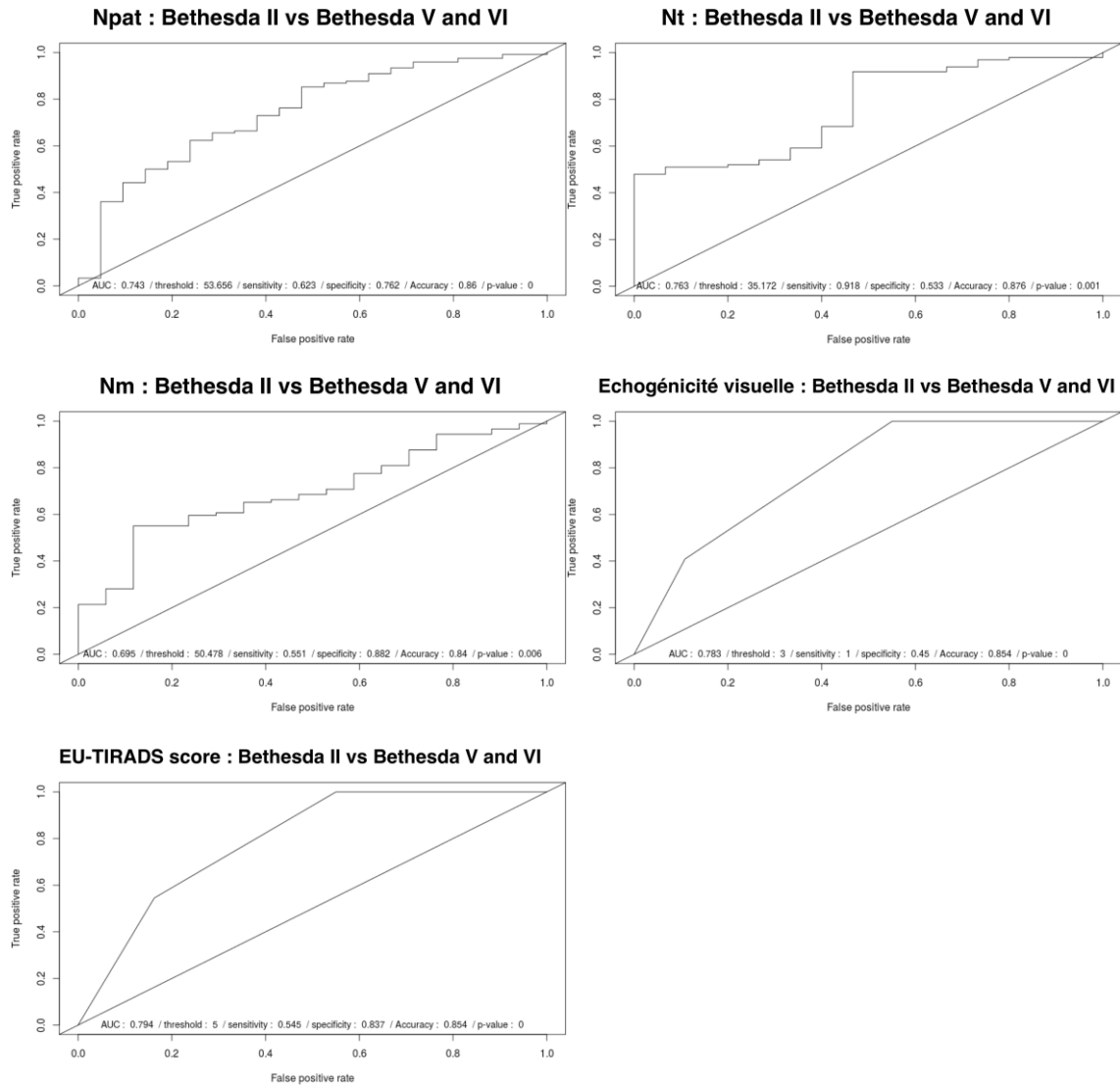


Figure 58 - Courbes ROC des différents paramètres pour différencier les cytologies bénignes (Bethesda II) des cytologies hautement suspectes (Bethesda V ou VI)

L'exactitude de ces différents tests diagnostiques pour distinguer les lésions cytologiques bénignes (Bethesda II) des lésions malignes (Bethesda V ou VI) était la plus élevée pour la mesure de l'échogénicité nodulaire normalisée par la thyroïde saine (Nt, accuracy = 0,88), devant l'échogénicité nodulaire non normalisée (Npat), le score EU-TIRADS (accuracy = 0,85) et enfin l'échogénicité normalisée par le muscle (Nm). La plus haute exactitude diagnostique pour identifier les nodules bénins (Bethesda II) des autres (Bethesda III à VI) concernait également la mesure de l'échogénicité nodulaire normalisée par la thyroïde saine (Nt) devant les différents paramètres testés notamment le score EU-TIRADS.

A une sensibilité fixée à 90%, la valeur seuil de l'échogénicité normalisée à la glande thyroïde Nt est de 37 avec une spécificité de 53% pour distinguer les

cytologies bénignes et les cytologies fortement suspectes. Elle est de 100% avec une spécificité de 45% pour le score EU-TIRADS (seuil à 4).

La comparaison des aires sous la courbe par la méthode de Delong ne retrouve cependant pas de différence significative en ce qui concerne le score EU-TIRADS, l'échogénicité nodulaire normalisée par la thyroïde saine (Nt) ou par les muscles cervicaux (Nm) et selon l'analyse visuelle ($p > 0,05$) pour différencier les nodules de cytologie bénigne des autres mais aussi pour différencier les cytologies bénignes des fortement suspectes.

	Score EU-TIRADS	Analyse visuelle	Nt
Score EU-TIRADS			
Analyse visuelle	0,46		
Nt	0,94	0,83	
Nm	0,61	0,82	0,52

Tableau 10 - Test comparatif de Delong des AUC, pour différencier Bethesda II vs III à VI (valeurs de p)

	Score EU-TIRADS	Analyse visuelle	Nt
Score EU-TIRADS			
Analyse visuelle	0,65		
Nt	0,67	0,77	
Nm	0,18	0,23	0,85

Tableau 11 - Test comparatif de Delong des AUC, pour différencier Bethesda II vs V et VI (valeurs de p)

4. DISCUSSION

Dans cette étude réalisée sur plus de 200 nodules thyroïdiens explorés par échographie et cytoponction, nous avons comparé la précision diagnostique pour déterminer le risque de malignité en cytologie de l'échogénicité quantifiée et normalisée des nodules thyroïdiens et des classifications visuelles, dont l'analyse EU-TIRADS [2] réalisée par un radiologue entraîné.

La normalisation présente l'avantage de s'affranchir des paramètres d'acquisition des images, comme le gain, variables selon les patients et les opérateurs. Comparativement aux autres mesures visuelles, la mesure de l'échogénicité normalisée par la thyroïde saine (Nt) présentait des performances diagnostiques équivalentes avec des aires sous la courbe des analyses ROC comparables au score EU-TIRADS et une très bonne précision diagnostique pour différencier les cytologies bénignes (Bethesda II) des cytologies très suspectes (V et VI) avec une précision diagnostique (accuracy) de 0.88 pour un seuil de 35 comparativement à une précision diagnostique (accuracy) de 0.85 pour un seuil EU-TIRADS de 5. Les résultats de la mesure de l'échogénicité normalisée par la thyroïde saine semblaient supérieurs à ceux obtenus lorsque les muscles étaient utilisés pour la normalisation.

Dans notre étude, bien que cette échogénicité normalisée par la thyroïde offre des performances diagnostiques comparables à l'EU-TIRADS, elle a l'avantage d'être réalisable de façon rétrospective sur des images bidimensionnelles enregistrées. De plus, il est possible que sa réalisation ne demande pas autant d'expérience que la réalisation du score EU-TIRADS.

Avec une sensibilité fixée à 90%, la mesure normalisée de l'échogénicité des nodules thyroïdiens comparativement à la thyroïde (seuil de 37) était également satisfaisante dans cette situation de dépistage avec une spécificité légèrement supérieure à la classification EU-TIRADS de notre étude (respectivement 53% et 45%).

Nos résultats apparaissent supérieurs à ceux d'une étude qui a comparé la performance diagnostique de différentes classifications à travers le monde (notamment ACR-TIRADS, ATA, KTA) avec une exactitude diagnostique évaluée entre 0,42 et 0,69. Il faut cependant pondérer cette comparaison devant des taux différents de malignité dans leur population pouvant influencer ces résultats (22,7% dans cette étude, contre 25,4% dans la nôtre) [31]. D'autre part, ces performances diagnostiques sont proches d'une étude récente ayant étudié les différentes classifications internationales avec des exactitudes diagnostiques mesurées entre 0,86 et 0,90 [52].

La proportion observée (50%) de nodules histologiquement malins parmi la catégorie Bethesda I s'explique par le faible effectif de cytoponctions non contributives dans notre étude (2 nodules). Les cancers, étaient surreprésentés dans notre population avec un taux de malignité de 25,4 % et une proportion de nodules thyroïdiens suspects de malignité classés EU-TIRADS 4 et 5 également supérieure à celle attendue [51]. Cette différence peut s'expliquer par la pré-sélection des patients ayant des nodules jugés suspects en imagerie avant la prise en charge dans le cadre de nos « journées thyroïde ». De même, les nodules thyroïdiens inclus dans notre étude étaient tous ponctionnés selon les recommandations EU-TIRADS, sur les critères de suspicion échographique (score EU-TIRADS élevé), diminuant la proportion de nodules bénins. Le risque de malignité est proche de celui attendu dans les différentes catégories EU-TIRADS [51].

Bien que l'échogénicité nodulaire déterminée visuellement soit un paramètre clé de la classification EU-TIRADS, sa mesure objective, par une approche de normalisation dans notre étude, semble cependant utile. La standardisation est un prérequis essentiel à une analyse radiomique, dont l'objectif est d'extraire et d'analyser des paramètres, parfois complexes, issus d'images médicales [53]. Une étude récente [54] ayant notamment montré une meilleure performance diagnostique de leur score radiomique comparativement à la classification ACR-TIRADS réalisée par des radiologues non expérimentés. Le diagnostic assisté par ordinateur des lésions thyroïdiennes est un secteur émergent, notamment pour aider les échographistes à évaluer le score TIRADS [55].

Une des limites de l'étude est que le gold standard était la cytologie plutôt que l'analyse histologique des nodules. Cependant, l'analyse de la corrélation entre les résultats cytologiques et les résultats anatomopathologiques pour le sous-groupe de 63 nodules opérés montrait la très bonne représentativité de la cytologie pour le résultat anatomo-pathologique avec, par exemple, aucun des nodules classés en cytologie Bethesda II considéré malin en anatomo-pathologie et tous les nodules classés en cytologie Bethesda VI considérés malins en anatomo-pathologie. L'analyse cytologique constituait ainsi une référence diagnostique satisfaisante en alternative à l'histologie, non disponible chez l'ensemble de nos patients inclus.

Par ailleurs, cette étude étant monocentrique avec un seul appareil d'échographie utilisé par deux opérateurs différents, ces résultats doivent être confirmés sur une étude multi-centrique avec plusieurs opérateurs et échographes.

Enfin, si l'échogénicité normalisée par la thyroïde saine et le score EU-TIRADS étaient corrélés ($\rho=-0,60$, $p<0,05$), la valeur relativement limitée de cette

corrélation suggère que ces éléments peuvent être complémentaires plutôt qu'interchangeables.

5. CONCLUSION

L'échogénicité nodulaire thyroïdienne quantifiée et normalisée par l'échogénicité thyroïdienne saine présente des performances diagnostiques comparables au score EU-TIRADS tout en offrant la possibilité d'être déterminée de façon simple et rétrospective sur des images enregistrées. Elle pourrait constituer une aide supplémentaire objective à la classification EU-TIRADS actuelle, notamment pour les équipes non spécialisées. Ces résultats sont à confirmer sur une étude multicentrique.

6. BIBLIOGRAPHIE

1. Wémeau JL, Sadoul J-L, d'Herbomez M, Monpeyssen H, Tramalloni J, Leteurtre E, Borson-Chazot F, Caron P, Carnaille B, Léger J, Do C, Klein M, Raingard I, Desailoud R, Leenhardt L. Guidelines of the French society of endocrinology for the management of thyroid nodules. *Annales d'Endocrinologie* 2011 72: 251–281 [doi: 10.1016/j.ando.2011.05.003]
2. Russ G, Bonnema SJ, Erdogan MF, Durante C, Ngu R, Leenhardt L. European Thyroid Association Guidelines for Ultrasound Malignancy Risk Stratification of Thyroid Nodules in Adults: The EU-TIRADS. *European Thyroid Journal* 2017 6 (5): 225-237 [doi: 10.1159/000478927]
3. Dillenseger JP. Atlas d'anatomie générale et radiologique, 2e éd. Elsevier Masson, 2019
4. Netter H. Atlas d'anatomie humaine, 6e éd. Elsevier Masson 2015
5. Drevet G, Conti M, Deslauriers J. Surgical anatomy of the tracheobronchial tree. *Journal of Thoracic Disease* 2016 8 (Suppl 2) : S121–S129 [doi: 10.3978/j.issn.2072-1439.2016.01.69]
6. Drake RL, Vogl AW, Mitchell AWM, Duparc F. Gray's Fiches d'anatomie, 1ère éd. Elsevier Masson, 2010
7. Robbins KT, Clayman G, Levine PA, Medina J, Sessions R, Shaha A, Som P, Wolf GT. Neck dissection classification update: revisions proposed by the American Head and Neck Society and the American Academy of Otolaryngology-Head and Neck Surgery. *Archives of Otolaryngology Head and Neck Surgery* 2002 128 (7) : 751-758 [doi: 10.1001/archotol.128.7.751]
8. Grégoire V, Ang K, Budach W, Grau C, Hamoir M, Langendijk JA, Lee A, Le QT, Maingon P, Nutting C, O'Sullivan B, Porceddu SV, Lengele B. Delineation of the neck node levels for head and neck tumors: a 2013 update. DAHANCA, EORTC, HKNPCSG, NCIC CTG, NCRI, RTOG, TROG consensus guidelines. *Radiotherapy and Oncology* 2014 110 (1) : 172-181 [doi: 10.1016/j.radonc.2013.10.010]

9. Hamilton W, Boyd J, Mossman H. Human embryology, Cambridge, W. Heffer & Sons, 1944

10. Mliha Touati M, Boursier C, Gauthier J, Mounier C, Lombard B. Degenerated thyroglossal duct cyst revealing a papillary thyroid carcinoma. La lettre d'ORL et de chirurgie cervico-faciale. 2013 334 : 10-12

11. Stevens A, LOWE J. Histologie humaine, 3e ed. Elsevier/Masson, 2006

12. Walter F, Boron, Emile L, Boulpaep. Medical physiology : a cellular and molecular approach, 1st ed. Elsevier, 2003.

13. Straight Healthcare. Illustration of the hypothalamic-pituitary-thyroid axis. <https://www.straighthealthcare.com/hypothalamic-pituitary-thyroid-axis-illustration.html>, consulté le 24 juillet 2019

14. Egloff M, Philippe J. Dysthyroïdies liées à une surcharge iodée. Revue Médicale Suisse 2015 11 : 804-809

15. Fischer-Ghanassia P, Ghanassia E. KB Endocrinologie Diabétologie et Nutrition. 9e ed. Vernazobres Grego, 2017

16. Mortensen JD, Woolner LB, Bennet WA. Gross and microscopic findings in clinically normal thyroid glands. The Journal of Clinical Endocrinology and Metabolism 1955 15 (10) : 1270-1280 [doi: 10.1210/jcem-15-10-1270]

17. Jiang H, Tian Y, Yan W, Kong Y, Wang H, Wang A, Dou J, Liang P, Mu Y. The Prevalence of Thyroid Nodules and an Analysis of Related Lifestyle Factors in Beijing Communities. The International Journal of Environmental Research and Public Health 2016 13 (4) : 442 [doi: 10.3390/ijerph13040442]

18. Rogel A, Bernier MO, Motreff Y, Cléro E, Pirard P, Laurier D. Epidemiology of thyroid cancer 30 years after the Chernobyl disaster: Occurrence, risk factors and impact of diagnostic practices. Bulletin Epidemiologique Hebdomadaire 2016 (11) : 200-205

19. Hill C, Doyon F. La fréquence des cancers en France en 2002 et son évolution depuis 1968. Bulletin du Cancer 2006 93 (1) : 7-11

20. James D. Brierley, Mary K. Gospodarowicz, Christian Wittekind. TNM Classification of Malignant Tumours, 8th ed. Wiley-Blackwell, 2016
21. Suh I, Vriens MR, Guerrero MA, Griffin A, Shen WT, Duh QY, Clark OH, Kebebew E. Serum thyroglobulin is a poor diagnostic biomarker of malignancy in follicular and Hurthle-cell neoplasms of the thyroid. *The American Journal of Surgery* 2010 200 (1) : 41-6 [doi: 10.1016/j.amjsurg.2009.08.030]
22. Giovanella L, Clark PM, Chiovato L, Duntas L, Elisei R, Feldt-Rasmussen U, Leenhardt L, Luster M, Schalin-Jääntti C, Schott M, Seregini E, Rimmel H, Smit J, Verburg FA. Thyroglobulin measurement using highly sensitive assays in patients with differentiated thyroid cancer: a clinical position paper. *European Journal of Endocrinology* 2014 171 (2) : R33-46 [doi: 10.1530/EJE-14-0148]
23. Haugen BR, Alexander EK, Bible KC, Doherty GM, Mandel SJ, Nikiforov YE, Pacini F, Randolph GW, Sawka AM, Schlumberger M, Schuff KG, Sherman SI, Sosa JA, Steward DL, Tuttle RM, Wartofsky L. 2015 American Thyroid Association Management Guidelines for Adult Patients with Thyroid Nodules and Differentiated Thyroid Cancer: The American Thyroid Association Guidelines Task Force on Thyroid Nodules and Differentiated Thyroid Cancer. *Thyroid* 2016 26 (1): 1-133 [doi: 10.1089/thy.2015.0020]
24. Brunaud L, Ayav A, Chatelin J, Klein M, Bresler L, Boissel P. Is radionuclide imaging still useful for thyroid nodule management? A surgical point of view. *Annales de Chirurgie* 2006 131 (9) : 514-517 [doi: 10.1016/j.anchir.2006.06.013]
25. Langer JE, Agarwal R, Zhuang H, Huang SS, Mandel SJ. Correlation of findings from iodine 123 scan and ultrasonography in the recommendation for thyroid fine-needle aspiration biopsy. *Endocrine Practice* 2011 17 (5) : 699-706 [doi: 10.4158/EP10382.OR]
26. Lesnik D, Cunnane ME, Zurakowski D, Acar GO, Ecevit C, Mace A, Kamani D, Randolph GW. Papillary thyroid carcinoma nodal surgery directed by a preoperative radiographic map utilizing CT scan and ultrasound in all primary and reoperative patients. *Head Neck* 2014 36 (2) : 191-202 [doi: 10.1002/hed.23277]
27. Bae JS, Chae BJ, Park WC, Kim JS, Kim SH, Jung SS, Song BJ. Incidental thyroid lesions detected by FDG-PET/CT: prevalence and risk of thyroid

cancer. World Journal of Surgical Oncology 2009 7 (1) : 63 [doi: 10.1186/1477-7819-7-63]

28. Deandreis D, Al Ghuzlan A, Auperin A, Vielh P, Caillou B, Chami L, Lumbroso J, Travagli JP, Hartl D, Baudin E, Schlumberger M, Leboulleux S. Is (18)F-fluorodeoxyglucose-PET/CT useful for the presurgical characterization of thyroid nodules with indeterminate fine needle aspiration cytology? Thyroid 2012 22 (2) : 165-72 [doi: 10.1089/thy.2011.0255]
29. Soelberg KK, Bonnema SJ, Brix TH, Hegedüs L. Risk of malignancy in thyroid incidentalomas detected by 18F-fluorodeoxyglucose positron emission tomography: a systematic review. Thyroid 2012 22 (9) : 918-925 [doi: 10.1089/thy.2012.0005]
30. Russ G, Bigorgne C, Royer B, Rouxel A, Bienvenu-Perrard M. The Thyroid Imaging Reporting and Data System (TIRADS) for ultrasound of the thyroid. Journal of Radiology 2011 92 (7-8) : 701-713 [doi: 10.1016/j.jradio.2011.03.022]
31. Ha EJ, Na DG, Baek JH, Sung JY, Kim JH, Kang SY. US Fine-Needle Aspiration Biopsy for Thyroid Malignancy: Diagnostic Performance of Seven Society Guidelines Applied to 2000 Thyroid Nodules. Radiology 2018 287 (3) : 893-900 [doi: 10.1148/radiol.2018171074]
32. Nguyen GK, Lee MW, Ginsberg J, Wragg T, Bilodeau D. Fine-needle aspiration of the thyroid: an overview. Cytojournal 2005 2 (1) : 12 [doi: 10.1186/1742-6413-2-12]
33. Journal internationale de médecine. Conduite à tenir devant un nodule thyroïdien. http://www.jim.fr/e-docs/conduite_a_tenir_devant_un_nodule_thyroïdien_171694/document_mise_point.phtml, consulté le 24 juillet 2019
34. Danese D, Sciacchitano S, Farsetti A, Andreoli M, Pontecorvi A. Diagnostic accuracy of conventional versus sonography-guided fine-needle aspiration biopsy of thyroid nodules. Thyroid 1998 8 (1) : 15-21 [doi: 10.1089/thy.1998.8.15]
35. Crockett JC. The thyroid nodule: fine-needle aspiration biopsy technique. Journal of ultrasound in medicine: official journal of the American Institute of Ultrasound in Medicine 2011 30 (5) : 685-94 [doi: 10.7863/jum.2011.30.5.685]

36. Cochand-Priollet B, Vielh P, Royer B, Belleannée G, Collet JF, Goubin-Versini I, Leteurtre E. Thyroid cytopathology: Bethesda System 2010. *Annales de Pathologie* 2012 32 (3) : 177-183 [doi: 10.1016/j.annpat.2012.02.015]
37. Cibas ES, Ali SZ. The 2017 Bethesda System for Reporting Thyroid Cytopathology. *Thyroid* 2017 27 (11) : 1341-1346 [doi: 10.1089/thy.2017.0500]
38. Layfield LJ, Abrams J, Cochand-Priollet B, Evans D, Gharib H, Greenspan F, Henry M, LiVolsi V, Merino M, Michael CW, Wang H, Wells SA. Post-thyroid FNA testing and treatment options: a synopsis of the National Cancer Institute Thyroid Fine Needle Aspiration State of the Science Conference. *Diagnostic Cytopathology* 2008 36 (6) : 442-8 [doi: 10.1002/dc.20832]
39. Nikiforov YE, Steward DL, Robinson-Smith TM, Haugen BR, Klopper JP, Zhu Z, Fagin JA, Falciglia M, Weber K, Nikiforova MN. Molecular testing for mutations in improving the fine-needle aspiration diagnosis of thyroid nodules. *The Journal of Clinical Endocrinology & Metabolism* 2009 94 (6) : 2092-2098 [doi: 10.1210/jc.2009-0247]
40. Casson FB, Moal V, Gauchez AS, Moineau MP, Sault C, Schlageter MH, Massart C. Thyroglobulin assay in fluids from lymph node fine needle-aspiration washout: influence of pre-analytical conditions. *Annales de Biologie Clinique* 2017 75 (2) : 173-180 [doi: 10.1684/abc.2017.1225]
41. d'Herbomez M, Lion G, Béron A, Wémeau JL, DoCao C. Advances in thyroglobulin assays and their impact on the management of differentiated thyroid cancers. *Annales de Biologie Clinique* 2016 74 (1) : 21-7 [doi: 10.1684/abc.2015.1106]
42. Ernest L, Mazzaferri MD. Management of a solitary thyroid nodule. *The New England Journal of Medicine* 1993 328: 553-559 [doi: 10.1056/NEJM199302253280807]
43. D'Orsi CJ, Sickles EA, Mendelson EB, Morris EA. American College of Radiology. Breast imaging reporting and data system: BI-RADS Atlas 2013, 5th edn. Reston, VA, 2013

44. Park JY, Lee HJ, Jang HW, Kim HK, Yi JH, Lee W, Kim SH. A proposal for a thyroid imaging reporting and data system for ultrasound features of thyroid carcinoma. *Thyroid* 2009 19 (11) : 1257-64 [doi: 10.1089/thy.2008.0021]
45. Russ G, Royer B, Bigorgne C, Rouxel A, Bienvenu-Perrard M, Leenhardt L. Prospective evaluation of thyroid imaging reporting and data system on 4550 nodules with and without elastography. *European Journal of Endocrinology* 2013 168 (5) : 649–655 [doi : 10.1530/EJE-12-0936]
46. Itani M, Assaker R, Moshiri M, Dubinsky TJ, Dighe MK. Inter-observer Variability in the American College of Radiology Thyroid Imaging Reporting and Data System: In-Depth Analysis and Areas for Improvement. *Ultrasound in Medicine and Biology* 2019 45 (2) : 461-470 [doi: 10.1016/j.ultrasmedbio.2018.09.026]
47. Sahli ZT, Sharma AK, Canner JK, Karipineni F, Ali O, Kawamoto S, Hang JF, Mathure A, Ali SZ, Zeiger MA, Sheth S. TIRADS Interobserver Variability Among Indeterminate Thyroid Nodules: A Single-Institution Study. *Journal of Ultrasound in Medicine* 2019 38 (7) : 1807-1813 [doi: 10.1002/jum.14870]
48. Straccia P, Rossi ED, Bizzarro T, Brunelli C, Cianfrini F, Damiani D, Fadda G. A meta-analytic review of the Bethesda System for Reporting Thyroid Cytopathology: Has the rate of malignancy in indeterminate lesions been underestimated? *Cancer Cytopathology* 2015 123 (12) : 713-722 [doi: 10.1002/cncy.21605]
49. Delacour H, Servonne A, Perrot A, Vigezzi JF, Ramirez JM. ROC (receiver operating characteristic) curve: Principles and application in biology. *Annales de Biologie Clinique* 2005 63 (2) : 145-54
50. Chereau N, Greilsamer T, Mirallié E, Sadowski SM, Pusztaszeri M, Triponez F, Baud G, Pattou F, Christou N, Mathonnet M, Brunaud L, Santucci N, Goudet P, Guérin C, Sebag F, Donatini G, Kraimps JL, Tissier F, Lussey-Lepoutre C, Leenhardt L, Menegaux F. NIFT-P: Are they indolent tumors? Results of a multi-institutional study. *Surgery* 2019 165 (1) : 12-16 [doi: 10.1016/j.surg.2018.04.089]
51. Trimboli P, Ngu R, Royer B, Giovanella L, Bigorgne C, Simo R. A multicentre validation study for the EU-TIRADS using histological diagnosis as a gold standard. *Clinical Endocrinology (Oxf)*. 2019 91 (2) : 340-347 [doi: 10.1111/cen.13997]

52. Shen Y, Liu M, He J, Wu S, Chen M, Wan Y, Gao L, Cai X, Ding J, Fu X. Comparison of Different Risk-Stratification Systems for the Diagnosis of Benign and Malignant Thyroid Nodules. *Frontiers in Oncology* 2019 9:378 [doi: 10.3389/fonc.2019.00378]
53. Lambin P, Leijenaar RTH, Deist TM, Peerlings J, de Jong EEC, van Timmeren J, Sanduleanu S1, Larue RTHM, Even AJG, Jochems A, van Wijk Y, Woodruff H, van Soest J, Lustberg T, Roelofs E, van Elmpt W, Dekker A, Mottaghy FM, Wildberger JE, Walsh S. Radiomics: the bridge between medical imaging and personalized medicine. *Nature Reviews Clinical Oncology* 2017 14 (12) : 749-762 [doi: 10.1038/nrclinonc.2017.141]
54. Liang J, Huang X, Hu H, Liu Y, Zhou Q, Cao Q, Wang W, Liu B, Zheng Y, Li X, Xie X, Lu M, Peng S, Liu L, Xiao H. Predicting Malignancy in Thyroid Nodules: Radiomics Score Versus 2017 American College of Radiology Thyroid Imaging, Reporting and Data System. *Thyroid* 2018 28 (8) : 1024-1033 [doi: 10.1089/thy.2017.0525]
55. Lu Y, Shi XQ, Zhao X, Song D, Li J. Value of Computer Software for Assisting Sonographers in the Diagnosis of Thyroid Imaging Reporting and Data System Grade 3 and 4 Thyroid Space-Occupying Lesions. *Journal of Ultrasound in Medicine* 2019 [doi: 10.1002/jum.15065]

Thyroid

Diagnostic value of normalized echogenicity in the exploration of thyroid nodules by ultrasound

Journal:	<i>Thyroid</i>
Manuscript ID	THY-2019-0597
Manuscript Type:	Clinical or Basic Original Study
Date Submitted by the Author:	11-Sep-2019
Complete List of Authors:	Viard, Benjamin; Henri Becquerel Cancer Institute, Department of Nuclear Medicine and Radiology Callonnec, Françoise; Henri Becquerel Cancer Institute, Department of Nuclear Medicine and Radiology Vera, Pierre; Henri Becquerel Cancer Institute, Department of Nuclear Medicine and Radiology; QuantIF - LITIS [EA (Equipe d'Accueil) 4108 - FR CNRS 3638] Gardin, Isabelle; Henri Becquerel Cancer Institute, Department of Nuclear Medicine and Radiology; QuantIF - LITIS [EA (Equipe d'Accueil) 4108 - FR CNRS 3638] Tonnelet, David; Henri Becquerel Cancer Institute, Department of Nuclear Medicine and Radiology Amyar, Amine; QuantIF - LITIS [EA (Equipe d'Accueil) 4108 - FR CNRS 3638] Berghian, Anca; Henri Becquerel Cancer Institute, Department of Pathology and Laboratory Ilies, Elena; Henri Becquerel Cancer Institute, Department of Otolaryngology-Head and Neck Surgery Decazes, Pierre; Henri Becquerel Cancer Institute, Department of Nuclear Medicine and Radiology; QuantIF - LITIS [EA (Equipe d'Accueil) 4108 - FR CNRS 3638]
Keyword:	Radiology-Imaging, Thyroid Cancer-Clinical, Thyroid Nodules, Pathology-Thyroid Cytology, Radiology
Manuscript Keywords (Search Terms):	Thyroid, Nodule, Ultrasound, TIRADS, Echogenicity
Abstract:	<p>Background: Thyroid nodules are usually explored non-invasively by ultrasonography followed by an invasive cytopunction in case of a suspected cancer. Echogenicity of the thyroid nodule is a key parameter to differentiate benign and malignant nodules but its visual determination lacks reproducibility. The objective of this study was to define and evaluate a standardized measurement of thyroid nodules' echogenicity.</p> <p>Materials and Methods: In this monocentric study, ultrasound data (2D recorded images, echogenicity and EU-TIRADS (European Thyroid Imaging Reporting And Data System) score determined visually by an experienced physician) and cytological results of cytopunctions performed between June 2016</p>

	<p>and January 2019 were retrieved retrospectively. A manual segmentation on the 2D recorded images of the nodules, the healthy thyroid and the cervical muscles was performed to measure the nodules' echogenicity normalized by the healthy thyroid (Nt) and the muscles (Nm). Spearman's correlations were used to compare the parameters and a comparative analysis of diagnostic performance by ROC (Receiving Operator Characteristic) curves by using cytological Bethesda results as reference.</p> <p>Results: 201 patients (224 nodules) with thyroid cytopunctions were included and analyzed. Concerning the Spearman's correlations, the measured parameters were moderately correlated to the EU-TIRADS (maximal $\rho = -0.60$, $p < 0.05$ for Nt). On ROC curve analysis, echogenicity of the nodules normalized by the healthy thyroid showed an area under the curve comparable to the EU-TIRADS score, equal to 0.64 and 0.62 respectively to differentiate benign (Bethesda II) versus others (Bethesda III, IV, V and VI) cytologies. Results were equal to 0.76 and 0.79 respectively to differentiate benign (Bethesda II) versus highly suspicious (Bethesda V and VI) cytologies with a high accuracy in this case (0.88 and 0.85, respectively).</p> <p>Conclusion: Nodular echogenicity quantified and normalized by healthy thyroid echogenicity provides diagnostic performance comparable to the EU-TIRADS score while offering the possibility of being determined simply and retrospectively on 2D recorded images. It could provide an objective additional support to the current EU-TIRADS classification, in particular for non-specialist teams.</p>
--	--

Benjamin VIARD

Impact diagnostique de la normalisation de l'échogénicité des nodules thyroïdiens.

RESUME

Introduction : Les nodules thyroïdiens sont explorés de manière non invasive par échographie, suivie d'une éventuelle cytoponction. L'évaluation de leur échogénicité, paramètre clé pour différencier les nodules bénins des malins, manque de reproductibilité. L'objectif de cette étude était de définir et d'évaluer une méthode de mesure normalisée de l'échogénicité des nodules thyroïdiens et d'évaluer son impact sur la prédiction du score cytologique Bethesda.

Matériels et méthodes : Dans cette étude monocentrique, les données échographiques (images, échogénicité visuelle et score EU-TIRADS par médecin expérimenté) et cytologiques (score Bethesda) ont été recueillies de façon rétrospective entre juin 2016 et janvier 2019. Une segmentation manuelle sur ces images de la thyroïde saine, des muscles cervicaux et des nodules a été réalisée afin de mesurer l'échogénicité nodulaire normalisée par la thyroïde saine (Nt) et les muscles (Nm). Un test de corrélation selon Spearman entre ces mesures et le score EU-TIRADS puis une analyse comparative des performances diagnostiques par courbes ROC ont été réalisés en utilisant pour référence les cytologies.

Résultats : 201 patients ayant eu une cytoponction thyroïdienne étaient inclus (224 nodules) et analysés. Les paramètres étudiés étaient modérément corrélés (valeur maximale $\rho = -0.60$ pour Nt) mais de façon significative avec le score visuel EU-TIRADS ($p < 0,05$). La comparaison des courbes ROC retrouvait une aire sous la courbe de l'échogénicité normalisée à la thyroïde comparable à celle du score EU-TIRADS (respectivement 0,64 et 0,62) pour distinguer les cytologies bénignes (Bethesda II) des autres (III à VI). Les aires sous la courbe étaient respectivement de 0,76 et 0,79 pour différencier les cytologies bénignes (Bethesda II) des fortement suspectes (Bethesda V et VI) avec une bonne exactitude diagnostique (respectivement 0,88 et 0,85).

Conclusion : L'échogénicité nodulaire quantifiée et normalisée par l'échogénicité thyroïdienne saine présente des performances diagnostiques comparables au score EU-TIRADS tout en offrant la possibilité d'être déterminée de façon simple et rétrospective sur des images enregistrées. Elle pourrait constituer une aide supplémentaire objective à la classification EU-TIRADS actuelle, notamment pour les équipes non spécialisées.

DATE DE SOUTENANCE : 22 octobre 2019