



**HAL**  
open science

## Amylose du canal carpien et manifestations cardiaques préopératoires : étude cas-témoins

Marc-Antoine Delbarre

► **To cite this version:**

Marc-Antoine Delbarre. Amylose du canal carpien et manifestations cardiaques préopératoires : étude cas-témoins. Médecine humaine et pathologie. 2019. dumas-02863657

**HAL Id: dumas-02863657**

**<https://dumas.ccsd.cnrs.fr/dumas-02863657>**

Submitted on 10 Jun 2020

**HAL** is a multi-disciplinary open access archive for the deposit and dissemination of scientific research documents, whether they are published or not. The documents may come from teaching and research institutions in France or abroad, or from public or private research centers.

L'archive ouverte pluridisciplinaire **HAL**, est destinée au dépôt et à la diffusion de documents scientifiques de niveau recherche, publiés ou non, émanant des établissements d'enseignement et de recherche français ou étrangers, des laboratoires publics ou privés.



**Université de Picardie Jules Verne**

**Faculté de Médecine d'Amiens**

**Année 2019**

**Thèse N° 2019-188**

# **Amylose du canal carpien et manifestations cardiaques préopératoires : Étude cas-témoins.**

**Thèse pour le Diplôme d'État de Docteur en Médecine  
Spécialité Médecine Interne**

**Présentée et soutenue publiquement le mercredi 27 novembre 2019**

**Par Marc-Antoine DELBARRE**

**Président du Jury : Monsieur le Professeur Pierre DUHAUT**

**Juges :  
Monsieur le Professeur Éric HACHULLA  
Monsieur le Professeur Christophe TRIBOUILLOY  
Monsieur le Professeur Thibaud DAMY  
Monsieur le Docteur Emmanuel DAVID**

**Directeur de thèse : Monsieur le Professeur Jean SCHMIDT**



À mon Maître et Président de thèse,

**Monsieur le Professeur Pierre DUHAUT**

Professeur des Universités-Praticien Hospitalier

(Médecine Interne)

Chef du service de Médecine interne et maladies systémiques

Pôle "Médico-chirurgical digestif, rénal, infectieux, médecine interne et endocrinologie"

(D.R.I.M.E)

*Je vous suis reconnaissant de me faire l'honneur de présider mon jury de thèse.*

*Merci pour votre humanité et votre droiture qui participent à faire de moi un bon interniste et un médecin bon. Par ailleurs c'est grâce à vous, à votre soutien, à vos conseils et à votre enseignement que j'ai pu dompter (mais pas trop non plus) le feu d'artifice d'idées et concevoir ce travail. Je souhaite qu'il vous fasse honneur.*

*Soyez assuré de mon profond respect.*



À mon Maître et Juge,

**Monsieur le Professeur Éric HACHULLA**

Professeur des Universités-Praticien Hospitalier

(Médecine Interne)

Chef du service de Médecine interne, Centre hospitalier et universitaire de Lille

*Je vous suis reconnaissant d'avoir accepté d'être membre du jury.*

*Votre présence pour ce moment fort est très importante pour moi, car vous vous doutez certainement de l'impact décisif qu'auront eu sur mon choix de spécialité toutes les heures passées en consultation avec vous. Elles auront fait naître et grandir ma vocation. De la première prise de tension à l'analyse sémiologique fine, j'aurai appris les bases de mon métier à vos côtés, et en cela, je vous prie de croire à ma profonde gratitude.*



À mon Maître et Juge,

**Monsieur le Professeur Christophe TRIBOUILLOY**

Professeur des Universités-Praticien Hospitalier

(Cardiologie)

Chef du service de Cardiologie

Chef du Pôle "Cœur - Thorax - Vaisseaux"

*Je vous suis très reconnaissant d'avoir accepté de juger ce travail.*

*Soyez assuré de mon profond respect et de ma gratitude.*





À mon Maître et Juge,

**Monsieur le Professeur Thibaud DAMY**

Professeur des Universités-Praticien Hospitalier

Cardiologie

*Je te suis reconnaissant d'avoir accepté de faire partie du jury.*

*Te demander d'en faire partie était une évidence pour moi, d'une part pour ton expertise, et d'autre part suite à nos rencontres à l'institut Imagine, puis à Mondor, où la discussion que nous y avons eu était sans aucun doute une des plus stimulantes et une des plus enrichissantes que j'ai pu avoir. Merci pour ton soutien et ta bienveillance. Sois assuré de mon profond respect et de ma gratitude.*



À mon Maître et Juge,

**Monsieur le Docteur Emmanuel DAVID**

Praticien Hospitalier

Chirurgie orthopédique et traumatologique

*Je vous suis reconnaissant d'avoir accepté de juger ce travail.*

*Merci de l'intérêt que vous lui avez porté, qui démontre bien que nos spécialités ne sont finalement pas opposées, mais complémentaires. Comme promis je n'ai pas parlé d'anticorps.*

*Je serai très honoré que nous puissions continuer à travailler ensemble autour de l'amyloïdopédie du membre supérieur, autant pour votre expertise que pour votre sympathie. Soyez assuré de mon profond respect et de ma gratitude.*



À mon Maître et Directeur de thèse,

**Monsieur le professeur Jean SCHMIDT**

Professeur des Universités - Praticien Hospitalier

Médecine interne

*Merci de m'avoir fait confiance et d'avoir accepté de diriger cette thèse, c'est un grand honneur pour moi. Ces derniers mois n'ont pas été de tout repos, mais ce fut un plaisir de construire ce travail avec vous. Vos enseignements, au lit du malade ou au cours de ce projet de recherche, m'ont permis d'énormément progresser. Merci pour vos conseils avisés, pour votre patience, et pour votre soutien pour ce premier projet. Il me tarde de le conclure, car il y a au moins 25 idées dont j'aimerais vous parler (ceci n'est presque pas une blague). Soyez assuré de mon profond respect et de ma gratitude.*



## REMERCIEMENTS

*Avant toute chose, je tenais à remercier particulièrement les principaux acteurs de cette recherche, ceux par qui tout ce travail a été possible, à savoir le Docteur Mirdad Moughabghab et le Docteur Laure André-Ledun, respectivement chirurgien orthopédiste et anatomo-pathologiste à l'hôpital de Saint-Quentin, et qui réalisent depuis plus de 20 ans les biopsies de canaux carpiens, et les recherches d'amylose.*

*Un grand merci également à Ahmed, grâce à qui j'ai découvert, sidéré, cette « plus grosse cohorte de l'univers » d'amyloses du canal carpien, alors qu'on discutait tranquillement autour d'un café entre amis dans le bureau des internes d'anapath de Saint-Quentin, et merci à Simon, mon acolyte amyloïdopédiste, qui m'a beaucoup aidé pour ce projet comme pour les prochains.*

*Au professeur Antoine Drizenko, dont le cours d'histoire de la médecine m'a fasciné et a contribué à me faire aimer la médecine, élément qui a été déterminant à la réussite du concours de première année.*



*À ma mère, mon père, à Daddy et à Éliane, je vous dédie ce travail. Je vous dois la passion, l'enthousiasme, la détermination, et la bonne humeur que je mets chaque jour dans mon travail, et c'est sans parler de tout ce que vous m'avez apporté et m'apportez d'autre dans la vie. Vous avez cru en moi et m'avez toujours poussé à donner le meilleur. Si j'ai pu vous donner au lycée quelques sueurs froides et pas mal de fils à retordre, je partais gagnant de vous avoir tous avec moi, quels que furent mes résultats.*

*À ma petite sœur et à mon petit frère, merci pour tout. Et si je prends un ton très cérémonieux pour ce manuscrit, ne prenez pas trop la confiance, parce que vous me devez encore le respect éternel.*

*À mes grands-parents, j'aurai tellement aimé que vous puissiez vivre ça avec moi !*

*À ma famille, aux tontons et aux taties, à Nancy, Fanny, Terry, Aphaïa, Océane.*

*À mes amis de toujours, Salim, Lénaïc, Belkas, Tom, Joseph, Marc, Tarek, Dams... Ce travail me donne l'occasion de vous prouver une bonne fois pour toute que je ne suis pas brancardier mais bel et bien en médecine depuis 10 ans.*

*Aux amis que j'ai connus à la fac, Maïté, Loïc, Stéphane, ces (pas si) longues années n'auraient pas été les mêmes sans vous.*

*Aux co-internes et aux collègues avec qui j'ai fait mes premières armes et avec qui on s'est aussi bien marré, Sanja, Clément, Inès, Micka, Amandine, Claire P, Claire T, Léonie, Mélanie, Laura, Manon, Mathilde, Anne-So, Alex, Hélène, Adrien.*

*Au groupe de cinglées de la réa avec en tête de liste Alice, puis Cycy, Lydia, Agathe et Quiqui. Et aux valeureux qui ont dut les subir : Ugo et Yoann, qui a été obligé de partir un an en Australie pour s'en remettre psychologiquement.*

*Et aux chefs, qui m'ont énormément appris, Caro, Maïté, Dimitri, Benoit, Sara, Stéphanie, Yoann, Élie, Valery, Monsieur Smail.*

*À la FRL team, Sonia, Laura, Alizée, Jérôme, Adrien, Caro, Laure, Sajedeh, Mathieu, Fabienne, Aude et Frédéric, avec qui j'ai passé une année fantastique, aussi enrichissante sur le plan scientifique que sur le plan humain, vous me manquez déjà !*

*À mes colocataires préférés, Matthieu et Arnaud.*

*Et bien évidemment à Marianne et à Maxou, qui illuminent mon quotidien.*

# SOMMAIRE

<b>INTRODUCTION</b>	p.21
I. <b><u>Contexte général</u></b>	p.21
II. <b><u>Définitions</u></b>	p.21
III. <b><u>Physiopathologie des amyloses</u></b>	p.22
1) <b><u>Formation des fibrilles</u></b>	p.22
a) Mécanisme général	p.22
b) Spécificité de l'amylose à transthyréline	p.23
2) <b><u>Conséquences fonctionnelles des dépôts protéiques</u></b>	p.24
a) Cytotoxicité	p.24
b) Troubles mécaniques	p.24
c) Exemple de la cardiopathie amyloïde	p.24
3) <b><u>Tropisme des dépôts amyloïdes</u></b>	p.27
IV. <b><u>Les amyloses systémiques avec atteintes cardiaques</u></b>	p.27
V. <b><u>L'amylose à transthyréline sauvage</u></b>	p.28
1) <b><u>L'amylose à transthyréline sauvage : un zèbre qui perd ses rayures</u></b>	p.28
2) <b><u>La cardiopathie à transthyréline sauvage</u></b>	p.29
a) Présentation clinique	p.29
b) Pronostic fonctionnel et pronostic vital	p.30
3) <b><u>Problématique du délai diagnostique</u></b>	p.32
4) <b><u>Améliorer la précocité du diagnostic</u></b>	p.33
<b>MATERIEL ET METHODES</b>	p.35
1) <b><u>Objectifs de l'étude</u></b>	p.35
2) <b><u>Population étudiée</u></b>	p.35
3) <b><u>Variables d'intérêt</u></b>	p.36
a) Variables recueillies	p.36
b) Définitions des variables	p.36
4) <b><u>Statistiques</u></b>	p.38
5) <b><u>Éthique</u></b>	p.39

<b>RÉSULTATS</b>	p.41
1) Population d'étude	p.41
2) Caractéristiques de base des patients	p.42
3) Association de l'amylose du canal carpien aux manifestations cardiaques	p.44
4) Comparaison des caractéristiques du syndrome du canal carpien selon la présence ou non de dépôts amyloïdes à la biopsie	p.44
5) Association de l'amylose du canal carpien et des manifestations cardiaques en regard des caractéristiques du syndrome du canal carpien	p.45
6) Caractéristiques scintigraphiques	p.46
<b>DISCUSSION</b>	p.49
1) Syndrome du canal carpien et amylose	p.49
2) L'amylose du canal carpien et les manifestations cardiaques	p.52
3) Risque d'évènements cardiaques en fonction de la latéralité du canal carpien	p.55
4) Caractéristiques scintigraphiques des patients opérés pour un syndrome du canal carpien	p.57
Perspectives diagnostiques	p.58
Perspectives thérapeutiques	p.59
Limites	p.60
<b>CONCLUSION</b>	p.61
<b>ANNEXE</b>	p.63
<b>BIBLIOGRAPHIE</b>	p.65
<b>ABSTRACT</b>	p.75

## INDEX DES FIGURES ET DES TABLEAUX

<b>Figure 1.</b>	Grandes étapes de la fibrillogénèse à partir d'un précurseur protéique normalement conformé	p.22
<b>Figure 2.</b>	Mécanismes cytotoxiques des espèces pré-amyloïdes	p.25
<b>Figure 3.</b>	Mécanismes à l'origine de la dysfonction cardiaque des cardiopathies amyloïdes	p.26
<b>Figure 4.</b>	Principales manifestations systémiques associées à l'Amylose à transthyrétine sauvage	p.30
<b>Figure 5.</b>	Méthodes d'évaluation de la rétention cardiaque d'une scintigraphie osseuse corps entier au <sup>99</sup> Tc-HMDP	p.38
<b>Figure 6.</b>	Diagramme de flux de la population d'étude	p.41
<b>Figure 7.</b>	Proportion des manifestations cardiaques selon les caractéristiques du canal carpien	p.45
<b>Figure 8.</b>	Drapeaux rouges devant faire rechercher l'amylose cardiaque à transthyrétine	p.62
<b>Tableau 1.</b>	Survie médiane des CA-ATTR selon le stade NAC	p.31
<b>Tableau 2.</b>	Caractéristiques de base des patients	p.43
<b>Tableau 3.</b>	Odds-ratios non ajustés et ajustés pour les principales manifestations cardiaques associées à l'amylose du canal carpien, prévalence des canaux carpiens avec dépôts amyloïdes	p.44
<b>Tableau 4.</b>	Caractéristiques du syndrome du canal carpien	p.44
<b>Tableau 5.</b>	Association des manifestations cardiaques à l'amylose du canal carpien en regard de la latéralité de l'opération	p.46
<b>Tableau 6.</b>	Caractéristiques des scintigraphies osseuses corps entier des patients	p.47
<b>Tableau 7.</b>	Caractéristiques histologiques des amyloses du canal carpien dans la littérature	p.50
<b>Tableau 8.</b>	Évaluation quantitative des dépôts d'amylose à transthyrétine du canal carpien	p.51

## LISTE DES ABRÉVIATIONS

AA : amylose à SAA

ACC : amylose du canal carpien

ACC-B : amylose du canal carpien avec chirurgie bilatérale

ACC-U : amylose du canal carpien avec chirurgie bilatérale

AL : amylose à chaînes légères d'immunoglobuline

ATTR : amylose à transthyrétine

ATTR<sub>WT</sub> : amylose à transthyrétine sauvage/sénile

ATTR<sub>m</sub> : amylose à transthyrétine mutée/héréditaire

BAV : bloc auriculo-ventriculaire

BBD : bloc de branche droit

BBG : bloc de branche gauche

CC : canal carpien

ECG : électrocardiogramme

ETT : échocardiographie transthoracique

FA : fibrillation auriculaire

FEVG : fraction d'éjection du ventricule gauche

HVG : hypertrophie ventriculaire gauche

IRM : imagerie par résonance magnétique

MC : maladie coronaire

OR : odds ratio

TDC : trouble de la conduction

TTR : transthyrétine

# INTRODUCTION

## **I. Contexte**

L'insuffisance cardiaque est une pathologie fréquente chez les personnes âgées. Elle entraîne une mortalité importante, et une altération franche de la qualité de vie. Les dépenses de santé publique inhérentes à sa prise en charge sont très élevées, et tendent à s'accroître au fil du temps avec le vieillissement de la population. L'identification précoce d'une cause d'insuffisance cardiaque permettrait une prise en charge spécifique plus rapide, et *in fine* une amélioration de la morbi-mortalité, de la qualité de vie, et une diminution des dépenses liées à la gestion des formes les plus avancées, les plus graves<sup>1,2</sup>.

Grâce à la généralisation d'une méthode diagnostique non invasive et accessible (scintigraphie aux biphosphonates), il est généralement admis aujourd'hui que l'atteinte cardiaque de l'amylose systémique à transthyrétine non mutée est une cause courante d'insuffisance cardiaque chez les sujets âgés. L'amylose cardiaque à transthyrétine non mutée souffre cependant d'un retard diagnostique souvent important, qui entraîne une altération du pronostic vital et probablement de la qualité de vie malgré les récentes avancées thérapeutiques de cette maladie<sup>3</sup>.

## **II. Définition**

Le terme « amylose » se réfère à une famille de maladies caractérisées par une accumulation tissulaire progressive d'amas protéiques denses et hautement organisés dont la structure fibrillaire insoluble est principalement composée de feuillets  $\beta$ -plissés antiparallèles étroitement intriqués entre eux.

La nature du précurseur protéique qui génère ces fibrilles amyloïdes permet de distinguer les différents types d'amyloses. Bien que la fréquence et le mode de présentation des 37 types d'amyloses décrits<sup>4</sup> soient très variables d'un type à l'autre, la formation et d'accumulation fibrillaire obéit à un même processus : la fibrillogénèse.

### III. Physiopathologie des amyloses

#### 1) Formation des fibrilles amyloïdes

##### a) Mécanisme général

La fibrillogénèse est un processus ordonné : il fait intervenir une série de modifications structurales d'un précurseur protéique monomérique, qui aboutissent à son oligomérisation puis à la formation de feuilletts  $\beta$  plissés stables.

La première phase, dite de nucléation (*figure 1*) est déclenchée par les modifications conformationnelles d'un précurseur protéique monomérique, qui traduisent une rupture de l'équilibre thermodynamique de sa structure. Ce déséquilibre est souvent multifactoriel et résulterait de l'association de défauts dans la séquence polypeptidique du précurseur, d'une dérégulation du réseau de protéostase qui contrôle ses molécules chaperonnes<sup>5</sup>, et de modifications physico-chimiques du microenvironnement<sup>6</sup>. Les modifications conformationnelles du précurseur monomérique conduisent à l'exposition de ses domaines protéiques pro-amyloïdogènes qui entraînent son oligomérisation.

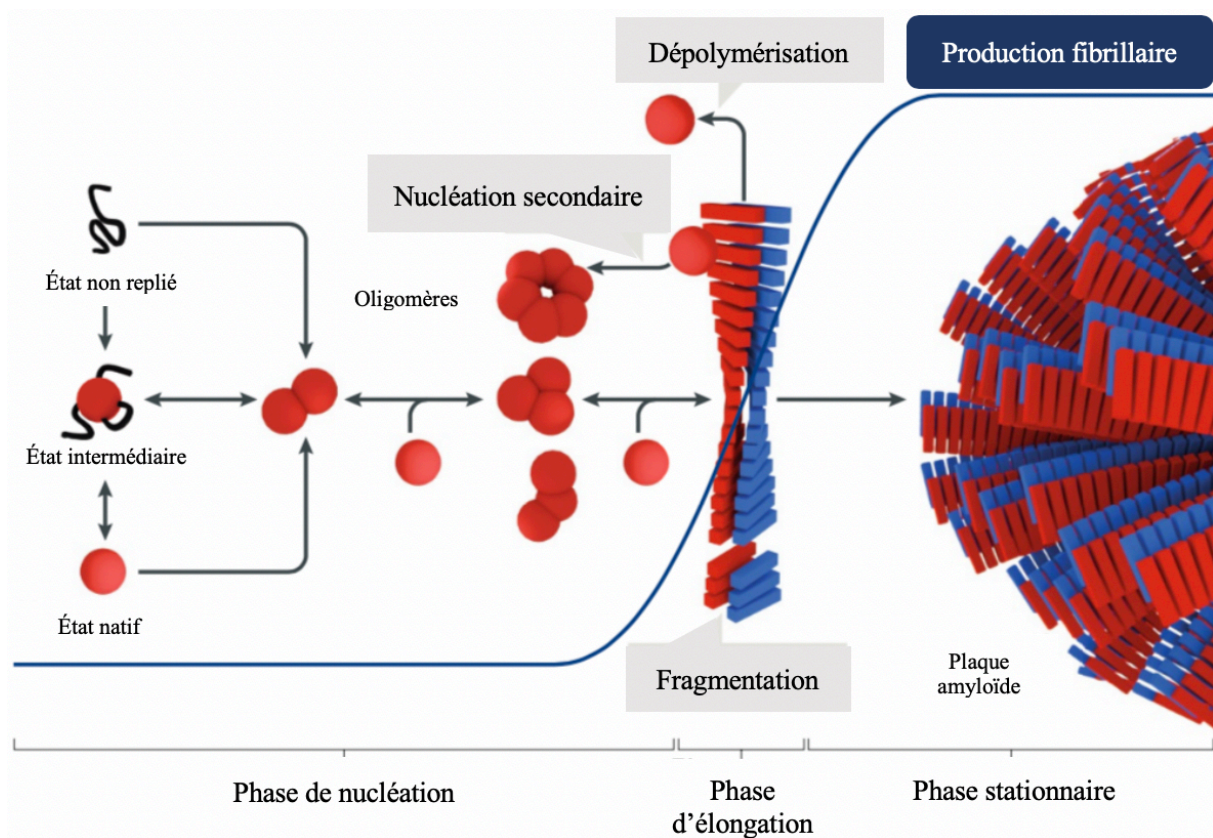


Figure 1. Grandes étapes de la fibrillogénèse à partir d'un précurseur protéique normalement conformé (adaptée de Ladanza MG. Nat Rev Mol Cell Biol 2018)

Les oligomères peuvent ensuite s'assembler soit en structures « terminales » non productrices de fibrilles mais cytotoxiques, soit en structure « pré-amyloïdes » hautement organisées et riches en feuilletts  $\beta$  plissés. À la suite de plusieurs étapes de réorganisation structurale, celles-ci forment alors les fibrilles qui s'accumulent progressivement en plaques dites amyloïdes<sup>7</sup>.

Cette organisation très particulière confère aux dépôts amyloïdes des spécificités tinctoriales qui permettent leur identification en histologie par la coloration au rouge Congo : le dichroïsme jaune-vert et la biréfringence en lumière polarisée. Malgré les réarrangements conformationnels successifs, les fibrilles conservent certaines caractéristiques structurales des précurseurs monomériques qui les ont générés, autorisant leur reconnaissance à l'aide d'anticorps spécifiques : on parle de typage de l'amylose.

La phase d'élongation succède à la phase de nucléation (*figure 1*) : la fibrille se fragmente et entraîne sur chaque nouveau fragment fibrillaire une agrégation de précurseurs protéiques monomériques normalement conformés. Ce phénomène conduit à une croissance fibrillaire exponentielle et à la constitution de plaques amyloïdes. Ces dernières sont stables et résistent souvent à la protéolyse.

Ce mode de propagation avec une « contagion » des précurseurs protéiques monomériques par les fibrilles permet leur diffusion, et rappelle le comportement des maladies à prions, bien que la transmission interindividuelle n'ait jamais été démontrée chez l'homme, à la différence des animaux<sup>8</sup>. Cette diffusion « prion-like » des fibrilles au sein d'un organe entraîne sa dysfonction, par le biais de 2 mécanismes : d'une part la cytotoxicité des espèces protéiques pré-amyloïdes<sup>9</sup>, et d'autre part les troubles mécaniques secondaires à l'accumulation massive des plaques amyloïdes<sup>4,10</sup>.

#### b) Spécificité de l'amylose à transthyrétine

La protéine précurseur en cause dans ce type d'amylose est la transthyrétine (TTR). Il s'agit d'une protéine de transport tétramérique, dont la structure constitutionnellement instable à tendance à se décomposer en monomères pro-amyloïdogènes. Physiologiquement, la clairance de ces monomères empêche leur agrégation. Cependant, les capacités de clairance peuvent être dépassées dans certaines conditions et aboutir à l'accumulation tissulaire de monomères qui se réorganiseront en fibrilles puis en plaques amyloïdes. Schématiquement, deux grands mécanismes sont responsables de ce « dépassement » : l'augmentation de l'instabilité structurale de la TTR d'une part, et la diminution des capacités de clairance d'autre part. La majoration de l'instabilité est notamment rencontrée dans les amyloses héréditaires, où



certaines mutations de la TTR déstabilisent sa structure et augmente sa dissociation en monomères<sup>4</sup>. La diminution de clairance des dépôts protéiques amyloïdes est observée au cours du vieillissement. Si ses déterminants génétiques et épigénétiques restent encore à déterminer, l'altération des réseaux de protéostase entrainerait un défaut de clairance des espèces monomériques de TTR auparavant éliminés<sup>5</sup>.

## 2) Conséquences fonctionnelles des dépôts protéiques

### a) Cytotoxicité

À l'échelle cellulaire, les espèces pré-amyloïdes et les fibrilles sont responsables d'une inhibition du protéasome<sup>11</sup>, d'un dérèglement de l'autophagie et des fonctions mitochondriales<sup>12,13</sup>, de la production d'espèces réactives de l'oxygène<sup>14</sup>, de la séquestration de protéines essentielles aux fonctions cellulaires<sup>15</sup> et de perturbations membranaires<sup>16</sup> (*figure 2*). Ces anomalies aboutissent à la dysfonction voire à la mort cellulaire, et peuvent donc entrainer un retentissement fonctionnel de l'organe touché.

### b) Troubles mécaniques

À la cytotoxicité qui intervient précocement dans l'histoire naturelle de la maladie, s'ajoutent les troubles mécaniques liés à l'infiltration massive d'un organe par les fibrilles et les plaques amyloïdes, qui sont plus tardifs. Ces troubles affectent la compliance, l'élasticité, et la résistance des structures atteintes.

### c) Exemple de la cardiopathie amyloïde

L'exemple des manifestations cardiaques associées aux amyloses à transthyrétine (TTR) ou à chaînes légères d'immunoglobuline (AL) illustre parfaitement ces 2 mécanismes (*figure 3*) : si la cardiopathie amyloïde à TTR ou AL est fréquemment associée à des troubles du rythme cardiaque<sup>17</sup>, il semble que les altérations électrophysiologiques responsables ne dépendent pas que de la charge amyloïde cardiaque. En effet, les patients atteints d'amylose AL présentent des altérations électriques cardiaques plus graves que les patients atteints d'amylose à TTR, en dépit d'une charge amyloïde plus faible<sup>18</sup>.

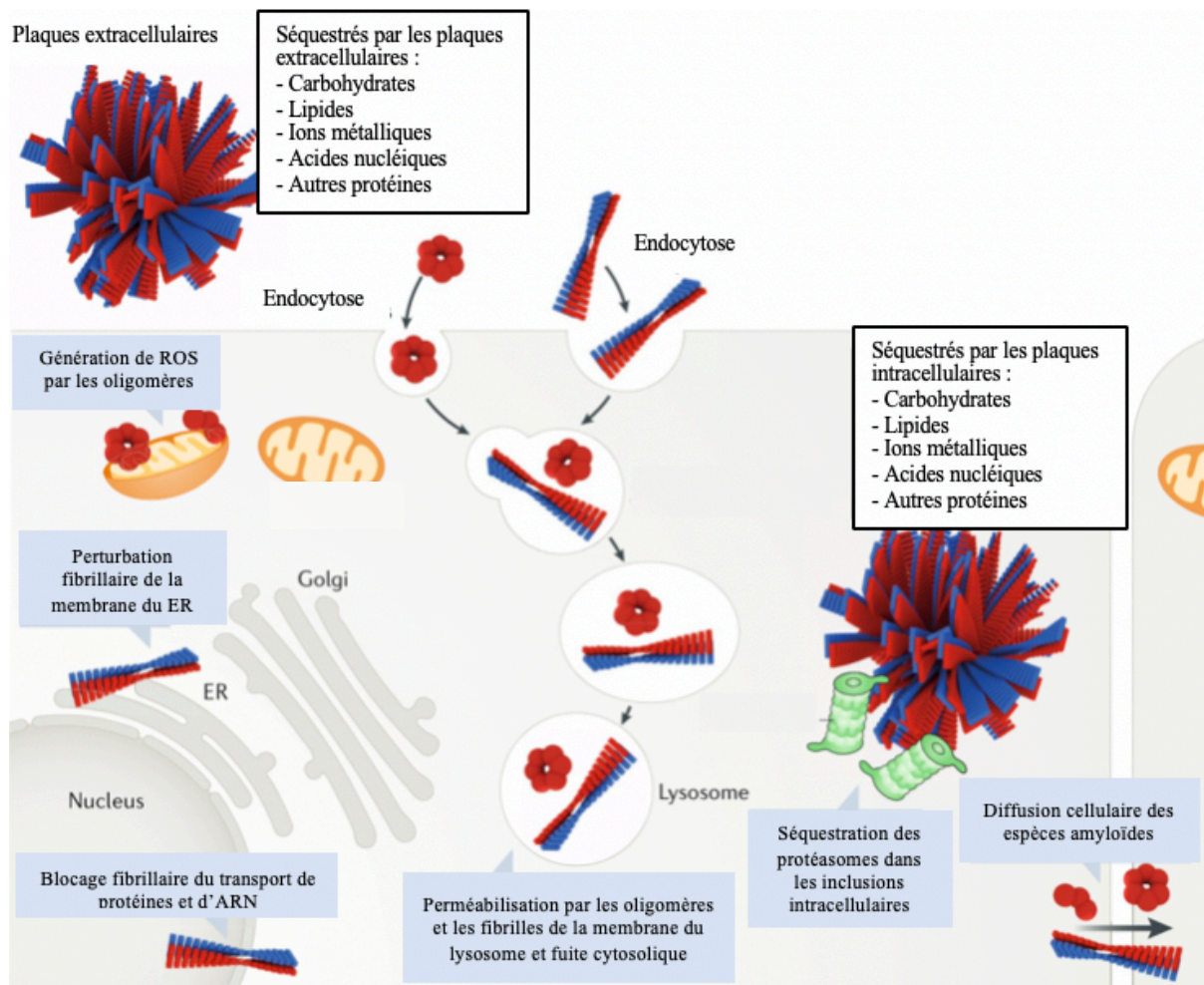


Figure 2. Mécanismes cytotoxiques des espèces pré-amyloïdes (adaptée de Ladanza MG. *Nat Rev Mol Cell Biol* 2018). ER = réticulum endoplasmique, ROS = espèces réactives de l'oxygène

En outre, la réalisation de cartographies électriques intra-auriculaires chez ces malades montre de profondes anomalies fonctionnelles du tissu de conduction intra-auriculaire<sup>19</sup>. Ces résultats suggèrent que la cytotoxicité est en partie responsable des altérations fonctionnelles tissulaires à l'origine des manifestations cliniques, et qu'elle varie selon le type de l'amylose, et donc selon la protéine à l'origine de l'amylose.

En parallèle, l'accumulation progressive de plaques amyloïdes au sein des différentes parois du cœur y entraîne un remaniement structural important, avec un épaissement et une perte de leur compliance. Ces modifications de leurs propriétés mécaniques se traduisent par des troubles de la relaxation et de la distensibilité ventriculaire, qui affectent en premier lieu le remplissage du ventricule gauche. La dysfonction diastolique qui en résulte s'aggrave progressivement jusqu'au stade d'insuffisance cardiaque globale<sup>17</sup>. Les troubles mécaniques et la cytotoxicité ne sont pas indépendants, puisque d'une part l'augmentation des pressions de remplissage ventriculaire gauche entraîne un remodelage structural atrial<sup>20</sup> qui favorise les

troubles du rythme auriculaire<sup>21</sup>, et d'autre par les troubles du rythme supra-ventriculaires entraînent une diminution du débit cardiaque.

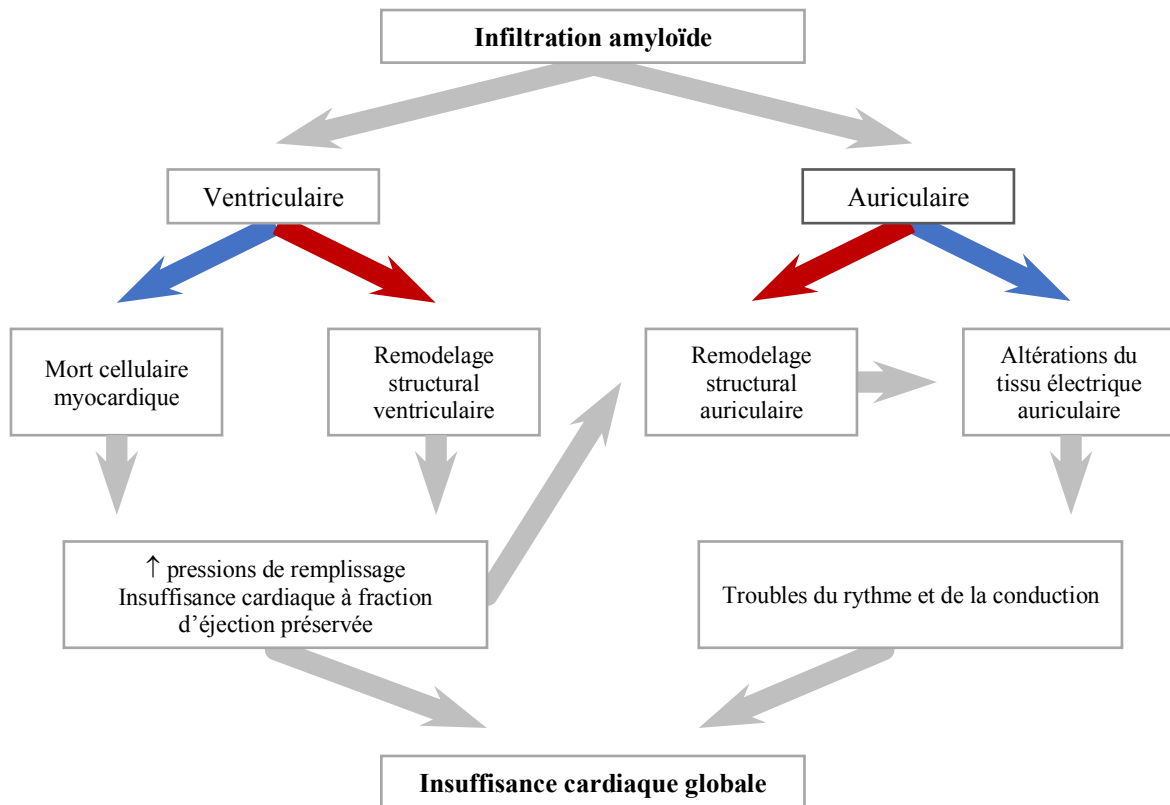
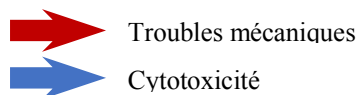


Figure 3. Mécanismes à l'origine de la dysfonction cardiaque des cardiopathies amyloïdes



Si ces deux mécanismes sont communs à la plupart des atteintes d'organes liées aux amyloses, le cœur présente une particularité : les remaniements engendrés par l'amylose initiale (AL ou à TTR) peuvent entraîner le développement synchrone d'une deuxième amylose cardiaque connue sous le nom d'amylose atriale isolée. En effet, le relargage chronique de peptide natriurétique atrial - consécutif à l'augmentation des pressions intra-auriculaires- peut infiltrer les parois atriales, s'organiser en plaques amyloïdes et aggraver les troubles du rythme<sup>22</sup>. À l'image de cette atteinte cardiaque qui grève lourdement la survie et la qualité de vie des malades<sup>23</sup>, la localisation préférentielle des dépôts est déterminante pour le pronostic de la maladie.

### 3) Tropisme des dépôts amyloïdes

Le facteur essentiel qui détermine cette localisation préférentielle à un organe plutôt qu'à un autre est la nature de la protéine qui les génère, et donc le type de l'amylose. Pour 22 des 37 types d'amyloses, le processus infiltratif amyloïde est restreint à un seul organe : On parle d'amyloses localisées. La plupart des protéines précurseurs responsables d'amyloses localisées sont synthétisées et sécrétées par le tissu où elles finissent par s'agréger<sup>4</sup>.

Pour les 15 types restants, le processus est diffus et touche plusieurs organes : on parle alors d'amyloses systémiques<sup>4</sup>. Les mécanismes moléculaires responsables de l'agrégation d'un peptide amyloïdogène à distance de son tissu de production -comme dans les amyloses systémiques- sont encore mal compris, bien que certaines études semblent incriminer un défaut des capacités de chaperonnage à « distance »<sup>24</sup>. Associant souvent des atteintes rénales à des cardiaques et/ou digestives, la plupart des amyloses systémiques sont des maladies graves : tous types confondus, la médiane de survie après le diagnostic était de 45 mois en 2008 (IC 95% 43,2 – 46,7 mois)<sup>25</sup>.

## **IV. Les amyloses systémiques avec atteinte cardiaque**

Si certains types sont exceptionnels et ne concernent que quelques familles dans le monde, d'autres sont moins rares. Les 3 types d'amyloses systémiques les moins rares sont les AL, les AA et les ATTR<sup>25</sup>. Sur ces 3 types, se sont surtout les amyloses AL et ATTR qui se compliquent d'une cardiopathie. L'atteinte cardiaque dans l'amylose à SAA, dite amylose AA est exceptionnelle, et ce type d'amylose, secondaire à une inflammation chronique, tend à disparaître des pays industrialisés depuis l'avènement des biothérapies dans les rhumatismes inflammatoires (qui en étaient les principaux pourvoyeurs)<sup>26</sup>, et à la meilleure prise en charge des infections chroniques.

L'amylose à chaînes légères d'immunoglobulines, ou amylose AL, résulte d'une production aberrante de chaînes légères plasmatiques et mal conformées. Elle est souvent primitive, mais peut aussi être accompagnée dans environ 41% des cas d'un myélome multiple<sup>27</sup>. L'atteinte cardiaque est retrouvée dans 48,8% à 70% des cas<sup>27,28</sup>. Rapidement progressive, la médiane de survie chez les patients non traités est estimée à 6 mois<sup>29</sup>. Bien que sa prévalence soit en augmentation<sup>30</sup>, grâce à une meilleure survie<sup>31</sup>, l'amylose AL reste une maladie rare : son incidence annuelle est estimée à 8 cas / million d'habitants dans les pays industrialisés<sup>25</sup>.

Les amyloses à transthyrétine ou ATTR incluent plusieurs entités qui se distinguent par leur mode de transmission et sur leur tableau clinique. Les ATTR héréditaires, aussi appelées ATTR

mutées (ATTR<sub>m</sub>), sont secondaires à des mutations dans le gène de la transthyrétine. Selon le résidu muté (<http://amyloidosismutations.com/mut-attr.php>), elles peuvent s'associer à un tableau de polyneuropathie et/ou de cardiopathie<sup>32</sup>. Elles atteignent en général des sujets moins âgés que les ATTR sporadiques dites ATTR sauvages (ATTR<sub>WT</sub>) ou encore ATTR séniles qui sont responsables de cardiopathies associées à des troubles ostéo-tendineux. L'essor récent d'une nouvelle méthode diagnostique non invasive (scintigraphie aux biphosphonates) et l'arrivée sur le marché du premier traitement étiologique efficace pour ce type d'amylose explique le net regain d'intérêt pour cette pathologie observé cette dernière décennie.

## **V. L'amylose systémique à TTR sauvage**

### **1) L'ATTR<sub>WT</sub>: Un zèbre qui perd ses rayures**

Historiquement, les ATTR<sub>WT</sub> étaient considérées comme encore plus rares que les AL qui sont pourtant sont très rares<sup>25</sup>, avec une incidence annuelle chez les sujets > 70 ans estimée à 3/million d'habitants.

Plusieurs facteurs ont contribué à en faire un zèbre, avec en premier lieu l'absence de thérapeutique efficace jusqu'à très récemment<sup>33</sup>. D'un point de vue éthique, la recherche de cette maladie grave et incurable était discutable, a fortiori devant l'invasivité de la méthode diagnostique de référence. Celle-ci a longtemps reposé sur la biopsie endomyocardique, qui entraîne des risques significatifs chez ces patients fragiles. Le recours à ce geste était souvent nécessaire devant la rentabilité médiocre des biopsies extra-cardiaques habituellement faites en cas de suspicion d'amylose, comme la biopsie de graisse abdominale qui a une sensibilité de 15 à 28% pour l'ATTR<sup>34</sup>. Aux considérations éthiques s'ajoutaient également des difficultés logistiques, puisqu'un grand nombre de centres hospitaliers n'ont pas les moyens techniques et humains indispensables à sa réalisation.

Deux avancées majeures dans la prise en charge de cette maladie ont permis récemment de s'affranchir de ces limites.

Tout d'abord diagnostique : en 2016, Gillmore & al. ont montré que le rehaussement cardiaque en scintigraphie osseuse au DPD-<sup>99</sup>Tc a une sensibilité proche de 100% et une spécificité de 86% pour le diagnostic de cardiopathie amyloïde à TTR (ATTR<sub>WT</sub> ou ATTR<sub>M</sub>). Les quelques faux positifs de cette étude correspondaient à des cardiopathies amyloïdes AL, si bien qu'en cas d'absence de gammopathie monoclonale la scintigraphie a une valeur prédictive positive et une spécificité de 100%<sup>35</sup>. Non invasive et très accessible dans les pays industrialisés, elle tend à remplacer la biopsie endomyocardique dans la grande majorité des cas. La réalisation de

scintigraphies chez des patients atteints d'une insuffisance cardiaque à fraction d'éjection du ventricule gauche (FEVG) préservée ou d'un rétrécissement aortique calcifié sévère a retrouvé des cardiopathies amyloïdes à TTR dans respectivement 13% (que des ATTR<sub>WT</sub>)<sup>36</sup> et 16% des cas (recherche d'ATTR<sub>m</sub> non réalisée)<sup>37</sup>. La relecture de scintigraphies tout venant de patients > 75 ans a même retrouvé un rehaussement cardiaque significatif dans 2,78% des cas<sup>38</sup>. Bien que sa prévalence globale soit encore difficile à établir, ces chiffres suggèrent que cette maladie est beaucoup plus fréquente qu'on le pensait il y a encore quelques années<sup>25</sup>.

Cette avancée diagnostique majeure a pris tout son sens fin 2018, à la lumière des résultats de l'essai contre placebo du Tafamidis, un stabilisateur du tétramère de la transthyréline : avec une réduction de la mortalité de 30% et une diminution des hospitalisations de 32%, la cardiopathie amyloïde à TTR bénéficiait enfin de son premier traitement<sup>33</sup>. En moins de 10 ans, la très rare et incurable cardiopathie amyloïde à TTR est devenue fréquente et traitable : le zèbre a perdu ses rayures.

## 2) La cardiopathie amyloïde à transthyréline sauvage

### a) Présentation clinique

La CA-ATTR<sub>WT</sub> (*figure 4*) est une pathologie du sujet âgé à prédominance masculine : L'âge moyen au diagnostic varie de 73 à 79,4 ans, et 81 à 98% des patients sont des hommes. L'insuffisance cardiaque est de loin sa manifestation la plus fréquente. Symptomatique dans 65 à 85% des cas initialement, c'est souvent le signe qui mène au diagnostic. Elle est fréquemment associée à des troubles du rythme et de la conduction à l'électrocardiogramme (ECG), avec une fibrillation atriale (FA) retrouvée dans 43 à 67% des cas, un bloc auriculo-ventriculaire (BAV) dans au moins 11 à 30,8% des cas, et un bloc de branche droit ou gauche (BBD, BBG) dans 15 à 20% des cas. À l'échographie cardiaque transthoracique (ETT), tous les patients ont une hypertrophie du ventricule gauche (HVG), et 1 patient sur 3 présente déjà une réduction de la FEVG<sup>17</sup> au moment du diagnostic. Si ces manifestations -détectables sur des examens de routine- peuvent être évocatrices, aucune n'est cependant spécifique de la cardiopathie amyloïde à TTR.

L'évaluation de paramètres plus complexes et plus spécialisés par ETT ou IRM cardiaque est alors nécessaire pour pouvoir la distinguer d'une autre cardiomyopathie hypertrophique, à l'image des paramètres de déformation myocardique ou du pattern de prise de contraste en IRM<sup>39,40</sup>.

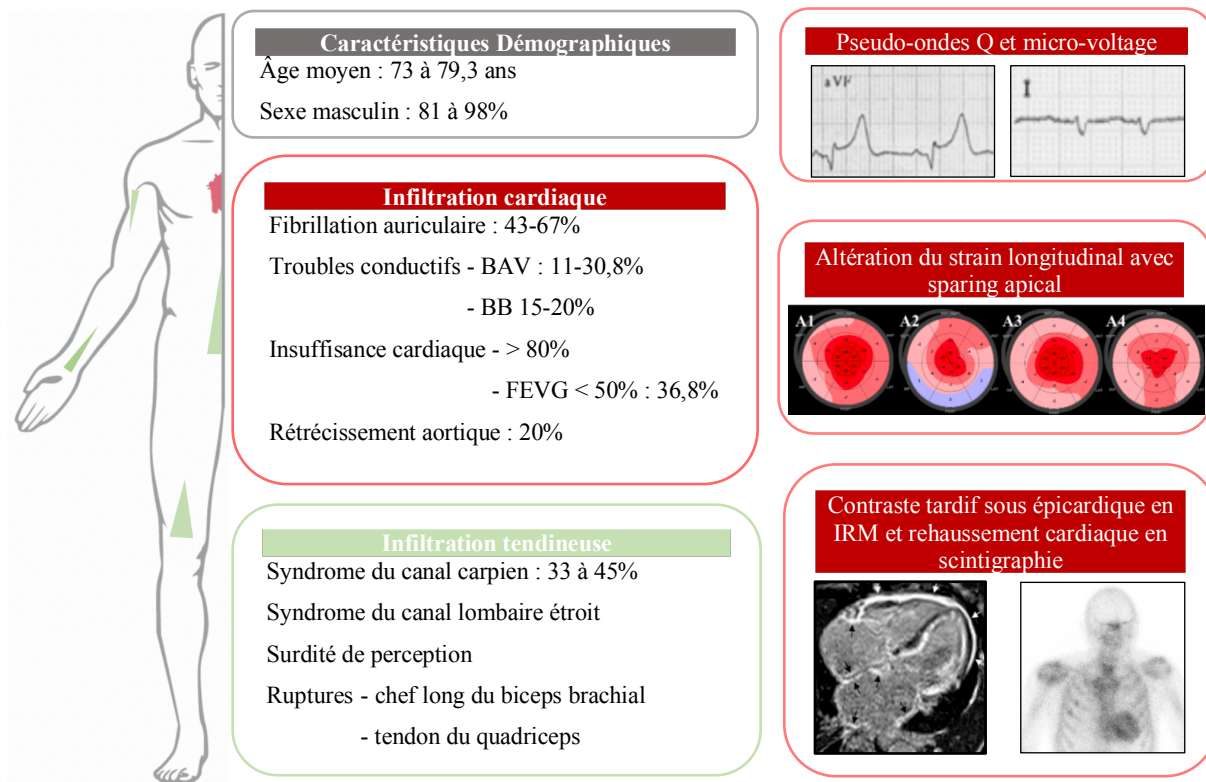


Figure 4. Principales manifestations syst miques associ es   l'ATTR<sub>WT</sub>.  
 BAV = bloc auriculo-ventriculaire ; BB = blocs de branche ; FE = fraction d' jection du ventricule gauche

L'association de ces signes cliniques,  lectrocardiographiques et  chocardiographiques ou IRM doit faire r aliser une scintigraphie osseuse au DPD-<sup>99</sup>Tc, seul examen non invasif capable de discriminer dans la majorit  des cas les 2 types d'amylose cardiaque (AL ou ATTR), pr requis indispensable   traitement sp cifique. En dehors de cet aspect diagnostique, l' valuation de tous ces param tres pr sente un int r t th rapeutique, pour l'optimisation des traitements symptomatiques et un int r t pronostic.

#### b) Pronostic fonctionnel et pronostic vital

Bien que son  volution soit moins rapide que la forme AL, la cardiopathie amylo ide   TTR<sub>WT</sub> n'en est pas moins grave : la plus grande s rie publi e   ce jour (711 patients) rapporte une survie m diane de 57 mois (4,75 ans)   partir du diagnostic<sup>3</sup>. Sans surprise, les variables les plus associ es   une r duction de la survie en analyse multivari e sont celles qui refl tent la gravit  de l'atteinte cardiaque : l'augmentation des NT-proBNP, la diminution du d bit de filtration glom rulaire (probablement li    un syndrome cardio-r nal de type II<sup>41</sup>), la diminution de la FEVG, et la diminution des performances au test de marche de 6 minutes. Si d'autres  tudes ont mis en  vidence l'impact d favorable de certains param tres de d formabilit  myocardique sur la survie<sup>42</sup>, les NT-proBNP sont plus pratiques,   tel point qu'ils font partie de

2 scores composites simples prédictifs de la survie<sup>43,44</sup>. Le score « NAC » (pour National Amyloidosis Center) développé par Gillmore et al (tableau 1) stratifie les patients dans 3 groupes de survie selon l'élévation du NT-proBNP >3000 ng/ L et la diminution du débit de filtration glomérulaire (DFG) estimé par la formule du MDRD < 45 mL/min/1,73m<sup>2</sup> (stade CKD 3B).

Dans la cardiopathie amyloïde à TTR, les manifestations cardiaques responsables de l'élévation du NT-proBNP et de la diminution du DFG dépendraient plus de la charge amyloïde globale que de la cytotoxicité cardiaque des espèces protéiques amyloïdes (à la différence de l'amylose AL)<sup>18</sup>. Ce processus infiltratif est progressif, et il est vraisemblable que les patients en stade NAC III aient une cardiopathie amyloïde qui évolue déjà depuis plusieurs années.

**Tableau 1. Survie médiane des CA-ATTR selon le stade NAC (adapté de Lane T. Circulation 2019)**

	DFG (mL/min)	NT-proBNP (ng/L)	Survie médiane (mois)
<b>Stade I</b>	≥ 45	≤ 3000	68
<b>Stade II</b>	Stage non I et non III		42,5
<b>Stade III</b>	< 45	> 3000	25,9

Dans l'étude de survie des cardiopathies amyloïdes à TTR de Lane et al<sup>3</sup>, il est très intéressant de constater que les patients dont le diagnostic est antérieur à 2012 ont une réduction significative de la survie comparés aux patients diagnostiqués entre 2012 et fin 2017. L'amélioration de la survie observée après 2012 n'est pas imputable au Tafamidis, autorisé par les autorités fin 2018. Elle est en revanche probablement liée en grande partie à l'utilisation de la scintigraphie au DPD-<sup>99</sup>Tc qui a facilité le diagnostic de la cardiopathie amyloïde à TTR et a entraîné une réduction importante du délai diagnostic. Une donnée importante soutient cette supposition : la proportion de patients avec une CA-ATTR évoluée au diagnostic, en stade NAC III, est plus importante avant 2012 qu'après, et inversement, la proportion de stade NAC I est moins importante avant 2012 qu'après.

Une autre étude rapporte qu'un délai diagnostic > 1 an serait associé à un taux de NT-proBNP significativement plus élevé et un intervalle PR plus long au diagnostic de cardiopathie amyloïde à TTR<sup>45</sup>. De plus, ignorer le diagnostic sous-jacent de cardiopathie amyloïde à TTR devant une insuffisance cardiaque entraîne la mise en place des traitements symptomatiques standards de l'insuffisance cardiaque. Or, ces traitements -associés à une réduction significative de la mortalité dans la plupart des cardiopathies- peuvent aggraver la cardiopathie amyloïde à TTR : les chronotropes négatifs empêchent l'augmentation compensatoire de la fréquence



cardiaque nécessaire au maintien du débit cardiaque, les inhibiteurs du système rénine-angiotensine sont souvent mal tolérés et entraînent une chute trop importante de la pression artérielle, et la Digoxine peut être « piégée » dans les dépôts amyloïdes et entraîner des morts subites<sup>46</sup>.

A la lumière de ces observations, le retard diagnostique dont souffre une proportion importante de patients atteints de cardiopathie amyloïde à TTR semble être associé à un mauvais pronostic et à une altération majeure de la qualité de vie<sup>3</sup>.

### 3) La problématique du délai diagnostique

Mais en dépit du progrès apporté par la scintigraphie, cette pathologie souffre encore d'un retard de prise en charge important, puisque 59% des patients diagnostiqués entre 2012 et 2017 ont une cardiopathie de stage NAC II, et 16% de stage NAC III au moment du diagnostic. De plus, 42% des patients auraient un délai entre le premier symptôme et le diagnostic supérieur à 4 ans<sup>3</sup>. Beaucoup d'autres indices témoignent d'un processus infiltratif déjà avancé au diagnostic de CA-ATTR, suggérant ce retard important, comme la proportion d'insuffisance cardiaque stade III NYHA (25 à 31,5%), la diminution de la FEVG dans 1 cas sur 3, ou encore l'importance de HVG qui est retrouvée chez tous les malades et dont l'épaisseur septale moyenne est de  $17,3 \text{ mm} \pm 3$ <sup>17</sup>.

Sa réputation de zèbre et la non spécificité des manifestations de la cardiopathie amyloïde à TTR contribuent beaucoup à ce délai : ses signes sont en effet volontiers attribués aux nombreuses comorbidités dont sont atteints les patients âgés, et pas à une maladie que beaucoup pensent très rare : quoi de plus banal qu'une HVG chez un septuagénaire hypertendu et diabétique ? Comme cela est enseigné dès la faculté de médecine : au bruit de sabots, penser à un cheval, et pas à un zèbre. En dehors de ce célèbre adage, tous les médecins ont également appris les signes évocateurs de CA, comme le micro-voltage à l'ECG ou le septum hyper-scintillant à l'ETT, alors que ces signes sont en réalité très peu sensibles : leur prévalence respective chez les malades serait de 33%<sup>17</sup> et de 25%<sup>39</sup>.

Cette problématique reste d'actualité malgré l'arrivée en 2018 du premier traitement spécifique de la CA-ATTR, le Tafamidis, puisque celui-ci n'est efficace que sur les formes les moins avancées (NYHA I et II) et n'entraîne aucune réduction de la mortalité et aucune diminution du nombre d'hospitalisations chez les patients les plus évolués (NYHA III)<sup>33</sup>. De plus, ce nouveau stabilisateur de la TTR ralentit la progression de l'ATTR, mais ne permet pas

d'éliminer des dépôts amyloïdes déjà présents. En d'autres termes, s'il empêche son aggravation, il ne permettrait à priori pas de l'améliorer et participerait donc à la chronicisation de cette maladie dont les symptômes sont souvent très invalidants à un stade avancé<sup>3</sup>.

Si de nouvelles pistes thérapeutiques permettant l'élimination de ces dépôts amyloïdes sont à l'étude, notamment les anticorps monoclonaux anti-transthyréline ou encore les anticorps anti-fibrillaires et les anticorps anti-SAP<sup>47</sup>, les espoirs d'amélioration de la survie et de la qualité de vie des patients dans les années à venir passeront probablement plus par un diagnostic plus précoce. Que plus de  $\frac{2}{3}$  des patients soient encore diagnostiqués devant une insuffisance cardiaque et que  $\frac{1}{3}$  d'entre eux aient un stade de dyspnée  $\geq$  NYHA III au moment du diagnostic<sup>17</sup> montre les progrès encore à réaliser.

#### 4) Améliorer la précocité diagnostique

L'un de ses signes précoces d'amylose à transthyréline sauvage est le syndrome du canal carpien. Présent 33 à 45% des cardiopathies amyloïdes à TTR<sub>WT</sub> et souvent bilatéral<sup>17</sup>, il précéderait en moyenne de 6.1 années [ $\pm$  4.6] l'atteinte cardiaque<sup>48</sup>. De plus, une étude sur population danoise a montré récemment que les patients âgés opérés pour un syndrome du canal carpien ont un risque plus important de développer de la FA ou une insuffisance cardiaque dans les 7 années qui suivent l'opération. Ce risque serait encore plus important en cas de syndrome du canal carpien bilatéral. Bien qu'aucune biopsie synoviale n'ait été faite, ce sur-risque suggère fortement l'implication de l'amylose<sup>49</sup>. Sperry BW et al ont conduit une étude pilote chez 98 patients  $\geq$  50 ans opérés pour un syndrome du canal carpien : sur les 98 biopsies peropératoires réalisés, 7 ATTR ont été trouvées, dont 2 héréditaires, et 1 seul des 7 patients présentait une cardiopathie amyloïde à TTR à la scintigraphie<sup>50</sup>. Bien que l'effectif soit très restreint, cette étude montre que la mise en évidence de lésions d'amylose au moment d'une chirurgie de syndrome du canal carpien pourrait inciter à rechercher une cardiopathie amyloïde concomitante.

Les manifestations cardiaques comme la FA pourraient être un signe d'alerte et aider à mieux cibler les patients à risque parmi les milliers d'entre eux qui sont opérés pour un SCC chaque année. Cependant la proportion de ces manifestations cardiaques compatibles avec une CA-ATTR au moment du diagnostic d'ATTR<sub>WT</sub> du canal carpien (CC-ATTR<sub>WT</sub>) n'est pas connue, et devant la prévalence importante des maladies cardio-vasculaires dans cette population âgée, le lien de causalité entre les signes cardiaques et l'amylose est difficile à établir.

Dans ce contexte, nous avons mené une étude cas-témoins qui s'intéresse à la présence de manifestations cardiaques compatibles avec une CA-ATTR<sub>WT</sub> au moment de la chirurgie de canal carpien selon la mise en évidence ou non d'une amylose du canal carpien.

Notre hypothèse d'étude est qu'au moment du diagnostic d'amylose du canal carpien, les patients ont présenté ou présentent déjà plus de signes compatibles avec une CA-ATTR<sub>WT</sub> que les patients opérés pour syndrome du canal carpien mais sans amylose.

## MATÉRIEL ET MÉTHODE

### 1) Objectifs de l'étude

L'objectif principal est de montrer que les patients opérés d'un syndrome du canal carpien et présentant des dépôts amyloïdes sur leur biopsie de synoviale présentent des manifestations compatibles avec une amylose cardiaque à transthyrétine. Les objectifs secondaires sont 1) de rechercher un rapport entre la charge amyloïde au niveau du canal carpien (atteinte uni ou bilatérale, amylose uni ou bilatérale) et les manifestations cardiaques, 2) de décrire les données disponibles des scintigraphies osseuses aux biphosphonates dans cette population.

Pour cela, nous avons réalisé une étude rétrospective de type cas-témoin, unicentrique, comparant les manifestations cardio-vasculaires de patients opérés au Centre Hospitalier de Saint-Quentin entre janvier 2010 et Novembre 2018 pour un syndrome du canal carpien en regard de la présence ou non de dépôts amyloïdes sur la biopsie peropératoire de synoviale.

### 2) Population étudiée

Les cas correspondent aux patients avec une amylose du canal carpien, et les contrôles aux patients sans amylose du canal carpien. Les sujets ont été identifiés à partir de la base de données du service d'anatomo-pathologie du Centre Hospitalier de Saint-Quentin, et leurs données cliniques, échographiques et scintigraphiques ont été collectées dans les dossiers médicaux informatisés de l'hôpital au moyen d'une fiche de recueil préétablie.

Le tissu analysé chez les sujets était de la synoviale des fléchisseurs du carpe, obtenue par tenosynovectomie au cours d'une chirurgie de canal carpien réalisée par voie endoscopique ou en ciel ouvert. Tous les patients  $\geq 65$  ans avait systématiquement une coloration au rouge Congo. Les patients  $< 65$  ans avaient une coloration au rouge Congo en cas de signes évocateurs en colorations standards, comme les plages amorphes. L'amylose du canal carpien était définie histologiquement par des dépôts rouges après coloration au rouge Congo, et biréfringents verts-jaunes en lumière polarisée. Le typage de l'amylose n'était pas réalisé.

La date du diagnostic d'amylose était définie comme la date de prélèvement de synoviale. En cas d'atteinte bilatérale, c'est la date du premier prélèvement de canal carpien retrouvant de l'amylose qui était retenue.

Les cas ont été inclus en cas d'amylose histologiquement prouvée, sur au moins un prélèvement de synoviale. Les patients avec une chirurgie bilatérale de canal carpien ont été considérés

comme des cas si au moins un des côtés était positif pour l'amylose. Les témoins ont été inclus en cas d'absence d'amylose prouvée histologiquement par la négativité de la coloration au rouge Congo.

Les critères d'exclusion étaient l'absence de donnée clinique dans le dossier informatisé des patients, les antécédents d'amylose, de myélome multiple et de polyarthrite rhumatoïde diagnostiqués avant la chirurgie du canal carpien.

Un appariement des cas et des contrôles a été réalisé selon un ratio 1 :1, sur l'âge à la date de chirurgie ( $\pm 2$  ans) et le sexe.

### 3) Variables d'intérêt

#### a) Variables recueillies

Les données suivantes ont été collectées : âge à la chirurgie, sexe, latéralité de la chirurgie, présence d'une hypertension artérielle (HTA), d'un diabète, d'une hypercholestérolémie, d'une obésité, existence de FA et de troubles de conduction (TDC), présence d'un pacemaker (PM), existence d'un rétrécissement aortique (RA), existence d'une coronaropathie, réalisation d'une ETT, présence d'une hypertrophie ventriculaire gauche à l'ETT, présence d'une insuffisance cardiaque à l'ETT, réalisation d'une scintigraphie osseuse corps entier au  $^{99}\text{Tc}$ , délai chirurgie-scintigraphie, présence et intensité de la fixation cardiaque la scintigraphie.

#### b) Définitions

Toutes les variables étudiées n'étaient prises en compte que si elles précédaient la chirurgie de canal carpien.

La FA et les troubles de la conduction ont été rapportés en cas d'antécédents documentés de FA et de troubles de la conduction mentionnés dans le dossier. Lorsque le type de FA (permanent, persistant, paroxystique) était précisé, il était rapporté, sinon il était décrit comme « non spécifié ». Le type de TDC (hémi bloc antérieur gauche, bloc de branche droit et gauche, blocs auriculo-ventriculaires de 1<sup>er</sup>, 2<sup>ème</sup> ou 3<sup>ème</sup> degrés) était toujours rapporté. Lorsqu'un ECG antérieur à la chirurgie était disponible, il était analysé, et la FA et les TDC étaient définis sur les critères de l'European Society of Cardiology (ESC). La mention de traitements anticoagulants et/ou de traitements anti-arythmiques n'était pas retenue comme critère pour rapporter la FA. Le RA a été rapporté en cas de mention dans le dossier médical ou sur un compte rendu échocardiographique. Les autres types de valvulopathies (insuffisance aortique, mitrale ou tricuspide, rétrécissement mitral ou tricuspide) n'étaient pas rapportés. Pour les

interventions valvulaires aortiques, seuls les cas secondaires à un RA étaient rapportés et tous les TAVI (implantation valvulaire aortique percutanée) comptaient comme des RA.

Les coronaropathies étaient rapportées en cas de mention dans le dossier médical, et le type de coronaropathie (syndrome coronarien aigu, angor) était précisé. L'association de traitements antiagrégants plaquettaires à des traitements bêtabloquants et inhibiteurs du système rénine angiotensine ne permettait pas de retenir le critère de coronaropathie.

La présence d'une HVG a été rapportée si elle était mentionnée dans un compte rendu échocardiographique ou si la mesure du septum interventriculaire (SIV) était  $\geq 12$  mm. Lorsque la mesure exacte du SIV (en mm) était disponible, elle était rapportée. L'existence d'une insuffisance cardiaque a été rapportée si elle était mentionnée dans un compte rendu échographique ou si la mesure de la FEVG était  $\leq 50\%$ <sup>51</sup> (critères ESC). Lorsqu'elle était disponible, la mesure de la FEVG était rapportée pour les patients insuffisants cardiaques. La mention de traitements diurétiques, d'antagoniste de l'aldostérone, de bêtabloquants ou d'inhibiteur du système rénine-angiotensine-aldostérone ne permettait pas de retenir le critère d'insuffisance cardiaque.

L'HTA, le diabète, l'hypercholestérolémie et l'obésité étaient rapportés en cas de mention dans le dossier, ou en cas d'indice de masse corporelle ( $IMC = \text{poids(kg)}/\text{taille(m)}^2$ ) calculée  $\geq 30$  kg/m<sup>2</sup> (définition OMS) pour l'obésité, en cas de prise de traitement par insuline ou antidiabétiques oraux pour le diabète. Le traitement par hypocholestérolémiants ne permettait pas de retenir le critère d'hypercholestérolémie.

Chez les patients avec une scintigraphie osseuse corps entier, les images étaient relues par un médecin scintigraphiste expérimentée en aveugle des données cliniques. La rétention cardiaque était évaluée selon deux méthodes sur une image de scintigraphie de face : la méthode semi-quantitative de Perugini (grade 0 = pas de rehaussement cardiaque, grade 1 = rehaussement dont l'intensité est inférieure à celle des os, grade 2 = rehaussement de même intensité que les os, et grade 3 = rehaussement supérieur à celui des os)<sup>52</sup> et la méthode quantitative en comptant le nombre de pixels dans une région d'intérêt sur le cœur (H), corrigée sur le compte de pixels controlatéral (CL) permettant le calcul du ratio cœur-controlatéral (H/CL)<sup>53</sup> grâce au logiciel d'analyse d'images FIJI (*figure 5*). Une amylose cardiaque a été définie scintigraphiquement par un grade de Perugini  $\geq 2$  et par un ratio H/CL  $> 1,2$  au lieu de 1,4. Ce seuil de 1,2 a été choisi car l'acquisition des images était réalisée au temps tardif exclusivement, soit 3h après l'injection du traceur, ce qui entraîne une augmentation de la fixation osseuse<sup>38</sup>.

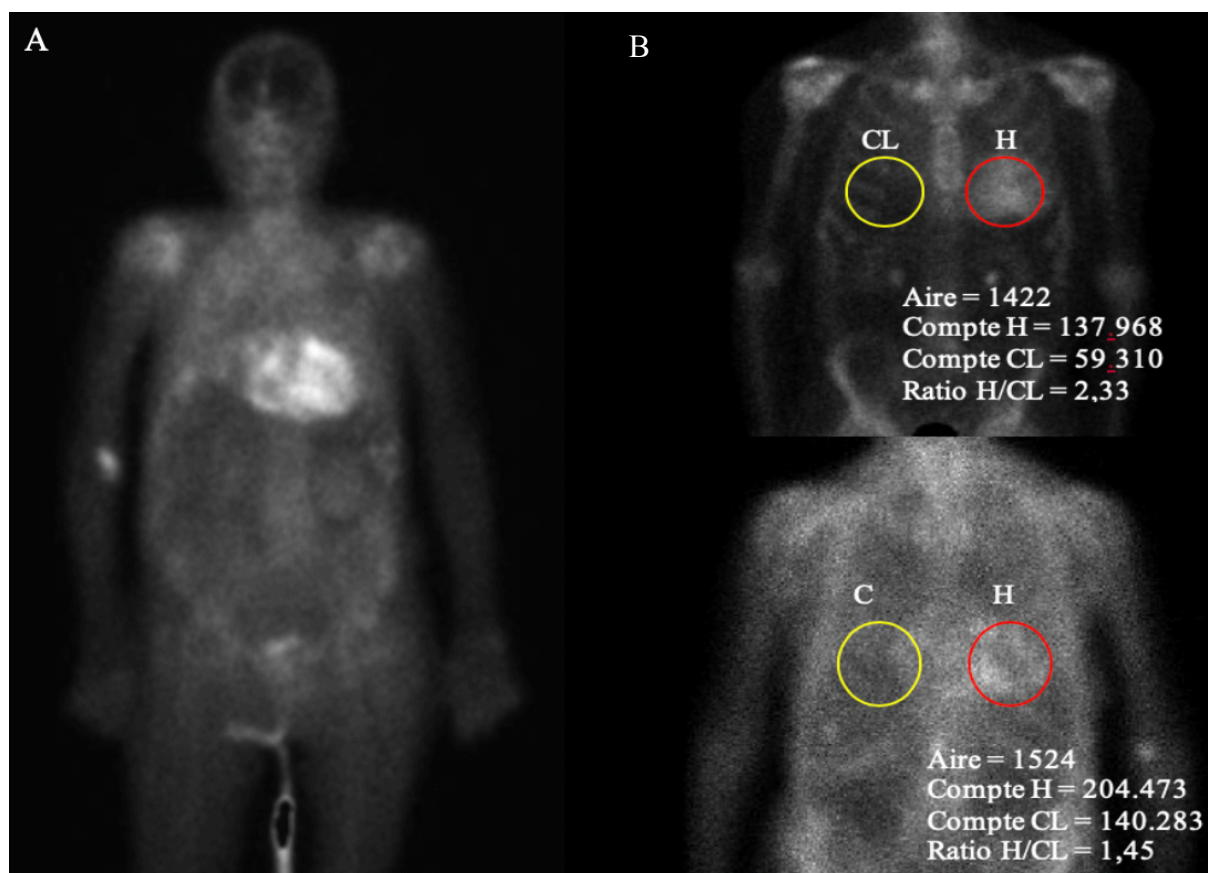


Figure 5. Méthodes d'évaluation de la rétention cardiaque d'une scintigraphie osseuse corps entier au  $^{99}\text{Tc}$ -HMDP  
 A : Vue de face, amylose cardiaque de grade Perugini 3 ; B : comptage des pixels des régions d'intérêt H (en rouge) et CL (en jaune) et calcul du ratio H/CL grâce au logiciel FIJI

#### 4) Statistiques

Des statistiques descriptives ont été utilisées pour synthétiser les données : moyenne (écart-type) pour les variables de distribution gaussienne, et médiane [intervalle interquartile] pour les variables non gaussiennes. La comparaison de proportions entre les 2 groupes appariés a été réalisée avec un test de Mc Nemar. La comparaison de proportions entre sous-groupes non appariés a été réalisée avec un test du Chi-2. Les variables continues ont été comparées entre les groupes par un test de Wilcoxon. L'association entre la présence d'une amylose et les variables d'intérêt (FA, troubles de conduction, etc.) a été étudiée par un modèle de régression logistique conditionnelle, permettant l'ajustement sur de potentiels facteurs confondants (HTA, etc.). Toutes les variables explicatives introduites dans le modèle étaient binaires. Tous les tests étaient bilatéraux, et une valeur de  $p < 0,05$  était considérée comme statistiquement significative. L'analyse a été effectuée sous logiciel SAS 9.4 (SAS Institute, Inc.).

## 5) Éthique

Conformément à la législation française, le traitement des données était déclaré auprès de la Commission Nationale de l'Informatique et des Libertés (déclaration n°2206990 v 0). L'étude était réalisée en accord avec les principes de la Déclaration de Helsinki.





# RÉSULTATS

## 1) Population de l'étude

Du 1<sup>er</sup> janvier 2010 au 31 octobre 2018, 824 patients ont été opérés du canal carpien et ont eu une biopsie synoviale avec une coloration au rouge Congo au Centre Hospitalier de Saint Quentin. Des dépôts amyloïdes (groupe A+) ont été mis en évidence chez 361 patients /824 (43,8%) contre 463 patients /824 (56,2%) sans dépôts d'amylose (groupe A-). L'âge médian des 361 patients A+ est de 79,3 ans [74-84] et 47,9% d'entre eux sont des hommes. L'âge médian des 463 patients A- est de 76,2 ans [72,2-81,1] et 37,4% sont des hommes. Cent seize patients ont été exclus du groupe A+ et 121 du groupe A- essentiellement en raison d'un manque de données disponibles dans le dossier. Enfin, l'appariement a entraîné la non analyse de 24 patients du groupe A+ pour lesquels un appariement selon les critères voulus n'a pas été possible. Au total 221 paires de cas (A+) et témoins (A-) appariées de façon aléatoire sur le sexe et l'âge ( $\pm 3$  ans) ont été analysées (*figure 5*).

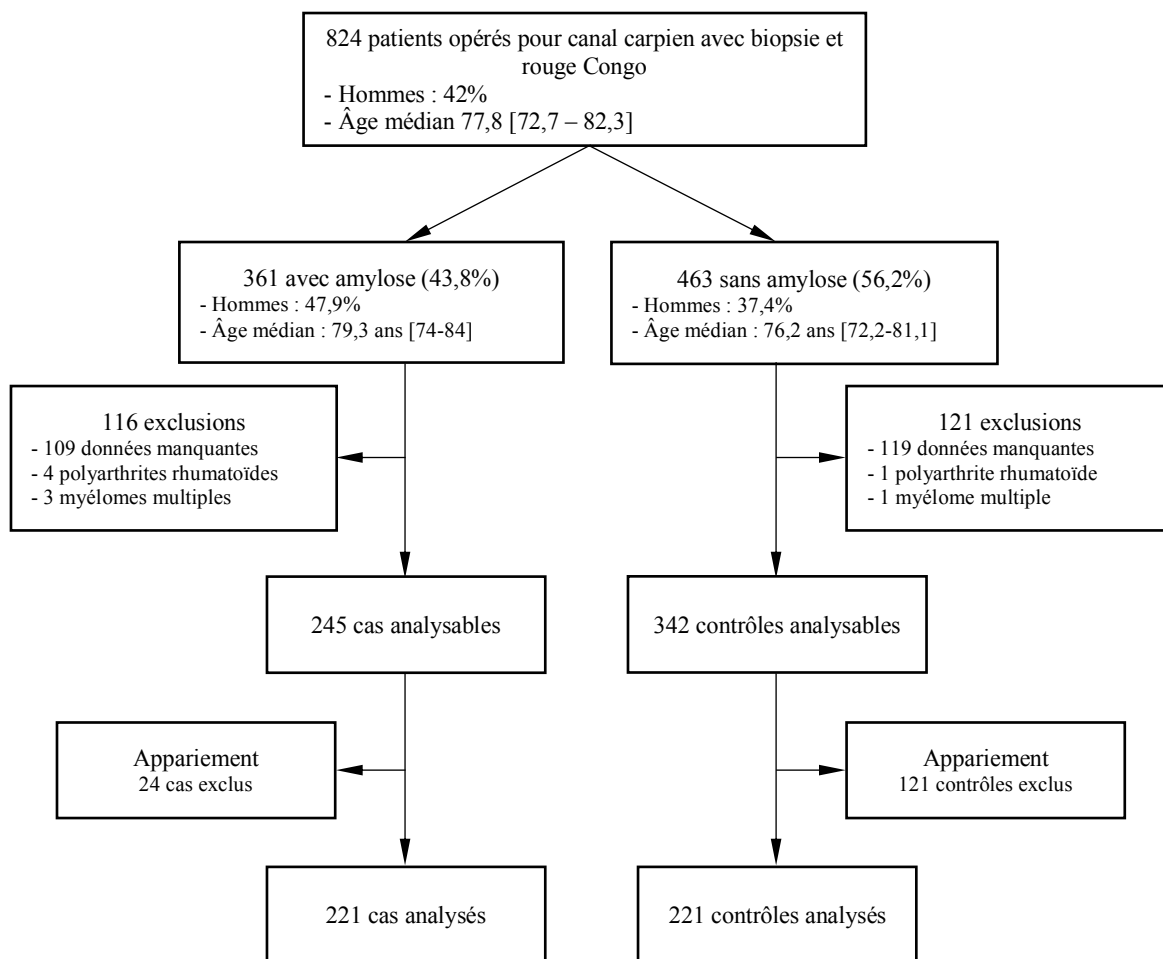


Figure 6. Diagramme de flux de la population d'étude

## 2) Caractéristiques de base

Après appariement, l'âge médian à la chirurgie du canal carpien est de 78,6 ans [73,6-83,2] pour les cas et de 78,6 ans [73,6-82,7] pour les témoins, et chaque groupe est constitué de 54,9% d'hommes.

La distribution des facteurs de risque cardio-vasculaires est comparable dans les deux groupes : l'HTA touche 74,32% des cas et 76% des témoins ( $p = 0,74$ ), l'hypercholestérolémie 35,59% des cas et 35,14% des témoins ( $p = 1$ ), le diabète 22,97% des cas et 27,93% des témoins ( $p = 0,83$ ) et l'obésité 9,91% des cas et 12,61% des témoins ( $p = 0,117$ ) (*tableau 2*).

Concernant les manifestations cardiaques, les patients avec amylose du canal carpien ont significativement plus de FA (tous types) que les témoins, avec une proportion respective de 53/221 (24%) et de 25/221 (11,3%) ( $p = 0,0002$ ). Les FA paroxystiques et permanente/persistantes sont retrouvées chez 8,6 et 9,1% des cas respectivement, et 3,17% et 5,9% des témoins. Les cas présentent également significativement plus de TDC (tous types), qui touchent 40/221 (18,1%) d'entre eux contre 25/221 (11,3%) témoins ( $p = 0,0001$ ). Concernant les blocs auriculo-ventriculaire (BAV), les cas présentent 5,43% de BAV de 1<sup>er</sup> degrés (BAV 1), 1,36% de BAV de 2<sup>ème</sup> degrés (BAV 2), et 0,45% de BAV de 3<sup>ème</sup> degrés (BAV 3), et les témoins 3,62% de BAV 1, 0,45% de BAV 2 et 2,71% de BAV 3. La proportion de RA et de coronaropathies (MC) (tous types) est comparable chez les cas et les témoins, avec 17/221 (7,7 %) RA chez les cas et 8/221 (3,6%) chez les témoins ( $p = 0,11$ ) et 38/221 (17,2%) de MC chez les cas et 31/221 (14%) chez les témoins ( $p = 0,51$ ) (*tableau 2*).

Concernant les caractéristiques échographiques, 53/221 cas et 57/221 témoins ont eu une ETT ( $p = 0,74$ ). Les analyses sur le sous-groupe de patients avec une ETT montrent que les cas ont significativement plus d'HVG que les témoins (35/53 soit 66% versus 12/57 soit 21%,  $p = 0,0001$ ). La mesure du septum interventriculaire, disponible chez 10 /35 (28,6%) des cas avec HVG, était évaluée à 15 mm [13 – 18]. La mesure du septum n'était disponible que chez 2 sujets du groupe témoin (épaisseur mesurée à 12 et 13 mm). Enfin, la proportion d'insuffisance cardiaque décrite sur l'échocardiographie entre les cas et les témoins n'était pas significativement différente (8/53 cas soit 15% versus 5/57 témoins soit 8.7%,  $p = 0.36$ ) (*tableau 2*).

**Tableau 2. Caractéristiques de base des patients**

	Cas, n (%)	Contrôles, n (%)	p-value
<b>Caractéristiques démographiques</b>			
n	221	221	1
Âge médian [Q1 – Q3]	78,6 [73,6-83,2]	78,6 [73,6-82,7]	1
Hommes	122 (54,9 %)	122 (54,9 %)	1
<b>Facteurs de risque cardiovasculaire</b>			
Hypertension artérielle	165 (74,6 %)	170 (76,9 %)	NS. 0,74
Hypercholestérolémie	79 (35,75 %)	80 (36,2 %)	NS. 1
Diabète	54 (24,4 %)	57 (25,8 %)	NS. 0,83
Obésité	18 (8,1 %)	29 (13,1 %)	NS. 0,12
<b>Antécédents cardiovasculaires</b>			
Fibrillation atriale (tous types)	53 (24 %)	25 (11,3 %)	<b>0,0002</b>
Paroxystique	19 (8,6 %)	7 (3,17 %)	-
Permanente / Persistante	20 (9,1 %)	13 (5,9%)	-
Non spécifiée	14 (6,3 %)	5 (2,26%)	-
Troubles de conduction (tous types)	40 (18,1 %)	17 (7,7 %)	<b>0,0001</b>
BAV du 1 <sup>er</sup> degrés	12 (5,43 %)	8 (3,62 %)	-
BAV du 2 <sup>ème</sup> degrés	3 (1,36 %)	1 (0,45 %)	-
BAV du 3 <sup>ème</sup> degrés	1 (0,45 %)	6 (2,71 %)	-
Bloc de branche droit	6 (2,71 %)	3 (1,36 %)	-
Bloc de branche gauche	8 (3,62 %)	2 (0,90 %)	-
Bloc bi-fasciculaire	5 (2,26 %)	1 (0,45 %)	-
Hémibloc antérieur gauche	13 (5,88 %)	2 (0,90 %)	-
Rétrécissement aortique	17 (7,7 %)	8 (3,6 %)	NS. 0,11
Coronaropathie	38 (17,2 %)	31 (14 %)	NS. 0,51
Syndrome coronarien aigu	28 (12,7 %)	22 (9,95 %)	NS. 0,45
Angor	10 (4,5 %)	9 (4,1 %)	NS. 1
<b>Caractéristiques Échographiques</b>			
Échographie cardiaque transthoracique	53/221 (24 %)	57/221 (25,8 %)	NS. 0,74
Hypertrophie ventriculaire gauche	35/53 (66 %)	12/57 (21 %)	<b>0,0001</b> ‡
Médiane du SIV en mm [Q1 – Q3]	15 [13 – 18]	-	-
Insuffisance cardiaque	8 (15 %)	5 (8,7 %)	NS. 0,36 ‡

‡ : p-value calculée par le test du Chi-2 ; BAV = bloc auriculo-ventriculaire

### 3) Association de l'amylose du canal carpien aux manifestations cardiaques

En régression logistique conditionnelle, l'amylose du canal carpien est significativement associée à la FA avec un OR<sub>non-ajusté</sub> à 3 [IC 95% 1,64-5,49], aux troubles de conduction avec un OR<sub>non-ajusté</sub> à 3,3 [IC 95% 1,62-6,69] et à l'hypertrophie cardiaque avec un OR<sub>non-ajusté</sub> à 7,29 [IC 95% 3,11-17,12]. Après ajustement sur les facteurs de risque cardio-vasculaire (HTA, diabète, hypercholestérolémie, obésité), elle reste associée significativement à la FA aux TDC et à l'HVG (*tableau 3*). Dans notre série appariée, qui de ce fait ne reflète pas les proportions réelles d'amyloses chez les patients opérés pour un canal carpien, des dépôts amyloïdes étaient retrouvés chez 67,95% (53/78) des patients en FA, 70,2% (40/57) des patients avec des TDC et 74% (37/50) des patients avec une HVG.

**Tableau 3. Odds-ratios (ORs) non ajustés et ajustés pour les principales manifestations cardiaques associées à l'amylose du canal carpien, prévalence des canaux carpiens avec dépôts amyloïdes**

	Odds Ratio [IC 95%]		Prévalence de CC avec amylose dans cette catégorie
	Non ajustés	Ajustés †	%
<b>FA (tous types)</b>	3 [1.64 – 5.49]	2.85 [1.54 – 5.31]	53/78 (67,95 %)
<b>TDC (tous types)</b>	3.3 [1.626 – 6.695]	3.6 [1.669 – 7.808]	40/57 (70,2 %)
<b>HVG</b>	7.29 [3.11 – 17.12]	10.82 [3.87 – 30.246]	37/50 (74%)

FA = fibrillation auriculaire ; HVG = hypertrophie ventriculaire gauche sur échographie cardiaque transthoracique ;

TDC = troubles de conduction ;

† : ajustement sur l'HTA, le diabète, l'hypercholestérolémie et l'obésité

### 4) Comparaison des caractéristiques du syndrome du canal carpien selon la présence ou non de dépôts amyloïdes à la biopsie

La proportion de chirurgie bilatérale est de 77/221 (34,84%) chez les cas contre 19/221 (8,6%) chez les témoins (*tableau 4*). En régression logistique conditionnelle, l'amylose du canal carpien est significativement associée à la chirurgie bilatérale, avec un OR<sub>non-ajusté</sub> à 2,57 [1,233-5,362].

**Tableau 4. Caractéristiques du syndrome du canal carpien**

	Cas, n (%)	Contrôles, n(%)	ORs <sub>non-ajustés</sub> [95% CI]
Chirurgie unilatérale	144/221 (65,16%)	202/221 (91,4%)	0,125 [0,016 – 0,99]
Côté droit	76 (52,78%)	90 (44,55%)	NS.
Côté gauche	40 (27,78%)	68 (33,67%)	NS.
Côté non spécifié	28 (19,44%)	44 (21,78%)	NS.
Chirurgie bilatérale	77/221 (34,84%)	19/221 (8,6%)	2,572 [1,233-5,362]

NS = non significatif

Lorsque la chirurgie est unilatérale, la proportion d'opérations du côté droit est de 52,8% chez les cas et 44,55% chez les témoins, et la proportion respective d'opération du côté gauche est de 27,8% et 33,7%. En régression logistique conditionnelle, l'amylose du canal carpien n'était pas associée à un côté préférentiel de chirurgie.

5) Association de l'amylose du canal carpien et des manifestations cardiaques en regard des caractéristiques du syndrome du canal carpien

En cas d'amylose du CC, les patients avec une chirurgie bilatérale présentent plus de FA que ceux avec une chirurgie unilatérale (28,5% versus 21,5%), plus de TDC (24,6% versus 14,6%), plus de RA (10,4% versus 6,25%), d'HVG (75% versus 58,6%) et plus de coronaropathies (23,4% versus 13,9%) (figure 7), mais la différence n'est pas significative (tableau 5). Concernant l'insuffisance cardiaque l'effectif dans chaque sous-groupe était trop faible pour réaliser les tests.

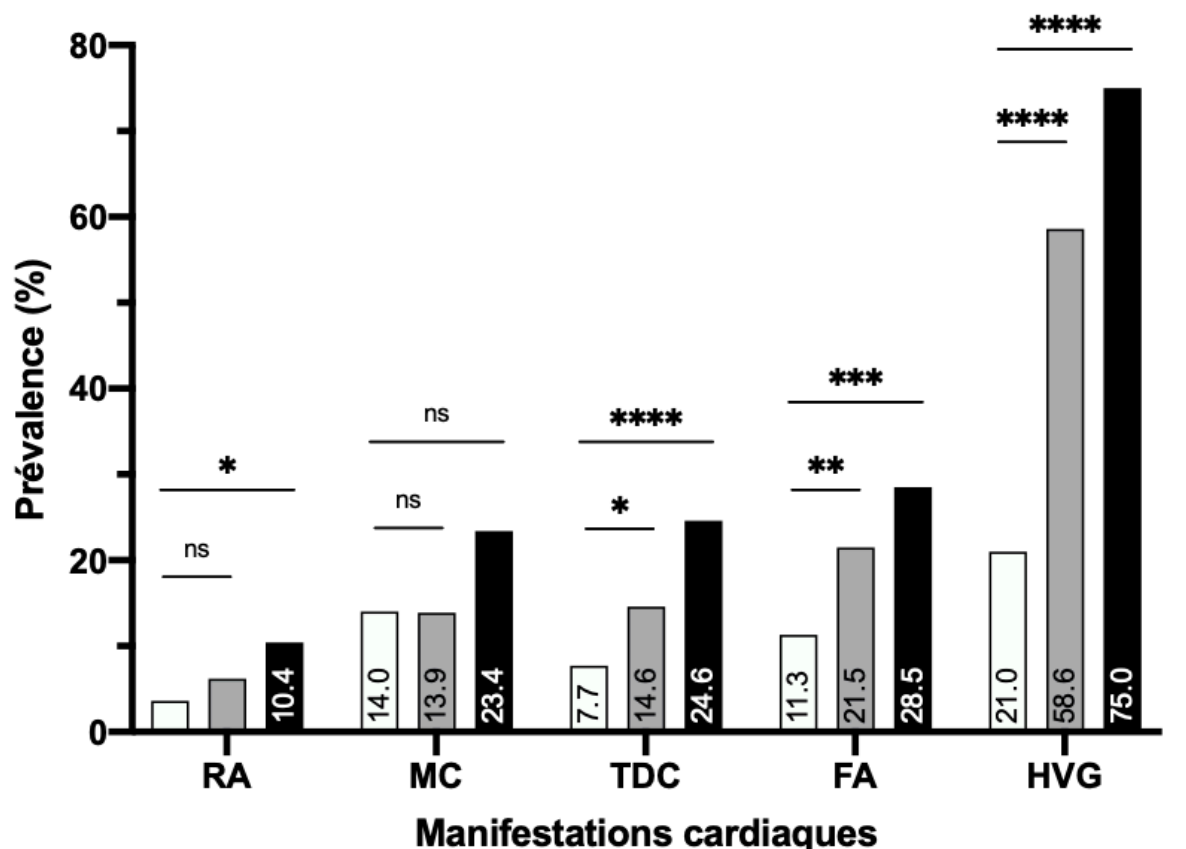


Figure 7. Proportion des manifestations cardiaques selon les caractéristiques du canal carpien  
 \*\*\*\*  $p < 0,0001$  ; \*\*\*  $p < 0,001$  ; \*\*  $p < 0,01$  ; \*  $p < 0,05$  ; ns = non significatif

FA = fibrillations atriales (tous types) ; HVG = hypertrophies du ventricule gauche sur échographie cardiaque transthoracique ; MC = maladies coronaires ; RA = rétrécissements aortiques ; TDC = troubles de conduction (tous types).

■ Amylose bilatérale  
 ■ Amylose unilatérale  
 □ CC sans amylose

(tableau 5), l'amylose du canal carpien avec une chirurgie bilatérale (ACC-B) est significativement associée à la FA avec un  $OR_{non-ajusté}$  à 3,1 [IC 95% 1,6 – 6], aux TDC avec un  $OR_{non-ajusté}$  à 3,9 [IC 95% 1,9 – 8], aux RA avec un  $OR_{non-ajusté}$  à 3 [IC 95% 1,1 – 8,5], à l'HVG en ETT avec un  $OR_{non-ajusté}$  à 11,2 [IC 95% 3,6 – 34,5], mais pas aux coronaropathies.

Lorsque la chirurgie est unilatérale (ACC-U), l'amylose du CC est significativement associée à la FA avec un  $OR_{non-ajusté}$  à 2,1 [IC 95% 1,2 – 3,8], aux TDC avec un  $OR_{non-ajusté}$  à 2 [IC 95% 1,04 – 4] et à l'HVG sur l'ETT avec un  $OR_{non-ajusté}$  à 5,3 [IC 95% 2 – 14], mais pas aux RA ou aux coronaropathies.

L'association de l'amylose du CC aux manifestations cardiaques d'intérêt est plus forte en cas d'ACC-B que d'ACC-U,

**Tableau 5. Association des manifestations cardiaques à l'amylose du CC en regard de la latéralité du CC**

	Cas, n (%)		Témoins (Ct) n (%)	ORs ACC-B vs. Ct	ORs ACC-U vs. Ct
	Amylose bilatérale ACC-B	Amylose unilatérale ACC-U			
n	77	144	221	-	-
Âge médian	79,1 [75,2-83,2]	78,4 [72,7-83,2]	78,6 [73,6-82,7]	-	-
Hommes	38/77 (49,35%)	61/144 (42,36%)	122 (54,9 %)	-	-
FA	22 (28,5 %)	31 (21,5 %)	25 (11,3 %)	3,1 [1,6 – 6]	2,1 [1,2 – 3,8]
TDC	19 (24,6 %)	21 (14,6 %)	17 (7,7 %)	3,9 [1,9 – 8]	2 [1,04 – 4]
RA	8 (10,4 %)	9 (6,25 %)	8 (3,6 %)	3 [1,1 – 8,5]	1,7 [0,66- 4,7]
HVG/ETT	18/24 (75 %)	17/29 (58,6 %)	12/57 (21 %)	11,2 [3,6 – 34,5]	5,3 [2 – 14]
Coronaropathies	18 (23,4 %)	20 (13,9 %)	31 (14 %)	1,8 [0,97 – 3,6]	0,98 [0,5 – 1,8]

FA = fibrillations atriales (tous types) ; HVG/ETT = Hypertrophie du ventricule gauche sur échographie cardiaque transthoracique ; RA = rétrécissement aortique ; TDC = troubles de conduction (tous types)

## 6) Caractéristiques scintigraphiques

La proportion de scintigraphies osseuses (tableau 6) est comparable chez les cas et les témoins avec 48 scintigraphies pour 221 cas (21,7%) et 41 scintigraphies pour 221 contrôles (18,5%) ( $p=0,47$ ). Toutes les scintigraphies ont été réalisées avec le marqueur  $^{99}Tc$ -HMDP (hydroxyméthylène diphosphonate).

Chez les cas, 38/48 scintigraphies ont été réalisées avant l'opération du canal carpien, avec un  $\text{délai}_{scintigraphie-chirurgie}$  médian de -4,1 ans [-12,2 ; -1,8] et un âge médian à la réalisation de la scintigraphie de 71,4 ans [67,1 – 77,4] (tableau 6). Chez les témoins, 35/41 scintigraphie ont été réalisées avant l'opération du canal carpien, avec un  $\text{délai}_{scintigraphie-chirurgie}$  médian de -6,3 ans [-11,2 – -3,1] et un âge médian à la réalisation de la scintigraphie de 70,5 ans [66,3 – 77,1]. Les

délais<sub>scintigraphie-chirurgie</sub> médians et les âges médians à la réalisation des scintigraphies sont comparables dans les deux groupes.

Sur ces scintigraphies, un rehaussement cardiaque avec un grade de Perugini  $\geq 2$  est mis en évidence chez 1 seul des 38 cas (2,63%) mais aucun des contrôles. La médiane des ratio H/CL est de 0,99 [0,95 – 1,05] chez les cas et de 0,99 [0,90 – 1,06] chez les contrôles, et n'est pas significativement différente ( $p= 0,78$ ).

**Tableau 6. Caractéristiques des scintigraphies osseuses corps entier des patients**

	Cas	Contrôles	p-value
Scintigraphies corps entier avant la chirurgie	48/221	41/221	NS. 0,47
Scintigraphies avant à la chirurgie	38/48	35/41	-
Délai scintigraphie-chirurgie (années)	-4,1 [-12,2 ; -1,8]	-6,3 [-11,2 ; -3,1]	NS. 0,0689 <sup>†</sup>
Âge médian à la scintigraphie (années)	71,4 [67,1 – 77,4]	70,5 [66,3 – 77,1]	NS. 0,6 <sup>†</sup>
Rehaussement $\geq$ grade 2 de Perugini	1 (2,6%)	0	-
Ratio médian H/CL	0,99 [0,95 – 1,05]	0,99 [0,90 – 1,06]	NS. 0,78 <sup>†</sup>

<sup>†</sup> : test de Wilcoxon





## DISCUSSION

### 1) Syndrome du canal carpien et amylose

Chez les 824 patients opérés de janvier 2010 à Novembre 2018 d'un syndrome du canal carpien et qui ont eu une coloration par le rouge Congo, la prévalence des dépôts amyloïdes dans la tenosynoviale est de 43,8% (*figure 6*), ce qui est plus important que les prévalences rapportées dans la littérature, plutôt comprises entre 2,3% à 37% (*tableau 7*)<sup>54,55</sup>. Cette haute prévalence est probablement liée à la différence des populations d'étude : si dans la plupart des séries la population est souvent d'âge moyen et à prédominance féminine<sup>56</sup>, dans celle que nous rapportons l'âge est plus important, avec une médiane de 77,8 ans [72,7 – 82,3]. Or, un âge avancé est un facteur de risque indépendant de développer une amylose du canal carpien<sup>57</sup>, en particulier du type à transthyrétine sauvage : dans la série rapportée par Sekijima et al., la proportion globale d'amylose du canal carpien est de 37%, mais dans le sous-groupe de patients âgés de 70 à 79 ans elle est augmentée à 48,3%<sup>57</sup>. Il est donc possible que l'âge plus important des patients de notre étude explique la grande prévalence d'amyloses du canal carpien. Les pratiques du laboratoire d'anatomie et cytologie pathologique de l'hôpital de Saint-Quentin expliquent la surreprésentation de patients âgés et la sous-représentation de jeunes : tous les patients de 65 ou plus avaient systématiquement une coloration par le rouge Congo, et les patients < 65 ans en bénéficiaient en cas de signes évocateurs d'amylose sur colorations standards (comme la mise en évidence de plages amorphes). Bien que le syndrome du canal carpien idiopathique touche préférentiellement les femmes<sup>58</sup>, le sexe masculin est également un facteur de risque d'avoir une amylose du canal carpien<sup>57</sup>, pouvant expliquer la normalisation du sex-ratio chez les patients avec amylose du canal carpien (*figure 6*).

Aucune des amyloses révélées par la coloration au rouge Congo de notre série ne bénéficiait d'un typage. Cependant, les grandes études qui se sont intéressées au typage des amyloses du canal carpien retrouvaient de l'amylose à TTR dans 70 à 100% des cas et plus rarement de l'amylose AL (*tableau 7*). Parmi les amyloses à TTR, les formes séniles étaient les plus fréquentes (98,9 à 100% des cas). Bien que la méthode de typage par immunohistochimie ne soit pas toujours fiable<sup>59</sup>, ces résultats suggèrent que la plupart des amyloses de notre série sont des amyloses à TTR sauvages. C'est pour optimiser la sélection d'amyloses à TTR que les patients avec un myélome ou une polyarthrite rhumatoïde ont été exclus.

**Tableau 7. Caractéristiques histologiques des amyloses du canal carpien dans la littérature**

Année, auteur	Patients, N	Amyloses, n (%)	Typage	Méthode de typage	AL, n (% d'amyloses)	ATTR, n (% d'amyloses)	ATTR <sub>WT</sub> , n (% d'ATTR)	ATTR <sub>m</sub> , n (% d'ATTR)
1965 Yamaguchi <sup>60</sup>	177	12 (6,8%)	✗	-	-	-	-	-
1974 Bastian <sup>54</sup>	87	2 (2,3%)	✗	-	-	-	-	-
1987 Neal <sup>61</sup>	45	2 (4,4%)	✗	-	-	-	-	-
1987 Stein <sup>62</sup>	108	23 (21,2%)	✓	IHC	1 (4,3%)	16 (69,5%)	-	-
1989 Kyle <sup>63</sup>	1500	152 (10,1%)	✓	IHC	24 (15,7%)	-	-	-
1992 Kyle <sup>64†</sup>	-	35	✓	IHC	3 (8,5%)	33 (94,2%)		
1993 Breda <sup>65</sup>	98	- (12%)	✗	-	-	-	-	-
1996 Nakamichi <sup>56</sup>	108	10 (9,3%)	✓	IHC	-	6 (60%)	-	2 (33%)
2001 Cordiner-Lawrie <sup>66‡</sup>	47	11 (23,4%)	✗	-	-	-	-	-
2011 Sekijima <sup>57</sup>	100	34 (34%)	✓	IHC + SM	0	34 (100%)	34 (100%)	0
2011 Sueyoshi <sup>55</sup>	54	20 (37%)	✓	IHC + SM	0	18 (90%)	18 (100%)	0
2013 Gioeva <sup>67</sup>	-	98	✓	IHC	-	98 (100%)	80/81 (98,8%)	1/81 (1,2%)
2014 Uchiyama <sup>68</sup>	107	38 (35,5%)	✓	IHC	0	38 (100%)	38 (100%)	0
2017 Fernandes <sup>69</sup>	147	29 (19,7%)	✗	-	-	-	-	-
2018 Sperry <sup>50</sup>	98	10 (10,2%)	✓	SM	2 (20%)	7 (70%)	5 (71%)	2 (29%)
2018 Hahn <sup>70</sup>	4990	-	✓	IHC	-	582	-	-
2019 Scott <sup>71†</sup>	35	9 (26%)	✓	IHC	1 (11%)	7 (77%)	-	-

IHC = immunohistochimie ; SM = spectrométrie de masse ; † : un patient a un double marquage AL et TTR + ; ‡ : série de Trigger Fingers ; † : série de syndromes du canal carpien récidivants

Si la prévalence d'amyloses est importante dans notre série et qu'il s'agit probablement de dépôts de TTR<sub>WT</sub> dans la majorité des cas, la seule présence de ces derniers dans la synoviale des fléchisseurs du carpe n'implique pas forcément leur pathogénicité. Comme dans le cœur, la pathogénicité est probablement surtout déterminée par la quantité de dépôts amyloïdes tissulaires<sup>18</sup> qui peut être évaluée à l'aide d'un score histologique simple<sup>57,67,68</sup> (stade I = rares infiltrats tissulaires ; les stades II = dépôts diffus, stade III = infiltration massive). Un point très intéressant de l'étude réalisée par Sekijima et al. soutient cette hypothèse physiopathologique : des dépôts de TTR<sub>WT</sub> seraient retrouvés dans la synoviale de 21,9% des patients sans syndrome du canal carpien, mais en quantité faible puisqu'il n'y avait que des stades I/II et aucun stade III. Au contraire, en cas de syndrome du canal carpien, les infiltrats amyloïdes étaient surtout de stades II et III<sup>57</sup>. Ces données suggèrent donc que ce sont principalement les dépôts de stade III qui seraient -de par leur intensité- susceptibles d'entraîner la compression du nerf médian dans le canal carpien, et que la mise en évidence de dépôts de stade I dans la synoviale des fléchisseurs du carpe est probablement fortuite puisque non responsable des symptômes ayant conduit à l'opération.

Les infiltrats de stades I -sans pathogénicité locale évidente- concerneraient environ  $\frac{1}{4}$  des patients opérés pour un syndrome du canal carpien et chez qui des dépôts amyloïdes ont été mis en évidence, et les infiltrats de stades III, sans doute directement responsables du syndrome du canal carpien concerneraient plus de  $\frac{1}{3}$  des patients (*tableau 8*).

**Tableau 8. Évaluation quantitative des dépôts d'amylose à TTR<sub>WT</sub> du canal carpien**

	Amyloses du CC	Stade I	Stade II	Stade III
<b>Sekijima</b> <sup>57</sup>	34	9 (26,5%)	10 (29,4%)	15 (44,1%)
<b>Gioeva</b> <sup>67</sup>	98	25 (25,5%)	41 (41,8%)	32 (32,7%)
<b>Uchiyama</b> <sup>68</sup>	38	10 (26,3%)	10 (26,3%)	18 (47,4%)

Dans notre étude, la quantification des infiltrats pour chaque patient n'a pas été réalisée. Cependant, un indice indirect témoigne de l'importance de la diffusion globale et de l'intensité de l'infiltration amyloïde : la proportion de chirurgies bilatérales du canal carpien. En effet, nous postulons que pour entraîner un syndrome du carpien bilatéral, l'infiltrat amyloïde doit d'une part être systémique, et doit d'autre part être suffisamment abondant dans chaque canal carpien pour y entraîner les symptômes compressifs. Cette hypothèse est appuyée par l'étude de Zeigri et al. qui retrouvait chez les patients avec un canal carpien bilatéral une proportion

plus importante de rehaussements cardiaques scintigraphiques ( $^{99}\text{Tc-DPD}$ ) que chez les patients avec un canal carpien unilatéral<sup>72</sup>.

Dans notre série, les dépôts amyloïdes dans les fléchisseurs du carpe sont significativement associés à la bilatéralité de l'opération, avec un  $\text{OR}_{\text{non-ajusté}} = 2,572$  [IC95% 1,233 – 5,362], suggérant la pathogénicité des dépôts amyloïdes dans le syndrome canal carpien. De plus, 34,8% des patients avec de l'amylose dans la synoviale des fléchisseurs du carpe ont eu une opération bilatérale du canal carpien, contre 8,6% des patients sans amylose. Il est très intéressant de noter que cette proportion (34,8%) est du même ordre de grandeur que la proportion d'infiltrats de stade III retrouvée dans les autres séries de patients avec une amylose du canal carpien (*tableau 8*).

Dans le syndrome du canal carpien, la mise en évidence de dépôts amyloïdes dans la synoviale des fléchisseurs du carpe est donc relevante cliniquement pour un certain nombre de patients.

## 2) L'amylose du canal carpien et les manifestations cardiaques

Dans notre série, les cas avec une amylose du canal carpien présentent significativement plus d'hypertrophies ventriculaires gauches échographiques (66% versus 21%  $p < 0,0001$ ), plus de fibrillations atriales (24% versus 11,3%  $p = 0,0002$ ) et plus de troubles conductifs (18,1% versus 7,7%  $p = 0,0001$ ) que les témoins sans amylose du canal carpien. Tous les types de fibrillations atriales et de troubles de la conduction étaient représentés (*tableau 2*). En revanche, la proportion d'insuffisances cardiaques (15% versus 8,7%  $p = 0,36$ ), de rétrécissements aortiques (7,7% versus 3,6%  $p = 0,11$ ), et de coronaropathies (17,2% versus 14%  $p = 0,51$ ) est comparable dans les deux groupes. En régression logistique conditionnelle, l'amylose du canal carpien est significativement associée à l'hypertrophie ventriculaire gauche avec un  $\text{OR}_{\text{non-ajusté}} = 7.29$  [3.11 – 17.12], à la fibrillation atriale avec un  $\text{OR}_{\text{non-ajusté}} = 3$  [IC 95% 1,64 – 5,49], et aux troubles conductifs avec un  $\text{OR}_{\text{non-ajusté}} = 3.3$  [IC 95% 1,626 – 6,695] (*tableau 3*). Après correction sur les facteurs de risque cardio-vasculaire, ces associations restent significatives (*tableau 3*). Au moment de l'opération qui a conduit à son diagnostic, l'amylose du canal carpien est donc associée à l'hypertrophie ventriculaire gauche, la fibrillation auriculaire et les troubles conductifs indépendamment des facteurs de risque cardio-vasculaire, mais n'est pas associée à l'insuffisance cardiaque, au rétrécissement aortique et aux coronaropathies (tous types).

L'association forte de l'amylose du canal carpien et de l'hypertrophie ventriculaire gauche, indépendamment des facteurs de risque cardio-vasculaire, suggère que l'épaississement des parois ventriculaires détecté à l'échocardiographie chez une grande proportion des cas est lié au processus amyloïde infiltratif mis en évidence histologiquement dans leurs canaux carpiens. D'autres études soutiennent cette hypothèse d'une infiltration amyloïde concomitante du canal carpien et du cœur (syndrome cœurpien) au moment du diagnostic d'amylose du canal carpien : dans la série rapportée par Sperry et al.<sup>50</sup>, 1 des 8 patients atteints d'une amylose à TTR du canal carpien (7 WT et 1 mutée Leu58His) avait un rehaussement cardiaque de grade Perugini 3 à la scintigraphie au <sup>99</sup>Tc-PYP qui témoigne d'un infiltrat amyloïde cardiaque à TTR<sup>35</sup>. D'autres études ont également utilisé cette approche basée sur la réalisation de scintigraphies osseuses au <sup>99</sup>Tc<sup>72</sup> et confirmaient les résultats de Sperry et al. Cette méthode est cependant biaisée : si on connaît la performance diagnostique -qui serait excellente- de la scintigraphie osseuse au <sup>99</sup>Tc-DPD/PYP pour les cardiopathies ATTR<sub>WT/m</sub> recrutées en cardiologie<sup>35</sup>, donc avec des signes cliniques et paracliniques souvent évolués qui témoignent d'un infiltrat cardiaque marqué (> 2/3 des patients sont en stade  $\geq$  NAC II au diagnostic<sup>3</sup>), la performance diagnostique de la scintigraphie osseuse pour les cardiopathies amyloïdes précoces peu ou pas encore symptomatiques n'a jamais été évaluée et demeure donc très incertaine.

De plus, comme pour le canal carpien, la mise en évidence scintigraphique, échographique ou encore histologique de dépôts amyloïdes cardiaques n'implique pas forcément leur pathogénicité : en effet, dans l'étude de Sperry et al., le seul patient avec rehaussement cardiaque en scintigraphie n'avait aucune anomalie à l'électrocardiogramme, les taux de NT-proBNP et de troponine T était normaux, et à l'échocardiographie, les pressions de remplissage du VG et le strain longitudinal global -dont l'altération est habituellement fortement associée aux cardiopathies amyloïdes<sup>39</sup>- était normaux<sup>50</sup>. De plus, devant les nombreuses comorbidités dont souffrent cette population âgée, la mise en évidence de manifestations cardiaques chez les 6 autres patients atteints d'ATTR du canal carpien est difficilement imputable aux seuls dépôts amyloïdes cardiaques. Le faible effectif de cette étude, l'absence de groupe témoin comparatif et la non prise en compte des facteurs de confusion potentiels ne permettait donc pas d'évaluer le retentissement cardiaque des dépôts amyloïdes à TTR découverts de façon concomitante à l'amylose du canal carpien.

De ce fait, notre étude est la première étayant la pathogénicité probable de ces dépôts, puisque nos résultats montrent que l'amylose du canal carpien est significativement associée à la fibrillation atriale et aux troubles conductifs, indépendamment des facteurs de risque cardio-vasculaire, du sexe et de l'âge.

En outre, l'antériorité de la fibrillation atriale et des troubles conductifs par rapport à l'opération du canal carpien marque leur précocité de survenue dans l'histoire naturelle de l'amylose à TTR<sub>WT</sub>. La proportion comparable d'insuffisance cardiaque à fraction d'éjection diminuée chez les cas et les témoins souligne cette précocité, car elle signe une maladie souvent très évoluée et une charge amyloïde cardiaque suffisamment importante pour entraîner une altération de la mécanique tissulaire à l'image de la diminution de la déformabilité myocardique responsable à terme d'une insuffisance cardiaque globale. L'évaluation de la fonction diastolique du VG chez les malades de notre série aurait pu être très intéressante, car la dysfonction diastolique du VG précède souvent la dysfonction globale dans la cardiopathie amyloïde à TTR (*figure 3*), mais les paramètres Doppler nécessaires n'étaient pas disponibles dans notre étude rétrospective.

La prévalence importante d'antécédents de fibrillations atriales (43 – 67%), de troubles conductifs (15 – 30%), de pacemakers (jusqu'à 40%) et d'hypertrophie ventriculaire gauche (100%) au moment du diagnostic de cardiopathie amyloïde à TTR<sub>WT</sub><sup>17</sup> laissait présager la précocité de ces signes, mais notre étude suggère qu'ils peuvent même être antérieurs à la chirurgie du canal carpien qui a pourtant la réputation de précéder de plusieurs années les signes de la cardiopathie.

La proportion moindre d'hypertrophies ventriculaires gauches, de fibrillations auriculaires et de troubles conductifs dans notre série et les résultats de l'étude de Sperry et al. (JACC 2018) suggèrent que : 1) tous les patients n'ont pas de dépôt cardiaque amyloïde au moment du diagnostic d'amylose à TTR du canal carpien et 2) les patients avec des dépôts cardiaques ne sont pas toujours symptomatiques. Ces observations interrogent donc sur l'histoire naturelle de l'ATTR<sub>WT</sub> à partir de sa mise en évidence dans les canaux carpiens : dans quelle mesure et dans quel délai les patients avec ou sans dépôt cardiaque développent-ils les signes de cardiopathie amyloïde ? À ce jour, cette question n'est pas encore élucidée, faute de données sur le devenir au long cours des patients atteints d'amylose du canal carpien. Néanmoins, une étude de cohortes Danoises<sup>49</sup> sur 56 032 patients opérés d'un canal carpien (appariés à 56 032 contrôles non opérés) montre que l'opération du canal carpien était associée -indépendamment des facteurs de risque cardio-vasculaire, des cardiopathies ischémiques, du sexe, de l'âge et des traitements cardiotropes- un risque annuel cumulatif d'hospitalisations pour insuffisance cardiaque ( $p < 0,0001$ ), de fibrillation atriale ( $p < 0,0001$ ), de pose de pacemaker ( $p < 0,0001$ ) et de troubles de la conduction ( $p < 0,001$ ). Enfin, la mortalité tardive (>7 ans) des patients avec un canal carpien et une insuffisance cardiaque étaient significativement plus importante que

celle des patients avec une insuffisance cardiaque sans canal carpien ( $p = 0,003$ ). Bien qu'aucune biopsie des canaux carpiens n'ait été faite, le lien avec l'amylose était très fortement sous-entendu devant le spectre clinique des manifestations cardiaques en cause, devant l'association très forte de l'opération du canal carpien à un diagnostic ultérieur d'amylose avec un  $HR_{\text{ajusté}} = 12,12$  [IC 95% 4,37 – 33,60], et devant la proportion importante rapportée dans la littérature d'amyloses chez les patients opérés pour un canal carpien (*tableau 7*). Cette étude suggère donc que le risque de développer une cardiopathie amyloïde après la mise en évidence d'une amylose du canal carpien augmente progressivement avec le temps.

Compte tenu de ce mode évolutif probable et de la gravité de la cardiopathie amyloïde, il est donc primordial d'identifier rapidement les patients à risque parmi ceux qui sont opérés pour un syndrome du canal carpien. Cette opération est très fréquente, et la réévaluation cardiaque de tous ces patients opérés est difficilement envisageable. Il pourrait donc être intéressant de définir une stratégie diagnostique sur la base de critères simples pour limiter les recherches aux patients les plus à risque d'avoir une cardiopathie amyloïde. Une de ces caractéristiques cliniques simples et significativement associée dans notre étude à l'amylose du canal carpien, la chirurgie bilatérale, reflèterait également une charge amyloïde globale plus importante. Nous avons donc évalué chez les patients avec une amylose l'association de la chirurgie uni ou bilatérale aux manifestations cardiaques.

### 3) Risque d'évènements cardiaques en fonction de la latéralité du canal carpien

Les patients avec une amylose et un canal carpien unilatéral présentent significativement plus d'hypertrophie ventriculaire gauche (58,6% versus 21%  $p < 0,0001$ ), de fibrillation auriculaire (21,5% versus 11,3%  $p < 0,01$ ) et de troubles conductifs (14,6% versus 7,7%  $p < 0,05$ ) que les témoins sans amyloses. Lorsque l'opération étaient bilatérale, les patients avec amylose ont plus de d'hypertrophie ventriculaire gauche (75% versus 21%  $p < 0,0001$ ), plus de fibrillations atriales (28,5% versus 11,3%  $p < 0,001$ ), plus de troubles conductifs (24,6% versus 7,7%  $p < 0,0001$ ), plus de rétrécissements aortiques (10,4% versus 3,6%  $p < 0,05$ ) mais pas plus de coronaropathies (23,4% versus 13,9%  $p > 0,05$ ) que les témoins sans amylose (*figure 7*). L'association entre l'amylose du canal carpien et l'hypertrophie du ventricule gauche ( $OR_{\text{HVG/Bilat}} = 11,2$  [3,6 – 34,5]), la fibrillation atriale ( $OR_{\text{FA/Bilat}} = 3,1$  [1,6 – 6]), les troubles conductifs ( $OR_{\text{TDC/Bilat}} = 3,9$  [1,9 – 8]) et le rétrécissement aortique ( $OR_{\text{RA/Bilat}} = 3$  [1,1 – 8,5]) est plus importante en cas d'amylose bilatérale qu'en cas d'amylose unilatérale (*tableau 5*).



L'association plus forte de l'hypertrophie ventriculaire gauche à l'amylose du canal carpien en cas d'opération bilatérale, comparée aux opérations unilatérales, suggère clairement une relation dose-effet : au moment de l'opération du canal carpien et lorsque celui-ci est bilatéral, les patients avec amylose seraient donc plus à risque d'avoir un infiltrat cardiaque suffisamment important pour être détecté en échographie que les patients avec une amylose unilatérale. L'étude de Zegri et al. suggérait aussi cette relation dose-effet : la proportion de rehaussements cardiaques scintigraphiques ( $^{99}\text{tc}$ -DPD) chez les patients opérés pour un canal carpien (sans biopsie) était plus importante en cas d'opération bilatérale (13,6%) que chez les unilatéraux (1,2%)<sup>72</sup>. Les altérations électriques intracardiaques de la cardiopathie amyloïde à TTR étant plus associées à la charge amyloïde cardiaque qu'à la cytotoxicité des espèces protéiques amyloïde (contrairement à l'AL)<sup>18</sup>, il n'est donc pas surprenant que la proportion importante d'hypertrophies du ventricule gauche -reflet de la charge amyloïde cardiaque- chez les amyloses bilatérales du canal carpien soit accompagnée d'une augmentation significative du risque de fibrillation auriculaire et de troubles conductifs. Le risque d'hypertrophie du ventricule gauche, fibrillation atriale et de troubles de la conduction est aussi significativement associé à l'amylose unilatérale du canal carpien, bien que cette association soit plus faible. Un détail d'importance est à prendre en compte pour l'interprétation des résultats du groupe amylose unilatéral : la date d'arrêt des inclusions. En effet, l'opération bilatérale des canaux carpiens n'était jamais réalisée sur le même temps opératoire, pour limiter la perte d'autonomie liée à la chirurgie. En général, la 2<sup>ème</sup> chirurgie était réalisée dans l'année qui suivait la 1<sup>ère</sup> opération, parfois plus tard. De ce fait, les patients avec amylose opérés pour un canal carpien unilatéral inclus l'année précédant la fin des inclusions auront pu être opérés plus tard du deuxième canal carpien sans que celui-ci ne soit pris en compte. Ce biais pourrait entraîner une surestimation du risque d'hypertrophie ventriculaire, de fibrillation atriale et de troubles conductifs dans le groupe des amyloses unilatérales. Pour contourner ce biais, la quantification histologique des dépôts aurait pu s'avérer pertinente.

L'augmentation du risque de rétrécissement aortique n'est constatée qu'en cas d'opération bilatérale, ce qui pourrait indiquer pour cette manifestation une « charge dépendance ». Le type de sténoses aortiques habituellement associé aux cardiopathies amyloïdes à transthyrétine est celui à bas débit et à bas gradient dit paradoxal<sup>73</sup>. Ce pattern paradoxal est secondaire à une insuffisance cardiaque à fraction d'éjection préservée souvent dans le cadre d'une cardiopathie restrictive<sup>74</sup>. Il aurait été très intéressant de préciser le type des sténoses chez les patients de

notre étude, car la mise en évidence de rétrécissements aortiques à bas débit et à bas gradient paradoxaux pourrait signaler une cardiopathie amyloïde sous-jacente déjà très évoluée avant même l'opération bilatérale du canal carpien, et donc probablement caractériser un groupe de patients « progressseurs » cardiaques rapides. Compte tenu du cercle vicieux entre la sténose aortique et l'amylose cardiaque, ce type de profil évolutif pourrait être possible : les dépôts amyloïdes génèrent ou aggravent le processus dégénératif responsable de la sténose, et l'augmentation des pressions intracardiaques induites par la sténose entraînerait un remodelage myocardique qui y aggraverait les dépôts amyloïdes de TTR par divers mécanismes<sup>10</sup>, qui aggraveraient la sténose, etc.

#### 4) Caractéristiques scintigraphiques des patients opérés pour un syndrome du canal carpien

Trente-huit cas sur 221 et 35 contrôles sur 221 ont eu une scintigraphie osseuse au <sup>99</sup>Tc-HMDP avant la chirurgie de canal carpien. Le délai<sub>chirurgie-scintigraphie</sub> médian était de -4,1 ans [-12,2 ; -1,8] pour les cas et de -6,3 ans pour les témoins [-11,2 ; -3] (p = 0,0689). L'âge médian à la réalisation de la scintigraphie était de 71,4 ans [67,1 – 77,4] chez les cas et de 70,5 ans [66,3 – 77,1] chez les témoins (p = 0,6). Un cas sur les 38 (2,6%) avait un rehaussement cardiaque à  $\geq 2$ , et contre aucun des 35 témoins. Enfin, le ratio H/CL médian était comparable dans les deux groupes (p = 0,79) (tableau 6).

La proportion de rehaussements cardiaques avant la chirurgie de canal carpien est faible. Cependant le délai médian entre la chirurgie de canal carpien et la réalisation de la scintigraphie était important, avec une médiane de 4,1 ans pour les cas, et pour  $\frac{1}{4}$  d'entre eux le délai était supérieur ou égal à 12,2 ans. En regard de l'aspect évolutif progressif de cette maladie<sup>49</sup> et de la faible proportion de scintigraphies qui fixent au moment du diagnostic d'amylose du canal carpien (1/7 ATTR soit 14%)<sup>50</sup>, la faible proportion que nous observons dans notre étude n'est pas surprenante. De plus, l'acquisition tardive (3h) des scintigraphies après l'injection du radiotracer, et la nature de ce dernier, le <sup>99</sup>Tc-l'HMDP -qui a été moins étudié que le DPD et le PYP<sup>75</sup>- peuvent probablement avoir conduit à sous-estimer la fixation. Il est intéressant de noter d'une part qu'aucun des témoins n'avaient de rehaussement cardiaque, et d'autre part que la biopsie de synoviale chez le seul patient avec un rehaussement cardiaque significatif retrouvait des dépôts amyloïdes. Cette observation soulève la question de la biopsie de synoviale des fléchisseurs du carpe pour le diagnostic histologique d'ATTR cardiaque en cas de scintigraphie positive mais de doute diagnostique avec une amylose AL (devant une

gammopathie monoclonale par exemple), a fortiori devant la performance diagnostique médiocre des biopsies de graisse abdominale dans ce type d'amylose (sensibilité 15%)<sup>34</sup> et devant la faible disponibilité et le risque de la biopsie endomyocardique.

Si le risque de rehaussement semble faible lorsque la scintigraphie précède de plusieurs années la chirurgie, la proportion de rehaussement après l'opération est inconnue. La relecture de ces scintigraphies chez les patients de notre étude pourrait préciser la cinétique de progression des dépôts.

Enfin, le seul rehaussement cardiaque scintigraphique de notre série n'était pas notifié dans le compte rendu de médecine nucléaire. Cette scintigraphie -comme la plupart des autres scintigraphies dans l'étude- était demandé dans le cadre d'un bilan d'extension de cancer ostéophile, indiquant qu'au moins deux médecins ont vu l'image, sans qu'un diagnostic d'amylose systémique avec atteinte cardiaque ne soit jamais évoqué, même après la mise en évidence histologique d'amylose dans le canal carpien. Cette observation souligne le manque de sensibilisation dont souffre cette pathologie.

#### 5) Perspectives diagnostiques

Un groupe d'experts « amyloïdologues » a publié très récemment des recommandations pour le diagnostic de cardiopathie ATTR (et AL)<sup>76</sup>. Celle-ci pourrait-être affirmée soit 1) par la mise en évidence histologique de dépôts endomyocardiques d'amylose à transthyréline, soit 2) par la mise en évidence de dépôts extra-cardiaques d'amylose à transthyréline/ associée à des caractéristiques typiques en imagerie fonctionnelle, ou encore 3) par un rehaussement cardiaque en scintigraphie de grade Perugini  $\geq 2$  associé à l'absence de gammopathie monoclonal et à des caractéristiques typiques en imagerie. En échographie les paramètres typiques correspondent à un épaissement du mur ventriculaire gauche  $> 12$  mm, à un sparing apical du ratio longitudinal global et à une dysfonction diastolique de grade  $\geq 2$ . Ces 2 derniers paramètres n'étaient pas précisés dans notre étude, et il aurait été intéressant de les avoir, car ces critères diagnostiques ont été élaborés sur la base des grandes séries de cardiopathies amyloïdes parfois à un stade avancé. Ce qui pose donc la question de la pertinence de ces critères dans le cadre d'un diagnostic très précoce de cardiopathie amyloïde. En effet, l'altération du strain longitudinal global et la dysfonction diastolique témoignent déjà d'un processus amyloïde évolué. Or notre étude suggère que les premiers signes de la maladie pourrait-être d'ordre électrique avec des fibrillations auriculaires et des troubles conductifs, bien que nous n'ayons pas pu évaluer la gravité de l'altération diastolique. La réévaluation systématique de ces critères

chez les nombreux patients de notre étude atteints d'une amylose du canal carpien permettrait de déterminer les critères les plus performants pour diagnostiquer une cardiopathie amyloïde précoce.

#### 6) Perspectives thérapeutiques

À la lumière de la proportion de manifestations cardiaques compatibles avec une cardiopathie amyloïde dès le stade d'amylose du canal carpien, du mode évolutif probable de l'amylose du canal carpien<sup>49</sup> et du pronostic sombre de la cardiopathie amyloïde à TTR<sub>WT/m</sub><sup>3</sup>, la question d'un traitement étiologique précoce -dès le stade d'amylose à TTR du canal carpien- pourrait se discuter, à fortiori devant l'action suspensive et pas curative du seul traitement autorisé à ce jour, le tafamidis méglumine<sup>33</sup>. Dans ce contexte, traiter les patients avec une amylose du canal carpien permettrait peut-être de ralentir la progression du processus amyloïde responsable à terme de la cardiopathie, et donc de diminuer son incidence et sa mortalité au long cours. Une meilleure connaissance de l'histoire naturelle des patients opérés d'un canal carpien et présentant des dépôts d'amylose est indispensable.

À plus court terme, l'identification précoce d'une cardiopathie amyloïde permettrait peut-être également de mieux prévenir ses complications graves.

Le thrombus intracardiaque en est une. Des études ont montré que les accidents vasculaires cérébraux (AVC) secondaires à un embolie d'origine cardiaque n'était pas une complication rare de la cardiopathie amyloïde, et qu'ils toucheraient même -dans une moindre mesure- les patients sous anticoagulation curative et ceux en rythme sinusal<sup>77,78</sup>. Ce risque d'AVC serait lié à la constitution de thrombi intracardiaques. En effet, la réalisation d'échocardiographie trans-œsophagienne chez les patients atteints de cardiopathie amyloïde à TTR en fibrillation auriculaire retrouvait un taux exceptionnel de 18% de thrombi intracardiaques (allant même jusqu'à 37% pour les amyloses AL), contre 2,5% pour les patients contrôles en fibrillation atriale mais sans amylose<sup>79</sup>. Leur formation serait en partie favorisée par la stase sanguine consécutive à une dilatation biauriculaire, à une altération du pic de vélocité intra-auriculaire gauche, et à une augmentation de la post-charge auriculaire causée par l'infiltration amyloïde des oreillettes et des ventricules. Bien qu'il soit difficile d'évaluer précisément le risque individuel d'AVC dans la cardiopathie amyloïde à TTR<sup>80</sup>, et que la prise en charge thérapeutique ne soit pas codifiée, l'adjonction d'une anticoagulation curative chez les patients pourrait se discuter, au cas par cas, en particuliers pour les patients atteints d'un canal carpien bilatéral et même s'ils sont en rythme sinusal.

De plus, pour les patients en fibrillation atriale, El-Am et al. ont aussi montré que la cardioversion électrique se compliquait plus d'évènements indésirables graves (14% versus 2%  $p = 0,003$ ) en cas de cardiopathie amyloïde associée, avec un épisode de fibrillation ventriculaire, un de tachycardie ventriculaire soutenue, deux bradyarythmies ayant entraîné la pose en urgence d'un pacemaker et un AVC dans une série de 42 patients avec une cardiopathie amyloïde et 102 patients contrôles sans cardiopathie amyloïde.

Enfin identifier un processus amyloïde sous-jacent à un rétrécissement aortique pourrait avoir des conséquences thérapeutiques pratiques sur la sténose, puisque tant la chirurgie que le remplacement valvulaire aortique percutané peuvent se compliquer gravement<sup>81,82</sup>.

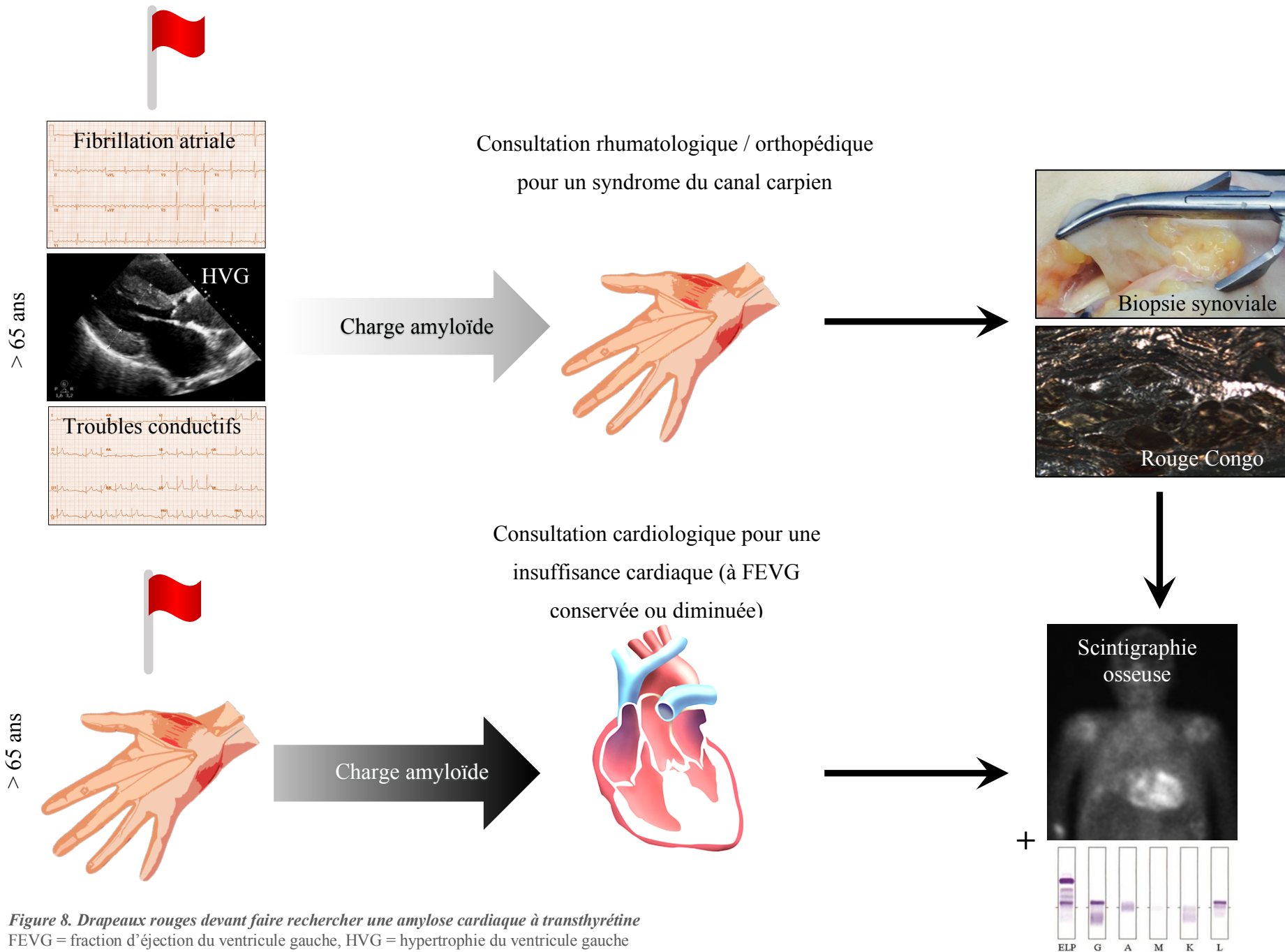
### 7) Limites

Notre étude présente plusieurs limites, à commencer par le recueil rétrospectif des données qui a entraîné un manque de données. De ce fait, la plupart des manifestations cardiaques d'intérêt n'ont pas pu être vérifiées par la relecture des électrocardiogrammes, et le délai entre la première mise en évidence de ces manifestations et la chirurgie de canal carpien n'était pas précisé. Il manquait également de nombreuses données relatives à l'échographie cardiaque et à la scintigraphie qui n'étaient pas réalisées de façon systématique. L'analyse statistique des données échographiques a par conséquent été réalisée sur des sous-groupes de patients non appariés sur le sexe et l'âge, diminuant la puissance des analyses et ne prenant pas en compte ces deux biais de confusion. Pour les scintigraphies, leur réalisation décalée par rapport à la chirurgie, et le protocole non optimal d'acquisition des images rendent l'interprétation des résultats difficile. Enfin, devant l'absence systématique de typage, il est probable que plusieurs patients soient atteints d'amylose AL malgré l'exclusion des patients présentant des antécédents de myélomes multiples.

## CONCLUSION

La mise en évidence de dépôts amyloïdes dans la synoviale des patients opérés pour un syndrome du canal carpien est associée dans notre étude à une augmentation du risque de fibrillation auriculaire et de troubles conductifs indépendamment des facteurs de risque cardiovasculaire, du sexe et de l'âge. Elle est également associée à une augmentation du risque d'hypertrophie du ventricule gauche à l'échographie, suggérant une cardiopathie amyloïde sous-jacente. La bilatéralité du syndrome du canal carpien, est associée à une augmentation de chacun de ces risques, ainsi qu'à celui de rétrécissement aortique, ce qui reflète probablement une charge amyloïde globale plus importante en cas de canal carpien bilatérale. L'antériorité de ces signes cardiaques par rapport à l'opération du canal carpien et l'absence de sursurrisque d'insuffisance cardiaque -qui témoignerait d'un processus infiltratif amyloïde évolué- suggèrent la précocité de ces signes dans l'histoire naturelle de l'amylose systémique (supposée à transthyrétine sauvage).

De plus en plus de publications désignent l'antécédent de syndrome du canal carpien comme un « drapeau rouge » qui doit faire rechercher une cardiopathie amyloïde devant une insuffisance cardiaque et une hypertrophie ventriculaire gauche<sup>83,84</sup>. Ce signe d'alerte est particulièrement adapté pour les cardiologues qui sont souvent les premiers à évoquer le diagnostic, probablement grâce à une clinique plus riche et plus spécifique à ce moment de la prise en charge et à une meilleure sensibilisation. Cependant, l'insuffisance cardiaque -avec ou sans altération de la fraction d'éjection du ventricule gauche- témoigne déjà d'une infiltration amyloïde avancée. Bien avant ce stade, les patients ont souvent vu plusieurs médecins pour la prise en charge de symptômes associés, comme les orthopédistes ou les rhumatologues pour le syndrome du canal carpien, sans que ne soit suspecté le diagnostic d'amylose systémique à transthyrétine. À lumière des résultats de notre étude, pour les sujets  $\geq 70$  ans, les antécédents de fibrillation atriale et de troubles conductifs pourraient constituer un « drapeau rouge » à l'attention des rhumatologues et des orthopédistes sollicités pour la prise en charge d'un syndrome du canal carpien, a fortiori bilatéral, et devraient amener à la recherche d'une amylose systémique à transthyrétine en commençant par réaliser une biopsie du canal carpien, et à adresser les patients aux internistes et aux cardiologues pour la suite de la prise en charge.



**Figure 8. Drapeaux rouges devant faire rechercher une amylose cardiaque à transthyrétine**  
 FEVG = fraction d'éjection du ventricule gauche, HVG = hypertrophie du ventricule gauche  
 Photos de la biopsie synoviale et du rouge Congo adaptées de *Sperry BW. JACC 2019*

# ANNEXE



RÉCÉPISSÉ

**DÉCLARATION DE CONFORMITÉ À  
UNE MÉTHODOLOGIE DE  
RÉFÉRENCE**

Numéro de déclaration

**2206990 v 0**

du 25 septembre 2018

Monsieur BOULANOUAR Abdelkrim  
CH SAINT-QUENTIN  
01 AVENUE MICHEL DE L'HOSPITALE  
02100 SAINT-QUENTIN

**ALIRE IMPERATIVEMENT**

La délivrance de ce récépissé atteste que vous avez transmis à la CNIL un dossier de déclaration formellement complet. Vous pouvez désormais mettre en oeuvre votre traitement de données à caractère personnel.

La CNIL peut à tout moment vérifier, par courrier, par la voie d'un contrôle sur place ou en ligne, que ce traitement respecte l'ensemble des dispositions de la loi du 6 janvier 1978 modifiée en 2004. Afin d'être conforme à la loi, vous êtes tenu de respecter tout au long de votre traitement les obligations prévues et notamment :

- 1) La définition et le respect de la finalité du traitement,
- 2) La pertinence des données traitées,
- 3) La conservation pendant une durée limitée des données,
- 4) La sécurité et la confidentialité des données,
- 5) Le respect des droits des intéressés : information sur leur droit d'accès, de rectification et d'opposition.

Pour plus de détails sur les obligations prévues par la loi « informatique et libertés », consultez le site internet de la CNIL : [www.cnil.fr](http://www.cnil.fr).

## Organisme déclarant

**Nom :** CH SAINT-QUENTIN

**Service :** CH SAINT-QUENTIN

**Adresse :** 01 AVENUE MICHEL DE L'HOSPITALE

**Code postal :** 02100

**Ville :** SAINT-QUENTIN

**N° SIREN ou SIRET :**

260208616 00011

**Code NAF ou APE :**

8610Z

**Tél. :** 0323067861

**Fax. :** 0323067886

## Traitement déclaré

**Finalité :** MR3 - Recherches dans le domaine de la santé sans recueil du consentement

**Transferts d'informations hors de l'Union européenne :** Non

Fait à Paris, le 25 septembre 2018

Par délégation de la commission

Isabelle FALQUE PIERROTIN  
Présidente





## BIBLIOGRAPHIE

1. Erceg, P. *et al.* Health-related quality of life in elderly patients hospitalized with chronic heart failure. *Clin. Interv. Aging* **8**, 1539–1546 (2013).
2. Liao, L., Allen, L. A. & Whellan, D. J. Economic burden of heart failure in the elderly. *Pharmacoeconomics* **26**, 447–462 (2008).
3. Lane, T. *et al.* Natural History, Quality of Life, and Outcome in Cardiac Transthyretin Amyloidosis. *Circulation* **140**, 16–26 (2019).
4. Chiti, F. & Dobson, C. M. Protein Misfolding, Amyloid Formation, and Human Disease: A Summary of Progress Over the Last Decade. *Annu. Rev. Biochem.* **86**, 27–68 (2017).
5. Brehme, M. *et al.* A Chaperome Subnetwork Safeguards Proteostasis in Aging and Neurodegenerative Disease. *Cell Rep.* **9**, 1135–1150 (2014).
6. Rostagno, A. *et al.* pH-dependent fibrillogenesis of a VκIII Bence Jones protein. *Br. J. Haematol.* **107**, 835–843 (1999).
7. Ferrone, F. [17] Analysis of protein aggregation kinetics. in *Methods in Enzymology* **309**, 256–274 (Academic Press, 1999).
8. Lundmark, K. *et al.* Transmissibility of systemic amyloidosis by a prion-like mechanism. *Proc. Natl. Acad. Sci.* **99**, 6979–6984 (2002).
9. Reixach, N., Deechongkit, S., Jiang, X., Kelly, J. W. & Buxbaum, J. N. Tissue damage in the amyloidoses: Transthyretin monomers and nonnative oligomers are the major cytotoxic species in tissue culture. *Proc. Natl. Acad. Sci.* **101**, 2817–2822 (2004).
10. Iadanza, M. G., Jackson, M. P., Hewitt, E. W., Ranson, N. A. & Radford, S. E. A new era for understanding amyloid structures and disease. *Nat. Rev. Mol. Cell Biol.* **19**, 755 (2018).
11. Guo, Q. *et al.* In Situ Structure of Neuronal C9orf72 Poly-GA Aggregates Reveals Proteasome Recruitment. *Cell* **172**, 696-705.e12 (2018).

12. Salminen, A. *et al.* Impaired autophagy and APP processing in Alzheimer's disease: The potential role of Beclin 1 interactome. *Prog. Neurobiol.* **106–107**, 33–54 (2013).
13. Winklhofer, K. F. & Haass, C. Mitochondrial dysfunction in Parkinson's disease. *Biochim. Biophys. Acta* **1802**, 29–44 (2010).
14. Uttara, B., Singh, A. V., Zamboni, P. & Mahajan, R. T. Oxidative stress and neurodegenerative diseases: a review of upstream and downstream antioxidant therapeutic options. *Curr. Neuropharmacol.* **7**, 65–74 (2009).
15. Olzscha, H. *et al.* Amyloid-like aggregates sequester numerous metastable proteins with essential cellular functions. *Cell* **144**, 67–78 (2011).
16. Goodchild, S. C. *et al.*  $\beta$ 2-Microglobulin Amyloid Fibril-Induced Membrane Disruption Is Enhanced by Endosomal Lipids and Acidic pH. *PLOS ONE* **9**, e104492 (2014).
17. González-López, E. *et al.* Clinical characteristics of wild-type transthyretin cardiac amyloidosis: disproving myths. *Eur. Heart J.* **38**, 1895–1904 (2017).
18. Orini, M. *et al.* Noninvasive Mapping of the Electrophysiological Substrate in Cardiac Amyloidosis and Its Relationship to Structural Abnormalities. *J. Am. Heart Assoc.* (2019).
19. Barbhaiya, C. R. *et al.* Electrophysiologic assessment of conduction abnormalities and atrial arrhythmias associated with amyloid cardiomyopathy. *Heart Rhythm* **13**, 383–390 (2016).
20. Jong, A. M. D. *et al.* Atrial Remodeling Is Directly Related to End-Diastolic Left Ventricular Pressure in a Mouse Model of Ventricular Pressure Overload. *PLOS ONE* **8**, e72651 (2013).
21. Nattel Stanley, Burstein Brett & Dobrev Dobromir. Atrial Remodeling and Atrial Fibrillation. *Circ. Arrhythm. Electrophysiol.* **1**, 62–73 (2008).
22. van den Berg, M. P. *et al.* Heart failure with preserved ejection fraction, atrial fibrillation, and the role of senile amyloidosis. *Eur. Heart J.* (2019). doi:10.1093/eurheartj/ehz057

23. Connors, L. H. *et al.* Heart Failure Resulting From Age-Related Cardiac Amyloid Disease Associated With Wild-Type Transthyretin. *CLINICAL PERSPECTIVE: A Prospective, Observational Cohort Study. Circulation* **133**, 282–290 (2016).
24. Buxbaum, J. N. *et al.* Why are some amyloidoses systemic? Does hepatic “chaperoning at a distance” prevent cardiac deposition in a transgenic model of human senile systemic (transthyretin) amyloidosis? *FASEB J.* **26**, 2283–2293 (2012).
25. Pinney, J. H. *et al.* Senile Systemic Amyloidosis: Clinical Features at Presentation and Outcome. *J. Am. Heart Assoc.* **2**, e000098 (2013).
26. Vasala, M., Immonen, K., Kautiainen, H. & Hakala, M. More evidence of declining incidence of amyloidosis associated with inflammatory rheumatic diseases. *Scand. J. Rheumatol.* **39**, 461–465 (2010).
27. Duhamel, S. *et al.* Incidence and Prevalence of Light Chain Amyloidosis: A Population-Based Study. *Blood* **130**, 5577–5577 (2017).
28. Lee, M.-H., Lee, S.-P., Kim, Y.-J. & Sohn, D.-W. Incidence, Diagnosis and Prognosis of Cardiac Amyloidosis. *Korean Circ. J.* **43**, 752–760 (2013).
29. Ng, B., Connors, L. H., Davidoff, R., Skinner, M. & Falk, R. H. Senile Systemic Amyloidosis Presenting With Heart Failure: A Comparison With Light Chain–Associated Amyloidosis. *Arch. Intern. Med.* **165**, 1425–1429 (2005).
30. Quock, T. P., Yan, T., Chang, E., Guthrie, S. & Broder, M. S. Epidemiology of AL amyloidosis: a real-world study using US claims data. *Blood Adv.* **2**, 1046–1053 (2018).
31. Muchtar, E. *et al.* Improved outcomes for newly diagnosed AL amyloidosis between 2000 and 2014: cracking the glass ceiling of early death. *Blood* **129**, 2111–2119 (2017).
32. Semigran, M. J. Transthyretin Amyloidosis: A “Zebra” of Many Stripes. *J. Am. Coll. Cardiol.* **68**, 173–175 (2016).

33. Maurer, M. S. *et al.* Tafamidis Treatment for Patients with Transthyretin Amyloid Cardiomyopathy. *N. Engl. J. Med.* (2018). doi:10.1056/NEJMoa1805689
34. Quarta, C. C. *et al.* Diagnostic sensitivity of abdominal fat aspiration in cardiac amyloidosis. *Eur. Heart J.* **38**, 1905–1908 (2017).
35. Gillmore, J. D. *et al.* Nonbiopsy Diagnosis of Cardiac Transthyretin Amyloidosis. *Circulation* **133**, 2404–2412 (2016).
36. González-López, E. *et al.* Wild-type transthyretin amyloidosis as a cause of heart failure with preserved ejection fraction. *Eur. Heart J.* **36**, 2585–2594 (2015).
37. Castaño, A. *et al.* Unveiling transthyretin cardiac amyloidosis and its predictors among elderly patients with severe aortic stenosis undergoing transcatheter aortic valve replacement. *Eur. Heart J.* **38**, 2879–2887 (2017).
38. Mohamed-Salem, L. *et al.* Prevalence of wild type ATTR assessed as myocardial uptake in bone scan in the elderly population. *Int. J. Cardiol.* (2018). doi:10.1016/j.ijcard.2018.06.006
39. Pagourelas, E. D. *et al.* Echo Parameters for Differential Diagnosis in Cardiac Amyloidosis. *Circ. Cardiovasc. Imaging* (2017). doi:10.1161/CIRCIMAGING.116.005588
40. Martinez-Naharro, A. *et al.* Magnetic Resonance in Transthyretin Cardiac Amyloidosis. *J. Am. Coll. Cardiol.* **70**, 466–477 (2017).
41. Rangaswami Janani *et al.* Cardiorenal Syndrome: Classification, Pathophysiology, Diagnosis, and Treatment Strategies: A Scientific Statement From the American Heart Association. *Circulation* **139**, e840–e878 (2019).
42. Kristen, A. V. *et al.* Risk Stratification in Wild-Type Transthyretin Amyloidosis. *J. Am. Coll. Cardiol.* **67**, 1543 (2018).

43. Grogan, M. *et al.* Natural History of Wild-Type Transthyretin Cardiac Amyloidosis and Risk Stratification Using a Novel Staging System. *J. Am. Coll. Cardiol.* **68**, 1014–1020 (2016).
44. Gillmore, J. D. *et al.* A new staging system for cardiac transthyretin amyloidosis. *Eur. Heart J.* **39**, 2799–2806 (2018).
45. Bishop, E. *et al.* Seven factors predict a delayed diagnosis of cardiac amyloidosis. *Amyloid Int. J. Exp. Clin. Investig. Off. J. Int. Soc. Amyloidosis* 1–6 (2018). doi:pagou
46. Castaño, A., Drachman, B. M., Judge, D. & Maurer, M. S. Natural history and therapy of TTR-cardiac amyloidosis: emerging disease-modifying therapies from organ transplantation to stabilizer and silencer drugs. *Heart Fail. Rev.* **20**, 163–178 (2015).
47. Richards, D. B. *et al.* Therapeutic Clearance of Amyloid by Antibodies to Serum Amyloid P Component. *N. Engl. J. Med.* **373**, 1106–1114 (2015).
48. Nakagawa, M. *et al.* Carpal tunnel syndrome: a common initial symptom of systemic wild-type ATTR (ATTRwt) amyloidosis. *Amyloid Int. J. Exp. Clin. Investig. Off. J. Int. Soc. Amyloidosis* **23**, 58–63 (2016).
49. Fosbøl, E. L. *et al.* Association of Carpal Tunnel Syndrome With Amyloidosis, Heart Failure, and Adverse Cardiovascular Outcomes. *J. Am. Coll. Cardiol.* **74**, 15–23 (2019).
50. Sperry, B. W. *et al.* Tenosynovial and Cardiac Amyloidosis in Patients Undergoing Carpal Tunnel Release. *J. Am. Coll. Cardiol.* **72**, 2040–2050 (2018).
51. Ponikowski, P. *et al.* 2016 ESC Guidelines for the diagnosis and treatment of acute and chronic heart failureThe Task Force for the diagnosis and treatment of acute and chronic heart failure of the European Society of Cardiology (ESC)Developed with the special contribution of the Heart Failure Association (HFA) of the ESC. *Eur. Heart J.* **37**, 2129–2200 (2016).

52. Perugini, E. *et al.* Noninvasive Etiologic Diagnosis of Cardiac Amyloidosis Using <sup>99m</sup>Tc-3,3-Diphosphono-1,2-Propanodicarboxylic Acid Scintigraphy. *J. Am. Coll. Cardiol.* **46**, 1076–1084 (2005).
53. Bokhari, S. *et al.* <sup>99m</sup>Tc-Pyrophosphate Scintigraphy for Differentiating Light-Chain Cardiac Amyloidosis From the Transthyretin-Related Familial and Senile Cardiac Amyloidoses. *Circ. Cardiovasc. Imaging* **6**, 195–201 (2013).
54. Bastian, F. O. Amyloidosis and the Carpal Tunnel Syndrome. *Am. J. Clin. Pathol.* **61**, 711–717 (1974).
55. Sueyoshi, T. *et al.* Wild-type transthyretin-derived amyloidosis in various ligaments and tendons. *Hum. Pathol.* **42**, 1259–1264 (2011).
56. Nakamichi, K.-I. & Tachibana, S. Amyloid deposition in the synovium and ligament in idiopathic carpal tunnel syndrome. *Muscle Nerve* **19**, 1349–1351 (1996).
57. Sekijima, Y. *et al.* High prevalence of wild-type transthyretin deposition in patients with idiopathic carpal tunnel syndrome: a common cause of carpal tunnel syndrome in the elderly. *Hum. Pathol.* **42**, 1785–1791 (2011).
58. Fouquet, N., Sillam, F., Ha, C., Raimbeau, G. & Roquelaure, Y. Part de l'activité professionnelle dans la survenue du syndrome du canal carpien dans deux départements français. *Rev. D'Épidémiologie Santé Publique* **62**, S188 (2014).
59. Satoskar, A. A. *et al.* Strong transthyretin immunostaining: potential pitfall in cardiac amyloid typing. *Am. J. Surg. Pathol.* **35**, 1685–1690 (2011).
60. Yamaguchi, D. M., Lipscomb, P. R. & Soule, E. H. CARPAL TUNNEL SYNDROME. *Minn. Med.* **48**, 22–33 (1965).
61. Neal, N. C., McManners, J. & Stirling, G. A. Pathology of the flexor tendon sheath in the spontaneous carpal tunnel syndrome. *J. Hand Surg. Br. Eur. Vol.* **12**, 229–232 (1987).

62. Stein, K., Störkel, S., Linke, R. P. & Goebel, H. H. Chemical heterogeneity of amyloid in the carpal tunnel syndrome. *Virchows Arch. A Pathol. Anat. Histopathol.* **412**, 37–45 (1987).
63. Kyle, R. A., Eilers, S. G., Linscheid, R. L. & Gaffey, T. A. Amyloid Localized to Tenosynovium at Carpal Tunnel Release: Natural History of 124 Cases. *Am. J. Clin. Pathol.* **91**, 393–397 (1989).
64. Kyle, R. A., Gertz, M. A. & Linke, R. P. Amyloid localized to tenosynovium at carpal tunnel release. Immunohistochemical identification of amyloid type. *Am. J. Clin. Pathol.* **97**, 250–253 (1992).
65. Breda, S., Richter, H. P. & Schachenmayr, W. [Incidence of biopsy-detectable amyloid deposits in the retinaculum flexorum and in the tenosynovial tissue in carpal tunnel syndrome]. *Zentralbl. Neurochir.* **54**, 72–76 (1993).
66. Cordiner-lawrie, S., Diaz, J., Burge, P. & Athanasou, N. A. LOCALIZED AMYLOID DEPOSITION IN TRIGGER FINGER. *J. Hand Surg. Br. Eur. Vol.* **26**, 380–383 (2001).
67. Gioeva, Z. *et al.* ATTR amyloid in the carpal tunnel ligament is frequently of wildtype transthyretin origin. *Amyloid Int. J. Exp. Clin. Investig. Off. J. Int. Soc. Amyloidosis* **20**, 1–6 (2013).
68. Uchiyama, S. *et al.* Effect of synovial transthyretin amyloid deposition on preoperative symptoms and postoperative recovery of median nerve function among patients with idiopathic carpal tunnel syndrome. *J. Orthop. Sci. Off. J. Jpn. Orthop. Assoc.* **19**, 913–919 (2014).
69. Fernández Fuertes, J., Rodríguez Vicente, Ó., Sánchez Herráez, S. & Ramos Pascua, L. R. Early diagnosis of systemic amyloidosis by means of a transverse carpal ligament biopsy carried out during carpal tunnel syndrome surgery. *Med. Clínica Engl. Ed.* **148**, 211–214 (2017).



70. Hahn, K. *et al.* Karpaltunnelsyndrom und ATTR-Amyloidose. *Handchir. · Mikrochir. · Plast. Chir.* **50**, 329–334 (2018).
71. Scott, K., Conley, C. & Renfree, K. Histopathologic Evaluation of Flexor Tenosynovium in Recurrent Carpal Tunnel Syndrome. *Plast. Reconstr. Surg.* **143**, 169–175 (2019).
72. Zegri-Reiriz, I. *et al.* Prevalence of Cardiac Amyloidosis in Patients with Carpal Tunnel Syndrome. *J Cardiovasc. Transl. Res.* (2019). doi:10.1007/s12265-019-09895-0
73. Galat, A. *et al.* Aortic stenosis and transthyretin cardiac amyloidosis: the chicken or the egg? *Eur. Heart J.* **37**, 3525–3531 (2016).
74. Dumesnil, J. G., Pibarot, P. & Carabello, B. Paradoxical low flow and/or low gradient severe aortic stenosis despite preserved left ventricular ejection fraction: implications for diagnosis and treatment. *Eur. Heart J.* **31**, 281–289 (2010).
75. Bokhari, S., Shahzad, R., Castaño, A. & Maurer, M. S. Nuclear imaging modalities for cardiac amyloidosis. *J. Nucl. Cardiol. Off. Publ. Am. Soc. Nucl. Cardiol.* **21**, 175–184 (2014).
76. Dorbala, S. *et al.* ASNC/AHA/ASE/EANM/HFSA/ISA/SCMR/SNMMI expert consensus recommendations for multimodality imaging in cardiac amyloidosis: Part 2 of 2-Diagnostic criteria and appropriate utilization. *J. Nucl. Cardiol. Off. Publ. Am. Soc. Nucl. Cardiol.* (2019). doi:10.1007/s12350-019-01761-5
77. Feng DaLi *et al.* Intracardiac Thrombosis and Anticoagulation Therapy in Cardiac Amyloidosis. *Circulation* **119**, 2490–2497 (2009).
78. Dubrey, S., Pollak, A., Skinner, M. & Falk, R. H. Atrial thrombi occurring during sinus rhythm in cardiac amyloidosis: evidence for atrial electromechanical dissociation. *Heart* **74**, 541–544 (1995).
79. El-Am, E. A. *et al.* Direct Current Cardioversion of Atrial Arrhythmias in Adults With Cardiac Amyloidosis. *J. Am. Coll. Cardiol.* **73**, 589–597 (2019).

80. Russo, D., Limite, L. R., Arcari, L., Autore, C. & Musumeci, M. B. Predicting the Unpredictable: How to Score the Risk of Stroke in Cardiac Amyloidosis? *J. Am. Coll. Cardiol.* **73**, 2910–2911 (2019).
81. Fitzmaurice, G. J., Wishart, V. & Graham, A. N. J. An unexpected mortality following cardiac surgery: a post-mortem diagnosis of cardiac amyloidosis. *Gen. Thorac. Cardiovasc. Surg.* **61**, 417–421 (2013).
82. Moreno Raul *et al.* Cause of Complete Atrioventricular Block After Percutaneous Aortic Valve Implantation. *Circulation* **120**, e29–e30 (2009).
83. Donnelly, J. P., Hanna, M., Sperry, B. W. & Seitz, W. H. Carpal Tunnel Syndrome: A Potential Early, Red-Flag Sign of Amyloidosis. *J. Hand Surg.* **44**, 868–876 (2019).
84. Witteles, R. M. *et al.* Screening for Transthyretin Amyloid Cardiomyopathy in Everyday Practice. *JACC Heart Fail.* **7**, 709–716 (2019).



## ABSTRACT

**Introduction:** Recent progress in cardiac transthyretin amyloidosis treatment greatly improve the management of this previously incurable disease, but its inefficiency on the most advanced stages sheds on light the importance for an early diagnosis. Carpal tunnel syndrome (CTS) may be one of wildtype transthyretin amyloidosis (wTTR-A) earliest sign. The aim of this study was to compare cardiac events prior to CTS surgery regarding amyloid deposition on synovial biopsy.

**Methods:** we performed a single-center retrospective case-control study in patients with (cases) or without carpal tunnel amyloidosis (controls), who undergone surgery between January 2010 and November 2018. Only data prior to surgery were considered. Cases and controls were matched in 1:1 for age and sex.

**Results:** 221 paired cases and controls were included. Cases have more atrial fibrillation (AF) ( $p=0,0002$ ), more conduction disorders (CD) ( $p=0,0001$ ) and more left ventricular hypertrophy (LVH) ( $p<0,0001$ ) than controls. The proportion of aortic stenosis (AS), coronary artery diseases (CAD) and heart failure (HF) is comparable. In conditional logistic regression, carpal tunnel amyloidosis is associated with atrial AF (OR = 3 [1,64-5,49]), CD (OR 3,3 [1,62-6,69]) and LVH hypertrophy (OR = 7,3 [3,11-17,12]). The association remains significant after adjustment for cardiovascular risk factors. Regarding CTS features, cases have more bilateral surgeries than controls ( $p<0,01$ ). The association between CTS amyloidosis and cardiac events is stronger in bilateral amyloidosis than in unilateral ones. For cases, 1/38 scintigraphies prior to surgery showed significant cardiac uptake, compared with 0/35 in controls.

**Discussion:** before the CTS surgery, patients with CTS amyloidosis have more AF, CD and LVH than patients without amyloidosis, suggesting their precocity in the natural history of TTR-A. This observation is underlined by the comparable proportion of HF, that would indicate the end stage of the disease. These events appear to be dependent on amyloid load, as implied by their greater proportion in the bilateral amyloid CTS subset, that reflects the spread of the disease and its overall burden.

**Conclusion:** for earlier diagnosis of TTR-A in elderly patients, which could improve therapeutic efficiency, the presence of AF, CD and LVH at the time of CTS surgery -all the more when it is bilateral- must led to the search for TTR-A, starting with a carpal tunnel biopsy.

## RÉSUMÉ

**Introduction** : Les avancées thérapeutiques dans l'amylose à transthyrétine (ATTR) apportent un espoir de révolutionner la prise en charge de cette pathologie auparavant incurable, mais l'inefficacité du traitement sur les formes les plus avancées souligne l'importance d'un diagnostic précoce. Le syndrome du canal carpien (CC) serait un des signes les plus précoces de l'ATTR sénile. L'objectif de notre étude est de comparer les manifestations cardiaques préopératoires de patients opérés du CC en regard de la présence de dépôts amyloïdes sur la biopsie synoviale.

**Matériel et méthode** : Nous avons réalisé une étude rétrospective cas-témoin, monocentrique, chez les patients avec (cas) et sans amylose (témoins) du canal carpien, opérés du syndrome du canal carpien entre janvier 2010 et Novembre 2018. Seules les données antérieures à la chirurgie ont été considérées. Cas et témoins ont été appariés en 1:1 sur l'âge et le sexe.

**Résultats** : au total, 221 cas ont été appariés à 221 témoins. Les cas ont plus de fibrillations atriales (FA) ( $p= 0,0002$ ), de troubles conductifs (TDC) ( $p= 0,0001$ ) et d'hypertrophies ventriculaires gauches (HVG) ( $p < 0,0001$ ) que les témoins. La proportion de rétrécissements aortiques (RA), de coronaropathies et d'insuffisances cardiaques (IC) est comparable. En régression logistique conditionnelle, on retrouve une association entre l'amylose du CC et la FA (OR = 3 [1,64-5,49]), les TDC (OR 3,3 [1,62-6,69]) et l'HVG (OR = 7,3 [3,11-17,12]). L'association reste significative après ajustement sur les facteurs de risque cardio-vasculaire. Les cas ont plus de chirurgies bilatérales du CC que les témoins ( $p < 0,01$ ). L'association entre l'amylose du canal carpien et les manifestations cardiaques est plus forte chez les amyloses bilatérales que chez les unilatérales. Chez les cas, 1/38 scintigraphies antérieures à l'opération montre un rehaussement cardiaque significatif, contre 0/35 chez les témoins.

**Discussion** : Les patients avec une amylose du CC présentent avant l'opération plus de FA, de TDC et d'HVG que les patients sans amylose, indiquant leur précocité dans l'histoire naturelle de l'ATTR. Cette observation est renforcée par l'absence de différence dans la proportion d'IC qui est le stade terminal de la maladie. Ces manifestations semblent dépendre de la charge amyloïde, comme le suggère leur plus grande proportion dans le groupe amylose avec opération bilatérale des CC qui reflète la diffusion de la maladie et sa charge globale.

**Conclusion** : Pour réaliser un diagnostic précoce de l'ATTR chez les patients âgés et peut-être optimiser l'efficacité thérapeutique, la présence d'antécédents de FA, de TDC et d'HVG au moment de la chirurgie d'un syndrome du CC -à fortiori en cas d'opération bilatérale- doit faire rechercher une ATTR, en commençant par réaliser une biopsie du canal carpien.