HAL
open science

Évaluation par IRM cardiaque de l'atteinte cardiaque de l'HTA maligne, données de la cohorte du CHU de Bordeaux

Julien Doublet

To cite this version:

Julien Doublet. Évaluation par IRM cardiaque de l'atteinte cardiaque de l'HTA maligne, données de la cohorte du CHU de Bordeaux. Sciences du Vivant [q-bio]. 2020. dumas-02864458

HAL Id: dumas-02864458

https://dumas.ccsd.cnrs.fr/dumas-02864458v1

Submitted on 11 Jun 2020

HAL is a multi-disciplinary open access archive for the deposit and dissemination of scientific research documents, whether they are published or not. The documents may come from teaching and research institutions in France or abroad, or from public or private research centers.

L'archive ouverte pluridisciplinaire **HAL**, est destinée au dépôt et à la diffusion de documents scientifiques de niveau recherche, publiés ou non, émanant des établissements d'enseignement et de recherche français ou étrangers, des laboratoires publics ou privés.

Université de Bordeaux

U.F.R des Sciences médicales

Année 2020 Thèse n°3037

Thèse pour l'obtention du

DIPLOME D'ETAT de DOCTEUR EN MEDECINE

Présentée et soutenue publiquement par

Julien DOUBLET

Né le 02/09/1991

Le 17/04/2019

Evaluation par IRM cardiaque de l'atteinte cardiaque de l'HTA maligne, données de la cohorte du CHU de Bordeaux

Directeur de thèse : Dr Boulestreau Romain

Membres du jury :

Professeur	Bordachar Pierre	Président
Professeur	Cochet Hubert	Rapporteur
Professeur	Duly-bouhanick Béatrice	Juge
Docteur	Gosse Philippe	Juge
Docteur	Boulestreau Romain	Juge

Table des matières

Remerciements 4
Abréviations 5
Partie 1 : Introduction 7
1. L'hypertension artérielle maligne 7
1.1 Historique 7
1.2 Définition 7
1.3 Physiopathologie 9
1.4 Epidémiologie 10
1.5 Clinique 11
1.5.1 L'atteinte hématologique 11
1.5.2 L'atteinte néphrologique 12
1.5.3 L'atteinte cérébrale 12
1.5.4 L'atteinte ophtalmologique 13
1.5.5 L'atteinte cardiaque 14
1.6 Prise en charge thérapeutique 18
2 L'IRM cardiaque 19
2.1 Introduction 19
2.2 Description des séquences 19
2.2.1 L'analyse morphologique 19
2.2.2 L'analyse tissulaire 21
2.2.2.1 L'œdème 21
2.2.2.2 Les séquences de perfusion 23
2.2.2.3 La fibrose myocardique focale 23
2.2.2.4 La fibrose myocardique diffuse 24
2.3 Conclusion 27
3 Intérêt de l'IRM dans l'exploration de l'atteinte cardiaque de l'HTA maligne 29
3.1 Hypertrophie ventriculaire gauche dans le cadre de l'hypertension artérielle non "maligne" 29
3.1.1 Définition 29
3.1.2 Mécanismes 30
3.1.3 Pronostic et évolution 30
3.1.4 Les données IRM 30
3.2 Hypothèses physiopathologiques de l'HVG de l'HTA maligne en phase aiguë 33
Bibliographie 35

Partie 2 : Article 43
Introduction 43
Matériel et méthode 43
Population 43
Evaluation de l'atteinte cardiaque 44
Protocole d'IRM cardiaque 44
Statistiques 45
Réglementation éthique 45
Résultats 46
Population 46
Résultats des IRM cardiaques réalisées en phase aiguë 47
Résultats de l'IRM de suivi 49
Comparaison des données de l'IRM de phase aiguë et de suivi 50
Evolution du produit de la MVG indexée par l'ECV 52
Nous avons étudié chez ces neuf patients, le produit entre la MVG indexée et la valeur de l'ECV. Ce paramètre exploratoire, non étudié dans la littérature, évalue théoriquement la quantité absolue du secteur extracellulaire myocardique. Nous avons observé une diminution significative de ce paramètre (p=0.012) (Graphique 3). 52
Discussion 53
Pathogénèse de l'HVG dans l'HTA maligne 53
Intérêt du produit entre la MVG indexée et la valeur de l'ECV 56
Données de la littérature sur la cardiopathie hypertensive non maligne 57
Intérêt diagnostique de l'IRM cardiaque 57
Données d'IRM cardiaque d'une population porteuse d'une cardiopathie hypertensive isolée extraite des bases d'imagerie du CHU de Bordeaux 59
Intérêt pronostic 61
Limites de cette étude 62
Conclusion 62
Bibliographie 63
Serment d'Hippocrate 66
Résumé 67

Remerciements

Abréviations

ALD : affection de longue durée

ARA 2 : antagoniste des récepteurs à l'angiotensine 2

AVC : accident vasculaire cérébral

CHU : centre hospitalier universitaire

CMD : cardiomyopathie dilatée

CMH : cardiomyopathie hypertrophique

ECG : électrocardiogramme

ECV : espace extra cellulaire

ESC : European society of cardiology

ETT : échographie trans thoracique

FEVG : fraction d'éjection du ventricule gauche

FLAIR : Fluid Attenuated Inversion Recovery

GLS : global longitudinal strain

HTA : hypertension artérielle

HVG : hypertrophie ventriculaire gauche

IEC : inhibiteur de l'enzyme de conversion

IMC : indice de masse corporel

IRM : imagerie par résonance magnétique

MAT : micro angiopathie thrombotique

MOD HTN : multi organe damage hypertension

MVG : masse ventriculaire gauche

PAS : pression artérielle systolique

PAD : pression artérielle diastolique

PRES syndrome: posterior reversible encephalopathy syndrome

SRAA : système rénine angiotensine aldostérone

SSFP : Steady-state free precession imaging

STIR : Short T Inversion Recovery

Partie 1 : Introduction

1. L'hypertension artérielle maligne

1.1 Historique

Le concept d'hypertension artérielle (HTA) maligne est à la fois ancien et en plein renouveau. L'HTA maligne a été suspectée et découverte au début du 20ème siècle par une équipe de néphrologie. Elle se présente comme le retentissement vasculaire systémique d'une certaine forme d'HTA ayant pour conséquence une altération précoce et rapide des organes cibles (la rétine et le rein) (1). Les premières études histologiques s'intéressant à l'HTA maligne, datant du début du 20ème siècle, retrouvaient une nécrose fibrinoïde de la paroi artérielle, un épaississement intimal, une oblitération des artérioles, une infiltration cellulaire et une endartérite fibreuse (1) (2) (Figure 1).

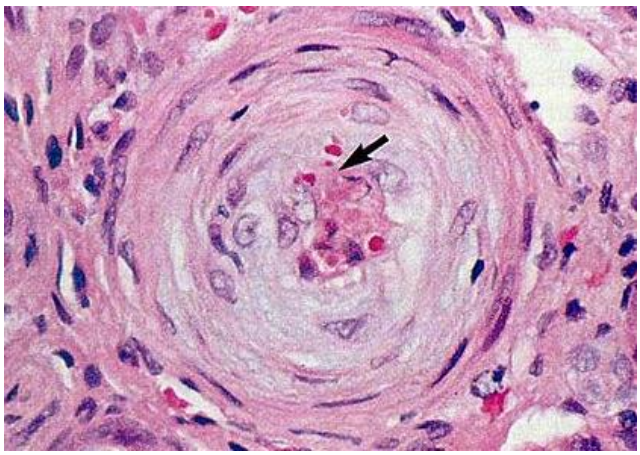

Figure 1 : coupe histologique d'une artériole rénale

L'appellation HTA maligne est née en 1928 par l'équipe de Keith, Wagener et Kernohan. Ils décrivaient une série de patients présentant l'association d'une HTA sévère à une rétinopathie hypertensive évoluée. Ces patients présentaient un pronostic sombre (3).

1.2 Définition

Historiquement et jusqu'à récemment, le diagnostic d'HTA maligne était basé sur l'association d'une pression artérielle diastolique supérieure à 130 mmHg et d'une rétinopathie hypertensive de stade trois ou quatre selon la classification de Keith et Wagener. A l'époque l'usage de la lampe à fente était un des seuls outils d'examen paraclinique d'organe (4). Cette définition est spécifique et peu sensible. Elle exclue les malades présentant une véritable HTA maligne sans

retentissement ophtalmologique. La cohorte bordelaise en est le reflet. En effet, parmi les malades inclus selon la nouvelle définition, nous avons retrouvé 18 % de patients n'ayant pas d'atteinte ophtalmologique de stade trois ou quatre (5).

Les critères diagnostiques ont récemment évolué, comme en témoigne les recommandations européennes sur l'HTA publiées en 2018 (6). Elle y est définie comme une HTA élevée (généralement de grade 3) associée à des modifications du fond d'œil, une microangiopathie ou une coagulation intravasculaire disséminée. Elle peut aussi être associée à une encéphalopathie, une insuffisance cardiaque aiguë ou une détérioration aiguë de la fonction rénale. La nécrose fibrinoïde des artérioles rénales est la marque de cette affection (1). Le terme « malin » reflète le très mauvais pronostic de cette affection si elle n'est pas traitée.

Cette définition s'inspire de celle proposée en 2015, par quatre équipes travaillant sur l'HTA dont celle du CHU de Bordeaux. Elle redéfinit l' HTA maligne en MOD-HTN pour multi organ damage-hypertension (7). Elle est basée sur l'élévation aiguë de la pression artérielle sans seuil, associée à l'altération d'au moins trois organes cibles (parmi les atteintes ophtalmologiques, cérébrales, néphrologiques, cardiaques ou endothéliales) (Figure 2).

Table 1. Main criteria for target organ involvement in hypertension-MOD

	Criteria
Kidney	Impaired renal function Creatinine elevation >30% with respect to recent assay in the absence of obvious cause Proteinuria (usually modest and non specific)
Heart	Marked LVH Impaired systolic function (especially global longitudinal stain) Abnormalities of repolarization on ECG. Increased troponin
Brain	Ischaemic or haemorrhagic stroke Extensive white matter lesions, microbleeds before 60 years PRES
Microangiopathy	Haemolysis

Abbreviations: ECG, electrocardiogram; LVH, left ventricular hypertrophy; PRES, posterior reversible encephalopathy syndrome.

Figure 2 : Critères d'atteintes des organes cibles dans le cadre du MOD HTN (7)

1.3 Physiopathologie

La physiopathologie de l'HTA maligne n'est aujourd'hui pas totalement maitrisée. Le mécanisme global semble être une hyper activation du système rénine angiotensine aldostérone (SRAA) et une atteinte microvasculaire de type microangiopathie thrombotique (MAT) (8) (Figure 3).

Le facteur déclenchant est encore mal identifié. Il semble qu'une élévation de la tension artérielle au-delà des capacités locales d'autorégulation tensionnelle pourrait déclencher ce processus. Plus particulièrement l'élévation brutale de la tension artérielle dans des délais ne permettant pas à l'organisme d'adapter ses schémas d'autorégulation provoquerait ce processus.

L'autorégulation tensionnelle est un mécanisme présent dans la plupart des lits vasculaires. Il permet l'adaptation du diamètre artériolaire à la pression artérielle afin d'assurer un débit local de perfusion d'organe constant. Ce mécanisme a longuement été étudié dans le cadre de la vascularisation cérébrale et de l'univers de la neuro réanimation (9). En cas d'HTA maligne, le dépassement des capacités d'autorégulation tensionnelle locales ne protège plus le territoire capillaire de l'HTA. Cela soumet la paroi vasculaire à une contrainte physique responsable des lésions endothéliales (10).

Une fois installé, ce mécanisme systémique entraine au niveau rénal une natriurèse de pression responsable d'une hypovolémie efficace. Cela aboutit à une ischémie rénale et une hyperactivation secondaire du SRAA. De plus, l'atteinte endothéliale entraine à son tour un remaniement histologique artériolaire et une activation de la cascade de la coagulation. Ceci est responsable de sténoses voire thromboses microvasculaires. Ce phénomène annexe et parallèle a pour conséquence une ischémie rénale favorisant l'hyperactivité du SRAA. L'angiotensine 2 a aussi un rôle important. Elle a un effet direct sur la prolifération des cellules musculaires lisses, aggravant ainsi la prolifération myointimale artériolaire.

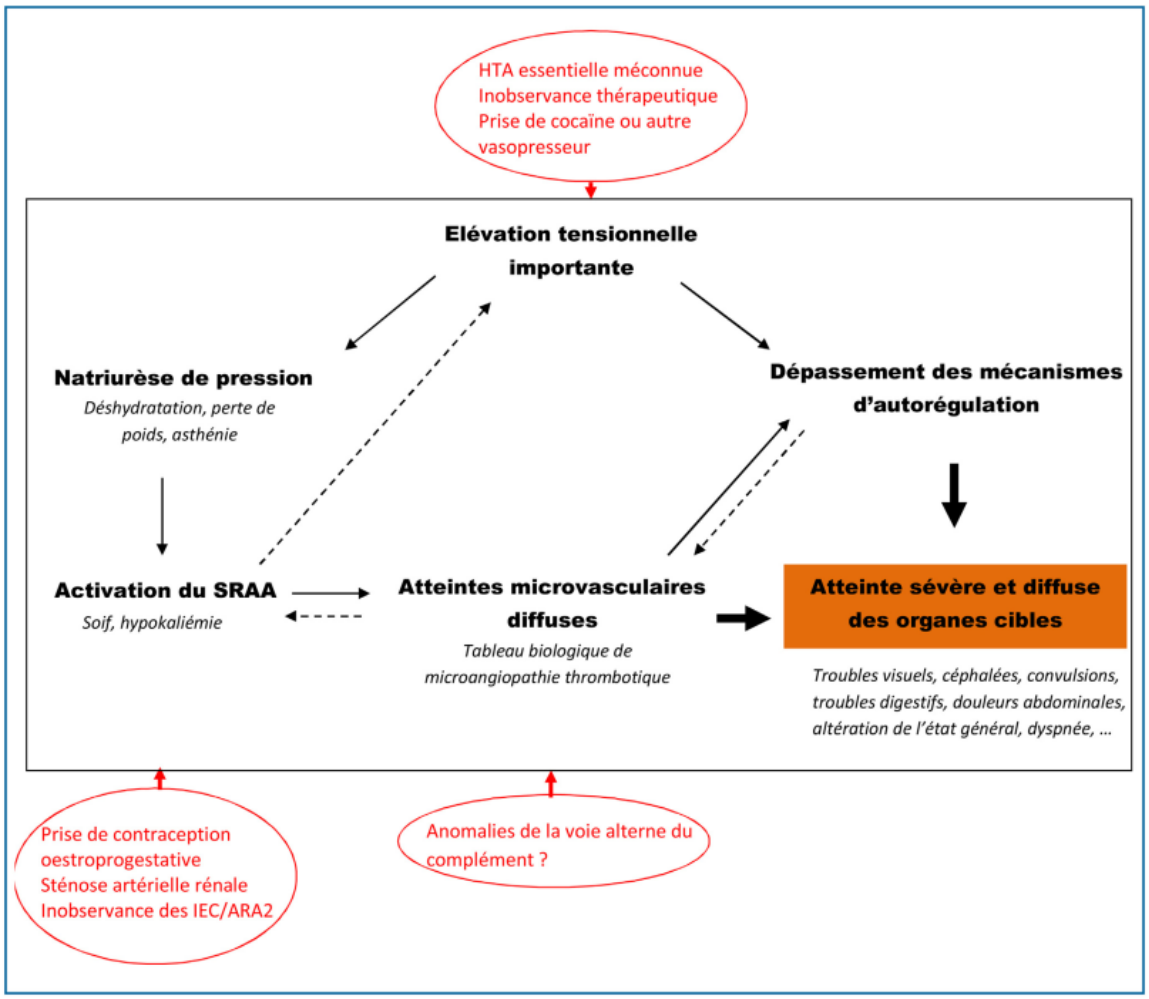

Figure 3 : Physiopathologie de l'HTA maligne (11)

1.4 Epidémiologie

L'HTA maligne affecte plus particulièrement les hommes jeunes, d'ethnies afro caribéenne et asiatique (12). Par exemple, l'équipe de Van Der Born travaillant à Amsterdam, retrouvait 50% de patients d'ethnie noire (12).

Toutes les étiologies d'HTA sont à risque d'évoluer vers une atteinte maligne. L'HTA essentielle représente plus de la moitié, 54 %, dans la cohorte d'HTA maligne issue de l'hôpital de Birmingham ou exerce l'équipe de Beevers (13). Les causes d'HTA secondaire sont essentiellement néphrologiques, rénovasculaires et endocriniennes. Il existe quelques cas d'HTA maligne d'origine iatrogène (toxiques, contraception œstroprogestative). Elle peut survenir à la découverte de l'HTA (60 % des cas de la cohorte bordelaise) ou dans un contexte d'HTA préexistante (une inobservance thérapeutique est alors fréquemment retrouvée) (5).

L'incidence de cette pathologie a initialement diminué avec l'usage des thérapeutiques anti-hypertensives. Mais depuis plusieurs décennies, elle reste stable avec deux à trois cas par an pour

100 000 habitants. Cela est notamment expliqué par les flux migratoires, l'arrêt du remboursement à 100% (ALD 12) et le mauvais contrôle de l'HTA (12) (14).

Le pronostic était catastrophique au début du 20ème siècle. La mortalité était alors de 100% à trois ans. L'apparition et l'usage des bloqueurs du SRAA et de l'hémodialyse ont permis d'améliorer considérablement le pronostic des malades. Les dernières études retrouvaient une mortalité de 10% à cinq ans chez des patients de 45 ans d'âge moyen (13). Les décès sont essentiellement d'origine cardiaque (insuffisance cardiaque), rénale (insuffisance rénale) ou neurologique (accidents vasculaires cérébraux (AVC)) (15).

1.5 Clinique

Différentes situations cliniques conduisent au diagnostic d'HTA maligne. Les patients sont adressés dans l'unité d'HTA du CHU de Bordeaux par des ophtalmologues, neurologues, urgentistes ou médecins généralistes. Nous avons recueilli l'ensemble des cas d'HTA maligne du CHU de Bordeaux depuis 1995 afin d'en étudier les caractéristiques (5). Ainsi, 168 patients ont été inclus (5).

Certains patients étaient adressés pour une HTA élevée (20 % des patients de notre cohorte). D'autres fois les signes généraux étaient prépondérants avec une altération de l'état général (17 % des cas issus de la cohorte bordelaise). Quelquefois l'ophtalmologue consulté pour des signes fonctionnels ophtalmologiques, retrouvait une rétinopathie hypertensive et nous l'adressait dans le service (25 % des cas). Il existait aussi des tableaux neurologiques avec des symptômes variables tels que les céphalées, la confusion, les signes de focalisation voire le coma (21 % des cas). La présentation cardiovasculaire était plus rare (17 % des cas), avec essentiellement un tableau d'insuffisance cardiaque gauche. Bien évidemment ces atteintes d'organes pouvaient coexister.

1.5.1 L'atteinte hématologique

L'atteinte de l'endothélium vasculaire est une atteinte systémique responsable des conséquences hématologiques et du retentissement sur les organes cibles.

Elle est due à une agression mécanique de la paroi des petits vaisseaux artériels et des capillaires responsable d'une MAT. La présentation biologique typique est présente dans 25 % des cas (16). Elle est définie par l'association d'une anémie hémolytique mécanique (élévation du taux de LDH supérieur à 220 UI/l, présence de schizocytes au frottis) et d'une thrombopénie périphérique (taux de plaquettes inférieur à 150G/L). Une susceptibilité génétique est probable. Il a été mis en évidence dans certain cas d'HTA maligne un déficit en ADAMTS13 (protéase clivant le

facteur de Von Willebrand et ayant une activité anti thrombogène) (17). Des mutations de la voie alterne du complément et du SRAA ont aussi été constatées (18).

1.5.2 L'atteinte néphrologique

L'atteinte néphrologique de l'HTA maligne est une atteinte historique, la première à avoir été décrite (1). Elle est fréquente dans les différentes cohortes d'HTA maligne (12) (13). Elle est définie par la découverte d'une altération de la fonction rénale ou par une majoration de plus de 30% de la créatininémie (7). Elle a pour particularité d'être à la fois une cause et une conséquence de l'HTA maligne. La sévérité de la protéinurie peut aider à s'orienter initialement. La protéinurie de l'HTA maligne est souvent modeste et inférieure à 1 gr/24h. Elle peut être associée à une hématurie microscopique. Le diagnostic d'une atteinte rénale aiguë ou chronique, lors d'une HTA maligne d'origine rénale n'est pas aisé en l'absence d'informations médicales préalables.

1.5.3 L'atteinte cérébrale

Le retentissement cérébral de l'HTA maligne est évalué de façon optimal par la réalisation systématique d'une imagerie par résonance magnétique (IRM) cérébrale. Dans la cohorte bordelaise, 73,1 % patients présentaient des signes d'HTA maligne à l'IRM cérébrale (5).

Dans le cadre de la définition MOD-HTN, l'atteinte cérébrale est définie par l'existence de lésions de la substance blanche (leucoaraiose) trop étendues pour l'âge, de micro-saignements avant l'âge de 60 ans, d'AVC ischémiques ou hémorragiques ou d'un syndrome de leuco encéphalopathie postérieure réversible (PRES).

La lésion la plus fréquente est la leucoaraiose. Elle est secondaire à une atteinte chronique de la micro vascularisation cérébrale. Cette dernière est aussi caractérisée par des lacunes ischémiques de moins de 15 mm et des micro-saignements profonds pouvant se compliquer d'hématomes profonds. Les lésions sur le territoire artériel macro vasculaire liés à l'HTA maligne sont moins fréquentes. On rencontre de rares AVC des gros troncs (7,5 % dans notre cohorte bordelaise) (5). Le PRES se manifeste par des céphalées postérieures associées à des troubles visuels. Les formes les plus sévères peuvent provoquer un tableau clinique de coma. La présentation radiologique pathognomonique est la visualisation de lésions bilatérales de la substance blanche des lobes pariétaux et occipitaux (Figure 4). Ces lésions sont secondaires à un mécanisme d'œdème vasogénique par rupture de la barrière hémato encéphalique. Il s'agit d'une conséquence du dépassement des capacités d'autorégulation vasculaire cérébrale (10).

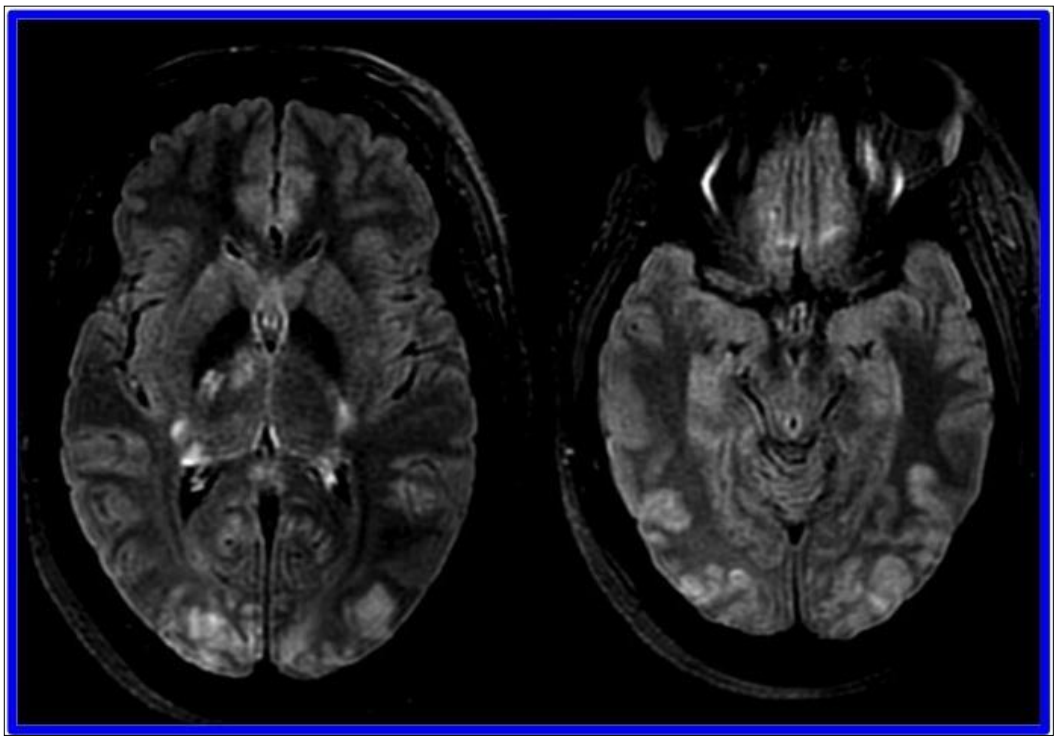

Figure 4 : IRM cérébrale (séquence FLAIR) : multiples hyper signaux FLAIR superficiels et profonds atteignant les régions corticales pariéto-occipitales bilatérales, les noyaux gris centraux. Diagnostic de PRES

1.5.4 L'atteinte ophtalmologique

L'atteinte ophtalmologique est la seconde atteinte historique décrite en 1914. Elle est à la base de l'ancienne définition (4). Elle était absente chez 18% des patients inclus dans la cohorte d'HTA maligne du CHU de Bordeaux (5).

Comme dans le cerveau, le dépassement de l'autorégulation tensionnelle locale entraine l'apparition d'une perméabilité vasculaire. La conséquence est la diffusion des éléments sanguins dans la rétine par rupture de la barrière hémato rétinienne. Cela se caractérise au fond d'œil par de l'œdème papillaire, des exsudats et des hémorragies (Figure 5). L'atteinte endothéliale de la vascularisation rétinienne entraine quant à elle des occlusions vasculaires avec une ischémie rétinienne, se manifestant par des nodules cotonneux (19).

La classification de Keith et Wagener permet de graduer la rétinopathie hypertensive. Le stade III retrouve la présence d'exsudats secs, de nodules cotonneux ou d'hémorragies. Le stade IV présente en plus des anomalies précédentes, un œdème papillaire.

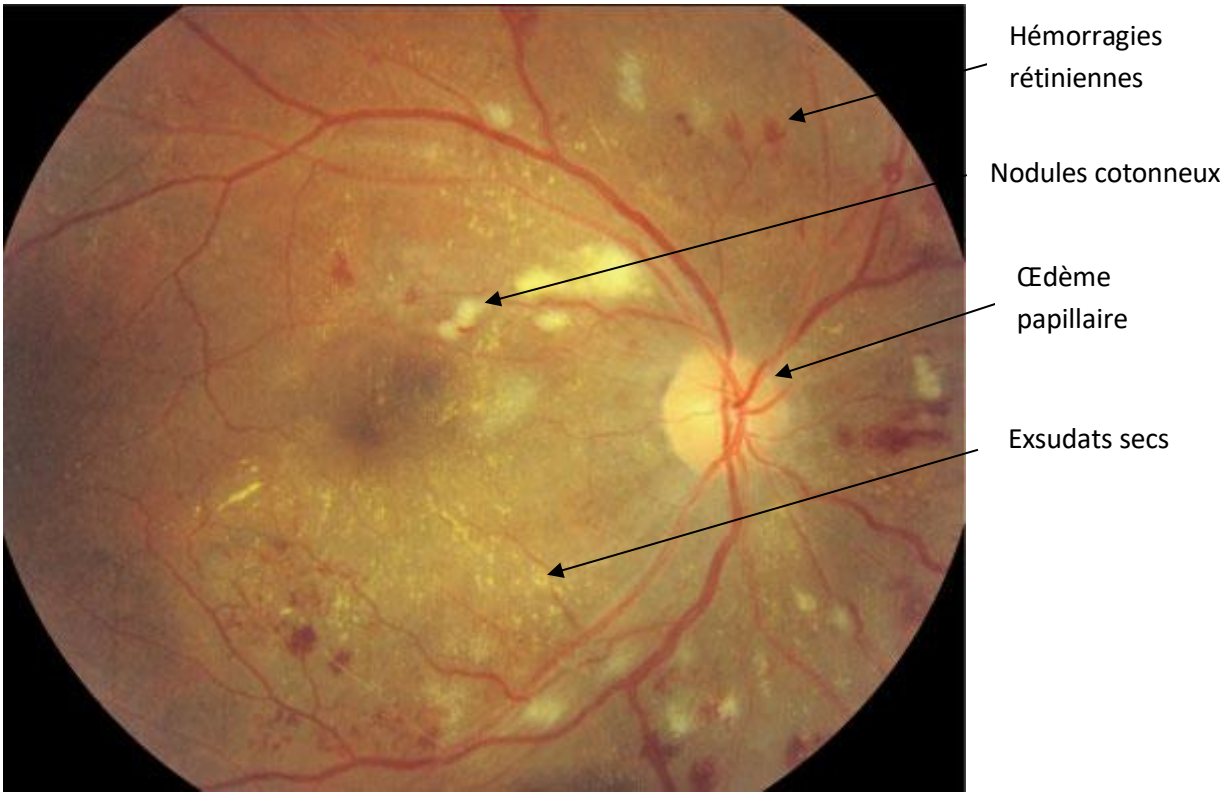

Figure 5 : Fond d'œil dans un contexte d'HTA maligne

1.5.5 L'atteinte cardiaque

L'atteinte cardiaque est probablement la plus méconnue des atteintes d'organe de l'HTA maligne, avec l'atteinte cérébrale. Il persiste de nombreuses interrogations concernant sa physiopathologie. Elle a été arbitrairement définie par une hypertrophie ventriculaire gauche (HVG) importante (masse ventriculaire gauche (MVG) indexée > 60 gr/m$^{2.7}$) et/ou une altération de la fonction systolique (fraction d'éjection du ventricule gauche (FEVG) < 50%, global longitudinal strain (GLS) > -14 %) et/ou une atteinte ischémique cardiaque (anomalies de la repolarisation à l'électrocardiogramme avec ou sans élévation de troponine, sans argument pour un syndrome coronarien aigu évolutif). Dans la cohorte bordelaise et selon les critères de la définition MOD HTN, 82% des patients (138 patients sur 168) étaient concernés par une manifestation cardiaque (5).

L'électrocardiogramme (ECG) a été un des premiers examens paracliniques relevant des anomalies cardiaques et les caractérisant. Il nous donne des arguments à la recherche d'une HVG avec différents indices tels que le Sokoloff-Lyon, l'indice de Cornell, la mesure de l'onde R en aVL (20). L'ECG rapporte aussi de véritables troubles de la repolarisation, décrits et regroupés sous le terme "électrocardiogramme strain pattern" (21) (22) (Figure 6). Ces anomalies de repolarisation ne sont pas spécifiques de l'HTA maligne puisqu'elles peuvent être présentes en cas d'HTA chronique.

Cet aspect électrique est néanmoins réversible sous traitement hypertenseur efficace. Il était retrouvé chez 63 % des patients bordelais (85 patients sur 135) (5). Ces anomalies semblent témoigner d'une ischémie, conséquence d'une inadéquation entre les apports insuffisants secondaire à une possible atteinte microvasculaire et les besoins majorés par l'augmentation de la MVG.

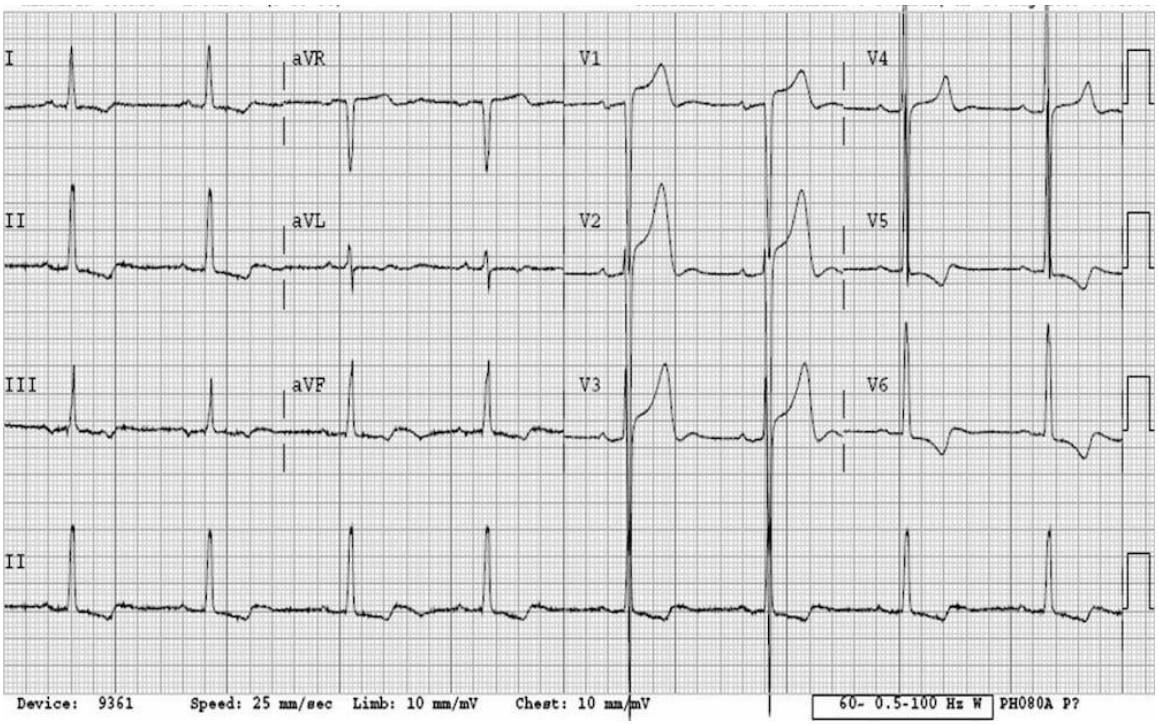

Figure 6 : ECG 12 dérivations avec aspect typique d'ECG strain pattern

L'échocardiographie cardiaque transthoracique (ETT) a dans un second temps révélé des caractéristiques morphologiques typiques de l'HTA maligne. Il est habituellement retrouvé une augmentation de la MVG et des troubles des fonctions systolique et diastolique ventriculaires gauches. Le GLS est altéré à la phase aiguë malgré une FEVG souvent conservée (23). Ainsi 52 % des patients (13 patients sur 25) issus de la cohorte bordelaise présentaient une altération du GLS (22). Sous traitement ciblant le SRAA, ces derniers présentaient une récupération partielle de la fonction systolique (24).

Dans l'étude réalisée par l'équipe de cardiologie de Saint André évaluant le retentissement de l'HTA maligne sur la fonction systolique ventriculaire gauche évaluée par GLS, l'altération de la fonction systolique ne semblait pas en lien avec l'HVG (23). Les patients présentant un GLS altéré avaient une MVG similaire aux patients qui présentaient une fonction systolique préservée. Cela suggère des phénomènes indépendants de la MVG, comme de la fibrose myocardique ou de l'ischémie.

Au sein de la cohorte bordelaise il était observé une élévation de la troponine (> 0,04 ngr/ml, seuil du laboratoire du CHU de Bordeaux) dans 60 % des cas (5). Aucun cas de syndrome

coronarien aigu n'a été diagnostiqué. Ce marqueur biologique semble lié à la valeur de la pression artérielle diastolique et moyenne, la créatinine, l'atteinte hématologique et le LDH, ainsi que les signes ECG et ETT d'HVG (25).

Sur le plan histologique l'atteinte cardiaque de l'HTA maligne a été étudiée avant l'émergence des traitements antihypertenseurs et notamment les bloqueurs du SRAA. La littérature compte ainsi quelques descriptions macroscopiques et histologiques obtenues à partir d'autopsies de patients décédés d'une HTA maligne en phase aigue. L'HVG est importante et symétrique. Il n'est pas noté de lésions coronaires significatives sur les axes épicardiques. L'examen microscopique retrouve des lésions de fibrose myocardique aspécifique. Il existe une atteinte microvasculaire avec de la sclérose, une réduction du calibre capillaire voire une occlusion et quelques hémorragies intra myocardiques. Il n'est pas mentionné de nécrose fibrinoïde (lésion histologique typique rénale de l'HTA maligne) (25) (Figure 7).

Âge Sexe	Réf.	Ancienneté de l'HTA	Délai diagnostic - décès	Description anatomopathologique de l'atteinte cardiaque
45 M	(11)	-	6 mois	Masse 400g, HVG marquée, artériosclérose modérée, petites zones jaunâtres d'épaississement intra coronaires, pas de thrombose coronaire
-	(12)	-	-	Masse 715g, sclérose coronaire, sclérose des artérioles
36 M		3 ans	5 mois	Masse 870g, fibrose myocardique, sclérose coronaire, sclérose des artérioles et occlusion de certaines artérioles
46 F		8 mois	6 mois	Masse 400g, fibrose myocardique, sclérose coronaire, sclérose des artérioles
54 F		-	9,5 mois	Masse 838g, hypertrophie des fibrilles myocardiques, fibrose myocardique, sclérose coronaire, sclérose des artérioles
62 M		-	8 mois	Masse 496g, légère hypertrophie des fibrilles myocardiques, fibrose myocardique, sclérose coronaire, sclérose des artérioles
50 M		1 an	1 mois	Masse 870g, macroscopie: fibrose myocardique, sclérose coronaire, histologie: hypertrophie des fibrilles et fibrose myocardique, sclérose des artérioles
42 M	(19)	2 ans	6 mois	Masse 655g, HVG, pas de sténose coronaire
57 M		1 an	1 mois	Masse 500g
53 M		-	2 mois	Masse 480g, HVG
52 M		-	17 mois	Masse 565g, HVG
32 M		8 ans	6 mois	Masse 585g, HVG, pas d'occlusion coronaire
17 F		-	4 mois	HVG
10 F		2 ans	2 mois	Masse 315g, HVG
56 F		5 ans	8 mois	HVG
42 F		8 mois	15 jours	Masse 612g, HVG, pas d'occlusion coronaire
50 F		1 an	4 jours	Masse 415g, HVG, athérosclérose coronaire sans occlusion, dissection aortique non rompue
8 F	(20)	6 ans	1 an	HVG, artériosclérose des gros troncs coronaires; microscopie: dégénérescence de quelques fibres myocardiques, pas d'infiltration cellulaire anormale; au niveau coronaire: hypertrophie de la média, épaississement fibreux de l'intima avec peu de cellules et plus de tissu élastique; au niveau artériolaire: légère hypertrophie de la média
46 F	(21)	5 ans	48 jours	MVG 600g, HVG, coronaires perméables, congestion des vaisseaux péricardiques, hémorragies intra-myocardiques, zones d'atrophie myocardique, infiltration en foyers par quelques cellules rondes, une artère coronaire avec athérome précoce, une plus petite coronaire avec épaississement de l'intima
51 F		4 ans	5 semaines	Masse 350g, HVG, athérome aortique, pas d'anomalie valvulaire
40 M	(22)	-	2 mois	Fibres myocardiques fragmentées et déchirées, augmentation du tissu conjonctif, notamment au niveau des petits vaisseaux, plusieurs petits vaisseaux avaient des lumières oblitérées et des parois épaissies hyalinisées; athérosclérose de l'aorte
10 F	(23)	4 ans	9 mois	HVG importante, pas d'endartérite fibreuse ni nécrose

Figure 7 : Descriptions histologiques de l'atteinte cardiaque de l'HTA maligne (25)

Ces différentes constatations paracliniques suggèrent une atteinte ischémique cardiaque dans l'HTA maligne en lien avec un phénomène microvasculaire. L'évaluation de l'atteinte cardiaque est aujourd'hui complétée par l'usage de l'IRM.

1.6 Prise en charge thérapeutique

Les recommandations européennes publiées en 2018 ne décrivent pas de protocole thérapeutique spécifique (6). En effet, il n'y pas d'étude randomisée comparant les différentes stratégies thérapeutiques. Un traitement oral par inhibiteur de l'enzyme de conversion (IEC) est utilisé dans notre service du CHU de Bordeaux (Figure 8).

Etape 1 : Arrêt des traitements anti hypertenseurs intra veineux
Etape 2 : Titration des bloqueurs du SRAA (par exemple Ramipril, tout autre IEC pouvant être utilisé) - HO : Ramipril 1,25 mgr - H6 : Ramipril 2,5 mgr - H12 : Ramipril 5 mgr - H24 : Ramipril 10 mgr - H36 : Ramipril 10 mgr toutes les 12 heures
Si la pression artérielle reste supérieure à 140/80 mmHg alors : Etape 3 : ajout d'un inhibiteur calcique Etape 4 : double dose d'inhibiteur calcique si toléré ou ajout de beta bloquant Etape 5 : ajout d'un diurétique thiazidique Etape 6 : ajout de spironolactone 25 mgr

Figure 8 : Protocole de mise en place et de titration des traitements anti hypertenseurs dans le contexte d'HTA maligne(14)

2 L'IRM cardiaque

2.1 Introduction

L'IRM cardiaque est aujourd'hui la technique de référence d'évaluation de la masse myocardique et des volumes cavitaires (26) (27) (28). Il s'agit aussi d'une technique non invasive qui permet une caractérisation tissulaire avec une corrélation histologique démontrée. L'IRM repose sur l'excitation des protons d'hydrogène de l'organisme par impulsions de radiofréquence, dans un champ magnétique homogène crée par l'aimant supraconducteur de l'appareil. Ce principe a valu à ses inventeurs, Paul Lauterbur et Peter Mansfield, le prix Nobel de physiologie et de médecine en 2003.

En comparaison avec l'IRM d'organes statiques (par exemple l'IRM cérébrale), les défis de l'IRM cardiaque sont d'imager avec une définition maximale un organe mobile se contractant de façon rythmique et se déplaçant dans la cage thoracique tout au long du cycle respiratoire. Ces contraintes ont conduit au développement de séquences d'acquisition rapides, synchronisées à l'ECG, d'une durée de 10 à 20 secondes afin de permettre une acquisition en apnée.

2.2 Description des séquences

2.2.1 L'analyse morphologique

L'IRM est devenue le gold standard pour la mesure de la masse myocardique et des volumes cavitaires (26).). Le contraste entre le sang et le myocarde et la haute définition spatiale de l'IRM permettent de délimiter les cavités cardiaques et le myocarde avec une meilleur reproductibilité qu'en échographie bidimensionnelle. Il existe deux types de séquences pour réaliser ces mesures, par Spin echo ou echo de gradient.

L'analyse fine des structures anatomiques est possible avec une résolution spatiale de l'ordre du millimètre avec les séquences dites en "sang noir" (Spin echo) ou en « sang blanc » (echo de gradient). Les acquisitions dynamiques dites en "sang blanc" ou "ciné" avec une résolution temporelle de 20 à 40 ms permettent de déterminer la FEVG, les volumes, et la masse cardiaque. L'Echo de gradient est la technique d'acquisition des séquences utilisée pour l'imagerie dynamique de perfusion myocardique de premier passage, de rehaussement tardif, de l'image ciné dynamique, et de l'imagerie de flux. La séquence Echo de gradient SSFP (True-FISP) pondérée T2*/T1, est aujourd'hui la séquence la plus utilisé pour l'analyse de la fonction ventriculaire (26). Elle offre un bon contraste entre le myocarde et la cavité ventriculaire et un meilleur rapport signal/bruit à durée d'acquisition égale que les séquences GRE précédemment utilisée. Cette séquence donne généralement une vingtaine d'image par cycle cardiaque (espace RR) et permet, après

reconstruction, une analyse en mouvement (séquence dite de ciné). Cette image dynamique n'est pas une imagerie en temps réel, mais reconstruite au contraire de l'échocardiographie. Néanmoins, la résolution spatiale, la définition de l'endocarde et la reproductibilité de la méthode sont supérieures en IRM qu'en échographie cardiaque bidimensionnelle (29). Il existe également des séquences IRM en temps réel mais avec une résolution spatiale moindre.

Pour la mesure du volume et de la masse du myocarde, on réalise des coupes transversales du cœur de 6 à 10 mm avec la méthode de sommation des disques (Figure 9). Cette méthode ne nécessite pas d'hypothèse anatomique, contrairement au Simpson biplan de l'échographie, ce qui explique sa plus grande précision. Le temps d'acquisition en apnée pour chaque coupe transversale est d'environ 5 à 10 secondes. Pour la masse myocardique, le volume total de la paroi myocardique en fin de diastole est multiplié par la gravité spécifique du myocarde (1,05 g/mm^3). La masse myocardique et les volumes ventriculaires sont indexés à la surface corporelle pour une utilisation standardisée.

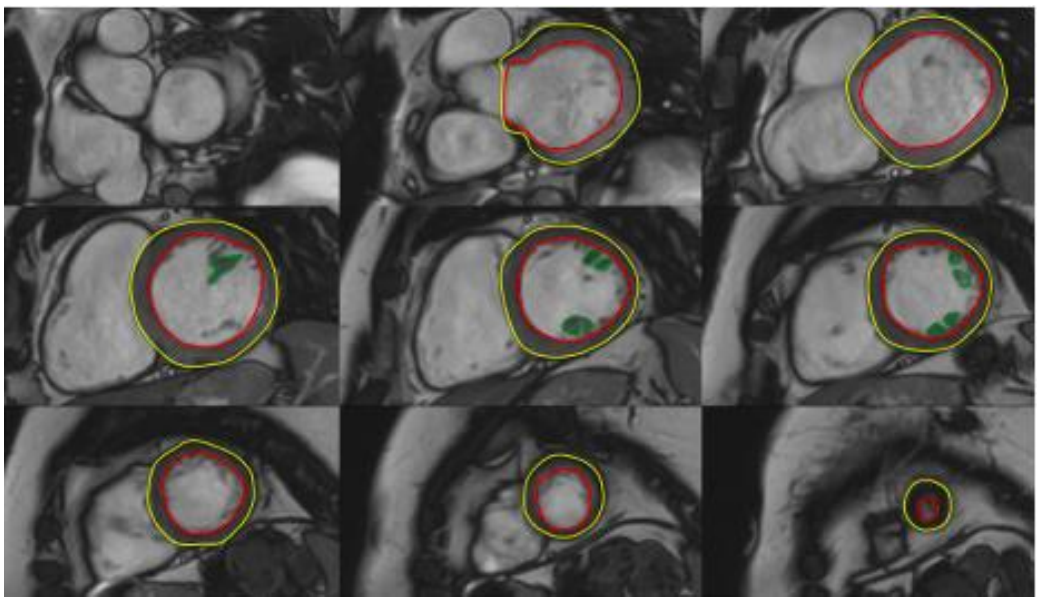

Figure 9 : Méthode de calcul des masses et volumes ventriculaires (30)

Une publication de 2015 a fait la synthèse des paramètres morphologiques normaux en IRM cardiaque (31) (Figure 10).

Parameter	Men <60 years	Men ≥60 years	Women <60 years	Women ≥60 years
EDV [ml]	161 ± 21 (119, 203)	148 ± 21 (106, 190)	132 ± 21 (90, 174)	120 ± 21 (78, 162)
EDV /BSA [ml/m^2]	82 ± 9 (64, 100)	76 ± 9 (58, 94)	78 ± 8.7 (61, 95)	69 ± 8.7 (52, 86)
ESV [ml]	55 ± 11 (33, 77)	48 ± 11 (26, 70)	44 ± 9.5 (25, 63)	38 ± 9.5 (19, 57)
ESV/BSA [ml/m^2]	28 ± 5.5 (17, 39)	25 ± 5.5 (14, 36)	26 ± 4.7 (17, 35)	22 ± 4.7 (13, 31)
SV [ml]	106 ± 14 (78, 134)	100 ± 14 (72, 128)	88 ± 14 (60, 116)	82 ± 14 (54, 110)
SV/BSA [ml/m^2]	55 ± 6.1 (43, 67)	52 ± 6.1 (40, 64)	52 ± 6.2 (40, 64)	47.5 ± 6.2 (35, 60)
EF [%]	66 ± 4.5 (57, 75)	68 ± 4.5 (59, 77)	67 ± 4.6 (58, 76)	69 ± 4.6 (60, 78)
Mass [g]	147 ± 20 (107, 187)	145 ± 20 (105, 185)	106 ± 18 (70, 142)	110 ± 18 (74, 146)
Mass/BSA [g/m^2]	74 ± 8.5 (57, 91)	73 ± 8.5 (56, 90)	62 ± 7.5 (47, 77)	63 ± 7.5 (48, 78)

LV papillary muscle mass *included as part of LV mass*. From reference [5].
* = calculated as mean ±2*SD; EDV = end-diastolic volume; ESV = end-systolic volume; SV = stroke volume; EF = ejection fraction; BSA = body surface area; SD = standard deviation.

Figure 10 : Valeurs normales (masses, volumes) ventriculaires gauche en IRM (30)

2.2.2 L’analyse tissulaire

Plusieurs séquences permettent de caractériser différentes anomalies myocardiques. Il est recherché le tissu adipeux en excès, l’œdème myocardique, la fibrose et la surcharge en fer. Nous nous concentrerons sur ce qui semble impliqué dans l’atteinte cardiaque de l’HTA maligne.

2.2.2.1 L’œdème

La myocardite est un modèle intéressant pour comprendre la recherche d’œdème à l’IRM. L'œdème, inflammatoire dans la myocardite, survient en phase aiguë. Il est typiquement de localisation focale. Il régresse ensuite avec apparition de fibrose souvent moins étendue. Les séquences pondérées en T2 d’echo de spin ou en echo de gradient (SSFP ou STIR) permettent de mettre en évidence l’infiltration liquidienne des tissus, l’œdème (Figure 11). Il apparaîtra en hypersignal contrastant avec l’isosignal du myocarde sain voisin (32) (Figures 12 et 13). Il existe aussi des séquences T2 avec suppression du signal de la graisse (techniques de récupération à triple inversion, STIR) permettant une meilleure définition de l’œdème myocardique.

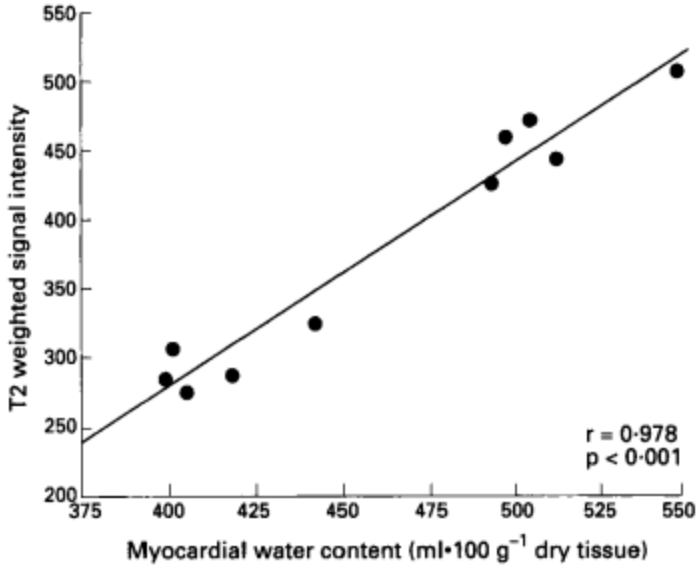

Figure 11 : Corrélation entre l'imagerie pondérée T2 et l'œdème myocardique (32)

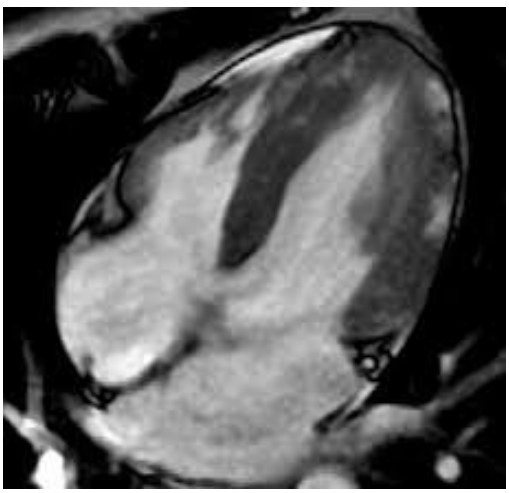

Figure 12 : Imagerie pondérée T2, coupe 4 cavités, hyperintensité sous épicardique antérolatéral

Lorsqu'aucune hyperintensité T2 localisée n'est visible, il existe d'autres outils pour permettre l'identification de lésions œdémateuses. Ainsi pour sensibiliser la détection de l'œdème myocardique, il est recommandé de chercher une augmentation du signal T2 global. Le rapport entre le signal du myocarde et celui du muscle squelettique dans la même image est un outil. Au-delà de deux, ce rapport est considéré comme anormal. Cela signe la présence d'un œdème que l'on peut qualifier de diffus.

Les séquences paramétriques dites de T2 mapping permettent maintenant une analyse plus fiable en donnant la vraie valeur du T2 (en ms) du tissu myocardique. Ces séquences robustes font partie des dernières recommandations pour l'évaluation de l'œdème myocardique, dans le cadre du diagnostic de myocardite en phase aiguë (33). Ces images paramétriques sont des cartographies du temps de relaxation transversal T2 de chaque voxel (pixel en 3D) myocardique.

L'imagerie pondérée T2 semble la plus performante dans le diagnostic de la phase aiguë de la myocardite, et donc de l'œdème, à la lueur de plusieurs études (34) (35) (36).

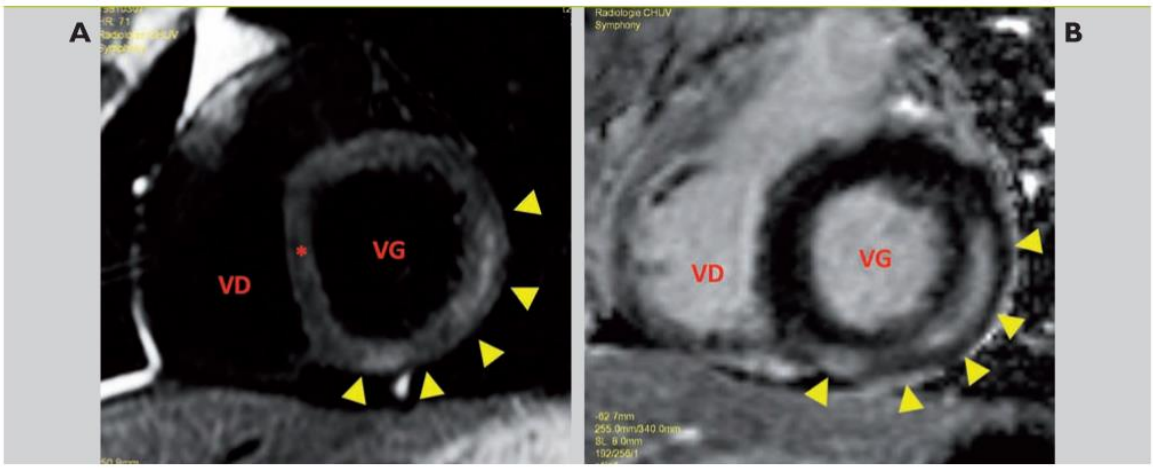

Figure 13 : A. Image en pondération T2 détectant la présence d'œdème myocardique sous forme d'un hypersignal dans la paroi inférieure et latérale (flèches) par rapport au myocarde normal. B. La distribution des zones d'œdème concorde avec la distribution des zones de fibrose en rehaussement tardif. VG : ventricule gauche ; VD : ventricule droit

2.2.2.2 Les séquences de perfusion

L'analyse de la perfusion myocardique est faite après injection d'un produit de contraste composé de chélate de gadolinium, avec des séquences dites de "perfusion" ou de "premier passage". Le gadolinium opacifie le myocarde normalement perfusé. Un défaut d'opacification systématisé à un territoire coronaire identifie une ischémie coronaire épicardique. Dans la myocardite, il existe une hyperhémie des territoires concernés, mais elle ne fait plus partie des derniers critères diagnostics.

2.2.2.3 La fibrose myocardique focale

La caractérisation tissulaire s'effectue, entre autres, grâce aux séquences dites de rehaussement tardif. Elles sont réalisées 7 à 10 minutes après l'injection de gadolinium. Elles utilisent des séquences rapides en echo de gradient. Dans le myocarde sain le produit de contraste est rapidement éliminé, car il est relativement pauvre en tissu interstitiel. Mais il s'accumule de façon prolongée dans le secteur extracellulaire pathologique (zones de nécrose, de fibrose ou d'œdème) où l'espace interstitiel est augmenté (Figure 14).

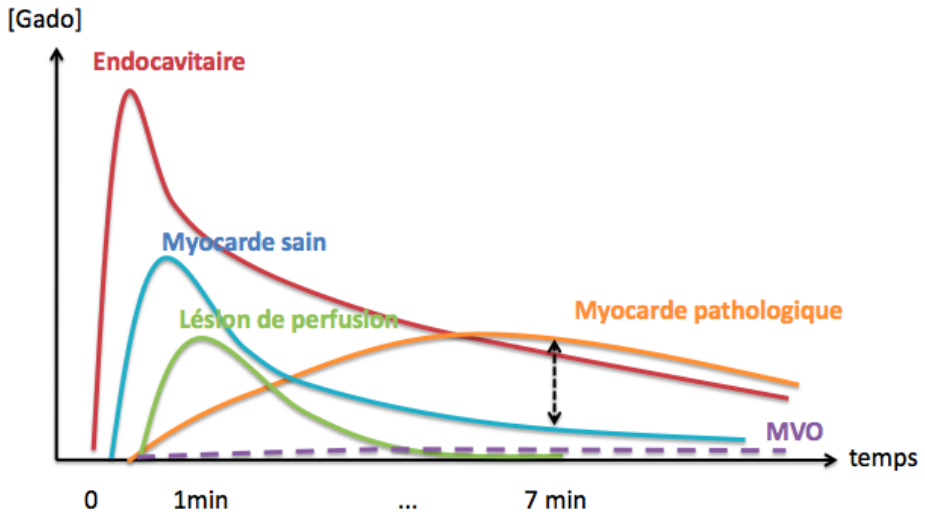

Figure 14 : Distribution du gadolinium en fonction du temps

Les chélates de gadolinium ont un effet T1 prédominant ce qui entraine un rehaussement ou hypersignal sur des images en pondération T1. L'imagerie de rehaussement tardif montre la différence relative des temps de récupération longitudinale (T1) entre les zones de fibrose ou de cicatrice (T1 raccourcie en raison de l'accumulation du produit de contraste) et le myocarde normal (T1 plus long car l'agent de contraste de gadolinium est lavé plus rapidement). On utilise pour ce faire une séquence d'inversion-récupération avec un Ti (temps d'inversion) choisi pour annuler le signal du myocarde sain. Ainsi un myocarde normal ne présentera pas d'hypersignal à 10 minutes après l'injection de gadolinium car il n'y a pas de persistance de produit de contraste. A contrario un hypersignal au sein du myocarde sera observé lorsque le volume extracellulaire du myocarde est augmenté ce qui se rencontre dans différentes pathologies.

Les séquences pondérées T2 et le rehaussement tardif permettent de mettre en évidence, de localiser et de distinguer les phénomènes inflammatoires et œdémateux, des processus de remplacement fibreux du myocarde (fibrose ou nécrose) au sein des tissus cardiaques. Le rehaussement tardif est la norme de référence pour l'imagerie non invasive de la cicatrice myocardique et de la fibrose focale (37).

2.2.2.4 La fibrose myocardique diffuse

La fibrose diffuse peut ne pas être détectée par le rehaussement tardif à cause de l'absence de myocarde "sain de référence" à proximité et la résolution spatiale limitée (33). Il y a d'ailleurs

une mauvaise corrélation entre le rehaussement tardif et la fibrose diffuse évaluée en histologie (38). Il existe donc d'autres outils dans l'évaluation de la fibrose diffuse.

La caractérisation tissulaire à l'aide des méthodes de cartographie paramétrique (T1 mapping pré et post contraste) permet de détecter et de quantifier les altérations focales et diffuses de la structure myocardique non visible ou non quantifiable en rehaussement tardif standard. Le T1 mapping donne une cartographie paramétrique par voxel des temps de relaxation T1 de chaque partie du myocarde, permettant de rechercher et quantifier une fibrose diffuse (33) (39). La valeur T1 native (en ms) de chaque voxel dépend de sa composition de myocytes et du secteur extracellulaire. Les deux principaux déterminants biologiques d'une augmentation des valeurs de la séquence T1 native sont l'œdème et l'augmentation de l'espace interstitiel myocardique. L'œdème se retrouve habituellement en phase aiguë de l'infarctus du myocarde ou de la myocardite. L'augmentation de l'espace interstitiel se rencontre notamment dans les cardiopathies infiltratives (amylose cardiaque: dépôts amyloïdes) ou dans les dépôts fibreux (cicatrice d'infarctus; fibrose séquellaire).

La technique de "Contrast-enhanced T1 mapping" utilisant le T1 mapping après injection de produit de contraste est surtout utilisée pour le calcul de l'ECV (volume extracellulaire). Les agents de contraste standard à base de gadolinium sont distribués dans tout l'espace extracellulaire et réduisent les temps de relaxation T1 du myocarde proportionnellement à la concentration locale de gadolinium. Les zones de cicatrices fibreuses présentent, à contrario du T1 mapping natif, des temps de relaxation T1 plus courts après l'administration du produit de contraste. L'estimation de l'ECV nécessite la mesure du T1 mapping myocardique et sanguin avant et après l'administration d'agents de contraste ainsi que la valeur hématocrite du patient (Figure 15). Cette dernière représente la fraction cellulaire du sang. Les valeurs normales de l'ECV reportées chez des individus sains sont de 25,3 ± 3,5 % à 1,5 T et 3 T (30).

$$\frac{\left(\frac{1}{T1_{\text{myo post-Gd}}} - \frac{1}{T1_{\text{myo native}}}\right)}{\left(\frac{1}{T1_{\text{blood post-Gd}}} - \frac{1}{T1_{\text{blood native}}}\right)} \times (1 - \text{hematocrit})$$

Figure 15 : formule de calcul de l'ECV

Les valeurs de l'ECV sont plus reproductibles que les valeurs de T1 mapping post-contraste (40). Les mesures de l'ECV montrent également une meilleure concordance avec les mesures histologiques de la fraction volumique du collagène que les mesures isolées de T1 mapping post

contraste (40) (41). Une augmentation de l'ECV est le plus souvent due à un dépôt excessif de collagène (sauf lors de dépôts amyloïde) et constitue donc une mesure robuste de la fibrose myocardique interstitielle (33). Cette séquence IRM permet de différencier différentes cardiomyopathies et d'évaluer la sévérité de l'infiltration myocardique. Cette étude en témoigne, l'espace extra cellulaire septal (par le calcul de l'ECV) a été mesuré dans le contexte d'amyloses cardiaques, d'atteintes cardiaques de la maladie de Fabry, de cardiopathies dilatées coronaires saines, de cardiopathies hypertrophiques sarcomériques (CMH), de rétrécissements aortiques serrés, et de cardiopathies ischémiques (42). Il est retrouvé des profils d'ECV différents (Figure 16).

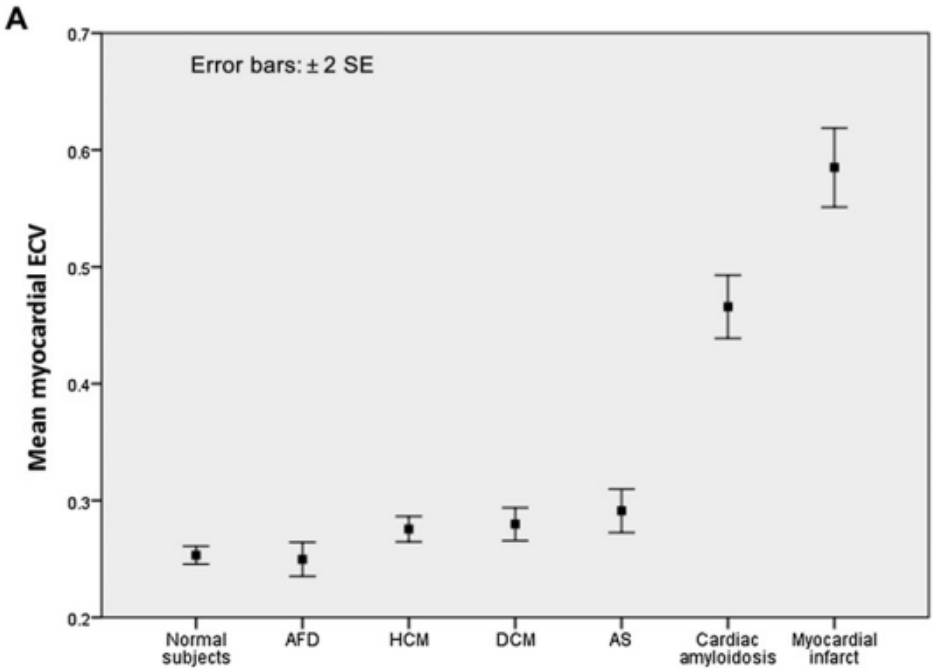

Figure 16 : ECV septal chez des patients sains, maladie de Fabry, CMH, CMD, rétrécissement aortique, amylose cardiaque et séquelle d'infarctus du myocarde (42)

Ainsi les dernières recommandations sur l'usage de l'IRM cardiaque et des séquences de T1 mapping avec calcul de l'ECV décrivent son utilisation comme un véritable outil diagnostic (33) (42) (Figure 17).

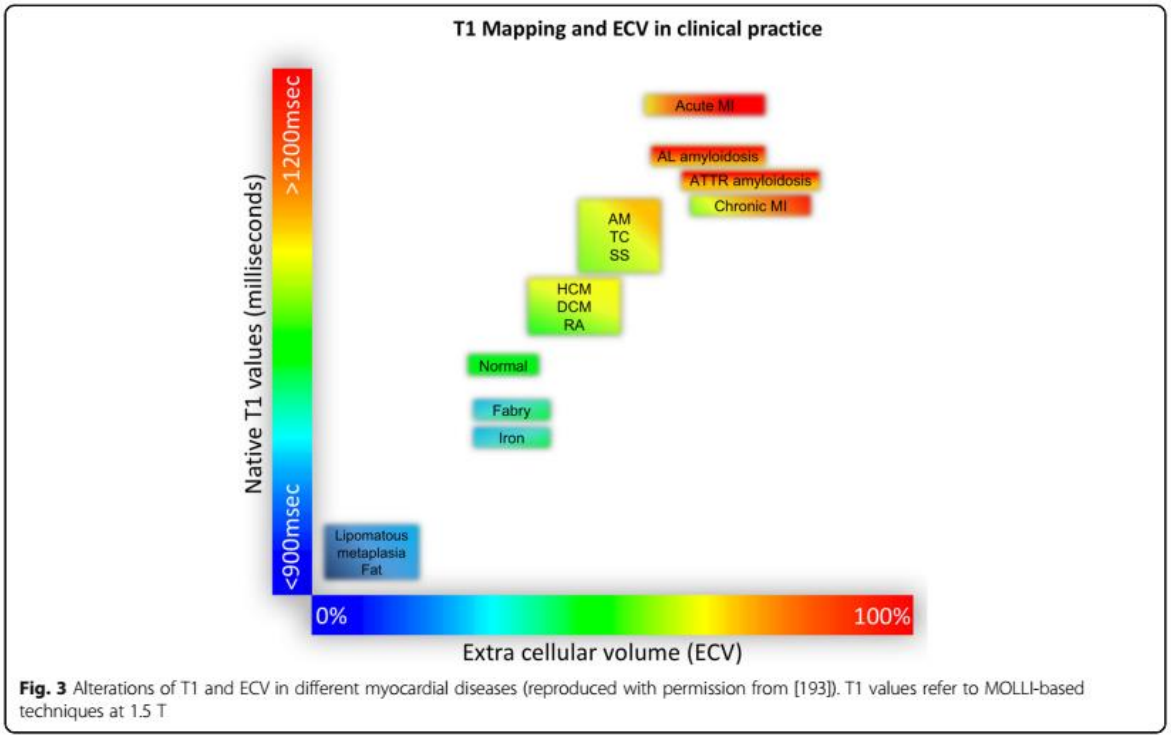

Fig. 3 Alterations of T1 and ECV in different myocardial diseases (reproduced with permission from [193]). T1 values refer to MOLLI-based techniques at 1.5 T

Figure 17 : Relation entre cardiopathie et valeurs ECV/T1 mapping (33)

Une approche simplifiée pour l'évaluation de l'ECV a été présentée. L'hématocrite est estimé à partir des valeurs en T1 du pool sanguin ("ECV synthétique"). Les données préliminaires suggèrent que les valeurs “ECV synthétique” se rapportent de façon significative aux valeurs de l’ECV dérivées de l'hématocrite, ce qui pourrait permettre dans le futur de s'abstenir d'un dosage d’hématocrite récent (43).

2.3 Conclusion

Pour résumer, l’IRM est reconnue et validée comme la meilleure approche d’imagerie dans l’analyse morphologique myocardique. Concernant la caractérisation tissulaire, les séquences pondérées T2 offrent les meilleures performances de diagnostic de l’œdème myocardique. L’usage des séquences de rehaussement tardif sont intéressante pour distinguer la séquelle fibreuse focale. Enfin les techniques de cartographie paramétriques de T1 mapping natif et avec injection de produit de contraste, permettent par le calcul de l’ECV, l’observation de la fibrose diffuse.

3 Intérêt de l'IRM dans l'exploration de l'atteinte cardiaque de l'HTA maligne

Les données échocardiographiques et histologiques nous informent aujourd'hui sur les données morphologiques en phase aiguë et lors du suivi. Ainsi il était constaté une HVG concentrique symétrique majeure en phase aiguë, chez 120 patients sur 146 (82 %) de la cohorte bordelaise. Elle était quelquefois associée à une dysfonction systolique (14). Il était noté une régression partielle de ces deux caractéristiques après instauration du traitement médical efficace permettant de contrôler la pression artérielle (24) (23). L'ETT n'apporte pas de données de caractérisation tissulaire myocardique en phase aiguë et lors du suivi.

L'IRM cardiaque grâce aux outils précédemment exposés semble pouvoir nous renseigner quant à la caractérisation tissulaire de l'atteinte myocardique de l'HTA maligne. Sur les données actuelles de la littérature, il n'y pas d'article concernant l'IRM cardiaque dans l'HTA maligne en phase aiguë ou après instauration du traitement médical. Il semble intéressant d'étudier dans un premier temps les mécanismes physiopathologiques et le retentissement myocardique de l'atteinte cardiaque de l'HTA non maligne. Puis nous élaborerons des hypothèses sur la pathogénèse de l'atteinte cardiaque de l'HTA maligne.

3.1 Hypertrophie ventriculaire gauche dans le cadre de l'hypertension artérielle non "maligne"

3.1.1 Définition

L'HVG de l'hypertendu "simple" est historiquement décrite comme une hypertrophie "adaptative" (visant à normaliser la contrainte pariétale), concentrique, symétrique (touchant de façon harmonieuse la totalité de la paroi ventriculaire). Elle est définie en évaluation ETT par une MVG indexée à la surface corporelle supérieure à 125 gr/m^2, ou une MVG indexée à la taille (à la puissance 2,7) supérieure à 50 gr/m^{2,7} (44) (45).

Au sens strict l'HVG est l'augmentation de la dimension des cardiomyocytes par addition de nouvelles unités contractiles, des sarcomères (47). Mais le myocarde ne se limite pas aux myocytes. Deux autres compartiments leurs sont étroitement liés et impliqués dans le processus hypertrophique, les vaisseaux et le tissu de soutien (collagène). L'équilibre entre les trois

compartiments contractile, vasculaire et interstitiel est indispensable au maintien des qualités fonctionnelles du myocarde.

Il est maintenant bien démontré, que le secteur extra cellulaire est aussi hypertrophié. Par analyse de biopsies septales ou de techniques indirectes ultrasonores, il est constaté la fréquence et l'importance de la fibrose myocardique (48). Cela est sans doute favorisée par l'action de certaines hormones (angiotensine II, aldostérone).

3.1.2 Mécanismes

Il existe plusieurs mécanismes expliquant cette HVG. La pression centrale aortique est un facteur explicatif mécanique. Elle peut maintenant être estimée de façon non invasive, elle est mieux corrélée à l'HVG que la pression périphérique prise au brassard (49). D'autres facteurs peuvent cependant intervenir pour renforcer, prolonger ou moduler l'action du stimulus mécanique. Les catécholamines exerceraient un rôle trophique direct sur la cellule myocardique (50). L'angiotensine II aurait aussi une action trophique directe sur la cellule myocardique (51) (52) (53). La constatation expérimentale d'une réaction fibreuse excessive dans des modèles d'HVG où le SRAA est stimulé a conduit à suspecter son intervention (54). Ils existent aujourd'hui des arguments en faveur d'une action de l'aldostérone sur l'activité des fibroblastes (54).

3.1.3 Pronostic et évolution

L'HVG dans le contexte de l'hypertension artérielle est associée à une altération du pronostic cardiovasculaire (55). Elle n'est donc pas physiologique et adaptative comme cela était imaginé (56). Sa régression sous traitement est associée à une amélioration du pronostic, de façon indépendante (57) (58).

3.1.4 Les données IRM

La mesure des masses et volumes ventriculaires dans le contexte de la cardiopathie hypertensive dépend des conditions de contrôle tensionnel. Ainsi certaines études

pharmacologiques ont réalisé des analyses morphologiques par IRM en début et lors du suivi du protocole de recherche clinique. Nous pouvons prendre par exemple une étude récente publiée en 2017 comparant le traitement par Sacubitril-Valsartan à l'Olmesartan chez des patients présentant une HTA non contrôlée (59). Pour les 115 patients de cette étude, la MVG initiale était de 72,2 ± 18 gr/m² dans le groupe Sacubitril-Valsartan et de 72,1 ± 12 gr/m² dans le groupe Olmesartan. Pour rappel les valeurs considérées comme normales en IRM, on était décrite dans cet article en 2015, chez l'homme à 67 ± 9 gr/m² et chez la femme à 61 ± 10 gr/m² (29). Une analyse secondaire de l'étude LIFE s'est intéressée aux données IRM (60) (61) (Figure 18). Elle étudiait l'impact du Losartan comparé à l'Atenolol sur l'évolution de l'HTA et de la MVG, dans une population de patients hypertendus avec signes ECG d'HVG (61). Il était comparé, les IRM des patients hypertendus à une population de patients « contrôles » non hypertendus. La MVG mesurée par IRM était deux fois plus élevée chez les sujets hypertendus. Elle était mesuré en moyenne à 97,5 ± 32,6 gr/m². La MVG estimée à l'IRM était inférieure à la masse estimée en ETT.

Table 1. Population Characteristics

Characteristic	Patients	Normal Controls
Sex	14 M, 5 F	7 M, 1 F
Blood pressure, mm Hg	178/94±14/14*	119/70±9/5*
Posterior wall thickness diastole, cm	1.24±0.22*	0.75±0.08*
Septal wall thickness diastole, cm	1.29±0.24*	0.79±0.06*
Septal/posterior wall ratio	1.00:1.04	1.00:1.05
LV end-diastolic dimension, cm	5.21±0.36	5.00±0.44
LV end-systolic dimension, cm	3.63±0.35	3.34±0.37
End-diastolic posterior wall thickness, cm	1.24±0.21†	0.75±0.08†
End-diastolic septal wall thickness, cm	1.29±0.24†	0.79±0.06†
Relative wall thickness	0.48±0.08*	0.30±0.03*
LV mass by MRI, g	220.4±73.7†	121.0±24.2†
LV mass/BSA by MRI, g/m^2	97.5±32.6†	55.7±11.2g†
LV mass by echocardiography, g/m$^{2.7}$	65.7±23.4†	28.1±6.0†
LV mass by echocardiography, g	280±87†	131±29†
LV mass/BSA by echocardiography, g/m^2	163±52†	74±15†

BSA indicates body surface area; F, females; M, males.
*Patients vs normal control subjects: $P<0.001$.
†Patients vs normal control subjects: $P<0.0001$.

Figure 18 : Etude LIFE, analyse morphologique ventriculaire gauche en IRM et ETT (61)

La fonction systolique a été étudiée dans quelques études récentes montrant une fraction d'éjection globale préservée (62).

Dans les études s'intéressant à l'analyse IRM des cardiopathies hypertensives, les résultats concernant le rehaussement tardif sont discordants. Une étude publiée en 2010 comparait des cardiopathies hypertensives, des CMH et un groupe de patients sains. Il n'était pas retrouvé d'anomalies au rehaussement tardif parmi les 49 patients porteurs d'une cardiopathie hypertensive (63). Au contraire dans une autre étude qui comparait les mêmes populations. 16 patients sur les 69 (23 %) du groupe cardiopathie hypertensive présentaient un rehaussement tardif pathologique à l'IRM (64). Il était aussi analysé le T1 mapping et le calcul de l'ECV chez ces 69 patients. Le T1 mapping natif moyen était mesuré à 1058 ± 29 ms, et l'ECV moyen à 24 ± 6 % pour une MVG indexée moyenne de 70 ± 19 gr/m^2 (64) (Figure 3). Cette dernière valeur de l'ECV semble similaire à la valeur moyenne retrouvée dans la population normale (25,3 ± 3,5 %) (30).

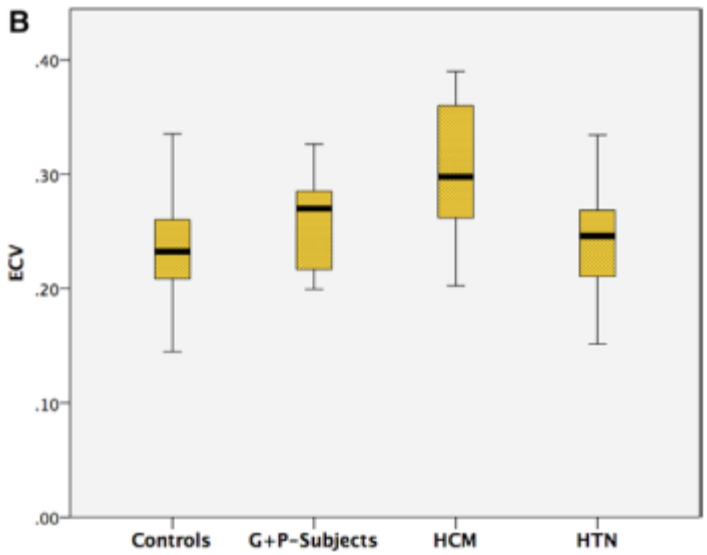

Figure 3 : valeurs de l'ECV dans groupes de patients sains, mutations CMH sans HVG, CMH muté avec HVG et cardiopathie hypertensive (64)

Cette étude de 2015 présentant seulement des cardiopathies hypertensives et des patients sains, montrait parmi les 40 cardiopathies hypertensives, 11 patients présentant du rehaussement tardif aspécifique (28%). Le rehaussement tardif était d'allure non ischémique. La MVG indexée moyenne était mesurée à 76,9 gr/m², l'ECV moyen à 27,1 ± 2,7 % (65). L'analyse statistique ne retrouvait de différence significative sur l'ECV entre les témoins et les patients hypertendus. Mais parmi ces 40 patients, 14 présentaient une HVG plus importante (défini dans cette étude comme >90g/m^2 chez l'homme et >78 g/m^2 chez la femme). Chez ces derniers, l'ECV moyen était significativement plus élevé que chez les 26 patients restants. Ce paramètre était aussi significativement

corrélé aux paramètres de fonction diastolique, au volume moyen atrial gauche et aux résultats du test de marche de 6 minutes. Dans le contexte de la cardiopathie hypertensive, l'ECV pourrait être corrélé avec la sévérité de l'HVG.

Il n'est pas retrouvé dans littérature, la notion d'œdème myocardique dans la cardiopathie hypertensive.

3.2 Hypothèses physiopathologiques de l'HVG de l'HTA maligne en phase aiguë

Nous pouvons développer plusieurs hypothèses concernant l'HVG disproportionnée dans l'HTA maligne. En décomposant le myocarde en secteur cellulaire et extra cellulaire, on peut proposer plusieurs mécanismes d'hypertrophie.

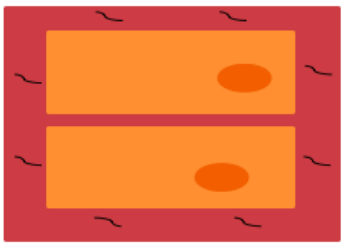

Représentation schématique d'un myocarde normal avec une MVG indexée normale, un ECV estimé à 25 % et l'absence d'œdème sur les séquences pondérées T2

Le premier mécanisme est une expansion myocardique prédominante sur le secteur extra cellulaire avec une fibrose excessive. Cela pourrait s'expliquer par une sur activation et une hypersensibilité du SRAA (51) (52). Ainsi l'anomalie attendue à l'IRM serait une augmentation de l'ECV.

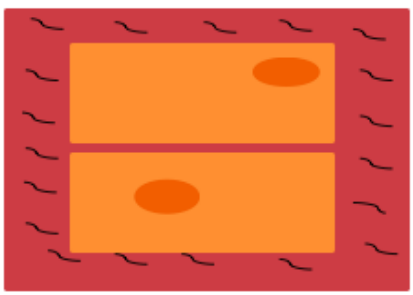

Représentation schématique d'un myocarde pathologique par atteinte du secteur extra cellulaire et un excès de fibrose. MVG augmentée, ECV augmenté, sans anomalies sur les séquences pondérées T2

Le second concerne aussi le secteur extra cellulaire par un mécanisme d'œdème, comme ce que peut objectiver le fond d'œil dans la rétinopathie hypertensive sévère (œdème papillaire) ou l'IRM cérébral dans le contexte du PRES.

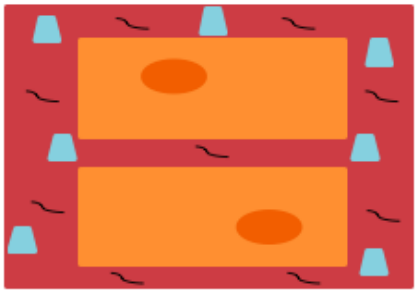

Représentation schématique d'un myocarde pathologique par atteinte du secteur extra cellulaire par un mécanisme d'œdème. MVG augmentée, ECV augmenté avec anomalies sur les séquences pondérées T2

La troisième hypothèse est une inflation du secteur cellulaire par un mécanisme d'hypertrophie des cellules myocytaires sous l'effet de l'HTA et de l'hyperactivation du SRAA (action de l'angiotensine 2) (52) (66).

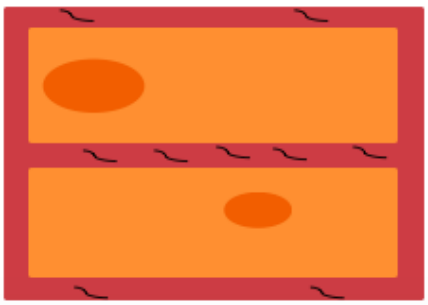

Représentation schématique d'un myocarde pathologique par hyperplasie du secteur cellulaire. MVG augmentée, ECV diminué, absence d'anomalie sur séquences pondérées T2

Enfin nous pouvons évoquer un mécanisme d'HVG mixte, associant une hypertrophie myocytaire, une fibrose myocardique excessive sous l'effet de l'hyperactivation du SRAA et un œdème myocardique.

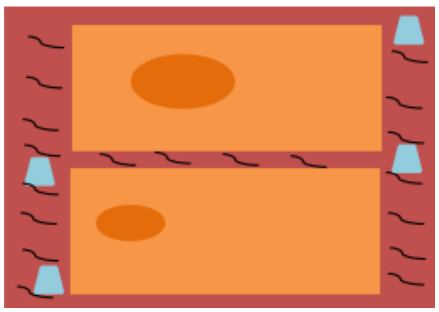

Représentation schématique d'un myocarde pathologique par hyperplasie du secteur cellulaire, excès de fibrose interstitielle et œdème myocardique. MVG augmentée, ECV normal, anomalies sur les séquences pondérées T2

Bibliographie

1. Keith NM, Wagener HP, Kernohan JW. The syndrome of malignant hypertension. Arch Intern Med. 1928;41(2):141–88.
2. Kimmelstiel P, Wilson C. Benign and Malignant Hypertension and Nephrosclerosis: A Clinical and Pathological Study. Am J Pathol. 1936 Jan
3. Wagener HP, Keith NM. Cases of marked hypertension, adequate renal function and neuroretinitis. Arch Intern Med. 1924;34(3):374–87.
4. Keith NM, Wagener HP, Barker NW. Some different types of essential hypertension: their course and prognosis. Am J Med Sci. 1974;268(6):336–45.
5. Rubin S, Cremer A, Boulestreau R, Rigothier C, Kuntz S, Gosse P. Malignant hypertension: diagnosis, treatment and prognosis with experience from the Bordeaux cohort. J Hypertens. 2019 Feb 1;37(2):316–24.
6. Esh H, Agabiti E, France MA, Uk AD, Germany FM, Kerins M, et al. 2018 ESC / ESH Guidelines for the management of arterial hypertension The Task Force for the management of arterial hypertension of the European Society of Cardiology (ESC) and the European Society of. 2018. 3021–3104 p.
7. Cremer A, Amraoui F, Lip GYH, Morales E, Rubin S, Segura J, et al. From malignant hypertension to hypertension-MOD: A modern definition for an old but still dangerous emergency. Vol. 30, Journal of Human Hypertension. Nature Publishing Group; 2016. p. 463–6.
8. Laragh JH, Baer L, Brunner HR, Buhler FR, Vaughan JE. Renin, angiotensin and aldosterone system in pathogenesis and management of hypertensive vascular disease. Am J Med. 1972;52(5):633–52.

9. Paulson OB, Strandgaard S, Edvinsson L. Cerebral autoregulation. Vol. 2, Cerebrovascular and brain metabolism reviews. 1990. p. 161–92.

10. Immink R V., Van Den Born BJH, Van Montfrans GA, Koopmans RP, Karemaker JM, Van Lieshout JJ. Impaired cerebral autoregulation in patients with malignant hypertension. Circulation. 2004 Oct 12;110(15):2241–5.

11. Boulestreau R, Cremer A, Lorthioir A, Rubin S, Tharaux PL, Persu A, et al. Malignant hypertension: A bright future. Presse Medicale. Elsevier Masson SAS; 2019.

12. Van Den Born BJH, Koopmans RP, Groeneveld JO, Van Montfrans GA. Ethnic disparities in the incidence, presentation and complications of malignant hypertension. J Hypertens. 2006 Nov;24(11):2299–304.

13. Lane DA, Lip GYH, Beevers DG. Improving survival of malignant hypertension patients over 40 years. Am J Hypertens. 2009 Nov;22(11):1199–204.

14. Rubin S, Cremer A, Boulestreau R, Rigothier C, Kuntz S, Gosse P. Malignant hypertension: diagnosis, treatment and prognosis with experience from the Bordeaux cohort. J Hypertens. 2019;37(2):316–24.

15. Lip GYH, Beevers M, Gareth Beevers D. Complications and survival of 315 patients with malignant-phase hypertension. J Hypertens. 1995;13(8):915–24.

16. Van Den Born BJH, Honnebier UPF, Koopmans RP, Van Montfrans GA. Microangiopathic hemolysis and renal failure in malignant hypertension. Hypertension. 2005 Feb;45(2):246–51.

17. Van Den Born BJH, Van Der Hoeven N V., Groot E, Lenting PJ, Meijers JCM, Levi M, et al. Association between thrombotic microangiopathy and reduced ADAMTS13 activity in malignant hypertension. Hypertension. 2008 Apr;51(4):862–6.

18. Timmermans SAMEG, Abdul-Hamid MA, Vanderlocht J, Damoiseaux JGMC, Reutelingsperger CP, van Paassen P, et al. Patients with hypertension-associated thrombotic microangiopathy may present with complement abnormalities. Kidney Int. 2017 Jun 1;91(6):1420–5.

19. Hayreh SS, Servais GE, Virdi PS. Fundus Lesions in Malignant Hypertension: IV. Focal Intraretinal Periarteriolar Transudates. Ophthalmology. 1986;93(1):60–73.

20. Gosse P, Jan E, Coulon P, Cremer A, Papaioannou G, Yeim S. ECG detection of left ventricular hypertrophy: The simpler, the better? J Hypertens. 2012 May;30(5):990–6.

21. Schocken DD. Electrocardiographic left ventricular strain pattern: Everything old is new again. Vol. 47, Journal of Electrocardiology. Churchill Livingstone Inc.; 2014. p. 595–8.

22. Huwez FU, Pringle SD, Macfarlane PW. Variable patterns of ST-T abnormalities in patients with left ventricular hypertrophy and normal coronary arteries. Br Heart J. 1992;67(4):304–7.

23. Gosse P, Coulon P, Papaioannou G, Litalien J, Lemetayer P. Impact of malignant arterial hypertension on the heart. J Hypertens. 2011 Apr;29(4):798–802.

24. Gosse P, Coulon P, Papaioannou G, Litalien J, Lemetayer P. Impact of malignant arterial hypertension on the heart. J Hypertens. 2011;29(4):798–802.

25. Kuntz S. ANALYSE MULTIMODALE DU RETENTISSEMENT MYOCARDIQUE DE L'HYPERTENSION ARTÉRIELLE MALIGNE : comment expliquer l'élévation de la troponine 2017;

26. Hundley WG, Bluemke DA, Finn JP, Flamm SD, Fogel MA, Friedrich MG, et al. ACCF/ACR/AHA/NASCI/SCMR 2010 expert consensus document on cardiovascular magnetic resonance: A report of the american college of cardiology foundation task force on expert consensus documents. In: Circulation. 2010. p. 2462–508.

27. MacEira AM, Mohiaddin RH. Cardiovascular magnetic resonance in systemic hypertension. J Cardiovasc Magn Reson. 2012;14(1):1–17.

28. Gandy SJ, Waugh SA, Nicholas RS, Simpson HJ, Milne W, Houston JG. Comparison of the reproducibility of quantitative cardiac left ventricular assessments in healthy volunteers using different MRI scanners: A multicenter simulation. J Magn Reson Imaging 2008 Aug

29. Grothues F, Smith GC, Moon JCC, Bellenger NG, Collins P, Klein HU, et al. Comparison of interstudy reproducibility of cardiovascular magnetic resonance with two-dimensional echocardiography in normal subjects and in patients with heart failure or left ventricular hypertrophy. Am J Cardiol. 2002 Jul 1;90(1):29–34.

30. Kawel-Boehm N, Maceira A, Valsangiacomo-Buechel ER, Vogel-Claussen J, Turkbey EB, Williams R, et al. Normal values for cardiovascular magnetic resonance in adults and children. J Cardiovasc Magn Reson. 2015;17(1):1–33.

31. Kawel-Boehm N, Maceira A, Valsangiacomo-Buechel ER, Vogel-Claussen J, Turkbey EB, Williams R, et al. Normal values for cardiovascular magnetic resonance in adults and children. Vol. 17, Journal of Cardiovascular Magnetic Resonance. BioMed Central Ltd.; 2015.

32. Garcia-Dorado D, Oliveras J, Gili J, Sanz E, Pérez-Villa F, Barrabés J, et al. Analysis of myocardial oedema by magnetic resonance imaging early after coronary artery occlusion with or without reperfusion. Cardiovasc Res. 1993;27(8):1462–9.

33. Messroghli DR, Moon JC, Ferreira VM, Grosse-Wortmann L, He T, Kellman P, et al. Clinical recommendations for cardiovascular magnetic resonance mapping of T1, T2, T2 and extracellular volume: A consensus statement by the Society for Cardiovascular Magnetic Resonance (SCMR) endorsed by the European Association for Cardiovascular Imagin. J Cardiovasc Magn Reson. 2017;19(1):1–24.

34. Lagan J, Schmitt M, Miller CA. Clinical applications of multi-parametric CMR in myocarditis and systemic inflammatory diseases. Int J Cardiovasc Imaging. 2018 Jan 1;34(1):35–54.

35. Mayr A, Klug G, Feistritzer HJ, Reinstadler SJ, Reindl M, Esterhammer R, et al. Myocardial edema in acute myocarditis: relationship of T2 relaxometry and late enhancement burden by using dual-contrast turbo spin-echo MRI. Int J Cardiovasc Imaging. 2017 Nov 1;33(11):1789–94.

36. Von Knobelsdorff-Brenkenhoff F, Schüler J, Dogangüzel S, Dieringer MA, Rudolph A, Greiser A, et al. Detection and Monitoring of Acute Myocarditis Applying Quantitative Cardiovascular Magnetic Resonance. Circ Cardiovasc Imaging. 2017 Feb 1;10(2).

37. Moravsky G, Ofek E, Rakowski H, Butany J, Williams L, Ralph-Edwards A, et al. Myocardial fibrosis in hypertrophic cardiomyopathy: Accurate reflection of histopathological findings by CMR. JACC Cardiovasc Imaging. 2013 May;6(5):587–96.

38. Parsai C, Ohanlon R, Prasad SK, Mohiaddin RH. Diagnostic and prognostic value of cardiovascular magnetic resonance in non-ischaemic cardiomyopathies. Vol. 14, Journal of Cardiovascular Magnetic Resonance. 2012.

39. Iles L, Pfluger H, Phrommintikul A, Cherayath J, Aksit P, Gupta SN, et al. Evaluation of Diffuse Myocardial Fibrosis in Heart Failure With Cardiac Magnetic Resonance Contrast-Enhanced T1 Mapping. J Am Coll Cardiol. 2008 Nov 4;52(19):1574–80.

40. Miller CA, Naish JH, Bishop P, Coutts G, Clark D, Zhao S, et al. Comprehensive validation of cardiovascular magnetic resonance techniques for the assessment of myocardial extracellular volume. Circ Cardiovasc Imaging. 2013 May;6(3):373–83.

41. Haaf P, Garg P, Messroghli DR, Broadbent DA, Greenwood JP, Plein S. Cardiac T1 Mapping and Extracellular Volume (ECV) in clinical practice: A comprehensive review. J Cardiovasc Magn Reson 2016;18(1):1–12.

42. Sado DM, Flett AS, Banypersad SM, White SK, Maestrini V, Quarta G, et al. Cardiovascular magnetic resonance measurement of myocardial extracellular volume in health and disease. Heart. 2012 Oct;98(19):1436–41.

43. Treibel TA, Fontana M, Maestrini V, Castelletti S, Rosmini S, Simpson J, et al. Automatic Measurement of the Myocardial Interstitium Synthetic Extracellular Volume Quantification Without Hematocrit Sampling. JACC Cardiovasc Imaging. 2016;9(1):54–63.

44. Chirinos JA, Segers P, De Buyzere ML, Kronmal RA, Raja MW, De Bacquer D, et al. Left ventricular mass: allometric scaling, normative values, effect of obesity, and prognostic performance. Hypertens (Dallas, Tex 1979) 2010 Jul

45. Gosse P, Jullien V, Jarnier P, Lemetayer P, Clementy J. Echocardiographic definition of left ventricular hypertrophy in the hypertensive: Which method of indexation of left ventricular mass? J Hum Hypertens. 1999;13(8):505–9.

46. Muiesan ML, Salvetti M, Monteduro C, Bonzi B, Paini A, Viola S, et al. Left Ventricular Concentric Geometry during Treatment Adversely Affects Cardiovascular Prognosis in Hypertensive Patients. Hypertension. 2004;43(4):731–8.

47. Vallotton MB, Braconi-Quintaje S, Lang U. Pathophysiologie de l'hypertrophie ventriculaire gauche au cours de l'hypertension artérielle. Praxis (Bern 1994) 1997;86(7):234–7.

48. Lasserre R. Myocardial Tissue Characterization in Echocardiography with Videodensitometry: Evaluation of a New Semi-automatic Software Applied on a Population of Hypertensive Patients. Eur J Echocardiogr 2003 Dec [cited 2019 Dec 1];4(4):292–9.

49. De Luca N, Asmar RG, London GM, O'Rourke MF, Safar ME. Selective reduction of cardiac mass and central blood pressure on low-dose combination perindopril/indapamide in hypertensive subjects. J Hypertens. 2004 Aug;22(8):1623–30.

50. Agabiti-Rosei E, Muiesan ML, Romanelli G, Castellano M, Beschi M, Alicandri C, et al. Cardiac function as related to adrenergic activity in hypertensive left ventricular hypertrophy. J Clin Hypertens 1987 Jun

51. Demos-Davies KM, Ferguson BS, Cavasin MA, Mahaffey JH, Williams SM, Spiltoir JI, et al. HDAC6 contributes to pathological responses of heart and skeletal muscle to chronic angiotensin-II signaling. Am J Physiol Circ Physiol 2014 Jul 15

52. Guo L, Yin A, Zhang Q, Zhong T, O'Rourke ST, Sun C. Angiotensin-(1-7) attenuates angiotensin II-induced cardiac hypertrophy via a Sirt3-dependent mechanism. Am J Physiol - Hear Circ Physiol. 2017 May 1;312(5):H980–91.

53. Sadoshima JI, Izumo S. Molecular characterization of angiotensin II-induced hypertrophy of cardiac myocytes and hyperplasia of cardiac fibroblasts critical role of the AT1 receptor subtype. Circ Res. 1993;73(3):413–23.

54. Kong P, Christia P, Frangogiannis NG. The pathogenesis of cardiac fibrosis. Vol. 71, Cellular and Molecular Life Sciences. 2014. p. 549–74.

55. De Simone G, Palmieri V, Koren MJ, Mensah GA, Roman MJ, Devereux RB. Prognostic implications of the compensatory nature of left ventricular mass in arterial hypertension. J Hypertens. 2001;19(1):119–25.

56. Esposito G, Rapacciuolo A, Naga Prasad S V., Takaoka H, Thomas SA, Koch WJ, et al. Genetic alterations that inhibit in vivo pressure-overload hypertrophy

prevent cardiac dysfunction despite increased wall stress. Circulation. 2002 Jan 1;105(1):85–92.

57. Gosse P. Left ventricular hypertrophy as a predictor of cardiovascular risk. In: Journal of Hypertension, Supplement. 2005.

58. Devereux RB, Wachtell K, Gerdts E, Boman K, Nieminen MS, Papademetriou V, et al. Prognostic significance of left ventricular mass change during treatment of hypertension. J Am Med Assoc. 2004 Nov 17;292(19):2350–6.

59. Schmieder RE, Wagner F, Mayr M, Delles C, Ott C, Keicher C, et al. The effect of sacubitril/valsartan compared to olmesartan on cardiovascular remodelling in subjects with essential hypertension: The results of a randomized, double-blind, active-controlled study. Eur Heart J. 2017;38(44):3308–17.

60. Dahlof B, Devereux R, De Faire U, Fyhrquist F, Hedner T, Ibsen H, et al. The Losartan Intervention For Endpoint reduction (LIFE) in Hypertension study rationale, design, and methods. Vol. 10, American Journal of Hypertension. Oxford University Press; 1997. p. 705–13.

61. Biederman RWW, Doyle M, Young AA, Devereux RB, Kortright E, Perry G, et al. Marked regional left ventricular heterogeneity in hypertensive left ventricular hypertrophy patients: A losartan intervention for endpoint reduction in hypertension (LIFE) cardiovascular magnetic resonance and echocardiographic substudy. Hypertension. 2008 Aug;52(2):279–86.

62. Sironi AM, Pingitore A, Ghione S, De Marchi D, Scattini B, Positano V, et al. Early hypertension is associated with reduced regional cardiac function, insulin resistance, epicardial, and visceral fat. Hypertension. 2008 Feb;51(2):282–8.

63. Puntmann VO, Jahnke C, Gebker R, Schnackenburg B, Fox KF, Fleck E, et al. Usefulness of magnetic resonance imaging to distinguish hypertensive and hypertrophic cardiomyopathy. Am J Cardiol. 2010 Oct 1;106(7):1016–22.

64. Hinojar R, Varma N, Child N, Goodman B, Jabbour A, Yu CY, et al. T1 Mapping in Discrimination of Hypertrophic Phenotypes: Hypertensive Heart Disease and Hypertrophic Cardiomyopathy: Findings from the International T1 Multicenter Cardiovascular Magnetic Resonance Study. Circ Cardiovasc Imaging. 2015;8(12).

65. Treibel TA, Zemrak F, Sado DM, Banypersad SM, White SK, Maestrini V, et al. Extracellular volume quantification in isolated hypertension - changes at the detectable limits? J Cardiovasc Magn Reson [Internet]. 2015;17(1):1–11. Available from: http://dx.doi.org/10.1186/s12968-015-0176-3

66. Gusev K, Domenighetti AA, Delbridge LMD, Pedrazzini T, Niggli E, Egger M. Angiotensin II-mediated adaptive and maladaptive remodeling of cardiomyocyte excitation-contraction coupling. Circ Res 2009 Jul 2

67. Dall'Armellina E, Karia N, Lindsay AC, Karamitsos TD, Ferreira V, Robson MD, et al. Dynamic changes of edema and late gadolinium enhancement after acute myocardial infarction and their relationship to functional recovery and salvage index. Circ Cardiovasc Imaging 2011 May

68. Matsuda S, Umemoto S, Yoshimura K, Itoh S, Murata T, Fukai T. Journal of Atherosclerosis and Thrombosis Accepted for publication : January 12 , 2015 Angiotensin Activates MCP-1 and Induces Cardiac Hypertrophy and Dysfunction via Toll-like Receptor 4 Advance Publication Journal of Atherosclerosis and Thrombosis Accep. J Atheroscler Thromb 2015

69. Lee SP, Lee W, Lee JM, Park EA, Kim HK, Kim YJ, et al. Assessment of diffuse myocardial fibrosis by using MR imaging in asymptomatic patients with aortic stenosis. Radiology. 2015 Jan 1;274(2):359–69.

70. Vogelsberg H, Mahrholdt H, Deluigi CC, Yilmaz A, Kispert EM, Greulich S, et al. Cardiovascular Magnetic Resonance in Clinically Suspected Cardiac Amyloidosis. Noninvasive Imaging Compared to Endomyocardial Biopsy. J Am Coll Cardiol. 2008 Mar 11;51(10):1022–30.

71. Wong TC, Piehler KM, Kang IA, Kadakkal A, Kellman P, Schwartzman DS, et al. Myocardial extracellular volume fraction quantified by cardiovascular magnetic resonance is increased in diabetes and associated with mortality and incident heart failure admission. Eur Heart J 2014 Mar 2

72. Flett AS, Sado DM, Quarta G, Mirabel M, Pellerin D, Herrey AS, et al. Diffuse myocardial fibrosis in severe aortic stenosis: An equilibrium contrast cardiovascular magnetic resonance study. Eur Heart J Cardiovasc Imaging. 2012 Oct;13(10):819–26.

Partie 2 : Article

Introduction

L'HTA maligne est une présentation clinique rare de l'HTA responsable d'une atteinte vasculaire aiguë systémique avec retentissement sur les organes cibles (1) (2). Bien que l'incidence et la mortalité de cette pathologie aient nettement diminué avec l'émergence de l'hémodialyse et l'apport des traitements spécifiques inhibiteurs du SRAA, il s'agit d'une problématique toujours actuelle. Son incidence est d'ailleurs stable sur les dernières années (3). Le pronostic de ces malades s'est nettement amélioré passant de 100 % de mortalité à trois ans à 10 % de mortalité à cinq ans (4). Néanmoins, cela reste excessif pour une population de patients habituellement jeunes. Nous avons en particulier observé dans la cohorte bordelaise une morbimortalité cardiovasculaire de 10,4 % à six ans (5).

En parallèle, l'atteinte cardiaque reste partiellement méconnue de par sa pathogénèse et son pronostic à long terme. Quatre centres experts européens proposent de caractériser cette atteinte par la présence d'une HVG hypertensive importante et/ou une altération inexpliquée de la fonction systolique (FEVG et/ou GLS) et/ou une atteinte ischémique cardiaque (anomalies de la repolarisation à l'ECG, élévation de la troponine, sans argument pour un syndrome coronarien aigu évolutif) (6). La physiopathologie de ces trois critères n'est aujourd'hui pas totalement maitrisée (7).

Pour mieux comprendre les mécanismes sous-jacents, nous avons étudié les IRM cardiaques réalisées chez des patients de la cohorte bordelaise d'HTA maligne.

Matériel et méthode

Population

L'équipe de cardiologie spécialisée en HTA du CHU de Bordeaux a constitué prospectivement depuis 1995 une cohorte de patients atteints d'HTA maligne. Les détails sur la constitution de la cohorte, la définition de l'atteinte des organes cibles et la prise en charge de ces patients ont été décrits précédemment (5).

Nous avons inclus rétrospectivement les patients de cette cohorte ayant bénéficié d'une IRM cardiaque. Nous avons exclu les patients présentant une cardiopathie en dehors de la cardiopathie hypertensive. Cette IRM était considérée en phase aiguë si le délai de réalisation après diagnostic d'HTA maligne était inférieur à 40 jours. Ce seuil est arbitraire. Le choix de 40 jours semble un compromis permettant d'inclure les patients ayant eu certaines séquences d'intérêts (T1 mapping et séquences pondérées T2) et d'exclure les IRM tardives. Il est retrouvé dans une étude en ETT une diminution de la MVG dans le contexte aigu d'HTA maligne dès le 1er mois sous traitement. (7).

Evaluation de l'atteinte cardiaque

Tous les patients ont bénéficié d'un ECG 12 dérivations (25 mm/sec, 10 mm/mV) à leur admission dans le service. Il a alors été recueilli le voltage de l'onde R en aVL, la présence d'un ECG strain pattern (sous-décalage descendant et convexe du segment ST dans les dérivations où l'onde R est proéminente, à partir d'un point J généralement peu abaissé et suivi par une onde T inversée). Les ETT étaient réalisées dans les trois premiers jours suivant l'admission du patient. Elles étaient réalisées grâce à un échographe VIVID 7© puis VIVID 9© General Electrics (GE). L'évaluation en 2D Strain était réalisée secondairement sur le logiciel ECHOPAC PC (GE) ©. Les dosages de la troponine I (norme inférieure à 0,04 ngr/ml, technique ELISA, automate DXi BECKMAN COULTER©), de troponine I ultrasensible (norme à 16 ngr/l chez la femme et 34 ngr/l chez l'homme) et de BNP (norme inférieure à 100 pg/ml) étaient réalisés au laboratoire de biochimie du CHU de Bordeaux, dans les trois premiers jours d'hospitalisation.

Protocole d'IRM cardiaque

Les IRM cardiaques étaient réalisées dans le service d'imagerie thoracique du CHU de Bordeaux (Hôpital Haut Lévêque, Pessac) par une équipe de radiologues spécialisés grâce à deux IRM 1,5 Tesla (AVANTO//AERA, Siemens Medical Solutions, Erlangen, Allemagne). Les acquisitions étaient synchronisées à l'ECG. Les IRM ont toutes été relues rétrospectivement par un seul opérateur. Tous les patients ont bénéficié

d'une analyse morphologique (masse ventriculaire gauche (MVG), MVG indexée à la surface corporelle, volume ventriculaire gauche télédiastolique et télésystolique, FEVG, épaisseur maximale du septum en diastole) par l'intermédiaire de séquences cine steady-state free precession (SSFP, Siemens True FISP). Les séquences de rehaussement tardif étaient systématiquement réalisées 10 minutes après injection intraveineuse de chélate de gadolinium (gadoterate meglumine, Guerbet®, séquence PSIR). Selon le protocole choisi par l'équipe de radiologie, certaines acquisitions de rehaussement tardif ont été réalisées en haute résolution (8). Les IRM cardiaques les plus récentes, réalisées en phase aiguë ont inclus des séquences pondérées T2 (Fast Spin Echo Triple Inversion Recuperation (Turbo STIR) ou Spectral Attenuated Inversion Recovery (SPAIR)), permettant d'estimer le rapport T2 du muscle cardiaque sur le muscle périphérique. Ces dernières incluaient également des séquences de T1 mapping permettant d'évaluer le T1 natif et le volume extracellulaire (ECV) moyen du muscle cardiaque.

Un sous-groupe de patients a bénéficié d'une seconde IRM cardiaque, permettant de caractériser l'atteinte myocardique de l'HTA maligne au cours du temps et d'évaluer l'impact du traitement.

Statistiques

Les analyses statistiques ont été réalisées sur la plateforme BiostaTGV (https://biostatgv.sentiweb.fr/). Nous avons réalisé des analyses descriptives dont les résultats sont des moyennes (± écart-type) pour les variables quantitatives et des fréquences pour les variables qualitatives à l'aide du logiciel Excel. Les analyses comparatives ont été réalisées à l'aide des tests des rangs signés de Wilcoxon pour les échantillons appariés de faible effectif.

Réglementation éthique

Les patients n'ont pas signalé d'opposition à l'inclusion de leurs données dans la cohorte bordelaise d'HTA maligne.

Résultats

Population

Nous avons inclus 33 patients ayant eu une IRM cardiaque en phase aiguë de janvier 2008 à janvier 2020 parmi les 202 patients de la cohorte d'HTA maligne.

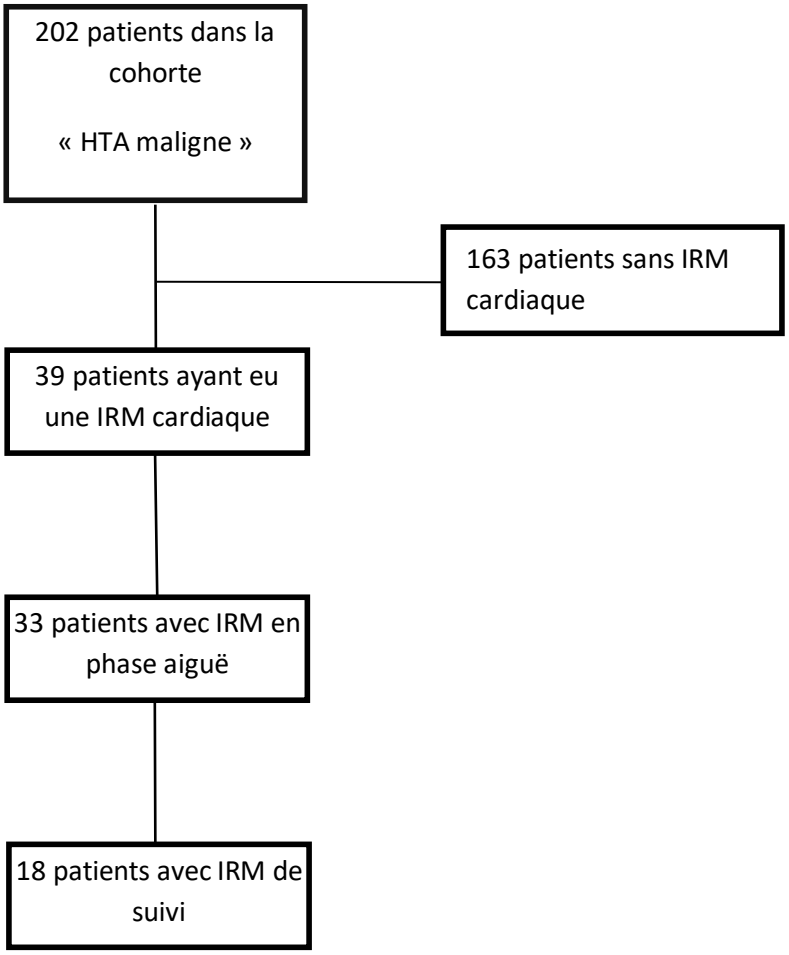

Figure 1 : Diagramme de flux

Parmi les 33 patients inclus, l'âge moyen était de 45 ans avec 75 % d'hommes. Nous avons retrouvé 78,7 % d'HTA maligne et 21,3 % de « MOD HTN ». 32 patients avaient une atteinte cardiaque. Aucun patient ne présentait de cardiopathie sous-jacente (Tableau 1).

Tableau 1 : Résumé des caractéristiques cliniques et des différentes atteintes d'organes de la population
Valeurs exprimés en pourcentage ou moyenne ± écart type
MOD HTN : multi organ damage hypertension ; IMC : indice de masse corporelle ; PAS : pression artérielle systolique, PAD : pression artérielle diastolique

Caractéristiques de la population	Population globale (n=33)
Sexe masculin/féminin (%)	75/25 %
Age au diagnostic (années)	45.0 ± 10.9
Inclusion critère HTA maligne / « MOD HTN » (%)	78,7/21,3 %
IMC > 25 (%)	57,5
PAS à l'admission (mm Hg)	219 ± 31
PAD à l'admission (mm Hg)	119 ± 21
Diabète (%)	6,3
Tabac (%)	46.9
Dyslipidémie (%)	15,6
HTA connue (%)	53,2
Antériorité de l'HTA (mois)	95 ± 110
HTA secondaire (%)	12,9
Onde R en aVl (mm)	12,1 ± 3,8
ECG strain pattern (%)	72,7
GLS (%)	-12,1 ± 3,4
Troponine (ng/ml)	0,26 ± 0.32
Troponine HS (ng/ml)	47 ± 35
BNP (pg/ml)	689 ± 935
Atteinte cardiaque (%)	97,4
Atteinte neurologique (%)	71,9
Atteinte hématologique (%)	9,7
Atteinte rénale (%)	70,2
Atteinte ophtalmologique (%)	78,7

Résultats des IRM cardiaques réalisées en phase aiguë

L'IRM cardiaque a été réalisée avec un délai moyen de 14,8 ± 10,3 jours. La totalité des patients a eu une analyse morphologique myocardique par séquence SSFP. Parmi ces patients, 11 (33,3 %) ont eu lors de la première IRM une analyse du signal T2

global et 14 (42,4 %) une analyse en cartographie paramétrique par séquence T1 mapping avec calcul de l'ECV. Une analyse en rehaussement tardif a été réalisée chez l'ensemble des patients. Parmi eux 24 (72,7 %) ont bénéficié de séquences de rehaussement tardif en haute résolution (Tableau 2).

Dans l'ensemble de la population, la MVG indexée moyenne était de 127,1 ± 41,8 gr/m². Ce résultat était supérieur aux valeurs standards établies en évaluation IRM (67 ± 9 gr/m² pour les hommes et 61 ± 10 gr/m² pour les femmes). Le volume télédiastolique indexé moyen était de 81,7 ± 21,1 ml/m², pour une normale de 81 ± 12 ml/m² pour les hommes et 76 ± 10 ml/² chez la femme. La FEVG moyenne était conservée, à 55,6 %.

13 patients (39,3 %) avaient une anomalie du rehaussement tardif. Parmi les neuf patients n'ayant pas eu de séquence HR, trois patients présentaient du rehaussement tardif (33.3 %). Après réalisation de séquences HR, 10 IRM (41,7 %) sur les 24 montraient une anomalie. Il était retrouvé des atteintes sous-endocardiques chez deux patients (6,0%), mésomyocardique chez 11 patients (33,3%) et sous-épicardique chez deux patients (6,0%).

Concernant l'analyse des rapports des signaux T2, aucun patient parmi les 11 n'avait de rapport supérieur à deux. Le délai moyen de réalisation était de 27,2 jours (dont cinq inférieures à 20 jours et 6 entre les 20ème et 30ème jours). La masse ventriculaire gauche indexée moyenne de ces patients était de 130,4 gr/m².

L'analyse du T1 mapping et le calcul de l'ECV ont été réalisés chez 14 patients, avec un délai moyen de 15,1 jours et un ECV moyen de 24,4 % pour une MVG indexée moyenne de 131.5 gr/m².

Tableau 2 : Données morphologiques, fonctionnelles, rehaussements tardifs, T2 et T1 mapping de l'IRM à la phase aiguë.
MVG : masse ventriculaire gauche ; SIV : septum inter ventriculaire ; VTD : volume ventriculaire gauche télédiastolique ; VTS : volume ventriculaire gauche télésystolique ; FEVG : fraction d'éjection du ventricule gauche ; RT : rehaussement tardif, HR : haute résolution ; ECV : volume extra cellulaire ;

Caractéristiques de l'IRM de phase aiguë	n	Valeurs moyennes
Délai IRM (jours)	33	14,8 ± 10,3
MVG indexée (gr/m²)	33	127,1 ± 41,8
SIV télédiastolique (mm)	33	15,4 ± 3,7
VTD ml/m²	33	81,7 ± 21,1
VTS ml/m²	33	34,2 ± 12
FEVG (%)	33	57,0 ± 9,7
Présence de rehaussement tardif (%)	33	39.3
Rehaussement tardif standard (RT) (%)	9	33.3
RT en HR (%)	24	41.7
T1 mapping natif (ms)	14	1023,5 ± 45,4
ECV (%)	14	24,4 ± 2,6
Rapport T2 myocarde sur muscle squelettique (séquence STIR)	8	1.46 ± 0.25
Rapport T2 myocarde sur muscle squelettique (séquence SPAIR)	3	1.4 ± 0.06

Résultats de l'IRM de suivi

Lors du suivi des 33 patients ayant une IRM à la phase aiguë, 18 patients (54.5 %) ont bénéficié d'une seconde IRM cardiaque de réévaluation avec une analyse morphologique systématique par utilisation de séquences SSFP. Parmi eux, 12 patients ont eu une analyse en T1 mapping avec calcul de l'ECV. Chez ces derniers, neuf avaient déjà eu une analyse en T1 mapping lors de la première IRM cardiaque (Tableau 3).

Tableau 3 : Données morphologiques, rehaussement, T2 et T1 mapping de l'IRM de suivi

Caractéristiques de l'IRM de suivi	n	Valeurs moyennes
Délai IRM (jours)	18	448 ± 412
MVG indexée (gr/m²)	18	92,8 ± 20,1
SIV télédiastolique (mm)	18	13,2 ± 2,6
VTD (ml/m²)	18	70,7 ± 17,9
VTS (ml/m²)	18	22,0 ± 8,5
FEVG (%)	18	69,6 ± 9,1
Présence de RT en HR (%)	18	55,5
T1 mapping natif (ms)	12	1046,2 ± 43,2
ECV (%)	12	28,3 ± 3,6

Comparaison des données de l'IRM de phase aiguë et de suivi

Nous avons comparé les résultats des IRM de phase aiguë et de suivi de chaque patient. Nous avons pu étudier l'analyse morphologique de 18 patients et l'analyse par cartographie paramétrique (T1 mapping et ECV) de neuf patients. Chaque patient était ainsi propre témoin. Nous avons mis en évidence une régression significative de la MVG indexée, ainsi qu'une amélioration significative de la FEVG. Il existait aussi une augmentation significative de l'ECV ($p < 0.05$) (Tableau 4).

Tableau 4 : Comparaison des données IRM de phase aiguë et de suivi

Caractéristiques des IRM	IRM 1 (n)	IRM 2 (n)	p
MVG indexée (gr/m²)	134,7 ± 39,1 (18)	92,8 ± 20,1 (18)	p=0,00003
VTD (ml/m²)	77,0 ± 20,5 (18)	70,7 ± 17,9 (18)	p=0,37
VTS (ml/m²)	31,7 ± 12,5 (18)	22,0 ± 8,5 (18)	p=0,0003
FEVG (%)	59,2 ± 9,6 (18)	69,6 ± 9,1 (18)	p=0,0003
RT (%)	50 (18)	55,5 (18)	p=0,77
T1 mapping (ms)	1014,8 ± 46,9 (9)	1038,7 ± 45,7 (9)	p=0,10
ECV (%)	24,9 ± 2,9 (9)	26,7 ± 2,6 (9)	p=0,049

Chez les neufs patients qui ont eu une analyse par cartographie paramétrique au cours des deux IRM, nous avons observé une diminution de la MVG indexée et une augmentation de l'ECV au cours du suivi (Graphiques 1 et 2).

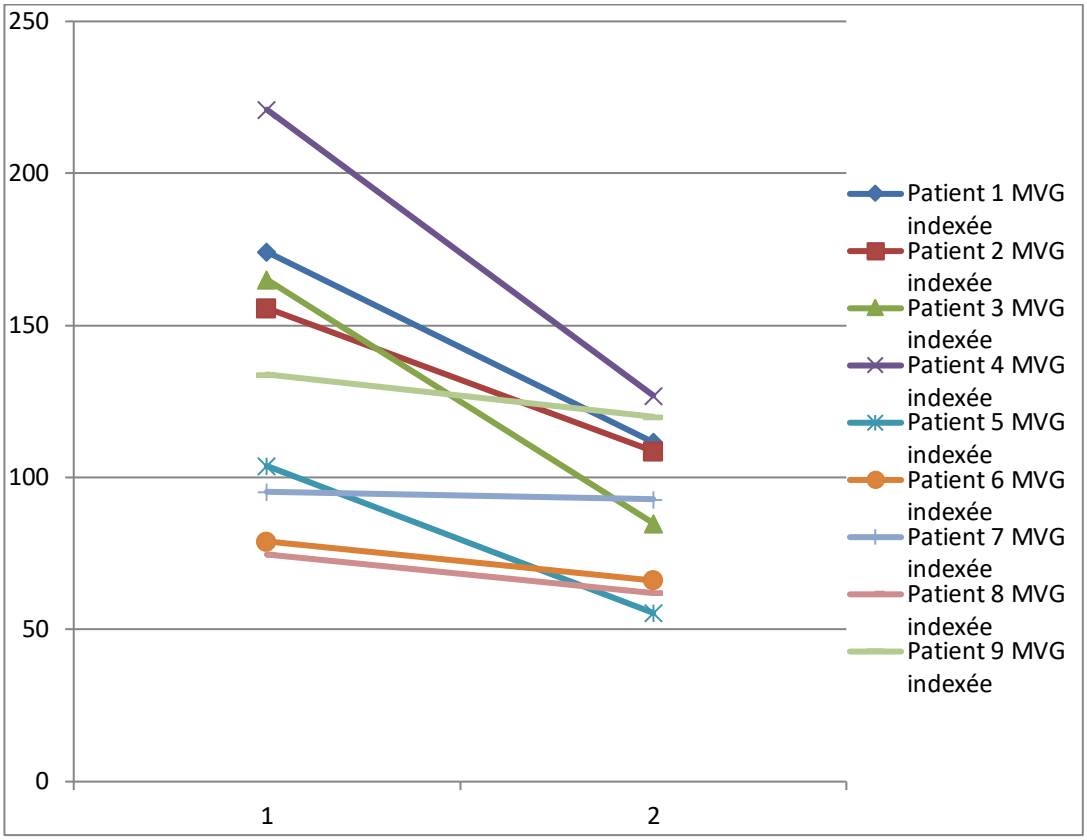

Graphique 1 : Evolution de la MVG indexée chez les 9 patients

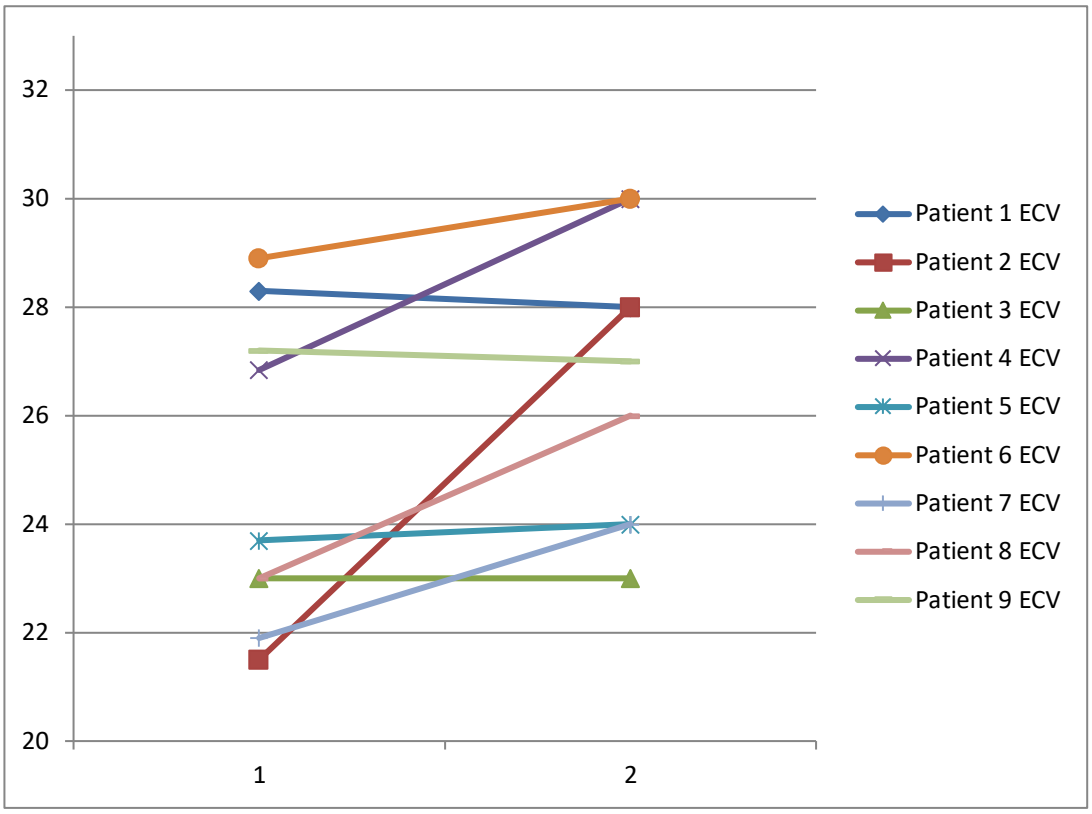

Graphique 2 : Evolution de l'ECV chez les 9 patients

Evolution du produit de la MVG indexée par l'ECV

Nous avons étudié chez ces neuf patients, le produit entre la MVG indexée et la valeur de l'ECV. Ce paramètre exploratoire, non étudié dans la littérature, évalue théoriquement la quantité absolue du secteur extracellulaire myocardique. Nous avons observé une diminution significative de ce paramètre (p=0.012) (Graphique 3).

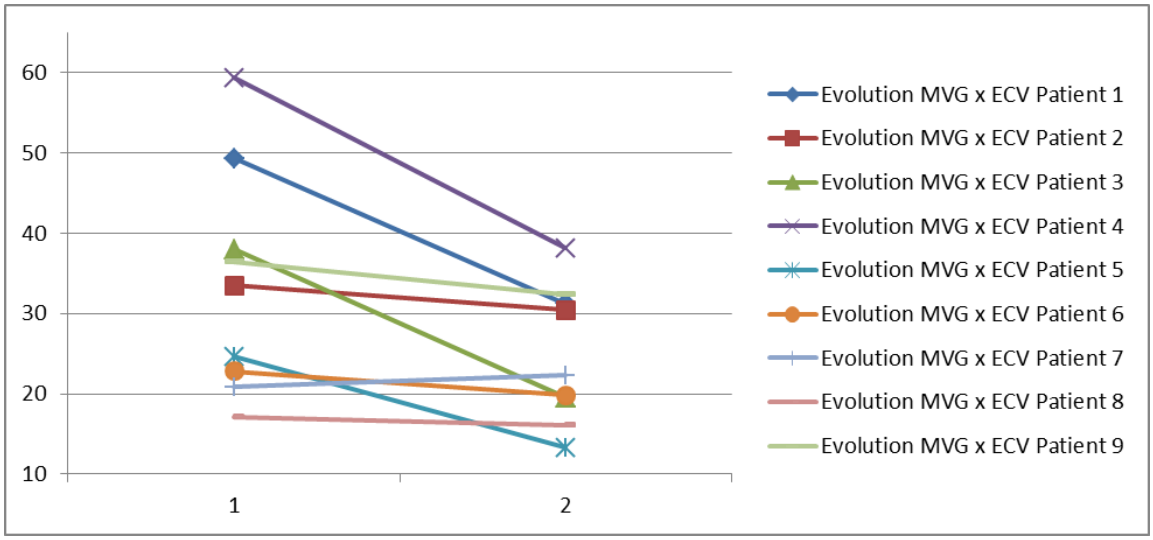

Graphique 3 : Evolution du produit de la MVG indexée par l'ECV

Discussion

Il s'agissait de la première étude s'intéressant à l'IRM dans le contexte de l'atteinte cardiaque de l'HTA maligne.

Au sein de la cohorte bordelaise, nous avons retrouvé en phase aiguë une élévation nette et pathologique de la MVG indexée moyennée (127,1 ± 41,8 gr/m²). La comparaison aux valeurs considérées comme normales (67 ± 9 gr/m² pour les hommes et 61 ± 10 gr/m² pour les femmes) en témoigne (9). Ces résultats allaient dans le sens des données connues en ETT (7).

Pathogénèse de l'HVG dans l'HTA maligne

Pour répondre à la question de la pathogénèse et du mécanisme d'HVG, nous pouvons nous intéresser aux 11 patients ayant eu des séquences pondérées T2 lors de l'IRM de phase aiguë. L'analyse des rapports du signal pondéré T2 myocardique sur celui du muscle périphérique n'a pas retrouvé d'argument franc en faveur d'un mécanisme œdémateux. Aucun patient ne présentait de rapport supérieur à deux.

Une des limites de cette conclusion est le délai un peu tardif de réalisation de cette IRM par rapport au diagnostic. Le risque est de ne pas objectiver un œdème présent plus précocement. Dans la littérature, il semble idéal de réaliser l'imagerie avant le 7ème jour pour diagnostiquer l'œdème dans un contexte de myocardite ou d'infarctus du myocarde (10). Parmi ces 11 patients, deux ont eu l'IRM cardiaque dans les sept premiers jours, sans constatation d'œdème.

Nous avons tout de même constaté la persistance d'une hypertrophie ventriculaire nette (130,4 gr/m² chez les 11 patients) avec un délai moyen de réalisation de 27,2 jours. Ainsi nous n'avons pas observé d'œdème à l'imagerie expliquant cette HVG. De plus aucun des patients décédés d'HTA maligne en phase aiguë ne présentait d'œdème myocardique lors de l'analyse histologique (17). Néanmoins il n'est pas exclu que l'œdème ait déjà régressé sous traitement en parallèle d'une régression de la MVG.

La séquence de cartographie en T1 mapping avec calcul de l'ECV montrait sur les données en phase aiguë une valeur moyenne de l'ECV à 24,4 ± 2,6 %. Cela semblait

similaire aux valeurs d'une population saine, en atteste cette étude de 2015 retrouvant une valeur moyenne de l'ECV à 25 % (11). Cette valeur était aussi semblable à celle retrouvée dans une population d'hypertendus non malins (12). Néanmoins, nous avons observé du rehaussement tardif aspécifique chez un tiers des patients de la cohorte. La localisation préférentielle de ce rehaussement tardif était mésomyocardique (11 patients sur 33). Il existait chez deux patients une atteinte sous endocardique, pour lesquelles le diagnostic de syndrome coronarien aigu n'a pas été retenu. Ces anomalies du rehaussement tardif semblent être le stigmate d'une atteinte pathologique du tissu interstitiel (figures 1 et 2).

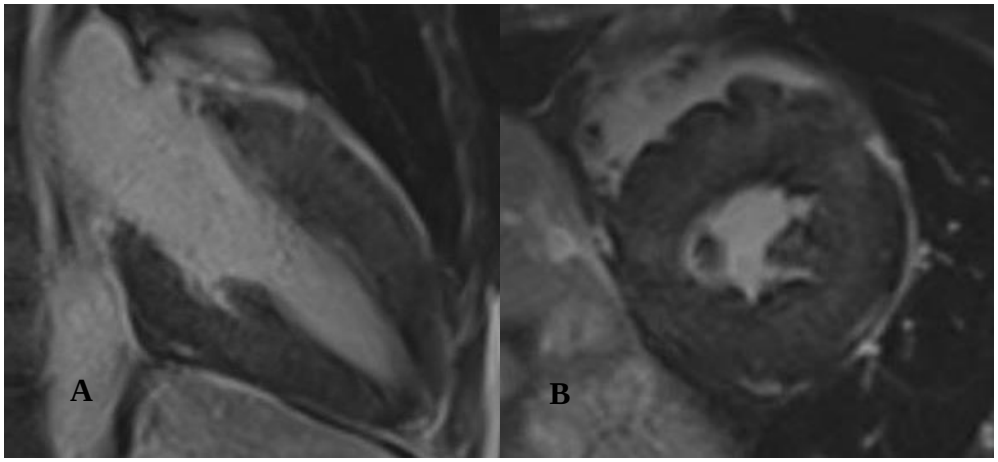

Figure 1 : Rehaussement tardif mésomyocardique de la paroi antérieure sur l'IRM de phase aiguë, Séquences de rehaussement tardif standard en coupe grand axe 2 cavités (A) et petit axe (B)

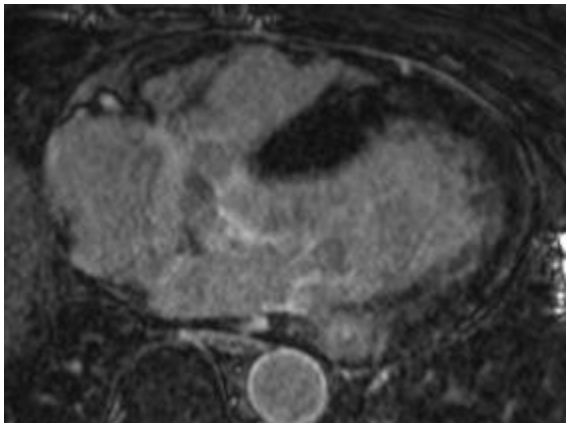

Figure 2 : Rehaussement tardif mésomyocardique inférolatéro basal sur l'IRM de phase aiguë, Séquence de rehaussement tardif HR

La comparaison des IRM cardiaques de phase aiguë et de suivi retrouvait, parmi les 18 patients inclus, une diminution significative de la MVG indexée sous l'effet du traitement antihypertenseur instauré. En parallèle, nous avons constaté une majoration

significative de l'ECV chez les neuf patients ayant eu une analyse en cartographie paramétrique en phase aiguë et lors du suivi (figure 3).

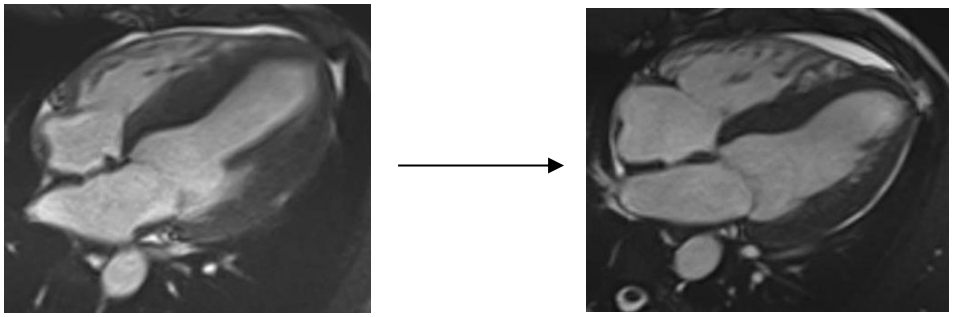

Figure 3 : Evolution de la MVG en phase aiguë puis lors de l'IRM de suivi, séquences True FISP (SSFP).

IRM de phase aiguë réalisée sept jours après le diagnostic, MVG indexée = 221,1 gr/m^2 et ECV = 26.8 %

IRM de suivi réalisée 1125 jours après le diagnostic, MVG indexée = 127 gr/m^2 et ECV = 30 %

A la lumière de ces résultats, nous pouvons suggérer un mécanisme d'HVG associant une hypertrophie des cellules myocytaires sous l'effet de l'angiotensine 2 et de la pression artérielle et un excès de fibrose interstitielle par hyperactivité du SRAA (13) (14) (15) (16). La diminution de la MVG indexée associée à l'augmentation de l'ECV évoque une régression de l'hypertrophie cellulaire sous traitement médical, laissant apparaitre l'atteinte fibreuse lors de l'IRM de suivi (figure 4).

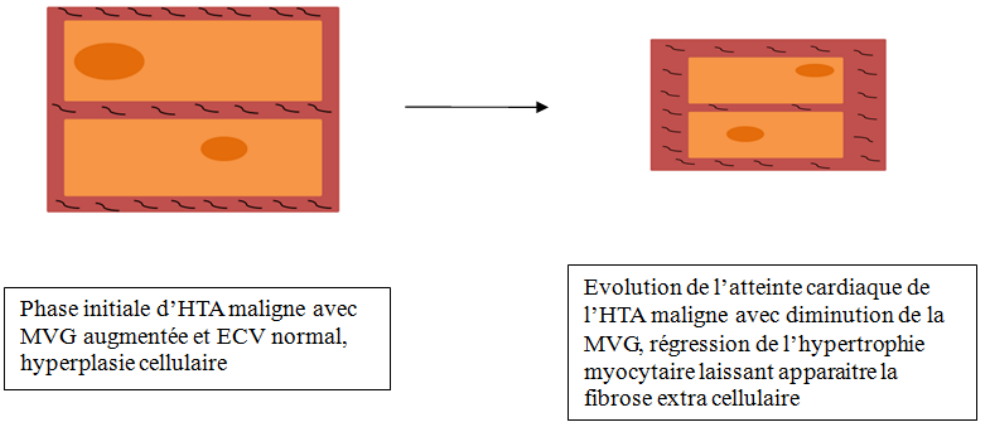

Figure 4 : Hypothèse de pathogénèse et évolution potentielle de l'HVG disproportionnée dans le contexte d'HTA maligne.

Cette théorie est cohérente avec les données autopsiques de patients atteints d'HTA maligne précédemment publiées (17). L'HVG était sévère et systématique. Il n'était pas retrouvé d'œdème myocardique. Il était noté une hypertrophie des fibrilles myocardiques signifiant une hyperplasie du secteur cellulaire. Il existait des lésions de fibrose myocardique aspécifique pouvant correspondre aux plages de rehaussement tardif aspécifiques. On notait l'absence de lésion coronaire significative ou de thrombose. Enfin, il était relevé fréquemment chez ces patients, une atteinte microvasculaire à type de sclérose et de réduction de la lumière des microvaisseaux telle qu'on la retrouvait chez les patients souffrant d'HTA bénigne. Ces deux dernières informations corroborent notre hypothèse d'une ischémie fonctionnelle dans le contexte d'HTA maligne responsable d'une augmentation significative de troponine.

Intérêt du produit entre la MVG indexée et la valeur de l'ECV

Le produit entre la MVG indexée mesurée en IRM et la valeur de l'ECV n'est pas retrouvé dans les études s'intéressant à la fibrose myocardique diffuse. Il n'est donc pas reconnu comme un paramètre d'exploration du myocarde. Il reste néanmoins intellectuellement intéressant. Il semble indiquer la valeur en gr/m^2 du secteur extracellulaire, qui comporte l'interstitium et l'ensemble du territoire vasculaire. Son calcul est sujet aux imprécisions de mesure de la MVG et de l'ECV. Or la mesure de la MVG en IRM est aujourd'hui le Gold Standard. Cela est reproductible entre les opérateurs et les appareils d'acquisitions (20) (21). Le T1 mapping et le calcul de l'ECV sont des mesures aujourd'hui considérées comme reproductibles et avec une corrélation histologique prouvée, selon les recommandations européennes publiées en 2017 18) (19).

Nos résultats montraient une tendance à la diminution du produit de la MVG indexée avec la valeur de l'ECV chez les neuf patients. Cela était statistiquement confirmé par le test des rangs signés de Wilcoxon.

Ces résultats sont à prendre avec grande prudence. Ils pourraient suggérer une régression de la fibrose interstitielle diffuse sous traitement médical optimal ciblant le SRAA. Ce mécanisme est bien connu dans le cadre de la cardiopathie hypertensive non maligne, et dans d'autres cardiopathies notamment chez le diabétique (22). Ainsi, l'inhibition du SRAA entraînerait une régression de l'HVG par diminution de

l'hypertrophie myocytaire et de façon parallèle engendrerait une disparation plus lente et progressive de la fibrose myocardique. Ceci expliquerait les résultats retrouvés en ETT dans la littérature (7). Il a été décrit une réponse en deux temps, avec d'abord une diminution importante et rapide de la MVG en un à trois mois pouvant correspondre à la correction de l'hyperplasie myocytaire. Puis il a été notée une diminution plus modérée et plus lente de la MVG à 11 mois, pouvant correspondre à une régression lente et faible de la fibrose (7).

Données de la littérature sur la cardiopathie hypertensive non maligne

Intérêt diagnostique de l'IRM cardiaque

Les données IRM s'intéressant à la cardiopathie hypertensive non maligne sont connues, notamment par les études pharmacologiques. L'étude publiée par Schmieder et al. en 2017 comparant l'association Sacubitril/Valsartan à l'Olmesartan chez 115 patients hypertendus non contrôlés retrouvait en début d'étude une MVG indexée moyenne de 72,1 ± 18 gr/m² (23). Cette valeur est inférieure à celle retrouvée lors de la réalisation de la première IRM de nos patients atteints d'HTA maligne (127,1 ± 41,8 gr/m^2). Dans le cadre de l'étude LIFE, un travail secondaire s'est intéressé aux données IRM de 19 patients avec une HTA non contrôlée et des signes ECG d'HVG (24). La MVG indexée moyenne était de 97.5 gr/m^2. Cette dernière valeur est aussi plus basse. Au contraire, la MVG indexée moyenne retrouvée lors de la réalisation de l'IRM de suivi de notre cohorte (92,8 ± 20,1 gr/m^2) se rapproche des valeurs de MVG indexée de la cardiopathie hypertensive « non maligne ». Cela suggère que dans l'atteinte cardiaque de l'HTA maligne, l'HVG en phase aiguë est sévère et importante puis régresse sous traitement pour approcher des valeurs standards de la cardiopathie hypertensive non maligne.

L'analyse du rehaussement tardif dans le contexte de la cardiopathie hypertensive retrouve des résultats discordants. L'étude la plus récente retrouve chez 16 des 69 patients (23 %) des anomalies au rehaussement tardif, sans précision sur la localisation (12). Cette valeur est inférieure à celle observée sur les IRM initiales (39.3%) et de suivi (55.5%) de notre étude. Chez ces 69 patients, l'ECV moyen est de 24 ± 6 % (12). Cette valeur semble similaire à l'ECV moyen retrouvé en phase « aiguë

» dans notre cohorte (24,4 ± 2,6 %), mais semble inférieure à l'ECV moyen de la seconde IRM (28,3 ± 3,6 %).

En conclusion, nous avons constaté dans notre étude une diminution significative de la MVG sous traitement qui tend à se rapprocher des valeurs standards de la cardiopathie hypertensive non maligne. Parallèlement nous avons observé des anomalies persistantes sur la matrice extracellulaire, s'exprimant par le biais d'une valeur d'ECV élevée chez certains patients (jusqu'à 32.6% chez un des patients). De telles valeurs d'ECV sont très rarement décrites chez des patients porteurs d'une cardiopathie hypertensive classique. Dans l'arbre diagnostic actuel des cardiomyopathies hypertrophiques, un ECV aussi élevé oriente en premier lieu vers une amylose. Ces résultats, s'ils sont confirmés, pourraient avoir des implications importantes :

- Le diagnostic d'HTA maligne devrait être rajouté dans les arbres diagnostics actuels, à la fois lors de la phase aiguë (HVG homogène avec ECV normal/T1 spontané normal) et à distance (MVG plus basse et homogène, avec ECV pouvant être très élevé).

- La découverte fortuite d'un ECV très élevé chez un patient hypertendu ne présentant pas d'orientation vers une cardiopathie infiltrative pourrait faire évoquer un antécédent d'HTA maligne.

En plus de l'ECV comme outil diagnostique de l'atteinte cardiaque de l'HTA maligne, l'apparition de nouvelles séquences d'IRM pourrait être prometteuse. En effet il existe sur le plan histologique des micro-saignements cardiaques comme au niveau cérébral, rétinien et glomérulaire (25) (26) (17). Les micro-saignements cérébraux sont aujourd'hui accessibles par les séquences pondérées T2*. Cela pourrait être un nouvel outil diagnostique. Les limites au développement de ces séquences sont les contraintes imposées par la mécanique cardiaque, ainsi que la nécessité d'une résolution spatiale capable de discriminer ces micro-saignements.

Données d'IRM cardiaque d'une population porteuse d'une cardiopathie hypertensive isolée extraite des bases d'imagerie du CHU de Bordeaux

Nous avons constitué une cohorte de 16 patients porteurs d'une cardiopathie hypertensive isolée sans autre atteinte myocardique. Ces patients étaient issus du CHU de Bordeaux. Nous avons analysé leurs données IRM afin de les comparer à celles de notre population d'HTA maligne. Les caractéristiques cliniques de ces patients n'ont pas été analysées. L'ensemble de ces 16 patients ont eu une IRM avec analyse morphologique par séquence SSFP (Siemens True FISP). 12 patients sur 16 ont bénéficié de séquences de T1 mapping permettant d'évaluer le T1 natif et l'ECV moyen du muscle cardiaque.

Parmi les 33 patients de notre cohorte, nous avons extrait les patients ayant eu le diagnostic d'HVG disproportionnée par ETT en phase aiguë (définie dans le cadre du registre français d'HTA maligne HAMA comme supérieure à 60 gr/m^{2,7}) et une analyse de l'ECV lors de l'IRM initiale ou lors de celle de suivi. Ainsi, nous avons retenu parmi les patients présentant une HVG disproportionnée en phase aiguë, 10 patients avec une mesure de l'ECV sur l'IRM initiale et 10 patients sur l'IRM de suivi. Le graphique suivant représente la distribution de ces patients ainsi que les 12 patients de la cohorte de cardiopathie hypertensive ayant une analyse d'ECV (Graphique 4). Nous avons aussi placé la valeur moyenne de la MVG indexée et de l'ECV des 69 patients porteurs d'une cardiopathie hypertensive issue d'une étude publiée en 2015 (12).

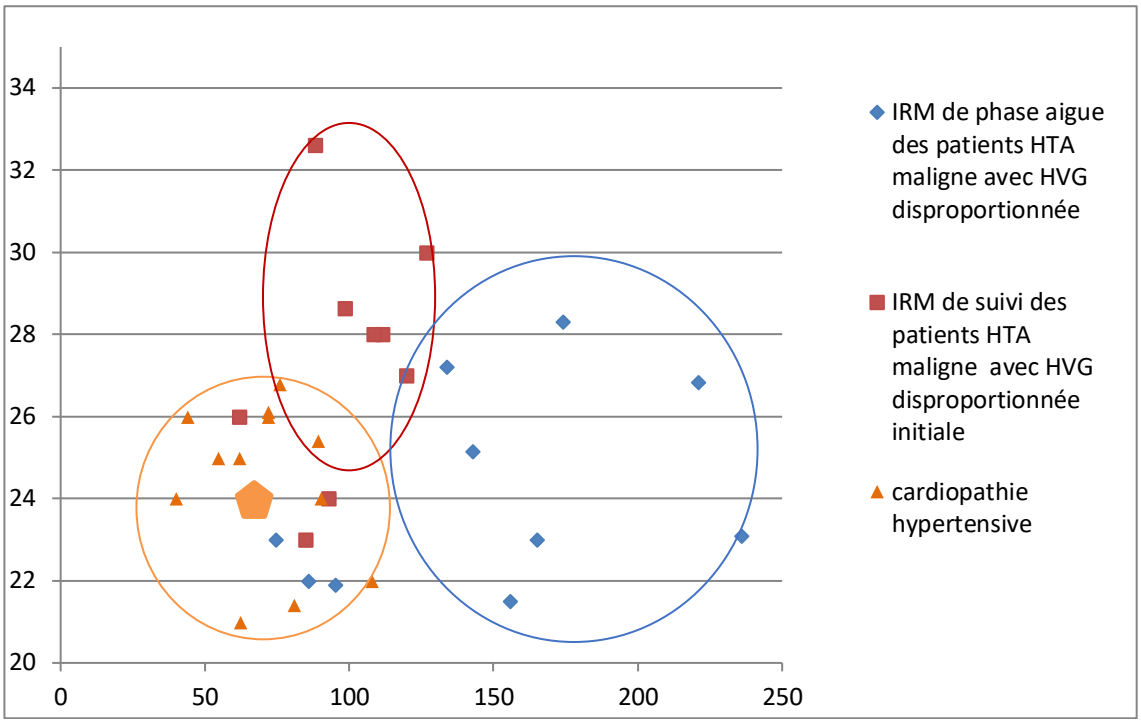

Graphique 4 : Répartition des populations d'HTA maligne avec HVG disproportionné en phase aiguë et lors de l'IRM de suivi et une population de cardiopathie hypertensive. Pentagone orange représentant les 69 patients de l'étude de Hinojar et al. (12)

ECV en ordonnée MVG indexée en abscisse

Il semble apparaitre trois profils distincts. Le premier concerne la phase aiguë de l'HTA maligne avec une MVG indexée nettement augmentée associée à une valeur d'ECV normale. Le second représente l'évolution de l'atteinte cardiaque de l'HTA maligne, avec une diminution de la MVG indexée et l'apparition d'une valeur d'ECV augmentée. Enfin le troisième profil identifié est celui de la cardiopathie hypertensive avec une MVG indexée moins élevée que lors de l'atteinte aiguë de l'HTA maligne et une valeur d'ECV normale.

Ce graphique a de franches limites. Notamment nous pouvons distinguer trois patients de la population HTA maligne en phase aiguë qui présente une MVG indexée similaire à celle de la population de cardiopathie hypertensive. Une explication potentielle pourrait être la différence des délais de réalisation de l'ETT et de l'IRM. La MVG aurait déjà régressé sous traitement efficace entre ces deux examens. Il faut aussi évoquer une erreur de mesure en ETT, qui a tendance à surestimer la MVG, au contraire de l'IRM. Nous remarquons aussi que 2 patients présentent des valeurs d'ECV normales

dans les résultats d'IRM de suivi d'HTA maligne. Cela pourrait être expliqué une nouvelle fois par le délai de réalisation de l'IRM. En effet chez l'un des deux patients, l'IRM de suivi a été réalisé 4 ans après le diagnostic initial. On pourrait ainsi évoquer que sous traitement la fibrose myocardique régresserait avec normalisation de l'ECV. Cela est aussi suggéré par le Graphique 3.

Intérêt pronostic

Sur le plan pronostic, il se pose la question de l'impact de cette fibrose excessive persistante sous traitement. D'autant plus que la morbimortalité de cette population jeune reste élevée à 5 ans (27). La mesure de l'ECV est corrélée avec la fibrose interstitielle dans le cadre de la CMH, du rétrécissement aortique serré, de l'amylose cardiaque (28) (29) (19). Cette fibrose pourrait être le lit de l'insuffisance cardiaque à fraction d'éjection préservée. De plus cette fibrose dans le contexte de la CMH, est un facteur de risque rythmique. L'ECV est aussi corrélé à la mortalité dans le cadre d'une population de diabétique (22). Ces observations sont intéressantes et devront être recueillies dans le cadre du suivi de notre cohorte afin d'expliquer la morbimortalité de cette population.

La poursuite du suivi clinique, échocardiographique et radiologique de ces patients semble intéressante afin d'évaluer l'évolution de cette fibrose, son impact clinique, et sa potentielle régression. De plus l'apport de données multicentriques d'IRM cardiaque pourrait être intéressant afin de comparer les différents protocoles thérapeutiques mis en place dans l'HTA maligne. En effet le protocole mis en place au CHU de bordeaux ciblant dès la phase aiguë le SRAA, pourrait limiter de potentielles séquelles myocardiques définitives.

Il serait par ailleurs intéressant de confronter les données IRM (ECV) à celle des ETT (GLS) de nos patients. Dans l'étude de Gosse et al. il est montré que l'altération du GLS n'est pas liée à la MVG indexée (7). Il est fait l'hypothèse d'une atteinte de la microcirculation expliquant la dysfonction systolique. Ainsi la recherche d'une corrélation entre la sévérité de l'altération du GLS avec l'ECV à distance ou l'évolution du produit MVG x ECV pourrait nous renseigner sur le mécanisme expliquant l'altération du GLS.

Limites de cette étude

Les limites de cette étude sont le faible effectif de notre cohorte unicentrique, qui reste néanmoins la première à présenter des données d'IRM cardiaque. L'absence de protocole d'IRM homogène, dans les séquences et dans la date de réalisation par rapport au diagnostic est aussi une des limites à l'interprétation des résultats. Même si nous retrouvons des résultats significatifs sur les 10 patients ayant eu le même protocole d'imagerie.

De même nous pouvons noter que nous n'avons pas réalisé d'analyse en T2 mapping dans le cadre de la recherche d'œdème en phase aiguë. Nous avons réalisé chez les 11 patients des images pondérées T2 avec comparaison des signaux myocardiques et du muscle adjacent. Une des limites de ces séquences est l'atteinte potentielle du muscle périphérique, qui empêcherait de démasquer l'œdème myocardique. Le T2 mapping n'est pas concerné par cette restriction d'utilisation. Il est aujourd'hui considéré comme le Gold Standard dans la recherche de l'œdème focal et diffus (30) (19).

Conclusion

L'évaluation en IRM de l'atteinte cardiaque de l'HTA maligne confirme chez certains patients une élévation disproportionnée de la MVG, possiblement liée à une augmentation du volume des cardiomyocytes et une fibrose myocardique excessive en rapport avec l'activation importante du SRAA. La persistance de cette fibrose myocardique malgré une normalisation tensionnelle sous traitement pourrait expliquer en partie la morbimortalité cardiovasculaire importante dans cette population relativement jeune. L'élévation de troponine et la dysfonction systolique en phase aiguë ne semblent pas dues à un infarctus de type un. Ces données devront être complétées.

Bibliographie

1. Keith NM, Wagener HP, Kernohan JW. The syndrome of malignant hypertension. Arch Intern Med. 1928;41(2):141–88.

2. Keith NM, Wagener HP, Barker NW. Some different types of essential hypertension: their course and prognosis. Am J Med Sci. 1974;268(6):336–45.

3. Van Den Born BJH, Koopmans RP, Groeneveld JO, Van Montfrans GA. Ethnic disparities in the incidence, presentation and complications of malignant hypertension. J Hypertens. 2006 Nov;24(11):2299–304.

4. Lane DA, Lip GYH, Beevers DG. Improving survival of malignant hypertension patients over 40 years. Am J Hypertens. 2009 Nov;22(11):1199–204.

5. Rubin S, Cremer A, Boulestreau R, Rigothier C, Kuntz S, Gosse P. Malignant hypertension: diagnosis, treatment and prognosis with experience from the Bordeaux cohort. J Hypertens. 2019 Feb 1;37(2):316–24.

6. Cremer A, Amraoui F, Lip GYH, Morales E, Rubin S, Segura J, et al. From malignant hypertension to hypertension-MOD: A modern definition for an old but still dangerous emergency. Vol. 30, Journal of Human Hypertension. Nature Publishing Group; 2016. p. 463–6.

7. Gosse P, Coulon P, Papaioannou G, Litalien J, Lemetayer P. Impact of malignant arterial hypertension on the heart. J Hypertens. 2011 Apr;29(4):798–802.

8. Lintingre P-F, Nivet H, Clément-Guinaudeau S, Camaioni C, Sridi S, Corneloup O, et al. High-Resolution Late Gadolinium Enhancement Magnetic Resonance for the Diagnosis of Myocardial Infarction With Nonobstructed Coronary Arteries. JACC Cardiovasc Imaging 2020 Jan 15

9. Kawel-Boehm N, Maceira A, Valsangiacomo-Buechel ER, Vogel-Claussen J, Turkbey EB, Williams R, et al. Normal values for cardiovascular magnetic resonance in adults and children. Vol. 17, Journal of Cardiovascular Magnetic Resonance. BioMed Central Ltd.; 2015.

10. Dall'Armellina E, Karia N, Lindsay AC, Karamitsos TD, Ferreira V, Robson MD, et al. Dynamic changes of edema and late gadolinium enhancement after acute myocardial infarction and their relationship to functional recovery and salvage index. Circ Cardiovasc Imaging 2011 May

11. Kawel-Boehm N, Maceira A, Valsangiacomo-Buechel ER, Vogel-Claussen J, Turkbey EB, Williams R, et al. Normal values for cardiovascular magnetic resonance in adults and children. J Cardiovasc Magn Reson. 2015;17(1):1–33.

12. Hinojar R, Varma N, Child N, Goodman B, Jabbour A, Yu CY, et al. T1 Mapping in Discrimination of Hypertrophic Phenotypes: Hypertensive Heart Disease and Hypertrophic Cardiomyopathy: Findings from the International T1 Multicenter Cardiovascular Magnetic Resonance Study. Circ Cardiovasc Imaging. 2015;8(12).

13. Kong P, Christia P, Frangogiannis NG. The pathogenesis of cardiac fibrosis. Vol. 71, Cellular and Molecular Life Sciences. 2014. p. 549–74.

14. Guo L, Yin A, Zhang Q, Zhong T, O'Rourke ST, Sun C. Angiotensin-(1-7) attenuates angiotensin II-induced cardiac hypertrophy via a Sirt3-dependent mechanism. Am J Physiol - Hear Circ Physiol. 2017 May 1;312(5):H980–91.

15. Gusev K, Domenighetti AA, Delbridge LMD, Pedrazzini T, Niggli E, Egger M. Angiotensin II-mediated adaptive and maladaptive remodeling of cardiomyocyte excitation-contraction coupling. Circ Res 2009 Jul 2

16. Sadoshima JI, Izumo S. Molecular characterization of angiotensin II-induced hypertrophy of cardiac myocytes and hyperplasia of cardiac fibroblasts critical role of the AT1 receptor subtype. Circ Res. 1993;73(3):413–23.

17. Kuntz S. Analyse mulimodale du retentissement myocardique de l'hypertension artérielle maligne : comment expliquer l'élévation de la troponine ? 2017;

18. Haaf P, Garg P, Messroghli DR, Broadbent DA, Greenwood JP, Plein S. Cardiac T1 Mapping and Extracellular Volume (ECV) in clinical practice: A comprehensive review. J Cardiovasc Magn Reson 2016;18(1):1–12.

19. Messroghli DR, Moon JC, Ferreira VM, Grosse-Wortmann L, He T, Kellman P, et al. Clinical recommendations for cardiovascular magnetic resonance mapping of T1, T2, T2 and extracellular volume: A consensus statement by the Society for Cardiovascular Magnetic Resonance (SCMR) endorsed by the European Association for Cardiovascular Imagin. J Cardiovasc Magn Reson. 2017;19(1):1–24.

20. Grothues F, Smith GC, Moon JCC, Bellenger NG, Collins P, Klein HU, et al. Comparison of interstudy reproducibility of cardiovascular magnetic resonance with two-dimensional echocardiography in normal subjects and in patients with heart failure or left ventricular hypertrophy. Am J Cardiol. 2002 Jul 1;90(1):29–34.

21. Gandy SJ, Waugh SA, Nicholas RS, Simpson HJ, Milne W, Houston JG. Comparison of the reproducibility of quantitative cardiac left ventricular assessments in healthy volunteers using different MRI scanners: A multicenter simulation. J Magn Reson Imaging 2008 Aug

22. Wong TC, Piehler KM, Kang IA, Kadakkal A, Kellman P, Schwartzman DS, et al. Myocardial extracellular volume fraction quantified by cardiovascular magnetic resonance is increased in diabetes and associated with mortality and incident heart failure admission. Eur Heart J 2014 Mar 2

23. Schmieder RE, Wagner F, Mayr M, Delles C, Ott C, Keicher C, et al. The effect of sacubitril/valsartan compared to olmesartan on cardiovascular remodelling in subjects with essential hypertension: The results of a randomized, double-blind, active-controlled study. Eur Heart J. 2017;38(44):3308–17.

24. Dahlof B, Devereux R, De Faire U, Fyhrquist F, Hedner T, Ibsen H, et al. The Losartan Intervention For Endpoint reduction (LIFE) in Hypertension study rationale, design, and methods. Vol. 10, American Journal of Hypertension. Oxford University Press; 1997. p. 705–13.

25. Kimmelstiel P, Wilson C. Benign and Malignant Hypertension and Nephrosclerosis: A Clinical and Pathological Study. Am J Pathol 1936 Jan

26. Hayreh SS, Servais GE, Virdi PS. Fundus Lesions in Malignant Hypertension: IV. Focal Intraretinal Periarteriolar Transudates. Ophthalmology. 1986;93(1):60–73.

27. Rubin S, Cremer A, Boulestreau R, Rigothier C, Kuntz S, Gosse P. Malignant hypertension: diagnosis, treatment and prognosis with experience from the Bordeaux cohort. J Hypertens. 2019;37(2):316–24.

28. Miller CA, Naish JH, Bishop P, Coutts G, Clark D, Zhao S, et al. Comprehensive validation of cardiovascular magnetic resonance techniques for the assessment of myocardial extracellular volume. Circ Cardiovasc Imaging. 2013 May;6(3):373–83.

29. Lee SP, Lee W, Lee JM, Park EA, Kim HK, Kim YJ, et al. Assessment of diffuse myocardial fibrosis by using MR imaging in asymptomatic patients with aortic stenosis. Radiology. 2015 Jan 1;274(2):359–69.

30. Von Knobelsdorff-Brenkenhoff F, Schüler J, Dogangüzel S, Dieringer MA, Rudolph A, Greiser A, et al. Detection and Monitoring of Acute Myocarditis Applying Quantitative Cardiovascular Magnetic Resonance. Circ Cardiovasc Imaging. 2017 Feb 1;10(2).

31. Boulestreau R, Cremer A, Lorthioir A, Rubin S, Tharaux PL, Persu A, et al. Malignant hypertension: A bright future. Presse Medicale. Elsevier Masson SAS; 2019.

Serment d'Hippocrate

"Au moment d'être admis(e) à exercer la médecine, je promets et je jure d'être fidèle aux lois de l'honneur et de la probité.

Mon premier souci sera de rétablir, de préserver ou de promouvoir la santé dans tous ses éléments, physiques et mentaux, individuels et sociaux.

Je respecterai toutes les personnes, leur autonomie et leur volonté, sans aucune discrimination selon leur état ou leurs convictions. J'interviendrai pour les protéger si elles sont affaiblies, vulnérables ou menacées dans leur intégrité ou leur dignité. Même sous la contrainte, je ne ferai pas usage de mes connaissances contre les lois de l'humanité.

J'informerai les patients des décisions envisagées, de leurs raisons et de leurs conséquences.
Je ne tromperai jamais leur confiance et n'exploiterai pas le pouvoir hérité des circonstances pour forcer les consciences.

Je donnerai mes soins à l'indigent et à quiconque me les demandera. Je ne me laisserai pas influencer par la soif du gain ou la recherche de la gloire.

Admis(e) dans l'intimité des personnes, je tairai les secrets qui me seront confiés.
Reçu(e) à l'intérieur des maisons, je respecterai les secrets des foyers et ma conduite ne servira pas à corrompre les moeurs.
Je ferai tout pour soulager les souffrances. Je ne prolongerai pas abusivement les agonies. Je ne provoquerai jamais la mort délibérément.

Je préserverai l'indépendance nécessaire à l'accomplissement de ma mission. Je n'entreprendrai rien qui dépasse mes compétences. Je les entretiendrai et les perfectionnerai pour assurer au mieux les services qui me seront demandés.

J'apporterai mon aide à mes confrères ainsi qu'à leurs familles dans l'adversité.

Que les hommes et mes confrères m'accordent leur estime si je suis fidèle à mes promesses ; que je sois déshonoré(e) et méprisé(e) si j'y manque."

Résumé

Contexte : L'atteinte cardiaque est aujourd'hui reconnue dans le cadre de la définition de l'HTA maligne. Elle peut se manifester par une élévation de troponine, une dysfonction systolique ou encore une hypertrophie ventriculaire gauche disproportionnée. Sa pathogénèse reste néanmoins incertaine. L'IRM cardiaque semble un outil idéal pour progresser dans la compréhension de sa physiopathologie.

Méthode : Nous avons inclus rétrospectivement les patients de la cohorte bordelaise d'HTA maligne ayant bénéficié d'une IRM cardiaque entre janvier 2009 et janvier 2020. Les IRM étaient considérées en phase aiguë si le délai de réalisation post diagnostic était inférieur ou égal à 40 jours. Nous avons recueilli les volumes télédiastolique, télésystolique, la FEVG, la masse ventriculaire gauche, la cinétique segmentaire à partir de séquences SSFP, et la présence ou non de rehaussement tardif pathologique 10 minutes après injection de chélate de gadolinium par une séquence PSIR (± HR). Les IRM cardiaques les plus récentes incluaient des séquences pondérées T2 et de T1 mapping.

Résultats : Nous avons inclus 39 patients sur les 202 présents dans la cohorte bordelaise. Le délai moyen de réalisation de l'IRM cardiaque était de 20,9 jours (±17,8). 33 patients ont bénéficié d'une IRM en phase aiguë, réalisée avec un délai moyen de 14,8 jours (±10,3).

Les données de l'IRM dans ce sous-groupe retrouvaient une MVG indexée moyenne de 127,1 gr/m² (± 41,8). Il n'y avait pas d'anomalies significatives sur les séquences pondérées T2. L'ECV moyen était de 24,4 (± 2,6 %). Des anomalies du rehaussement tardif ont été retrouvées chez 34,4 % des patients, majoritairement de localisation mésomyocardique. Seuls deux patients présentaient du rehaussement sous endocardique sans contexte évocateur de syndrome coronarien aigu. Une IRM de suivi a été réalisée chez 18 de ces patients retrouvant une diminution significative de la MVG indexée (92,8 ± 20,1gr/m² ($p < 0,05$)) et une majoration significative de l'ECV (26,7 ± 2,6 % ($p = 0,049$)).

Conclusion : Ces données suggèrent que l'HVG disproportionnée parfois observée à la phase aiguë d'HTA maligne semble secondaire à un mécanisme mixte. Ce dernier associerait une hyperplasie myocytaire et une atteinte fibrotique excessive, probablement sous l'effet de l'hyperactivation du SRAA. L'absence de séquelle ischémique sur les séquences de rehaussement tardif chez la majorité des patients suggère une cause microvasculaire diffuse expliquant l'ischémie myocardique, hypothèse cohérente avec la physiopathologie de la maladie.

Mots clés : hypertension artérielle maligne, imagerie par résonance magnétique cardiaque, hypertrophie ventriculaire gauche

Abstract

Context: Cardiac damage is now recognized as part of the definition of malignant hypertension. It can manifest itself as troponin elevation, systolic dysfunction or disproportionate left ventricular hypertrophy. However, its pathogenesis remains uncertain. Cardiac MRI seems to be an ideal tool to progress in the understanding of its pathophysiology.

Method: We retrospectively included patients from the Bordeaux cohort of malignant hypertension who received cardiac MRI between January 2009 and January 2020. MRIs were considered acute if the post-diagnosis delay was less than or equal to 40 days. We collected telediastolic, telestolic, LVEF, left ventricular mass, segmental kinetics from SSFP sequences, and the presence or absence of pathological late enhancement 10 minutes after injection of gadolinium chelate by a PSIR sequence (± HR). The most recent cardiac MRIs included T2-weighted and T1 mapping sequences.

Results: We included 39 patients out of the 202 present in the Bordeaux cohort. The mean time to complete cardiac MRI was 20.9 days (±17.8). 33 patients received an acute MRI, performed with a mean time of 14.8 days (±10.3). MRI data in this subgroup showed a mean indexed LVM of 127.1 g/m² (±41.8). There were no significant anomalies on the T2-weighted sequences. The mean VEC was 24.4 (± 2.6%). Late enhancement abnormalities were found in 34.4% of patients, mostly of mesomyocardial location. Only two patients had subendocardial elevation without a context suggestive of acute coronary syndrome. Follow-up MRI was performed in 18 of these patients with a significant decrease in indexed LVM (92.8 ± 20.1gr/m² ($p < 0.05$)) and a significant increase in ECV (26.7 ± 2.6% ($p = 0.049$)).

Conclusion: These data suggest that the disproportionate LVH sometimes observed in the acute phase of malignant hypertension appears to be secondary to a mixed mechanism. The latter would associate myocyte hyperplasia and excessive fibrotic damage, probably due to over activation of the ARAS. The absence of ischemic sequelae on the late enhancement sequences suggests a diffuse microvascular cause explaining myocardial ischemia, a hypothesis consistent with the pathophysiology of the disease.

Key words : malignant hypertension, cardiac magnetic resonance imaging, ventricular hypertrophy