



HAL
open science

Tacrolimus pommade dans la prise en charge de la kérato-conjonctivite atopique

Daniel Benaim

► **To cite this version:**

Daniel Benaim. Tacrolimus pommade dans la prise en charge de la kérato-conjonctivite atopique. Médecine humaine et pathologie. 2019. dumas-02864596

HAL Id: dumas-02864596

<https://dumas.ccsd.cnrs.fr/dumas-02864596>

Submitted on 11 Jun 2020

HAL is a multi-disciplinary open access archive for the deposit and dissemination of scientific research documents, whether they are published or not. The documents may come from teaching and research institutions in France or abroad, or from public or private research centers.

L'archive ouverte pluridisciplinaire **HAL**, est destinée au dépôt et à la diffusion de documents scientifiques de niveau recherche, publiés ou non, émanant des établissements d'enseignement et de recherche français ou étrangers, des laboratoires publics ou privés.

FACULTE MIXTE DE MEDECINE ET DE PHARMACIE DE ROUEN

ANNEE 2019

N°

THESE POUR LE DOCTORAT EN MEDECINE

DIPLÔME D'ETAT

PAR

Daniel BENAÏM

NE LE 15 AOÛT 1989 A PARIS 17^e (75)

PRESENTEE ET SOUTENUE PUBLIQUEMENT LE 4 SEPTEMBRE 2019

**Tacrolimus pommade dans la prise en charge de la
kérato-conjonctivite atopique**

Président du jury : Professeur Marc MURAINÉ

Directeur de thèse : Docteur Julie GUEUDRY

Membres du jury : Professeur Pascal JOLY

Docteur Florence TETART

Docteur Chloé NGO

Liste des professeurs et responsables de la faculté

ANNEE UNIVERSITAIRE 2018 - 2019

U.F.R. SANTÉ DE ROUEN

DOYEN : **Professeur Benoit VEBER**

ASSESEURS : **Professeur Michel GUERBET**

Professeur Guillaume SAVOYE

I - MEDECINE

PROFESSEURS DES UNIVERSITES – PRATICIENS HOSPITALIERS

Mr Frédéric ANSELME	HCN	Cardiologie
Mme Gisèle APTER	Le Havre	Pédopsychiatrie
Mme Isabelle AUQUIT AUCKBUR	HCN	Chirurgie plastique
Mr Jean-Marc BASTE	HCN	Chirurgie Thoracique
Mr Fabrice BAUER	HCN	Cardiologie
Mme Soumeya BEKRI	HCN	Biochimie et biologie moléculaire
Mr Ygal BENHAMOU	HCN	Médecine interne
Mr Jacques BENICHOU	HCN	Bio statistiques et informatique médicale
Mr Olivier BOYER	UFR	Immunologie
Mme Sophie CANDON	HCN	Immunologie
Mr François CARON	HCN	Maladies infectieuses et tropicales
Mr Philippe CHASSAGNE	HCN	Médecine interne (gériatrie)

Mr Vincent COMPERE	HCN	Anesthésiologie et réanimation chirurgicale
Mr Jean-Nicolas CORNU	HCN	Urologie
Mr Antoine CUVELIER	HB	Pneumologie
Mr Jean-Nicolas DACHER	HCN	Radiologie et imagerie médicale
Mr Stéfan DARMONI	HCN	Informatique médicale et techniques de communication
Mr Pierre DECHELOTTE	HCN	Nutrition
Mr Stéphane DERREY	HCN	Neurochirurgie
Mr Frédéric DI FIORE	HCH-CB	Cancérologie
Mr Fabien DOGUET	HCN	Chirurgie Cardio Vasculaire
Mr Jean DOUCET	SJ	Thérapeutique - Médecine interne et gériatrie
Mr Bernard DUBRAY	CB	Radiothérapie
Mr Frank DUJARDIN	HCN	Chirurgie orthopédique et Traumatologique
Mr Fabrice DUPARC	HCN	Anatomie - Chirurgie orthopédique et traumatologique
Mr Eric DURAND	HCN	Cardiologie
Mr Bertrand DUREUIL	HCN	Anesthésiologie et réanimation chirurgicale
Mme Hélène ELTCHANINOFF	HCN	Cardiologie
Mr Manuel ETIENNE	HCN	Maladies infectieuses et tropicales
Mr Thierry FREBOURG	UFR	Génétique
Mr Pierre FREGER	HCN	Anatomie - Neurochirurgie
Mr Jean François GEHANNO	HCN	Médecine et santé au travail
Mr Emmanuel GERARDIN	HCN	Imagerie médicale
Mme Priscille GERARDIN	HCN	Pédopsychiatrie
M. Guillaume GOURCEROL	HCN	Physiologie
Mr Dominique GUERROT	HCN	Néphrologie

Mr Olivier GUILLIN	HCN	Psychiatrie Adultes
Mr Didier HANNEQUIN	HCN	Neurologie
Mr Claude HOUDAYER	HCN	Génétique
Mr Fabrice JARDIN	CB	Hématologie
Mr Luc-Marie JOLY	HCN	Médecine d'urgence
Mr Pascal JOLY	HCN	Dermato – Vénérologie
Mme Bouchra LAMIA	Le Havre	Pneumologie
Mme Annie LAQUERRIERE	HCN	Anatomie et cytologie pathologiques
Mr Vincent LAUDENBACH	HCN	Anesthésie et réanimation chirurgicale
Mr Joël LECHEVALLIER	HCN	Chirurgie infantile
Mr Hervé LEFEBVRE	HB	Endocrinologie et maladies métaboliques
Mr Thierry LEQUERRE	HB	Rhumatologie
Mme Anne-Marie LEROI	HCN	Physiologie
Mr Hervé LEVESQUE	HB	Médecine interne
Mme Agnès LIARD-ZMUDA	HCN	Chirurgie Infantile
Mr Pierre Yves LITZLER	HCN	Chirurgie cardiaque
Mr Bertrand MACE	HCN	Histologie, embryologie, cytogénétique
M. David MALTETE	HCN	Neurologie
Mr Christophe MARGUET	HCN	Pédiatrie
Mme Isabelle MARIE	HB	Médecine interne
Mr Jean-Paul MARIE	HCN	Oto-rhino-laryngologie
Mr Loïc MARPEAU	HCN	Gynécologie - Obstétrique
Mr Stéphane MARRET	HCN	Pédiatrie
Mme Véronique MERLE	HCN	Épidémiologie
Mr Pierre MICHEL	HCN	Hépatogastro-entérologie
M. Benoit MISSET (<i>détachement</i>)	HCN	Réanimation Médicale

Mr Jean-François MUIR (<i>surnombre</i>)	HB	Pneumologie
Mr Marc MURAINÉ	HCN	Ophtalmologie
Mr Christophe PEILLON	HCN	Chirurgie générale
Mr Christian PFISTER	HCN	Urologie
Mr Jean-Christophe PLANTIER	HCN	Bactériologie - Virologie
Mr Didier PLISSONNIER	HCN	Chirurgie vasculaire
Mr Gaëtan PREVOST	HCN	Endocrinologie
Mr Jean-Christophe RICHARD (<i>détachement</i>)	HCN	Réanimation médicale - Médecine d'urgence
Mr Vincent RICHARD	UFR	Pharmacologie
Mme Nathalie RIVES	HCN	Biologie du développement et de la reproduction
Mr Horace ROMAN (<i>disponibilité</i>)	HCN	Gynécologie - Obstétrique
Mr Jean-Christophe SABOURIN	HCN	Anatomie - Pathologie
Mr Guillaume SAVOYE	HCN	Hépto-gastrologie
Mme Céline SAVOYE-COLLET	HCN	Imagerie médicale
Mme Pascale SCHNEIDER	HCN	Pédiatrie
Mr Michel SCOTTE	HCN	Chirurgie digestive
Mme Fabienne TAMION	HCN	Thérapeutique
Mr Luc THIBERVILLE	HCN	Pneumologie
Mr Christian THUILLEZ (<i>surnombre</i>)	HB	Pharmacologie
Mr Hervé TILLY	CB	Hématologie et transfusion
M. Gilles TOURNEL	HCN	Médecine Légale
Mr Olivier TROST	HCN	Chirurgie Maxillo-Faciale
Mr Jean-Jacques TUECH	HCN	Chirurgie digestive
Mr Jean-Pierre VANNIER (<i>surnombre</i>)	HCN	Pédiatrie génétique
Mr Benoît VEBER	HCN	Anesthésiologie - Réanimation chirurgicale

Mr Pierre VERA	CB	Biophysique et traitement de l'image
Mr Eric VERIN	HB	Service Santé Réadaptation
Mr Eric VERSPYCK	HCN	Gynécologie obstétrique
Mr Olivier VITTECOQ	HB	Rhumatologie
Mme Marie-Laure WELTER	HCN	Physiologie

MAITRES DE CONFERENCES DES UNIVERSITES – PRATICIENS HOSPITALIERS

Mme Noëlle BARBIER-FREBOURG	HCN	Bactériologie – Virologie
Mme Carole BRASSE LAGNEL	HCN	Biochimie
Mme Valérie BRIDOUX HUYBRECHTS	HCN	Chirurgie Vasculaire
Mr Gérard BUCHONNET	HCN	Hématologie
Mme Mireille CASTANET	HCN	Pédiatrie
Mme Nathalie CHASTAN	HCN	Neurophysiologie
Mme Sophie CLAEYSSENS	HCN	Biochimie et biologie moléculaire
Mr Moïse COEFFIER	HCN	Nutrition
Mr Serge JACQUOT	UFR	Immunologie
Mr Joël LADNER	HCN	Épidémiologie, économie de la santé
Mr Jean-Baptiste LATOUCHE	UFR	Biologie cellulaire
Mr Thomas MOUREZ (<i>détachement</i>)	HCN	Virologie
Mr Gaël NICOLAS	HCN	Génétique
Mme Muriel QUILLARD	HCN	Biochimie et biologie moléculaire
Mme Laëtitia ROLLIN	HCN	Médecine du Travail
Mr Mathieu SALAUN	HCN	Pneumologie
Mme Pascale SAUGIER-VEBER	HCN	Génétique
Mme Anne-Claire TOBENAS-DUJARDIN	HCN	Anatomie
Mr David WALLON	HCN	Neurologie

Mr Julien **WILS**

HCN Pharmacologie

PROFESSEUR AGREGÉ OU CERTIFIÉ

Mr Thierry **WABLE**

UFR Communication

Mme Mélanie **AUVRAY-HAMEL**

UFR Anglais

II - PHARMACIE

PROFESSEURS

Mr Thierry BESSON	Chimie Thérapeutique
Mr Roland CAPRON (PU-PH)	Biophysique
Mr Jean COSTENTIN (Professeur émérite)	Pharmacologie
Mme Isabelle DUBUS	Biochimie
Mr François ESTOUR	Chimie Organique
Mr Loïc FAVENNEC (PU-PH)	Parasitologie
Mr Jean Pierre GOULLE (Professeur émérite)	Toxicologie
Mr Michel GUERBET	Toxicologie
Mme Isabelle LEROUX - NICOLLET	Physiologie
Mme Christelle MONTEIL	Toxicologie
Mme Martine PESTEL-CARON (PU-PH)	Microbiologie
Mr Rémi VARIN (PU-PH)	Pharmacie clinique
Mr Jean-Marie VAUGEOIS	Pharmacologie
Mr Philippe VERITE	Chimie analytique

MAITRES DE CONFERENCES

Mme Cécile BARBOT	Chimie Générale et Minérale
Mr Jérémie BELLIEN (MCU-PH)	Pharmacologie
Mr Frédéric BOUNOURE	Pharmacie Galénique
Mr Abdeslam CHAGRAOUI	Physiologie
Mme Camille CHARBONNIER (LE CLEZIO)	Statistiques

Mme Elizabeth CHOSSON	Botanique
Mme Marie Catherine CONCE-CHEMTOB	Législation pharmaceutique et économie de la santé
Mme Cécile CORBIERE	Biochimie
Mr Eric DITTMAR	Biophysique
Mme Nathalie DOURMAP	Pharmacologie
Mme Isabelle DUBUC	Pharmacologie
Mme Dominique DUTERTE- BOUCHER	Pharmacologie
Mr Abdelhakim ELOMRI	Pharmacognosie
Mr Gilles GARGALA (MCU-PH)	Parasitologie
Mme Nejla EL GHARBI-HAMZA	Chimie analytique
Mme Marie-Laure GROULT	Botanique
Mr Hervé HUE	Biophysique et mathématiques
Mme Laetitia LE GOFF	Parasitologie – Immunologie
Mme Hong LU	Biologie
M. Jérémie MARTINET (MCU-PH)	Immunologie
Mme Marine MALLETER	Toxicologie
Mme Sabine MENAGER	Chimie organique
Mme Tiphaine ROGEZ-FLORENT	Chimie analytique
Mr Mohamed SKIBA	Pharmacie galénique
Mme Malika SKIBA	Pharmacie galénique
Mme Christine THARASSE	Chimie thérapeutique
Mr Frédéric ZIEGLER	Biochimie

PROFESSEURS ASSOCIES

Mme Cécile GUERARD-DETUNCQ	Pharmacie officinale
Mr Jean-François HOUIVET	Pharmacie officinale

PROFESSEUR CERTIFIE

Mme Mathilde **GUERIN**

Anglais

ASSISTANT HOSPITALO-UNIVERSITAIRE

Mme Anaïs **SOARES**

Bactériologie

ATTACHES TEMPORAIRES D'ENSEIGNEMENT ET DE RECHERCHE

Mme Sophie **MOHAMED**

Chimie Organique

LISTE DES RESPONSABLES DES DISCIPLINES PHARMACEUTIQUES

Mme Cécile BARBOT	Chimie Générale et minérale
Mr Thierry BESSON	Chimie thérapeutique
Mr Roland CAPRON	Biophysique
Mme Marie-Catherine CONCE-CHEMTOB	Législation et économie de la santé
Mme Élisabeth CHOSSON	Botanique
Mme Isabelle DUBUS	Biochimie
Mr Abdelhakim ELOMRI	Pharmacognosie
Mr Loïc FAVENNEC	Parasitologie
Mr Michel GUERBET	Toxicologie
Mr François ESTOUR	Chimie organique
Mme Isabelle LEROUX-NICOLLET	Physiologie
Mme Martine PESTEL-CARON	Microbiologie
Mr Mohamed SKIBA	Pharmacie galénique
Mr Rémi VARIN	Pharmacie clinique
M. Jean-Marie VAUGEOIS	Pharmacologie
Mr Philippe VERITE	Chimie analytique

III – MEDECINE GENERALE

PROFESSEUR DES UNIVERSITES MEDECIN GENERALISTE

Mr Jean-Loup **HERMIL** (PU-MG) UFR Médecine générale

MAITRE DE CONFERENCE DES UNIVERSITES MEDECIN GENERALISTE

Mr Matthieu **SCHUERS** (MCU-MG) UFR Médecine générale

PROFESSEURS ASSOCIES A MI-TEMPS – MEDECINS GENERALISTE

Mme Laëtitia **BOURDON** UFR Médecine générale

Mr Emmanuel **LEFEBVRE** UFR Médecine générale

Mme Élisabeth **MAUVIARD** UFR Médecine générale

Mr Philippe **NGUYEN THANH** UFR Médecine générale

Mme Marie Thérèse **THUEUX** UFR Médecine générale

MAITRE DE CONFERENCES ASSOCIE A MI-TEMPS – MEDECINS GENERALISTES

Mr Pascal **BOULET** UFR Médecine générale

Mr Emmanuel **HAZARD** UFR Médecine générale

Mme Marianne **LAINÉ** UFR Médecine générale

Mme Lucile **PELLERIN** UFR Médecine générale

Mme Yveline **SEVRIN** UFR Médecine générale

ENSEIGNANTS MONO-APPARTENANTS

PROFESSEURS

Mr Serguei FETISSOV (med)	Physiologie (ADEN)
Mr Paul MULDER (phar)	Sciences du Médicament
Mme Su RUAN (med)	Génie Informatique

MAITRES DE CONFERENCES

Mr Sahil ADRIOUCH (med)	Biochimie et biologie moléculaire (Unité Inserm 905)
Mme Gaëlle BOUGEARD-DENOYELLE (med)	Biochimie et biologie moléculaire (UMR 1079)
Mme Carine CLEREN (med)	Neurosciences (Néovasc)
M. Sylvain FRAINEAU (med)	Physiologie (Inserm U 1096)
Mme Pascaline GAILDRAT (med)	Génétique moléculaire humaine (UMR 1079)
Mr Nicolas GUEROUT (med)	Chirurgie Expérimentale
Mme Rachel LETELLIER (med)	Physiologie
Mme Christine RONDANINO (med)	Physiologie de la reproduction
Mr Antoine OUVRARD-PASCAUD (med)	Physiologie (Unité Inserm 1076)
Mr Frédéric PASQUET	Sciences du langage, orthophonie
Mr Youssan Var TAN	Immunologie
Mme Isabelle TOURNIER (med)	Biochimie (UMR 1079)

CHEF DES SERVICES ADMINISTRATIFS :

Mme Véronique **DELAFONTAINE**

HCN - Hôpital Charles Nicolle

CB - Centre Henri Becquerel

CRMPR - Centre Régional de Médecine Physique et de Réadaptation

HB - Hôpital de BOIS GUILLAUME

CHS - Centre Hospitalier Spécialisé du Rouvray

SJ – Saint Julien Rouen

Par délibération en date du 3 mars 1967, la faculté a arrêté que les opinions émises dans les dissertations qui lui seront présentées doivent être considérées comme propres à leurs auteurs et qu'elle n'entend leur donner aucune approbation ni improbation.

Remerciements

A mon maître, Monsieur le Professeur Marc Muraine

Vous me faites l'honneur de présider mon jury de thèse. Ces années passées dans votre service furent riches de vos enseignements cliniques et chirurgicaux. Ma formation médico-chirurgicale a amplement bénéficié de votre excellence pédagogique. Je suis très fier de me compter parmi vos élèves. Recevez dans ce travail l'expression de mon profond respect et de ma très grande reconnaissance.

Madame le Docteur Julie Gueudry

Je te remercie d'avoir dirigé ce travail. Tes connaissances scientifiques et ta rigueur tant médicale que chirurgicale n'ont d'égaux que ta gentillesse et ton humanité. Je mesure à chacun de nos échanges la chance d'avoir appris à tes côtés. J'admire ton expérience et espère avoir, à nouveau, l'opportunité de travailler avec toi.

A mon maître, Monsieur le Professeur Pascal Joly

Je vous remercie d'avoir accepté de juger ce travail. Votre rigueur scientifique et votre expérience sont admirables. Je garde un très bon souvenir de mon semestre dans votre service.

Madame le Docteur Florence Tétart

Je te remercie d'avoir accepté de participer à ce jury. Tu as œuvré pour cette consultation qui fait le lien entre ces belles spécialités que sont la dermatologie et l'ophtalmologie qui au final ne se trouve pas si éloignées. Travailler à tes côtés a été une chance tant tes conseils étaient avisés.

Madame le Docteur Chloé Ngo

Tu me fais l'honneur de juger ce travail et je t'en remercie infiniment. Ton sens clinique remarquable m'a guidé durant ces quelques années à tes cotés. Mais surtout, j'ai beaucoup apprécié tous ces moments de convivialité que tu as su créer au sein de notre service.

A tous les médecins qui m'ont transmis leurs connaissances, nécessaires à la bonne pratique de l'ophtalmologie et tout particulièrement à ceux qui m'ont accompagné ces dernières années.

Abréviations

AH1 :	Anti-Histaminiques H1
BUT :	Break-up time. Temps de rupture du film lacrymal
DA :	Dermatite atopique
IFN- γ :	Interféron-Gamma
IgE :	Immunoglobuline E
IL :	Interleukine
IL-2 :	Interleukine-2
IL-4 :	Interleukine-4
IL-5 :	Interleukine-5
IL-10 :	Interleukine-10
KCA :	Kérato-conjonctivite atopique
KCV :	Kérato-conjonctivite vernale
LT :	Lymphocyte T
NAAGA :	N-acetyl-aspartyl-glutamic acid
NEI-VFQ25 :	National Eye Institute – Visual Function Questionnaire 25
OSDI :	Ocular Surface Disease Index
Th1 et Th2 :	Lymphocyte T auxiliaires (Helper)
TNF- α :	Facteur de Nécrose Tumorale-Alpha (Tumor Necrosis Factor- Alpha)

Table des matières

Liste des professeurs et responsables de la faculté.....	3
Remerciements	17
Abréviations	23
Table des matières	24
Introduction	25
I. La kérato-conjonctivite atopique : État actuel des connaissances.....	27
1. L'atopie	27
a. Manifestations cliniques.....	27
b. Prise en charge thérapeutique.....	29
2. Conjonctivites allergiques	31
a. Allergies oculaires IgE-médiées.....	31
b. Allergies oculaires non IgE-médiées.....	32
c. Hypersensibilité oculaire non allergique.....	33
3. Définition de la kérato-conjonctivite atopique.....	35
4. Épidémiologie de la kérato-conjonctivite atopique.....	36
5. Physiopathologie	36
6. Diagnostic.....	38
7. Complications.....	47
8. Thérapeutiques	52
a. Mesures générales	53
b. Traitements spécifiques.....	54
c. Biothérapies par voie générale	61
d. Réhabilitation visuelle : lentilles sclérales perméables à l'oxygène	63
II. Étude Clinique.....	65
1. Introduction	65
2. Patients et méthodes	67
3. Résultats	70
a. Efficacité	70
b. Épargne cortisonée	73
c. Acuité visuelle.....	74
d. Tolérance	74
4. Discussion	75
5. Conclusion.....	78
III. Bibliographie	79
IV. Annexes	84

Introduction

La kérato-conjonctivite atopique (KCA) fait partie de la maladie atopique qui regroupe la dermatite atopique, la rhino-conjonctivite allergique, l'asthme atopique et les allergies alimentaires.

La KCA est une maladie chronique rare de l'adulte jeune, elle a un important retentissement sur la qualité de vie et peut conduire à la cécité dans ses formes les plus graves, soit par la maladie en elle-même, soit par les complications des traitements habituellement utilisés.

Les traitements de première intention sont rarement suffisants pour contrôler la maladie et il est souvent nécessaire de recourir à une corticothérapie locale au long cours entraînant des complications oculaires parfois irréversibles.

Le tacrolimus pommade est largement utilisé dans la dermatite atopique, notamment sur les lésions d'eczéma de la face en relais des dermocorticoïdes. Il n'a actuellement pas d'indication dans le traitement de la KCA.

Notre expérience et la littérature nous suggèrent que son application sur les paupières, en plus de traiter l'eczéma palpébral, pourrait avoir un effet bénéfique sur la KCA associée. Sur ce point, il convient de préciser qu'il existe une forme de tacrolimus en collyre, non disponible en France, mais qui est utilisée dans un certain nombre de pays et qui a déjà fait la preuve de son efficacité dans cette indication.

Après avoir dressé un état actuel des connaissances sur l'atopie, la classification des conjonctivites allergiques et la KCA, la présente étude a pour objet d'évaluer l'application palpébrale de tacrolimus pommade dans la KCA.

Cette étude a fait l'objet d'une publication dans le Journal Français d'Ophthalmologie en mai 2019 et a été traduit en anglais à la demande de l'éditeur dans la section « Editor's choice » [1,2].

I. La kérato-conjonctivite atopique : État actuel des connaissances

1. L'atopie

L'atopie est définie selon les recommandations de l'Organisation Mondiale pour la Santé (OMS) comme un terrain prédisposant à une réactivité immunologique anormale, médiée par les IgE, vis-à-vis de certains antigènes environnementaux qualifiés d'allergènes. La dermatite atopique est associée à l'asthme dans 30 % des cas. La connaissance de cette maladie et de ces différentes formes est un préalable à l'étude de la kérato-conjonctivite atopique qui en est l'une de ses entités.

Les manifestations cliniques de l'atopie sont la kérato-conjonctivite-atopique (KCA), la dermatite atopique (DA), la rhino-conjonctivite allergique, l'asthme et les allergies alimentaires. Ces différentes formes de l'atopie sont détaillées dans les paragraphes suivants.

a. Manifestations cliniques

La dermatite atopique ou eczéma atopique est une dermatose inflammatoire chronique évoluant par poussées et rémission qui touche 10 à 20 % des enfants et 2 à 3 % des adultes en Europe.

La lésion élémentaire est une plaque érythémateuse, prurigineuse, parfois suintante et croûteuse, sur un terrain de sécheresse cutanée. On peut retrouver des lésions d'excoriation cutanées dues au grattage régulier.

La localisation des lésions évolue avec l'âge et atteint préférentiellement les plis de flexion des membres chez l'enfant pour ensuite concerner

principalement le visage et le cou chez l'adulte (Figure 1) [3]. Elle peut atteindre les paupières et les lèvres.

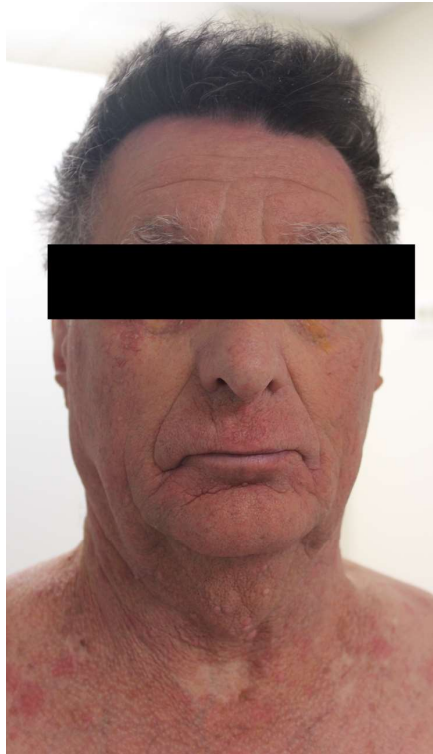

Figure 1 Dermatite atopique avec atteinte typique sévère du visage et du cou

La rhino-conjonctivite allergique correspond à une inflammation chronique de la muqueuse nasale et conjonctivale et se manifeste par un prurit naso-pharyngé, une congestion nasale, des éternuements, une rhinorrhée aqueuse, des yeux rouges, douloureux et prurigineux sans baisse d'acuité visuelle.

L'asthme est une maladie chronique inflammatoire des voies aériennes qui se manifeste par une obstruction bronchique par bronchospasme et une hypersécrétion muqueuse. Elle est réversible, ce qui la distingue d'autres maladies respiratoires.

b. Prise en charge thérapeutique

La prise en charge de la DA repose d'abord sur l'adaptation des soins d'hygiène pour préserver au mieux la barrière cutanée. En l'occurrence, il s'agit de privilégier des gels doux, sans savons, et non parfumés, de réduire la fréquence des lavages de la peau, d'éviter les bains chauds prolongés et de lutter contre la sécheresse cutanée en appliquant régulièrement après la toilette un émollient [4].

Les dermocorticoïdes sont le traitement de première intention de la dermatite atopique. Il en existe de plusieurs sortes, en fonction de leur activité et de leur galénique qui dépend de la localisation et de l'étendue de la zone à traiter. En cas d'échec ou de contre-indication aux dermocorticoïdes, dans les cas de DA modérées à sévères, on peut recourir aux inhibiteurs topiques de la calcineurine tel que le tacrolimus pommade. Ce traitement appliqué deux fois par semaine, permet de s'affranchir de l'usage de corticoïdes sur de longues périodes, tout en permettant de prévenir la survenue de nouvelles poussées [5].

Dans les cas de DA réfractaires aux traitements usuels, un traitement immunosuppresseur systémique peut être proposé par des équipes spécialisées comme la ciclosporine. L'efficacité de ce traitement est rapide mais il existe un risque de rechute et sa néphro-toxicité limite l'utilisation de ce traitement [6]. Le méthotrexate semble avoir une efficacité comparable à la ciclosporine mais son délai d'action est de l'ordre de quatre semaines [7].

Certaines immunothérapies permettent un bon contrôle de la maladie comme le dupilumab dont l'autorisation de mise sur le marché date de 2017 en France. Il s'agit d'une thérapie ciblée dirigée contre l'IL-4 et l'IL-13, deux

cytokines majeures impliquées dans la dermatite atopique par la voie des lymphocytes Th2 [8].

Malgré son efficacité dans l'asthme réfractaire et sa capacité à faire diminuer le taux d'IgE sérique, l'omalizumab, qui est une thérapie ciblée anti-IgE, n'a pas fait la preuve de son efficacité dans la DA [9].

La prise en charge de la rhino-conjonctivite allergique passe principalement par l'identification et l'éviction des allergènes incriminés, de traitements locaux par corticoïdes en pulvérisation nasale et anti-histaminiques.

Le traitement de l'asthme allergique fait intervenir des bronchodilatateurs d'action rapide en cas de crise et d'action longue en traitement de fond associés aux corticostéroïdes par voie inhalée. Ces traitements peuvent s'associer entre eux mais il convient d'abord de procéder à l'éviction des allergènes incriminés.

En cas d'asthme allergique réfractaire, il peut être proposé une thérapie ciblée anti-IgE l'omalizumab qui permet un bon contrôle de la maladie ; il a d'ailleurs été suggéré qu'elle pouvait permettre un contrôle de la kérato-conjonctivite vernale pouvant être associée [10].

2. Conjonctivites allergiques

La KCA est une entité clinique entité bien spécifique appartenant aux groupes des conjonctivites allergiques. Un comité d'experts internationaux a publié en 2012 une nouvelle classification, en fonction de la physiopathologie de chaque entité, afin de les individualiser [11]. On distingue les allergies oculaires des hypersensibilité oculaires non allergiques comme suit.

a. Allergies oculaires IgE-médiées

Les allergies oculaires IgE-médiées partage un mécanisme physiopathologique commun de type anaphylactique. L'anaphylaxie est due à une activation inappropriée de cellules du système immunitaire, les mastocytes des tissus et des polynucléaires basophiles via les IgE, provoquant en quelques instants une libération massive d'histamine, molécule à l'origine des symptômes (Cf. Physiopathologie). Trois type de conjonctivite allergique IgE-médiées sont décrites en fonction de leur mode d'évolution [11].

La conjonctivite allergique aigue correspond à une manifestation anaphylactique ponctuelle, souvent bruyante, consécutive à l'exposition à un allergène sensibilisant. L'atteinte est le plus souvent bilatérale et elle est associée à une hyperhémie conjonctivale, un larmoiement, une photophobie, un œdème palpébral et parfois un chémosis pouvant atténuer l'hyperhémie de la conjonctive. La résolution est en général spontanée mais il peut persister une photophobie ou une sensation de corps étranger due à la déstabilisation du film lacrymal. Elle peut

être isolée ou être l'exacerbation d'une conjonctivite allergique saisonnière ou perannuelle.

La conjonctivite allergique saisonnière est la forme la plus fréquente. Elle se manifeste par des exacerbations aiguës rythmées par l'exposition à des allergènes le plus souvent aéroportés que l'on retrouve lors des périodes estivales.

La conjonctivite allergique perannuelle est caractérisée par des symptômes évoluant à bas bruits toute l'année : larmoiement, prurit, photophobie, hyperhémie conjonctivale et papilles conjonctivales. Les allergènes impliqués dans cette forme clinique sont présents tout au long de l'année ; ils sont principalement : les moisissures, les acariens, les phanères d'animaux et les allergènes professionnels.

La kérato-conjonctivite vernale (KCV) et la KCA sont des pathologies qui partagent des mécanismes IgE-médié et non IgE-médié.

b. Allergies oculaires non IgE-médiées

La KCV est une forme bien individualisée d'allergie oculaire qui débute souvent tôt dans l'enfance. Elle touche principalement les garçons et pour la plupart du temps résolutive à l'adolescence. La symptomatologie correspond à celle d'une conjonctivite allergique chronique intense. On retrouve souvent un terrain atopique. Il existe une forme palpébrale correspondante à la présence de papilles géantes au niveau de la conjonctive tarsale supérieure qui de par leurs volumes, peuvent être responsables d'un pseudoptosis par l'épaississement palpébral induit. On y oppose la forme limbique, qui peut être associée ou isolée,

se caractérisant par la présence d'un bourrelet limbique et de grain de Trantas-Horner qui sont des amas de polynucléaires éosinophiles d'aspect jaunâtre et gélatineux en périphérie de la cornée [12].

c. Hypersensibilité oculaire non allergique

Les blépharo-conjonctivites de contact sont consécutives à l'exposition à un haptène. Un haptène est un antigène incomplet qui devient immunogène après s'être lié à des protéines tissulaires. Après une phase de sensibilisation, la formation de lymphocytes T mémoires spécifiques induiront une réponse inflammatoire à type de blépharo-conjonctivite dans les 24 à 48h suivant les expositions ultérieures. Elles sont principalement dues à certains conservateurs de collyres, des excipients ou parfois même le principe actif ou ses métabolites [13,14].

La conjonctivite giganto-papillaire est une inflammation de la surface oculaire non allergique. Celle-ci est caractérisée par la présence de papilles de grande taille (>0,3mm) au niveau de la conjonctive tarsale supérieure associée à des sécrétions muqueuses épaisses, une hyperhémie conjonctivale ainsi qu'à une sensation de corps étrangers et de prurit.

On la retrouve chez les porteurs de lentilles de contact souples, de prothèse oculaire ou encore lorsqu'un corps étranger frotte de manière récurrente sur la face postérieure de la paupière supérieure.

La physiopathologie de cette atteinte est multifactorielle. Elle implique un conflit mécanique entre la conjonctive et le corps étranger [15].

Les dépôts protéiques et cellulaires qui se forment à la surface des lentilles de contact souples participent à entretenir l'inflammation [16].

Dans cette pathologie, il existe probablement une contribution de phénomènes allergiques, en raison non seulement d'un facteur saisonnier des poussées, mais également d'un taux d'IgE augmenté dans les larmes ainsi que de la présence de mastocytes à l'état dégranulé dans la conjonctive [17–19].

La conjonctivite irritative présente une symptomatologie comparable à la conjonctivite allergique aiguë. Cependant, l'exposition à un facteur chimique irritant permet d'orienter le diagnostic. Elle résulte de la toxicité d'un agent chimique sur l'épithélium après une exposition unique ou répétée.

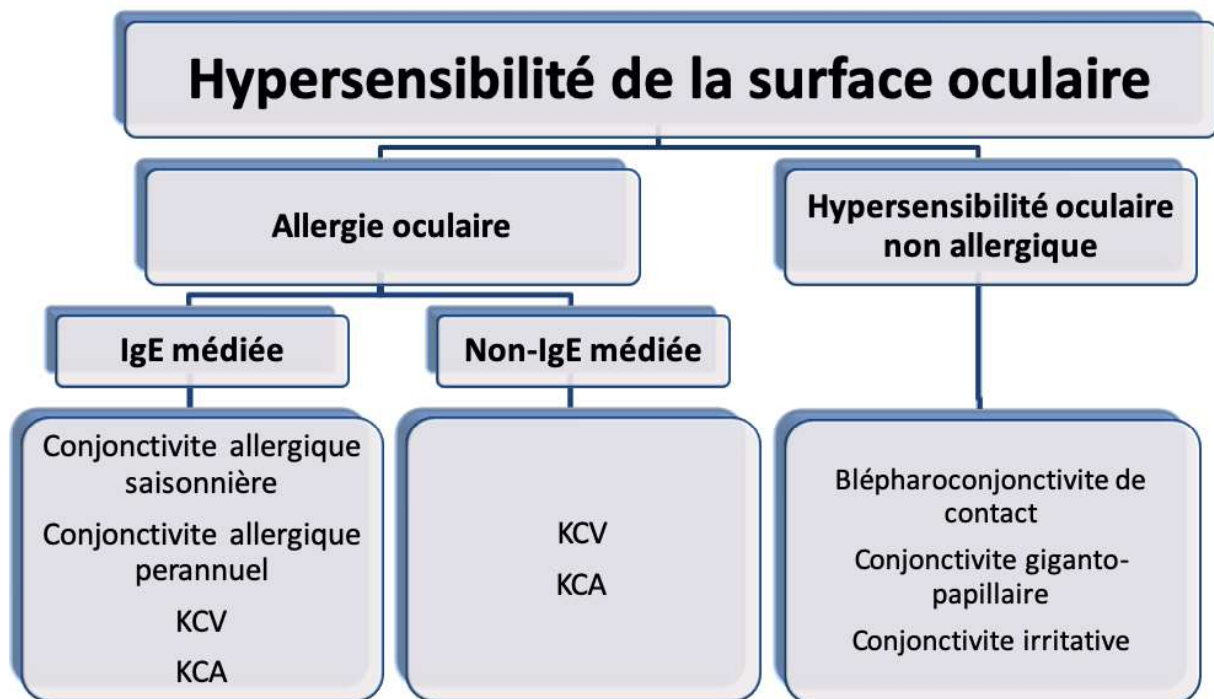


Figure 2 Classification des conjonctivites allergiques d'après Leonardi et al. [11]. IgE : Immunoglobulines E. KCV : Kérato-conjonctivite vernale. KCA : Kérato-conjonctivite atopique.

3. Définition de la kérato-conjonctivite atopique

La kérato-conjonctivite-atopique (KCA) constitue une manifestation oculaire de la maladie atopique qui est une prédisposition génétique au développement d'allergies cumulés. Les allergènes mis en causes sont des allergènes communs de l'environnement.

Elle a été pour la première fois décrite par Hogan [20] en 1953 comme une atteinte conjonctivale sévère, chronique et bilatérale de la surface oculaire chez des patients avec des manifestations cutanées de dermatite atopique.

Les sujets présentant une KCA ont été décrit comme ayant souffert ou souffrant de manifestations atopiques tel que la dermatite atopique dans 95% des cas et d'asthme dans 87% des cas [21].

C'est pourquoi, Guglielmetti S. *et al* [22] l'ont défini de manière plus précise comme un état chronique, inflammatoire, non infectieux de la surface oculaire associant les caractéristiques suivantes :

- Manifestations atopiques associées anciennes ou contemporaines
- Pouvant se manifester à tout moment de la pathologie atopique associée, indépendamment de son degré de gravité
- Implication constante de la cornée à un certain stade de l'évolution de la maladie

Il est important de bien distinguer la KCA des autres manifestations oculaires de l'allergie afin d'adapter au mieux la prise en charge thérapeutique (Figure 2 ci-dessus).

4. Épidémiologie de la kérato-conjonctivite atopique

La KCA est une pathologie rare qui touche principalement les jeunes adultes masculins avec un pic entre 30 et 50 ans. Sa prévalence n'est pas établie. Cependant, on considère que 25 à 40 % des sujets porteurs d'une dermatite atopique présentent des manifestations oculaires [23,24].

5. Physiopathologie

Le processus inflammatoire dans la KCA est complexe et n'est pas encore totalement élucidé. Il combine à la fois une réponse IgE-dépendante, médiée par les plasmocytes dérivant des lymphocytes B, et une réponse non IgE-dépendante, médiée par les lymphocytes T.

Les cellules de l'immunité principalement impliquées dans la KCA sont les mastocytes, polynucléaires éosinophiles et basophiles ainsi que les lymphocytes T auxiliaires (Th1 et Th2), qui n'ont pas d'activité cytotoxique, comme en témoigne l'augmentation d'Interféron-Gamma (IFN- γ), Tumor Necrosis Factor-Alpha (TNF- α), d'Interleukine-2 (IL-2), d'Interleukine-4 (IL-4) et d'Interleukine-10 (IL-10) dans les larmes de patients atteints de KCA [25,26].

Les cytokines (du grec « cyto- », cellule et « -kinos », mouvement) sont des substances de signalisation cellulaire agissant à distance pour réguler l'activité ou la fonction d'autres cellules. Les interleukines (IL) en sont un sous-groupe, ainsi nommées car les premières observations semblaient montrer qu'elles étaient

exprimées par les globules blancs (leucocytes, d'où « -leukin ») en guise de moyen de communication inter-cellulaire.

Chaque type d'IL a une fonction particulière qui dépend de la cellule immunitaire qui la sécrète.

Les lymphocytes auxiliaires Th1 et Th2, n'ont pas de fonction cytotoxique. Ils régulent l'activité des lymphocytes en sécrétant des cytokines et d'autres médiateurs de l'inflammation, lorsqu'ils sont activés par des antigènes.

Une fois activé par le premier contact avec un nouvel antigène, les lymphocytes T naïfs prolifèrent et se différencient en lymphocytes T effecteurs qui induisent une réponse immunitaire.

Une fois l'antigène éliminé, seule une partie de ces lymphocytes effecteurs perdurent sous la forme de lymphocytes T mémoire capable d'une réponse immunitaire rapide et plus importante que les lymphocytes T naïfs.

Il a été démontré que les patients atteints de KCA présentaient une concentration plus élevée de lymphocytes T mémoires dans les larmes et le plasma, que la population générale.

Cela conforte l'hypothèse que les facteurs environnementaux jouent un rôle dans l'activité de la maladie en induisant une réponse des lymphocytes T mémoires, rapidement réactivés à chaque exposition à ces mêmes facteurs. C'est la réponse allergique non-IgE médiée.

Les immunoglobulines de classe E (IgE) sont principalement produites par les plasmocytes (lymphocytes B différenciés) dans le tissu lymphoïde associé aux muqueuses.

Elles sont principalement impliquées dans les mécanismes de l'allergie. Lors du premier contact avec un allergène, des IgE spécifiques sont produites en grande quantité par les plasmocytes, et induisent la réaction allergique en se fixant sur les polynucléaires basophiles, éosinophiles et les mastocytes.

En conséquence, des médiateurs de l'inflammation tels que l'histamine et les dérivés de l'acide arachidonique (leucotriènes et prostaglandines) seront libérés et entraîneront les manifestations cliniques de l'allergie quasi immédiatement après l'exposition : démangeaisons, vasodilatation (œdème et chémosis), bronchoconstriction et sécrétion de mucus.

6. Diagnostic

Les patients atteints de KCA présentent une symptomatologie per-annuelle exacerbée durant la période estivale en raison notamment de l'exposition aux allergènes aéroportés.

Il s'agit d'une maladie chronique dont les signes fonctionnels sont bilatéraux avec un prurit, des sensations de brûlures ainsi qu'un larmolement fréquemment associé à des sécrétions parfois épaissies. Lorsque l'atteinte cornéenne est établie, on retrouve une baisse d'acuité visuelle ainsi qu'une photophobie [27].

- **Paupière**

L'eczéma palpébral est retrouvé dans près de 96% des cas de KCA [27].

Il se manifeste par un érythème eczématiforme avec des squames (Figure 3). Les lésions palpébrales entraînent un épaissement, une induration, une kératinisation des bords libres ainsi que des fissures cutanées (Figure 4).

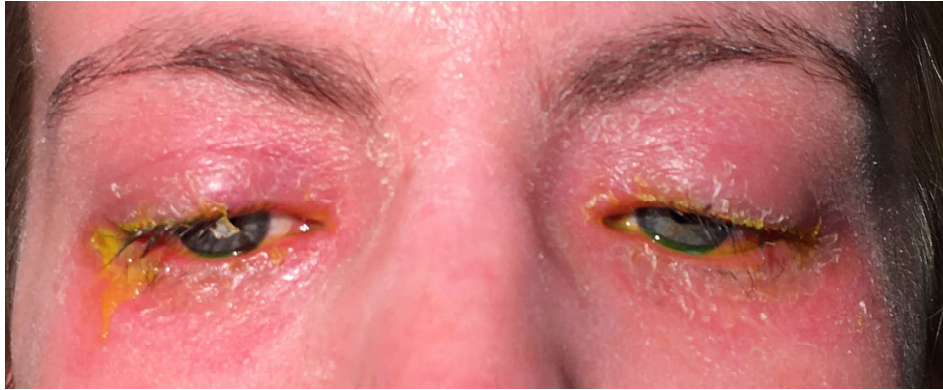

Figure 3 Eczéma palpébral sévère

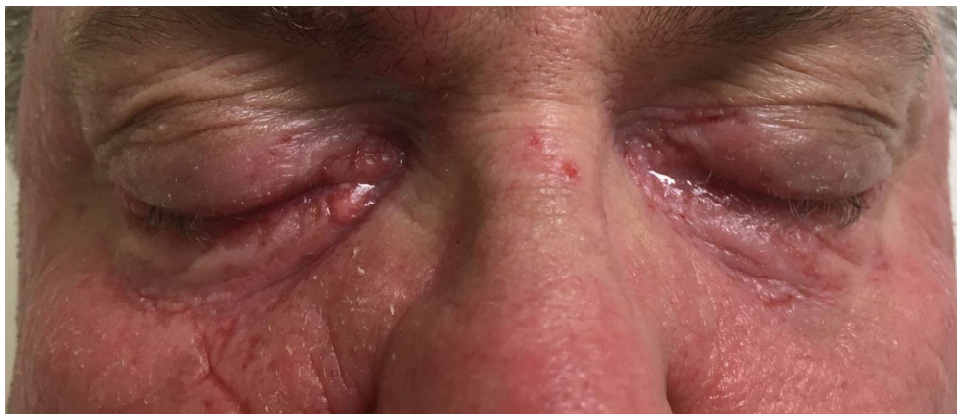

Figure 4 Fissures cutanées

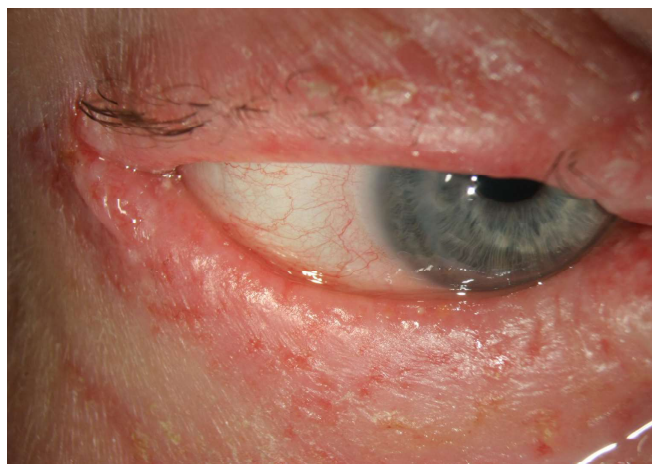

Figure 5 Madarose

Les tractions répétées sur les cils dues aux frottements oculaires peuvent aboutir, à terme, à une madarose (Figure 5). Les cils ne remplissant plus leur fonction de protection de la surface oculaire contre l'environnement (poussières, vent, projections...) ce qui induit un inconfort ressenti par le patient d'autant plus important. A défaut d'un traitement adéquat de cet eczéma, la peau peut, à terme, développer une hyperpigmentation.

La région péri-oculaire est le siège d'une xérose, qui est l'un des éléments classique retrouvé dans la dermatite atopique, donnant un aspect écailleux et squameux à la peau ; il en résulte un double pli sous-orbitaire classiquement nommé le pli de Dennie-Morgan (Figure 6) [28].

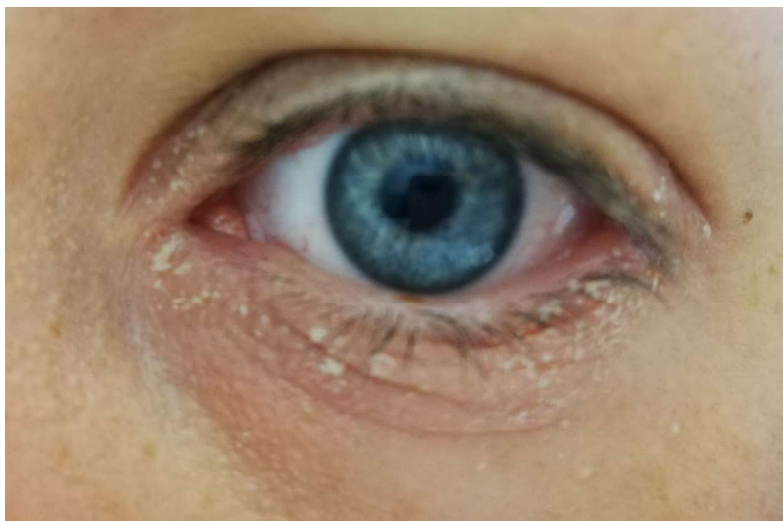

Figure 6 Double pli palpébral sous-orbitaire de Dennie-Morgan

- **Film lacrymal**

Le film lacrymal est altéré dans la KCA comme en témoigne la diminution du temps de rupture du film lacrymal « Break-up Time » (BUT).

Entre deux clignements, le film lacrymal protège la surface oculaire ; ainsi, lorsque sa capacité de mouillement et sa stabilité sont diminuées, les structures oculaires ne sont plus correctement préservées.

Il est schématiquement constitué de couches superposées, respectivement à partir de la surface oculaire (Figure 7) :

- **Couche muqueuse** : glycocalyx permettant l'adhérence du film lacrymal aux cellules épithéliales cornéennes et conjonctivales, sécrétée par les cellules à mucus.
- **Couche aqueuse** : constituées de sels, de protéines à chaînes lourdes et d'eau, elle est la couche majoritaire, sécrétée par les glandes lacrymales accessoires et principales.
- **Couche lipidique** : permettant de lutter contre l'évaporation, sécrétée par les glandes de Meibomius.

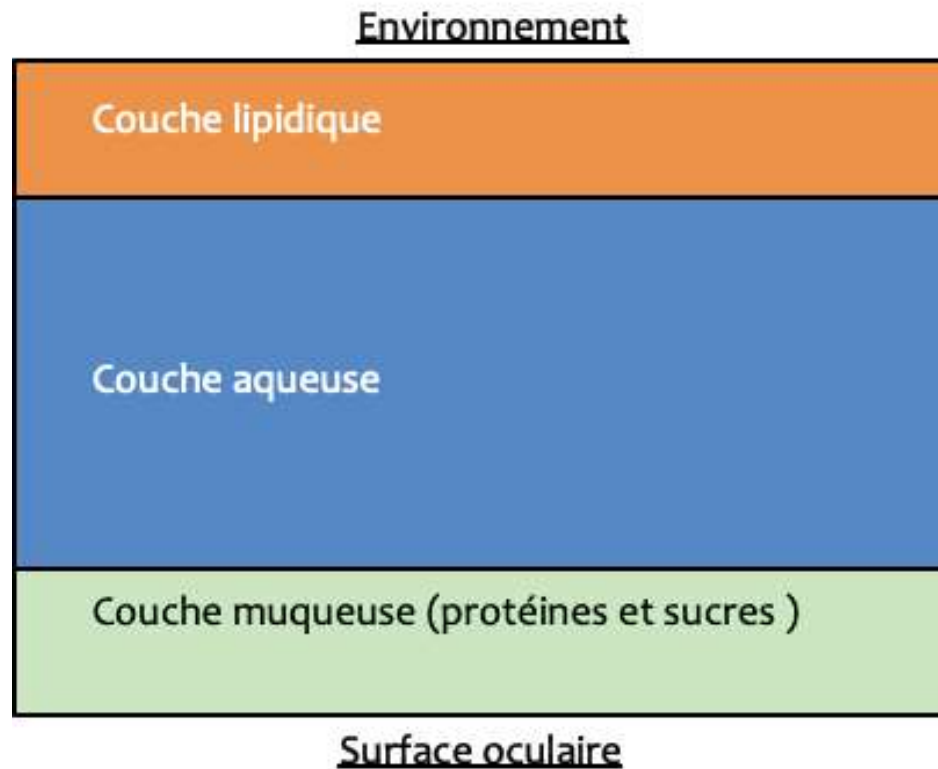


Figure 7 Représentation schématique du film lacrymal

Hu *et al* [29] ont décrit une diminution du temps de rupture du film lacrymal qui peut être expliqué par une diminution de la densité de cellules caliciformes sécrétant le mucus chez les patients atteints de KCA, engendrant ainsi une moins bonne adhérence du film lacrymal à la surface oculaire.

On retrouve aussi une association avec la dysfonction secondaire des glandes de Meibomius qui augmente les phénomènes d'évaporation du film lacrymal par détérioration de la phase lipidique du film lacrymal [30].

- **Conjonctive**

La conjonctive est le siège d'une hyperhémie dans ses portions bulbaires et tarsales, d'une dilatation des vaisseaux épiscléraux ainsi que d'une hypertrophie papillaire prédominante au niveau de la conjonctive tarsale inférieure [31] (Figure 8). L'existence de papilles géantes doit faire évoquer le diagnostic différentiel de kérato-conjonctivite vernale qui se retrouve chez patients présentant le même terrain atopique mais d'âge plus jeune [27,32].

L'inflammation chronique de la surface oculaire peut aboutir à une conjonctivite fibrosante avec comblement des culs-de-sacs conjonctivaux, symblépharon voire ankyloblépharon qui peut parfois concerner jusqu'à un tiers des patients présentant cette pathologie [33,34] (Figure 9 et Figure 10).

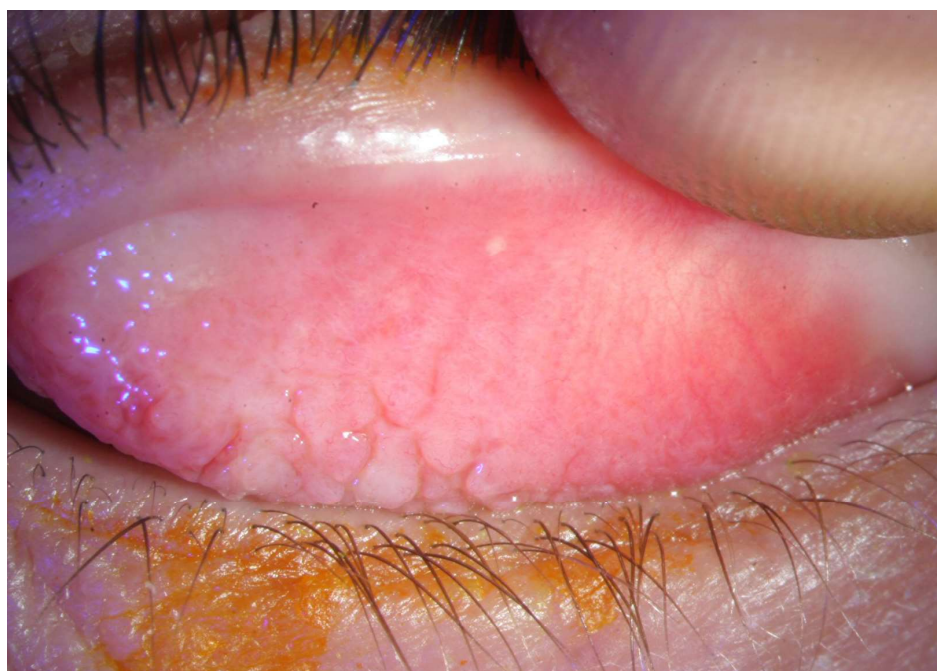

Figure 8 Hypertrophie papillaire de la conjonctive tarsale supérieure

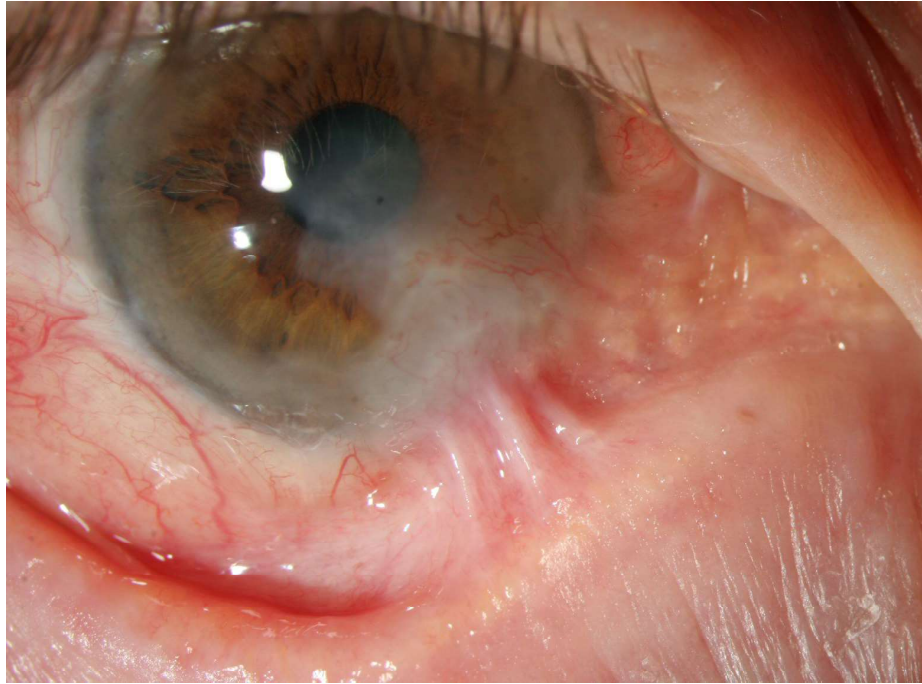

Figure 9 Conjunctivite fibrosante avec comblement du cul-de-sac conjonctival inférieur et important symblépharon.

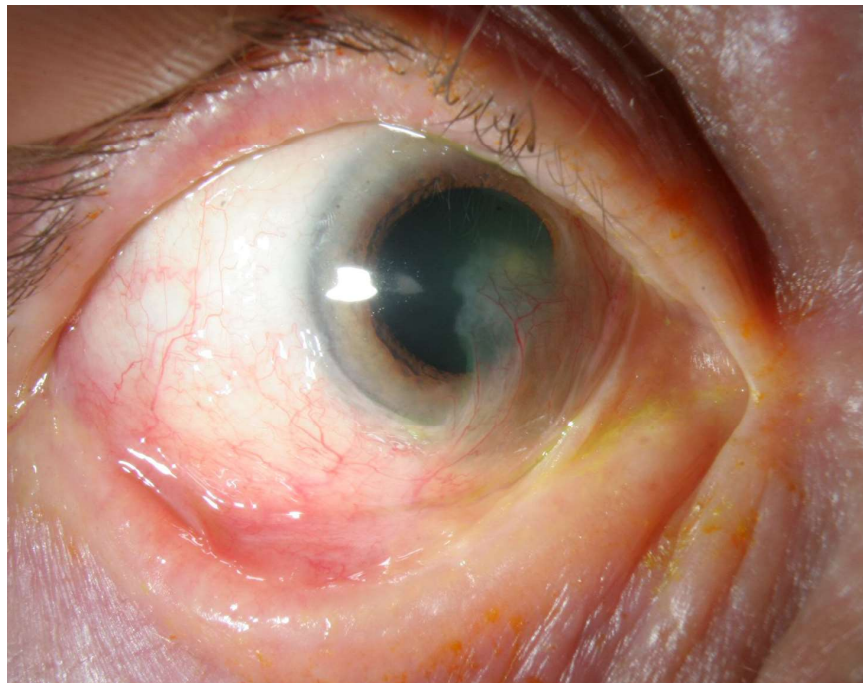

Figure 10 Symblépharon compliquant une kérato-conjunctivite atopique sévère

- **Cornée**

L'exposition chronique à des médiateurs de l'inflammation de la surface oculaire, le frottement mécanique d'un bord libre palpébral remanié ainsi que l'apposition à une conjonctive tarsale inflammatoire, entraînent une souffrance cornéenne qui se manifeste, dans les stades précoces, par une kératite ponctuée superficielle [22].

En l'absence de traitement cette pathologie évolue vers des érosions, des ulcérations voire même une kératite filamenteuse pour les formes les plus sévères.

En réponse à ces agressions chroniques de la cornée, des mécanismes de protection aboutissent à une conjonctivalisation avec néovascularisation cornéenne superficielle ; elle entraîne une perte de transparence des milieux qui est l'une des cause de baisse de l'acuité visuelle dans cette pathologie [35] (Figure 11, Figure 12 et Figure 13).

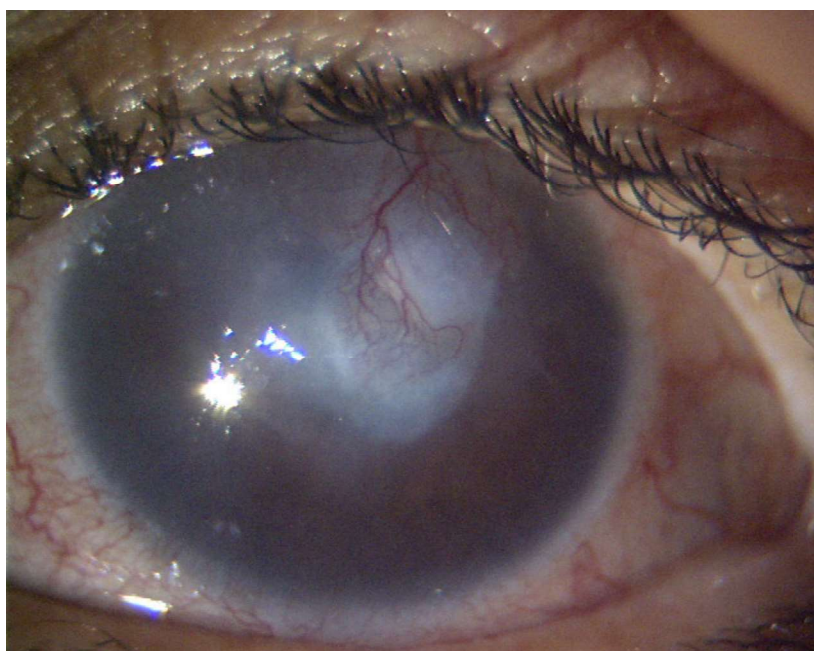


Figure 11 Néovascularisation cornéenne atteignant l'axe optique compliquant une KCA

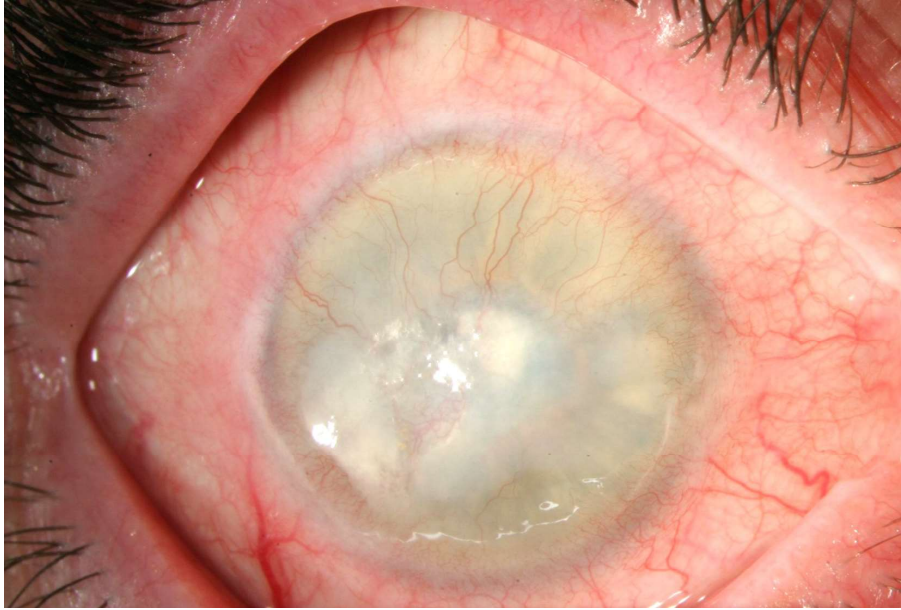

Figure 12 Néovascularisation cornéenne sévère

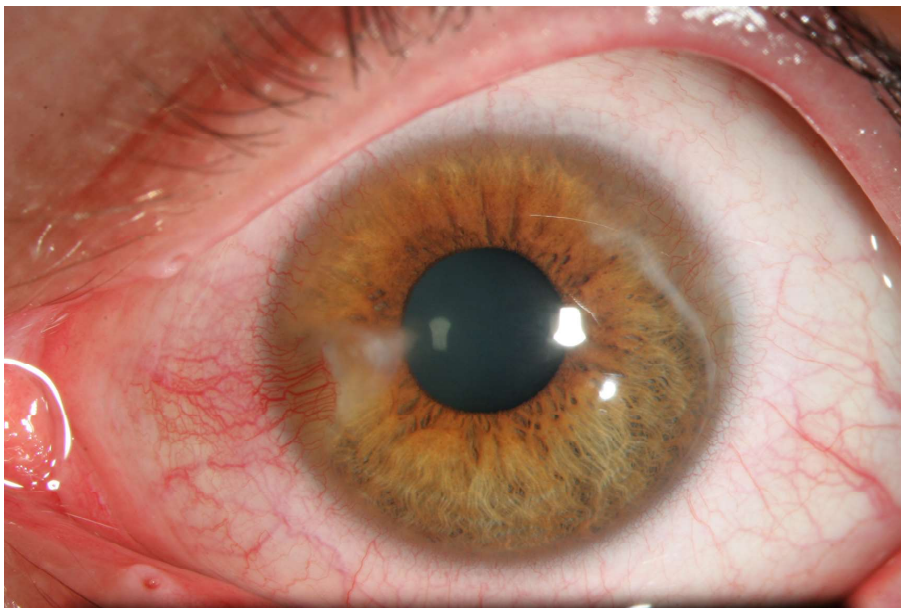


Figure 13 Néovascularisation cornéenne n'atteignant pas l'axe optique

Les grains de Horner-Trantas correspondant à des infiltrats cornéens périphériques de polynucléaires éosinophiles doivent faire évoquer le diagnostic différentiel de KCV [27].

- **Limbe**

Le limbe cornéen peut présenter un épaissement circonférentiel à type de bourrelet.

En effet, la périphérie cornéenne est une structure vascularisée, à la différence de la cornée normale, qui est propice à l'accumulation de médiateurs de l'inflammation. Ainsi, la présence d'un bourrelet limbique témoigne de l'activité inflammatoire de la KCA [36].

7. Complications

a. Propres à la kérato-conjonctivite atopique

- **Cataracte**

La cataracte correspond à l'opacification du cristallin à l'origine d'une baisse d'acuité visuelle. Il faut distinguer la cataracte sous-capsulaire antérieure qui est associé directement à la KCA de la cataracte sous-capsulaire postérieure due à l'usage prolongé de corticoïdes locaux (

Figure 14).

Cependant, on peut retrouver parfois une cataracte sous-capsulaire postérieure chez des patients atopique en l'absence de corticothérapie.

La cataracte sous-capsulaire antérieure associée à la KCA a été décrite pour la première fois par Andogksy en 1914 [37].

L'usage des corticoïdes en pratique courante n'est apparu que dans les années 1950, il n'y a donc pas de doute sur l'absence de ce facteur confondant dans les cataractes secondaires à l'atopie, décrites au début du XXe siècle.

Sa physiopathologie demeure encore non élucidée et plusieurs hypothèses tentent de l'expliquer.

La survenue de cataracte n'est pas corrélée au taux d'IgE sérique [38]. Elle pourrait être due à la dysfonction d'une enzyme, la superoxyde dismutase, qui ne remplirait plus son rôle d'absorption des radicaux libres [39].

Les traumatismes répétés induits par les frottements oculaires pourraient participer à la survenue de la cataracte [38].

Fagerholm *et al*, ont retrouvé des modifications de la morphologie des cellules de l'épithélium cristallinien qui pourraient refléter leur dysfonctionnement [40]. D'ailleurs, certaines formes de cataracte sous-capsulaire sont secondaires à des anomalies de l'épithélium. De plus, il présente une origine ectodermique identique à celle de la peau qui laisse penser que des mécanismes physiopathologiques communs en seraient à l'origine [40].

Il existe un sur-risque de développer une cataracte nécessitant un traitement chirurgical chez l'enfant, et ce d'autant que la dermatite atopique est sévère avec un risque relatif multiplié par cinq pour les formes les plus graves [41].

- **Kératocône**

Le kératocône est une déformation irrégulière de la cornée associée à un amincissement stromal responsable d'une baisse d'acuité visuelle.

Le frottement oculaire est un facteur de risque d'évolution de cette pathologie [42,43]. D'après une étude réalisée sur près de dix mille patients danois,

les patients présentant une dermatite atopique présentent un risque relatif multiplié par dix de développer un kératocône que la population générale [42].

Récemment, une étude sur une large cohorte de patients coréens suggère qu'il n'y aurait pas de lien entre kératocône et dermatite atopique [44]. Cependant, dans cette étude, les manifestations péri-oculaire de DA et la KCA n'ont pas été prise en compte ; ainsi, on ne peut pas évaluer si le frottement oculaire, présumé responsable de la survenue de kératocône, est présent en proportion suffisante dans l'échantillon pour mettre en évidence une différence statistique sur la survenue du kératocône.

Par ailleurs, dans une étude chinoise, on retrouve un eczéma palpébral dans près de la moitié des sujets atteints de dermatite atopique dans un échantillon hospitalier [45].

- **Décollement de rétine rhéomatogène**

Bien que de mécanisme non clairement élucidé, il existe un sur-risque de décollement de rétine chez les patients présentant une KCA [46].

Les frottements oculaires pourraient être responsables de tractions sur le corps vitré à l'origine de déchirure rétiniennes. De plus, il semblerait qu'un meilleur contrôle de la maladie permettrait de réduire ce risque comme présenté dans une étude observationnelle réalisée sur un échantillon de patients japonais sur près de 20 ans [47].

- **Infections**

Les patients atteints de DA et de KCA présentent une susceptibilité accrue à la colonisation et aux infections dues au staphylocoque doré (*Staphylococcus aureus*). Elle serait due à une diminution de la sécrétion d'Immunoglobulines A (IgA) et de peptides anti-microbiens dans la sueur et les larmes [48,49].

Les récurrences herpétiques oculaires sont plus importantes chez les patients atopiques, d'autant que leur atopie est sévère [50]. L'élévation du taux d'IgE et d'IL-4 par l'activation des lymphocytes Th2 pourrait être responsable d'une dégradation de la réponse immunitaire en diminuant la production de cytokines, dont l'interféron-gamma, qui sont impliqués dans la défense de l'organisme contre les virus [51,52].

b. Liées aux traitements

- **Cataracte**

La cataracte sous-capsulaire postérieure complique le traitement par corticoïdes collyres au long cours [53]. Son importance est corrélée à la durée et à la dose de corticoïdes utilisés localement à proximité du globe oculaire [54] (Figure 14).

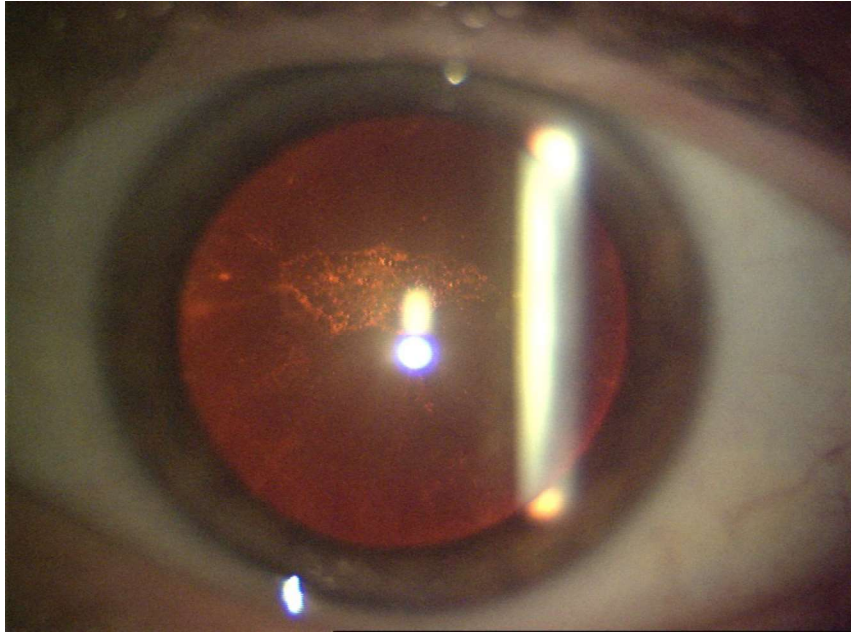


Figure 14 Cataracte sous-capsulaire postérieure cortico-induite

- **Glaucome cortico-induit**

L'élévation de la pression intra-oculaire complique le traitement par corticoïdes locaux collyres dans 18% à 36% des patients issus de la population générale avec pour principal risque l'évolution vers un glaucome cortico-induit en raison de la longue durée d'utilisation de ce traitement. Les corticoïdes locaux altèrent le fonctionnement du trabéculum [55].

Le glaucome est une neuropathie optique progressive qui peut évoluer de manière asymptomatique et indolore avec un rétrécissement du champ visuel pouvant aboutir à une baisse d'acuité visuelle lorsque le point de fixation est atteint (Figure 15).

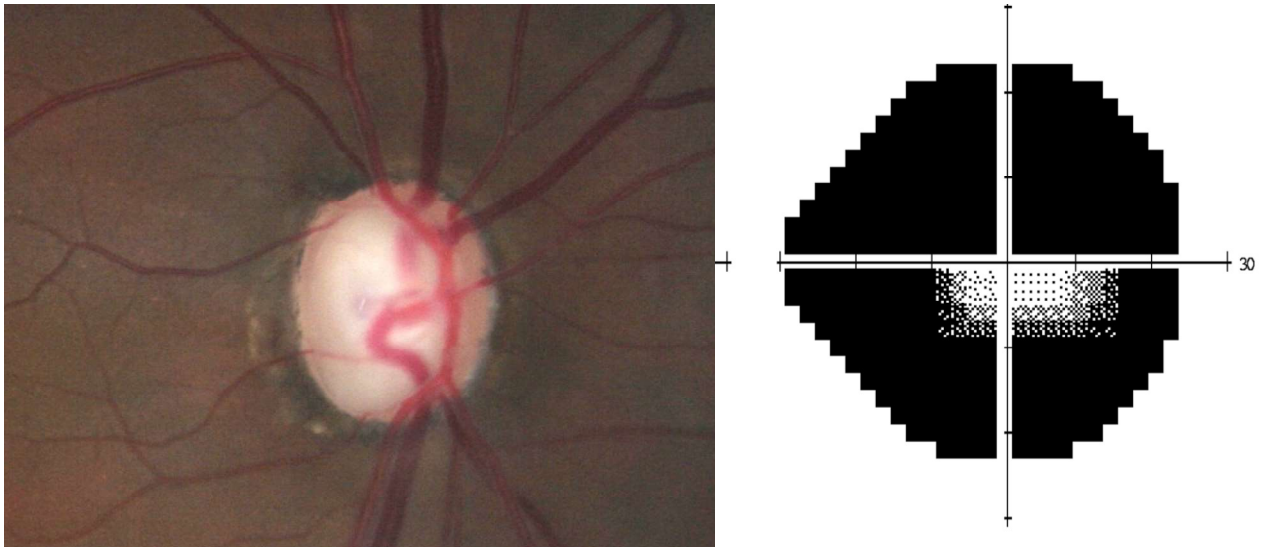


Figure 15 Excavation papillaire glaucomateuse d'un glaucome cortico-induit avec le champ visuel Humphrey 24-2 correspondant, montrant une atteinte sévère.

- **Infections**

Les traitements prolongés par corticoïdes locaux peuvent favoriser la survenue d'infection oculaire bactérienne, fongique et virale avec notamment des récurrences herpétiques liées à la diminution de l'immunité [56].

8. Thérapeutiques

Les différentes thérapeutiques proposées ont pour but de limiter la survenue de complications telles que la conjonctivite fibrosante, les lésions palpébrales et cornéennes qui induisent une gêne oculaire chronique et peuvent à terme menacer le pronostic visuel. De plus, le choix et la surveillance des traitements doit permettre d'en limiter les effets secondaires.

a. Mesures générales

Un bilan allergologique, éventuellement accompagné des pricks tests cutanés, à la recherche d'allergènes pouvant favoriser la survenue de crise doit être systématiquement réalisé.

Pour lutter contre l'exposition à des allergènes aéroportés, il est conseillé de régulièrement changer et laver les vêtements qui pourraient être vecteurs de ces agents.

Le lavage oculaire au sérum physiologique réfrigéré permettrait de décharger la surface oculaire des médiateurs de l'inflammation et des allergènes. Il s'agit de laver les culs-de-sacs conjonctivaux avec une solution de NaCl à 0,9%.

Bien qu'il n'y ait pas de preuve de son efficacité dans la littérature, son usage est souvent plébiscité par les patients à visée symptomatique. Les compresses imbibées de sérum physiologique réfrigéré ont fait preuve de leur efficacité en association avec des substituts lacrymaux dans la conjonctivite allergique saisonnière qui a des mécanismes physiopathologiques communs et pourrait donc avoir une efficacité dans la KCA [57].

Les substituts lacrymaux sont le traitement de choix du syndrome sec oculaire en améliorant la qualité du film lacrymal [58]. Il est déstabilisé dans la KCA, tout comme dans le syndrome sec, et il est donc tout à fait approprié d'en proposer dans cette indication, en veillant toutefois à prescrire des collyres sans conservateurs.

b. Traitements spécifiques

• Anti-histaminiques

Les anti-histaminiques H1 (AH1) longtemps considérés comme des antagonistes de l'histamine, sont en fait des agonistes inverses qui stabilisent la forme inactive du récepteur H1 [59]. Les AH1 diminuent fortement le larmolement et le prurit oculaire, médiés par l'activation des récepteurs de l'histamine. Il n'y a pas de tachyphylaxie décrite avec ces molécules. L'effet est rapide avec un pic, 25 à 60 mn après instillation. L'efficacité des AH1 locaux est comparable à celle des AH1 oraux après 15 jours de traitement, puis devient légèrement plus faible [60]. Leurs effets ne sont que rarement complets, surtout lors du pic pollinique où il est parfois judicieux de recourir à des associations thérapeutiques.

L'efficacité des formes topiques oculaires semble comparable à celle des antihistaminiques par voie générale, avec une supériorité en utilisation seule dans les formes oculaires pures.

L'association de formes locales et générales est possible avec, selon les études, une amélioration dans les études de qualité de vie. On citera la levocabastine, et l'olopatadine comme molécules utilisées en collyres ophtalmologiques. Cependant, les AH1 sont rarement suffisants pour le contrôle de la KCA.

- **Anti-dégranulants mastocytaires**

Ces médicaments ne sont pas absorbés par le tractus digestif et sont donc proposés par voie locale uniquement. Ils inhibent la dégranulation des mastocytes en bloquant le fonctionnement des canaux calciques présents au niveau de la membrane mastocytaire, empêchant la libération des médiateurs préformés [61].

L'efficacité est donc différée à l'inverse des AH1 qui ont une action rapide. Leur action anti-dégranulante est variable selon la molécule. Ils sont cependant moins efficaces que les antihistaminiques et les glucocorticoïdes. Les effets sont relativement brefs (2 à 4 heures en moyenne) et incomplets. On doit donc recourir à plusieurs administrations journalières et à des associations médicamenteuses notamment avec des AH1 qui ont une action rapide sur les symptômes. Une goutte dans chaque œil doit être renouvelée deux à quatre fois par jour.

La tolérance globale de ces molécules est excellente (rares picotements, éternuements et rhinorrhée). Des modes d'action complémentaires ont été décrits pour certaines de ces molécules, comme une diminution du chimiotactisme des polynucléaires neutrophiles (cromoglycates), éosinophiles (cromoglycates, lodoxamide, nédocromil) [62], des monocytes (nédocromil, cromoglycates).

On note également une diminution de la libération des protéines cytolytiques des éosinophiles (lodoxamide), une inhibition de l'enzyme C3 convertase de la cascade du complément N-acetyl-aspartyl-glutamic acid (NAAGA).

Les anti-dégranulants sont d'autant plus efficaces qu'ils sont administrés avant le contact avec l'allergène [63]. Il n'existe que peu d'études sur leur efficacité dans la KCA, mais compte tenu des mécanismes physiopathologiques partagés avec la conjonctivite allergique, ils ont leur place en première intention associés aux AH1 dans la KCA, notamment en dehors des exacerbations.

- **Corticoïdes**

Les corticoïdes inhibent la voie de la phospholipase A2. Ils diminuent la synthèse d'acide arachidonique et de ses dérivés (prostaglandines, thromboxanes et leucotriènes). Ils active la transcription de protéines anti-inflammatoires et inhibe la production de certaines cytokines pro-inflammatoires. À concentration élevée, ils modifient directement la perméabilité vasculaire, l'œdème, et inhibent la néovascularisation cornéenne.

Leur biodisponibilité dans les couches externes de la peau est plus importante lorsqu'ils sont appliqués localement sous forme de crème ou pommade versus un traitement systémique par voie orale [64].

Ils sont largement utilisés et constituent une référence pour comparer de nouveaux traitements [65,66]. Mais leur effet n'est que suspensif et ils sont nécessaires au long pour un bon contrôle de la maladie. De plus, ils ne sont pas dépourvus d'innocuité.

Leurs effets indésirables sont l'hypertonie oculaire, la cataracte, le ralentissement de la cicatrisation épithéliale et l'augmentation des infections virales et bactériennes (cf. Complications).

Par ailleurs, l'existence de phénomène de rebond à l'arrêt du traitement, et de cortico-dépendance conduit à leur utilisation en cures courtes à haute dose.

En cas de cortico-dépendance, certains traitements immuno-modulateurs comme la ciclosporine A en collyre peuvent aider au sevrage [67].

- **Ciclosporine**

La ciclosporine A est un inhibiteur de la calcineurine qui agit sur des médiateurs de l'inflammation impliqués dans la KCA.

La calcineurine est activée lorsque les cellules présentatrices d'antigènes interagissent avec les récepteurs de lymphocytes T.

Dans sa forme activée, la calcineurine induit un facteur nucléaire de lymphocyte T activé qui régule à la hausse l'expression d'interleukine 2 (IL-2) [66]. La ciclosporine A inhibe donc la prolifération des cellules T et la production de l'IL-2. De plus, les inhibiteurs de la calcineurine, inhibent la production d'interleukine 4 et 5 (IL-4 et IL-5), diminuent la production du récepteur de l'interleukine 8 (IL-8) et bloquent la dégranulation mastocytaire en inhibant la production de récepteurs d'immunoglobulines E (IgE) des cellules de Langherans [28,68].

La ciclosporine collyre existe sous plusieurs concentrations. Une forme concentrée à 0,05% est commercialisée en France pour le traitement de la sécheresse oculaire réfractaire au traitement par substituts lacrymaux (Ikervis®, Santen, Evry, France). Cette présentation a déjà été testée dans une étude randomisée, contrôlée, en double aveugle et ne permettait pas de sevrer les patients atteints de KCA de l'usage de corticoïdes locaux [69].

D'autres auteurs décrivent une efficacité limitée [70].

Les formes concentrées à 1% et 2% sont disponibles en préparation magistrale dans certaines pharmacies hospitalières réparties sur le territoire français.

La ciclosporine collyre 2% a déjà fait la preuve de son efficacité sur les signes cliniques, les symptômes et sa capacité à réduire la consommation en corticoïdes locaux chez les patients atteints de KCA [71,72].

Cependant, à la différence des corticoïdes, son efficacité maximale n'est obtenue qu'au bout de plusieurs jours de traitement.

Les effets indésirables principalement rapportés sont des brûlures et picotements à l'instillation du produit [73]. Sur le plan systémique, il n'a pas été rapporté de passage systémique ni de toxicité rénale [74]. L'usage de cette molécule est limitée par sa très mauvaise tolérance avec picotements et brûlures à l'instillation qui sont rapportés chez une large majorité de patients [75].

La ciclosporine par voie orale (3–5mg/kg/j) est réservée aux formes oculaires les plus sévères, réfractaires au traitement local et associées à une

dermatite atopique non contrôlée [76]. Cependant, les effets secondaires importants (néphro-toxicité, hypertension artérielle, hépato-toxicité, hypertrichose, hyperplasie gingivale et lymphome) en limite ses indications et sa durée d'utilisation.

- **Tacrolimus**

Le tacrolimus est un macrolide, immunosuppresseur, appartenant à la classe des inhibiteurs de la calcineurine, comme la ciclosporine.

Il bloque la prolifération de lymphocytes T et la transcription du gène de l'IL-2.

Il est utilisé par voie générale notamment dans la prévention du rejet de greffe et en application cutanée dans la dermatite atopique [77].

Comparé à la ciclosporine, il a un pouvoir immunosuppresseur plus important dans sa forme collyre et pommade [66,78].

Dans sa forme en pommade, il permet une épargne cortisonée dans le traitement de l'eczéma atopique, d'autant qu'il a une efficacité comparable aux dermocorticoïdes, voire meilleure sur la face [79,80].

Le tacrolimus pommade à une bonne pénétration de la peau, ce d'autant que la barrière cutanée est altérée par la dermatite atopique, comme en témoigne la détection de concentrations infimes dans le sérums de patients traités [81].

Le tacrolimus pommade est un médicament d'exception à prescription restreinte aux dermatologues et pédiatres en France. Il bénéficie de l'autorisation de mise sur le marché en France dans le traitement de la dermatite atopique

modérée à sévère en cas de réponse inadéquate ou d'intolérance aux traitements conventionnels, tels que les dermocorticoïdes. La forme à 0,03% est indiquée chez les adultes et enfants à partir de l'âge de 2 ans tandis que sa forme concentrée à 0,1% est indiquée chez les adultes et adolescentes âgés d'au moins 16 ans. Les brûlures à l'application de la pommade sont le principal effet secondaire retrouvé à l'initiation du traitement.

Le tacrolimus 0,1% pommade a une efficacité comparable aux dermocorticoïdes dans le traitement de l'eczéma atopique palpébral comme en témoigne cette étude prospective, en double aveugle, en cross-over comparative versus un dermocorticoïde réalisée par une équipe britannique [65]. Elle retrouvait une efficacité supérieure du tacrolimus pommade 0,1%, deux fois par jour dans le contrôle des signes cliniques et fonctionnels des patients présentant un eczéma atopique, sans effet indésirable remarquable.

Une autre étude réalisée en Inde, avec une forme pommade à 0,1% directement appliquée sur la surface oculaire (Talimus ®, Ajanta Pharmaceuticals, Inde) montrait une efficacité sur la KCA chez des patients réfractaires à un traitement conventionnel par corticoïdes locaux. De plus, l'efficacité était aussi retrouvée chez des patients chez qui la ciclosporine collyre était insuffisamment efficace [82].

Enfin, une étude japonaise a démontré la possibilité de sevrage en corticoïdes locaux ou généraux d'une large cohorte de patients présentant une allergie oculaire sévère, grâce à du tacrolimus 0,1% en collyre (Talymus ®, Senju Pharmaceutical, Osaka, Japon) [83].

- **Méthotrexate**

Le méthotrexate est un immunosuppresseur. Son efficacité dans la dermatite atopique n'a fait l'objet que de peu de publication dans la dermatite atopique et elles sont anecdotiques dans la KCA [84].

On retrouve la description d'un cas clinique d'une KCA réfractaire aux traitements usuels qui a bénéficié d'un traitement par méthotrexate en association avec de l'azathioprine avec succès [85]. Ses effets bénéfiques sont différés par rapport à l'initiation du traitement et ses nombreux effets indésirables tels des troubles digestifs et respiratoires ainsi qu'un risque tératogène en font un traitement rarement utilisé dans la KCA.

- c. **Biothérapies par voie générale**

- **Dupilumab**

Le dupilumab est un anticorps monoclonal inhibiteur de l'interleukine-4 (IL-4) et l'interleukine-13 (IL-13) ; deux cytokines majeures impliquées dans la dermatite atopique, ayant eu son autorisation de mise sur le marché récemment, en septembre 2017. Il permet un bon contrôle de la dermatite atopique. Ce traitement, qui a obtenu récemment son autorisation de mise sur le marché (septembre 2017), permet un bon contrôle de la dermatite atopique.

Cependant, les études de phase III, retrouvent une augmentation de l'incidence de conjonctivite lors de ce traitement de 1% pour le groupe placebo à 5% pour le groupe traité par dupilumab [86,87].

Dans une cohorte multicentrique française, évaluant ce traitement en pratique courante, 38,2% des patients ont présenté une conjonctivite lors de l'évaluation à 3 mois [88]. Cependant, seule une partie de ces patients ont bénéficiés d'une évaluation ophtalmologique systématique avant traitement, il n'était donc pas possible de savoir si cette proportion avait augmentée au cours du traitement.

Une méta-analyse britannique qui reprends l'incidence de la conjonctivite dans les différentes études sur le dupilumab retrouve une augmentation de la fréquence de conjonctivite chez les patients atopique traités par dupilumab, d'autant que la dermatite atopique est sévère et qu'il existe un antécédent de KCA [89].

Des experts recommandent donc une évaluation ophtalmologique chez les patients candidats à un traitement par dupilumab [90]. D'ailleurs, l'étude « Dupi-Œil » est actuellement en cours et vise à étudier les effets secondaires ophtalmologiques du traitement par dupilumab grâce à une évaluation ophtalmologique systématique initiale, à 4 mois et 1 an après le début du traitement.

- **Omalizumab**

L'omalizumab est une immunothérapie ciblée anti-IgE qui a fait preuve de son efficacité depuis plusieurs années dans l'urticaire chronique et l'asthme allergique réfractaire [91].

Plusieurs publications existent sur son efficacité dans le kérato-conjonctivite vernale (KCV). En effet, l'asthme allergique réfractaire est souvent associé et lorsqu'il existe une indication de traitement par omalizumab, les bénéfices secondaires ont été évalués avec de bons résultats sur le contrôle de la KCV [10,92–94]. Compte tenu des mécanismes physiopathologiques communs avec notamment l'implication des IgE, son efficacité a été suggérée dans la KCA et des cas ont aussi été rapportés avec un bon contrôle de la maladie dans des cas réfractaires aux traitements usuels [95].

d. Réhabilitation visuelle : lentilles sclérales perméables à l'oxygène

Les lentilles sclérales perméables à l'oxygène permettent de protéger la surface cornéenne des interactions avec les paupières et des agressions extérieures.

Elles ont un appui scléral périphérique et passent en pont sur la cornée, permettant la formation d'une interface de larme entre la surface oculaire et la lentille (Figure 16). D'un point de vue optique, elles permettent également de lisser les irrégularités de surface afin d'améliorer l'acuité visuelle [96,97]. Il est cependant nécessaire d'avoir un bon contrôle de l'eczéma palpébral afin de faciliter au mieux l'adaptation, la pose et la dépose des lentilles. De plus, l'apprentissage de la manipulation de ces lentilles nécessite une coopération du patient avec des praticiens spécialisés (Figure 17).

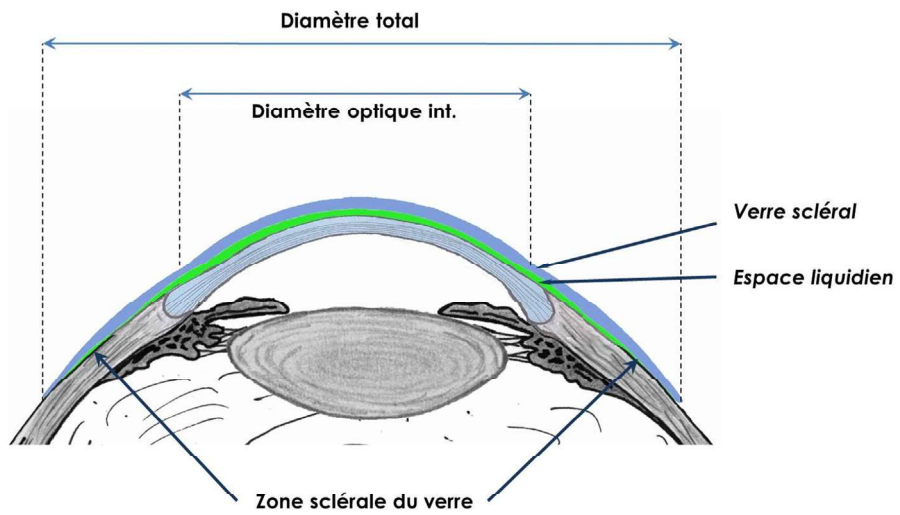


Figure 16 Schéma en coupe d'une lentille sclérale adaptée [98]

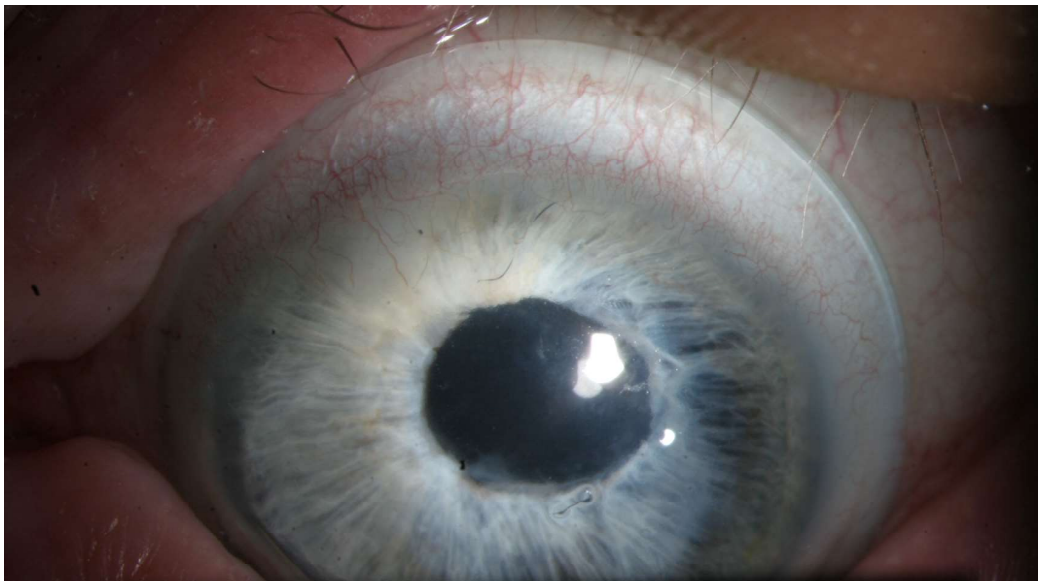


Figure 17 Lentille sclérale perméable à l'oxygène chez un patient présentant une KCA.

II. Étude Clinique

1. Introduction

La kérato-conjonctivite atopique est une inflammation chronique de la surface oculaire d'origine allergique. L'examen clinique retrouve une conjonctive hyperhémie, des papilles et une kératite ponctuée superficielle dans les stades précoces. Elle est quasi systématiquement associée à un eczéma palpébral (96%) [27]. Cette pathologie chronique a un retentissement important sur la qualité de vie [99,100]. L'évolution à long terme peut aboutir à la cécité par une atteinte sévère de la surface oculaire. Le traitement fait appel en première intention aux lavages oculaires avec du sérum physiologique réfrigéré, aux anti-histaminiques locaux, aux anti-dégranulants mastocytaires locaux et aux substituts lacrymaux sans conservateurs dont l'efficacité reste limitée [101]. Le recours aux corticoïdes en collyre permet un bon contrôle de la maladie et reste largement utilisé dans cette indication. Cependant, les corticoïdes locaux ne peuvent s'envisager au long court compte tenu des complications ophtalmologiques comme le glaucome cortico-induit potentiellement cécitant, la cataracte ou les manifestations infectieuses.

Pour s'affranchir des complications liées à l'usage prolongé des corticoïdes locaux, un relais par ciclosporine collyre 2% peut être proposé ; il permet un sevrage en corticoïdes complet dans 75% des cas, accompagné d'une amélioration des signes cliniques et des symptômes [79,102]. Son instillation n'a pas d'effet sur l'eczéma palpébral. En France, il s'agit d'une préparation magistrale

hospitalière. Son utilisation est parfois limitée par sa mauvaise tolérance avec notamment des brûlures à l'instillation [75].

Les dermocorticoïdes sont un des traitements de première ligne largement employé dans l'eczéma atopique, y compris pour les atteintes palpébrales. A long terme, ils peuvent avoir pour effets indésirables : atrophie cutanée, vergetures, modification de la pigmentation, acné du visage, infections cutanées. Ils sont aussi responsables de complication oculaires tels que la cataracte ou le glaucome cortisoné dans des cas d'utilisation prolongée [103]. On y associe des émoullients pour lutter contre la xérose associée.

Le tacrolimus est un macrolide, immunosuppresseur, appartenant à la classe des inhibiteurs de la calcineurine, comme la ciclosporine. Il est utilisé par voie générale notamment dans la prévention du rejet de greffe et en application cutanée dans la dermatite atopique [77]. Il permet une épargne cortisonée dans le traitement de l'eczéma atopique, d'autant qu'il a une efficacité comparable aux dermocorticoïdes, voire meilleure sur la face [79,80]. Le tacrolimus est un médicament d'exception à prescription restreinte aux dermatologues et pédiatres en France. Il bénéficie de l'autorisation de mise sur le marché en France dans le traitement de la dermatite atopique modérée à sévère en cas de réponse inadéquate ou d'intolérance aux traitements conventionnels, tels que les dermocorticoïdes. La forme à 0,03% est indiquée chez les adultes et enfants à partir de l'âge de 2 ans tandis que sa forme concentrée à 0,1% est indiquée chez les adultes et

adolescentes âgés d'au moins 16 ans. Plusieurs études suggèrent son utilité sur la kérato-conjonctivite atopique associée [65,82,104,105].

Notre étude a pour objet l'évaluation de l'efficacité du tacrolimus 0,1% pommade en application palpébrale sur la kérato-conjonctivite atopique.

2. Patients et méthodes

Nous avons réalisé une étude rétrospective monocentrique au CHU de Rouen entre juin 2014 et février 2017. Ont été inclus les patients présentant une kérato-conjonctivite atopique chronique, non contrôlée par un traitement local de première intention, pouvant comprendre une corticothérapie locale ; elle pouvait être un collyre ou un dermocorticoïde en application palpébral. Les patients ont bénéficié d'une application cutanée sur les paupières de tacrolimus pommade 0,1% (Protopic®, LEO Pharma, Voisins-Le-Bretonneux, France) deux fois par jour, sur prescription dermatologique. Les patients étaient évalués à l'introduction du traitement par un examen dermatologique et ophtalmologique et lors de la première consultation de contrôle par un examen ophtalmologique. L'objet de cette étude était l'évaluation de l'efficacité du tacrolimus pommade dans la kérato-conjonctivite atopique. Le critère de jugement principal était mesuré par les questionnaires de qualité de vie National Eye Institute – Visual Function Questionnaire 25 (NEI-VFQ25) et l'Ocular Surface Disease Index (OSDI) traduits en français, que les patients remplissaient sur des formulaires papiers.

La kérato-conjonctivite atopique peut altérer la qualité de vie de manière importante du fait de sa chronicité et des symptômes ophtalmologiques. Ces questionnaires ont été choisis car ils évaluent le retentissement sur les activités en rapport avec les pathologies oculaires et une partie des symptômes retrouvés chez ces patients. Les critères de jugement secondaires étaient le recours aux corticoïdes locaux et l'acuité visuelle.

Le NEI-VFQ25 [106] évalue le retentissement sur la qualité de vie de pathologies oculaires chroniques grâce à 25 questions réparties en 12 sous-groupes avec des scores compris entre 0 et 100 (0 signifiant un retentissement majeur sur la qualité de vie). Les sous-groupes sont désignés comme tel : santé générale, vision globale, douleur oculaire, vision de près, vision de loin, vie sociale, santé mentale, vie quotidienne, dépendance, conduite, vision des couleurs, vision périphérique. Les questions portant sur la conduite automobile n'ont pas été proposées aux patients. Il n'y a pas eu de calcul du score global NEI-VFQ25, l'évaluation étant réalisée avec les scores des onze sous-groupes.

La kérato-conjonctivite atopique est décrite par certains auteurs comme un mode d'entrée dans la sécheresse oculaire et d'ailleurs de nombreux symptômes sont communs à ces pathologies [107]. C'est pourquoi nous avons utilisé l'Ocular Surface Disease Index [108] (OSDI) comme critère de jugement principal. L'OSDI explore la qualité de vie et de vue dans l'œil sec grâce à 12 items qui rendent compte de la fréquence des symptômes, de la limitation des activités et

de l'influence des facteurs environnementaux. Les items sont notés entre 0 et 4 (0 signifiant jamais, 1 quelques fois, 2 la moitié du temps, 3 la plupart du temps et 4 tout le temps). L'OSDI est évalué sur une échelle de 0 à 100, les scores les plus hauts représentant les handicaps visuels les plus grands.

La meilleure acuité visuelle corrigée lors de l'examen et les consommations de corticoïdes locaux étaient consignées dans les observations médicales.

Lors du traitement par tacrolimus pommade, les patients bénéficiant d'une corticothérapie se voyaient proposer de réduire leur consommation de corticoïdes locaux dès que la symptomatologie fonctionnelle était contrôlée. Ils avaient recours de manière variable à des lavages oculaires, des anti-histaminiques locaux, des anti-dégranulants mastocytaires, des larmes artificielles qui n'ont pas fait l'objet d'une évaluation spécifique. Seul un patient suivait un traitement par cycline par voie générale pour traiter une rosacée cutanée associée.

L'évaluation statistique a été réalisée avec le test de Student apparié pour comparer l'acuité visuelle ainsi que les scores de qualité de vie NEI-VFQ25 et OSDI avant et après traitement.

Le test de Fisher a été utilisé pour comparer la proportion de patient ayant recouru aux corticoïdes. Une valeur de $p < 0,05$ était considérée comme statistiquement significative.

3. Résultats

Dix-huit patients ont été inclus avec un âge moyen de $37,9 \pm 16,8$ ans, majoritairement de sexe masculin avec un sex-ratio homme / femme égal à 2. La première consultation de contrôle survenait en moyenne $68,3 \pm 55,3$ jours après l'initiation du traitement, moment de l'évaluation des questionnaires de qualité de vie, de l'acuité visuelle et de la quantité de corticoïdes locaux utilisée. Les patients répondaient aux questionnaires lors des consultations d'évaluation dans un cas sur deux ; pour le reste de l'effectif, les réponses étaient collectées de manière rétrospective. Sur les dix-huit patients inclus, 11 patients avaient recours aux corticoïdes locaux : 7 patients en collyre, 3 patients avec des dermocorticoïdes en application palpébrale et pour l'un des patients en associant les deux galéniques. Initialement, 2 patients étaient traités avec de la ciclosporine 2% en collyre ; qui a été arrêtée au profit du tacrolimus pommade en application palpébrale pour tous les patients.

a. Efficacité

L'OSDI moyen a diminué de manière significative de $52,3 \pm 26,2$ initialement à $22,0 \pm 27,0$ lors de la première consultation de contrôle ($p < 0,001$) témoignant d'une diminution de la gêne oculaire (Figure 18). Le score NEI-VFQ25 montre une amélioration significative de 7 de ses sous-scores de qualité de vie sur 11 lors de la première visite de contrôle qui traduit une diminution de la gêne dans ces domaines ($p < 0,05$) : santé générale, vision globale, douleur oculaire, vision de près, vision de loin, dépendance, santé mentale (Figure 19). Les sous-scores évaluant la vie sociale, vision des couleurs et la vision des

couleurs n'ont pas montré d'amélioration significative ($p > 0,05$) (Figure 19, Tableau 1)

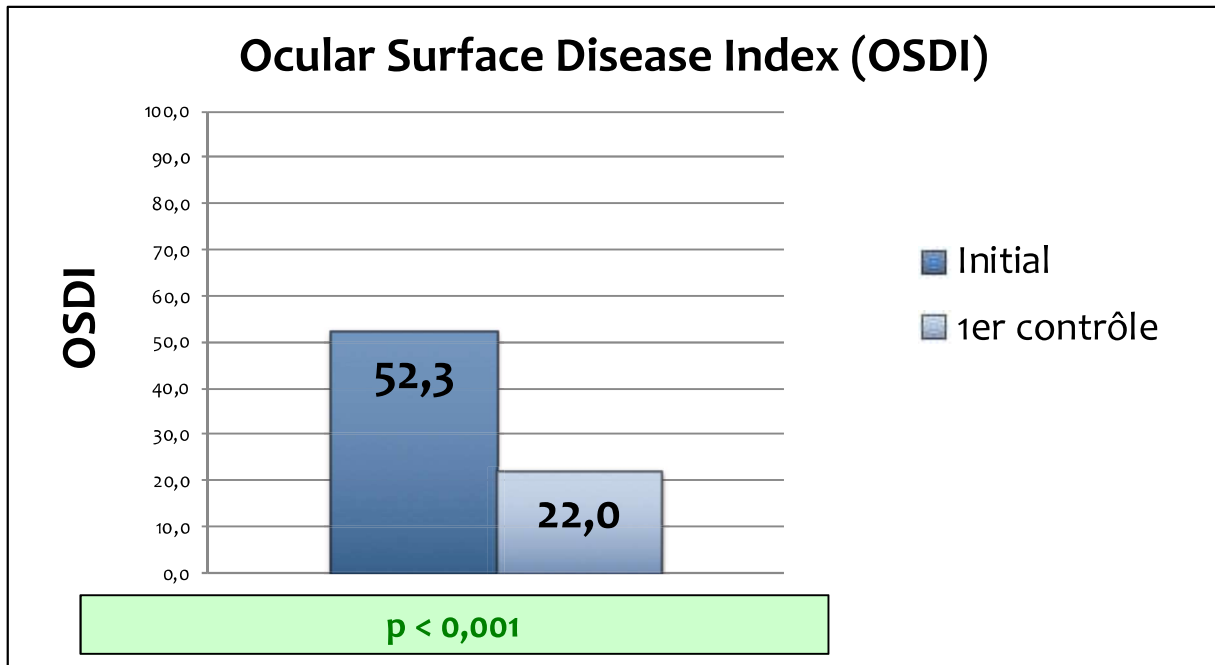


Figure 18 Évolution du score OSDI moyen avant et après introduction de tacrolimus pommade 0,1% chez les patients présentant une kérato-conjonctivite atopique réfractaire.

<u>Sous-scores NEI-VFQ25</u>	<u>Initial</u>	<u>Premier contrôle</u>	<u>valeur de p</u>
Santé générale	43,06 ± 26,85	55,56 ± 26,51	0,035
Vision globale	56,67 ± 25,90	72,22 ± 25,79	0,002
Douleur oculaire	47,22 ± 27,97	75,69 ± 24,81	<0,001
Vision de près	69,44 ± 28,58	83,89 ± 26,70	0,007
Vision de loin	73,15 ± 32,16	84,72 ± 26,55	0,014
Vie sociale	68,75 ± 35,68	81,25 ± 30,39	0,088
Dépendance	64,81 ± 39,87	83,80 ± 32,90	0,013
Vision des couleurs	86,11 ± 29,98	91,67 ± 24,25	0,259
Vision périphérique	79,17 ± 34,57	86,11 ± 24,59	0,056
Santé mentale	54,86 ± 35,26	71,18 ± 30,33	0,002
Vie quotidienne	68,75 ± 35,68	81,25 ± 30,39	0,089

Tableau 1 Valeurs moyennes des sous-scores NEI-VFQ25 à l'initiation et lors de la première visite de contrôle. Les valeurs du p ont été obtenues après test de Student sur les séries appariées et les valeurs moyennes des sous-scores ont été utilisées pour la réalisation de l'histogramme de la Figure 19.

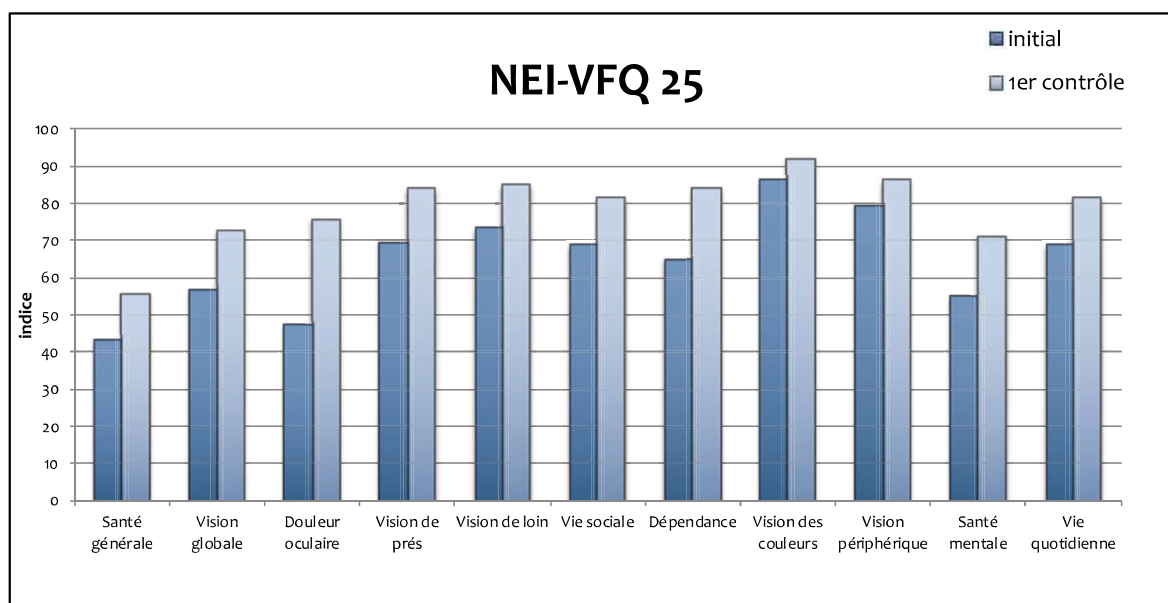


Figure 19 Évolution des sous-scores NEI-VFQ25 avant et après introduction de tacrolimus pommade 0,1% chez les patients présentant une kérato-conjonctivite atopique réfractaire.

b. Épargne cortisonée

Une réduction significative du nombre de patients ayant recours à une corticothérapie locale a été observée avec initialement 11/18 patients (61,11%) contre seulement 3/18 patients (16,67%) lors de la première consultation de contrôle ($p < 0,01$) (Figure 20).

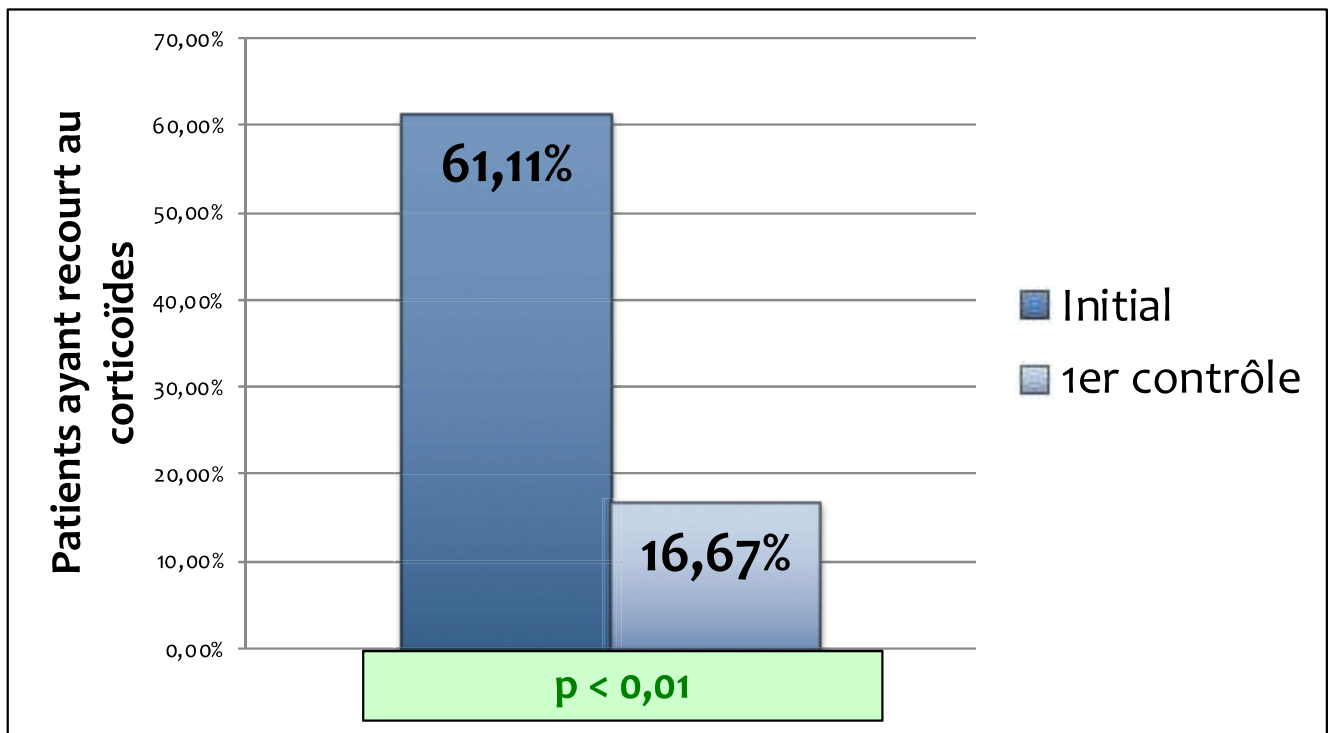


Figure 20 Proportion de patients ayant recours aux corticoïdes initialement et lors du premier contrôle.

c. Acuité visuelle

Il n'y avait pas d'amélioration significative de l'acuité visuelle moyenne de l'œil ayant la moins bonne acuité visuelle lors du premier contrôle, en évaluation secondaire de notre étude, avec initialement $0,45 \pm 0,86$ LogMAR (soit environ 4/10 en échelle de Monoyer) contre $0,33 \pm 0,73$ LogMAR (soit environ 5/10 en échelle de Monoyer) lors de la première consultation contrôle ($p=0,59$). (Figure 21)

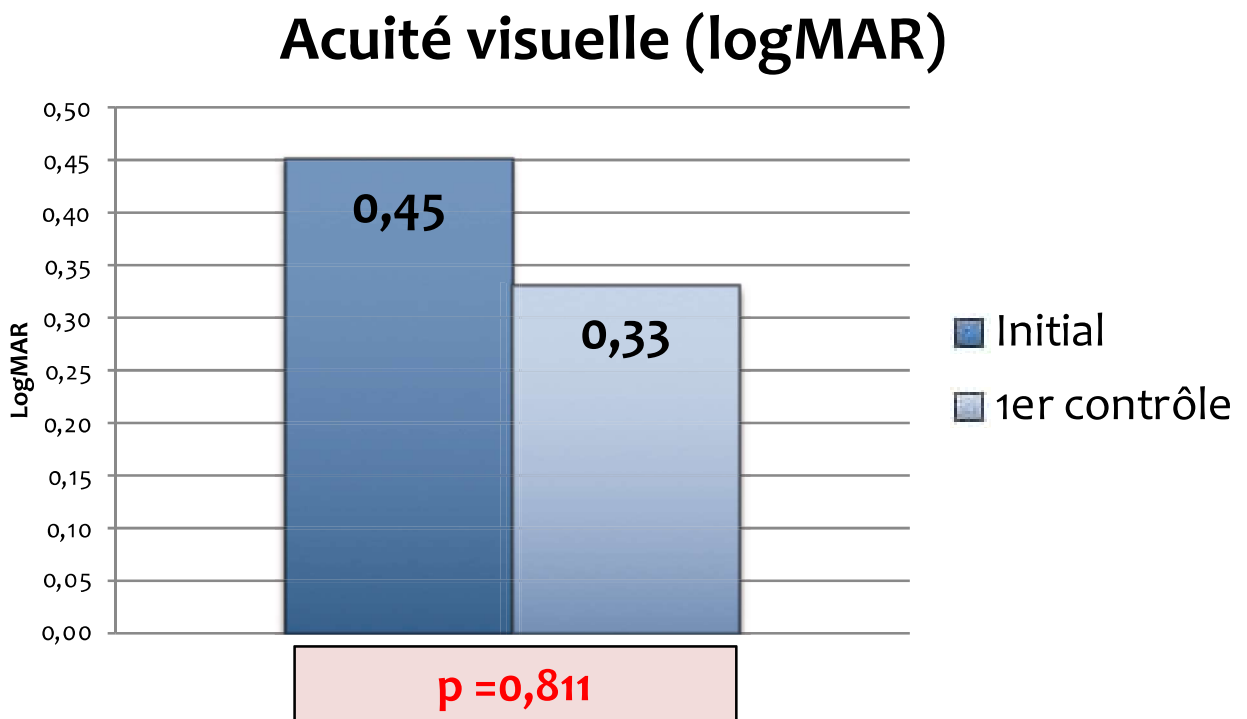


Figure 21 Acuité visuelle initiale et lors du premier contrôle

d. Tolérance

Quatre patients ont arrêté le traitement chez les 22 patients qui se sont vu proposer le traitement initialement. Ils se plaignaient de douleur et de picotements

non tolérables à l'application du tacrolimus pommade sur les paupières. Ces patients n'ont pas été inclus dans l'étude statistique.

4. Discussion

L'utilisation de tacrolimus 0,1% pommade en application palpébrale permet une amélioration de qualité de vie, une réduction de la gêne oculaire et une diminution du recours aux corticoïdes lors de la première consultation de contrôle dans la prise en charge de la kérato-conjonctivite atopique.

Ces données correspondent à ce qui a été décrit récemment dans la littérature [109] à propos du traitement de la kérato-conjonctivite atopique avec notamment cette étude publiée en 2003 par Rijkers *et al.* [18] qui décrit une amélioration des symptômes oculaires, en bénéfice secondaire du traitement de l'eczéma palpébral atopique. Le traitement proposé était le tacrolimus pommade 0,03%, concentration inférieure à celle que nous avons employée. La fréquence d'application était la même que dans notre étude. L'échantillon était âgé en moyenne de 56,2 ans et constitué de 5 patients.

Le choix des questionnaires de qualité de vie peut être discuté notamment car ils n'ont pas été validés dans l'évaluation de la kérato-conjonctivite atopique avec, par exemple, l'absence de prise en compte du prurit, pourtant signe très fréquemment rencontré dans cette maladie. Cependant, les symptômes décrits par

ces patients se rapprochent de ceux du syndrome sec oculaire, maladie pour laquelle l'OSDI a été validé et les activités incluses dans le NEI-VFQ25 recouvrent bien des domaines dans lesquelles les malades peuvent être en situation de handicap.

De plus, il permet également une épargne cortisonée. Le tacrolimus 0,1% en collyre, disponible dans certains pays, permettrait de s'affranchir de l'usage de corticoïdes locaux comme décrit dans une étude rétrospective japonaise récente [83] , qui retrouve une efficacité similaire du tacrolimus 0,1% en collyre avec ou sans adjonction de corticoïdes locaux.

La prescription de tacrolimus pommade est, en France, restreinte aux dermatologues et pédiatres. Leur expertise est déterminante puisqu'elle permet une prise en charge transversale de la pathologie atopique. Au CHU de Rouen, nous avons mis en place une consultation multi-disciplinaire avec le service de dermatologie qui nous permet une évaluation globale lors de la prescription de ce traitement.

Concernant l'acuité visuelle, nous ne retrouvons pas d'amélioration significative lors de la première visite de contrôle. Deux tiers des patients présentaient une acuité visuelle supérieure ou égale à 8/10, qui laissait statistiquement une faible perspective d'amélioration. Le tiers restant des patients avait une acuité visuelle inférieure ou égale à 4/10 conséquence de cicatrices cornéennes sur lesquelles le traitement n'a pas d'effet à priori. Cependant, pour

ces derniers, l'amélioration de la surface oculaire et de l'eczéma palpébral peut permettre une adaptation en lentilles sclérales [96].

Quatre patients ont ressenti des effets indésirables à l'application du traitement tacrolimus en pommade sur les paupières. Parmi les 18 patients inclus dans l'étude statistique, aucun n'a présenté de complication pendant l'application palpébrale de tacrolimus 0,1% pommade avec cependant un recul assez faible. D'ailleurs, des publications récentes sur de petits échantillons ne retrouvaient pas de complication à 4 ans [104,110]. Il est cependant nécessaire de rappeler la lettre aux professionnels de santé publiée en Mai 2012 qui met en garde contre le risque de lymphome cutané, suggéré mais non établi, par certaines études qui présentent de nombreux facteurs confondant dans l'évaluation de l'imputabilité du tacrolimus topique. De plus, il existe un risque théorique de carcinome conjonctival avec l'utilisation de ciclosporine en collyre, molécule qui a un mécanisme d'action proche du tacrolimus. Trois cas ont été rapportés dans la littérature dont 2 avec une exposition concomitante à la ciclosporine A par voie générale sans qu'un lien ait pu être démontré [111].

Notre étude s'est focalisée sur les signes fonctionnels dont se plaignaient les patients. Cela constitue une limite dans l'évaluation globale de l'efficacité, tout comme son caractère rétrospectif.

5. Conclusion

Le tacrolimus 0,1% pommade, en application palpébrale permet une amélioration significative des symptômes de kérato-conjonctivite atopique ainsi qu'une épargne cortisonée. Il fait partie de l'arsenal thérapeutique disponible et doit s'intégrer dans une prise en charge globale du malade atopique. Sa prescription reste cependant restreinte à certains spécialistes non ophtalmologistes.

III. Bibliographie

- [1] Benaim D, Tétart F, Bauvin O, Delcampe A, Joly P, Muraine M, et al. Tacrolimus pommade dans la prise en charge de la kérato-conjonctivite atopique. *J Fr Ophtalmol* 2019;42:435–40.
- [2] Benaim D, Tétart F, Bauvin O, Delcampe A, Joly P, Muraine M, et al. Tacrolimus ointment in the management of atopic keratoconjunctivitis. *J Fr Ophtalmol* 2019;42:e147–51.
- [3] Williams HC, Burney PG, Hay RJ, Archer CB, Shipley MJ, Hunter JJ, et al. The U.K. Working Party's Diagnostic Criteria for Atopic Dermatitis. I. Derivation of a minimum set of discriminators for atopic dermatitis. *Br J Dermatol* 1994;131:383–96.
- [4] Grimalt R, Mengeaud V, Cambazard F. The Steroid-Sparing Effect of an Emollient Therapy in Infants with Atopic Dermatitis: A Randomized Controlled Study. *DRM* 2007;214:61–7.
- [5] Schmitt J, von Kobyletzki L, Svensson A, Apfelbacher C. Efficacy and tolerability of proactive treatment with topical corticosteroids and calcineurin inhibitors for atopic eczema: systematic review and meta-analysis of randomized controlled trials. *Br J Dermatol* 2011;164:415–28.
- [6] Schmitt J, Schmitt N, Meurer M. Cyclosporin in the treatment of patients with atopic eczema - a systematic review and meta-analysis. *J Eur Acad Dermatol Venereol* 2007;21:606–19.
- [7] Wollenberg A, Barbarot S, Bieber T, Christen-Zaech S, Deleuran M, Fink-Wagner A, et al. Consensus-based European guidelines for treatment of atopic eczema (atopic dermatitis) in adults and children: part II. *J Eur Acad Dermatol Venereol* 2018;32:850–78.
- [8] Blauvelt A, de Bruin-Weller M, Gooderham M, Cather JC, Weisman J, Pariser D, et al. Long-term management of moderate-to-severe atopic dermatitis with dupilumab and concomitant topical corticosteroids (LIBERTY AD CHRONOS): a 1-year, randomised, double-blinded, placebo-controlled, phase 3 trial. *Lancet* 2017;389:2287–303.
- [9] Heil PM, Maurer D, Klein B, Hulstsch T, Stingl G. Omalizumab therapy in atopic dermatitis: depletion of IgE does not improve the clinical course - a randomized, placebo-controlled and double blind pilot study. *J Dtsch Dermatol Ges* 2010;8:990–8.
- [10] de Klerk TA, Sharma V, Arkwright PD, Biswas S. Severe vernal keratoconjunctivitis successfully treated with subcutaneous omalizumab. *J AAPOS* 2013;17:305–6.
- [11] Leonardi A, Bogacka E, Fauquert JL, Kowalski ML, Groblewska A, Jedrzejczak-Czechowicz M, et al. Ocular allergy: recognizing and diagnosing hypersensitivity disorders of the ocular surface. *Allergy* 2012;67:1327–37.
- [12] Leonardi A, Secchi AG. Vernal keratoconjunctivitis. *Int Ophthalmol Clin* 2003;43:41–58.
- [13] Burstein NL. Corneal cytotoxicity of topically applied drugs, vehicles and preservatives. *Surv Ophthalmol* 1980;25:15–30.
- [14] Baudouin C. Allergic reaction to topical eyedrops. *Curr Opin Allergy Clin Immunol* 2005;5:459–63.
- [15] Allansmith MR, Korb DR, Greiner JV, Henriquez AS, Simon MA, Finnemore VM. Giant papillary conjunctivitis in contact lens wearers. *Am J Ophthalmol* 1977;83:697–708.
- [16] Fowler SA, Gaertner KL. Scanning electron microscopy of deposits remaining in soft contact lens polishing marks after cleaning. *CLAO J* 1990;16:214–8.
- [17] Begley CG, Riggle A, Tuel JA. Association of giant papillary conjunctivitis with seasonal allergies. *Optom Vis Sci* 1990;67:192–5.
- [18] Donshik PC, Ballou M. Tear immunoglobulins in giant papillary conjunctivitis induced by contact lenses. *Am J Ophthalmol* 1983;96:460–6.
- [19] Henriquez AS, Kenyon KR, Allansmith MR. Mast cell ultrastructure. Comparison in contact lens-associated giant papillary conjunctivitis and vernal conjunctivitis. *Arch Ophthalmol* 1981;99:1266–72.
- [20] Hogan MJ. Atopic keratoconjunctivitis. *Am J Ophthalmol* 1953;36:937–47.
- [21] Garrity JA, Liesegang TJ. Ocular complications of atopic dermatitis. *Can J Ophthalmol* 1984;19:21–4.
- [22] Guglielmetti S, Dart JK, Calder V. Atopic keratoconjunctivitis and atopic dermatitis. *Curr Opin Allergy Clin Immunol* 2010;10:478–85.
- [23] Belfort R, Marbeck P, Hsu CC, Freitas D. Epidemiological study of 134 subjects with allergic conjunctivitis. *Acta Ophthalmol Scand Suppl* 2000:38–40.
- [24] Moscovici BK, Cesar AS, Nishiwaki-Dantas MC, Mayor SAS, Marta AC, Marques JC. Atopic keratoconjunctivitis in patients of the pediatric dermatology ambulatory in a reference center. *Arq Bras Oftalmol* 2009;72:805–10.
- [25] Leonardi A, De Dominicis C, Motterle L. Immunopathogenesis of ocular allergy: a schematic approach to different clinical entities. *Curr Opin Allergy Clin Immunol* 2007;7:429–35.

- [26] Calder VL, Jolly G, Hingorani M, Adamson P, Leonardi A, Secchi AG, et al. Cytokine production and mRNA expression by conjunctival T-cell lines in chronic allergic eye disease. *Clin Exp Allergy* 1999;29:1214–22.
- [27] Brémond-Gignac D, Nischal KK, Mortemousque B, Gajdosova E, Granet DB, Chiambaretta F. Atopic Keratoconjunctivitis in Children: Clinical Features and Diagnosis. *Ophthalmology* 2016;123:435–7.
- [28] Bielory L. Allergic and immunologic disorders of the eye. Part II: ocular allergy. *J Allergy Clin Immunol* 2000;106:1019–32.
- [29] Hu Y, Matsumoto Y, Dogru M, Okada N, Igarashi A, Fukagawa K, et al. The differences of tear function and ocular surface findings in patients with atopic keratoconjunctivitis and vernal keratoconjunctivitis. *Allergy* 2007;62:917–25.
- [30] Ibrahim OMA, Matsumoto Y, Dogru M, Adan ES, Wakamatsu TH, Shimazaki J, et al. In vivo confocal microscopy evaluation of meibomian gland dysfunction in atopic-keratoconjunctivitis patients. *Ophthalmology* 2012;119:1961–8.
- [31] Dogru M, Nakagawa N, Tetsumoto K, Katakami C, Yamamoto M. Ocular surface disease in atopic dermatitis. *Jpn J Ophthalmol* 1999;43:53–7.
- [32] De Smedt S, Wildner G, Kestelyn P. Vernal keratoconjunctivitis: an update. *Br J Ophthalmol* 2013;97:9–14.
- [33] Faraj HG, Hoang-Xuan T. Chronic cicatrizing conjunctivitis. *Curr Opin Ophthalmol* 2001;12:250–7.
- [34] Foster CS, Calonge M. Atopic keratoconjunctivitis. *Ophthalmology* 1990;97:992–1000.
- [35] Power WJ, Tugal-Tutkun I, Foster CS. Long-term follow-up of patients with atopic keratoconjunctivitis. *Ophthalmology* 1998;105:637–42.
- [36] B. Bodaghi, J. Gueudry. Inflammations oculaires : du diagnostic au traitement. 2014.
- [37] Andogsky N. Cataracta dermatogenes. Ein Beitrag zur Aetiologie der Linsentrübung. *Klin Monatsbl Augenheilkd* 52: 824–831 1914.
- [38] Rich LF, Hanifin JM. Ocular complications of atopic dermatitis and other eczemas. *Int Ophthalmol Clin* 1985;25:61–76.
- [39] Niwa Y, Iizawa O. Abnormalities in serum lipids and leukocyte superoxide dismutase and associated cataract formation in patients with atopic dermatitis. *Arch Dermatol* 1994;130:1387–92.
- [40] Fagerholm P, Palmquist B-M, Philipson B. Atopic cataract: Changes in the lens epithelium and subcapsular cortex. *Graefe's Arch Clin Exp Ophthalmol* 1984;221:149–52.
- [41] Jeon HS, Choi M, Byun SJ, Hyon JY, Park KH, Park SJ. Association of Pediatric Atopic Dermatitis and Cataract Development and Surgery. *JAMA Ophthalmol* 2018;136:912–8.
- [42] Thyssen JP, Toft PB, Halling-Overgaard A-S, Gislason GH, Skov L, Egeberg A. Incidence, prevalence, and risk of selected ocular disease in adults with atopic dermatitis. *J Am Acad Dermatol* 2017;77:280-286.e1.
- [43] Shajari M, Eberhardt E, Müller M, Al Khateeb G, Friderich S, Remy M, et al. Effects of Atopic Syndrome on Keratoconus. *Cornea* 2016;35:1416–20.
- [44] Jeon HS, Choi M, Byun SJ, Suh LH, Hyon JY, Park KH, et al. Atopic dermatitis is not a risk factor for keratoconus: A population-based cohort study. *J Am Acad Dermatol* 2018;79:160–2.
- [45] Shi M, Zhang H, Chen X, Guo Y, Tao J, Qi H, et al. Clinical features of atopic dermatitis in a hospital-based setting in China. *J Eur Acad Dermatol Venereol* 2011;25:1206–12.
- [46] Kothari N, Young RC, Read SP, Tutiven J, Perez VL, Flynn HW, et al. Retinal Detachment Associated With Atopic Dermatitis. *Ophthalmic Surg Lasers Imaging Retina* 2017;48:513–7.
- [47] Yamamoto K, Wakabayashi Y, Kawakami S, Numata T, Ito T, Okubo Y, et al. Recent trends of ocular complications in patients with atopic dermatitis. *Jpn J Ophthalmol* 2019.
- [48] Kisich KO, Carspecken CW, Fiéve S, Boguniewicz M, Leung DYM. Defective killing of *Staphylococcus aureus* in atopic dermatitis is associated with reduced mobilization of human beta-defensin-3. *J Allergy Clin Immunol* 2008;122:62–8.
- [49] Toshitani A, Imayama S, Shimozone Y, Yoshinaga T, Furue M, Hori Y. Reduced amount of secretory component of IgA secretion in tears of patients with atopic dermatitis. *Journal of Dermatological Science* 1999;19:134–8.
- [50] Prabripataloong T, Margolis TP, Lietman TM, Wong IG, Mather R, Gritz DC. Atopic disease and herpes simplex eye disease: a population-based case-control study. *Am J Ophthalmol* 2006;142:745–9.
- [51] Jutel M, Akdis CA. T-cell subset regulation in atopy. *Curr Allergy Asthma Rep* 2011;11:139–45.
- [52] Borkar DS, Gonzales JA, Tham VM, Esterberg E, Vinoya AC, Parker JV, et al. Association between atopy and herpetic eye disease: results from the pacific ocular inflammation study. *JAMA Ophthalmol* 2014;132:326–31. doi:10.1001/jamaophthalmol.2013.6277.
- [53] Urban RC, Cotlier E. Corticosteroid-induced cataracts. *Surv Ophthalmol* 1986;31:102–10.

- [54] Kačmař J, Cholevík D. Corticosteroid Induced Posterior Subcapsular Cataract. *Cesk Slov Oftalmol* 2019;74:226–32.
- [55] Tripathi RC, Parapuram SK, Tripathi BJ, Zhong Y, Chalam KV. Corticosteroids and glaucoma risk. *Drugs Aging* 1999;15:439–50.
- [56] Bonini S, Bonini S, Lambiase A, Marchi S, Pasqualetti P, Zuccaro O, et al. Vernal keratoconjunctivitis revisited: a case series of 195 patients with long-term followup. *Ophthalmology* 2000;107:1157–63.
- [57] Bilku PS, Wolffsohn JS, Naroo SA, Robertson L, Kennedy R. Effectiveness of nonpharmacologic treatments for acute seasonal allergic conjunctivitis. *Ophthalmology* 2014;121:72–8.
- [58] Mateo Orobias AJ, Saa J, Ollero Lorenzo A, Herreras JM. Combination of hyaluronic acid, carmellose, and osmoprotectants for the treatment of dry eye disease. *Clin Ophthalmol* 2018;12:453–61.
- [59] Leurs R, Church MK, Taglialatela M. H1-antihistamines: inverse agonism, anti-inflammatory actions and cardiac effects. *Clin Exp Allergy* 2002;32:489–98.
- [60] Bielory L, Lien KW, Bigelsen S. Efficacy and tolerability of newer antihistamines in the treatment of allergic conjunctivitis. *Drugs* 2005;65:215–28.
- [61] Cook EB, Stahl JL, Barney NP, Graziano FM. Mechanisms of antihistamines and mast cell stabilizers in ocular allergic inflammation. *Curr Drug Targets Inflamm Allergy* 2002;1:167–80.
- [62] Foreman JC. Substance P and calcitonin gene-related peptide: effects on mast cells and in human skin. *Int Arch Allergy Appl Immunol* 1987;82:366–71.
- [63] Ciprandi G, Buscaglia S, Cerqueti PM, Canonica GW. Drug treatment of allergic conjunctivitis. A review of the evidence. *Drugs* 1992;43:154–76.
- [64] McClain RW, Yentzer BA, Feldman SR. Comparison of skin concentrations following topical versus oral corticosteroid treatment: reconsidering the treatment of common inflammatory dermatoses. *J Drugs Dermatol* 2009;8:1076–9.
- [65] Nivenius E, van der Ploeg I, Jung K, Chryssanthou E, van Hage M, Montan PG. Tacrolimus ointment vs steroid ointment for eyelid dermatitis in patients with atopic keratoconjunctivitis. *Eye (Lond)* 2007;21:968–75.
- [66] Attas-Fox L, Barkana Y, Iskhakov V, Rayvich S, Gerber Y, Morad Y, et al. Topical tacrolimus 0.03% ointment for intractable allergic conjunctivitis: an open-label pilot study. *Curr Eye Res* 2008;33:545–9.
- [67] Erdinest N, Solomon A. Topical immunomodulators in the management of allergic eye diseases. *Curr Opin Allergy Clin Immunol* 2014;14:457–63.
- [68] Hingorani M, Calder VL, Buckley RJ, Lightman S. The immunomodulatory effect of topical cyclosporin A in atopic keratoconjunctivitis. *Invest Ophthalmol Vis Sci* 1999;40:392–9.
- [69] Daniell M, Constantinou M, Vu HT, Taylor HR. Randomised controlled trial of topical ciclosporin A in steroid dependent allergic conjunctivitis. *Br J Ophthalmol* 2006;90:461–4.
- [70] Akpek EK, Dart JK, Watson S, Christen W, Dursun D, Yoo S, et al. A randomized trial of topical cyclosporin 0.05% in topical steroid-resistant atopic keratoconjunctivitis. *Ophthalmology* 2004;111:476–82.
- [71] Tomida I, Schlote T, Bräuning J, Heide PE, Zierhut M. [Cyclosporin A 2% eyedrops in therapy of atopic and vernal keratoconjunctivitis]. *Ophthalmologie* 2002;99:761–7.
- [72] Wan KH-N, Chen LJ, Rong SS, Pang CP, Young AL. Topical cyclosporine in the treatment of allergic conjunctivitis: a meta-analysis. *Ophthalmology* 2013;120:2197–203. doi:10.1016/j.ophtha.2013.03.044.
- [73] Sall K, Stevenson OD, Mundorf TK, Reis BL. Two multicenter, randomized studies of the efficacy and safety of cyclosporine ophthalmic emulsion in moderate to severe dry eye disease. *CsA Phase 3 Study Group. Ophthalmology* 2000;107:631–9.
- [74] Robert PY, Leconte V, Olivé C, Ratsimbazafy V, Javerliat M, Adenis JP. [Cyclosporin A eyedrops: manufacturing, toxicity, pharmacokinetics and indications in 2000]. *J Fr Ophtalmol* 2001;24:527–35.
- [75] Hingorani M, Moodaley L, Calder VL, Buckley RJ, Lightman S. A randomized, placebo-controlled trial of topical cyclosporin A in steroid-dependent atopic keratoconjunctivitis. *Ophthalmology* 1998;105:1715–20.
- [76] Cornish KS, Gregory ME, Ramaesh K. Systemic cyclosporin A in severe atopic keratoconjunctivitis. *Eur J Ophthalmol* 2010;20:844–51.
- [77] Ruzicka T, Bieber T, Schöpf E, Rubins A, Dobozy A, Bos JD, et al. A short-term trial of tacrolimus ointment for atopic dermatitis. *European Tacrolimus Multicenter Atopic Dermatitis Study Group. N Engl J Med* 1997;337:816–21.
- [78] Pucci N, Caputo R, di Grande L, de Libero C, Mori F, Barni S, et al. Tacrolimus vs. cyclosporine eyedrops in severe cyclosporine-resistant vernal keratoconjunctivitis: A randomized, comparative, double-blind, crossover study. *Pediatr Allergy Immunol* 2015;26:256–61.

- [79] Ohashi Y, Ebihara N, Fujishima H, Fukushima A, Kumagai N, Nakagawa Y, et al. A Randomized, Placebo-Controlled Clinical Trial of Tacrolimus Ophthalmic Suspension 0.1% in Severe Allergic Conjunctivitis. *J Ocul Pharmacol Ther* 2010;26:165–73.
- [80] Cury Martins J, Martins C, Aoki V, Gois AFT, Ishii HA, da Silva EMK. Topical tacrolimus for atopic dermatitis. *Cochrane Database Syst Rev* 2015:CD009864.
- [81] Undre NA. [Pharmacokinetics of tacrolimus following topical application of tacrolimus ointment in adult and paediatric patients with atopic dermatitis]. *Actas Dermosifiliogr* 2008;99 Suppl 2:2–7.
- [82] Barot RK, Shitole SC, Bhagat N, Patil D, Sawant P, Patil K. Therapeutic effect of 0.1% Tacrolimus Eye Ointment in Allergic Ocular Diseases. *J Clin Diagn Res* 2016;10:NC05-09.
- [83] Miyazaki D, Fukushima A, Ohashi Y, Ebihara N, Uchio E, Okamoto S, et al. Steroid-Sparing Effect of 0.1% Tacrolimus Eye Drop for Treatment of Shield Ulcer and Corneal Epitheliopathy in Refractory Allergic Ocular Diseases. *Ophthalmology* 2017;124:287–94.
- [84] Goujon C, Bérard F, Dahel K, Guillot I, Hennino A, Nosbaum A, et al. Methotrexate for the treatment of adult atopic dermatitis. *Eur J Dermatol* 2006;16:155–8.
- [85] Li J, Luo X, Ke H, Liang L. Recalcitrant Atopic Keratoconjunctivitis in Children: A Case Report and Literature Review. *Pediatrics* 2018;141:S470–4.
- [86] Simpson EL, Bieber T, Guttman-Yassky E, Beck LA, Blauvelt A, Cork MJ, et al. Two Phase 3 Trials of Dupilumab versus Placebo in Atopic Dermatitis. *N Engl J Med* 2016;375:2335–48.
- [87] de Bruin-Weller M, Thaçi D, Smith CH, Reich K, Cork MJ, Radin A, et al. Dupilumab with concomitant topical corticosteroid treatment in adults with atopic dermatitis with an inadequate response or intolerance to ciclosporin A or when this treatment is medically inadvisable: a placebo-controlled, randomized phase III clinical trial. *Br J Dermatol* 2018;178:1083–101.
- [88] Faiz S, Giovannelli J, Podevin C, Jachiet M, Bouaziz J-D, Reguiat Z, et al. Effectiveness and safety of dupilumab for the treatment of atopic dermatitis in a real-life French multicenter adult cohort. *J Am Acad Dermatol* 2019;81:143–51.
- [89] Akinlade B, Guttman-Yassky E, de Bruin-Weller M, Simpson EL, Blauvelt A, Cork MJ, et al. Conjunctivitis in dupilumab clinical trials. *Br J Dermatol* 2019.
- [90] Thyssen JP, de Bruin-Weller MS, Paller AS, Leshem YA, Vestergaard C, Deleuran M, et al. Conjunctivitis in atopic dermatitis patients with and without dupilumab therapy - international eczema council survey and opinion. *J Eur Acad Dermatol Venereol* 2019;33:1224–31.
- [91] Logsdon SL, Oettgen HC. Anti-IgE therapy: clinical utility and mechanistic insights. *Curr Top Microbiol Immunol* 2015;388:39–61.
- [92] Sánchez J, Cardona R. Omalizumab. An option in vernal keratoconjunctivitis? *Allergol Immunopathol (Madr)* 2012;40:319–20.
- [93] Occasi F, Duse M, Nebbioso M, De Castro G, Di Fraia M, Capata G, et al. Vernal keratoconjunctivitis treated with omalizumab: A case series. *Pediatr Allergy Immunol* 2017;28:503–5.
- [94] Heffler E, Picardi G, Liuzzo MT, Pistorio MP, Crimi N. Omalizumab Treatment of Vernal Keratoconjunctivitis. *JAMA Ophthalmol* 2016;134:461–3.
- [95] Taillé C, Doan S, Neukirch C, Aubier M. Omalizumab for severe atopic keratoconjunctivitis. *BMJ Case Rep* 2010;2010.
- [96] Margolis R, Thakrar V, Perez VL. Role of rigid gas-permeable scleral contact lenses in the management of advanced atopic keratoconjunctivitis. *Cornea* 2007;26:1032–4.
- [97] Lemp MA, Bielory L. Contact lenses and associated anterior segment disorders: dry eye disease, blepharitis, and allergy. *Immunol Allergy Clin North Am* 2008;28:105–17, vi–vii.
- [98] Rossi P, Delcampe A, Gueudry J, Duncombe A, Gabison E, Doan S, et al. Traitement des sécheresses oculaires sévères secondaires à la maladie du greffon contre l'hôte chronique par lentilles sclérales perméables à l'oxygène 2015.
- [99] Virchow JC, Kay S, Demoly P, Mullol J, Canonica W, Higgins V. Impact of ocular symptoms on quality of life (QoL), work productivity and resource utilisation in allergic rhinitis patients--an observational, cross sectional study in four countries in Europe. *J Med Econ* 2011;14:305–14.
- [100] Pitt AD, Smith AF, Lindsell L, Voon LW, Rose PW, Bron AJ. Economic and quality-of-life impact of seasonal allergic conjunctivitis in Oxfordshire. *Ophthalmic Epidemiol* 2004;11:17–33.
- [101] Sobolewska B, Zierhut M. Atopic keratoconjunctivitis. *Klin Monbl Augenheilkd* 2014;231:512–7.
- [102] Hingorani M, Calder VL, Buckley RJ, Lightman S. The immunomodulatory effect of topical cyclosporin A in atopic keratoconjunctivitis. *Invest Ophthalmol Vis Sci* 1999;40:392–9.
- [103] Daniel BS, Orchard D. Ocular side-effects of topical corticosteroids: what a dermatologist needs to know. *Australas J Dermatol* 2015;56:164–9.
- [104] Al-Amri AM. Long-term follow-up of tacrolimus ointment for treatment of atopic keratoconjunctivitis. *Am J Ophthalmol* 2014;157:280–6.

- [105] Rikkers SM, Holland GN, Drayton GE, Michel FK, Torres MF, Takahashi S. Topical tacrolimus treatment of atopic eyelid disease. *Am J Ophthalmol* 2003;135:297–302.
- [106] Mangione CM, Lee PP, Pitts J, Gutierrez P, Berry S, Hays RD. Psychometric properties of the National Eye Institute Visual Function Questionnaire (NEI-VFQ). NEI-VFQ Field Test Investigators. *Arch Ophthalmol* 1998;116:1496–504.
- [107] Pisella P-J, Baudouin C, Hoang-Xuan T. *Surface oculaire: Rapport SFO 2015*. Elsevier Masson; 2015.
- [108] Schiffman RM, Christianson MD, Jacobsen G, Hirsch JD, Reis BL. Reliability and validity of the Ocular Surface Disease Index. *Arch Ophthalmol* 2000;118:615–21.
- [109] Westland T, de Bruin-Weller MS, Van der Lelij A. Treatment of atopic keratoconjunctivitis in patients with atopic dermatitis: is ocular application of tacrolimus an option? *J Eur Acad Dermatol Venereol* 2013;27:1187–9.
- [110] Zribi H, Descamps V, Hoang-Xuan T, Crickx B, Doan S. Dramatic improvement of atopic keratoconjunctivitis after topical treatment with tacrolimus ointment restricted to the eyelids. *J Eur Acad Dermatol Venereol* 2009;23:489–90.
- [111] Rouimi F, Bouillot A, Baudouin C, Labbé A. Topical cyclosporine A and risk of ocular surface neoplasia. *J Fr Ophtalmol* 2018;41:122–8.

IV. Annexes

OSDI

Veillez répondre aux questions suivantes en cochant la case qui correspond le mieux à votre cas.

La semaine passée, avez-vous eu les problèmes suivants :

		Tout le temps	La plupart du temps	La moitié du temps	De temps en temps	Jamais
1	Sensibilité des yeux à la lumière ?	<input type="checkbox"/>	<input type="checkbox"/>	<input type="checkbox"/>	<input type="checkbox"/>	<input type="checkbox"/>
2	Sensation de sable dans les yeux ?	<input type="checkbox"/>	<input type="checkbox"/>	<input type="checkbox"/>	<input type="checkbox"/>	<input type="checkbox"/>
3	Douleur ou irritation au niveau des yeux ?	<input type="checkbox"/>	<input type="checkbox"/>	<input type="checkbox"/>	<input type="checkbox"/>	<input type="checkbox"/>
4	Vision trouble ?	<input type="checkbox"/>	<input type="checkbox"/>	<input type="checkbox"/>	<input type="checkbox"/>	<input type="checkbox"/>
5	Mauvaise vision ?	<input type="checkbox"/>	<input type="checkbox"/>	<input type="checkbox"/>	<input type="checkbox"/>	<input type="checkbox"/>

La semaine passée, les problèmes que vous avez aux yeux vous ont-ils gêné(e) pour...

		Tout le temps	La plupart du temps	La moitié du temps	De temps en temps	Jamais	Non concerné(e)
6	lire ?	<input type="checkbox"/>	<input type="checkbox"/>	<input type="checkbox"/>	<input type="checkbox"/>	<input type="checkbox"/>	<input type="checkbox"/>
7	conduire de nuit ?	<input type="checkbox"/>	<input type="checkbox"/>	<input type="checkbox"/>	<input type="checkbox"/>	<input type="checkbox"/>	<input type="checkbox"/>
8	utiliser un ordinateur ou un distributeur automatique de billet ?	<input type="checkbox"/>	<input type="checkbox"/>	<input type="checkbox"/>	<input type="checkbox"/>	<input type="checkbox"/>	<input type="checkbox"/>
9	regarder la télévision ?	<input type="checkbox"/>	<input type="checkbox"/>	<input type="checkbox"/>	<input type="checkbox"/>	<input type="checkbox"/>	<input type="checkbox"/>

La semaine passée, avez-vous eu une sensation désagréable au niveau des yeux...

		Tout le temps	La plupart du temps	La moitié du temps	De temps en temps	Jamais	Non concerné(e)
10	quand il y avait du vent ?	<input type="checkbox"/>	<input type="checkbox"/>	<input type="checkbox"/>	<input type="checkbox"/>	<input type="checkbox"/>	<input type="checkbox"/>
11	quand vous étiez dans un endroit peu humide (air très sec) ?	<input type="checkbox"/>	<input type="checkbox"/>	<input type="checkbox"/>	<input type="checkbox"/>	<input type="checkbox"/>	<input type="checkbox"/>
12	quand vous étiez dans un endroit climatisé ?	<input type="checkbox"/>	<input type="checkbox"/>	<input type="checkbox"/>	<input type="checkbox"/>	<input type="checkbox"/>	<input type="checkbox"/>

NEI-VFQ25

	QUESTIONNAIRE DE QUALITE DE VIE interview	Version 1
		Diffusion le :
		Page 2 sur 8

1^{ère} PARTIE – ETAT DE SANTE GENERAL ET VUE

1. Dans l'ensemble, pensez-vous que votre santé est :

(entourez un chiffre)

LIRE LES REPONSES	Excellente.....	1
	Très bonne	2
	Bonne	3
	Médiocre.....	4
	Mauvaise	5

2. Actuellement, lorsque vous regardez avec les deux yeux en même temps, vous diriez que votre vue (avec lunettes ou lentilles, si vous les portez) est excellente, bonne, moyenne, mauvaise, ou très mauvaise, ou bien êtes-vous complètement aveugle ?

(entourez un chiffre)

LIRE LES REPONSES	Excellente.....	1
	Bonne	2
	Moyenne.....	3
	Mauvaise	4
	Très mauvaise	5
	Complètement aveugle.....	6

3. Etes-vous inquiet(ète) au sujet de votre vue ?

(entourez un chiffre)

LIRE LES REPONSES	Jamais	1
	Rarement.....	2
	Quelquefois	3
	Très souvent.....	4
	Tout le temps.....	5

4. Avez-vous eu des douleurs ou une gêne dans les yeux ou autour des yeux (par exemple : brûlures ou démangeaisons) ?

(entourez un chiffre)

LIRE LES REPONSES	Aucune douleur ou gêne	1
	Douleurs ou gêne légère(s)	2
	Douleurs ou gêne modérée(s).....	3
	Douleurs ou gêne forte(s).....	4
	Douleurs ou gêne très forte(s).....	5

2^{ème} PARTIE – DIFFICULTES DANS VOS ACTIVITES

Les questions suivantes portent sur les difficultés que vous pouvez rencontrer dans certaines activités quand vous portez vos lunettes ou vos lentilles (si vous les utilisez pour ces activités).

5. Avez-vous du mal à lire les caractères d'imprimerie de taille normale dans les journaux ?

(LIRE LES REPONSES AU BESOIN)

(entourez un chiffre)

- Pas du tout 1
- Un peu..... 2
- Moyennement..... 3
- Enormément..... 4
- Arrêté de le faire à cause de votre vue..... 5
- Arrêté de le faire pour d'autres raisons ou par manque d'intérêt..... 6

6. Avez-vous du mal à faire certaines tâches ou certains passe-temps qui exigent de bien voir de près, comme faire la cuisine, de la couture, bricoler dans la maison ou utiliser des petits outils ?

(LIRE LES REPONSES AU BESOIN)

(entourez un chiffre)

- Pas du tout 1
- Un peu..... 2
- Moyennement..... 3
- Enormément..... 4
- Arrêté de le faire à cause de votre vue..... 5
- Arrêté de le faire pour d'autres raisons ou par manque d'intérêt..... 6

7. A cause de votre vue, avez-vous du mal à retrouver quelque chose sur une étagère encombrée ?

(LIRE LES REPONSES AU BESOIN)

(entourez un chiffre)

- Pas du tout 1
- Un peu..... 2
- Moyennement..... 3
- Enormément..... 4
- Arrêté de le faire à cause de votre vue..... 5
- Arrêté de le faire pour d'autres raisons ou par manque d'intérêt..... 6



**QUESTIONNAIRE
DE QUALITE DE VIE**
interview

Version 1

Diffusion le :

Page 4 sur 8

8. Avez-vous du mal à lire les panneaux de circulation ou les enseignes de magasins dans la rue ?

(LIRE LES REPONSES AU BESOIN)

(entourez un chiffre)

- Pas du tout 1
- Un peu 2
- Moyennement 3
- Enormément 4
- Arrêté de le faire à cause de votre vue 5
- Arrêté de le faire pour d'autres raisons ou par manque d'intérêt 6

9. A cause de votre vue, avez-vous du mal à descendre des marches, un escalier ou les rebords de trottoirs la nuit ou quand l'éclairage est faible ?

(LIRE LES REPONSES AU BESOIN)

(entourez un chiffre)

- Pas du tout 1
- Un peu 2
- Moyennement 3
- Enormément 4
- Arrêté de le faire à cause de votre vue 5
- Arrêté de le faire pour d'autres raisons ou par manque d'intérêt 6

10. A cause de votre vue, avez-vous du mal à remarquer ce qui se trouve sur le côté quand vous marchez ?

(LIRE LES REPONSES AU BESOIN)

(entourez un chiffre)

- Pas du tout 1
- Un peu 2
- Moyennement 3
- Enormément 4
- Arrêté de le faire à cause de votre vue 5
- Arrêté de le faire pour d'autres raisons ou par manque d'intérêt 6



QUESTIONNAIRE DE QUALITE DE VIE interview

Version 1

Diffusion le :

Page 5 sur 8

11. A cause de votre vue, avez-vous du mal à voir comment les gens réagissent à ce que vous dites ?

(LIRE LES REPONSES AU BESOIN)

(entourez un chiffre)

- Pas du tout 1
- Un peu 2
- Moyennement 3
- Enormément 4
- Arrêté de le faire à cause de votre vue 5
- Arrêté de le faire pour d'autres raisons ou
par manque d'intérêt 6

12. A cause de votre vue, avez-vous du mal à choisir vos vêtements et à les assortir ?

(LIRE LES REPONSES AU BESOIN)

(entourez un chiffre)

- Pas du tout 1
- Un peu 2
- Moyennement 3
- Enormément 4
- Arrêté de le faire à cause de votre vue 5
- Arrêté de le faire pour d'autres raisons ou
par manque d'intérêt 6

13. A cause de votre vue, avez-vous du mal à rendre visite à des gens, à aller dans des soirées ou au restaurant ?

(LIRE LES REPONSES AU BESOIN)

(entourez un chiffre)

- Pas du tout 1
- Un peu 2
- Moyennement 3
- Enormément 4
- Arrêté de le faire à cause de votre vue 5
- Arrêté de le faire pour d'autres raisons ou
par manque d'intérêt 6

14. A cause de votre vue, avez-vous du mal à aller au cinéma, au théâtre ou à assister à des rencontres sportives ?

(LIRE LES REPONSES AU BESOIN)

(entourez un chiffre)

- Pas du tout 1
- Un peu 2
- Moyennement 3
- Enormément 4
- Arrêté de le faire à cause de votre vue 5
- Arrêté de le faire pour d'autres raisons ou
par manque d'intérêt 6

15. Conduisez-vous actuellement, au moins une fois de temps en temps ?

(entourez un chiffre)

Oui 1 Passez à la question 15.c.
Non 2

15.a. SI NON, DEMANDER : est-ce parce que vous n'avez jamais conduit ou bien vous avez arrêté de conduire ?

(entourez un chiffre)

Jamais conduit 1 *Passez à la 3ème partie, question 17*
Arrêté de conduire 2

15.b. SI ARRET DE LA CONDUITE : c'était surtout à cause de votre vue ou surtout pour d'autres raisons, ou à la fois à cause de votre vue et pour d'autres raisons ?

(entourez un chiffre)

Surtout à cause de votre vue 1 *Passez à la 3ème partie, question 17*
Surtout pour d'autres raisons 2 *Passez à la 3ème partie, question 17*
Pour les deux à la fois 3 *Passez à la 3ème partie, question 17*

15.c. SI CONDUITE COURANTE : avez-vous du mal à conduire de jour dans des endroits familiers ?

(entourez un chiffre)

Pas du tout 1
Un peu 2
Moyennement 3
Enormément 4

16. Avez-vous du mal à conduire de nuit ?

(LIRE LES REPONSES AU BESOIN)

(entourez un chiffre)

Pas du tout 1
Un peu 2
Moyennement 3
Enormément 4
Arrêté de la faire à cause de votre vue 5
Arrêté de le faire pour d'autres raisons ou
par manque d'intérêt 6

16.a. Avez-vous du mal à conduire dans des conditions difficiles, comme des mauvaises conditions météorologiques, dans les embouteillages, sur l'autoroute, ou en ville ?

(LIRE LES REPONSES AU BESOIN)

(entourez un chiffre)

Pas du tout 1
Un peu 2
Moyennement 3
Enormément 4
Arrêté de la faire à cause de votre vue 5
Arrêté de le faire pour d'autres raisons ou
par manque d'intérêt 6

3^{eme} PARTIE – VOS REACTIONS A VOS PROBLEMES DE VUE

Les questions suivantes portent sur ce qui vous arrive peut-être à cause de votre vue. Pour chaque question, je souhaite que vous m'indiquiez si c'est vrai en permanence, très souvent, quelquefois, rarement ou jamais.

LIRE LES REPONSES

(Entourez un chiffre sur chaque ligne)

	En permanence	Très souvent	Quelquefois	Rarement	Jamais
17. <u>Faites-vous moins de choses</u> que vous ne le voudriez à cause de votre vue ?	1	2	3	4	5
18. <u>Etes-vous limité(e)</u> dans le temps que vous consacrez à votre travail ou à vos activités à cause de votre vue ?	1	2	3	4	5
19. Les douleurs ou la gêne ressentie(s) <u>dans ou autour des yeux</u> , par exemple brûlures ou démangeaisons, vous empêchent-elles de faire ce que vous aimeriez faire ?	1	2	3	4	5



QUESTIONNAIRE DE QUALITE DE VIE interview

Version 1

Diffusion le :

Page 8 sur 8

Pour chacune des phrases suivantes, merci de me dire si, dans votre situation, c'est entièrement vrai, plutôt vrai, plutôt faux, entièrement faux ou si vous n'en n'êtes pas certain(e).

(Entourez un chiffre sur chaque ligne)

	Entièrement vrai	Plutôt vrai	Pas certain(e)	Plutôt faux	Entièrement faux
20. Je <u>reste chez moi la plupart du temps</u> à cause de ma vue.....	1	2	3	4	5
21. Je me sens souvent <u>contrarié(e) et insatisfait(e)</u> à cause de ma vue.....	1	2	3	4	5
22. Je <u>maîtrise beaucoup moins bien</u> ce que je fais à cause de ma vue.....	1	2	3	4	5
23. A cause de ma vue, je dois <u>trop compter sur ce que me disent les autres.</u>	1	2	3	4	5
24. J'ai <u>beaucoup besoin de l'aide</u> des autres à cause de ma vue.....	1	2	3	4	5
25. Je m'inquiète à l'idée de <u>faire des choses embarrassantes pour moi-même ou pour les autres</u> , à cause de ma vue.....	1	2	3	4	5

C'est la fin de l'interview. Merci beaucoup de votre temps et de votre coopération.

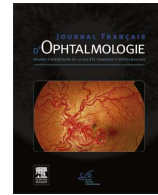


Disponible en ligne sur

ScienceDirect
www.sciencedirect.com

Elsevier Masson France

EM|consulte
www.em-consulte.com



ARTICLE ORIGINAL

Tacrolimus pommade dans la prise en charge de la kératoconjonctivite atopique[☆]



Tacrolimus ointment in the management of atopic keratoconjunctivitis

D. Benaim^a, F. Tétart^b, O. Bauvin^b, A. Delcampe^a,
P. Joly^b, M. Muraine^a, J. Gueudry^{a,*}

^a Service d'ophtalmologie, CHU de Rouen, 1, rue de Germont, 76000 Rouen, France

^b Service de dermatologie, CHU de Rouen, 1, rue de Germont, 76000 Rouen, France

Reçu le 2 mai 2018 ; accepté le 26 juillet 2018
Disponible sur Internet le 29 mars 2019

MOTS CLÉS

Tacrolimus ;
Kératite ;
Conjonctivite ;
Atopie

Résumé

Introduction. — La kératoconjonctivite atopique est fréquemment associée à un eczéma palpébral. Elle peut nécessiter le recours aux corticoïdes locaux dont l'utilisation prolongée est source de complications oculaires. Le tacrolimus est un immunosuppresseur, utilisé en application cutanée dans la dermatite atopique. Le but de cette étude est d'évaluer l'efficacité et la tolérance du tacrolimus 0,1 % pommade en application palpébrale dans la kératoconjonctivite atopique.

Patients et méthodes. — Il s'agit d'une étude rétrospective, monocentrique, réalisée entre juin 2014 et février 2017. Les patients présentant une kératoconjonctivite atopique non contrôlée par les traitements médicaux de première intention ont été inclus. Le critère de jugement principal a été l'évolution des signes fonctionnels évaluée par les scores de qualité de vie NEI-VFQ25 et OSDI. Les critères secondaires ont été l'acuité visuelle et la consommation de corticoïdes locaux.

Résultats. — Parmi les 18 patients inclus, l'âge moyen était de $37,9 \pm 16,8$ ans. La première consultation de contrôle survenait en moyenne $68,3 \pm 55,3$ jours après l'initiation du traitement. Le score NEI-VFQ25 était amélioré significativement pour sept de ses sous-scores ($p < 0,05$) et l'OSDI moyen diminuait significativement de $52,3 \pm 26,2$ à $22,0 \pm 27,0$ ($p < 0,001$) témoignant d'une diminution de la gêne oculaire. Une réduction significative du nombre de patients ayant recours à une corticothérapie locale a été observée. Il n'y avait pas de modification significative de l'acuité visuelle.

[☆] Ce travail a fait l'objet d'une présentation orale lors du 123^e congrès de la Société française d'ophtalmologie, à Paris en mai 2017.

* Auteur correspondant.

Adresse e-mail : julie.gueudry@chu-rouen.fr (J. Gueudry).

Tacrolimus eyelid ointment in the management of atopic keratoconjunctivitis

Introduction

Atopic keratoconjunctivitis is associated with eyelid eczema. It may require the use of local corticosteroids which if prolonged can be a source of ocular complications. Tacrolimus is an immunosuppressant used in cutaneous application in atopic dermatitis. The aim of this study was to measure the efficacy and tolerance of tacrolimus 0.1% ointment in palpebral application in atopic keratoconjunctivitis.

Materials and methods

This retrospective, single-center study was conducted between June 2014 and February 2017. Patients with atopic keratoconjunctivitis not controlled by first-line medical treatments were included. The primary endpoint was the evolution of functional signs as assessed by the NEI-VFQ25 and OSDI quality of life scores. Secondary endpoints were visual acuity and local corticosteroid use.

Results

Among the 18 patients included, the mean age was 37.9 ± 16.8 years. The first follow-up visit was on average 68.3 ± 55.3 days after initiation of treatment. The NEI-VFQ25 score was significantly improved for seven of its sub-scores (p

<0.05) and the mean OSDI decreased significantly from 52.3 ± 26.2 to 22.0 ± 27.0 ($p < 0.001$) showing a decrease in eye discomfort. A significant reduction was observed in the number of patients using local corticosteroids. There was no significant change in visual acuity.

Conclusion

Tacrolimus ointment 0.1% in palpebral application appears to be an effective treatment for the management of atopic keratoconjunctivitis.

KEYWORDS: Tacrolimus; keratitis ; conjunctivitis ; atopy

Tacrolimus pommade dans la prise en charge de la kérato-conjonctivite atopique

Introduction

La kérato-conjonctivite atopique est fréquemment associée à un eczéma palpébral. Elle peut nécessiter le recours aux corticoïdes locaux dont l'utilisation prolongée est source de complications oculaires. Le tacrolimus est un immunosuppresseur, utilisé en application cutanée dans la dermatite atopique. Le but de cette étude est d'évaluer l'efficacité et la tolérance du tacrolimus 0,1% pommade en application palpébrale dans la kérato-conjonctivite atopique.

Patients et Méthodes

Il s'agit d'une étude rétrospective, monocentrique, réalisée entre juin 2014 et février 2017. Les patients présentant une kérato-conjonctivite atopique non contrôlée par les traitements médicaux de première intention ont été inclus. Le critère de jugement principal a été l'évolution des signes fonctionnels évaluée par les scores de qualité de vie NEI-VFQ25 et OSDI. Les critères secondaires ont été l'acuité visuelle et la consommation de corticoïdes locaux.

Résultats

Parmi les 18 patients inclus, l'âge moyen était de $37,9 \pm 16,8$ ans. La première consultation de contrôle survenait en moyenne $68,3 \pm 55,3$ jours après l'initiation du traitement. Le score NEI-VFQ25 était amélioré significativement pour sept de ses sous-scores ($p < 0,05$) et l'OSDI moyen diminuait significativement de $52,3 \pm 26,2$ à $22,0 \pm 27,0$ ($p < 0,001$) témoignant d'une diminution de la gêne oculaire. Une réduction significative du nombre de patients ayant recours à une corticothérapie locale a été observée. Il n'y avait pas de modification significative de l'acuité visuelle.

Conclusion

Le tacrolimus pommade 0,1% en application palpébrale semble être un traitement efficace dans la prise en charge de la kérato-conjonctivite atopique.

MOTS-CLES: Tacrolimus ; kératite ; conjonctivite ; atopie