



HAL
open science

Prise en charge accélérée des hydrops cornéens aigus par sutures pré-descémétiques et adaptation en lentille sclérale

Margaux Duchene

► To cite this version:

Margaux Duchene. Prise en charge accélérée des hydrops cornéens aigus par sutures pré-descémétiques et adaptation en lentille sclérale. Médecine humaine et pathologie. 2019. dumas-02866571

HAL Id: dumas-02866571

<https://dumas.ccsd.cnrs.fr/dumas-02866571>

Submitted on 12 Jun 2020

HAL is a multi-disciplinary open access archive for the deposit and dissemination of scientific research documents, whether they are published or not. The documents may come from teaching and research institutions in France or abroad, or from public or private research centers.

L'archive ouverte pluridisciplinaire **HAL**, est destinée au dépôt et à la diffusion de documents scientifiques de niveau recherche, publiés ou non, émanant des établissements d'enseignement et de recherche français ou étrangers, des laboratoires publics ou privés.

FACULTE MIXTE DE MEDECINE ET DE PHARMACIE DE ROUEN

Année 2019

THESE POUR LE DOCTORAT EN MEDECINE

(Diplôme d'Etat)

PAR

Margaux DUCHENE

Née le 15 novembre 1990 à L'Haÿ-les-Roses

PRESENTEE ET SOUTENUE PUBLIQUEMENT
LE 27 SEPTEMBRE 2019

**Prise en charge accélérée des hydrops cornéens
aigus par sutures pré-descemétiques et
adaptation en lentille sclérale**

Président du jury:	M. le Professeur Marc MURAINÉ
Directeur de thèse:	M. le Professeur Marc MURAINÉ
Membres du jury:	M. le Professeur Jean Claude QUINTYN
	Mme. Le Docteur Françoise ERNOULD
	M. le Docteur Etienne LETESSON

ANNEE UNIVERSITAIRE 2018 - 2019

U.F.R. SANTÉ DE ROUEN

DOYEN : **Professeur Benoît VEBER**

ASSESEURS : **Professeur Michel GUERBET**
Professeur Agnès LIARD-ZMUDA
Professeur Guillaume SAVOYE

I - MEDECINE

PROFESSEURS DES UNIVERSITES – PRATICIENS HOSPITALIERS

Mr Frédéric ANSELME	HCN	Cardiologie
Mme Gisèle APTER	Havre	Pédopsychiatrie
Mme Isabelle AUQUIT AUCKBUR	HCN	Chirurgie plastique
Mr Jean-Marc BASTE	HCN	Chirurgie Thoracique
Mr Fabrice BAUER	HCN	Cardiologie
Mme Soumeya BEKRI	HCN	Biochimie et biologie moléculaire
Mr Ygal BENHAMOU	HCN	Médecine interne
Mr Jacques BENICHOU	HCN	Bio statistiques et informatique médicale
Mr Olivier BOYER	UFR	Immunologie
Mme Sophie CANDON	HCN	Immunologie
Mr François CARON	HCN	Maladies infectieuses et tropicales
Mr Philippe CHASSAGNE	HCN	Médecine interne (gériatrie)
Mr Vincent COMPERE	HCN	Anesthésiologie et réanimation chirurgicale
Mr Jean-Nicolas CORNU	HCN	Urologie
Mr Antoine CUVELIER	HB	Pneumologie

Mr Jean-Nicolas DACHER	HCN	Radiologie et imagerie médicale
Mr Stéfán DARMONI communication	HCN	Informatique médicale et techniques de
Mr Pierre DECHELOTTE	HCN	Nutrition
Mr Stéphane DERREY	HCN	Neurochirurgie
Mr Frédéric DI FIORE	HCH-CB	Cancérologie
Mr Fabien DOGUET	HCN	Chirurgie Cardio Vasculaire
Mr Jean DOUCET	SJ	Thérapeutique - Médecine interne et gériatrie
Mr Bernard DUBRAY	CB	Radiothérapie
Mr Frank DUJARDIN	HCN	Chirurgie orthopédique - Traumatologie
Mr Fabrice DUPARC	HCN	Anatomie - Chirurgie orthopédique et traumatologie
Mr Eric DURAND	HCN	Cardiologie
Mr Bertrand DUREUIL	HCN	Anesthésiologie et réanimation chirurgicale
Mme Hélène ELTCHANINOFF	HCN	Cardiologie
Mr Manuel ETIENNE	HCN	Maladies infectieuses et tropicales
Mr Thierry FREBOURG	UFR	Génétique
Mr Pierre FREGER	HCN	Anatomie - Neurochirurgie
Mr Jean François GEHANNO	HCN	Médecine et santé au travail
Mr Emmanuel GERARDIN	HCN	Imagerie médicale
Mme Priscille GERARDIN	HCN	Pédopsychiatrie
M. Guillaume GOURCEROL	HCN	Physiologie
Mr Dominique GUERROT	HCN	Néphrologie
Mr Olivier GUILLIN	HCN	Psychiatrie Adultes
Mr Didier HANNEQUIN	HCN	Neurologie
Mr Claude HOUDAYER	HCN	Génétique
Mr Fabrice JARDIN	CB	Hématologie
Mr Luc-Marie JOLY	HCN	Médecine d'urgence
Mr Pascal JOLY	HCN	Dermato – Vénérologie
Mme Bouchra LAMIA	Havre	Pneumologie
Mme Annie LAQUERRIERE	HCN	Anatomie et cytologie pathologiques
Mr Vincent LAUDENBACH	HCN	Anesthésie et réanimation chirurgicale
Mr Joël LECHEVALLIER	HCN	Chirurgie infantile

Mr Hervé LEFEBVRE	HB	Endocrinologie et maladies métaboliques
Mr Thierry LEQUERRE	HB	Rhumatologie
Mme Anne-Marie LEROI	HCN	Physiologie
Mr Hervé LEVESQUE	HB	Médecine interne
Mme Agnès LIARD-ZMUDA	HCN	Chirurgie Infantile
Mr Pierre Yves LITZLER	HCN	Chirurgie cardiaque
Mr Bertrand MACE	HCN	Histologie, embryologie, cytogénétique
M. David MALTETE	HCN	Neurologie
Mr Christophe MARGUET	HCN	Pédiatrie
Mme Isabelle MARIE	HB	Médecine interne
Mr Jean-Paul MARIE	HCN	Oto-rhino-laryngologie
Mr Loïc MARPEAU	HCN	Gynécologie - Obstétrique
Mr Stéphane MARRET	HCN	Pédiatrie
Mme Véronique MERLE	HCN	Epidémiologie
Mr Pierre MICHEL	HCN	Hépto-gastro-entérologie
M. Benoit MISSET (<i>détachement</i>)	HCN	Réanimation Médicale Mr Jean-François
MUIR (<i>surnombre</i>)	HB	Pneumologie
Mr Marc MURAINÉ	HCN	Ophtalmologie
Mr Christophe PEILLON	HCN	Chirurgie générale
Mr Christian PFISTER	HCN	Urologie
Mr Jean-Christophe PLANTIER	HCN	Bactériologie - Virologie
Mr Didier PLISSONNIER	HCN	Chirurgie vasculaire
Mr Gaëtan PREVOST	HCN	Endocrinologie
Mr Jean-Christophe RICHARD (<i>détachement</i>)	HCN	Réanimation médicale - Médecine d'urgence
Mr Vincent RICHARD	UFR	Pharmacologie
Mme Nathalie RIVES	HCN	Biologie du développement et de la reproduction
Mr Horace ROMAN (<i>disponibilité</i>)	HCN	Gynécologie - Obstétrique
Mr Jean-Christophe SABOURIN	HCN	Anatomie - Pathologie
Mr Guillaume SAVOYE	HCN	Hépto-gastrologie
Mme Céline SAVOYE-COLLET	HCN	Imagerie médicale
Mme Pascale SCHNEIDER	HCN	Pédiatrie
Mr Michel SCOTTE	HCN	Chirurgie digestive

Mme Fabienne TAMION	HCN	Thérapeutique
Mr Luc THIBERVILLE	HCN	Pneumologie
Mr Christian THUILLEZ (<i>surnombre</i>)	HB	Pharmacologie
Mr Hervé TILLY	CB	Hématologie et transfusion
M. Gilles TOURNEL	HCN	Médecine Légale
Mr Olivier TROST	HCN	Chirurgie Maxillo-Faciale
Mr Jean-Jacques TUECH	HCN	Chirurgie digestive
Mr Jean-Pierre VANNIER (<i>surnombre</i>)	HCN	Pédiatrie génétique
Mr Benoît VEBER	HCN	Anesthésiologie - Réanimation chirurgicale
Mr Pierre VERA	CB	Biophysique et traitement de l'image
Mr Eric VERIN	HB	Service Santé Réadaptation
Mr Eric VERSPYCK	HCN	Gynécologie obstétrique
Mr Olivier VITTECOQ	HB	Rhumatologie
Mme Marie-Laure WELTER	HCN	Physiologie

MAITRES DE CONFERENCES DES UNIVERSITES – PRATICIENS HOSPITALIERS

Mme Noëlle BARBIER-FREBOURG	HCN	Bactériologie – Virologie
Mme Carole BRASSE LAGNEL	HCN	Biochimie
Mme Valérie BRIDOUX HUYBRECHTS	HCN	Chirurgie Vasculaire
Mr Gérard BUCHONNET	HCN	Hématologie
Mme Mireille CASTANET	HCN	Pédiatrie
Mme Nathalie CHASTAN	HCN	Neurophysiologie
Mme Sophie CLAEYSSENS	HCN	Biochimie et biologie moléculaire
Mr Moïse COEFFIER	HCN	Nutrition
Mr Serge JACQUOT	UFR	Immunologie
Mr Joël LADNER	HCN	Epidémiologie, économie de la santé
Mr Jean-Baptiste LATOUCHE	UFR	Biologie cellulaire
Mr Thomas MOUREZ (<i>détachement</i>)	HCN	Virologie

Mr Gaël NICOLAS	HCN	Génétique
Mme Muriel QUILLARD	HCN	Biochimie et biologie moléculaire
Mme Laëtitia ROLLIN	HCN	Médecine du Travail
Mr Mathieu SALAUN	HCN	Pneumologie
Mme Pascale SAUGIER-VEBER	HCN	Génétique
Mme Anne-Claire TOBENAS-DUJARDIN	HCN	Anatomie
Mr David WALLON	HCN	Neurologie
Mr Julien WILS	HCN	Pharmacologie

PROFESSEUR AGREGE OU CERTIFIE

Mr Thierry WABLE	UFR	Communication
Mme Mélanie AUVRAY-HAMEL	UFR	Anglais

II - PHARMACIE

PROFESSEURS

Mr Thierry BESSON	Chimie Thérapeutique
Mr Roland CAPRON (PU-PH)	Biophysique
Mr Jean COSTENTIN (Professeur émérite)	Pharmacologie
Mme Isabelle DUBUS	Biochimie
Mr François ESTOUR	Chimie Organique
Mr Loïc FAVENNEC (PU-PH)	Parasitologie
Mr Jean Pierre GOULLE (Professeur émérite)	Toxicologie
Mr Michel GUERBET	Toxicologie
Mme Isabelle LEROUX - NICOLLET	Physiologie
Mme Christelle MONTEIL	Toxicologie
Mme Martine PESTEL-CARON (PU-PH)	Microbiologie
Mr Rémi VARIN (PU-PH)	Pharmacie clinique
Mr Jean-Marie VAUGEUIS	Pharmacologie
Mr Philippe VERITE	Chimie analytique

MAITRES DE CONFERENCES

Mme Cécile BARBOT	Chimie Générale et Minérale
Mr Jérémy BELLIEN (MCU-PH)	Pharmacologie
Mr Frédéric BOUNOURE	Pharmacie Galénique
Mr Abdeslam CHAGRAOUI	Physiologie
Mme Camille CHARBONNIER (LE CLEZIO)	Statistiques
Mme Elizabeth CHOSSON	Botanique
Mme Marie Catherine CONCE-CHEMTOB santé	Législation pharmaceutique et économie de la
Mme Cécile CORBIERE	Biochimie

Mr Eric DITTMAR	Biophysique
Mme Nathalie DOURMAP	Pharmacologie
Mme Isabelle DUBUC	Pharmacologie
Mme Dominique DUTERTE- BOUCHER	Pharmacologie
Mr Abdelhakim ELOMRI	Pharmacognosie
Mr Gilles GARGALA (MCU-PH)	Parasitologie
Mme Nejla EL GHARBI-HAMZA	Chimie analytique
Mme Marie-Laure GROULT	Botanique
Mr Hervé HUE	Biophysique et mathématiques
Mme Laetitia LE GOFF	Parasitologie – Immunologie
Mme Hong LU	Biologie
M. Jérémie MARTINET (MCU-PH)	Immunologie
Mme Marine MALLETER	Toxicologie
Mme Sabine MENAGER	Chimie organique
Mme Tiphaine ROGEZ-FLORENT	Chimie analytique
Mr Mohamed SKIBA	Pharmacie galénique
Mme Malika SKIBA	Pharmacie galénique
Mme Christine THARASSE	Chimie thérapeutique
Mr Frédéric ZIEGLER	Biochimie

PROFESSEURS ASSOCIES

Mme Cécile GUERARD-DETUNCQ	Pharmacie officinale
Mr Jean-François HOUIVET	Pharmacie officinale

PROFESSEUR CERTIFIE

Mme Mathilde GUERIN	Anglais
----------------------------	---------

ASSISTANT HOSPITALO-UNIVERSITAIRE

Mme Anaïs SOARES	Bactériologie
-------------------------	---------------

ATTACHES TEMPORAIRES D'ENSEIGNEMENT ET DE RECHERCHE

Mme Sophie MOHAMED	Chimie Organique
---------------------------	------------------

LISTE DES RESPONSABLES DES DISCIPLINES PHARMACEUTIQUES

Mme Cécile BARBOT	Chimie Générale et minérale
Mr Thierry BESSON	Chimie thérapeutique
Mr Roland CAPRON	Biophysique
Mme Marie-Catherine CONCE-CHEMTOB	Législation et économie de la santé
Mme Elisabeth CHOSSON	Botanique
Mme Isabelle DUBUS	Biochimie
Mr Abdelhakim ELOMRI	Pharmacognosie
Mr Loïc FAVENNEC	Parasitologie
Mr Michel GUERBET	Toxicologie
Mr François ESTOUR	Chimie organique
Mme Isabelle LEROUX-NICOLLET	Physiologie
Mme Martine PESTEL-CARON	Microbiologie
Mr Mohamed SKIBA	Pharmacie galénique
Mr Rémi VARIN	Pharmacie clinique
M. Jean-Marie VAUGEOIS	Pharmacologie
Mr Philippe VERITE	Chimie analytique

III – MEDECINE GENERALE

PROFESSEUR DES UNIVERSITES MEDECIN GENERALISTE

Mr Jean-Loup **HERMIL** (PU-MG)

UFR Médecine générale

MAITRE DE CONFERENCE DES UNIVERSITES MEDECIN GENERALISTE

Mr Matthieu **SCHUERS** (MCU-MG)

UFR Médecine générale

PROFESSEURS ASSOCIES A MI-TEMPS – MEDECINS GENERALISTE

Mme Laëtitia **BOURDON**

UFR Médecine Générale

Mr Emmanuel **LEFEBVRE**

UFR Médecine Générale

Mme Elisabeth **MAUVIARD**

UFR Médecine générale

Mr Philippe **NGUYEN THANH**

UFR Médecine générale

Mme Marie Thérèse **THUEUX**

UFR Médecine générale

MAITRE DE CONFERENCES ASSOCIE A MI-TEMPS – MEDECINS GENERALISTES

Mr Pascal **BOULET**

UFR Médecine générale

Mr Emmanuel **HAZARD**

UFR Médecine Générale

Mme Marianne **LAINÉ**

UFR Médecine Générale

Mme Lucile **PELLERIN**

UFR Médecine générale

Mme Yveline **SEVRIN**

UFR Médecine générale

ENSEIGNANTS MONO-APPARTENANTS

PROFESSEURS

Mr Serguei FETISSOV (med)	Physiologie (ADEN)
Mr Paul MULDER (phar)	Sciences du Médicament
Mme Su RUAN (med)	Génie Informatique

MAITRES DE CONFERENCES

Mr Sahil ADRIOUCH (med) 905)	Biochimie et biologie moléculaire (Unité Inserm 905)
Mme Gaëlle BOUGEARD-DENOYELLE (med)	Biochimie et biologie moléculaire (UMR 1079)
Mme Carine CLEREN (med)	Neurosciences (Néovasc)
M. Sylvain FRAINEAU (med)	Physiologie (Inserm U 1096)
Mme Pascaline GAILDRAT (med)	Génétique moléculaire humaine (UMR 1079)
Mr Nicolas GUEROUT (med)	Chirurgie Expérimentale
Mme Rachel LETELLIER (med)	Physiologie
Mme Christine RONDANINO (med)	Physiologie de la reproduction
Mr Antoine OUVRARD-PASCAUD (med)	Physiologie (Unité Inserm 1076)
Mr Frédéric PASQUET	Sciences du langage, orthophonie
Mr Youssan Var TAN	Immunologie
Mme Isabelle TOURNIER (med)	Biochimie (UMR 1079)

CHEF DES SERVICES ADMINISTRATIFS : Mme Véronique DELAFONTAINE

HCN - Hôpital Charles Nicolle

HB - Hôpital de BOIS GUILLAUME

CB - Centre Henri Becquerel

CHS - Centre Hospitalier Spécialisé du Rouvray

CRMPR - Centre Régional de Médecine Physique et de Réadaptation

SJ - Saint Julien Rouen

Par délibération en date du 3 mars 1967, la faculté a arrêté que les opinions émises dans la dissertation qui lui seront présentées doivent être considérées comme propre à leurs auteurs et qu'elle n'entend leur donner aucune approbation ni improbation.

Liste des abréviations

C_3F_8 : perfluoropropane

KC : Kératocône

KT : Kératopathie transfixiante

KLP : kératoplastie lamellaire antérieure profonde

OCT : Tomographie par cohérence optique

LRPG : Lentille rigide perméable aux gaz

LS : lentille sclérale

SF_6 : Hexachlorure de soufre

Table des matières

I.	Introduction.....	1
II.	Rappel anatomique de la cornée.....	2
III.	Le Kératocône.....	6
A.	Rappel historique du Kératocône.....	6
B.	Histologie et physiopathologie ²	6
C.	Epidémiologie.....	8
1.	Incidence et prévalence.....	8
2.	Hérédité.....	10
3.	Sexe.....	10
4.	Facteurs environnementaux.....	10
5.	Maladies associées.....	11
D.	Diagnostic clinique.....	11
1.	Circonstances de découverte.....	11
2.	Examen clinique.....	12
E.	Examen paraclinique.....	16
F.	Prise en charge.....	20
IV.	L'hydrops.....	25
A.	Epidémiologie.....	25
B.	Evolution clinique.....	26
C.	Diagnostic paraclinique.....	27
D.	Traitement de l'hydrops.....	28
V.	Les lentilles sclérales.....	31
A.	Caractéristique de la lentille.....	32
1.	La flèche.....	32
2.	RT et RB ?.....	33
3.	Les matériaux.....	34
B.	Rôle réfractif de la lentille sclérale.....	34
C.	Rôle thérapeutique.....	35
D.	Règles d'adaptation.....	35
1.	Première adaptation.....	36
2.	Deuxième consultation.....	38
3.	Troisième consultation.....	38
VI.	Objectif de l'étude.....	39
VIII.	Matériels et méthodes.....	40
A.	Technique chirurgicale.....	40
B.	Adaptation en lentille de contact.....	41
C.	Analyse statistique.....	42
IX.	Résultats.....	43
A.	Efficacité du traitement.....	43
B.	Acuité visuelle.....	45
C.	Suivi.....	47
X.	Discussion.....	49
XI.	Conclusion.....	54
XII.	Bibliographie.....	55

I. Introduction

Le kératocône est une pathologie non inflammatoire caractérisée par une instabilité et un amincissement du stroma cornéen induisant un astigmatisme irrégulier progressif, des aberrations optiques et des cicatrices cornéennes à un stade tardif. Il s'agit d'une pathologie, en général, bilatérale et asymétrique, débutant dans la deuxième décennie, évoluant progressivement pour finalement se stabiliser vers la 3^e à 4^e décennie.¹

Dans les kératocônes très évolués, nous pouvons observer des ruptures du mur postérieur cornéen, appelées hydrops aigu, responsables d'opacités cicatricielles faisant chuter l'acuité visuelle de ces patients de façon très importante. Le traitement des hydrops cornéens a connu de nombreuses évolutions au cours de ces dernières années. Tout d'abord symptomatique par solution saline et collyre corticoïde, l'injection d'air puis de gaz a permis de réduire le temps de récupération.² Dernièrement, les sutures de pleine épaisseur ou pré-descemétiques^{3,4} ont diminué encore le temps de récupération. Cependant, la problématique s'articule autour de l'acuité visuelle qui reste basse, malgré la disparition de l'œdème stromal, et ce en raison de la présence d'opacités cornéennes et/ou d'un astigmatisme irrégulier. Il est donc souvent proposé secondairement la réalisation d'une greffe afin de faire disparaître les séquelles de ces hydrops.⁵⁻⁷

Les lentilles sclérales ont également été une révolution dans la prise en charge du kératocône ces dernières années.

Dans une première étude, nous avons montré l'intérêt des sutures pré-descemétiques³ pour une récupération accélérée de l'hydrops cornéen et nous nous sommes interrogés dans cette présente étude sur la possibilité d'adapter précocement après la réparation de l'hydrops par suture.

Nous commencerons par une première partie rappelant succinctement l'anatomie cornéenne et le kératocône puis une seconde partie s'intéressera à l'hydrops cornéen et l'intérêt des lentilles sclérales.

Nous évaluerons par la suite l'intérêt de la suture pré-descemétique associée à l'adaptation en lentille sclérale dès 7 jours dans la récupération de l'acuité visuelle post-hydrops cornéen.

II. Rappel anatomique de la cornée⁸

La cornée est une structure transparente, avasculaire, formant la partie antérieure du globe oculaire. Elle est responsable des deux tiers du pouvoir réfractif de l'œil, le tiers restant étant assuré par le cristallin. Ses propriétés optiques dépendent de sa forme, de sa courbure, de sa transparence et de sa régularité.

Elle est constituée de 6 parties, de la surface cornéenne à la couche la plus profonde (figure 1) : l'épithélium, la couche de Bowman, le stroma, la membrane de Dua, la membrane de Descemet, l'endothélium.

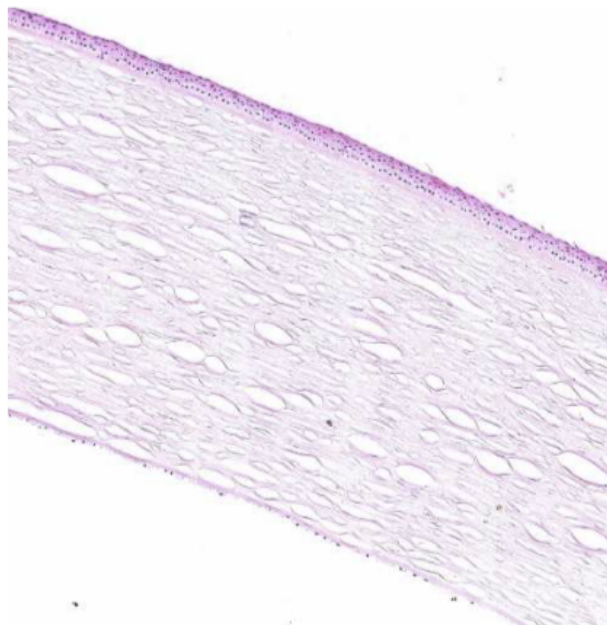


Figure 1 : Histologie de la cornée (hématoxyline-éosine), source rapport SFO 2015 Surface oculaire

L'épithélium cornéen (figure 2) est de type stratifié non kératinisé, composé de différentes couches cellulaires superficielle, intermédiaire et basale reposant sur une membrane basale. Son épaisseur est de 30 à 50 μm , soit 10% de l'épaisseur cornéenne totale. L'épithélium a un rôle de barrière. Le renouvellement cellulaire épithélial se fait par le biais des cellules souches de l'épithélium, situées au niveau du limbe en périphérie de la cornée. Un second mécanisme de renouvellement prend le relais, de la base de l'épithélium vers le haut : la couche de cellules basales produit des cellules intermédiaires pavimenteuses, puis des cellules plates superficielles qui desquament dans le film lacrymal.

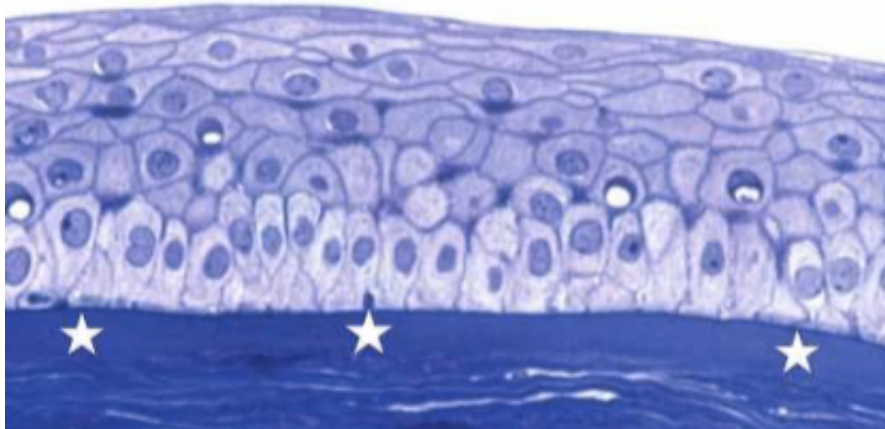


Figure 2 : Histologie de l'épithélium cornéen reposant sur la membrane de Bowman coloré par bleu de toluidine, source rapport SFO 2015 Surface oculaire

La couche de Bowman (figure 3) sépare l'épithélium du stroma cornéen. Elle mesure 8 à 12 μm d'épaisseur. Elle est synthétisée au cours de la vie embryonnaire, probablement par les cellules basales épithéliales et n'est plus renouvelée par la suite. Une altération de celle-ci pourra induire une cicatrice. Elle est acellulaire et constituée de fibres de collagène (V, VI et VII) réparties dans la substance fondamentale.

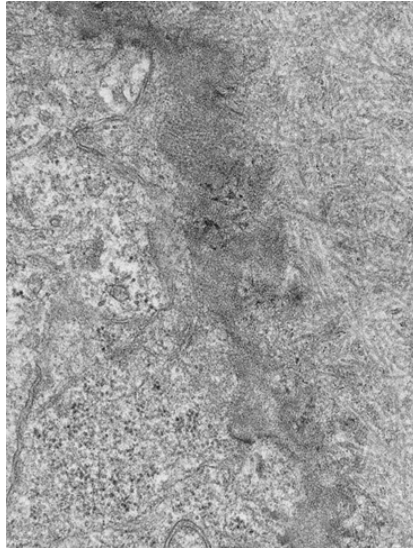


Figure 3 : Photographie en microscopie électronique : jonction entre l'épithélium cornéen et la couche de Bowman $\times 10\,000$. Source EMC.⁸

Le stroma (figure 4) mesure 500 μm d'épaisseur et constitue environ 90 % de l'épaisseur cornéenne totale. Il s'agit d'une structure avasculaire. Il est composé de lamelles de collagène entre lesquelles s'insèrent des kératocytes et de la substance fondamentale. Ces lamelles sont orientées parallèlement à la surface cornéenne et s'organisent à 90° les unes des autres permettant la transparence cornéenne. On retrouve également des cellules de Schwann, des lymphocytes B et T, des cellules mononuclées et des cellules de Langerhans.

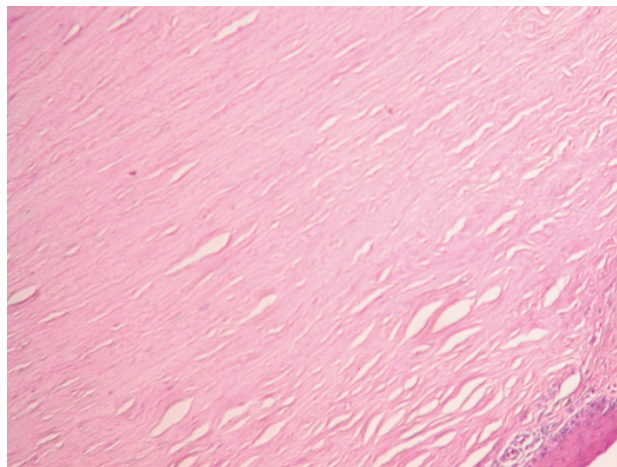


Figure 4 : Photographie en microscopie optique coloration hématoxiline, éosine, safran : stroma cornéen., source EMC.⁸

La couche de Dua est une couche pré-descemetique découverte récemment grâce à la technique de clivage cornéen (« big bubble ») utilisée dans les kératoplasties lamellaires profondes.⁹ Il s'agit d'une couche acellulaire, résistante, imperméable de 10 µm, composée de 5 à 8 lamelles de collagène de type 1.

La membrane de Descemet correspond à la lame basale de l'endothélium. Elle mesure 10 à 12 µm d'épaisseur. Elle est formée de deux feuillets : un feuillet antérieur au contact du stroma (constitué de collagène VIII) et un feuillet postérieur au contact de l'endothélium (constitué de collagène IV). Elle est synthétisée par les cellules endothéliales et s'épaissit avec l'âge.

L'endothélium cornéen est la couche la plus profonde de la cornée. Il s'agit d'une mono-couche cellulaire de 5-6 µm de hauteur, constituée de cellules hexagonales organisées en « nid d'abeille ». Ces cellules ne se régénèrent pas. La densité cellulaire est d'environ 3000 cellules/mm². Le rôle principal des cellules endothéliales cornéennes est de garder la transparence cornéenne en pompant par transport actif l'eau en excès du stroma vers l'humeur aqueuse, afin de maintenir une hydratation constante du stroma. L'œdème stromal apparaît en dessous d'une certaine densité endothéliale (entre 600 et 800 cellules/mm²), leur nombre est insuffisant pour maintenir le transfert d'eau en dehors du stroma.

III. Le Kératocône

A. Rappel historique du Kératocône

Kératocône provient du grec Kerato = cornée et Konos = cône. AU XVIIIe siècle, François-Pourfour du Petit rapporte ses premières mesures sur le dioptré cornéen et sa courbure. En 1748, l'ophtalmologiste allemand Burchard David Mauchard donne la première description du kératocône. Il faudra attendre 1854 pour en avoir les premières analyses grâce au britannique Nottingham dans son traité « conical cornea ». C'est le chirurgien William Bowman qui utilise pour la première fois un ophtalmoscope pour diagnostiquer le kératocône en inclinant le miroir de l'instrument pour mieux distinguer la forme conique de la cornée. La dénomination Kératocône était déjà bien ancrée en 1860 en partie grâce à la thèse de Horner sur le traitement du Kératocône (technique de compression). En 1888, le traitement du kératocône devient l'une des premières applications pratiques des verres de contact cornéo-scléraux mis au point par Kalt. Le disque de Placido (1880) a aussi permis d'améliorer les connaissances et la prise en charge du Kératocône par le développement des topographes dès les années 1960.¹⁰

B. Histologie et physiopathologie¹⁰

Dans le kératocône, toutes les couches de la cornée peuvent être atteintes selon l'avancement de la pathologie aboutissant à un amincissement cornéen et à un bombement.

La triade histologique classique repose sur l'amincissement du stroma, des ruptures de la membrane de Bowman et des dépôts de ferritine épithéliaux.

L'épithélium cornéen est le premier élément modifié. On observe un amincissement en regard de l'apex du cône ainsi qu'une diminution du nombre d'assises cellulaires (la figure 5 montre l'amincissement de l'épithélium grâce au mapping épithélial). Une dégénérescence précoce des cellules basales peut aboutir à des zones de rupture

de la membrane épithéliale. Ces zones de rupture ainsi que les interruptions de la membrane de Bowman sont alors comblées par des cellules épithéliales ou du tissu conjonctival fibreux cicatriciel. Des dépôts de ferritine en provenance des larmes se forment dans et entre les cellules basales épithéliales à la base du cône ; c'est l'anneau de Fleischer.

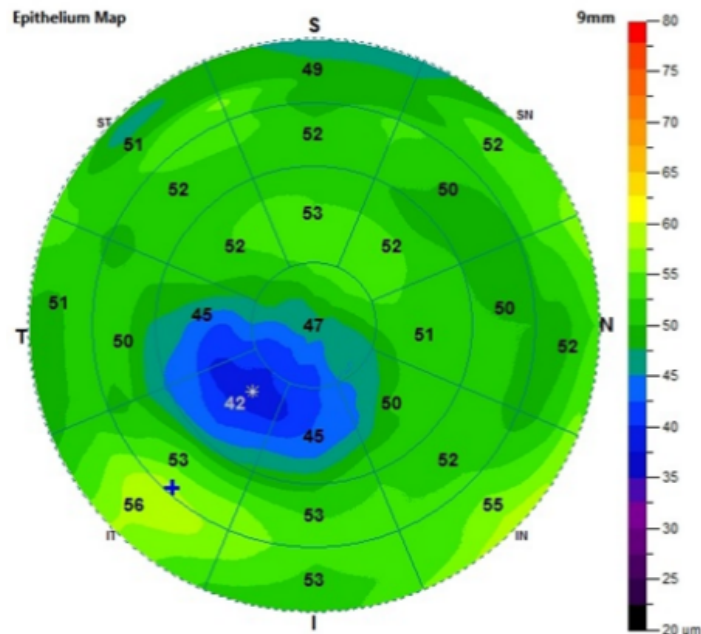


Figure 5 : Image de mapping épithéliale. Amincissement épithélial en regard du cône chez un patient porteur d'un kératocône. Source <https://blog.simovision.com/2018/08/31/epaisseur-epitheliale-facilite-diagnose-keratocone/>

Le stroma quant à lui présente une diminution du nombre de lamelles de collagène. Une désorganisation spatiale est observée sans modification structurale des fibres de collagène. Le nombre de kératocytes se trouve diminué, surtout au sein du stroma antérieur. Les fibres nerveuses se trouvent épaissies et en nombre moins important que dans une cornée saine. La membrane de Descemet et l'endothélium sont longtemps épargnés. Mais à des stades avancés, ils peuvent présenter des plis ou des ruptures. De plus, on peut observer un pleïomorphisme et un polymégathisme des cellules endothéliales, surtout en regard de l'apex.

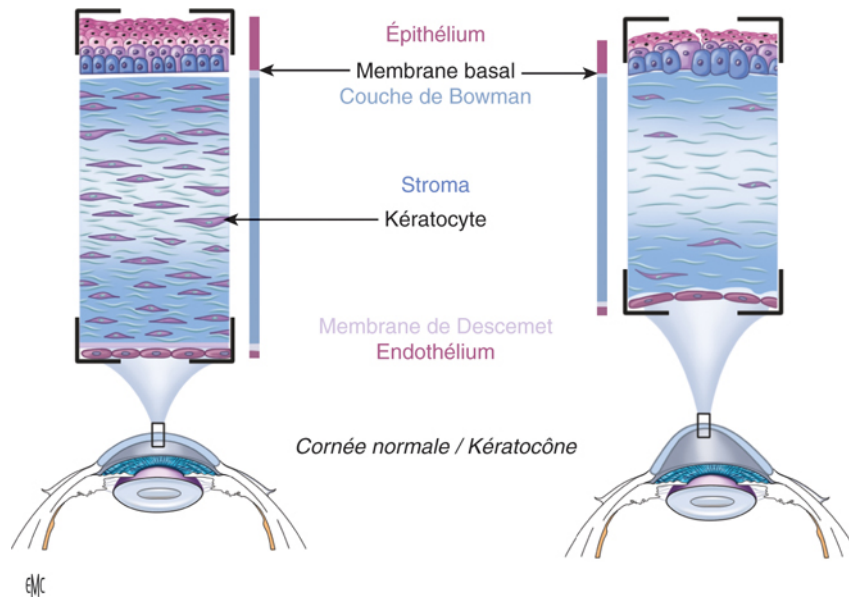


Figure 6 : Schéma histologique. Même si toutes les couches cornéennes peuvent être intéressées, l'atteinte prédomine, au sommet du cône, au niveau de la couche de Bowman, interrompue, et du stroma aminci.¹¹

C. Epidémiologie

1. Incidence et prévalence

Les chiffres d'incidence et de prévalence sont variables et ont tendance à augmenter depuis quelques années grâce à l'amélioration de la technologie et à l'augmentation de la pratique de la chirurgie réfractive obligeant le dépistage du kératocône frustré afin d'éviter les ectasies post-opératoires. L'incidence est évaluée entre 1/500 à 1/2000 habitants.¹ La prévalence quant à elle est de 1/2000 dans la population caucasienne.¹² On retrouve une incidence et une prévalence beaucoup plus grande dans les régions ensoleillées comme l'Inde ou les pays asiatiques alors que les pays scandinaves ont une prévalence beaucoup plus faible. L'hypothèse du stress oxydant en réaction aux ultra-violets a été avancée.¹³

Cette pathologie débute classiquement à la puberté et évolue jusqu'à la 3^{ème} à 4^{ème} décennie (Figure 7). La progression de la maladie est assez variable et semble se stabiliser vers 30-40 ans (Figure 8). D'après plusieurs études, plus le début de la maladie est précoce, plus l'évolution est rapide.

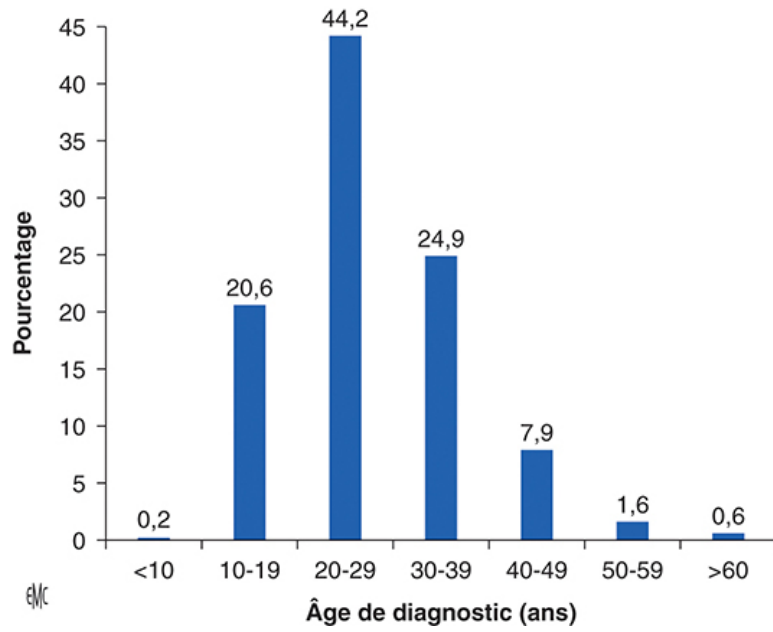


Figure 7 : Distribution des âges de découverte du kératocône. Source EMC.¹¹

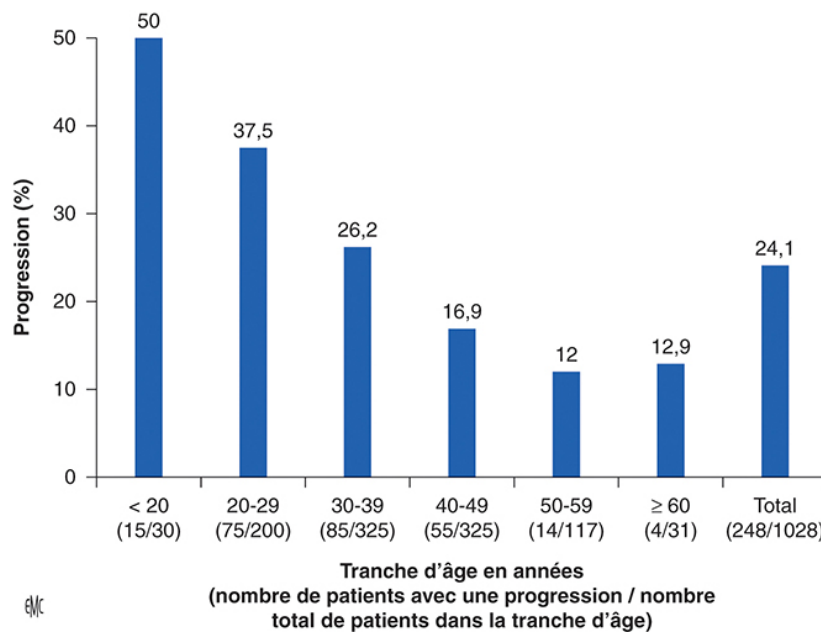


Figure 8 : Risque de progression du kératocône sur différentes tranches d'âge. Source EMC¹¹

2. Hérité

Il s'agit principalement d'une maladie sporadique, cependant il existe des formes familiales estimées à 10% de l'ensemble des kératocônes. La transmission se fait selon un mode autosomique dominant à pénétrance variable ou autosomique récessif.^{14,15} En cas d'atteinte d'un proche au premier degré, le risque de présenter un kératocône est de 3.34% soit entre 15 et 67 fois le risque de la population générale.¹⁶

De nombreuses recherches de génétique moléculaire sont en cours pour rechercher les variants génétiques prédisposants. Des études menées auprès de jumeaux monozygotes montrent une concordance élevée de kératocône avec similitude phénotypique avec un rôle majeur des composants génétiques.^{17,18}

3. Sexe

Il n'existe pas de différence de prévalence entre hommes et femmes, mais de nombreuses études divergent à ce sujet. Cependant, il ressort que les hommes sont atteints plus précocement.¹⁹

4. Facteurs environnementaux

Le frottement oculaire est connu comme facteur favorisant depuis plusieurs années.²⁰ En effet, les microtraumatismes répétés provoquent un cisaillement et des ruptures au sein de la cornée. De plus, le frottement va générer une inflammation locale activant les protéases et les médiateurs de l'inflammation. Ceci va entraîner l'apoptose des kératocytes et la diminution de production du collagène. Nous retrouvons fréquemment un terrain atopique associé au kératocône (35% vs 12%)²¹, pourvoyeurs de frottement oculaires. Il est donc reconnu que le frottement oculaire doit être proscrit afin d'éviter au maximum l'évolution du kératocône.

5. Maladies associées^{22,23}

Le kératocône est associé à d'autres pathologies générales ou ophtalmologiques comme la trisomie 21²⁴⁻²⁷, l'amaurose congénitale de Leber²⁸, l'atopie²⁹, certaines rétinopathies pigmentaires, le prolapsus de la valve mitrale, des maladies du collagène³⁰ en particulier le syndrome de Marfan³¹.

En l'état actuel des connaissances, il est difficile de déterminer s'il s'agit d'un lien de causalité ou simplement d'une association statistique entre le kératocône et ces maladies.

L'incidence est très forte dans la Trisomie 21 avec une incidence de 0,5%-15%²⁴⁻²⁷, soit 10 à 300 fois celle de la population générale. A l'heure actuelle, il n'y a pas eu d'implication génétique liée au chromosome 21 retrouvée. Cette association est plutôt corrélée aux frottements oculaires responsables d'une forte expressivité du kératocône.

D. Diagnostic clinique

1. Circonstances de découverte

Il s'agit souvent de signes peu spécifiques qui amène le patient à consulter. On retrouve le plus souvent une baisse d'acuité visuelle progressive prédominant de loin, une sensation de brouillard, une photophobie ou une diplopie monoculaire. Il peut aussi être découvert de façon fortuite lors d'une consultation systématique pour prescription de lunettes ou lentilles, ou spécialisée lors d'un bilan pré-opératoire de chirurgie réfractive par vidéotopographie à la recherche de contre-indication opératoire comme le Kératocône frustré ou débutant.

2. Examen clinique

Lorsque le diagnostic de kératocône est suspecté, l'interrogatoire doit rechercher des facteurs favorisant le kératocône comme énumérés précédemment (atopie et frottements oculaires).

Les signes cliniques dépendent du stade du kératocône.

Trois signes très caractéristiques sont présents à des degrés variables de la maladie et sont à rechercher : un astigmatisme myopique irrégulier, un amincissement cornéen et des opacités cornéennes.

a) *Astigmatisme irrégulier évolutif :*

Cet élément est suspecté dès l'utilisation du réfractomètre automatique par la déformation des mires visualisées (figure 9). Cet astigmatisme est le plus souvent évolutif d'une consultation à l'autre en termes d'axe et de puissance entraînant une déformation des images. La topographie cornéenne est l'examen de référence nous permettant de visualiser la protrusion, sa localisation, la puissance et la kératométrie cornéenne.

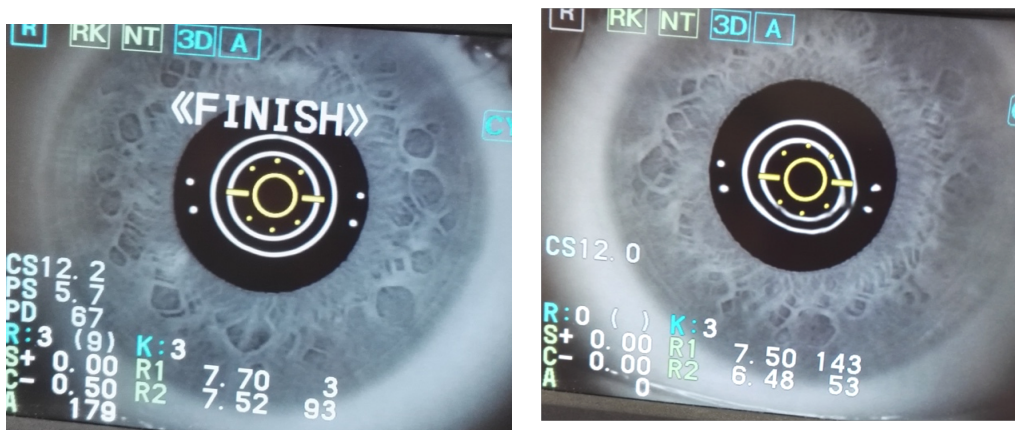


Figure 9 : photographies d'un autorefracteur automatique. Image de gauche : cornée normale. Image de droite : cornée porteuse d'un kératocône, déformation inférieure de la mire.

b) Amincissement cornéen

Il est observé lors de l'examen à la lampe à fente. Il sera responsable d'une ectasie cornéenne visible à l'œil nu à des stades avancés. Nous pouvons ainsi observer une déformation en V de la paupière inférieure dans le regard vers le bas : Signe de Munson (Figure 11). Il peut être également observé une altération du reflet du fond d'œil ou une focalisation des rayons lumineux près du limbe nasal lorsqu'un faisceau lumineux éclaire le côté temporal de l'œil (signe de Rizutti) (Figure 12).

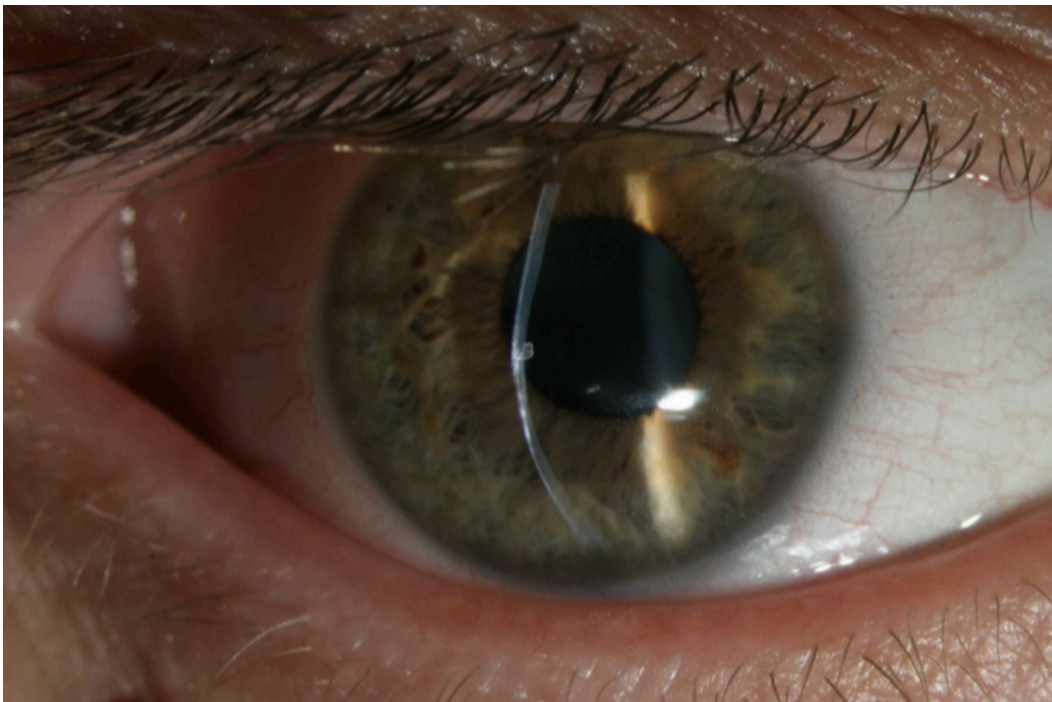


Figure 10 : Amincissement et protrusion cornéenne visible à lampe à fente fine. Source service d'Ophtalmologie du CHU de Rouen.

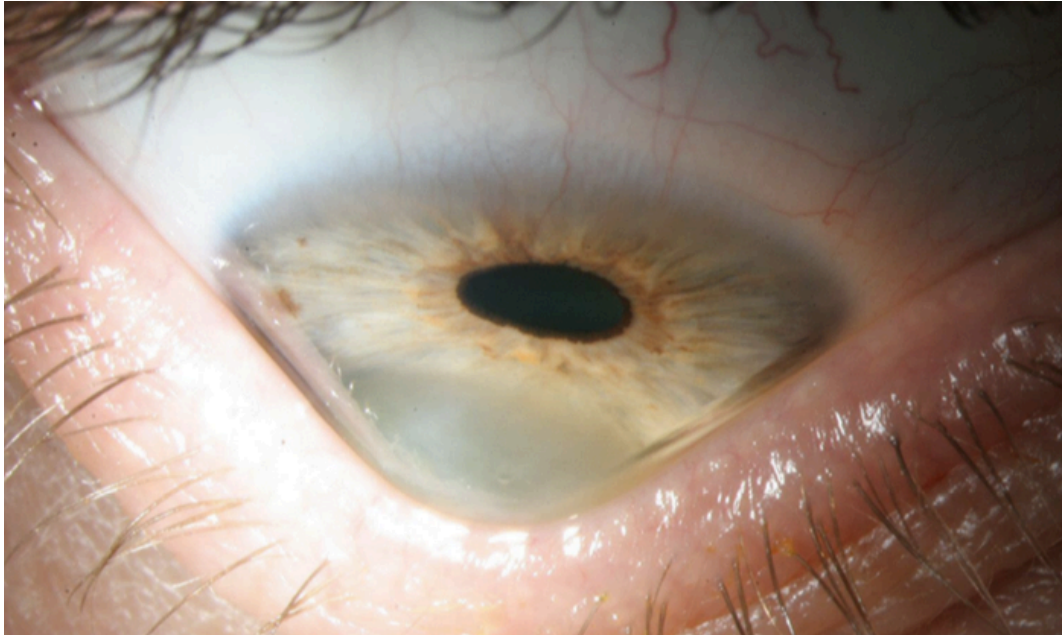


Figure 11 : Signe de Munson. Source service d'ophtalmologie du CHU de Rouen

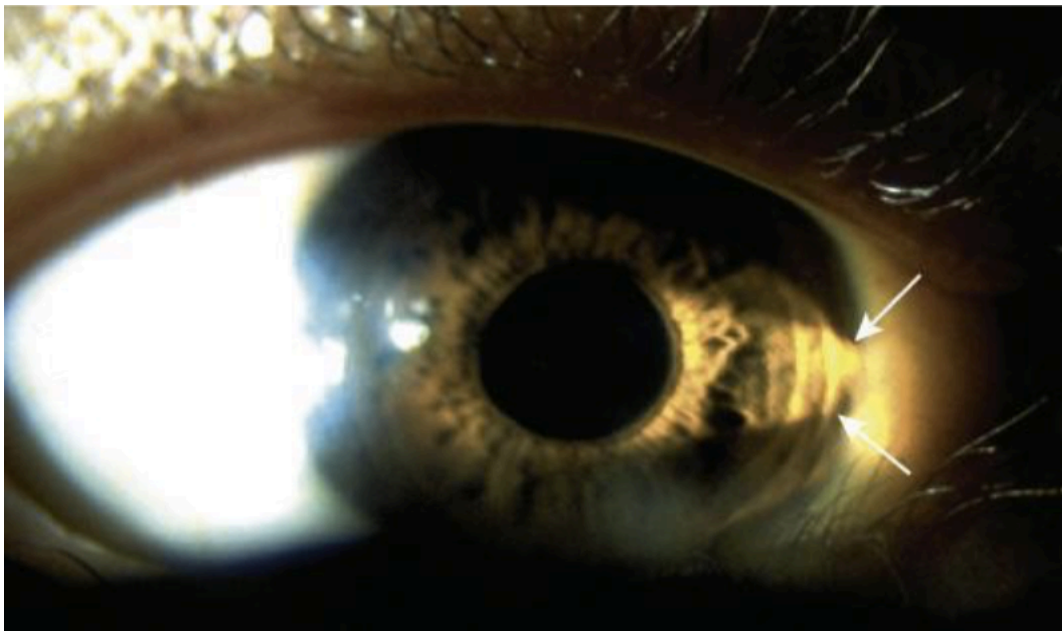


Figure 12 : Signe de Rizzuti. Source EMC, Kératocône.

L'anneau de Fleischer (Figure 13) est de coloration brune, situé à la base de l'ectasie. Il correspond à un dépôt d'hémosidérine, provenant des larmes, à l'intérieur de l'épithélium cornéen.

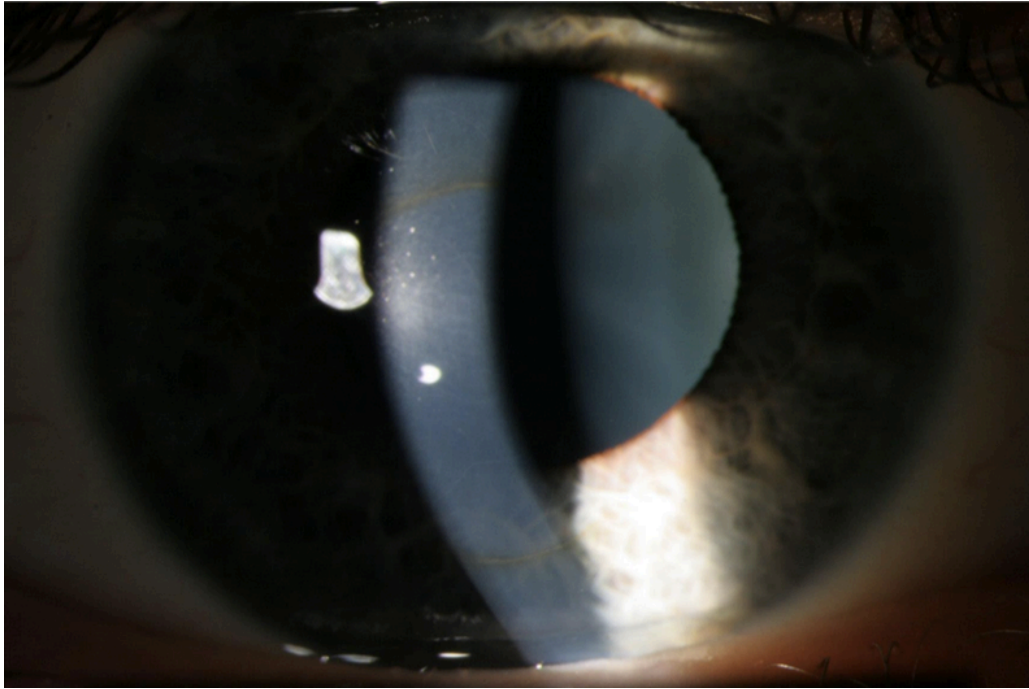


Figure 13 : photo LAF lumière diffuse et fente fine, dépôts ferreux, anneaux de FLEISHER, service d'ophtalmologie du CHU de ROUEN

Les nerfs cornéens sont en général anormalement visibles, mais cet élément clinique est plutôt fréquent et non spécifique.

Les stries de Vogt sont un autre signe inconstant mais caractéristique. Ce sont des lignes de contrainte, fines, alignées et verticales à l'inverse des stries de Haab du glaucome congénital. Elles sont liées à une compression de la membrane de Descemet et disparaissent lors de la pression externe du globe.

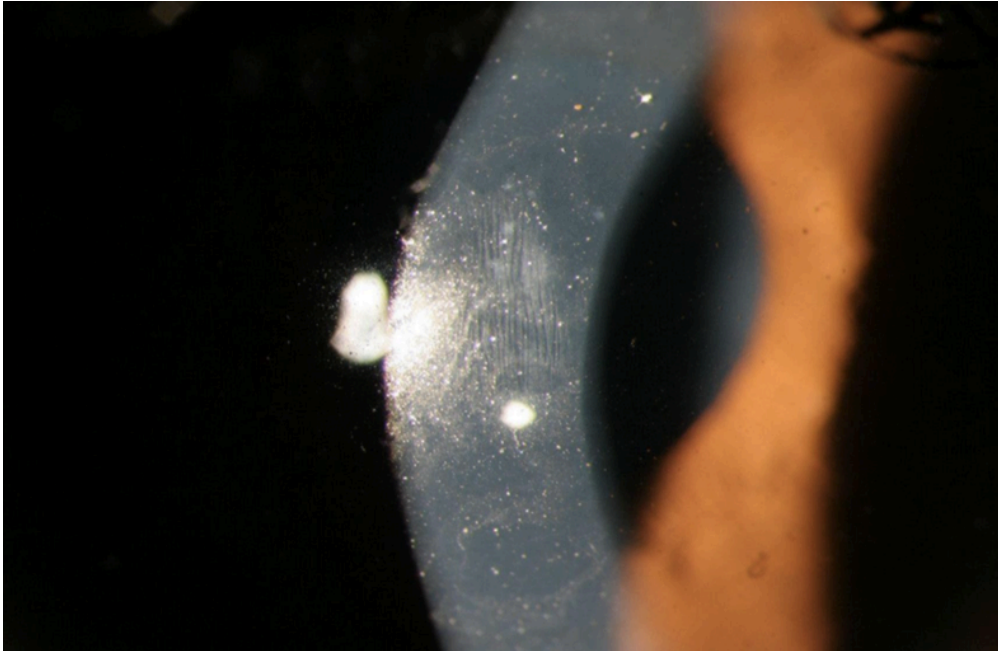


Figure 14 : Stries de VOGT, source service d'ophtalmologie du CHU de ROUEN

Les nombreuses contraintes soumises à la cornée vont être responsables d'opacités cornéennes à des stades avancés. Leur fréquence augmente avec la sévérité du kératocône, témoin de son évolution. Elles sont secondaires à des ruptures de la membrane de Bowman comblées par du tissu cicatriciel et sont donc observables dans le stroma antérieur. Des cicatrices peuvent être la conséquence de ruptures plus postérieures comme c'est le cas dans l'hydrops aigu (Cf infra).

E. Examen paraclinique

Les examens paracliniques sont de plus en plus performants et nous permettent de diagnostiquer des kératocônes au stade infra clinique.

La pachymétrie ultrasonique réalisée de façon manuelle, permet de mesurer l'épaisseur cornéenne centrale et périphérique. L'épaisseur cornéenne sera un des éléments qui vont varier en fonction de l'évolution clinique.

La Kératométrie met en évidence une myopisation ainsi qu'un astigmatisme irrégulier. Une différence entre les 2 yeux est à rechercher.

La topographie cornéenne est l'examen clé, elle est incontournable pour le diagnostic et la surveillance du kératocône. Il est aussi utile pour détecter les kératocônes frustes, notamment lors du bilan préopératoire de chirurgie réfractive.

Il existe 2 types de topographie cornéenne :

- La topographie spéculaire, basée sur le disque de Placido. Elle permet une cartographie de la courbure cornéenne en fonction de la distance mesurée entre les mires circulaires concentriques du disque de placido projetées sur la cornée. Il faut suspecter un kératocône lorsqu'il existe : un bombement cornéen inférieur, une asymétrie entre les deux héli-méridiens, une angulation des deux héli-méridiens supérieure à 21° , une asymétrie associée à une angulation des deux héli-méridiens.³²

C'est sur cet examen que les critères de Rabinowitz ont été définies³³ :

- Asymétrie cornéenne supérieure à 1,5 Dioptries (calculées par l'indice I-S, différence entre la puissance de la zone supérieure et inférieure dans la région cornéenne des 3mm centraux).
- Puissance cornéenne centrale supérieure à 47 D (kératométrie maximale, Kmax)
- Asymétrie de kératométrie centrale supérieure à 1 D entre les 2 yeux

Il existe de nombreux autres critères qui ont été développés par la suite.

- La topographie d'élévation mesure la forme de la face antérieure et postérieure de la corné par rapport à une sphère de référence. Il est très intéressant dans le kératocône car la face postérieure est la première à se déformer. Nous retrouvons sur la figure 15, 4 cartes réfractives. La carte supérieure gauche représente l'indice de courbure et de puissance cornéenne antérieure. La carte inférieure gauche indique la pachymétrie (ou épaisseur cornéenne). La carte supérieure droite représente l'élévation antérieure alors que la carte inférieure droite représente l'élévation postérieure.

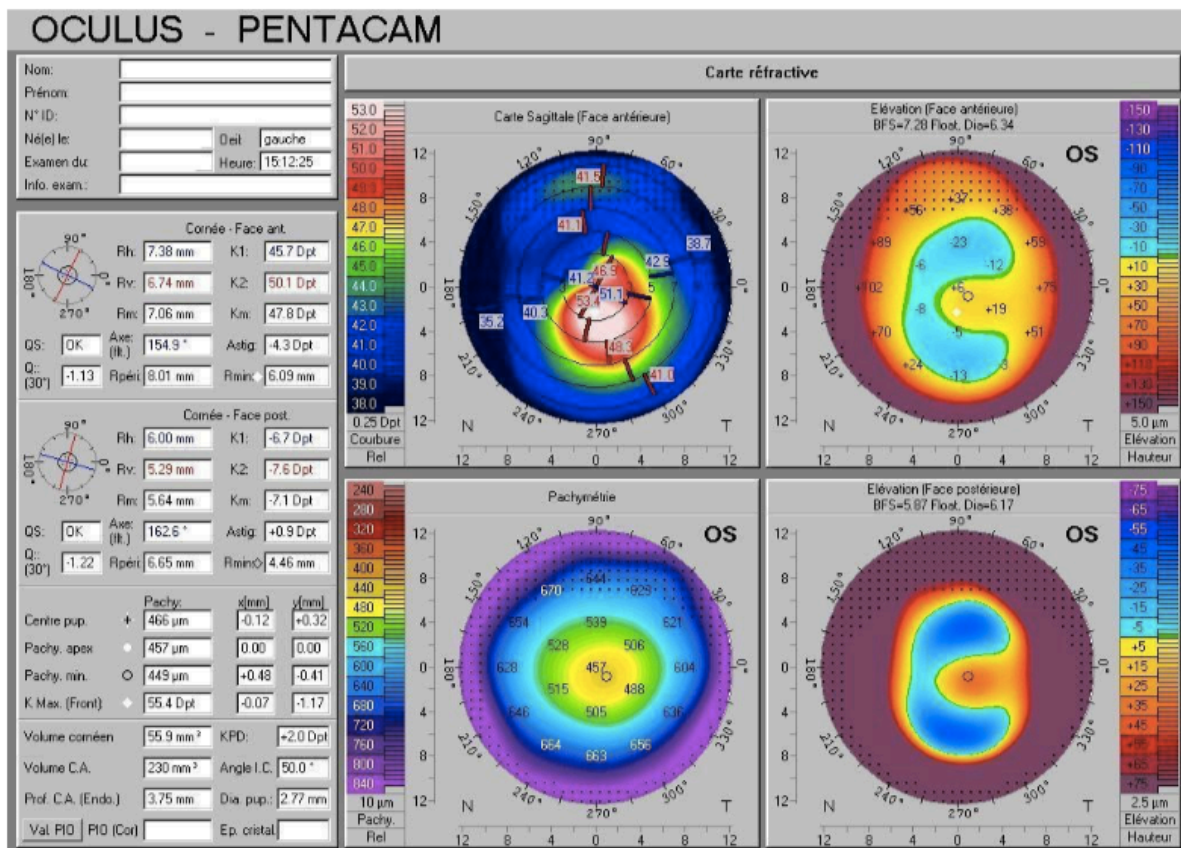


Figure 15 : Analyse en Pentacam chez un patient porteur d'un kératocône, source service d'ophtalmologie du CHU de ROUEN.

La Tomographie à cohérence optique (OCT) du segment antérieur est de plus en plus utilisée dans le kératocône.

Elle permet l'obtention d'une valeur pachymétrique notamment minimale plus précise qu'en topographie d'élévation, utile pour les décisions thérapeutiques. Elle permet aussi une étude morphologique des différentes couches de la cornée ce qui est utile pour évaluer le stade de la maladie.

La pachymétrie de l'OCT montre, dans le kératocône, un amincissement paracentral inférieur. Une différence supérieure à 45 µm entre la partie nasale supérieure et temporale inférieure des 5 mm centraux de la cornée est suspect de kératocône. Le point épithélial le plus fin est en général localisé en inférieur.

Sur le plan morphologique, l'OCT peut montrer, selon le stade de sévérité, un amincissement épithélial et stromal, une hyper réflectivité des couches de Bowman et du stroma postérieur avec orientation anormale des fibres de collagène (avant le

stade d'opacités cornéennes visibles en lampe à fente), un épaissement épithélial visant à compenser l'amincissement stromal, des opacités sous épithéliales et stromales.^{34,35}

Une nouvelle classification anatomique, basée sur l'OCT, en 5 stades a été établie par l'équipe de Sandali *et al*³⁴ :

- Stade 1 : amincissement des couches épithéliales et stromales d'apparence normale
- Stade 2 : hyper réflectivité au niveau de la couche de Bowman et épaissement épithélial en regard du cône. A ce stade, l'épaississement épithélial peut masquer l'amincissement du stroma, alors que la pachymétrie reste inchangée
- Stade 3 : invagination postérieure de structures hyper réflectives au niveau de la couche de Bowman, avec accentuation de l'épaississement épithélial et de l'amincissement stromal
- Stade 4 : cicatrice stromale au niveau du cône
- Stade 5 : hydrops. 5a Stade aigu, 5b Stade cicatriciel

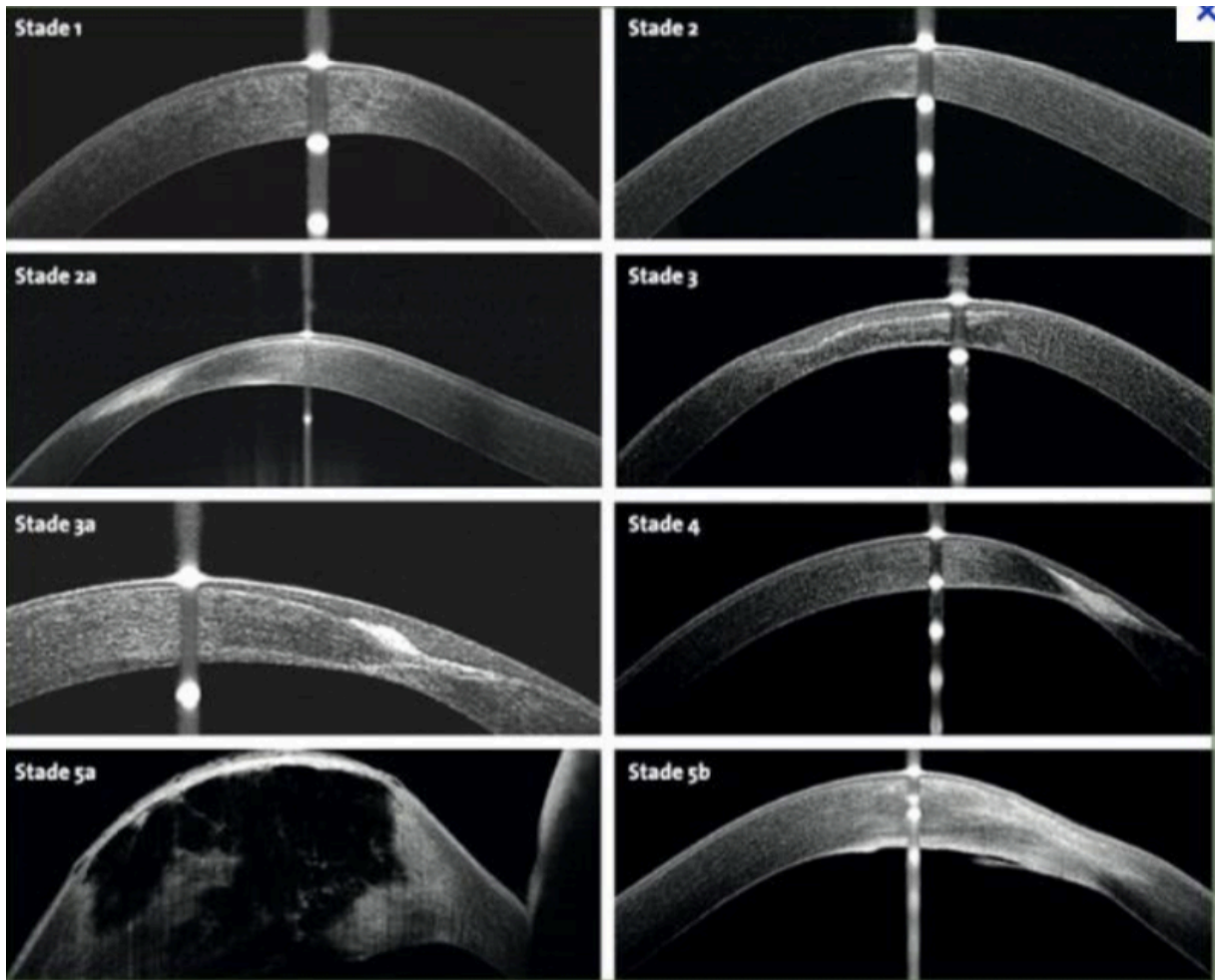


Figure 16 : classification OCT du kératocône basée sur les modifications des couches cornéennes au niveau du cône. Sandali O, El Sanharawi M, Temstet C, Hamiche T, Galan A, Ghouali W, et al. Fourier-domain optical coherence tomography imaging in keratoconus: a corneal structural classification. *Ophthalmology*. 2013 Dec;120(12):2403–12.

F. Prise en charge

1. Prise en charge réfractif

Le premier versant de prise en charge repose sur l'amélioration de l'acuité visuelle :

La correction par verres correcteurs est possible à un stade précoce, lorsque l'astigmatisme est faible. Cependant, la réfraction est difficile. Il existe souvent une anisométrie et des aberrations optiques résiduelles, qui entraînent fréquemment

l'abandon des verres correcteurs pour les lentilles.

C'est pourquoi les lentilles rigides perméables aux gaz (LRPG) sont les plus adaptées à ces cornées irrégulières. Un kératocône peu évolué peut-être adapté avec les lentilles rigides sphéro-asphériques. Un kératocône plus évolué avec déformation importante nécessite une LRPG plus spécifique : lentille sphérique multicourbe à dégagement sphérique modulable. Le choix définitif de la lentille se fera en fonction de l'image avec la fluorescéine obtenue qui doit être en cocarde sans appui du cône. Lorsque le port est inconfortable ou qu'il existe une instabilité de la lentille rigide, nous pouvons avoir recours à la technique du « piggy back » qui consiste au port d'une lentille souple sous la LRPG ou aux lentilles hybrides possédant une jupe souple. Ceci permet d'améliorer le confort et la stabilité de la LRPG. Dans les cas extrêmes où l'adaptation en lentilles rigides n'est pas possible du fait d'un cône très évolué avec un appui persistant, nous pouvons adapter les patients avec des lentilles sclérales qui vont passer en pont au-dessus de la cornée avec des appuis périphériques limbiques. (Cf infra)

Quand l'acuité visuelle est insuffisamment améliorée par les lentilles, nous pouvons avoir recours à différentes techniques chirurgicales :

Les anneaux intra cornéens

L'objectif des anneaux intra-cornéens est d'améliorer la qualité visuelle en diminuant l'astigmatisme irrégulier sans toucher au centre de la cornée.³⁶⁻³⁸ L'intolérance des LRPG est l'indication de la pose d'anneau intracornéen. Les anneaux intra cornéens sont compatibles avec la réalisation d'un cross-linking. L'insertion d'anneau intra-cornéen dans la profondeur du stroma va avoir un effet volumétrique réduisant la longueur d'arc sur le méridien le plus plat. Cela permet une inflexion de courbure en surface avec aplatissement central. Cela permet de recréer une nouvelle zone optique centrée sur la pupille. Cela réduit l'asymétrie de la zone optique.³⁹ Les contre-indications à la pose d'anneau intra-cornéen sont : opacités centrales, $K_{max} > 65$ D, pachymétrie < 400 μ m, comptage endothélial < 1000 cellules/mm².

- La greffe de cornée⁴⁰

L'indication chirurgicale de greffe dans le kératocône intervient lorsque les autres moyens de correction sont insuffisants. Il s'agit principalement de kératocônes évolués, avec opacités cornéennes centrales, empêchant une acuité visuelle correcte. L'hydrops constitue aussi une indication de greffe. La greffe de cornée intervient à but optique, pour restaurer l'acuité visuelle.

La greffe transfixiante a longtemps été le traitement de référence du kératocône mais a été supplanté par la kératoplastie lamellaire antérieure profonde (KLP) depuis quelques années.⁴¹

La KLP consiste à remplacer seulement la partie antérieure de la cornée tout en maintenant en place la membrane de Descemet et l'endothélium du receveur. Cette technique permet de réduire le risque de rejet endothélial. Cette intervention se complique parfois de perforation peropératoire des couches endothéliodescemetique, nécessitant dans certains cas, une conversion en kératoplastie transfixiante.⁴²

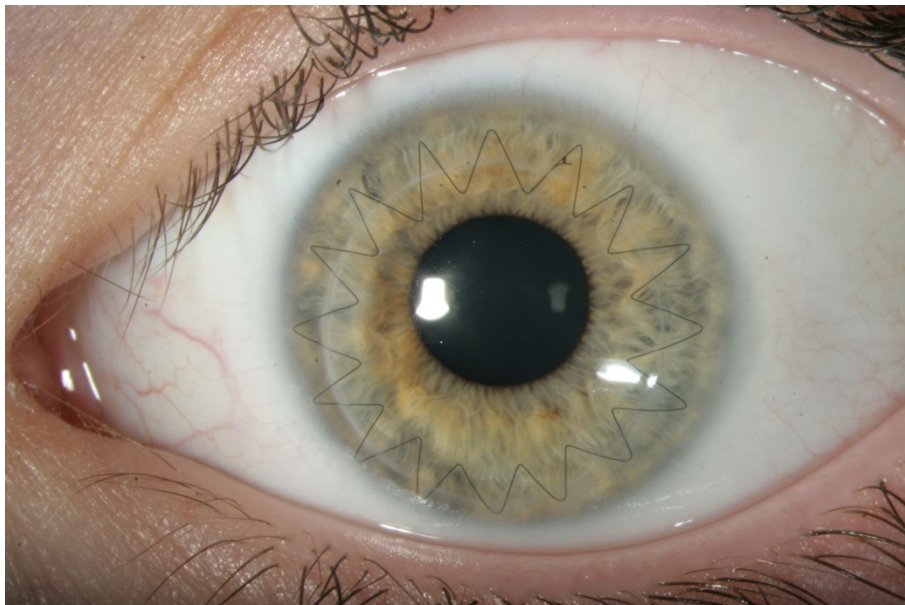


Figure 17 : Photographie du service d'une Kératoplastie transfixiante

2. Prise en charge évolutif

Le deuxième versant de prise en charge est l'évolutivité du kératocône reposant sur la réalisation d'un cross-linking si cela est le cas :

Le cross-linking du collagène cornéen a pour but de « rigidifier » la cornée, biomécaniquement instable dans le kératocône, pour stabiliser la maladie.⁴³⁻⁴⁵ Ce traitement est indiqué en cas de kératocône évolutif, défini par une augmentation du Kmax supérieure ou égale à 1D en un an.

Cette technique consiste en une photopolymérisation (pontage biochimique photo-induit) des fibrilles de collagène dans le stroma cornéen. Le traitement repose sur l'action combinée de la riboflavine et des ultraviolets A (UV-A).

Nous vous rappelons la prise en charge du kératocône dans l'arbre décisionnel ci-dessous⁴⁶ :

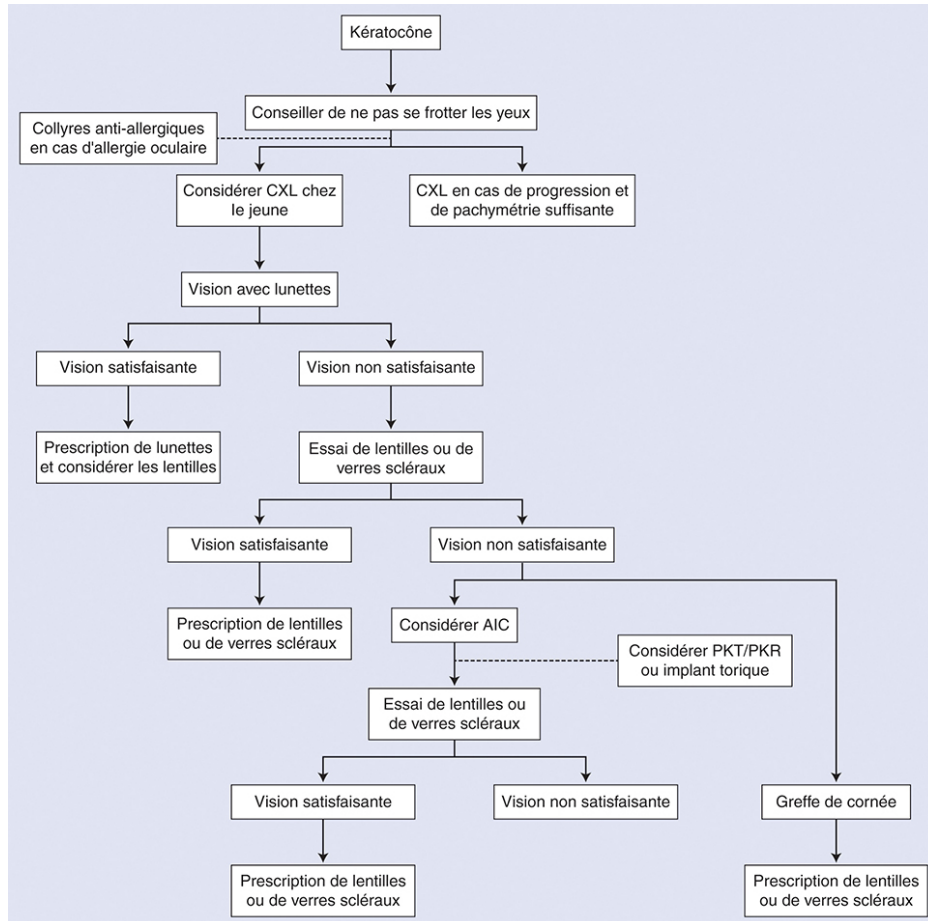


Figure 18 : Arbre décisionnel simplifié. Le premier élément à rechercher est l'évolutivité du kératocône pour indiquer ou pas le *cross-linking*. La réhabilitation visuelle passe par un moyen optique, lentilles notamment, le plus longtemps possible puis, en cas d'échec, par un moyen chirurgical indiqué au cas par cas. La greffe de cornée reste le traitement de dernière intention. AIC : anneaux intracornéens ; PKT : photokératectomie thérapeutique ; PKR : photokératectomie réfractive. Source EMC Kératocône

IV. L'hydrops

L'hydrops cornéen (Figure 19) ou kératocône aigu est une complication rare du kératocône. Sa première description date de 1906 par Terrien.⁴⁷ Il s'agit d'une rupture de la face postérieure de la cornée responsable d'un œdème cornéen majeur avec baisse brutale de l'acuité visuelle.⁴⁸

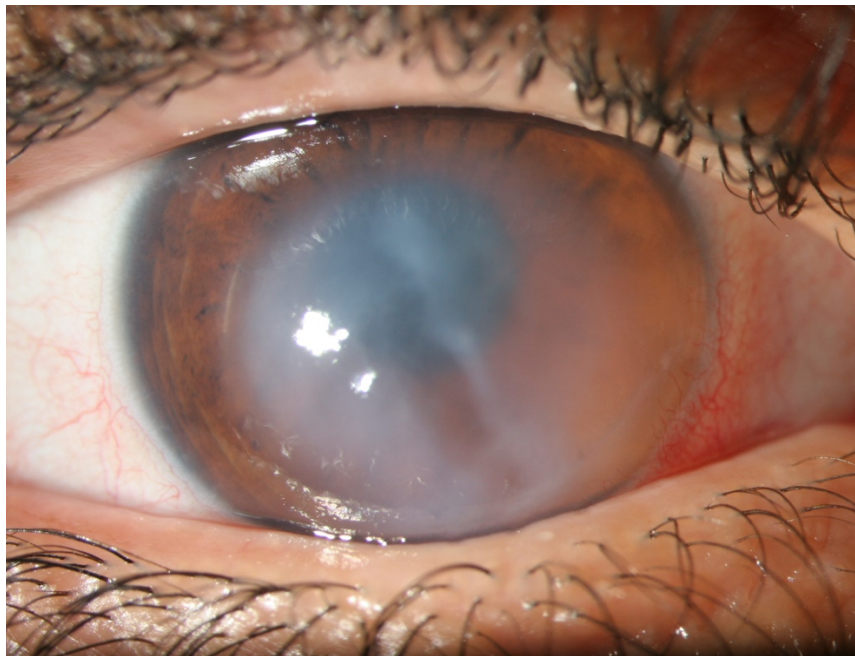


Figure 19 : Hydrops cornéen aigu. Service d'ophtalmologie CHU Rouen

A. Epidémiologie

L'hydrops est rapporté chez 2,8 à 3,1% des porteurs de kératocône en fonction des études.^{49,50} Cependant, l'âge moyen de survenue des kératocônes aigus est généralement aux alentours de 25 ans avec une prédominance masculine.^{49,51} Bien qu'il existe des variations de prévalence en fonction des ethnies, peu d'études ont identifié une association ethnique avec la survenue d'un hydrops cornéen. Une étude néo-zélandaise a montré que l'appartenance aux ethnies du Pacifique était fortement associée au développement d'un kératocône aigu comparé aux néo-zélandais d'origine européenne.⁵¹

Concernant d'autres facteurs favorisant dans la survenue d'un hydrops cornéen, Tuft *et al* ont réussi à isoler un âge précoce de diagnostic, une kératométrie très élevée, un terrain atopique et le frottement oculaire.⁴⁹

B. Evolution clinique

Lors de la rupture du mur postérieur cornéen, l'irruption d'humeur aqueuse au niveau du stroma est responsable d'une baisse d'acuité visuelle brutale, d'un larmoiement, d'une photophobie et de douleurs. La membrane de Descemet se trouve détachée du stroma et a tendance à se rétracter et se courber. Pour la résolution de l'hydrops, il est nécessaire que cette brèche postérieure se referme ; premièrement la membrane de Descemet décollée doit se réappliquer au stroma et deuxièmement les cellules endothéliales doivent s'agrandir et migrer dans la zone séparant les 2 bords de la déchirure descemétique. Cependant, la déchirure de la membrane de Descemet ne paraît pas suffisante pour expliquer toute la physiopathologie. En effet, Dua *et al*⁹ ont décrit une nouvelle couche cornéenne imperméable séparant le stroma postérieur de la membrane de Descemet. Il paraît donc nécessaire qu'elle soit elle aussi ouverte pour expliquer l'œdème stromal. L'existence de cette couche de Dua explique aussi l'efficacité des sutures pré-descemétiques décrites ci-dessous, en rétablissant l'étanchéité du stroma postérieur.

De part ces phénomènes, la plupart des hydrops cornéens aigus se résolvent spontanément en 2 à 4 mois.^{52,53}

Cependant, même si nous observons un aplatissement cornéen secondaire post-résolution d'hydrops aigu, des opacités cornéennes empêchent une bonne récupération visuelle nécessitant la réalisation d'une kératoplastie. Il est évident que plus la déchirure descemétique est longue, plus la résolution sera longue et le risque de néovascularisation sera accrue, responsables d'un résultat visuel médiocre.⁵⁴

D'autres complications ont été rapportées concernant les hydrops aigus : infection, formation de pseudokystes, glaucome malin et perforation cornéenne. En plus de cela, il existe un risque accru de rejet endothélial chez les patients ayant présenté un hydrops cornéen dans les suites de kératoplastie transfixiante.⁵

C. Diagnostic paraclinique

Le diagnostic de l'hydrops est avant tout clinique. Cependant, les examens paracliniques peuvent nous être utiles pour mieux visualiser la déchirure cornéenne en cas d'œdème important et dans le suivi.

L'imagerie du segment antérieur a permis d'améliorer les connaissances sur la physiopathologie de l'hydrops cornéen. Elle a permis de mettre en évidence un changement dans l'ultrastructure cornéenne.

La biomicroscopie par ultrason a permis de visualiser le défaut de la membrane de Descemet en regard de la zone d'œdème cornéen.⁵⁵ Elle a aussi montré l'efficacité du tamponnement par mélange air/gaz par déroulement et réapposition de la MD.

La tomographie par cohérence optique (OCT) du segment antérieur a permis une visualisation en haute définition de la cornée. Une première étude menée par Sandali et al³⁴ avait classifié les stades du kératocône : le 5^{ème} et dernier stade décrit l'hydrops aigu (5A) et l'hydrops cicatriciel (5B). Basu et al⁵⁶ ont identifié grâce à l'OCT antérieur 3 modèles d'hydrops : le décollement avec extrémités cassées et enroulées, décollement avec extrémités cassées et plates et décollement sans rupture. Cependant, il existait une limite technique lors de la réalisation de l'OCT pouvant expliquer l'absence de visualisation d'une déchirure car un détachement sans coupure remettrait en cause le mécanisme d'apparition des hydrops cornéens. La microscopie confocale in vivo est une technique qui a grandement amélioré l'imagerie de la cornée ces dernières années. Lockington et al ont étudié in vivo les kératocônes.⁵³ Cette étude a révélé la présence de cellules inflammatoires présumées dans la moitié des cornées étudiées. Celles-ci pourraient être associées à une néovascularisation. Ils ont montré la présence de cellules hyperréflexiques dans la couche de Bowmann comme cela a été montré en OCT. Dans les cas d'hydrops, ces cellules peuvent être présentes, ainsi que des cellules allongées avec un petit corps cellulaire dans le stroma antérieur. Lorsqu'il est observé des cellules à grands corps cellulaires ronds et mouchetés ou des cellules allongées avec des processus de ramification dans le stroma, l'hydrops cornéen est plus susceptible de se néo-vasculariser.

Tous ces examens ont permis une meilleure compréhension physiopathologique de l'hydrops. Ils restent cependant difficiles d'accès et d'utilisation dans de nombreux

centres et nécessitent un examinateur expérimenté, contrairement à l'OCT du segment antérieur.

D. Traitement de l'hydrops

Historiquement, de nombreuses méthodes ont été utilisées pour traiter l'hydrops cornéen, y compris la compression du globe (Figure 20), l'excision d'un lambeau cornéen, le recouvrement conjonctival, la tarsorrhaphie, la cautérisation chimique ou thermique de la cornée. Cependant, ces traitements reposaient sur l'incompréhension de la physiopathologie de l'hydrops cornéen aigu.



Figure 20 : prise en charge d'un hydrops cornéen aigu par compression oculaire. Source Traité de Pierre Demours Oculiste du Roi

L'hydrops cornéen aigu est une pathologie qui disparaît sans intervention en 2 à 4 mois, cependant l'acuité visuelle est très limitée pendant cette période. De plus, plus le temps de cicatrisation est long, plus le risque de néovascularisation est important par persistance de l'inflammation.⁵⁷ Par conséquent, la prise en charge de l'hydrops doit essayer de réduire la durée de l'œdème cornéen afin d'améliorer l'acuité visuelle et de minimiser le risque de néovascularisation. Les schémas thérapeutiques peuvent être divisés en traitement conservateur, médical et chirurgical.

Le traitement conservateur vise à la lubrification topique pour améliorer le confort du patient.

Le traitement médical repose sur l'application d'une solution saline hypertonique pour réduire l'œdème cornéen intrastromal, des corticostéroïdes topiques pour diminuer l'inflammation et prévenir la néovascularisation et des agents cycloplégiques en cas de douleur.⁵⁸ Cependant, il existe peu de preuves dans la littérature pour soutenir cette prise en charge thérapeutique et certaines études ont montré que les corticostéroïdes étaient inefficaces pour empêcher la progression d'une néovascularisation.⁵⁹

Au cours des 20 dernières années, l'injection intracaméculaire d'air ou de mélange de air/gaz (l'hexachlorure de soufre : SF₆ ou le perfluoropropane : C₃F₈) expansif a montré de bons résultats.^{4,50,60-62} La présence du mélange air/gaz dans la chambre antérieure permet la ré application de l'endothélium cornéen, accélérant la récupération de l'œdème cornéen par réactivation de la pompe endothéliale. Le mélange air/gaz agit aussi comme une barrière mécanique empêchant l'humeur aqueuse de pénétrer dans le stroma. Cette technique nécessite une paracenthèse pour injecter le mélange air/gaz, associé ou non à une iridectomie. En effet, l'iridectomie est parfois nécessaire afin d'éviter le blocage pupillaire secondaire à la présence d'air en trop grande quantité dans la chambre antérieure. Miyata et al⁶⁰ ont été les premiers à proposer l'injection d'air en chambre antérieure pour résoudre l'hydrops cornéen aigu. L'injection d'air permet une cicatrisation plus rapide que l'utilisation d'un traitement médical. Néanmoins, il nécessite souvent des injections répétées afin de réappliquer la membrane de Descemet. C'est pourquoi, afin d'éviter la répétition des injections, d'autres équipes ont expérimenté l'injection d'un mélange d'air/ SF₆ ou air/ C₃F₈. Ceci permet une résorption de l'œdème plus rapide avec une moyenne de 3 à 8 semaines selon les études. Cependant, les mélanges d'air / gaz sont plus à risque de glaucome aigu par blocage pupillaire. Cela nécessite une surveillance rapprochée, un traitement hypotonisant et certaines équipes réalisaient une iridectomie préventive. Bien que les évènements indésirables soient exceptionnels, de nombreux experts restent prudents sur l'utilisation des gaz isoexpansibles, en raison de complications graves : le glaucome aigu par blocage pupillaire, le syndrome d'Urrets-zavalia⁶³, la migration intrastromale de gaz⁶⁴ et la perte de cellules endothéliales.

Rajaraman et al⁴ ont proposé quant à eux la réalisation de suture cornéenne de pleine épaisseur associée à l'injection intracaméculaire de gaz pour traiter les hydrops aigus. La suture est réalisée après l'injection de gaz en chambre antérieure lorsque celle-ci est visualisable. L'œdème cornéen se résout plus rapidement que lors de l'injection du mélange air/ gaz seul (8,8 jours contre 27, 5 jours). Yahia Chérif et Muraine ont, eux, montré l'intérêt des sutures pré-descémétiques sans adjonction de gaz retrouvant la même efficacité que les sutures de pleine épaisseur. En effet, le fait de refermer la couche de Dua déchirée au cours de l'hydrops permet de rétablir l'étanchéité cornéenne et permet d'épargner un traumatisme supplémentaire à l'endothélium cornéen.^{3,65}

Lorsque l'œdème a disparu, il reste une cicatrice stromale limitant souvent l'acuité visuelle. Le traitement de référence traditionnellement réalisé était la kératoplastie transfixiante (KT) car la déchirure postérieure cornéenne excluait la réalisation d'une kératoplastie lamellaire antérieure profonde (KLP). Même si la réalisation d'une KT dans le kératocône montre de bons résultats réfractifs, ce n'est pas le cas en post-hydrops aigu. Plusieurs équipes ont montré un taux de succès moindre après hydrops, du fait de la présence d'une néovascularisation cornéenne et d'une prévalence élevée de kérato-conjonctivite vernale, responsable d'un rejet endothélial plus important.^{5,49} En raison du risque de rejet de greffe endothéliale et du jeune âge des patients, de nouvelles techniques de KLP ont été adoptées. Elles présentent une plus grande complexité de réalisation devant tenir compte de la profondeur de la cicatrice résiduelle afin d'éviter une perforation en regard de l'hydrops. Des techniques de dissection modifiées ont été décrites reposant sur une dissection manuelle minutieuse jusqu'à la membrane de Descemet.^{66,67} La KLP peut être compliquée de micro-perforation au cours de la dissection cependant elles ne nécessitent pas de conversion en KLP lorsque la perforation reste très minime. La KLP montre de bons résultats en termes d'acuité visuelle avec une moyenne de 20/40 dans les différentes études. L'équivalent sphérique moyen est de -4 D et l'astigmatisme résiduel de $3,4$ D. Ces résultats post opératoires sont comparables aux résultats obtenus après réalisation d'une KT. Elle semble du fait de son taux de survie plus long devenir le standard de soins de l'hydrops cornéen. Cependant, il n'existe pas, pour le moment, de consensus établi sur la prise en charge de l'hydrops à la phase aiguë et après résolution de celui-ci.

V. Les lentilles sclérales⁶⁸⁻⁷⁵

Les lentilles sclérales, contrairement à ce que l'on pense, ne sont pas une invention récente. Cela fait plus d'un siècle qu'elles ont été créées, mais leur utilisation a été abandonnée du fait d'une mauvaise perméabilité à l'oxygène. Aujourd'hui, elles connaissent un renouveau depuis l'apparition de nouveaux matériaux à haute perméabilité à l'oxygène et la possibilité de réaliser des surfaces de plus en plus complexes et asymétriques.



Figure 21 : lentille sclérale. Source laboratoire LCS.

La lentille sclérale est une lentille de grande taille (allant de 16 à 23 mm de diamètre), passant en pont au-dessus de la cornée et reposant sur la conjonctive. Elle est dite « périlimbique » car il n'existe pas de contact entre la cornée et la lentille (Figure 22). L'absence d'appui sur la cornée et le limbe rend cette lentille très confortable. La lentille sclérale possède donc un espace de réservoir de larmes entre la lentille et la cornée. Ce réservoir a une grande importance dans le « gommage » de l'astigmatisme irrégulier pour de nombreuses pathologies cornéennes évoluées et pour le confort des patients atteints de pathologie de surface oculaire.

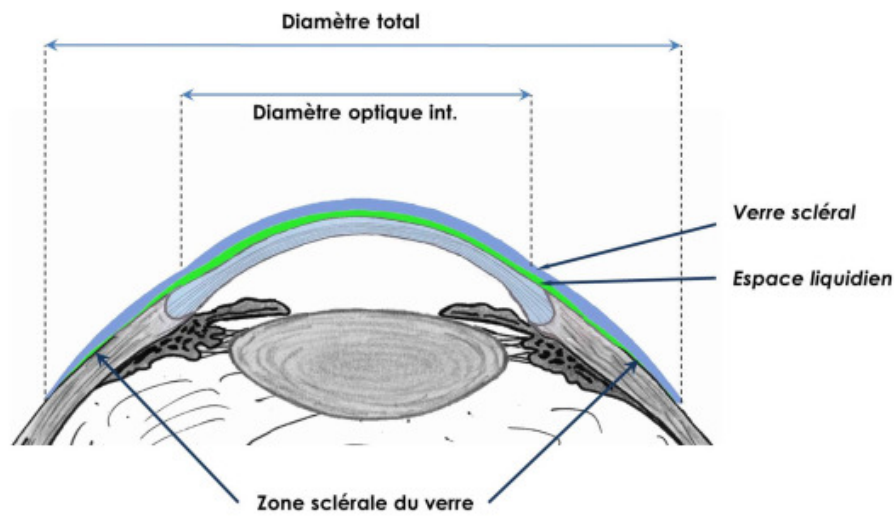


Figure 22 : schéma du positionnement de la lentille sclérale.⁷⁶

Nous avons décidé de parler spécifiquement des lentilles sclérales SPOT car ce sont elles qui sont utilisées par la suite dans notre étude.

A. Caractéristiques de la lentille

Il existe 3 tailles principales de lentilles : L pour Large (18mm), M pour Medium (17 mm) et S pour Small (16 mm). Ces tailles permettent d'adapter tous les patients en fonction de l'ouverture de la fente palpébrales. Certaines fois, il est possible d'utiliser des tailles supplémentaires sur commande : XXL (20 mm), XL (19 mm), XS (15 mm) et XXS (14 mm).

Pour l'adaptation de la première lentille, on privilégie le plus grand diamètre possible afin de répartir au mieux les appuis.

1. La flèche

La flèche correspond à la profondeur de la lentille par rapport au plan horizontal (Figure 23). C'est l'élément primordial pour l'adaptation des ectasies cornéennes. L'épaisseur du film lacrymal pré-cornéen doit être d'environ une demi-épaisseur cornéenne dans la zone la plus mince à la pose. Il existe 15 profondeurs notées de 1

à 15, de la profondeur la moins importante à la plus importante. La variation entre 2 flèches est de 0,20 mm. Pour information, l'œil « normal » correspond à une flèche de 3.

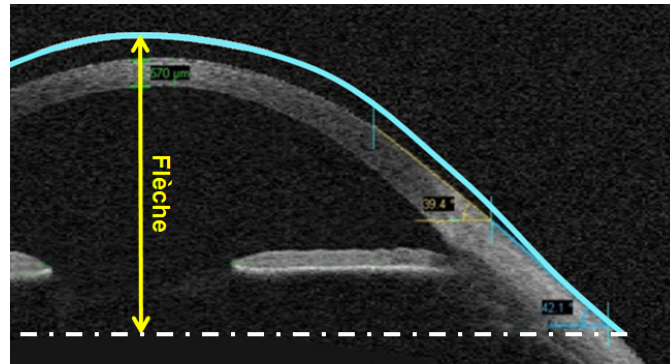


Figure 23 : image d'un OCT antérieur montrant le positionnement d'une lentille sclérale et de sa flèche (flèche jaune). Source laboratoire LCS.

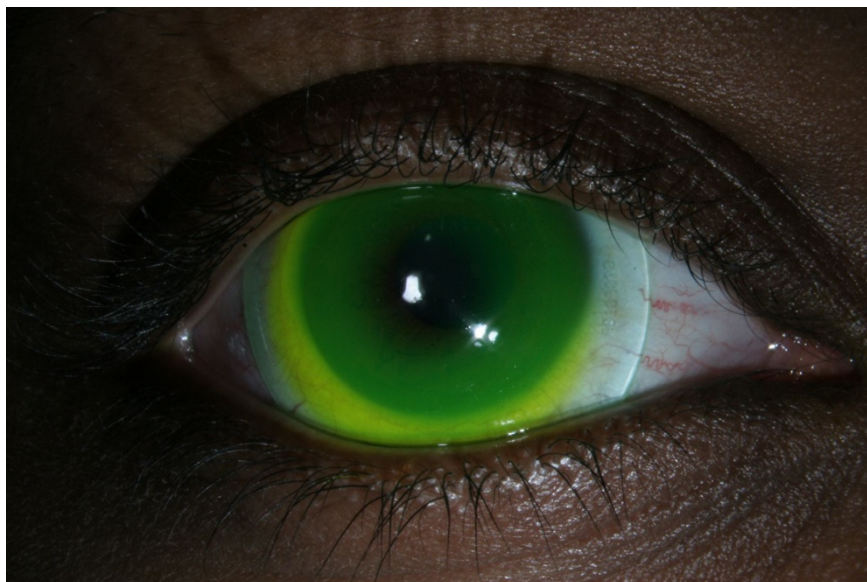


Figure 24 : photo LAF montrant un appui central de la lentille sclérale. Photographie du service

2. RT et RB ?

Le RT correspond au rayon de transition à 2 ou 3 mm du bord de la lentille.

Le RB correspond quant à lui, au rayon de base. Il s'agit des derniers millimètres de la périphérie de la lentille.

Ils sont importants pour agir sur les appuis scléaux.

Une interruption ou compression vasculaire très proche du limbe nécessite une ouverture du RT alors qu'un blanchissement plus périphérique à 1 ou 2 mm du bord de la lentille nécessite une adaptation du RB.

3. La toricité

Elle est utilisée en cas d'asymétrie d'appui entre les méridiens horizontaux et verticaux. Elle correspond à la réalisation de bosselages internes sur la lentille que l'on fait généralement sur l'axe 3h-9h, sur les insertions musculaires des droits horizontaux.

4. Les matériaux

Ces lentilles sont personnalisables aussi sur le matériau en fonction de la pathologie.

On en compte 3 :

- Optimum Extra Labo Contama, avec un DK =100 ISO.
 - Pour les sécheresses oculaires, noté « **X** »
- Optimum Extrem Labo Contamac US, avec un DK =125 ISO et une hydrophilie en surface de 2 %.
 - Pour une qualité de larmes normales « **E** » (les kératocônes, les dégénérescences marginales pellucides).
- Boston **XO2** Labo Bausch et Lomb Polymer Technology, avec un DK =161 et 141 bords corrigés ISO.
 - Pour les risques d'hypoxie pour les greffes, les cornées très vascularisées, noté « **XO2** »

Il est bien sûr possible de changer de matériau en fonction des signes fonctionnels des patients (sensation de sécheresse) en passant de E à XO2 puis à X.

B. Rôle réfractif de la lentille sclérale⁷¹⁻⁷⁵

En l'absence de correction optique, les rayons lumineux arrivant sur l'œil atteint d'astigmatisme, vont être réfractés au niveau de la cornée déformée par le cône cornéen et vont de ce fait être déviés comme à travers un prisme jusqu'à la macula et ainsi induire un astigmatisme irrégulier. Il va y avoir une dispersion des rayons

lumineux en des zones différentes de la rétine. L'image projetée est « étalée » en avant et en arrière de la rétine, entraînant une vision floue.

Suite à la pose de lentille SPOT sur une cornée de kératocône, les rayons lumineux vont, grâce au ménisque de larmes comblant l'espace entre la lentille et la cornée, ne former plus qu'un seul dioptré cornéen d'indice de réfraction quasiment semblables ($n_{\text{eau}} = 1,330$ et $n_{\text{cornée}} = 1,377$). Le dioptré, correspondant à l'association de la lentille SPOT, du ménisque de larmes et de la cornée, va permettre aux rayons lumineux d'être déviés et ainsi réfractés sur la macula de façon à compenser l'astigmatisme cornéen irrégulier.

Concernant les kératocônes, il ne s'agit pas de la lentille de première intention. Il doit y avoir un échec des LRPG avant d'opter pour les lentilles sclérales. Cependant, dans le cas de l'hydrops cornéen, il s'agit de la lentille de choix. En effet, l'ectasie cornéenne ne permet pas l'adaptation des autres types de lentilles car il existe toujours un appui cornéen. Il permet à la fois de prendre en charge l'ectasie, l'astigmatisme irrégulier et d'éviter les appuis cornéens pouvant entraîner l'apparition d'ulcérations et d'opacités cornéennes.

C. Rôle thérapeutique

Pour les pathologies de la surface oculaire de type sécheresse oculaire, en plus d'un rôle de protection environnemental, la lentille SPOT permet également une hydratation permanente de l'œil, évitant ainsi une sécheresse oculaire et l'apparition de kératites d'exposition et d'ulcères cornéens.⁷²

D. Règles d'adaptation

Elle repose sur 3 étapes principales :

- Poser et vérifier le centrage et les appuis de la lentille
- Vérifier l'interface liquidienne à l'aide de la fluorescéine en lumière bleue et en lumière blanche

- Contrôler le passage naturel des larmes sous la lentille.

1. Première adaptation

Il faut tout d'abord évaluer l'acuité visuelle avec sa correction optique en vision de loin et de près, améliorée au maximum à l'aide du réfractomètre automatique. Puis vient le choix de lentille sclérale grâce à une boîte de lentille d'essai. Le choix initial est empirique reposant sur la taille du globe et la profondeur des culs de sac. Lors de la pose de la lentille, il faut introduire des gouttes de fluorescéine à 0,50%. La lentille adaptée créera un ménisque de larme suffisant (Fig. 25). Il faut vérifier l'absence d'appui sur le cône, la bonne répartition et circulation du film lacrymal (Fig. 24 et 26). Il est impératif de vérifier après 3 h de port que la lentille est toujours adaptées car en effet, il existe des phénomènes « d'enfoncement » conjonctival faisant apparaître des appuis cornéens et scléraux (Fig. 27).

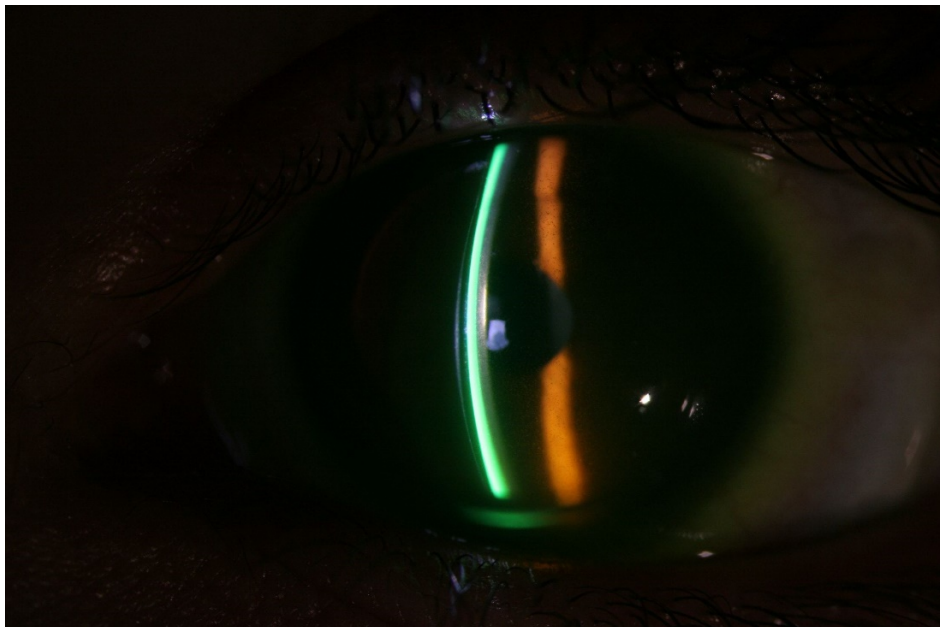


Figure 25 : photo LAF d'une adaptation en lentille sclérale. Ménisque de larmes visible grâce à l'ajout de fluorescéine.

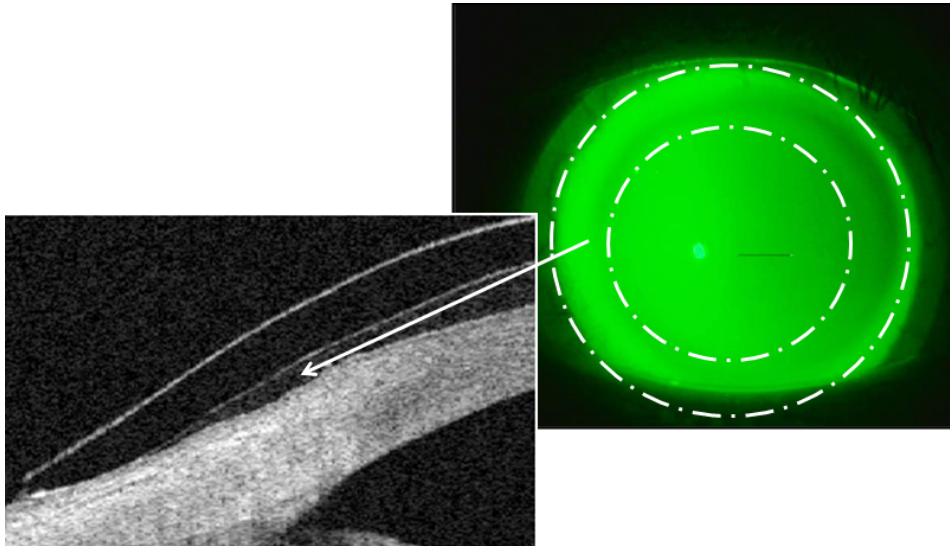


Figure 26 : photo montrant l'image fluo, répartition homogène sans appui du ménisque de larmes, image OCT montrant l'espace liquidien correspondant à l'image fluo. Source ICD.

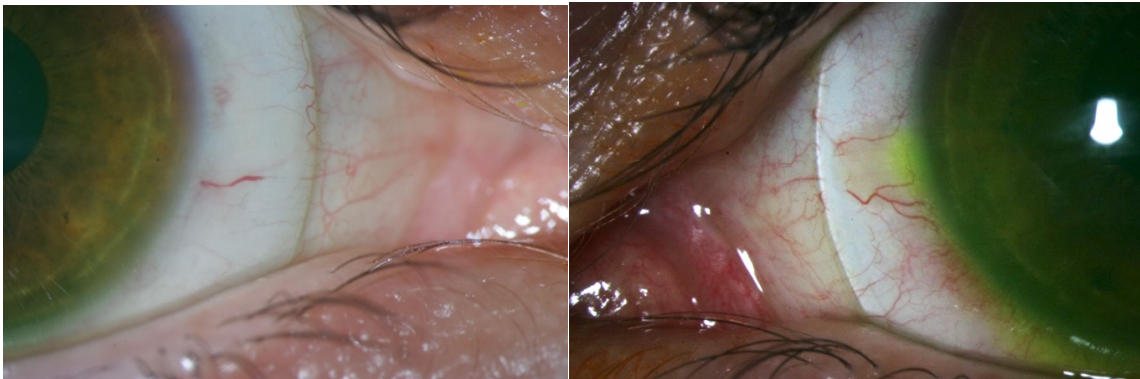


Figure 27 : photo LAF montrant des appuis scléaux avec effacement des vaisseaux conjonctivaux.

Photographies du service

Si l'image est satisfaisante, nous pouvons réévaluer l'acuité visuelle en déterminant l'équivalent sphérique nécessaire pour obtenir la meilleure acuité visuelle.

L'astigmatisme est quant à lui, complètement pris en charge par le ménisque de larmes. Nous déterminons donc la puissance réfractive nécessaire pour le patient.

2. Deuxième consultation

Il est important de vérifier dès la réception de la lentille son bon positionnement ainsi que l'acuité visuelle du patient avec la lentille. On en profite généralement pour apprendre au patient à la manipulation et à l'entretien de la lentille.

Le patient peut ainsi porter la lentille de façon sécuritaire pendant un mois.

3. Troisième consultation

Il s'agit d'une consultation réalisée à un mois de port pour valider la lentille définitive en fonction de l'image fluo de la lentille et de l'acuité visuelle du patient le jour de la consultation.

Nous suivons ensuite le patient à 6 mois puis tous les 12 à 18 mois afin de renouveler les lentilles sclérales.

VI. Objectif de l'étude

L'objectif de cette étude est d'évaluer l'efficacité et la sécurité des sutures pré-descemétiques associées à une adaptation précoce en lentille sclérale dès 7 jours quand cela est réalisable dans la gestion des hydrops aigus cornéens.

VIII. Matériels et méthodes

Nous avons mené une étude rétrospective dans le service d'ophtalmologie du CHU de Rouen entre novembre 2012 et novembre 2017.

Ont été inclus les patients porteurs d'un kératocône s'étant présentés en urgence pour un hydrops aigu qui a été suturé au cours de cette période.

Tous les patients ont subi un examen ophtalmologique comprenant une mesure de l'acuité visuelle corrigée, une photographie à la lampe à fente et une tomographie par cohérence optique cornéenne (OCT) (Visante OCT ; Carl Zeiss Meditec, Dublin, Californie, Etats-Unis) avant l'intervention, à 1 jour, 1 semaine, 1 mois et 6 mois après l'intervention. Le délai entre la consultation initiale et l'intervention a été évalué. La résolution de l'hydrops a été définie comme la disparition de l'œdème cornéen sur la biomicroscopie à la lampe à fente.

Le suivi minimum des patients a été de 6 mois.

A. Technique chirurgicale

La chirurgie a été réalisée sous anesthésie générale par deux chirurgiens du service. L'intervention débute par l'abrasion de l'épithélium cornéen de façon mécanique.

Une injection intra-caméculaire d'air est réalisée afin de faciliter la visualisation de la déchirure du mur cornéen postérieur et réappliquer la membrane de Descemet au stroma cornéen. Les deux extrémités de la déchirure sont marquées par un point au feutre chirurgical. Ensuite, nous réalisons des sutures pré-descémétiques en points séparés à l'aide d'un nylon 10.0 afin de rapprocher les bords de l'hydrops (Figure 27). Une bulle d'air en chambre antérieure était maintenue en fin d'intervention afin de faciliter l'application de l'endothélium ouvert et de limiter la réapparition de l'œdème cornéen.

Les patients bénéficiaient par la suite d'un traitement par corticostéroïde et antibiotique locaux pendant un mois. Les fils de suture étaient retirés à 3 mois.

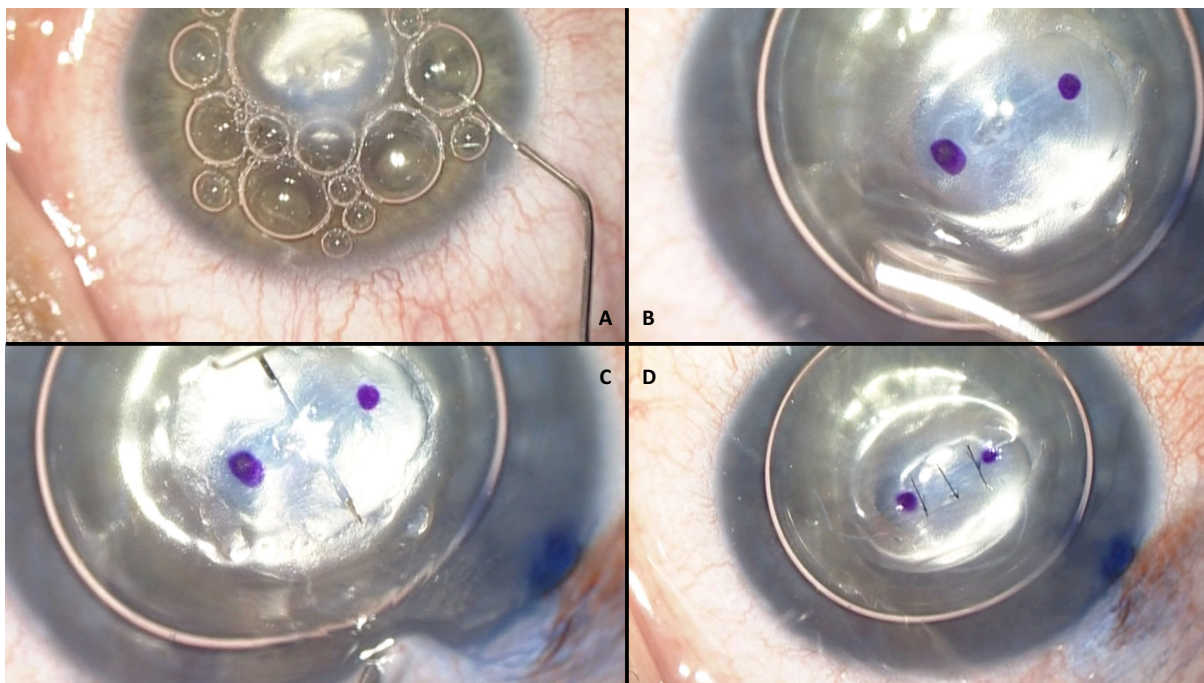


Figure 28 : Technique de suture d'hydrops A : injection d'air en chambre antérieure, B : repérage au feutre chirurgical des 2 extrémités de la déchirure de l'hydrops, C : suture pré-descemétique par points séparés, D : résultat immédiat post opératoire.

B. Adaptation en lentille de contact

Tous les patients ont été adaptés en lentilles sclérales SPOT (LAO) par un des contactologues du service (Figure 29). L'adaptation se réalisait dans les 2 semaines suivant l'intervention chirurgicale. Elle permettait de définir la flèche de la lentille nécessaire afin d'éviter le contact avec cette cornée irrégulière et fragile par la présence du ménisque de larmes. La lentille était contrôlée après une heure et 3h de port. Le patient apprenait le jour même la manipulation de la lentille avec une infirmière formée. Il était ensuite reconstruit à 1, 3 et 6 mois de port.

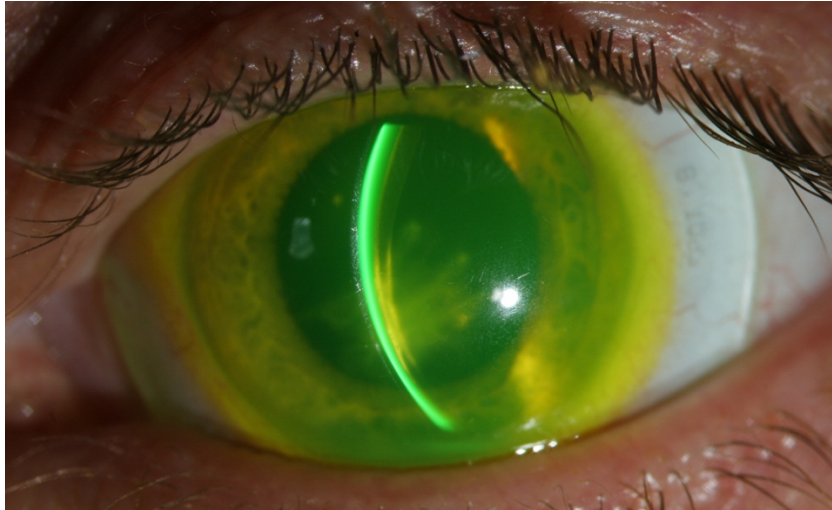


Figure 29 : Photographie à la fluorescéine en lampe à fente d'un hydrops suturé adapté en LS.
Visualisation du ménisque de larme. Photographie du service.

C. Analyse statistique

Le test de Wilcoxon a été utilisé pour comparer l'acuité visuelle corrigée aux différents examens, il en a été de même concernant l'épaisseur cornéenne recueillie lors de la réalisation de l'OCT de segment antérieur. Une valeur $p < 0,05$ était considérée comme statistiquement significative.

IX. Résultats

Sur les 39 dossiers étudiés présentant un hydrops cornéen suturé ou non suturé, 28 hydrops aigus suturés de 27 patients ont été recensés dans le service. Deux patients ont été exclus par manque de données. Une patiente atteinte d'une maladie de Leber a présenté un kératocône aigu bilatéral. L'intervalle entre les 2 hydrops était de 9 mois.

Sur les 26 yeux inclus, l'âge moyen de survenue est de 33 ans [17-50]. Il s'agissait de 15 hommes et 10 femmes. Tous les patients étaient déjà suivis pour un kératocône. Les patients présentaient sur l'œil controlatéral un kératocône de stade 1 dans 3 cas, un stade 2 dans 6 cas, un stade 3 dans 9 cas, un stade 4 dans 3 cas et un stade non connu dans 5 cas.

Le suivi moyen a été de $29,8 \pm 26,2$ mois.

Le temps moyen de réalisation de la suture de l'hydrops était de 2,28 jours [0-7].

Tous les patients ont bénéficié d'une injection d'air en chambre antérieure.

L'ablation de suture de l'hydrops est réalisée en moyenne à $3,3 \pm 1,6$ mois.

Un flow-chart (figure 32) résume la prise en charge des hydrops au cours de l'étude.

A. Efficacité du traitement

L'œdème cornéen commence à régresser dès le premier jour post-opératoire (Figure 30).

L'épaisseur moyenne de la cornée était suivie grâce à l'OCT de segment antérieur. L'épaisseur moyenne cornéenne diminuait de façon statistiquement significative de $1485 \pm 608 \mu\text{m}$ à $887 \pm 234 \mu\text{m}$ en 1 jour ($p=0,01$) puis à $738 \pm 155 \mu\text{m}$ en 7 jours ($p<0,001$) puis à $583 \pm 139 \mu\text{m}$ en 1 mois ($p<0,001$) puis à $523 \pm 98 \mu\text{m}$ en 6 mois ($p<0,001$). Nous observons surtout une régression de l'œdème entre J0 et J7 et entre J7 et M1 ($p=0,002$) (Graphique 1 et Figure 31). Nous avons observé une amélioration de l'œdème cornéen chez les 26 hydrops suturés avec une moyenne de $9,7 \pm 6,2$ jours sans observer d'apparition de néovaisseaux cornéens.

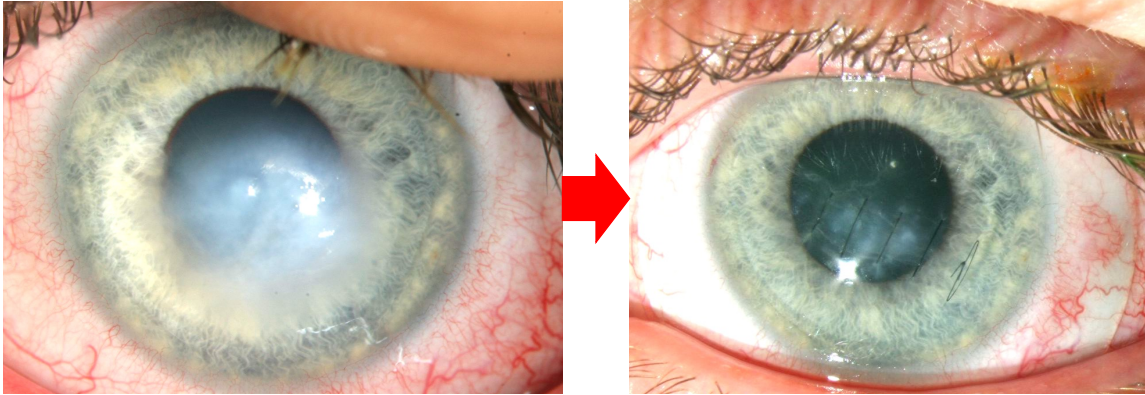
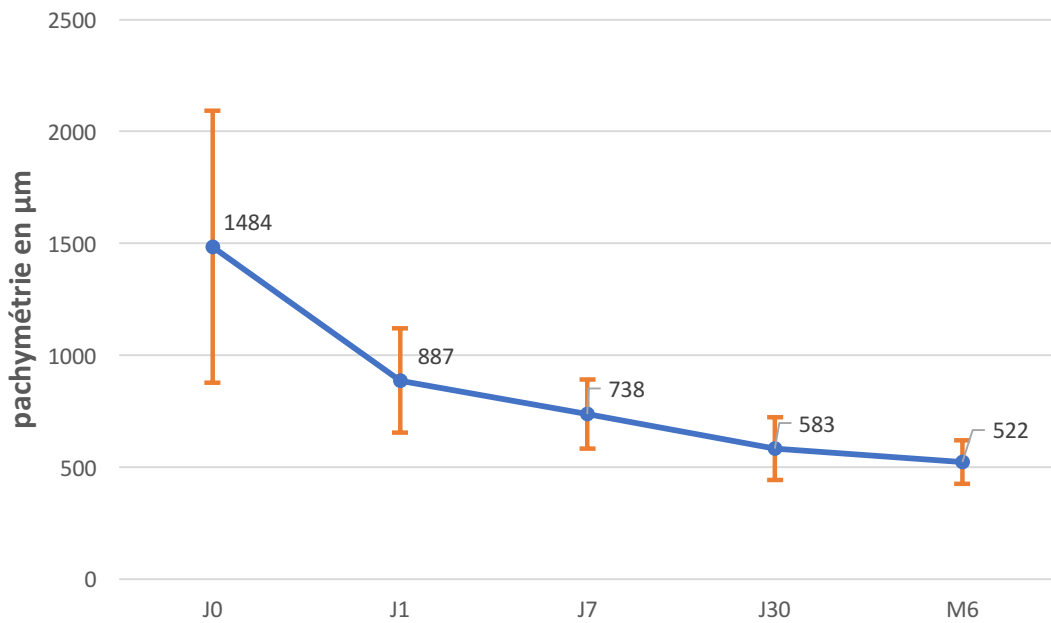


Figure 30 : Résultat post opératoire à une semaine après suture d'hydrops aigu



Graphique 1 : Evolution de la pachymétrie

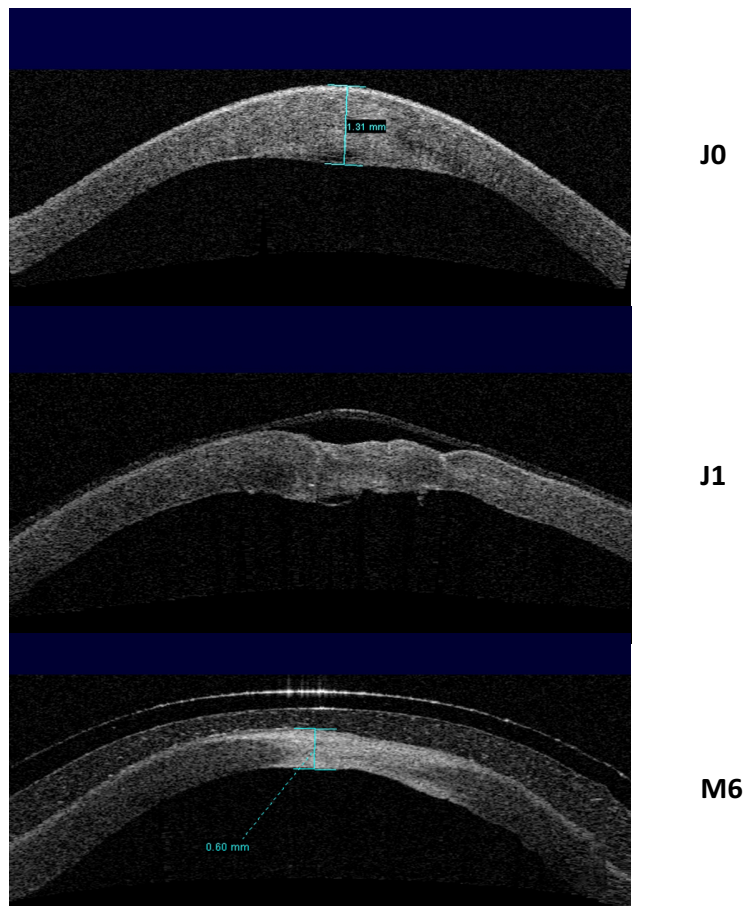


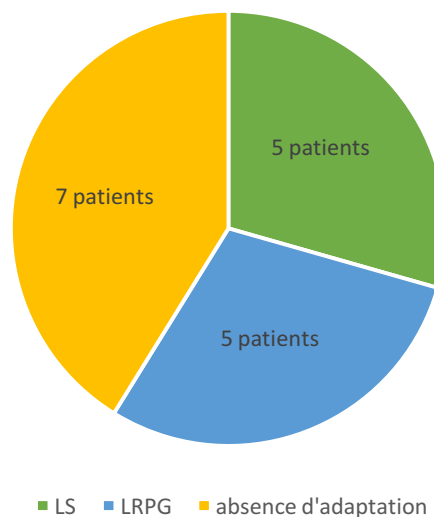
Figure 31 : Evolution OCT de l'hydrops aigu avant et après suture.

B. Acuité visuelle

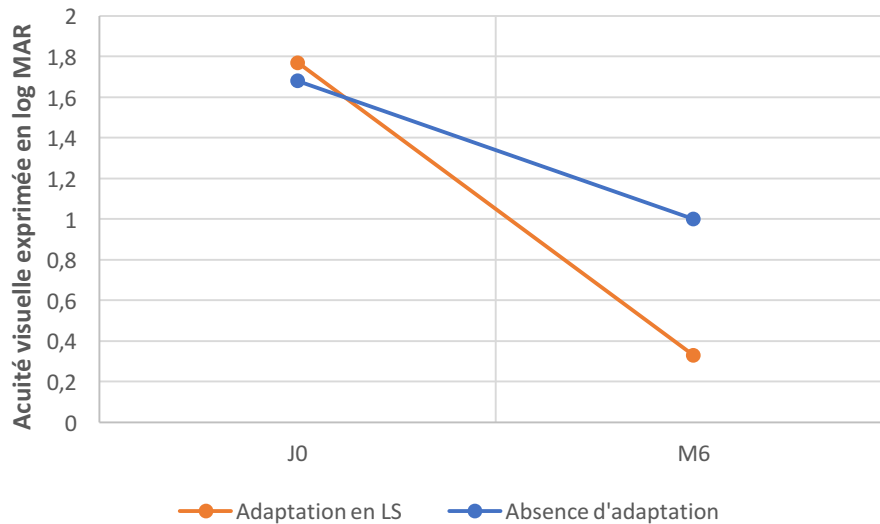
Sept patients n'ont pas pu être adaptés en lentilles sclérales pour des pathologies sous-jacentes : 5 patients présentaient une Trisomie 21, 1 patient un autisme, une patiente un retard psychomoteur secondaire à une mutation sur un chromosome. L'acuité visuelle moyenne initiale était de $1,68 \pm 0,46$ Log MAR et s'améliorait à 1 Log MAR à 6 mois de suivi sans montrer de valeur significative après la suture de l'hydrops ($P= 0,072$).

Les 19 autres hydrops suturés ont été adaptés en lentille sclérales avec une médiane d'adaptation en lentille de $7 \pm 7,9$ jours. Un patient a été adapté 4 mois après la suture car il s'agissait d'un des premiers patients ayant bénéficié de la suture d'hydrops et que nous n'avions pas pris le parti de l'adapter immédiatement.

Une patiente n'était pas évaluable car elle est atteinte d'une maladie de Leber faisant stagner son acuité visuelle à perception lumineuse. Cependant, cette patiente se dit améliorée par le port de lentille sclérale sur ses 2 yeux atteints sans que cela soit objectivable. Concernant les 17 autres hydrops, cinq étaient déjà adaptés en LS, 5 étaient adaptés en LRPG et 7 n'avaient pas d'adaptation en contactologie (graphique 2). L'acuité visuelle s'améliore de manière significative passant de $1,77 \pm 0,56$ Log MAR initialement, à $1,27 \pm 0,49$ log MAR en post suture immédiate ($p=0,01$) et à $0,33 \pm 0,20$ log MAR après adaptation sclérale ($p<0,001$). L'acuité visuelle était meilleure lorsque les patients étaient adaptés en lentille sclérale (Graphique 3). Une patiente n'a pas montré d'amélioration de son acuité visuelle en lentille sclérale. Une patiente a arrêté le port des lentilles sclérales car elle avait des comportements à risque de complication infectieuse.



Graphique 2 : Répartition de l'adaptation préalable en lentilles des patients ayant présenté un hydrops suturé puis adapté en lentilles sclérales.



Graphique 3 : Evolution de l'acuité visuelle avant et après suture d'hydrops.

C. Suivi

La plupart des patients malgré la présence d'une taie cornéenne n'a pas nécessité de réalisation de greffe cornéenne devant une acuité visuelle suffisante après adaptation en lentille sclérale pendant la durée du suivi.

Aucun patient n'a présenté de néovaisseaux dans les suites de la suture d'hydrops. Au total, 8/26 yeux (31%) ont nécessité la réalisation d'une kératoplastie transfixiante (5/8) ou d'une kératoplastie lamellaire antérieure profonde (3/8) dans les suites de la suture d'hydrops à 16,5 mois de suivi en moyenne. Deux patients ont bénéficié d'une greffe cornéenne dans les suites de la suture pour absence d'amélioration de l'acuité visuelle avec port de lentilles sclérales. Elle a été réalisée 4 mois et 6 mois après la suture de l'hydrops. Deux patients avec un retard mental pour lequel l'adaptation en lentille était impossible ont bénéficié d'une greffe cornéenne pour améliorer leur acuité visuelle.

Quatre patients sur 17, initialement bien équipés en lentille sclérale, ont présenté des opacités cornéennes apparues secondairement. Cela a eu pour conséquence de faire chuter leur acuité visuelle corrigée en LS en moyenne à $16 \pm 3,4$ mois. Ce phénomène nous a donc mené à réaliser une greffe en moyenne $18,7 \pm 3,7$ mois après la suture de l'hydrops.

Deux patients ont présenté une endothélite herpétique dans les suites de la greffe cornéenne sans conséquence sur l'acuité visuelle après un traitement anti-herpétique adapté. Aucun patient n'a présenté de signe de rejet pendant la période de suivi.

Nous notons également la survenue chez un patient porteur d'une trisomie 21 une surinfection des fils de la suture ayant nécessité un traitement par collyres renforcés.

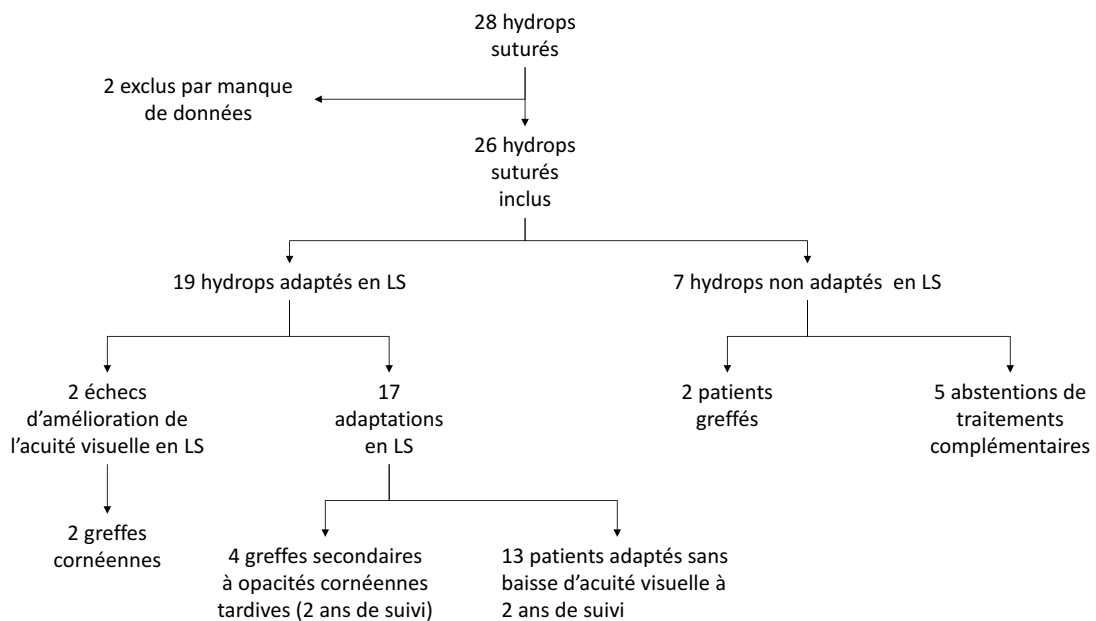


Figure 32 : Prise en charge des hydrops aigus suturés dans le service d'ophtalmologie de Rouen

X. Discussion

L'hydrops cornéen est une complication rare mais grave du kératocône. La rupture du mur postérieur cornéen qui intéresse à la fois la membrane de Descemet mais aussi le stroma postérieur entraîne une baisse brutale de l'acuité visuelle par irruption d'humeur aqueuse au niveau de cette déchirure responsable de l'œdème cornéen.⁴⁸ Cette complication survient chez 2,8% à 3,15% des porteurs de kératocônes, plus fréquemment chez les patients jeunes, avec une kératométrie élevée, une acuité visuelle basse, un terrain atopique et les frottements oculaires.^{49,50} Notre étude retrouve les mêmes données démographiques en termes de ratio homme-femme et d'âge moyen (33 ans).

L'enjeu du traitement de l'hydrops cornéen est de rétablir la barrière endothéliale afin de diminuer la durée de l'œdème cornéen, rendre sa transparence à la cornée et d'éviter les complications potentielles d'infection, de néovascularisation et de perforation.

Le traitement initial de l'hydrops cornéen a longtemps été non spécifique et la moyenne de résolution de l'épisode variait de 5 à 36 semaines.⁵⁸ Il reposait sur l'instillation de collyre antibiotique et de solution hypertonique pour diminuer l'œdème cornéen. Certaines équipes y associaient l'utilisation d'une lentille thérapeutique et de collyres cycloplégiques afin de diminuer la douleur.

Miyata et al⁶⁰ ont été les premiers à proposer l'injection intra-camérulaire d'air pour une résolution accélérée de l'hydrops cornéen. Ils ont montré une résolution de l'œdème plus rapide que le traitement médical ($20,1 \pm 9,0$ jours versus $64,7 \pm 34,6$ jours). Panda et al ont comparé la résolution de l'œdème cornéen après injection de SF₆ en chambre antérieure contre les traitements conventionnels. Elle survient en moyenne après 4 semaines de traitement contre 12 semaines avec le traitement conventionnel mais elle nécessite souvent des réinjections.⁶¹

D'autres auteurs ont utilisé un mélange air/C₃F₈ qui est un gaz non expansif qui a une durée de vie plus longue dans l'œil ne nécessitant donc pas de nouvelles réinjections.^{50,62,77}

Cependant, l'utilisation des gaz pour réappliquer la membrane de Descemet contre le stroma cornéen n'est pas sans complication. En effet, dans la littérature, nous notons des cas fréquents d'hypertension oculaire et de blocage pupillaire obligeant

les équipes chirurgicales à réaliser une iridotomie préventive ou une iridectomie per opératoire. Il faut aussi tenir compte qu'une position de décubitus est demandée au patient après injection d'air ou de gaz en chambre antérieure, pouvant durer plusieurs jours à 2 semaines selon les études. Il ne faut pas non plus négliger la toxicité des gaz pour l'endothélium comme l'ont montré d'autres études.⁷⁸⁻⁸⁰ Par contre, la technique d'injection d'air ou de gaz n'a pas montré de différence significative en termes d'amélioration de l'acuité visuelle à long termes comparé aux techniques médicales.^{50,61}

Par la suite, une technique associant suture cornéenne de pleine épaisseur et injection de C₃F₈ a été proposée par Rajaraman et al⁴ permettant de rapprocher les 2 bords de la déchirure descémétique immédiatement. Elle a montré une récupération visuelle précoce en $8,87 \pm 4,98$ jours. Une première étude réalisée dans le service³ avait montré l'intérêt de réaliser des sutures pré-descémétiques car elle minimise le traumatisme endothélial tout en restaurant la barrière entre la chambre antérieure et le stroma cornéen grâce à la fermeture de la membrane de Dua. De plus, l'injection d'air en chambre antérieure permet une récupération plus rapide en réappliquant la membrane de Descemet sans causer les complications que l'on peut observer avec les gaz.

Notre étude retrouve des résultats similaires concernant la disparition de l'œdème cornéen et l'amélioration de l'acuité visuelle par rapport aux études précédentes. Nous n'avons pas observé d'apparition de néovaisseaux cornéens dans le suivi des patients après la suture de l'hydrops. L'étanchéité immédiate des sutures doit probablement interrompre les phénomènes inflammatoires cornéens contrairement aux autres techniques d'injection de gaz ou de traitement conventionnel.

Cependant, l'acuité visuelle post hydrops, quelle que soit la stratégie thérapeutique utilisée, est souvent médiocre. Il est alors proposé aux patients la réalisation d'une KT ou d'une KLP sans autre alternative pour améliorer l'acuité visuelle. Malgré le recours de plus en plus courant aux LRPG spéciale et aux LS dans le kératocône, il n'existe pas de stratégie d'adaptation en lentilles post hydrops dans la littérature.⁸¹ Les LRPG ne sont pas indiquées en post hydrops car la cornée est trop déformée rendant leur positionnement instable et inconfortable pour le patient. De plus, l'appui des LRPG va occasionner la formation d'opacité cornéenne.^{82,83} Seules les lentilles

sclérales passant en pont au-dessus de la cornée irrégulière vont venir gommer l'irrégularité par le ménisque de larmes interposé et éviter les opacités cornéennes. Kreps et al⁸⁴ viennent de montrer l'intérêt d'adapter ces hydrochs avec des lentilles sclérales pour améliorer l'acuité visuelle effondrée par l'astigmatisme irrégulier. Ils obtiennent chez 11 patients une acuité visuelle moyenne de 0,7 décimal avec LS, avec une différence significative comparé à une correction optique par lunettes ($P < 0,0001$). Les patients étaient adaptés en moyenne dans les 4 mois post-hydrochs. La technique de suture permet une amélioration plus rapide de l'hydrochs par le biais d'une diminution de l'œdème cornéen, ce qui permet d'obtenir une épaisseur cornéenne normale après $9,7 \pm 6,2$ jours en moyenne dans notre étude. Ceci nous permet d'adapter ces patients dès le 7^{ème} jour post suture pré-descemétique afin d'améliorer l'acuité visuelle très rapidement. Bien que cela n'ait pas été évalué dans l'étude, on peut supposer qu'une optimisation de la récupération de l'acuité visuelle peut diminuer l'impact socio-économique de l'hydrochs. Nous n'avons pas observé de nécessité de réadaptation de la géométrie de la lentille à distance de la suture montrant que l'adaptation à 7 jours était fiable. La manipulation est en général aisée car les patients atteints sont pour la plupart porteurs de LRPG ou de LS. Soixante pour cent des patients dans notre étude étaient équipés en lentille.

Néanmoins, nous n'avons pas pu proposer une adaptation en lentilles sclérales à tous nos patients car 7 patients avaient un retard mental rendant les manipulations trop risquées d'un point de vue sécurité de port. C'est une des limites de la contactologie.

Nous nous sommes aussi interrogés sur un lien entre le port de lentille sclérale et la survenue d'hydrochs. En effet, 5 patients étaient déjà porteurs de lentilles sclérales au moment de la survenue de l'hydrochs. Dans l'étude de Kreps, ce sont 10/16 patients qui étaient porteurs de lentille sclérale et qui ont présenté un hydrochs. Il peut soit s'agir de kératocônes assez évolués ne pouvant plus être adaptés en LRPG spéciales, facteur de confusion ; soit d'erreur de manipulation avec des effets de succion pouvant entraîner des contraintes sur le tissu cornéen déjà fragilisé mais une étude complémentaire serait nécessaire.

Lorsque la cicatrice de l'hydrochs se trouve être trop opaque ou dans l'axe visuel du patient, les LS se trouvent en échec et il est à ce moment nécessaire de réaliser une

greffe de cornée de type KT ou KLP. Différentes études ont montré que les patients étaient traités par greffe cornéenne entre 18 et 67%.^{49,51,58} Ces différences peuvent s'expliquer par la durée du suivi des patients en fonction des études. En effet, la greffe cornéenne est réalisée entre 1,2 et 2,3 ans après l'épisode.⁴⁹ Nous retrouvons les mêmes résultats dans notre étude que dans la littérature avec un délai moyen de 15,8 mois. Par contre, le taux est moindre, 30% versus 57-65% pour le même suivi moyen. Ceci s'explique probablement par l'adaptation en lentille qui améliore l'acuité visuelle malgré la cicatrice d'hydrops.

Les techniques de greffe ont tendance à évoluer car la KT est à risque de rejet endothélial.^{85,86} C'est pourquoi plusieurs équipes ont mis au point des techniques de KLP en post hydrops afin de conserver l'endothélium cornéen du receveur.^{6,7,87} La technique est plus complexe car la zone de rupture de la membrane de Descemet est une zone de fragilité nécessitant une dissection minutieuse afin d'éviter les perforations importantes obligeant une conversion vers une KT. Dans notre étude, nous avons proposé dans les suites « immédiates » de la suture une greffe de cornée à deux patients pour une acuité stagnante malgré l'adaptation en lentilles sclérales, réalisée 4 et 6 mois après la suture. Nous essayons dès que possible de réaliser une KLP ; mais si une perforation importante de la membrane de Descemet survient au cours de l'intervention, elle est convertie en greffe transfixiante. Quatre patients ont pu bénéficier secondairement d'une greffe cornéenne pour l'apparition d'opacités 18 mois en moyenne après la suture, compromettant l'acuité visuelle malgré le port des lentilles sclérales. Mais dans l'intervalle, ils ont récupéré une acuité visuelle correcte grâce au port de lentilles sclérales. Dans le groupe non adapté en lentille sclérale, seulement 2 patients ont bénéficié d'une greffe de cornée car il était trop risqué de réaliser ce type d'intervention chez ces patients dont le suivi est souvent difficile avec de nombreux risques infectieux surajoutés. Sur les 19 patients suturés puis adaptés en lentilles sclérales, une adaptation en lentille sclérale a été suffisante chez 11 patients (60%) permettant d'obtenir une acuité visuelle acceptable.

Nous n'avons pas observé de rejet de greffe dans notre étude, comparé à la littérature où le taux varie de 4% à 31% en fonction des études.^{5,88-91} Ceci est probablement dû au fait qu'il n'y a pas de néovascularisation observée chez nos patients en post suture, facteur de risque identifié par Tuft et al.⁴⁹

Concernant les complications observées, elles sont peu nombreuses. Un patient a présenté une surinfection herpétique probablement réactivé par l'instillation de collyre corticoïde et l'inflammation locale. Le même phénomène a été observé chez une patiente en post opératoire de greffe. Un patient trisomique a présenté une surinfection sur l'un des fils. Il faut donc être vigilant et réitérer, de façon rapprochée, les visites de contrôle des patients afin d'enlever les fils détendus au potentiel infectieux important. Lors de la régression de l'œdème cornéen, il n'est pas rare d'observer des fils détendus. Il est d'ailleurs souvent nécessaire de réaliser plusieurs fois les sutures initiales qui se détendent avec la diminution de l'œdème en per opératoire.

La limite de l'étude est son caractère rétrospectif. Il s'agit aussi d'un petit effectif comme dans toutes les séries concernant cette pathologie rare. Il est donc difficile d'extrapoler ses résultats à plus grande échelle.

XI. Conclusion

La suture paraît être la technique la plus adaptée à la résolution rapide de l'hydrops devant l'absence de complication observée, en particulier l'apparition d'une néovascularisation, facteur de risque de rejet de greffe. Il semble nécessaire de traiter tous les patients présentant un kératocône aigu en urgence afin de résoudre l'œdème cornéen le plus rapidement possible ; y compris chez des patients atteints d'une déficience mentale pour lequel cette récupération visuelle est nécessaire à leur autonomie. Nous avons observé que la pose d'une lentille sclérale était réalisable dès 7 jours après la suture de l'hydrops. Elle permet la remontée de l'acuité visuelle à 0,3 log MAR dès 7 jours. Cependant, dans certains cas (4/17), il peut apparaître, en moyenne 16 mois après, des opacités secondaires nécessitant la réalisation d'une greffe de cornée. Une étude multicentrique serait intéressante afin d'évaluer à plus grande échelle l'efficacité de l'adaptation en lentille sclérale et le potentiel impact de ce nouvel outil thérapeutique sur le recours à la greffe de cornée dans le traitement du kératocône aigu.

XII. Bibliographie

1. Krachmer JH, Feder RS, Belin MW. Keratoconus and Related Noninflammatory Corneal Thinning Disorders. *Surv Ophthalmol* 1984;28:293-322.
2. Fan Gaskin JC, Patel DV, McGhee CNJ. Acute Corneal Hydrops in Keratoconus—New Perspectives. *Am. J. Ophthalmol.* 2014;157:921-928.el.
3. Yahia Chérif H, Muraine M, *et al.* Efficacy and safety of pre-Descemet's membrane sutures for the management of acute corneal hydrops in keratoconus. *Br. J. Ophthalmol.* 2015; 99:773–777.
4. Rajaraman R, Singh S, Raghavan A, Karkhanis A. Efficacy and Safety of Intracameral Perfluoropropane (C3F8) Tamponade and Compression Sutures for the Management of Acute Corneal Hydrops: *Cornea* 2009; 28:317–320.
5. Basu S, Reddy JC, Vaddavalli PK, Vemuganti GK, Sangwan VS. Long-term Outcomes of Penetrating Keratoplasty for Keratoconus With Resolved Corneal Hydrops: *Cornea* 2012; 31:615–620.
6. Chew ACY, Mehta JS, Tan DTH. Deep Lamellar Keratoplasty After Resolution of Hydrops in Keratoconus: *Cornea* 2011;30:454–459.
7. Das S, Dua N, Ramamurthy B. Deep Lamellar Keratoplasty in Keratoconus With Healed Hydrops. *Cornea* 2007; 26:1156-7.
8. Allouch-Nahmias C, *et al.* Anatomie de la cornée. *EMC - Ophthalmol.* 2011;8:1–16.
9. Dua HS, Faraj LA, Said DG, Gray T, Lowe J. Human Corneal Anatomy Redefined. *Ophthalmology* 2013;120:1778–1785.
10. Jeannine Narduzzi, Florence Malet. Rapport de la SFOALC 2015 : Le k ratoc ne en 2015. *Med-Line Editions* 2015.
11. Fourni  P, Cassagne M, Touboul D, Malecaze F. K ratoc ne. *EMC - Ophthalmologie* 2018 ;15(4):1-15.
12. Rabinowitz YS. Keratoconus. *Surv Ophthalmol.* 1984; 2(4):297–319.
13. Gokhale N, *et al.* Epidemiology of keratoconus. *Indian J. Ophthalmol.* 2013; 61:382.
14. Bisceglia L, *et al.* Linkage analysis in keratoconus: replication of locus 5q21.2 and identification of other suggestive Loci. *Invest. Ophthalmol. Vis. Sci.* 2009;50:1081–1086.
15. Gordon-Shaag A, *et al.* Is consanguinity a risk factor for keratoconus? *Optom. Vis. Sci. Off. Publ. Am. Acad. Optom.* 2013; 90:448–454.
16. Wang Y, Rabinowitz YS, Rotter JI, Yang H. Genetic epidemiological study of keratoconus: evidence for major gene determination. *Am. J. Med. Genet.* 2000; 93:403–409.
17. Tuft SJ, *et al.* Keratoconus in 18 pairs of twins. *Acta Ophthalmol. (Copenh.)* 2012; 90: 482- 486.
18. Abu-Amero KK, Al-Muammar AM, Kondkar AA. Genetics of Keratoconus: Where Do We Stand? *J Ophthalmol.* 2014;2014:1-11.
19. Wagner H, Barr JT, Zadnik K. Collaborative Longitudinal Evaluation of Keratoconus (CLEK) Study: methods and findings to date. *Cont Lens Anterior Eye.* 2007;30(4):223-232.
20. Zadnik K, *et al.* Between-eye asymmetry in keratoconus. *Cornea* 2002;21:671–679.
21. Khan MD, Kundi N, Saeed N, Gulab A, Nazeer AF. Incidence of keratoconus in spring catarrh. *Br. J. Ophthalmol.* 1988; 72, 41–43.
22. Loukovitis E, Sfakianakis K, Syrmakesi P, Tsotridou E, *et al.* Genetic Aspects of Keratoconus: A Literature Review Exploring Potential Genetic Contributions and Possible Genetic Relationships with Comorbidities. *Ophthalmol. Ther.* 2018; 7:263–292.
23. Gr nauer-Kloeve Korn C, Duncker G. Keratokonus: Epidemiologie, Risikofaktoren

- und Diagnostik. *Klin. Monatsblätter Für Augenheilkd.* 2006; **223**:493–502.
24. Sharma R *et al.* Clinical Profile and Risk Factors for Keratoplasty and Development of Hydrops in North Indian Patients With Keratoconus: *Cornea* 2009; **28**:367–370.
 25. Shapiro MB, France TD. The Ocular Features of Down's Syndrome. *Am. J. Ophthalmol.* 1985; **99**:659–663.
 26. Heon E. VSX1: A gene for posterior polymorphous dystrophy and keratoconus. *Hum. Mol. Genet.* 2002; **11**:1029–1036.
 27. McGhee CN. Sir Norman McAlister Gregg Lecture: 150 years of practical observations on the conical cornea - what have we learned? *Clin. Experiment. Ophthalmol.* 2009; **37**:160–176.
 28. McMahan TT, *et al.* *CRB1* Gene Mutations Are Associated with Keratoconus in Patients with Leber Congenital Amaurosis. *Investig. Ophthalmology Vis. Sci.* 2009; **50**:3185.
 29. Totan Y, Hepşen İF, Çekiç O, Gündüz A, Aydın E. Incidence of keratoconus in subjects with vernal keratoconjunctivitis: *Ophthalmology* 2001; **108**:824–827.
 30. Kuming BS, Joffe L. Ehlers–Danlos syndrome associated with keratoconus: a case report. *S Afr Med J.* 1977; **52**(10):403–5.
 31. Maumenee IH. The eye in the Marfan syndrome. *Trans Am Ophthalmol Soc* 1981; **79**:684–733.
 32. Levy D. *et al.* Videokeratographic anomalies in familial keratoconus. *Ophthalmology* 2004; **111**:867–874.
 33. Rabinowitz YS, McDonnell PJ. Computer-assisted corneal topography in keratoconus. *Refract Corneal Surg.* 1989; **5**(6):400–8.
 34. Sandali O. *et al.* Fourier-Domain Optical Coherence Tomography Imaging in Keratoconus. *Ophthalmology* 2013; **120**:2403–2412.
 35. Hay A, Rocher N, Dethorey G, Renard G, Bourges J-L. Le k ratoc ne en images OCT haute r solution en domaine spectral. *J. Fr. Ophthalmol.* 2012; **35**:642–645.
 36. Colin J, Malet FJ. Intacs for the correction of keratoconus: Two-year follow-up. *J. Cataract Refract. Surg.* 2007; **33**:69–74.
 37. Ferrara G, Torquetti L, Ferrara P, Merayo-Llodes J. Intrastromal corneal ring segments: visual outcomes from a large case series: ICRS: outcomes from a large sample. *Clin. Experiment. Ophthalmol.* 2012; **40**:433–439.
 38. Touboul D, Pinsard L, Mesplier N, Smadja D, Colin J. Correction des astigmatismes irr guliers par anneaux intra corn ens. *J. Fr. Ophthalmol.* 2012 - Vol 35 - N  3 - P 212-219.
 39. Ertan A, Kamburo lu G. Intacs implantation using a femtosecond laser for management of keratoconus: Comparison of 306 cases in different stages. *J. Cataract Refract. Surg.* 2008; **34**:1521–1526.
 40. Parker JS, Van Dijk K, Melles GRJ. Treatment options for advanced keratoconus: A review. *Surv. Ophthalmol.* 2015; **60**:459–480.
 41. Le R *et al.* Current indications and surgical approaches to corneal transplants at the University of Toronto: A clinical-pathological study. *Can. J. Ophthalmol.* 2017; **52**:74–79.
 42. Cheng YYY, Visser N, Schouten JS, Wijdh R-J, Pels E, Van Cleynenbreugel H, *et al.* Endothelial Cell Loss and Visual Outcome of Deep Anterior Lamellar Keratoplasty versus Penetrating Keratoplasty: A Randomized Multicenter Clinical Trial. *Ophthalmology* 2011; **118**:302–309.
 43. Lanchares E, del Buey MA, Crist bal JA, Lavilla L, Calvo B. Biomechanical property analysis after corneal collagen cross-linking in relation to ultraviolet A irradiation time. *Graefes Arch. Clin. Exp. Ophthalmol.* 2011; **249**:1223–1227.
 44. Mohammadpour M, Masoumi A, Mirghorbani M, Shahraki K, Hashemi H. Updates on corneal collagen cross-linking: Indications, techniques and clinical outcomes. *J. Curr. Ophthalmol.* 2017; **29**:235–247.

45. Lim L, Lim EWL. A Review of Corneal Collagen Cross-linking – Current Trends in Practice Applications. *Open Ophthalmol. J.* 2018;**12**:181–213.
46. Gomes JAP, *et al.* Global Consensus on Keratoconus and Ectatic Diseases: *Cornea* 2015; **34**:359–369.
47. Pierson D, Eustace P. Acute keratoconus in mongols. *Br J Ophthalmol.* 1971;**55**:50–54.
48. Wolter JR, Henderson JW, Clahasse EG. Ruptures of Descemet's membrane in keratoconus causing acute hydrops and posterior keratoconus. *Am J Ophthalmol.* 1967;**63**:1689–92.
49. Tuft SJ, Gregory WM, Buckley RJ. Acute corneal hydrops in keratoconus. *Ophthalmology.* 1994;**101**:1738–1744.
50. Basu S, *et al.* Intracameral Perfluoropropane Gas in the Treatment of Acute Corneal Hydrops. *Ophthalmology* 2011;**118**:934–939.
51. Fan Gaskin JC, Good WR, Jordan CA, Patel DV, McGhee CN. The Auckland keratoconus study: Identifying predictors of acute corneal hydrops in keratoconus: Acute corneal hydrops in keratoconus. *Clin. Exp. Optom.* 2013;**96**:208–213.
52. Cameron JA, Al-Rajhi AA, Badr IA. Corneal Ectasia in Vernal Keratoconjunctivitis. *Ophthalmology* 1989;**96**:1615–1623.
53. Lockington D, Fan Gaskin JC, McGhee CNJ, Patel DV. A prospective study of acute corneal hydrops by in vivo confocal microscopy in a New Zealand population with keratoconus. *Br. J. Ophthalmol.* 2014;**98**:1296–1302.
54. Al Suhaibani AH, Al-Rajhi AA, Al-Motowa S, Wagoner MD. Inverse relationship between age and severity and sequelae of acute corneal hydrops associated with keratoconus. *Br. J. Ophthalmol.* 2011;**91**:984–985.
55. Sharma N *et al.* Ultrasound Biomicroscopy-Guided Assessment of Acute Corneal Hydrops. *Ophthalmology* 2011;**118**:2166–2171.
56. Basu S, Vaddavalli PK, Vemuganti GK, Hasnat Ali M, Murthy SI. Anterior Segment Optical Coherence Tomography Features of Acute Corneal Hydrops. *Cornea* 2012;**31**:479–485.
57. Feder RS, Wilhelmus KR, Vold SD, O'Grady RB. Intrastromal clefts in keratoconus patients with hydrops. *Am. J. Ophthalmol.* 1998;**126**:9–16.
58. Grewal S, Laibson P, Cohen E, Rapuano C. Acute hydrops in the corneal ectasias: associated factors and outcomes. *Am. J. Ophthalmol.* 2000;**129**:702–703.
59. Rowson NJ, Dart JKG, Buckley RJ. Corneal neovascularisation in acute hydrops. *Eye* 1992;**6**:404–406.
60. Miyata K, Tsuji H, Tanabe T, *et al.* Intracameral Air Injection for Acute Hydrops in Keratoconus. *Am J Ophthalmol* 2002; **133**:750-752.
61. Panda A, Aggarwal A, Madhavi P, *et al.* Management of Acute Corneal Hydrops Secondary to Keratoconus With Intracameral Injection of Sulfur Hexafluoride (SF6). *Cornea* 2007;**26**:1067–1069.
62. Shah SG, Sridhar MS, Sangwan VS. Acute corneal hydrops treated by intracameral injection of perfluoropropane (C3F8) gas. *Am. J. Ophthalmol.* 2005;**139**:368–370.
63. Aralikatti AK, Tomlins PJ, Shah S. Urrets-Zavalía syndrome following intracameral C₃F₈ injection for acute corneal hydrops. *Clin. Experiment. Ophthalmol.* 2008;**36**:198–199.
64. Sharma N, Mannan R, Titiyal JS. Nonresolution of Acute Hydrops Because of Intrastromal Migration of Perfluoropropane Gas. *Cornea.* 2010;**29**:944–946.
65. Schiebl G, Suffo S, Milioti G, Seitz B. Muraine-Nähte beschleunigen die Abheilung des Hydrops corneae bei akutem Keratotorus. *Ophthalmol.* 2018.
66. Anwar HM, Anwar M. Predescemetitic Dissection for Healed Hydrops—Judicious Use of Air and Fluid. *Cornea* 2011;**30**:1502–1509.
67. Nanavaty MA, Daya SM. Outcomes of deep anterior lamellar keratoplasty in

- keratoconic eyes with previous hydrops. *Br J Ophthalmol* 2012;96(10):1304–1309.
68. Agnès Delcampe. Lentilles sclérales et SPOT. *Les cahiers d’ophtalmologie* n°182. septembre 2014.
 69. van der Worp E. *A Guide to Scleral Lens Fitting*. 2015. Corneo-Scleral Angles and Scleral Angles; pp. 13–14.
 70. Malet F., Les lentilles de contact. Paris. Société Française d’Ophtalmologie, coll. Masson, 2009.
 71. Koppen C *et al.* Scleral Lenses Reduce the Need for Corneal Transplants in Severe Keratoconus. *Am. J. Ophthalmol.* 2018;185: 43–47.
 72. Nau CB, Harthan J, Shorter E, *et al.* Demographic Characteristics and Prescribing Patterns of Scleral Lens Fitters: The SCOPE Study. *Eye Contact Lens Sci. Clin. Pract.* 2017.
 73. Schornack M, *et al.* Visual and physiological outcomes of scleral lens wear. *Contact Lens Anterior Eye* 2019;42: 3–8.
 74. de Luis Eguileor B, Etxebarria Ecenarro J, Santamaria Carro A, Feijoo Lera R. Irregular Corneas: Improve Visual Function With Scleral Contact Lenses. *Eye Contact Lens Sci. Clin. Pract.* 2018;44: 159–163.
 75. Picot C, Gauthier A-S, Campolmi N, Delbosc B. Qualité de vie des patients équipés en verres scléraux. *J. Fr. Ophtalmol.* 2015;38:615–619.
 76. Rossi P, Delcampe A, Gueudry J, Muraine M. Traitement des sécheresses oculaires sévères secondaires à la maladie du greffon contre l’hôte chronique par lentilles sclérales perméables à l’oxygène. *J. Fr. Ophtalmol.* 2015;38: 793–799.
 77. Kaushal S, Sharma N, Vajpayee RB. Treatment of acute corneal hydrops with intracameral C₃F₈ in a patient of pellucid marginal degeneration with keratoglobus. *Clin. Experiment. Ophthalmol.* 2007;35: 697–699.
 78. Foulks GN, de Juan E, Hatchell DL, *et al.* The effect of perfluoropropane on the cornea in rabbits and cats. *Arch Ophthalmol* 1987;105:256–9.
 79. Lee DA, Wilson MR, Yoshizumi MO, *et al.* The ocular effects of gases when injected into the anterior chamber of rabbit eyes. *Arch Ophthalmol* 1991;109:571–5.
 80. Green K, Cheeks L, Stewart DA, *et al.* Intraocular gas effects on corneal endothelial permeability. *Lens Eye Toxic Res* 1992;9:85–91.
 81. Schornack M. Scleral Lenses: A Literature Review. *Eye Contact Lens Sci. Clin. Pract.* 2015;41: 3–11.
 82. Barr J.T, Barr K, Zadnik BS, Wilson TB, Edrington DF, Everett BA, Fink *et al.*, Factors associated with corneal scarring in the Collaborative Longitudinal Evaluation of Keratoconus (CLEK) Study. *Cornea* 2000;19:501–507.
 83. Barr JT, Barr BS, Wilson MO, Gordon MJ, Rah C, Riley PS, Kollbaum, *et al.*, Estimation of the incidence and factors predictive of corneal scarring in the Collaborative Longitudinal Evaluation of Keratoconus (CLEK) Study. *Cornea* 2006;25:16–25.
 84. Kreps EO, Claerhout I, Koppen C. The Outcome of Scleral Lens Fitting for Keratoconus With Resolved Corneal Hydrops: *Cornea* 2019;38:855–858.
 85. Kirkness CM, Ficker LA, Steele AD, *et al.* The success of penetrating keratoplasty for keratoconus. *Eye.* 1990;4:673–688.
 86. Brierly SC, Izquierdo L Jr, Mannis MJ. Penetrating keratoplasty for keratoconus. *Cornea.* 2000;19:329–332.
 87. Ramamurthi S, Ramaesh K. Surgical Management of Healed Hydrops: A Novel Modification of Deep Anterior Lamellar Keratoplasty. *Cornea* 2011;30:180–183.
 88. Lim L, Pesudovs K, Coster DJ. Penetrating Keratoplasty for Keratoconus. *Visual Outcome and Success.* 2000;107:1125-31.
 89. Fukuoka S. *et al.* Extended Long-Term Results of Penetrating Keratoplasty for Keratoconus. *Cornea* 2010;29:528–530.

90. Sharif KW, Casey TA. Penetrating keratoplasty for keratoconus: complications and long-term success. *Br. J. Ophthalmol.* 1991;**75**:142–146.
91. Olson RJ, Pingree M, Ridges R, et al. Penetrating keratoplasty for keratoconus: a long-term review of results and complications. *J Cataract Refract Surg.* 2000;**26**:987–991.

Résumé

Introduction

L'hydrops est une complication rare du kératocône. Il s'agit d'une rupture des couches postérieures cornéennes responsable d'un œdème entraînant une baisse d'acuité visuelle importante. Une étude a montré que la suture cornéenne est une technique chirurgicale récente et prometteuse pour le traitement de l'hydrops.

L'objectif de l'étude est d'évaluer l'efficacité et la sécurité des sutures pré-descemétiques associées, quand cela est possible, à une adaptation précoce en lentille sclérale dans la gestion des hydrops aigus cornéens.

Méthodes et Matériels

Il s'agit d'une étude monocentrique rétrospective de 28 cas d'hydrops suturés entre novembre 2012 et novembre 2017. L'analyse a porté sur l'examen clinique initial, l'OCT du segment antérieur, sur la prise en charge chirurgicale et le suivi des patients.

Résultats

Vingt-huit yeux de vingt-sept patients ont été inclus. La moyenne d'âge de survenue de l'hydrops est de 33 ans [17-50]. Tous les patients ont présenté une baisse d'acuité visuelle avec un œdème cornéen centré sur la zone de rupture. L'acuité visuelle moyenne initiale est de 1,72 +/- 0,46 Log MAR. Tous les patients ont bénéficié d'une suture en urgence au bloc opératoire avec une moyenne de 2,28 jours (0-7 jours). La pachymétrie moyenne initiale est de 1485 μm +/- 608 μm et s'améliore significativement à 523 μm ($p < 0,001$) à 6 mois. 7 patients n'ont pas été adaptés en raison de pathologies sous-jacentes. 19 hydrops ont pu être adaptés en LS. 5 patients sur 19 étaient déjà porteurs de lentilles sclérales, 5 patients de lentilles rigides perméables au gaz et 9 n'avaient pas d'adaptation en lentille. La récupération visuelle après adaptation en lentille sclérale est de 0,33 Log MAR ($p < 0,001$). Concernant les complications, un patient a présenté une surinfection d'un fil cornéen après la suture de l'hydrops. Aucun patient n'a présenté de néovascularisation cornéenne après suture. 8/28 yeux ont finalement bénéficié par la suite d'une kératoplastie transfixiante ou d'une kératoplastie lamellaire antérieure profonde devant la présence d'une opacité centrale invalidante. Deux patients ont présenté en post greffe une endothélite herpétique.

Discussion

Les moyens à disposition pour le traitement de l'hydrops cornéen sont limités et permettent une récupération visuelle incertaine pouvant prendre des mois. L'utilisation d'injection de gaz est controversée par le risque de perte de cellules endothéliales ou de glaucome. La suture cornéenne réduit la durée de récupération et permet l'adaptation en lentilles sclérales dès 1 semaine post-suture.

Conclusion

Dans le traitement du kératocône aigu, notre étude a montré que la suture pré-descemétique de l'hydrops et une adaptation en lentille sclérale réalisée dès 7 jours post-suture sur une cornée irrégulière permet une récupération visuelle satisfaisante et sûre.

MOTS-CLES : Kératocône, Hydrops, sutures cornéennes, lentille sclérale