



**HAL**  
open science

# Reconstruction mammaire différée par lambeau dorsal à cicatrice courte, combiné au lambeau d'avancement abdominal par abord latéral exclusif: technique et évaluation, à propos de 150 cas

Simon Perez

## ► To cite this version:

Simon Perez. Reconstruction mammaire différée par lambeau dorsal à cicatrice courte, combiné au lambeau d'avancement abdominal par abord latéral exclusif: technique et évaluation, à propos de 150 cas. Chirurgie. 2020. dumas-02867881

**HAL Id: dumas-02867881**

**<https://dumas.ccsd.cnrs.fr/dumas-02867881>**

Submitted on 15 Jun 2020

**HAL** is a multi-disciplinary open access archive for the deposit and dissemination of scientific research documents, whether they are published or not. The documents may come from teaching and research institutions in France or abroad, or from public or private research centers.

L'archive ouverte pluridisciplinaire **HAL**, est destinée au dépôt et à la diffusion de documents scientifiques de niveau recherche, publiés ou non, émanant des établissements d'enseignement et de recherche français ou étrangers, des laboratoires publics ou privés.

**UNIVERSITE DE PICARDIE JULES VERNE  
FACULTE DE MEDECINE D'AMIENS**

ANNEE 2020

N° 2020-8

**RECONSTRUCTION MAMMAIRE DIFFÉRÉE PAR  
LAMBEAU DORSAL A CICATRICE COURTE,  
COMBINÉ AU LAMBEAU D'AVANCEMENT  
ABDOMINAL PAR ABORD LATÉRAL EXCLUSIF.**  
*Technique et évaluation, à propos de 150 cas.*

**THESE**

**POUR LE DOCTORAT D'ETAT EN MEDECINE  
PRESENTEE ET SOUTENUE PUBLIQUEMENT  
LE 28 FEVRIER 2020**

**PAR**

**Simon PEREZ**

**PRESIDENT DU JURY : Monsieur le Professeur Raphaël SINNA**

**JUGES : Madame le Professeur Sylvie TESTELIN  
: Monsieur le Professeur Fabrice SERGENT  
: Monsieur le Docteur Emmanuel DELAY**

**DIRECTEUR DE THESE : Monsieur le Docteur Emmanuel DELAY**

A notre Maître et Président de thèse :

Monsieur le Professeur Raphaël Sinna

Professeur des Universités – Praticien Hospitalier  
Chirurgie Plastique Reconstructrice et Esthétique

Merci d'avoir Accepté de présider ce jury et de juger ce travail.

Merci pour votre ouverture d'esprit, votre bon sens et votre génie chirurgical. Merci de l'énergie que vous donnez pour nous en transmettre le maximum. Merci de nous faire voyager et découvrir sans vous soucier d'autre chose que de notre formation et de notre bonheur. Votre école de pensée m'accompagnera toujours quelle que soit ma destination. Être votre élève est une chance et une fierté immense et je suis heureux de trouver cette occasion pour vous dire à quel point vous comptez pour moi.

A notre Maître et Juge,

Madame le Professeur Sylvie Testelin

Professeur des Universités – Praticien Hospitalier  
Chirurgie Maxillo-Faciale

Chevalier de la Légion d'Honneur

Merci d'avoir accepté de juger ce travail.

Merci de m'avoir accueilli dans votre service. Merci pour votre bienveillance et votre exigence. Merci de m'avoir appris à ne pas faire de concession sur les choses nécessaires. Merci d'avoir été un si bon exemple de technique chirurgicale et de dévouement pour les patients. Vous m'avez appris beaucoup et j'aurai toujours plaisir à penser à vous quand j'utiliserai ces connaissances pour soigner.

A Notre Maître et Juge,  
Monsieur le Professeur Fabrice Sergent

Professeur des Universités – Praticien Hospitalier  
Gynécologie – Obstétrique

Merci d'avoir accepté de juger ce travail.  
Votre expertise rend votre participation à ce jury encore plus précieuse.

A notre Directeur de thèse et Juge,

Monsieur le Docteur Emmanuel Delay

Médecin de Centre

Chirurgie Plastique Reconstructrice et Esthétique

Ancien Président de la SOFCPRE

Merci d'avoir inspiré, dirigé et jugé ce travail.

"If I have seen further it is by standing on the shoulders of giants. » Isaac Newton 1675

Je ne sais pas si je ferais un jour partie de ceux qui ont vu si loin, vous faites assurément partie des géants.

Merci pour votre bienveillance, votre pédagogie, votre psychologie, vos concepts. Merci d'avoir pris le temps de me conseiller pour mon choix d'internat. Vous écouter a été ma meilleure décision professionnelle jusqu'à lors. J'espère avoir l'honneur d'apprendre encore beaucoup à vos côtés.

Je dédie aussi ce travail,

A Mathilde,

A ma Famille,

A mes Amis,

A mes Co-internes,

A mes maîtres d'internat,

Du service de chirurgie plastique reconstructrice et esthétique du CHU d'Amiens,

Pr Sinna

Pr Micheline Robbe

Dr Assaf

Dr Bout Roumazeilles,

Dr Bruloy,

Dr Dast,

Dr Giroux

Dr Al Sahabi

Dr Michel

Du centre Léon Bérard

Dr Delay

Dr Frobert

Dr Atanasiu,

Pr Gouin

Dr Vaz,

Du service de chirurgie maxillo-faciale du CHU d'Amiens,

Pr Devauchelle,

Pr Testelin,

Dr Bettoni,

Dr Lavagen

Dr Dakpe

Dr Bitar

Dr Lavaquerie

Dr Algrin

Dr Gbaguidi



Du service de chirurgie plastique reconstructrice et esthétique du CHU de Fort de France,

Dr Dodea

Dr Condrea

Dr Nwachuku

Dr Gachie

Du service d'orthopédie de l'hôpital de Beauvais,

Dr Gianfermi

Dr El Yazidi

Dr Renard

Dr Rouanet

Dr Seydou

Du centre orthopédique Paul Santy,

Dr Sonnery-Cottet

Dr Thauinat

Du service de chirurgie vasculaire de l'hôpital de Saint Quentin,

Dr Vernon

Dr Al Olabi

Ainsi qu'à toutes les équipes paramédicales et administratives avec qui j'ai eu le plaisir de travailler,

Et à toutes les patientes et tous les patients pris en charge depuis le début de mes études.

## Table des matières

<b>Contexte :</b> .....	<b>10</b>
<b>Introduction :</b> .....	<b>14</b>
<b>Matériel et Méthodes :</b> .....	<b>15</b>
<b>Description de la technique chirurgicale :</b> .....	<b>15</b>
Principe général : .....	15
Dessins préopératoires : .....	15
Installation : .....	17
Technique opératoire : .....	18
Infiltration : .....	18
Préparation de la loge mammaire par abord latéral exclusif : .....	18
Technique de levée du lambeau : .....	20
Modelage et fixation du lambeau : .....	24
Capitonnage dorsal et fermeture : .....	25
Soins post-opératoires : .....	26
<b>Population :</b> .....	<b>27</b>
<b>Recueil de données :</b> .....	<b>27</b>
<b>Résultats :</b> .....	<b>28</b>
<b>Discussion :</b> .....	<b>30</b>
<b>Conclusion :</b> .....	<b>33</b>
<b>Cas Cliniques :</b> .....	<b>34</b>
Cas n°1 : .....	34
Cas n°2 : .....	37
Cas n°3 : .....	40
Cas n°4 : .....	43
Cas n°5 : .....	46
<b>Annexes :</b> .....	<b>49</b>
<b>Bibliographie :</b> .....	<b>54</b>

## Contexte :

Le cancer du sein est le cancer le plus fréquent chez les femmes, parmi celles-ci, une sur neuf en présentera un au cours de sa vie <sup>1</sup>. Il touche un peu moins de 60 000 femmes par an en France et 1,7 million dans le monde <sup>1</sup>. Son taux de mortalité est en baisse régulière depuis plusieurs années grâce à l'amélioration des protocoles de traitements ainsi qu'aux campagnes de dépistage systématique organisées par les pouvoirs publics. Malgré cela, il représente toujours la première cause de mortalité par cancer chez les femmes avec 18,2% en France et 14,7% dans le monde <sup>1</sup>. La grande majorité des femmes présentant ce type de cancer est traitée de manière chirurgicale (tumorectomie ou mastectomie) associée ou non à des traitements adjuvants ou néo adjuvants de type radiothérapie, hormonothérapie, chimiothérapie, thérapies ciblées. La mastectomie représente environ 30% des traitements chirurgicaux du cancer du sein. Il en est pratiqué en France environ 20 000 par an <sup>1</sup>. Le taux de 87% de survie à 5 ans en France est l'un des plus haut en Europe <sup>1</sup>. Si cela représente une satisfaction, il ne faut pas oublier que la prise en charge globale du cancer du sein chez la femme doit aussi englober, au-delà de la prise en charge carcinologique, la prise en charge de la qualité de vie pendant et après cette épreuve. C'est dans cette optique que s'inscrit la chirurgie reconstructrice mammaire, notamment chez les femmes traitées par mastectomie. Ce domaine de compétence des chirurgiens reconstructeurs s'est énormément développé pendant les dernières décennies permettant aujourd'hui aux femmes qui souhaitent s'engager dans un protocole de reconstruction mammaire de bénéficier d'un éventail assez large d'options techniques. Malheureusement, de nos jours, sur 10 patientes ayant été traitées par mastectomie, seulement 2 à 3 s'engagent dans un protocole de reconstruction. Cette faible proportion est la conséquence d'un manque d'information des patientes lors de la prise en charge carcinologique ainsi que d'un manque d'accessibilité des services compétents en reconstruction mammaire <sup>1</sup>.

Chez les patientes qui souhaitent une reconstruction mammaire, la demande de reconstruction autologue est actuellement en hausse à cause du climat global de défiance par rapport aux implants mammaires. L'utilisation d'un lambeau musculo-adipo-cutané de muscle grand dorsal fait partie des techniques les plus utilisées dans le cadre des reconstructions autologues. Le lambeau de grand dorsal a été décrit pour la première fois par le Pr Iginio Tansini (Image 1) en 1906 <sup>2</sup> dans l'objectif de couvrir les pertes de substances cutanées liées aux mastectomies réalisées à l'époque. Sous l'influence de l'école d'Halsted, cette technique a

ensuite été longtemps oubliée puis a refait surface en 1976, décrite par Olivari (Image 2) pour la couverture de lésions radio-induites de la paroi thoracique<sup>3 4</sup>. C'est à la fin des années 70 que son application à la reconstruction mammaire est décrite pour la première fois par Schneider<sup>5</sup> en 1977 puis Bostwick (Image 3) en 1978<sup>6 7 8</sup>, qui sont les premiers à publier sur l'utilisation d'un lambeau musculo-cutané pédiculé de muscle grand dorsal associé à un implant mammaire afin d'en améliorer la couverture et de proposer un protocole de reconstruction en un temps. Pendant les années 80, Hokin<sup>9 10</sup> est le premier à décrire une technique de reconstruction mammaire par lambeau musculo-cutané de grand dorsal pédiculé sans prothèse. Il est suivi au début des années 90 par McCraw<sup>11</sup> qui publie également une série de reconstructions autologues par lambeau de grand dorsal. En France, l'utilisation de la technique de reconstruction mammaire autologue par lambeau de grand dorsal a été plus largement diffusée à la fin des années 90. En 1997 Delay<sup>12 13</sup> (Image 4), introduit la notion de 6 zones adipeuses adjacentes au muscle grand dorsal, prélevables avec celui-ci afin d'en augmenter le volume. Par la suite, Delay a continué d'affiner la technique afin d'en améliorer les résultats en l'associant notamment en 1999 au lambeau d'avancement abdominal<sup>14</sup> puis à l'autogreffe de tissu adipeux<sup>15 16</sup> en 2010. Ses travaux ont aussi permis de diminuer la morbidité de ce lambeau, avec la description d'une technique de capitonnage pour diminuer la survenue de séromes au niveau du site donneur<sup>17</sup> ainsi qu'une technique de prélèvement à cicatrice courte<sup>18</sup> permettant de diminuer la rançon cicatricielle imposée aux patientes. L'objectif de ce travail est de présenter une nouvelle mise à jour d'une technique fréquemment utilisée en reconstruction autologue et utilisable pour la majorité des patientes souhaitant une reconstruction mammaire : le lambeau de muscle grand dorsal autologue à cicatrice courte associé au lambeau d'avancement abdominal par voie d'abord latérale exclusive.




Image 1 : Le Dr Ingino Tansini, premier chirurgien à décrire le lambeau de grand dorsal en 1906.



Image 2 : Le Pr Neven Olivari, décrit en 1976 le lambeau de grand dorsal pédiculé pour le traitement de lésions radio-induites au niveau de la paroi thoracique.

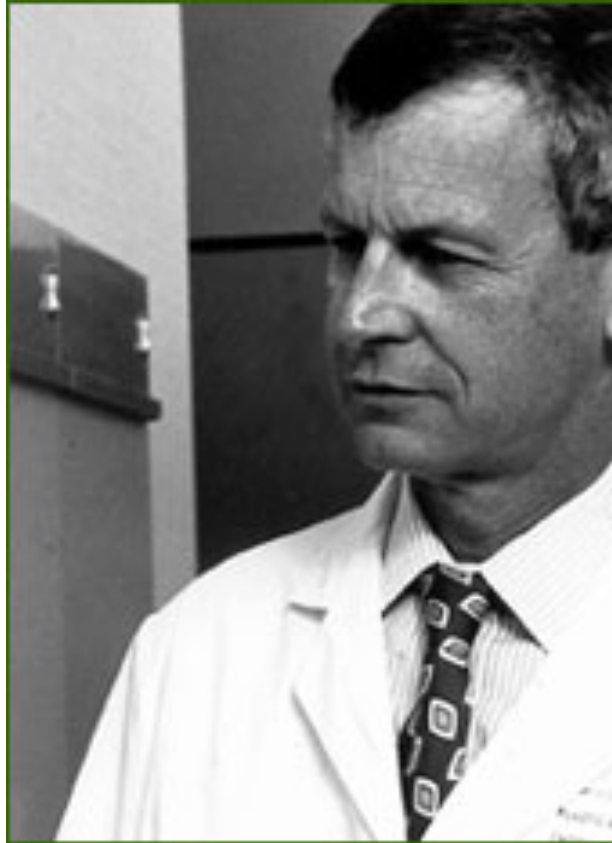

Image 3 : Le Dr John Bostwick, décrit en 1978 l'une des premières séries de lambeaux de grand dorsal pédiculé associés à un implant mammaire en reconstruction mammaire.



Image 4 : Le Dr Emmanuel Delay décrit en 1998 le lambeau de grand dorsal autologue et ses zones adipeuses associées.

## **Introduction :**

Lors d'une chirurgie de reconstruction mammaire différée (RMD), les objectifs, pour le sein reconstruit, sont la restauration de l'étui cutané, du sillon sous-mammaire et du volume du sein. En reconstruction mammaire différée, la peau a le plus souvent subi une radiothérapie ce qui complique la situation avec une rétraction cutanée et une adhérence au plan profond. Classiquement, lorsque une reconstruction autologue est choisie, le déficit de surface cutanée disponible peut-être comblé par une palette cutanée apportée avec le lambeau. Cependant, on observera avec ce type de technique un aspect de « pièce rapportée » qui sera particulièrement marqué si l'on utilise la peau dorsale avec un lambeau de grand dorsal autologue <sup>11 18</sup>. La technique du lambeau d'avancement abdominal combiné au lambeau de grand dorsal <sup>14 18</sup> a été décrite et utilisée dans le but d'éviter cet effet de patch tout en permettant de reconstruire le sillon sous mammaire. Cette technique a représenté une avancée importante pour la qualité des résultats de RMD. Son inconvénient principal est le risque de nécrose cutanée liée à la reprise de la cicatrice de mastectomie qui induit une dévascularisation partielle de la peau thoraco-mammaire. Des nécroses cutanées limitées et marginales traitées par cicatrisation dirigée sont observées chez environ 8% des patientes alors que des nécroses cutanées importantes nécessitant une greffe de peau sont observées chez 1% des patientes <sup>12 13</sup>. Dans l'optique de diminuer ce risque de nécrose cutanée, nous proposons une nouvelle approche permettant la réalisation du lambeau dorsal à cicatrice courte combiné au lambeau d'avancement abdominal, sans reprise de la cicatrice de mastectomie, en réalisant la procédure par abord latéral exclusif. L'objectif de ce travail est de présenter la technique chirurgicale et d'en évaluer l'efficacité, la sécurité et les résultats obtenus par l'étude d'une série consécutive et homogène.

## **Matériel et Méthodes :**

### Description de la technique chirurgicale :

#### *Principe général :*

La reconstruction mammaire différée par lambeau dorsal à cicatrice courte combiné au lambeau d'avancement abdominal réalisée par abord latéral exclusif est composée de plusieurs éléments principaux. Le volume mammaire est apporté par un lambeau de latissimus dorsi autologue en prélevant ses différentes zones adipeuses satellites <sup>18</sup> associé à un lipomodelage intra pectoral du décolleté. L'étui cutané est majoritairement reconstruit par un recrutement thoracique supérieur. Un lambeau d'avancement abdominal <sup>14 18</sup> de taille modérée permet la reconstruction du sillon sous mammaire et participe de manière minoritaire à reconstruire l'étui cutané. En évitant d'inciser de nouveau la cicatrice de mastectomie, cette technique a pour but de limiter le risque de nécrose cutanée du site de mastectomie. Elle permet aussi de favoriser le recrutement cutané supérieur en évitant la rétraction des berges de la cicatrice de mastectomie. Le protocole de reconstruction est complété par un ou plusieurs temps de lipomodelage complémentaire <sup>15 16</sup> associés selon les cas à une symétrisation du sein controlatéral.

#### *Dessins préopératoires :*

##### Patiente debout, de face :

Le tracé de la ligne médiane, du sillon sous mammaire, ainsi que des limites latérale et supérieure du sein controlatéral est réalisé. On reporte ensuite le sillon sous-mammaire au niveau du sein à reconstruire afin d'avoir un repère pour la fixation du néo-sillon sous-mammaire. On réalise un test de laxité au niveau de la peau abdominale, afin de déterminer la surface du lambeau d'avancement abdominal réalisable sans tension excessive.

##### Patiente debout, de profil :

On repère les lignes de moindre tension par une manœuvre de flexion latérale du buste. Une ellipse cutanée est dessinée de façon à ce que la cicatrice résiduelle se situe sous le bras en position de repos et au niveau du sillon sous mammaire à reconstruire pour faciliter la dissection du lambeau. Cette incision unique permettant de réaliser la totalité de la procédure est réalisée en négligeant complètement la cicatrice de mastectomie.



Patiente debout, de dos :

On repère la ligne médiane, la crête iliaque, la pointe de la scapula et le bord libre du muscle grand dorsal par la manœuvre d'abduction contrariée. Les différentes zones adipeuses associées, selon la technique du lambeau de grand dorsal autologue, peuvent être marquées comme repères cutanés.

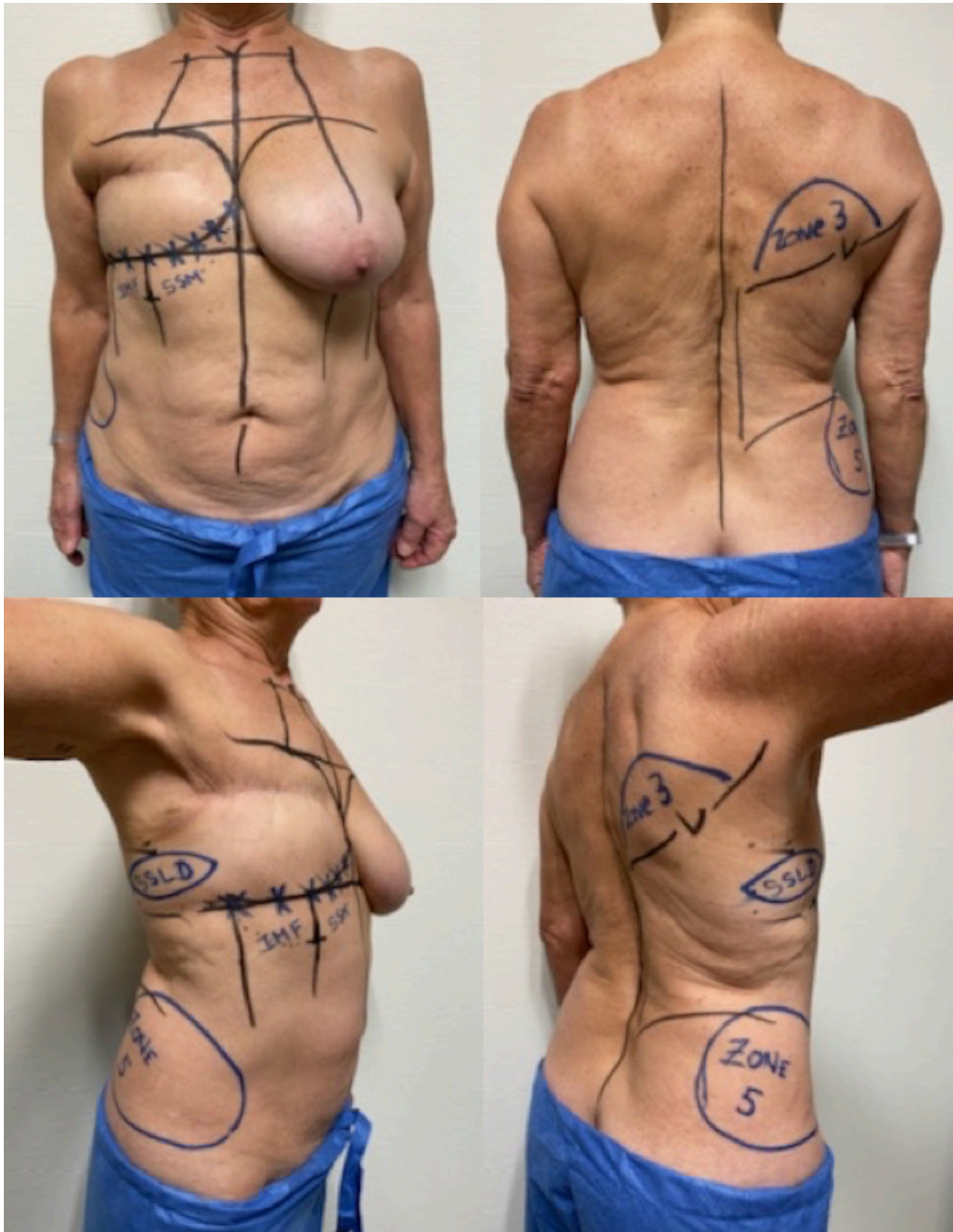


Image 5: Photographies des dessins préopératoires de face, de dos et de profil

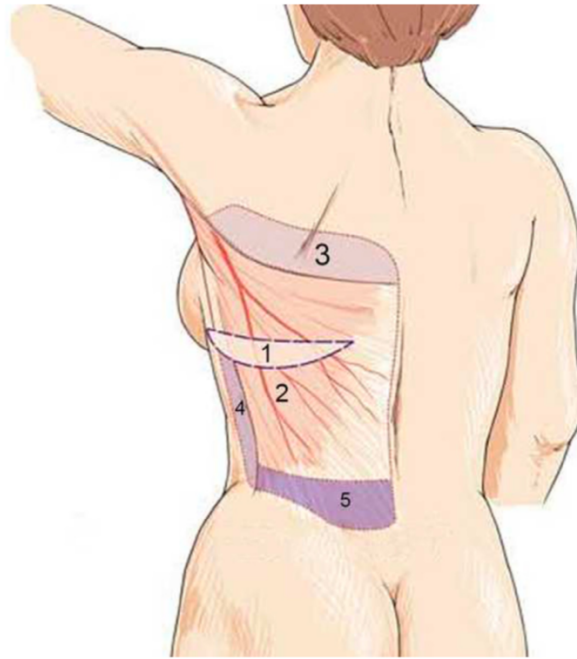


Image 6: Zones adipeuses associées au muscle grand dorsal

*Installation :*

L'ensemble de l'intervention est réalisé en décubitus latéral, sans changement de position. La patiente est installée avec un billot sous le thorax pour éviter un point d'appui sur l'épaule controlatérale et donc un risque de lésion du plexus brachial. Le bras homolatéral est positionné à 90° d'abduction pour ouvrir le creux axillaire sans mettre en tension le plexus brachial. La tête est positionnée sur une cale en veillant à préserver l'axe du cou et éviter les compressions oculaires et auriculaires.

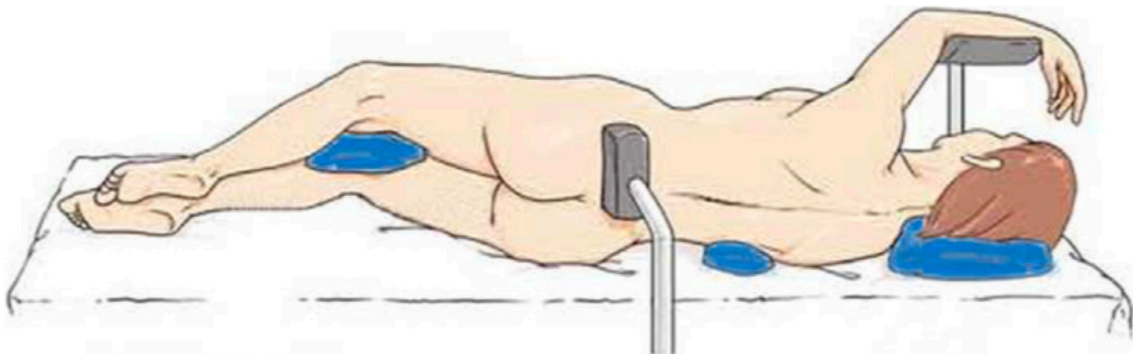


Image 7: Installation de la patiente en décubitus latéral

### *Technique opératoire :*

#### Infiltration :

On réalise une infiltration de la zone de décollement au sérum physiologique mélangé avec de l'adrénaline (1 mg) et de la ropivacaïne : infiltration d'environ 400 cm<sup>3</sup>. Au niveau du site de mastectomie, l'infiltration a pour objectif de décoller les tissus cutanés et sous cutanés du plan profond par hydrodissection. Dans la zone dorsale, l'infiltration est réalisée dans le plan du fascia superficialis avec un objectif principalement hémostatique.

#### Préparation de la loge mammaire par abord latéral exclusif :

Après avoir incisé la palette cutanée, on réalise un décollement des tissus cutanés et sous-cutanés de la zone de mastectomie au ras du fascia musculaire des muscles grand dentelé et grand pectoral (Image 8). Ce décollement sera réalisé au bistouri électrique ou aux ciseaux selon l'épaisseur de la peau et son adhérence au plan profond. Le décollement supérieur est poursuivi jusqu'à la région claviculaire afin d'obtenir un recrutement cutané suffisant. Le décollement médial est poursuivi jusqu'à obtenir un galbe satisfaisant du décolleté en simulant la position du lambeau avec la main (Image 9). Le décollement inférieur est poursuivi jusqu'à la limite dessinée en préopératoire en général 5 cm en dessous du sillon sous-mammaire à reconstruire. L'hémostase est vérifiée et doit être particulièrement soignée en région médiale, au niveau des perforantes de l'artère mammaire interne. Pour recréer le sillon sous-mammaire, le fascia superficialis est incisé depuis la profondeur de façon prudente pour éviter de léser les plexus vasculaires sous-dermiques. Le sillon sous-mammaire est ensuite reconstruit d'interne en externe par 4 points transfixiants à appui dermique, fixés à la paroi thoracique de manière symétrique au sillon controlatéral qui a été marqué en préopératoire. Un lipomodélage intra-pectoral d'environ 100 cm<sup>3</sup> est ensuite réalisé grâce au tissu adipeux prélevé dans la région sus-iliaque homolatérale. L'objectif de ce lipomodélage est de commencer à redonner du galbe au niveau du décolleté social de la patiente.

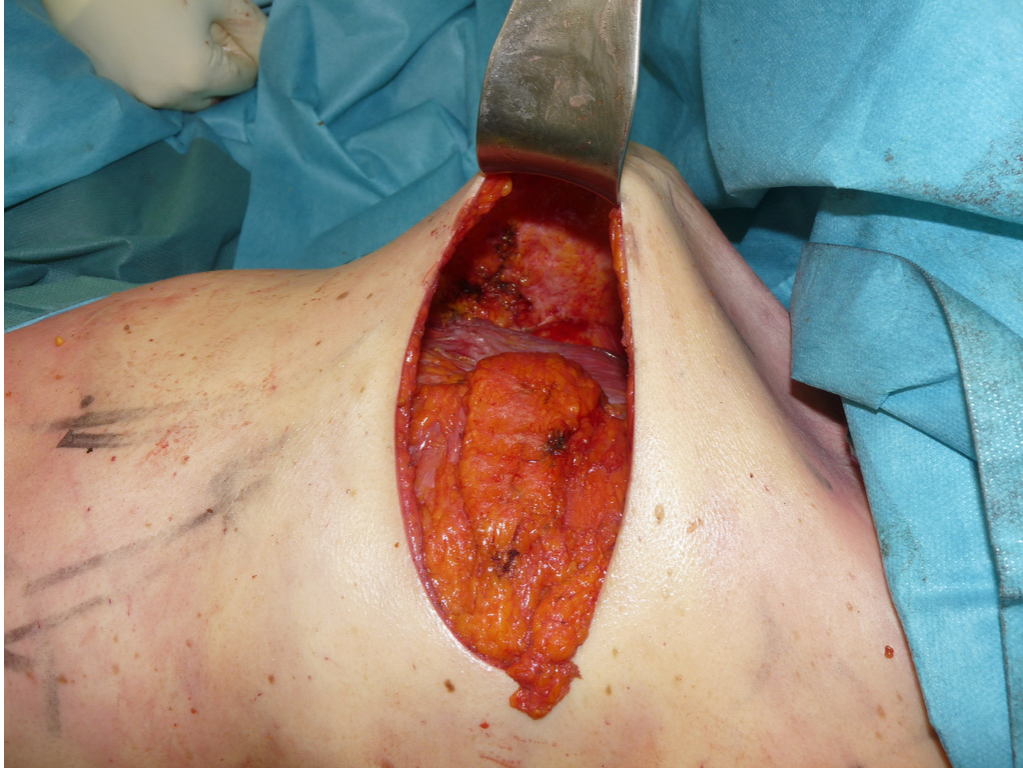

Image 8: Préparation de la loge mammaire par abord latéral

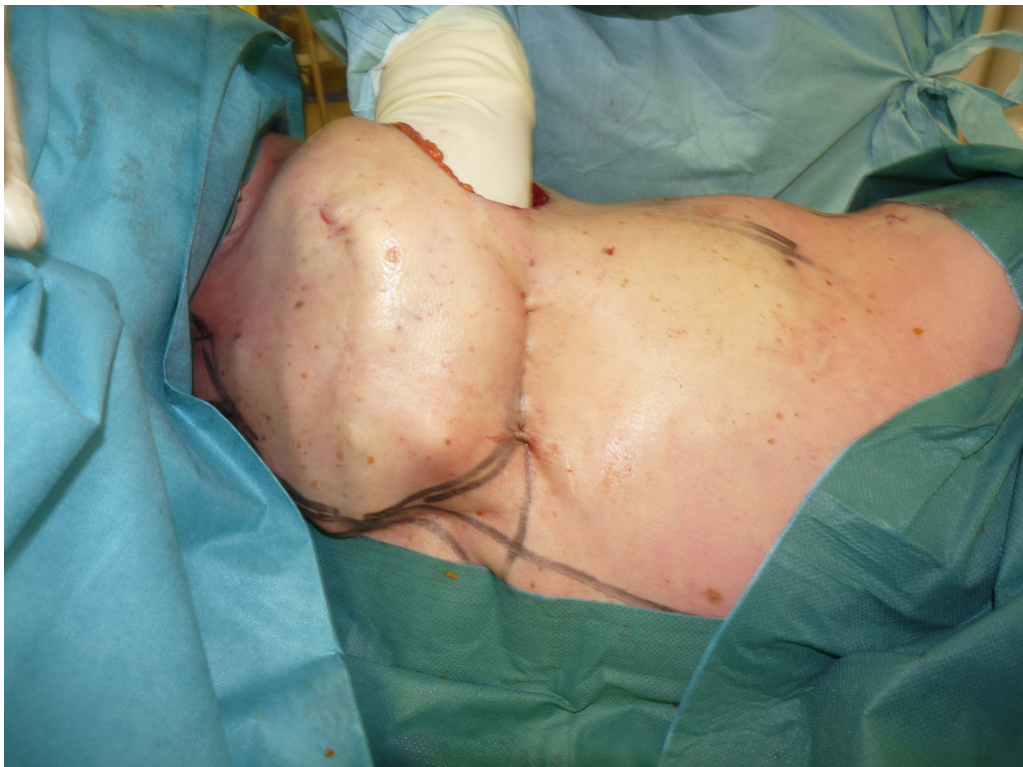

Image 9: Simulation de la forme du sein après préparation de la loge mammaire

### Technique de levée du lambeau :

Le lambeau dorsal à cicatrice courte est ensuite levé selon la technique du lambeau de grand dorsal autologue<sup>18</sup>. L'incision de la palette cutanée se fait d'un trait jusqu'au fascia superficialis (Image 10) de manière à préserver la vascularisation sous-cutanée. La dissection suit alors la face profonde du fascia superficialis en prenant soin de laisser contre le muscle la graisse profonde correspondant à la zone 2 (Image 11). Le respect du fascia superficialis permet de préserver au mieux la vascularisation cutanée dorsale et permet d'obtenir une épaisseur restante régulière, sur toute la hauteur du décollement. Dans le décollement supérieur, on atteint en haut une ligne horizontale passant le creux axillaire. Dans la partie interne, le décollement sous le fascia superficialis est mené jusqu'au niveau du muscle trapezius dont le bord inféroexterne est exposé sur toute sa hauteur. L'ensemble du tissu adipeux compris entre le bord crânial du muscle de grand dorsal, le muscle trapezius et la limite supérieure du décollement représente la surface du lambeau charnière scapulaire appelé zone 3 (Image 12). Pour prélever cette zone 3, on incise tout d'abord sa limite supérieure horizontale, puis le lambeau est levé de haut en bas, en débutant la dissection du bord externe du muscle trapezius. En atteignant le bord supérieur du muscle grand rond (teres major), on prend soin de coaguler le prolongement cutané du pédicule circonflexe scapulaire. Latéralement la dissection du lambeau charnière s'arrête au niveau du bord médial du grand dorsal. Dans sa partie inféromédiale, on veillera à préserver le muscle rhomboïde et le lambeau sera levé en charnière sur le bord crânial du muscle grand dorsal jusqu'à libération de la pointe de la scapula. Dans le décollement inférieur, le décollement doit être un peu plus large que l'aire du muscle grand dorsal pour faciliter la libération ultérieure de ce dernier. La limite inférieure se porte un peu au-dessus des crêtes iliaques pour prélever la graisse des poignées d'amour dite zone 5. Actuellement, nous prélevons la zone 5 à la canule fine pour réaliser un lipomodelage du décolleté, ce qui augmente indirectement la facilité de modelage du lambeau. Dans la partie latérale, la dissection débute quelques centimètres en avant du bord antérieur du muscle grand dorsal de façon à amener la zone adipeuse 4. Le muscle est alors séparé en profondeur du muscle grand dentelé en débutant à environ 12 cm du creux axillaire, car à ce niveau le clivage est facile. Le décollement sous-musculaire est poursuivi en emportant la graisse profonde (zone 6) et en prenant soin de coaguler à la bipolaire les pédicules segmentaires accessoires (Image 13).

Le décollement après avoir dépassé les bandelettes du petit dentelé atteint la limite médiane du muscle grand dorsal qui est ensuite libéré sur toute sa hauteur et levé de bas en haut, permettant l'obtention d'un lambeau de volume satisfaisant (Image 14). Le pédicule est ensuite abordé par l'arrière en libérant le muscle grand rond du muscle grand dorsal et s'effectue de distal en proximal. Les fibres d'insertion du muscle grand dorsal sur la scapula sont sectionnées pour réaliser cette levée de façon aisée. Le clivage des deux muscles s'effectue en restant contre le muscle grand rond, en prélevant un fin périmysium, ce qui facilite et sécurise la dissection. La dissection est menée vers le haut jusqu'à visualiser le pédicule circonflexe scapulaire qui est préservé à la face profonde du muscle grand rond. La naissance du pédicule du grand dorsal est repérée en remontant le pédicule du grand dentelé jusqu'à sa bifurcation. On préserve la branche du muscle grand dentelé pour assurer un apport vasculaire au lambeau, au cas où une lésion du pédicule scapulaire inférieur ait été réalisée lors d'un temps axillaire préalable. Pour faciliter la transposition du lambeau, nous sectionnons de façon systématique les vaisseaux angulaires, ce qui permet d'éviter des turbulences, et facilite une transposition facile et sans tension du lambeau vers la région antérieure. Une fois le pédicule thoracodorsal bien repéré, le tendon peut être sectionné : un doigt est passé sous le tendon (entre pédicule et tendon) pour protéger le pédicule lors de la section proximale subtotale du tendon. Le lambeau est alors prêt à être transposé au niveau mammaire par un décollement sous-cutané axillaire.

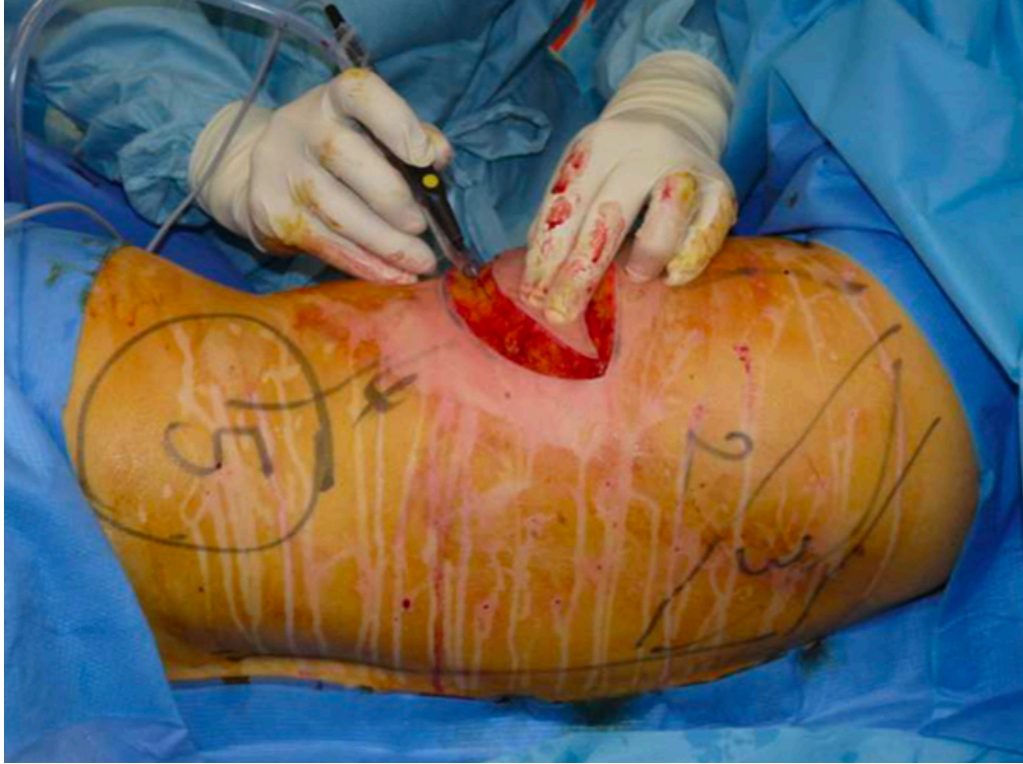

Image 10: Incision de la palette cutanée jusqu'au fascia superficialis

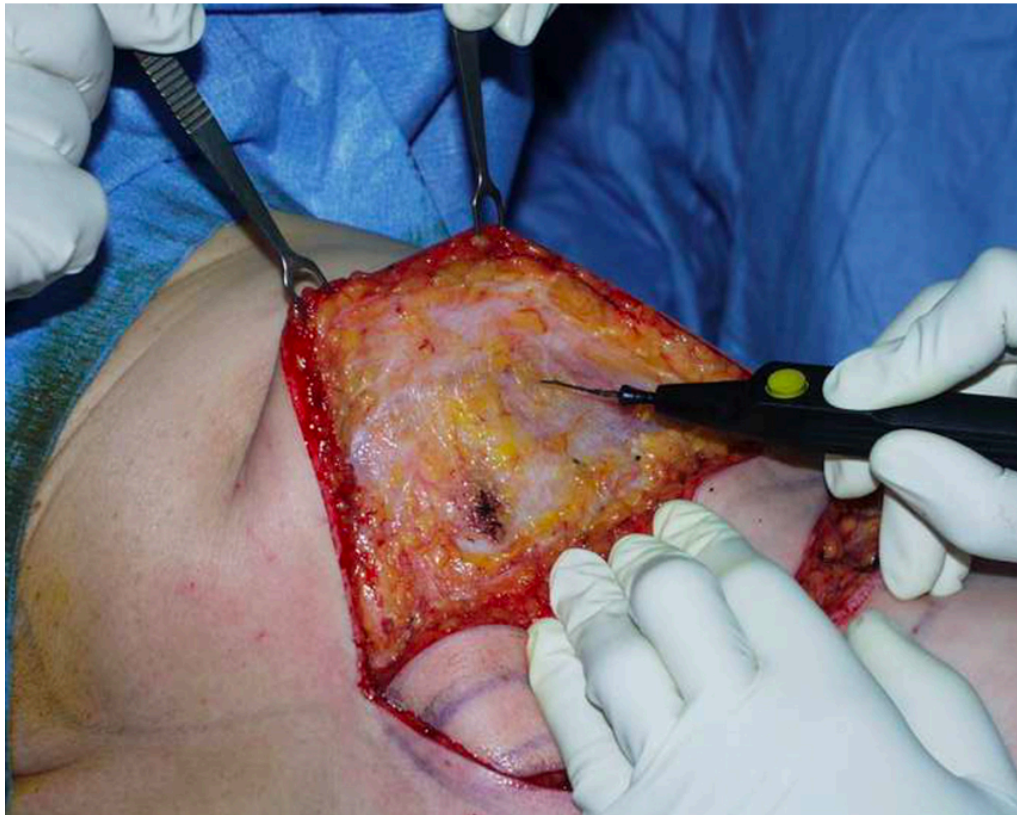


Image 11: Décollement sous le fascia superficialis

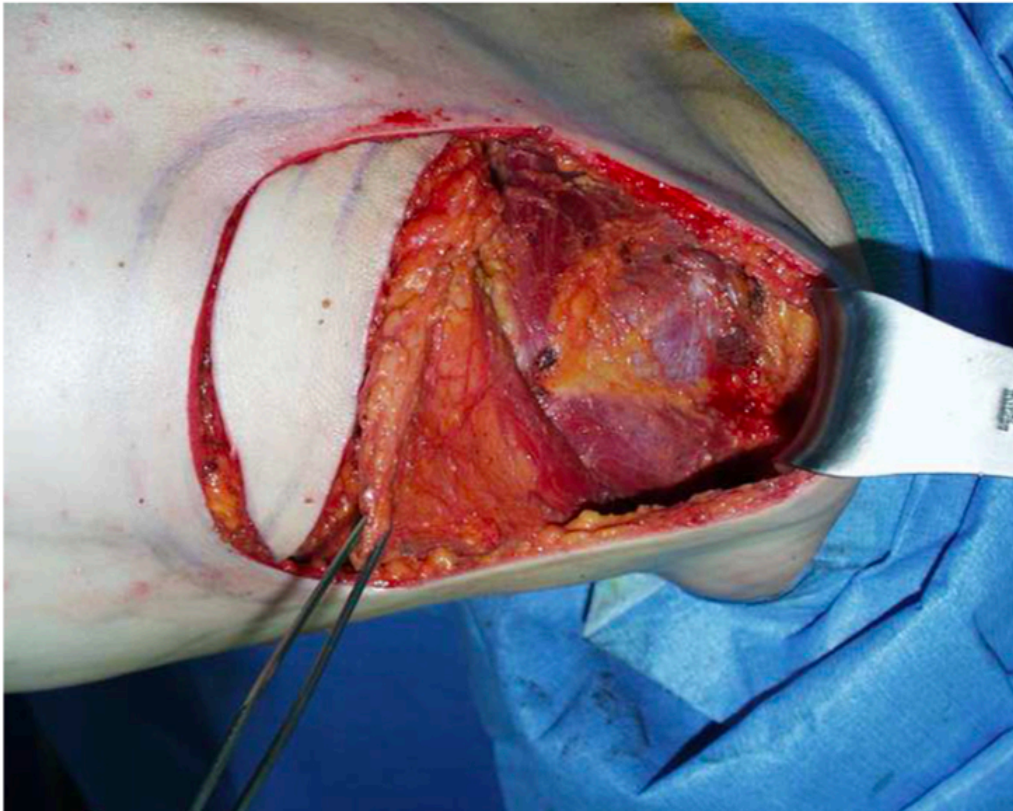


Image 12: Dissection de la zone 3

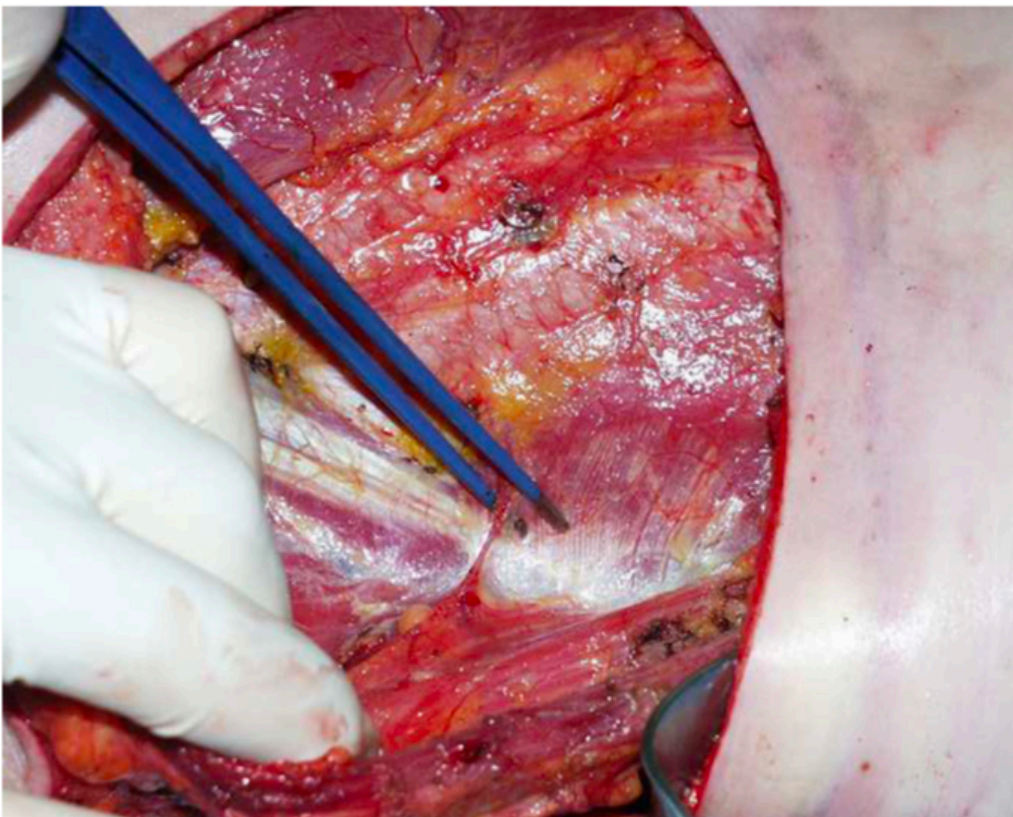


Image 13: Coagulation des pédicules segmentaires accessoires



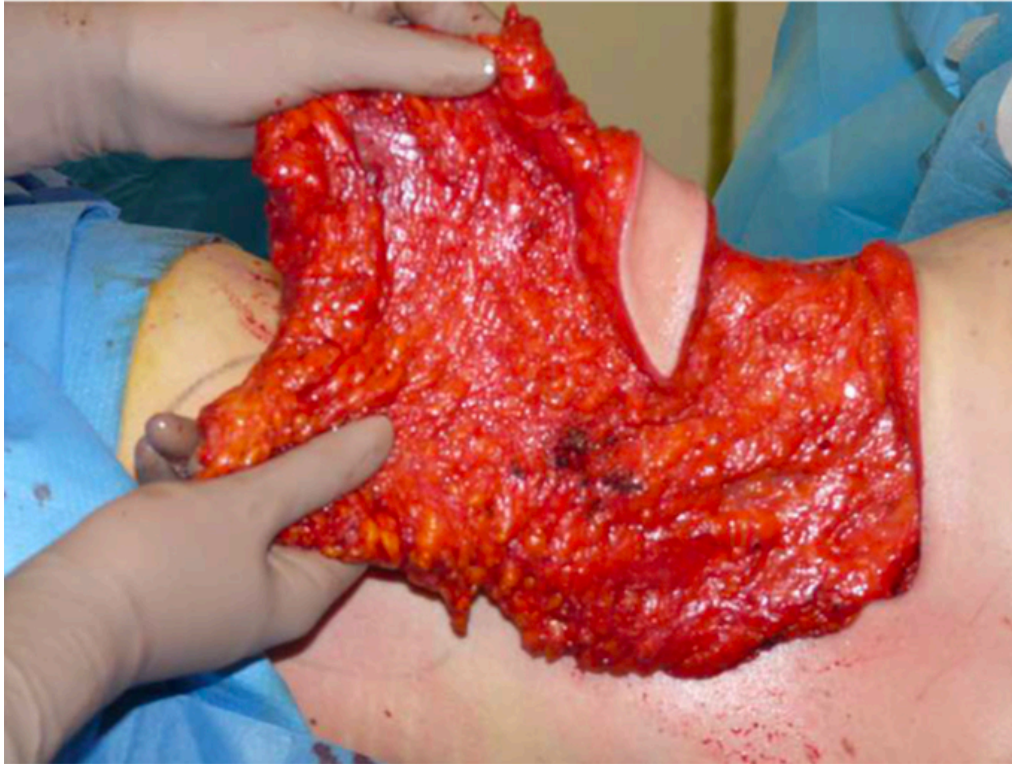

Image 14: Lambeau de grand dorsal autologue pédiculé prélevé en îlot<sup>18</sup>

Modelage et fixation du lambeau :

Deux drains sont mis en place au niveau de la loge antérieure et le lambeau est transféré dans la loge mammaire reconstruite. Deux points de fixation supéro-internes du sein sont mis en place au Vicryl n°1, de façon à maintenir le lambeau durant la phase de cicatrisation. Lorsque le lambeau est de volume important, ces deux points sont facultatifs, car le lambeau tient de lui-même dans la loge. Nous réalisons systématiquement une fixation du tendon de grand dorsal au muscle grand pectoral pour stabiliser le lambeau et éviter toute traction sur le pédicule vasculaire. Le bord externe du lambeau est fixé au plan profond, pour recréer le sillon mammaire latéral.

### Capitonnage dorsal et fermeture :

Le principal inconvénient du lambeau de grand dorsal autologue était la formation de séromes dans les 15 jours post-opératoires<sup>10 13</sup>. Nous avons progressivement affiné la technique du capitonnage dorsal, ce qui a réduit de façon drastique le taux des séromes dorsaux. Cette technique de capitonnage consiste à réaliser des points entre le fascia superficialis et le fascia profond sur toute la surface du décollement. L'utilisation de fils crantés résorbables de type Quill ou Stratafix permet de faciliter ce geste et de réaliser un capitonnage de bonne qualité dans un temps limité<sup>17</sup>.

Un drain aspiratif est mis en place en région dorsale, le long du bord antérieur du muscle grand dentelé ; puis la fermeture est réalisée en trois plans aux fils résorbables 2.0 et 3.0 et surjet intradermique de fil cranté résorbable (Image 15 et 16)

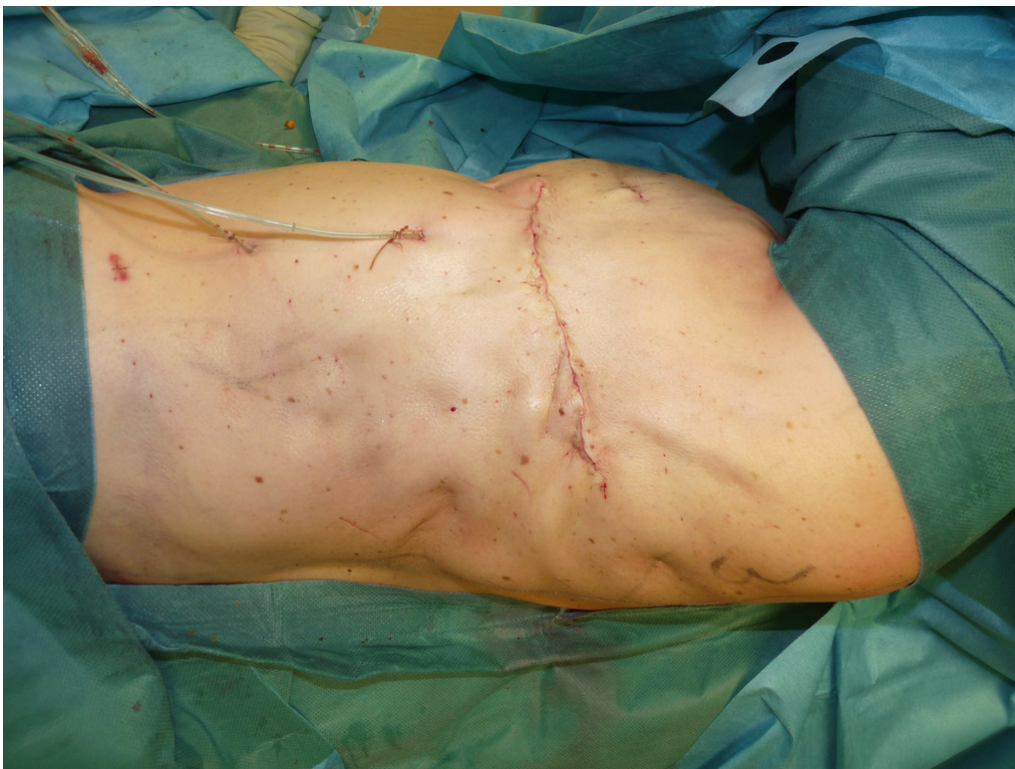

Image 15: Aspect dorsal après fermeture et capitonnage

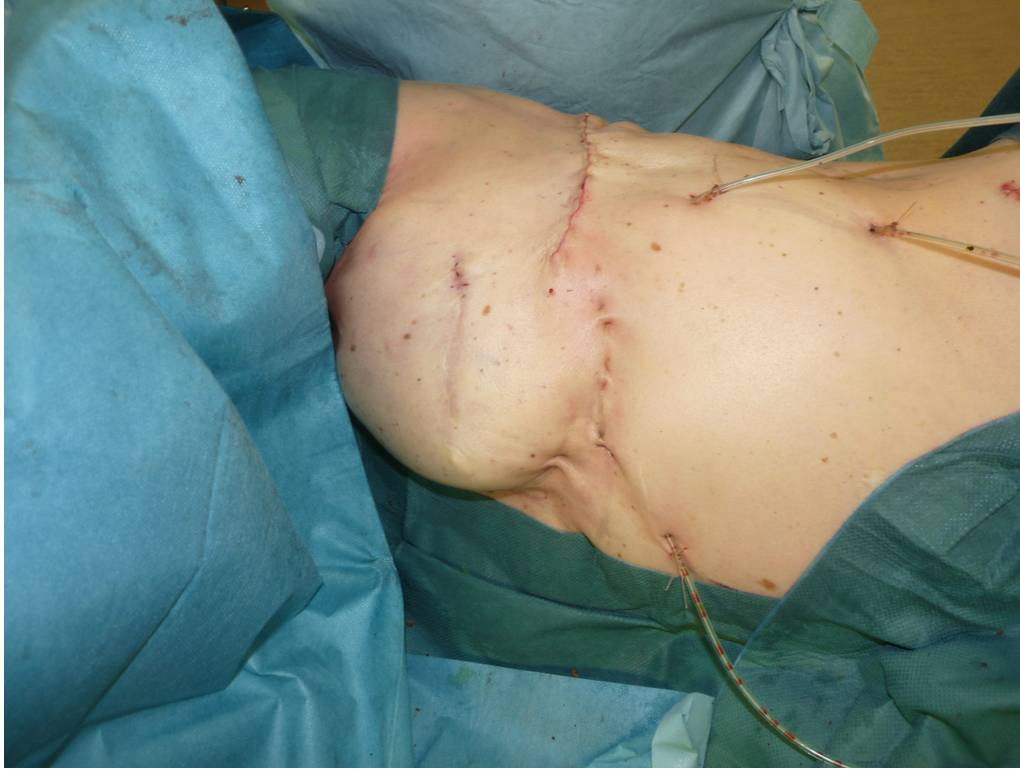

Image 16: Aspect postopératoire immédiat

Soins post-opératoires :

La première nuit, un gel froid est mis en place au niveau de la région dorsale pour favoriser le vasospasme et limiter le risque d'hématome dorsal, qui est actuellement très faible du fait du capitonnage. Un traitement antalgique comprenant des paliers 1 et 3 est mis en place dès le post opératoire immédiat. Les patientes sont encouragées à se lever et à marcher dès le lendemain de l'intervention. Les drains sont retirés lorsqu'ils produisent moins de 40ml/24h. La durée d'hospitalisation est en général de 3 ou 4 jours.

Lors de la consultation postopératoire à deux semaines de l'intervention, on vérifie la bonne évolution cicatricielle et l'absence de sérome dorsal. En cas de sérome, une ponction est réalisée. S'il survient une récurrence du sérome, à la fin de la deuxième ponction, on infiltre dans la zone de décollement une dose de corticoïdes retard, ce qui permet en général d'éviter une nouvelle récurrence. Une ceinture compressive dorsale peut également aider à traiter les séromes récidivants chez les patientes pour lesquelles les ponctions itératives et les infiltrations de corticoïdes retard n'ont pas été suffisantes.

En termes de rééducation, les patientes bénéficient pendant leur hospitalisation d'une éducation à l'auto-rééducation, la reprise de la natation est par ailleurs conseillée dès que la cicatrisation complète est acquise. Les patientes sont autorisées à reprendre la course à pied à

3 semaines et les activités sportives plus intense dès le premier mois post opératoire. Les activités à forte amplitude comme le golf ou le tennis nécessitent une reprise progressive. En général, les patientes très sportives retrouvent leur niveau antérieur en 4 à 6 mois après l'intervention.

La suite du protocole de reconstruction composée en général d'un lipomodelage complémentaire associée à une symétrisation du sein controlatéral est envisagée entre 6 semaines et 3 mois après la première intervention.

### Population :

Tous les dossiers médicaux des patientes ayant bénéficié d'une RMD depuis le début de l'utilisation du lambeau de grand dorsal autologue à cicatrice courte par abord latéral exclusif ont été consultés. Il s'agit d'une série homogène et consécutive de RMD réalisée par le directeur de ce travail entre Février 2013 et Juin 2019. Toutes les patientes ayant bénéficié de RMD utilisant cette technique ont été incluses de manière rétrospective. Les critères d'exclusion étaient l'absence des données nécessaires dans le dossier médical et l'utilisation d'une technique avec voie d'abord différente ou reconstruction mammaire immédiate.

### Recueil de données :

Le critère de jugement principal était la survenue d'une nécrose cutanée au niveau du site de mastectomie. Les critères de jugements secondaires étaient : la survenue d'autres complications (hématome, sérome, infection, retard de cicatrisation site donneur), la durée totale du protocole de reconstruction (de la première à la dernière chirurgie), le nombre de procédures chirurgicales nécessaires, le volume total de lipomodelage reçu, la satisfaction de la patiente (notifiée dans les observations médicales de suivi en 4 stades : insuffisant, moyen, bien ou très bien). La satisfaction de l'équipe chirurgicale a été évaluée en 4 niveaux : insuffisant, moyen, bien ou très bien.

Les données pouvant influencer sur la cicatrisation ont été recueillies dans les dossiers médicaux des patientes : antécédents de radiothérapie de l'aire mammaire et date de fin d'irradiation, âge lors de la reconstruction, taille, poids, BMI, intoxication tabagique, diabète. Par ailleurs, la qualité cutanée de la zone de mastectomie était évaluée par une classification en 4 niveaux selon les données retrouvées dans les dossiers médicaux concernant l'épaisseur cutanée, l'adhérence des tissus au plan profond et les signes de radiodermite (Tableau 1).

## Résultats :

Sur la période de Février 2013 à Juin 2019, 150 procédures de reconstruction mammaire différée par lambeau de grand dorsal autologue à cicatrice courte associé au lambeau d'avancement abdominal par abord latéral exclusif ont été pratiquées par le directeur de ce travail. 146 patientes ont donc été incluses dans notre étude dont 142 avec une RMD unilatérale et 4 avec des RMD Bilatérales. Parmi les 150 RMD réalisées, 11 étaient des conversions de reconstruction prothétique. Tous les dossiers médicaux étant disponibles et complets aucune patiente n'a été exclue.

L'âge moyen de la population était 50,5 ans (médiane 50ans), le BMI moyen 24,2 kg/m<sup>2</sup> (médiane 23kg/m<sup>2</sup>). 131 reconstructions ont été réalisées sur une zone de mastectomie ayant reçu de la radiothérapie adjuvante soit 87,3%. 18 patientes présentaient une intoxication tabagique soit 12% de la population. 1 patiente présentait un diabète de type 2 soit 0,7% de la population. Sur la population totale étudiée et selon notre protocole d'évaluation de la qualité cutanée, 8 avaient une peau de très bonne qualité (5,3%), 20 de bonne qualité (13,3%), 63 de qualité médiocre (42%) et 59 de mauvaise qualité (39,4%) (Tableau 2).

Concernant le critère de jugement principal, il n'a été observé aucune nécrose cutanée au niveau du site de mastectomie soit 0% de la population. Concernant les autres complications : 3 patientes ont présenté un hématome (2%) dont 2 nécessitant une reprise chirurgicale (1,3%). 18 patientes ont présenté un sérome (soit 12%) dont 12 ont nécessité une injection de corticoïdes retards après la deuxième ponction (soit 8% des patientes et 67% des séromes). 8 patientes ont présenté un retard de cicatrisation au niveau de la cicatrice du site donneur soit (5,3%). Aucune nécrose partielle ou totale de lambeau n'a été observée. 3 patientes ont présenté une infection des tissus mous nécessitant une antibiothérapie sans reprise chirurgicale (2%). Aucune complication thromboembolique n'est survenue dans cette série (Tableau 3).

La durée moyenne du protocole de reconstruction était de : 194 jours (médiane 147 jours). 71 reconstructions (47,3%) ont nécessité 2 interventions. 72 reconstructions (48%) ont nécessité 3 interventions. 7 reconstructions (4,7%) ont nécessité 4 interventions. Le nombre moyen de chirurgies était de 2,5 interventions (médiane : 3). Le volume moyen de lipomodélage était de : 576 ml (médiane : 520ml). Le suivi moyen était de : 13,1 mois (médiane 13 mois) (Tableau 4).

Parmi les 131 patientes présentant un antécédent de radiothérapie adjuvante, 30 (22,9%) ont bénéficié d'une RMD avec un délai inférieur à 1 an après la fin des rayons et 101 (77,1%) avec un délai supérieur à 1 an. Aucune nécrose cutanée de la zone de mastectomie n'a été observée dans ces 2 groupes (Tableau 5).

Concernant la satisfaction des patientes en fin de protocole, 87,3% (n=131) des patientes jugeaient le résultat de très bonne qualité, 10,7% (n=16) de bonne qualité et 2% (n=3) de qualité moyenne alors qu'aucun résultat n'était jugé insuffisant par ces dernières.

L'évaluation des résultats sur photo par l'équipe chirurgicale était globalement satisfaisant avec plus de 80% de très bon résultat concernant volume (81,3%) (n=122), la forme (80,7%) (n=121) et la qualité de la peau (82,7%) (n=124) (Tableau 5).

## **Discussion :**

La technique décrite dans cette étude a initialement été appliquée sur plusieurs cas de conversion de reconstruction prothétique vers une reconstruction autologue par LGDA. En effet, dans ce genre de situation, il s'agissait de réutiliser l'étui cutané de la prothèse souvent très fin et fragile, sans risquer de mettre en péril sa vascularisation basée sur les plexus sous-dermiques. Dans ce but, l'abord latéral exclusif permettait d'éviter une incision de la zone cutanée thoraco-mammaire fragile et ainsi de limiter les risques de nécrose. Ces premiers cas ont permis de nous convaincre de la sécurité supérieure de cette voie d'abord quant au risque de nécrose cutanée. Grâce à ces résultats satisfaisants, nous avons ensuite transposé cette technique dans des cas de RMD extrêmement complexes pour lesquels l'état cutané de la zone thoraco-mammaire présentait des séquelles importantes de radiothérapie et qui pour certains avaient été contre indiqués par plusieurs chirurgiens plasticiens. Les résultats de nouveau très favorables ont permis de mettre en évidence l'amélioration de la sécurité sur le plan cutané que nous recherchions chez ce type de patientes compliquées. La voie d'abord latérale exclusive a donc ensuite été utilisée pour toutes les indications de RMD autologues par lambeau de grand dorsal afin de profiter de cette meilleure sécurité chez toutes les patientes.

Cette étude permet de mettre en évidence deux progrès à attribuer à la voie d'abord latérale exclusive. Le premier est la diminution du risque de nécrose cutanée que nous venons d'aborder. Le fait d'épargner les plexus sous dermiques, permet d'utiliser la surface cutanée de la zone thoraco-mammaire sans voir de nécrose cutanée survenir. Nous avons même remarqué un effet trophique positif du lambeau sur la peau de la zone de mastectomie. En effet, dès les premiers mois post-opératoires nous avons remarqué un assouplissement important de l'étui cutané ainsi qu'une régression des signes de radiodermite. Bien que difficile à prouver de manière objective, cette évolution favorable est probablement à mettre en lien avec une régénération de l'étui cutané grâce à un sous-sol sain et bien vascularisé. Le second progrès que nous avons mis en évidence concerne la qualité de la reconstruction de l'étui cutané du sein. La voie d'abord latérale exclusive permet d'éviter d'inciser la peau adhérente et rétractile de la région mammaire. De ce fait la perte de substance cutanée, cachée mais bien réelle, qu'elle dissimule n'est pas révélée. Le recrutement d'un étui cutané suffisant pour une reconstruction mammaire de qualité devient donc beaucoup plus simple car il n'y a

pas de nécessité de compenser cette rétraction. Dans notre ancienne pratique, nous compensions cette rétraction par la réalisation d'un lambeau d'avancement abdominal de taille importante <sup>14</sup>. Grâce à la voie d'abord latérale exclusive, le recrutement cutané est réalisé au niveau thoracique supérieur en décollant la peau jusqu'à la clavicule. Le lambeau d'avancement abdominal peut donc être plus modéré car il ne sert qu'à la reconstruction du sillon sous mammaire.

En dehors de la voie d'abord qui représente la principale nouveauté, on peut insister sur 2 points précis de notre technique qui nous semblent mériter un intérêt particulier. Le premier est la réalisation de l'intervention complète en décubitus latéral sans changement de position. Sur le plan pratique, cet élément est particulièrement important car il permet de gagner un temps important sur la durée opératoire. Réalisée par une équipe chirurgicale entraînée cette procédure dure en général moins de trois heures. Cette diminution du temps opératoire est intéressante car elle permet de limiter le risque de complication thromboembolique. Comparé à un LGDA avec changement de position ou aux différentes techniques microchirurgicales de reconstruction mammaire, cela représente un avantage important. L'autre nouveauté est un point de pure technique chirurgicale concernant la reconstruction du sillon sous mammaire. En effet, nous réalisons un décollement assez modéré d'environ 5cm en dessous du sillon sous-mammaire à reconstruire. Comparé au lambeau d'avancement abdominal classique, cela permet de limiter les espaces morts en position déclive et l'apparition d'hématome ou de sérome tout en ayant une surface cutanée suffisante grâce au recrutement supérieur. La technique de fixation de ce néo-sillon a elle aussi été modifiée avec l'utilisation de 4 ou 5 points transfixiants à appui dermique d'environ 1cm fixés à la paroi thoracique avec une traction en direction de l'axe mammaire.

Notre étude a permis de mettre en évidence la sécurité, la fiabilité et la reproductibilité de cette nouvelle technique sur une série consécutive et homogène d'un grand nombre de cas. De plus, il n'existe dans notre pratique courante aucune contre-indication à l'utilisation de ce protocole car nous avons montré qu'il est applicable aux situations les plus simples comme aux plus compliquées. Sur le plan de la sécurité, notre étude montre qu'avec 0% de nécrose cutanée au niveau thoraco-mammaire même dans des cas compliqués contre environ 10% dans la littérature <sup>10 13</sup> et 0% de nécrose de lambeau, cette technique présente une fiabilité très importante. Avec 100% de reconstructions mammaires menées à bien et un haut niveau de satisfaction globale des patientes et des chirurgiens, on peut considérer que cette étude met en



évidence une bonne efficacité de la technique. On peut aussi noter que le délai post-radiothérapie de la chirurgie de reconstruction mammaire qui est recommandé d'environ d'un an dans la littérature <sup>19 20 21 22</sup> n'a pas d'influence sur la sécurité de notre technique avec 0% de nécrose dans le groupe <1 an, comme dans le groupe >1an (Tableau 5). Le principal inconvénient de cette technique est la difficulté initiale et la courbe de progression nécessaire avant d'en maîtriser les détails. C'est pourquoi nous conseillons de débiter son utilisation par des cas de conversion prothétique de manière à se familiariser avec la technique dans des conditions plus favorables. La limite de notre étude tient pour sa part au caractère unicentrique de notre analyse.

Dans notre pratique de la reconstruction mammaire, les résultats de cette technique sur la sécurité, le recrutement cutané thoracique supérieur et l'amélioration de la qualité cutanée de la zone thoraco-mammaire ont constitué un véritable changement de paradigme. Cette nouvelle réflexion sur la voie d'abord en RMD revêt à nos yeux un caractère disruptif en particulier pour les cas de reconstruction extrêmement compliqués sur une peau fine, fragile et adhérente pour lesquels le choix aurait pu être la contre-indication chirurgicale ou l'exérèse pure et simple de cette zone cutanée et le remplacement de celle-ci par une palette cutanée (DIEP, LGDA avec palette cutanée, TDAP, TRAM autres solution microchirurgicales). Aujourd'hui on n'enlève plus la peau, on la régénère. Ce nouveau concept est primordial car il permet d'éviter dans tous les cas d'apporter une palette cutanée et donc d'éviter un effet de pièce rapportée ce qui est très important dans notre conception de la reconstruction mammaire. Le lipomodelage complémentaire qui représente un outil capital dans notre protocole de reconstruction et contribue de manière importante aux bons résultats de celui-ci est aussi facilité par l'amélioration de la trophicité des tissus <sup>15 16</sup>. Dans ce cadre, notre technique semble présenter toutes les garanties pour être considérée comme une des perspectives d'avenir intéressantes pour la pratique de la reconstruction mammaire autologue. Cette technique pourrait être amenée à remplacer des techniques plus complexes notamment microchirurgicales comme par exemple le DIEP, aux suites parfois difficiles et compliquées dans de nombreuses indications. Elle permet en effet d'obtenir de meilleurs résultats grâce à une intervention sûre et efficace. Nous offrons ces améliorations techniques pour le bénéfice des futures patientes, qui pourront ainsi bénéficier d'une reconstruction autologue de grande qualité.

## **Conclusion :**

Le lambeau dorsal à cicatrice courte (LGDC) combiné au lambeau d'avancement abdominal, par voie d'abord latérale exclusive, est une technique très sûre puisque nous n'avons observé aucune nécrose cutanée dans cette série consécutive importante.

La réalisation de cette technique permet de gagner du temps, en évitant un changement de position opératoire. La technique chirurgicale est plus délicate et nécessite un chirurgien plasticien expérimenté. La meilleure solution pour favoriser la courbe d'apprentissage est de commencer par des cas de conversions de reconstruction prothétique en reconstruction autologue.

La fiabilité exceptionnelle de cette technique permet de la proposer dans les cas les plus difficiles de reconstruction mammaire sans risquer une nécrose cutanée extensive qui était redoutée précédemment.

La sécurité, la fiabilité, l'efficacité de cette technique ainsi que l'évaluation très positive de la satisfaction des patientes et de l'équipe de chirurgie reconstructrice nous permettent de dire qu'il s'agit à notre échelle d'une technique disruptive, qui devrait supplanter les techniques autologues actuelles comme le DIEP, les lambeaux fessiers microchirurgicaux, ou le lambeau de grand dorsal autologue classique avec palette cutanée.

## Cas Cliniques :

### Cas n°1 :

Mme P. 52 ans, 1,72m, 77kg, IMC à 26 kg/m<sup>2</sup>, très bonne qualité cutanée, pas d'intoxication tabagique, reconstruction mammaire différée à 30 mois de la mastectomie, pas de radiothérapie adjuvante. Protocole en 3 temps avec 820cm<sup>3</sup> de lipomodélage.

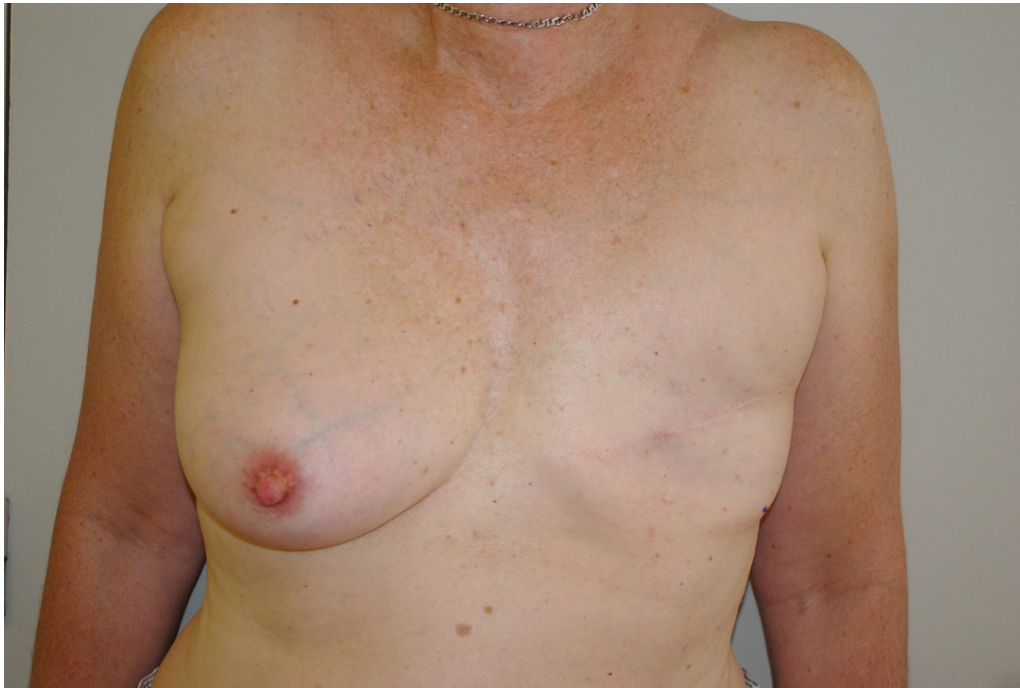

Image 17: Cas n°1 : Face préopératoire

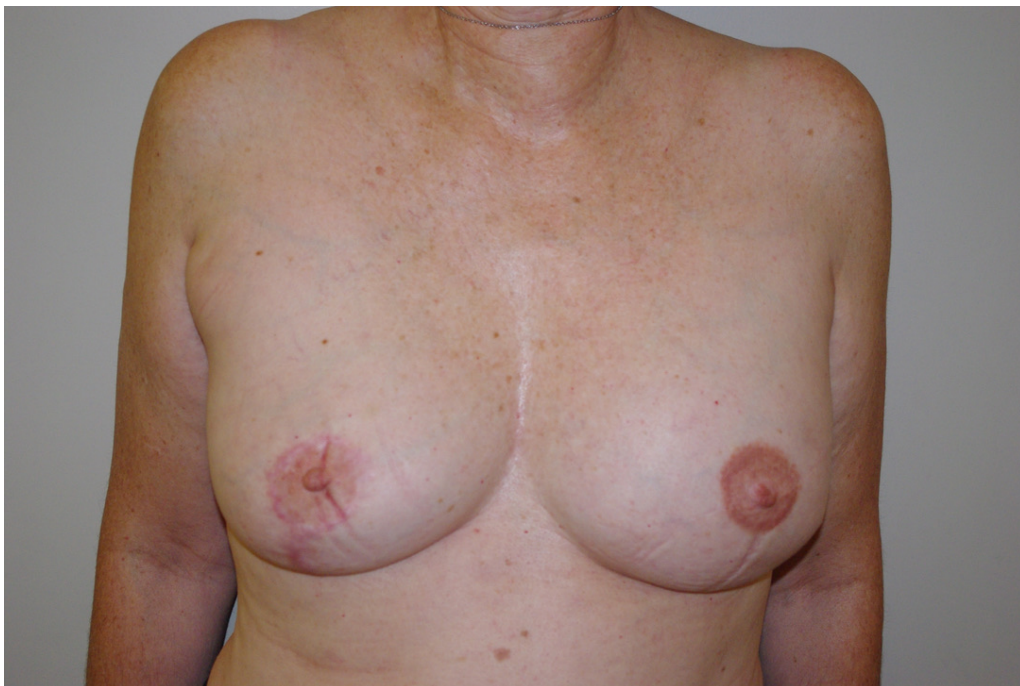


Image 18: Cas n°1 : Face postopératoire à distance

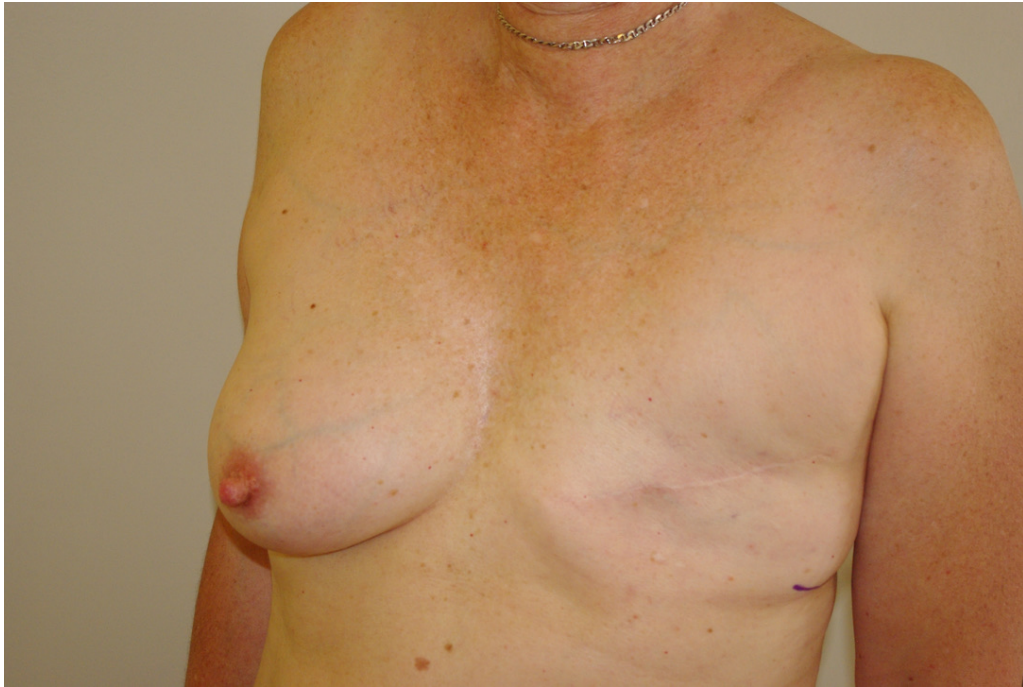

Image 19: Cas n°1 : Profil préopératoire

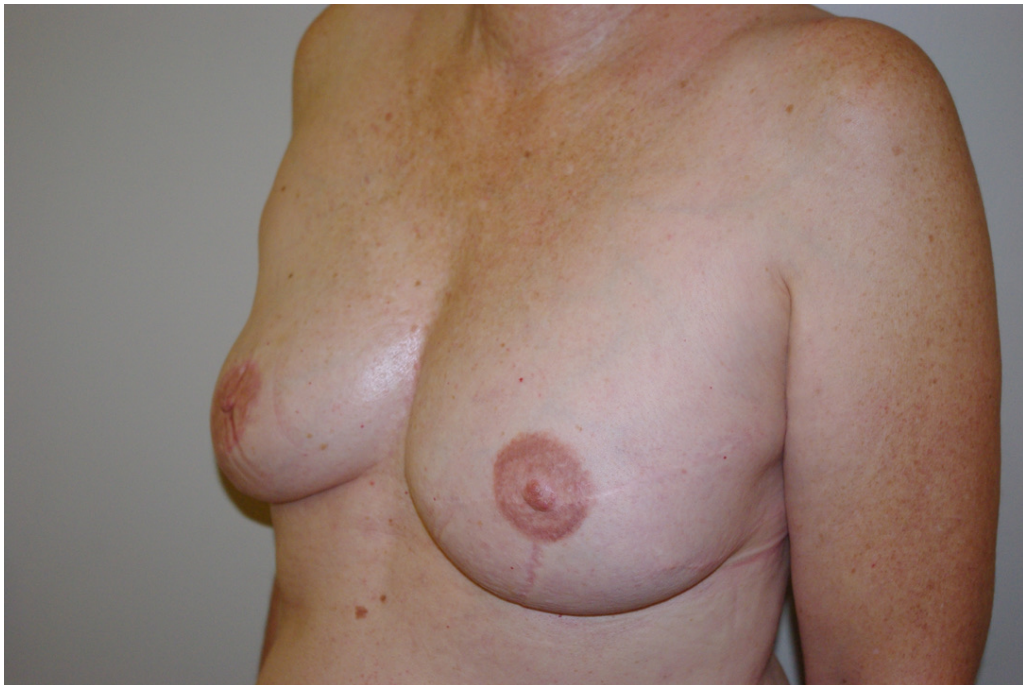


Image 20: Cas n°1 : Profil postopératoire à distance

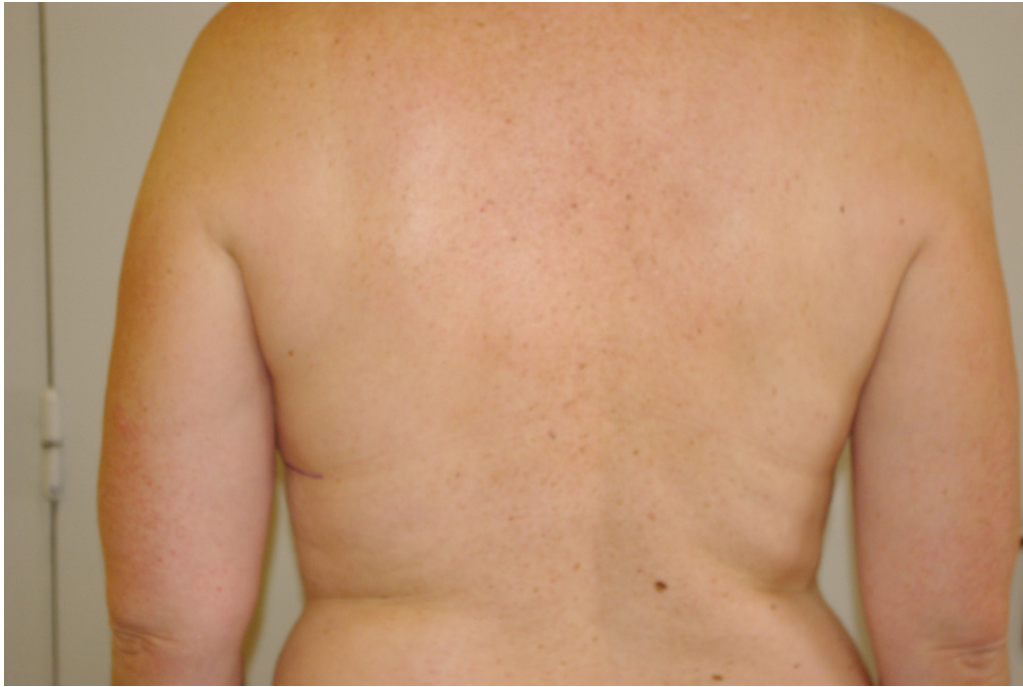

Image 21: Cas n°1 : Dos préopératoire

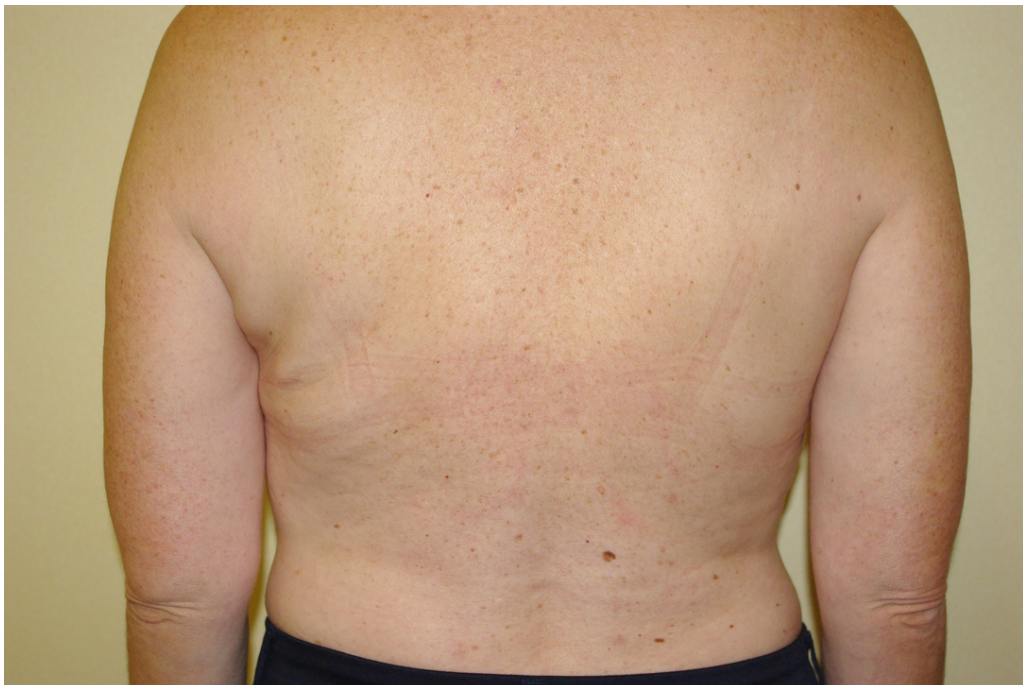

Image 22: Cas n°1 : Dos postopératoire à distance

Cas n°2 :

Mme P. 45 ans, 1,68m, 65kg, IMC à 23 kg/m<sup>2</sup>, très bonne qualité cutanée, intoxication tabagique, reconstruction mammaire différée à 24 mois après la mastectomie, pas de radiothérapie adjuvante. Protocole en 3 temps avec 610 cm<sup>3</sup> de lipomodelage.

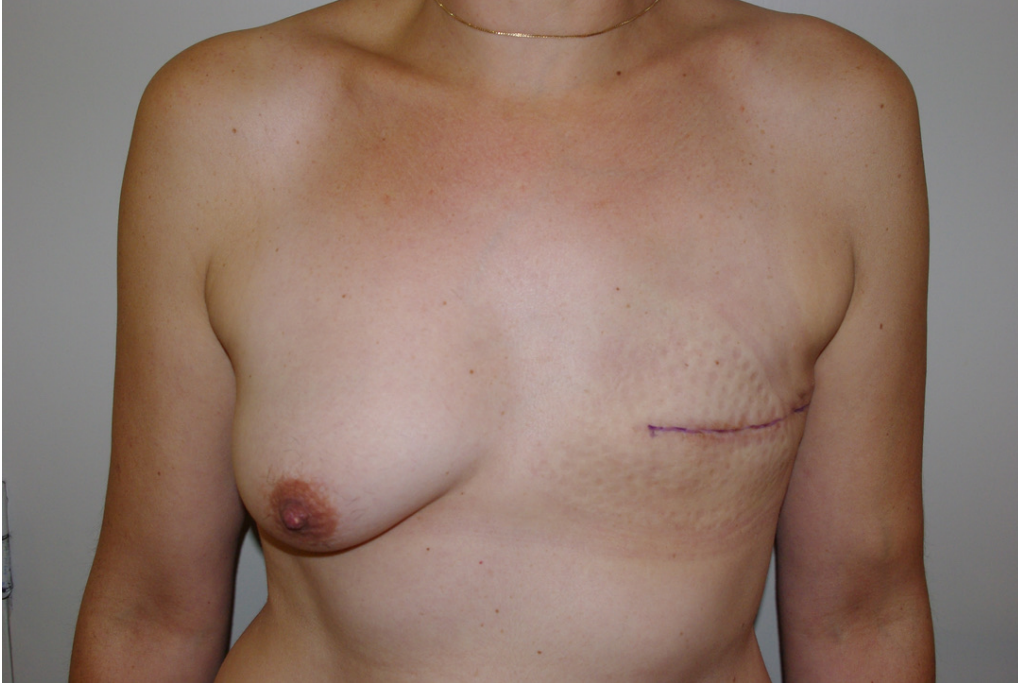


Image 23: Cas n°2 : Face préopératoire

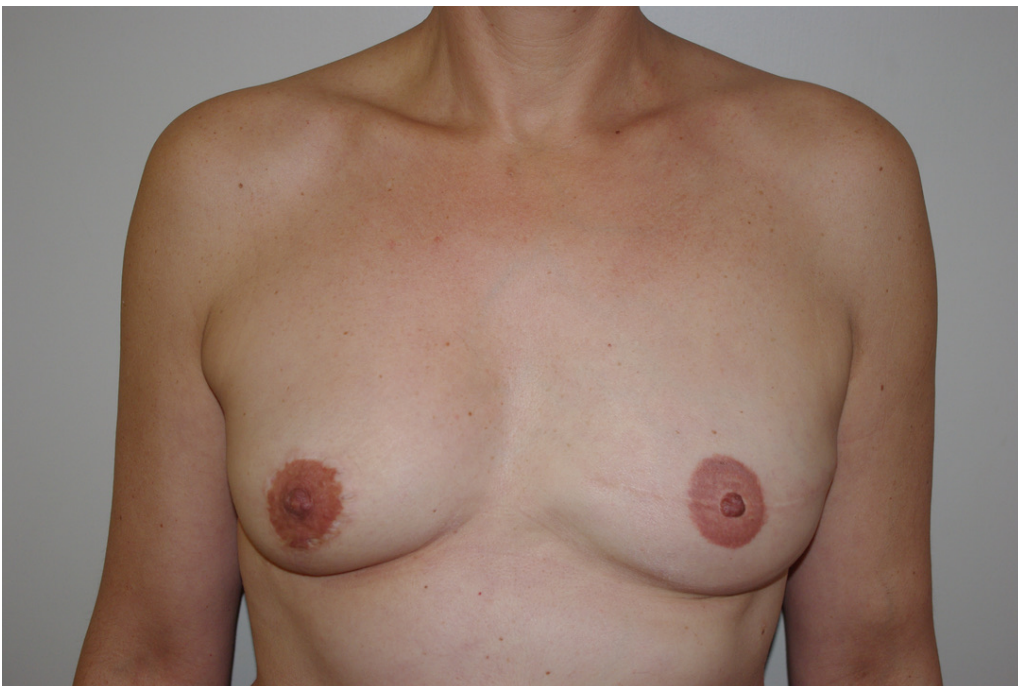


Image 24: Cas n°2 : Face postopératoire à distance

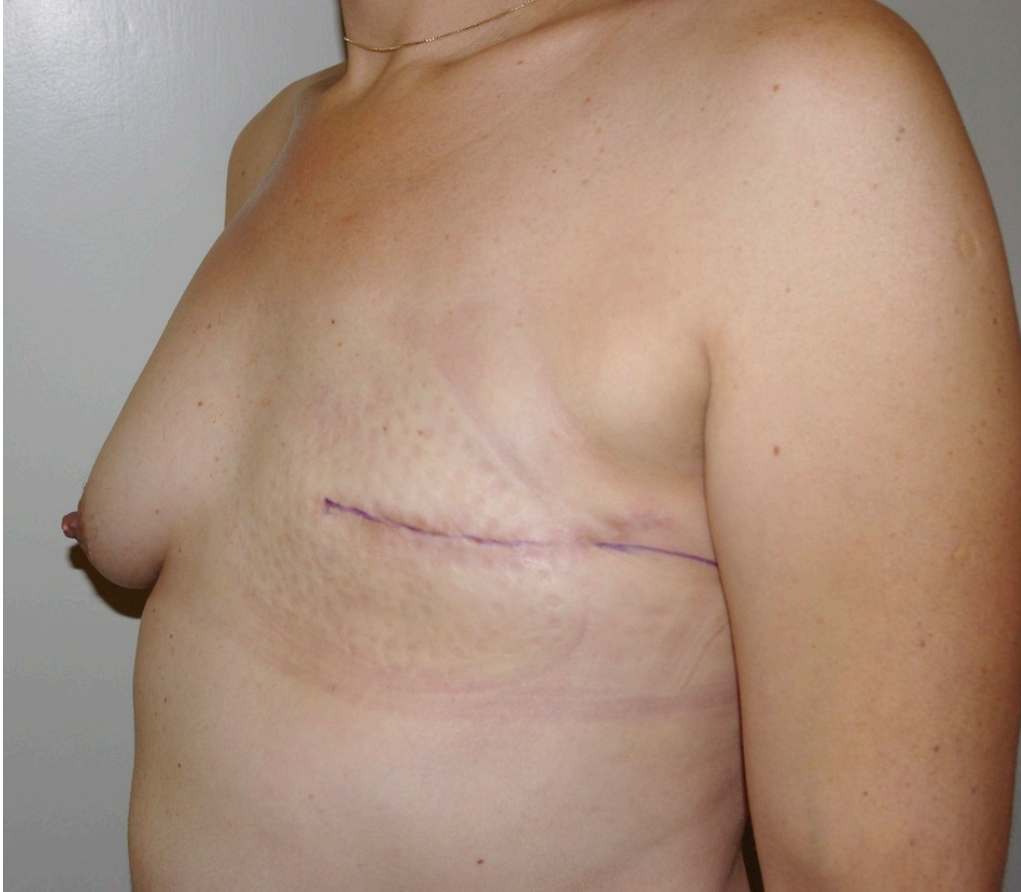

Image 25: Cas n°2 : Profil préopératoire

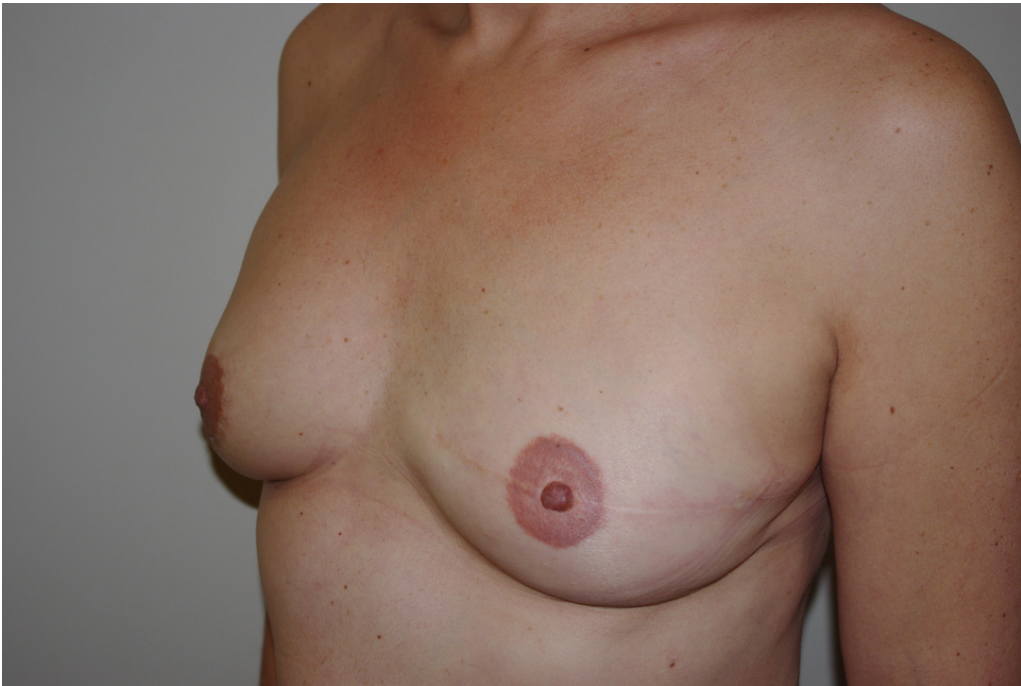

Image 26: Cas n°2 : Profil postopératoire à distance

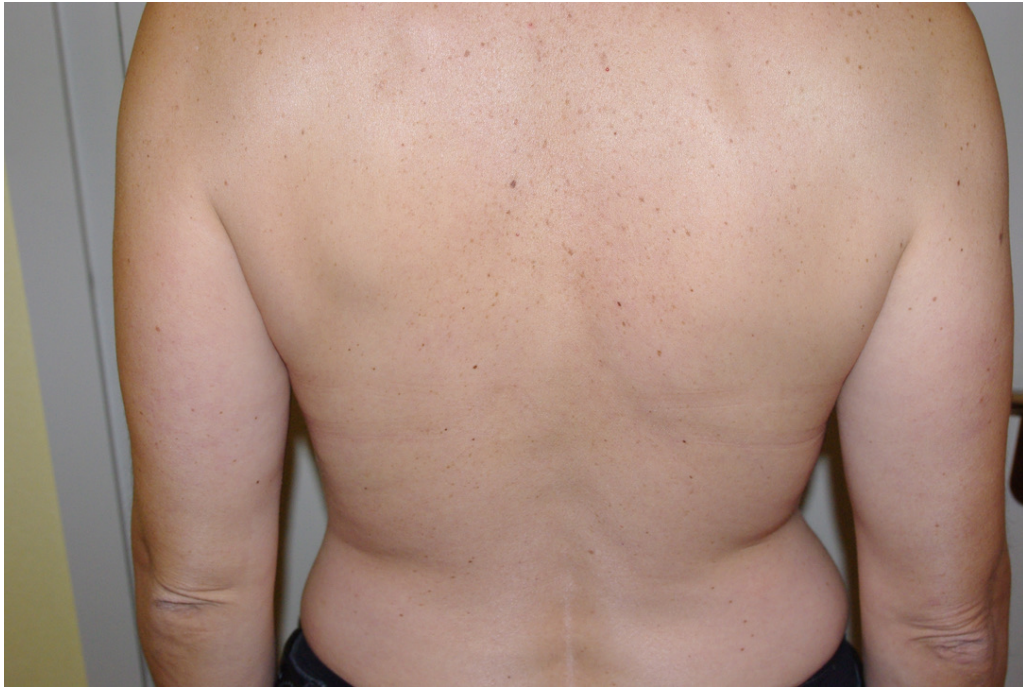

Image 27: Cas n°2 : Dos préopératoire

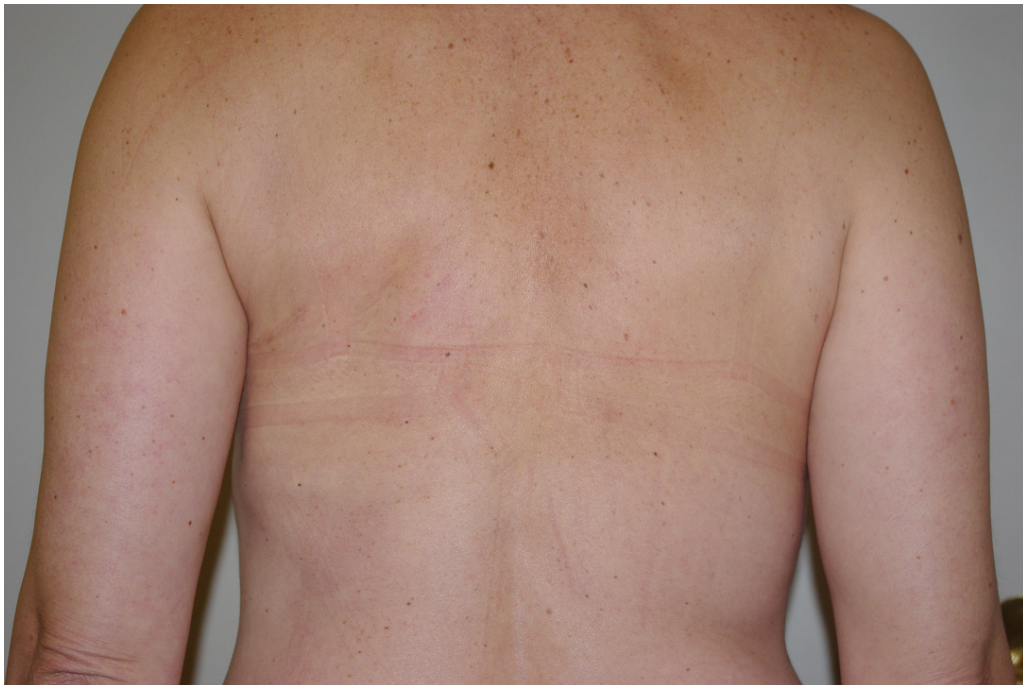

Image 28: Cas n°2 : Dos postopératoire à distance



Cas n°3 :

Mme C. 39 ans, 1,65m, 80kg, IMC à 29,5 kg/m<sup>2</sup>, bonne qualité cutanée, pas d'intoxication tabagique, reconstruction mammaire différée à 10 mois après la mastectomie et 7 mois après la fin de la radiothérapie adjuvante. Protocole en 3 temps avec 840 cm<sup>3</sup> de lipomodélage.

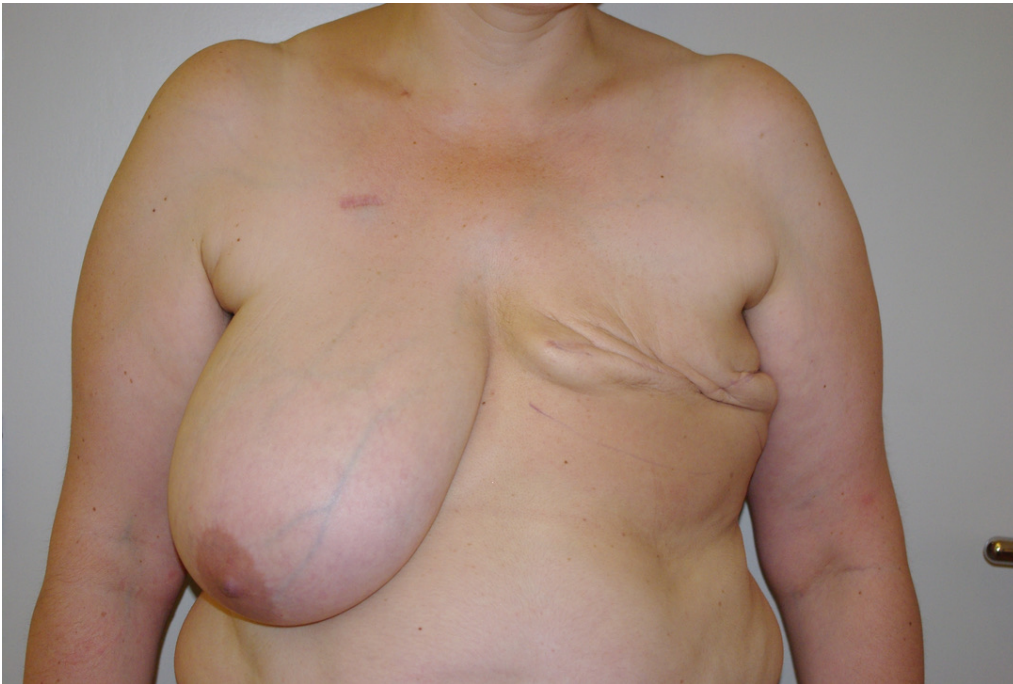

Image 29: Cas n°3 : Face préopératoire

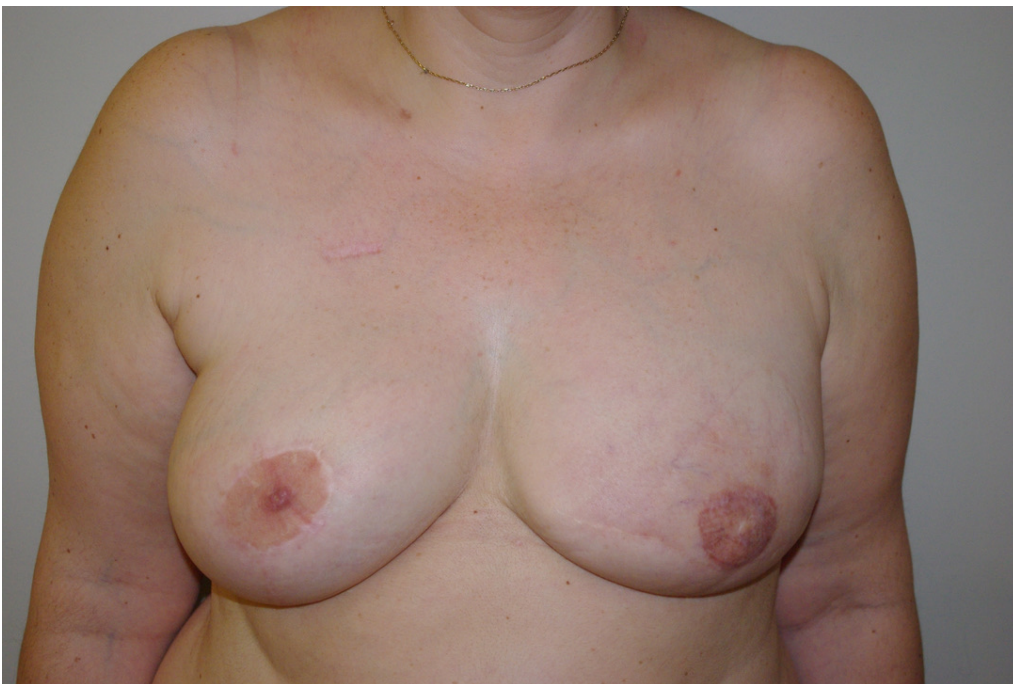

Image 30: Cas n°3 : Face postopératoire à distance

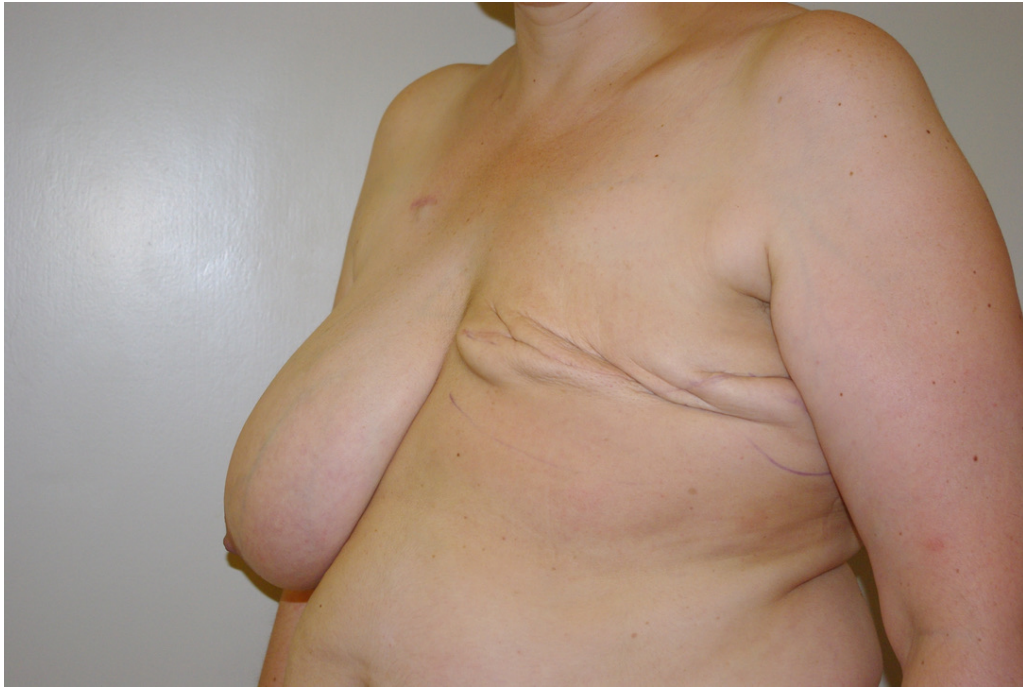

Image 31: Cas n°3 : Profil préopératoire

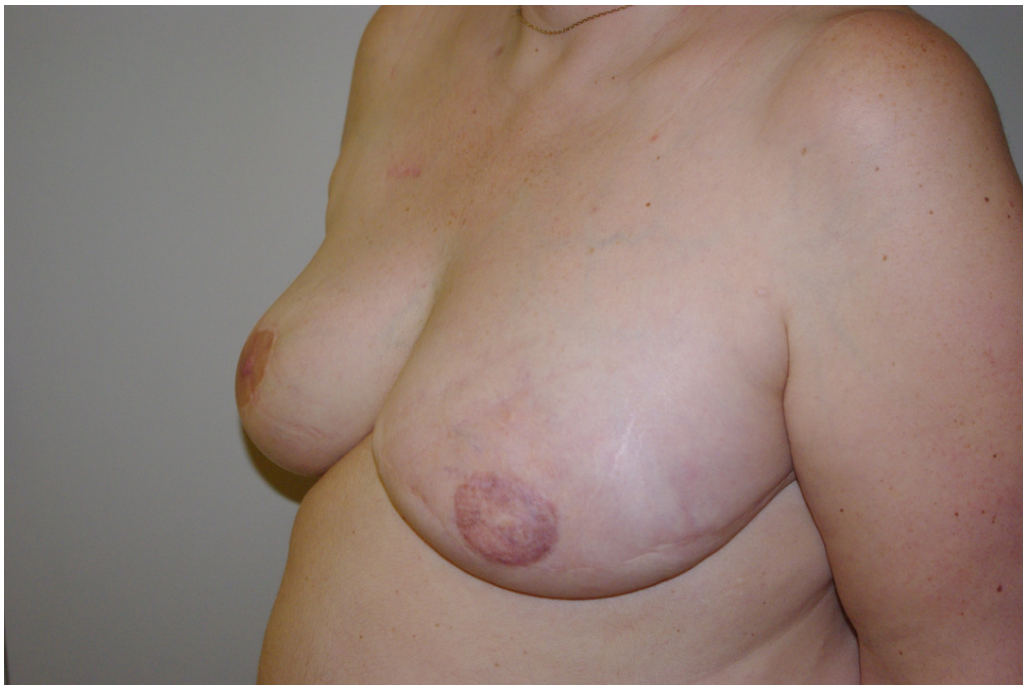

Image 32: Cas n°3 : Profil postopératoire à distance

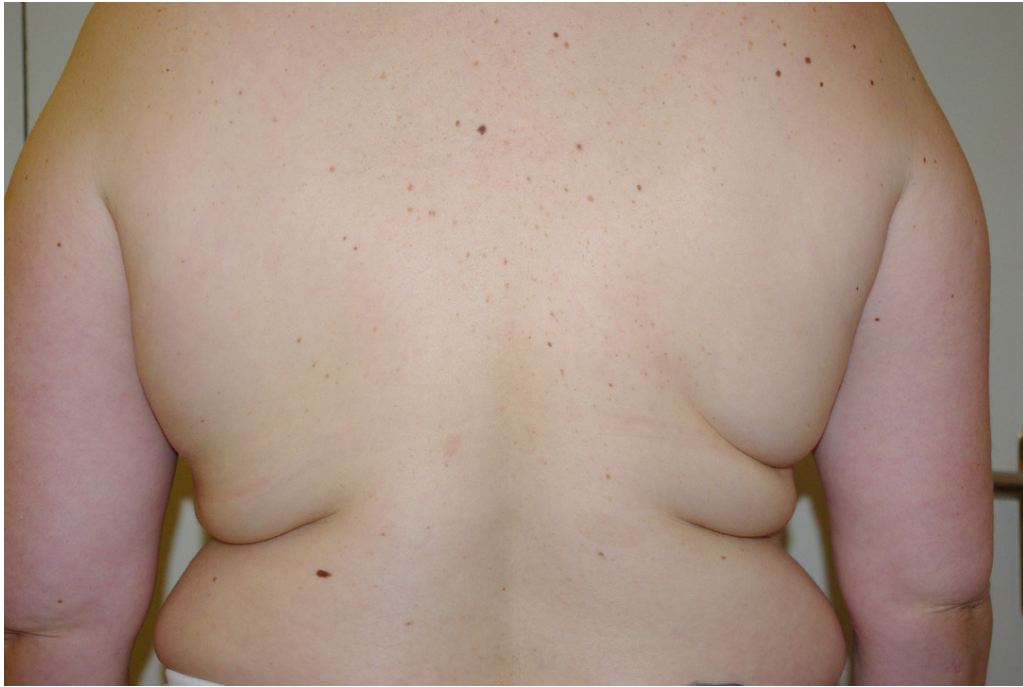

Image 33: Cas n°3 : Dos préopératoire

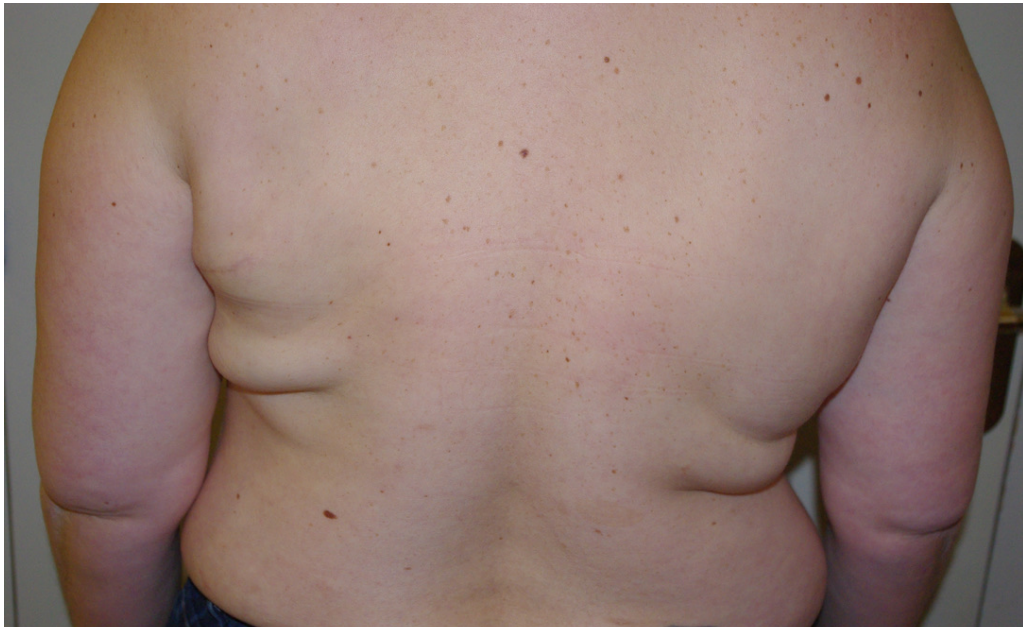

Image 34: Cas n°3 : Dos postopératoire à distance

Cas n°4 :

Mme G. 55 ans, 1,67m, 65kg, IMC à 23,3 kg/m<sup>2</sup>, qualité cutanée médiocre, pas d'intoxication tabagique, RMD 23 mois après la mastectomie et 16 mois après la fin de la radiothérapie adjuvante. Protocole en 3 temps avec 760 cm<sup>3</sup> de lipomodelage.

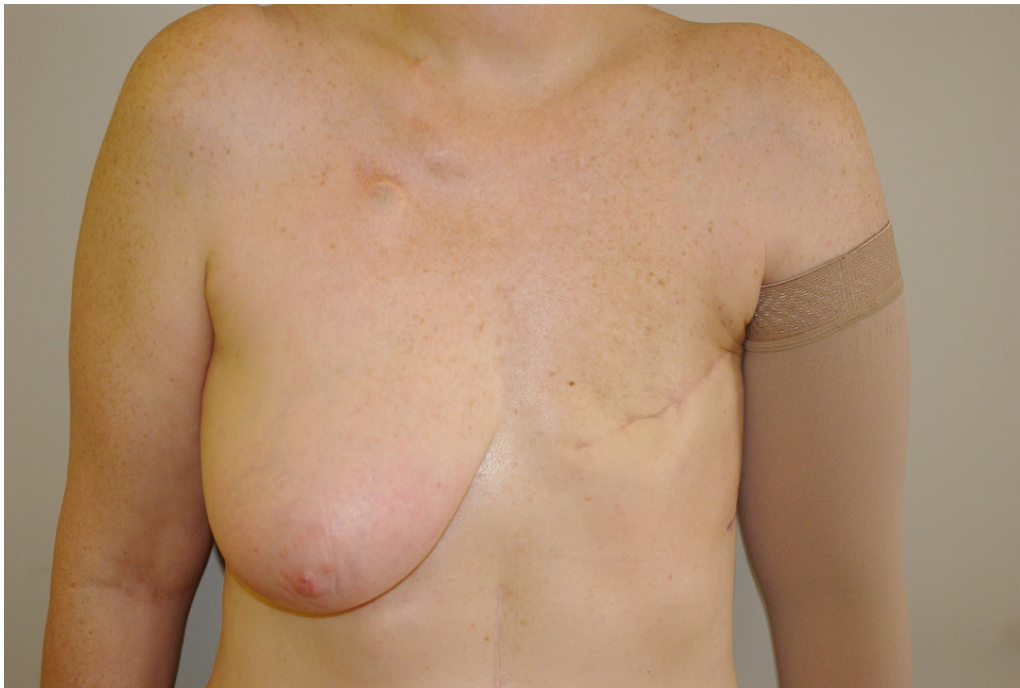


Image 35: Cas n°4 : Face préopératoire

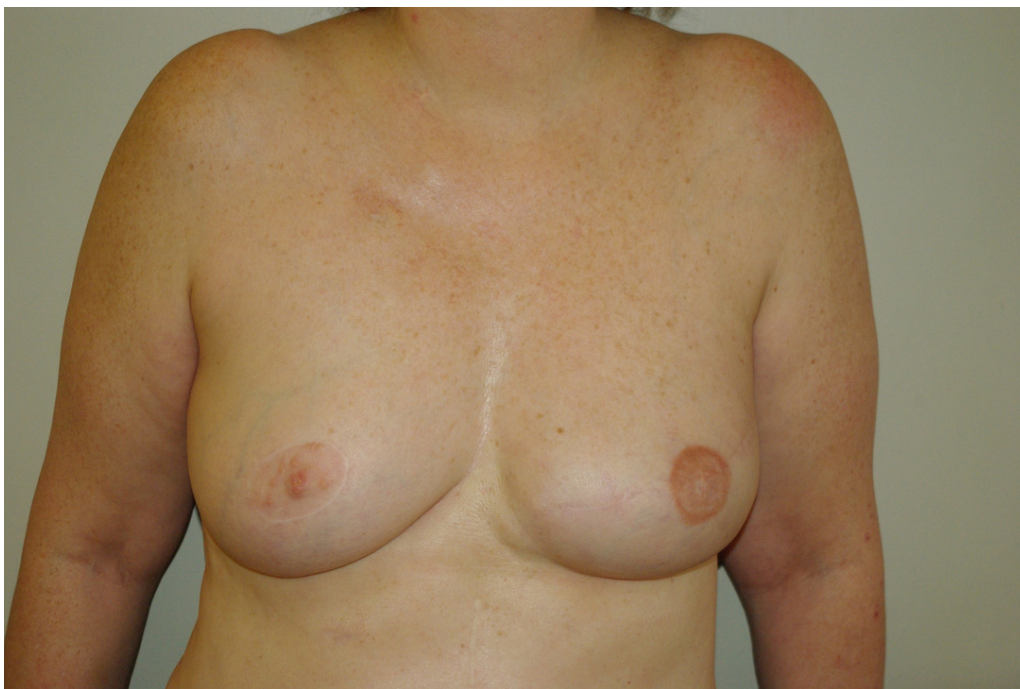

Image 36: Cas n°4 : Face postopératoire à distance

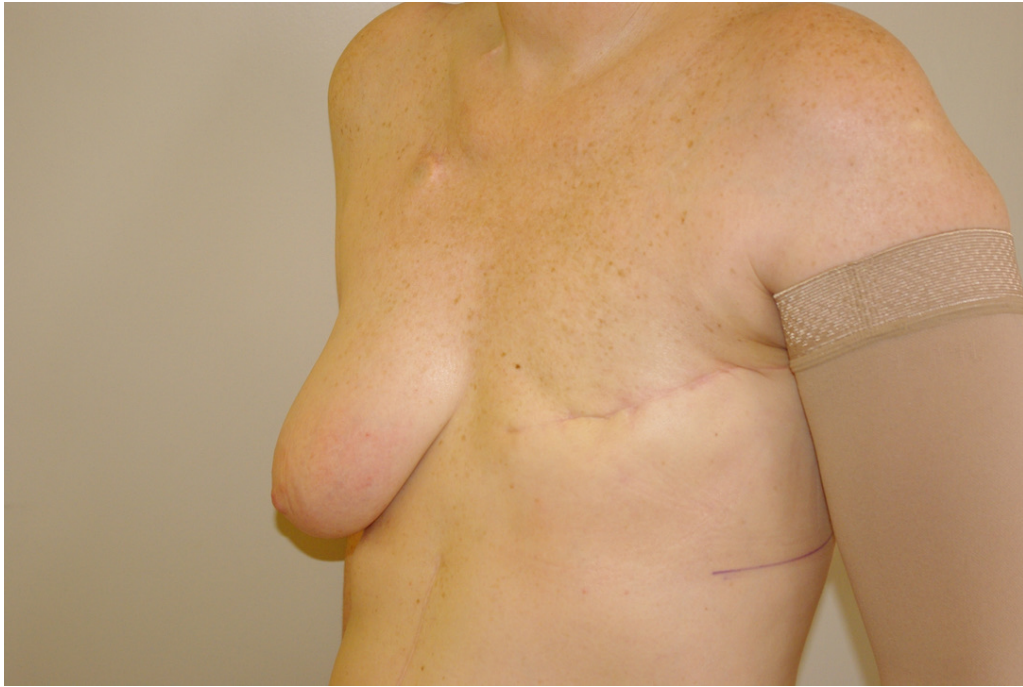


Image 37: Cas n°4 : Profil préopératoire

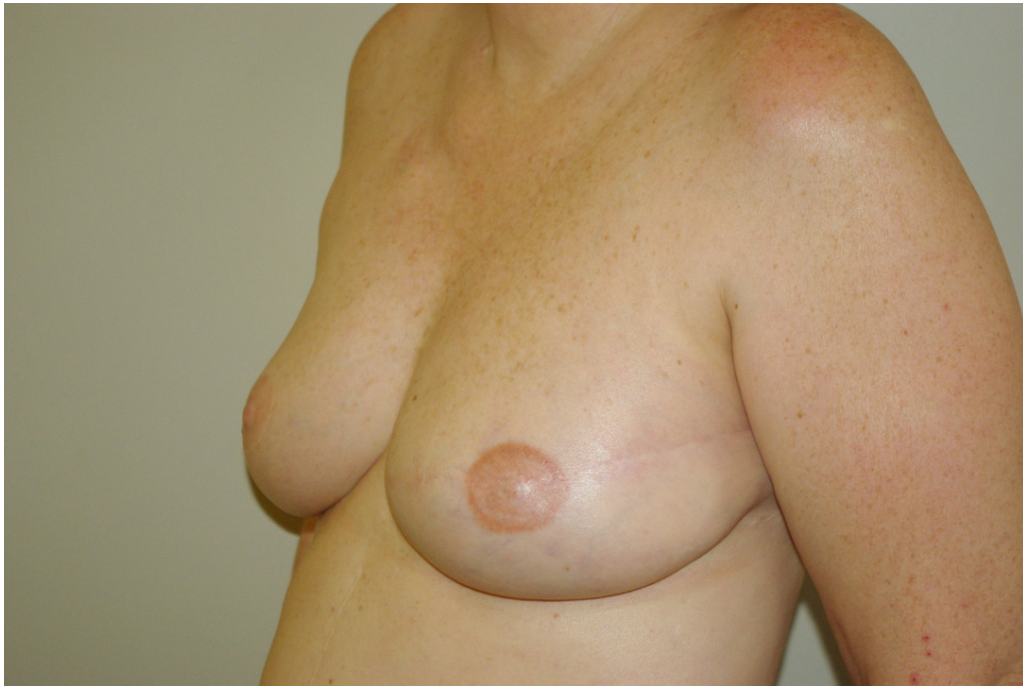

Image 38: Cas n°4 : Profil postopératoire à distance

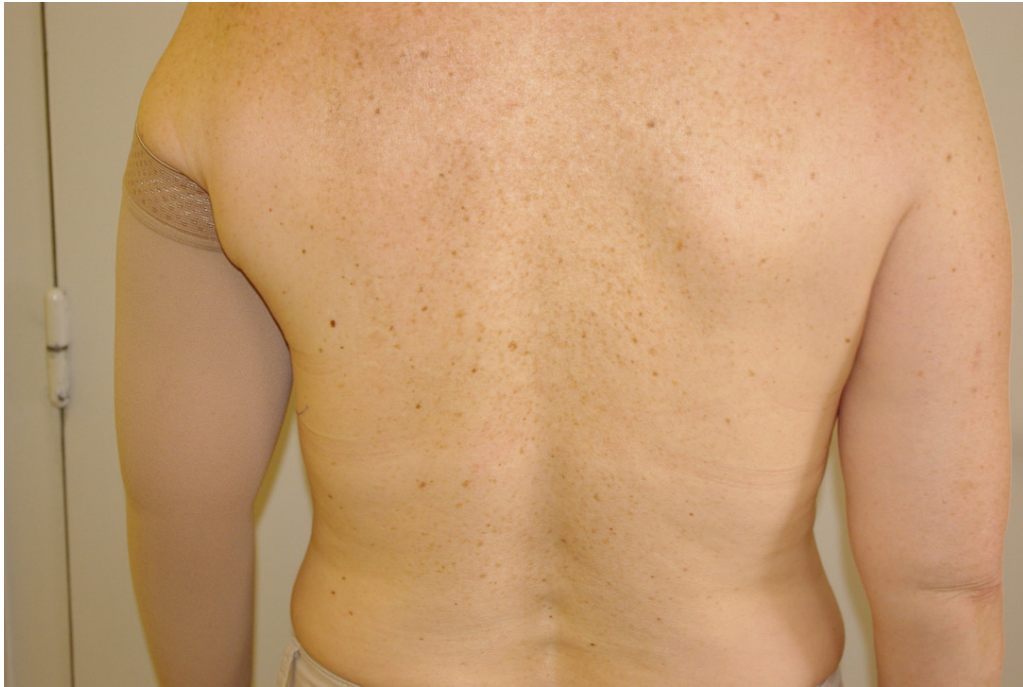

Image 39: Cas n°4 : Dos préopératoire

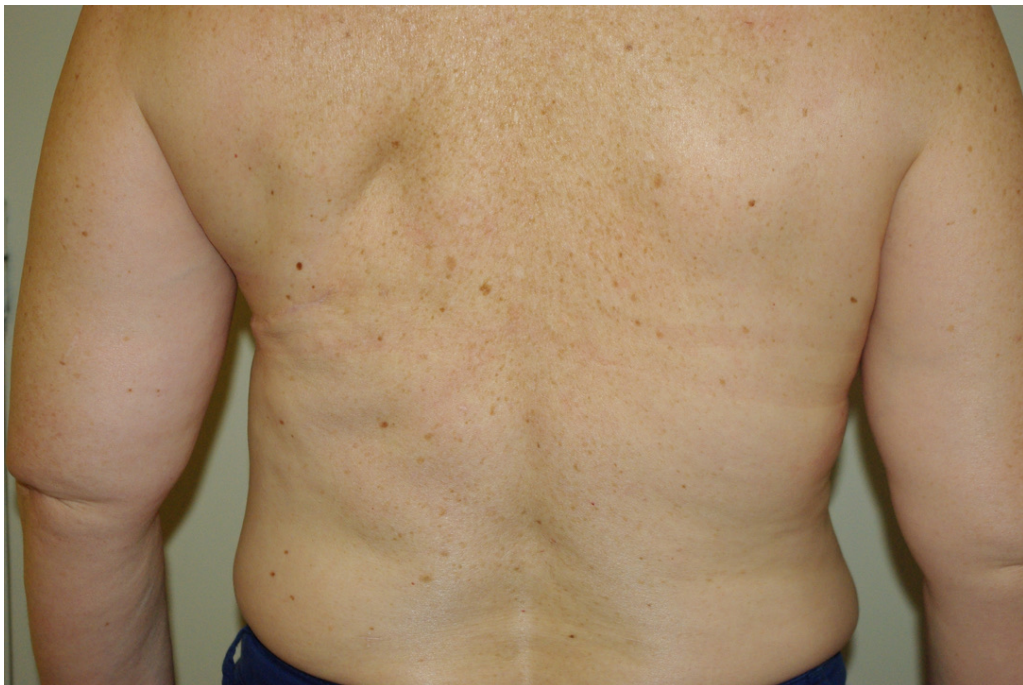

Image 40: Cas n°4 : Dos postopératoire à distance

Cas n°5 :

Mme V. 64 ans, 1,62m, 60kg, IMC à 22,9 kg/m<sup>2</sup>, mauvaise qualité de peau, pas d'intoxication tabagique, RMD à 43 mois après la mastectomie et 36 mois après la fin de la radiothérapie adjuvante. Protocole en 3 temps avec 740 cm<sup>3</sup> de lipomodelage.

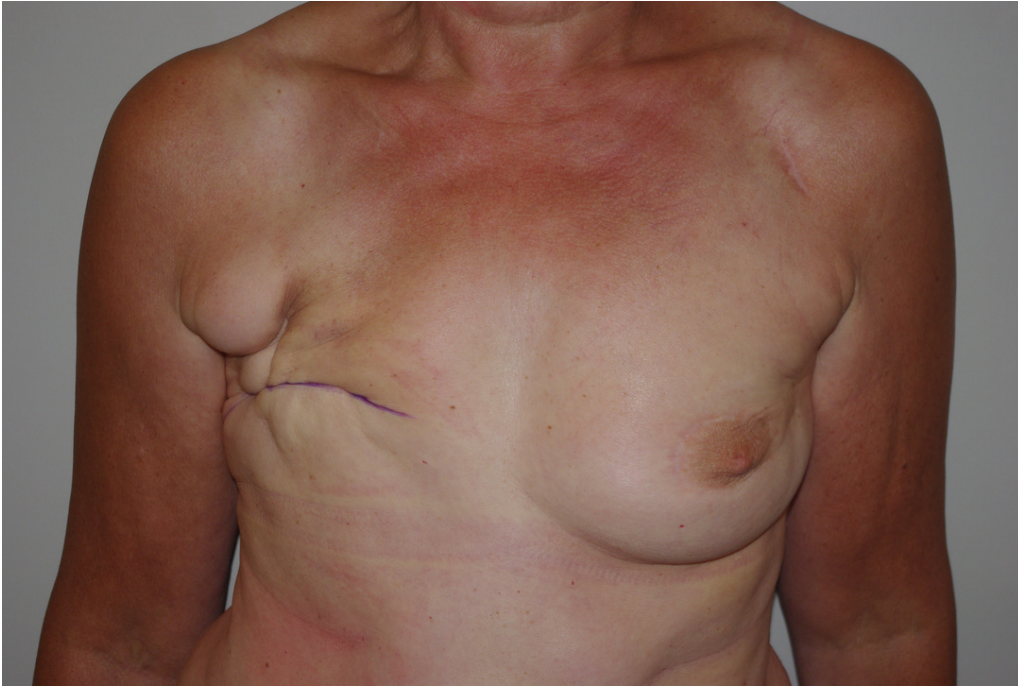

Image 41: Cas n°5 : Face préopératoire

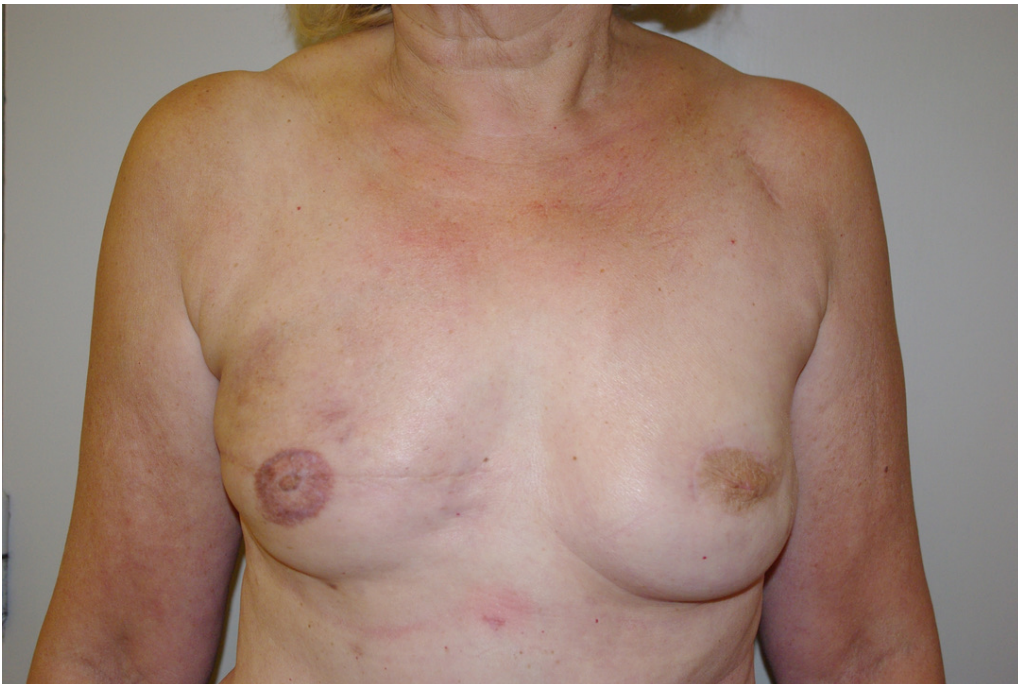

Image 42: Cas n°5 : Face postopératoire à distance

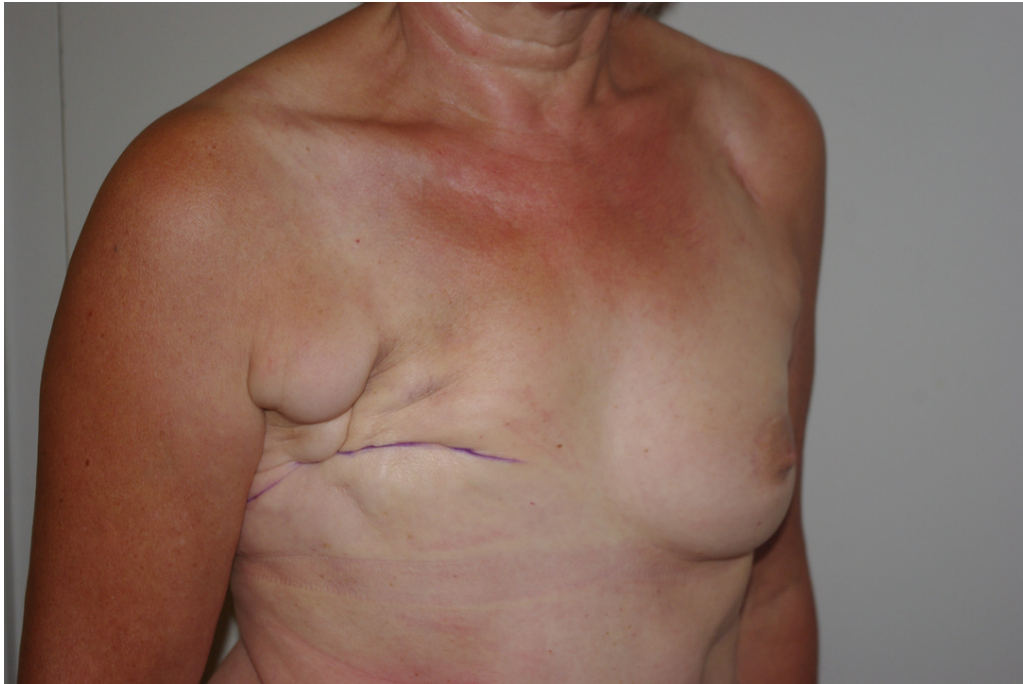


Image 43: Cas n°5 : Profil préopératoire

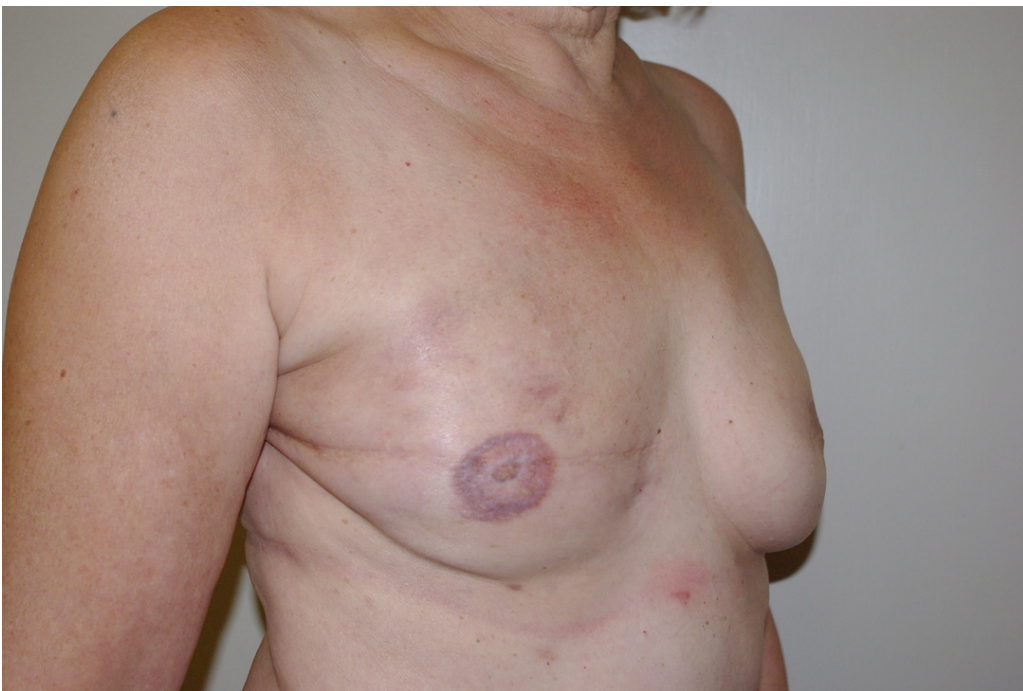

Image 44: Cas n°5 : Profil postopératoire à distance



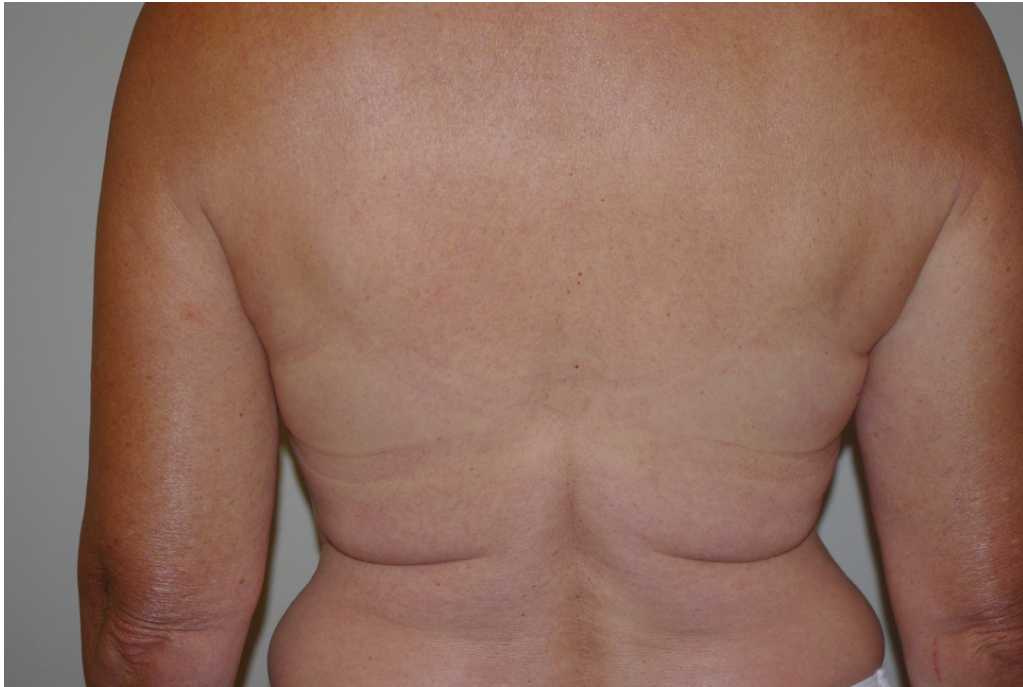

Image 45: Cas n°5 : Dos préopératoire

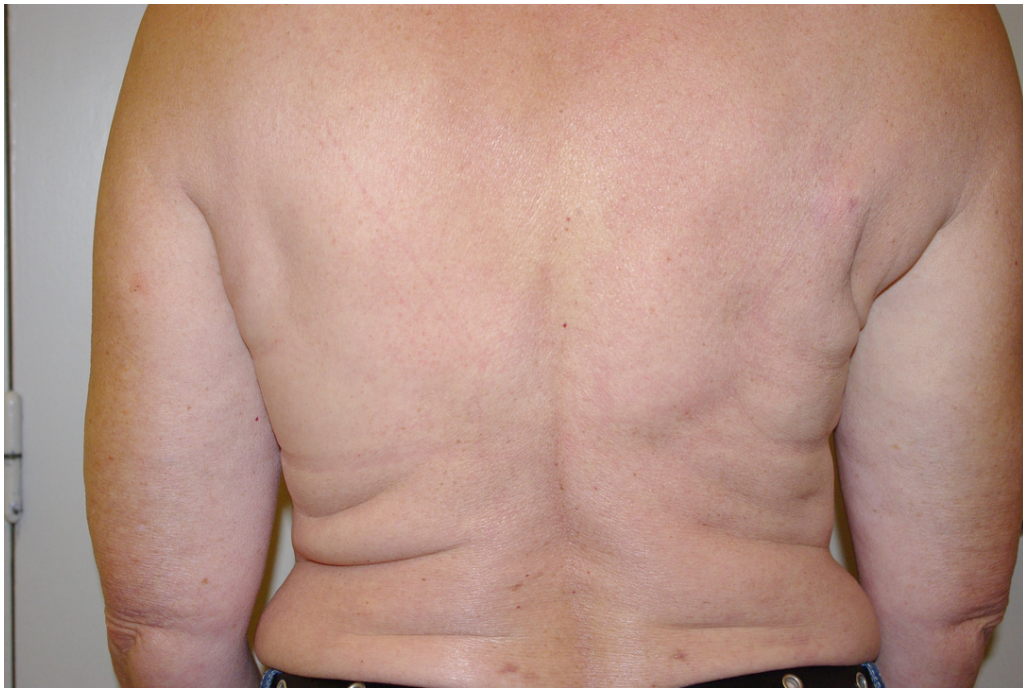

Image 46: Cas n°5 : Dos postopératoire à distance

## Annexes :

	Mauvaise	Médiocre	Bonne	Très Bonne
<b>Pinch test</b>	<2cm	<2cm	>2cm	>2cm
<b>Test Laxité</b>	<5cm	<5cm	<5cm	>5cm
<b>Radiodermite</b>	Présent	Absent	Absent	Absent

Tableau 1: Classification Qualité de Peau Préopératoire

	N	Pourcentage	Moyenne	Médiane
<b>Patientes</b>	146			
<b>Reconstructions mammaires différées</b>	150			
<b>Age</b>			50,48	50
<b>IMC</b>			24,2	23
<b>Taille</b>			1,65	1,65
<b>Poids</b>			65,6	64
<b>Radiothérapie</b>	131	87,3		
<b>Tabac</b>	18	12		
<b>Diabète</b>	1	0,7		
<b>Qualité de peau</b>				
<b>Mauvaise</b>	59	39,3		
<b>Médiocre</b>	63	42		
<b>Bonne</b>	20	13,3		
<b>Très Bonne</b>	8	5,3		

Tableau 2: Caractéristiques Population

	<b>Nécrose du lambeau</b>	<b>Nécrose cutanée sein reconstruit</b>	<b>Désunion site donneur</b>	<b>Infection</b>	<b>Hématome</b>	<b>Sérome site donneur</b>	<b>Kyste huileux</b>
<b>N Complication</b>	0	0	8 (5,3%)	3 (2%)	3 (2%)	18 (12%)	15 (10%)
<b>N Reprise</b>	0	0	0	0	2 (1,3%)	0	0
<b>Infiltration</b>						12 (8%)	
<b>Antibiothérapie</b>				3			

Tableau 3: Complications post-opératoires

	N	Moyenne	Médiane	Délai moyen après intervention précédente	Délai médian après intervention précédente	Délai moyen après reconstruction	Délai médian après reconstruction
Délai après mastectomie (mois)		40,4	23,5				
Délai après Radiothérapie (mois)		39,5	18,5				
Lipomodélage intra-pectoral initial	150 (100%)	92	90				
1er lipomodélage complémentaire	150 (100%)	299	300	73	63	73	63
2em lipomodélage complémentaire	72 (48%)	320	330	191	119	264	186
3em lipomodélage complémentaire	7 (4,7%)	342	340	353	294	582	454
Volume total lipomodélage		576	520				
2 interventions	71 (47,3%)						
3 interventions	72 (48%)						
4 interventions	7 (4,7%)						
Nombre total d'interventions		2,5	3				
Durée protocole reconstruction (jours)		194	147				
Durée du suivi (mois)		13,1	13				

Tableau 4: Caractéristiques du protocole de reconstruction

	<b>Délai &lt;1 an</b>	<b>Délai &gt; 1an</b>	<b>Pas de Radiothérapie</b>
<b>N</b>	30	101	19
<b>Moyenne Age</b>	48,4	57	52,8
<b>Moyenne Poids</b>	68,8	61	64
<b>Moyenne Taille</b>	1,65	1,63	1,67
<b>Moyenne IMC</b>	25	23,2	22,9
<b>Mauvaise Qualité de peau</b>	14 (46,7%)	42 (41,6%)	3 (15,8%)
<b>Médiocre Qualité de peau</b>	11 (36,7%)	46 (45,5%)	6 (31,6%)
<b>Bonne Qualité de peau</b>	4 (13,3%)	12 (11,9%)	4 (21%)
<b>Très bonne Qualité de peau</b>	1 (3,3%)	1 (1%)	6 (31,6%)
<b>Tabac</b>	4 (13,3%)	10 (9,9%)	4 (21%)
<b>Diabète</b>	0 (0%)	1 (1%)	0 (0%)
<b>Moyenne Délai Reco (j)</b>	285	1365	
<b>Moyenne durée protocole</b>	164	120	159
<b>Nécrose totale ou partielle du lambeau</b>	0 (0%)	0 (0%)	0 (0%)
<b>Nécrose cutanée sein reconstruit</b>	0 (0%)	0 (0%)	0 (0%)
<b>Désunion site donneur</b>	0 (0%)	8 (7,9%)	0 (0%)
<b>Infection</b>	0 (0%)	2 (2%)	1 (5,3%)
<b>Hématome</b>	1 (3,3%)	1 (1%)	1 (5,3%)
<b>Sérome site donneur</b>	4 (13,3%)	12(11,9%)	2 (10,5%)
<b>Kyste huileux</b>	2 (6,6%)	11 (10,9%)	2 (10,5%)

Tableau 5: Complications post-opératoires selon le délai de reconstruction après radiothérapie

<b>Évaluation du résultat</b>	<b>Très bon</b>	<b>Bon</b>	<b>Moyen</b>	<b>Insuffisant</b>
<b>Patientes</b>	131 (87,3%)	16 (10,7%)	3 (2%)	0 (0%)
<b>Équipe Chirurgicale</b>				
<b>Forme</b>	121 (80,7%)	25 (16,7%)	4 (2,7%)	0 (0%)
<b>Volume</b>	122 (81,3%)	27 (18%)	1 (0,7%)	0 (0%)
<b>Qualité de peau</b>	124 (82,7%)	24 (16%)	2 (1,3%)	0 (0%)

Tableau 6: Satisfaction des patientes et de l'équipe chirurgicale

## Bibliographie :

1. INCA - Les cancers en France. [https://www.e-cancer.fr/ressources/cancers\\_en\\_france/#page=65](https://www.e-cancer.fr/ressources/cancers_en_france/#page=65). Accessed January 12, 2020.
2. Tansini, I. (1906). Sopra il mio nuovo processo di amputazione della mammella. *Gazz Med Ital*, 57(57), 141.
3. Olivari N. Use of thirty latissimus dorsi flaps. *Plast Reconstr Surg*. 1979;64(5):654-661.
4. Olivari N. The latissimus flap. *Br J Plast Surg*. 1976;29(2):126-128. doi:10.1016/0007-1226(76)90036-9
5. Schneiderm W, Louishill H. LATISSIMUS DORSI MYOCUTANEOUS FLAP FOR BREAST RECONSTRUCTION. *Br J Plast Surg*.:5.
6. Bostwick J, Scheflan M. The latissimus dorsi musculocutaneous flap: a one-stage breast reconstruction. *Clin Plast Surg*. 1980;7(1):71-78.
7. Bostwick J, Nahai F, Wallace JG, Vasconez LO. Sixty latissimus dorsi flaps. *Plast Reconstr Surg*. 1979;63(1):31-41.
8. Bostwick J, Vasconez LO, Jurkiewicz MJ. Breast reconstruction after a radical mastectomy. *Plast Reconstr Surg*. 1978;61(5):682-693.
9. Hokin JA. Mastectomy reconstruction without a prosthetic implant. *Plast Reconstr Surg*. 1983;72(6):810-818. doi:10.1097/00006534-198312000-00012
10. Hokin JA, Silfverskiold KL. Breast reconstruction without an implant: results and complications using an extended latissimus dorsi flap. *Plast Reconstr Surg*. 1987;79(1):58-66.
11. McCraw JB, Papp C, Edwards A, McMellin A. The autogenous latissimus breast reconstruction. *Clin Plast Surg*. 1994;21(2):279-288.
12. Delay E, Gounot N, Bouillot A, Zlatoff P, Comparin JP. [Breast reconstruction with the autologous latissimus dorsi flap. Preliminary report of 60 consecutive reconstructions]. *Ann Chir Plast Esthet*. 1997;42(2):118-130.
13. Delay E, Gounot N, Bouillot A, Zlatoff P, Rivoire M. Autologous latissimus breast reconstruction: a 3-year clinical experience with 100 patients. *Plast Reconstr Surg*. 1998;102(5):1461-1478.
14. Delay E, Jorquera F, Pasi P, Gratadour AC. Autologous latissimus breast reconstruction in association with the abdominal advancement flap: a new refinement in breast reconstruction. *Ann Plast Surg*. 1999;42(1):67-75.

15. Sinna R, Delay E, Garson S, Delaporte T, Toussoun G. Breast fat grafting (lipomodelling) after extended latissimus dorsi flap breast reconstruction: A preliminary report of 200 consecutive cases. *J Plast Reconstr Aesthet Surg*. 2010;63(11):1769-1777. doi:10.1016/j.bjps.2009.12.002
16. Delay E, Savu T, Atanasiu M. [Lipomodelling in breast reconstruction]. *Ann Chir Plast Esthet*. 2018;63(5-6):505-515. doi:10.1016/j.anplas.2018.06.012
17. Gisquet H, Delay E, Paradol P-O, Toussoun G, Delaporte T, Perol D. [Prevention of seroma by quilting suture after harvesting latissimus dorsi flap. The “Chippendale” technic]. *Ann Chir Plast Esthet*. 2010;55(2):97-103. doi:10.1016/j.anplas.2009.05.002
18. Delay E, Florzac AS, Frobert P. Reconstruction mammaire par lambeau de grand dorsal autologue. *Ann Chir Plast Esthét*. 2018;63(5-6):422-436. doi:10.1016/j.anplas.2018.07.004
19. Kronowitz SJ, Robb GL. Radiation therapy and breast reconstruction: a critical review of the literature. *Plast Reconstr Surg*. 2009;124(2):395-408. doi:10.1097/PRS.0b013e3181aee987
20. Kung TA, Kidwell KM, Speth KA, et al. Radiation-Induced Skin Changes after Postmastectomy Radiation Therapy: A Pilot Study on Indicators for Timing of Delayed Breast Reconstruction. *J Reconstr Microsurg*. 2019;35(3):209-215. doi:10.1055/s-0038-1670650
21. Momoh AO, Colakoglu S, de Blacam C, Gautam S, Tobias AM, Lee BT. Delayed autologous breast reconstruction after postmastectomy radiation therapy: is there an optimal time? *Ann Plast Surg*. 2012;69(1):14-18. doi:10.1097/SAP.0b013e31821ee4b6
22. Sekiguchi K, Kawamori J, Yamauchi H. Breast reconstruction and postmastectomy radiotherapy: complications by type and timing and other problems in radiation oncology. *Breast Cancer Tokyo Jpn*. 2017;24(4):511-520. doi:10.1007/s12282-017-0754-3



**Simon PEREZ**

**Thèse de doctorat d'Etat en Médecine**

**RECONSTRUCTION MAMMAIRE DIFFÉRÉE PAR LAMBEAU DORSAL  
A CICATRICE COURTE, COMBINÉ AU LAMBEAU D'AVANCEMENT  
ABDOMINAL PAR ABORD LATÉRAL EXCLUSIF.**

*Technique et évaluation, à propos de 150 cas.*

### **Mots Clés**

Reconstruction mammaire différée - Latissimus dorsi - Reconstruction mammaire autologue -  
Conversion prothétique - Abord latéral exclusif.

### **Résumé**

En reconstruction mammaire différée, le tissu cutané thoraco-mammaire présente souvent des stigmates de radiothérapie. La fragilité de ce tissu s'associe à un risque de nécrose cutanée d'environ 10% lorsqu'une reprise de la cicatrice de mastectomie est réalisée.

Notre objectif était d'adapter la technique du lambeau dorsal à cicatrice courte associé au lambeau d'avancement abdominal en utilisant une voie d'abord latérale exclusive pour éviter de reprendre la cicatrice de mastectomie.

Nous avons réalisé une étude rétrospective sur 150 reconstructions chez 146 patientes pour évaluer la sécurité et l'efficacité de la technique. Le critère de jugement principal était la survenue d'une nécrose cutanée post-opératoire de la zone thoraco-mammaire.

Sur les 150 reconstructions mammaires différées réalisées, aucune n'a présenté de nécrose cutanée de la zone thoraco-mammaire et un effet positif de la technique sur la trophicité cutanée de cette zone a été observé. Les résultats en termes de satisfaction des patientes et de l'équipe chirurgicale étaient très favorables.

Cette technique revêt dans notre pratique un caractère disruptif de par sa sécurité cutanée et son efficacité. Elle permet de réaliser des reconstructions sans palette cutanée chez des patientes avec une peau de très mauvaise qualité, ce qui aurait par le passé rendu cela impossible. Elle devrait permettre de remplacer d'autres techniques plus complexes et plus longues de reconstruction autologue dans de nombreuses indications.