



HAL
open science

Datation du stress induisant les hypominéralisations de l'émail à partir d'un échantillon de premières molaires permanentes

Celia-Vanessa Alice Declercq

► **To cite this version:**

Celia-Vanessa Alice Declercq. Datation du stress induisant les hypominéralisations de l'émail à partir d'un échantillon de premières molaires permanentes. Sciences du Vivant [q-bio]. 2020. dumas-02868457

HAL Id: dumas-02868457

<https://dumas.ccsd.cnrs.fr/dumas-02868457>

Submitted on 15 Jun 2020

HAL is a multi-disciplinary open access archive for the deposit and dissemination of scientific research documents, whether they are published or not. The documents may come from teaching and research institutions in France or abroad, or from public or private research centers.

L'archive ouverte pluridisciplinaire **HAL**, est destinée au dépôt et à la diffusion de documents scientifiques de niveau recherche, publiés ou non, émanant des établissements d'enseignement et de recherche français ou étrangers, des laboratoires publics ou privés.

U.F.R. D'ODONTOLOGIE

Année 2020

Thèse n°21

THESE POUR L'OBTENTION DU
**DIPLOME D'ETAT de DOCTEUR EN CHIRURGIE
DENTAIRE**

Présentée et soutenue publiquement

Par DECLERCQ, Celia-Vanessa Alice

Née le 17 juillet 1992 à Poitiers

Le 14 mai 2020

**DATATION DU STRESS INDUISANT DES
HYPOMINERALISATIONS DE L'EMAIL A PARTIR D'UN
ECHANTILLON DE PREMIERES MOLAIRES
PERMANENTES**

Sous la direction de :
Elsa GAROT

Membres du jury :

Professeur BOILEAU Marie-José
Docteur GAROT Elsa
Docteur ROUAS Patrick
Docteur DECAUP Pierre-Hadrien

Présidente
Directrice
Rapporteur
Examineur

UNIVERSITE DE BORDEAUX

MAJ
03/03/2020

Président M. TUNON DE LARA Manuel
Directeur de Collège des Sciences de la Santé M. PELLEGRIN Jean-Luc

COLLEGE DES SCIENCES DE LA SANTE UNITE DE FORMATION ET DE RECHERCHE DES SCIENCES ODONTOLOGIQUES

Directrice Mme BERTRAND Caroline 58-01
Directeur Adjoint à la Pédagogie Mr DELBOS Yves 56-01
Directeur Adjoint – Chargé de la Recherche M. CATROS Sylvain 57-01
Directeur Adjoint – Chargé des Relations Internationales M.SEDARAT Cyril 57-01

ENSEIGNANTS DE L'UFR

PROFESSEURS DES UNIVERSITES

Mme	Caroline	BERTRAND	Prothèse dentaire	58-01
Mme	Marie-José	BOILEAU	Orthopédie dento-faciale	56-01
M	Sylvain	CATROS	Chirurgie orale	57-01
M	Raphaël	DEVILLARD	Dentisterie restauratrice et endodontie	58-01
Mme	Véronique	DUPUIS	Prothèse dentaire	58-01
M.	Bruno	ELLA NGUEMA	Sciences anatomiques et physiologiques - Biomatériaux	58-01
M.	Jean-Christophe	FRICAIN	Chirurgie buccale – Pathologie et thérapeutique	57-01

MAITRES DE CONFERENCES DES UNIVERSITES

Mme	Elise	ARRIVÉ	Prévention épidémiologie – Economie de la santé – Odontologie légale	56-02
Mme	Cécile	BADET	Biologie Orale	57-01
M.	Etienne	BARDINET	Orthopédie dento-faciale	56-01
M.	Michel	BARTALA	Prothèse dentaire	58-01
M.	Cédric	BAZERT	Orthopédie dento-faciale	56-01
M.	Christophe	BOU	Prévention épidémiologie – Economie de la santé – Odontologie légale	56-02
Mme	Sylvie	BRUNET	Chirurgie buccale – Pathologie et thérapeutique	57-01
M.	Jacques	COLAT PARROS	Sciences anatomiques et physiologiques	58-01
M.	Jean-Christophe	COUTANT	Sciences anatomiques et physiologiques	58-01
M.	François	DARQUE	Orthopédie dento-faciale	56-01
M.	François	DE BRONDEAU	Orthopédie dento-faciale	56-01
M.	Yves	DELBOS	Odontologie pédiatrique	56-01
M.	Emmanuel	D'INCAU	Prothèse dentaire	58-01
Mme	Elsa	GAROT	Odontologie pédiatrique	56-01
M.	Dominique	GILLET	Dentisterie restauratrice et endodontie	58-01
Mme	Olivia	KEROUREDAN	Dentisterie restauratrice et endodontie	58-01
M.	Jean-François	LASSERRE	Prothèse dentaire	58-01
M.	Yves	LAUVERJAT	Parodontologie	57-01
Mme	Odile	LAVIOLE	Prothèse dentaire	58-01
M.	Jean-Marie	MARTEAU	Chirurgie buccale – Pathologie et thérapeutique	57-01
Mme	Javotte	NANCY	Odontologie pédiatrique	56-01
M.	Adrien	NAVEAU	Prothèse dentaire	58-01

M.	Jean-François	PELI	Dentisterie restauratrice et endodontie	58-01
M.	Philippe	POISSON	Prévention épidémiologie – Economie de la santé – Odontologie légale	56-02
M.	Patrick	ROUAS	Odontologie pédiatrique	56-01
M.	Johan	SAMOT	Biologie Orale	57-01
Mme	Maud	SAMPEUR	Orthopédie dento-faciale	56-01
M.	Cyril	SEDARAT	Parodontologie	57-01
Mme	Noélie	THEBAUD	Biologie Orale	57-01
M.	Eric	VACHEY	Dentisterie restauratrice et endodontie	58-01

AUTRES ENSEIGNANTS

Mme	Audrey	AUSSEL	Sciences anatomiques et physiologiques	58-01
M.	Cédric	FALLA	Prévention épidémiologie – Economie de la santé – Odontologie légale	56-02
M.	François	ROUZÉ L'ALZIT	Prothèse dentaire	58-01

ASSISTANTS

M.	Bastien	BERCAULT	Chirurgie Orale	57-01
Mme	Mathilde	BOUDEAU	Odontologie conservatrice – Endodontie	58-01
Mme	Camille	BOULÉ-MONTPEZAT	Odontologie pédiatrique	56-01
Mlle	Anaïs	CAVARE CHAUVEAU	Orthopédie dento-faciale	56-01
M	Hubert	CHUY	Odontologie conservatrice – Endodontie	58-01
Mme	Virginie	DECAUP	Prévention épidémiologie – Economie de la santé – Odontologie légale	56-02
M	Pierre-Hadrien	DESCAZEUX	Prothèse dentaire	58-01
Mme	Severine	ESTIVALS	Odontologie conservatrice – Endodontie	58-01
Mme	Julia	FENELON	Odontologie pédiatrique	56-01
Mme	Mathilde	GREMARE	Chirurgie Orale	57-01
Mme	Agathe	JACQUEMONT	Biologie orale	57-01
Mme	Mathilde	JAECK	Parodontologie	57-01
Mme	Clémence	KHOURY	Prothèse dentaire	58-01
Mme	Claudine		Prévention épidémiologie – Economie de la santé – Odontologie légale	56-02
Mme	Camille	LACAULE	Orthopédie dento-faciale	56-01
M.	Antoine	LAFITTE	Orthopédie dento-faciale	56-01
M	Adrien	LASTRADE	Prothèse dentaire	58-01
Mme	Aude	MENARD	Prothèse dentaire	58-01
M	Florian	PITEU	Prothèse dentaire	58-01
M	Antoine	POPELUT	Parodontologie	57-01
M.	Thibaut	ROULLAND	Prothèse dentaire	58-01
Mme	Rawen	SMIRANI	Parodontologie	57-01
M.	Clément	VACHEY	Odontologie conservatrice – Endodontie	58-01
M	Paul	VITIELLO	Prothèse dentaire	58-01
Mme	Sophia	ZIANE	Odontologie conservatrice – Endodontie	58-01

Remerciements

A notre présidente de jury

Madame le professeur Marie-José BOILEAU

Professeur des Universités-Praticien Hospitalier

Sous-section Orthopédie dento-faciale 56-01

A vous qui me faites l'honneur d'accepter de présider mon jury de thèse.

Je vous remercie très sincèrement pour la qualité de votre enseignement au cours de ma formation.

Veillez trouver dans ce travail le témoignage de mon profond respect et de mon admiration.

A notre directeur de thèse

Madame le docteur Elsa GAROT

Maître de conférences des Universités-Praticien Hospitalier

Sous-section Odontologie pédiatrique 56-01

A vous qui me faite l'honneur de diriger cette thèse.

Je tiens à vous remercier de m'avoir proposé ce sujet et pour vos conseils tout au long de la rédaction ce travail.

Je souhaite également vous remercier pour votre bienveillance, votre disponibilité, votre investissement et vos grandes qualités humaines.

Je vous prie de trouver ici l'expression de mon profond respect.

A notre rapporteur de thèse

Monsieur le docteur Patrick ROUAS

Maître de conférences des Universités-Praticien Hospitalier

Sous-section Odontologie pédiatrique 56-01

Je vous remercie d'avoir évalué ce travail, c'est pour moi un honneur de vous compter parmi les membres de ce jury.

Veillez trouver dans cette thèse l'expression de ma reconnaissance et de mes remerciements les plus sincères.

A notre assesseur

Monsieur le docteur Pierre-Hadrien DECAUP

Assistant Hospitalo-Universitaire - Docteur d'État en Chirurgie dentaire

Sous-section Prothèse dentaire 58-01

A vous qui me faites l'honneur de participer à ce jury en qualité d'assesseur, merci pour votre disponibilité.

Veillez accepter l'expression de mes sentiments les plus respectueux.

A Papa, Maman et Johan, pour votre soutien infailible. Merci d'avoir toujours cru en moi et d'avoir été patients avec moi lors des nombreuses périodes d'examen.

A mon Papi et ma Mamie, pour votre amour et vos nombreuses visites à Bordeaux. C'est un grand bonheur pour moi de pouvoir vous rendre fiers. Je vous aime.

A Cyndi, merci pour ton soutien, ta gentillesse et ta bienveillance durant les nombreuses heures de révisions, de vacations hospitalières parfois émotionnellement compliquées et de trajets hebdomadaires en voiture Bordeaux-Poitiers.

Merci de m'avoir supporté et épaulé lors des moments difficiles.

Et surtout merci pour tous les autres moments de joie au quotidien à tes côtés, notre vie étudiante touche à sa fin mais nous sommes au début de tant d'autres magnifiques choses.

A toute ma grande famille, merci pour votre présence et pour votre soutien.

Et tout particulièrement à la scudéria, notre complicité si forte est un cadeau.

A mes copains de fac, Mélodie, Thibault, Sarah, Carolane, Nicolas, Mathieu, Inès et Timothée le binôme nantais. Merci pour votre amitié et ces joyeux moments à la fac, à l'hôpital et lors de nos nombreuses soirées. Je vous attends à Poitiers pour d'autres bons moments.

A Lia, Malaury et Vincent merci d'être de si bons amis.

Au Dr Contrepois et son assistante Laetitia, je vous remercie pour votre accueil, votre gentillesse et l'ensemble des connaissances apportées, très utiles pour mon exercice professionnel.

Au cabinet de Mignaloux, merci pour votre accueil chaleureux et vos soirées karaoké déjantées très sympathiques.

TABLE DES MATIERES

INTRODUCTION	9
1 ÉTAT ACTUEL DES CONNAISSANCES	10
1.1 Définition	10
1.2 Processus biologique	10
1.3 Classification	12
1.3.1 Critères de diagnostic	12
1.3.2 Critères de sévérité et barèmes de score	13
1.3.3 Critères d'exclusion	15
1.4 Prévalence	18
1.5 Informations sur l'étiologie	18
2 INTERET THERAPEUTIQUE	21
2.1 Problèmes cliniques liés aux MIH	21
2.2 Thérapeutiques actuelles	21
3 MATERIEL	25
3.1 Dentaire	25
3.2 Calques	25
4 METHODE	26
4.1 Photographie	26
4.2 Traitement des données	27
5 RESULTATS	36
6 DISCUSSION	39
6.1 Critique de la méthodologie de l'étude	39
6.2 Critiques des résultats de l'étude	40
6.2.1 Interprétation des résultats	40
6.2.2 Comparaison avec la littérature	41
6.3 Hypothèses étiologiques	41
CONCLUSION	43

BIBLIOGRAPHIE 44

ANNEXES 49

Introduction

L'hypominéralisation des molaires-incisives, connue dans la littérature depuis 2001 sous son terme anglo-saxon molar incisor hypomineralisation (MIH), décrit des anomalies de structure qualitatives d'au moins une première molaire permanente (PMP), associées de manière inconstante à des atteintes des incisives permanentes (IP)(1). Elle se manifeste par des opacités bien délimitées blanches, beiges ou jaunes/brunes. En 2003, l'académie européenne de dentisterie pédiatrique (EAPD) établira de manière consensuelle des critères de diagnostic précis pour cette anomalie (2). Ces critères de diagnostic ont été établis pour que les chirurgiens-dentistes puissent précocement diagnostiquer ces lésions et mettre en place une prise en charge adaptée. Les dents atteintes de MIH sont fréquemment sensibles au chaud, au froid et au touché. L'enfant ne brossera pas ces zones, qui sont déjà plus sujettes aux lésion carieuses dues à leur émail poreux, et aura besoin de nombreuses restaurations compliquées à mettre en place sur un émail hypominéralisé. Les praticiens ont donc pour devoir de mettre en garde, parents et enfants, sur le risque accru de lésions carieuses, de sensibilités et de fracture coronaire.

Les études de prévalence mettent en avant des chiffres variables mais non négligeables entre 2,8 et 40,2% (3). C'est un véritable problème de santé publique, et de nombreux travaux de recherches existent sur ce sujet. Cependant aucune cause n'a été identifiée à ce jour et plus d'une trentaine d'hypothèses étiologiques sont proposées. Les traitements sont par conséquent exclusivement symptomatiques. Tous les auteurs s'accordent pour dire que le stress induisant la MIH aurait une cause multifactorielle et intervient au moment de l'élaboration de l'émail, entre la fin de la grossesse et les premières années de vie (de 0 à 4ans) (4).

En anthropologie biologique des méthodes de datation du stress provoquant des hypoplasies de l'émail sont fréquemment utilisées (5). Reid et Dean estiment à partir de coupes histologiques de différents types de dents et de différentes populations la période de formation de chaque décile d'une dent et par face (6). Cette méthode utilisée pour la datation des stress induisant des hypoplasies de l'émail pourrait être utilisées pour dater la période du stress induisant des MIH. La période du stress induisant les MIH pourrait être réduite et ainsi des hypothèses étiologiques pourraient être éliminées.

1 État actuel des connaissances

1.1 Définition

Le terme molar incisor hypomineralisation et l'acronyme MIH ont été proposés par la communauté scientifique en 2001 pour définir une hypominéralisation de l'émail d'origine systémique d'une à quatre premières molaires permanentes fréquemment associée à des lésions sur les incisives (1).

Cette description met en évidence le fait que les molaires sont toujours impliquées dans le phénomène et que parfois il existe une association avec les incisives. Des opacités uniquement sur ces dernières ne sont pas considérées comme des MIH (2).

Ces défauts amélaire bien délimités peuvent être retrouvés sur les deuxièmes molaires déciduales, les deuxièmes molaires permanentes ainsi que sur les pointes cuspidiennes des canines permanentes (2).

Cliniquement, les premières molaires permanentes sont celles qui créent le plus d'inconfort pour l'enfant et qui préoccupent le plus leurs parents. Associés à des taches sur les incisives, le problème devient également esthétique.

1.2 Processus biologique

L'émail de la dent est formé pendant une période définie de développement.

L'amélogénèse a été divisé en trois stades se succédant lors du cycle de vie d'un améloblaste. Ils sont nommés sécrétoire, de transition et de maturation (7).

- Stade sécrétoire : les améloblastes sécrètent un grand nombre de protéines de la matrice amélaire dans laquelle de longs et fins rubans de minéraux amélaire, majoritairement de l'hydroxyapatite, sont formés simultanément à la mise en place de la matrice amélaire. La formation de l'émail commence au niveau de la pointe cuspidienne et s'étend en direction du collet. Durant ce stade en premier lieu les primes d'émail s'allongent et la couche d'émail s'épaissit. La phase minérale de l'émail sécrétoire est approximativement de 10-20% de son volume, le reste étant composé de protéines de la matrice et d'eau.
- Stade de transition : une fois que l'émail atteint son épaisseur définitive, les améloblastes sécrétoires se transforment en améloblastes matures qui sont responsables

de la dégradation de la matrice amélaire qui s'accompagne de la minéralisation massive de l'émail.

- Stade de maturation : les améloblastes matures régulent la minéralisation finale de l'émail. La couche d'émail se durcit suite à l'élargissement et à l'épaississement des prismes, pour aboutir à un tissu minéralisé à 95%.

Le développement des dents est exclusivement génétiquement contrôlé mais est tout de même sensible aux perturbations environnementales. Une fois que la dent est formée il n'y a plus de remodelage possible. Par conséquent, toute perturbation des améloblastes a pour effet de créer des défauts au niveau de l'émail mature. En général, si des facteurs systémiques influent sur les améloblastes au moment de la phase sécrétoire alors il y a un allongement incorrect des prismes, ce qui crée un email anormalement fin ou hypoplasique. Une perturbation durant les stades de transition et de maturation entraîne un émail moins dur mais d'épaisseur normale (hypomature, hypominéralisé). Au début de la phase de maturation les améloblastes sont très sensibles aux perturbations environnementales (8).

Les premières molaires permanentes commencent leur développement au cours du quatrième mois de gestation. Des études sur leur minéralisation basées sur des études histologiques et radiographiques, montrent que les premiers signes de minéralisation sont observés au niveau de la pointe cuspidienne aux alentours de la naissance ou juste après. Aux alentours de six mois les quatre cuspides s'unissent. A la fin de la première année la mise en place de la matrice amélaire est complète dans la moitié coronaire et la maturation est en cours (phase de maturation précoce). La formation complète de l'émail prend approximativement mille jours (6) et les deux tiers de ce temps sont dédiés à la phase de maturation (7).

1.3 Classification

1.3.1 Critères de diagnostic

En 2003 Weerheijm et al., ont publié un article, à la suite du 6ème congrès de EAPD, pour définir les critères de diagnostic des MIH (2). Ils s'étaient aperçus que peu d'études sur la prévalence des MIH étaient valables dû à des critères d'inclusion ou d'exclusion trop variables.

L'examen clinique doit être réalisé sur :

- Une dent propre et humide
- A l'âge de 8ans. Age auquel la plupart des enfants ont leurs quatre premières molaires ainsi que les incisives qui ont fait leur éruption alors que les signes de MIH sont toujours présents.

Il devra être enregistré individuellement pour chacune des 4 premières molaires ainsi que les 8 incisives permanentes :

- L'absence ou la présence d'opacité bien délimitée

Défaut limité impliquant une modification de degré variable de la translucidité de l'émail. L'émail défectueux est d'épaisseur normale avec une surface lisse pouvant être de couleur blanche, beige ou jaune-brune. Les taches amélaire blanches ont une dureté plus élevée, moins de porosités et une plus haute teneur en minéraux que l'émail hypominéralisé de couleur beige ou marron (9)(10)(11)(12)(13).

- La présence de fracture post éruptive de l'émail

Perte localisée de la surface de l'émail initialement formé, se produisant après l'éruption de la dent. La perte est souvent associée à une opacité préexistante délimitée (2). Il est nécessaire de noter que ce n'est pas forcément suite à la mise en occlusion de la dent que l'émail se clivera. Les pressions masticatoires ne sont donc pas seulement incriminées (1).

- La présence de restauration atypique

Forme de restauration inhabituelle. Elle présente fréquemment un volume important. Dans la plupart des cas, il y aura des restaurations étendues aux surfaces saines vestibulaires, palatines, ou proximales sur les premières molaires permanentes. A la frontière des restaurations, une

opacité peut être souvent remarquée. Sur les incisives permanentes, une restauration vestibulaire non liée à un traumatisme peut parfois se remarquer dans les cas les plus sévères.

- L'extraction d'une molaire due à la MIH

L'absence d'une première molaire permanente devrait être en lien avec les autres dents. Les suspicions d'extraction liées à une MIH sont : une opacité ou restauration atypique sur les autres premières molaires permanentes combinée à une absence d'une première molaire permanente. De plus l'absence d'une première molaire permanente dans une cavité buccale saine associée à des opacités délimitées sur les incisives doit faire suspecter une MIH. Il est peu courant que les incisives soient extraites suite à une MIH.

- Le défaut d'éruption d'une molaire ou d'une incisive.

Note : dans le cas de lésion carieuse étendue avec une opacité délimitée au niveau des bords de la carie ou sur une surface non atteinte par la lésion carieuse, la dent devra être prise en compte dans le diagnostic positif d'une MIH (14).

1.3.2 Critères de sévérité et barèmes de score

Plusieurs auteurs se sont attelés à la tâche de définir différents critères de sévérité et les paramètres à enregistrer.

Le premier classement utilisé fut celui de Alaluusua et al. (1996) (15), qui décompose en légers, modérés et sévère les défauts de l'émail.

- Un changement de couleur sera classé dans une atteinte légère
- Une perte de tissu amélaire sans atteinte dentinaire sera un défaut modéré
- Dans le cas où il y aura une perte de substance dentinaire entraînant une restauration d'une surface manquante ou la présence d'une restauration atypique sera défini comme une atteinte sévère.

En 2001, les dents absentes pour cause de MIH sont ajoutées aux atteintes sévères par Leppäniemi et al. (16).

Chawla et al. en 2008 (13), considèrent les colorations beige et marron comme des défauts modérés. En plus de ce degré de sévérité visuel, ils vont également prendre en compte de nouveaux paramètres tels que l'état d'éruption, la sensibilité et le nombre de restaurations déjà subies par les enfants de 6 à 14ans.

Les auteurs Da Costa-Silva et al. en 2011 (17) ont décrits les atteintes amélaire liées aux MIH comme des défauts pouvant s'aggraver avec le temps. De plus leur étude de cohorte montre que la couleur de la tâche prédit le risque de future fracture amélaire post éruptive ainsi que les futures restaurations atypiques. L'enregistrement d'une tache brune peut donc amener à la mise en place un traitement anticipé pour éviter ces derniers cas de figure.

Un arbre décisionnel a ensuite été proposé pour guider les praticiens à choisir la meilleure prise en charge des MIH en fonction du critère de sévérité. Aux paramètres déjà pris en compte précédemment se sont ajoutés l'atteinte ou non des incisives permanentes, la localisation du défaut ainsi que l'historique des symptômes (18). Cela a permis de mettre en évidence que les défauts sévères et bruns sont plus présents au niveau des cuspidés (1/3 occlusal) alors que les défauts légers se retrouvent plus sur les surfaces lisses (2/3 cervicaux).

Un nouveau classement composé de grades de 0 à 10 s'affranchit de l'ancienne classification légère, modérée et sévère. Ce classement propose des différenciations concernant la fracture post éruptive et ne tient plus compte des sensibilités jugées trop subjectives (Fig. 4) (19).





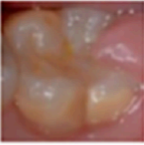




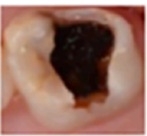
Code	Description	Code	Description
0	 Normal enamel translucency	6	 Post-eruptive breakdown with exposed dentin defect. The dentin is soft.
1	 White/creamy opacity White/creamy demarcated opacity involving an alteration of enamel translucency.	7	 Atypical restoration without marginal defect Size and location of the restoration are atypical. Opacity may be detected at the border of the restoration.
2	 Yellow/brown opacity Yellow/brown demarcated opacity involving an alteration of enamel translucency.	8	 Atypical restoration with marginal defect Size and location of the restoration are atypical. Opacity may be detected at the border of the restoration. Secondary caries or faulty restoration margins.
3	 Post-eruptive breakdown restricted to enamel Defect indicates loss of enamel structure after tooth eruption. Defect is associated with white/creamy opacity.	9	 Extraction due to MIH. Diagnosis based on the absence of a first permanent molar, and on the presence of demarcated opacities with or without post-eruptive breakdown in other first molars or incisors.
4	 Post-eruptive breakdown restricted to enamel Defect indicates loss of enamel structure after tooth eruption. Defect is associated with yellow/brown opacity.	10	Unerupted Cannot be examined
5	 Post-eruptive breakdown with exposed dentin Defect with exposure of dentin. The dentin is hard.		

Figure 1 : Code du barème de score basé sur la sévérité des hypominéralisation molaire-incisive et leurs descriptions. (19)

1.3.3 Critères d'exclusion

Une étude a montré que les équipes soignantes non habituées avaient du mal à reconnaître les différents défauts de l'émail (20).

Or pour appliquer l'adéquat traitement spécifique aux lésions causées par une MIH il faut réussir à établir le bon diagnostic. Pour cela, il faut différencier ces lésions des autres atteintes pré et post éruptives.

- L'amélogénèse imparfaite héréditaire (AIH)

D'origine génétique héréditaire, l'atteinte de l'émail par une AIH se fait durant son développement ce qui entraîne une hypoplasie et/ou une hypominéralisation. Comme lors d'une MIH la dent peut présenter une opacité, une sensibilité accrue ou encore des fractures pré ou post éruptives. La différenciation avec une MIH se fait grâce au nombre de dents atteintes. Une des 4 caractéristiques des AIH est que les dents sont toutes atteintes et de manière égale à l'inverse des MIH qui ne touchent que les PMP et/ou les IP de manière asymétrique (21).

- L'hypoplasie de l'émail

C'est un défaut affectant l'état de surface de l'émail associée à une épaisseur amélaire réduite. D'après la publication de 1992 de la fédération dentaire internationale (FDI), les défauts sont quantitatifs contrairement aux défauts qualitatifs lors d'une MIH (3).

Lorsqu'il existe une perte de substance due à une MIH les bords de la lésion sont tranchants, irréguliers et colorés ce qui permet de la différencier d'une hypoplasie qui aura les bords sains, émoussés et réguliers (22).

- L'hypominéralisation d'origine traumatique

C'est une séquelle consécutive à un traumatisme du parodonte des dents lactéales. Il peut s'agir de toutes les formes de luxations ainsi que des infections du périapex. Ce traumatisme est dû à la forte proximité anatomique entre la dent lactéale et le germe de la dent successienne. Une perturbation au stade de maturation des améloblastes entraînera une hypominéralisation alors qu'une perturbation plus précoce pourra entraîner une hypoplasie (23).

- Les leucomes pré-carieux

Ils correspondent à une hypominéralisation non cavitaire, mate-opaque, blanche crayeuse, avec des contours diffus et une surface rugueuse, qui traduit les premiers temps de la maladie carieuse. Les leucomes pré-carieux, ou white spots (WS) ou lésion carieuse initiale sont principalement retrouvés en regard des sites de prédilection de dépôts de la plaque dentaire (23).

L'hypominéralisation de surface des WS, se traduit par un élargissement des porosités initiales de l'émail maintenant un échafaudage cristallin amoindri mais présent. La lésion devient

cliniquement visible lorsque le corps de la lésion accuse un déficit minéral de 10% par rapport à l'émail sain (23).

- La fluorose dentaire

Elle se traduit par des opacités diffuses qui sont une hypominéralisation de l'émail causée par une ingestion en trop grande quantité de fluor lors du développement amélaire (24). L'émail affecté présente des taches linéaires blanches horizontales plus ou moins confluentes sans limite nette (3). Les colorations apparaissent de façons post éruptives suite à l'infiltration de colorants exogènes (23).

Les lésions peuvent aller de simples stries légèrement perceptibles à des atteintes sévères avec la perte quasi complète de la surface amélaire (FDI 1992). La présence de puits et fissures est une caractéristique post éruptive qui s'aggrave avec l'âge (3).

1.4 Prévalence

Plusieurs études épidémiologiques, de différents pays, ont montré de grande variation concernant la prévalence des MIH, allant de 2,8 à 40,2% (3).

En 2018 deux revues systématique avec méta-analyse de la prévalence des MIH ont été publiées. Elles ont respectivement incluses 70 (25) et 99 (26) études de différents pays. Les résultats de ces recherches furent 14,2% (25) et 13,1% (26). Ils n'ont pas trouvé de différence significative entre les garçons et les filles mais ont trouvé un plus grand nombre d'atteintes chez les enfants de moins de 10 ans. Ils expliquent cette différence par la difficulté de différencier au-delà de 10 ans les lésions plus sévères dues au MIH et les atteintes faisant suites à des lésions carieuses.

Les variations dans les valeurs de prévalence trouvées peuvent être dues au manque d'outil de standardisation pour détecter les MIH, menant à une sous-estimation de leur prévalence (3)(27)(28). En réponse à ces découvertes Ghanim et al. (2015) (22) ont mis en place un système de points basé sur l'évaluation des critères de l'European Academy of paediatric Dentistry (EAPD) pour standardiser les études. Un manuel a aussi récemment été publié (3) pour faciliter et standardiser les futures études épidémiologiques, en 2019 une étude a pu confirmer que ce manuel était facilement utilisable (28).

Elfrink et al., (2015) (29) suggèrent qu'il y ait au moins 300 enfants inclus dans chacune des études (30). Depuis cette publication de 2015 les échantillons sont plus représentatifs, 1575 enfants à Tirana, Albanie (31), 1111 enfants à Grace, Autriche (32), 342 enfants à Dubai, Emirats arabes unis (33), 1437 enfants au nord de la Pologne (34) en sont quelques exemples.

La revue systématique de Schwendicke et al. (26) s'est également intéressée à l'incidence des MIH pour l'année 2016 qui était de 17,5 millions ainsi qu'au nombre de cas symptomatiques (douleurs, hypersensibilités) ou avec une fracture post-éruptive qui s'élève à approximativement 5 millions de nouveaux cas par an et 240 millions de cas déjà existants.

1.5 Informations sur l'étiologie

Bien que de nombreuses causes putatives aient été envisagées, l'étiologie des MIH demeure incertaine. Il est admis que les MIH sont le résultat de plusieurs facteurs systémiques

et possiblement génétiques (7)(35). Plusieurs facteurs sans gravité pourraient agir ensemble pour augmenter le risque de survenue de MIH, durant les phases d'amélogénèse qui s'étalent de la période prénatale à la postnatale (7).

Période prénatale :

Pour le moment il n'y a pas de consensus pour dire qu'un problème durant la grossesse entrainerait une MIH (36). Mais de manière générale, les problèmes médicaux ont été plus courants chez les mères de patients présentant des MIH que chez les autres (37)(38)(39).

Toutes les études menées à ce jour n'ont pas réussi à montrer un lien entre le tabagisme, la prise de médicaments ou d'alcool de la mère durant la grossesse (40)(41).

Période périnatale :

Dans une étude grecque, où les principaux problèmes ou événements périnataux étaient la naissance par césarienne, un accouchement prolongé, une naissance prématurée ou les accouchements lors de grossesses gémellaires, le taux de MIH était supérieur à celui du groupe témoin (37). Une méta-analyse de 2019 confirme ce résultat (41). Tous ces événements seraient propices à la survenue d'hypocalcémie et d'hypoxie qui augmenterait le risque de MIH (37).

Période postnatale :

Les maladies de la petite enfance survenant avant les 4ans de l'enfant ont été largement étudiées. Le problème dans de nombreuses études est l'interrelation des facteurs comme les maladies de la petite enfance avec de la fièvre et/ou des traitements antibiotiques ou par aérosols (40)(41).

Concernant la fièvre, une étude expérimentale, a pu montrer qu'un pyrogène exogène, la térébenthine, induisait une hypominéralisation de l'émail des incisives chez le rat (42).

Les problèmes respiratoires durant l'enfance ont montré un lien avec la fréquence des MIH. Cependant il existe une grande hétérogénéité des données trouvées, donc, dans la méta-analyse de Fatturi et al, plusieurs types de problèmes respiratoires ont été regroupés comme l'asthme, les pneumonies, les rhinites, et les problèmes de ventilation (41).

D'autres pathologies comme la rougeole, la varicelle, l'insuffisance rénale, les troubles gastro-intestinaux, la bronchites, l'amygdalite, l'adénoïdite et l'otite moyenne ont été citées comme

probables étiologies des MIH mais un manque d'étude à ce sujet est souligné par Silva et al. (2016) (40).

Une revue systématique de la littérature s'intéressant uniquement aux médicaments et à l'étiologie des MIH est parue en 2016 (43). Les médicaments qui ont été recensés dans cette revue sont les antibiotiques, les bronchodilatateurs et corticostéroïdes, les antiépileptiques, les traitements de chimiothérapies, les antiviraux, les antifongiques et les antiparasitaires. Les auteurs n'ont pas pu mettre en évidence de lien entre les différentes médications et les MIH (43).

Peu d'études recherchent avec les mêmes critères d'inclusion et les mêmes définitions des différents facteurs qui pourraient être à l'origine des MIH. De plus, les études sont majoritairement rétrospectives et basées sur la mémoire des parents sur des événements survenus plusieurs années auparavant (40).

2 Intérêt thérapeutique

2.1 Problèmes cliniques liés aux MIH

Les patients atteints de MIH sont sujets à plusieurs problèmes :

- Les dents affectées sont sensibles à l'air froid, à l'eau et à la nourriture chaude ou tiède et au brossage. Il en résulte une hygiène bucco-dentaire médiocre et une susceptibilité à la carie augmentée.
- La douleur ressentie par les patients au cours des multiples rendez-vous entraîne des problèmes de comportement difficile à gérer (peur d'aller chez le dentiste et anxiété). Cela est lié au fait qu'un enfant affecté d'une MIH aura beaucoup plus de visites chez un praticien qu'un enfant non affecté.
- Les problèmes d'analgésie locale, possiblement imputables à une inflammation chronique de la pulpe due à une pénétration de bactéries dans la dentine se trouvant sous l'émail poreux.
- Les problèmes esthétiques au niveau des dents antérieures.
- Au niveau des dents postérieures, une perte rapide d'émail et une facture post éruptive de l'émail avec une exposition d'une couche d'émail sous-jacente poreuse et de la dentine. Les dents laissées dans cet état, sans traitement, vont possiblement avoir une atteinte pulpaire et potentiellement être extraites précocement.
- Occasionnellement la rugosité de l'émail entraîne des difficultés d'éruption (44)(45)(3).

2.2 Thérapeutiques actuelles

Les options de traitement envisagées dépendent de l'âge de l'enfant. Par exemple, la prévention du risque carieux est toujours importante dans la période post-éruptive car la dent affectée à plus de risque de développer des lésions carieuses et d'avoir une fracture de l'émail dû à sa porosité. Au stade de développement suivant, l'émail devient plus mature et si les actes de prévention ont fonctionné et que la surface de l'émail est restée intacte, alors on peut se concentrer sur des thérapeutiques de restauration nécessaires et moins sur celles de prévention (44)(45)(3).

Prévention et prise en charge précoce

Une prévention intense devrait débiter dès que la dent atteinte de MIH fait son éruption car elle est plus vulnérable à la fracture et au développement de lésions carieuses.

A la maison :

- Des conseils diététiques et des dentifrices fluorés avec au moins 1450 ppm de Fluor doivent être mis en place, pour minimiser le risque carieux et l'hypersensibilité.
- Pour les patients avec des douleurs modérées aux stimulus extérieurs, l'utilisation à la maison de CPP-ACP (casein phosphopeptide-amorphous calcium phosphate) contenu dans des crèmes peut aider à minéraliser, désensibiliser et agir comme une source bio-disponible de calcium et de phosphate pour la dent en éruption atteinte de MIH. Bien qu'il n'y ait qu'un faible nombre d'information clinique sur l'utilisation de CPP-ACP (46), les études in vitro et in vivo ont montrées sa potentielle efficacité (47)(48).

Au cabinet dentaire :

- Pour les patients avec un émail poreux, une perte ou une fracture d'émail des scellements de sillons avec un CVI (ciment verre ionomère) sont réalisés. Pour les molaires hypominéralisées intactes, des scellements de sillons seront réalisé avec de la résine et un adhésif.
- Pour les patients avec une hypersensibilité spontanée au niveau des dents postérieures, une pose de sealants et une application topique de vernis fluoré sont recommandées (44)(45)(3).

Traitement des dents antérieures

Les préoccupations esthétiques sont fréquentes chez les enfants avec des MIH touchant les incisives, cependant toute intervention devrait être effectuée avec précaution car leurs incisives sont immatures avec une cavité pulpaire étendue et sensible. De plus tout traitement esthétique devrait attendre quelques années car les taches deviennent souvent moins profondes avec le temps (3).

- L'érosion/infiltration est une technique qui a été proposée, à l'occasion de la commercialisation d'un nouveau produit (Icon-DMG), pour stopper le processus carieux dans le secteur postérieur (49). Cette technique consiste, grâce à une première étape de déminéralisation superficielle réalisée avec une solution d'acide chlorhydrique

à 15 %, à atteindre la lésion d'hypominéralisation ; puis dans une 2ème étape à venir infiltrer le corps de la lésion par une résine très fluide (50).

Une conséquence de cette infiltration réside dans le masquage de la tache blanche de l'émail. En effet, la tache blanche résulte d'un phénomène optique complexe (23) qui, par le jeu d'un labyrinthe optique au sein de la lésion, contribue à réfléchir la lumière incidente. En infiltrant les porosités de la lésion par une résine d'un indice de réfraction proche (1,52) de celui de l'émail sain (1,62), on améliore la transmission des photons lumineux à travers l'émail hypominéralisé et on rend à l'émail son aspect translucide (51)(50).

La localisation interne de l'hypominéralisation des MIH « légères » constitue une véritable problématique face à la volonté d'établir un traitement en accord avec la notion de préservation tissulaire. La lésion d'une MIH légère étant située profondément sous deux tiers d'émail superficiel relativement sain, le protocole d'« érosion-infiltration » classique n'apparaît pas être adéquat (23). L'idée de l'infiltration en profondeur consiste, en concédant une légère mutilation de l'émail à l'aide d'une préparation par sablage ou par fraisage, à s'assurer que l'infiltration se fait bien au niveau du « plafond » de la lésion dans le cas des MIH ou que l'infiltration se fait bien dans la quasi-totalité de la lésion si cette dernière est profonde. Si la concavité, conséquence du fraisage ou du sablage, est significative, alors on comble au composite la légère perte de substance consentie (de l'ordre de 100 à 300 micro m, au maximum 500 micro m). La résine d'infiltration servira d'adhésif (50).

- Par effet de contraste, les taches blanches sont d'autant plus visibles que le reste de la dent saine est peu lumineuse. Ainsi l'éclaircissement va permettre d'atténuer le contraste et donc de limiter la visibilité des taches blanches. Parfois à ce stade le patient est satisfait et ne souhaite plus aller plus loin dans le traitement (50).

L'infiltration de résine ne fonctionne pas sur des taches colorées. L'idéal serait de se remettre dans le cas d'une tache blanche. C'est pourquoi l'éclaircissement est souvent utile afin de transformer la tache colorée en tache blanche (50). Ce traitement n'est réalisable qu'à partir de 18 ans en France, ce qui réduit les effets secondaires comme la sensibilité.

Traitement des dents postérieures

Restauration :

Jalevik et al. (2001) (52) ont mis en évidence que la présence de larges porosités dans la microstructure de l'émail hypominéralisé affectait l'adhésion des résines composites, entraînant la perte prématurée de la restauration et demandant de multiples réinterventions.

- Les restaurations par des CVI ou CVI_{mar} ne sont considérées pour le moment que comme une restauration temporaire, dans les zones de fortes contraintes, avant qu'une restauration d'usage soit mise en place (53). Une récente étude remet en cause ce principe en utilisant un nouveau matériau (Equia Forte®, GC Europe, Leuven, Belgium) et le protocole ART (atraumatic restorative treatment) avec un taux de survie des restaurations à 1an de 98% (54).
- Les restaurations à base de résine composite sont recommandées jusqu'à 3 faces manquantes.
- Tout l'émail poreux devrait être retiré, jusqu'à ce qu'il y ait une surface dure au contact de la fraise boule ou de la sonde (55). La conception de la cavité joue un rôle prépondérant quant à la survie de la restauration (3).
- L'adhésion à un émail atteint de MIH est possible, le choix de l'adhésif est le sujet de nombreuses études (56)(3).

Prothèse conjointe :

- Les CPP (couronnes pédodontiques préformées) sont des alternatives pérennes pour le traitement fonctionnel des molaires à atteinte sévère.
- Chez les patients plus âgés les inlays/onlays peuvent être envisagés (57) bien que la mise en place soit plus longue et plus coûteuse (44,45)((3).
- Une approche prothétique permanente, impliquant des couronnes postérieures peut être envisagée à l'âge adulte (45).

Extraction des molaires sévèrement atteintes :

- Pour les molaires sévèrement atteintes, l'extraction devrait être envisagée à l'âge dentaire de 8,5-9ans. Un examen clinique, radiologique et orthodontique approfondi doit mettre en avant des signes favorables pour un résultat acceptable (58).
- La formation complète de la couronne dentaire et le début de la calcification de la furcation de la deuxième molaire permanente permettent souvent son éruption dans le site d'extraction de la première molaire permanente extraite, d'autant plus dans les cas où il existe un encombrement. Cependant, ces extractions doivent faire partie d'un traitement orthodontique global (58)(44)(3).

3 Matériel

3.1 Dentaire

Afin de constituer notre échantillon de dents actuelles, nous avons établi des critères d'inclusion et d'exclusion.

Les critères d'inclusion sont les suivants :

- Recueil de premières molaires permanentes,
- Dents d'individus âgés de 6 à 18ans pour lesquels une MIH a été diagnostiquée selon les critères de l'EAPD (2),
- Dents extraites en raison d'un délabrement trop important ou pour raisons orthodontiques.

Les critères d'exclusion comprennent :

- Dents dont l'émail n'est plus présent.

L'échantillon se compose de 49 dents avec présence d'une tache d'hypominéralisation molaire incisive.

3.2 Calques

Les valeurs de référence pour définir les périodes de formation de l'émail ont été extraites de l'article de Reid et Dean (2006)(6). Ils ont étudié au microscope à lumière polarisée des coupes histologiques d'émail. Ils ont utilisé les stries d'émail pour déterminer le temps de formation de l'émail cuspidien, enregistré la longue durée de formation amélaire au niveau des faces latérales, et utilisé ses valeurs pour calculer les temps de formation amélaire pour chaque décile de la hauteur coronaire.

15 PMP maxillaires et 15 PMP mandibulaires provenant d'Europe du nord ont été étudiées et les valeurs présentes dans les figures 5 et 6 sont les estimations de formation de l'émail trouvées.

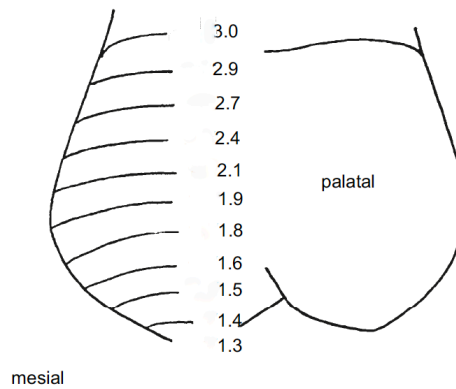


Figure 2 : Estimations de l'âge de formation de l'émail pour chaque décile de la hauteur coronaire, arrondi à 0,1an, pour l'échantillon nord européen. Seules les données pour la cuspide la plus longue à se former (protocone) sont représentées. Les valeurs de formation et d'initiation de l'émail cuspidien sont incluses dans ces estimations. (6)

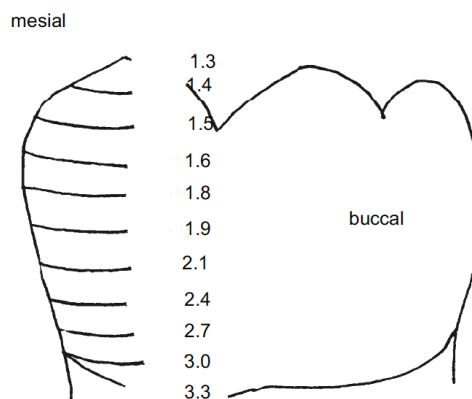


Figure 3 : Estimations de l'âge de formation de l'émail pour chaque décile de la hauteur coronaire, arrondi à 0,1an, pour l'échantillon nord européen. Seules les données pour la cuspide la plus longue à se former (protoconide) sont représentées. Les valeurs de formation et d'initiation de l'émail cuspidien sont incluses dans ces estimations. (6)

4 Méthode

4.1 Photographie

Pour chaque individu présentant une coloration sur au moins une PMP, des photographies des PMP maxillaires et mandibulaires ont été prises. Le matériel photographique correspond à un boîtier reflex Nikon^{MD} (Japon) D90, un flash annulaire macro Metz^{MD} (Allemagne) et un objectif Tamron^{MD} (Japon) SP AF 90mm/2,8.

Les dents ont été photographiées sous 5 vues (occlusale, mésiale, distale, vestibulaire et linguale) sur un fond noir mat (papier canson^{MD}, France) avec l'ajout d'une échelle photographique millimétrique de 5cm.



Figure 4 : Matériel photographique utilisé avec de gauche à droite un boîtier reflex Nikon^{MD} D90, un objectif tamaron^{MD} SP AF 90mm/2,8 et un flash annulaire macro Metz^{MD}.

4.2 Traitement des données

Chaque dent a été orientée et son secteur a été indiqué.

Les faces impliquées et la couleur de la tache blanche, beige ou marron sont elles aussi déterminées. Lorsque deux taches distinctes se trouvent sur la même face chacune est enregistrée individuellement avec comme nom sa localisation (exemple : vestibulo-mésiale et vestibulo-distale). Les taches sur les faces occlusales et proximales ont été exclues n'ayant pas de calque pour exploiter les résultats de ces zones.

Tous ces paramètres sont reportés dans un tableau Excel (tableau 5 en annexe).

Chaque photographie impliquant une atteinte par une MIH a été ouverte avec Photoshop (figure 5 et 6).

L'image a été rognée pour ne garder que la partie coronaire et mieux visualiser la tache (figure 7 et 8).

Protocole :

- Cliquer sur l'outil recadrage ou dans la barre d'outils sur rognage
- Recadrer aux dimensions souhaitées
- Valider le recadrage en cours

Des calques sont ensuite ajoutés successivement :

- Cliquer sur l'onglet calque > nouveau calque : une fenêtre s'ouvre demandant de nommer le calque créé et son opacité (figure 9 et 10).

- Le premier calque correspond à la délimitation du contour de la tache avec l'outil pinceau à main levée (figure 11 et 12).
- Cliquer dans la barre d'outils sur le pictogramme du pinceau
- Attribuer une couleur différente de la dent (ici rouge choisi)
- Dessiner les contours de la tache à main levée

Si sur une même face deux taches distinctes sont identifiées alors deux calques seront créés.

- Le second calque indique la découpe en décile de la couronne :

L'illustration de l'article de Reid et Dean, ne divise pas exactement l'image en déciles (comparaison réalisée par rapport à la règle). Il a donc été décidé d'insérer une illustration d'un décimètre (figure 18).

- Création d'un nouveau calque (figure 13 et 14)
- Cliquez dans fichier>importer>choisir la règle (figure 15 et 16).

Orientation et redimensionnement de la règle à la taille de la couronne dentaire en plaçant le 0 au niveau de la pointe cuspidienne et 10 au niveau du collet anatomique (figure 17).

Les valeurs correspondant aux limites occlusale et cervicale de la tache sont reportées sur la règle et enregistrées dans le tableau Excel.

Les chiffres du décile enregistré ont été convertis en valeurs trouvées par Reid et Dean. (tableau 5 en annexe).

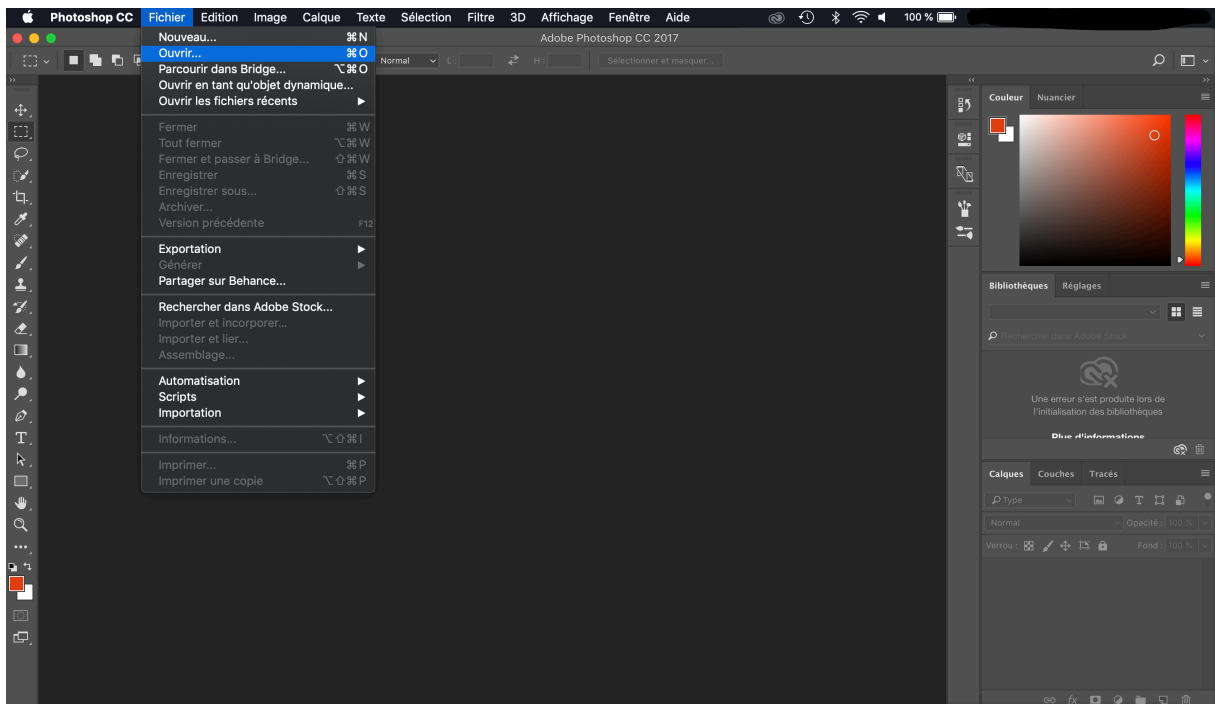


Figure 5 : ouverture du fichier sur Photoshop.

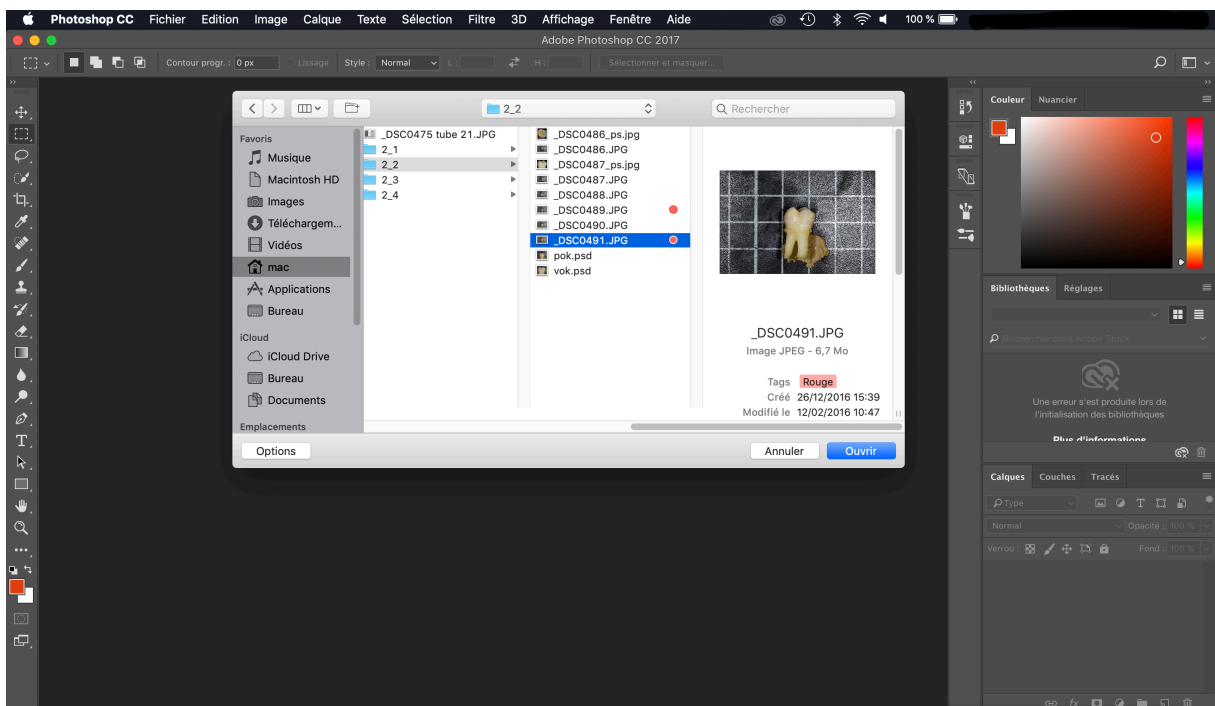


Figure 6 : sélection du fichier à ouvrir.

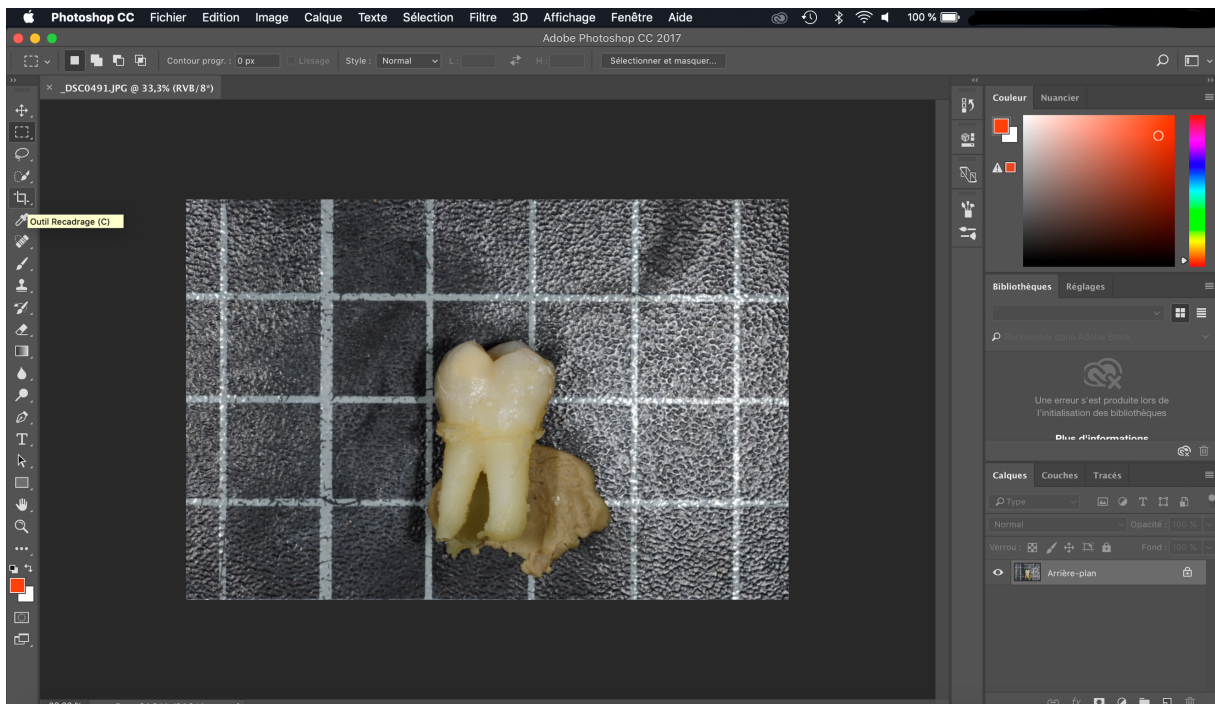


Figure 7 : sélection de l'outil rognage.

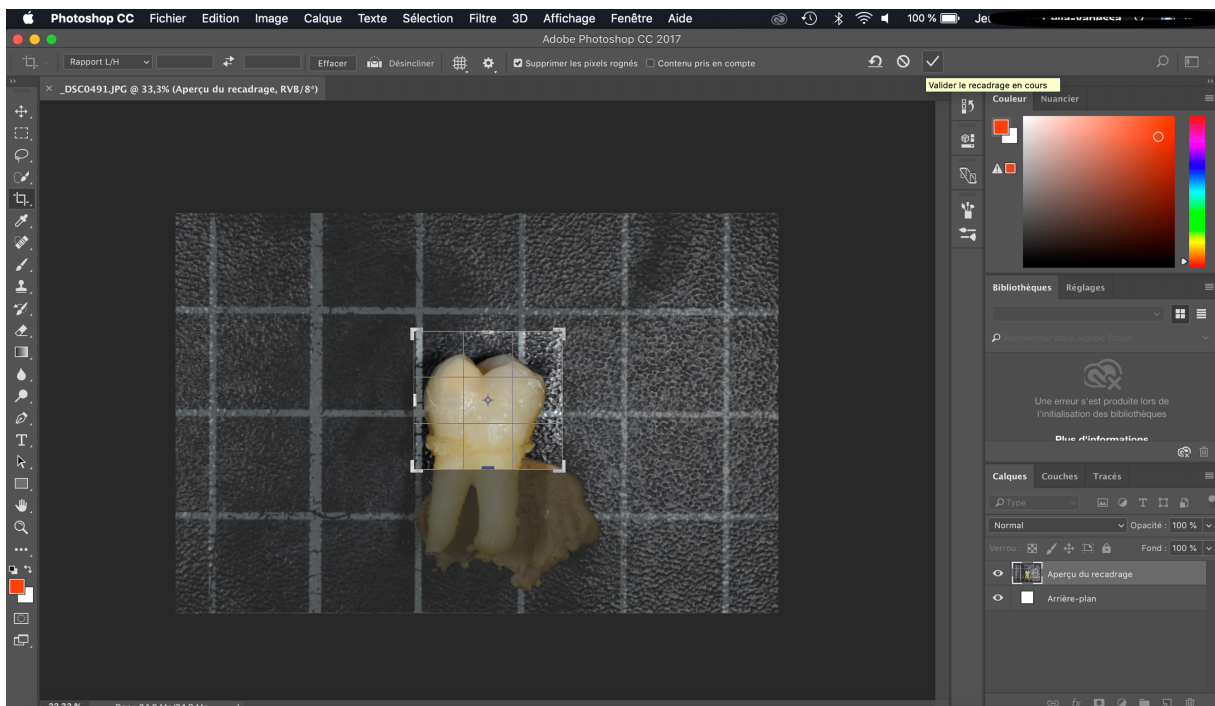


Figure 8 : rognage de l'image pour ne garder que la partie coronaire.

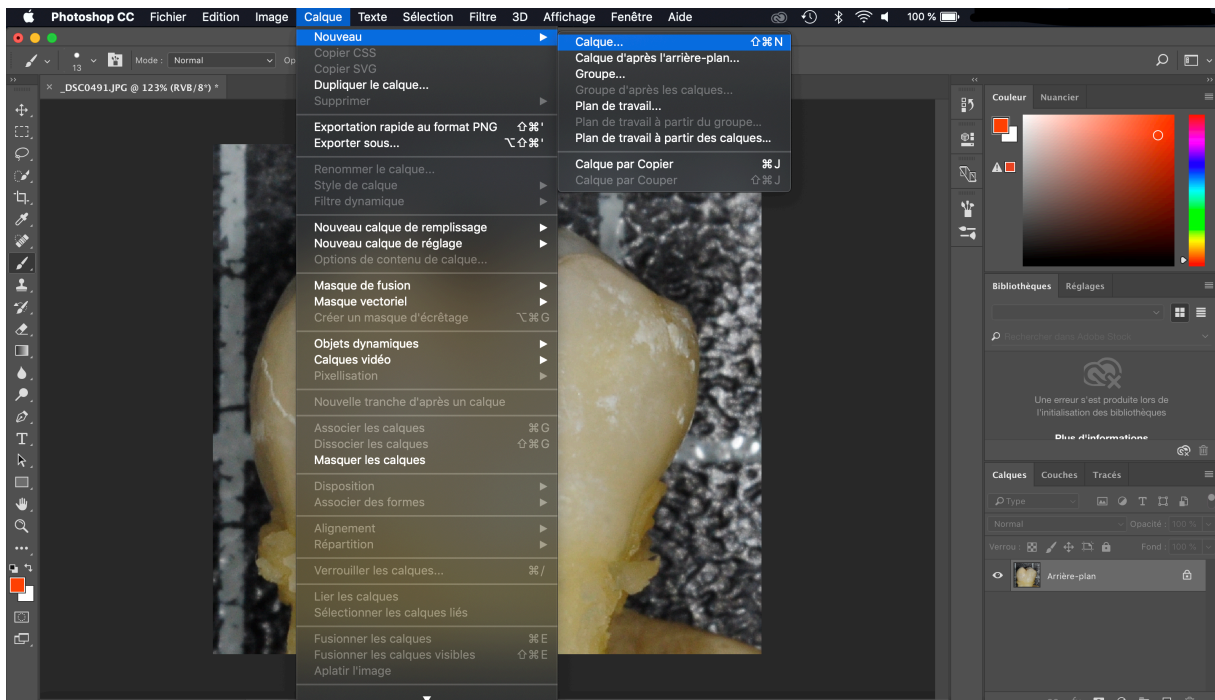


Figure 9 : création d'un calque.

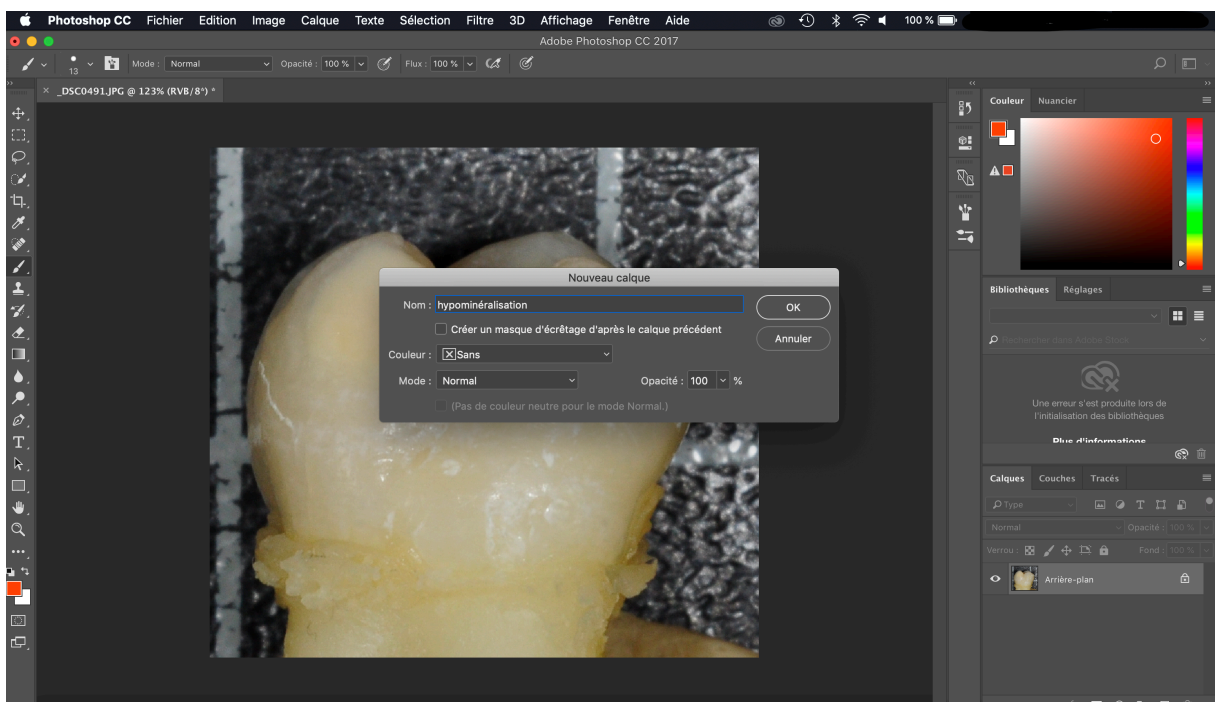


Figure 10 : nomination du calque créée.

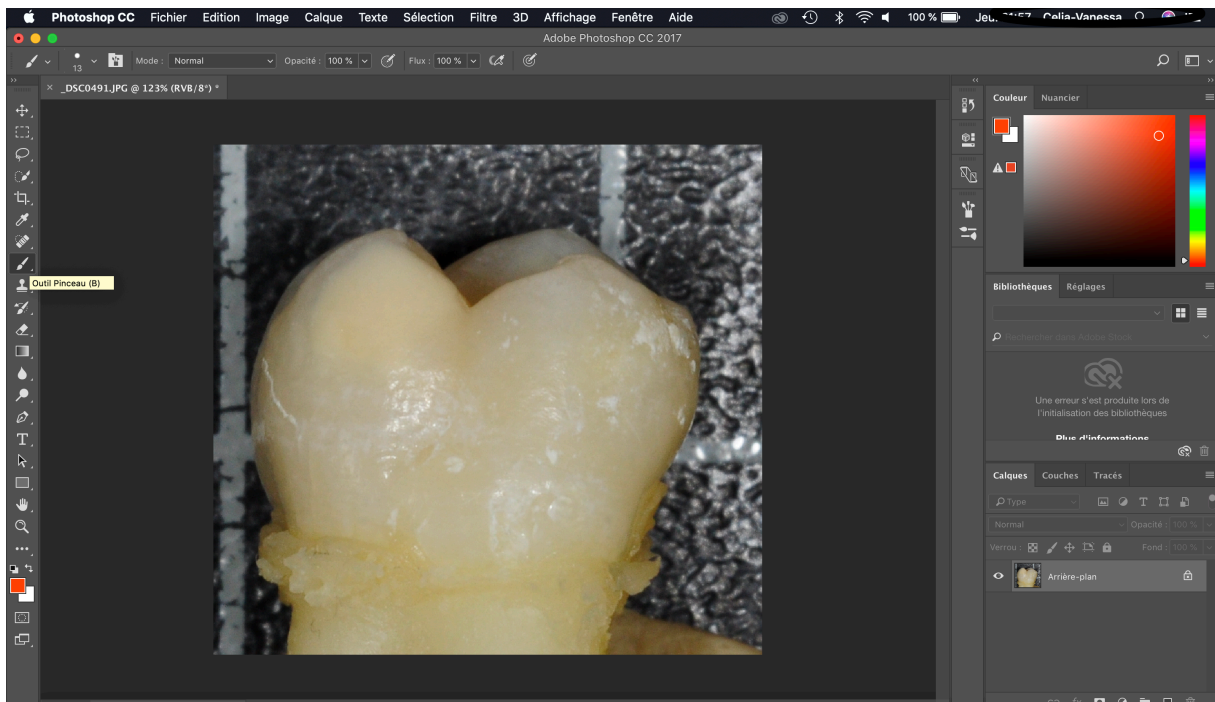


Figure 11 : sélection de l'outil pinceau.

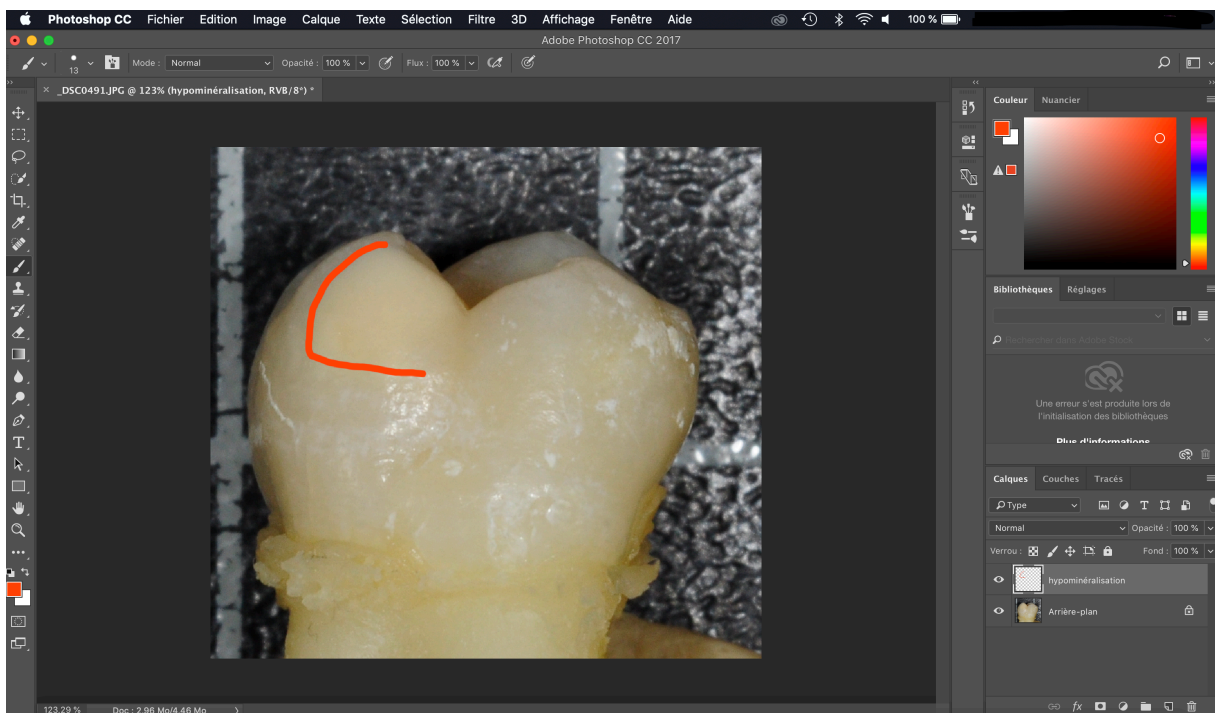


Figure 12 : délimitation du contour de la tache à main lévée à l'aide de l'outil pinceau.

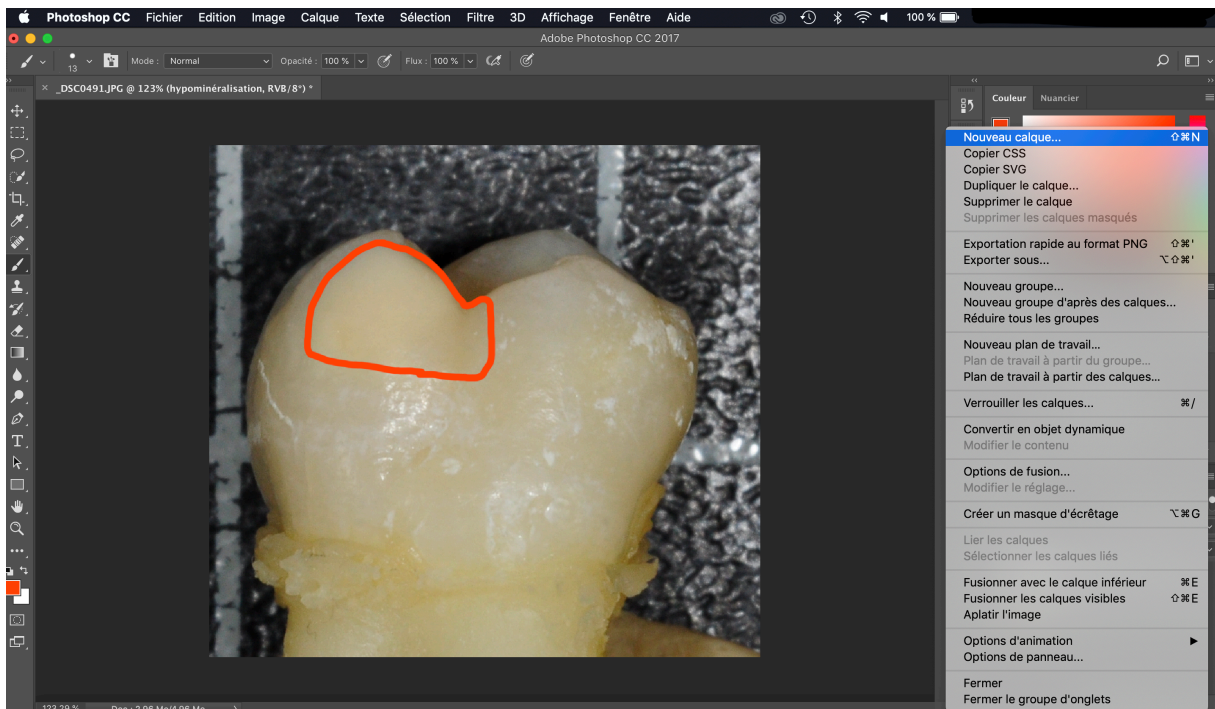


Figure 13 : création d'un deuxième calque.

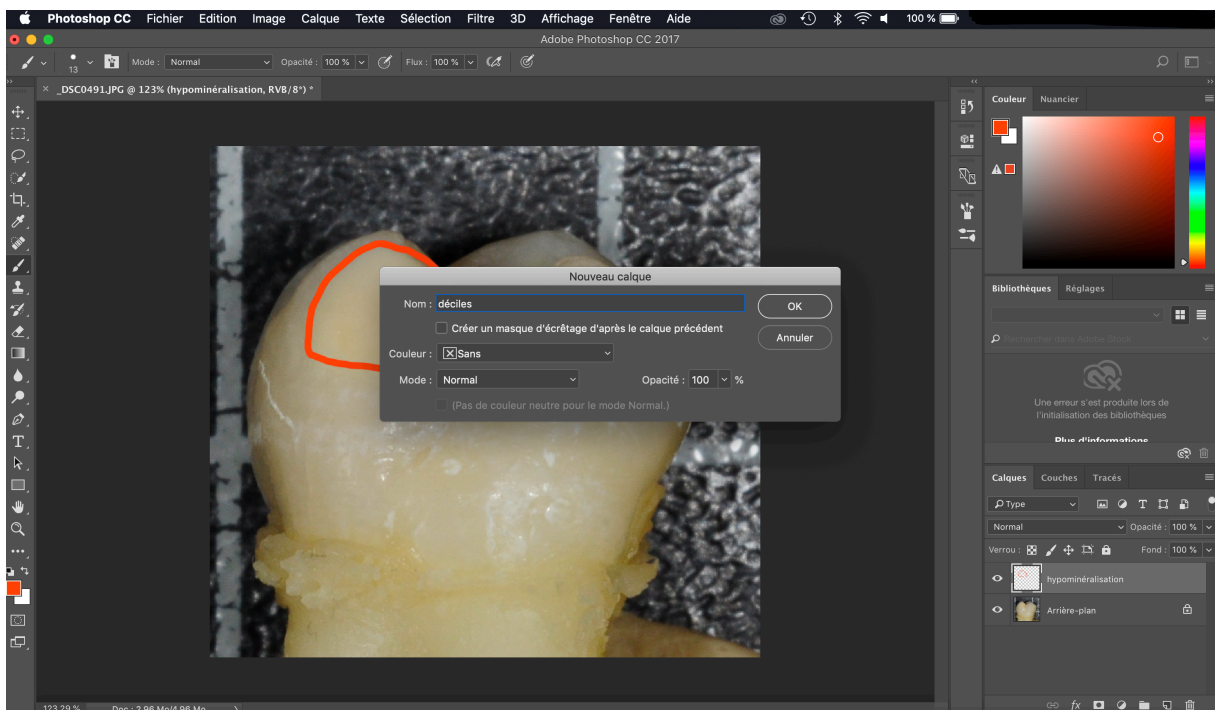


Figure 14 : nomination du deuxième calque.

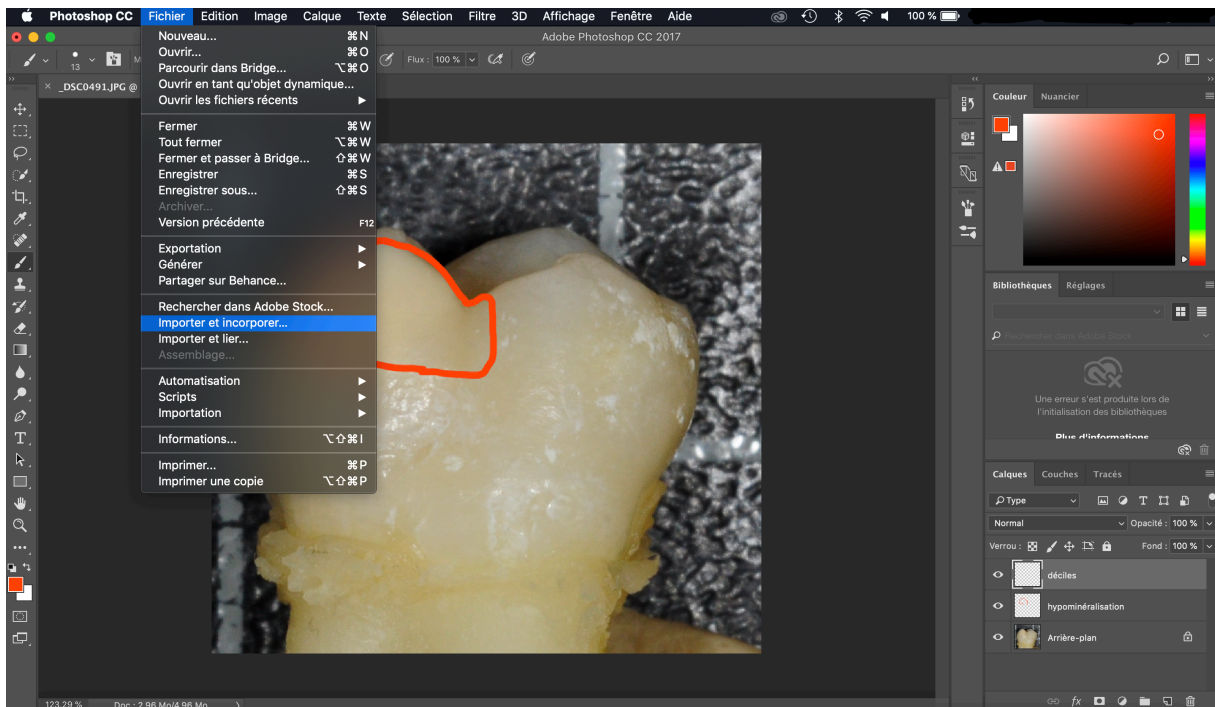


Figure 15 : importation de la figure « règle ».

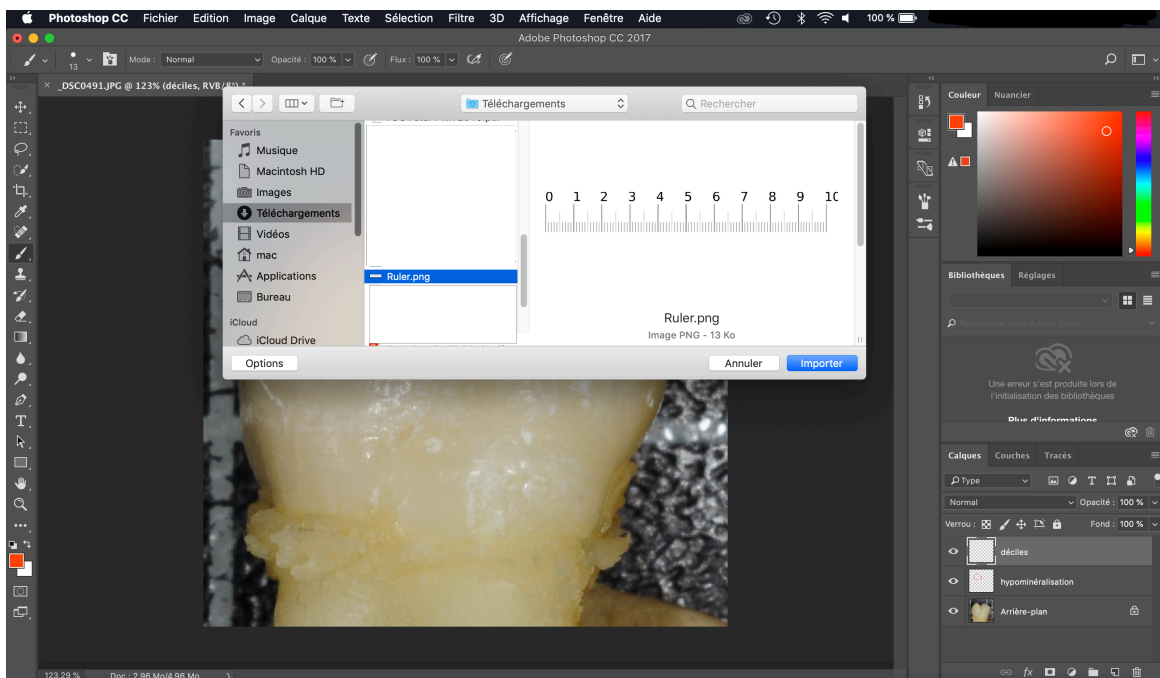


Figure 16 : sélection de l'illustration de la règle.

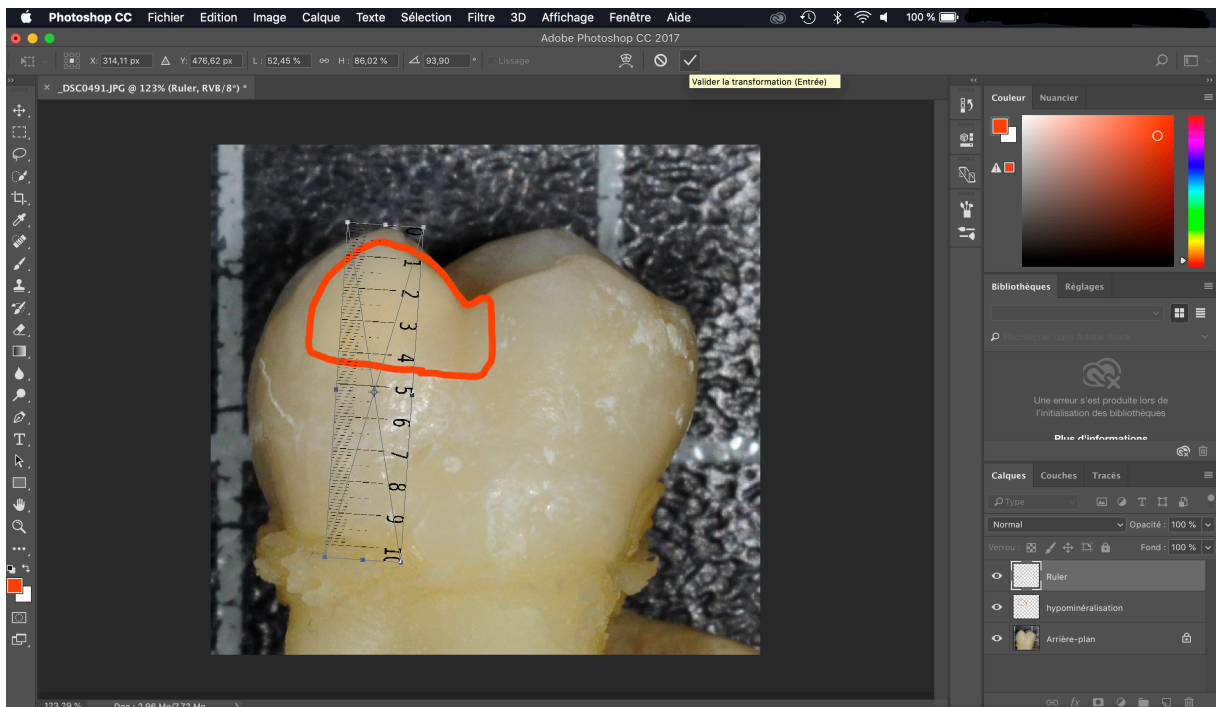


Figure 17 : positionnement et redimensionnement de l'illustration de la règle.

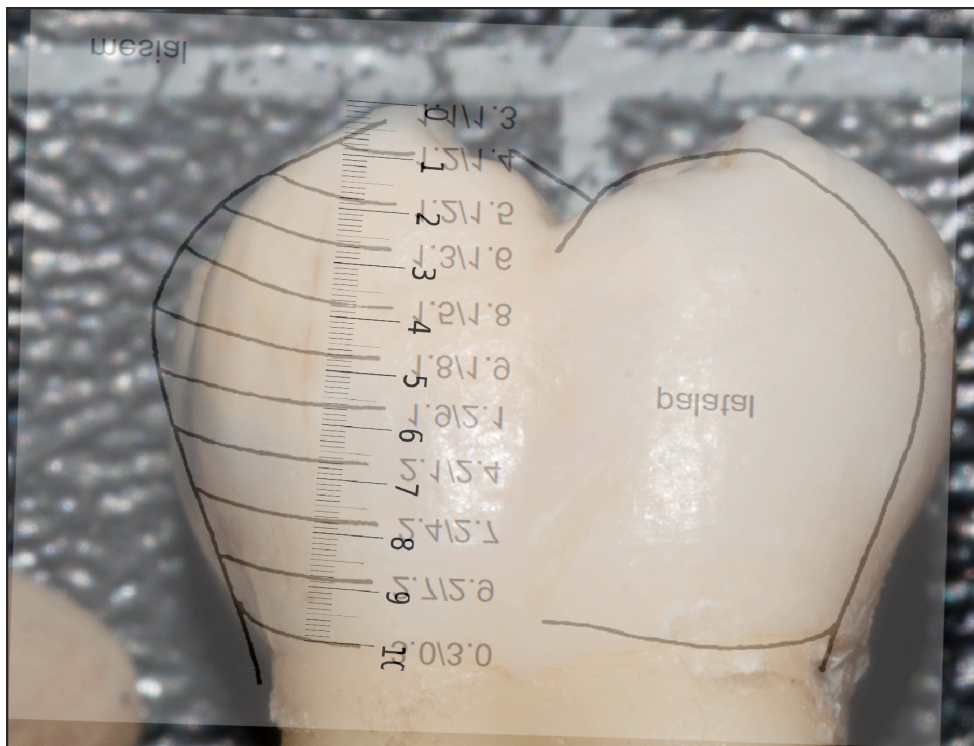


Figure 18 : image montrant la non correspondance entre le schéma de Reid et Dean servant de calque et l'illustration du décimètre.

5 Résultats

Parmi les 49 dents de notre échantillon, 14 ont été exclues pour les raisons suivantes :

- Les taches se trouvaient sur leur face occlusale
- Les taches n'avaient pas de limite inférieure discernable à l'œil nu
- La dent était trop délabrée pour que les limites de la tache soient visibles
- Les cuspidés de la dent étaient trop délabrés pour que la règle puisse être placée correctement.

Les 35 dents ont donc été incluses pour un total de 47 taches. Les différentes taches ont été classées en fonction de leur couleur : 8 taches blanches, 30 taches beiges et 9 taches jaunes-brunes. Il y a donc 3 fois plus de taches beiges que de blanches ou de jaunes-brunes (tableau 1).

Nombre de dents atteintes de MIH	Nombre de dents exclues	Nombre de taches	Nombre de taches blanches	Nombre de taches beiges	Nombre de taches jaunes-brunes
49	14	47	8	30	9

Tableau 1 : tableau récapitulatif des données de bases de l'étude, nombre de dents, nombre de taches et couleurs des taches.

Après traitements des valeurs recueillies dans le tableau Excel en annexe, les moyennes, minimales et maximales ont été calculées (tableau 2).

La moyenne des limites montre que le stress induisant les MIH aurait lieu entre 0an et 1,3/1,8 an, le plus tôt à la naissance jusqu'au plus tard à 2,7 ans.

	Limite occlusale en déciles	Limite cervicale en déciles	Limite occlusale en années de vie	Limite cervicale en années de vie
<i>Moyenne des 47 taches</i>	0,5/10	4,4/10	1,3	1,8
<i>Valeur minimale des 47 taches</i>	0/10	2/10	1,3	1,5
<i>Valeur maximale des 47 taches</i>	2/10	8/10	1,5	2,7

Tableau 2 : moyennes des limites occlusale et cervicale des 47 hypominéralisations de l'émail en décile et en année de vie.

Les moyennes des valeurs des limites occlusales et cervicales des taches ont été calculées en fonction de la couleur de la tache (tableau 3).

La limite occlusale des hypominéralisations des taches blanches se trouve en moyenne à 0,3/10 de la hauteur coronaire ce qui correspond à une fin de formation de l'émail à environ 1,3 an. Pour la limite cervicale de ces taches, elle se trouve en moyenne à 3,4/10 de la hauteur coronaire l'émail s'étant formé jusqu'à l'âge de 1,7 an.

Pour les taches beiges, la limite occlusale de la tache est en moyenne de 0,6/10 et la limite cervicale est en moyenne de 4,7/10 de hauteur coronaire, ce qui équivaut respectivement à une formation de l'émail jusqu'à l'âge de 1,35 et de 1,9 an.

Pour les taches jaunes-brunes, l'hypominéralisation se trouve entre 0,4/10 et 4,1/10 de la hauteur coronaire, ce qui se traduit par une hypominéralisation allant en moyenne de 1,3 à 1,8 an.

	Taches blanches (n= 8)	Taches beiges (n=30)	Taches jaunes-brunes (n=9)
<i>Moyenne des valeurs des limites occlusales en déciles</i>	0,3/10	0,6/10	0,4/10
<i>Moyenne des valeurs des limites cervicales en déciles</i>	3,4/10	4,7/10	4,1/10
<i>Moyenne des valeurs des limites occlusales en années de vie</i>	1,3	1,35	1,3
<i>Moyenne des valeurs des limites cervicales en années de vie</i>	1,7	1,9	1,8

Tableau 3 : moyennes des limites occlusale et cervicale des hypominéralisations de l'émail en décile et en année de vie en fonction de leur couleur.

Les moyennes, les valeurs minimales et maximales des limites de début et de fin de la zone hypominéralisée ont ensuite été cherchées en classant les dents suivant leur localisation maxillaire ou mandibulaire (tableau 4).

Sur un total de 20 dents maxillaires 28 taches ont été repérées. La limite occlusale de ces taches se trouvant en moyenne à 0,6/10ème de la hauteur coronaire, la plus haute valeur étant à 0/10 et la plus basse à 2/10 de la hauteur coronaire. Ces valeurs correspondent respectivement à une formation de l'émail hypominéralisé allant en moyenne de 1,35 an, au plus tôt à 1,3 an et au plus tard à 1,5 an. La limite cervicale de ces taches se trouvant, elle, en moyenne à 4,4/10 de hauteur coronaire, la plus haute valeur étant à 2/10 et la plus basse à 6,5/10 de hauteur coronaire. Les limites cervicales de l'hypominéralisation de l'émail se mettent en place à 1,8 an au plus tôt à 1,5 an et au plus tard à 2,25 ans.

Sur un total de 15 dents mandibulaires 19 taches ont été repérées. La limite occlusale de ces taches se trouvant en moyenne à 0,4/10ème de la hauteur coronaire, la plus haute valeur

étant à 0/10ème et la plus basse à 1/10ème de hauteur coronaire. Ces valeurs correspondent respectivement à une formation de l'émail hypominéralisé allant en moyenne jusqu'à 1,3 an, au plus tôt à 1,3 an et au plus tard à 1,4 an. La limite cervicale de ces taches se trouvant, elle, en moyenne à 4,3/10ème de hauteur coronaire, la plus haute valeur étant à 2/10ème et la plus basse à 8/10ème de hauteur coronaire. Les limites cervicales de l'hypominéralisation de l'émail se mettent en place jusqu'à 1,8 an, au plus tôt à 1,5 an et au plus tard à 2,7ans.

	Maxillaire	Mandibulaire
<i>Nombre de dents</i>	20	15
<i>Nombre de taches</i>	28	19
<i>Valeur minimale occlusale en décile</i>	0/10	0/10
<i>Valeur minimale occlusale en année de vie</i>	1,3	1,3
<i>Valeur maximale occlusale en décile</i>	2/10	1/10
<i>Valeur maximale occlusale en année de vie</i>	1,5	1,4
<i>Valeur minimale cervicale en décile</i>	2/10	2/10
<i>Valeur minimale cervical en année de vie</i>	1,5	1,5
<i>Valeur maximale cervicale en décile</i>	6,5/10	8/10
<i>Valeur maximale cervicale en année de vie</i>	2,25	2,7
<i>Moyenne occlusale en décile</i>	0,6/10	0,4/10
<i>Moyenne occlusale en année de vie</i>	1,35	1,3
<i>Moyenne cervicale en décile</i>	4,4/10	4,3/10
<i>Moyenne cervicale en année de vie</i>	1,8	1,8

Tableau 4 : moyennes, minimales et maximales des limites occlusale et cervicale des hypominéralisations de l'émail en décile et en année de vie en fonction de leur localisation.

6 Discussion

6.1 Critique de la méthodologie de l'étude

Un biais lié au fait qu'un seul examinateur ait réalisé la délimitation du contour de la tache peut exister. De plus, les limites occlusales et cervicales n'étaient pas toujours bien visibles sur toutes les photographies dues aux couleurs des hypominéralisations proches de celle de l'émail sain. Cela a impliqué de nombreuses exclusions de dents de l'étude.

Un autre biais peut exister concernant le placement de la règle fait à main levée et par un seul examinateur. De plus, pour certaines dents ayant des cuspidés légèrement usées une extrapolation a été faite quant à la position du 0 de la règle.

Concernant les calques choisis, Reid et Dean pour estimer histologiquement les temps de formation de l'émail ont pris une coupe perpendiculaire à la pointe cuspidienne. Pour les molaires maxillaires la coupe a été réalisée passant par le protocone (ML) et le paracone (MV), et pour les molaires mandibulaires la coupe passe par le protoconid (MV) et le métaconid (ML). Pour cette étude, les valeurs utilisées sont donc les approximations arrondies à 0,1 an des temps de formation de l'émail pour le protocone au maxillaire et le protoconid à la mandibule. Une extrapolation de ces valeurs a été faite aux autres surfaces de la dent. Un biais peut donc exister pour les hypominéralisations situées sur les autres cuspidés que le protocone et le protoconid.

Les résultats des recherches de Reid et Dean correspondent aux temps de formation de la couche externe de l'émail. Or des études ont montré que les zones hypominéralisées dues aux MIH débutent au niveau de la jonction émail dentine et se trouvent parfois sous une mince couche d'émail sain dans le cas des tâches blanches (23). Cela est dû au fait que les stries de croissance amélaire sont déposées de façon incrémentale comme représenté sur la figure 19 (59). On sait également que la calcification des pointes cuspidiennes de l'émail débute *in utero* aux alentours de la naissance (60). La limite haute de la tache enregistrée n'est donc pas exactement le début de l'hypominéralisation et le temps de formation de l'émail au niveau de la limite basse est antérieur à celui enregistré à l'aide des calques de Reid et Dean. Pour avoir des résultats suivant les lignes de croissance, des coupes histologiques passant par l'opacité seraient nécessaires mais endommageraient l'échantillon. Une autre possibilité serait d'étudier le volume des opacités à l'aide de coupes microtomographiques afin de connaître la morphologie du défaut en profondeur.

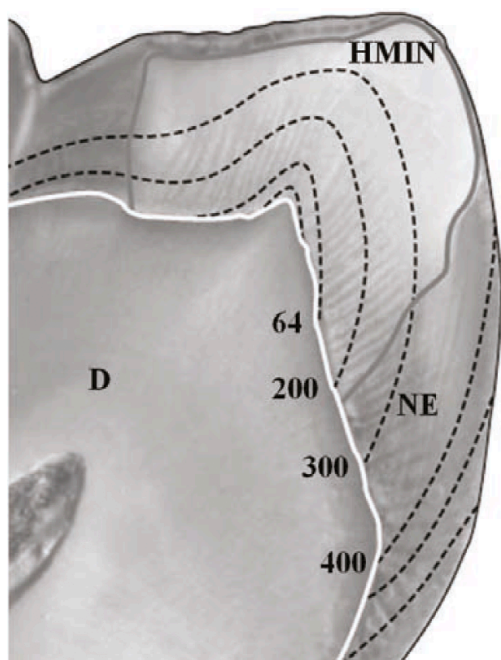


Figure 19 : image au microscope optique d'une coupe sagittale non déminéralisée d'une première molaire permanente avec les tracés des lignes incrémentale et leur temps de formation en jour correspondant (valeurs relatives). (HMIN= émail hypominéralisé ; NE= émail normal ; D= dentine) (59)

6.2 Critiques des résultats de l'étude

6.2.1 Interprétation des résultats

Les moyennes de l'échantillon complet ont montré que le stress induisant les MIH aurait lieu entre la naissance et 1,3-1,8 an. Si on regarde la figure du calque, on peut voir que l'opacité se trouve dans la moitié coronaire voire le tiers coronaire des dents. On peut aussi mettre en avant le fait qu'il y ait peu de différences entre la maximale et la minimale de la limite occlusale de la tache alors que la différence est assez importante pour celles de la limite cervicale de la tache (tableau 2).

Dans notre échantillon il y a 3 fois plus de taches beiges que de taches blanches ou jaunes-brunes. Des hypothèses quant à cet écart peuvent être proposées, les dents avec des taches blanches sont-elles moins extraites ? est-ce un biais lié à la photographie, à l'examineur ? Les dents avec des taches jaunes brunes sont-elles trop délabrées pour être incluses dans l'étude ?

Lorsque l'on regarde les résultats en fonction de la couleur de la tache on peut voir que les taches blanches se forment le plus haut sur la cuspidé donc le plus tôt, puis ce sont les taches jaunes brunes puis les taches beiges. On peut se demander si ces résultats ne sont pas faussés par le fait que les groupes n'aient pas les mêmes nombres de taches. De plus, ces différences

sont bien visibles avec les valeurs en décile mais deviennent minimales lorsque ces valeurs sont converties en années (tableau 3).

Entre les dents maxillaires et les dents mandibulaires, il y a 1/3 de taches en plus au maxillaire. Les moyennes montrent que les taches se retrouvent au niveau des mêmes zones sans différence entre haut et bas. Encore une fois les valeurs occlusales sont assez proches alors que les valeurs cervicales de l'opacité ont un écart beaucoup plus important mais de façon similaire entre haut et bas (tableau 4).

Sur les 47 taches, aucune tache ne se trouve dans les deux derniers déciles et seulement une tache se trouve sous 6,5 (à 8). Il n'y a donc quasiment pas d'atteinte dans le tiers cervical. Les opacités se trouvent surtout dans le 1/3 occlusal. Les taches commencent toutes à peu près au même niveau mais finissent plus ou moins basses, entre 1,5 an et 2,7 ans.

6.2.2 Comparaison avec la littérature

Dans la littérature tous les auteurs s'accordent pour dire que les hypominéralisations sont le résultats d'une perturbation au moment de la phase de maturation des améloblastes soit entre 6 mois et 3 ans de vie de l'enfant (7) (6). Cependant une seule étude s'intéressant à la datation du stress induisant les MIH a pu être trouvée. Dans une étude menée par Fagrell et al. en 2013 (59), les coupes sagittales de dents atteintes de MIH ont été comparées à des calques, les lignes incrémentales d'émail étant facilement discernables. L'hypominéralisation débute pour 5 dents en dessous de la cuspide dentinaire, tandis que pour 2 autres dents elle débute au niveau de la pointe dentinaire. L'extension relative de l'hypominéralisation en direction du collet est de 200 jours pour 6 dents et de 300 jours pour une dent (figure 19). Cette étude a été réalisée avec un faible nombre de dents et les résultats sur la datation sont mentionnés de manière très succincte, les auteurs s'intéressant à plusieurs méthodes pour examiner les dents. Tous nos résultats ne sont pas comparables à cette étude car nos valeurs correspondent à la fin de formation de la couche d'émail et non pas à son début de formation. Les valeurs comparables sont celles concernant l'absence d'opacité dans le tiers cervical, démontrée également par Crombie et al. en 2013 (48). La plupart des études trouvées s'intéressent à la microstructure de l'émail hypominéralisé ainsi qu'à ses propriétés mécaniques ou chimiques. (61)(48).

6.3 Hypothèses étiologiques

Comme décrit précédemment il existe de nombreuses hypothèses concernant l'étiologies des MIH. Le but de cette étude était de voir si la datation de la survenue du stress induisant l'hypominéralisation nous permettait d'exclure des hypothèses étiologiques. Bien que

les valeurs enregistrées correspondant à la limite haute de la tache ne commencent pas avant 1,3 an, il est difficile d'exclure les hypothèses étiologiques survenant durant les périodes pré-natales et per-natales car les valeurs enregistrées correspondent à la fin de l'établissement de l'extérieur de l'email. Par conséquent, l'hypominéralisation a probablement débuté antérieurement à 1,3 an en profondeur.

Concernant la limite cervicale de la tache, nos valeurs trouvées permettent de faire une recherche d'hypothèses étiologiques en moyenne jusqu'à 1,8 an et au maximum 2,7 ans. Ces résultats réduisent légèrement l'âge de 3 ans ou 4 ans généralement retrouvé dans les études (40) (36), qui est l'âge de la fin de l'établissement de l'email.

Les études publiées jusqu'aujourd'hui ne mettent pas en avant les âges exacts de survenue de leurs différentes hypothèses mais font des recherches pour savoir si elles sont survenues avant les 3 ans ou 4 ans de l'enfant. Les termes « lors des premières années de vies de l'enfant » et « durant la petite enfance » sont retrouvés pour décrire la période postnatale sans plus d'information d'âge. Cela est probablement dû au fait que les études sont majoritairement rétrospectives et basées sur la mémoire des parents sur des évènements survenus plusieurs années auparavant comme mentionné précédemment (40). Il est donc difficile pour les parents de se souvenir des dates exactes des différentes survenues de pathologies lorsqu'il s'agit de questionnaires, exception faite pour les études se basant sur les dossiers médicaux des enfants. Une étude de Whatling et Fearn en 2008 (38) a essayé de rechercher les hypothèses étiologiques suivant l'âge se heurtant au fait que la datation des hypominéralisations est peu décrite dans la littérature ainsi qu'au fait que la plupart des étiologies envisagées surviennent simultanément et fréquemment entre les 6 mois et les 2 ans de l'enfant.

Conclusion

Aujourd'hui, l'étiologie des MIH est toujours inconnue malgré les nombreuses hypothèses envisagées. L'atteinte qui a lieu durant l'amélogénèse va entraîner des sensibilités, des problèmes fonctionnels et esthétiques qui seront présent dès l'éruption des dents.

La période de fin de formation de l'émail dans la zone hypominéralisée de notre échantillon se trouve en moyenne entre 1,3 et 1,8 an et au maximum entre 1,3 an et 2,7 ans. Aucune lésion n'a été enregistrée dans les deux derniers déciles cervicaux. Il n'y a pas de réelle différence de temps d'apparition de l'hypominéralisation en fonction de la couleur ou de la localisation.

Très peu d'études concernant la cartographie et la datation des atteintes amélaire liées aux MIH au niveau des PMP ainsi que d'étude recherchant les étiologies par tranches d'âge précises sont disponibles. Des travaux futurs sur ces sujets pourraient permettre de comparer nos résultats, approfondir les recherches sur l'étiologie des MIH. Une connaissance de l'étiologie des MIH pourrait permettre une mise en place d'une prévention adaptée, non négligeable aux vues des difficultés liées à la prise en charge de ces jeunes patients.

Bibliographie

1. Weerheijm KL, Jälevik B, Alaluusua S. Molar-Incisor Hypomineralisation. *Caries Res.* 2001;35(5):390-1.
2. Weerheijm KL. Molar Incisor Hypomineralization (MIH): Clinical Presentation, Aetiology and Management. *Dent Update.* 2 janv 2004;31(1):9-12.
3. Ghanim A, Silva MJ, Elfrink MEC, Lygidakis NA, Mariño RJ, Weerheijm KL, et al. Molar incisor hypomineralisation (MIH) training manual for clinical field surveys and practice. *Eur Arch Paediatr Dent.* août 2017;18(4):225-42.
4. Mast P, Rodriguez Tapia MT, Daeniker L, Krejci I. Understanding MIH: definition, epidemiology, differential diagnosis and new treatment guidelines. *Eur J Paediatr Dent.* 2013;14(3):204-8.
5. Goodman AH, Armelagos GJ, Rose JC. Enamel Hypoplasias as Indicators of Stress in Three Prehistoric Populations from Illinois. *Hum Biol.* 1980;52(3):515-28.
6. Reid DJ, Dean MC. Variation in modern human enamel formation times. *J Hum Evol.* mars 2006;50(3):329-46.
7. Alaluusua S. Aetiology of Molar-Incisor Hypomineralisation: A systematic review. *Eur Arch Paediatr Dent.* avr 2010;11(2):53-8.
8. Suga S. Enamel Hypomineralization Viewed from the Pattern of Progressive Mineralization of Human and Monkey Developing Enamel. *Adv Dent Res.* sept 1989;3(2):188-98.
9. Suckling G w., Nelson D g. a., Patel M j. Macroscopic and Scanning Electron Microscopic Appearance and Hardness Values of Developmental Defects in Human Permanent Tooth Enamel. *Adv Dent Res.* sept 1989;3(2):219-33.
10. Brook AH, Smith JM. The Aetiology of Developmental Defects of Enamel: A Prevalence and Family Study in East London, U.K. *Connect Tissue Res.* janv 1998;39(1-3):151-6.
11. Jälevik B, Noren JG. Enamel hypomineralization of permanent @rst molars: a morphological study and survey of possible aetiological factors. *Int J Paediatr Dent.* 2000;10:278-89.
12. Fearn J, Anderson P, Davis GR. 3D X-ray microscopic study of the extent of variations in enamel density in first permanent molars with idiopathic enamel hypomineralisation. *Br Dent J.* mai 2004;196(10):634-8.
13. Chawla N, Messer LB, Silva M. Clinical Studies on Molar-Incisor-Hypomineralisation Part 2: Development of a Severity Index. *Eur Arch Paediatr Dent.* déc 2008;9(4):191-9.
14. Weerheijm KL, Duggal M, Mejàre I, Papagiannoulis L, Koch G, Martens LC, et al. Judgement criteria for Molar Incisor Hypomineralisation (MIH) in epidemiologic studies: a summary of the European meeting on MIH held in Athens, 2003. *Eur J Paediatr Dent.* 2003;3:1-3.
15. Alaluusua S, Lukinmaa P-L, Vartiainen T, Partanen M, Torppa J, Tuomisto J. Polychlorinated dibenzo-p-dioxins and dibenzofurans via mother's milk may cause developmental defects in the child's teeth. *Environ Toxicol Pharmacol.* mai 1996;1(3):193-7.
16. Leppäniemia A, Lukinmaab P-L, Alaluusua S. Nonfluoride Hypomineralizations in the Permanent First Molars and Their Impact on the Treatment Need. *Caries Res.* 2001;35(1):36-40.
17. Da Costa-Silva CM, Ambrosano GMB, Jeremias F, De Souza JF, Mialhe FL. Increase in severity of molar-incisor hypomineralization and its relationship with the colour of enamel opacity: a prospective cohort study: Increase in severity of molar-incisor hypomineralization: a prospective cohort study. *Int J Paediatr Dent.* sept 2011;21(5):333-41.
18. Oliver K, Messer LB, Manton DJ, Kan K, Ng F, Olsen C, et al. Distribution and severity

- of molar hypomineralisation: trial of a new severity index. *Int J Paediatr Dent.* mars 2014;24(2):131-51.
19. Cabral RN, Nyvad B, Soviero VLVM, Freitas E, Leal SC. Reliability and validity of a new classification of MIH based on severity. *Clin Oral Invest* [Internet]. 25 mai 2019 [cité 21 juill 2019]; Disponible sur: <http://link.springer.com/10.1007/s00784-019-02955-4>
 20. Jälevik B, Szigyarto-Matei A, Robertson A. Difficulties in identifying developmental defects of the enamel: a BITA study. *Eur Arch Paediatr Dent* [Internet]. 18 mars 2019 [cité 21 juill 2019]; Disponible sur: <http://link.springer.com/10.1007/s40368-019-00431-x>
 21. Crawford PJ, Aldred M, Bloch-Zupan A. Amelogenesis imperfecta. *Orphanet J Rare Dis.* 4 avr 2007;2:17.
 22. Ghanim A, Elfrink M, Weerheijm K, Mariño R, Manton D. A practical method for use in epidemiological studies on enamel hypomineralisation. *Eur Arch Paediatr Dent.* 2015;16(3):235-46.
 23. Denis M, Atlan A, Vennat E, Tirlet G, Attal J-P. White defects on enamel: Diagnosis and anatomopathology: Two essential factors for proper treatment (part 1). *Int Orthod.* juin 2013;11(2):139-65.
 24. Rozier RG. Epidemiologic Indices for Measuring the Clinical Manifestations of Dental Fluorosis: Overview and Critique. *Adv Dent Res.* juin 1994;(1):39-55.
 25. Dongdong Zhao, Bao Dong, Dandan Yu, Qiongqiong Ren, Yehuan Sun. The prevalence of molar incisor hypomineralization: evidence from 70 studies. *Int J Paediatr Dent.* mars 2018;28(2):170-9.
 26. Schwendicke F, Elhennawy K, Reda S, Bekes K, Manton DJ, Krois J. Global burden of molar incisor hypomineralization. *J Dent.* janv 2018;68:10-8.
 27. Jälevik B. Prevalence and Diagnosis of Molar-Incisor- Hypomineralisation (MIH): A systematic review. *Eur Arch Paediatr Dent.* avr 2010;11(2):59-64.
 28. Ghanim A, Mariño R, Manton DJ. Validity and reproducibility testing of the Molar Incisor Hypomineralisation (MIH) Index. *Int J Paediatr Dent.* 2019;29(1):6-13.
 29. Elfrink MEC, Ghanim A, Manton DJ, Weerheijm KL. Standardised studies on Molar Incisor Hypomineralisation (MIH) and Hypomineralised Second Primary Molars (HSPM): a need. *Eur Arch Paediatr Dent.* juin 2015;16(3):247-55.
 30. Almualllem Z, Busuttill-Naudi A. Molar incisor hypomineralisation (MIH) – an overview. *Br Dent J.* oct 2018;225(7):601-9.
 31. Prevalence and aetiology of Molar-Incisor Hypomineralisation among children aged 8-10 years in Tirana, Albania.
 32. Buchgraber B, Kqiku L, Ebeleseder KA. Molar incisor hypomineralization: proportion and severity in primary public school children in Graz, Austria. *Clin Oral Investig.* mars 2018;22(2):757-62.
 33. Hussain G, Al-Halabi M, Kowash M, Hassan A. The Prevalence and Severity of Molar Incisor Hypomineralization and Molar Hypomineralization in Dubai, UAE. *J Dent Child.* sept 2018;85(3):102-7.
 34. Glodkowska N, Emerich K. Molar Incisor Hypomineralization: prevalence and severity among children from Northern Poland. *Eur J Paediatr Dent.* 2019;20(1):59-66.
 35. Jeremias F, Koruyucu M, Kuchler EC, Bayram M, Tuna EB, Deeley K, et al. Genes Expressed in Dental Enamel Development Are Associated with Molar-Incisor Hypomineralization. *Arch Oral Biol.* oct 2013;58(10):1434-42.
 36. Sönmez H, Yıldırım G, Bezgin T. Putative factors associated with molar incisor hypomineralisation: an epidemiological study. *Eur Arch Paediatr Dent.* déc 2013;14(6):375-80.
 37. Lygidakis NA, Dimou G, Marinou D. Molar-Incisor-Hypomineralisation (MIH). A retrospective clinical study in Greek children. II. Possible medical aetiological factors. *Eur Arch Paediatr Dent.* déc 2008;9(4):207-17.
 38. Whatling R, Fearn JM. Molar incisor hypomineralization: a study of aetiological factors

- in a group of UK children. *Int J Paediatr Dent.* mai 2008;18(3):155-62.
39. Souza JF, Costa-Silva CM, Jeremias F, Santos-Pinto L, Zuanon ACC, Cordeiro RCL. Molar Incisor Hypomineralisation: Possible aetiological factors in children from urban and rural areas. *Eur Arch Paediatr Dent.* août 2012;13(4):164-70.
 40. Silva MJ, Scurrah KJ, Craig JM, Manton DJ, Kilpatrick N. Etiology of molar incisor hypomineralization - A systematic review. *Community Dent Oral Epidemiol.* août 2016;44(4):342-53.
 41. Fatturi AL, Wambier LM, Chibinski AC, Assunção LR da S, Brancher JA, Reis A, et al. A systematic review and meta-analysis of systemic exposure associated with molar incisor hypomineralization. *Community Dent Oral Epidemiol.* 2019;0(0):1-9.
 42. Tung K, Fujita H, Yamashita Y, Takagi Y. Effect of turpentine-induced fever during the enamel formation of rat incisor. *Arch Oral Biol.* juin 2006;51(6):464-70.
 43. Serna C, Vicente A, Finke C, Ortiz AJ. Drugs related to the etiology of molar incisor hypomineralization. *J Am Dent Assoc.* févr 2016;147(2):120-30.
 44. Willmott NS, Bryan RAE, Duggal MS. Molar-Incisor-Hypomineralisation: A literature review. *Eur Arch Paediatr Dent.* déc 2008;9(4):172-9.
 45. Lygidakis NA. Treatment modalities in children with teeth affected by molar-incisor enamel hypomineralisation (MIH): A systematic review. *Eur Arch Paediatr Dent.* avr 2010;11(2):65-74.
 46. Özgül BM, Saat S, Sönmez H, Öz FT. Clinical evaluation of desensitizing treatment for incisor teeth affected by molar-incisor hypomineralization. *J Clin Pediatr Dent.* déc 2013;38(2):101-5.
 47. Baroni C, Marchionni S. MIH Supplementation Strategies: Prospective Clinical and Laboratory Trial. *J Dent Res.* mars 2011;90(3):371-6.
 48. Crombie FA, Manton DJ, Palamara JEA, Zaluzniak I, Cochrane NJ, Reynolds EC. Characterisation of developmentally hypomineralised human enamel. *J Dent.* juill 2013;41(7):611-8.
 49. Paris S, Meyer-Lueckel H, Mueller J, Hummel M, Kielbassa AM. Progression of Sealed Initial Bovine Enamel Lesions under Demineralizing Conditions in vitro. *Caries Res.* 2006;40(2):124-9.
 50. Attal J-P, Atlan A, Denis M, Vennat E, Tirlet G. Taches blanches de l'émail : protocole de traitement par infiltration superficielle ou en profondeur (partie 2). *Int Orthod.* mars 2014;12(1):1-31.
 51. Paris S, Schwendicke F, Seddig S, Müller W-D, Dörfer C, Meyer-Lueckel H. Micro-hardness and mineral loss of enamel lesions after infiltration with various resins: Influence of infiltrant composition and application frequency in vitro. *J dent.* juin 2013;41(6):543-8.
 52. Jälevik B, Odellius H, Dietz W, Norén J. Secondary ion mass spectrometry and X-ray microanalysis of hypomineralized enamel in human permanent first molars. *Arch Oral Biol.* mars 2001;46(3):239-47.
 53. Bullio Fragelli CM, Jeremias F, Feltrin de Souza J, Paschoal MA, de Cássia Loiola Cordeiro R, Santos-Pinto L. Longitudinal Evaluation of the Structural Integrity of Teeth Affected by Molar Incisor Hypomineralisation. *Caries Res.* 2015;49(4):378-83.
 54. Grossi J de A, Cabral RN, Ribeiro APD, Leal SC. Glass hybrid restorations as an alternative for restoring hypomineralized molars in the ART model. *BMC Oral Health.* 18 avr 2018;18(65):1-8.
 55. Krämer N, Bui Khac N-HN, Lücker S, Stachniss V, Frankenberger R. Bonding strategies for MIH-affected enamel and dentin. *Dent Mater.* févr 2018;34(2):331-40.
 56. Souza J, Fragelli C, Jeremias F, Paschoal M, Santos-Pinto L, Cássia Loiola Cordeiro R. Eighteen-month clinical performance of composite resin restorations with two different adhesive systems for molars affected by molar incisor hypomineralization. *Clin Oral Investig.* juin 2017;21(5):1725-33.
 57. Gaardmand E, Poulsen S, Haubek D. Pilot study of minimally invasive cast adhesive

- copings for early restoration of hypomineralised first permanent molars with post-eruptive breakdown. *Eur Arch Paediatr Dent.* févr 2013;14(1):35-9.
58. Williams JK, Gowans AJ. Hypomineralised first permanent molars and the orthodontist. *Eur J Paediatr Dent.* 2003;3:129-32.
59. Fagrell TG, Salmon P, Melin L, Norén JG. Onset of Molar Incisor Hypomineralization (MIH). *Swed Dent J.* 2013;37(2):61-70.
60. Hess AF, Lewis J, Roman B. A Radiographic Study of Calcification of the Teeth from Birth to Adolescence. *J Am Dent Assoc.* 1932;74(11):1053-61.
61. Elhennawy K, Manton DJ, Crombie F, Zaslansky P, Radlanski RJ, Jost-Brinkmann P-G, et al. Structural, mechanical and chemical evaluation of molar-incisor hypomineralization-affected enamel: A systematic review. *Arch Oral Biol.* nov 2017;83:272-81.

TABLE DES ILLUSTRATIONS

Figure 1 : Code du barème de score basé sur la sévérité des hypominéralisation molaire-incisive et leurs descriptions. (17).....	15
Figure 2 : Estimations de l'âge de formation de l'émail pour chaque décile de la hauteur coronaire, arrondi à 0,1an, pour l'échantillon nord européen. Seules les données pour la cuspide la plus longue à se former (protocone) sont représentées. Les valeurs de formation et d'initiation de l'émail cuspidien sont incluses dans ces estimations. (6).....	26
Figure 3 : Estimations de l'âge de formation de l'émail pour chaque décile de la hauteur coronaire, arrondi à 0,1an, pour l'échantillon nord européen. Seules les données pour la cuspide la plus longue à se former (protoconide) sont représentées. Les valeurs de formation et d'initiation de l'émail cuspidien sont incluses dans ces estimations. (6).....	26
Figure 4 : Matériel photographique utilisé avec de gauche à droite un boîtier reflex Nikon ^{MD} D90, un objectif tamarin ^{MD} SP AF 90mm/2,8 et un flash annulaire macro Metz ^{MD}	27
Figure 5 : ouverture du fichier sur Photoshop.....	29
Figure 6 : sélection du fichier à ouvrir.	29
Figure 7 : sélection de l'outil rognage.....	30
Figure 8 : rognage de l'image pour ne garder que la partie coronaire.	30
Figure 9 : création d'un calque.....	31
Figure 10 : nomination du calque créé.	31
Figure 11 : sélection de l'outil pinceau.	32
Figure 12 : délimitation du contour de la tache à main levée à l'aide de l'outil pinceau.....	32
Figure 13 : création d'un deuxième calque.	33
Figure 14 : nomination du deuxième calque.	33
Figure 15 : importation de la figure « règle ».....	34
Figure 16 : sélection de l'illustration de la règle.....	34
Figure 17 : positionnement et redimensionnement de l'illustration de la règle.....	35
Figure 18 : image montrant la non correspondance entre le schéma de Reid et Dean servant de calque et l'illustration du décimètre.	35
Figure 19 : image au microscope optique d'une coupe sagittale non déminéralisée d'une première molaire permanente avec les tracés des lignes incrémentale et leur temps de formation en jour correspondant (valeurs relatives). (HMIN= émail hypominéralisé ; NE= émail normal ; D= dentine) (54).....	40

Annexes

Nom	Numéro	Localisation	Couleur	Valeur coronaire en déciles	Valeur cervicale en déciles	Valeur coronaire en années	Valeur cervicale en années
act_1	26	VD	BLANCHE	0,5	6	1,35	2,1
act_2	EXCLUE						
act_3	EXCLUE						
act_4	16	V	BLANCHE	0,5	3,5	1,35	1,7
act_5	EXCLUE						
act_6	EXCLUE						
act_7	EXCLUE						
act_9A	26	V	MARRON	0,5	4,5	1,35	1,85
ACT_9B	36	LM	BEIGE	0	2,5	1,3	1,55
ACT_10	26	VD	BEIGE	0,5	5	1,35	1,9
ACT_10	26	PM	BEIGE	0	2	1,3	1,5
act_11	EXCLUE						
act_12	EXCLUE						
act_13a	MAND	proximal	BEIGE	0,5	2	1,35	1,5
act_14	26	LD	BLANCHE	0	2,5	1,3	1,55
act_15	46	VD	BEIGE	1	8	1,4	2,7
act_16	26	V	BEIGE	0,5	6	1,35	2,1
act_17	mandibulaire		BEIGE	1	4,5	1,4	1,85
act_18	36	ML	MARRON	0	5	1,3	1,9
act_19	26	DV	BEIGE	0	6	1,3	2,1
13_1	16	P	MARRON	0	4	1,3	1,8
13_2	EXCLUE						
13_3	36	VM	BEIGE	0,5	3	1,35	1,6
13_3	36	VD	BEIGE	0	4	1,3	1,8
13_4	46	VD	BLANCHE	0	2,5	1,3	1,55
1_1	26	VM	BEIGE	0,5	4,5	1,35	1,85
1_1	26	VD	BEIGE	1	3	1,4	1,6
1_1	26	PM	BEIGE	0	3,5	1,3	1,7
1_1	26	DM	BEIGE	0	4,5	1,3	1,85
1_2	26	MV	BLANCHE	0,5	3	1,35	1,6
1_2	26	DV	BEIGE	1	4	1,3	1,8
1_3	46	V	MARRON	0	5	1,3	1,9
1_4	36	DL	MARRON	1	3	1,4	1,6
2_1	16	VD	BEIGE	1	5,5	1,4	2
2_2	26	VD	BEIGE	0,5	4,5	1,35	1,85
2_2	26	PM	BEIGE	0,5	5,5	1,35	2
2_3	46	VD	BEIGE	0,5	5	1,35	1,9
2_3	46	ML	BEIGE	1	4	1,4	1,8
2_4	36	VD	BLANCHE	0	2,5	1,3	1,55

3_1	EXCLUE						
3_3	EXCLUE						
3_4	EXCLUE						
4_1	16	VD	MARRON	0	3	1,3	1,6
4_1	16	VM	MARRON	1	3	1,4	1,6
4_2	26	VM	MARRON	1	3	1,4	1,6
4_3	EXCLUE						
4_4	EXCLUE						
5_1	16	VD	BLANCHE	1	3,5	1,4	1,7
5_2	26	V	BEIGE	1	4	1,4	1,8
5_3	EXCLUE						
5_4	36	V	BLANCHE	0	3,5	1,3	1,7
6_1	16	V	BEIGE	0	6	1,3	2,1
6_2	26	VM	MARRON	0,5	6,5	1,35	2,25
6_2	26	VD	BEIGE	1	4,5	1,4	1,85
6_3	46	V	BEIGE	0,5	5	1,35	1,9
6_4	36	V	BEIGE	0	5,5	1,3	2
6_4	36	P	BEIGE	0,5	6	1,35	2,1
7_1	16	VM	BEIGE	1	5,5	1,4	2
7_2	26	V	BEIGE	2	6,5	1,5	2,25
7_3	36	LM	BEIGE	1	6,5	1,4	2,25
7_3	36		BEIGE	0	4,5	1,3	1,85

Tableau 5 : Tableau Excel des résultats enregistrés.

Vu, Le Président du Jury,

Date, Signature :

Vu, la Directrice de l'UFR des Sciences Odontologiques,

Date, Signature :

Vu, le Président de l'Université de Bordeaux,

Date, Signature :

Collège des Sciences de la Santé

UFR des Sciences Odontologiques

Serment

En présence de mes Maîtres et de mes condisciples, je promets et je jure d'être fidèle aux lois de l'honneur et de la probité dans l'exercice de l'art dentaire.

Je donnerai mes soins gratuits à l'indigent et n'exigerai jamais un honoraire au-dessus de mon travail. Ma langue taira les secrets qui me seront confiés. Admis à l'intérieur des maisons, mes yeux ne verront pas ce qui s'y passe.

Mes connaissances et mon état ne serviront ni à diffuser des propos non avérés, ni à corrompre les mœurs, ni à favoriser le crime.

Je ne permettrai pas que des conditions de croyance, de nation et de race viennent s'interposer entre mon devoir et mon patient.

Je promets et je jure de conformer strictement ma conduite professionnelle aux principes et aux règles prescrites par le code de déontologie.

Si je remplis ce serment sans l'enfreindre, qu'il me soit donné de jouir heureusement de la vie et de ma profession, honoré à jamais parmi les hommes. Si je le viole et que je me parjure, puissé-je avoir un sort contraire.



DECLERCQ Celia-Vanessa

Thèse pour l'obtention du diplôme d'état de docteur en chirurgie dentaire 2020

Discipline : Odontologie pédiatrique

Titre : DATATION DU STRESS INDUISANT DES HYPOMINERALISATIONS DE L'EMAIL A PARTIR D'UN ECHANTILLON DE PREMIERES MOLAIRES PERMANENTES

Résumé :

L'hypominéralisation molaire incisive (MIH) est une anomalie de la structure de l'émail des premières molaires permanentes (PMP) se manifestant par des opacités bien délimitées blanches, beiges ou jaunes/brunes. Plus d'une trentaine d'hypothèses étiologiques sont proposées à différentes périodes du développement de l'enfant (de 0 à 4ans).

La datation du stress induisant les MIH a été mesurée à l'aide de calques issus de recherches de Reid et Dean sur des coupes histologiques décomposant les temps de formation amélaire en déciles.

La période de fin de formation de l'émail dans la zone hypominéralisée de l'échantillon se trouve entre en moyenne entre 1,3 et 1,8 an et au maximum entre 1,3 an et 2,7 ans. Aucune lésion n'a été enregistrée dans les deux derniers déciles cervicaux. Il n'a été trouvé aucune réelle différence de temps d'apparition de l'hypominéralisation en fonction de la couleur ou de la localisation.

Très peu d'études concernant la cartographie et la datation des atteintes amélaire liées aux MIH au niveau des PMP ainsi que d'étude recherchant les étiologies par tranches d'âge précises ont été trouvés ce qui n'a pas pu permettre d'éliminer des hypothèses étiologiques.

Mots clés : hypominéralisation, étiologie, émail, molaire, stress

Title: ENAMEL HYPOMINERALISATION STRESS DATING FROM A PERMANENT FIRST MOLARS SAMPLE

Abstract:

Molar incisor hypomineralisation (MIH) is a structural defect of the permanent first molars (PFMs) that causes white, creamy or yellow-brown demarcated opacities. Over thirty etiological theories have been proposed at various stages of a child's development (0 to 4years).

MIH stress dating was measured with layers from Reid and Dean's research on histological slices splitting enamel formation time in decile.

The end of the enamel formation, in the sample's hypomineralised area, is on average 1.3 and 1.8 year and can be up to 1.3 and 2.7 years. No defect has been recorded in the last two deciles. No difference was found in the occurring time of the defect in regard to its color or localization.

Very few studies about MIH mapping and dating and about precise age range etiology were found. That is why no etiology could be excluded.

Keywords: hypomineralisation, etiology, enamel, molar, stress

Université de Bordeaux – Collège des Sciences de la Santé

UFR des Sciences Odontologiques

146 rue Léo Saignat

33076 Bordeaux