



**HAL**  
open science

# Consolidation des tubérosités dans les prothèses inversées d'épaule en traumatologie : utilisation d'un système modulaire de latéralisation avec greffe osseuse

Thibaut Fortané

## ► To cite this version:

Thibaut Fortané. Consolidation des tubérosités dans les prothèses inversées d'épaule en traumatologie : utilisation d'un système modulaire de latéralisation avec greffe osseuse. Médecine humaine et pathologie. 2020. dumas-02869668

**HAL Id: dumas-02869668**

**<https://dumas.ccsd.cnrs.fr/dumas-02869668>**

Submitted on 16 Jun 2020

**HAL** is a multi-disciplinary open access archive for the deposit and dissemination of scientific research documents, whether they are published or not. The documents may come from teaching and research institutions in France or abroad, or from public or private research centers.

L'archive ouverte pluridisciplinaire **HAL**, est destinée au dépôt et à la diffusion de documents scientifiques de niveau recherche, publiés ou non, émanant des établissements d'enseignement et de recherche français ou étrangers, des laboratoires publics ou privés.



## AVERTISSEMENT

Ce document est le fruit d'un long travail approuvé par le jury de soutenance et mis à disposition de l'ensemble de la communauté universitaire élargie.

Il n'a pas été réévalué depuis la date de soutenance.

Il est soumis à la propriété intellectuelle de l'auteur. Ceci implique une obligation de citation et de référencement lors de l'utilisation de ce document.

D'autre part, toute contrefaçon, plagiat, reproduction illicite encourt une poursuite pénale.

Contact au SID de Grenoble :  
[bump-theses@univ-grenoble-alpes.fr](mailto:bump-theses@univ-grenoble-alpes.fr)

## LIENS

Code de la Propriété Intellectuelle. articles L 122. 4  
Code de la Propriété Intellectuelle. articles L 335.2- L 335.10

<http://www.cfcopies.com/juridique/droit-auteur>



UNIVERSITÉ GRENOBLE ALPES  
UFR DE MÉDECINE DE GRENOBLE

Année : 2020

**CONSOLIDATION DES TUBÉROSITÉS DANS LES PROTHÈSES INVERSÉES  
D'ÉPAULE EN TRAUMATOLOGIE : UTILISATION D'UN SYSTÈME  
MODULAIRE DE LATÉRALISATION AVEC GREFFE OSSEUSE**

THÈSE  
PRÉSENTÉE POUR L'OBTENTION DU TITRE DE DOCTEUR EN MÉDECINE  
DIPLOME D'ÉTAT

**Thibaut Fortané**

[Données à caractère personnel]

THÈSE SOUTENUE PUBLIQUEMENT À LA FACULTÉ DE MÉDECINE DE  
GRENOBLE

**Le 11 Juin 2020**

DEVANT LE JURY COMPOSÉ DE

Président du jury :

Monsieur le Professeur Jérôme Tonetti (président du jury)

Membres :

Monsieur le Docteur Emmanuel Beaudouin (directeur de thèse)

Monsieur le Professeur Régis Pailhé

Monsieur le Professeur Laurent Obert

Monsieur le Docteur Denis Corcella

Monsieur le Docteur Johannes Barth

*L'UFR de Médecine de Grenoble n'entend donner aucune approbation ni improbation aux opinions émises dans les thèses ; ces opinions sont considérées comme propres à leurs auteurs.*

## **CONSOLIDATION DES TUBÉROSITÉS DANS LES PROTHÈSES INVERSÉES D'ÉPAULE EN TRAUMATOLOGIE : UTILISATION D'UN SYSTÈME MODULAIRE DE LATÉRALISATION AVEC GREFFE OSSEUSE**

### **RÉSUMÉ :**

**Introduction :** la prothèse inversée d'épaule (PTEI) est devenue un traitement courant des fractures déplacées de l'humérus proximal (FESH) chez les patients âgés en raison des résultats inconsistants avec l'ostéosynthèse ou l'hémiarthroplastie. La PTEI permet une bonne élévation antérieure active, mais les résultats en rotation sont plus aléatoires et dépendent de la consolidation des tubérosités.

**Hypothèse :** l'utilisation d'un système de latéralisation des tubérosités avec greffe osseuse sur la prothèse améliore la consolidation des tubérosités et les résultats fonctionnels.

**Matériel et méthodes :** une cohorte rétrospective a analysé les résultats radiologiques et cliniques au moins un an après l'utilisation d'une PTEI Humelock II Reversed (Fx Solutions) après une FESH Neer 3 ou 4 chez des patients de plus de 70 ans. Le critère de jugement principal était la consolidation radiologique des tubérosités avec ou sans l'utilisation du dispositif OMS (offset modular system). Le critère de jugement secondaire était une analyse clinique des amplitudes articulaires active (AAA), élévation antérieure (EA), rotations externe et interne (RE, RI), des scores de Constant, DASH, SSV, EVA en fonction de la consolidation des tubérosités. Nous avons également analysé les complications radiologiques et cliniques.

**Résultats :** nous avons analysé de novembre 2013 à mai 2018 trente-quatre patients. L'âge moyen était de  $78 \pm 5,7$  ans, le suivi moyen de  $18 \pm 7,2$  mois et le taux de consolidation moyen des tubérosités de 79%. Les AAA moyennes étaient de :  $117^\circ \pm 24$  (EA),  $18^\circ \pm 18$  (RE) et L2 (RI). Les tubérosités ont consolidé chez 24 (92%) patients avec cage contre 3 (37,5%) sans cage ( $p < 0,005$ ). Il existe une amélioration non significative sur la RE, RI, les scores de Constant, DASH et SSV. Les complications constatées étaient trois ablations de prothèse après infection, une lésion du nerf axillaire, une paresthésie ulnaire et un descellement huméral.

**Conclusion :** l'utilisation de la cage OMS permet une meilleure consolidation des tubérosités. Aucun effet clinique significatif n'a été mis en évidence.

**MOTS CLÉS :** fracture de l'extrémité proximale de l'humérus, prothèse inversée d'épaule, consolidation, tubérosité, greffe osseuse

**FILIÈRE :** Chirurgie Orthopédique et Traumatologique

Doyen de la Faculté : Pr. Patrice MORAND

Année 2019-2020

**ENSEIGNANTS DE L'UFR DE MEDECINE**

CORPS	NOM-PRENOM	Discipline universitaire
PU-PH	ALBALADEJO Pierre	Anesthésiologie-réanimation et médecine péri-opératoire
PU-PH	APEL Florent	Ophthalmologie
PU-PH	ARVIEUX-BARTHELEMY Catherine	Chirurgie viscérale et digestive
PU-PH	BAILLET Athan	Rhumatologie
PU-PH	BARONE-ROCHETTE Gilles	Cardiologie
PU-PH	BAYAT Sam	Physiologie
MCF Ass.MG	BENDAMENE Farouk	Médecine Générale
PU-PH	BENHAMOU Pierre Yves	Endocrinologie, diabète et maladies métaboliques
PU-PH	BERGER François	Biologie cellulaire
MCU-PH	BIDART-COUTTON Marie	Biologie cellulaire
PU-PH	BLAISE Sophie	Chirurgie vasculaire ; médecine vasculaire
MCU-PH	BOISSET Sandrine	Bactériologie-virologie
PU-PH	BOLLA Michel	Cancérologie-Radiothérapie
PU-PH	BONAZ Bruno	Gastroentérologie, hépatologie, addictologie
PU-PH	BONNETERRE Vincent	Médecine et santé au travail
PU-PH	BOREL Anne-Laure	Nutrition
PU-PH	BOSSON Jean-Luc	Biostatistiques, informatique médicale et technologies de communication
MCU-PH	BOTTARI Serge	Biologie cellulaire
PR Ass.MG	BOUCHAUD Jacques	Médecine Générale
PU-PH	BOUGEROL Thierry	Psychiatrie d'adultes
PU-PH	BOUILLET Laurence	Médecine interne
MCU-PH	BOUSSAT Bastien	Epidémiologie, économie de la santé et prévention
PU-PH	BOUZAT Pierre	Anesthésiologie-réanimation et médecine péri-opératoire
PU-PH	BRAMBILLA Christian	Pneumologie
PU-PH	BRAMBILLA Elisabeth	Anatomie et cytologie pathologiques
MCU-PH	BRENIER-PINCHART Marie Pierre	Parasitologie et mycologie
PU-PH	BRICAULT Ivan	Radiologie et imagerie médicale
PU-PH	BRICHON Pierre-Yves	Chirurgie thoracique et cardiovasculaire
MCU-PH	BRIOT Raphaël	Thérapeutique-médecine de la douleur
MCU-PH	BROUILLET Sophie	Biologie et médecine du développement et de la reproduction
PU-PH	CAHN Jean-Yves	Hématologie
PU-PH	CARPENTIER Patrick	Chirurgie vasculaire, médecine vasculaire
PR Ass.MG	CARRILLO Yannick	Médecine Générale
PU-PH	CESBRON Jean-Yves	Immunologie
PU-PH	CHABARDES Stephan	Neurochirurgie
PU-PH	CHABRE Olivier	Endocrinologie, diabète et maladies métaboliques
PU-PH	CHAFFANJON Philippe	Anatomie

CORPS	NOM-PRENUM	Discipline universitaire
PU-PH	CHARLES Julie	Dermato-vénéréologie
MCF Ass.MG	CHAUVET Marion	Médecine Générale
PU-PH	CHAVANON Olivier	Chirurgie thoracique et cardio- vasculaire
PU-PH	CHIQUET Christophe	Ophthalmologie
PU-PH	CHIRICA Mircea	Chirurgie viscérale et digestive
PU-PH	CINQUIN Philippe	Biostatistiques, informatique médicale et technologies de communication
MCU-PH	CLAVARINO Giovanna	Immunologie
PU-PH	COHEN Olivier	Histologie, embryologie et cytogénétique
PU-PH	COURVOISIER Aurélien	Chirurgie infantile
PU-PH	COUTTON Charles	Génétique
PU-PH	COUTURIER Pascal	Gériatrie et biologie du vieillissement
PU-PH	CRACOWSKI Jean-Luc	Pharmacologie fondamentale, pharmacologie clinique
PU-PH	CURE Hervé	Cancérologie
PU-PH	DEBATY Guillaume	Médecine d'Urgence
PU-PH	DEBILLON Thierry	Pédiatrie
PU-PH	DECAENS Thomas	Gastro-entérologie, Hépatologie
PU-PH	DEMATTEIS Maurice	Addictologie
PU-PH	DEMONGEOT Jacques	Biostatistiques, informatique médicale et technologies de communication
MCU-PH	DERANSART Colin	Physiologie
PU-PH	DESCOTES Jean-Luc	Urologie
PU-PH	DETANTE Olivier	Neurologie
MCU-PH	DIETERICH Klaus	Génétique
MCU-PH	DOUTRELEAU Stéphane	Physiologie
MCU-PH	DUMESTRE-PERARD Chantal	Immunologie
PU-PH	EPAULARD Olivier	Maladies infectieuses ; Maladies tropicales
PU-PH	ESTEVE François	Biophysique et médecine nucléaire
MCU-PH	EYSSERIC Hélène	Médecine légale et droit de la santé
PU-PH	FAUCHERON Jean-Luc	Chirurgie viscérale et digestive
MCU-PH	FAURE Julien	Biochimie et biologie moléculaire
PU-PH	FERRETTI Gilbert	Radiologie et imagerie médicale
PU-PH	FEUERSTEIN Claude	Physiologie
PU-PH	FONTAINE Éric	Nutrition
PU-PH	FRANCOIS Patrice	Epidémiologie, économie de la santé et prévention
MCU-MG	GABOREAU Yoann	Médecine Générale
PU-PH	GARBAN Frédéric	Hématologie ; Transfusion
PU-PH	GAUDIN Philippe	Rhumatologie
PU-PH	GAVAZZI Gaétan	Gériatrie et biologie du vieillissement
PU-PH	GAY Emmanuel	Neurochirurgie
MCU-PH	GILLOIS Pierre	Biostatistiques, informatique médicale et technologies de communication
PU-PH	GIOT Jean-Philippe	Chirurgie plastique, reconstructrice et esthétique
MCU-PH	GRAND Sylvie	Radiologie et imagerie médicale
PU-PH	GRIFFET Jacques	Chirurgie infantile
MCU-PH	GUZUN Rita	Nutrition
PU-PH	HAINAUT Pierre	Biochimie et biologie moléculaire
PU-PH	HALMI Serge	Nutrition
PU-PH	HENNEBICQ Sylviane	Biologie et médecine du développement et de la reproduction
PU-PH	HOFFMANN Pascale	Gynécologie-obstétrique

CORPS	NOM-PRENOM	Discipline universitaire
PU-PH	HOMMEL Marc	Neurologie
PU-MG	IMBERT Patrick	Médecine Générale
PU-PH	JOUK Pierre-Simon	Génétique
PU-PH	KAHANE Philippe	Physiologie
MCU-PH	KASTLER Adrian	Radiologie et imagerie médicale
PU-PH	KRAINIK Alexandre	Radiologie et imagerie médicale
PU-PH	LABARERE José	Epidémiologie, économie de la santé et prévention
MCU-PH	LABLANCHE Sandrine	Endocrinologie, diabète et maladies métaboliques
MCU-PH	LANDELLE Caroline	Bactériologie – virologie ; Hygiène hospitalière
PU-PH	LANTUEJOUL Sylvie	Anatomie et cytologie pathologiques
MCU-PH	LARDY Bernard	Biochimie et biologie moléculaire
MCU - PH	LE GOUELLEC Audrey	Biochimie et biologie moléculaire
PU-PH	LECCIA Marie-Thérèse	Dermato-vénéréologie
MCF Ass.MG	LEDOUX Jean-Nicolas	Médecine Générale
PU-PH	LEROY Vincent	Gastroentérologie ; hépatologie ; addictologie
PU-PH	LETOUBLON Christian	Chirurgie viscérale et digestive
PU-PH	LEVY Patrick	Physiologie
PU-PH	LONG Jean-Alexandre	Urologie
MCU-PH	LUPO Julien	Bactériologie-virologie
PU-PH	MAGNE Jean-Luc	Chirurgie vasculaire ; Médecine vasculaire
MCU-PH	MAIGNAN Maxime	Médecine d'urgence
PU-PH	MAITRE Anne	Médecine et santé au travail
MCU-PH	MALLARET Marie-Reine	Hygiène hospitalière
PU-PH	MALLION Jean-Michel	Cardiologie
MCU-PH	MARLU Raphaël	Hématologie ; Transfusion
MCU-PH	MAUBON Danièle	Parasitologie et mycologie
PU-PH	MAURIN Max	Bactériologie-virologie
MCU-PH	MC LEER Anne	Histologie, embryologie et cytogénétique
MCU-PH	MONDET Julie	Histologie, embryologie et cytogénétique
PU-PH	MORAND Patrice	Bactériologie-virologie
PU-PH	MOREAU-GAUDRY Alexandre	Biostatistiques, informatique médicale et technologies de communication
PU-PH	MORO Elena	Neurologie
PU-PH	MORO-SIBILOT Denis	Pneumologie
MCU-PH	MORTAMET Guillaume	Pédiatrie
PU-PH	MOUSSEAU Mireille	Cancérologie
PU-PH	MOUTET François	Chirurgie plastique, reconstructrice et esthétique ; brûlologie
MCF Ass.MG	ODDOU Christel	Médecine Générale
MCU-PH	PACLET Marie-Hélène	Biochimie et biologie moléculaire
PU-PH	PAILHE Régis	Chirurgie orthopédique et traumatologie
PU-PH	PALOMBI Olivier	Anatomie
PU-PH	PARK Sophie	Hématologie ; Transfusion
PU-PH	PASSAGLIA Jean-Guy	Anatomie
PR Ass.MG	PAUMIER-DESBRIERES Françoise	Médecine Générale
PU-PH	PAYEN DE LA GARANDERIE Jean-François	Anesthésiologie-réanimation et médecine péri-opératoire
MCU-PH	PAYSANT François	Médecine légale et droit de la santé
MCU-PH	PELLETIER Laurent	Biologie cellulaire
PU-PH	PELLOUX Hervé	Parasitologie et mycologie



CORPS	NOM-PRENOM	Discipline universitaire
PU-PH	PEPIN Jean-Louis	Physiologie
PU-PH	PERENNOU Dominique	Médecine physique et de réadaptation
PU-PH	PERNOD Gilles	Médecine vasculaire
PU-PH	PIOLAT Christian	Chirurgie infantile
PU-PH	PISON Christophe	Pneumologie
PU-PH	PLANTAZ Dominique	Pédiatrie
PU-PH	POIGNARD Pascal	Bactériologie-virologie
PU-PH	POLACK Benoît	Hématologie
PU-PH	POLOSAN Mircea	Psychiatrie d'adultes
PU-PH	RAMBEAUD Jean-Jacques	Urologie
PU-PH	RAY Pierre	Biologie et médecine du développement et de la reproduction
MCU-PH	RENDU John	Biochimie et biologie moléculaire
MCU-PH	RIALLE Vincent	Biostatistiques, informatique médicale et technologies de communication
PU-PH	RIETHMULLER Didier	Gynécologie-obstétrique ; gynécologie médicale
PU-PH	RIGHINI Christian	Oto-rhino-laryngologie
PU-PH	ROMANET Jean Paul	Ophthalmologie
PU-PH	ROSTAING Lionel	Néphrologie
MCU-PH	ROUSTIT Matthieu	Pharmacologie fondamentale ; pharmacologie clinique ; addictologie
MCU-PH	ROUX-BUISSON Nathalie	Biochimie et biologie moléculaire
MCF Ass.MG	ROYER DE VERICOURT Guillaume	Médecine Générale
MCU-PH	RUBIO Amandine	Pédiatrie
PU-PH	SARAGAGLIA Dominique	Chirurgie orthopédique et traumatologie
MCU-PH	SATRE Véronique	Génétique
PU-PH	SAUDOU Frédéric	Biologie cellulaire
PU-PH	SCHMERBER Sébastien	Oto-rhino-laryngologie
PU-PH	SCHWEBEL Carole	Médecine intensive-réanimation
PU-PH	SCOLAN Virginie	Médecine légale et droit de la santé
MCU-PH	SEIGNEURIN Arnaud	Epidémiologie, économie de la santé et prévention
PU-PH	STAHL Jean-Paul	Maladies infectieuses ; Maladies tropicales
PU-PH	STANKE Françoise	Pharmacologie fondamentale
MCU-PH	STASIA Marie-José	Biochimie et biologie moléculaire
PU-PH	STURM Nathalie	Anatomie et cytologie pathologiques
PU-PH	TAMISIER Renaud	Physiologie
PU-PH	TERZI Nicolas	Médecine intensive-réanimation
MCU-PH	TOFFART Anne-Claire	Pneumologie
PU-PH	TONETTI Jérôme	Chirurgie orthopédique et traumatologie
PU-PH	TOUSSAINT Bertrand	Biochimie et biologie moléculaire
PU-PH	VANZETTO Gérald	Cardiologie
PU-PH	VUILLEZ Jean-Philippe	Biophysique et médecine nucléaire
PU-PH	WEIL Georges	Epidémiologie, économie de la santé et prévention
PU-PH	ZAOUI Philippe	Néphrologie
PU-PH	ZARSKI Jean-Pierre	Gastroentérologie ; hépatologie ; addictologie

**PU-PH** : Professeur des Universités - Praticiens Hospitaliers  
**MCU-PH** : Maître de Conférences des Universités - Praticiens Hospitaliers  
**PU-MG** : Professeur des Universités de Médecine Générale  
**MCU-MG** : Maître de Conférences des Universités de Médecine Générale  
**PR Ass.MG** : Professeur des Universités Associé de Médecine Générale  
**MCF Ass.MG** : Maître de Conférences Associé de Médecine Générale



# REMERCIEMENTS

---

Au Professeur Jérôme Tonetti, merci pour votre soutien malgré de petits écarts dans mon parcours parsemé de montagnes. Merci pour la formation que vous nous permettez d'acquérir à travers toute la région, grâce à une grande ouverture d'esprit, qui m'a permis d'avancer dans mes projets professionnels et autres.

Au Docteur Emmanuel Beaudouin, pour ton aide précieuse apportée dans ce travail, c'est une réelle chance d'avoir pu apprendre à tes côtés. Tu es un exemple de réussite professionnelle mais aussi en dehors.

Au Docteur Denis Corcella, merci pour votre apprentissage, votre soutien indéfectible et votre confiance. Rapide et efficace, apprendre à vos côtés est une chance qui se poursuivra j'espère encore quelques années. Merci de nous offrir une formation de qualité en Chirurgie Plastique et Reconstructrice et Chirurgie Orthopédique.

Au Docteur Johannes Barth, beaucoup d'humanité et d'humilité, merci pour ces heures d'enseignements. Encore beaucoup de travail et d'heures de vélo pour espérer atteindre ton niveau. Je n'oublierai pas les cafés et chocolats du jeudi midi, et encore moins les virées aux quatre Seigneurs.

Au Professeur Régis Pailhé, merci d'avoir été patient face à toutes les questions que j'ai pu me poser en débutant ma formation. Merci d'avoir accepté de juger ce travail et de faire parti de ce jury.

Au Professeur Laurent Obert, merci de vous être rendu disponible pour participer à ce jury. Félicitations pour toutes ces présentations en DU et congrès qui nous détende mais dont on retient toujours le message principal.

A mon père, pour ton modèle de persévérance et de polyvalence, dans le travail, le sport, la construction et même la politique, un dernier terrain où j'ai un peu de retard. Merci pour ce que tu as fait pour nous, et pour ton dévouement à une cause que j'espère non perdue.

A ma mère, tu formes l'unité de notre famille en conciliant tout le monde, à travers le temps et l'espace. Merci de nous avoir amenés jusque-là et bravo pour la magnifique ferme que tu construis à Laulo, venir s'y ressourcer de temps en temps est un bonheur.

A ma sœur Magali, Antoine, et depuis peu ma nièce Emma. Vous formez une très belle famille avec laquelle c'est un plaisir de se réunir entre Pic Saint Loup et Hortus avec toujours une bonne bouteille locale. J'espère que l'on pourra encore se réunir sur des sommets, si non plus haut, tout aussi beaux.

A mon frère Rémi, à Elsa, ça a été un plaisir d'apercevoir votre vie dakaroise entre les Mamelles, la pêche à Gorée et la mangrove du Sine Saloum mais j'espère que vous nous rejoindrez vite dans la région ou du moins le pays pour continuer à passer de belles journées d'escalade ou de slack.

A mon grand-père, ton jardin en été est le reflet de ta vitalité. Merci pour tes notes de musique et d'humour lors de nos repas en famille.

A ma grand-mère, et toute tes petites attentions, particulièrement lors de ces deux années à travailler à Montpellier.

A ma grand-mère, c'est peut-être grâce à tes prières que j'en suis là aujourd'hui.

A mon grand-père qui était si fier de ses Médicos, et nous a permis de se retrouver en famille bon nombre d'étés.

A tous mes cousins, pour tous ces bons étés passés ensembles, entre beach volley, acrobanc et chorégraphies en tout genre sur les planches du Festival.

A mes oncles et tantes, Thierry pour tes conseils éclairés, Isa pour nous avoir recueillis de si nombreux étés, Pascale et Philippe pour votre joie de vivre aux soirées d'anniversaires que vous nous faites vivre.

A toute la famille du Béarn, c'est un plaisir de vous voir même si peu souvent, et de pédaler ensemble au Tourmalet.

Merci à tous mes amis Grenoblois qui hantent les falaises, les rivières et le ciel de cette belle région. A tous ces bons moments passés dans le froid des glaciers, le calme des montagnes, la chaleur des falaises, l'humidité des rivières, les courants d'air du Col des Frêtes, et bien sûr, le réconfort autour d'une bière, d'un vin chaud, un falafel ou Poco Loco.

A Matthieu, Pierre, Hugo, Maud pour ces durs instants passés des pentes glacées de nos montagnes, aux lattes du Gullich du CSU, des steep layback Chiliens aux Festi-grimpe Sudistes, des dalles du Verdon aux trav des Calanques. Quels bons souvenirs de bivouacs à la Verte, aux Dorées, au Mont Blanc et j'espère un jour à la paroi Rouge.

A Salomé, amoureuse de poésie et des tritons, merci pour tes exigeantes leçons au fil de l'eau, ainsi qu'à toute la famille pour les bains glacés, et les récupérations de bateaux...

A Marion, maitresse des pinceaux, bravo pour tes chefs d'œuvres, merci pour ces moments passés à Chambéry et Annecy, et particulièrement tes petites histoires dans la montée des Frêtes.

A Greg et Lara, pour ces moments passés entre ciel et terre d'Annecy à Buoux en passant par Céüse et Theys.

A Henri, roi de la giclée sur chutes Cévenoles, merci pour ces bons moments passés sur et sous l'eau.

A Clément et Aurore, voyageurs intemporels, vous lire et vous suivre est une évasion sur les routes du lointain Orient.

A Louis, grimper avec toi est un plaisir, presque autant que de t'aider aux milieux de tes ruches.

A Arthur, depuis nos premiers pas à l'Eau Vive aux grandes voies de Chartreuse et de la Jordanie à un pied, on continuera bientôt sur de beaux vols rando.

A Pierre, merci pour ces journées passées à nous guider à Mouriès, et ces heures passées à Satan.

A Pierre et Alice, vous allez nous manquer, heureusement on fête ça juste avant le départ, houmous et falafel au rendez-vous. Pierre, quand tu en auras fini de tes aller retours à la clinique on pourra enfin aller au bassin faire les esquimaux.

A Matthieu, bientôt fini mais en fait non..., on ne sera pas en manque d'inspiration cet été pour rattraper tout ce temps.

A Hugo, tu es si malin qu'on finit par tout te confier sous le soleil de Seynes, je retiens tes réflexions éclairées et indiscretes.

A Maud, on a aussi pas mal visité la région, pour toujours de bons moments encordés.

A Adeline, te revoir est toujours un bonheur même si ça fait réaliser que le temps passe, quand tu veux tu reviens visiter ta ville natale.

A Solène, que de bons moments entre les soirées chaudes de l'été à Chato ou un peu plus fraîches à la Palud, et les retours tardifs et fatigués du Gerbier.

A Fanny, docteur ès cailloux, depuis nos débuts sur un tatami, qui aurait cru que ça finirait par des week-ends à lézarder autour de Grenoble.

A Max, t'écouter parler de parapente me fait encore rêver, j'espère avoir l'occasion bientôt de t'accompagner.

A Fanny, docteur ès glaçons, on se retrouve toujours sur du granit entre Jeef et le grand Cap, ton expérience de la neige est toujours une bonne leçon.

A Toto, merci pour ces footings dans les Alpilles, une visite de Londres au top, c'est même jusqu'au Chili que j'ai pris plaisir à passer un peu de temps avec toi et Nadya, il me reste encore à venir en Catalogne.

A Léo, je t'attends réparé pour traverser ou survoler les combes derrière les Confins.

A Alex, merci à l'orthopédie de nous réunir régulièrement.

A Béber, pour ces quelques belles courses à la grande époque de la Sauta roc et du Marathon de Montpellier.

A Océ, Matou, Ariane, en Corse, dans les Pyrénées, les forêts du Vietnam, et surtout ces soirées Montpelliéraines, j'en garde maintenant d'excellents souvenirs.

A Kévin, Garrot, Nelson, l'océan et la vie Parisienne vous ont appelé mais je n'oublie pas les soirées, les heures passées à la BU, les minutes passées sur une planche...

A Dom, merci pour tous ces moments passés en Aveyron, dans les Pyrénées et autres idées farfelues, tu as été bien courageuse tout ce temps !

A Hubert, je te dois un bras et l'extension de mes doigts, tu m'as beaucoup appris et j'espère que ça continuera pour suivre le même chemin que toi.

A toute l'équipe des Cèdres qui m'a accompagné, Philippe Delsol et Gilles Béraud que je revois tout rouge en engouffrant mon plat de pâtes.

A toute l'équipe de l'hôpital de Chambéry, une organisation pas facile tous les jours mais de très bons souvenirs.

A toute l'équipe de chirurgie de la Main, pour votre accueil chaleureux, j'espère encore passer de bon moment en votre compagnie.

A Alexandra, merci pour ta patience, ta pédagogie et ta bonne humeur éternelle, quelques longues nuits mais tellement riches d'enseignement, j'espère réellement pouvoir continuer à apprendre à tes côtés.

Aux équipes d'orthopédie Nord ou Sud, pas de rivalité mais quand même un peu.

A tous mes co internes, des premiers jours d'internat à Nord avec Tronc Charlot et Rimbaud, pour le meilleur et pour le pire.

A Clément, travailler avec toi ces quelques semestres a été un plaisir, j'espère qu'on aura l'occasion de retourner skier en Maurienne ou dans Belledonne.

A Antonin, Charlotte, Camille, Lilia, Laura, merci pour ces bons semestres passés ensemble, j'espère que nos chemins continueront de se croiser.

A Fanny, bravo pour ta patience et ta présence pour nous représenter chaque semestre.

A toute l'équipe de la CGA, et à la bonne ambiance et la bonne humeur qui y règnent.

A Thibault, tu es aussi passé par là pour un retour à l'état originel, doté d'un tel talent, d'une grande humilité, se remettant toujours en question, tu es un exemple.

A Michael, un vrai don, cherchant toujours l'innovation et l'amélioration, j'espère suivre ta voie.

A Marie, de vraies bonnes journées avec calme et bonne humeur.

A Laurent, j'espère encore apprendre à tes côtés dans les mois à venir, merci pour ton enseignement.

# SOMMAIRE

---

REMERCIEMENTS .....	7
SOMMAIRE .....	12
FRACTURES DE L'EXTRÉMITÉ PROXIMALE DE L'HUMÉRUS .....	13
Classification .....	13
Prise en charge thérapeutique .....	15
Traitement orthopédique .....	15
Traitement chirurgical.....	15
Ostéosynthèse.....	15
Arthroplastie.....	15
Prothèse totale d'épaule inversée .....	16
Histoire et biomécanique.....	16
Implant utilisé et intérêt de la cage <i>Offset Modular System (OMS)</i> .....	16
INTRODUCTION .....	18
MATÉRIEL ET MÉTHODES .....	19
RÉSULTATS.....	23
DISCUSSION .....	34
CONCLUSION .....	37
BIBLIOGRAPHIE.....	38
ANNEXES.....	42

# FRACTURES DE L'EXTRÉMITÉ PROXIMALE DE L'HUMÉRUS

---

La fracture de l'extrémité proximale de l'humérus est fréquente. Elle représente après l'âge de 65 ans la troisième fracture en termes de fréquence, derrière la fracture de l'extrémité supérieure du fémur et la fracture du poignet. Chez le sujet jeune, elle est généralement secondaire à un traumatisme à haute vitesse, alors que chez les personnes âgées l'ostéoporose explique qu'elle fasse souvent suite à une simple chute.

Sur un plan anatomique, l'extrémité proximale de l'humérus est constituée de l'épiphyse, séparée de la métaphyse par le col anatomique, elle-même séparée de la diaphyse par le col chirurgical. La métaphyse comprend deux tubérosités : le tubercule majeur, lieu d'insertion tendineuse des muscles *Supraspinatus*, *Infraspinatus* et *Terres Minor* ; et le tubercule mineur, lieu d'insertion tendineuse du muscle *Subscapularis*. Ces deux tubérosités sont séparées par la gouttière du biceps.

## Classification

Pour caractériser les fractures de la tête humérale, de nombreuses classifications ont été proposées. Elles sont basées sur les principes anatomiques définis par Codman, séparant l'extrémité proximale de l'humérus en quatre fragments :

- La tête humérale
- Le trochin ou tubercule mineur
- Le trochiter ou tubercule majeur
- La diaphyse humérale

La plus ancienne classification est celle de Neer qui repose sur le nombre de fragments existants (Annexe 1).

La classification de Hertel décrit les 12 associations possibles sur les bases de la classification de Neer (Annexe 2).

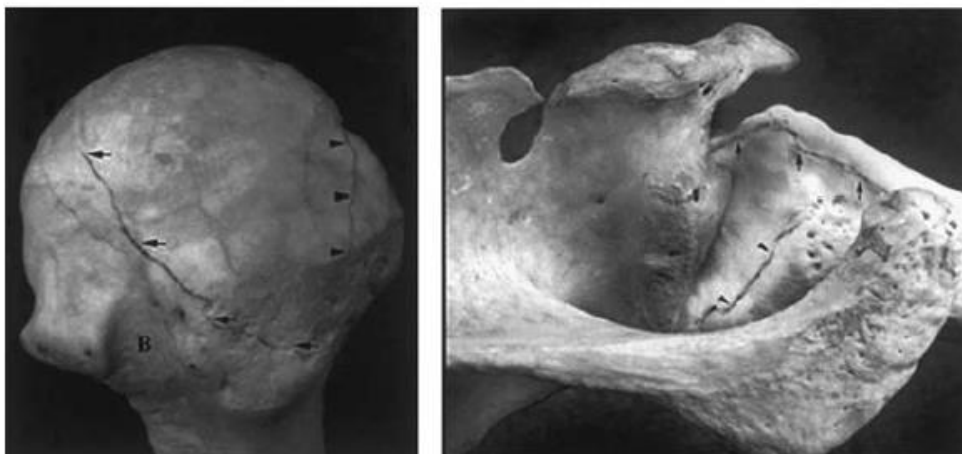
Quant à la classification de Duparc (Annexe 3), elle possède un intérêt pronostique sur le risque d'ostéonécrose de la tête humérale, mais aussi thérapeutique sur la prise en charge à réaliser. Elle sépare les fractures extra articulaires ou tubérositaires des fractures intra articulaires ou céphalo tubérositaires. Parmi les fractures céphalo tubérositaires, on distingue



les fractures à trois fragments ou quatre fragments de Neer. Parmi les fractures céphalo tubérositaires à quatre parts il est alors possible de décrire quatre composantes possibles :

- CT 1 : fracture céphalo tubérositaire à quatre parts non déplacées
- CT 2 : fracture céphalo tubérositaire à quatre parts avec impaction en valgus de la tête humérale
- CT 3 : fracture céphalo tubérositaire à quatre parts avec déplacement entre la diaphyse humérale et la tête humérale
- CT 4 : fracture céphalo tubérositaire à quatre parts avec luxation de la tête humérale

Une classification plus récente est celle de Edelson (Annexe 4), qui retrace l'étiopathogénie de ces fractures. Basée sur une interprétation tomодensitométrique, elle décrit la continuité des différents types de fractures depuis les fractures simples à 2 parts vers les fracture complexes céphalo tubérositaires. Elle introduit la notion de *Shield fracture* avec ses trois variantes : fracture 4 parts, *shield fracture* comminutive et fracture avec refend de la tête humérale. Le mécanisme lésionnel commence par une impaction de la tête sur la glène, qui crée dans un premier temps la fracture au niveau du col chirurgical. Puis elle se poursuit au niveau du tubercule majeur, avec la partie supérieure de la glène appuyant sur la partie supérieure de la tête humérale, détachant ainsi le massif des tubérosités. Le tubercule majeur est en premier détaché de l'épiphyse puis le tubercule mineur en dehors de la gouttière bicipitale, avec un degré variable de comminution. On obtient ainsi la fracture 4 parts, la *shattered shield fracture* en cas de comminution majeure du massif tubérositaire et la *head split fracture* lorsqu'un fragment de tête humérale reste solidaire du tubercule mineur.



Edelson G, Kelly I, Vigder F, Reis ND. A three-dimensional classification for fractures of the proximal humerus. *J Bone Joint Surg Br* 2004;86:413–25.

## **Prise en charge thérapeutique**

### **Traitement orthopédique**

Il est indiqué en cas d'absence de déplacement des fragments fracturés, et selon le terrain du patient et ses comorbidités. Afin d'obtenir une consolidation osseuse efficace, l'immobilisation doit être de 6 semaines par un gilet orthopédique coude au corps. Les résultats sont bons, avec une bonne restauration des mobilités et de la force musculaire en l'absence de déplacement secondaire.

### **Traitement chirurgical**

Il est indiqué devant tout déplacement important du foyer de fracture. Il permet d'éviter un cal vicieux de l'extrémité proximale de l'humérus, qui aboutirait à une réduction des amplitudes articulaires par conflits osseux entre les tubérosités et la scapula.

### **Ostéosynthèse**

L'ostéosynthèse chirurgicale est indiquée chez les sujets jeunes avec une bonne densité osseuse et une bonne vascularisation des fragments. Ces paramètres permettent de diminuer au maximum les risques de déplacements secondaires ou de migration de matériel. L'ostéosynthèse peut être réalisée à l'aide d'une plaque latérale ou d'un clou centro-médullaire court. La voie d'abord sera delto-pectorale en cas d'extension diaphysaire de la fracture ou de luxation de la tête humérale. Sinon elle pourra être supéro-externe afin de permettre une meilleure exposition des tubérosités (déplacement postérieur du trochiter).

### **Arthroplastie**

Elle est indiquée si la tête humérale n'est pas conservable soit par comminution majeure, soit par défaut de vascularisation.

L'hémi-arthroplastie est restée pendant longtemps la solution de référence en traumatologie en prévention de la nécrose de la calotte céphalique. Elle est une solution envisageable chez le sujet jeune avec une bonne conservation de l'épaisseur des tubérosités et sans comminution. Elle consiste au remplacement unipolaire prothétique de la tête humérale de façon anatomique. La suture des tubérosités requiert alors une attention particulière puisqu'il en dépend le résultat fonctionnel post opératoire après consolidation. En effet, en cas de lyse tubérositaire ou de déplacement secondaire, la coiffe des rotateurs ne peut plus jouer son rôle de centrage de la tête humérale lors de la contraction du deltoïde, entraînant une réduction majeure des amplitudes articulaires.

Face aux résultats décevants et inconstants en cas de non consolidation des tubérosités, majorée par la déminéralisation osseuse ; il peut être envisagé en particulier chez le sujet âgé ostéoporotique la mise en place d'une prothèse totale d'épaule inversée. Cette prothèse non anatomique permet un résultat plus constant même en cas de lyse des tubérosités. La récupération fonctionnelle du membre supérieur dans les gestes de la vie quotidienne est plus rapide, ce qui permet un meilleur pronostic cognitif.

## **Prothèse totale d'épaule inversée**

### **Histoire et biomécanique**

La prothèse inversée est un concept révolutionnaire datant de 1985 ; le Professeur Paul Grammont invente un nouveau design pour sa prothèse d'épaule dans le but de traiter les omarthroses excentrées sur rupture massive de la coiffe des rotateurs. Il associe ainsi une glène hémi sphérique à une cupule humérale avec une inclinaison de 155°. Cela permet de médialiser le centre de rotation de l'articulation gléno-humérale et d'abaisser l'humérus. De ce fait, il résulte une augmentation du moment de force deltoïdien et ainsi une articulation qui reste centrée et mobile malgré l'absence de coiffe des rotateurs. L'abaissement et l'allongement de l'humérus permet une remise en tension du deltoïde et par conséquent un meilleur recrutement de ses fibres. Le deltoïde étant alors le principal moteur de la prothèse, une attention permanente doit être réalisée sur le nerf axillaire.

Son indication en traumatologie est ensuite devenue logique puisqu'elle permet de s'affranchir des résultats décevants en cas d'échec de réinsertion tubérositaire. Cependant, les études récentes montrent une meilleure fonction, de meilleures mobilités, en particulier en rotation, et une diminution du taux de complications lorsque les tubérosités sont préservées. Leur réinsertion doit alors être rigoureuse lors de la mise en place d'une prothèse inversée afin de garantir une rotation externe active par la consolidation du tubercule majeur avec ses insertions tendineuses (*Infraspinatus* et *Terres Minor*). La préservation des tubérosités diminue le taux de complications, en particulier les luxations et le descellement huméral à long terme.

### **Implant utilisé et intérêt de la cage *Offset Modular System* (OMS)**

Le design de la prothèse étudiée dans cette série est adapté en traumatologie selon les critères définis par Boileau. La partie métaphysaire de la tige humérale est affinée afin de permettre

la mise en place d'une greffe osseuse. La partie métaphysaire de la tige est recouverte d'hydroxy-apatite pour permettre une bonne ostéo intégration. L'avantage est l'utilisation de la cage OMS afin de maintenir la greffe osseuse et de permettre la latéralisation des tubérosités, garantissant ainsi le maintien d'une tension suffisante sur les tendons de la coiffe des rotateurs. Cela permet d'éviter toute lyse tubérositaire conduisant à leur médialisation et de ce fait à une insuffisance fonctionnelle de la coiffe des rotateurs. Le verrouillage de la tige par deux vis corticales permet d'adapter la hauteur de la prothèse plus facilement qu'avec un cimentage de la tige distale.



#### *Système OMS (Offset Modular System)*

Cage amovible permettant la fixation de la greffe osseuse et la latéralisation des tubérosités synthésées

Source : <https://www.fxsolutions.fr/fr/produits/arthroplastie/humelock-reversed/>  
Consultée le 15/03/2020

# INTRODUCTION

---

La prothèse d'épaule inversée (PTEI) est devenue un traitement courant des fractures déplacées de l'humérus proximal (FESH) Neer 3 et 4 chez les patients âgés [1]. La raison principale est le résultat décevant des ostéosynthèses chez les sujets ostéoporotiques, avec des taux de complications élevés tels que la nécrose de la tête humérale, la pseudarthrose ou lyse tubérositaire, le déplacement du matériel [2]. De plus, la fonction de l'épaule après reprise chirurgicale par arthroplastie secondaire est améliorée mais reste modeste comparée à l'arthroplastie de première intention [3,4]. Les héli-arthroplastie ont elles aussi un résultat inconstant, principalement en raison de la non consolidation des tubérosités et de l'érosion glénoïdienne [1,5]. Même si l'utilisation de tiges spécifique permet une meilleure consolidation, la non-consolidation des tubérosités est peu prévisible et mène à de mauvais résultats [1].

La PTEI permet des résultats bons et constants avec une élévation antérieure possible même sans coiffe des rotateurs ou en cas de lyse tubérositaire [5]. Cependant la lyse des tubérosités conduit à des résultats inférieurs avec augmentation des complications (instabilité, descellement huméral) alors que leur consolidation améliore les amplitudes articulaires actives (AAA) en rotation, en particulier en rotation externe [6-10]. Il a été démontré que la greffe osseuse et l'utilisation d'une tige spécifique conduisent à une amélioration de la consolidation [9,11].

L'hypothèse était que l'utilisation de la greffe osseuse fixée à la prothèse à l'aide d'une cage permettrait une meilleure consolidation des tubérosités, et donc un meilleur résultat fonctionnel.

Nous avons effectué une étude radiologique évaluant la consolidation des tubérosités et une étude clinique évaluant les AAA et les scores fonctionnels.

# MATÉRIEL ET MÉTHODES

---

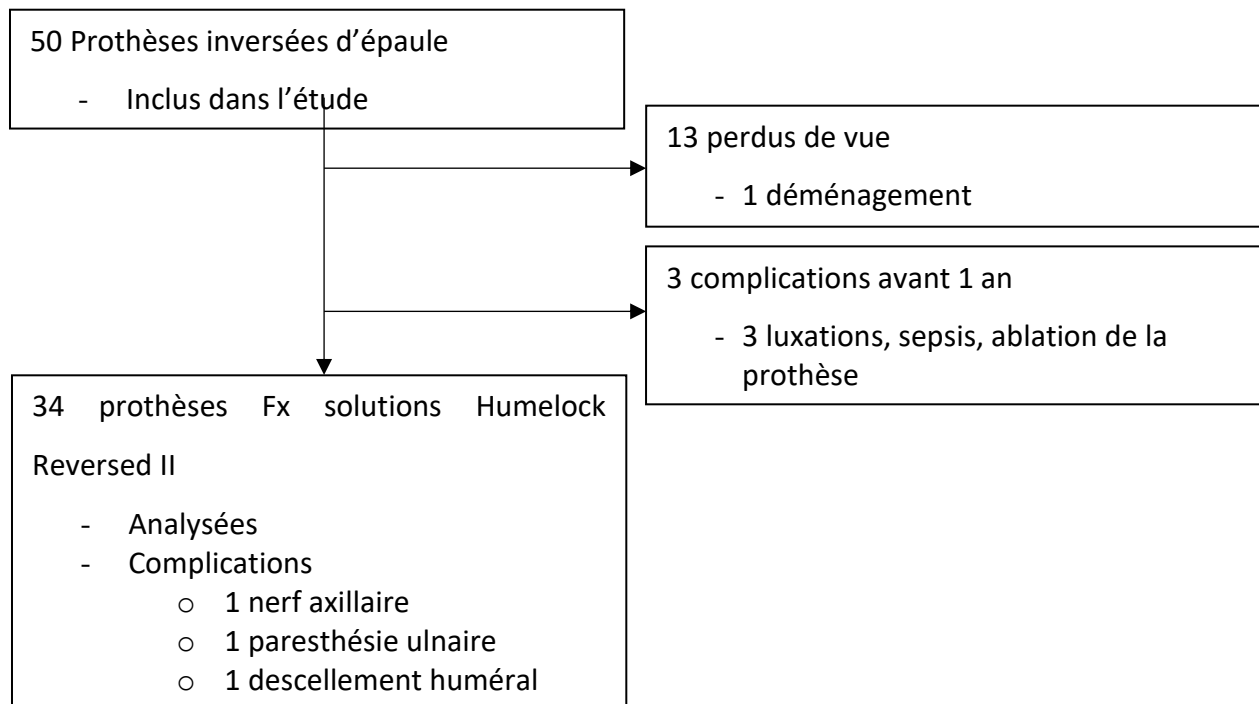
## Design de l'étude

L'étude était une cohorte rétrospective bi-centrique. Tous les patients ont été opérés pour une FESH déplacée, Neer 3 ou 4, par mise en place d'une PTEI Humelock II Reversed™ (Fx Solution, Viriat, France) avec ou sans l'utilisation du système de latéralisation des tubérosités (cage OMS, *Offset Modular System*) fixée sur la métaphyse prothétique [12]. Les critères d'inclusion étaient : une FESH Neer 3 ou 4 évaluée sur une radiographie et un scanner préopératoires et les constatations peropératoires ; l'utilisation d'une PTEI avec ou sans l'OMS ; un suivi minimal d'un an ; une intervention chirurgicale réalisée dans les trois semaines après le traumatisme.

Nous avons exclu les patients avec une évaluation clinique impossible (démence ou décès avant 1 an de suivi) ; avec résection des tubérosités pendant l'intervention chirurgicale ; les chirurgies de reprise après échec d'ostéosynthèse, d'hémi-arthroplastie ou de traitement orthopédique.

Le critère de jugement principal était le résultat radiologique avec consolidation des tubérosités en fonction de l'utilisation de la cage OMS. Les critères de jugement secondaires étaient les résultats cliniques en fonction de la consolidation tubérositaire (AAA, score de Constant, DASH, SSV, EVA). Nous avons également évalué les complications radiographiques et cliniques.

## Diagramme de flux



## Technique chirurgicale et soins postopératoires

La chirurgie a été réalisée en position semi-assise sous anesthésie générale et bloc interscalénique. Tous les chirurgiens ont utilisé la prothèse Humelock Reversed II (figure 1). Une voie d'abord delto-pectorale ou supéro-externe trans-deltaïdienne était utilisée. La broche guide glénoïdienne était placée 12 mm au-dessus du bord inférieur de la glène et centrée dans le plan antéro-postérieur [13]. L'orientation de la broche était de 90° avec la surface glénoïdienne (tilt de 10° dans la glénosphère). La métaglène était impactée et fixée par deux vis en compression (inférieure et supérieure), puis deux vis verrouillées. Le glénosphère utilisée était de taille 36 ou 40 mm, centré ou excentrée (3 mm) avec un tilt inférieur de 10° selon la morphologie du patient. Sur le versant huméral, la rétroversion était de 20° (alignée avec l'axe de l'avant-bras). La hauteur a été trouvée grâce aux critères de Muraschosky, à la réduction des tubérosités, et au contrôle scopique [14]. La tige était cimentée ou verrouillée avec deux vis. Enfin, nous avons utilisé ou non la cage OMS. Le dispositif était vissé sur la métaphyse afin d'améliorer la consolidation anatomique en évitant la lyse, le déplacement secondaire ou la médialisation des tubérosités. Nous avons toujours utilisé une greffe d'os spongieux prélevée au dépend de la tête humérale. L'utilisation du



dispositif OMS se faisait à la convenance du chirurgien, de préférence lorsque les tubérosités étaient de mauvaise qualité (comminution, faible épaisseur).

Pour les suites post-opératoires, il était mis en place une simple écharpe pendant 6 semaines. L'utilisation du bras dans les gestes de la vie quotidienne, les mobilités passives et les exercices pendulaires étaient autorisés immédiatement après la chirurgie. La mobilisation active n'était autorisée qu'après 6 semaines.



*Figure 1*

Design de la prothèse Humelock Reversed II Fx Solutions™ avec le système OMS de latéralisation des tubérosités.

Source : <https://www.fx-solutions.fr/fr/produits/arthroplastie/humelock-reversed/>  
Consultée le 15/03/2020

## **Évaluation**

Nous avons examiné les patients à 1, 3, 6, 12 mois et chaque année après la chirurgie. Nous avons évalué les amplitudes articulaires passive et active : élévation antérieure (EA), rotation externe et interne (RE, RI) et abduction. Les scores cliniques ont été calculés tous les ans : scores de Constant et Constant ajusté, DASH, EVA et SSV. Les complications cliniques ont été recherchées, en particulier l'atteinte nerveuse axillaire avec amyotrophie du deltoïde, paresthésies des tous les territoires nerveux, hématome, infection, luxation ou fracture.

À chaque consultation, nous avons analysé les radiographies avec des incidences de face et de profil de Lamy. Sur les radiographies préopératoires, nous avons utilisé la classification de Neer et recherché une luxation de la tête humérale fracturée [12]. Sur les radiographies postopératoires immédiates, nous avons analysé la réduction des tubérosités (figure 3). Le tubercule majeur était en position anatomique s'il était visualisé sur l'incidence de face en rotation neutre et non visualisé sur l'incidence de profil comme décrit par Boileau [15]. Ensuite, nous avons analysé la consolidation ou la lyse des tubérosités, en position anatomique ou non (figure 2). Nous avons défini la migration des tubérosités comme une position anatomique sur les radiographies postopératoires immédiates et une consolidation non anatomique les radiographies suivantes (figure 4). Nous avons recherché les complications radiologiques tels que le notch décrit par la classification de Sirveaux, le descellement glénoïdien ou huméral et les ossifications [16].

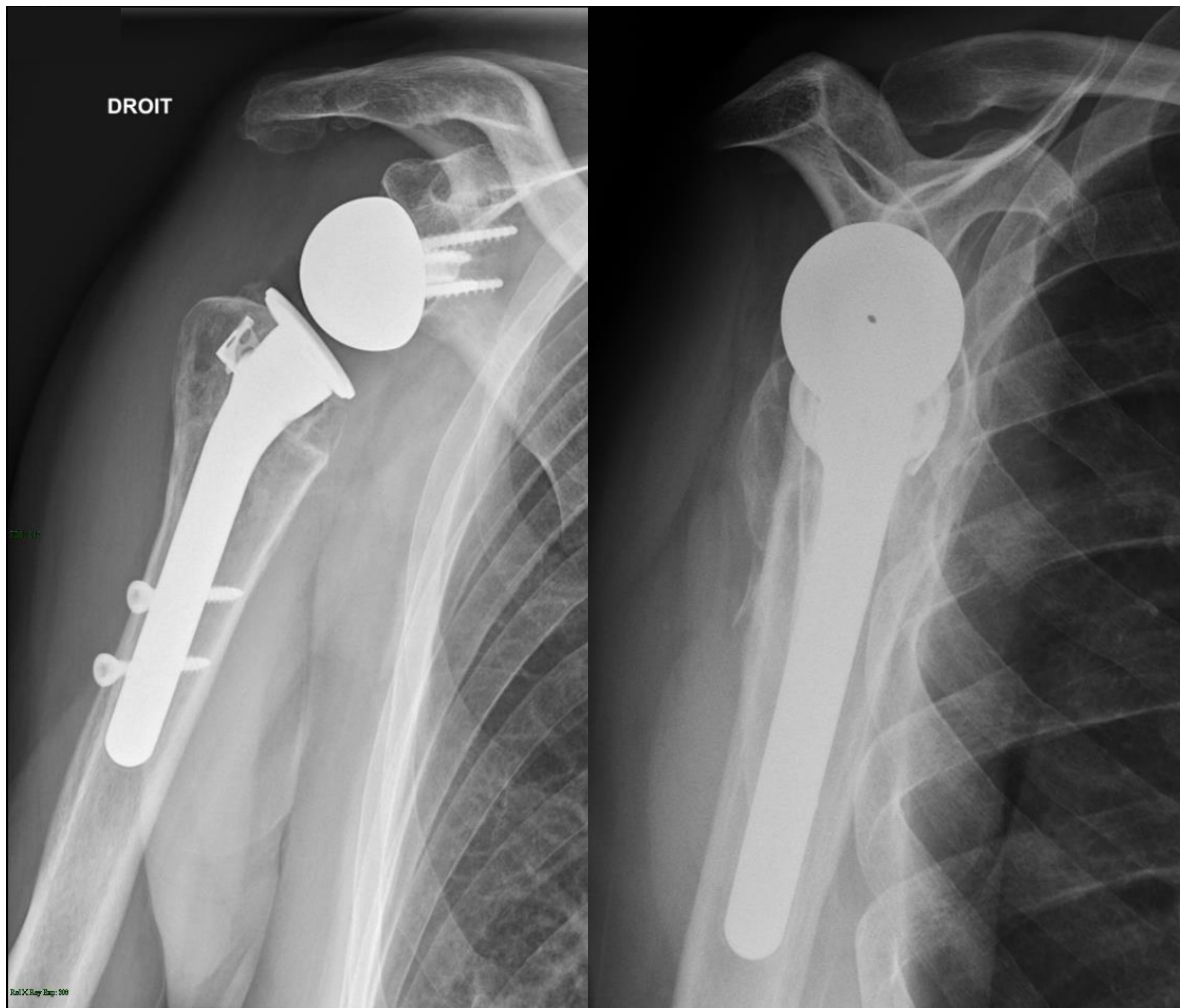
### **Analyses statistiques**

L'accord de tous les patients inclus était recueilli. Les analyses statistiques ont été réalisées avec le logiciel Excel version 2019. Un test de Fisher non paramétrique a été utilisé pour les variables qualitatives et un test de Student bilatéral pour les variables quantitatives. Le seuil de significativité était fixé à 0,05.

## RÉSULTATS

---

Nous avons examiné les patients opérés entre novembre 2013 et mai 2018. Nous avons inclus 50 patients dans l'étude, 13 ont été perdus de vue, 3 ont eu des complications telles que : hématome, luxation, sepsis et ablation de la prothèse dans l'année suivant la chirurgie. Nous avons donc pu analyser 34 patients avec PTEI, 27 femmes (79%) et 7 hommes avec un âge moyen de  $78 \pm 6$  ans. Le suivi moyen était de  $18 \pm 7,2$  mois (extrêmes 12-40). Le mécanisme de la fracture était une simple chute dans 31 cas (91%). Le score ASA moyen était de  $2,2 \pm 0,5$  ; le score de Parker moyen était de  $8,4 \pm 1,1$ . Le délai moyen avant la chirurgie était de  $6,3 \pm 4,5$  jours. La fracture était classée Neer 3 dans 10 cas contre 24 Neer 4 (71%) et il existait une luxation de la tête humérale associée dans 7 cas (21%). Nous avons utilisé une approche delto-pectorale dans 22 cas (65%), verrouillé la tige par vis dans 31 cas (91%) et un dispositif OMS a été utilisé dans 26 cas (76%). La réduction anatomique des tubérosités a été obtenue sur 28 (82%) radiographies post-opératoires immédiates. Au dernier recul nous avons 27 (79%) consolidations des tubérosités, mais 19 (56%) en position anatomique avec 4 (17%) migrations.



*Figure 2*

Radiographies face et profil de Lamy un an après la chirurgie : consolidation anatomique des tubérosités avec le système modulaire de latéralisation.

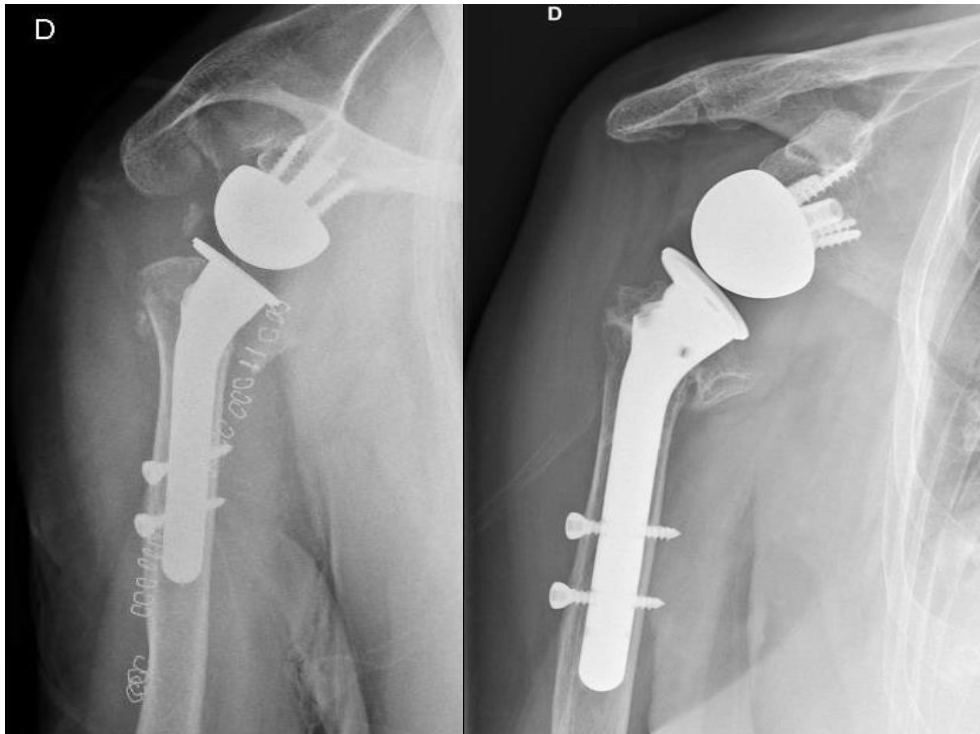


Figure 3

Radiographies face et profil trois jours et un an après la chirurgie : réduction anatomique post-opératoire des tubérosités et ostéolyse après un an (sans le système de latéralisation)

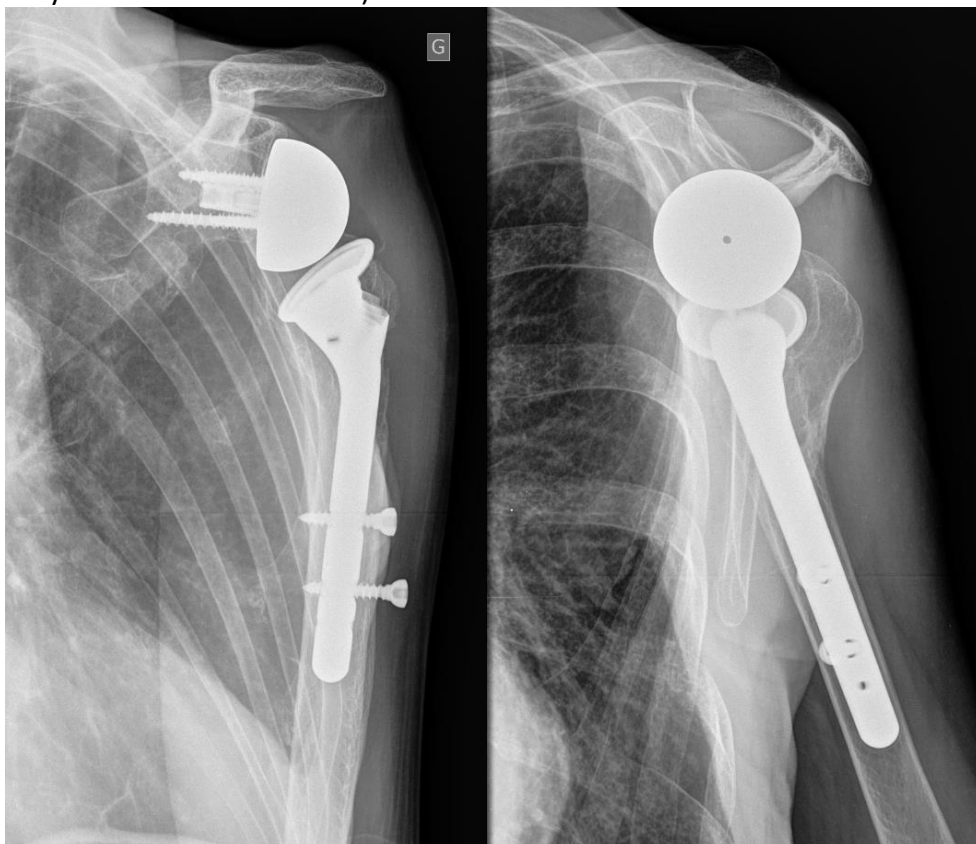


Figure 4

Radiographies face et profil un an après la chirurgie : consolidation non anatomique des tubérosités en position postérieure (sans le système de latéralisation).

Cliniquement, les AAA moyennes étaient de  $117^{\circ} \pm 24$  en EA,  $18^{\circ} \pm 18$  en RE et L2 (main-hanche, T7) en RI (cf. Tableau 1). Les scores fonctionnels moyens étaient de  $59 \pm 13$  pour le Constant ;  $28 \pm 17$  pour le DASH ;  $67 \pm 25$  pour le SSV. La douleur selon l'EVA a été évaluée respectivement à  $0,9 \pm 1$  et  $2,4 \pm 2,4$  au repos et à l'effort (cf. Tableau 1 et Graphique 7). Les principales complications que nous avons constatées étaient une lésion du nerf axillaire avec amyotrophie du deltoïde (voie trans-deltoïdienne), une paresthésie isolée ulnaire en cours de récupération au dernier recul et trois ablations de prothèse. Dans le premier cas d'ablation de matériel, un surdosage en Coumadine a entraîné un hématome, une reprise chirurgicale pour lavage puis une infection. Les deux autres ont été secondaires à une instabilité dans les deux mois post opératoire suivis d'une reprise chirurgicale et d'une infection.

Les deux groupes avec et sans dispositif OMS étaient comparables sur les paramètres suivants : âge, sexe, comorbidités (tabac, pathologies cardiovasculaires, diabète, IMC, score ASA, score Parker), score Neer. La réduction initiale des tubérosités semble être meilleure avec l'utilisation du dispositif OMS. Les tubérosités ont consolidé chez 24 (92 %) patients avec cage OMS contre 3 (37,5%) sans ( $p < 0,005$ ). Les résultats sont résumés dans le Tableau 2 et les Graphiques 1 à 6.

Sur l'analyse des résultats cliniques en fonction de la consolidation des tubérosités, nous avons observé une tendance à l'amélioration des AAA en rotation et des scores fonctionnels. Les AAA étaient avec consolidation tubérositaire de  $116^{\circ}$ ,  $19^{\circ}$ , L2 en EA, RE et RI contre  $119^{\circ}$ ,  $14^{\circ}$ , L4 avec ostéolyse (cf. Graphique 8). De la même manière, les scores cliniques étaient améliorés de façon non significative avec la consolidation des tubérosités (cf. Graphique 9). Les résultats sont résumés dans le Tableau 3.

Tableau 1- Résultats fonctionnels

<b>Variable</b>	<b>Moyenne ± écart type (plage)</b>
<b>Mobilité active</b>	
<b>Élévation antérieure</b>	117°±24 (70-160)
<b>Rotation externe</b>	18°±18 (-20-50)
<b>Rotation interne</b>	L2 (main-hanche, T7)
<b>Constant</b>	59 ±13 (36-83)
<b>Constant ajusté</b>	88 ±18 (54-112)
<b>DASH</b>	28±17 (0-57)
<b>EVA (repos)</b>	0,9±1 (0-3)
<b>SSV</b>	67±25 (20-100)

DASH : Disabilities of the Arm, Shoulder and Hand

EVA : Echelle Visuelle Analogique

SSV : Simple Shoulder Value



Tableau 2- Radiographies et résultats cliniques selon l'utilisation de la cage OMS

Variable	AVEC cage OMS (n=26)	SANS cage OMS (n=8)	p value
<b>Population</b>			
Age (années)	78±5 (69-91)	77±7 (63-85)	0,88
Homme (%)	5 (19%)	2 (25%)	1
Fumeur (%)	10 (38%)	2 (25%)	0,68
Diabétique (%)	8 (31%)	3 (38%)	1
Antécédent cardio vasculaire (%)	11 (42%)	3 (38%)	1
IMC	27±6 (17-44)	25±6 (16-37)	0,38
ASA	2.3±0,5 (1-3)	2.1±0,3 (2-3)	0,48
Score de Parker	8,4±1,2 (4-9)	8,4±0,7 (7-9)	0,92
<b>Chirurgie</b>			
Consolidation tubérosités (%)	<b>24 (92%)</b>	<b>3 (38%)</b>	<b>0,0035</b>
Neer 3 (%)	8 (31%)	2 (25%)	1
Réduction post opératoire des tubérosités (%)	23 (88%)	5 (63%)	0,13
<b>Suivi</b>			
<b>Mobilité active</b>			
Élévation antérieure	112±23 (70-160)	133±20 (90-160)	0,02
Rotation externe	16±19 (-20-50)	25±15 (0-45)	0,24
Rotation interne	L2 (main fesse-T8)	L2 (main hanche-T7)	0,78
Constant	58±14 (36-83)	60±7 (54-69)	0,77
Constant ajusté	86±19 (54-112)	92±10 (77-107)	0,45
DASH	26±18 (0-57)	35±9 (25-45)	0,24
EVA (repos)	0,9±1 (0-3)	0,8±0,7 (0-2)	0,81
SSV	61±22 (20-100)	69±14 (50-90)	0,48

OMS : Offset Modular System

IMC : Indice de Masse Corporelle

ASA : American Society of Anesthesiologists

DASH : Disabilities of the Arm, Shoulder and Hand

EVA : Echelle Visuelle Analogique

SSV : Simple Shoulder Value

Table 3- Résultats fonctionnels selon la consolidation des tubérosités

Variable	Consolidation des tubérosités (n=27)	Lyse des tubérosités (n=7)	p value
<b>Population</b>			
Age (années)	78±5 (69-91)	77±7 (63-85)	0.68
Homme (%)	15	43	0.13
Fumeur (%)	33	29	1
Diabétique (%)	33	29	1
Antécédent cardio vasculaire (%)	37	43	1
IMC	27 (17-44)	24 (16-34)	0.29
ASA	2.2 (1-3)	2.4 (2-3)	0.25
Score de Parker	8.3 (4-9)	8.7 (8-9)	0.44
<b>Chirurgie</b>			
Cage (%)	89	29	<b>0.004</b>
Neer 3 (%)	33	14	0.64
Réduction post opératoire des tubérosités (%)	85	72	0.58
<b>Suivi</b>			
<b>Mobilité active</b>			
Élévation antérieure	116±22 (75-160)	119±29 (70-160)	0.85
Rotation externe	19±19 (-20-50)	14±16 (0-40)	0.46
Rotation interne	L2 (S1-T7)	L4 (hand hip-T10)	0.28
Constant	59±13 (36-83)	57±11 (38-69)	0.72
Constant ajusté	88±18 (55-112)	85±17 (54-107)	0.69
DASH	26±16 (0-57)	34±17 (5-57)	0.32
EVA (repos)	0.9±1 (0-3)	1±0.8 (0-2)	0.85
SSV	63±20 (30-100)	60±25 (20-90)	0.77

OMS : Offset Modular System

IMC : Indice de Masse Corporelle

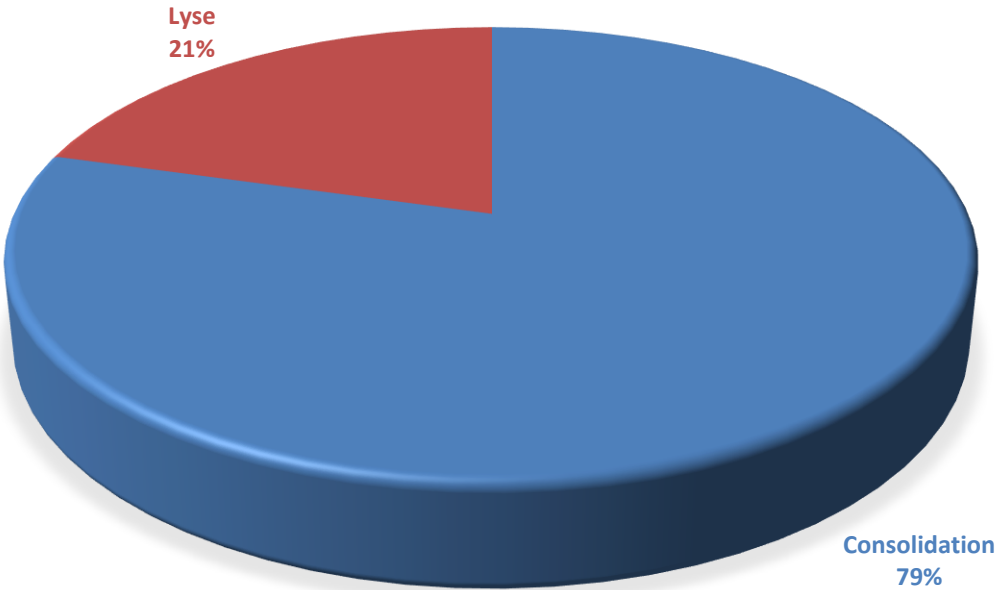
ASA : American Society of Anesthesiologists

DASH : Disabilities of the Arm, Shoulder and Hand

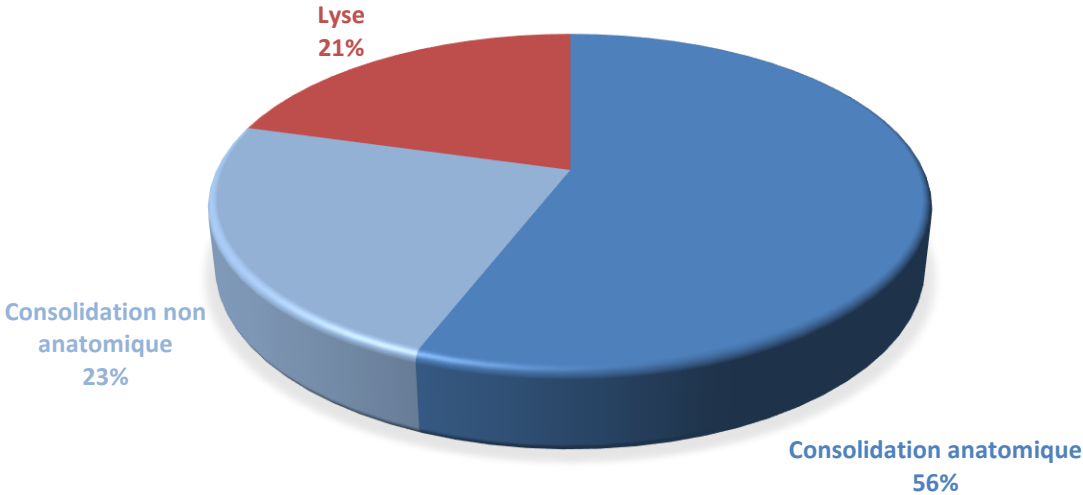
EVA : Echelle Visuelle Analogique

SSV : Simple Shoulder Value

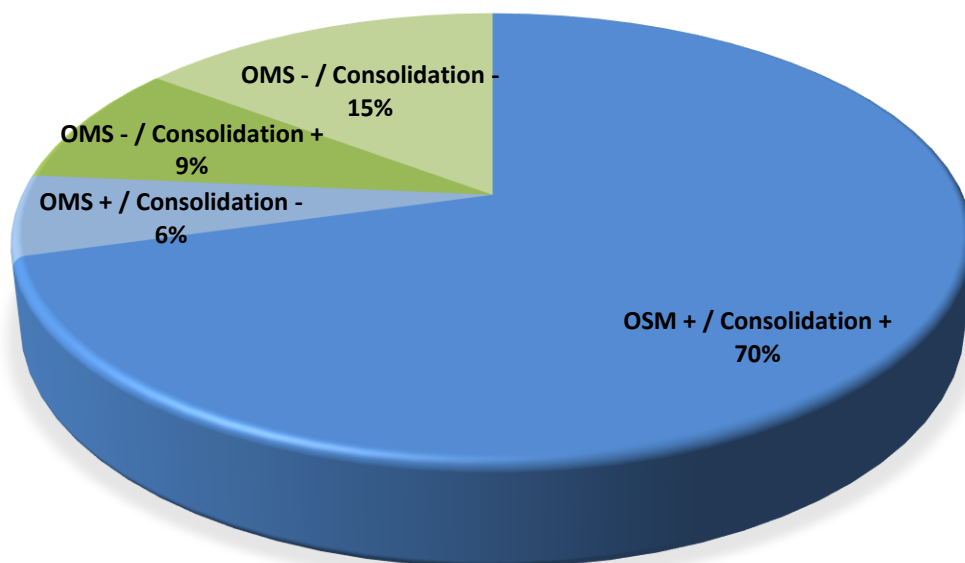
Graphique 1 – Consolidation et lyse tubérositaire dans toute la population



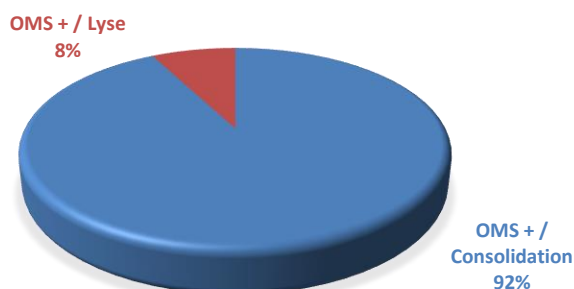
Graphique 2 – Consolidation anatomique, consolidation non anatomique et lyse des tubérosités dans toute la population



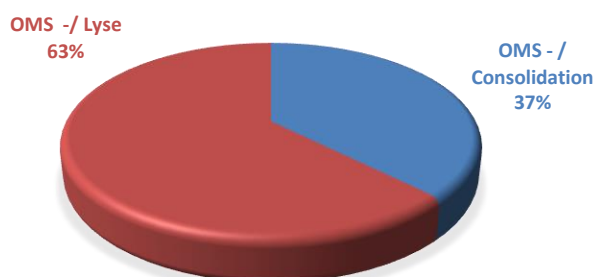
Graphique 3 – Consolidation et lyse des tubérosités en fonction de l'utilisation du dispositif OMS dans toute la population



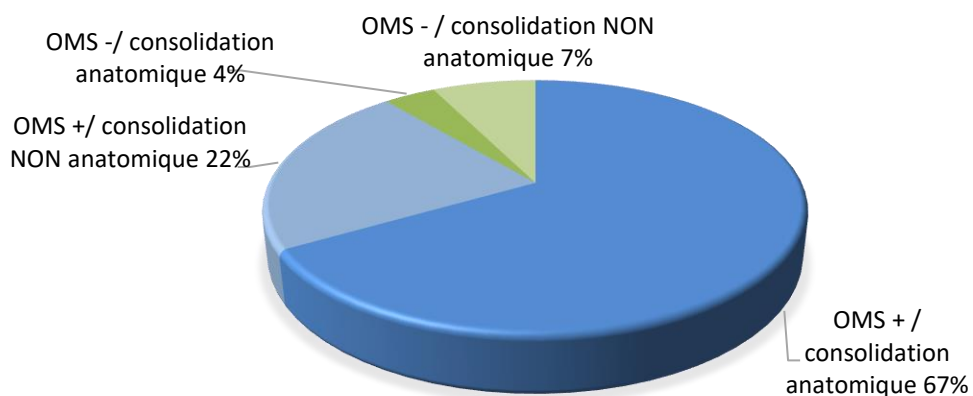
Graphique 4 – Consolidation et lyse des tubérosités dans la population OMS +



Graphique 5 – Consolidation et lyse des tubérosités dans la population OMS -



Graphique 6 – Consolidation anatomique et non anatomique en fonction de l'utilisation du dispositif OMS dans la population tubérosités consolidées

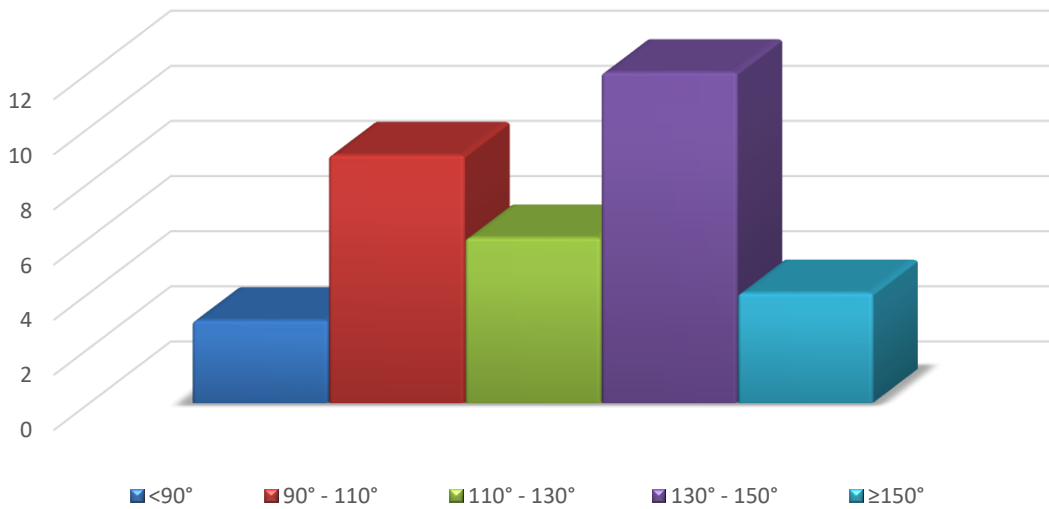


Graphique 7 – Répartition de la mobilité en élévation antérieure active, rotation externe et rotation interne dans l'ensemble de la population

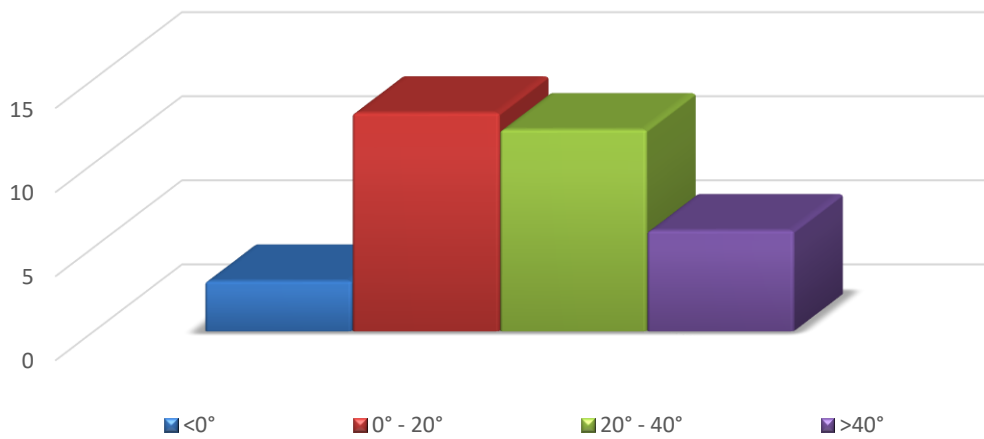
HH : main - hanche

HB : main - fesse

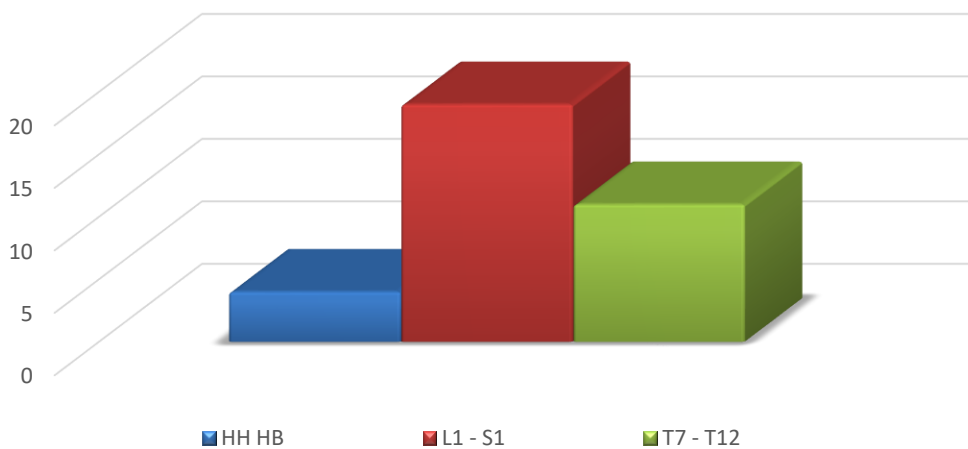
### Elevation antérieure active



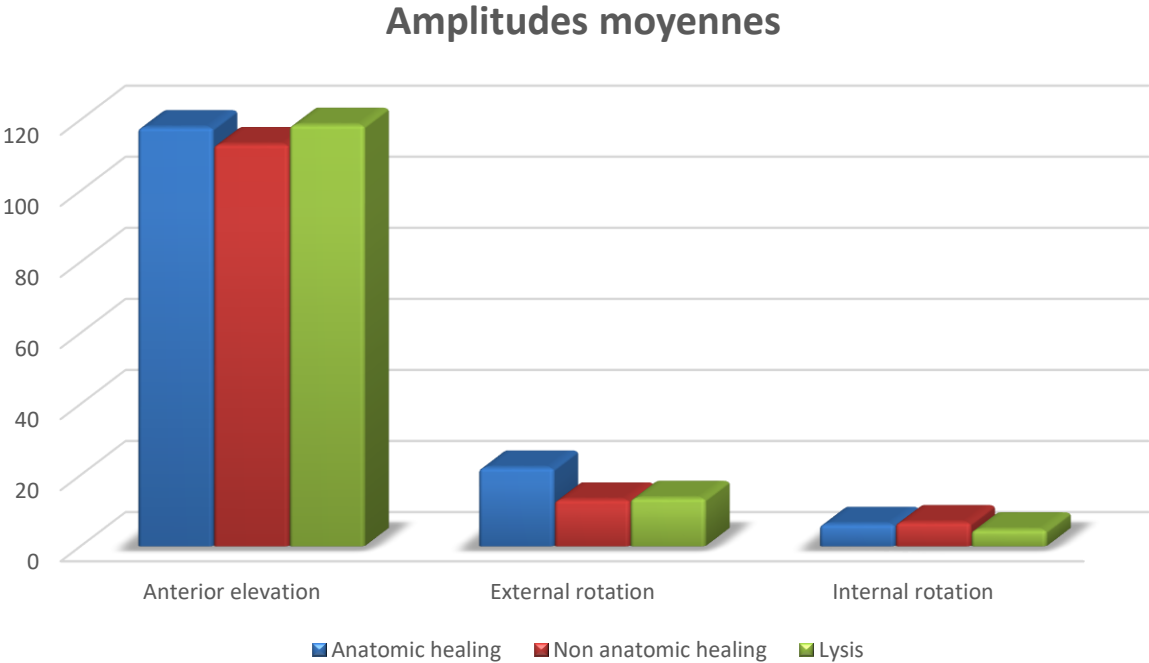
### Rotation externe



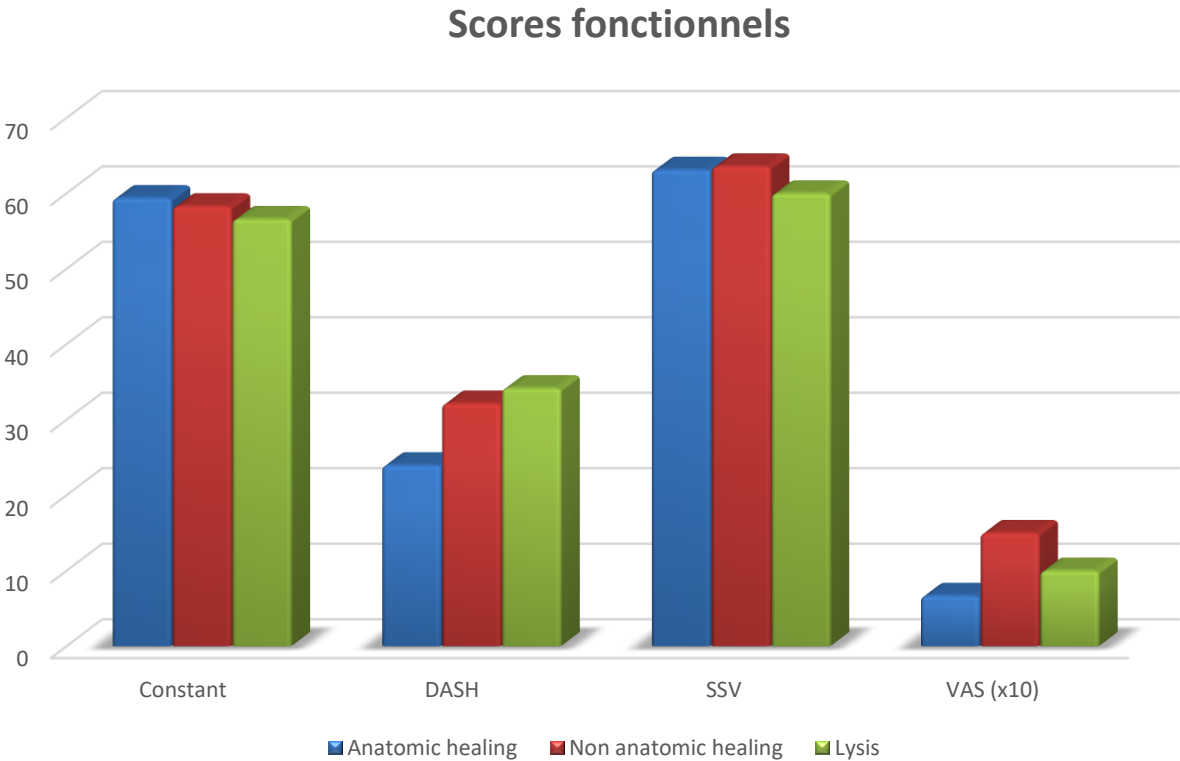
### Rotation interne



Graphique 8 – Amplitudes moyenne en fonction de la consolidation des tubérosités



Graphique 9 – Scores fonctionnels moyens en fonction de la consolidation des tubérosités



## DISCUSSION

---

Nous montrons dans cette étude que l'utilisation du dispositif OMS améliore la consolidation des tubérosités autour de la PTEI. Il s'agit de la première étude à analyser spécifiquement la consolidation des tubérosités à l'aide d'un dispositif OMS avec greffe osseuse.

La consolidation des tubérosités dans cette série est de 79% (56% en position anatomique et 23% en position non anatomique), dans l'ensemble de la population. Si nous analysons uniquement les patients avec l'utilisation du dispositif OMS, la consolidation des tubérosités augmente à 92% et approche ainsi celle de la série Boileau [10] avec l'utilisation de la prothèse Aequalis®-Reversed Fracture (Tornier Wright). Au contraire, l'absence d'utilisation du dispositif OMS réduit le taux global de consolidation des tubérosités ainsi que le taux de consolidation anatomique. Il y a donc, avec l'utilisation du dispositif OMS, une amélioration à la fois de la consolidation globale des tubérosités, mais aussi, de la consolidation anatomique versus non anatomique des tubérosités.

Notre étude n'a pas trouvé d'amélioration significative des AAA et des scores cliniques associées à la consolidation des tubérosités, cependant Boileau et Gallinet ont déjà démontrés ces résultats [10,7]. Cela peut être expliqué en raison du faible nombre de patients sans le dispositif OMS. Cependant, l'utilisation de la cage OMS montre une tendance à améliorer les résultats fonctionnels dans notre étude. Un autre avantage de la consolidation des tubérosités est d'éviter les complications après PTEI en traumatologie. Boileau montre que la résection ou lyse tubérositaire entraîne un taux élevé de complications, en particulier jusqu'à 40% de luxations [10]. De la même manière que la réinsertion du subscapulaire dans les PTEI pour omarthrose excentrée conduit à une meilleure rotation interne et à une diminution des complications telles que les luxations, on peut supposer que la consolidation des tubérosités conduit au même résultat en traumatologie [17-20].

Les résultats cliniques dans notre étude sont très proches des résultats du symposium de la Sofcot de 2016, qui retrouvent des AAA de 115° en EA, 17° en RE et S1 en RI. Les scores fonctionnels sont également proches avec un Constant à 57 et SSV à 70% dans le symposium [21] (cf. Tableau 4).

Dans notre étude, nous n'observons que peu de notch. Cela peut s'expliquer par le court délai de suivi de nos patients. En effet, Cazeneuve [22] montre que le temps moyen d'apparition

est de 2 ans pour les encoches de grade 1 et qu'elles sont évolutives dans 50% des cas. Cela peut également s'expliquer par le design de la prothèse et le positionnement bas de la glénosphère déjà tiltée de 10°. Nous utilisons une tige avec un angle cervico-diaphysaire de 145° qui est moins agressif sur le pilier de l'omoplate qu'un angle plus horizontal comme cela a été décrit par Grammont (155°) [23,24].

Le descellement huméral est une complication rare [25]. Notre seul cas de descellement aseptique huméral peut s'expliquer par l'utilisation d'une tige humérale verrouillée alors que la fracture initiale montrait une comminution métaphysaire. Nous pensons qu'il faut utiliser une tige cimentée lorsqu'il existe une telle comminution métaphysaire ou une extension diaphysaire de la fracture. En revanche, en dehors de ces cas particuliers, l'utilisation d'une tige verrouillée peut améliorer la consolidation des tubérosités en évitant l'effet de nécrose osseuse autour du ciment [26]. Un autre avantage à l'utilisation de la tige verrouillée est de faciliter le positionnement en hauteur sous contrôle scopique, qui reste un moment difficile de cette chirurgie en raison de la perte des repères métaphysaires lorsque les tubérosités sont comminutives. Cela rend également la chirurgie de révision moins traumatique lorsque l'implant huméral doit être retiré.

Nous pensons que l'utilisation du dispositif OMS permet aussi d'augmenter l'offset huméral en évitant une consolidation trop médiale des tubérosités. Cela permet une meilleure tension sur les tendons infra-épineux et subscapulaire, en particulier par la possibilité d'utiliser trois tailles différentes de dispositif OMS pour ajuster la latéralisation des tubérosités. Il a été démontré que l'utilisation d'une tige humérale latéralisée augmente la stabilité des PTEI sur omarthrose avec un faible taux de luxation, même sans réinsertion du subscapulaire [17]. Il est certain que la consolidation des tubérosités réduit le taux de luxation puisque lors de l'excision des tubérosité, Cazeneuve retrouve un taux de luxation élevé à 11% [27].

Le taux moyen de consolidation des tubérosités est de 79% dans notre étude et d'environ 70% pour Jain dans sa méta-analyse [28]. Nous pouvons expliquer cette amélioration de la consolidation par l'utilisation de la cage, une bonne technique de suture, et le design de l'implant avec verrouillage diaphysaire et métaphyse non encombrante recouverte d'hydroxyapatite bien adaptée à la traumatologie [1,29-31]. La conception de cet implant répond aux critères définis par Boileau en traumatologie avec l'avantage d'éviter une consolidation médiale des tubérosités suite à la lyse de la greffe par un excès de pression sur celle-ci. Le dispositif OMS améliore également la stabilité de la greffe et donc sa consolidation.



Tableau 4 - Tableau comparatif des études récentes

Études	Population (PdV) <sup>1</sup>	Consolidation tubéreuse	EAA	RE	RI	CMS <sup>2</sup>	Complications
<i>Notre étude</i>	<b>37</b> (26%)	<b>79%</b> - 56% A <sup>3</sup> - 23% NA <sup>4</sup>	<b>117°</b> ± 24	<b>18°</b> ± 18	<b>L2</b>	<b>59</b> ± 13	16,2% - 3 infections (2 luxations) - 1 paralysie axillaire - 1 paresthésie ulnaire - 1 descellement huméral
<i>Sofcot [21]</i>	<b>420</b> (53%)	<b>71%</b> - 57% A - 14% NA	<b>115°</b> ± 29	<b>17°</b> ± 19	<b>S1</b>	<b>57</b> ± 15	- 3,5% descellement huméral - 3,5% de descellement glénoïdien - 2,5% de luxations
<i>Gallinet 2013 [7]</i>	<b>27<sup>5</sup></b> (23%)	<b>93%</b> - 66% A - 27% NA	<b>117°</b>	<b>15°</b>	<b>L4</b>	<b>60</b>	7,5% - 2 infections - 1 luxation - 1 lymphœdème
<i>Torrens 2018 [32]</i>	<b>41</b> (13%)	<b>90% (TDM)</b> - 68% A - 22% NA	<b>6,6</b> Points	<b>5,3</b> Points	<b>5,4</b>	<b>60,7</b> ± 9,9	- 1 luxation - 14,6% notch
<i>Reuther 2018 [33]</i>	<b>81</b> (?)	<b>86%</b> - 46% A - 40% NA	<b>129°</b> ± 31	<b>16°</b> ± 15	<b>73</b> ± 18	<b>61</b> ± 13	- 7 notch - 1 fracture - 1 paresthésie radiale - 1 hématome - 0 infection ou luxation
<i>Jain 2018 [28]</i>	<b>313</b> (18%)	<b>70,5%</b>	<b>134°</b> CT <sup>6</sup>	<b>28°</b> CT	<b>30°</b> CT	<b>63,5</b> CT	- 7 infections - 8 paralysies nerveuses (1 radiale, 1 ulnaire, 6 paresthésies transitoires)
<i>Méta-analyse</i>			<b>112°</b> NCT <sup>7</sup>	<b>8°</b> NCT	<b>21°</b> NCT	<b>56,6</b> NCT	- 2 luxations - 2 fractures - 2 hématomes - 1 lymphœdème
<i>Boileau 2018 [10]</i>	<b>38</b> (31%)	<b>89%</b> - 84% A - 5% NA	<b>135°</b> ± 29	<b>24°</b> ± 14	<b>L4</b>	<b>64</b> ± 15	- 1 hématome - 1 embolie pulmonaire - 0 infection ou luxation

<sup>1</sup> PdV : perdus de vue

<sup>2</sup> CMS : Score de Constant-Murley

<sup>3</sup> A : consolidation anatomique des tubérosités

<sup>4</sup> NA : consolidation non anatomique des tubérosités

<sup>5</sup> 41 patients inclus en deux groupes : 27 avec ostéosuture des tubérosités versus 14 avec excision

<sup>6</sup> CT : consolidation des tubérosités

<sup>7</sup> NCT : non consolidation des tubérosités

## CONCLUSION

---

Dans cette étude [34] nous avons observé sur le plan radiographique une amélioration significative de la consolidation des tubérosités avec l'utilisation du dispositif OMS et de la greffe osseuse. Cette consolidation se fait de façon plus anatomique avec l'utilisation de la cage.

Sur le plan clinique, on observe une tendance à l'amélioration des rotations externes et internes ainsi que des scores de Constant, DASH et SSV. Bien que non significative dans notre étude, cette amélioration clinique est bien documentée par de nombreuses études récentes avec amélioration des mobilités, des scores fonctionnels et diminution du taux de complications (luxations et descellement huméral).

Nous démontrons que l'utilisation d'un implant dédié à la traumatologie est bénéfique, mais la greffe doit être fixée sur la prothèse avec une cage ou un autre système puisqu'elle en augmente la stabilité et permet une meilleure consolidation des tubérosités.

Cette étude rétrospective présentait des biais liés aux perdus de vues et à la différence d'effectifs entre les deux groupes. Elle devrait être poursuivie avec un plus grand nombre de patients et un suivi plus long afin d'évaluer les résultats cliniques.

## BIBLIOGRAPHIE

---

- [1] Boileau P, Winter M, Cikes A, Han Y, Carles M, Walch G, et al. Can surgeons predict what makes a good hemiarthroplasty for fracture? *J Shoulder Elbow Surg* 2013;22:1495–506. <https://doi.org/10.1016/j.jse.2013.04.018>.
- [2] Clavert P, Adam P, Bevort A, Bonnomet F, Kempf J-F. Pitfalls and complications with locking plate for proximal humerus fracture. *J Shoulder Elbow Surg* 2010;19:489–94. <https://doi.org/10.1016/j.jse.2009.09.005>.
- [3] Jost B, Spross C, Grehn H, Gerber C. Locking plate fixation of fractures of the proximal humerus: analysis of complications, revision strategies and outcome. *J Shoulder Elbow Surg* 2013;22:542–9. <https://doi.org/10.1016/j.jse.2012.06.008>.
- [4] Sebastia-Forcada E, Lizaur-Utrilla A, Cebrian-Gomez R, Miralles-Muñoz FA, Lopez-Prats FA. Outcomes of Reverse Total Shoulder Arthroplasty for Proximal Humeral Fractures: Primary Arthroplasty Versus Secondary Arthroplasty After Failed Proximal Humeral Locking Plate Fixation. *J Orthop Trauma* 2017;31:e236–40. <https://doi.org/10.1097/BOT.0000000000000858>.
- [5] Gallinet D, Clappaz P, Garbuio P, Tropet Y, Obert L. Three or four parts complex proximal humerus fractures: hemiarthroplasty versus reverse prosthesis: a comparative study of 40 cases. *Orthop Traumatol Surg Res OTSR* 2009;95:48–55. <https://doi.org/10.1016/j.otsr.2008.09.002>.
- [6] Ohl X, Bonnevalle N, Gallinet D, Ramdane N, Valenti P, Decroocq L, et al. How the greater tuberosity affects clinical outcomes after reverse shoulder arthroplasty for proximal humeral fractures. *J Shoulder Elbow Surg* 2018;27:2139–44. <https://doi.org/10.1016/j.jse.2018.05.030>.
- [7] Gallinet D, Adam A, Gasse N, Rochet S, Obert L. Improvement in shoulder rotation in complex shoulder fractures treated by reverse shoulder arthroplasty. *J Shoulder Elbow Surg* 2013;22:38–44. <https://doi.org/10.1016/j.jse.2012.03.011>.
- [8] Uzer G, Yildiz F, Batar S, Binlaksar R, Elmadag M, Kus G, et al. Does grafting of the tuberosities improve the functional outcomes of proximal humeral fractures treated with reverse shoulder arthroplasty? *J Shoulder Elbow Surg* 2017;26:36–41. <https://doi.org/10.1016/j.jse.2016.05.005>.

- [9] Garofalo R, Flanagan B, Castagna A, Lo EY, Krishnan SG. Reverse shoulder arthroplasty for proximal humerus fracture using a dedicated stem: radiological outcomes at a minimum 2 years of follow-up-case series. *J Orthop Surg* 2015;10:129. <https://doi.org/10.1186/s13018-015-0261-1>.
- [10] Boileau P, Alta TD, Decroocq L, Sirveaux F, Clavert P, Favard L, et al. Reverse shoulder arthroplasty for acute fractures in the elderly: is it worth reattaching the tuberosities? *J Shoulder Elbow Surg* 2019;28:437–44. <https://doi.org/10.1016/j.jse.2018.08.025>.
- [11] Levy JC, Badman B. Reverse shoulder prosthesis for acute four-part fracture: tuberosity fixation using a horseshoe graft. *J Orthop Trauma* 2011;25:318–24. <https://doi.org/10.1097/BOT.0b013e3181f22088>.
- [12] Neer CS. Displaced proximal humeral fractures. I. Classification and evaluation. *J Bone Joint Surg Am* 1970;52:1077–89.
- [13] Kelly JD, Humphrey CS, Norris TR. Optimizing glenosphere position and fixation in reverse shoulder arthroplasty, Part One: The twelve-mm rule. *J Shoulder Elbow Surg* 2008;17:589–94. <https://doi.org/10.1016/j.jse.2007.08.013>.
- [14] Murachovsky J, Ikemoto RY, Nascimento LGP, Fujiki EN, Milani C, Warner JJP. Pectoralis major tendon reference (PMT): a new method for accurate restoration of humeral length with hemiarthroplasty for fracture. *J Shoulder Elbow Surg* 2006;15:675–8. <https://doi.org/10.1016/j.jse.2005.12.011>.
- [15] Boileau P, Krishnan SG, Tinsi L, Walch G, Coste JS, Molé D. Tuberosity malposition and migration: reasons for poor outcomes after hemiarthroplasty for displaced fractures of the proximal humerus. *J Shoulder Elbow Surg* 2002;11:401–12.
- [16] Sirveaux F, Navez G, Roche O, Molé D, Williams MD. Reverse Prosthesis for Proximal Humerus Fracture, Technique and Results: *Tech Shoulder Elb Surg* 2008;9:15–22. <https://doi.org/10.1097/BTE.0b013e31815dca3c>.
- [17] Friedman RJ, Flurin P-H, Wright TW, Zuckerman JD, Roche CP. Comparison of reverse total shoulder arthroplasty outcomes with and without subscapularis repair. *J Shoulder Elbow Surg* 2017;26:662–8. <https://doi.org/10.1016/j.jse.2016.09.027>.
- [18] Chalmers PN, Rahman Z, Romeo AA, Nicholson GP. Early dislocation after reverse total shoulder arthroplasty. *J Shoulder Elbow Surg* 2014;23:737–44. <https://doi.org/10.1016/j.jse.2013.08.015>.

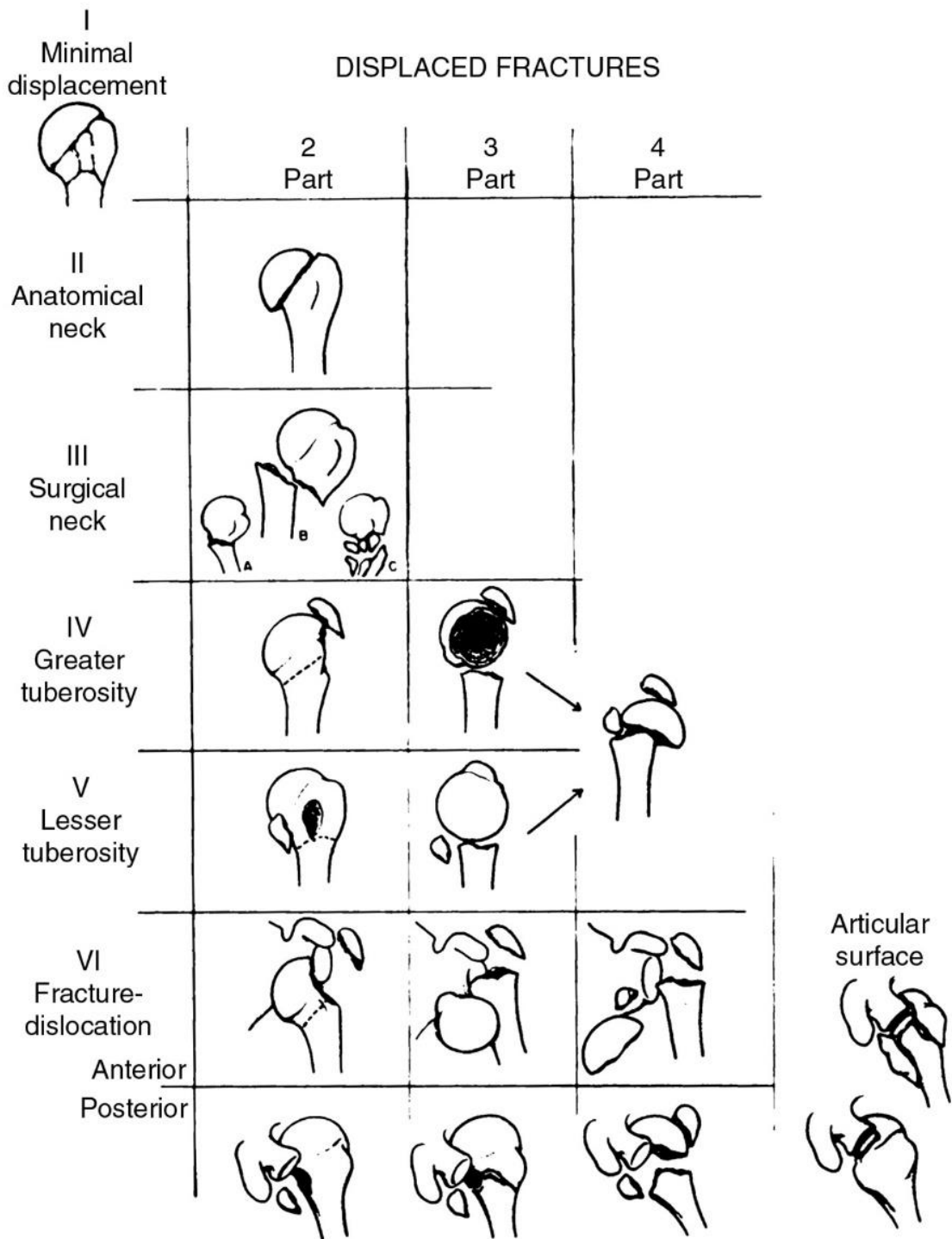
- [19] Cheung EV, Sarkissian EJ, Sox-Harris A, Comer GC, Saleh JR, Diaz R, et al. Instability after reverse total shoulder arthroplasty. *J Shoulder Elbow Surg* 2018;27:1946–52. <https://doi.org/10.1016/j.jse.2018.04.015>.
- [20] Matthewson G, Kooner S, Kwapisz A, Leiter J, Old J, MacDonald P. The effect of subscapularis repair on dislocation rates in reverse shoulder arthroplasty: a meta-analysis and systematic review. *J Shoulder Elbow Surg* 2019;28:989–97. <https://doi.org/10.1016/j.jse.2018.11.069>.
- [21] Gallinet D, Cazeneuve J-F, Boyer E, Menu G, Obert L, Ohl X, et al. Reverse shoulder arthroplasty for recent proximal humerus fractures: Outcomes in 422 cases. *Orthop Traumatol Surg Res OTSR* 2019;105:805–11. <https://doi.org/10.1016/j.otsr.2019.03.019>.
- [22] Cazeneuve J-F, Cristofari DJ. Delta III reverse shoulder arthroplasty: radiological outcome for acute complex fractures of the proximal humerus in elderly patients. *Orthop Traumatol Surg Res OTSR* 2009;95:325–9. <https://doi.org/10.1016/j.otsr.2009.03.018>.
- [23] de Wilde LF, Poncet D, Middernacht B, Ekelund A. Prosthetic overhang is the most effective way to prevent scapular conflict in a reverse total shoulder prosthesis. *Acta Orthop* 2010;81:719–26. <https://doi.org/10.3109/17453674.2010.538354>.
- [24] Erickson BJ, Frank RM, Harris JD, Mall N, Romeo AA. The influence of humeral head inclination in reverse total shoulder arthroplasty: a systematic review. *J Shoulder Elbow Surg* 2015;24:988–93. <https://doi.org/10.1016/j.jse.2015.01.001>.
- [25] Ascione F, Domos P, Guarrella V, Chelli M, Boileau P, Walch G. Long-term humeral complications after Grammont-style reverse shoulder arthroplasty. *J Shoulder Elbow Surg* 2018;27:1065–71. <https://doi.org/10.1016/j.jse.2017.11.028>.
- [26] Levy JC. Avoiding Cement Bone Necrosis Effect on Tuberosity Healing: The “Black-and-Tan” Technique. *Tech Shoulder Elb Surg* 2013;14:81–4. <https://doi.org/10.1097/01.bte.0000432844.49786.47>.
- [27] Cazeneuve JF, Cristofari D-J. The reverse shoulder prosthesis in the treatment of fractures of the proximal humerus in the elderly. *J Bone Joint Surg Br* 2010;92:535–9. <https://doi.org/10.1302/0301-620X.92B4.22450>.
- [28] Jain NP, Mannan SS, Dharmarajan R, Rangan A. Tuberosity healing after reverse shoulder arthroplasty for complex proximal humeral fractures in elderly patients-does it improve outcomes? A systematic review and meta-analysis. *J Shoulder Elbow Surg* 2019;28:e78–91. <https://doi.org/10.1016/j.jse.2018.09.006>.

- [29] Frankle MA, Ondrovic LE, Markee BA, Harris ML, Lee WE. Stability of tuberosity reattachment in proximal humeral hemiarthroplasty. *J Shoulder Elbow Surg* 2002;11:413–20.
- [30] Krishnan SG, Reineck JR, Bennion PD, Feher L, Burkhead WZ. Shoulder arthroplasty for fracture: does a fracture-specific stem make a difference? *Clin Orthop* 2011;469:3317–23. <https://doi.org/10.1007/s11999-011-1919-6>.
- [31] Li F, Zhu Y, Lu Y, Liu X, Wu G, Jiang C. Hemiarthroplasty for the treatment of complex proximal humeral fractures: does a trabecular metal prosthesis make a difference? A prospective, comparative study with a minimum 3-year follow-up. *J Shoulder Elbow Surg* 2014;23:1437–43. <https://doi.org/10.1016/j.jse.2014.04.017>.
- [32] Torrens C, Alentorn-Geli E, Mingo F, Gamba C, Santana F. Reverse shoulder arthroplasty for the treatment of acute complex proximal humeral fractures: Influence of greater tuberosity healing on the functional outcomes. *J Orthop Surg Hong Kong* 2018;26:2309499018760132. <https://doi.org/10.1177/2309499018760132>.
- [33] Reuther F, Petermann M, Stangl R. Reverse Shoulder Arthroplasty in Acute Fractures of the Proximal Humerus: Does Tuberosity Healing Improve Clinical Outcomes? *J Orthop Trauma* 2019;33:e46–51. <https://doi.org/10.1097/BOT.0000000000001338>.
- [34] Fortané T, Beaudouin E, Lateur G, Giraudo P, Boudhissa M, Kerschbaumer G, Tonetti J. Tuberosity healing in reverse shoulder arthroplasty in traumatology: use of an offset modular system with bone graft. *Orthop Traumatol Surg Res OTSR* 2020.

# ANNEXES

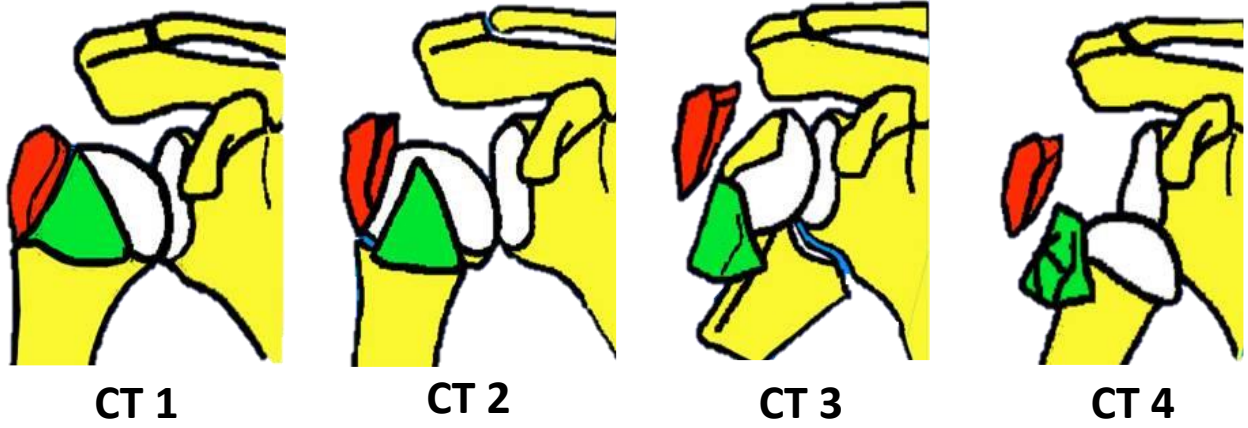
## Annexe 1 - Classification de Neer

Neer CS. Displaced proximal humeral fractures. I. Classification and evaluation. *J Bone Joint Surg Am* 1970;52:1077-89.



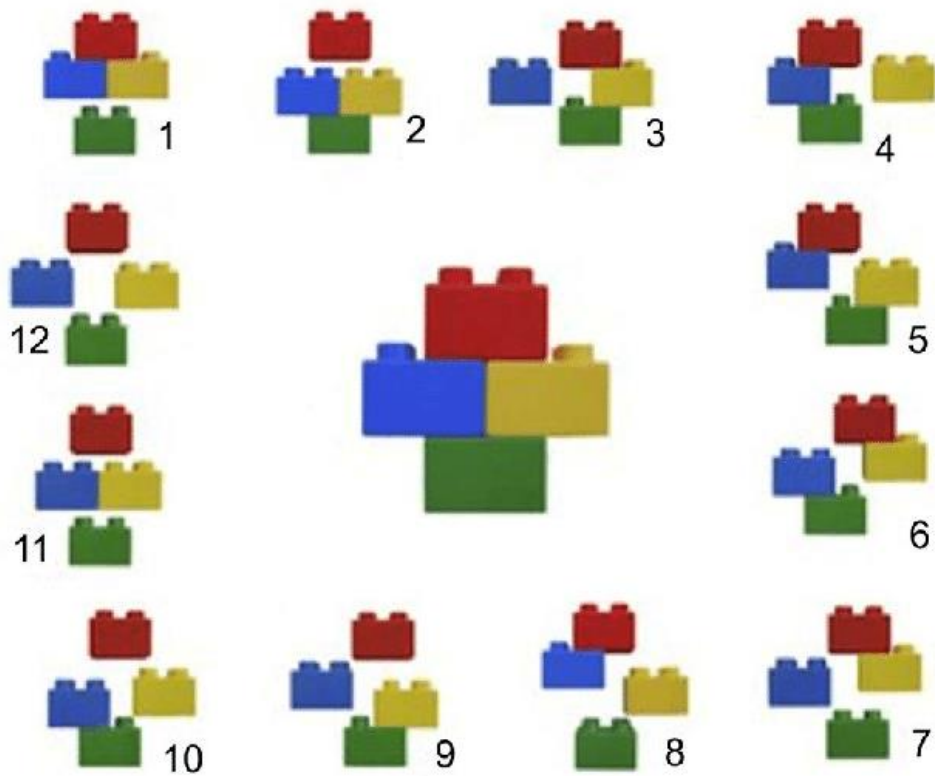
## Annexe 2 - Classification de Duparc

<http://www.fascicules.fr/data/consulter/orthopedie-polycopie-pr-lerat-02-membre-superieur.pdf>  
Consulté le 15/03/2020



## Annexe 3 - Classification de Hertel

Hertel R, Hempfing A, Stiehler M, Leunig M. Predictors of humeral head ischemia after intracapsular fracture of the proximal humerus. *J Shoulder Elbow Surg* 2004;13:427-33.









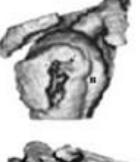














## Annexe 4 - Classification de Edelson

Edelson G, Kelly I, Vigder F, Reis ND. A three-dimensional classification for fractures of the proximal humerus. *J Bone Joint Surg Br* 2004;86:413–25.

A THREE-DIMENSIONAL CLASSIFICATION FOR FRACTURES OF THE PROXIMAL HUMERUS

	2 Part	3 Part	Shield fracture		Isolated greater tuberosity
<i>Valgus</i>				<i>Shield-fracture variants</i>	
<i>Varus</i>				 4-Part	
<i>Neutral</i>				 Shattered shield	
Fracture dislocation <i>Anterior</i> (illustrated) <i>Posterior</i> (not illustrated)				 Head split	

## Score de Constant

D'après Constant CR, Murley AHG. *A clinical method of functional assessment of the shoulder*. Clin Orthop Relat Res 1987;(214):160-4. Traduction de M. Dougados, avec son aimable autorisation.

### ► Fiche de recueil des résultats

Nom :		Date :				
Prénom :		Médecin traitant :				
Date de naissance :		Médecin prescripteur :				
Date				Début	Milieu	Fin
Douleur (total sur 15 points)	A. Échelle verbale 0 = intolérable 5 = moyenne 10 = modérée 15 = aucune					
	B. Échelle algométrique Soustraire le chiffre obtenu du nombre 15 0 _____ 15 Absence de douleur _____ douleur sévère					
	<b>Total</b>	<b>A + B / 2 (/15)</b>				
Niveau d'activités quotidiennes (total sur 10 points)	Activités professionnelles/ occupationnelles	travail impossible ou non repris	0 point			
		gêne importante	1 point			
		gêne moyenne	2 points			
		gêne modérée	3 points			
		aucune gêne	4 points			
	Activités de loisirs	impossible	0 point ;	gêne modérée	3 points	
		gêne importante	1 point ;	aucune gêne	4 points	
		gêne moyenne	2 points			
	Gêne dans le sommeil exemple : aux changements de position	douleurs insomniantes	0 point			
		gêne modérée	1 point			
		aucune gêne	2 points			
Niveau de travail avec la main (total sur 10 points)	À quelle hauteur le patient peut-il utiliser sa main sans douleur et avec une force suffisante ?	taille	2 points ;	cou	6 points	
		xiphoïde	4 points ;	tête	8 points	
				au dessus de la tête	10 points	
Mobilité (total sur 40 points)	Antépulsion (total / 10)	0°-30°	0 point	91°-120°	6 points	
		31°-60°	2 points	121°-150°	8 points	
		61°-90°	4 points	>150°	10 points	
	Abduction (total / 10)	0°-30°	0 point	91°-120°	6 points	
		31°-60°	2 points	121°-150°	8 points	
61°-90°		4 points	< 150°	10 points		
Rotation latérale (total / 10)	main derrière la tête, coude en avant	2 points				
	main derrière la tête, coude en arrière	4 points				
	main sur la tête, coude en avant	6 points				
	main sur la tête, coude en arrière	8 points				
	élévation complète depuis le sommet de la tête	10 points				
Rotation médiale (total / 10)	dos de la main niveau fesse	2 points				
	dos de la main niveau sacrum	4 points				
	dos de la main niveau L3	6 points				
	dos de la main niveau T12	8 points				
	dos de la main niveau T7-T8	10 points				
Force musculaire (total sur 25 points)	Abduction isométrique (élévation antéro-latérale de 90° dans le plan de l'omoplate)	si 90° n'est pas atteint en actif	0 point			
		si maintien de 5 s, par 500g	1 point			
Total (total sur 100 points)	Valeur absolue (en points/100)					
	Valeur pondérée (%)					

**Tableau 1** : Valeur fonctionnelle normale de l'épaule selon l'indice de Constant en fonction de l'âge et du sexe.

Âge	Hommes			Femmes		
	Droit	Gauche	Moyenne	Droit	Gauche	Moyenne
21/30	97	99	98	98	96	97
31/40	97	90	93	90	91	90
41/50	86	96	92	85	78	80
51/60	94	87	90	75	71	73
61/70	83	83	83	70	61	70
71/80	76	73	75	71	64	69
81/90	70	61	66	65	64	64
91/100	60	54	56	58	50	52

## Quick DASH

Veillez évaluer vos possibilités d'effectuer les activités suivantes au cours des 7 derniers jours en entourant le chiffre placé sous la réponse appropriée

	Aucune difficulté	Difficulté légère	Difficulté moyenne	Difficulté importante	Impossible
1. Dévisser un couvercle serré ou neuf	1	2	3	4	5
2. Effectuer des tâches ménagères lourdes (nettoyage des sols ou des murs)	1	2	3	4	5
3. Porter des sacs de provisions ou une mallette	1	2	3	4	5
4. Se laver le dos	1	2	3	4	5
5. Couper la nourriture avec un couteau	1	2	3	4	5
6. Activités de loisir nécessitant une certaine force ou avec des chocs au niveau de l'épaule du bras ou de la main. (bricolage, tennis, golf, etc..)	1	2	3	4	5

	Pas du tout	Légèrement	Moyennement	Beaucoup	Extrêmement
7. Pendant les 7 derniers jours, à quel point votre épaule, votre bras ou votre main vous a-t-elle gêné dans vos relations avec votre famille, vos amis ou vos voisins ? (entourez une seule réponse)	1	2	3	4	5

	Pas du tout limité	Légèrement limité	Moyennement limité	Très limité	Incapable
8. Avez-vous été limité dans votre travail ou une de vos activités quotidiennes habituelles en raison de problèmes à votre épaule, votre bras ou votre main?	1	2	3	4	5


Veillez évaluer la sévérité des symptômes suivants durant les 7 derniers jours. (entourez une réponse sur chacune des lignes)

	Aucune	Légère	Moyenne	Importante	Extrême
9. Douleur de l'épaule, du bras ou de la main	1	2	3	4	5
10. Picotements ou fourmillements douloureux de l'épaule, du bras ou de la main	1	2	3	4	5

	Pas du tout perturbé	Un peu perturbé	Moyennement perturbé	Très perturbé	Tellement perturbé que je ne peux pas dormir
11. Pendant les 7 derniers jours, votre sommeil a-t-il été perturbé par une douleur de votre épaule, de votre bras ou de votre main ? (entourez une seule réponse)	1	2	3	4	5

Le score QuickDASH n'est pas valable s'il y a plus d'une réponse manquante.

Calcul du score du QuickDASH = ( [somme des n réponses] - 1 ) X 25, où n est égal au nombre de réponses.



## **SERMENT D'HIPPOCRATE**

*En présence des Maîtres de cette Faculté, de mes chers condisciples et devant l'effigie d'HIPPOCRATE,*

*Je promets et je jure d'être fidèle aux lois de l'honneur et de la probité dans l'exercice de la Médecine.*

*Je donnerai mes soins gratuitement à l'indigent et n'exigerai jamais un salaire au dessus de mon travail. Je ne participerai à aucun partage clandestin d'honoraires.*

*Admis dans l'intimité des maisons, mes yeux n'y verront pas ce qui s'y passe ; ma langue taira les secrets qui me seront confiés et mon état ne servira pas à corrompre les mœurs, ni à favoriser le crime.*

*Je ne permettrai pas que des considérations de religion, de nation, de race, de parti ou de classe sociale viennent s'interposer entre mon devoir et mon patient.*

*Je garderai le respect absolu de la vie humaine.*

*Même sous la menace, je n'admettrai pas de faire usage de mes connaissances médicales contre les lois de l'humanité.*

*Respectueux et reconnaissant envers mes Maîtres, je rendrai à leurs enfants l'instruction que j'ai reçue de leurs pères.*

*Que les hommes m'accordent leur estime si je suis fidèle à mes promesses.*

*Que je sois couvert d'opprobre et méprisé de mes confrères si j'y manque.*

**THÈSE SOUTENUE PAR :** Thibaut Fortané

**TITRE :**

CONSOLIDATION DES TUBEROSITES DANS LES PROTHESES INVERSEES D'EPAULE EN TRAUMATOLOGIE : UTILISATION D'UN SYSTEME MODULAIRE DE LATERALISATION AVEC GREFFE OSSEUSE.

**CONCLUSION :**

Dans cette étude nous avons observé sur le plan radiographique une amélioration significative de la consolidation des tubérosités avec l'utilisation du dispositif OMS et de la greffe osseuse. Cette consolidation se fait de façon plus anatomique avec l'utilisation de la cage.

Sur le plan clinique, on observe une tendance à l'amélioration des rotations externes et internes ainsi que des scores de Constant, DASH et SSV. Bien que non significative dans notre étude, cette amélioration clinique est bien documentée par de nombreuses études récentes avec amélioration des mobilités, des scores fonctionnels et diminution du taux de complications (luxations et descellement huméral).

Nous démontrons que l'utilisation d'un implant dédié à la traumatologie est bénéfique, mais la greffe doit être fixée sur la prothèse avec une cage ou un autre système puisqu'elle en augmente la stabilité et permet une meilleure consolidation des tubérosités.

Cette étude rétrospective présentait des biais liés aux perdus de vues et à la différence d'effectifs entre les deux groupes. Elle devrait être poursuivie avec un plus grand nombre de patients et un suivi plus long afin d'évaluer les résultats cliniques.

**VU ET PERMIS D'IMPRIMER**

**Grenoble, le : 28/05/2020**

**LE DOYEN**



Pour le Président  
et en délégation  
Pr. Patrice MORAND  
Le Doyen de Médecine  
Pr. Patrice MORAND

**LE PRÉSIDENT DE LA THÈSE**



**Pr. Jérôme TONETTI**