



HAL
open science

Revue de la littérature et présentation d'un protocole de féminisation de la face chez les patientes transgenres

Barbara Matas

► To cite this version:

Barbara Matas. Revue de la littérature et présentation d'un protocole de féminisation de la face chez les patientes transgenres. Médecine humaine et pathologie. 2019. dumas-02874830

HAL Id: dumas-02874830

<https://dumas.ccsd.cnrs.fr/dumas-02874830>

Submitted on 19 Jun 2020

HAL is a multi-disciplinary open access archive for the deposit and dissemination of scientific research documents, whether they are published or not. The documents may come from teaching and research institutions in France or abroad, or from public or private research centers.

L'archive ouverte pluridisciplinaire **HAL**, est destinée au dépôt et à la diffusion de documents scientifiques de niveau recherche, publiés ou non, émanant des établissements d'enseignement et de recherche français ou étrangers, des laboratoires publics ou privés.



Distributed under a Creative Commons Attribution - NonCommercial - ShareAlike 4.0 International License

UNIVERSITE DE MONTPELLIER
FACULTE DE MEDECINE MONTPELLIER-NIMES

THESE

Pour obtenir le titre de

DOCTEUR EN MEDECINE

Présentée et soutenue publiquement par
Barbara MATAS

Le 7 juin 2019

Revue de la littérature et présentation d'un protocole de
féminisation de la face chez les patientes transgenres

Directeur de thèse : GALMICHE Sophie

JURY

Président : Pr GARREL Renaud

Assesseurs :

- Pr PARIS Françoise
- Pr LAUWERS Frédéric
- Dr GALMICHE Sophie

Membre invité : Dr JAMMET Patrick

UNIVERSITE DE MONTPELLIER
FACULTE DE MEDECINE MONTPELLIER-NIMES

THESE

Pour obtenir le titre de

DOCTEUR EN MEDECINE

Présentée et soutenue publiquement par
Barbara MATAS

Le 7 juin 2019

Revue de la littérature et présentation d'un protocole de
féminisation de la face chez les patientes transgenres

Directeur de thèse : GALMICHE Sophie

JURY

Président : Pr GARREL Renaud

Assesseurs :

- Pr PARIS Françoise
- Pr LAUWERS Frédéric
- Dr GALMICHE Sophie

Membre invité : Dr JAMMET Patrick

ANNEE UNIVERSITAIRE 2018 - 2019

PERSONNEL ENSEIGNANT

Professeurs Honoraires

ALLIEU Yves
 ALRIC Robert
 ARNAUD Bernard
 ASTRUC Jacques
 AUSSILLOUX Charles
 AVEROUS Michel
 AYRAL Guy
 BAILLAT Xavier
 BALDET Pierre
 BALDY-MOULINIER Michel
 BARMES Jean-Louis
 BARMES Pierre
 BANSARD Nicole
 BAYLET René
 BILLIARD Michel
 BLARD Jean-Marie
 BLAYAC Jean Pierre
 BLOTMAN Francis
 BONNEL François
 BOUDET Charles
 BOURGEOIS Jean-Marie
 BRUEL Jean Michel
 BUREAU Jean-Paul
 BRUNEL Michel
 CALLIS Albert
 CANAUD Bernard
 CASTELNAU Didier
 CHAPTAL Paul-André
 CIURANA Albert-Jean
 CLOT Jacques
 D'ATHIS Françoise
 DEMAILLE Jacques
 DESCOMPS Bernard
 DIMEGLIO Alain

DUBOIS Jean Bernard
 DUMAS Robert
 DUMAZER Romain
 ECHENNE Bernard
 FABRE Serge
 FREREBEAU Philippe
 GALIFER René Benoît
 GODLEWSKI Guilhem
 GRASSET Daniel
 GROLLEAU-RAOUX Robert
 GUILHOU Jean-Jacques
 HERTAULT Jean
 HUMEAU Claude
 JAFFIOL Claude
 JANBON Charles
 JANBON François
 JARRY Daniel
 JOYEUX Henri
 LAFFARGUE François
 LALLEMANT Jean Gabriel
 LAMARQUE Jean-Louis
 LAPEYRIE Henri
 LESBROS Daniel
 LOPEZ François Michel
 LORIOT Jean
 LOUBATIERES Marie
 Madeleine
 MAGNAN DE BORNIER
 Bernard
 MARY Henri
 MATHIEU-DAUDE Pierre
 MEYNADIER Jean
 MICHEL François-Bernard
 MICHEL Henri

MION Charles
 MION Henri
 MIRO Luis
 NAVARRO Maurice
 NAVRATIL Henri
 OTHONIEL Jacques
 PAGES Michel
 PEGURET Claude
 PELISSIER Jacques
 POUGET Régis
 PUECH Paul
 PUJOL Henri
 PUJOL Rémy
 RABISCHONG Pierre
 RAMUZ Michel
 RIEU Daniel
 RIOUX Jean-Antoine
 ROCHEFORT Henri
 ROSSI Michel
 ROUANET DE VIGNE LAVIT
 Jean Pierre
 SAINT AUBERT Bernard
 SANCHO-GARNIER Hélène
 SANY Jacques
 SEGNAIBIEUX François
 SENAC Jean-Paul
 SERRE Arlette
 SIMON Lucien
 SOLASSOL Claude
 THEVENET André
 VIDAL Jacques
 VISIER Jean Pierre

Professeurs Emérites

ARTUS Jean-Claude
 BLANC François
 BOULENGER Jean-Philippe
 BOURREL Gérard
 BRINGER Jacques
 CLAUSTRES Mireille
 DAURES Jean-Pierre
 DAUZAT Michel
 DEDET Jean-Pierre
 ELEDJAM Jean-Jacques
 GUERRIER Bernard
 JOURDAN Jacques

MARES Pierre
 MAURY Michèle
 MILLAT Bertrand
 MAUDELONDE Thierry
 MONNIER Louis
 PREFAUT Christian
 PUJOL Rémy
 SULTAN Charles
 TOUCHON Jacques
 VOISIN Michel
 ZANCA Michel

Professeurs des Universités - Praticiens Hospitaliers

PU-PH de classe exceptionnelle

ALBAT Bernard - Chirurgie thoracique et cardiovasculaire
ALRIC Pierre - Chirurgie vasculaire ; médecine vasculaire (option chirurgie vasculaire)
BACCINO Eric - Médecine légale et droit de la santé
BASTIEN Patrick - Parasitologie et mycologie
BONAFE Alain - Radiologie et imagerie médicale
CAPDEVILA Xavier - Anesthésiologie-réanimation
COLSON Pascal - Anesthésie-réanimation
COMBE Bernard - Rhumatologie
COSTA Pierre - Urologie
COTTALORDA Jérôme - Chirurgie infantile
COUBES Philippe - Neurochirurgie
COURTET Philippe - Psychiatrie d'adultes, addictologie
CRAMPETTE Louis - Oto-rhino-laryngologie
CRISTOL Jean Paul - Biochimie et biologie moléculaire
DAVY Jean Marc - Cardiologie
DE LA COUSSAYE Jean Emmanuel - Anesthésiologie-réanimation
DELAPORTE Eric - Maladies infectieuses ; maladies tropicales
DEMOLY Pascal - Pneumologie, addictologie
DE WAZIERES Benoît - Médecine interne ; gériatrie et biologie du vieillissement, médecine générale, addictologie
DOMERGUE Jacques - Chirurgie générale
DUFFAU Hugues - Neurochirurgie
DUJOLS Pierre - Biostatistiques, informatique médicale et technologies de la communication
ELIAOU Jean François - Immunologie
FABRE Jean Michel - Chirurgie générale
FRAPIER Jean-Marc - Chirurgie thoracique et cardiovasculaire
GUILLOT Bernard - Dermato-vénéréologie
HAMAMAH Samir - Biologie et Médecine du développement et de la reproduction ; gynécologie médicale
HEDON Bernard - Gynécologie-obstétrique ; gynécologie médicale
HERISSON Christian - Médecine physique et de réadaptation
JABER Samir - Anesthésiologie-réanimation
JEANDEL Claude - Médecine interne ; gériatrie et biologie du vieillissement, médecine générale, addictologie
JONQUET Olivier - Réanimation ; médecine d'urgence
JORGENSEN Christian - Thérapeutique ; médecine d'urgence ; addictologie
KOTZKI Pierre Olivier - Biophysique et médecine nucléaire
LANDAIS Paul - Epidémiologie, Economie de la santé et Prévention
LARREY Dominique - Gastroentérologie ; hépatologie ; addictologie
LEFRANT Jean-Yves - Anesthésiologie-réanimation
LE QUELLEC Alain - Médecine interne ; gériatrie et biologie du vieillissement, médecine générale, addictologie
MARTY-ANE Charles - Chirurgie thoracique et cardiovasculaire
MERCIER Jacques - Physiologie
MESSNER Patrick - Cardiologie
MONDAIN Michel - Oto-rhino-laryngologie
PELLISSIER Jacques - Médecine physique et de réadaptation
RENARD Eric - Endocrinologie, diabète et maladies métaboliques ; gynécologie médicale
REYNES Jacques - Maladies infectieuses, maladies tropicales
RIBSTEIN Jean - Médecine interne ; gériatrie et biologie du vieillissement, médecine générale, addictologie
RIPART Jacques - Anesthésiologie-réanimation
ROUANET Philippe - Cancérologie ; radiothérapie
SCHVED Jean François - Hématologie ; Transfusion
TAOUREL Patrice - Radiologie et imagerie médicale
UZIEL Alain - Oto-rhino-laryngologie
VANDE PERRE Philippe - Bactériologie-virologie ; hygiène hospitalière
YCHOU Marc - Cancérologie ; radiothérapie

PU-PH de 1^{re} classe

AGUILAR MARTINEZ Patricia - Hématologie ; transfusion
AVIGNON Antoine - Nutrition
AZRIA David - Cancérologie ; radiothérapie
BAGHDADLI Amaria - Pédiopsychiatrie ; addictologie
BEREGI Jean-Paul - Radiologie et imagerie médicale
BLAIN Hubert - Médecine interne ; gériatrie et biologie du vieillissement, médecine générale, addictologie
BLANC Pierre - Gastroentérologie ; hépatologie ; addictologie
BORIE Frédéric - Chirurgie digestive
BOULOT Pierre - Gynécologie-obstétrique ; gynécologie médicale

CAMBONIE Gilles -Pédiatrie
 CAMU William-Neurologie
 CANOVAS François-Anatomie
 CARTRON Guillaume-Hématologie ; transfusion
 CHAMMAS Michel-Chirurgie orthopédique et traumatologique
 CHANQUES Gérald – Anesthésie-réanimation
 CORBEAU Pierre-Immunologie
 COSTES Valérie-Anatomie et cytologie pathologiques
 CYTEVAL Catherine-Radiologie et imagerie médicale
 DADURE Christophe-Anesthésiologie-réanimation
 DAUVILLIERS Yves-Physiologie
 DE TAYRAC Renaud-Gynécologie-obstétrique, gynécologie médicale
 DEMARIA Roland-Chirurgie thoracique et cardio-vasculaire
 DEREURE Olivier-Dermatologie – vénéréologie
 DE VOS John – Cytologie et histologie
 DROUPY Stéphane -Urologie
 DUCROS Anne-Neurologie
 GARREL Renaud – Oto-rhino-laryngologie
 HAYOT Maurice - Physiologie
 KLOUCHE Kada-Réanimation ; médecine d'urgence
 KOENIG Michel-Génétique moléculaire
 LABAUGE Pierre- Neurologie
 LAFFONT Isabelle-Médecine physique et de réadaptation
 LAVABRE-BERTRAND Thierry-Cytologie et histologie
 LAVIGNE Jean-Philippe – Bactériologie – virologie, hygiène hospitalière
 LECLERCQ Florence-Cardiologie
 LEHMANN Sylvain-Biochimie et biologie moléculaire
 LE MOING Vincent – Maladies infectieuses, maladies tropicales
 LUMBROSO Serge-Biochimie et Biologie moléculaire
 MARIANO-GOULART Denis-Biophysique et médecine nucléaire
 MATECKI Stéfan -Physiologie
 MEUNIER Laurent-Dermato-vénéréologie
 MOREL Jacques - Rhumatologie
 MORIN Denis-Pédiatrie
 NAVARRO Francis-Chirurgie générale
 PETIT Pierre-Pharmacologie fondamentale ; pharmacologie clinique ; addictologie
 PERNEY Pascal-Médecine interne ; gériatrie et biologie du vieillissement, médecine générale, addictologie
 PRUDHOMME Michel - Anatomie
 PUJOL Jean Louis-Pneumologie ; addictologie
 PUJOL Pascal-Biologie cellulaire
 PURPER-OUAKIL Diane-Pédopsychiatrie ; addictologie
 QUERE Isabelle-Chirurgie vasculaire ; médecine vasculaire (option médecine vasculaire)
 SOTTO Albert-Maladies infectieuses ; maladies tropicales
 TOUITOU Isabelle-Génétique
 TRAN Tu-Anh-Pédiatrie
 VERNHET Héléne-Radiologie et imagerie médicale

PU-PH de 2ème classe

ASSENAT Éric-Gastroentérologie ; hépatologie ; addictologie
 BERTHET Jean-Philippe-Chirurgie thoracique et cardiovasculaire
 BOURDIN Arnaud-Pneumologie ; addictologie
 CANAUD Ludovic-Chirurgie vasculaire ; Médecine Vasculaire
 CAPDEVIELLE Delphine-Psychiatrie d'Adultes ; addictologie
 CAPTIER Guillaume-Anatomie
 CAYLA Guillaume-Cardiologie
 COLOMBO Pierre-Emmanuel-Cancérologie ; radiothérapie
 COSTALAT Vincent-Radiologie et imagerie médicale
 COULET Bertrand-Chirurgie orthopédique et traumatologique
 CUVILLON Philippe-Anesthésiologie-réanimation
 DAIEN Vincent-Ophtalmologie
 DORANDEU Anne-Médecine légale -
 DUPEYRON Arnaud-Médecine physique et de réadaptation
 FAILLIE Jean-Luc – Pharmacologie fondamentale, pharmacologie clinique, addictologie
 FESLER Pierre-Médecine interne ; gériatrie et biologie du vieillissement, médecine générale, addictologie
 GAUJOUX Viala Cécile-Rhumatologie
 GENEVIEVE David-Génétique
 GODREUIL Sylvain-Bactériologie-virologie ; hygiène hospitalière
 GUILLAUME Sébastien-Urgences et Post urgences psychiatriques -
 GUILPAIN Philippe-Médecine Interne, gériatrie et biologie du vieillissement; addictologie

GUIU Boris-Radiologie et imagerie médicale
 HERLIN Christian – Chirurgie plastique, reconstructrice et esthétique, brulologie
 HOUEDE Nadine-Cancérologie ; radiothérapie
 JACOT William-Cancérologie ; Radiothérapie
 JUNG Boris-Réanimation ; médecine d'urgence
 KALFA Nicolas-Chirurgie infantile
 KOUYOUMDJIAN Pascal-Chirurgie orthopédique et traumatologique
 LACHAUD Laurence-Parasitologie et mycologie
 LALLEMANT Benjamin-Oto-rhino-laryngologie
 LE QUINTREC Moglie - Néphrologie
 LETOUZEY Vincent-Gynécologie-obstétrique ; gynécologie médicale
 LONJON Nicolas - Neurologie
 LOPEZ CASTROMAN Jorge-Psychiatrie d'Adultes ; addictologie
 LUKAS Cédric-Rhumatologie
 MAURY Philippe-Chirurgie orthopédique et traumatologique
 MILLET Ingrid-Radiologie et imagerie médicale
 MORANNE Olivier-Néphrologie
 NAGOT Nicolas-Biostatistiques, informatique médicale et technologies de la communication
 NOCCA David-Chirurgie digestive
 PANARO Fabrizio-Chirurgie générale
 PARIS Françoise-Biologie et médecine du développement et de la reproduction ; gynécologie médicale
 PASQUIE Jean-Luc-Cardiologie
 PEREZ MARTIN Antonia-Physiologie
 POUDEROUX Philippe-Gastroentérologie ; hépatologie ; addictologie
 RIGAU Valérie-Anatomie et cytologie pathologiques
 RIVIER François-Pédiatrie
 ROGER Pascal-Anatomie et cytologie pathologiques
 ROSSI Jean François-Hématologie ; transfusion
 ROUBILLE François-Cardiologie
 SEBBANE Mustapha-Anesthésiologie-réanimation
 SIRVENT Nicolas-Pédiatrie
 SOLASSOL Jérôme-Biologie cellulaire
 STOEBNER Pierre – Dermato-vénéréologie
 SULTAN Ariane-Nutrition
 THOUVENOT Éric-Neurologie
 THURET Rodolphe-Urologie
 VENAIL Frédéric-Oto-rhino-laryngologie
 VILLAIN Max-Ophtalmologie
 VINCENT Denis -Médecine interne ; gériatrie et biologie du vieillissement, médecine générale, addictologie
 VINCENT Thierry-Immunologie
 WOJTUSCISZYN Anne-Endocrinologie-diabétologie-nutrition

PROFESSEURS DES UNIVERSITES

1^{re} classe :

COLINGE Jacques - Cancérologie, Signalisation cellulaire et systèmes complexes

2^{ème} classe :

LAOUDJ CHENIVESSE Daila - Biochimie et biologie moléculaire

VISIER Laurent - Sociologie, démographie

PROFESSEURS DES UNIVERSITES - Médecine générale

1^{re} classe :

LAMBERT Philippe

2^{ème} classe :

AMOUYAL Michel

PROFESSEURS ASSOCIES - Médecine Générale

CLARY Bernard

DAVID Michel

PROFESSEUR ASSOCIE - Médecine

BESSIS Didier - Dermato-vénéréologie

MEUNIER Isabelle – Ophtalmologie

MULLER Laurent – Anesthésiologie-réanimation

PERRIGAULT Pierre-François - Anesthésiologie-réanimation ; médecine d'urgence

ROUBERTIE Agathe – Pédiatrie

Maîtres de Conférences des Universités - Praticiens Hospitaliers

MCU-PH Hors classe

BOULLE Nathalie – Biologie cellulaire
CACHEUX-RATABOUL Valère-Génétique
CARRIERE Christian-Bactériologie-virologie ; hygiène hospitalière
CHARACHON Sylvie-Bactériologie-virologie ; hygiène hospitalière
FABBRO-PERAY Pascale-Epidémiologie, économie de la santé et prévention
HILLAIRE-BUYS Dominique-Pharmacologie fondamentale ; pharmacologie clinique ; addictologie
GIANSILY-BLAIZOT Muriel – Hématologie, transfusion
PELLESTOR Franck-Cytologie et histologie
PUJOL Joseph-Anatomie
RICHARD Bruno-Thérapeutique ; addictologie
RISPAIL Philippe-Parasitologie et mycologie
SEGONDY Michel-Bactériologie-virologie ; hygiène hospitalière

MCU-PH de 1^{re} classe

BADIOU Stéphanie-Biochimie et biologie moléculaire
BOUDOUSQ Vincent-Biophysique et médecine nucléaire
BOURGIER Céline-Cancérologie ; Radiothérapie
BRET Caroline -Hématologie biologique
COSSEE Mireille-Génétique Moléculaire
GABELLE DELOUSTAL Audrey-Neurologie
GIRARDET-BESSIS Anne-Biochimie et biologie moléculaire
LAVIGNE Géraldine-Hématologie ; transfusion
LESAGE François-Xavier – Médecine et santé au travail
MATHIEU Olivier-Pharmacologie fondamentale ; pharmacologie clinique ; addictologie
MENJOT de CHAMPFLEUR Nicolas-Neuroradiologie
MOUZAT Kévin-Biochimie et biologie moléculaire
PANABIERES Catherine-Biologie cellulaire
PHILIBERT Pascal-Biologie et médecine du développement et de la reproduction
RAVEL Christophe - Parasitologie et mycologie
SCHUSTER-BECK Iris-Physiologie
STERKERS Yvon-Parasitologie et mycologie
TUAILLON Edouard-Bactériologie-virologie ; hygiène hospitalière
YACHOUH Jacques-Chirurgie maxillo-faciale et stomatologie

MCU-PH de 2^{ème} classe

BERTRAND Martin-Anatomie
DE JONG Audrey – Anesthésie-réanimation
DU THANH Aurélie-Dermato-vénéréologie
GALANAUD Jean Philippe-Médecine Vasculaire
GOUZI Farès-Physiologie
HERRERO Astrid – Chirurgie générale
JEZIORSKI Éric-Pédiatrie
KUSTER Nils-Biochimie et biologie moléculaire
MAKINSON Alain-Maladies infectieuses, Maladies tropicales
MURA Thibault-Biostatistiques, informatique médicale et technologies de la communication
OLIE Emilie-Psychiatrie d'adultes ; addictologie
PANTEL Alix – Bactériologie-virologie, hygiène hospitalière
PERS Yves-Marie – Thérapeutique, addictologie
SABLEWSKI Vanessa – Anatomie et cytologie pathologiques
THEVENIN-RENE Céline-Immunologie

MAITRES DE CONFERENCES DES UNIVERSITES - Médecine Générale

Maîtres de conférence de 1^{ère} classe

COSTA David

Maîtres de conférence de 2^{ème} classe

FOLCO-LOGNOS Béatrice
OUDE-ENGBERINK Agnès

MAITRES DE CONFERENCES ASSOCIES - Médecine Générale

GARCIA Marc
MILLION Elodie
PAVAGEAU Sylvain
REBOUL Marie-Catherine
SERAYET Philippe

MAITRES DE CONFERENCES DES UNIVERSITES

Maîtres de Conférences hors classe

BADIA Eric - Sciences biologiques fondamentales et cliniques

Maîtres de Conférences de classe normale

BECAMEL Carine - Neurosciences
BERNEX Florence - Physiologie
CHAUMONT-DUBEL Séverine - Sciences du médicament et des autres produits de santé
CHAZAL Nathalie - Biologie cellulaire
DELABY Constance - Biochimie et biologie moléculaire
GUGLIELMI Laurence - Sciences biologiques fondamentales et cliniques
HENRY Laurent - Sciences biologiques fondamentales et cliniques
LADRET Véronique - Mathématiques appliquées et applications des mathématiques
LAINE Sébastien - Sciences du Médicament et autres produits de santé
LE GALLIC Lionel - Sciences du médicament et autres produits de santé
LOZZA Catherine - Sciences physico-chimiques et technologies pharmaceutiques
MAIMOUN Laurent - Sciences physico-chimiques et ingénierie appliquée à la santé
MOREAUX Jérôme - Science biologiques, fondamentales et cliniques
MORITZ-GASSER Sylvie - Neurosciences
MOUTOT Gilles - Philosophie
PASSERIEUX Emilie - Physiologie
RAMIREZ Jean-Marie - Histologie
TAULAN Magali - Biologie Cellulaire

PRATICIENS HOSPITALIERS UNIVERSITAIRES

CLAIRE DAIEN-Rhumatologie
BASTIDE Sophie-Epidémiologie, économie de la santé et prévention
GATINOIS Vincent-Histologie, embryologie et cytogénétique
PINETON DE CHAMBRUN Guillaume-Gastroentérologie ; hépatologie ; addictologie
SOUCHE François-Régis – Chirurgie générale
TORRE Antoine-Gynécologie-obstétrique ; gynécologie médicale

REMERCIEMENTS

Au Professeur Renaud Garrel :

Merci de me faire l'honneur de présider mon jury. Merci pour ce semestre au A (oui, oui pour de vrai !) Et merci pour toutes ces heures passées au bloc, quand c'est vous qui opérez la chirurgie à l'air tellement facile ...

Au Professeur Frédéric Lauwers :

Merci d'avoir fait tout ce chemin pour moi aujourd'hui, merci pour votre enseignement (même si un événement (presque) indépendant de ma volonté m'a fait quitter Toulouse plus tôt que prévu.) Je n'oublierais jamais ce que vous m'avez dit la première fois que vous m'avez laissé la main au bloc « Barbara, calme-toi, on dirait que tu as Parkinson ... » :

Au professeur Paris :

Merci d'avoir accepté de prendre de votre temps pour juger mon travail aujourd'hui
Merci d'apporter votre vision médicale à ce travail

A « Sophie Interne »: (tu comprendras)

A toi qui aura été là depuis le tout début, depuis que je suis arrivée dans le service de CMF, petite externe un peu perdue à qui tu as donné envie de faire de la chirurgie, merci pour tout ce que tu m'as appris, pour tous ces moments passés au bloc à papoter et rire (et opérer aussi). Tu es là aujourd'hui en tant que directrice de ma thèse, on peut dire que la boucle est vraiment bouclée

Au professeur Jammet :

Merci pour votre bienveillance, votre gentillesse, votre disponibilité et votre enseignement.
C'est un honneur pour moi de vous compter aujourd'hui parmi mon jury de thèse

A ma famille :

A ma mère, sans qui je ne serais pas là aujourd'hui, merci pour ton soutien indéfectible dans ma vie professionnelle et dans ma vie privée

Je ne te le dis pas assez mais sache que je t'admire pour tout ce que tu as accompli en tant que mère et en tant que femme

Merci pour les plats William Saurin par milliers, le ménage , les mots doux , et plus récemment la nounou ☺

Tu vois tu avais raison, à vaincre sans péril on triomphe sans gloire...

A mon père, j'espère que tu es fier de moi. Merci d'avoir toujours été là pour moi, merci de m'avoir toujours tout donné et merci de m'avoir donné la passion du travail manuel, oui finalement de charpentier à chirurgien il n'y a qu'un pas ;)

A Yohann, mon frère de sang ;), voilà maintenant 12 ans que l'on s'est rencontré... on en a fait du chemin depuis l'institut de biologie ... qui aurait cru qu'on en arriverait là toi et moi... ce qui est sûr c'est que depuis le début on est indécollables. Merci d'avoir toujours été là dans les bons comme dans les mauvais moments, merci de me faire rire chaque jour, de toujours me montrer la lumière quand je suis perdue, de me rendre heureuse depuis toutes ces années... et merci de m'avoir fait le plus beau des cadeaux il y a quelques mois ... Celui d'être la mère de tes enfants. Je t'aime.

A Arthur et Olympe, les lumières de ma vie, merci pour tout cet amour que vous me donnez chaque jour. Je pensais qu'il n'y avait pas de métier plus passionnant et plus enrichissant que celui que j'ai choisi d'exercer, mais ça c'était avant de faire votre connaissance...car vous m'avez appris qu'il en existe un qui l'est encore plus à mon sens : celui d'être mère.

A Alexandre, mon nanou , mon moukitin ,ma balance, mon frère adoptif trouvé dans une poubelle, champion olympique du mangeage de monnaies du pape , gagneur professionnel de malabar par réalisation de gages dégueu, merci de me supporter et de m'adresser encore la parole après toutes les saloperies que je t'ai faites ;) merci pour tous ces moments passés ensemble, surtout depuis qu'on est adulte (parce que tu es plus grand que moi maintenant, je peux plus te torturer , j'ai trop peur ... ☺) , merci pour tous ces fous rires , ces nuits à refaire

le monde et pour toutes les fois où tu es venu chez moi me remonter le moral après une journée toute pourrite à l'hôpital , merci d'être toi <3

A Hugo mon bébé chat , à toi que j'ai vu grandir , tu es presque un homme maintenant ☺ merci pour ta fraîcheur, ta gentillesse, ton humour, malgré cette phase difficile que tu traverses qu'est l'adolescence. Merci de t'être aussi bien occupé des petits pour que je puisse travailler, si j'ai réussi à écrire aussi vite cette thèse c'est aussi grâce à toi<3 et surtout ne fait pas comme le jour de mes résultats du bac, personne ne trouvera ça mignon si tu pisses sur la porte de la vieille fac.

A Mamie Paulette, Mamie de Prades, Papi Ricardo : j'aurais tellement aimé vous compter parmi nous en ce jour si spécial pour moi ... avec tout mon amour

A Eveuuuuhhh : pour tous ces conseils mode, beauté, linge de maison, puériculture, série (enfin non pas série... ☺) pour ta capacité spéciale à supporter notre famille

A Anne marie: merci d'avoir été là toute ces années, pour ton amour et ta patience, en mémoire de nos après-midi quand j'avais 8 ans et que j'essayais toute ton armoire ☺

A Hervé, Christelle, Jepe, la Tine, Tonton Yvan, Tatie Gisou, Tatie Jocelyne, Philippe, Patrick, Amandine, ... et j'en oublie surement : pour tous ces moments partagés.

Aux amis de la famille :

A Myriam ma marraine de cœur, A Fabienne, A Faustine : ravie de vous avoir retrouvée ces derniers mois

A mes amis

Au conseil restreint :

Au maitre des chuchoteurs, ma bode de vie, pour tous ces délires au bloc (jusqu'à ce qu'on ait plus le droit d'être en salle ensemble, tellement on soulait tout le monde) et en dehors, pour ta gentillesse, ton humour, pour ta présence, ton soutien sans faille depuis 2 ans, je ne sais pas comment je ferais sans toi <3

A la main du roi, ma jumelle de CMF, même taille, même niveau sonore, même penchant dégueulasse pour la nicotine, pour toutes ces soirées (weekend end, semaines^^) dans la maison du bonheur, pour cette première après-midi hors du temps sur ma terrasse un soir d'été où j'ai su qu'on serait amies ...pour ton pouvoir spécial de me faire apprécier toutes les petites choses de la vie : grande clope, grand bain, grand bout de pain, grand

A vous 2, tellement différentes mais tellement complémentaires, tellement essentielles ... je vous aime du love

Allez stop les gentillesse sinon je ne pourrais pas allez en enfer avec vous se serait dommage !!

A Tonton Pochon : tellement de chose à dire et si peu de place ... et surtout tellement peur de finir en prison si je commence à tout déballer ici :D ... pour les soirées et les nuit à refaire le monde avec un grand whisky et 200000 de clopes, pour avoir essayé de me tondre la tête, pour tes sourcils, qu'ils reposent en paix, pour ce trou dans le canapé, pour le mur que j'ai repeint par ta faute, pour les tout petits bouts...

A Bérangère : ma maman de cœur, un coup de foutre amical immédiat : on a quand même décidé de partir en vacances ensemble alors que sa faisait 2 semaines qu'on se connaissait !!! pour ta sagesse et tes conseils avisés, pour tout ce que tu m'apportes, parce que je sais que je pourrais compter sur toi jusqu'à la mort. Pour shakira grande et shakira petite, pour la luge dans les dunes avec le vin blanc, les tours de 4*4 et de zim, surtout pour notre tour du monde qu'on a pas encore fini ... j'ai hâte de pouvoir le continuer

A Rose : Pour ce voyage initiatique qui a changé ma vie, mille bisous de la yovo

A Anaïs : maintenant que la psychothérapie a marché je peux mourir en paix, merci pour tous ces moments de folie, pour ce shampoing aux œufs qui t'as fait les cheveux si doux et si soyeux,

pour ces discussions profondes, ou légères ☺ et pour ce regard de psychopathe que toi seule possède

A Nouzmoutouzoulouboubambé : pour avoir rendu mon chat taré, pour la poule et le poussin, pour ces discussions toujours très grasses et tréées drôles

A mes amis de l'externat

A Mélanichat : ma chérie, mon corticoïde... pour avoir toujours su m'écouter et me comprendre, parce que si on mettait bout à bout tous les textos qu'on s'est écrit depuis qu'on se connaît y'aurais de quoi remplir une bibliothèque, parce qu'après toutes ces années à partager, rire, échanger, tout se dire (et un peu faire les langues de p**** aussi ...) j'ai l'impression que tu fais partie de moi... pour tous ces souvenirs inoubliables qu'on a partagé : la botte chat au ski, les rails du tram, et ceux qu'on partagera encore ...je ne sais pas ce que je serais devenu sans toi ...

A VL : ma sœur de faluche, la première que j'ai rencontré en arrivant en Médecine, avec qui tout a commencé sous ce coin de parapluie, parce que sans toi la P2 ça aurait pas été une vrai P2 !!! Merci pour ta descente que j'aimerais pas faire en vélo, ton cynisme et tes blagues horribles ... Non en vrai merci pour ta gentillesse, ta douceur, ta capacité à voir toujours les situations avec distance, ton phlegme... merci de me donner toujours l'impression qu'on s'est quitté hier à chaque fois qu'on se retrouve ...Ils ont tellement de la chance à Tours de t'avoir récupéré ...tu me manques beaucoup trop...

A Fofy, la maman canard : pour toutes les fois où tu as sauvé mes partiels à l'externat avec les « parle-moi Sophie » où tu me récitais tous les cours par cœur pendant que tu étais sous la douche, pour tous nos délires, pour ton soutien sans faille alors même que tu es partie à l'autre bout de la France, parce que tu es quand même la première personne que j'ai appelée quand j'ai su qu'ils étaient 2, et parce que j'ai même pas eu besoin de le dire que tu le savais déjà...Pour les cours de prépa à l'accouchement par téléphone, parce qu'heureusement qu'on a les appels illimités maintenant !! Parce que j'essaye de faire de « ce jour le plus beau jour de ma vie » même si tu n'as pas pu être là en personne pour me le rappeler

A Caleuh ma puceuuuuh : C'esssttt paaaass vraaaaiii !!!pour toutes nos soirées de folie, en manade ou chez toi à faire des QCM ☺ chaque fois que je bois une tisane éléphant ou que je mange une quiche Marie je pense à toi ! pour le 1+1=3 qui a tellement révolutionné ma vie .
Spéciale dédicace à la veste de Elmertine...

A Ondine : pour nos soirées à se confier nos secrets et nos peurs sur ta terrasse, pour les moments géniaux et les aussi les moments plus durs qu'on a traversé ensemble, parce que tu essaies toujours de prendre soin de moi , et aussi pour ta franchise , je sais qu'il faut pas que je déconne sinon t'hésiteras pas à me souffler dans les bronches ☺

A Marion ALME: la perpignanaise , oui il fallait que les gens le sachent !! parce que même si on se voit moins maintenant, on a toujours mille choses à se dire dès qu'on se retrouve ! pour ton humour à toute épreuve et les millions d'histoires de fou que tu as toujours à raconter. J'espère très vite te retrouver lors de nos week-end de folie !!

A Yanouna : mon fillot, pour ta délicatesse, et ton langage si fleuri, c'est toujours un plaisir de parler poésie avec toi... Merci pour tous ces diagnostics ... parce que dès que je te vois je suis déjà en train de rire au bout de 2 minutes. Même si tu as choisi le côté obscur de la force, je sais que tu seras un médecin génial, je te souhaite le meilleur

A Omar : pour toutes ces après-midi de loose et de pur bonheur passées en ta compagnie, parce que tu es le seul qui a réussi à avoir presque autant de repech que moi en P2 et qu'on a super bien brodé ☺ parce que j'ai grandi avec toi ...

A J-botte et Angélique : pour toutes ces après-midi jeux à entendre Jgay saulepleurer autour d'une ou plusieurs bonnes bières !!

A Flo Leuleu : pour ton cynisme légendaire censé nous dissimuler ton grand cœur, pour les fou rires à l'IDB

A Dimitri : king of factory, master of zotero, grand maitriseur d'Excel et de power point, je serais encore en train de faire de mes tableaux si tu n'avais pas été là ... j'espère que tu as été récompensé à ta juste valeur ...

A mes anciens co-internes de CME, d'ORL , de DESCO..

A Damec : the golden son of Cmf, j'ai hâte qu'on soit co-chef jsuis sure qu'on va bien se marrer et bien travailler accessoirement !pour le magnifique ornement sur mon casier, on ne m'a jamais fait un aussi joli cadeau, j'ai un souvenir impérissable de toi maintenant (retiens bien que ma vengeance sera terrible muhahaha)

A mon petit Dr Duq' : ce semestre avec toi était un plaisir, une jolie découverte ! tu seras un chirurgien génial j'en suis sure

Au Dr T. : pour tous ces semestres à s'entre aider, pour nos délires, nos soirées au dancing, il faut qu'on remette ça très vite !!!

Au Dr GRRRRR : parce que tu me faisais un tout petit peu peur quand on a été co- internes en ORL, ton autorité naturelle qui m'impressionnait sans doute ☺... merci de m'avoir montré à quel point je me trompais... pour ta folie naturelle et ton rire communicatif, et ton cœur grand comme ça. Pour ce trop trop bon semestre à rigoler en ta (votre) compagnie, pour les vidéos you tube qui remontaient le moral le soir dans le bureau ... « oh non jme suis pissée dessus ... »

A Sourî Doumi : pour tes fards en salle de staff qui me manquent tellement chaque matin... je suis ravie d'avoir passé ce semestre avec toi, une co-interne en or et en plus on s'est bien marré !! tu passes beaucoup trop de temps de l'autre côté du Vidourle (ou de l'océan) c'est beaucoup trop terrible !! PS : J'espère que tu rougies en lisant ceci, biz à nounou ☺

A la Visqueuse : On n'a pas été co-interne très longtemps mais ça ne nous a pas empêcher de bien nous entendre, merci de m'avoir aussi bien coaché sur quand je suis arrivée au CHU ☺ t'es un peu ma maman de la cmf en vrai ! Il me tarde d'être ta co-chef , pour des moments de folie sur les lambeaux !!!

A Mickachat : parce qu'on a épuisé le registre à Perpî à force de faire le remake de la cité de la peur

Au Pr Llobite : pour m'avoir appris à toujours regarder derrière moi

A Marjo : mon petit bouchon, pour ta fraîcheur et ta volonté ! hâte qu'on se retrouve au bloc et en dehors pour refaire le monde

A Valoche, Catin, Isquierdo, Fabian et Yasser : Juste un ENORME semestre en votre compagnie, j'ai adoré mettre des cornets et mandibules dans vos casiers, on était mal payé mais qu'est-ce qu'on rigolait bien !! ALLEZ ON BOUGE LA FESSE MAINTENANT

A mes chefs de Montpellier :

A Marie : tu es un modèle pour moi, je ne peux qu'espérer pouvoir tendre un jour vers ton niveau chirurgical

A Coline : pour ta fraîcheur, ton optimisme, tes bourdes, ta gentillesse, je suis trop triste que tu t'enfuis maintenant que je reviens ! profite bien de ces merveilleux moments avec ton chat

A Nono : pour m'avoir laissé faire mes premières armes, pour ta patience (oui oui), pour ton enseignement, pour m'avoir toujours laissé faire même quand les anesth te mettais la pression, pour les poses clopes pendant les entre 2, pour tous ces moments au bloc et en dehors à rigoler ! j'espère que j'inspirerais autant mes internes quand se sera moi la chef...

A Clarence pour cette soirée mémorable de la fin de ton internat, avec tous ces rhums chelou qui nous ont tous tué, pour ton enseignement

A PE pour ton enseignement , mais surtout pour les petits texto que tu m'envoyais à chaque fois le soir quand tu m'avais laissé opéré dans la journée pour m'encourager et me remercier ☺ je te souhaite plein de bonheur

A Morgan : pour avoir doublés mes premières gardes, pour m'avoir sauvé 1000 fois à Nîmes parce que je comprenais rien et que j'en pouvais plus ☺ .. Pour tous nos délires, pour les crachats sur ma voiture. Parce qu'un jour j'espère être un chef comme toi

A Laurent : Pour tes playlists de club de striptease, pour les millions de barres de rire qu'on s'est tapé partout, pendant les visites interminables où on n'arrivait pas à finir tellement on

rigolait, au bloc sur les lambeaux, pour la forêt de Leriche et toutes les autres conneries, pour ton pouvoir spécial d'arriver à opérer même quand la table tremble parce que je rigole trop fort

A tous les 2 : pour votre langage si châtié et vos douces paroles à mon égard ... vous avez de la chance que je ne vous dénonce pas à #balancetonporc pour harcèlement moral bande de tarés !!!

A Marine : parce que t'auras quand même réussi à me faire aimer la plastique, pour ces millions de km de surjet en ta compagnie, pour ton enseignement. Et dernièrement pour nos aprem partagées avec nos gros ventres, puis dans les couloirs de la mater à se soutenir contre les vilaines puer. Je suis ravie d'avoir pu passer ces moments avec toi. Je vous souhaite plein de bonheur à tous les 3 dans votre nouvelle vie.

A Guillemette : pour le bon son et la belle chirurgie

A César : pour votre enseignement, votre gentillesse et votre disponibilité

A l'équipe de Perpignan :

A Rabé, Christine, Jean Luc, M Maladière : ce fut un grand plaisir de travailler avec vous (même quand Rabé me volait mes cigarettes) ! merci de m'avoir si bien accueillie

A Anne marie, Delphine et Annie ... pour m'avoir pris sous votre aile quand j'étais un bébé chirurgien

A l'équipe de Toulouse

Au professeur Lopez, à Céline, à Cheick, Sam et Ségo , Mathieu, Antoine , Charlou , Vanessa, Thibault, Mylène, Marine : Merci à tous pour ce semestre super !

Spéciale dédicace à Frédonique, Domi et toutes les filles de la consult : vous me manquez !!

Spéciale dédicasse 2 :

A Maeva : ma colloc de l'internat, heureusement que je ne pouvais pas boire quand j'étais à Toulouse sinon on aurait fini alcooliques ^^... Pour nos discussions interminables le soir sur les tables de pique-nique, pour m'avoir protégée pendant 4 mois, pour ton look de petit scout, pour les « je suis malade », pour ton humour, pour ton ouverture d'esprit... je pourrais continuer comme ça pendant 20 lignes, en tout cas merci d'avoir rendu ce semestre si doux, j'espère que tu auras l'occasion lire cette thèse et qu'elle te plaira ...

A ma Lignon : symbole de la femme accomplie, pour tous nos délires, notre trio inséparable, pour nos pauses clopes à la fenêtre dans le bureau, pour ton soutien, et surtout merci de m'avoir prouvé qu'on peut être une maman attentionnée et un super chirurgien.

Au personnel de la « maison », l'hôpital Gui de Chauliac

Aux infirmier(e)s et AS de l'ORL A et B : Perezita el zizi, Julot, Phillou, Fanny, Agathe the feeling, Julie, Damien, Lauriane, Marie, Caro, Charlène, Coco, Magalăi, Elisa, Ilame , David, Mélodie, Sylvie, Mélissa, Mélanie, Eric, Nathalia , Eva, Lulu , Anaïs , les 40 Maries, la gignacoise, Fafa, Véro, Monique, Thierry Gaubiac, Mme Mefrein, Fathy ...

Aux infirmier(e)s et AS des UTEC : Chlotilde, Alexandre, Mathieu, Yorick, Omar, Séverine, Marjorie, Chloé, Julie, Cyrielle, Sébastien...

Au infirmier(e)s et AS du bloc de Gui de Chauliac : Ma vieille Ortiz d'amour, Beneballs, Fanny Vidal, Ali, Christelle, Mag, Marilyn, Ben, Dimitrou, Elisa, Stéphan, MaLORY, Héléne, Julie, à Lucie et Alex d'UCAA (pour nos aprem potin aux locales)

Aux infirmières, AS et secrétaires de la consult : A Franço <3 (merci pour les délichoc), Fabienne, Christine, Ouria, Val, Sabrina et Sophie, à Marie jo et Geneviève

et jsuis sure que j'en oublie plein plein , j'en suis désolée !

En tout cas merci pour votre gentillesse de jour comme de nuit, votre professionnalisme, vos sourires et surtout MERCI DE ME SUPPORTER

A Indochine : pour son troisième sexe

Table des matières

REMERCIEMENTS	10
I INTRODUCTION.....	22
1. DEFINITIONS	22
1.1 <i>Le sexe</i>	22
1.2 <i>Le genre, l'identité de genre, le rôle de genre</i>	22
1.3 <i>Transsexualisme et dysphorie de genre</i>	23
1.4 <i>Critères diagnostiques</i>	24
2. LES CARACTERISTIQUES DU VISAGE	24
2.1 <i>Caractéristiques de face</i>	25
2.2 <i>Caractéristiques de profil</i>	27
3. PROBLEMATIQUE.....	30
II.REVUE DE LA LITTERATURE	31
1. MATERIEL ET METHODE	31
1.1 <i>Stratégie de recherche et bases de données</i>	31
1.2 <i>Sélection des études</i>	31
1.3 <i>Flow chart</i>	33
2. RESULTATS	34
3. DISCUSSION	44
3.1 <i>Le Front</i>	44
3.2 <i>Les orbites</i>	51
3.3 <i>Le nez</i>	52
3.4 <i>Les pommettes</i>	54
3.5 <i>Les lèvres</i>	56
3.7 <i>Le complexemaxillo- mandibulaire</i>	57
3.8 <i>Le cou</i>	62
4. CONCLUSION	63
III.ETAT DE L'ART	65
1. INTRODUCTION.....	65
2. MATERIEL ET METHODE	65
2.1 <i>Stratégie de recherche</i>	65
2.2 <i>Questionnaire</i>	66
2.3 <i>Traitement des données</i>	66
3. RESULTATS.....	67
3.1 <i>Participants à l'enquête</i>	67
3.2 <i>Population prise en charge</i>	67
3.3 <i>Interventions proposées</i>	67
3.4 <i>Schéma thérapeutique</i>	71
3.5 <i>Prise en charge par la sécurité sociale</i>	72
4. DISCUSSION	72
4.1 <i>Limites de l'enquête</i>	72
4.2 <i>Population prise en charge</i>	73
4.3 <i>Protocole de féminisation</i>	75
4.4 <i>Chirurgies de féminisation de la face</i>	77
4.5 <i>Place au sein du protocole de féminisation</i>	78
4.6 <i>Prise en charge par la sécurité sociale</i>	79
5. CONCLUSION	79
IV PROPOSITION D'UN PROTOCOLE	81
1. CRITERES A RESPECTER.....	81

2.	DEFINITION DU PROTOCOLE	81
2.1	<i>Bilan pré opératoire</i>	81
2.2	<i>Schéma thérapeutique</i>	82
2.3	<i>Algorithme de féminisation</i>	83
2.4	<i>Choix des interventions</i>	84
2.5	<i>Cas numéro 1 : présence d'un déséquilibre dento-squelettique</i>	85
2.6	<i>Cas numéro 2 : absence de déséquilibre dento-squelettique</i>	85
V.	CONCLUSION	86
	BIBLIOGRAPHIE	87
	ANNEXE	90

I INTRODUCTION

1. Définitions

1.1 Le sexe

Dans le dictionnaire, « le sexe » est défini comme suivant : caractère physique permanent de l'individu humain, animal ou végétal, permettant de distinguer dans chaque espèce, des individus mâles et des individus femelles.

Cependant, cette définition intransigeante, ne permet pas de tenir compte de la grande pluralité des individus.

1.2 Le genre, l'identité de genre, le rôle de genre

Il convient alors d'introduire la notion de genre, qui se réfère aux rôles socioculturels fondés sur le sexe de la personne, donnant aux femmes et aux hommes des rôles et des conduites qui leur sont propres.

Judith Butler, philosophe américaine et théoriste du genre, décrit en 2001 le genre comme une construction sociale, en d'autres termes les genres féminin et masculin sont créés par la société et n'existent pas en dehors d'elle. Selon elle, le fait d'être transgenre : « ne consiste pas à endosser un genre qui appartient en propre à un autre groupe ; il n'est pas un acte d'expropriation ou d'appropriation qui présume que ce genre est la propriété légitime du sexe, que le « masculin » relève du « mâle » et que le « féminin » du « femelle ». [...] Le genre est une imitation qui ne renvoie à aucun original »

Les genres féminin et masculin, loin d'être des catégories naturelles, seraient construits par des discours, des pratiques sociales et économiques : « Le genre est fabriqué » dira Butler.

(1)

Le concept d'identité de genre est décrit pour la première fois en 1964 et fait référence « au sentiment que l'on a d'appartenir à un sexe en particulier, il s'exprime cliniquement par la notion d'être un homme ou une femme ».

En 1968 le psychanalyste Robert Stoller articule les notions de rôle de genre et d'identité de genre, selon lui : « l'identité de genre commence avec la connaissance, qu'elle soit consciente ou inconsciente, que l'on appartient à un sexe et non à l'autre [...] le rôle de genre est la conduite

déclarée que l'on montre en société, le rôle que l'on joue notamment vis à vis des autres ». Le rôle de genre est en somme un « sexe social », un ensemble de pratiques et de conduites sociales qui définissent notre genre d'appartenance. Le « sexe social » est donc défini par plusieurs paramètres qui ne dépendent pas des caractères sexuels primaires et secondaires.

En résumé, le « sexe biologique » fait référence à nos organes reproducteurs, nos chromosomes, (sexe génotypique), l' « identité de genre » à notre ressenti profond d'être un homme ou une femme, et le « rôle de genre » à comment nous exprimons ce genre (sexe phénotypique). (2)

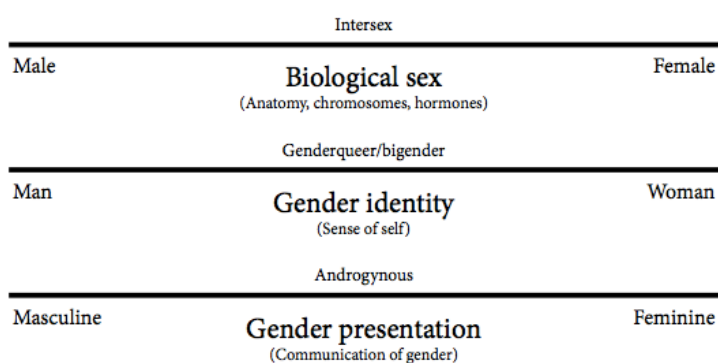


Figure 1. Biological sex, gender identity and gender presentation spectrum
 Reproduced with permission from: A Gender Agenda. Navigating diversity: Information for transgender, intersex, and gender diverse communities and service providers. Canberra: A Gender Agenda, 2014. Available at <http://genderrights.org.au/sites/default/files/u9/AGA%20InfoPack%202014.pdf>

Figure 1. Echelle du sexe biologique, de l'identité de genre et du rôle de genre (2)

1.3 Transsexualisme et dysphorie de genre

La dysphorie de genre consiste en l'identification de soi en tant que femme de certains hommes et en tant qu'homme de certaines femmes et nécessitant la résolution de cette discordance sexe/genre

La prise en charge de cette dysphorie passe par un long processus de transformation pluridisciplinaire associant endocrinologues, psychologues, psychiatres, et chirurgiens.

Pour la réalisation de ce travail, nous nous intéresserons à la chirurgie de féminisation de la face des patientes souffrant de dysphorie.

Malgré la démonstration par de multiples auteurs qu'il semble obsolète de vouloir catégoriser la race humaine de manière binaire, il paraît indispensable dans le cadre de ce travail de définir deux entités mâles et femelles afin de pouvoir mettre le doigt sur les critères à modifier afin d'assurer aux femmes transgenres une redéfinition optimale de leurs caractères sexuels primaires et secondaires.

Pour ce faire, il convient d'abord de définir les critères morphologiques et anthropométriques caractérisant les visages « féminins » et « masculins » afin de proposer à ces patientes la meilleure prise en charge possible.

1.4 Critères diagnostiques

Les critères diagnostiques de la dysphorie de genre du DSM V sont :

a) une incongruence marquée entre le genre expérimenté/exprimé et les caractères sexuels primaires et/ou secondaires (ou chez les adolescents jeunes, les caractères sexuels secondaires anticipés)

b) un désir fort d'être débarrassé de ces caractères sexuels primaires et / ou secondaires à cause d'une incongruence marquée avec le genre exprimé/expérimenté (ou chez le jeune adolescent un désir de prévenir l'apparition du développement des caractères sexuels secondaires anticipés)

c) un fort désir d'avoir les caractères sexuels primaires et secondaires de l'autre genre

d) un fort désir d'être de l'autre genre (ou d'un genre alternatif différent du genre de naissance)

e) un fort désir d'être traité comme un membre de l'autre genre (ou d'un genre alternatif différent de celui de naissance)

f) une forte conviction que l'on a les sentiments et les réactions typiques au genre opposé (ou d'un genre alternatif différent de celui de naissance)(3)

2. Les caractéristiques du visage

La chirurgie de féminisation de la face a été popularisée dans les années 1980 par Le Dr Ousterhout. En effet, en examinant les centaines de crânes de la collection Atkinson de l'université de San Francisco, Ousterhout mis en évidence les différences fondamentales entre

les crânes mâles et femelles. Fort de cette expérience, il fut un des pionniers de la chirurgie de féminisation du visage et en développa les différentes techniques. (4)

2.1 Caractéristiques de face

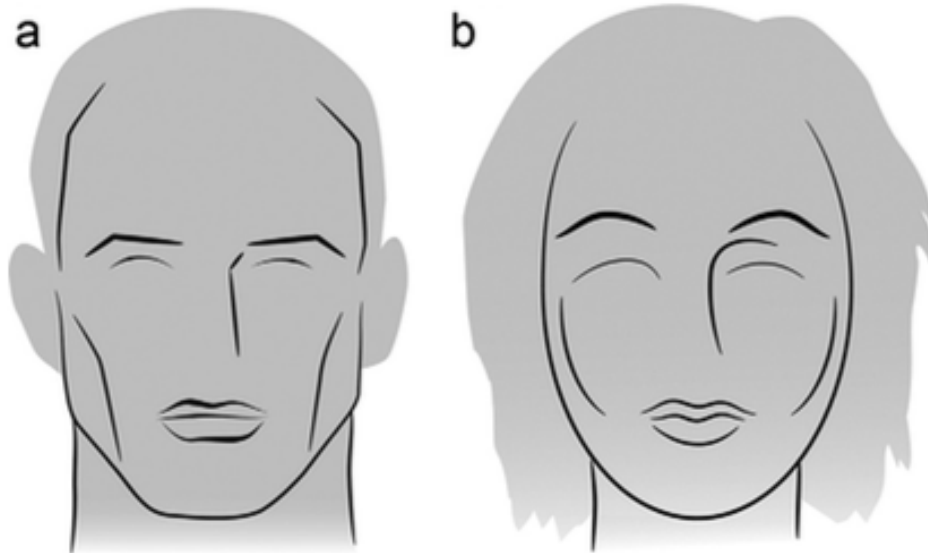


Figure 2. Lignes schématiques mettant en évidence les différences de forme entre les visages mâles et femelles(5)

Les visages féminins ont une forme triangulaire à base supérieure (forme de cœur), on retrouve ce triangle en traçant une ligne entre le point de plus haut et proéminent de chaque zygoma et en reliant ensuite ces points au point menton. Les lignes des visages féminins sont plus douces et plus arrondies. Les visages masculins sont plus carrés et plus anguleux.

2.1.1. Le tiers supérieur

La ligne d'implantation capillaire est plus basse située chez les hommes et a une forme de M, laissant apparaître de manière plus claire les golfes temporaux. La distance trichion/nasion est d'environ 5cm chez la femme contre 7cm chez l'homme. (6) Les hommes souffrent de manière plus fréquente d'alopecie, ce qui dégage d'autant plus le front.

Les sourcils féminins sont plus arqués et positionnés pour leur 1/3 externe au-dessus du rebord orbitaire supérieur, contrairement aux sourcils masculins qui sont droits, plus fournis et positionnés le long de la margelle orbitaire supérieure.

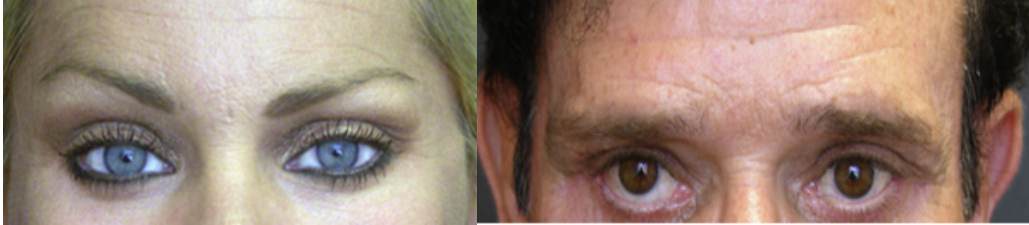

Figure 3. Différence de positionnement des sourcils entre les femmes et les hommes

2.1.2 Le tiers moyen

Chez la femme les pommettes sont plus marquées et plus rondes et présentent un creux sous-jacent, ce qui accentue leur aspect proéminent. Pour ce qui est du nez, la pyramide nasale est plus étroite, les os nasaux plus rapprochés, et la pointe plus fine et mieux définie du fait de bases alaires plus étroites.

2.1.3 Le tiers inférieur

Le menton osseux féminin est souvent plus fin que le menton masculin, il a une forme plus triangulaire que ce dernier qui lui est plus carré, plus long, mieux défini et avec une dimension transversale plus importante. (7) Le menton cutané masculin présente parfois une fossette en son centre. Chez l'homme les angles mandibulaires sont plus larges du fait d'attaches massétérides plus volumineuses. La distance bi-goniale est plus importante.

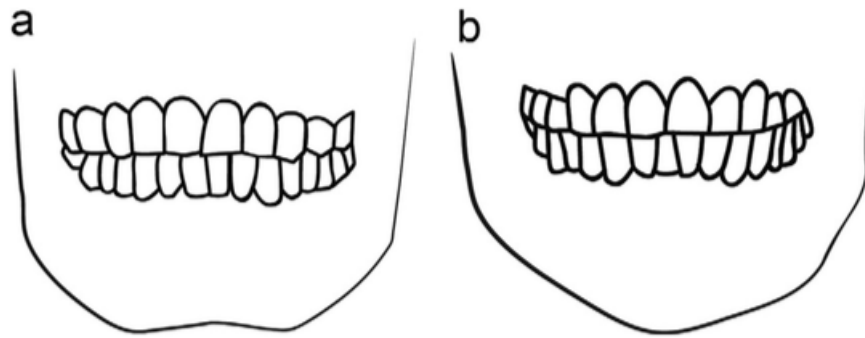


Figure 4. Différence entre le menton osseux masculin (a) et féminin (b) (3)

2.2 Caractéristiques de profil

2.2.1 *Le tiers supérieur*

Pour ce qui est du tiers supérieur de la face, le crâne mâle présente une forme plus anguleuse que le crâne femelle. On note la présence de bosses frontales plus affirmées ce qui est lié à des sinus frontaux plus volumineux et à des rebords orbitaires supérieurs plus épais. Le front est plus fuyant, moins droit. En conséquence, l'angle naso-frontal chez le mâle est plus aigu, $115-120^\circ$ contre $120-130^\circ$ chez la femelle.(5)

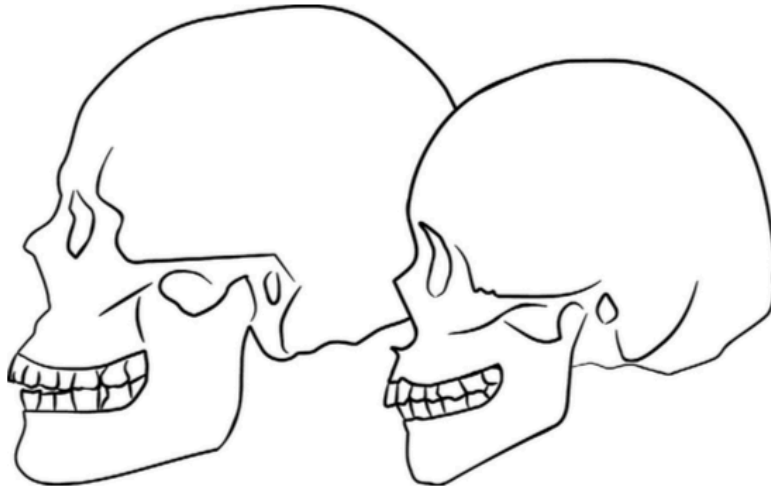


Figure 5. Différence entre les profils crâniens mâles et femelles(5)

2.2.2. Le tiers moyen

Les rapports naso-labiaux ne sont pas les même chez la femme et chez l'homme , en effet l'angle naso- labial est plus obtus chez l'homme du fait d'une pointe du nez plus basse (environ 90° chez l'homme contre 105° chez la femme). (8)

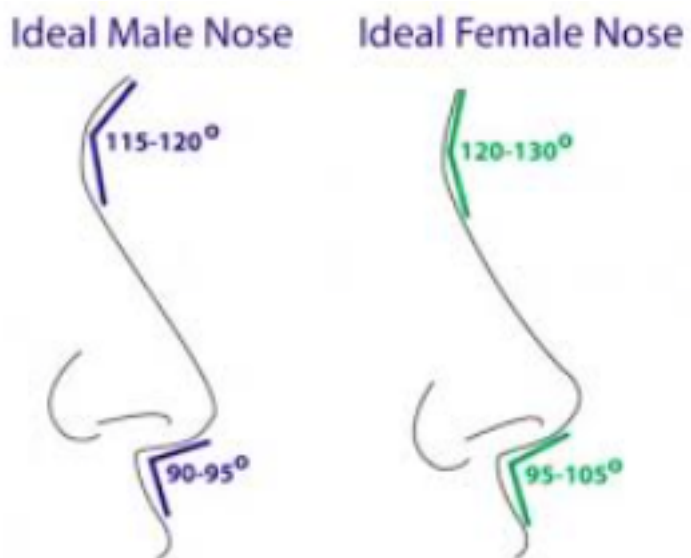


Figure 6. Rapports angulaires du profil, différence homme/femme

Chez la femme la lèvre blanche est plus courte et la lèvre rouge plus charnue, le vermillon est donc plus visible, l'arc de cupidon est mieux dessiné, Du fait de ces caractéristiques, les dents maxillaires sont plus exposées chez la femme.

2.2.3. *Le tiers inférieur*

Le tiers inférieur de la face présente des différences majeures entre femme et homme et en particulier au niveau de la morphologie de la mandibule. En effet chez l'homme on retrouve des angles goniaux plus aigus. Le menton est plus projeté vers l'avant, moins haut. (4)

2.2.4 *Le cou*

Chez l'homme, le cartilage thyroïde est beaucoup plus volumineux que chez la femme. Il présente un relief marqué dit de la « pomme d'Adam ». Le développement plus important de cette structure chez les sujets males est hormono-induit. (7)

La « pomme d'Adam » est issu de la fusion sur la ligne médiane des deux lames antérieures du cartilage thyroïdien, lesquels divergent selon un angle d'environ 90 ° chez l'homme, contre 120° chez la femme. (7)

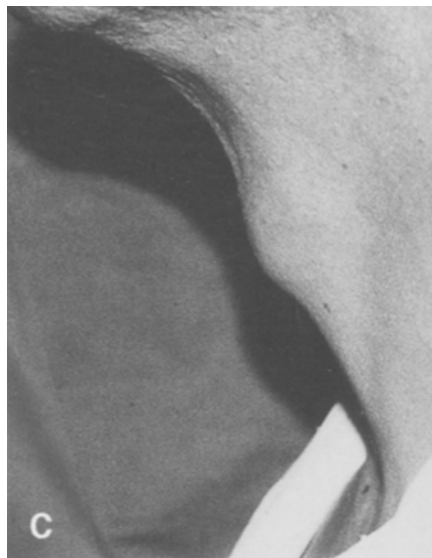

Figure 7. Vue latérale du cou masculin (9)

3. Problématique

La modification de l'aspect du visage par la redéfinition chirurgicale des caractéristiques du genre, favorise l'intégration sociale des sujets transsexuels au sein de la communauté féminine.

Le parcours de soins semble varier d'une patiente à l'autre, il nous a cependant paru évident que la chirurgie de féminisation de la face doit rester une priorité thérapeutique, dans la mesure où le visage est une vitrine, premier reflet des critères d'appartenance de genre.

La problématique résultant de ces états de fait, était, après avoir mis en évidence les critères à modifier, de définir l'ordre de réalisation des interventions en fonction de leur priorité au sein du parcours de soins de ces femmes.

Dans le but de définir un « état de l'art » dans le domaine, nous avons tout d'abord réalisé une revue de la littérature.

Nous avons ensuite pris contact avec les différents centres de référence en France, pour la chirurgie de féminisation de la face afin de connaître leur modus operandi.

Le but ultime de ce travail a alors été de réaliser un algorithme, afin de proposer aux patientes transgenres une procédure chirurgicale standardisée.

II.REVUE DE LA LITTERATURE

1. Matériel et méthode

1.1 Stratégie de recherche et bases de données

Nous avons effectué les recherches entre avril 2018 et février 2019. Les bases de données utilisées ont été PUBMED, COCHRANE LIBRARY, SCIENCE DIRECT et EM PREMIUM.

Nous avons émis une restriction de langue et n'avons sélectionné que les articles en français et en anglais.

Afin d'avoir une recherche plus exhaustive, nous avons recherché dans tous les champs.

Les mots clefs employés pour ce travail étaient :

- « facial feminization surgery »
- « facial feminization surgery transgenders ».

Une première sélection a été effectuée en lisant uniquement les titres. Nous avons grâce à cela supprimé les doublons et les articles n'ayant pas un rapport direct avec le sujet.

La seconde étape a consisté en la lecture des bibliographies de chaque article afin d'extraire les articles d'intérêts qui n'auraient pas été mis en évidence au cours de notre première sélection (étapes d'identification des articles d'intérêt).

Une dernière sélection a ensuite été réalisée en lisant les résumés de ces derniers. Tous les articles sélectionnés ont ensuite été lus.

1.2 Sélection des études

1.2.1 Critères d'inclusion

Nous avons choisi d'inclure dans notre recherche les cohortes prospectives et rétrospectives, les séries de cas, et les cases reports. Les articles devaient être rédigés en anglais ou en français et avoir été publié après l'année 2000. Certains articles antérieurs à 2000 ont cependant été intégrés s'ils présentaient un intérêt majeur (s'ils avaient été cités plus de 10 fois dans d'autres articles).

1.2.2 Critères d'exclusion

Nous avons éliminé les articles non en rapport avec le sujet, traitant de la masculinisation, des traitements non chirurgicaux, ou seulement de la chirurgie de réassignation génitale, les articles antérieurs à 2000, les communications orales et les chapitres de livres. Enfin, les notes techniques et les revues de la littérature n'ont pas été prises en compte.

1.2.3 Critère de jugement principal

Les articles d'intérêt étaient sélectionnés s'ils décrivaient de manière précise la prise en charge chirurgicale des patientes transgenres lors du processus de réassignation sexuelle, les techniques opératoires, les complications potentielles et s'ils évaluaient le degré de satisfaction des patientes ou l'amélioration clinique chez ces dernières par l'opérateur ou par des chirurgiens indépendants.

1.3 Flow chart

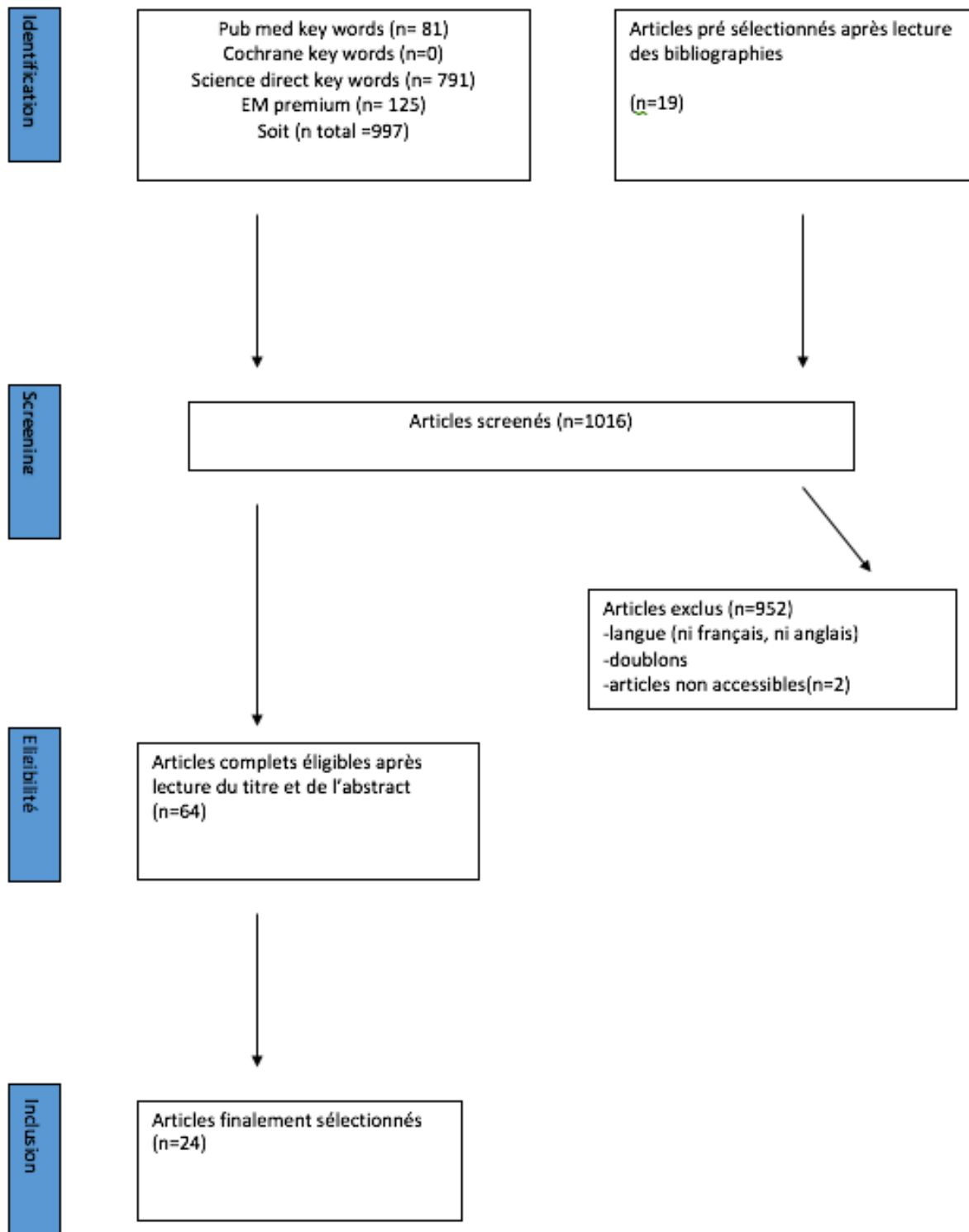


Figure 8. Flow charts de la procédure d'inclusion des études

2. Résultats

Au total nous avons donc retenu 24 articles pour ce travail. Parmi ceux-ci, nous n'avons pas retrouvé d'études de cohorte prospectives, ni d'études randomisées. Au total, 2090 patientes ont bénéficié d'interventions de chirurgie de féminisation de la face. Nous n'avons retrouvé que 16 complications rapportées. Mais certains articles étaient peu précis en ce qui concernait les suites opératoires. Les œdèmes, les ecchymoses, et les dysesthésies post-opératoires n'ont pas été considérés comme des complications.

Le taux de satisfaction des patientes incluses était très élevé, mais peu d'études utilisaient des questionnaires d'évaluations standardisés (10–12). Certains auteurs ont aussi choisi de faire évaluer cliniquement les patientes par des chirurgiens indépendants afin d'améliorer l'objectivité de leur travail(10).

Les différentes procédures chirurgicales, le nombre de patients, les durées de suivi, les complications et le taux de satisfaction des patients ont été compilés dans les tableaux 1 et 2.

Tableau 1. Tableau récapitulatif des études incluses

Références	Procédures	Type d'étude	Nombre de patient	Durée du suivi (mois)	Complications	Critère de jugement principal
Altman 2018 (13)	Réduction des bosses frontales et contouring orbitaire // lifting des sourcils // avancée de la ligne d'implantation des cheveux	Série de cas	64	NI	Brèche duremérienne 5% Paralysie de la branche frontale du nerf facial 0% Perte du volet frontal 0% Perte de cheveux 3%	Patientes en général satisfaites du geste *
Balaji 2016(14)	Contouring fronto-naso-orbitaire // avancée de la ligne d'implantation capillaire // génioplastie // rhinoplastie // reprojexion du malaire // résection des angles mandibulaires	Série de cas	7	NI	Pas de complication	Haut taux de satisfaction des patientes *
Becking 1996(15)	Résection des angles mandibulaires(n=10) Génioplastie (n=7) Ostéotomie bimaxillaire (n=2) Implants zygomatiques (n=1) ostéotomie du zygoma (n=1)	Série de cas	16	NI	Pas de complication rapportée	Amélioration de l'identification en tant que femme chez toutes les patientes Haut taux de satisfaction des patientes *

Becking 2007(16)	Résection des angles (n=23) Génioplastie de réduction (n=14) Ostéotomies du zygoma (n=3) Rhinoplastie (n=21) Contouring du front et lifting des sourcils (n=2)	Série de cas	35	NI	Pas de complication	Haut taux de satisfaction des patientes *
Bellinga 2017(11)	Rhinoplastie + contouring du front (n=150) Rhinoplastie +lifting de lèvres (n= 24) Rhinoplastie + contouring du front + lifting de lèvres (n= 21) rhinoplastie seule (n = 5)	Série de cas	200	32	Rhinoplastie secondaire chez 8 patients pour infections chroniques de la pointe , irrégularités du dorsum	72% des patientes considéraient le résultat de « beaucoup mieux » à « exceptionnel » 70% des patientes considéraient le résultat de « féminin » à « très féminin »
Capitàn et al 2014(12)	Contouring naso-fronto-orbitaire (n=172) Génioplastie de réduction(n=99) Contouring mandibulaire (n=63) Ostéotomies mandibulaires (n=42) Rhinoplasties (n=12)	Série de cas	214	28 (6 à 65)	1 brèche ostéo-méningée résolutive en 48h	91,3 % des patientes rapportent un taux de satisfaction allant de « très satisfaites » à « complètement satisfaites »
Capitàn et al 2017(17)	Contouring frontal et greffe capillaire simultanée	Série de cas	65	26 (12 à 40)	Pas de complication rapportée	Bons résultats cliniques , proposition de ré-

								intervention chez 9 patientes pour une seconde greffe car alopecie majeure *
Cho et Jin 2012(18)	Contouring frontal //réduction des bosses orbitaires	Case report	1	12		Pas de complication rapportée	Haut taux de satisfaction*	
Dempf et Eckert 2010(19)	Contouring frontal , réduction des bosses supraorbitaires , rhinoplastie	Case report	1	24		Pas de complication rapportée	Haut niveau de satisfaction des patientes *	
Habal 1990(20)	Contouring du front, ostéotomie du zygoma avec interposition d'un greffon osseux, rhinoplastie, contouring mandibulaire	Série de cas	13	NI		Pas de complication rapportée en post-opératoire (à noter des saignements abondants en per-opératoire)	Patientes satisfaites avec une image d'eux même plus en accord avec le genre désiré *	
Hage et al. 1997(21)	Rhinoplastie	Série de cas	22	NI		Une complication sur un cartilage de pointe ayant nécessité 2 ré interventions	Haut degré de satisfaction des patientes *	
Hoening 2011(22)	Contouring du front	Série de cas	21	18		Pas de complication rapportée	Haut niveau de satisfaction des patientes *	
Lundgren et Farnebo 2017(23)	Ostéotomie du zygoma	Série de cas	10	11 à 17		Reprise pour un patient à 2 mois (nécessité de repositionnement de la paupière inférieure)	Aspect favorable en post opératoire Pas d'indication sur le degré de satisfaction des patientes	
Mommaerts et al. 2018(24)	Génioplastie complexe	Série de cas	5	6 à 13		Pas de complication rapportée	Patientes satisfaites *	

Noureai et al. 2007(25)	Rhinoplastie	Série de cas	12	12	Pas de complication Rhinoplastie secondaire chez une patiente	Haut niveau de satisfaction des patientes*
Ousterhout 1987(4)	Contouring du front	Série de cas	5	3 à 108	Collections liquidiennes mineures chez les patientes avec méthylmétacrylate	Haut degré de satisfaction *
Ousterhout 2003 (26)	Génioplastie	Série de cas	485	>12	Pas de complication rapportée	Haut niveau de satisfaction des patientes*
Ousterhout 2005 (27)	Contouring mandibulaire	Série de cas	688			
Raffaini et al. 2016(10)	Ostéotomie bimaxillaire (n=6) Rhinoplastie (n=33) Résection des angles mandibulaires et/ou génioplastie(n=33) Contouring du front (n=31) Lipostructure (n=33) Lipoaspiration du cou (n=7) Lifting centro facial (n=4) Retrait de prothèse (n=7) Thyroplastie (n=26)	Série de cas	33	Minimum 24	Pas de complication rapportée	Evaluation par des chirurgiens indépendants : 99,9% considéraient les patientes comme « très améliorées » ou « significativement améliorées » Amélioration significative de la qualité de vie selon toutes les patientes
Salgado et al.2018 (28)	Contouring frontal endoscopique + rhinoplastie(n=3) Contouring frontal + rhinoplastie (n=1)	Série de cas	4	10 à 48	Pas de complication rapportée	Degré de satisfaction allant de satisfait à très satisfait *

Shams Motamedi 2009(29)	et Résection des angles mandibulaires Génioplastie Ostéotomies zygomatique Rhinoplastie Avancement de la ligne d'implantation capillaire Contouring frontal thyroplastie	Série de cas	10	NI	Pas de complication rapportée	Patientes satisfaites *
Spiegel 2008(30)	multiples interventions faciales de féminisation	Case report	3	12	Pas de complication rapportée	Patientes satisfaites* non
Spiegel 2011 (31)	Contouring frontal	Série de cas	168	2 à 53	3 complications rapportées à type de mobilité osseuse sur pseudarthrose avec la technique dite de l'ilot	Haut niveau de satisfaction des patientes non satisfaites* 4 patientes non satisfaites*
Villepelet 2018(32)	Contouring frontal // avancée de la ligne d'implantation capillaire // canthopexie latérale // myectomie frontale	Série de cas	8	12,4	Pas de complication rapportée	Haut niveau de satisfaction des patientes*

NI : non indiqué // * : pas d'outil d'évaluation objectif pour définir l'amélioration de l'aspect esthétique ou de la qualité de vie

Tableau 2. Tableau résumant les différentes interventions proposées dans le cadre du processus de féminisation de la face

Zone modifiée	Type de chirurgie	Référence	Nombre de patients
Front	Contouring du front : réduction des bosses frontales, technique de fraisage// de comblement // d'ostéotomie de la paroi antérieure du sinus frontal par voie coronale	Altman 2018(13)	64
		Balaji 2016(14)	7
		Becking et al. 2007 (16)	2
		Bellinga et al. 2017(11)	171
		Cho et Jin 2012 (18)	1
		Capitàn et al 2014(17)	172
		Dempf et Eckert 2010 (19)	1
		Habal 1990(20)	13
		Hoening 2011(22)	21
		Ousterhout 1987(4)	5
		Raffaini et al 2016(10)	31
		Salgado et al.2018(28)	1
		Shams et Motamedi 2009(29)	10
		Spiegel 2011(31)	168
		Total	667
	Lifting des sourcils	Becking et al 2007 (16)	2
		Cho et Jin 2012(18)	1
		Shams et Motamedi 2009(29)	10
		Total	13
	Avancée de ligne d'implantation capillaire	Altman 2018(13)	64
		Balaji 2016(14)	7
		Capitàn et al 2017(17)	65
		Cho et Jin 2012(18)	1
		Raffaini et al.2016(10)	31
		Shams et Motamedi 2009 (29)	10
		Villepelet 2018(32)	8
		Total	186

	Technique modifiée		
	-Coquille d'œuf	Villepelet 2018(32)	8
		Spiegel 2011(31)	49
	-Voie endoscopique	Salgado 2018(28)	3
			65
	-Grefe capillaire simultanée	Capitàn et al 2017(17)	
Orbites/ yeux	Contouring orbitaire (pilier fronto-zygomatique et rebord orbitaire supérieur)	Altman 2018(13)	64
		Bellinga et al. 2017(11)	171
		Capitàn et al.2014(12)	172
		Cho et Jin 2012(18)	1
		Dempf et Eckert 2010(19)	1
		Habal 1990 (20)	13
		Hoening 2011(22)	21
		Raffaini et al. 2016(10)	41
		Salgado 2018(28)	4
		Shams et Motamedi 2009(29)	10
		Spiegel 2011(31)	63
		Total	561
	+ canthopexie		
		Villepelet 2018(32)	8
		Raffaini et al. 2016(10)	33
		Total	41
Joues	Implants zygomatique // ostéotomies du zygoma	Balaji 2016 (14)	7
		Becking et al. 1996(15)	2
		Becking et al. 2007(16)	3
		Habal 1990 (20)	13
		Lundgren et Farnebo. 2017 (23)	10
		Shams et Motamedi 2009(29)	10
		Total	45
	Face lift		
		Raffaini 2016(10)	4
		Total	

Nez	Rhinoplastie avec correction des angles naso-frontaux et naso-labiaux , reprojection de la pointe	Balaji 2016(14)	7	
		Becking et al. 2007(16)	21	
		Bellinga et al. 2017(11)	200	
		Dempf et Eckert 2010 (19)	1	
		Habal 1990(20)	13	
		Hage et al. 1997(21)	22	
		Nouraei et al 2007 (25)	12	
		Raffaini et al.2016(10)	33	
		Salgado 2018(28)	4	
		Shams et Motamedi 2009(29)	10	
		Total	323	
		Lèvres	Lifting de lèvre	Bellinga 2017(11)
Total	45			
Complexe maxillo - mandibulaire	Génioplastie	Balaji 2016 (14)	7	
		Becking et al. 1996(15)	7	
		Becking et al. 2007(16)	14	
		Capitàn et al 2014(12)	99	
		Habal 1990 (20)	13	
		Raffaini et al . 2016(10)	33	
	Shams et Motamedi 2009 (29)	10		
	Génioplastie modifiée	Ousterhout 2003(26)	485	
		Mommaerts et al. 2018 (24)	5	
		Total	673	
	Résection des angles		Balaji 2016(14)	7
			Becking et al. 1996(15)	10
Becking et al. 2007 (16)			23	
Capitàn et al. 2014 (17)			42	
Ousterhout et al 2005.(27)			688	
Total			770	

	Contouring mandibulaire	Capitàn et al 2014(12)	63
		Shams et Motamedi 2009(29)	10
		Total	73
	Ostéotomie bimaxillaire	Becking et al. 1996(15)	2
		Becking et al. 2007(16)	3
		Raffaini 2016(10)	6
		Total	11
Cou	Chondroplastie	Habal 1990(20)	13
		Raffaini et al. 2016(10)	26
		Shams et Motamedi 2009 (29)	10
		Total	49
	Liposuccion cervicale	Raffaini et al. 2016(10)	7
		Total	7

3. Discussion

3.1 Le Front

3.1.1 Description morphologique

De multiples articles traitent de la chirurgie de féminisation du front.(4,5,10–14,16,18–20,22,28,29,31–34) En effet, le tiers supérieur du visage est considéré par de nombreux auteurs comme étant une des zones les plus importantes à prendre en charge dans le cadre de la féminisation de la face. Spiegel explique d'ailleurs que, selon lui, la proéminence du front et de la région glabellaire ainsi que la position des sourcils sont les critères les plus importants dans la détermination du sexe « au premier regard ».(31)(30)

Le Dr D. Ousterhout s'est intéressé à la question dès 1987 en examinant de nombreux crânes d'hommes et de femmes afin de définir les critères morphologiques distinguant les deux sexes (4) et a mis en évidence plusieurs différences notables. Chez l'homme, les sinus frontaux sont plus volumineux. On note la présence de bosses frontales marquées au niveau du rebord orbitaire supérieur, le front est plus plat et la ligne d'implantation capillaire a une forme de M avec parfois une récession au niveau des golfes temporaux. Chez la femme, les sinus frontaux et les bosses frontales sont moins marquées. La ligne d'implantation des cheveux a une forme de O, et le front est légèrement incurvé. (35) Lee et al. ont plus récemment étudié l'anatomie du sinus frontal et ses variations selon le genre sur 150 scanners maxillo-faciaux : l'angle naso-frontal est plus aigu chez la femme que chez l'homme (120° contre 134°), la profondeur moyenne antéro-postérieure varie entre 8,0 et 9,3mm et l'épaisseur de la table antérieure entre 2,6 et 4,1mm. (36)

Les recherches du Dr Ousterhout lui ont permis de développer une classification, séparant en trois groupes les patients en fonction de l'épaisseur de la table antérieure de leur sinus frontal, à l'origine d'un algorithme de traitement permettant de féminiser le tiers supérieur de la face.

Le groupe 1 (3 à 12, 5% des patients selon les séries) (13,34) est défini par une projection légère à modérée du rebord supra orbitaire, des bosses frontales minimales à modérées, et une absence de sinus frontaux. L'épaisseur d'os est alors suffisante pour permettre un fraisage sans compromettre la perméabilité du sinus. (4)

Dans le groupe 2 les sourcils sont normaux, légèrement à moyennement projetés, l'épaisseur d'os au niveau de la table antérieure est relativement fine, les sinus sont de taille normale. (4)

Au sein du groupe 3 (88 à 89% des patients selon les séries) (13,34), on retrouve une projection excessive des sourcils avec l'impossibilité de faire une réduction suffisante par fraisage sans pénétrer dans le sinus. La table antérieure doit alors être ostéotomisée et remise dans une position plus postérieure.(4) Les différents groupes de patients sont résumés dans le tableau 3.

Tableau 3. Classification des différentes formes de front (13)

Patient groups	Shape of forehead
Group I	Mild to moderate excessive projection of the brow and abnormal bossing. No frontal sinuses, or the bone anterior to the frontal sinuses is so thick that its reduction will not compromise the air space.
Group II	The brows are normal, mildly or moderately projected and there is thick bone anterior to the frontal sinuses.
Group III	Excessive fullness of the brows. The anterior table of the frontal sinus needs to be set back into a more retruded position.

3.1.2 Techniques chirurgicales

Selon le Dr Ousterhout, la prise en charge des patients dépend de l'épaisseur de la table antérieure de leur sinus frontal. Le front est abordé par voie coronale après une incision trichophytique à 2-3 cm de la ligne d'implantation capillaire, afin de maximiser le masquage ultérieur de la cicatrice par la repousse des cheveux. Le décollement se fait dans le plan de Merkel pour les deux tiers supérieurs du front puis en sous périosté afin d'exposer le rebord orbitaire supérieur et les piliers fronto-zygomatiques. Les nerfs supra orbitaires sont réclinés délicatement et protégés. Pour les patients du groupe 1, la prise en charge consiste en un contouring simple à la fraise ananas. Pour le groupe 2, le traitement vise à augmenter la concavité du front en réalisant un comblement au méthyl-méthacrylate. Pour le groupe 3, Ousterhout réalise une ostéotomie de la paroi antérieure du sinus frontal, puis un contouring de celle-ci à la fraise, avant son repositionnement plus postérieur et son ostéosynthèse par microplaques. Les bosses orbitaires et les piliers frontaux zygomatiques sont eux aussi fraisés. Ce travail doit être réalisé en évitant toute effraction de la muqueuse sinusienne. (4) Dans cette série de 26 patients, dont 5 étaient des patientes transgenres, il n'a pas été mis en évidence de complications majeures, Ousterhout a cependant noté quelques épanchements liquidiens, rapidement résolutifs après des ponctions itératives parmi les patients du groupe méthyl-méthacrylate. Les patientes ont été suivies pendant une durée allant de 3 mois à 9 ans et le taux de satisfaction était très élevé. (Tableau 1)

La technique opératoire a évolué au fil du temps et a bénéficié de légères modifications selon les auteurs. Nous avons retrouvé dans la littérature plusieurs séries de cas abordant le sujet. Nous ne traiterons ici que les plus conséquentes ou celles apportant un point de vue particulier sur le sujet.

En 2011, Spiegel présente une série de cas de 168 patientes chez qui une féminisation du tiers supérieur du visage a été réalisée par résection des bosses frontales et du rebord orbitaire supérieur, avancement de la ligne d'implantation capillaire et lifting des sourcils. 38% des patientes (groupe 1 de la classification d'Oosterhout) ont été traitées par contouring à la fraise, 33% (groupe 3 de la classification d'Oosterhout) l'ont été par ostéotomie du volet antérieur du sinus frontal et 29% par la technique de « l'ilot », développée par l'auteur lui-même. Cette dernière consiste en un fraisage de la paroi antérieure du sinus frontal puis en une fracture de celle-ci au doigt ne nécessitant pas d'ostéotomie ni d'ostéosynthèse et en un comblement inter-fragmentaire par de la poudre d'os. Aucune complication n'a été rapportée pour les groupes 1 et 3, mais 3 patientes du groupe « ilot » ont présenté une pseudarthrose avec mauvaise ostéointégration et ont dû être reprises. Le taux de satisfaction des patientes était par ailleurs très élevé. (31)

Capitàn et al. ont présenté en 2014 une série de 172 cas ayant bénéficié d'un contouring fronto-orbito-nasal. Parmi ces patientes, 110 sont opérées par voie coronale selon la technique de féminisation décrite par Oosterhout en 1987 et 62 par une voie d'abord plus antérieure (Figure 9). Celle-ci permet de proposer dans le même temps une avancée de la ligne d'implantation des cheveux et un lifting des sourcils par résection cutanée au niveau du front et fixation du scalp par Endotines ®. La durée de suivi était de 28 mois et 91,3 % des patientes rapportent un taux de satisfaction allant de « très satisfaites » (26,2% des cas) à « complètement satisfaites » (65,1% des cas). Le recul moyen de la paroi antérieure du sinus frontal était de 8,7mm. La seule complication rapportée fut une brèche ostéoméningée avec un écoulement spontanément résolutif en 48h. (12)

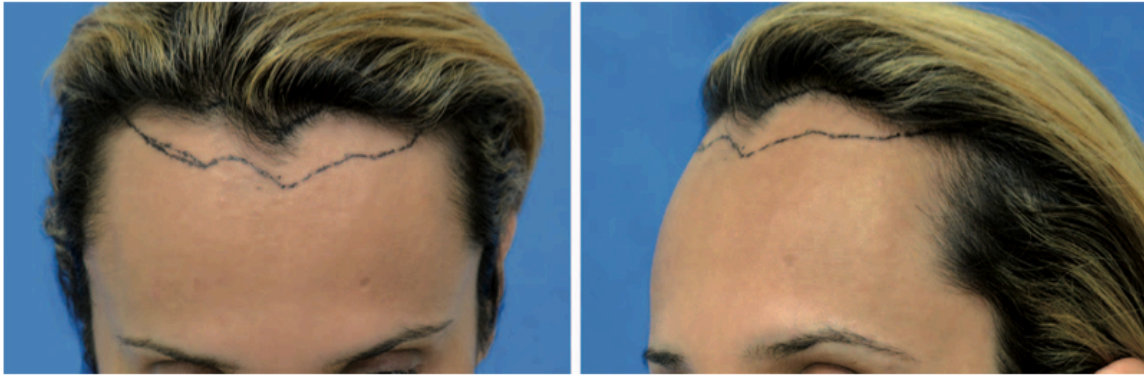

Figure 9. Voie d'abord sur la ligne d'implantation capillaire (« hair line approach ») décrite par Capitàn et al. avec marquage de la zone de résection cutanée.(12)

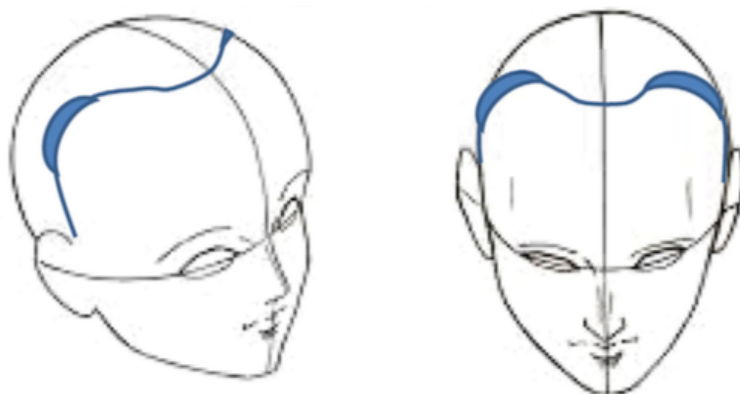Bellinga et al. ont, en 2017, présenté une série de 171 cas. Parmi ces patientes, 150 ont bénéficié d'une rhinoplastie associée à une frontoplastie et 21 d'une frontoplastie associée à une rhinoplastie et un lifting des lèvres. (11) (10) Aucune complication n'était rapportée en ce qui concerne le contouring du front pour une technique identique à celle précédemment décrite par Ousterhout. Le taux de satisfaction des patientes était élevé, et le profil nettement féminisé avec des angles fronto-nasaux mesurés à 133.64° [0.63°] en moyenne en post-opératoire contre 149.08° [0.57°] en pré-opératoire. (11) Ces derniers ont donc choisi de réaliser la rhinoplastie et la frontoplastie dans le même temps afin d'avoir un meilleur contrôle per-opératoire sur l'angle fronto-nasal.

Raffaini et al. en 2016 ont, en ce qui les concerne, préféré décaler les interventions de 6 mois afin de limiter le risque infectieux. Dans cette série de 33 patientes, toutes ont bénéficié d'une frontoplastie selon la technique d'Ousterhout et de Capitàn (4,12) associé à un avancement de la ligne d'implantation capillaire, un contouring orbitaire et une canthopexie. En préopératoire la distance entre le mur antérieur et le mur postérieur du sinus frontal était de 2,11cm [$2,44$; $1,7$] contre 1,32cm [$2,44$; $1,7$] en post-opératoire. La moyenne de réduction était de 0,82cm [$1,19$; $0,46$]. 72% des patientes estimaient le résultat de « beaucoup mieux » (46% des cas) à « exceptionnel » (26% des cas) et 70% considéraient le changement de « féminin » (46% des cas) à « très féminin » (26% des cas). L'évaluation par des chirurgiens indépendants a montré que 99,9% les considéraient comme « très améliorées » (87,8%) ou « significativement améliorées » (12,1%). (11)

Parmi les patientes du groupe 1, une technique de prise en charge endoscopique a été récemment décrite par Salgado et al. en 2018 (28) pour les patientes ayant une paroi antérieure du sinus frontal supérieure à 5mm et ne nécessitant pas d'avancée de la ligne d'implantation capillaire. L'incision se fait alors à 1 à 2cm en arrière du trichion, la dissection est réalisée dans le même plan que par voie coronale, et l'os est réséqué à l'aide d'une fraise multi-pans de 3mm puis à la fraise diamantée jusqu'à ce que la paroi antérieure devienne translucide. Aucune complication n'a été rapportée et les niveaux de satisfaction des patientes étaient élevés.

La prise en charge des patientes du groupe 2 a présenté certaines modifications depuis sa description. En effet, certains auteurs ont choisi d'abandonner le méthyl-métacrylate au profit d'autres produits de comblement, autogéniques ou alloplastiques, comme la greffe de tissus adipeux pour Bachelet et al. (33) ou l'hydroxyapatite de calcium pour Hoenig et al. en 2011. (22) Dans sa série de 21 patients, Hoenig propose un fraisage des bosses frontales associés à un contouring supérieur et supéro-latéral du rebord orbitaire supérieur avec de l'hydroxyapatite de calcium. Ce matériel est lentement réabsorbé et remplacé par de l'os, ce qui permet une bonne ostéointégration et une résistance aux infections. Aucune complication n'a été rapportée, et les résultats esthétiques étaient considérés comme « bon à excellent » dans 15 cas et « satisfaisant » dans 2 cas.

La prise en charge des patientes du groupe 3 a elle aussi bénéficié de modifications. Villepelet a présenté en 2018 une adaptation de la technique décrite par Ousterhout pour une série de 8 patientes. La voie d'abord utilisée longe la ligne d'implantation capillaire, et les résections cutanées elliptiques des golfes temporaux permettent une correction des récessions à ce niveau (Figure 10). Les patientes des groupes 2 et 3 de la classification d'Ousterhout étaient prises en charge par la technique de la « coquille d'œuf », adaptation de la technique de « l'îlot », afin de limiter au maximum le risque infectieux liée à la mise en place d'un matériel étranger. Aucune complication n'a été rapportée et le niveau de satisfaction des patientes était élevé. (32)








Les zones de résection du scalp sont représentées en bleu.

Figure 10. Voie d'abord décrite par Villepelet avec incision pré capillaire et zone de résection cutanée temporale.(32)

Dans leurs études, Altman et Deschamps-Braly (5,34) proposent un résumé exhaustif des différents types de prise en charge du tiers supérieur du visage chez les patientes transgenres, utilisant une incision coronale ou pré capillaire si l'avancée de la ligne d'implantation des cheveux est nécessaire. Capitàn explique préférer utiliser une incision coronale dans la plupart des cas car celle-ci offre d'excellents résultats esthétiques et une absence de cicatrice visible. L'incision pré-capillaire n'est utilisée que dans des cas particuliers, après avoir analysé le type de cheveux, la forme de la ligne d'implantation, le volume capillaire, le degré de récession et la distance racine du nez//ligne d'implantation capillaire. (12)

Dans sa dernière étude sur le sujet, Capitàn a réalisé chez 65 patientes une reconstruction frontale associée à une greffe capillaire simultanée. Après avoir étudié la ligne d'implantation des cheveux chez 492 patientes transgenres, il propose une classification permettant de traiter les récessions capillaires chez les patientes ayant une alopécie stabilisée par le traitement hormonal (figure 11). Les différentes voies d'abord utilisées sont : la voie coronale standard pour 7 patientes et la voie pré capillaire pour 58 patientes. Les résultats cliniques étaient satisfaisants, il n'a pas été rapporté de complication, et seules 9 patientes ont nécessité une seconde greffe au vue de leur alopécie majeure. (17)

Hairline Format	Hairline Height	
	Normal	High
Rounded	 <p>Type I Ideal condition Percentage: 22% Treatment: none required</p>	 <p>Type III Naturally high Percentage: 4% Treatment: HLS or SHT⁴</p>
M-shaped	 <p>Type II Receding hairline at temples Percentage: 43% Treatment: SHT Contraindication: HLS³</p>	 <p>Type IV Naturally high or due to alopecia Receding hairline at temples Percentage: 21% Treatment: SHT⁴ Alternative: HLS plus DHT</p>
Undefined	 <p>Type V Advanced alopecia Percentage: 10% Treatment: SHT + DHT or untreated</p>	

DHT, deferred hair transplant; FR, forehead reconstruction; FUE, follicular unit extraction; FUSS, follicular unit strip surgery; HLS, hairline-lowering surgery; SHT, simultaneous hair transplant.

¹Based on the hairline analysis of transgender patients treated to date (n = 492) for any facial feminization procedure by our team.

²Both treatments, SHT (follicular unit strip surgery technique) and HLS, are performed in combination with an FR during the same surgery. A DHT treatment (follicular unit strip surgery or follicular unit extraction technique) is performed alone in a second session.

³This does not improve or correct recessions.

⁴SHT: only if a small advancement (up to 1 cm) of the hairline is desired.

Figure 11. Variation des lignes d'implantation capillaire et proposition de traitement chez les patientes transgenres. (17)

Les complications potentielles de ce type d'intervention sont, en plus des complications chirurgicales habituelles, la brèche ostéoméningée, l'alopecie réactionnelle, la pseudarthrose, et le mucocele frontal. Ces complications peuvent nécessiter des ré-interventions, d'où l'importance de réaliser un bilan pré-opératoire adapté, clinique et radiologique (radiographie face et profil, mais surtout un scanner cranio facial et des sinus).

Les techniques opératoires, complications et niveaux de satisfaction, sont résumées dans les tableaux 1 et 2.

3.2 Les orbites

3.2.1 Description morphologique

Il existe plusieurs différences notables entre les orbites masculines et féminines qu'il convient de traiter afin de féminiser le regard. Chez la femme les orbites ont une position plus basse, elles sont plus rapprochées, et moins larges que chez l'homme. La margelle supra-orbitaire est moins projetée et plus arrondie. Pour ce qui est des parties molles, le canthus externe est situé 2mm plus haut chez les patientes européennes et 3mm plus haut chez les patientes asiatiques. (35) De plus le tiers externe des sourcils est positionné au-dessus du rebord orbitaire supérieur chez la femme et ces derniers ont une forme plus arquée.

3.2.2 Techniques chirurgicales

Plusieurs auteurs se sont intéressés à la féminisation du regard, concomitante de la féminisation du front, puisqu'elle est obtenue par la même voie d'abord.(10–13,18–20,22,28,29,31,32).

Dans sa série de 171 cas de féminisation du front, Capitàn insiste sur l'importance de traiter les apophyses fronto-zygomatiques, les rebords supra orbitaires et la jonction naso-glabellaire par un contouring à la fraise, afin d'agrandir le regard et d'obtenir un résultat optimal.

Habal en 1990 pratique une ostéotomie à l'ostéotome de la paroi supéro-latérale de l'orbite afin d'obtenir ce qu'il appelle « le regard doux et sincère du visage féminin ». (20)

Pour sa part, Raffaini, dans sa série de 33 patientes, propose dans le même temps : la frontoplastie, l'avancée de la ligne d'implantation capillaire, le lifting des sourcils, le modelage orbitaire et la canthoplastie latérale. Dans un deuxième temps il traite les parties molles si besoin à l'aide d'une blépharoplastie. (10)

Villepelet réalise lui aussi un traitement complet de la zone orbitaire, avec un modelage des bosses frontales et un fraisage supéro-latéral de la margelle supérieure associée à une canthopexie latérale. (32)

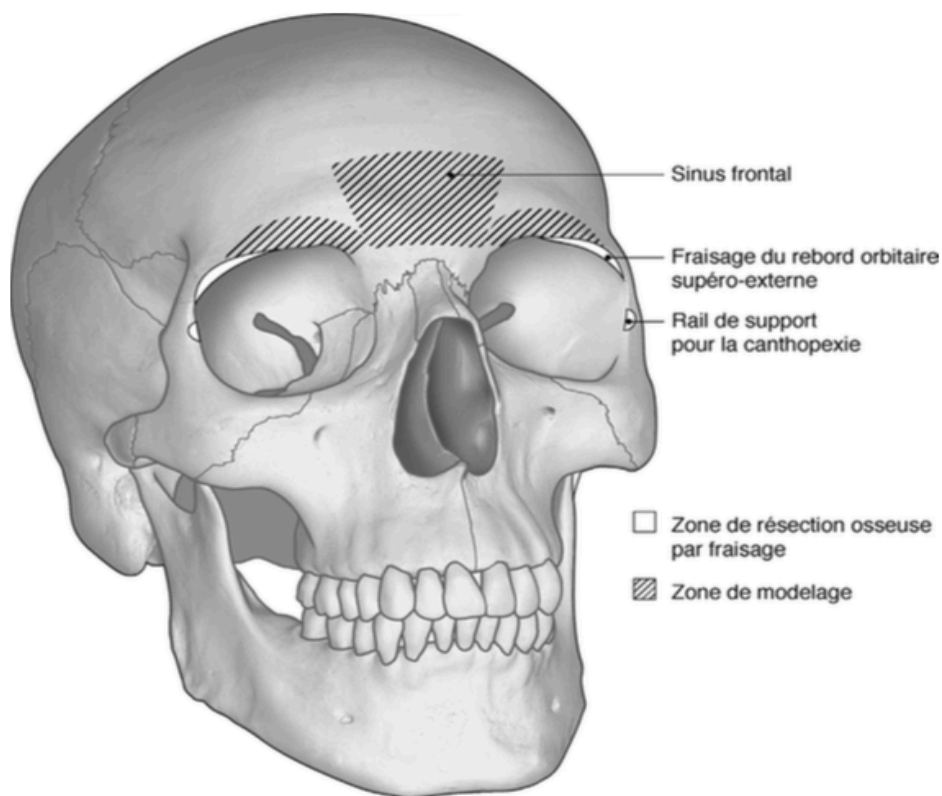


Figure 12. Schéma indiquant les zones de contouring des orbites et du front ainsi que la zone de fixation de la canthopexie (32)

3.3 Le nez

3.3.1 Description morphologique

Le nez, structure centrale de la face, joue un rôle essentiel en ce qui concerne la perception de la féminité et le charme d'une personne. (25) Comme décrit précédemment, le nez mâle et le nez femelle présentent de nombreuses différences. Chez la femme, la structure osseuse profonde est moins volumineuse, le nez plus fin, le dorsum plus droit voire concave et on peut noter la présence d'une légère dépression sus apicale. La partie antérieure est elle aussi plus délicate, les narines sont souvent plus étroites. Les angles naso-frontaux et naso-labiaux sont plus obtus chez la femme. (20,21,25) L'objectif de la rhinoplastie de féminisation est de créer un nez plus fin avec un dorsum droit voire concave avec une rotation céphalique de la pointe et des narines plus étroites.

3.3.2 Techniques chirurgicales

Parmi les études proposant des rhinoplasties de féminisation, seules trois comportaient un nombre de patientes conséquent, dont deux apportaient des résultats quantitatifs.

Bellinga et al., en 2017, se sont intéressés à la rhinoplastie de féminisation comme élément central du processus de réassignation sexuelle des femmes transgenres et ont publié une série de 200 cas sur le sujet. Leur objectif était triple : féminiser le nez, harmoniser la structure nasale avec les autres structures faciales déjà féminisées (front, complexe maxillo- mandibulaire) et obtenir un résultat esthétiquement satisfaisant au-delà des différences de genre. Parmi leurs patientes, 150 ont bénéficié d'une rhinoplastie et d'une frontoplastie, 24 d'une rhinoplastie et d'un lifting des lèvres, 21 d'une rhinoplastie, d'une frontoplastie et d'un lifting des lèvres et 5 d'une rhinoplastie isolée. La technique opératoire est celle d'une rhinoplastie de réduction standard. Bellinga et al. proposent, par une voie ouverte transcolumellaire, de traiter le dorsum avec une résection de bosse ostéo-cartilagineuse d'au moins 2mm. Si celle-ci s'avère plus importante, elle est associée à des ostéotomies latérales et paramédianes afin de fermer un éventuel Open Roof. S'ensuit une résection caudale du septum et céphalique des cartilages alaires. Des points transdomaux, des points interdomaux, des points entre les crus médiales et le septum sont réalisés afin d'obtenir une rotation céphalique de la pointe et un affinement de celle-ci. Pour finir le cartilage prélevé est réutilisé afin de créer un étai collumellaire et des spreader grafts. Le principal écueil de cette chirurgie est de provoquer des troubles fonctionnels post-opératoires (syndrome de valve interne). Le front est traité selon les techniques précédemment décrites. Pour ce qui est du lifting de lèvres, une seule incision collumellaire permet de réaliser les 2 interventions. La dissection dans le plan sous cutané épargnant l'orbiculaire, permet ensuite de lifter la peau et de procéder à la résection cutanée isolée. La fermeture se fait en 2 plans. Au total 8 rhinoplasties secondaires ont été pratiquées pour : irrégularités du dorsum, infections chroniques de la pointe, ou insatisfaction du résultat. Les patientes, suivies pendant 32 mois, considéraient leur nez plus féminin après la chirurgie et le degré de satisfaction était de 4/5 en moyenne (soit « beaucoup mieux »). Les angles frontaux nasaux étaient mesurés de $133,4^{\circ} \pm 0,63^{\circ}$ en post-opératoire contre $149,08^{\circ} \pm 0,57^{\circ}$ en pré-opératoire (différence en moyenne de -15.44; (IC 95% [-17.12 ; -13.76]; $P < .001$). (11)

Nouraei et al. en 2007, ont opéré une série de 12 cas , 8 par voie endonasale et 4 par voie ouverte. Pour ce qui est de la féminisation de la pointe, 5 patientes ont bénéficié uniquement d'une résection céphalique des crus médiales, et les 7 autres, de la résection associée à des sutures transdomales et interdomales afin de l'affiner. Chez 10 patientes, il est pratiqué une résection

angulaire caudale de la cloison afin d'obtenir une rotation céphalique de la pointe. 3 résections collumelaires et une réduction des bases alaires sont réalisées. Le dorsum est traité à l'aide d'ostéotomies latérales et paramédianes avec « in fracture » et résection de bosse ostéo-cartilagineuse. Des spreader grafts sont réalisés en cas de besoin afin d'offrir un meilleur soutien et de prévenir un déficit ventilatoire. Aucune complication n'est rapportée dans cette série, et aucun syndrome de valve n'est à déplorer. Objectivement, on note une amélioration des proportions, avec des angles se rapprochant nettement plus de ceux rencontrés chez les femmes. L'angle naso-frontal est évalué à $141,6^\circ \pm 6,0^\circ$ en pré-opératoire contre $150,5^\circ \pm 5,5^\circ$ ($p < 0,001$) en post opératoire. L'angle naso-labial est mesuré à $107,4^\circ \pm 14,3^\circ$ en pré-opératoire contre $115,2^\circ \pm 11,7^\circ$ ($p < 0,001$) en post-opératoire, et l'angle sus apical est passé de $1,7^\circ \pm 4,9^\circ$ en pré-opératoire à $12,8^\circ \pm 5,8^\circ$ ($p < 0,001$) en post-opératoire. Pour ce qui est du résultat subjectif, seul une patiente n'était pas satisfaite et a nécessité une reprise. Pour les autres, leur taux de satisfaction était très élevé, et toutes ont considéré que cette chirurgie avait amélioré leur perception d'elles même en tant que femme.

Raffaini et al., proposent en 2016, une série de 33 patientes qui ont toutes bénéficié d'une rhinoplastie de réduction standard. Aucune complication n'a été rapportée après 24 mois de suivi. Les patientes étaient très satisfaites du résultat global de la chirurgie et l'évaluation par des chirurgiens indépendants définissait les patientes comme « très améliorées ».

Les complications potentielles de ce type de chirurgie sont l'infection du site opératoire, le défaut de cicatrisation et surtout le trouble ventilatoire lié à la rhinoplastie de réduction. En cas de résection majeure sur le dorsum, il est important de prévenir le syndrome de valve via des spreader grafts.

3.4 Les pommettes

3.4.1 Description morphologique

Chez l'homme, les pommettes sont moins saillantes et plus larges que les femmes. Chez ces dernières, on retrouve un creux sous-jacent qui accentue leur aspect proéminent. La projection des pommettes dépend non seulement de l'architecture osseuse sous-jacente mais aussi des tissus mous situés en regard que sont les muscles faciaux, la graisse sous cutanée et la qualité de la peau. Tous ces critères doivent être pris en considération afin de réaliser une féminisation de la face de qualité. (37)

3.4.2 Techniques chirurgicales

Pour ce qui est de la féminisation des joues par modification de la structure osseuse sous-jacente, diverses techniques ont été employées. La procédure chirurgicale la plus décrite est celle de l'ostéotomie en sandwich avec interposition d'un greffon osseux ou d'hydroxyapatite de calcium par voie vestibulaire. (14–16,20,23,29) Elle a été présentée pour la première fois par Mommaerts en 1995. (38) Parmi les 45 patientes opérées à l'aide cette technique, aucune complication n'a été rapporté hormis une rétraction palpébrale inférieure dans la série de Lundgren et Farnebo ayant nécessité une reprise chirurgicale à quelques mois de la première intervention, avec correction du scléral show. Le taux de satisfaction des patientes est très élevé. (23)

Dans la seconde technique intéressant les parties molles, celles-ci sont traitées à l'aide d'un lifting centro facial afin de redonner de la projection aux pommettes. Dans la série de Raffaini et al cette technique a été réalisée chez 4 patientes. Ces derniers ont pris le parti de retirer les prothèses zygomatiques posées chez leurs patientes avant de réaliser le lifting (7 ablations de prothèses). En effet ces corps étrangers sont pourvoyeurs de multiples complications (infections, malpositions, migrations, coques, expositions). (10)

Des interventions de féminisation du tiers moyen par correction des parties molles ont elles aussi été présentées récemment. En effet, Boucher et al, utilisent pour leur part une technique de lipostructure afin de donner du volume en regard de pommettes. A l'aide de plusieurs points de ponctions aux niveaux temporaux et commissuraux, ils réalisent des injections multidirectionnelles profondes, dans le compartiment jugal médial et orbitaire latéral, et superficielles dans la zone palpébrale inférieure et palpébro-jugale. (7)

Quant à Altman, il réalise une résection des boules de Bichat, associés à la mise en place d'implants pré zygomatiques par voie endobuccale. (5)

Cependant, ces articles ne présentaient pas de séries de patients permettant d'évaluer l'efficacité et la morbidité de ces techniques.

3.5.1 Description morphologique

Chez la femme, la lèvre supérieure est plus courte et mieux ourlée que chez l'homme. Typiquement, la lèvre supérieure chez le sujet féminin jeune, a une longueur d'environ 14 à 16mm. (34) Les incisives centrales sont donc plus visibles chez ces dernières. (3mm à 5mm contre 1mm) (29). L'angle naso-labial est, pour sa part, plus ouvert.

3.5.2 Techniques chirurgicales

Les techniques de lifting des lèvres, associées ou non à la rhinoplastie, permettent de raccourcir la lèvre supérieure, de modifier l'angle formé par la lèvre et le nez, d'augmenter l'exposition du bloc incisivo-canin supérieur, de repulper la lèvre avec une visibilité plus grande du vermillon et de traiter dans le même temps les ridules.(34)

Une seule série s'est intéressée à la féminisation de la bouche avec précision. Bellinga et al. en 2017, présentent une série de 45 patientes dont 24 ont bénéficié d'une rhinoplastie et d'un lifting des lèvres et 21 d'un contouring du front, d'une rhinoplastie et d'un lifting des lèvres. Les techniques opératoires pour la frontoplastie et la rhinoplastie sont expliquées plus haut. Pour ce qui est du lifting de lèvres, une incision collumellaire basse permet de réaliser le geste (figure 13). Puis, la dissection se fait dans le plan souscutané et épargne l'orbiculaire. Elle permet alors de lifter la peau et de procéder à la résection cutanée et sous cutanée sous narinaire. La fermeture se fait en 2 plans. La rhinoplastie est ensuite réalisée après levée du lambeau collumellaire selon la technique de Bullhorn. Aucune complication n'est rapportée et le taux de satisfaction est élevé. (11)

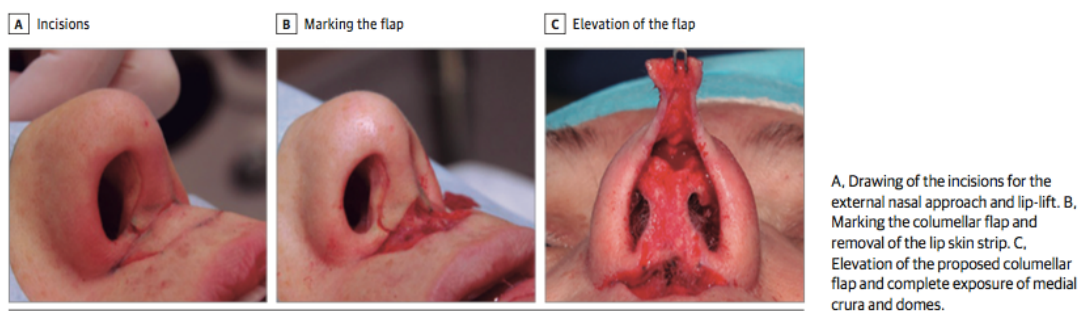


Figure 13. Voie d'abord de la rhinoplastie par voie ouverte associée au lifting des lèvres (11)

Boucher et al, présentent en 2017 leurs techniques opératoires pour la féminisation du tiers inférieur du visage. En effet, pour un lifting de lèvre isolée, une incision en aile de mouette est réalisée. En cas d'association avec une rhinoplastie, leur procédure est la même que celle décrite par Bellinga et al.. Ils insistent sur l'importance de réinsérer les crêtes philtrales au niveau des seuils narinaires et de laisser une bande de tissus d'au moins 13 mm sur la lèvre blanche. Ils associent cette chirurgie à une lipostructure du vermillon afin de repulper la lèvre. (7)

Altman en 2012, décrit sa technique de traitement de la lèvre supérieure. Il procède tout d'abord à un lifting avec une résection cutanée d'environ 25% de la lèvre blanche. Puis il utilise le derme prélevé et le tunnelise dans le vermillon à l'aide de trois incisions (deux sur les commissures et une au centre) (5).

Van de Ven propose, pour sa part, de réaliser le lifting de lèvre par une voie d'abord à la jonction lèvre rouge/lèvre blanche. En effet, les résultats seraient, selon lui, plus durables dans le temps. (6)

Nous n'avons pas trouvé d'articles sur le sujet, au regard du type de mots clefs que nous avons rentré dans les différentes bases de données, mais la volumisation de la lèvre supérieure dans le cadre des procédures de féminisation peut aussi être proposée grâce aux produits de comblement, couramment utilisés en chirurgie esthétique.

3.7 Le complexemaxillo- mandibulaire

3.7.1 Description morphologique

Chez l'homme, la mandibule est plus anguleuse et plus proéminente. L'angle mandibulaire est presque droit, et possède un renflement lié aux attaches massétérides. La largeur bi angulaire est plus importante. Le rebord basilaire est plus marqué, et le masseter est plus épais. Le menton est souvent plus long, plus carré et plus projeté en opposition avec le menton féminin qui est plus pointu et plus fin. (5,7) Pour ce qui est du maxillaire, l'angle naso labial est plus ouvert chez la femme et les dents maxillaire sont découvertes.

3.7.2 Techniques chirurgicales

3.7.2.1 Remodelage mandibulaire

Depuis sa première description par Habal en 1990, la technique de féminisation de la mandibule a peu évolué.(5,20) La voie d'abord consiste en une incision endobuccale vestibulaire dans les secteurs postérieurs jusqu'à exposition de la ligne oblique externe pour ce qui est des angles, et antérieure, centrale, en aile de mouette, respectant le frein de lèvre pour ce qui est du menton. Le décollement est sous périoste et se prolonge jusqu'au rebord basilaire. Les nerfs alvéolaires inférieurs sont contournés et protégés. Les angles sont alors fraisés. S'ils sont très importants, toutes les attaches massétériques sont sectionnées et les angles ostéotomisés à la scie oscillante, en prenant soin de conserver les attaches ptérygoïdiennes pour ce qui est de la technique d'Altman (5).(figure 14)

Pour leur part, Morrison et Satterwhite (39) proposent une résection angulaire concernant toute la largeur mandibulaire à la scie oscillante, à la scie réciproque ou au piezzotome. Une résection du masseter peut aussi être pratiquée en cas d'hypertrophie associée.

La génioplastie de réduction se doit de traiter, à l'aide de deux ostéotomies, les dimensions verticales et horizontales du menton. (Figure 15) Les fragments sont ensuite ostéosynthésés à l'aide de mini-plaques.

Les deux chefs du mentalis doivent être suturés ensemble en fin d'intervention afin d'éviter une asymétrie ou un menton « de sorcière ».

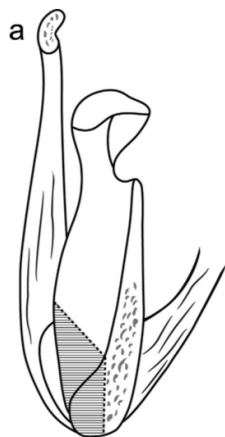

Figure 14. Technique de résection des angles selon Altman(5)

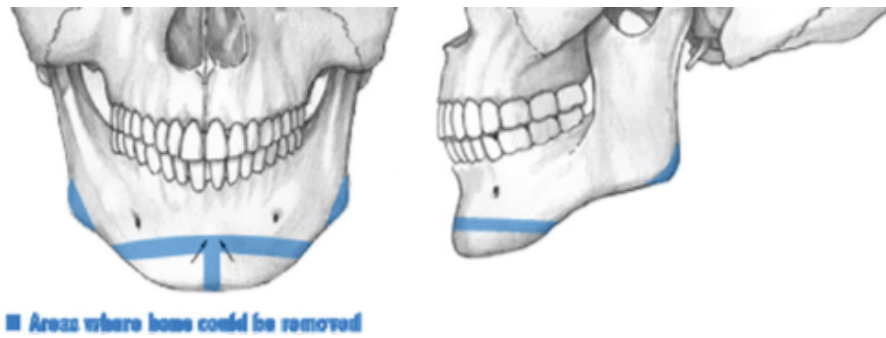


Figure 15. Zones de résection osseuses mandibulaires (6)

Pour ce qui est de la mandibule, les deux séries d'Ousterhout et de Capitàn et al. proposent un nombre conséquent de patients. Ousterhout, pionnier en la matière, nous dévoile ses résultats sur une série de 688 patientes chez qui il a réalisé une féminisation du corps mandibulaire sans complication rapportée et avec un taux élevé de satisfaction des patientes. (27) Capitàn et al. en 2014, rapportent leurs résultats sur une série de 214 patientes. Chez celles-ci sont pratiquées 63 contouring mandibulaires et 42 ostéotomies des angles, aucune complication n'est mise en évidence et le taux de satisfaction des patientes est important. (12)

Becking et al. en 2007 et Shams et Motamedi en 2009 présentent deux séries de respectivement 23 et 10 patients ayant bénéficié d'une résection des angles mandibulaires selon la technique précédemment décrite (avec ajout d'un contouring de tout le corps mandibulaire pour la deuxième série). Le taux de satisfaction des patientes est élevé et aucune complication n'est à déplorer. (16,29)

Pour la féminisation du menton, Raffaini et al. présentent en 2016 une série de 33 génioplasties standards. La distance entre le bord supérieur de l'incisive inférieure et le bord basilaire de la mandibule est évaluée à 4,52cm [4,2 ; 5] en pré-opératoire contre 4,10cm [3,8 ; 4,6] en post opératoire. La distance moyenne de réduction était de 0,82cm [0,25 ; 0,65]. Pendant les 24 mois de suivi, il n'est pas mis en évidence de complications, et l'évaluation par des opérateurs indépendants indique un résultat « très amélioré » pour 29 des 33 patientes et « significativement amélioré » pour les 4 autres. (10)

En 2003, Ousterhout propose sa série de 485 patientes avec un suivi de plus d'un an, pendant lequel aucune complication n'est rapportée. Les patientes qui ont bénéficié de cette intervention sont très satisfaites. (26)

En 1996 et en 2007 Becking et al. nous communiquent leur résultats qualitatifs après deux séries de respectivement 7 et 14 génioplasties : les patientes considèrent leur identification en tant que femme comme nettement améliorée. (15,16)

Pour finir, en 2018, Mommaerts présente une technique composite de génioplastie permettant une réduction des dimensions transversales et verticales du menton, ainsi qu'un affinement du rebord basilaire de la mandibule. Après une voie d'abord vestibulaire standard, Mommaerts propose de repérer le point médian entre les apex des incisives centrales, puis de réaliser une perforation corticale à la fraise boule sur 5mm. La corticotomie est alors poursuivie jusqu'à la crête alvéolaire en haut et sous les racines des canines en bas à la fraise de Lindeman. Deux ostéotomies en forme de triangle à base inférieure sont réalisées, suivie d'une ostéotomie horizontale, adjacente aux premières, 5mm sous l'apex des canines et rejoignant le bord basilaire après réalisation de traits verticaux (figure 16). Elles sont alors complétées à la scie réciproque. Ensuite, un contouring des différents fragments à la fraise « sapin de Noël » permet d'obtenir une congruence optimale. Pour finir, on ostéosynthèse les fragments et on réalise une ligature d'Obwegeser sur le bloc incisivo-canin au fil d'acier 0,4mm. Les cinq patientes de la série sont très satisfaites. Aucune complication n'est à déplorer (pas de pseudarthrose, pas de récession gingivale, pas de perte de papille ni de perte dentaire, pas de malocclusion ou de diastème). (24)

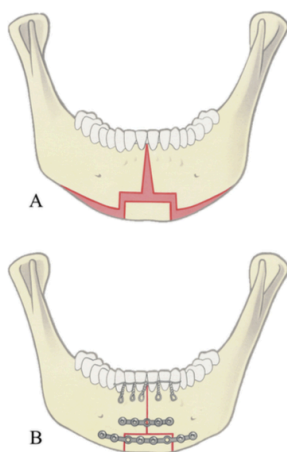


Figure 16. Design de l'ostéotomie de féminisation mandibulaire : (A) en rouge, zone d'os à retirer (B) et vue post reconstruction avec stabilisation en 3 niveaux selon Mommaerts. (24)

Pour le masseter, Morrison et Satterwhite, et Boucher et al. insistent sur l'importance de réaliser une résection du masseter uniquement en cas d'hyperthrophie avérée. Dans le cas contraire, les injections itératives de toxine botulinique peuvent permettre d'obtenir un résultat satisfaisant. (7,39) Salgado utilise lui aussi cette procédure non invasive afin de créer une face plus fine, sans les risques inhérents à la chirurgie. (40)

3.7.2.2 Chirurgie bimaxillaire

Becking et al. en 1996 et 2007, ont utilisé une technique de chirurgie bimaxillaire pour la féminisation du tiers inférieur. Pour leurs deux séries de patientes, ils ont réalisé une ostéotomie maxillo-mandibulaire avec Lefort 1 d'avancée et d'impaction postérieure associée à une ostéotomie verticale du ramus afin de maintenir l'occlusion. Cette rotation horaire des maxillaires, contrairement à une résection simple des angles qui ne modifie pas l'angle gonion, permet d'en obtenir un plus obtus. Elle est aussi à l'origine d'une réduction de la projection du menton. Dans ces séries, aucune complication n'est rapportée et les taux de satisfaction des patientes est élevé. (15,16)

Raffaini et al. en 2016, proposent eux aussi une féminisation du tiers inférieur du visage par la même technique. Si la patiente est en classe 1 dentaire en pré-opératoire, le complexe maxillo-mandibulaire est traité à l'aide d'une ostéotomie bimaxillaire avec rotation dans le sens des aiguilles d'une montre sans modification de l'articulé. Si la patiente n'est pas en classe 1, l'intervention est réalisée de manière à rétablir un équilibre dento-squelettique adéquat. Dans cette série, 6 patientes ont bénéficié de ce type de chirurgie, et aucune complication n'a été rapportée.

Les complications potentielles après contouring mandibulaire, génioplastie ou ostéotomies maxillo-mandibulaires sont la pseudarthrose, l'infection, la désunion muqueuse, la lésion du nerf alvéolaire inférieur et l'atteinte radiculaire. Aucune de celles-ci n'est retrouvée parmi toutes les patientes suivies. L'œdème et les dysesthésies post-opératoires ne sont pas considérées comme des complications.

Le gonflement post-opératoire étant important et parfois long à se résorber, Raffaini propose d'attendre 6 mois après rééquilibrage du complexe maxillo-mandibulaire avant de traiter le front, les parties molles du visage et le cou et ce afin d'éviter d'éviter tout écueil. (10)

3.8.1 Description morphologique

La « pomme d'Adam » est formée par la réunion sur la ligne médiane des 2 bords antérieur des lames cartilagineuses thyroïdiennes. Chez le garçon et la fille pré-pubère, le larynx a la même forme, puis, suite à l'imprégnation hormonale de l'adolescence, le cartilage thyroïdien grandit de façon très importante chez l'homme. (40) L'angle formé par cette proéminence laryngée est d'environ 120° chez la femme contre 90° chez l'homme. (9,35) La « pomme d'Adam » est un caractère sexuel secondaire typiquement masculin et très visible, dont la féminisation est primordiale pour certaines patientes transgenres. La demande de féminisation de la zone du cou est parfois faite avant la fin du traitement hormonal.

3.8.2 Techniques chirurgicales

La technique opératoire de réduction du larynx a été décrite pour la première fois en 1975 par Wolfort et al.. Elle consiste en une incision cervicale dans un pli du cou en regard du cartilage thyroïdien. La dissection se fait ensuite vers le bas, les muscles sternohyoïdiens et omohyoïdiens sont réclinés latéralement afin d'exposer le périchondre thyroïdien, lequel est soigneusement incisé, exposant ainsi le cartilage. On procède ensuite à une excision cartilagineuse oblique de l'échancrure thyroïdienne visant à l'aplanir (figure 17). Il est nécessaire de prendre garde de ne pas léser, les nerfs laryngés supérieurs, l'endolarynx, et la membrane hyo-thyroïdienne. (7,9)

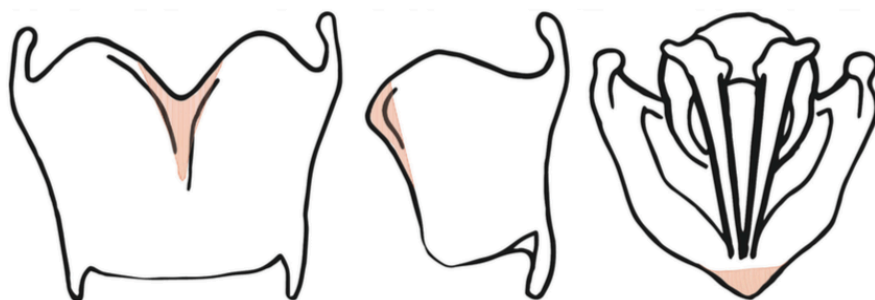

Figure 17. Représentation schématique de la chondroplastie laryngée, avec en rouge les zones de cartilage excisées (à gauche : vue frontale, au centre vue latérale, et à droite : vue cranio-caudale). (10)

Différentes approches ont ensuite été décrites, faisant surtout varier la voie d'abord. Boucher et al. (7) et Altman (5) proposent une voie d'abord cervicale haute, rendant la cicatrice invisible en position neutre. En effet une incision en regard de la « pomme d'Adam » donne une cicatrice mobile à la parole et la voie sous mentale évite cet écueil. Des voies d'abords du larynx endoscopiques ont aussi été décrites dans le cadre de la féminisation cervicale et présentent des résultats intéressants. (41)

Raffaini et al., Habal, et Shams et Motamedi présentent 3 séries de patientes ayant bénéficié de cette intervention par voie cervicale standard, soit 49 personnes au total. Les résultats sont satisfaisants et aucune complication n'a été décrite. Tous envisagent cette intervention comme indispensable pour l'identification des patientes en tant que femme. (10,20,29)

Les complications possibles de cette chirurgie sont : une modification de la voix, un dommage des cordes vocales ou une déstabilisation de l'épiglotte. Cette chirurgie se doit d'être réalisée par un chirurgien expérimenté car les complications peuvent être graves.

Il est à noter que d'autres interventions, telles que le lifting cervico-facial et la liposuction sous-mentale, peuvent être pratiquées dans le cadre de la chirurgie de féminisation. (10) Cependant la limite avec la chirurgie du rajeunissement reste floue.

4. Conclusion

L'acceptation de la transsexualité dans notre société a rendu possible de grandes évolutions dans le traitement de la dysphorie de genre. En effet, on note un nombre croissant d'études sur le sujet, menant à une prise en charge des patientes de plus en plus standardisée. Cette revue de la littérature nous a permis de mettre en évidence les différents critères à modifier dans le cadre de la chirurgie de féminisation faciale afin d'offrir aux patientes transgenres une meilleure acceptation de leur visage en tant que femme et une meilleure insertion dans la société.

Le management des patientes diverge selon les équipes, mais les techniques opératoires sont assez similaires et ce depuis leur description par les pionniers de la chirurgie de genre. (4,15,20,37) Cependant, l'évolution de la chirurgie en général nous amène de plus en plus à l'utilisation de techniques moins invasives (24,31,32), de lipostructure (7,33), de produits de comblement ou de toxine botulinique (13,39), ainsi qu'au développement de procédures endoscopiques (28,41) afin d'obtenir une morbidité toujours plus faible.

Malheureusement, parmi les études incluses dans notre revue, il est à noter que les séries de cas sont souvent de petite taille et que les outils d'évaluation post-opératoire pour ce qui est des critères de féminisation objectifs et du taux de satisfaction in fine, sont peu normalisés.

La réalisation d'études de plus grande envergure avec des échelles d'évaluation standardisées serait bénéfique.

De plus, l'ordre des interventions dans le cadre de la chirurgie de féminisation de la face fait encore débat, ce qui nous a amené à nous interroger sur la faisabilité d'un protocole de prise en charge. Nous avons donc décidé de questionner les différents centres de référence en France afin de savoir quelles étaient leurs habitudes opératoires.

III. ETAT DE L'ART

1. Introduction

Dans le but de tenter de mettre en place un protocole de féminisation chirurgicale de la face, nous avons décidé d'interroger les différents centres français la pratiquant, pour connaître leurs habitudes, les chirurgies proposées et la place de celles-ci au sein du protocole de féminisation.

2. Matériel et méthode

2.1 Stratégie de recherche

Nous avons tout d'abord fait une recherche internet visant à définir quels étaient les centres de référence en France. A partir du site internet de la SOFECT (SOciété Française d'Etudes et de Prise en Charge de la Transsexualité) nous avons pu mettre en évidence tous les hôpitaux possédant des équipes pluridisciplinaires regroupant psychiatres, endocrinologues, chirurgiens et qui proposaient aux patientes une prise en charge globale de la dysphorie de genre.

Les centres identifiés furent :

- ➔ NICE : équipe de psychiatrie, d'endocrinologie, et de chirurgie urologique, pas d'équipe identifiée pour la féminisation de la face
- ➔ MONTPELLIER : équipe de psychiatrie, d'endocrinologie, d'endocrinologie pédiatrique, de chirurgie plastique, de chirurgie gynécologique et urologique, de chirurgie de la face
- ➔ MARSEILLE : équipe de psychiatrie, de psychologie, d'endocrinologie, de gynécologie et d'urologie, de chirurgie plastique et de chirurgie ORL
- ➔ BORDEAUX : équipe de psychologie, de psychiatrie, d'endocrinologie, de chirurgie plastique, de chirurgie maxillo-faciale, de chirurgie de la voix, de chirurgie urologique et de gynécologique
- ➔ LYON : équipe de psychiatrie, de psychologie, d'endocrinologie et de chirurgie plastique et urologique
- ➔ PARIS : hôpitaux de TENON et MONDOR : équipe de psychiatrie, de psychologie, endocrinologie, de chirurgiens plasticiens, de chirurgiens urologues, de chirurgiens gynécologues.
- ➔ NANCY : équipe de psychiatrie d'endocrinologie, d'endocrinologie pédiatrique, de chirurgie plastique, de chirurgie gynécologique, de chirurgie urologique et de chirurgie de la face

- ➔ BREST : équipe de psychiatrie, d'endocrinologie, de chirurgie plastique, pas d'équipe identifiée pour la féminisation de la face
- ➔ STRASBOURG : pas de description des équipes présentes

2.2 Questionnaire

Nous avons donc contacté tous les centres sus cités pour prendre connaissance de leur manière de fonctionner. Afin de normaliser nos échanges sur le sujet, nous avons créé un Google questionnaire que nous leur avons transmis en Janvier 2019 par mail (Annexe 1). Les centres de Nice et Brest ne possédaient pas d'équipe de chirurgiens qui prenaient en charge la féminisation de la face. A Marseille et Lyon, la chirurgie de féminisation de la face était prise en charge par les équipes de chirurgie plastique et ce sont donc elles qui ont participé à notre étude. Les équipes de chirurgie maxillo-faciale de Paris TENON, Paris MONDOR, et Montpellier, ainsi que celles de chirurgie plastique de Marseille et Lyon, nous ont transmis leur réponse entre janvier et avril 2019. Nous avons eu aussi des entretiens téléphoniques avec toutes les équipes afin d'avoir des informations complémentaires. Dans chaque équipe nous avons parlé à un chirurgien référent en la matière qui nous a expliqué le fonctionnement global de son service. La réception des données a été clôturée le 20 mai 2019.

Avec notre questionnaire, nous avons cherché à savoir quelles étaient, pour chaque centre, les interventions proposées pour traiter chaque partie du visage, la place de la chirurgie de féminisation de la face au sein du protocole de réassignation ainsi que la prise en charge éventuelle des différentes chirurgies par la sécurité sociale.

2.3 Traitement des données

Les données de chaque questionnaire ont d'abord été traitées séparément. En cas d'imprécision ou d'incompréhension, nous avons joint nos correspondants afin d'obtenir des informations complémentaires. Puis les réponses ont été traitées de manière simultanée afin de réaliser des statistiques.

3. Résultats

3.1 Participants à l'enquête

Le taux de réponse 71,5% soit 5 centres sur 7. Les CHU répondants sont ceux de PARIS TENON, PARIS MONDOR, LYON, MONTPELLIER et MARSEILLE. Les CHU non répondant sont ceux de BORDEAUX et de NANCY.

3.2 Population prise en charge

Dans les centres contactés, l'âge moyen de prise en charge est de 36,5 ans [30 ; 40]. Chaque CHU traite en moyenne 48 patientes par an [30 ; 60] soit environ une patiente par semaine. Le recrutement se fait nationalement.

3.3 Interventions proposées

3.3.1 *Le tiers supérieur*

Pour la prise en charge des caractères masculins du tiers supérieur de la face, tous les centres proposent le traitement des bosses frontales par résection modelante ou par remodelage du front grâce à la lipostructure (traitement des patientes du groupe 1 et 2 de la classification d'Ousterhout). A Paris TENON, Paris MONDOR et Lyon, les patientes du groupe 3 de la classification d'Ousterhout peuvent bénéficier d'un remodelage du front par dépose du volet antérieur du sinus frontal, contouring de celui-ci et ostéosynthèse par mini-plaques. Le centre de Paris MONDOR propose aussi à ses patientes la frontoplastie par la technique de la coquille d'œuf. (31,32). L'avancement de la ligne d'implantation capillaire et le lifting des sourcils sont réalisées partout sauf à Marseille. (Figures 18 et 19).

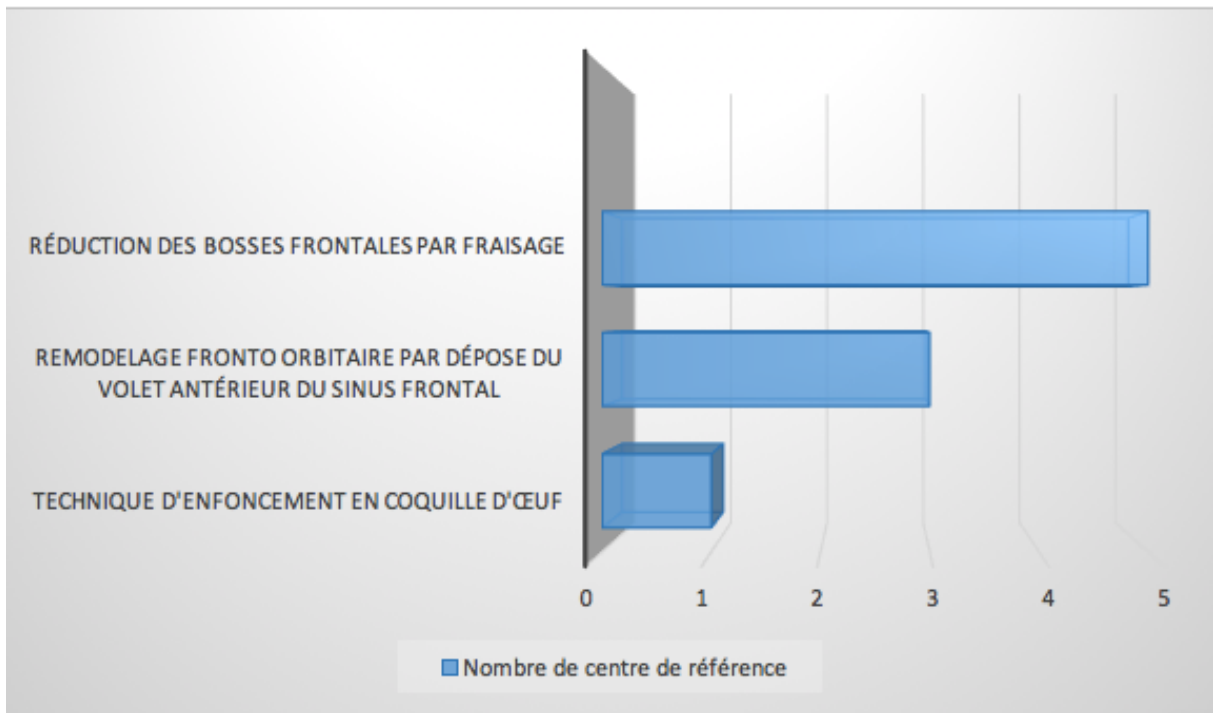


Figure 18 Diagramme de flux représentant les interventions pratiquées par chaque centre (tiers supérieur, tissus durs)

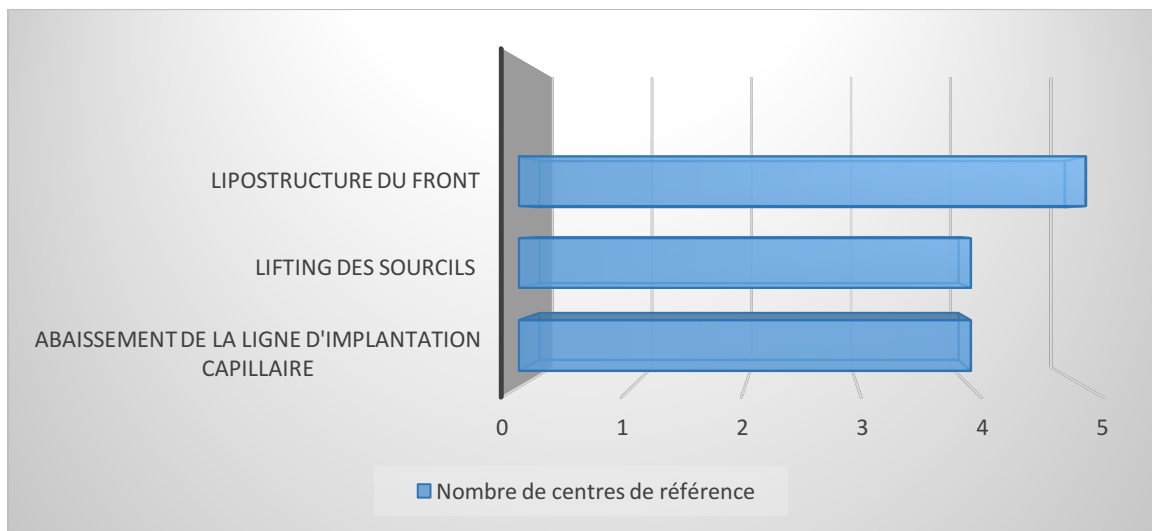


Figure 19 Diagramme de flux représentant les interventions pratiquées par chaque centre (tiers supérieur, tissus mous)

3.3.2 Le tiers moyen

Le CHU de Paris MONDOR réalise la féminisation du regard par canthopexie ou canthoplastie latérale selon la technique décrite par Villepet et Raffaini (10,32). Il est aussi le seul centre à proposer la valgisation du zygoma par la technique d'ostéotomie en sandwich lorsqu'il y a nécessité d'augmenter le diamètre transversal de l'os zygomatique. Les techniques moins invasives telles que la lipostructure (100% des centres) et les injections de produits de comblement (60% des centres) lui sont préférées. Le lifting centro-facial est aussi pratiqué par 100% des CHU. Le centre de Montpellier pratique, pour sa part, le lifting centro facial aux fils non résorbables (figure 20).

L'hôpital de TENON propose aussi la mise en place d'implants pré zygomatiques. Cette technique n'est pas réalisée dans les autres centres.

Pour ce qui est de la rhinoplastie de réduction, elle est pratiquée dans 100% des centres.

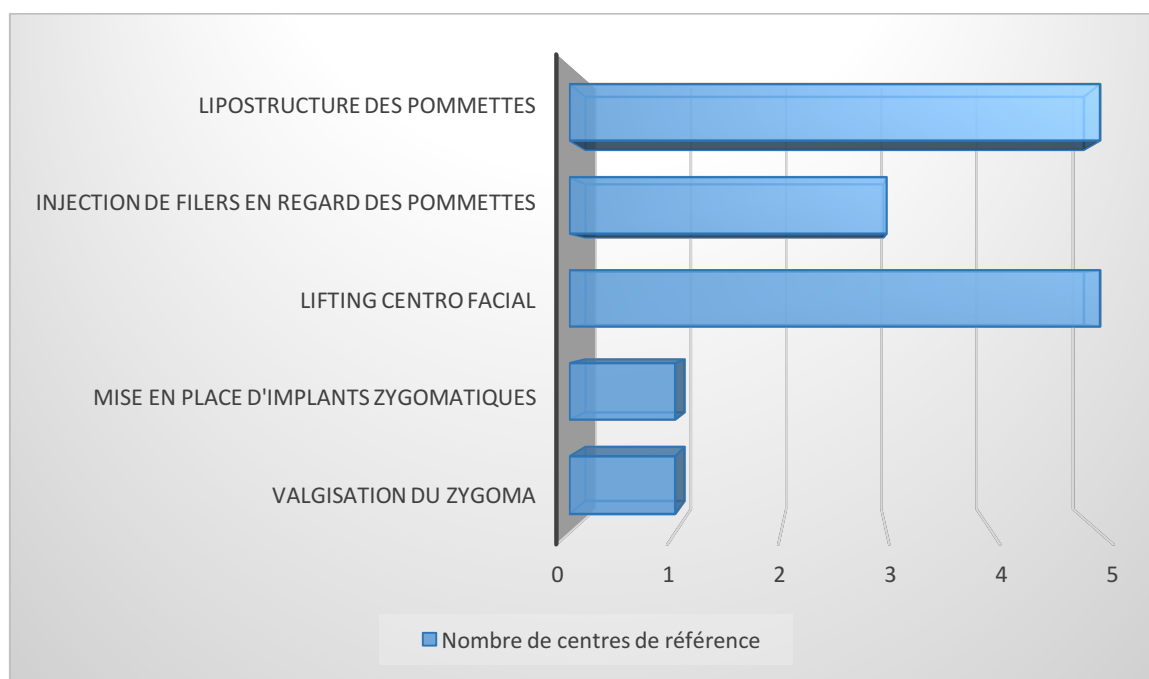


Figure 20. Diagramme de flux représentant les interventions pratiquées par chaque centre pour la projection de la zone des pommettes

3.3.3 Le tiers inférieur

Les pratiques sont lissées entre les différents centres de référence. En effet, dans 80% des centres interrogés, les patientes transgenres peuvent bénéficier des mêmes interventions. La mandibule est féminisée par résection des angles dans 80% des CHU (Paris TENON, Lyon, Montpellier, Marseille) ou contouring mandibulaire dans 20% des CHU (Paris MONDOR) et génioplastie de réduction verticale et horizontale. Seul le centre de Paris MONDOR (20%) pratique encore la chirurgie bimaxillaire dans le cadre de la chirurgie de féminisation.(figure 21)

Le cou est traité par lifting cervico facial et chondroplastie thyroïdienne dans 100% des centres (figure 22).

100% des chirurgiens interrogés pratiquent le lifting de lèvre supérieure, et 80% la lipostructure. Le centre de Paris TENON lui préfère les injections de fillers pour donner du volume à la lèvre. 80% des centres pratiquent la lipostructure du tiers inférieur du visage pour les corrections de faible importance hormis Montpellier (figure 22).

Le centre de Paris MONDOR propose aussi l'injection de toxine botulinique dans le masseter afin de diminuer le volume de celui-ci.

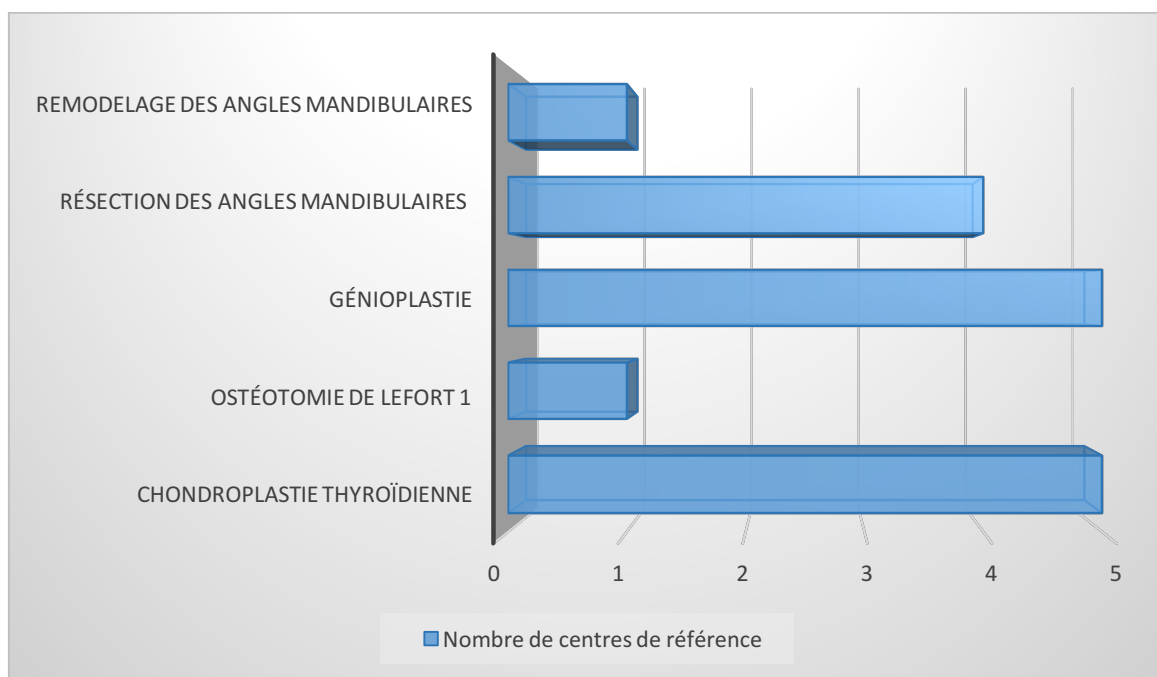


Figure 21 Diagramme de flux représentant les interventions pratiquées par chaque centre (tiers inférieur, tissus durs)

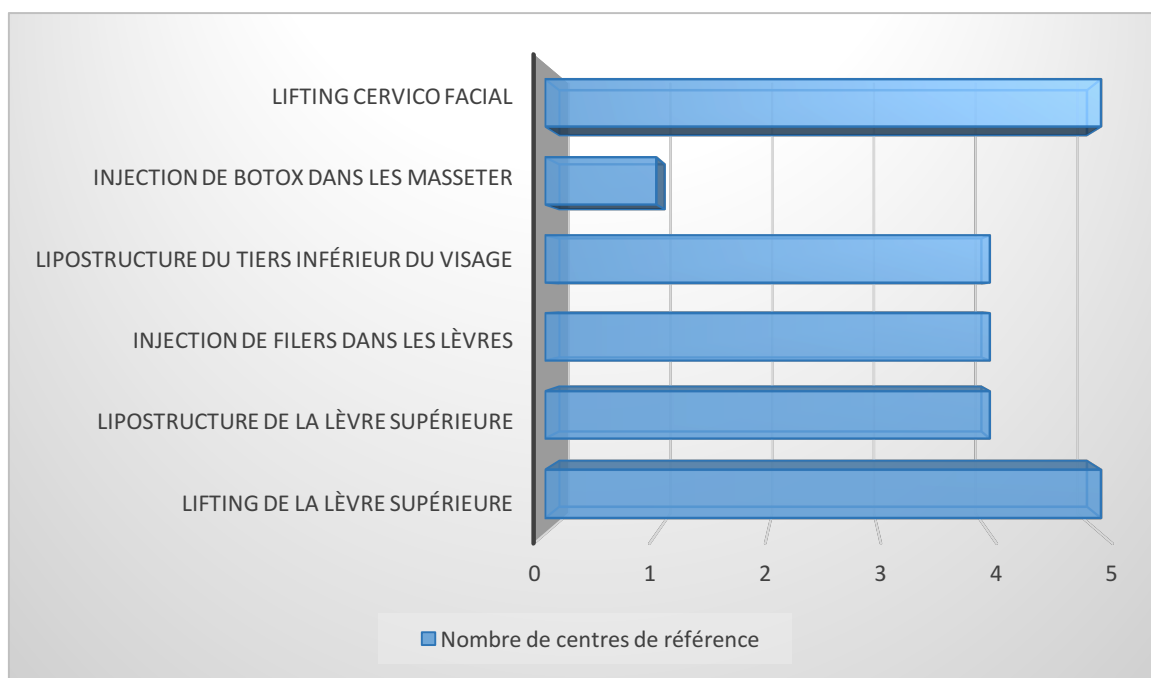


Figure 22 Diagramme de flux représentant les interventions pratiquées par chaque centre (tiers inférieur, tissus mous)

3.4 Schéma thérapeutique

En ce qui concerne la programmation des interventions, elle est différente selon les centres. En effet, 60% des CHU répondants possédaient un algorithme de féminisation. Les chirurgiens de Montpellier, Paris MONDOR et Paris TENON nous ont décrit les leurs.

A Paris TENON, les 3 étages de la face sont féminisés lors de la même intervention pour les tissus durs. Un temps chirurgical unique permet de procéder à la frontoplastie avec avancée de la ligne d'implantation des cheveux et lifting des sourcils, à la rhinoplastie et à la résection des angles mandibulaires avec génioplastie de réduction.

A Montpellier, sont réalisées dans le même temps la cranioplastie, l'avancement de la ligne d'implantation capillaire, le lifting des sourcils et le rehaussement des pommettes. La rhinoplastie et la prise en charge du tiers inférieur sont faites de manière isolée

A Paris MONDOR, les tiers supérieurs et inférieurs sont opérés dans le même temps, puis le tiers moyen est traité dans un second temps (une première lipostructure des pommettes a parfois lieu lors de la première intervention).

Sur les 3 chirurgiens nous ayant fait part de leurs algorithmes, 100% nous ont expliqué procéder ainsi pour des contraintes d'ordre chirurgical (intubation, temps d'intervention, voies

d'abords combinées) et sur demande des patientes. En effet, les caractères sexuels secondaires symbolisant le plus la masculinité pour les patientes en question sont traités les premiers.

L'équipe de Lyon a insisté sur le fait de ne pas avoir d'algorithme de prise en charge particulier. Toutes les interventions peuvent potentiellement être réalisées dans le même temps. L'ordre de celles-ci varie en fonction des cas et des désirs des patientes.

Au CHU de Marseille, aucune des interventions suscitées n'est réalisée dans le même temps, et le centre ne possède pas non plus d'algorithme particulier de féminisation.

La chirurgie de féminisation faciale a sa place après l'hormonothérapie. Dans 80% des centres elle a lieu avant la chirurgie de réassignation génitale, sauf à Marseille où elle peut avoir lieu après.

3.5 Prise en charge par la sécurité sociale

Pour ce qui est du centre Paris MONDOR, la rhinoplastie et le lifting cervico-facial bénéficient d'une prise en charge, ce qui n'est pas le cas dans les autres centres. Le centre de Montpellier, prend lui aussi en charge la rhinoplastie de féminisation dans le cadre de l'ALD 31 sans demande d'entente préalable. Contrairement à leurs confrères, les chirurgiens des autres CHU ne souhaitent pas qu'une différence soit faite avec les patientes cisgenres : 60% de ces chirurgiens déclarent cependant réaliser des demandes d'entente préalable pour la rhinoplastie et le lifting cervico facial dans certains cas. Ils obtiennent alors des réponses favorables dans 66,7% des cas.

4. Discussion

4.1 Limites de l'enquête

Nous pouvons indiquer des **erreurs de sondage**, le nombre de chirurgiens interrogé étant faible. De plus 2 centres n'ont pas répondu à notre enquête. Les données compilées sont donc possiblement non exhaustives

La population cible était les centres considérés comme centres de référence en France. Nos informations nous venaient du site de la SOFECT. Nous avons donc envoyé nos questionnaires à tous les CHU qui étaient mentionnés sur le site. Mais il est possible que des chirurgiens extérieurs aux CHU aient une activité significative de chirurgie de féminisation de la face et que nous n'en

ayons pas connaissance ce qui peut rendre notre échantillon non représentatif des pratiques chirurgicales sur l'ensemble du territoire.

De plus nous avons choisi un chirurgien référent par centre qui devait remplir le questionnaire. Les réponses ne sont donc peut-être pas non plus généralisables à l'ensemble de l'équipe chirurgicale au sein de chaque CHU.

4.2 Population prise en charge

L'âge avancé de début de traitement chirurgical s'explique par le long parcours des patientes atteintes de dysphorie du genre. En effet, la prise en charge psychiatrique, avant de débiter le traitement hormonal et la transition physique, peut prendre plusieurs années. L'objectif du psychiatre étant de déterminer avec certitude que le désir de réassignation sexuelle des patientes est un projet mûrement réfléchi et non une lubie passagère. La stabilité émotionnelle des patientes est évaluée minutieusement et le diagnostic est posé via les critères diagnostiques du DSM V. S'ensuit alors le « test en vie réelle » sur une durée allant de 6 mois à 2 ans, durant laquelle le patient doit vivre dans le genre souhaité (port des vêtements de l'autre genre, changement du langage corporel, de la voix...). (42).

Puis l'accord est donné de débiter l'hormonothérapie sous la supervision de l'endocrinologue. (figure 23) Ensuite, après un à deux ans de traitement bien conduit, la chirurgie de réassignation (figure 24) peut alors commencer si les critères suivants, établis par la WPATH (World Professional Association for Transgenders Health), sont respectés :

- si une dysphorie de genre persistante est documentée
 - si le patient est en capacité de donner son consentement éclairé et a atteint l'âge légal
 - si le patient présente des problèmes médicaux et psychologiques significatifs qui peuvent être mieux contrôlés grâce à la chirurgie
 - si le patient prend un traitement hormonal de manière continue depuis au moins 12 mois (sauf s'il présente une contre-indication au traitement ou s'il y est très réticent)
 - si le patient a vécu au moins 12mois dans le genre qui est congruent à son identité de genre
- (3).

Cependant, l'âge moyen au début du traitement chirurgical est voué à diminuer dans la mesure où les patients sont pris en charge de plus en plus tôt dans les services de pédiatrie (psychiatrie et endocrinologie). Ce traitement précoce, avant le développement des caractères

sexuels secondaires, permet à ces derniers d’avoir une puberté « orientée » et un meilleur résultat en ce qui concerne leur réassignation.

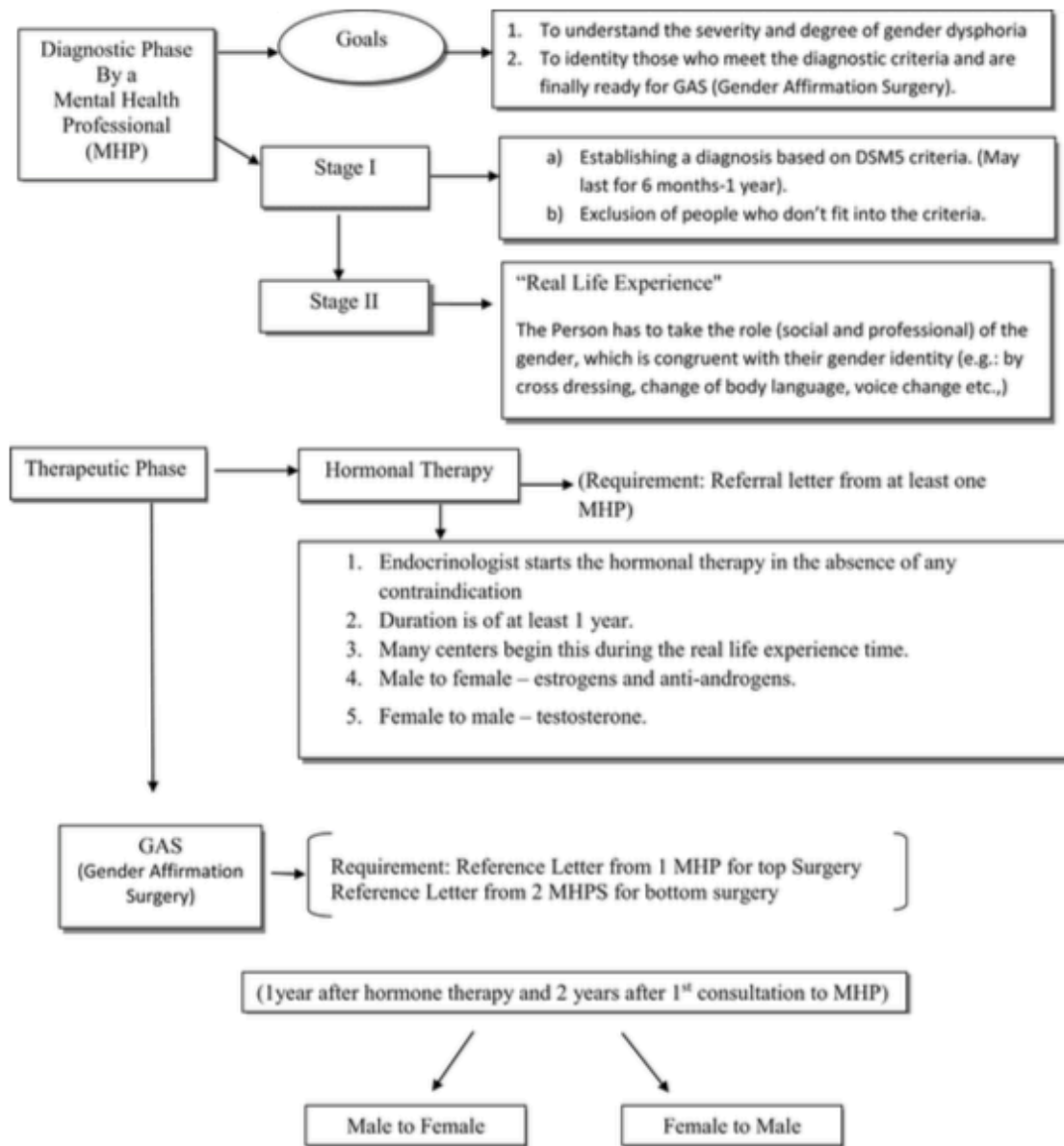


Figure 23. Management de la prise en charge des patients atteint de dysphorie du genre du diagnostic à la prise en charge chirurgicale (3)




Figure 24. Diagramme expliquant la chirurgie de réassignation des patientes transgenres MtoF (3)

D’après les informations recueillies auprès des différents CHU, le recrutement des patientes s’est avéré être un recrutement national. Ceci s’explique par le faible nombre de centres référents sur le territoire français.

4.3 Protocole de féminisation

Dans la littérature certains auteurs se sont intéressés de près à l’ordre des interventions au sein du protocole de féminisation. Raffaini et al. ont par exemple décrit leur mode de fonctionnement avec précision. La première étape consiste à obtenir un équilibre dento-squellétique adéquat, qui est, selon eux le travail préparatoire à toute chirurgie ultérieure. La chirurgie bimaxillaire, permet de remodeler les faces carrées, de réduire les mandibules proéminentes et de rétablir les dimensions verticales, horizontales et transversales de la face en servant de point de référence pour toutes les chirurgies à venir. La rhinoplastie est réalisée dans le même temps afin de proposer aux patientes un traitement complet des étages moyens et inférieurs de la face. S’ensuit alors la deuxième étape du traitement, six mois après la première chirurgie, pour une résorption optimale des œdèmes, qui consiste en une prise en charge du front, de la ligne d’implantation capillaire et du cou. L’ordre des deux étapes peut cependant varier en fonction des priorités des patientes et de leur équilibre dento-squellétique. En effet, en cas de trouble de l’articulé dentaire avec traitement orthodontique en cours, l’étape deux est réalisée avant l’étape un. (10)

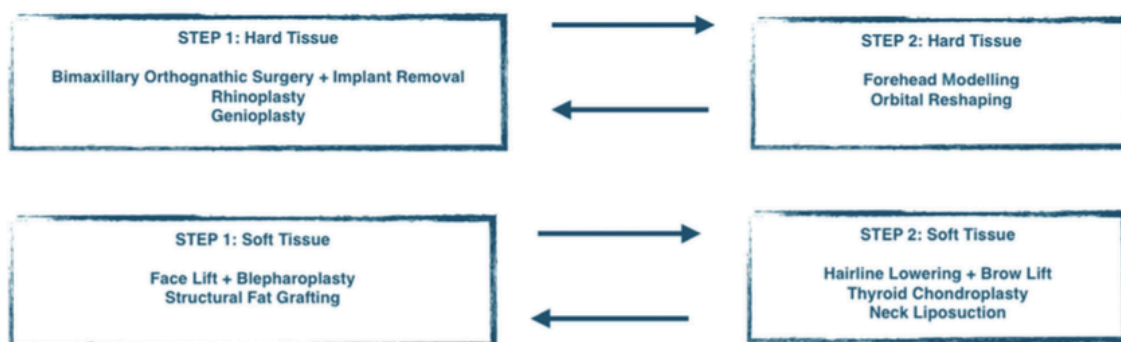


Figure 25. Flow charts pour la féminisation de la face selon Raffaini (10).

Noureai, et Bellinga préfèrent, pour leur part, réaliser la rhinoplastie et la frontoplastie dans le même temps opératoire afin d’avoir un contrôle optimal sur l’angle naso-frontal. (11,25)

En effet, ceux-ci n’ont pas constaté dans leurs séries respectives de complications, à court et long terme, qui pourraient être liées à la réalisation simultanée de ces interventions.

Nous n’avons retrouvé dans la littérature que 3 auteurs expliquant leur mode opératoire et seulement un qui proposait un protocole clair de prise en charge.

Nous avons donc interrogé les différents centres de référence afin qu’ils nous expliquent leur point de vue sur la question.

D’après le chirurgien référent de Paris TENON, la prise en charge full face des tissus durs permet d’obtenir un résultat global d’emblée sans augmentation de la morbidité post-opératoire. De plus l’avantage de ce mode de fonctionnement est d’avoir un meilleur contrôle des différents angles faciaux grâce aux voies d’abords combinées.

A Lyon, le programme de féminisation est « à la carte » guidé par les désirs des patientes (rien n’est systématique, afin d’éviter les visages stéréotypés) et toutes les interventions peuvent potentiellement se faire dans le même temps.

Le chirurgien référent de Paris MONDOR, pour sa part, propose de réaliser la féminisation de la face en deux interventions de 4 heures environ. Les féminisations full face sont évitées dans son centre afin de s’affranchir des complications liées aux chirurgies trop longues (paralysies du nerf sciatique poplité externe, hématomes sacrés, escarres, infections pulmonaires, difficultés à évacuer les drogues en post opératoire, sondage urinaire). En effet, ce sont des chirurgies à visée esthétique, chez des patientes non malades et il est donc préférable d’éviter aux maximum la morbidité per-

opératoire. Sont donc réalisées dans un premier temps le traitement du tiers supérieur et du tiers inférieur. Dans un deuxième temps, est réalisé le traitement du tiers moyen.

A Montpellier, afin d'avoir une installation optimale pour chaque intervention, sont réalisées dans le même temps la cranioplastie, l'avancement de la ligne d'implantation capillaire, le lifting des sourcils (ou la pexie des sourcils chez les patientes jeunes) et le rehaussement des pommettes. Dans un deuxième temps, est traité le tiers inférieur de la face à l'aide de la résection des angles et de la génioplastie de réduction. Le troisième temps consiste en la réalisation de la rhinoplastie de féminisation. Cette dernière n'a pas lieu en même temps que la prise en charge du tiers inférieur afin de ne pas avoir à changer la position de la sonde d'intubation en cours d'intervention. De plus la prise en charge en charge du nez est réalisée à distance de la cranioplastie afin de ne pas être gêné par l'œdème déclive résiduel lié à cette intervention. Les patientes sont ensuite confiées à l'équipe d'ORL pour la chondroplastie thyroïdienne.

4.4 Chirurgies de féminisation de la face

Pour ce qui est des interventions pratiquées, les procédures sont assez similaires dans tous les centres interrogés et compatibles avec les données de la littérature. La prise en charge globale varie peu d'un centre à l'autre. Il est à noter que de plus en plus de centres se tournent vers la chirurgie micro invasive, les injections de toxine botulinique, de filers, la lipostructure... La chirurgie de féminisation suit en effet la même dynamique que la chirurgie esthétique à proprement parler.

Pour le tiers supérieur, la prise en charge est réalisée de la même manière dans 80% des centres par fraisage de la paroi antérieure du sinus frontal, avancement de la ligne d'implantation capillaire et lifting des sourcils. Montpellier et Marseille ne prennent cependant pas en charge les patients du groupe 3 de la classification d'Ousterhout.

Pour le tiers moyen, en ce qui concerne la projection des pommettes, la valgisation du zygoma par la technique d'ostéotomie en sandwich n'est proposée que dans le centre de Paris MONDOR lorsqu'il y a nécessité d'augmenter le diamètre transversal de l'os zygomatique. Cette intervention donne malgré tout d'excellents résultats esthétiques, pérennes dans le temps (14–16,20,23,29). En effet, lui sont à priori préférées les techniques de prise en charge des parties molles, moins invasives et présentant une moins grande morbidité post-opératoire. Par exemple, le CHU de Montpellier lui préfère le lifting centro-facial aux fils non résorbables. La technique consiste à réaliser une incision temporale, le fil est ensuite passé en superficie jusqu'au bord externe du corps

du zygoma, puis placé en profondeur de la pommette selon une forme de quadrilatère. La traction est ensuite réalisée afin d'obtenir le niveau de projection souhaité. Ce traitement permet un rehaussement des parties molles de la joue avec redistribution de la graisse pré-zygomatique. L'ancrage se fait dans l'aponévrose temporale. La technique de la lipostructure, malgré son caractère moins invasif, présente tout de même quelques inconvénients (résorption de 30% de la graisse injectée, nécessité de plusieurs séances avant d'obtenir un résultat satisfaisant). Elle est néanmoins largement utilisée, de même que les injections de filers. Par contre, les centres de féminisation abandonnent peu à peu la mise en place de matériel prothétique. Par exemple, à Montpellier et à Paris MONDOR, cette intervention n'est pas pratiquée devant le risque important d'infection, d'exposition ou de migration de prothèse évoqué dans la littérature (10). La rhinoplastie de réduction par voie ouverte reste la technique de référence pour la féminisation du nez. Elle est richement décrite dans la littérature (5-7,10-12,14,16,19,20,25,29,34,40) et pratiquée dans tous les centres. En effet le nez est une des zones essentielles à féminiser chez les patientes transgenres. (11)

Pour le tiers inférieur, la majorité des centres déclarent utiliser la résection des angles et la génioplastie pour la féminisation mandibulaire. Les chirurgiens de Paris MONDOR préfèrent réaliser le contouring mandibulaire, car il permet de réduire uniquement le diamètre transversal de la mandibule. En effet, les mandibules plus carrées sont plus proches des critères de beauté actuels. La chirurgie bimaxillaire, a été délaissée par de nombreux centres dans cette indication au profit d'interventions moins lourdes chez les patientes ne présentant pas de troubles de l'articulé dentaire. Elle permet cependant d'obtenir un rééquilibrage des 3 tiers de la face en traitant l'angle goniale et le menton dans le même temps grâce à une rotation horaire des 2 maxillaires. (10) Elle est encore réalisée à MONDOR dans ce cadre ci pour ces nombreux avantages. Pour les patientes chez qui cette chirurgie est pratiquée, le traitement des angles mandibulaires se fait lors d'un autre temps chirurgical, car la combinaison de ces deux interventions est assez compliquée techniquement.

4.5 Place au sein du protocole de féminisation

Pour Van de ven et Altman, la féminisation de la face a sa place en début de prise en charge chirurgicale (5,6). En effet, le visage est une des zones les plus exposées du corps et l'identification du sexe « au premier regard » via celui-ci ne prend que quelques secondes. Afin d'éviter la reconnaissance des patientes en tant que transgenres, il est donc essentiel d'ajuster les caractéristiques faciales (6) La chirurgie de féminisation du visage a donc souvent lieu avant tout

autre type de chirurgie pour permettre aux patientes une intégration rapide dans leur vie de tous les jours(5) et une meilleure acceptation d'elle-même dans leur nouveau genre.

Dans la plupart des centres, elle a en effet lieu en début de prise en charge chirurgicale, avant la réassignation génitale. Cependant, pour certains centres (Lyon et Paris Mondor), les médecins nous ont aussi expliqué, que, de manière occasionnelle, ils reçoivent des patientes en début de traitement hormonal souhaitant bénéficier d'un traitement chirurgical rapide. Le motif de demande le plus fréquent est la chondroplastie thyroïdienne, la proéminence de la « pomme d'Adam » étant très problématique pour certaines d'entre elles, notamment lors du « test en vie réelle ».

4.6 Prise en charge par la sécurité sociale

La prise en charge de certaines interventions utilisées en chirurgie de féminisation est sujet à débat comme pour la rhinoplastie, la blépharoplastie, ou le lifting cervico-facial. En effet, ces chirurgies, utilisées chez les femmes cisgenres en esthétique ou en chirurgie du vieillissement, ne sont pas remboursées par la sécurité sociale dans le cadre de l'ALD 31 (hors liste) dont bénéficient les patientes transgenres, et ce, malgré le fait qu'elles permettent clairement une féminisation.

A Paris MONDOR et à Montpellier, les chirurgiens souhaitent que leurs patientes puissent profiter de ces gestes, sous couverture de la sécurité sociale, notamment pour la rhinoplastie et la narinoplastie, comme de toute autre intervention féminisante. Ce qui n'est pas le cas des autres centres, qui ne souhaitent pas faire de différence avec les patientes cisgenres. Il reste cependant ardu de faire la part des choses entre une rhinoplastie esthétique et une rhinoplastie féminisante, d'où la difficulté de savoir quelle doit être la prise en charge de ces interventions.

Dans les centres de Paris TENON, Lyon et Marseille, ces cas sont parfois laissés à l'évaluation du médecin conseil de la sécurité sociale, qui définit alors si ce sont des chirurgies féminisantes ou non. A priori, la sécurité sociale est assez favorable à prise en charge de telles interventions puisque, selon l'évaluation des médecins interrogés, la majorité sont prises en charge.

5. Conclusion

Les données recueillies via notre questionnaire nous ont permis de constater que la prise en charge des patientes en France comporte un certain nombre de singularités propre à chaque

centre de référence en ce qui concerne le déroulement du traitement chirurgical. Malgré cela, nous avons aussi mis en évidence de nombreuses similitudes pour ce qui est des techniques employées.

A la lumière de notre revue de la littérature et des informations collectées nous avons pensé qu'il pourrait être intéressant de créer un algorithme de prise en charge des patientes transgenres pour ce qui est de la chirurgie de féminisation, déterminant le management le plus judicieux possible des différentes interventions.

IV PROPOSITION D'UN PROTOCOLE

1. Critères à respecter

Afin de créer un protocole de féminisation, nous avons tout d'abord tenté de définir les critères qui nous paraissaient les plus importants à respecter. Nous avons choisi de favoriser les interventions les moins invasives, avec un risque de complication moindre, offrant le meilleur résultat possible et le plus pérenne dans le temps. Nous avons associé les différentes chirurgies en fonction de la faisabilité des blocs en simultané, en tenant compte de critères simples tel que la position de la sonde d'intubation, la position opératoire, le risque infectieux et le temps opératoire.

2. Définition du protocole

2.1 Bilan pré opératoire

Afin de définir l'équilibre facial et de déterminer les critères à féminiser, il est essentiel d'évaluer les 3 tiers du visage séparément, de face et de profil, puis conjointement, lors du bilan clinique pré-opératoire. Un bilan photographique doit être réalisé avec des clichés pré-opératoires de face, de $\frac{3}{4}$ et de profil. Un examen ophtalmologique est nécessaire si une canthoplastie est prévue. (32)

Le bilan d'imagerie est lui aussi indispensable. Un scanner maxillo-facial sans injection, avec des coupes dans les 3 plans de l'espace ainsi que des reconstructions en 3 dimensions, fournit toutes les informations nécessaires aux différentes chirurgies. Ce dernier permet, de définir le groupe d'appartenance des patients pour la classification d'Ousterhout, d'obtenir des informations sur la structure ostéo-cartilagineuse du nez et de visualiser la position du nerf alvéolaire inférieur dans la mandibule. La réalisation de radiographies est désormais un peu obsolète. Une téléradiographie de face et de profil ainsi qu'un panoramique dentaire nous ont cependant paru nécessaires afin d'effectuer une céphalométrie en cas de programmation d'une chirurgie orthognatique. (19,32,34)

Il convient ensuite de définir avec la patiente les caractères sexuels secondaires qu'elle souhaite voir féminiser et les zones de son visage qui sont à traiter en priorité.

Pour finir, il est indispensable de contrôler que L'ALD 31 de la patiente est bien à jour et qu'elle fait mention de la chirurgie de féminisation de la face.

2.2 Schéma thérapeutique

Nous avons décidé de proposer un protocole basé sur 2 ou 3 étapes chirurgicales pour deux raisons. Tout d'abord, la chirurgie full face ne nous a pas paru la meilleure option car elle peut être pourvoyeuse de nombreuses complications du fait de la durée opératoire. Ensuite, nous avons pensé qu'il serait plus judicieux de limiter, dans la mesure du possible, le nombre d'étapes chirurgicales afin de proposer à nos patientes une correction simultanée des différents caractères sexuels secondaires masculins qu'elles souhaiteraient voir disparaître. Nous avons choisi d'associer les interventions des tiers moyen et supérieur puis du tiers inférieur et du cou, afin d'équilibrer au mieux les temps opératoires tout en ne modifiant pas la position de la sonde d'intubation en cours d'intervention.

2.3 Algorithme de féminisation

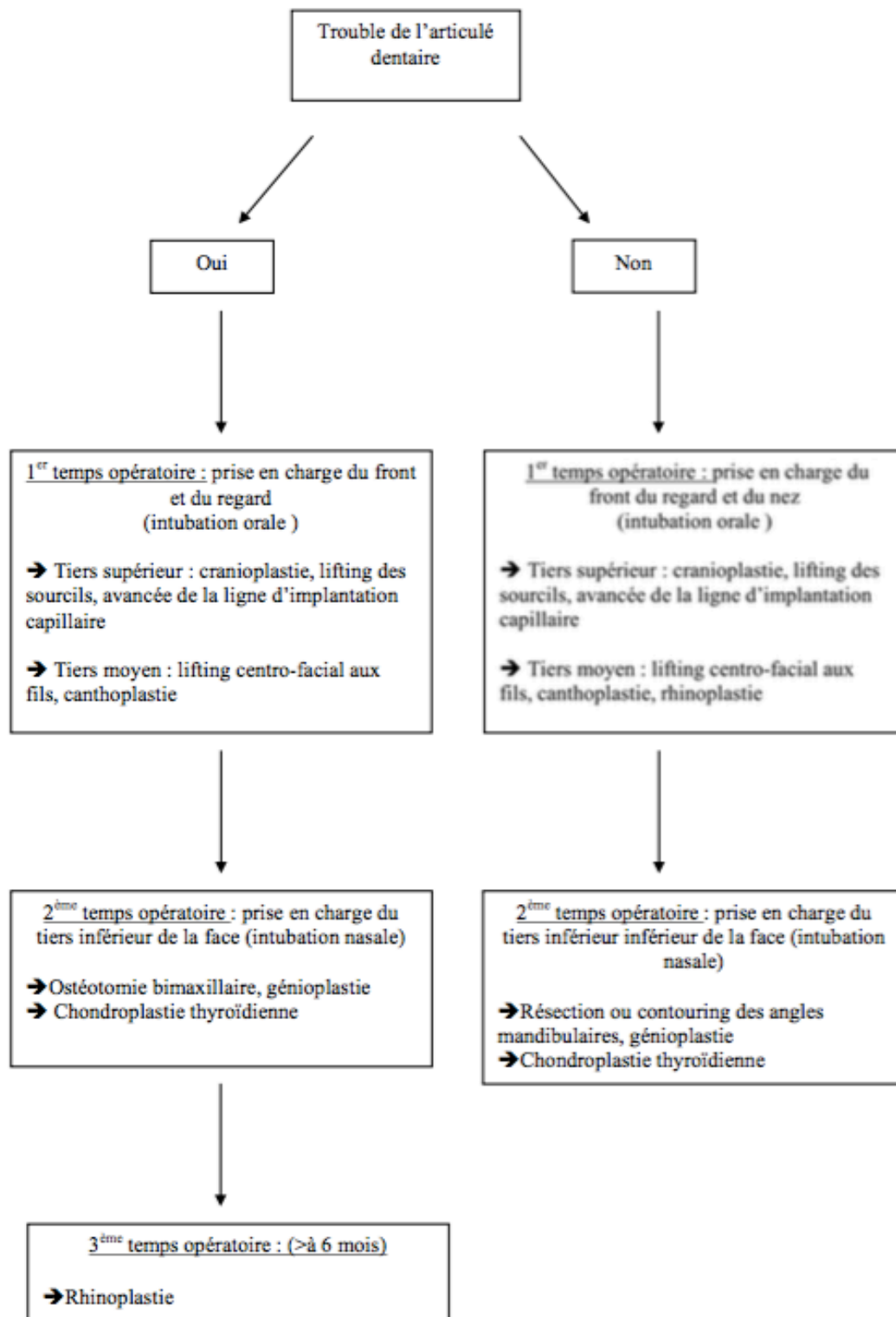


Figure 26. Proposition d'un protocole de féminisation de la face

n

2.4 Choix des interventions

Pour le traitement du front, la cranioplastie par fraisage des bosses frontales ou par dépose du volet antérieur du sinus, contouring et ostéosynthèse réalisées en voie coronale associées à l'avancement de la ligne d'implantation capillaire et au lifting des sourcils sont le gold standard actuellement (10,13,16–18,29,31). Ces 2 techniques permettent la prise en charge de la zone frontale de 100% des patientes. La technique de la coquille d'œuf (32) nous paraît cependant être une excellente alternative puisqu'elle ne nécessite pas l'apport de matériel étranger et qu'elle permet d'éviter l'effraction dans le sinus frontal. Le regard peut être traité par la même voie d'abord et dans le même temps opératoire par réalisation d'un contouring du rebord supra-orbitaire et des piliers frontaux zygomatiques associé à une canthoplastie latérale (10,11,13,17–20,22,29,31,32,40).

Pour ce qui est du tiers moyen, le traitement des parties molles par réalisation d'un lifting centro-facial nous paraît être une technique très adaptée à la prise en charge des patientes transgenres de par son caractère peu invasif, à la différence de l'ostéotomie du zygoma. En effet elle permet de donner une bonne projection aux pommettes en une seule intervention contrairement à la lipostructure. L'injection de produits de comblements résorbables (acide hyaluronique ou polylactique) est aussi une bonne alternative, mais le résultat n'est malheureusement pas durable dans le temps et le coût pour les patientes est assez élevé. Le nez serait ensuite féminisé grâce à une rhinoplastie par voie ouverte.

En ce qui concerne le tiers inférieur, nous nous sommes appuyés sur les travaux des précurseurs de la chirurgie de féminisation de la face ainsi que sur ceux du Dr Raffaini. (4,10,15,20,37) En effet, les pionniers de ce type de chirurgie, avant l'apparition de protocoles thérapeutiques plus concrets, basaient leurs plans de traitement sur l'équilibre des 3 tiers de la face, et donc sur la chirurgie maxillo-mandibulaire. Cette intervention rend possible la prise en charge simultanée de plusieurs critères masculins du tiers inférieur de la face lors du même geste chirurgical. Elle permet, par une rotation horaire des maxillaires, d'ouvrir l'angle goniale afin de traiter les faces carrées, de prendre en charge les mandibule larges et proéminentes en pratiquant de manière conjointe un contouring, de réduire la projection du menton, de découvrir les incisives supérieures et de rendre plus obtus l'angle naso-labial. Le but de cette procédure est donc de garantir des contours faciaux plus doux et plus féminins en rétablissant un bon équilibre du visage dans les 3 plans de l'espace. (10) Cette intervention, largement utilisée en pratique quotidienne par les services de chirurgie maxillo-faciale dans le cadre des troubles de l'équilibre dento-

squeletique, présente une morbidité post-opératoire faible et des résultats cliniques pérennes dans le temps. Cependant, il paraît difficile de faire accepter ce type de traitement à nos patientes si elles ne souffrent pas de troubles de l'articulé dentaire surtout au vu des désagréments qu'elle implique, tels que l'orthodontie préparatoire.

Nous avons donc décidé d'utiliser comme base de l'algorithme, l'équilibre dento-squeletique des patientes, comme l'a fait le Dr Raffaini et de proposer à nos patientes souffrant un déséquilibre des 3 tiers de la face un plan de traitement basé sur la chirurgie bimaxillaire. (10)

2.5 Cas numéro 1 : présence d'un déséquilibre dento-squeletique

Pour les patientes chez qui nous prévoyons de réaliser une ostéotomie maxillo-mandibulaire, il est préférable de proposer dans un premier temps opératoire le traitement du tiers supérieur de la face, du regard et des pommettes pendant la préparation orthodontique afin de ne pas trop rallonger le délai de prise en charge chirurgicale. La chondroplastie thyroïdienne serait alors réalisée lors de cette intervention vue que la position opératoire et celle de la sonde d'intubation sont les même pour les deux chirurgies. L'ostéotomie maxillo-mandibulaire serait alors réalisée dans un second temps. La troisième phase du traitement consisterait à pratiquer la rhinoplastie de féminisation. Chez ce type de patiente, il est préférable de proposer un troisième temps d'intervention pour le nez, à distance de la chirurgie orthognatique, afin de corriger une éventuelle modification des narines liée à la rotation horaire du complexe maxillo-mandibulaire.

2.6 Cas numéro 2 : absence de déséquilibre dento-squeletique

Pour les patientes présentant de déséquilibre dento-squeletique, nous proposons de réaliser une prise en charge en 2 étapes. La rhinoplastie, le lifting centro-facial et la cranioplastie seraient alors effectués lors de la même intervention afin d'avoir un contrôle optimal sur l'angle naso-frontal comme le suggèrent Noureai et Bellinga dans leurs études respectives (11,25). Ils ne décrivent pas de complication infectieuse pouvant contre-indiquer la réalisation simultanée de ces voies d'abord. Devant le gonflement parfois important des joues après les ostéotomies latérales du nez, nous pensons qu'il est préférable de commencer par la prise en charge du front et des pommettes et de terminer par la rhinoplastie.

Le tiers inférieur et le cou seront alors traités dans un second temps. Cette prise en charge permettrait d'obtenir un résultat satisfaisant en seulement 2 temps opératoires, sans modification de la position opératoire et de la sonde d'intubation.

V. CONCLUSION

Lorsque nous nous sommes intéressés au sujet de la chirurgie de féminisation de la face, dans le but de réaliser un état de l'art de la discipline, nous nous sommes rendu compte que quantité d'articles se rapportaient au sujet. Ces derniers décrivaient avec précision les critères faciaux à modifier, les procédures chirurgicales effectuées, le taux de satisfaction des patientes en post-opératoire et les résultats obtenus. Cependant, le parcours de soins des patients transgenre, pour ce qui est de la chirurgie de la face, était peu décrit. Après une revue minutieuse de la littérature qui nous a permis de mettre en évidence ce qui se faisait à l'heure actuelle pour la prise en charge chirurgicale des patientes transgenres dans le monde, nous avons interrogé les différents centres de référence en France afin de connaître leur manière de fonctionner.

Nous avons constaté que, malgré une grande concordance des différentes interventions chirurgicales proposées entre les différents centres avec les données de la littérature, il n'y avait pas de procédure standardisée commune applicable à toutes les patientes transgenres.

Nous proposons donc ce protocole, défini à l'aide de critères simples et valables pour toutes nos patientes. Nous avons préféré les interventions les moins invasives, ayant le meilleur résultat possible, le plus durable dans le temps, et avec une morbidité post-opératoire faible. Ce protocole présente avec précision les différentes interventions possibles ainsi que leur ordre au sein du parcours chirurgical des patientes transgenres.

Il pourrait alors être intéressant d'évaluer sa reproductibilité et son efficacité sur une série de patientes à plus grande échelle.

BIBLIOGRAPHIE

1. Linhares A. Le genre : de la politique à la clinique, Gender – from Politics to Clinical Practice. *Champ Psy.* 2010;(58):23-36.
2. Atkinson SR, Russell D. Gender dysphoria. *Aust Fam Physician.* 2015;44(11):792-6.
3. Nanda BS, Gupta A, Reddy J S, Mangal M, Gambhir SS, Sudha S. Current concepts in gender affirmation surgery. *Curr Med Res Pract.* sept 2017;7(5):184-90.
4. Ousterhout D. Feminization of the forehead: contour changing to improve female aesthetics. *Plast Reconstr Surg* 1987. 1987. 701-11 p.
5. Altman K. Facial feminization surgery: current state of the art. *Int J Oral Maxillofac Surg.* août 2012;41(8):885-94.
6. van de Ven BFML. Facial feminisation, why and how? *Sexologies.* oct 2008;17(4):291-8.
7. Boucher F, Gleizal A, Mojallal A, Bachelet J-T. Chirurgie de féminisation du visage – tiers moyen et inférieur. *Ann Chir Plast Esthét.* avr 2017;62(2):122-30.
8. BEZIAT J-L. le profil. In: *Chirurgie orthognatique piézoélectrique.* 2013. p. 20-2.
9. Giraldo F, de Grado J, Montes J. Aesthetic reductive thyroid chondroplasty. *Int J Oral Maxillofac Surg.* févr 1997;26(1):20-2.
10. Raffaini M, Magri AS, Agostini T. Full Facial Feminization Surgery: Patient Satisfaction Assessment Based on 180 Procedures Involving 33 Consecutive Patients. *Plast Reconstr Surg.* févr 2016;137(2):438-48.
11. Bellinga RJ, Capitán L, Simon D, Tenório T. Technical and Clinical Considerations for Facial Feminization Surgery With Rhinoplasty and Related Procedures. *JAMA Facial Plast Surg.* 1 mai 2017;19(3):175.
12. Capitán L, Simon D, Kaye K, Tenorio T. Facial Feminization Surgery: The Forehead. Surgical Techniques and Analysis of Results. *Plast Reconstr Surg.* oct 2014;134(4):609-19.
13. Altman K. Forehead reduction and orbital contouring in facial feminisation surgery for transgender females. *Br J Oral Maxillofac Surg.* avr 2018;56(3):192-7.
14. Balaji S. Facial feminization - Surgical modification for Indian, European and African faces. *Ann Maxillofac Surg.* 2016;6(2):210.
15. Becking AG, Tuinzing DB, Hage JJ, Gooren LJG. Facial corrections in male to female transsexuals: A preliminary report on 16 patients. *J Oral Maxillofac Surg.* 1 avr 1996;54(4):413-8.
16. Becking AG, Tuinzing DB, Hage JJ, Gooren LJG. Transgender Feminization of the Facial Skeleton. *Clin Plast Surg.* juill 2007;34(3):557-64.

17. Capitán L, Simon D, Meyer T, Alcaide A, Wells A, Bailón C, et al. Facial Feminization Surgery: Simultaneous Hair Transplant during Forehead Reconstruction. *Plast Reconstr Surg.* mars 2017;139(3):573-84.
18. Cho S-W, Jin HR. Feminization of the Forehead in a Transgender: Frontal Sinus Reshaping Combined with Brow Lift and Hairline Lowering. *Aesthetic Plast Surg.* oct 2012;36(5):1207-10.
19. Dempf R, Eckert AW. Contouring the forehead and rhinoplasty in the feminization of the face in male-to-female transsexuals. *J Cranio-Maxillofac Surg.* sept 2010;38(6):416-22.
20. Habal MB. Aesthetics of feminizing the male face by craniofacial contouring of the facial bones. *Aesthetic Plast Surg.* déc 1990;14(1):143-50.
21. Hage JJ, Vossen M, Becking AG. Rhinoplasty as part of gender-confirming surgery in male transsexuals: basic considerations and clinical experience. *Ann Plast Surg.* sept 1997;39(3):266-71.
22. Hoenig JF. Frontal Bone Remodeling for Gender Reassignment of the Male Forehead: A Gender-Reassignment Surgery. *Aesthetic Plast Surg.* déc 2011;35(6):1043-9.
23. Lundgren TK, Farnebo F. Midface Osteotomies for Feminization of the Facial Skeleton. *Plast Reconstr Surg - Glob Open.* janv 2017;5(1):e1210.
24. Mommaerts MY, Voisin C, Joshi Otero J, Loomans NAJ. Mandibular feminization osteotomy—preliminary results. *Int J Oral Maxillofac Surg [Internet].* oct 2018 [cité 15 févr 2019]; Disponible sur: <https://linkinghub.elsevier.com/retrieve/pii/S0901502718303904>
25. Nouraei SAR, Randhawa P, Andrews PJ, Saleh HA. The Role of Nasal Feminization Rhinoplasty in Male-to-Female Gender Reassignment. *Arch Facial Plast Surg [Internet].* 1 sept 2007 [cité 26 avr 2018];9(5). Disponible sur: <http://archfaci.jamanetwork.com/article.aspx?doi=10.1001/archfaci.9.5.318>
26. Ousterhout DK. Feminization of the chin: A review of 485 consecutive cases. *Craniofacial Surg.* 1 janv 2003;10:461-3.
27. Ousterhout DK. Feminization of the mandibular body: A review of 688 consecutive cases. *Craniofacial Surg.* 1 janv 2005;11:135-7.
28. Salgado CJ, AlQattan H, Nugent A, Gerth D, Kassira W, McGee CS, et al. Feminizing the Face: Combination of Frontal Bone Reduction and Reduction Rhinoplasty. *Case Rep Surg [Internet].* 2 juill 2018 [cité 15 févr 2019];2018. Disponible sur: <https://www.ncbi.nlm.nih.gov/pmc/articles/PMC6051275/>
29. Shams MG, Motamedi MHK. Case Report: Feminizing the Male Face. *Eplasty [Internet].* 9 janv 2009 [cité 20 mars 2019];9. Disponible sur: <https://www.ncbi.nlm.nih.gov/pmc/articles/PMC2627308/>

30. Spiegel JH. Challenges in Care of the Transgender Patient Seeking Facial Feminization Surgery. *Facial Plast Surg Clin N Am*. mai 2008;16(2):233-8.
31. Spiegel JH. Facial determinants of female gender and feminizing forehead cranioplasty. *The Laryngoscope*. févr 2011;121(2):250-61.
32. Villepelet A, Jafari A, Baujat B. Fronto-orbital feminization technique. A surgical strategy using fronto-orbital burring with or without eggshell technique to optimize the risk/benefit ratio. *Eur Ann Otorhinolaryngol Head Neck Dis*. oct 2018;135(5):353-6.
33. Bachelet J-T, Souchere B, Mojallal A, Gleizal A, Boucher F. Chirurgie de féminisation du visage – tiers supérieur. *Ann Chir Plast Esthét*. déc 2016;61(6):877-81.
34. Deschamps-Braly JC. Facial Gender Confirmation Surgery. *Clin Plast Surg*. juill 2018;45(3):323-31.
35. Morrison SD, Vyas KS, Motakef S, Gast KM, Chung MT, Rashidi V, et al. Facial Feminization: Systematic Review of the Literature. *Plast Reconstr Surg*. juin 2016;137(6):1759-70.
36. Lee MK, Sakai O, Spiegel JH. CT measurement of the frontal sinus – Gender differences and implications for frontal cranioplasty. *J Cranio-Maxillofac Surg*. oct 2010;38(7):494-500.
37. Hage JJ, Becking AG, de Graaf FH, Tuinzing DB. Gender-confirming facial surgery: considerations on the masculinity and femininity of faces. *Plast Reconstr Surg*. juin 1997;99(7):1799-807.
38. Mommaerts MY, Abeloos JVS, De Clercq CAS, Neyt LF. The ‘sandwich’ zygomatic osteotomy: technique, indications and clinical results. *J Cranio-Maxillofac Surg*. févr 1995;23(1):12-9.
39. Morrison SD, Satterwhite T. Lower Jaw Recontouring in Facial Gender-Affirming Surgery. *Facial Plast Surg Clin N Am* [Internet]. mars 2019 [cité 12 mars 2019]; Disponible sur: <https://linkinghub.elsevier.com/retrieve/pii/S106474061930001X>
40. Salgado CJ, Nugent AG, Satterwaite T, Carruthers KH, Joumblat NR. Gender Reassignment. *Clin Plast Surg*. oct 2018;45(4):635-45.
41. Conrad K, Yoskovitch A. Endoscopically facilitated reduction laryngochondroplasty. *Arch Facial Plast Surg*. août 2003;5(4):345-8.
42. Tugnet N, Goddard JC, Vickery RM, Khoosal D, Terry TR. Current management of male-to-female gender identity disorder in the UK. *Postgrad Med J*. 1 oct 2007;83(984):638-42.

QUESTIONNAIRE D'ÉVALUATION DE LA PRISE EN CHARGE DES PATIENTES TRANSGENRES EN FRANCE

Etat de l'art de la chirurgie faciale de féminisation

Adresse e-mail *

Adresse e-mail valide

Ce formulaire collecte des adresses e-mail. [Modifier les paramètres](#)

1) A quel centre de référence appartenez vous? *

Réponse courte

2) Combien de patientes approximativement sont prises en charge chez vous *
chaque année?

Réponse courte

3) Quel est l'âge moyen de vos patientes? *

Réponse courte

4) Comment qualifieriez vous votre recrutement? *

Local

Régional

National

International

5) Ces interventions sont-elles proposées par votre centre pour la féminisation du tiers supérieur du visage (tissus durs)? *

- Résection des bosses frontales par fraisage
- Remodelage fronto orbitaire par dépose du volet antérieur du sinus frontal
- Autre...

6) Ces interventions sont-elles proposées par votre centre pour la féminisation du tiers supérieur du visage (tissus mous) ? *

- Abaissement de la ligne d'implantation capillaire
- Lipostructure du front
- Lifting des sourcils
- Autre...

7) Ces interventions sont-elles proposées par votre centre pour la féminisation du tiers moyen du visage (tissus durs) ?

- Rhinoplastie
- Valgisation des zygomatiques
- Autre...

8) Ces interventions sont-elles proposées par votre centre pour la féminisation du tiers moyen du visage (tissus mous) ? *

- Mise en place d'implants zygomatiques
- Lipostructure des pommettes
- Injections de filers en regard des pommettes

Lifting centro facial

Autre...

...

9) Ces interventions sont-elles proposées par votre centre pour la féminisation du tiers inférieur du visage (tissus durs) ? *

Ostéotomie de Lefort 1

Résection des angles mandibulaires

Génioplastie

Chondroplastie thyroïdienne

Lifting cervico facial

Autre...

10) Ces interventions sont-elles proposées par votre centre pour la féminisation du tiers inférieur du visage (tissus mou) ? *

Lifting de la lèvre supérieure

Lipostructure de la lèvre supérieure

Injection de fillers dans les lèvres

Lipostructure du tiers inférieur du visage

Autre...

11) Quelles interventions sont réalisées dans le même temps opératoire ? *

Réponse courte

.....

12) Ces interventions sont réalisées dans le même temps par demande du patient ou pour des contraintes chirurgicales ?

Demande du patient

Contraintes chirurgicales

Autre...

13) Existe-t-il dans votre service un algorithme de prise en charge pour les patientes transgenres ? *

Oui

Non

14) Si oui, pouvez vous l'expliquer en quelques mots ou le joindre en pièce jointe s'il vous plait ? *

Réponse courte
.....

15) Quelle est la place de la chirurgie de féminisation de la face dans le processus de féminisation des patientes transgenres ? *

Après l'hormonothérapie

Après la chirurgie de réassignation

Pas de tendance particulière

16) La rhinoplastie est-elle prise en charge dans votre centre dans le cadre du processus de féminisation ?

Oui

Non

17) Le lifting cervico facial est-il pris en charge dans votre centre dans le cadre du processus de féminisation ?

Oui

Non

18) Si non, pensez-vous que ces interventions devraient bénéficier d'un code et d'une prise en charge particulière pour ce qui est de la féminisation ?

Oui

Non

19) Si vous avez répondu non à la question précédente , veuillez expliquer pourquoi ?

Réponse courte
.....

20) Pour ce qui est de la rhinoplastie et du lifting cervico facial vous arrive t'il de réaliser des demandes d'entente préalable pour ce qui est de la féminisation ?

Oui

Non

21) Dans le cadre des demandes d'entente préalable, les réponses sont elles favorables ?

Oui

Non

...

22) Si vous avez répondu oui à la question précédente , quel en est le pourcentage approximatif ?

Réponse courte
.....

Figure 27. Google questionnaire sur la prise en charge des patientes transgenres dans les centres de référence en France

SERMENT

- *En présence des Maîtres de cette école, de mes chers condisciples et devant l'effigie d'Hippocrate, je promets et je jure, au nom de l'Être suprême, d'être fidèle aux lois de l'honneur et de la probité dans l'exercice de la médecine.*

- *Je donnerai mes soins gratuits à l'indigent et n'exigerai jamais un salaire au-dessus de mon travail.*

- *Admis (e) dans l'intérieur des maisons, mes yeux ne verront pas ce qui s'y passe, ma langue taira les secrets qui me seront confiés, et mon état ne servira pas à corrompre les mœurs, ni à favoriser le crime.*

- *Respectueux (se) et reconnaissant (e) envers mes Maîtres, je rendrai à leurs enfants l'instruction que j'ai reçue de leurs pères.*

- *Que les hommes m'accordent leur estime si je suis fidèle à mes promesses. Que je sois couvert (e) d'opprobre et méprisé (e) de mes confrères si j'y manque.*

Dans le cadre de la prise en charge des patientes transgenres, la chirurgie de féminisation de la face est une priorité. La redéfinition chirurgicale des caractéristiques du genre favorise l'intégration sociale des sujets transsexuels. Cependant, il n'existe pas dans la littérature de procédure standardisée en chirurgie de féminisation de la face. Nous avons réalisé cette étude afin de proposer un protocole décrivant les interventions à envisager et leur ordre au sein du parcours de soins.

Dans le but de définir un état de l'art dans le domaine, nous avons effectué une revue de la littérature. Un questionnaire a ensuite été envoyé aux différents centres de référence en chirurgie de féminisation de la face en France entre janvier et avril 2019. Nous avons cherché à savoir quelles étaient les interventions proposées et leur ordre au sein du parcours de réassignation. Le but ultime de ce travail a alors été de réaliser un algorithme afin de proposer aux patientes un protocole chirurgical standardisé.

Les données recueillies via notre questionnaire nous ont permis de constater que la prise en charge des patientes en France comporte des singularités propres à chaque centre en ce qui concerne le déroulement du traitement chirurgical. Nous avons aussi mis en évidence de nombreuses similitudes pour les techniques employées concordant avec les données de la littérature. Pour la définition de notre algorithme, nous avons choisi de sélectionner les interventions les moins invasives, ayant le meilleur résultat possible et le plus durable.

Ce protocole présente avec précision les différentes interventions à envisager en fonction de l'équilibre dento-squelettique des patientes, ainsi que leur ordre au sein du parcours chirurgical.

Mots clefs : facial feminization surgery, chirurgie de féminisation de la face, transgenres, protocole, algorithme