



HAL
open science

Le syndrome de Parry-Romberg : revue de la littérature, traitements chirurgicaux personnalisés & étude de cas

Axel Llobet

► To cite this version:

Axel Llobet. Le syndrome de Parry-Romberg : revue de la littérature, traitements chirurgicaux personnalisés & étude de cas. Médecine humaine et pathologie. 2019. dumas-02886489

HAL Id: dumas-02886489

<https://dumas.ccsd.cnrs.fr/dumas-02886489>

Submitted on 1 Jul 2020

HAL is a multi-disciplinary open access archive for the deposit and dissemination of scientific research documents, whether they are published or not. The documents may come from teaching and research institutions in France or abroad, or from public or private research centers.

L'archive ouverte pluridisciplinaire **HAL**, est destinée au dépôt et à la diffusion de documents scientifiques de niveau recherche, publiés ou non, émanant des établissements d'enseignement et de recherche français ou étrangers, des laboratoires publics ou privés.



Distributed under a Creative Commons Attribution - NonCommercial - ShareAlike 4.0 International License

UNIVERSITE DE MONTPELLIER
FACULTE DE MEDECINE MONTPELLIER-NIMES

THESE

Pour obtenir le titre de **DOCTEUR EN MEDECINE**

Présentée et soutenue publiquement par :

Axel LLOBET

le 09 septembre 2019.

TITRE :

LE SYNDROME DE PARRY-ROMBERG :
REVUE DE LA LITTERATURE, TRAITEMENTS CHIRURGICAUX
PERSONNALISES & ETUDE DE CAS.

Directeur de thèse : **Professeur CAPTIER Guillaume**

JURY :

Président : **-Professeur CAPTIER Guillaume**

Assesseurs : **-Professeur DEREURE Olivier**
 -Professeur HERLIN Christian
 -Docteur de BOUTRAY Marie

Membre invité : **-Docteur MALADIERE Eric**

ANNEE UNIVERSITAIRE 2018 - 2019

PERSONNEL ENSEIGNANT

Professeurs Honoraires

| | | |
|---------------------------|---------------------------|---------------------------------------|
| ALLIEU Yves | DUBOIS Jean Bernard | MION Charles |
| ALRIC Robert | DUMAS Robert | MION Henri |
| ARNAUD Bernard | DUMAZER Romain | MIRO Luis |
| ASTRUC Jacques | ECHENNE Bernard | NAVARRO Maurice |
| AUSSILLOUX Charles | FABRE Serge | NAVRATIL Henri |
| AVEROUS Michel | FREREBEAU Philippe | OTHONIEL Jacques |
| AYRAL Guy | GALIFER René Benoît | PAGES Michel |
| BAILLAT Xavier | GODLEWSKI Guilhem | PEGURET Claude |
| BALDET Pierre | GRASSET Daniel | PELISSIER Jacques |
| BALDY-MOULINIER Michel | GROLLEAU-RAOUX Robert | POUGET Régis |
| BALMES Jean-Louis | GUILHOU Jean-Jacques | PUECH Paul |
| BALMES Pierre | HERTAULT Jean | PUJOL Henri |
| BANSARD Nicole | HUMEAU Claude | PUJOL Rémy |
| BAYLET René | JAFFIOL Claude | RABISCHONG Pierre |
| BILLIARD Michel | JANBON Charles | RAMUZ Michel |
| BLARD Jean-Marie | JANBON François | RIEU Daniel |
| BLAYAC Jean Pierre | JARRY Daniel | RIOUX Jean-Antoine |
| BLOTMAN Francis | JOYEUX Henri | ROCHFORT Henri |
| BONNEL François | LAFFARGUE François | ROSSI Michel |
| BOUDET Charles | LALLEMANT Jean Gabriel | ROUANET DE VIGNE LAVIT Jean Pierre |
| BOURGEOIS Jean-Marie | LAMARQUE Jean-Louis | SAINT AUBERT Bernard |
| BRUEL Jean Michel | LAPEYRIE Henri | SANCHO-GARNIER Hélène |
| BUREAU Jean-Paul | LESBROS Daniel | SANY Jacques |
| BRUNEL Michel | LOPEZ François Michel | SEGNARBIEUX François |
| CALLIS Albert | | |

| | | |
|---------------------|--------------------------------|-------------------|
| CANAUD Bernard | LORIOT Jean | SENAC Jean-Paul |
| CASTELNAU Didier | LOUBATIERES Marie Madeleine | SERRE Arlette |
| CHAPTAL Paul-André | MAGNAN DE BORNIER Bernard | SIMON Lucien |
| CIURANA Albert-Jean | MARY Henri | SOLASSOL Claude |
| CLOT Jacques | MATHIEU-DAUDE Pierre | THEVENET André |
| D'ATHIS Françoise | MEYNADIER Jean | VIDAL Jacques |
| DEMAILLE Jacques | MICHEL François- Bernard | VISIÉ Jean Pierre |
| DESCOMPS Bernard | MICHEL Henri | |
| DIMEGLIO Alain | | |

Professeurs des Universités - Praticiens Hospitaliers

PU-PH de classe exceptionnelle

ALBAT Bernard - Chirurgie thoracique et cardiovasculaire

ALRIC Pierre - Chirurgie vasculaire ; médecine vasculaire (option chirurgie vasculaire)

BACCINO Eric - Médecine légale et droit de la santé

BASTIEN Patrick - Parasitologie et mycologie

BONAFE Alain - Radiologie et imagerie médicale

CAPDEVILA Xavier - Anesthésiologie-réanimation

COLSON Pascal – Anesthésie-réanimation

COMBE Bernard - Rhumatologie

COSTA Pierre - Urologie

COTTALORDA Jérôme - Chirurgie infantile

COUBES Philippe – Neurochirurgie

COURTET Philippe – Psychiatrie d'adultes, addictologie

CRAMPETTE Louis - Oto-rhino-laryngologie

CRISTOL Jean Paul - Biochimie et biologie moléculaire

DAVY Jean Marc - Cardiologie

DE LA COUSSAYE Jean Emmanuel - Anesthésiologie-réanimation

DELAPORTE Eric - Maladies infectieuses ; maladies tropicales

DEMOLY Pascal – Pneumologie, addictologie

DE WAZIERES Benoît - Médecine interne ; gériatrie et biologie du vieillissement, médecine générale, addictologie

DOMERGUE Jacques - Chirurgie générale

DUFFAU Hugues - Neurochirurgie

DUJOLS Pierre - Biostatistiques, informatique médicale et technologies de la communication

ELIAOU Jean François - Immunologie

FABRE Jean Michel - Chirurgie générale

FRAPIER Jean-Marc – Chirurgie thoracique et cardiovasculaire

GUILLOT Bernard - Dermato-vénéréologie

HAMAMAH Samir-Biologie et Médecine du développement et de la reproduction ; gynécologie médicale

HEDON Bernard-Gynécologie-obstétrique ; gynécologie médicale

HERISSON Christian-Médecine physique et de réadaptation

JABER Samir-Anesthésiologie-réanimation

JEANDEL Claude-Médecine interne ; gériatrie et biologie du vieillissement, médecine générale, addictologie

JONQUET Olivier-Réanimation ; médecine d'urgence

JORGENSEN Christian-Thérapeutique ; médecine d'urgence ; addictologie

KOTZKI Pierre Olivier-Biophysique et médecine nucléaire

LANDAIS Paul-Epidémiologie, Economie de la santé et Prévention

LARREY Dominique-Gastroentérologie ; hépatologie ; addictologie

LEFRANT Jean-Yves-Anesthésiologie-réanimation

LE QUELLEC Alain-Médecine interne ; gériatrie et biologie du vieillissement, médecine générale, addictologie

MARTY-ANE Charles - Chirurgie thoracique et cardiovasculaire

MERCIER Jacques - Physiologie

MESSNER Patrick – Cardiologie

MONDAIN Michel – Oto-rhino-laryngologie

PELLISSIER Jacques-Médecine physique et de réadaptation

RENARD Eric-Endocrinologie, diabète et maladies métaboliques ; gynécologie médicale

REYNES Jacques-Maladies infectieuses, maladies tropicales

RIBSTEIN Jean-Médecine interne ; gériatrie et biologie du vieillissement, médecine générale, addictologie

RIPART Jacques-Anesthésiologie-réanimation

ROUANET Philippe-Cancérologie ; radiothérapie

SCHVED Jean François-Hématologie; Transfusion

TAOUREL Patrice-Radiologie et imagerie médicale

UZIEL Alain -Oto-rhino-laryngologie

VANDE PERRE Philippe-Bactériologie-virologie ; hygiène hospitalière

YCHOU Marc-Cancérologie ; radiothérapie

PU-PH de 1^{re} classe

AGUILAR MARTINEZ Patricia-Hématologie ; transfusion

AVIGNON Antoine-Nutrition

AZRIA David -Cancérologie ; radiothérapie

BAGHDADLI Amaria-Pédopsychiatrie ; addictologie

BEREGI Jean-Paul-Radiologie et imagerie médicale

BLAIN Hubert-Médecine interne ; gériatrie et biologie du vieillissement, médecine générale, addictologie

BLANC Pierre-Gastroentérologie ; hépatologie ; addictologie

BORIE Frédéric-Chirurgie digestive

BOULOT Pierre-Gynécologie-obstétrique ; gynécologie médicale

CAMBONIE Gilles -Pédiatrie

CAMU William-Neurologie

CANOVAS François-Anatomie

CARTRON Guillaume-Hématologie ; transfusion

CHAMMAS Michel-Chirurgie orthopédique et traumatologique

CHANQUES Gérald – Anesthésie-réanimation

CORBEAU Pierre-Immunologie

COSTES Valérie-Anatomie et cytologie pathologiques

CYTEVAL Catherine-Radiologie et imagerie médicale

DADURE Christophe-Anesthésiologie-réanimation

DAUVILLIERS Yves-Physiologie

DE TAYRAC Renaud-Gynécologie-obstétrique, gynécologie médicale

DEMARIA Roland-Chirurgie thoracique et cardio-vasculaire

DEREURE Olivier-Dermatologie – vénéréologie

DE VOS John – Cytologie et histologie

DROUPY Stéphane -Urologie

DUCROS Anne-Neurologie

GARREL Renaud – Oto-rhino-laryngologie

HAYOT Maurice - Physiologie

KLOUCHE Kada-Réanimation ; médecine d'urgence

KOENIG Michel-Génétique moléculaire

LABAUGE Pierre- Neurologie

LAFFONT Isabelle-Médecine physique et de réadaptation
LAVABRE-BERTRAND Thierry-Cytologie et histologie
LAVIGNE Jean-Philippe – Bactériologie – virologie, hygiène hospitalière
LECLERCQ Florence-Cardiologie
LEHMANN Sylvain-Biochimie et biologie moléculaire
LE MOING Vincent – Maladies infectieuses, maladies tropicales
LUMBROSO Serge-Biochimie et Biologie moléculaire
MARIANO-GOULART Denis-Biophysique et médecine nucléaire
MATECKI Stéfan -Physiologie
MEUNIER Laurent-Dermato-vénéréologie
MOREL Jacques - Rhumatologie
MORIN Denis-Pédiatrie
NAVARRO Francis-Chirurgie générale
PETIT Pierre-Pharmacologie fondamentale ; pharmacologie clinique ; addictologie
PERNEY Pascal-Médecine interne ; gériatrie et biologie du vieillissement, médecine générale, addictologie
PRUDHOMME Michel - Anatomie
PUJOL Jean Louis-Pneumologie ; addictologie
PUJOL Pascal-Biologie cellulaire
PURPER-OUAKIL Diane-Pédopsychiatrie ; addictologie
QUERE Isabelle-Chirurgie vasculaire ; médecine vasculaire (option médecine vasculaire)
SOTTO Albert-Maladies infectieuses ; maladies tropicales
TOUITOU Isabelle-Génétique
TRAN Tu-Anh-Pédiatrie
VERNHET Hélène-Radiologie et imagerie médicale

[PU-PH de 2ème classe](#)

ASSENAT Éric-Gastroentérologie ; hépatologie ; addictologie
BERTHET Jean-Philippe-Chirurgie thoracique et cardiovasculaire
BOURDIN Arnaud-Pneumologie ; addictologie
CANAUD Ludovic-Chirurgie vasculaire ; Médecine Vasculaire
CAPDEVIELLE Delphine-Psychiatrie d'Adultes ; addictologie
CAPTIER Guillaume-Anatomie
CAYLA Guillaume-Cardiologie
COLOMBO Pierre-Emmanuel-Cancérologie ; radiothérapie

COSTALAT Vincent-Radiologie et imagerie médicale
COULET Bertrand-Chirurgie orthopédique et traumatologique
CUVILLON Philippe-Anesthésiologie-réanimation
DAIEN Vincent-Ophtalmologie
DORANDEU Anne-Médecine légale -
DUPEYRON Arnaud-Médecine physique et de réadaptation
FAILLIE Jean-Luc – Pharmacologie fondamentale, pharmacologie clinique, addictologie
FESLER Pierre-Médecine interne ; gériatrie et biologie du vieillissement, médecine générale, addictologie
GAUJOUX Viala Cécile-Rhumatologie
GENEVIEVE David-Génétique
GODREUIL Sylvain-Bactériologie-virologie ; hygiène hospitalière
GUILLAUME Sébastien-Urgences et Post urgences psychiatriques -
GUILPAIN Philippe-Médecine Interne, gériatrie et biologie du vieillissement; addictologie
GUIU Boris-Radiologie et imagerie médicale
HERLIN Christian – Chirurgie plastique, reconstructrice et esthétique, brûlologie
HOUEDE Nadine-Cancérologie ; radiothérapie
JACOT William-Cancérologie ; Radiothérapie
JUNG Boris-Réanimation ; médecine d'urgence
KALFA Nicolas-Chirurgie infantile
KOUYOUMDJIAN Pascal-Chirurgie orthopédique et traumatologique
LACHAUD Laurence-Parasitologie et mycologie
LALLEMANT Benjamin-Oto-rhino-laryngologie
LE QUINTREC Moglie - Néphrologie
LETOUZEY Vincent-Gynécologie-obstétrique ; gynécologie médicale
LONJON Nicolas - Neurologie
LOPEZ CASTROMAN Jorge-Psychiatrie d'Adultes ; addictologie
LUKAS Cédric-Rhumatologie
MAURY Philippe-Chirurgie orthopédique et traumatologique
MILLET Ingrid-Radiologie et imagerie médicale
MORANNE Olivier-Néphrologie
NAGOT Nicolas-Biostatistiques, informatique médicale et technologies de la communication
NOCCA David-Chirurgie digestive
PANARO Fabrizio-Chirurgie générale

PARIS Françoise-Biologie et médecine du développement et de la reproduction ; gynécologie médicale

PASQUIE Jean-Luc-Cardiologie

PEREZ MARTIN Antonia-Physiologie

POUDEROUX Philippe-Gastroentérologie ; hépatologie ; addictologie

RIGAU Valérie-Anatomie et cytologie pathologiques

RIVIER François-Pédiatrie

ROGER Pascal-Anatomie et cytologie pathologiques

ROSSI Jean François-Hématologie ; transfusion

ROUBILLE François-Cardiologie

SEBBANE Mustapha-Anesthésiologie-réanimation

SIRVENT Nicolas-Pédiatrie

SOLASSOL Jérôme-Biologie cellulaire

STOEBNER Pierre – Dermato-vénérologie

SULTAN Ariane-Nutrition

THOUVENOT Éric-Neurologie

THURET Rodolphe-Urologie

VENAIL Frédéric-Oto-rhino-laryngologie

VILLAIN Max-Ophtalmologie

VINCENT Denis -Médecine interne ; gériatrie et biologie du vieillissement, médecine générale, addictologie

VINCENT Thierry-Immunologie

WOJTUSCISZYN Anne-Endocrinologie-diabétologie-nutrition

PROFESSEURS DES UNIVERSITES

1^{re} classe :

COLINGE Jacques - Cancérologie, Signalisation cellulaire et systèmes complexes

2^{ème} classe :

LAOUDJ CHENIVESSE Dalila - Biochimie et biologie moléculaire

VISIER Laurent - Sociologie, démographie

PROFESSEURS DES UNIVERSITES - Médecine générale

1^{re} classe :

LAMBERT Philippe

2^{ème} classe :

AMOUYAL Michel

PROFESSEURS ASSOCIES - Médecine Générale

CLARY Bernard

DAVID Michel

PROFESSEUR ASSOCIE - Médecine

BESSIS Didier - Dermato-vénérologie

MEUNIER Isabelle – Ophtalmologie

MULLER Laurent – Anesthésiologie-réanimation

PERRIGAULT Pierre-François - Anesthésiologie-réanimation ; médecine d'urgence

ROUBERTIE Agathe – Pédiatrie

Maîtres de Conférences des Universités - Praticiens Hospitaliers

MCU-PH Hors classe

BOULLE Nathalie – Biologie cellulaire

CACHEUX-RATABOUL Valère-Génétique

CARRIERE Christian-Bactériologie-virologie ; hygiène hospitalière

CHARACHON Sylvie-Bactériologie-virologie ; hygiène hospitalière

FABBRO-PERAY Pascale-Epidémiologie, économie de la santé et prévention

HILLAIRE-BUYS Dominique-Pharmacologie fondamentale ; pharmacologie clinique ; addictologie

GIANSILY-BLAIZOT Muriel – Hématologie, transfusion

PELLESTOR Franck-Cytologie et histologie

PUJOL Joseph-Anatomie

RICHARD Bruno-Thérapeutique ; addictologie

RISPAIL Philippe-Parasitologie et mycologie

SEGONDY Michel-Bactériologie-virologie ; hygiène hospitalière

MCU-PH de 1^{re} classe

BADIOU Stéphanie-Biochimie et biologie moléculaire

BOUDOUSQ Vincent-Biophysique et médecine nucléaire

BOURGIER Céline-Cancérologie ; Radiothérapie

BRET Caroline -Hématologie biologique

COSSEE Mireille-Génétique Moléculaire

GABELLE DELOUSTAL Audrey-Neurologie

GIRARDET-BESSIS Anne-Biochimie et biologie moléculaire

LAVIGNE Géraldine-Hématologie ; transfusion

LESAGE François-Xavier – Médecine et santé au travail

MATHIEU Olivier-Pharmacologie fondamentale ; pharmacologie clinique ; addictologie
MENJOT de CHAMPFLEUR Nicolas-Neuroradiologie
MOUZAT Kévin-Biochimie et biologie moléculaire
PANABIERES Catherine-Biologie cellulaire
PHILIBERT Pascal-Biologie et médecine du développement et de la reproduction
RAVEL Christophe - Parasitologie et mycologie
SCHUSTER-BECK Iris-Physiologie
STERKERS Yvon-Parasitologie et mycologie
TUAILLON Edouard-Bactériologie-virologie ; hygiène hospitalière
YACHOUH Jacques-Chirurgie maxillo-faciale et stomatologie

MCU-PH de 2^{ème} classe

BERTRAND Martin-Anatomie
DE JONG Audrey – Anesthésie-réanimation
DU THANH Aurélie-Dermato-vénérologie
GALANAUD Jean Philippe-Médecine Vasculaire
GOUZI Farès-Physiologie
HERRERO Astrid – Chirurgie générale
JEZIORSKI Éric-Pédiatrie
KUSTER Nils-Biochimie et biologie moléculaire
MAKINSON Alain-Maladies infectieuses, Maladies tropicales
MURA Thibault-Biostatistiques, informatique médicale et technologies de la communication
OLIE Emilie-Psychiatrie d'adultes ; addictologie
PANTEL Alix – Bactériologie-virologie, hygiène hospitalière
PERS Yves-Marie – Thérapeutique, addictologie
SABLEWSKI Vanessa – Anatomie et cytologie pathologiques
THEVENIN-RENE Céline-Immunologie

MAITRES DE CONFERENCES DES UNIVERSITES - Médecine Générale

Maîtres de conférence de 1^{ère} classe

COSTA David

Maîtres de conférence de 2^{ème} classe

FOLCO-LOGNOS Béatrice

OUDE-ENGBERINK Agnès

MAITRES DE CONFERENCES ASSOCIES - Médecine Générale

GARCIA Marc

MILLION Elodie

PAVAGEAU Sylvain

REBOUL Marie-Catherine

SERAYET Philippe

MAITRES DE CONFERENCES DES UNIVERSITES

Maîtres de Conférences hors classe

BADIA Eric - Sciences biologiques fondamentales et cliniques

Maîtres de Conférences de classe normale

BECAMEL Carine - Neurosciences

BERNEX Florence - Physiologie

CHAUMONT-DUBEL Séverine - Sciences du médicament et des autres produits de santé

CHAZAL Nathalie - Biologie cellulaire

DELABY Constance - Biochimie et biologie moléculaire

GUGLIELMI Laurence - Sciences biologiques fondamentales et cliniques

HENRY Laurent - Sciences biologiques fondamentales et cliniques

LADRET Véronique - Mathématiques appliquées et applications des mathématiques

LAINÉ Sébastien - Sciences du Médicament et autres produits de santé

LE GALLIC Lionel - Sciences du médicament et autres produits de santé

LOZZA Catherine - Sciences physico-chimiques et technologies pharmaceutiques

MAIMOUN Laurent - Sciences physico-chimiques et ingénierie appliquée à la santé

MOREAUX Jérôme - Science biologiques, fondamentales et cliniques

MORITZ-GASSER Sylvie - Neurosciences

MOUTOT Gilles - Philosophie

PASSERIEUX Emilie - Physiologie

RAMIREZ Jean-Marie - Histologie

TAULAN Magali - Biologie Cellulaire

PRATICIENS HOSPITALIERS UNIVERSITAIRES

CLAIRE DAIEN-Rhumatologie

BASTIDE Sophie-Epidémiologie, économie de la santé et prévention

GATINOIS Vincent-Histologie, embryologie et cytogénétique

PINETON DE CHAMBRUN Guillaume-Gastroentérologie ; hépatologie ; addictologie

SOUCHE François-Régis – Chirurgie générale

TORRE Antoine-Gynécologie-obstétrique ; gynécologie médicale

Je dédie cette thèse à mes parents Serge et Marilou

-Maman, « la mère », porté par ton Amour et ton soutien indéfectible pour le cadet de tes enfants je suis très fier d'en être arrivé là. Qui l'eu cru ? Lorsque tes patients te demandent de mes nouvelles, ils s'attendent plutôt à me voir en maison de correction que d'être devenu chirurgien. Tout cela a été possible grâce à ton coaching et à tous tes diplômes parallèles de PNL, sophrologie, hypnose et homéopathie... Ou pas... Toujours à me coacher dans le sport et à me pousser à me dépasser, mon mental de spartiate vient de toi sans aucun doute « aouh aouh ! ». Tu as vu la première mon potentiel à faire médecine et à passer tous ces diplômes car, qu'on se le dise, en médecine on a intérêt à être un spartiate.

-Papa, « le père », « le vieux singe à qui on n'apprend PAS à faire la grimace », « gros bison » « le yeuk », autant de surnoms au quotidien qui te montre mon Amour le plus profond. Au téléphone à peu près tous les jours tu es le pilier de cette famille, la tour de contrôle. Tu m'as soutenu dans chaque étape, depuis les cours d'orthophonie avec madame Paul (qui a dû se retourner dans... son lit en lisant la version non corrigée de ma thèse) jusqu'à mes dernières idées de brevets (même les plus farfelus) qui vont révolutionner le monde un jour j'en suis sûr. Tu m'as permis d'optimiser mon potentiel et même si en grandissant je me suis rendu compte que le conditionnement opérant à très bien marché sur moi, je ne peux pas vous en vouloir de m'avoir orienté dans une voie aussi noble que celle ci.

-Ma sœur chérie, Laurence, tu as connu ce passage de thèse car tu été la première de la famille à représenter la 4^{ème} génération de LLOBET à passer sa thèse dans cette salle des Actes. Maman épanouie, tu m'as fait devenir tonton 2 fois. Mon plus grand soutien aux repas de famille pour rigoler de tous et de tout.

-Mon frère, mon 1^{er} rival, Romain. Ou plutôt Mr le Directeur général du WAM PARK, tu as mis la barre haute cette fois. J'ai toujours eu intérêt à me mettre au niveau parce-que avec toi et tes potes de 3 ans de plus que moi il me fallait être costaud pour ne pas de faire éclater. Grandir avec un grand frère ça fait avancer plus vite c'est clair. Et moi qui pensais avoir pris les devants avec ma P1 primant et ma D4 à choisir chirurgie... ! Et puis en plus tu vas devenir Papa, dans quelque mois, c'est énorme. Avec l'entraînement de patience et de self contrôle que tu as acquis grâce à moi, à coté ce sera du gâteau et je ne doute pas que tu seras un papa en or. Bon heureusement qu'on a grandi et que cette rivalité est passée au second plan pour

devenir de la fierté et de l'amour en barre. Et bienvenue à Lucas qui sera sans aucun doute le 1^{er} rival de mes futurs enfants.

-Julien, le 6ième membre de la famille incontestablement, mon meilleur pote depuis toujours, mon Brother tatoué à l'encre, « le clone ». Ça le fait, Fry, de passer du « le neuneu et le terrible » à « le pilote et le chir ». Peu de gens auraient parié sur nous, à par peut-être ma mère. Encore aujourd'hui pas un jour sans se donner des nouvelles et à se rejoindre à la première occasion. Les 400 coups ont été faits pour sûr, mais je suis certain de pouvoir en trouver quelques centaines de plus...

-Ella, mon Amour, ma Londonienne, Je suis tellement heureux de partager ma vie avec toi. Belle, douce, sensible tu vis le moment présent et tu me montres où se trouve le bonheur. I can't wait to spend the rest of my life with you.

-Aurélie, qui a doublé de volume ces derniers mois pour préparer l'arrivée de Lucas. Toujours présente pour mon frère, ravis de t'avoir dans la famille. Welcome on board.

-Air1, le marin parti au large qui fait voguer ses enfants.

A mes ptits loups :

-Joan : qui gardera secret chaque tour de magie enseigné comme le veut la tradition. Qui aura attendu d'avoir 8 ans pour enfin ne plus sentir sa purée en finissant avec le nez dedans.

-Lisa : qui connaît le pouvoir maléfique de la fausse main et du regard de son oncle.

Mes Oncles, tantes, parrain, marraine... :

-Jean, l' « oncle Picsou », toujours présent et au cœur de la famille des LLOB'S à l'instar « du Père ». Le Toulousain Catalan qui a pêché la plus grosse truite et trouvé le plus beau cèpe du département..pour que les légendes perdurent.

-Mary, la Bretonne, qui m'a mis une raclée au badminton l'an dernier. J'aurai dû mieux lire les Fables de La Fontaine.

-Maguy, Marraine et tata. L'Andorrane toubib de la famille qui est toujours présente pour moi dans mon histoire et mon parcours. Quel bonheur de t'avoir comme Marraine :)

- Jordi, l'Andorran légiste et fervent supporter de basket, du Barça et j'en passe.
J'attends toujours que tu me transmettes la TT
- Jacques et Théty, indissociables, ensemble depuis l'âge de 16 ans, aujourd'hui à naviger en mer méditerranée sur le plus beau yao...youa...iaoutch... enfin le plus beau gros bateau du port de St CYP.
- Gem's, Gemmy, la Catalane Corse. Peintre, sophrologue je ne peux pas m'empêcher de penser à toi quand je dis « ne pas » ou « mais » avec tous leurs sens cachés. Qui profite des montagnes Corses avec Max.
- Joe, qui m'a enseigné l'art de la pétanque et l'humilité de perdre 13-0.
- Charly, qui nous fait déguster les meilleures huîtres de Perpignan
- Louis, qui continue à grandir et à avoir des dents qui poussent.
- Robert qui repeuple la planète et André qui vit tout là haut (dans le Nord = à Noirmoutier, au dessus de Avignon je crois...).
- Jacques et Belle Marianne, amis depuis toujours de mes parents, montagnards de haut vol, sportifs de tous temps et VTTiste de tous cols. Toujours présents dans mon entourage proche, un grand merci de votre présence aujourd'hui.
- Sylvain et Rosie, ma famille Montpelliéraine, soutiens de tout temps. Le réconfort d'un parquet chauffé en hivers lors de ma P1 et D4. Le suivi de mes péripéties, années après années et toujours là pour moi < 3.
- Serge et Giselle, les Vacher : Ma Deuxième famille, parents du BRO, vous m'ont éduqué par intermittence, ouvert des horizons différents et toujours porté dans leurs cœurs. C'est une grande fierté de vous avoir avec moi aujourd'hui.
- Patrick et Josette : Parents du frère de Lait Gaël qui m'ont aussi fait grandir toutes les années passées à Saint-Estève.
- a tous les amis de mes parents qui sont toujours dans le coin et qui font partie de la famille : Daniel, Anne, Dominique, Fousia,..
- A mes cousines et cousins avec lesquels j'ai tellement d'anecdotes que je n'écrirais pas (vous pourrez me remercier plus tard), car ma thèse passerait en second plan sinon : Alexia, Manon, Vincent et Francine, Sabine et Stéphane, Julien et Fanny, Laurie, Lucas et Kelly, Nasta, Celtina et Noëlie, Quentin, Philippe, Hugo, Jules et Maxime.
- A mes Amis de toujours, ma famille : Gaël et Hélène, Caro, Copain fromage, Bruno, les Jumeaux Bousignac, Paul Girard, David M, Magalie Vacher ma petite sœur.

-A mon HIGH FIVE, partisan du brocode et membre émérite de l'EDH : Julien, Rachid, Thaïs, Arnaud et Caryl.

-A toute la bande montpelliéraine, les dentistes, les colocs : Assani, Benjamin, Fanny, Fouad, Bastien, Edouard, Dock's, le couz de thaïs, Chris, Phil, Viphone, Laurent, Valentine, Muriel, Camille G., Kevin, Angélique, Sarah Tak, Morad, Jérôme, JC, ..et j'en passe.

-A mes amis externes : Paul, Romualde, Blandine, Paul-simon, Sophia, Laura, Adel, Marco, Elodie V, Elodie, Ratignier, Oriane, Romain, Maxime, Ilan .. et tous les autres que je n'ai pas revu depuis tant d'années.

-A mes Co-internes qui prennent une place particulière dans la vie. Comme un mix d'amis, de famille, de meilleurs ennemis, de potes, de collègues, de rivaux, d'exemples, de contre-exemples, de soutien, de fun, d'enguelades, de re-fun, surmenage. Unis dans cette même galère : l'INTERNAT. Créant des liens forts, intenses, uniques et indéfectibles : Arnaud, Mika, Sarah, Garance, Clarence, Barbara, Emma, Alex, William, Vinciane, Justine, Isalyne, Sarah CMF et Sarah dermato, Romane, Mathilde, Matthieu, Sylvain, et les ORL's (Thibault, Max, Constant, Clem, Fanny, Quentin... et les autres)

-A mes Chefs de cliniques et assistants : Noémie, Clarence, Coline, Pierre-Emmanuel, Marine, Matthieu, Caroline, Check, Samuel merci pour votre patience et votre enseignement, votre bienveillance et d'agir comme des grands frères(cf paragraphe du grand frère^^).

-Aux PHs:

-Au Dr Jammet, pilier du service, contre vents et marées, nous inculquant des valeurs de respect, de ponctualité, de rigueur et d'esprit de groupe. On sait que l'on peut compter sur vous et que le service de CMF de Montpellier vous est cher. Merci pour votre engagement et votre présence au cours de mon internat.

-A Sophie, merci de ton apprentissage, tu m'as appris l'orthognatie et tant de choses. Toujours un mot gentil et ta bonne humeur me manquera à Perp. Le service tourne grâce à toi, tu es la tour de contrôle et tu gères avec tact et autorité.

-A Michèle Bigorre, dont le talent et la rigueur font de toi un exemple de haut Vol.

-Aux Vasculaires : Dr Picard, Dr Brancherau et Dr Cosma. A ces contre-visites interminables et ses fous rires mémorables.

-A Mr Yachouh, je n'ai pu qu'entrevoir une fine partie de votre potentiel exceptionnel avant votre départ en clinique. Je garde un excellent souvenir de l'année passée à découvrir la CMF à vos côtés.

-Aux plasticiens : Farid (<3), Macram, Sophie, Marine.. Dont les consultations de prothèses mammaires ravissaient mes semaines.

-Aux ORL : Au Professeur Garrel qui donne dans son service une place privilégiée à la CMF et qui a le bon sens de travailler en équipe. Un grand merci pour votre bienveillance au quotidien.

-A César, Thibault, Agnès avec qui l'on travaille en équipe.

-Aux Perpignanais : Rabé, Jean-Luc, Christine, Radouane... votre bienveillance lors de mon apprentissage me laisse de bons souvenirs.

-Aux infirmières et aides soignantes de la consultation (Fabienne, Houria, Geneviève, Christine, Françoise, Myriam, Marie Joe une vraie tribu, toujours là pour les patients et les internes. Elles prodiguent les meilleurs soins infirmiers de Montpellier

.

-A nos secrétaires (Val, Sabrina, Sophie et les autres) qui planifient, organisent, filtrent et même pour l'avoir entendu quelque fois font des consultations téléphoniques gratuites.

A Souad, ma grande Louve.

-Aux IBODES, IDE, IADE au bloc, dans cet espace à 19°C en été comme en hiver qui assurent l'accompagnement des patients avant l'opération et qui nous permettent de pratiquer l'art de la chirurgie.

-Aux IDE du A et du B qui sont nos yeux et nos oreilles, détectant le moindre problème post opératoire et accompagnant les patients dans leurs opérations.

-A l'équipe d'ambulatoire : Alexandra, Christelle, Fabienne, Lucie et les autres qui permettent un accompagnement et des soins journaliers pour toujours plus de patients.

Et Enfin, à mon Jury de Thèse :

-Au Professeur Captier : Plus qu'un PU, un mentor et ami. Je vous remercie de m'avoir si bien épaulé pour l'exercice de cette thèse, de m'avoir guidé sur le plan professionnel et personnel. D'une immense sagesse, avec un recul sur chaque situation, votre culture est sans limite. Je ne vais plus sur Google lorsque je cherche des réponses mais je vous envoie des mails.

=====

-Au Professeur Dereure, grand patron des RCP dermato du Jeudi soir. Merci d'avoir accepté de faire partie de mon Jury. La collaboration CMF-dermato semble aujourd'hui une évidence pour la prise en charge optimale de nos patients.

=====

-Au Professeur Herlin, le plus jeune et talentueux PU que je connaisse. Un grand merci d'avoir accepté sans hésitation de faire partie de mon jury. Les souvenirs de cranioplasties chez des enfants de 6 mois resteront dans ma mémoire pour toujours.

=====

-Au Dr Marie de Boutray : vois à travers ces quelques lignes toute mon admiration et mon dévouement. Pour moi le chirurgien la plus exemplaire en tout points, tu es un modèle et tu mets la barre haute. J'espère suivre tes traces, à ma façon, car les patients qui sont entre tes mains peuvent être sereins et tes internes ne peuvent que t'être reconnaissants pour tous ce que tu nous transmet.

=====

Au Dr Maladière, à mes côtés tout au long de mon internat, votre parole en fin de 1^{er} semestre de me prendre comme assistant en fin d'internat est tenue. Quel honneur vous me faite de créer un poste et de m'accueillir dans votre équipe perpignanaise. Je vous en suis extrêmement reconnaissant. Merci à vous et à bientôt pour ce nouveau chapitre.

=====

Et Enfin a ceux qui nous regardent de la haut et qui sont toujours dans mes prières :
Manou...Marcel...Papi Louis...Papi Albert...Mamie Martha...Marcelle...

En regardant ma famille, mes amis, mes collègues et maitres, c'est avec une immense
fierté que je vais enfin devenir Docteur en Médecine pour la 3ième génération de
MASARDO et la 4ième génération de LLOBET...

Force et Honneur.

SOMMAIRE

| | |
|--|----|
| *PARTIE I : REVUE DE LA LITTÉRATURE et CONSENSUS | 24 |
| <u>I.1/ Le Syndrome de Parry-Romberg (SPR)</u> :..... | 25 |
| <u>I.2/ Historique</u> :..... | 26 |
| <u>I.3/ Histoire naturelle</u> :..... | 26 |
| <u>I.4/ Classification</u> :..... | 27 |
| <u>I.4.A / Classification de Guerrerosantos et al</u> | 27 |
| <u>I.4.B / Classification autre</u> :..... | 31 |
| <u>I.5/ Clinique</u> :..... | 32 |
| <u>I.6/ Association systémique du SPR</u> :..... | 35 |
| <u>I.7 / Histologie</u> :..... | 38 |
| <u>I.8/ Etiologie et physiopathologie</u> :..... | 39 |
| <u>I.8.A/ Trouble auto-immun</u> :..... | 40 |
| <u>I.8.B/ Traumatique</u> :..... | 40 |
| <u>I.8.C/ Mécanismes héréditaires</u> :..... | 40 |
| <u>I.8.D/ Neuro-vascularite chronique du nerf trijumeau</u> :..... | 41 |
| <u>I.8.E/ Défaut de migration de crête neurale durant l'embryogénèse</u> :..... | 41 |
| <u>I.8.F/ Infectieuse</u> :..... | 43 |
| <u>I.8.G/ Dysfonctionnement du système sympathique (portion cervicale)</u> :..... | 43 |
| <u>I.9/ Diagnostic</u> :..... | 44 |
| <u>I.10 / Diagnostics différentiels</u> :..... | 50 |
| <u>I.10.A/ Sclérodémie localisée dont la sclérodémie linéaire en coup de sabre (SLCS)</u> :..... | 50 |
| <u>I.10.B/ Rasmussen Syndrome (RS)</u> :..... | 54 |
| <u>I.10.C/ Syndrome de Barraquer-Simons</u> :..... | 54 |
| <u>I.10.D/ Hypertrophie</u> :..... | 56 |
| <u>I.10.E/ Autres asymétries faciales progressives</u> :..... | 57 |

| | |
|---|-----------|
| *PARTIE II : ARSENAL THERAPEUTIQUE POUR LE TRAITEMENT DU SYNDROME DE PARRY-ROMBERG : | 59 |
| <u>II.1/ Traitement médical du syndrome de Parry-Romberg :</u> | 59 |
| I.1.A/ Des traitements systémiques :..... | 60 |
| I.1.B/ Des traitements locaux :..... | 60 |
| I.1.C/ Des injections :..... | 60 |
| <u>II.2/ Greffe adipocytaire : traitement incontournable du SPR :</u> | 62 |
| II.2.A/ Historique de la greffe adipocytaire :..... | 62 |
| II.2.B/ Greffe adipocytaire autologue et syndrome de Parry-Romberg :..... | 64 |
| II.2.C/ Quand réaliser la greffe adipocytaire ?..... | 66 |
| II.2.D/ Taux de résorption :..... | 66 |
| II.2.E/ Complications :..... | 71 |
| II.2.F/ Exemple du succès d'un traitement par greffe adipocytaire exclusif et maintien au long terme des greffons:..... | 73 |
| II.2.G/ Ou injecter :..... | 75 |
| <u>II.3/ Lambeau et autres greffes autologues :</u> | 76 |
| II.3.A/ Les lambeaux libres :..... | 76 |
| II.3.B/ Les lambeaux pédiculés et les greffes de tissus autologues :..... | 79 |
| II.3.B.1/Greffe autologue cartilagineuse associée à une greffe adipocytaire :..... | 79 |
| II.3.B.2/Le lambeau pédiculé de galéa :..... | 80 |
| II.3.B.3/Les greffes de tissus autologues adipocytaire, dermo-hypodermiques, cartilagineuse et osseuses..... | 83 |
| II.3.B.4/Le choix du site donneur du greffon osseux : costal, iliaque ou de calvaria :..... | 88 |
| <u>II.4 / Les biomatériaux :</u> | 90 |
| II.4.A/ Injectables : | 90 |
| II.4.B/ Non injectable : | 90 |
| <u>II.5/ Accompagnement de la croissance des enfants atteints d'un SPR :</u> | 97 |
| II.5.A/ L'orthodontie :..... | 97 |

| | |
|---|-----|
| II.5.B/ Ostéotomie et distracteur :..... | 99 |
| <u>II.6/ Aspect Psychologique des enfants atteints d'un SPR :</u> | 101 |
| <u>II.7/ Synthèse :</u> | 103 |
| | |
| <u>*PARTIE 3 : ETUDE DE CAS et TRAITEMENT PERSONNALISE</u> | 105 |
| <u>III.1/ Histoire de la maladie de Valentin :</u> | 105 |
| <u>III.2/ Analyse de 20 ans de suivi :</u> | 110 |
| <u>III.3/ Focus sur les chirurgies de Valentin :</u> | 112 |
| <u>III.4/ Traitement chirurgical personnalisé :</u> | 118 |
| Référence : | 122 |
| Serment : | 130 |
| Permis d'imprimer : | 131 |
| Résumé anglais :..... | 132 |

Le chirurgien modèle le corps, il met à profit le savoir transmis par ses pairs et y ajoute son art. Le patient guérira grâce aux propriétés d'adaptations exceptionnelles du corps humain et à sa volonté.

Axel LLOBET

PARTIE I : **REVUE DE LA LITTÉRATURE et CONSENSUS**

Cette première partie est une revue de la littérature complète et détaillée du syndrome de Parry-Romberg.

*Elle est basée sur une recherche utilisant des bases de données **PubMed**, **orphanet** et **OMIM** (%141300) incluant : les articles internationaux pertinents, les revues, les cases report publiés dans des revues scientifiques reconnues.*

Les mots clefs utilisés étaient : « Parry-romberg syndrome », « idiopathic hemifacial atrophy », « progressive facial hemiatrophy », « scleroderma en coup de sabre », « juvenil localised scleroderma », « hemi-hypertrophy ».

POSTULAT : A ce jour AUCUN consensus n'est établi tant sur le diagnostic que sur la prise en charge du syndrome de Parry-Romberg.

Cette thèse réalise un analyse transversale permettant une approche globale du syndrome, de son diagnostic et d'établir une prise en charge adaptée à chaque cas de cette MALADIE RARE.

I.1/ Le Syndrome de Parry-Romberg (SPR) :

Le Syndrome de Parry-Romberg est une atrophie hémifaciale d'apparition progressive généralement dans la petite enfance. La phase active dure en moyenne 9 ans avant de se stabiliser aux alentours de l'adolescence. Les séquelles esthétiques qui en découlent peuvent être extrêmement préjudiciables. La variabilité interindividuelle de ce syndrome en fait toute sa complexité.

L'étiologie est inconnue. Cliniquement le SPR entraîne une atrophie aussi bien de la peau, des tissus sous cutanés, des muscles, des cartilages et des os, et parfois une atteinte cérébrale (figure 1). Cette atrophie est plus ou moins marquée selon des stades de 1 à 4. [1]

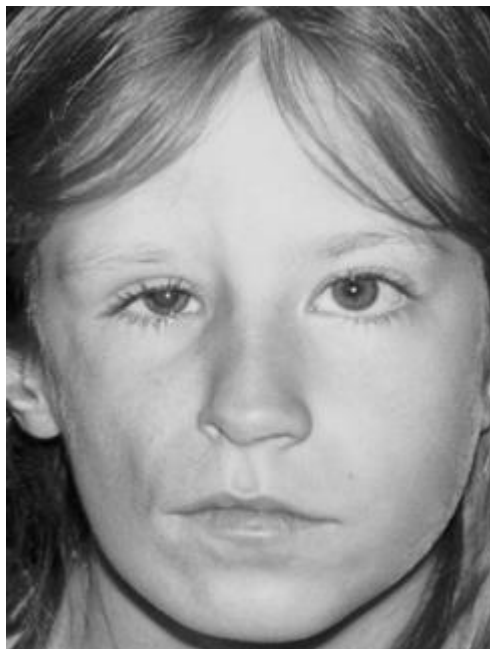

Figure 1 : Syndrome de Parry-Romberg côté droit stade 2, chez une enfant de 10 ans. [2]

I.2/ Historique :

Le docteur Parry décrit pour la première fois ce phénomène clinique en 1825 [3] puis le docteur Romberg en 1846 détailla cette maladie en syndrome [4], d'où son nom : **SYNDROME de PARRY-ROMBERG (SPR)**.

En 1871, le docteur Eulenberg renomma cette maladie en « **atrophie progressive hémifaciale** ». Nous retrouvons dans la littérature d'autres appellations utilisées pour le SPR comme **atrophie progressive faciale, atrophie hémifaciale idiopathique**.

Ce syndrome dont la sémiologie est connue depuis presque 200 ans existerait depuis bien plus longtemps. L'étude d'une **momie égyptienne vieille de 2000 ans**, scannée et analysée informatiquement laisse penser que le SPR existait déjà à cette époque. [2]

I.3/ Histoire naturelle :

Le syndrome de Parry-Romberg débute généralement dans les 2 premières décennies de vie. C'est une atrophie qui est **acquise** et qui est **sporadique**. Elle atteint 3 **filles** pour 1 à 2 garçons selon les études [5]. La localisation est faciale **unilatérale** dans 95 % des cas. On retrouve également un côté gauche de la face plus atteint que le côté droit. [6]

L'incidence du SPR est estimée à 1/700 000 personnes [7]. **Soit 1 à 2 cas par Million d'habitant** sans préférence géographique [8]. Soit une centaine en France.

Dans son histoire naturelle l'atrophie progressive évolue en moyenne **8,9 années +/- 6 années** puis se stabilise. [9]

La sévérité de l'atteinte des tissus mous ne semble pas être corrélée à l'âge de survenue des premiers symptômes. En revanche pour l'atteinte osseuse, il est observé une sévérité moindre si les premiers symptômes commencent après l'âge de 12 ans. [10]

I.4/ Classification :

I.4.A / Classification de Guerrerosantos et al [1]:

Guerrerosantos et al classifie le SPR en 4 types : le type 1 étant la forme mineure et 4 la plus sévère.

- ⇒ Dans les types 1 et 2 : le tissu facial **cutané** et **sous cutané** s'atrophie.
- ⇒ Dans les types 3 et 4 : ils décrivent en plus de l'atrophie **cutanée** et **sous cutanée**, une atrophie **cartilagineuse** et **osseuse**.

Afin de déterminer le traitement le plus approprié pour chaque cas, il est préférable de classer de 1 à 4 chaque patient pour parler le même langage. Une équipe de chirurgien plasticien de Mexico a établie une classification en 2017 [1]. Ils ont défini précisément ces 4 types de SPR. Puis ils ont estimé le traitement le plus adapté en fonction de chaque type.

Dans notre étude nous allons reprendre cette classification qui semble pertinente.

Classification of facial tissue atrophy in Parry Romberg Disease selon Guerrerosantos [1]:

⇒ Type 1 :

La dépression de type 1 est minime, avec une minceur des tissus faciaux (*Figure 2*). Il se produit chez les patients atteints de la phase aiguë de la maladie de Parry-Romberg entre 10 et 20 ans. La déformation est **presque imperceptible pour des profanes**, mais perceptible pour le patient, ainsi que pour la famille et les amis.

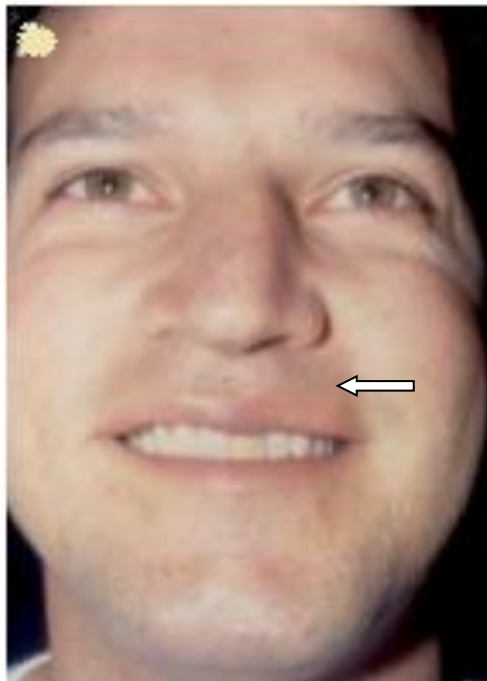

Figure 2 : Homme 30 ans, SPR type 1 gauche localisé sur la lèvre supérieure et inférieure, la commissure et la partie supérieur du menton (2 dépressions.) [1]

⇒ **Type 2 :**

La déformation de type 2 se caractérise par une minceur des tissus mous, **sans effet sur l'os ou le cartilage** (*figure 3*). La dépression et la perte de volume sont plus visibles que la déformation de type 1 et reconnues par quiconque regarde le patient.



Figure 3: Femme de 35 ans, SPR type 2 coté droit au niveau temporal, zygomatique, et mentonnier. [1]

⇒ **Type 3 :**

Avec la dépression faciale du type 3, les tissus mous sont plus minces que ceux du type 2, et les tissus **osseux et cartilagineux sont atteints et plus atrophiques** (figure 4). C'est une déformation très évidente. Les types de dépression faciale 3 et 4 sont généralement mal vécus par les patients.



Figure 4 : Femme de 27 ans, SPR type 3 coté gauche au niveau zygomatique, mandibulaire et mentonnier. [1]

⇒ **Type 4 :**

La déformation de type 4 est la dépression du tissu facial la plus sévère. Avec la dépression des tissus de type 4, les tissus mous sont tellement atrophiés que, dans de nombreux cas, **la peau est pratiquement au contact de l'os directement** (figure 5 et 6). Les cartilages et les os sont plus minces qu'avec le type 3. Outre les déformations esthétiques, les patients ont également des **problèmes fonctionnels graves, en particulier au niveau des lèvres et du nez.**



Figure 5 : Femme de 24 ans présentant un SPR de type 4 de l'hémiface gauche avec prédominance du tiers moyen du visage. [1]

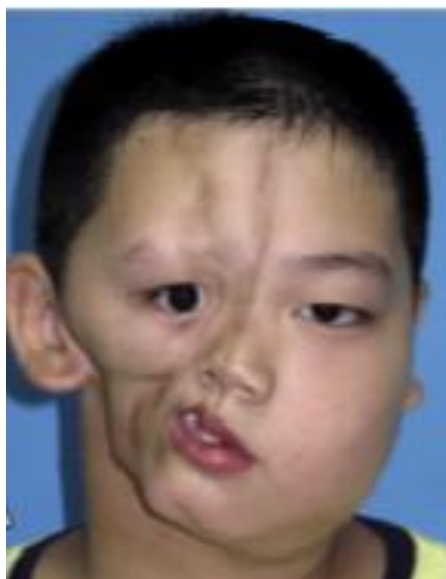

Figure 6 : Enfant de 10 ans, SPR type 4 coté droit avec prédominance zygomatique et mandibulaire. [11]

I.4.B / Classification autre:

A noter que d'autres auteurs utilisent parfois une autre classification dans la littérature, en **3 sous groupes : atteinte légère, modérée ou sévère**. Cette classification est cependant moins parlante que celle de Guerrerosantos et al.

C'est la classification décrite par Jintian Hu et al parue dans *J Craniofac Surg* en 2011:[12]

Légère: la zone atrophique du visage est confinée à une petite région située sur la face latérale, la lèvre nasale et la lèvre supérieure sont normales, et il n'y a pas de déviation de la commissure buccale ni du plan occlusal.

Modérée: la zone atrophique est plus large au niveau des tissus mous, elle atteint le nez et la lèvre; la commissure orale est déviée; le cadre osseux est presque normal; et le plan occlusal est presque horizontal ou légèrement dévié.

Sévère: atrophie modérée des tissus mous et grave atrophie de la structure osseuse, impliquant le zygoma, le maxillaire et la mandibule; le menton et le plan occlusal ont largement dévié du côté affecté.

- La correspondance entre les 2 échelles pourrait être :

Echelle de Jintian Hu [12] => Echelle de Guerrerosantos [1]

Léger => stade I/II

Modéré => stade III

Sévère => stade IV

I.5/ Clinique :

L'atrophie du syndrome de Parry-Romberg (SPR) s'exprime de façon multiple et variée :

-Atteinte neuro-cutanée première: Initialement la peau change et devient progressivement **sclérodermique** sur l'hémiface avec assombrissement de la peau et **alopécie**. Ce changement est généralement accompagné de signes neurologiques du SPR incluant **épilepsies partielles, migraines, névralgie du trijumeau ipsilatérale**.

-Atteinte des tissus : Une **atrophie progressive irréversible** avec modification de la texture affectant la peau, les tissus sous cutanés et, dans les formes sévères, les muscles, les cartilages, les os et parfois il existe une héli-atrophie cérébrale.

Cette atrophie suit en général le trajet des branches du nerf trijumeau pouvant toucher une, deux ou trois de ses branches. La peau devient alors fine reposant presque directement sur l'os lui aussi modifié dans les formes sévères **[10]**. L'oreille peut parfois être atteinte également.

Une **sècheresse** et une **hyperpigmentation** de la peau peuvent être les premiers signes de la maladie, parfois même une ligne de démarcation frontale peut être visualisée entre la peau pathologique et la peau saine, on parle de

« **coup de sabre** ».

-Atteinte stomatologique : **Atrophie de l'héli-langue** avec déviation de la bouche du côté atteint, avec une **atrophie de l'héli-lèvre** également engendrant une exposition des dents (*figure 7*). **[13-58]**

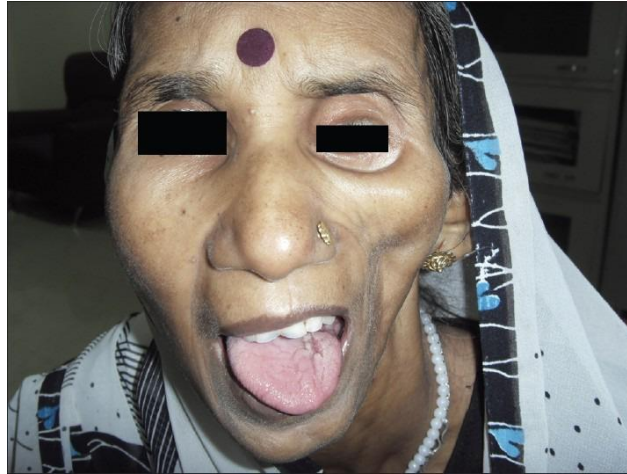

Figure 7 : Femme de 50 ans ayant une atrophie faciale gauche marquée depuis plus de 30 ans. L'évaluation de la cavité buccale a révélé une atrophie de l'hémi-langue gauche importante. L'examen oculaire a révélé une enophtalmie et une uvéite dans l'œil gauche. La peau sur la face inférieure gauche avait une teinte bleuâtre [58].

Les dents peuvent aussi être impliquées avec une **résorption des couronnes et des racines**, un **retard d'éruption dentaire**. **L'hémi-palais osseux est atrophié** et peut être déficient également entraînant des troubles de l'élocution.

La mandibule est parfois hypoplasique du côté atteint. [13].

-Atteinte oculaire : des manifestations oculaires et péri-oculaires [2] **sont présentes dans 10 à 35% des cas** en ipsi ou controlatéral. Elles peuvent se manifester avant, pendant ou après l'atrophie faciale. Elles englobent une grande variété de troubles oculaires mais aucune grande étude ne les recense.

Une **enophtalmie** secondaire à la perte de la graisse périorbitaire [6].

Une **hyperpigmentation** ou **dépigmentation** péri oculaire peut se voir. Le sourcil peut être **alopécique**. La paupière peut être rétractée, atrophiée, avec une **lagophtalmie** ou d'un **pseudo-ptosis**.

Un **pseudo-colobome** de la paupière supérieure a été décrit dans la littérature [2].

Une **anisocorie** avec mydriase ou myosis du coté atteint selon les cas peuvent être retrouvés.

En plus de l'atrophie hémifaciale et parfois cérébrale, on retrouve des nerfs oculomoteurs pouvant être paralysés (III, IV, VI), entraînant des **strabismes**.

On retrouve en fait, dans différent case report, lors d'examens ophtalmologiques chez des patients ayant un SPR, des troubles oculaires pouvant atteindre tout niveau : conjonctival (**trouble pigmentation..**), cornéen (**diminution de la sensibilité cornéenne, irrégularité cornéenne, photophobie..**), iris (**uvéite antérieure, hétérochromie..**), rétinienne (**vascularite, œdème, atrophie, télangiectasie...**) [2].

Il est essentiel pour tout patient pour qui l'on diagnostique un SPR d'avoir un suivi ophtalmologique initial puis, régulier, à vie.

I.6/ Association systémique du SPR :

Les associations systémiques du SPR incluent des manifestations neurologiques, cardiaques, rhumatologiques, endocriniennes et infectieuses.

-Neurologiques :

Les complications neurologiques sont **retrouvées chez 15% des patients [15]**. Elles sont diverses et on retrouve selon les cas : des **crises d'épilepsies partielles** ipsi et/ou controlatérales (symptôme le plus fréquemment rencontrés), des **névralgies du nerf trijumeau** ipsilatérales, des **paresthésies hémifaciales**, des **migraines**, des **anomalies intracrâniennes vasculaires**, une **hémi atrophie cérébrale**, une **encéphalite de Rasmussen**, une **dysfonction du système sympathique [2]** et bien d'autres symptômes neurologiques ont été associés à des cas rapportés dans la littérature (*figure 8*) [15].

| Neurologic manifestations | Imaging and diagnostic modalities | Pathology |
|--|---|--|
| Seizure | CT and MRI | Leptomeningeal fibrosis |
| Migraine | Ipsilateral white-matter high signal intensity | Degenerative cortical changes |
| Hemiplegia | | Microvascular malformations |
| Aneurysm | Hyperintensities in gray matter | Ipsilateral gray- and white-matter |
| Brain atrophy (cerebellar, congenital ipsilateral cerebral, progressive cerebral, hemiatrophy of brain) | Mild cortical thickening | perivascular lymphocytic infiltration, with pial and glial proliferation |
| Limb atrophy (contralateral, ipsilateral) | Leptomeningeal enhancement | Small groups of ectopic cells, neuronal loss, gliosis, activated microglial cells, synapse formation in dentate gyrus—in patient with temporal lobe resection for intractable seizures |
| Intracranial vascular malformations (left and right internal carotid, middle cerebral, anterior cerebral, posterior communicating, posterior cerebral, vertebral arteries) | Dense mineral deposition or calcification | |
| Status migrainosus | Intracerebral atrophy | |
| Headaches | Dilatation of lateral ventricles | |
| Facial pain | Microscopic vascular malformations | |
| Cerebral microhemorrhage | Hamartomas | |
| Paroxysmal kinesigenic dyskinesia | Homolateral porencephaly | |
| Rasmussen syndrome | Unilateral focal corpus callosum infarctions | |
| Trigeminal neuralgia | Loss of cortical gyration | |
| Cystic leukoencephalopathy | Gyral enhancement | |
| Dura matter atrophy | Meningocortical dysmorphism | |
| Subdural hygroma | Ipsilateral infarcts in amygdaloid body | |
| Torticollis | Ipsilateral meningeal and basal ganglia lesions | |
| Syringomyelia | Ipsilateral contrast hypercaptation | |
| Sympathetic hyperactivity | Diffusion tensor imaging and fiber tractography | |
| Cerebellar syndrome | Fiber derangement, especially in sensory tract of cerebral white matter | |
| Agensis of head of caudate nucleus | Electroencephalogram | |
| Trunk atrophy | Lentification | |
| Amnesic aphasia | Depression | |
| Mental retardation | Slowing of frontal lobe conduction | |
| Unilateral alien hand syndrome | Slowing of facial velocity conduction | |
| Mandibular cramps | Ipsilateral multifocal sharp waves | |
| Bilateral pyramidal tract involvement | Frontal, temporal and frontotemporal discharges | |
| Hemianesthesia | Generalized abnormalities | |
| Oculomotor nerve palsy | Single-photon emission tomography | |
| Facial nerve palsy | Increased perfusion in cortex of affected hemisphere | |

Figure 8: Symptômes neurologique pouvant être associés dans le SPR, examens complémentaires et pathologies

Certains auteurs ont proposé de considérer le SPR comme [un syndrome neuro-cutané](#). [15]

-Quant à l'imagerie médicale, on peut retrouver des **calcifications intracrâniennes**, une **atrophie cérébrale et du cervelet**, une **encéphalomalacie**, des **anomalies intracrâniennes vasculaires**, des lésions profondes avec **atrophie de la matière blanche** et une **involution de la corticale** de la

substance blanche cérébrale et du cervelet. Avec des fonctions psychomotrices et intellectuelles conservées cependant. [6]

-Cardiaques, rhumatologiques et endocriniennes :

Des associations entre le SPR et l'**hypertrophie myocardique** ont été décrites, ainsi qu'a avec des **maladies cardiaques congénitales**, des **maladies rhumatologiques (avec ANA et facteur rhumatoïde positif)**, des **dysthyroïdies** incluant la thyroïdite d' **Hashimoto**.

Cette association avec une hyperthyroïdie vient amplifier les phénomènes de **lipoatrophie**, **lipodystrophie** et la **fonte des tissus encéphalique**. [2]

-Infectieuses :

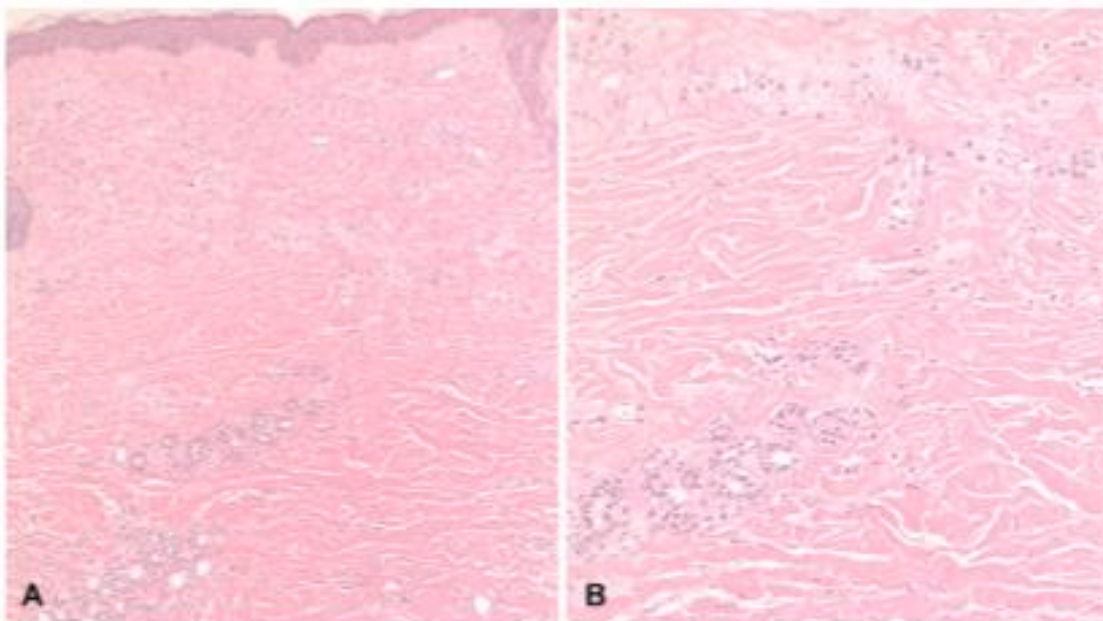
Otites, **infection dentaire**, **diphthérie**, **syphilis**, **rubéole** et **tuberculose** ont également été associés au SPR [2].

-autre :

D'autres atteintes isolées sont retrouvées comme un cas **d'asymétrie ipsilatérale du membre inférieur** en regard de la cuisse qui a été décrit dans un SPR, avec une atrophie adipocytaire sous-cutanée [6] ou encore un patient avec un **segment homolatéral de vitiligo**, un **lupus**, un **syndrome de Klippel-Trenaunay**, un **angiome plan** ou une **sclérodémie linéaire en coup de sabre** [15]

I.7 / Histologie :

L'examen histologique des tissus affectés par le SPR révèle une atrophie de l'épiderme, du derme, du **tissus sous cutané**, des **follicules pileux** et des **vaisseaux**. De plus les fibres de collagène sont plus épaisses et la peau oedématisée (*figure 9*) [15].



Histology of Parry-Romberg syndrome reveals epidermal atrophy, dermal sclerosis, entrapment of eccrine coils, and sparse inflammatory infiltrate. Findings are similar to those seen in scleroderma. (A and B, Hematoxylin-eosin stain; original magnifications: A, $\times 100$; B, $\times 200$.)

Figure 9 : histologie des tissus affectés par le SPR grossissement $\times 100$ (A) et $\times 200$ (B). [15]

Une inflammation avec infiltrat lymphocytaire peut être présente. Une altération dégénérative de l'endothélium vasculaire a été identifiée au microscope électronique. [15]

I.8/ Etiologie et physiopathologie :

L'origine du SPR n'est pas encore bien comprise. Cette maladie est distincte de la sclérodémie, cependant elle s'apparente à une forme localisée de cette maladie. Au niveau histologique on retrouve les mêmes tissus inflammatoires chroniques et cicatriciels.

Généralement il débute dans la 1^{ere} décennie mais certain cas de SPR on été décrits chez des patients entre 40 et 50 ans. La sévérité des symptômes atrophiques, neurologiques et oculaires semble cependant moins importante que chez un sujet jeune, probablement due à un développement crânio-facial et nerveux terminé [6].

Il existe également un cas décrit ayant **débuté en période néonatale** [14]. *(Et un second cas dans le recueil de donnée de cette thèse sur le SPR.)*

La plupart des patients voient l'évolution du SPR s'arrêter après 5 à 10 années [6] ou plus exactement 8,9 années +/- 6 années selon Joseph P. et al . [9]

La pathogenèse du syndrome de Parry-Romberg reste mal connue. Elle semble être hétérogène avec différentes théories proposées pour expliquer l'origine de ce syndrome :

- A) Trouble auto-immun.
- B) Traumatique.
- C) Mécanismes héréditaires.
- D) Neuro-vascularite chronique du nerf trijumeau.
- E) Défaut de migration de crête neurale durant l'embryogénèse.
- F) Infectieuse.
- G) Dysfonctionnement du système sympathique (portion cervicale).

I.8.A/ Trouble auto-immun :

-La **théorie dominant la littérature sur l'origine du SPR est un trouble auto-immun**. Cette théorie est soutenue par la présence d'autres troubles auto-immuns associés à certains patients ayant un SPR.

Comme le **Lupus érythémateux systémique(LES)** dans 2% des cas, **myopathie et l'arthrite rhumatoïde** dans 4% des cas. **De plus 17% des patients atteints d'un SPR souffrent également de Vitiligo et 10 % de trouble thyroïdien [16].**

Cette possible origine auto-immune est aussi suspectée par la présence **sérologique d'anticorps anti-nucléaire** (et autres), parfois retrouvée (discuté dans la partie *diagnostique* de la thèse).

I.8.B/ Traumatique :

-L'hypothèse d'un **traumatisme serait à l'origine du SPR dans 24 a 34% de patients**. Ce peut être suite à **un fracas facial [17]**, une chirurgie telle qu'une **avulsion dentaire** ou une **thyroïdectomie [18]**, ou même suite à un traumatisme obstétrical comme **l'utilisation de forceps [19]**.

I.8.C/ Mécanismes héréditaire :

- Il semblerait que le SPR soit une maladie acquise, cependant certains rares **cas familiaux** sont décrits dans la littérature mais aucune étude ne fait preuve d'un modèle clair de cette hérédité ni d'un trouble génétique spécifique **[2]**. Certains auteurs ont suggéré un mode de transmission autosomique dominant à pénétrance incomplète. **[20]**

Cependant : Larner et Bennison (1993) **[21]** ont signalé une discordance chez un couple de jumeaux monozygotes. Le jumeau touché était un homme de race blanche, âgé de 23 ans, qui se plaignait d'atrophie progressive du côté droit du visage, notée pour la première fois à l'âge de 17 ans. Alors que le patient était gaucher, son jumeau était droitier. Il n'y avait pas d'asymétrie osseuse dans les

radiographies du crâne et du visage, ni d'asymétrie cérébrale sur le scanner cérébral. La monozygotie a été établie par les empreintes digitales de l'ADN.

I.8.D/ Neuro-vascularite chronique du nerf trijumeau :

-Une **Neuro-vascularite chronique du nerf trijumeau (V)** pourrait être la cause de cette atrophie hémifaciale selon *Pensler JM et al en 1990* [22].

Cette théorie est également appuyée par l'étude de Bucher F et al. en 2015 [23] utilisant in vivo la **microscopie confocale cornéenne** (*nouvelle technique non invasive pour quantifier les fibres nerveuses dans les neuropathies périphériques*) permettant parfois d'objectiver une atrophie du nerf trijumeau (V) du côté atteint comparé au côté sain. Pour rappel la cornée ayant sa sensibilité via le nerf trijumeau (V1 : nerf ophtalmique).

L'implication du nerf trijumeau peut aussi se manifester par une névralgie et des douleurs faciales chroniques dans son territoire [2].

I.8.E/ Défaut de migration de crête neurale durant l'embryogénèse :

-L'hypothèse d'un **trouble de la migration de la crête neurale lors de l'embryogénèse** est appuyée par **coexistence** retrouvée dans la littérature entre le SPR avec des tumeurs bénignes telles que neurinome orbitaire, l'odontome mandibulaire, l'hamartome cutané, ainsi que l'association de migraines et d'anévrismes intracrâniens [15].

En effet, il a été montré par Noden en 1983 [15], que les structures mésenchymateuse embryologique de la tête et du cou tel que le derme, les tissus sous-cutanés, les muscles et le squelette dérivait toutes de la migration des cellules de la crête neurale.

Voici un cas de la littérature qui étaye cette dernière hypothèse (Tang XJ et al. J Craniomaxillofacial surg. 2014) [11]:

Il est décrit un enfant chinois (*figure 9*) né avec une fente de Tessier n°3 côté droit. L'atrophie de l'hémi-visage droit commença à l'âge de 3 ans jusqu'à l'âge de 9 ans. Le diagnostic d'un SPR associé à une fente de Tessier N°3 a été posé.

La fente passe par l'os alvéolaire du maxillaire puis se poursuit jusqu'à l'os nasal droit.

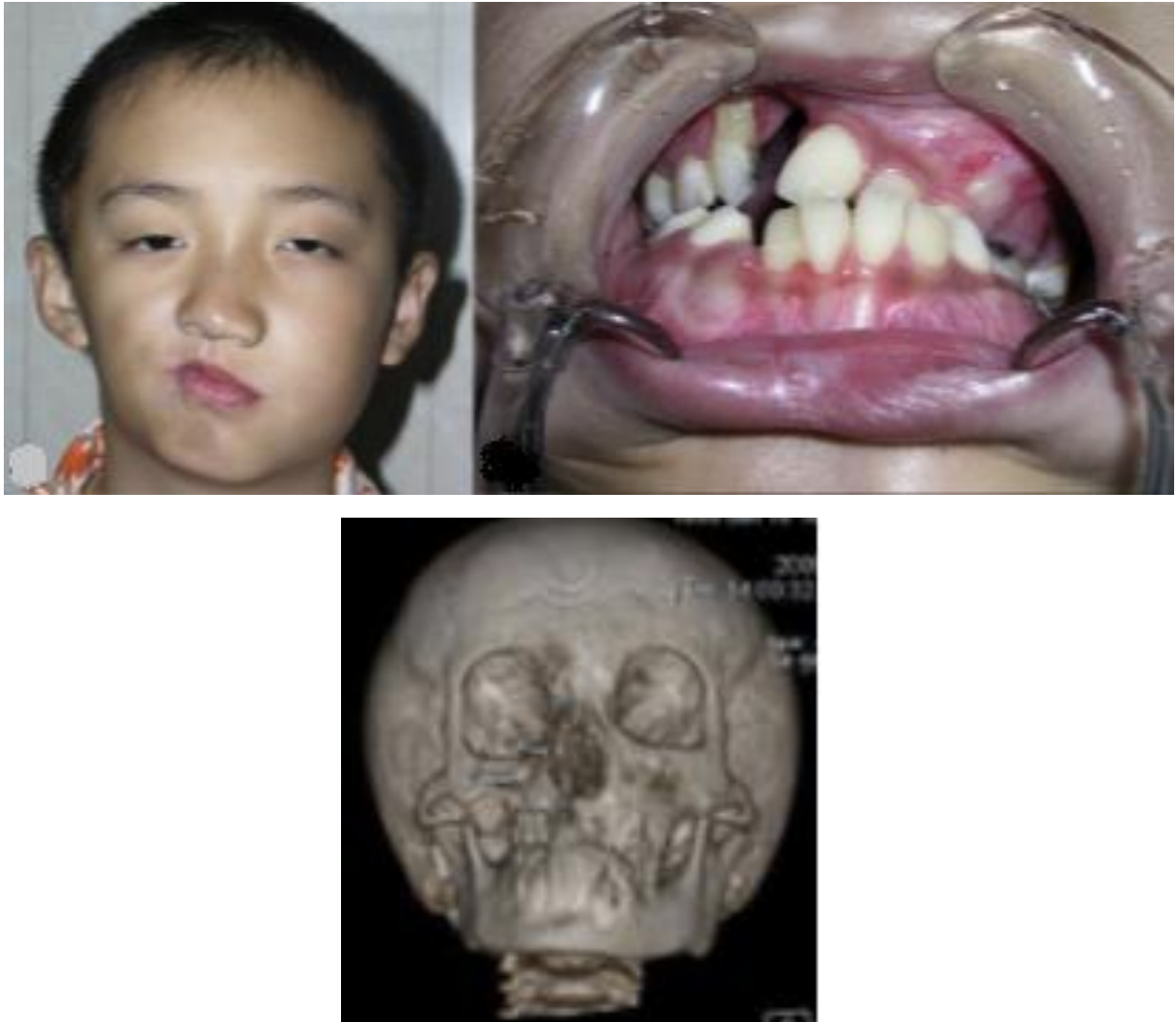

Figure 9 : Photo et scanner 3D d'un enfant de 10 ans ayant une association de fente de Tessier et syndrome de Parry Romberg. [11]:

En ajoutant ce cas de fente, on renforce l'hypothèse d'une perturbation de la migration de cellules de la crête neurale durant l'embryogénèse. Mais encore une fois des études plus poussées devraient être menées pour pouvoir affirmer cette hypothèse.

I.8.F/ Infectieuse :

- **L'étiologie infectieuse** a aussi été évoquée dans la littérature.

Le **Zona** ou **l'herpès trigéminal** serait associés épidémiologiquement au SPR. La coexistence d'anticorps anti *Borrelia burgdoferi* (**maladie de Lyme**), a été décrite chez des patients européens atteints d'une sclérodémie. Mais cependant, cette association n'a pas été confirmée dans les dernières études américaines, anglaises, allemandes et mexicaines sur le SPR et sur la sclérodémie. En effet, dans une étude allemande, sur une cohorte de 12 patients ayant le SPR, aucun d'entre eux n'avait des anticorps anti *Borrelia*. Il en est de même dans une récente étude mexicaine sur 21 cas de SPR testés. [5].

I.8.G/ Dysfonctionnement du système sympathique portion cervicale :

-Le **dysfonctionnement portion du système sympathique cervical** semblerait jouer un rôle dans la pathogénèse du SPR [2-22-57-24-25].

En effet, dans une étude, *Resende LA et al dans rev. Neurol* [57] étudie les effets d'une sympathectomie cervicale sur un modèle animal en **1991** pour tester l'hypothèse qu'une sympathectomie reproduirait les effets d'un SPR. Ils ont donc enlevé chirurgicalement les ganglions cervicaux supérieurs unilatéraux de rats, chiens et chats. Puis ils les ont examinés une fois par mois pendant 1 an. Il est observé durant cette période du coté opéré : des alopecies localisées, des ulcérations de cornée, des kératites, des strabismes, des enophtalmies, des atrophies oculaires, des diminutions des volumes osseux.

Une étude similaire en **1960** avait été réalisée sur les rats exclusivement [25] : A un mois de vie, une sympathectomie unilatérale avait été réalisée. Un retentissent adipocitaire exclusif avait été retrouvé, mais aucun retentissement sur les muscle, os, ou même les vaisseaux. Le mécanisme de cette atrophie adipocytaire reste incompris dans cette étude.

Cette association n'a jamais été démontrée sur un modèle humain en 2019.

En conclusion sur l'étiologie du SPR :

-De nombreuses pistes et hypothèses tentent d'expliquer l'origine de ce syndrome mais aucune d'entre elle n'est cependant formelle et l'incertitude règne toujours.

I.9/ Diagnostic :

-Le diagnostic du SPR est **ESSENTIELLEMENT CLINIQUE**, il peut cependant être complété par de l'imagerie ou de l'anatomopathologie.

A ce jour AUCUN consensus n'est établi tant sur le diagnostic que la prise en charge du syndrome de Parry-Romberg.

-la biopsie cutanée n'est pas indispensable au diagnostic, cependant en cas de doute diagnostique elle peut être réalisée pour ajouter un argument au faisceau d'arguments nécessaires au diagnostic.

Par contre si un changement de texture de la peau important est observé, une biopsie peut être discutée avec les dermatologues [5].

-l' EEG (électro-encéphalogramme) doit être réalisé chez les patients ayant eu des crises d'épilepsie mais également peu être réalisé chez tous les patients diagnostiqués SPR [5].

-Le bilan ophtalmologique complet doit être réalisé régulièrement chez tous les patients [2].

-Il en est de même pour le suivi dentaire. Tous patient SPR diagnostiqué doit être suivi en parallèle par un orthodontiste et un chirurgien maxillo-facial pour réfléchir au cas par cas à un traitement orthodontico-chirurgical adapté précoce.

Un panoramique dentaire initial semble indispensable.

-Au niveau biologique, aucun consensus n'est encore une fois établi, mais selon cette revue de la littérature il semblerait qu'une recherche d'un **d'anticorps anti-nucléaire** peut apporter un argument de plus en cas de doute diagnostique clinique. En effet, un travail de laboratoire sur les patients ayant un SPR et autre type de sclérodémie a été réalisé. L'anomalie la plus commune est **la positivité d' anticorps anti-nucléaire dans 25 a 52 % des cas.** [5] D'autres facteurs peuvent être anormaux mais sont peu spécifiques tel que : le facteur rhumatoïde, anti-scl-70, CRP, anti-dsDNA, HLA-B27, anticorps anticardiolipides.

On note une hyperéosinophilie et hyperérythrocytie corrélées avec la sclérodémie localisée mais non avec le SPR. [26]

Anderson et al. (2005)[27] ont signalé les 2 premiers cousins atteints de la maladie de Parry-Romberg, dont les pères étaient des jumeaux dizygotes et dont les mères étaient des sœurs.

À l'âge de 9 ans, le garçon a développé une lésion pâle sur la joue gauche, associée à une faiblesse musculaire de la lèvre gauche adjacente et à une anesthésie de la lèvre supérieure. La progression de l'atrophie de la joue gauche a conduit au diagnostic de la maladie de Parry-Romberg à l'âge de 14 ans.

Quant à sa cousine, à l'âge de 14 ans elle avait développé une dépression au front droit qui s'était étendue au cou. Au cours des deux années suivantes, son visage devint de plus en plus asymétrique (figure XX).

Les deux patients souffraient de migraines et **tous deux avaient une éosinophilie**. **La cousine avait des anticorps anti-nucléaire positifs**.




Figure 10 : Cousin et cousine à l'âge de 16 ans atteints d'un SPR. Hyper éosinophilie pour les 2 patients mais seule la cousine ayant des anticorps anti-nucléaire positifs. [27]

-Un suivi par **photographie** sera réalisé au début et régulièrement tout le long du suivi.

-Une utilisation de l'imagerie médicale :

a) L'échographie peut être utilisée pour détecter la présence de sclérose au moment du diagnostic, puis elle peut permettre un suivi en surveillant l'épaisseur du derme et l'échogénicité des zones affectées. Le suivi par **écho doppler** des glandes salivaires pourrait aider au suivi de la maladie, en effet une hypoéchogénicité et une augmentation du flux sanguin montrait une inflammation chronique et donc une maladie active [28].

b) Une IRM doit être pratiquée compte tenue de la composante neurologique du syndrome. **Qu'elle soit symptomatique ou non**. Les images retrouvées sont typiquement **un hyper signal de la substance blanche et T2**. L'évolution cérébrale en général évolue indépendamment des lésions cutanées

et osseuses. Des atrophies cérébrales, encéphalomalacie et autres ont été décrites en association au SPR. [29]. L'IRM est aussi un excellent moyen d'apprécier l'atrophie des tissus mous et même osseux dans le SPR (figure 11).

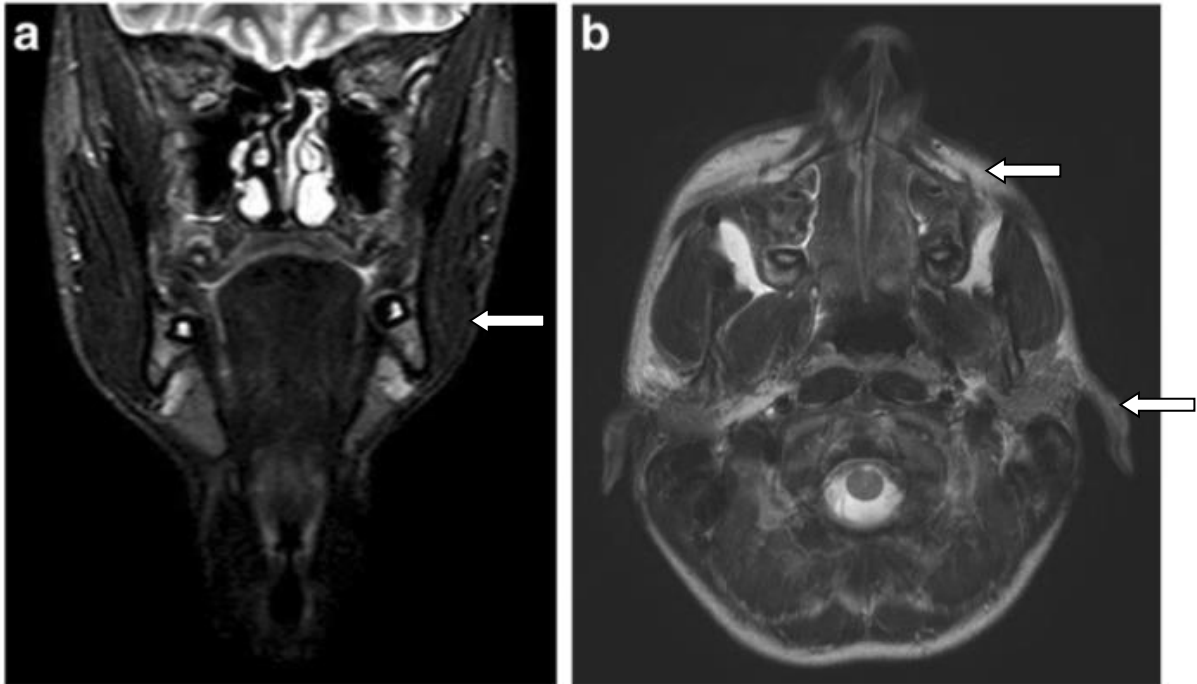


Figure 11 : utilisation de l'IRM dans le diagnostic et suivi du syndrome de Parry-Romberg. (a) coupe coronale (b) coupe transversale visualisant une atrophie des tissus gauche des tissus faciaux. [29]

c) Le scanner est moins utile que l'IRM dans le diagnostic du SPR, cependant, si il est réalisé on peut retrouver typiquement un changement de densité cérébrale du coté affecté ainsi que des calcifications au niveau de la substance blanche.

Le scanner trouve son utilité dans le SPR lors de sa prise en charge chirurgicale car il permet la planification des gestes avec des reconstructions osseuses 3D.

⇒ Il faut noter qu'il **n'y a pas de concordance** entre gravité des anomalies de l'imagerie cérébrale et les symptômes clinique. De plus l'atrophie cutanée n'est pas prédictive de l'atrophie cérébrale [5].

CONCLUSION SUR LE DIAGNOSTIC DU SYNDROME DE PARRY ROMBERG DE CETTE META-ANALYSE :

Ce qu'il ressort de cette étude est qu'il n'existe aucun consensus sur le diagnostic du SPR, tant son expression clinique est variable. Cependant on peut retenir des différents articles publiés dans la littérature que le diagnostic du syndrome de Parry-Romberg est clinique. Il s'appuie sur un faisceau d'argument.

Éléments nécessaires au diagnostic de SPR lors d'une première consultation :

- ⇒ Un interrogatoire rigoureux sur l'histoire de la maladie associé à un examen clinique complet sont les clefs du diagnostic.
- ⇒ Une IRM.
- ⇒ Un EEG.
- ⇒ Un panoramique dentaire.
- ⇒ Un bilan dentaire, ophtalmologique et photos initiales et régulières de façon adaptée à chacun.

En cas de doute, le faisceau argument peut-être complété par :

- ⇒ Une biopsie cutanée pour examen histologique montrant une atrophie et une inflammation chronique.
- ⇒ Un bilan sanguin à la recherche d'anticorps anti-nucléaire et autres.
- ⇒ Une échographie évaluant la sclérose et l'activité de la maladie.

Ainsi, un diagnostic de syndrome de Parry-Romberg précis initial peut ainsi être posé incluant :

- Son stade 1, 2, 3 ou 4 au moment du diagnostic.
- Les zones de prédilections de l'atrophie (menton/ joue/ zygoma/front...).
- Son schéma évolutif.
- Ses associations systémiques ou non (ophtalmique, neuro...).

Un suivi pluridisciplinaire est essentiel (Chirurgien maxillo-facial/ plasticien, interniste, dermatologue, neurologue, orthodontiste et +/- cardiologue et endocrinologue) qui doit être orchestré par le MEDECIN TRAITANT.

Le rôle du médecin traitant est ESSENTIEL dans les maladies chroniques, rares et pluridisciplinaires. Chaque spécialiste doit faire un compte rendu au médecin généraliste qui tient à jour un dossier complet. Au cours de mon étude cette étape était bien souvent oubliée et on retrouve un ressenti global de familles esseulées face à cette maladie malgré la pluridisciplinarité de la prise en charge.

Dans le cadre des maladies rares, il existe une filière de santé maladies rares (FSMR) qui est nationale. Elle a pour vocation d'animer et de coordonner les actions entre les acteurs impliqués dans la prise en charge. Dans le cas d'une la pathologie dermatologique il existe une branche spécialisé = **FIMARAD (Filière-santé-MALadies-RAre- Dermatologique)**. <https://fimarad.org/>

I.10 / Diagnostics différentiels :

Lorsque l'on reçoit en consultation un enfant, ou adulte avec des signes cliniques nous faisant évoquer un SPR, il faut au préalable connaître et exclure les diagnostics différentiels.

I.10.A/ Sclérodémie localisée [30] dont la sclérodémie linéaire en coup de sabre (SLCS) :

Epidémiologie :

-La prévalence est estimée à 1-9/100 000 environ.

Description clinique :

-La maladie touche avec prédilection les femmes (3 à 4 femmes pour un homme environ), les enfants étant plus susceptibles de développer la maladie que les adultes. [5]-[15]

La sclérodémie fibrosante localisée est classée en plusieurs formes :

- ⇒ la sclérodémie linéaire,
- ⇒ les morphées localisées,
- ⇒ les morphées généralisées.

La sclérodémie linéaire a tendance à toucher l'enfant et l'adolescent, alors que la **Morphée** est plus courante chez l'adulte. Cependant, les deux formes peuvent coexister chez un même patient.

Au début, des zones de peau dure et sèche se développent sur les mains, les bras, le visage ou les jambes. Ensuite, des **plaques** (Morphée) ou de **larges bandes** (sclérodémie linéaire) apparaissent. Les plaques sont rondes ou ovales et souvent blanchâtres avec une bordure rouge. Les bandes larges se développent surtout sur le visage, le thorax, les bras et les jambes.

En cas d'atteinte faciale, les bandes du front, quand elles sont creuses, donnent un **aspect en coup de sabre** : **Sclérodermie linéaire en coup de sabre (SLCS)** (figure 12). [15]

La sclérodermie linéaire s'étend au tissu adipeux et aux muscles sous-cutanés et peut donner une atrophie musculaire. L'impact de la sclérodermie linéaire sur la croissance peut entraîner une importante asymétrie de la face ou des membres, des contractures en flexion et un handicap. Le phénomène de Raynaud est habituellement absent.

Des signes ophtalmologiques et neurologiques ont également été rapportés [15].

Etiologie :

-La cause exacte de la sclérodermie n'est pas connue. La maladie est due à une réaction auto-immune qui provoque une surproduction localisée de collagène. D'autres causes ont été suggérées comme des facteurs génétiques et infectieux. Une origine auto-immune ou inflammatoire des perturbations neurologiques sont évoquées mais la pathogénèse reste incertaine [15].

Diagnostique :

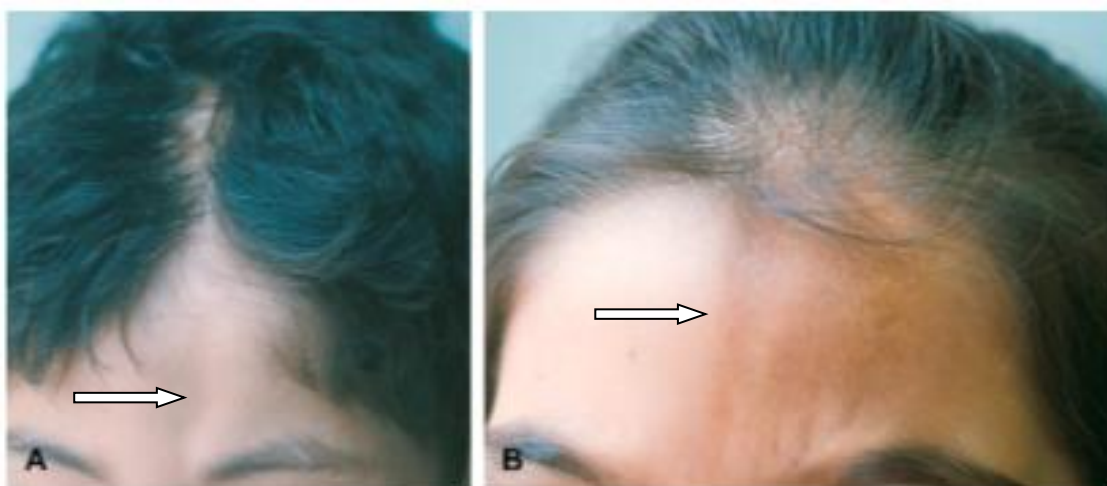
-Le diagnostic est clinique. Une biopsie cutanée peut confirmer le diagnostic en mettant en évidence une accumulation anormale de collagène, un épaissement des parois vasculaires et la présence de leucocytes en périphérie des vaisseaux. Le bilan biologique sanguin est en général normal.

Prise en charge et traitement :

-La prise en charge est symptomatique et comporte une corticothérapie en cas de Morphée et un traitement par des immunosuppresseurs en cas de sclérodermie linéaire. La kinésithérapie peut aider à limiter les indurations et la rétraction musculaire.

Pronostic :

-Le pronostic est en général favorable. La sclérodermie localisée menace rarement le pronostic vital mais peut affecter sévèrement la qualité de vie, en particulier chez les enfants. Les lésions linéaires ont tendance à persister plus longtemps que les plaques.



A and B, Patients with linear scleroderma en coup de sabre.

[Figure 12](#) : « Coup de sabre » de la sclérodemie linéaire en coup de sabre [15].

Faire la différence entre la SLCS et le SPR est un challenge diagnostique tant son histoire naturelle et ses symptômes sont similaires. De plus l'association des 2 maladies est décrite dans la littérature ainsi que la transformation de SLCS en SPR.

En effet il n'existe pas un critère spécifique différenciant les 2 maladies. La différenciation la plus acceptée est la proportion d'inflammation/induration et la sévérité de l'atrophie.

⇒ Il est suggéré que le SPR est la forme unilatérale touchant l'entière hémiface, généralement plus sévère avec **peu de signes inflammatoires ou d'induration cutanée**. Le coup de sabre est **peu marqué et l'alopecie est modérée voir absente**. Une héli-**atrophie** de la langue, du palais, de la mandibule et du crâne peuvent être retrouvés.

⇒ Il est suggéré que la SLCS est plutôt **localisée sur la partie fronto-temporale**, un coup de sabre marqué, une hyperpigmentation cutanée avec des **tissus indurés et inflammatoires**. [15]

Cependant certains auteurs considèrent que les SPR et la SLCS sont des entités séparées alors que d'autres voient le SPR comme étant une forme de sclérodemie, située entre le SLCS et la sclérodemie systémique. [15]

De plus dans une large étude comparant ces SLCS a SPR on retrouve que 71% des patient avec SPR ont une sclérose faciale et que 54% ont une lésion en coup de sabre (figure 13) [5].

| | Morphea en Coup de Sabre | Progressive Hemifacial Atrophy |
|-----------------------------|---|--|
| Average Age (years) | 10 | 13.6 |
| Gender (F:M) | 2:1 – 3:1 | 3:1 |
| Clinical Features | -Cutaneous induration/sclerosis -Scalp to forehead [^] -Hyperpigmentation -Alopecia (scalp/eyebrow) | -Paramedian atrophy -No overlying skin induration -Atrophy may extend down entire face |
| Histopathologic Features~ | -Dermal Sclerosis -Adnexal atrophy -Mononuclear cell infiltrates [‡] | -Dermal sclerosis -Fat atrophy -Decrease in adnexal structures -Mononuclear cell infiltrates* |
| Extracutaneous Associations | | -Atrophy subcutaneous tissue, fat, muscle, and osteocartilaginous structures -Atrophy and deformity of the tongue, teeth, and gingiva -Cranial neuropathies -Vision loss -Seizure disorder |

Female (F).

Male (M).

*Histopathologic features depend on disease activity.

[^]May extend below the forehead and involve the nose, medial cheek, and upper lip.

[‡]Connective tissue fibrosis, adnexal/fat atrophy, and mononuclear cell infiltrates all seen ECDS > PHA although considerable overlap may be seen.

Figure 13 : Tableau comparatif entre SLCS et SPR [5]

Lewkonja et Lowry (1983) [31] ont rapporté le cas d'un garçon de 16 ans qui avait développé des modifications faciales à 7 ans et souffrait de sclérodermie localisée sur une jambe et le tronc. La présence d'anticorps antinucléaires dans son sérum suggère que le syndrome de Parry-Romberg pourrait être une forme de sclérodermie localisée.

Lakhani et David (1984) [32] ont également signalé la présence concomitante de SPR et de sclérodermie localisée.

Adebajo et al. (1992) [33] ont décrit la sclérodermie et SPR en association avec la présence d'anticorps anti-ADN double brin.

I.10.B/ Rasmussen Syndrome (RS) [15]:

L'encéphalite de Rasmussen est une maladie rare caractérisée par une **inflammation chronique et progressive de la corticale avec une destruction des tissus, touchant un hémisphère cérébral.**

Son histoire naturelle commence généralement dans la 1^{ère} décennie avec des symptômes neurologiques tel que l'épilepsie, une hémiplégie progressive une désorientation spatio-temporelle qui évolue pendant environ 1 ans avant de se stabiliser.

L'origine de cette maladie n'est pas claire encore une fois: auto-immun, viral (EBV/CMV/HSV) sont suggérés.

L'encéphalite de Rasmussen et SPR ont été décrits comme coexistant dans certain rares cas. Chez les patients ayant des symptômes neurologiques dans le SPR, le Rasmussen syndrome peut être évoqué comme diagnostic différentiel voir comme diagnostique coexistant.

I.10.C/ Syndrome de Barraquer-Simons [34]:

Le Syndrome de Barraquer-Simons également appelé la lipodystrophie partielle acquise associe une **lipo-atrophie de la moitié supérieure du corps (dont face), bilatéral et une lipo-hypertrophie des cuisses.**

Plus de 250 cas de ce syndrome qui touche trois femmes pour un homme ont été publiés. Il n'y a habituellement pas d'histoire familiale de lipodystrophie.

Description clinique :

Ce syndrome survient pendant l'enfance ou l'adolescence. La lipo-atrophie débute au visage de manière bilatérale parfois asymétrique, elle s'étend au cou, aux épaules, aux membres supérieurs, puis au thorax (figure 14). Elle s'associe parfois à une surdité de perception, une comitialité, un retard mental, voire une myopathie. Les troubles métaboliques sont inconstants. Une glomérulonéphrite mésangiocapillaire est constatée chez 1/3 des patients

associée à une IgG de type C3 (C3NeF) et un taux bas de complément dans 90% des cas.

Une association à d'autres maladies auto-immunes est parfois constatée.

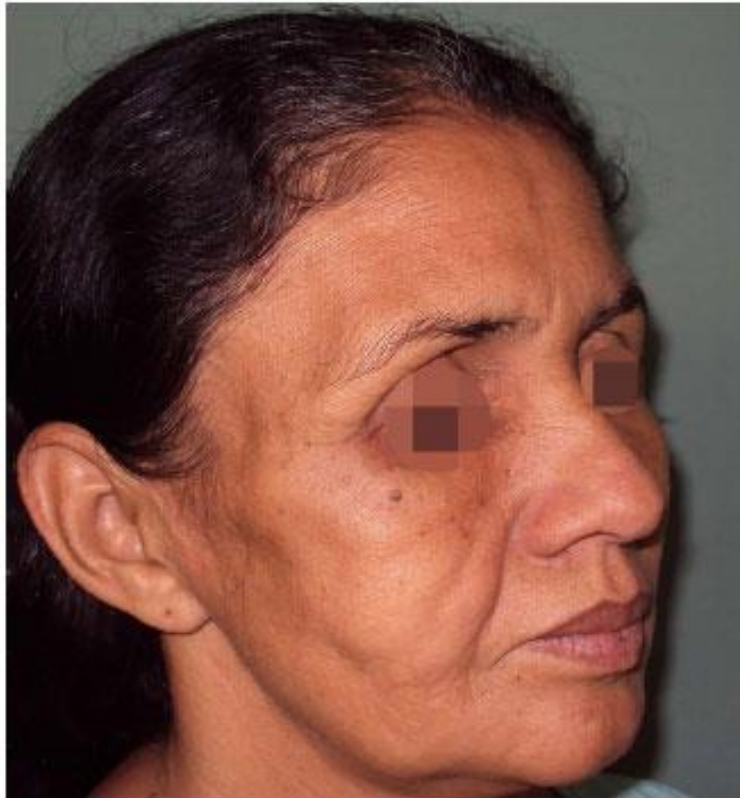

Figure 14 : Femme atteinte d'un Syndrome de Barraquer-Simons. Lipo-atrophie faciale bilatérale rendant saillante les cavités orbitaires dans ce cas. [34]

Etiologie :

-Récemment des mutations du gène de la lamine B2, protéine de l'enveloppe nucléaire, ont été identifiées dans ce syndrome.

La nature bilatérale de cette maladie et son atteinte rénale permettent de la différencier du SPR. Cependant des associations entre le syndrome de Barraquer-Simons et la sclérodémie à été décrite [5].

I.10.B/ Hypertrophie :

L'asymétrie peut se faire par une hypertrophie héli-faciale.

-Hypertrophie hémifaciale Primaire/ héli-gigantisme : [35]

C'est une asymétrie extrêmement rare secondaire à un désordre de croissance qui est primaire (congénital). Les zones atteintes peuvent être l'héli-corps entier (figure 15), l'héli-face seule, des parties segmentaires du corps et de l'héli-face (ipsi ou controlatérales).

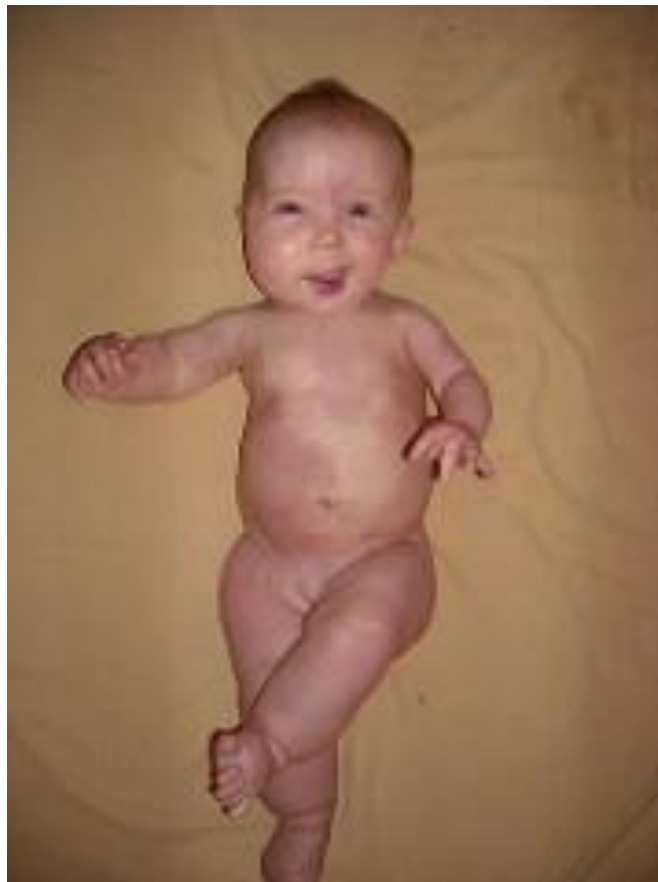

Figure 15 : Héli-hypertrophie droit corps entier chez nourrisson. [35]

Cliniquement, il peut y avoir une **peau épaisse** avec une **pigmentation accrue** et des **appendices cutanés**. On peut y avoir une augmentation de la **taille des os**, des **défauts osseux** et des **anomalies numériques**. Une atteinte du système nerveux central peut indiquer une **hypertrophie cérébrale** et une **incidence de retard mental** de 15 à 20%.

Les **troubles du système génito-urinaire** comprennent l'hypospadias, la cryptorchidie et des anomalies rénales. Cependant, aucune des manifestations susmentionnées, à l'exception de lésions cutanées, n'a été rapportée dans une héli-hypertrophie faciale isolée.

Des **hépatoblastomes** sont observés dans héli-hypertrophie avec un tiers de toutes les tumeurs étaient du côté non impliqué, ce qui indique que le stimulus oncogénique n'affectait pas nécessairement la zone élargie.

L'atteinte faciale se manifeste habituellement au niveau du **zygoma**, du **maxillaire**, de la **mandibule** et **des tissus mous environnants**. **macroGLOSSIE** avec augmentation de la taille des **papilles**, **macroDONTIE**, **éruption précoce des dents**, **racines raccourcies** et **dents manquantes** ou anormales.

Histologiquement, il y a un nombre accru de cellules des couches supérieures d'épithélium et de l'épiderme, augmentation du tissu conjonctif fibreux, canaux vasculaires proéminents et infiltration graisseuse du muscle et une hypercémentose des racines dentaires.

Cette maladie rare doit être évoquée dans le SPR car une atteinte faciale isolée crée une asymétrie par héli-gigantisme qui peut donner une impression d'atrophie du côté sain.

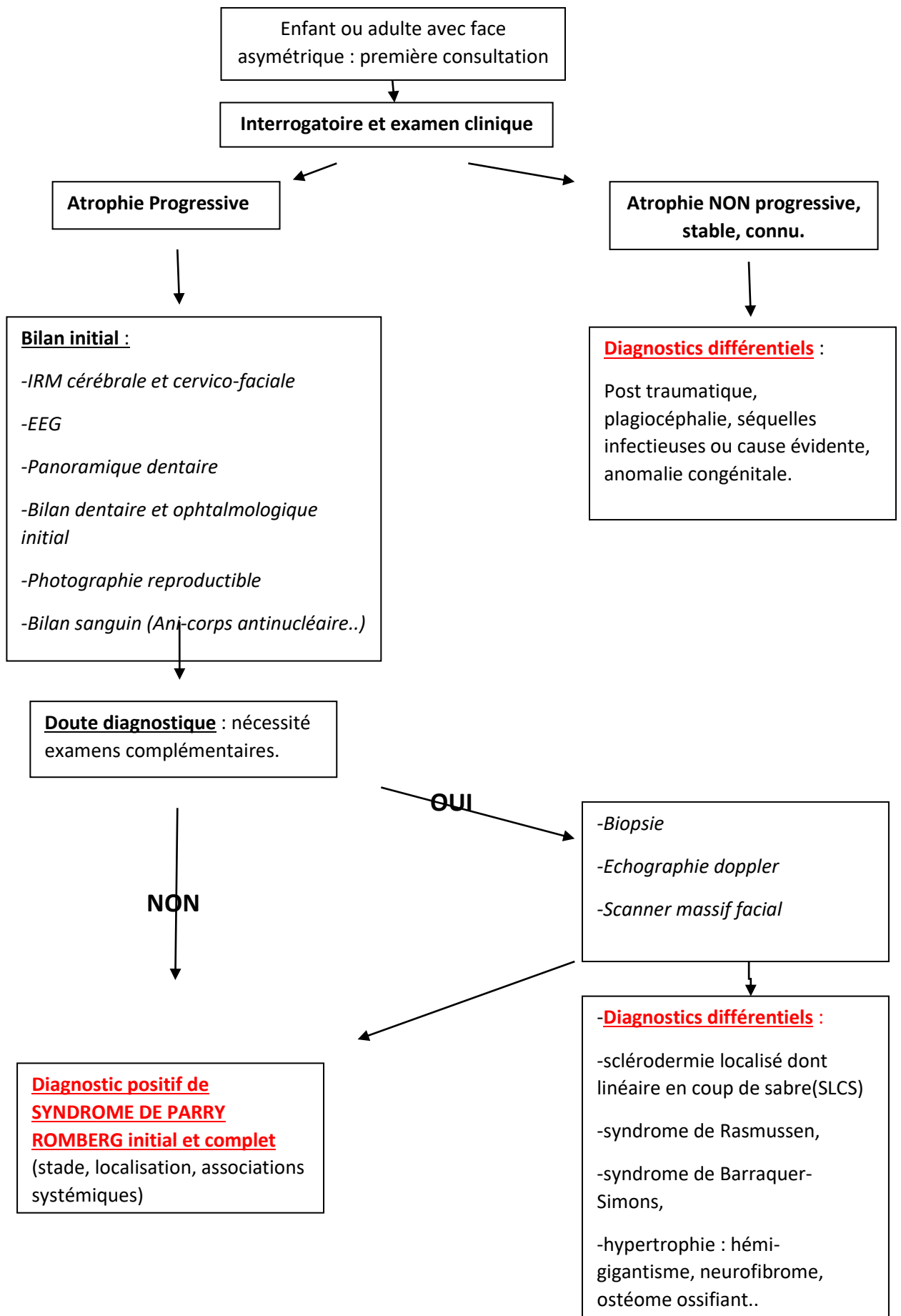
I.10.E/ Autres asymétries faciales progressives :

A noter que d'autres asymétries faciales par hypertrophie controlatérale peuvent également être causées par des **NEUROFIBROMES**, **des OSTEOMES FIBROSANTS** et **autres maladies** dont le diagnostic est facilement fait cliniquement par un praticien expérimenté...

Ces cas ne seront pas développés dans cette étude

=====

ARBRE DECISIONNEL RECAPITULATIF FINAL SUR L'ATROPHIE HEMIFACIALE :



PARTIE II :
ARSENAL THERAPEUTIQUE POUR LE
TRAITEMENT DU SYNDROME DE PARRY-
ROMBERG :

L'objectif cette 2nd partie est d'étudier les différentes techniques utilisées, leurs réalisations, leurs résultats, leur chronologies et ainsi définir un protocole de traitement chirurgical personnalisé adapté et efficace.

Pour cela nous allons aborder cette partie en 7 points :

- *Le traitement médical du SPR*
- *La greffe adipocytaire : incontournable dans le traitement du SPR.*
- *Les lambeaux et autres greffes autologues*
- *Les biomatériaux*
- *L'accompagnement de la croissance*
- *L'aspect psychologique*
- *Synthèse*

II.1/ Traitement médical du syndrome de Parry-Romberg:

L'efficacité des traitements médicaux utilisés pour soigner le SPR est incertaine. De plus le succès des traitements de cette maladie est difficile à évaluer car cette maladie se stabilise spontanément après quelques années.

Les traitements systémiques utilisés sont les mêmes que ceux utilisés pour le traitement de la sclérodermie.

Il n'existe pas d'étude randomisée sur le traitement du SPR.

I.1.A/ Des traitements systémiques : semblent arrêter ou ralentir l'évolution de la maladie.

On retrouve des **stéroïdes**, des **traitements immunosuppresseurs**, des **antibiotiques**, des **anti-paludéens**. [2-5-36].

⇒ **Le traitement standard pour le SPR semble être le METHOTREXATE (MTX)** avec des doses allant de 0.3 à 1mg/kg/semaine per os ou intraveineux. Le MTX est souvent combiné avec de la cortisone (prednisone) per os durant les 2 premiers mois de traitement à 1mg/kg/jour puis une décroissance progressive. Ceci du fait que le MTX a un effet tardif sur l'inflammation et la fibrose.

Ce traitement favoriserait la rémission de la maladie après 12 à 24 mois de traitement. [5]

⇒ **L'utilisation seule de très forte dose IV de methyprednisolone au long cours** peut également être envisagée par certains centres.

Cependant le rapport bénéfice risque doit être évalué au cas par cas.

⇒ Des cas reports isolés en cas d'échec du traitement par MTX sont décrits dans la littérature, utilisant la **cyclosporine** ou le **cyclophosphamide** [36] ou également un **anti-paludéen**.

I.1.B/ Des traitements locaux : **photothérapie**, **émollient**, **Vit D..**

L'ultraviolet-A (UVA) et l'UVA combiné au psoralène (PUVA) ont montré leur efficacité dans le traitement local de la sclérodermie (figure 16). Le PUVA thérapeutique serait même à l'origine d'un arrêt de la maladie selon un cas clinique [5].

I.1.C/ Des injections : La **toxine botulique A** est utilisée essentiellement pour les douleurs hémifaciales chroniques [2].

| Systemic therapy | Local therapy |
|---------------------|-------------------|
| Procaine penicillin | Emollients |
| D-penicillamine | Vitamin D analog |
| Antimalarials | Vitamin D analog+ |
| Corticosteroids | PUVA |
| Vitamin E | Topical steroids |
| Retinoids | Botulinum toxin A |
| Cyclosporine | Phototherapy |
| Tetracycline | |
| Cyclophosphamide | |
| Metotrexate | |
| Metotrexate+ | |
| Pulse oral steroids | |

PUVA, Psoralen plus ultraviolet A.

Figure 16 : Traitements médicaux du SPR existant. [2]

Le reste du traitement médical consiste à la prise en charge spécifique de chaque association systémique, selon leurs manifestations, comme par exemple l'introduction d'un traitement antiépileptique ou d'un traitement substitutif d'hormones thyroïdiennes en cas d'épilepsie ou d'hypothyroïdie associée.

Il peut être proposé un traitement des SEQUELLES liées à l'atrophie par correction chirurgicale des troubles du relief.

Il n'existe actuellement pas de traitement curatif du SPR l'objectif des traitements utilisés en 2019 étant une rémission prolongée jusqu'à un arrêt spontané de la maladie.

II.2/ Greffe adipocytaire : traitement incontournable du SPR.

De manière générale la greffe adipocytaire (ou lipofiling) est le traitement incontournable pour la prise en charge du syndrome de Parry-Romberg.

Elle sera utilisée seule dans les stades I et II, et en complément d'autres techniques pour les stades III et IV.

L'utilisation de greffe adipocytaire autologue est globalement préférée aux injections de biomatériaux (notamment chez l'enfant) car il y a moins de risque d'infection, de collection de sérum, de formation de capsule, d'exposition.

La littérature récente s'entend à attendre **une stabilisation de la maladie depuis plus de 6 mois** avant d'entreprendre un traitement chirurgical. Cependant le sujet du timing reste débattu.

Un cas clinique de 2011 [9] émet même l'hypothèse qu'une greffe autologue d'adipocyte réalisée sur un enfant de 9 ans à Chicago durant la phase active à but esthétique aurait stoppée la progression de la maladie.

II.2.A/ Historique de la greffe adipocytaire :

C'est en **1893** que la greffe de graisse a été utilisée avec succès pour son effet volumateur des tissus mous par F. Neuber en Allemagne. Puis en **1896**, S. Silex revendiqua de bons résultats esthétiques dans **le traitement de cicatrices périorbitaire avec graisses greffées**. Sa technique consistait à libérer la peau adhérente à l'os et de greffer des petits morceaux de graisse entre les os et la peau [37].

En **1908**, E. Holländer de Berlin décrit pour la première fois une technique utilisant une **aiguille et une seringue** pour greffer du tissu adipeux.

Puis C. Conrad Miller en **1926** a décrit la greffe de tissu adipeux à travers des **canules creuses en métal**. Cette technique était à l'époque utilisée pour injecter de la vaseline et de la paraffine. Il a rapporté que la graisse infiltrée a donné une meilleure correction à long terme et une apparence plus naturelle (changeant les contours du visage et du corps), que la paraffine. Il a affirmé qu'en utilisant sa technique pour déposer la graisse avec une canule donnait de meilleurs résultats que par l'implantation de graisse par de grandes incisions.

Cependant, même si C. Conrad Miller a rapporté de bons résultats avec la graisse injectée, la technique qu'il a décrit n'est jamais devenue populaire à l'époque. **[37]** [L'éternelle balance entre le savoir faire et le faire savoir.](#)

À la fin des années **1980**, des éditoriaux sont parus dans la littérature, soutenue par des chirurgiens plasticiens renommés, affirmant que la greffe adipocytaire donnait de très mauvais résultats. Au lieu d'analyser pour quelle raison leur technique pourrait ne pas fonctionner, des chirurgiens tels que C. Ellenbogen et P. Ersek **[37]** ont publiquement dénoncé le concept greffe de graisse comme une procédure intrinsèquement défectueuse.

Malgré ce frein, peu à peu, les chirurgiens ont compris que la graisse transplantée pouvait créer non seulement des changements satisfaisants de contours, mais aussi des résultats sur la qualité des tissus et de façon durable.

Le succès de la greffe adipeuse dépend de nombreux facteurs:

- la techniques et les instruments utilisés pour récolter, affiner et placer de la graisse dans le site donneur est évidemment important, mais aussi les volumes d'implantation, les sites prélevés et implantés, les niveaux de placement, et même les particularités du patient.

L'affinage de ces facteurs a été étudié par **S.R. COLEMAN** qui développa entre **1987** et **1997** une méthode pour la transplantation sous-cutanée fiable de graisse autologue. La technique selon Coleman a pour principe le respect de l'adipocyte comme entité entière et fragile. La graisse doit être récoltée par paquets de tissus intacts qui peuvent être aspirés à travers une canule fine mais cependant assez grande pour maintenir l'architecture de l'adipocyte intacte. *Coleman, S.R. (1997) Facial Recontouring with Lipostructure. Clinics in Plastic Surgery, 24, 347-367. [38].*

Ainsi naquit le lipofiling/greffe adipocytaire autologue par centrifugation : lipostructure®. Aujourd'hui reconnue et accepté de tous.

Dans un 1^{er} temps la lipostructure® était surtout réservée aux corrections esthétiques et aux reconstructions mineures.

Récemment, cette méthode de lipostructure® est de plus en plus indiquée pour reconstruire des larges déficits de tissus mous.

II.2.B/ Greffe adipocytaire autologue et syndrome de Parry-Romberg :

La greffe adipocytaire autologue est une technique incontournable du traitement chirurgical dans la littérature concernant le syndrome de Parry-Romberg. Elle peut être utilisée **à tous les stades, seul** ou **en complément** des autres chirurgies.

C'est un moyen de comblement des tissus mou idéal, facile de prélèvement, **peu invasif**, de **faible coût** et de **faible morbidité**.

-Revenons sur une méta analyse de 31 articles, parue dans *the cleft palate-craniofacial journal* en 2016 [8] :

- Cette analyse de 147 patients atteints de SPR a été réalisée. Les volumes injectés allaient de 5cc à 400 cc (moyenne de 95cc par patient) avec un nombre de 1 à 5 sessions en fonction de la sévérité du SPR et de la motivation des patients.

Lors de la 1ere injection, l'aspect atrophique et le manque d'élasticité de la peau limite la greffe utilisée. Puis la qualité des tissus s'améliore après un 1^{er} traitement permettant des injections plus efficaces par la suite.

La gravité de la maladie a été classée comme **légère** (41%), **modérée** (42%) et **grave** (17%) chez les patients inclus.

La gravité de la maladie était corrélée à un nombre croissant d'interventions et de volumes de greffes de graisse pour obtenir des résultats esthétiques adéquats.

En moyenne dans cette étude [8] (selon l'échelle de gravité de Jintian Hu [12]):

- ⇒ Léger : **1,5 interventions** et **38 ml injectés.**
- ⇒ Modéré : **2,3 interventions** et **81 ml injectés.**
- ⇒ Sévère: **3,7 interventions** et **129 ml injectés.**

Les avantages rapportés par rapport aux reconstructions basées sur des lambeaux comprenaient des réductions de **coût** (40%), du **temps opératoire** (50%), de la **morbidity** liée au site donneur (52%) et du **taux de complications** (33%). De plus la procédure peut être répétée de façon itérative afin d'obtenir le résultat escompté.

Les avantages esthétiques cités incluent l'amélioration de la qualité de la peau (65%), des contours plus naturels et des expressions faciales plus naturelles.

[8]

II.2.C/ Quand réaliser la greffe adipocytaire ?

Comme vu précédemment, de nombreux auteurs recommandent d'attendre jusqu'à **6 mois après la fin de l'atrophie des tissus avant d'entreprendre le traitement**. En effet un état pathologique actif peut compromettre les efforts de reconstruction de façon substantielle.

Cependant d'autres auteurs suggèrent compte tenu du caractère peu invasif de la lipostructure®, que si le patient le désire il n'est pas nécessaire d'attendre une rémission totale.

D'autant il existe des cas cliniques ou l'hypothèse d'un arrêt de l'évolution du SPR serait dû à une greffe adipocytaire durant la phase évolutive. [9] Cependant les auteurs ne peuvent pas déterminer s'il s'agit d'une coïncidence avec l'histoire naturelle de la maladie ou s'il y a vraiment une causalité.

Le temps à respecter entre 2 sessions de greffe adipocytaire est de 5 mois en moyenne dans la littérature [8].

II.2.D/ Taux de résorption :

Un défi majeur de greffe d'adipocyte concerne les taux variables de résorption du volume initial injecté. Cette méta-analyse [8] évaluant 147 patients atteints de SPR a généré des **résultats imprévisibles** dans 66% des cas. De nombreux auteurs suggèrent **une sur correction de 20% à 50%** pour compenser.

La variabilité de la réabsorption des graisses est probablement due à une combinaison du site donneur, de la méthode de prélèvement, de la préparation, de la transplantation et du site receveur. A ce jour aucune prédiction fiable du taux de résorption n'est publiée. On pare a cette variabilité en répétant les séances d'injections jusqu'au résultat escompté.

Une technique idéale est indispensable pour la viabilité des greffons adipocytaires. Chaque adipocyte greffé doit être en contact avec un maximum de surface du site receveur pour un résultat optimal selon Coleman [38].

- Cependant Le taux de résorption semble relativement plus important chez les patients ayant un SPR que dans la population normale :

-1 patient sur 6 aurait un taux résorption graisseuse de plus de 50 % selon une série de 12 patients publiée par Y. Benchamka et al (Ann Chir Plast Esth 2012) [10]

-1 patient sur 4 selon une autre série de 12 patients publiée par Guéganton et al. (Ann Chir Plast Esth 2000) [39].

La stéréophotogrammétrie :

Valentina Pucciarelli et al dans son article paru en 2018 dans le journal *of craniomaxillofacial surgery* [40] tentent une approche de l'estimation du taux de prise de greffe adipocytaire chez les patients atteints de SPR, grâce à la stéréophotogrammétrie également.

Dans leur étude, l'équipe établit une reconstitution 3D surfacique des volumes du visage d'un garçon de 15 ans.

L'étude compare le pré-opératoire et à 4 mois post-opératoire.

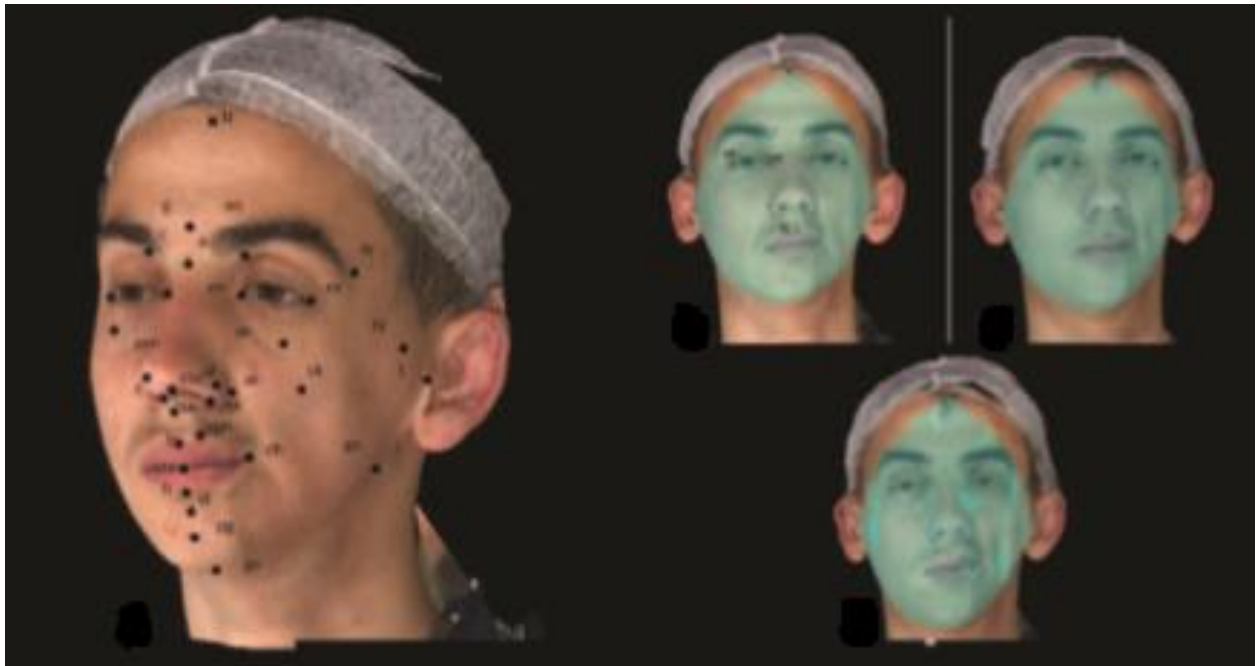Stéréophotographe utilisé dans cette étude est le AFTG : VECTRA M3, Canfield Scientific Inc., Fairfield, NJ (figure 18). L'instrument acquiert les données à partir de 3 points de vue différents, et fournit une reconstruction 3D du visage en 3,5 ms avec une résolution géométrique de 1,2 mm [40].



Figure 18: Stéréophotographie AFTG : VECTRA M3, Canfield Scientific Inc., Fairfield, NJ. [40']

Dans cette étude le patient de 15 ans est atteint d'une SPR gauche. Sous anesthésie générale 15 millilitres d'adipocytes selon la technique de Coleman ont été injectés dans le 1/3 moyen et le 1/3 inférieur de la face.

Avant les deux acquisitions faciales, une phase préliminaire de repérage était réalisée. Cinquante points de repère ont été doucement marqués sur le visage du patient, repérés par palpation ou inspection visuelle du visage surface. Les acquisitions ont été effectuées alors que le patient était assis devant le système stéréophotogrammétrique, gardant les dents en contact lâche et le visage avec une expression neutre. Puis une analyse informatique permettait une reconstruction 3D et une analyse des volumes (figure 19). [40].



[Figure 19](#) : stéréophotogrammétrie : reconstruction 3D [40].

Résultats :

L'analyse du 1/3 moyen et du 1/3 inférieur regroupée a confirmé une augmentation de 4,1 ml 4 mois après le traitement chirurgical. Donc sur un total de 15 mL de graisse autologue injectée, **il est possible d'estimer une résorption adipeuse approximative d'environ 73%, 4 mois après la chirurgie.**

Dans une étude similaire à plus grande échelle à Los Angeles (*Ann Plast surg*) Ginger et al en 2014 ont étudiés [42]:

- les effets de la lipostructure® selon Coleman chez des patients ayant un syndrome de Parry-Romberg, comparé à des patients témoins (non syndromique nécessitant une lipostructure® zygomatique à visée esthétique).

Ils ont inclu 42 patients SPR et 35 patients témoins appariés.

Une analyse par imagerie 3D par système de stéréophotogrammetrie (MU-4 imaging system ; 3dMD, Atlanta, Ga) de haute résolution permet une analyse des volumes après analyse informatique.

Des photos 3D pré et post opératoire (à 6 semaines et à 1 an) ont été réalisées et traitées informatiquement.

La lipostructure® a été réalisée. Les volumes injectés étaient de **48ml en moyenne par session**, avec un nombre de sessions allant de 1 à 6 selon la sévérité du SPR (moyenne de 3,3 sessions).

- ⇒ **La prise de greffe dans le bras SPR** à 6 semaines est en moyenne de **44 mL** et la prise **à un an** est de **19,5mL** soit **40% de prise de volume initial.**

- ⇒ **Dans le bras témoins**, pour des volumes par session équivalents, la prise de greffe adipocytaire **à 1 an est estimée à 81% du volume initial.**

Le 2nd critère de cette étude américaine [42] était d'évaluer **les modifications de la peau après lipostructure.**

Une échelle d'auto-évaluation évaluant la couleur et la texture de la peau allant de 0 à 5 était remplie par le patient avant et après l'intervention. On note une amélioration globale avec une **échelle de satisfaction de la peau passant de 2,4 en pré opératoire à 3,4 en post opératoire.**

De plus l'utilisation d'un spectrophotomètre permettait de mesurer de manière objective **le taux de mélanine présente dans la peau.** On observe alors une **augmentation moyenne de ce taux de 3%.**

Ces différentes études ne font que relancer le débat du taux de prise de greffe adipocytaire. Il existe trop peu d'études objectives sur le long terme.

En 1991 l'étude de Horl [43] menée avec support histologique et IRM met en évidence un taux de survie de greffe, de presque 50% à neuf mois chez un patient lambda.

II.2.E/ Complications :

Sur l'analyse de 147 patients de la méta-analyse [8]. On note 5% d'œdème post opératoire, 4% d'ecchymose (zone de prélèvement), 25% des cas de nécrose adipocytaire.

D'autres complications peuvent être retrouvées :

-Le pseudokyste dans 16,6% des patients de l'étude de Benchamkha et al [10]. Il survient en général 6 à 12 mois après le lipofiling. Il fait suite à une nécrose graisseuse secondaire à une injection trop importante d'adipocytes, dépassant les capacités de revascularisation au niveau du site receveur. Son traitement est parfois l'excision chirurgicale pour éviter une réaction granulomateuse ultérieure.

-La surcorrection peut aussi se voir. En effet le caractère imprédictible du taux de résorption incite à une surcorrection. Cependant parfois la résorption est faible et il existe une surcorrection qui devra à distance nécessiter une lipoaspiration.

La perte ou le gain volume important en corrélation avec des modifications du poids du patient dans 4 % des cas [8].

Au travers d'un cas clinique d'une enfant de 13 ans atteinte d'un SPR, les auteurs A. Taupin et al en 2010 (Ann chir plast esth) rapportent une complication rare de la greffe adipocytaire, à savoir une altération du résultat esthétique après prise de poids multifactorielle : modification du rythme de vie, contraception orale aux œstro-progestatifs et corticothérapie. La constatation d'une augmentation asymétrique du volume du greffon interpelle quant à la nature hypertrophique ou hyperplasique de celui-ci (figure 20). [44].

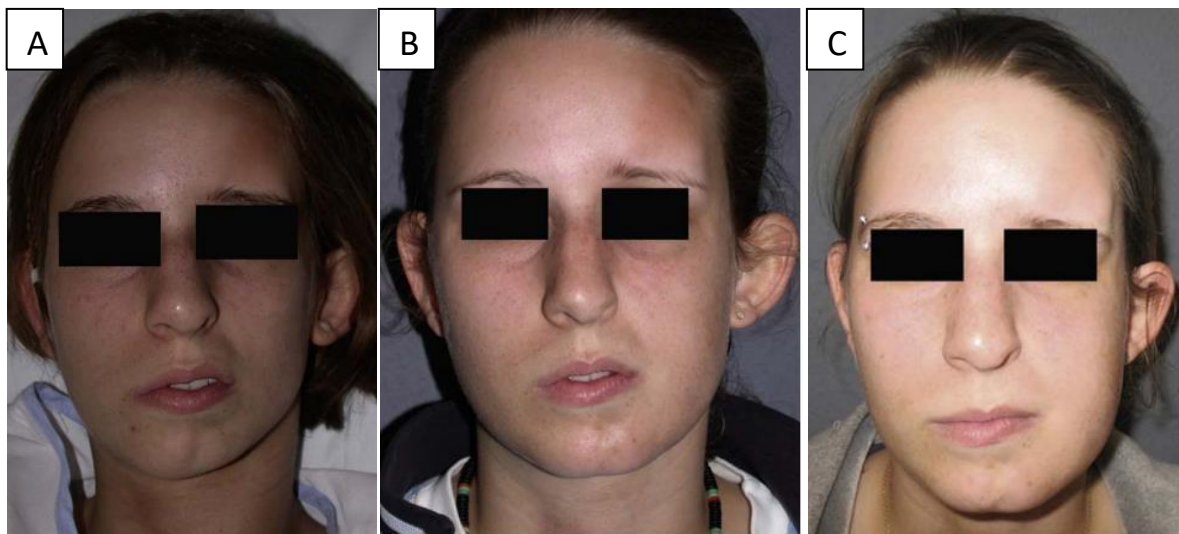


Figure 20: Patiente atteinte d'un SPR.

(A) Aspect initial après stabilisation de la maladie.

(B) Aspect après 5 séances de greffe adipocytaire (92cm³ injecté au total) + génioplastie.

(C) Aspect 5 ans après la fin du traitement et augmentation poids total de 10 kg.

Dans ce cas, d'un point de vue histologique, les auteurs retrouvent en particulier **une densité du tissu graisseux greffé augmentée** du fait de la centrifugation, celle-ci éliminant les hématies et les débris cellulaires. Le comblement de l'atrophie des tissus sous-cutanés entraîne donc par définition **un pool adipocytaire plus élevé du côté greffé** par rapport au côté sain.

Le greffon venant non seulement combler le tissu graisseux inexistant mais aussi les autres tissus atrophiques. Autrement dit, pour obtenir un résultat esthétique harmonieux et symétrique, le chirurgien reconstitue un volume graisseux supérieur au côté sain.

Ce qui permet de comprendre qu'une stimulation de la croissance des adipocytes se traduit par une asymétrie. [44].

La question de la variation histologique du tissu adipeux en fonction des différents sites donneurs se pose également. En effet, la prise pondérale s'associe à des modifications de la silhouette caractéristique. Ainsi, la graisse de la face interne des cuisses semble moins sujette aux variations de volume que la graisse abdominale lors de prises de poids [44].

Le traitement est simple, on propose une lipoaspiration du surplus adipocytaire.

A noter : dans le cas présent, malgré une perte de 5 kg sur les 10 kg pris, la silhouette asymétrique de la patiente n'a PAS été améliorée.

II.2.F/ Exemple du succès d'un traitement par greffe adipocytaire exclusif et maintien au long terme des greffons:

Publié en 2007 par José' Guerrerosantos et al dans Aesthetic plastic surgery [1] :

Une femme de 38 ans présentant des séquelles du syndrome de Parry-Romberg consulte pour la première fois **1981**, montrant cinq zones dépressives (*figure 21 A-B-C,D*) situées du côté gauche du visage et du cou, dans la région frontale, la région temporale, la joue, la région mentale et le cou (infra-mandibulaire).

Lorsqu'elle a été vue à l'hôpital public universitaire de Guadalajara, une étude sur le collagène (Zyplast III Palo Alto, Californie (*figure 21 E*) pour la correction des zones dépressives du visage, était en cours. Il a alors été décidé de traiter la patiente avec trois séances d'infiltration au collagène. Après 1 an et demi de ces infiltrations, la patiente n'a montré aucune amélioration de volume ou de contour (*figure 21 F-G*).

En **1983**, lorsque s'est démocratisée l'utilisation des greffes de graisse autologues, ils ont adopté cette méthode pour la patiente. Lors de la première séance, ils ont injecté 60 cc de graisse autologue (*Figure 21 H*). **Après 6 mois**, une amélioration du visage et du cou de la patiente a été observée.

La deuxième session avec 30 ml de lipo-infiltration autologue a été réalisée 6 mois après la première session. Ils ont observé une amélioration cervico-faciale très satisfaisante 6 mois après la deuxième filtration (*figure 21 I-J-K*)

Un an plus tard, il est effectué la troisième infiltration en ne déposant que 15 ml de graisse. L'amélioration esthétique réalisée 6 mois après l'infiltration était significative (*Figure 21 L-M-N*).

La patiente a été **suivie à 8 ans** après sa dernière infiltration et ils ont constaté avec satisfaction que les dépressions avaient totalement disparues (*Figure 21 O- P*).

Ce cas, parmi d'autres, a confirmé la survie à long terme des greffons adipeux.

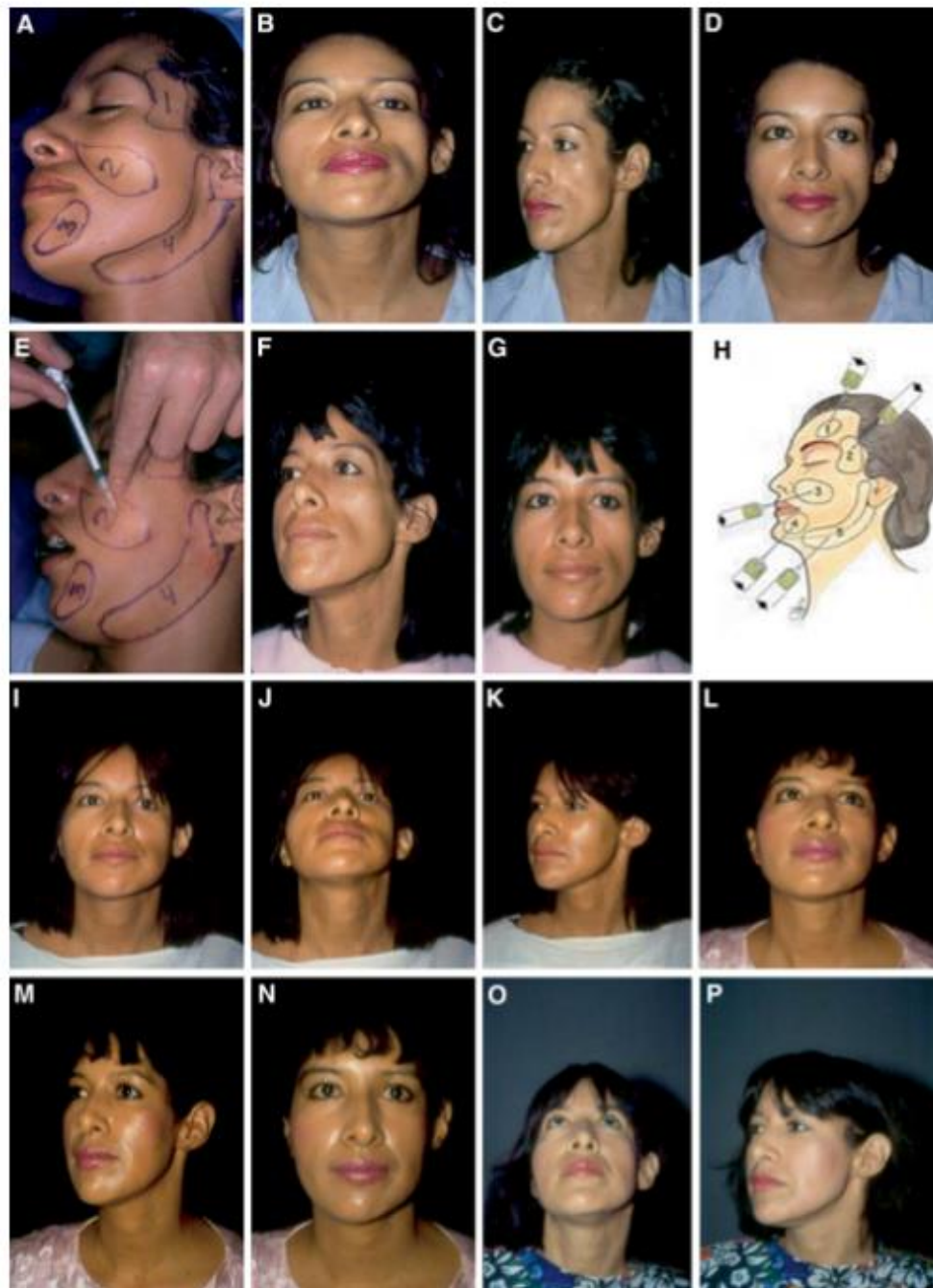


Figure 21: Patiente atteinte de dépressions tissulaires de type 2 (B-C-D). Les cinq zones déprimées sont dessinées avant (A) et pendant (E). Trois séances d'infiltration de collagène. (E) et résultat après 1 an et demi sans amélioration (F-G).

Infiltration de greffons adipeux dans les zones touchées (H) :

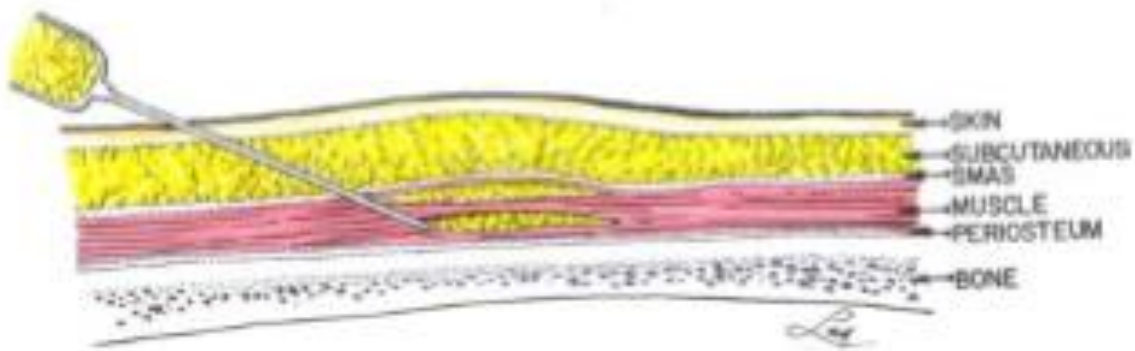
Patiente 6 mois après la deuxième séance d'infiltration de graisse. (I-J-K)

Patiente 6 mois après la troisième infiltration avec une grande amélioration esthétique du volume et des contours (I-M-N).

Patiente 8 ans après la dernière infiltration, sans dépressions (O-P). [1]

II.2.G/ Ou injecter :

Dans l'étude de Guerrerosantos et al parue en 2017 [1] présentant 9 cas de SPR de tous types : seuls pour les type 1 et 2 la greffe adipocytaire semble la méthode la plus appropriée. Ils insistent sur l'importance sur le fait de **placer la greffe adipocytaire dans les muscles du SMAS pour une vascularisation optimale** (figure 22).



[Figure 22](#): la greffe adipocytaire doit être effectuée sous le SMAS, dans les muscles, dans des zones vascularisées. [1] .

De même la méta analyse de *Katherine A.Rodby, M.D. et al* dans *Cleft palate-craniofacial journal* en Mai 2016 [12] rapporte une importance particulière sur le fait de **placer la greffe adipocytaire dans les muscles du SMAS** et en **sous périosté** pour une vascularisation optimale.

Cette notion de placer la greffe adipocytaire dans une zone vascularisée était comprise par J.Guerrerosantos dès 1998. Comme il l'expliquait à l'époque dans Plas. Reconst. Surg, pour lui les greffons devaient être placés en sus-périosté, sous le SMAS et dans les muscles et utilisant déjà des canules de 2 mm d'épaisseur [45].

II.3/ Lambeau et autres greffes autologues :

On retrouve dans la littérature toutes sortes de lambeaux et traitements chirurgicaux pour la prise en charge du SPR.

De nombreux « cases report » de différentes techniques sont décrits. L'objectif de cette partie est de faire le tri et de montrer ce qui peut se faire pour alimenter l'arsenal thérapeutique du chirurgien qui prendra en charge un patient atteint d'un SPR.

II.3.A/ Les lambeaux libres :

Nous citerons les lambeaux libres graisseux ou musculo-graisseux comme les lambeaux **épiploïques, antébrachiaux fascio-adipocytaires, DIEP, grand dorsal, scapulaire et parascapulaire.**

Ces lambeaux libres ne semblent cependant plus avoir d'indication dans le traitement des syndromes de Parry-romberg. Leur aspect au long cours avec une rétraction et une ptose au niveau du visage étant disgracieux. [46]

Depuis l'avènement de la greffe adipocytaire en complément d'autres techniques moins invasives, les lambeaux libres semblent obsolètes.

- Exemple de lambeau libre anté-brachial fascio-adipocytaire :

Description d'une femme atteinte de SPR gauche traitée par cette méthode.

=> Avant toute chirurgie (*figure 23 A*).

=> Abord cervical pour exposer les vaisseaux cervicaux (*figure 23 B*).

=> Prélèvement d'un lambeau libre ante-brachial fascio-adipocytaire pour apporter un effet volumateur. (*figure 23 C*).

=> Le pédicule branché en cervical est un lambeau intégré dans une « poche faciale » sous cutanée (*figure 23 D*).

=> Il sera ensuite maintenu à la position optimale par des points transcutanés (*figure 23 E*).

=> Résultat post opératoire immédiat (*figure 23 F*).

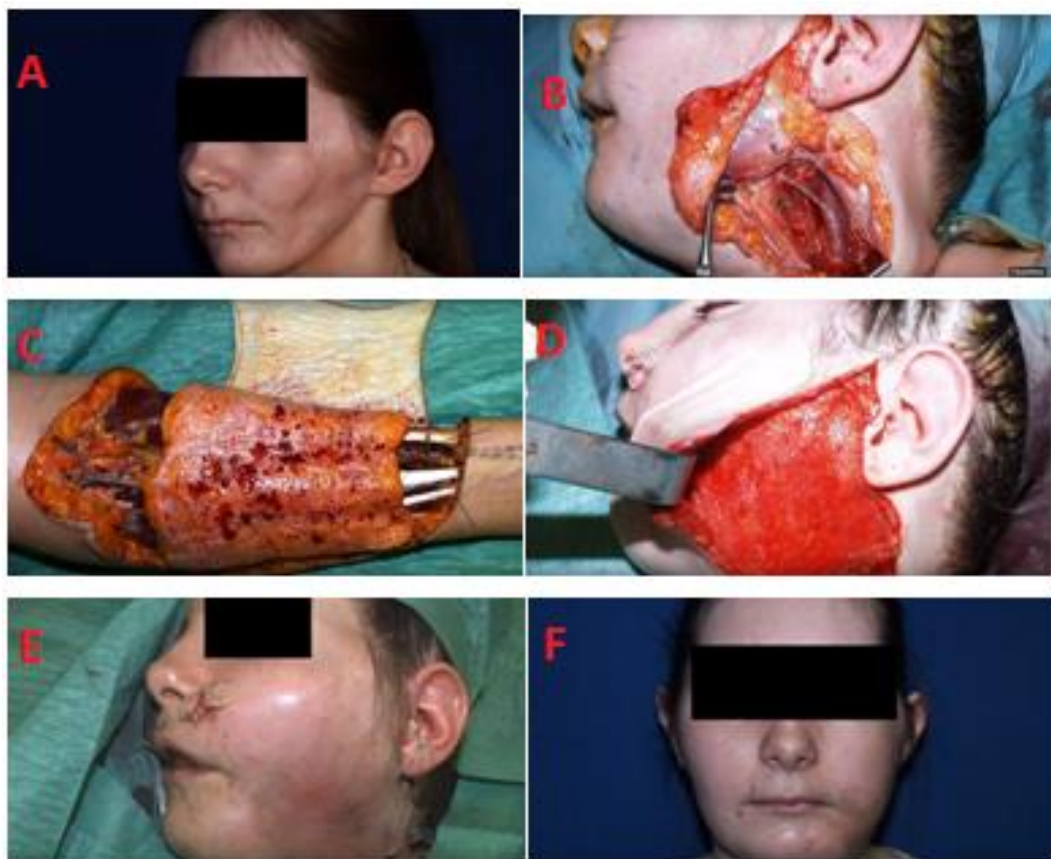

Figure 23 : lambeau libre ante-brachial fascio-adipocytaire chez une femme atteinte de SPR gauche [47].

L'auteur précise que cette technique doit être remplacée par des injections de greffes adipocytaires [47]:

- Exemple de lambeau libre de muscle grand dorsal [46]:

Enfant atteint d'un SPR et opéré à l'âge de 8 ans d'un **lambeau libre de grand dorsal** pour reconstruction du coté droit. On note la présence **2 ans après** d'une rétraction pré-auriculaire inesthétique du lambeau. (*figure 23 F*).



Figure 24 : Rétraction d'un lambeau libre de grand dorsal après 2 ans, engendrant une masse pré-auriculaire inesthétique [46]

II.3.B/ Les lambeaux pédiculés et les greffes de tissus autologues :

⇒ II.3.B.1/Grefe autologue cartilagineuse associée à une greffe adipocytaire :

Dans le cas d'une asymétrie du menton Averal et al [48] propose un prélèvement cartilagineux au niveau de la conque de l'oreille et de l'utiliser comme une greffe par voie d'abord sous mentonnière (*Figure 25*). L'opération associe un lipostructure dans le même temps opératoire. Le résultat de ce cas rapporté semble satisfaisant (*Figure 26*). D'autres auteurs proposent l'utilisation de biomatériaux malgré le risque de réaction de rejet et d'infection du site.

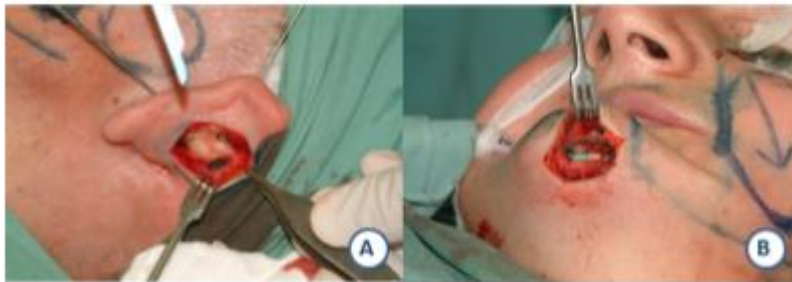

Figure 25 : prélèvement de conque auriculaire (A) et utilisation de ce cartilage comme greffon mentonnier par voie cervicale (B) dans le même temps opératoire qu'une lipostructure(85cc) chez une dame de 43 ans atteinte de SPR. [48].



[Figure 26](#) : Pré-opératoire et post opératoire à 18 mois. [48].

Cette technique semble parfaitement adaptée pour la symétrisation mentonnière des SPR de type 2 ou 3.

⇒ **II.3.B.2/Le lambeau pédiculé de «galéa »:**

Ce lambeau semble une alternative intéressante dans les SPR aux stades 3 et 4.

C'est un lambeau de fascia temporel superficiel qui utilise la galéa à sa partie supérieure (galéa : aponevrose épicroticienne du muscle cutané fronto occipital,) Ici la galéa est la continuité du fascia temporal superficiel qui lui est utilisé comme lame porte vaisseaux pour la vascularisation de la galéa (Professeur Captier, Professeur d'anatomie et directeur de thèse)

Description du lambeau pédiculé de galéa :
lambeau fascio-musculaire pédiculé[1] :

La technique utilisée est basée sur la procédure publiée par *Avelar et Psillakis de 1981* [49].

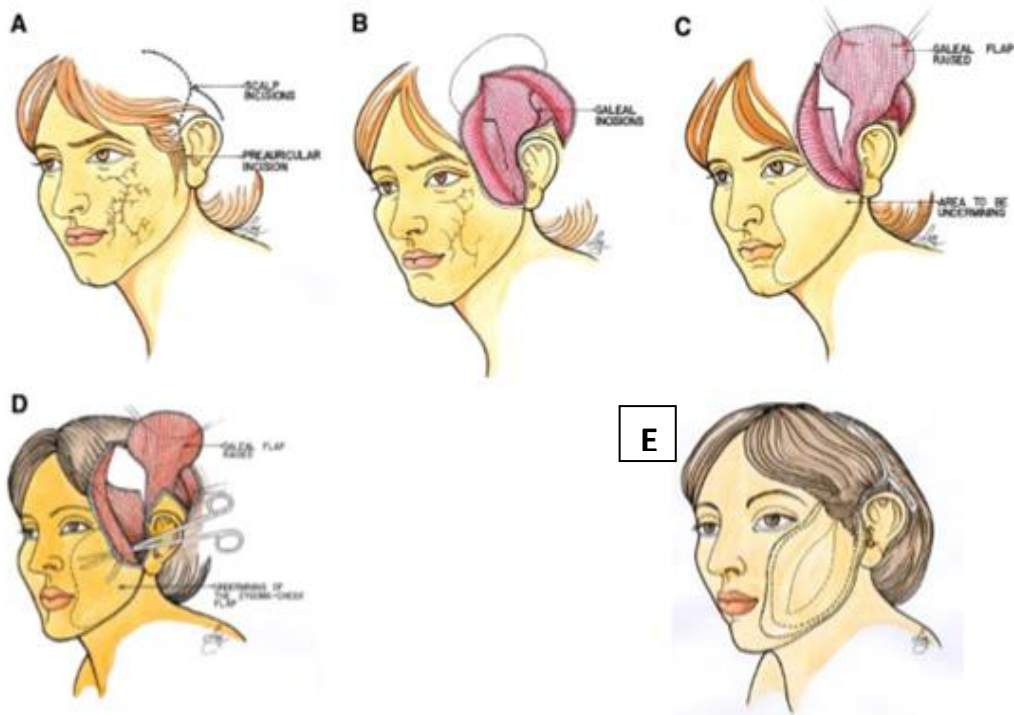
On peut utiliser un mono-pédicule temporal superficiel ou alors dans certains cas un bi-pédicule fourni par les artères temporales superficielles et occipitales.

Une incision pré-auriculaire est réalisée et se poursuit dans le cuir chevelu en réalisant un Y inversé (figure 27 A), pour permettre au chirurgien de visualiser parfaitement la zone donneuse de la galéa ; il décolle ensuite une partie du cuir chevelu (figure 27 B).

Le décollement du cuir chevelu doit être effectué de manière atraumatique pour éviter d'endommager les follicules pileux et les vaisseaux temporaux superficiels. Ensuite, l'incision de la galéa est réalisée en fonction des dimensions et la forme de la dépression à corriger (figure 27 C).

Dans la joue, par la même incision, on dissèque en sous cutané une « **poche faciale** » pour permettre de positionner le lambeau (Figure 27 D).

Le lambeau galéal redonne du volume à l'hémiface et apporte une nouvelle vascularisation dans cette zone (Figure 27 E).



[Figure 27](#): Schéma explicatif de la technique chirurgicale du lambeau de galéa. [1]

- **Application clinique :**

Patiente de 19 ans avec dépression de la joue gauche, séquellaire d'un SPR de type 3.

=>Patiente avant le traitement ([figure 28 A,B,C](#)).

=>Un lambeau fascio-musculaire pédiculé de galéa de la région temporale a été utilisé puis est positionné au niveau de la zone déprimée ([figure 28 D,E,F](#)).

=>introduction du lambeau dans une poche sous cutanée ([figure 28 G](#)).

=>Patiente 2 ans après le traitement avec amélioration du contour et du volume et diminution de l'ochrodermie. ([figure 28 H,I,J](#)).

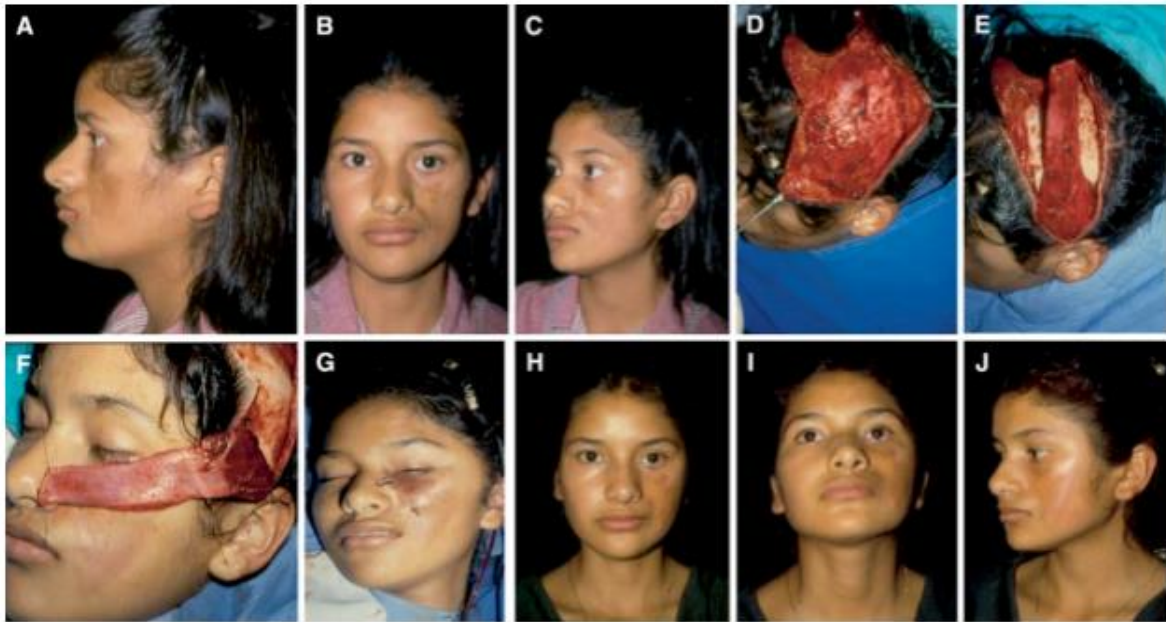


Figure 28: Exemple d'un cas clinique d'une femme de 19 ans opérée par lambeau pédiculisé de galéa pour reconstruire un héli tiers moyen du visage [1].

⇒ **II.3.B.3 /Les greffes de tissus autologues adipocytaire, dermo-hypodermiques, cartilagineuse et osseuses :** [46] peuvent être utilisées seules ou en complément d'une autre technique.

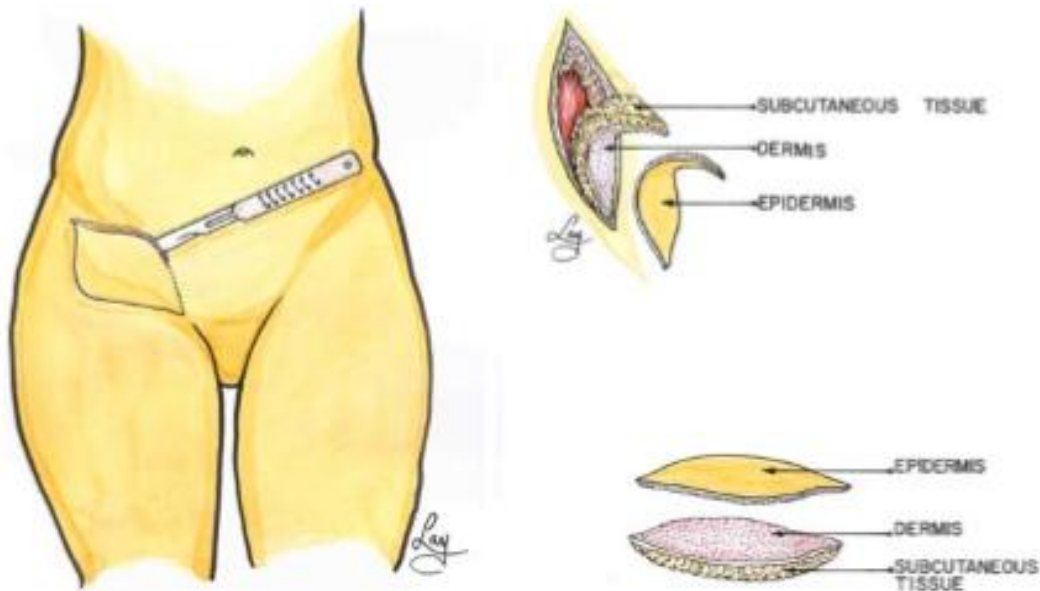
Description du lambeau pédiculé de galéa associé à un greffon dermo-graisseux inguinal [1]:

- ⇒ Cette intervention commence par un lambeau de galéa sus décrit.
- ⇒ Puis prélèvement du greffon :

Simultanément, une autre équipe chirurgicale prélève un greffon de graisse et de derme de la région inguinale, qui est désépidermée (figure 29).

Dans la grande majorité des cas, il est prélevé au niveau de la région inguinale, sous anesthésie générale.

La taille du dessin du greffon doit être un peu plus grande que la zone évaluée du déficit à combler, du fait de sa rétraction immédiate. Après infiltration, le greffon est prélevé puis désépidermisé. Ensuite les différents plans sont refermés après la mise en place d'un redon aspiratif.



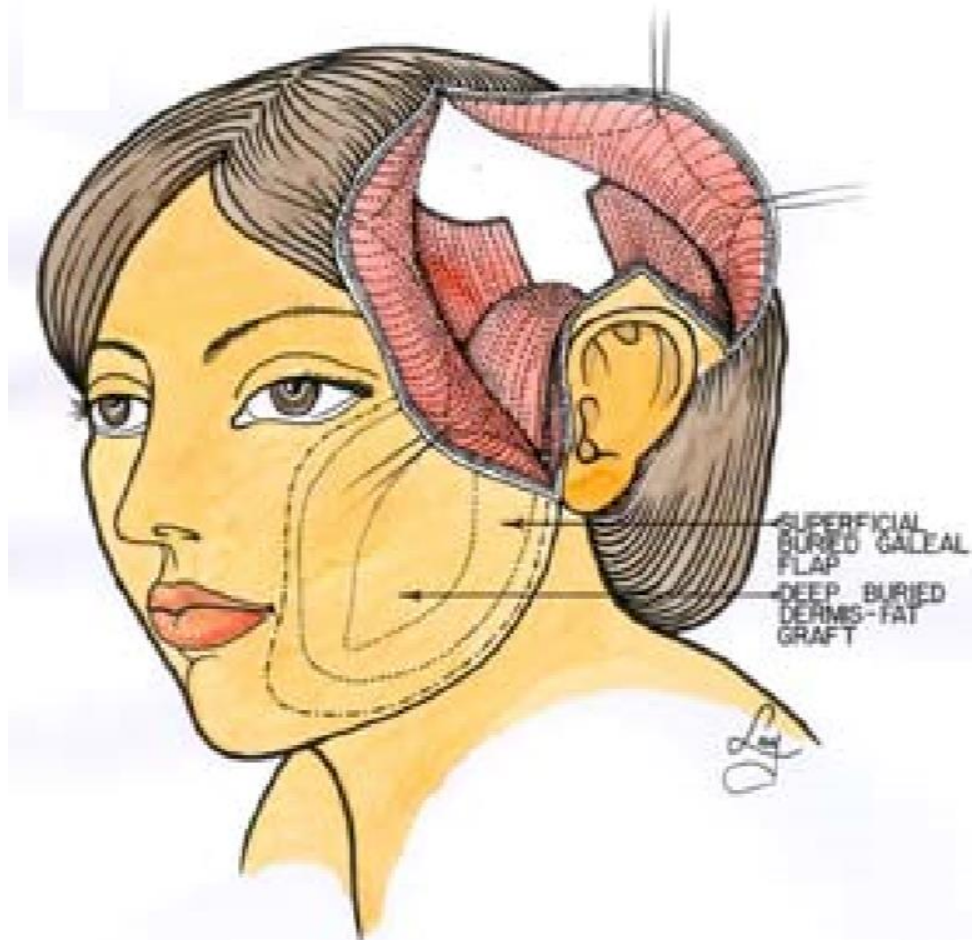[Figure 29](#): prélèvement puis désépidermisation du greffon inguinal. [1]

Ce greffon n'est pas conformable et donc est destiné à combler une sous unité esthétique. **Le taux de résorption des greffons est comparable à celui des autogreffes adipocytaires avec canules.** [1]

Ce greffon dermo-cutané est posé sur le SMAS et sous le lambeau de galéa. La face dermique est suturée au lambeau de galéa qui le recouvre ([figure 30](#)).

Un lipofiling peut être ensuite réalisé dans le lambeau galéal (dans le même temps ou a distance). Ensuite, une attache soigneuse du lambeau galéal est réalisé par des points d'attache cutané-galéo-cutané pour éviter sa rétraction et un malpositionnement secondaire.

Enfin, fermeture sans tension des différents plans et mise en place d'un redon.



[Figure 30](#) : Lambeau de galéa associé à un greffon dermo-graisseux inguinal.

[1]

De la profondeur vers la superficie on retrouve :

SMAS => greffon dermo-graisseux => suture entre le derme du greffon et le lambeau de galéa partie profonde => lambeau de galéa => peau.

Association de techniques :

Le lambeau de galéa, la greffe dermo-graisseuse et la greffe adipocytaire peuvent être utilisés tous 3 en même temps, mais aussi de façon isolée, ou combiné.

⇒ Exemple d'une greffe dermo-graisseuse associée à une greffe adipocytaire :

Une femme de 31 ans ayant un SPR type 3 essentiellement au niveau zygomatique, mandibulaire et du menton, opérée par lambeau libre dermo grassex + greffe adipocytaire (lipostructure®) (60mL) puis 6 mois après complément par 2 séances de lipostructure® permet résultat très satisfaisant à 1 an [1].

Description d'un lambeau de galéa associé à une greffe osseuse, cartilagineuse et une lipostructure dans les stades 4 : [1]

Un garçon de 18 ans avec un SPR de type 4 prédominant sur la région temporale, zygomatique, génienne, mandibulaire et la bordure et la lèvre supérieure (*figure 31 A,B*).

Un traitement en quatre temps opératoires a été réalisé :

1 => Dans la première étape chirurgicale, des greffons de cartilage costal/greffon osseux ont été appliqués à la région zygomatique, et mandibulaire (*figure 31 C*).

2 => Puis un greffon dermo-grassex de la région inguinale, à été réalisé en regard du SMAS de la joue.

3 => Puis il a bénéficié d'un lambeau galéal bi-pédiculé avec fascia et muscle (*figure 31 D,E*).

4 => puis une greffe adipocytaire de 10 ml a été appliquée sur le lambeau galeal pour le rendre épais (*figure 31 F*).

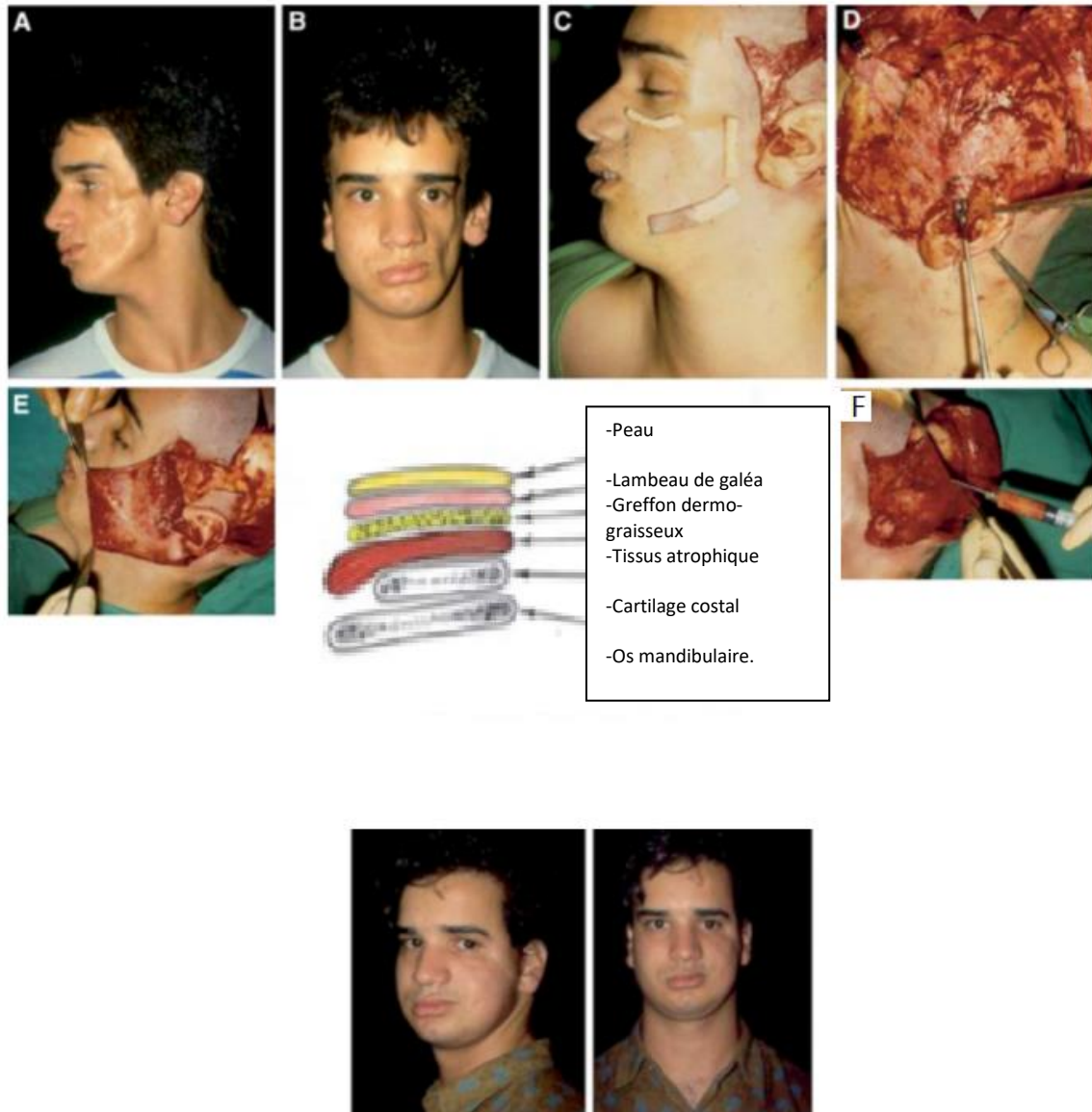


Figure 31 : Patient de 18 ans avec atrophie secondaire à un SPR de type 4 sur son hémiface gauche. État préopératoire(A et B). Dans le traitement, sont inclus les greffes d'os et de cartilage®, le greffon dermo-graisseux(D) et le lambeau galéal (E) puis une greffe adipocytaire (F) puis photo du patient 5 ans après le traitement [1].

En post opératoire, chaque année pendant 3 ans, une lipostructure® a été réalisée avec des injections respectives de 60 ml, 30 ml et finalement 15 ml. Le patient a montré une augmentation appropriée du volume et du bon contour du visage 6 mois après la dernière injection grasseuse (*figure 31 finale*).

Au final : Pour des malformations du 1/3 supérieur de la face, le lambeau de galéa semble le lambeau le plus adapté du à la proximité du site donneur et au résultat esthétique acceptable [39].

⇒ II.3.B.4/Le choix du site donneur du greffon osseux : costal, iliaque ou de calvaria :

Il semble que l'origine costale soit de plus en plus abandonnée malgré sa facilité d'accès et sa quantité disponible. On lui reproche au même titre que les greffons iliaques un taux de résorption trop important. Cela serait dû à leur origine endochondrale qui serait moins bien vascularisée que les greffons d'origine membraneuse (calvaria) comme le précise le Pr HERLIN dans sa thèse de docteur en médecine de 2010 (reconstruction orbito-palpébrale dans les syndromes de Treacher Collins- Franceschetti) [50] (Figure 32).

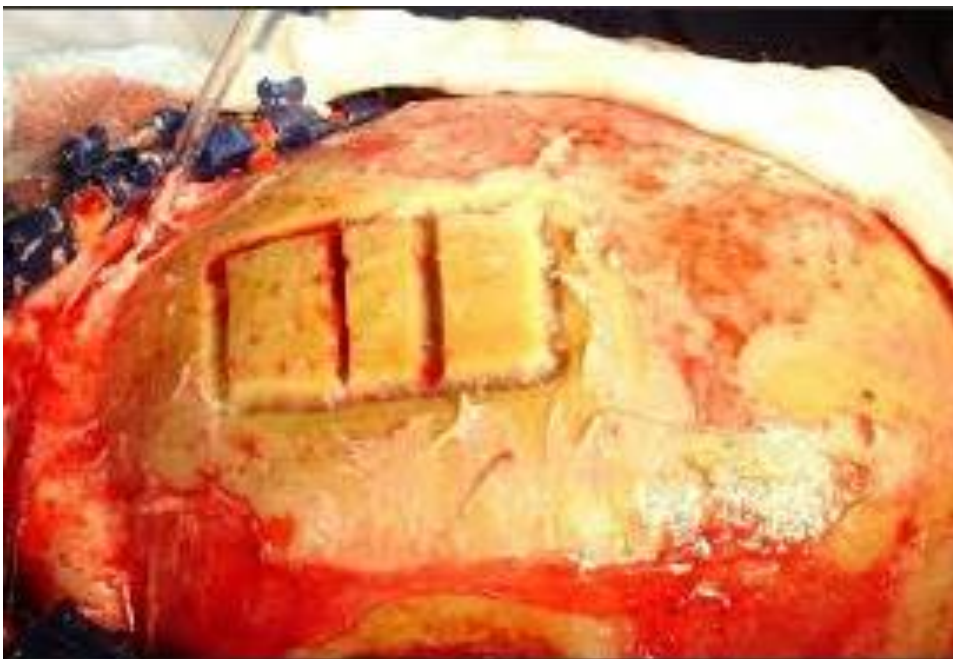


Figure 32 : Exemple de prélèvement mono cortical laissant la corticale interne en place [51].

Les chirurgiens maxilo-faciaux privilégient de ce fait un prélèvement crânien d'autant que lors des chirurgies de lambeau de galéa le site de prélèvement est dans le champ opératoire. Il sera mono cortical.

A noter : pour réaliser ce type de prélèvement il est médico-légal en 2019 d'être dans une structure travaillant avec des neurochirurgiens en cas de complication de ce geste (Diplôme universitaire : expertise maxillo-faciale et buccodentaire, 2019, Montpellier, Dr JAMMET & Dr GALMICHE).

-Lambeau osseux de Calvaria pédiculé (Figure 33):

Le premier avantage théorique est leur faible taux de résorption. Pédiculé sur un axe vasculaire leur prise est meilleure et ils auraient en plus un potentiel de croissance théorique [50]. Le fascia temporal superficiel, le muscle temporal ou la galéa peuvent servir de lame porte vaisseau.

Dans le SPR ce lambeau semble intéressant dans les stades 4 pour reconstruction d'angle mandibulaire ou d'os zygomatique.

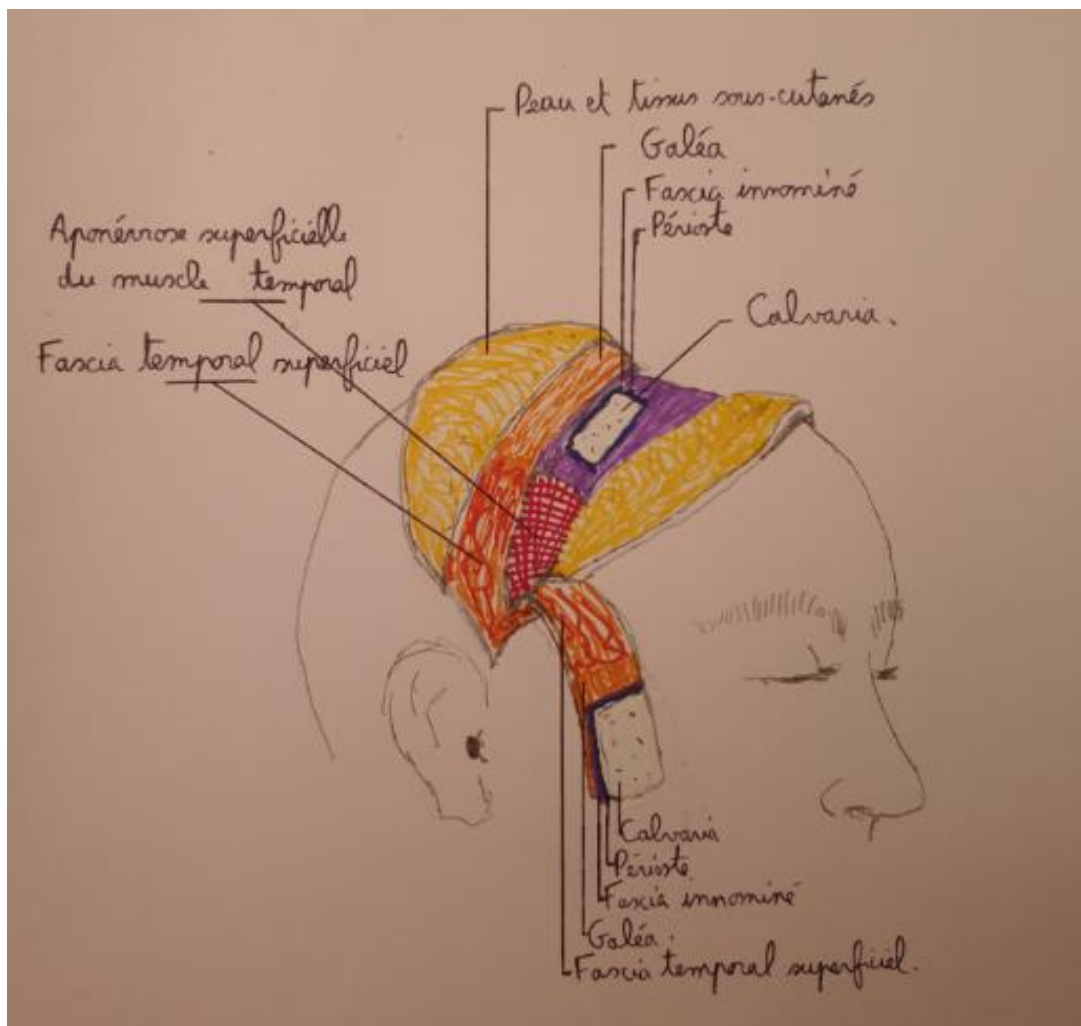


Figure 33 : Anatomie des différents plans du scalp selon Pr CAPTIER et dessiné par Axel LLOBET.

II.4 / Les biomatériaux

II.4.A/ Injectables :

Silicone, Polyéthylène, Acide hyaluronique et Alloderm [46], injectable à travers une canule.

Ces derniers étant décevants : risque d'expulsion du matériel et de réaction de rejet aux corps étranger [10].

Ils sont complètement abandonnés dans le traitement du SPR suite à l'avènement de la greffe adipocytaire.

II.4.B/ Non injectable :

L'augmentation alloplastique fait appel à divers matériaux présentant chacun des avantages et des inconvénients.

Quel que soit le matériau utilisé, l'implant alloplastique doit répondre aux mêmes impératifs qu'un greffon osseux autogène et être :

- biologiquement inerte,
- aisément accessible,
- d'adaptation facile sur le site à greffer (en forme et en taille),
- d'une structure permettant une invasion tissulaire en son sein.

Les matériaux couramment utilisés sont le **silicone**, le **polyéthylène poreux** (High Density Porous Polyethylene - HDPE), le **polyétheréthercétone** (PolyEtherEtherKetone - PEEK) et le **titane**.

Différentes complications ont été rapportées lors du recours aux implants faciaux alloplastiques, à savoir une **extrusion** ou **migration de l'implant**, une **réaction à corps étranger** autour de l'implant voire une **infection** de l'implant (de 0,7 à 14,6 % des cas selon les études)[52].

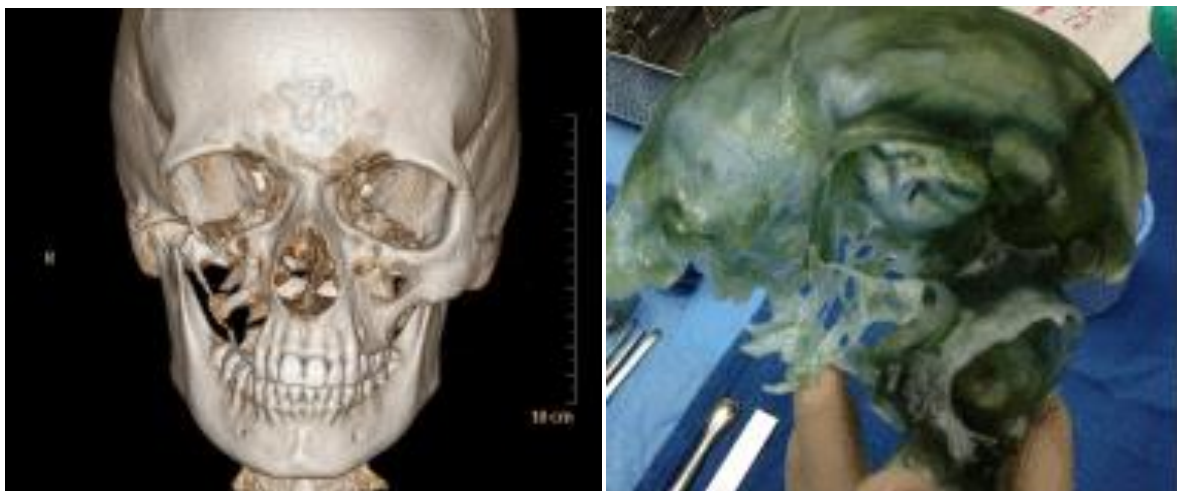Afin de prévenir ces complications, il est aujourd'hui de plus en plus fait recours à l'utilisation d'implants poreux pour les reconstructions alloplastiques

de la face. La structure poreuse (pores au sein de l'HDPE, maillage des implants en titane) permet l'invasion tissulaire locale (fibrovasculaire ou osseuse), limitant au maximum la migration post-opératoire et, de fait, l'infection de l'implant [52].

⇒ Implants de polyéthylène poreux de type MEDPOR :

Dans une étude de Jintian Hu et al parue dans *J. Craniofac Surg en 2011* [12]. Dans cette étude 23 patients sont inclus, tous atteints d'un **SPR sévère**. Ils sont tous opérés et ont tous bénéficié d'une augmentation zygomaticque par **implants de polyéthylène poreux de type MEDPOR** (figure 33).

Ces implants vantés par l'auteur de bonne compatibilité biologique, d'un modelage adapté et d'un maintien du volume après avoir été positionné. De plus il permettrait une croissance des tissus mous et une vascularisation substantielle au sein de l'implant. L'implant est pré-fabriqués et il est placé par abord endobuccal dans la région maxillo-zygomatique puis fixé par 2 vis adaptées.



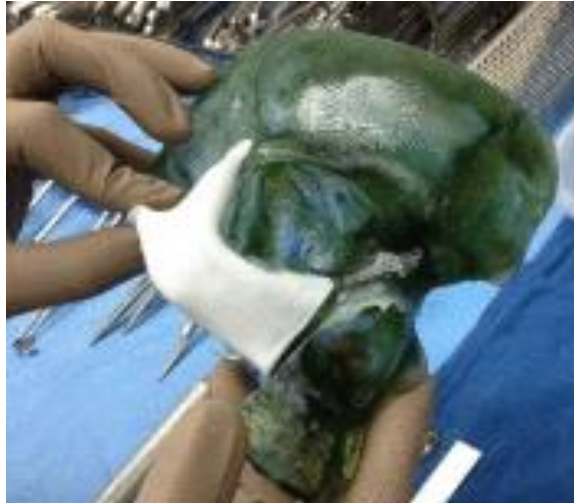

Figure 33 : Implant Zygomatique droit de type MEDPOR (Stryker Corp, Kalamazoo, MI) sur mesure mis en place chez une femme de 19 ans atteinte d'une SPR avec un déficit zygomatique droit important. [53]:

Ces implants MEDPOR de polyéthylène poreux ont également été implantés au niveau du **menton** et de la **mandibule** chez 7 des 23 patients de l'étude [26].

Medpor est un polyéthylène poreux couramment utilisé en chirurgie crâniofaciale pour corriger les défauts de lésions squelettiques.

Le polyéthylène poreux présente de nombreux avantages en chirurgie reconstructive [53]:

- 1) il est stable sur temps, avec peu de preuves démontrant sa dégradation.
- 2) il est poreux, permettant aux os et aux tissus mous la croissance interne.
- 3) il évite la morbidité du site donneur associée aux greffes ou lambeaux autologues.
- 4) Avec l'avènement des conceptions assistées par ordinateur, il est possible d'avoir un implant conçu sur mesure qui correspond au déficit.
- 5) Enfin, Medpor est radio-transparent sur l'imagerie par résonance magnétique (IRM) et la tomographie assistée par ordinateur. Il est facile d'examiner les tissus mous à proximité sans artefact d'implant.

Bien que rares, les complications les plus fréquemment rapportées liées à l'utilisation de implants en polyéthylène utilisés en chirurgie reconstructive sont:

- douleur persistante
- paresthésies
- exposition des implants
- infection.

- Dans une revue de 370 implants poreux en polyéthylène chez 162 patients par Yaremchuk MJ dans *Plast Reconstr Surg* 2003 [53]. Les implants ont été utilisés dans plusieurs scénarios cliniques et implantés à plusieurs endroits.

Sur les 370 implants :

- aucun cas d'extrusion n'a été signalé,
- 6 cas de migration ou formation de capsules, exposition (2%).
- 11% de ré-opération dû à une infection (3%) ou contour déplaisant (8%).

- En 2005, Cenzi et al. ont publié dans *J Craniofac Surg*, une étude de 285 implants Medpor utilisé chez 187 patients :

- 6,31% ré-opération a été signalé, secondaire principalement d'exposition de l'implant avec infection ultérieure [53].

Les implants en polyéthylène poreux sont un outil précieux pour le chirurgien reconstructeur facial face aux grosses pertes de substance de la face nécessitant des contours complexes.

⇒ Implant titane micro-poreux *Matérialise*® :

Depuis quelques années des implants titanés microporeux voient le jour en France par le biais de l'entreprise *Matérialise*®.

Les propriétés biomécaniques et leur forme parfaitement adaptées à chaque patient est réalisée grâce à une collaboration chirurgien-ingénieur pour la conception personnalisée de l'implant.

Cette méthode substitue totalement les implants MEDPOR pour certains chirurgiens maxillo-faciaux même si leur coût reste encore élevé.

Exemple :

Une patiente de 25 ans (**non atteinte d'un SPR**) ayant préalablement bénéficié d'une génioplastie qui était demandeuse d'une amélioration de la projection de ses angles mandibulaires à visée esthétique.

La confection d'implants en titane microporeux réalisés sur mesure à partir de l'acquisition d'une tomodensitométrie en coupes millimétriques a été réalisée par la société selon une technique de frittage laser. La planification s'est faite par simulation informatique avec projection volumétrique sur l'os et sur les tissus mous (figure 34 et 35).

Cette technique permet de prévoir, par planification préalable, les axes de forage, pour éviter de léser des structures vasculo-nerveuses ou dentaires, ainsi que le volume de l'implant. [52]

a noter :

Aucune publication n'a été retrouvée à ce jour sur l'utilisation de ces implants Matérilise[®] chez un patient atteint d'un SPR pour correction d'une asymétrie mandibulaire ou zygomatique.

Il semblerait cependant que ce soit une méthode totalement adaptée.

Avec le Professeur Captier (Directeur de thèse et chef de service de chirurgie plastique pédiatrique de Montpellier), nous sommes donc en cours de planification de cette chirurgie chez l'un de nos patients atteint d'un SPR.

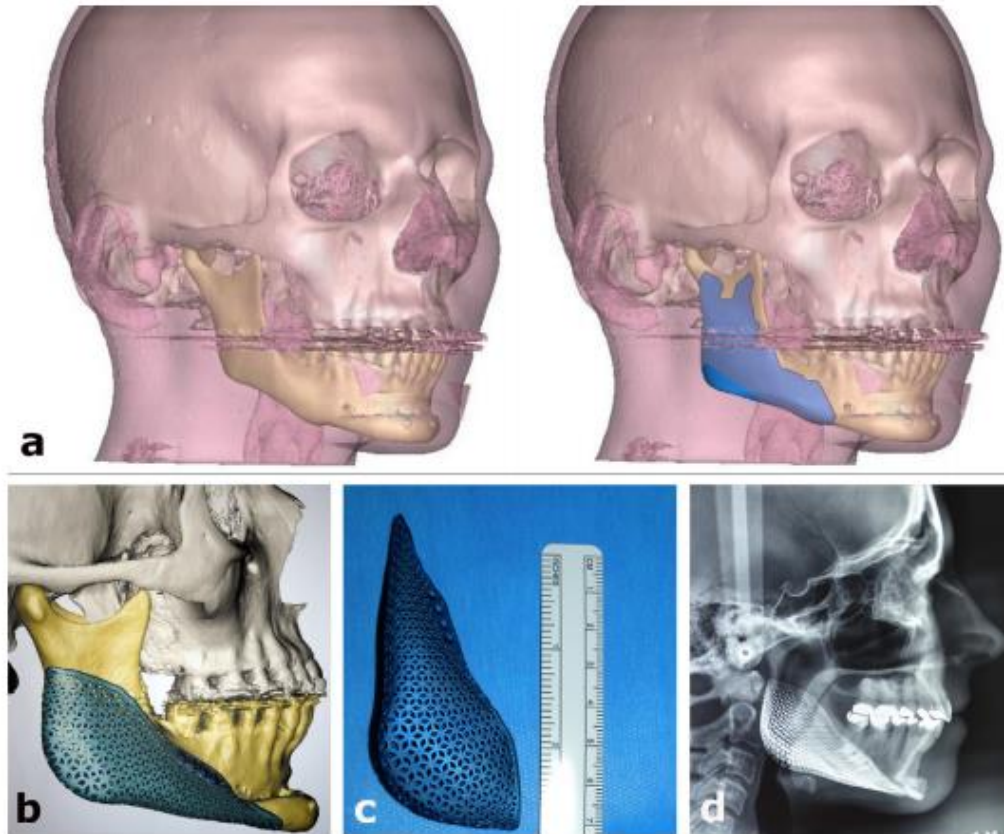


Figure 34 : Planification informatique des prothèses en titane microporeux avec visualisation des tissus mous (a). Vue de la prothèse angulaire droite en planification (patient antécédent de génioplastie) (b). Vue de la prothèse angulaire sur mesure gauche avant la pose (c). Téléradiographie de contrôle postopératoire (d). [52]

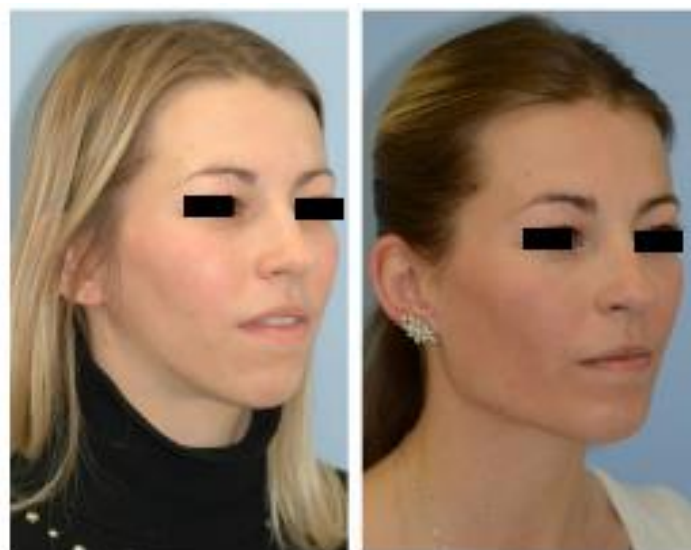

Figure 35 : Aspect pré et post opératoire. [52]

⇒ Matrice de derme artificiel, l'Intégra® :

L'étude de Ortéga et al en 2015 du J. Craniofac Surg [46] propose pour combler un déficit de tissus mous secondaire à un SPR chez un enfant de 10 ans l'utilisation d'intégra® (une matrice de derme artificiel) associé à du Plasma riche en protéine (PRP) et à l'injection de greffe adipocytaire.

L'enfant avait eu un lambeau de grand dorsal à 8 ans qui s'était rétracté de manière inesthétique. Ils ont proposé la mise en place d'intégra® en reprenant la voie d'abord pré-auriculaire pré-existante.

Ils positionnent ainsi la matrice dans la région zygomatique, mandibulaire, jugale et mentonnière puis ils l'imprègnent de PRP et ensuite corrigent les imperfections avec de la lipostructure®.

Le suivi à 2 ans ne retrouve aucune complication et le résultat esthétique est satisfaisant (*figure 36*).

Cependant **le prix et la rançon cicatricielle** sont des facteurs limitants à l'utilisation de **cette technique et donc ne se proposerait que pour une reprise chirurgicale.**

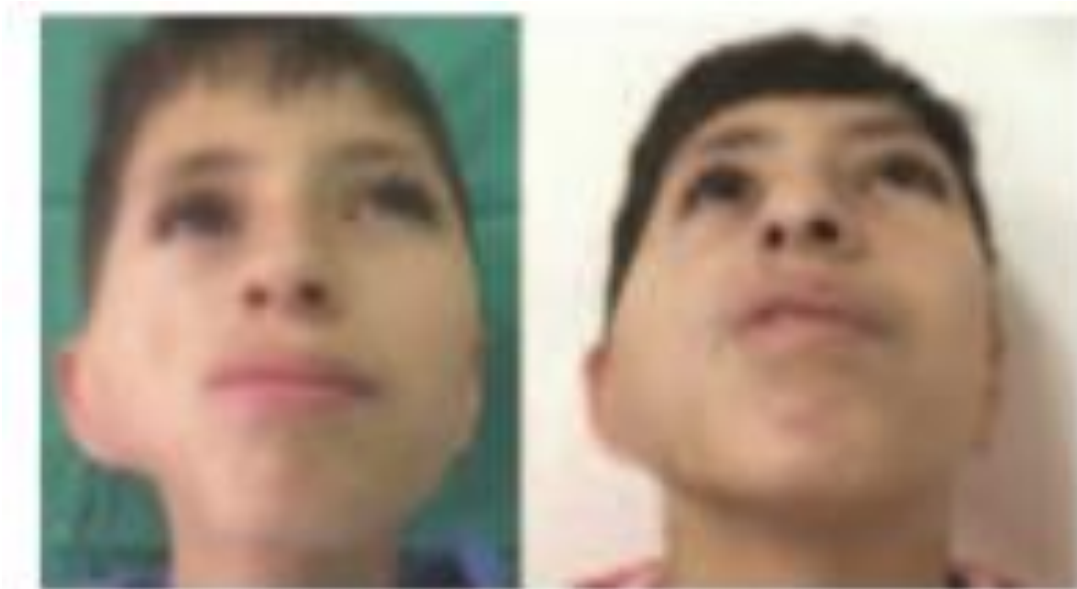

Figure 36 : aspect pré opératoire (avec lambeau musculaire en place) et post opératoire une fois le lambeau retiré et mise en place d'intégra®, PRP et lipostructure®. [46]

L'utilisation d'intégra permettrait de parer au prélèvement de lambeau ce qui est, chez l'enfant tout particulièrement, important.

II.5/ Accompagnement de la croissance des enfants atteints d'un SPR :

II.5.A/ L'orthodontie :

L'utilité et le moment des interventions chirurgicales doivent être évalués sur une base individuelle.

Le traitement chirurgical est effectivement retardé jusqu'à ce que la maladie termine son évolution naturelle. **Le développement mandibulaire et le parallélisme des plans du visage peuvent être guidés par des appareils orthodontiques durant toute la phase ACTIVE de la maladie. Cependant seuls 2 cas sont décrits dans la littérature.**

Grippaudo et al dans *cleft palate-craniofacial Journal*, en 2004 [54] insiste sur l'intérêt d'une prise en charge orthodontique précoce pour guider la croissance **mandibulaire**. Il étudie 2 cas de SPR traités depuis le jeune âge par appareillage orthodontique avec **des résultats très concluants**.

Dans cette étude, pour corriger les problèmes affectant le développement crânio-facial de ces patients, il est utilisé pendant la puberté, un appareil orthodontique qui aide à maintenir le parallélisme des plans du visage, en particulier de la mandibule.

Deux patients ont bénéficié d'un traitement orthodontique pendant **6 ans** avec un suivi mensuel et des modifications périodiques afin de guider la croissance des os du visage.

Ce traitement consiste à porter un appareil orthodontique 12 à 14h par jour (*figure 37*). Il permet une stimulation musculaire et condylienne du coté pathologique. Le plan occlusal est maintenu horizontal. Les dents des patients atteints du SPR **ne sont pas soumises au traitement orthodontique vrai car le taux de malformation radiculaire est élevé avec risque d'avulsion dentaire.**

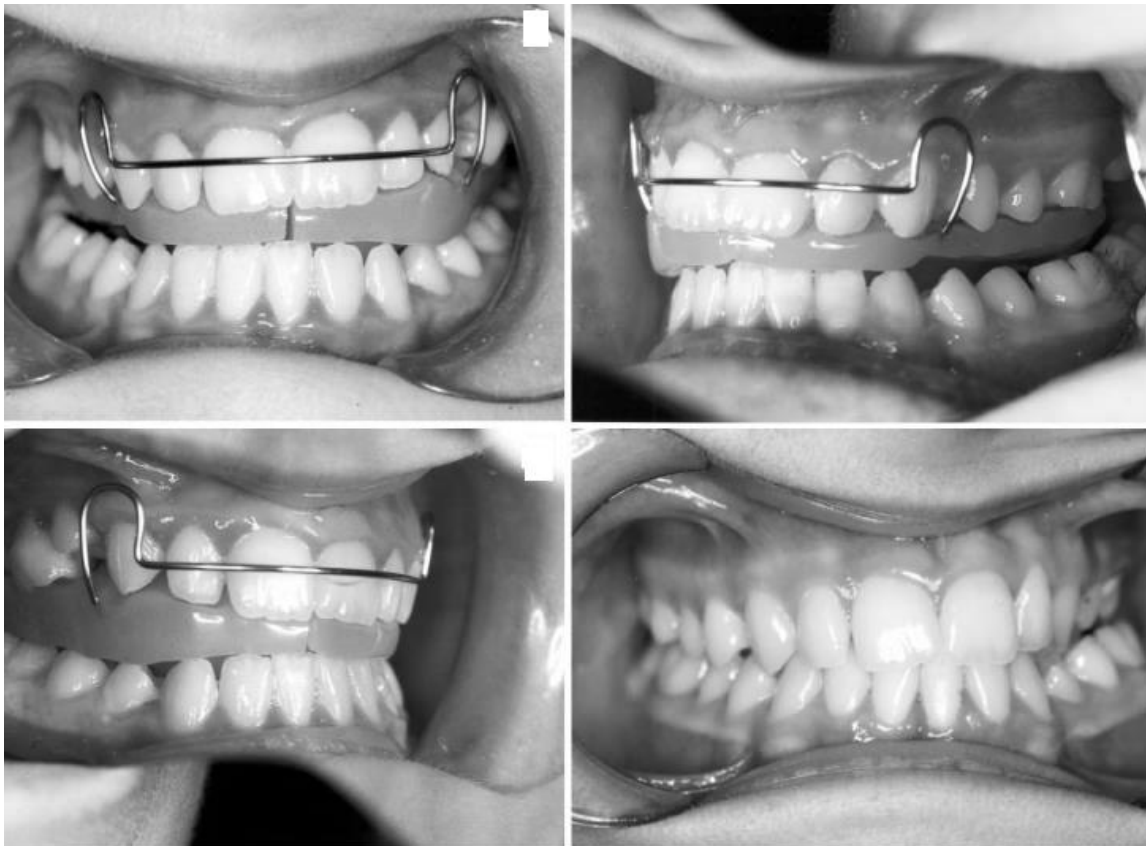


Figure 36 : illustration de l'appareill orthodontique utilisé pour guider la croissance mandibulaire dans le syndrome de Parry-Romberg. [54]

À la fin de la croissance crâniofaciale, la **mandibule** était **presque symétrique**.

Les analyses céphalométriques ont étudié le plan occlusal et le plan mandibulaire qui ont maintenu une orientation parallèle au plan bi-zygomatique (*figure 37*).

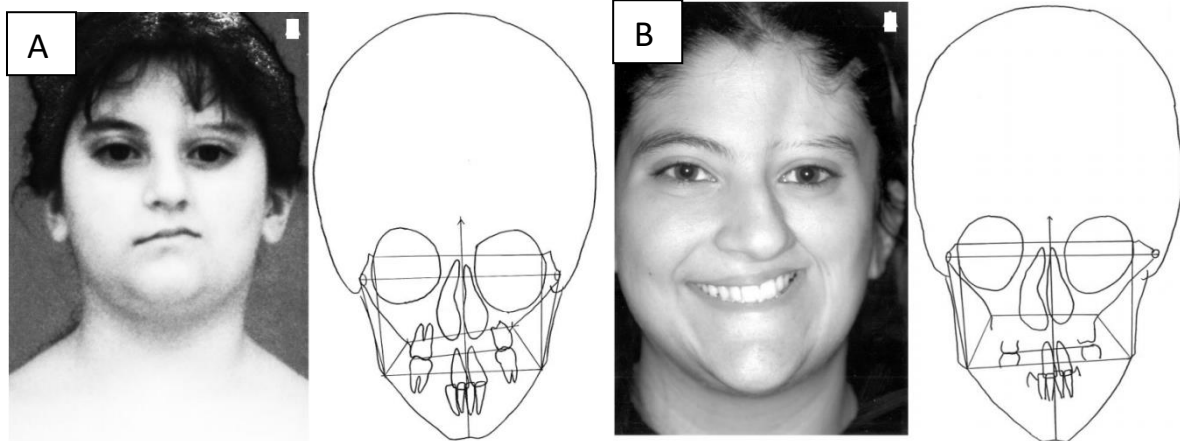


Figure 37 : Patiente atteinte d'un SPR gauche traitée par orthodontie 6 ans. On note en fin de croissance une tendance à l'horizontalisation du plan d'occlusion et une absence d'asymétrie mandibulaire. (A) Début de traitement. (B) Fin de traitement en fin de croissance.

[54]

Cette étude prône l'utilisation du traitement orthodontique chez les patients atteints de SPR.

Les résultats permettent de palier quasi totalement l'asymétrie **osseuse mandibulaire**. La reconstruction du 1/3 inférieur du visage se portera alors, si nécessaire, sur la partie des tissus mous du syndrome uniquement [54].

II.5.B/ Ostéotomie et distracteur :

Une **ostéotomie de Lefort I** peu être réalisé **directement** dans les cas où la déviation mandibulaire est faible selon Jintian Hu et al. dans J Craniofac Surg 2011 [12].

Cependant ils proposent **dans les cas où la mandibule est très déviée** de réaliser au préalable une avancée de la longueur mandibulaire au niveau ramique du côté pathologique grâce à **un distracteur** en place pendant 6 à 8 mois puis dans un second temps le distracteur est retiré et **l'ostéotomie de type Lefort I** est réalisée. Cela permettrait selon les auteurs de meilleurs résultats liés au gain de longueur osseuse et de tissus mous. 2 patients sur les 23 patients opérés de l'étude ont été traités comme cela (*figure 37 et 38*). [12]

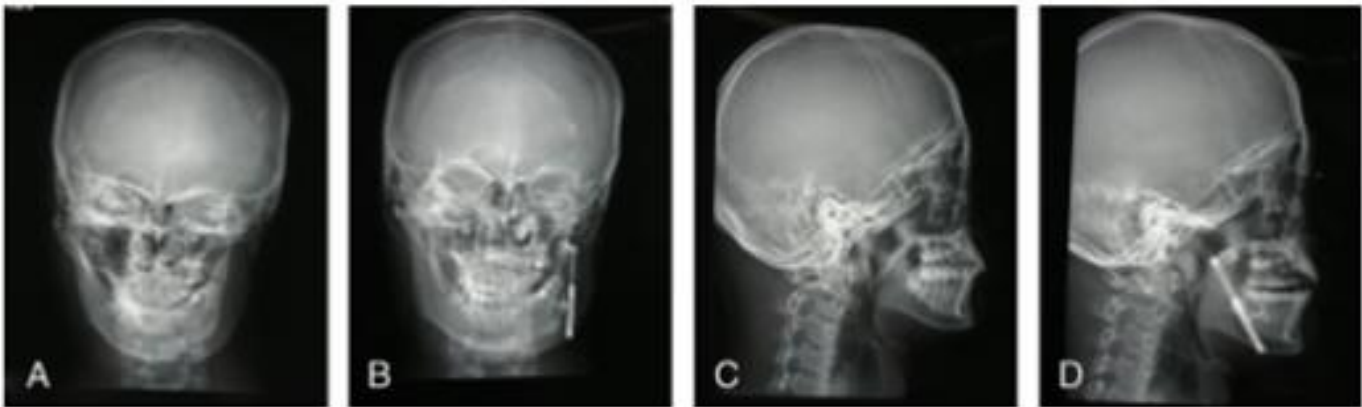


Figure 37 : téléradiographie de face et de profil avant chirurgie(A,C) et à la fin du traitement par distracteur mandibulaire gauche (B,D) [12]

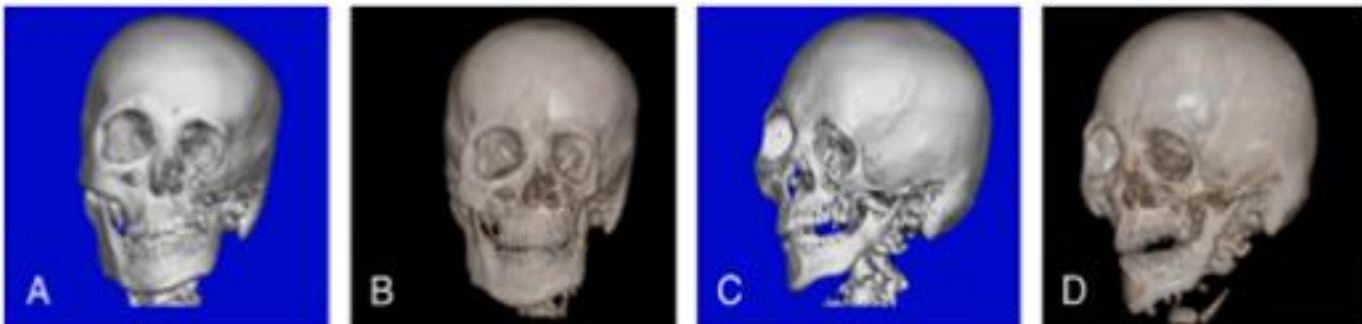


Figure 38 : TDM du massif facial avec reconstruction 3D face profil avant chirurgie(A,C) et à la fin du traitement par distracteur mandibulaire gauche (B,D). Gain en taille du ramus mandibulaire et patient prêt pour ostéotomie e Lefort I [12].

II.6/ Aspect Psychologique des enfants atteints d'un SPR.

-Une approche globale du patient

Le traitement le plus approprié pour les patients atteints d'un SPR se décide après un examen complet incluant l'aspect **esthétique, fonctionnel** ainsi que le **retentissement psychologique** et la **motivation** de chaque patient.

Le fait de redonner une symétrie du visage octroie au patient des bénéfices psychologiques et émotionnels notoires. **Avant de reconstruire un visage le chirurgien doit dévisager le patient.**

Une perte de confiance en soi en raison de l'apparence physique et l'influence de l'entourage sont les principales raisons motivant la poursuite d'un traitement chirurgical.

Dans une étude, Slack GC et al. dans J Craniofac Surg. 2012 [55] les patients atteints d'un SPR qui avaient subi une intervention chirurgicale antérieure avaient **des scores de satisfaction plus élevés** en post opératoire que en pré-opératoire.

En 2015, Palmero et al The journal of rheumatology [56] étudia l'aspect psychologique des enfants (de 15 ans en moyenne) opérés pour un SPR ou sclérodémie en coup de sabre. Un questionnaire de 13 questions englobant l'aspect physique, émotionnel, social et symptomatologique à été envoyé à 10 patients ayant été opérés.

Ainsi les raisons les plus courantes ayant mené à la chirurgie étaient :

- la perte de confiance en soit (80%),
- la non satisfaction de leur apparence physique (10%)
- la persécution sociale (10%).

Une échelle standardisée prenant en compte l'apparence physique montre un impact important de celle-ci sur la **qualité de vie des patients.**

On retrouve aussi une **inquiétude concernant l'évolution progressive** de cette maladie avec **une frustration** concernant leur asymétrie malgré la chirurgie.

La majorité des patients garde cependant une vie sociale active.

La chirurgie a permis **d'améliorer le ressenti de 90% des patients** qui rapportent une satisfaction de la prise en charge chirurgicale globale et la recommanderaient à d'autres personnes. Leur score sur l'échelle de qualité de vie s'est également amélioré en post opératoire.

II.7/ Synthèse :

Ce qu'il ressort des différentes études sur le traitement du SPR :

Pour les types 1 et 2, la greffe adipocytaire semble la méthode la plus appropriée, avec une importance particulière sur le fait de placer la greffe adipocytaire sous le SMAS, dans les muscle et en sous périosté pour une vascularisation optimale [1]. L'association d'une greffe cartilagineuse peut se discuter dans les types 2 [48].

Pour les types 3 et 4, les différents lambeaux libres musculaires ou graisseux utilisés ont été décevants sur le long terme car ils sont devenus durs et palpables. Les auteurs recommandent clairement un lambeau pédiculé de galéa qui redonne un volume satisfaisant, mou et naturel à la palpation, associé à d'autres techniques dont la greffe adipocytaire. [1]

L'utilisation de greffes osseuses, cartilagineuses et d'implants biocompatibles peut être utilisée pour corriger la déformation du squelette. [54].

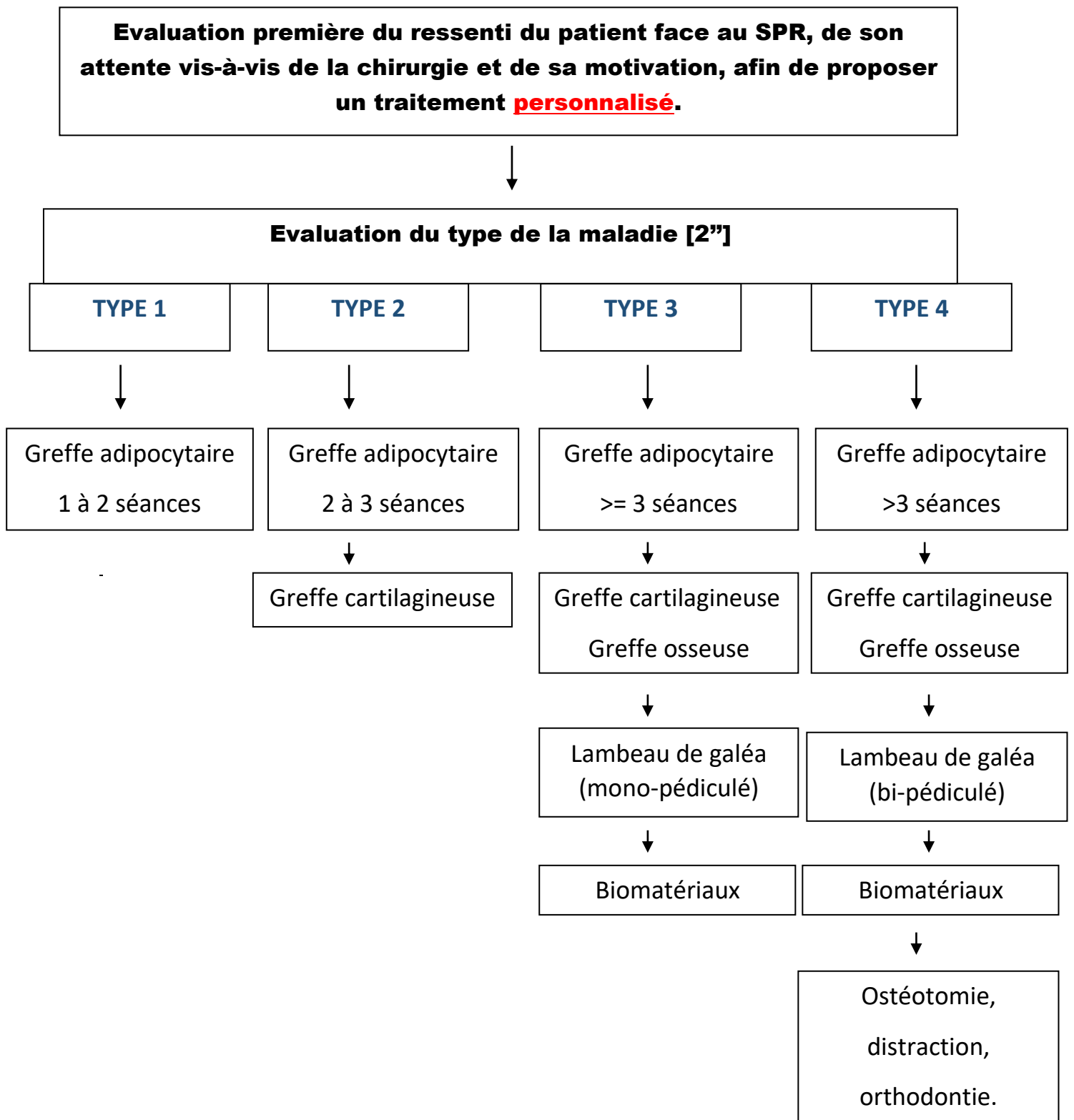
Au delà de l'apport de volume, il faut noter la possibilité de chirurgie classique pour symétriser le visage tel que le lifting de sourcil, la plastie en Z, la reconstruction nasale, le lifting du visage, la greffe de cheveux et d'autres procédures adjuvantes en fonction de la demande du patient. Ces compléments peuvent être utilisés pour améliorer le résultat esthétique [5].

Une attention particulière doit être apportée à l'accompagnement de la croissance des enfants ayant un SPR avec possiblement un traitement orthodontique approprié ou un traitement par distraction [54-12].

L'écoute du ressenti du patient face à la maladie doit guider le chirurgien dans sa démarche thérapeutique [56]. Le patient doit toujours rester au centre de toutes démarches chirurgicales.

De plus il à été remarqué, que qu'elle que soit la méthode chirurgicale de comblement utilisée, elle entraine un afflux sanguin en regard de la zone sclérodermique ce qui diminue voire fait disparaître les troubles de la pigmentation cutanée en regard [1].

ARBRE DECISIONNEL DE L'ARSENAL THERAPEUTIQUE DU TRAITEMENT DU SPR EN FONCTION DU STADE :



Toutes ces techniques peuvent être utilisées au cours de la même opération ou séparément

PARTIE 3 :

ETUDE DE CAS et TRAITEMENT PERSONNALISE

Valentin B, 21 ans ce jour, est suivi depuis l'âge de 6 ans au CHU de Montpellier par une équipe pluridisciplinaire comprenant un chirurgien pédiatrique (Pr CAPTIER), un dermatologue (Pr DEREURE), et un neurologue.

III.1/ Histoire de la maladie de Valentin (cf tableau 1):

Depuis la **période de néonatale**, sa mère nous raconte qu'il présente une marque atrophique héli-frontale gauche en coup de sabre stable.

A l'âge de 6 ans en **décembre 2004** les parents notent une progression de cette asymétrie et consultent un neurologue car apparition dans le même temps de céphalées héli-crâniennes homolatérales étiquetées « migraines ».

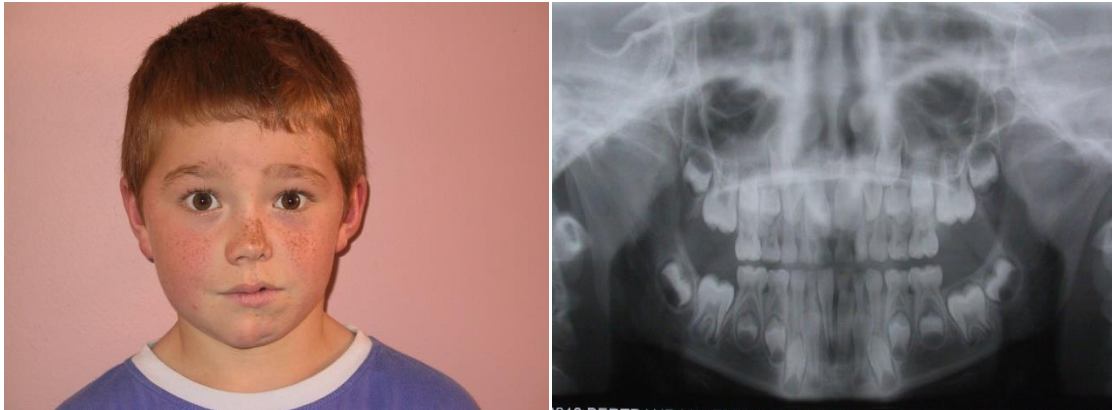Le **diagnostic de Syndrome de Parry-Romberg** est alors posé par son Neurologue.

Cliniquement :

Il présente alors un coup de sabre et une hypotrophie frontale gauche avec alopécie. Une atteinte hypotrophique légère unilatérale nasale, labiale et mentonnière plus marquée, ainsi que de l'héli-langue.

Légère atteinte osseuse avec branche montante et horizontale mandibulaire plus fine à gauche sur le panoramique dentaire. Pas d'atteinte dentaire à ce jour (*figure 39*).

Sur l'IRM il n'existe pas d'atteinte cérébrale et l'électro-encéphalogramme est normal.

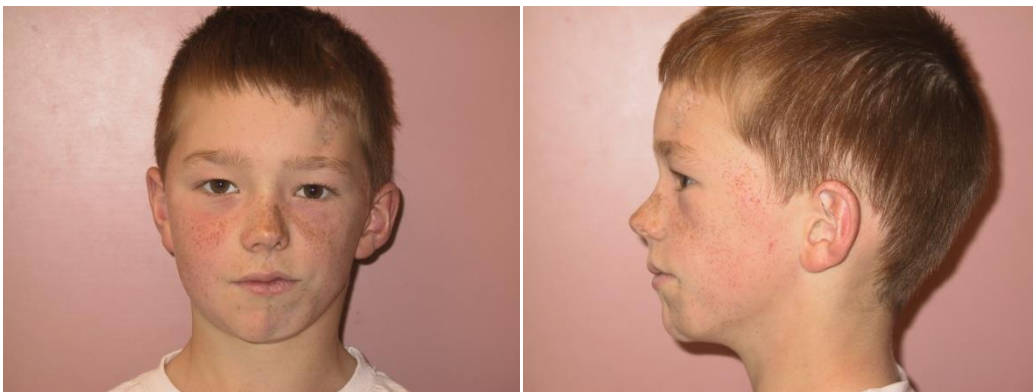

[Figure 39](#) : Photo et panoramique dentaire de Valentin à l'âge de 6 ans.

Pris en charge dès lors par l'équipe de dermatologie de Montpellier, encadré par le Pr DEREURE.

-1^{ère} cure de CORTICOÏDE : janvier 2005. Début d'un traitement de 2 mois de corticothérapie à 1mg/ kg puis décroissance progressive sur plusieurs mois. Cette cure de corticoïdes semble avoir stoppé la progression de la maladie, malgré la persistance des migraines.

Reprise de la maladie 2 ans après en **décembre 2007** (8 ans), clinique et confirmé par IRM, avec aggravation de l'asymétrie et atteinte osseuse.



[Figure 40](#) : Photos de Valentin à l'âge de 8 ans

-2^{ème} cure de CORTICOÏDES : février 2008, une cure de 1 mg/kg par corticothérapie 8 semaines qui est complétée par un traitement par METHOTREXATE (MTX) : Novatrex 7,5 mg hebdomadaire (Arrêt MTX en avril 2009 car inefficace)



1^{ère} CHIRURGIE : Réalisation en janvier 2009 d'une 1^{ère} cure de greffe adipocytaire autologue réalisé par le Pr Captier au niveau du front et du menton chez l'enfant à ce moment en bi-thérapie par cortancyl 5 mg jour en cour de décroissance et par MTX 10 mg.

-3^{ème} cure de CORTICOÏDES : Mi-2019, une nouvelle cure de 4 semaines de corticoïde à 1mg/kg/jour associée cette fois à un traitement par CICLOSPORINE 3mg/kg/jour en 2 prises. A 6 semaines, l'évolution de la maladie semble être stoppée avec ce traitement, et face à une bonne tolérance il est augmenté à 4 mg/kg/jour.

Cependant décembre 2009 il semblerait que l'évolution de la maladie ait repris.



2nd CHIRURGIE + 4^{ème} cure de CORTICOÏDES : réalisation en décembre 2009 d'une 2nd greffe adipocytaire au niveau du front du menton et du zygoma concomitant avec un *arrêt de la ciclosporine* et la reprise nouveau traitement par cortisone 1 mg/kg/ jour.

⇒ *****Après cette opération associée à une cure de corticothérapie de 1mg/kg/jour on observe un ARRET DE LA PROGRESSION pendant plus de 1 an et demi *****



3^{ème} CHIRURGIE + 5^{ème} cure de CORTICOÏDES : mai 2011 suspicion de récurrence frontale conduisant à une nouvelle greffe adipocytaire associée à 6 semaines de corticothérapie.

⇒ *****Après cette opération associée à une cure de corticothérapie de 1mg/kg/jour on observe un ARRET DE LA PROGRESSION pendant plus de 1 an *****

Bonne stabilisation pendant 1 an puis récurrence.

-2nd cure de METOTHEXATE : mai 2012 ré-introduction d'un traitement par MTX 10mg/ semaine et traitement de fond devant une nouvelle poussée. Il gardera ce traitement de fond pendant 3 ans et demi car il semblerait que la maladie soit stable et le traitement est bien toléré.

Arrêt du MTX en décembre 2015 après stabilisation de la maladie depuis plus de 2 ans qui restera stable.

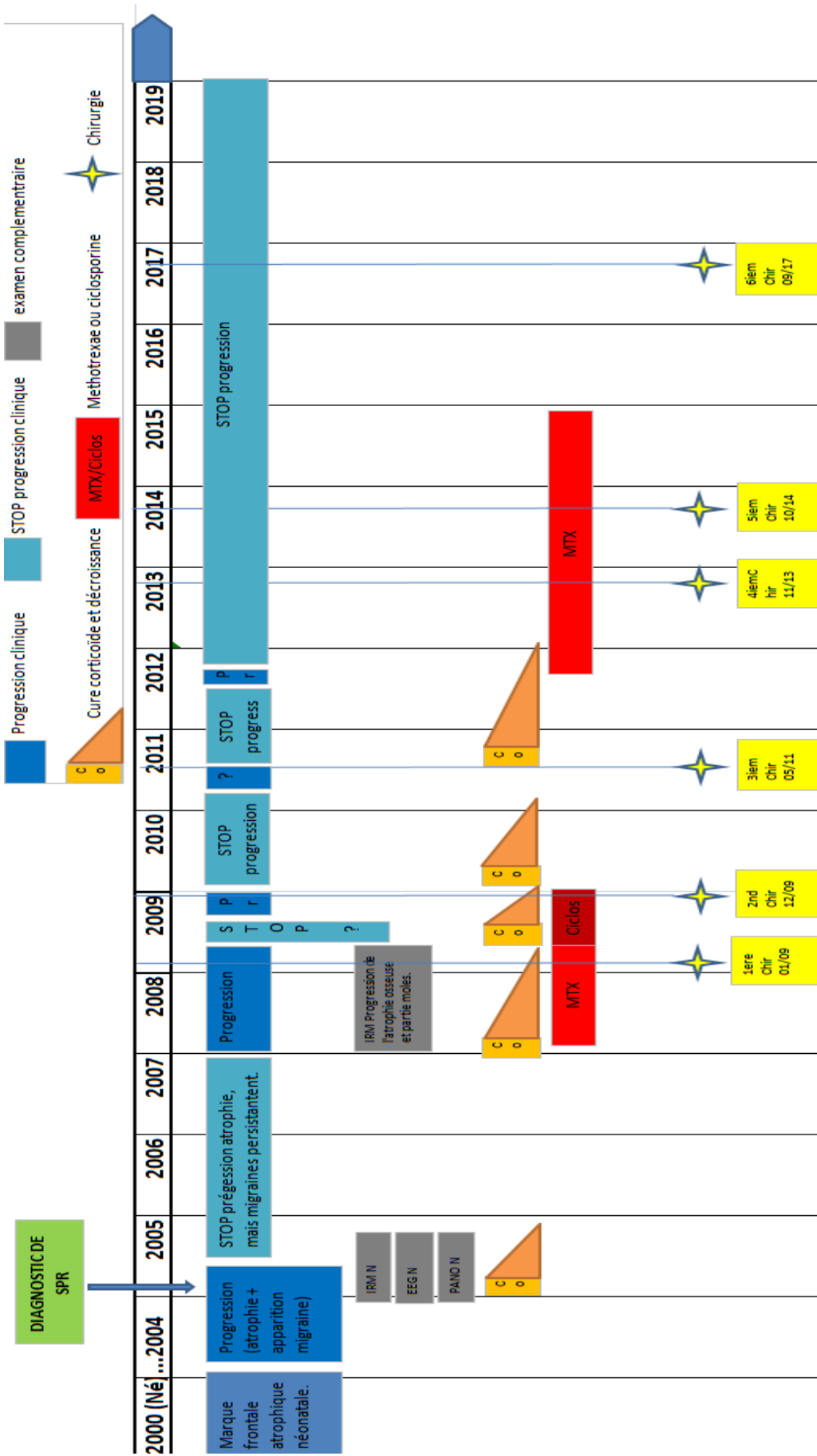


4^{ème} et 5^{ème} CHIRURGIE, sous MTX : novembre 2013 et octobre 2014 durant le traitement par MTX, greffe adipocytaire itérative pour correction de l'asymétrie. Prise à un an non satisfaisante cependant avec taux de résorption important.



6^{ème} CHIRURGIE en septembre 2017 à l'âge de 19 ans, pour prise en charge des séquelles : **généioplastie modifiée et greffe adipocytaire.**

[tableau 1](#) ; Tableau récapitulatif de l'histoire de la maladie sur 20 ans :



A noter : en Juin 2019, suspicion de récurrence du syndrome par le Pr DEREURE. Cliniquement une aggravation de l'asymétrie du tiers moyen de la face est notable ainsi que l'apparition de sensation de paresthésie de l'hémiface gauche.

Après réflexion sur la balance bénéfique-risque et discussion avec le patient, il est décidé de remettre en place d'un traitement de 6 semaines de corticoïde 1mg/kg suivi d'un traitement par méthotrexate au long terme..

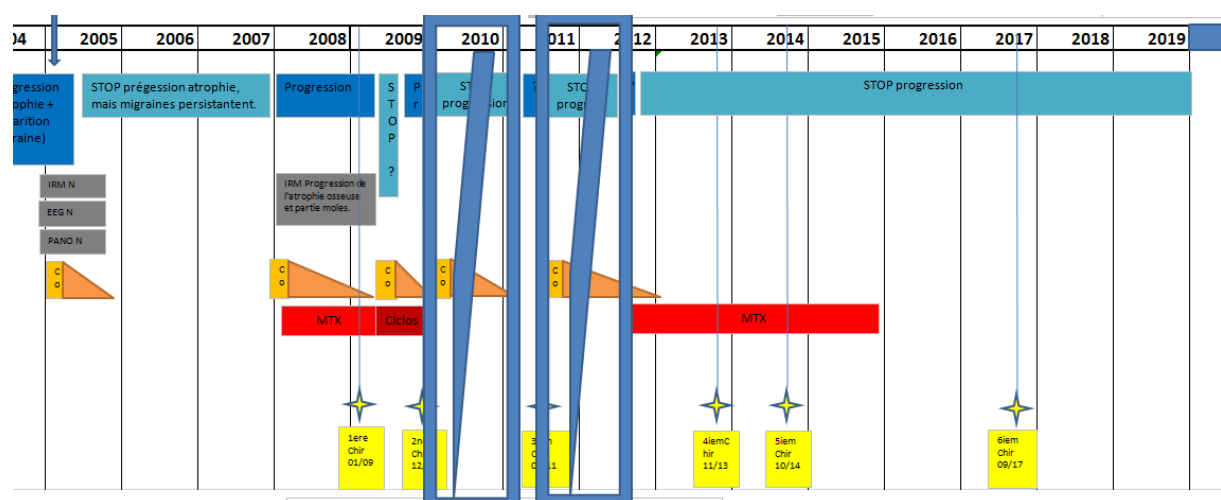
III.2/ Analyse de 20 ans de suivi :

On peut raisonnablement classer Valentin en **SPR de type III.**

De ce tableau découle plusieurs observations :

-1^{ère} observation : la première cure de corticoïde aurait stoppé l'évolution de la maladie durant 3 ans.

-2^{ème} observation : l'association d'une corticothérapie associée à une greffe adipocytaire semblerait avoir stoppé la progression de la maladie pour plus de 1 an à 2 reprises.



-3^{ème} observation : l'introduction en 2012 du METHOTREXATE aurait permis de stabiliser la maladie pendant 7 ans.

Il existe des biais à ces observations :

- L'évaluation clinique (consultations et photos) est dépendante de l'examineur quant à la « progression » ou à « l'arrêt de la progression » de la maladie.
- L'évaluation des résultats de la greffe adipocytaire : Il est difficile de faire cliniquement la part des choses entre la **croissance faciale**, le **taux de résorption**, et **l'évolutivité de la maladie**. La quantification des résultats par l'analyse surfacique 3D permet de mieux apprécier les résultats.
- Le rôle du MTX : utilisé durant 1 an en 2008 aux mêmes doses, il n'a eu aucun effet, alors qu'il aurait stabilisé la l'évolution en 2012 : Pour quelle raison ?
- biais de recueil : au cours du recueil de 20 ans d'observations médicales papier et informatique, certaines dates et informations variaient d'un document à l'autre.

AU FINAL :

Il semblerait que quelque soit le traitement médical ou chirurgical, **aucun n'ait un impact majeur sur l'évolution naturelle de la maladie**. Valentin semble avoir eu un SPR évolutive de 2004 à 2012, avant de se stabiliser. Soit 8 ans, comme il en est avec l'évolution naturelle de cette maladie selon Joseph P et al [9]. L'apparition néonatale de l'asymétrie ainsi que la récurrence en 2019 cependant font du cas de Valentin un cas à part quant à l'évolutivité de la maladie.

Cependant on ne peut pas exclure l'hypothèse que tous ces traitements ont eu un rôle essentiel dans l'arrêt de l'évolution du SPR de Valentin et lui ont évité d'évoluer en un type 4 de la classification de Guerreros et al [1].

III.3/ Focus sur les chirurgies de Valentin :



1^{ère} chirurgie en janvier 2009 :

- Lipostructure® 10 cc menton et 2 cc supra sourcilier (11 ans).

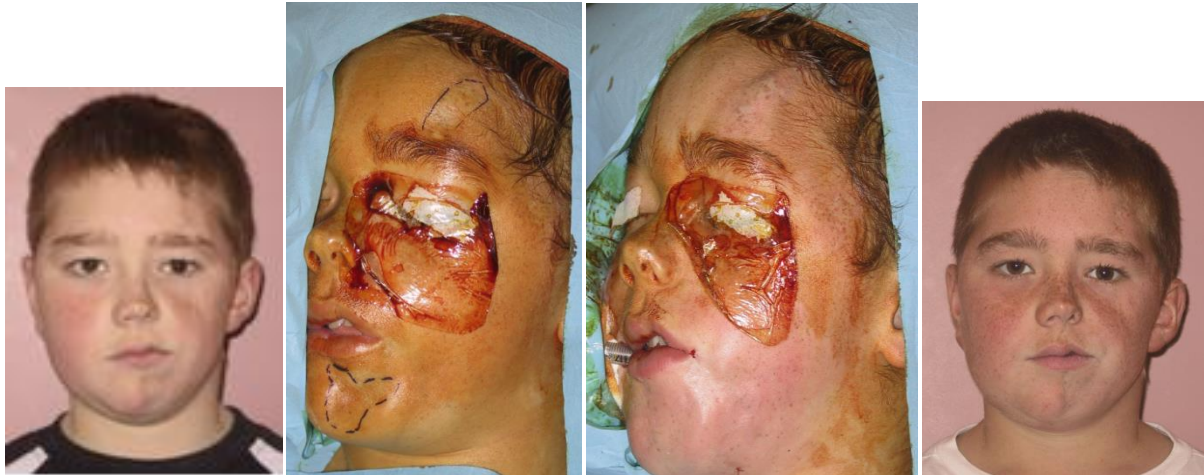

Figure 41 : Photos pré-op/ per op avant et après injection / 1 mois post op (Pr CAPTIER).



2^{ième} chirurgie en décembre 2009 (12 ans) :

-Lipostructure® 10 cc en zygomatique, 6 cc menton et 3 cc région parotidienne.



3^{ième} chirurgie en mai 2011 (13 ans):

-Lipostructure® 10 cc en regard du zygomatique, 6 cc menton et 10 cc en région parotidienne

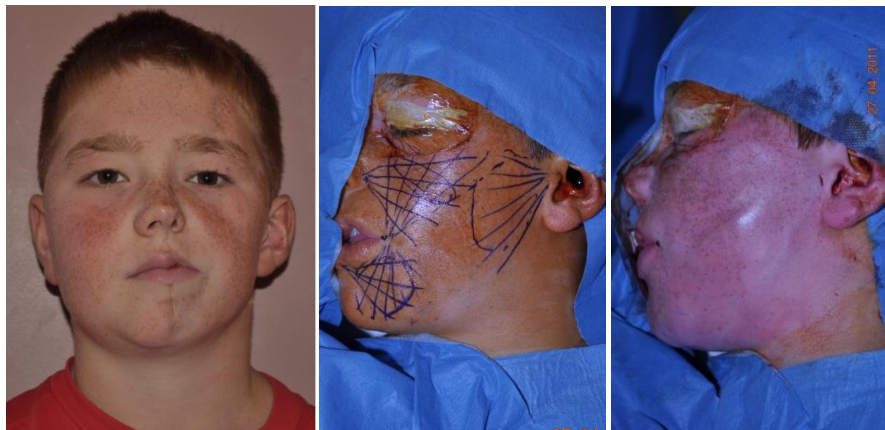

Figure 42 : Photos pré-op/ per op avant et après injection (Pr CAPTIER).



4^{ème} chirurgie en novembre 2013 (15 ans) :

-Lipostructure® de 17 cc répartis dans la région mentonnière, infra mandibulaire et jugale gauche.

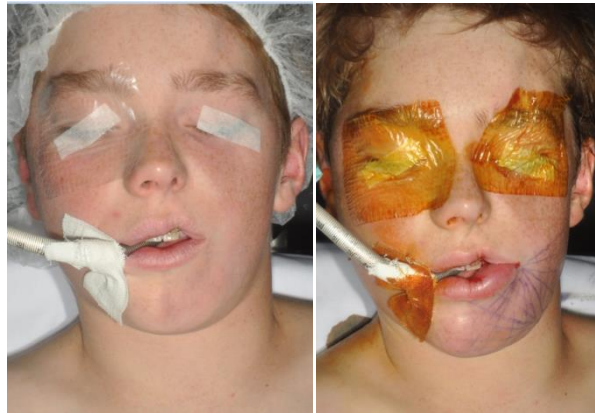

Figure 43 : Photos per op avant et après injection (Pr CAPTIER).



5^{ème} chirurgie en octobre 2014 (16 ans):

-Lipostructure® de 34,5 cc répartis en 10 cc au niveau zygomatique, 12 cc au niveau jugal, 10 cc au niveau du menton et 2,5 cc au niveau du front.

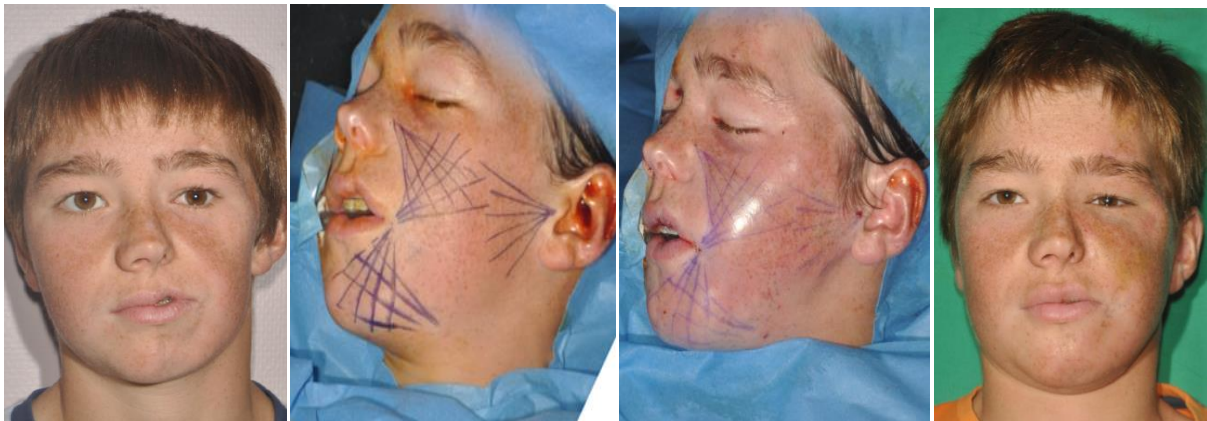

Figure 44 : Photos pré-op/ per op avant et après injection / 1 mois post op (Pr CAPTIER).

6^{ème} chirurgie Septembre 2017 (18 ans) :

-Génioplastie étendue : génioplastie modifiée de symétrisation avec planification opératoire informatisée et lipostructure®.

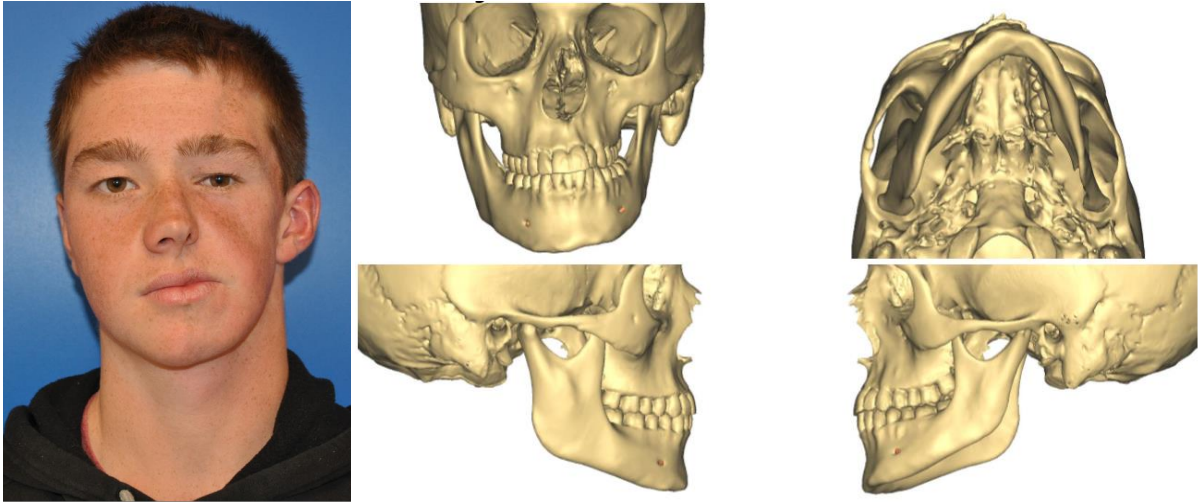


Figure 44 : Photo de Valentin 17 ans et TDM pré-opératoire (Pr CAPTIER).

Réalisation du TDM pré opératoire pour planification chirurgicale.

En collaboration avec l'équipe d'ingénierie médicale **Matérialise®**, simulation informatique d'une ostéotomie de génioplastie modifiée étendue sur la branche mandibulaire gauche la plus esthétique possible en respectant l'orifice du le nerf mentonnier gauche.

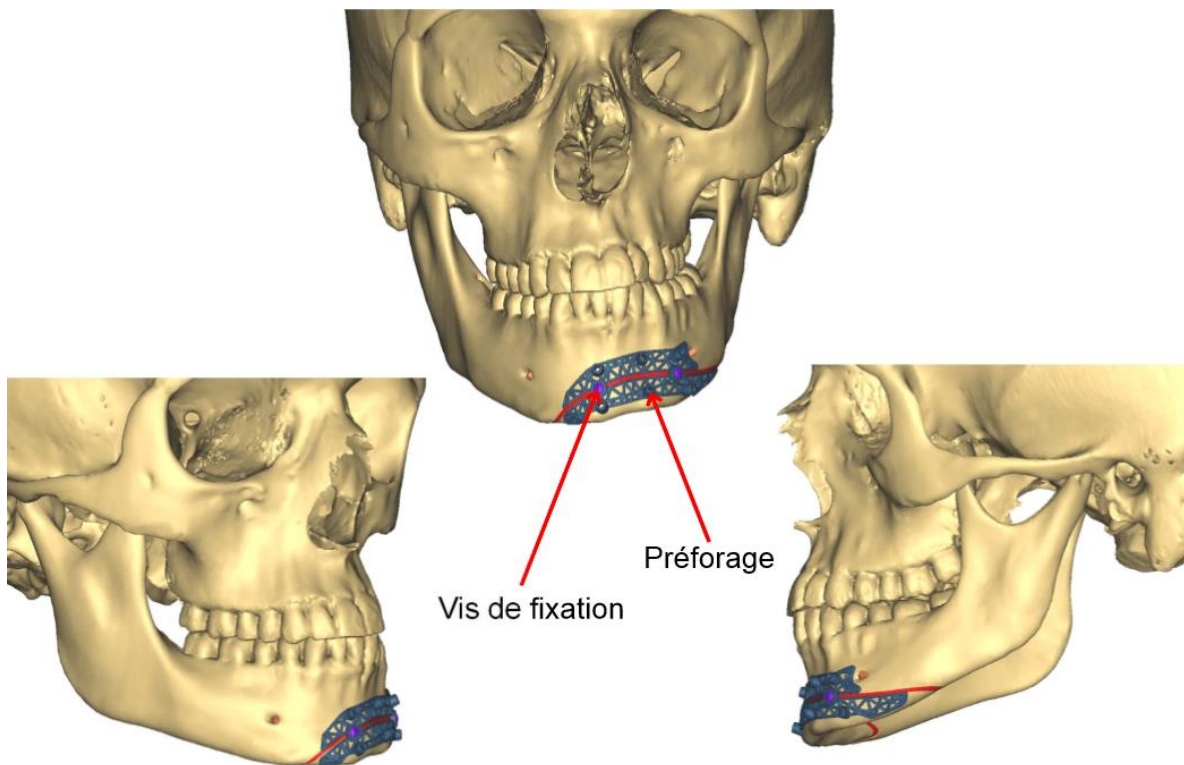


Figure 45 : Simulation du trait d'ostéotomie avec guide de coupe. A noter : petite encoche sur le guide de coupe au niveau du nerf mentonnier gauche très utile pour positionner parfaitement le guide en per-opératoire (Pr CAPTIER).

Une fois la planification des ostéotomies et déplacements simulés l'ingénieur appelle le chirurgien pour une dernière modification à distance grâce à une interface informatique permettant de communiquer à distance tout en voyant les modifications qu'il effectue en direct.

Un algorithme permet de simuler l'impact sur les tissus mous (à titre indicatif selon l'ingénieur). Après une modification de la projection des quelques millimètres le résultat de la planification nous semblait satisfaisant.

Une greffe osseuse de 7,9 mm de large sera nécessaire pour combler l'espace ainsi créé.

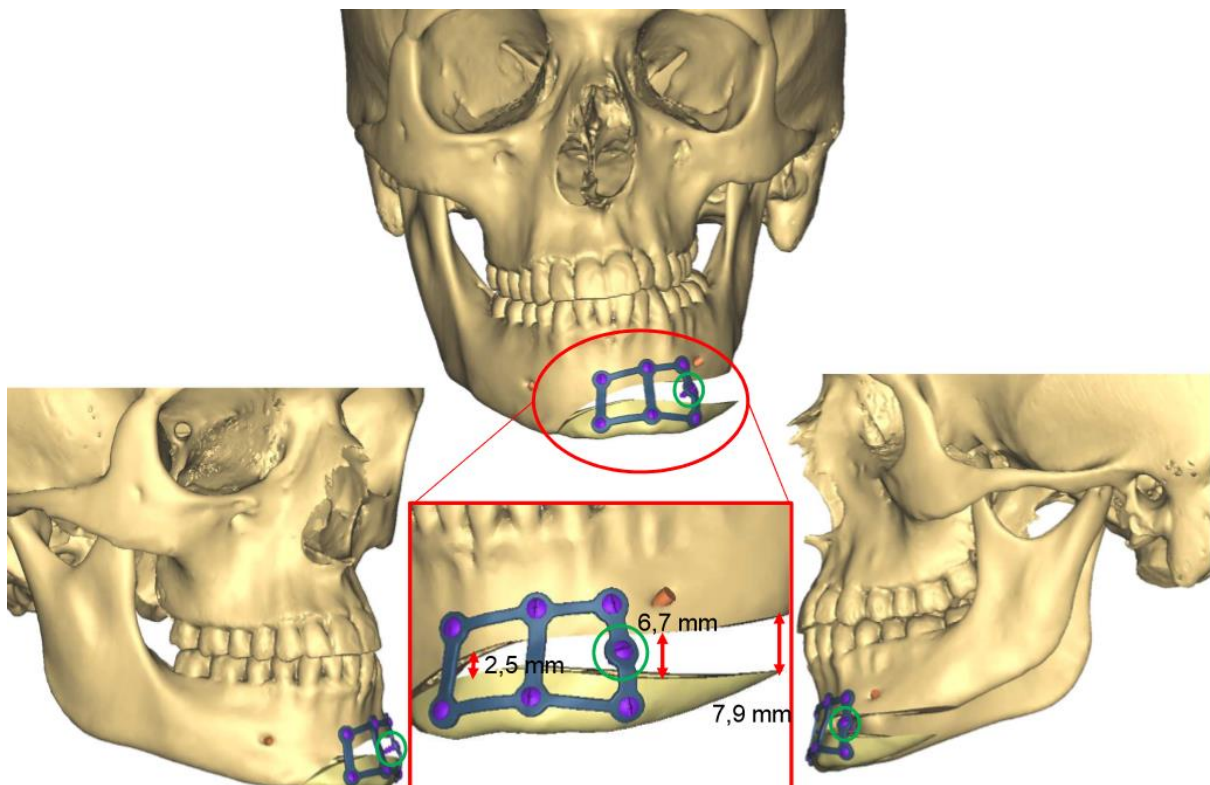


Figure 46 : Ostéotomie définitive et plaque d'ostéosynthèse finale (Pr CAPTIER).

La réalisation du guide de coupe et de la plaque préformée sont conçus par Matérialise, et sont envoyés sous sachet stérile pour l'opération.

COMPTE RENDU OPERATOIRE :

-Titre de l'intervention: *génioplastie modifiée et greffe adipocytaire pour correction d'une asymétrie faciale dans le cadre d'un syndrome de Parry – Romberg .*

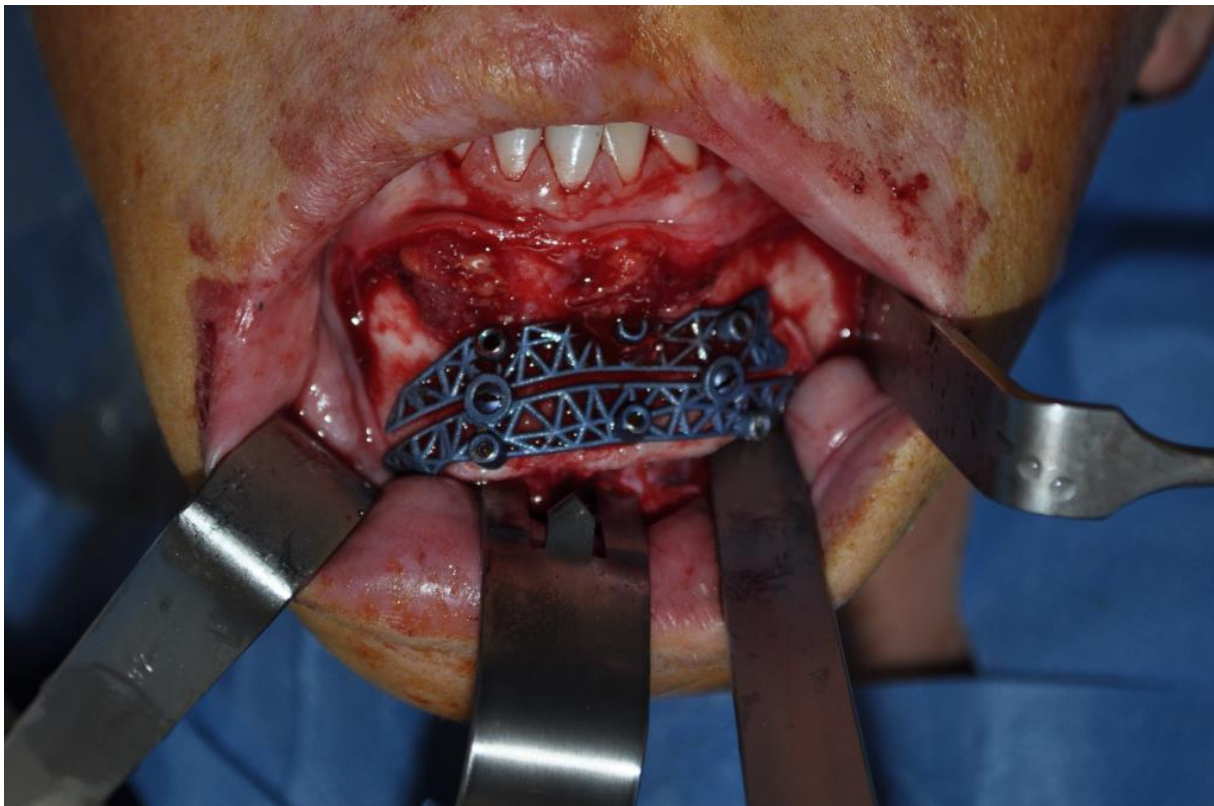
Opérateurs : Pr G.CAPTIER et Interne A. LLOBET

Antibioprophylaxie par augmentin 2g per op.

Patient sous anesthésie générale, intubation nasotrachéale, et clampage stérile selon le protocole du CLIN. Infiltration xylocaïne-adréalinée 1% au niveau vestibulaire mentonnier, para-symphysaire gauche et ramus droit.

Incision vestibulaire jusqu'au périoste et décollement sous périoste soigneux de la mandibule au niveau du menton et de la branche horizontale gauche. Visualisation des 2 nerfs mentonniers V3.

Mise en place du guide de coupe qui est visé. Puis forage des trous pour les vis maintenant les futures plaques puis ostéotomie au misonix®.



[Figure 47](#) : Guide de coupe visé(x2) avec pré-trou (x6).

Retrait des guides de coupe, complétée par l'ostéotomie au misonix®.

Mise en place des plaques d'ostéosynthèses sur mesure. Ainsi comme planifier, un gap entre les 2 portions osseuses de 8mm était présent nécessitant une greffe osseuse.

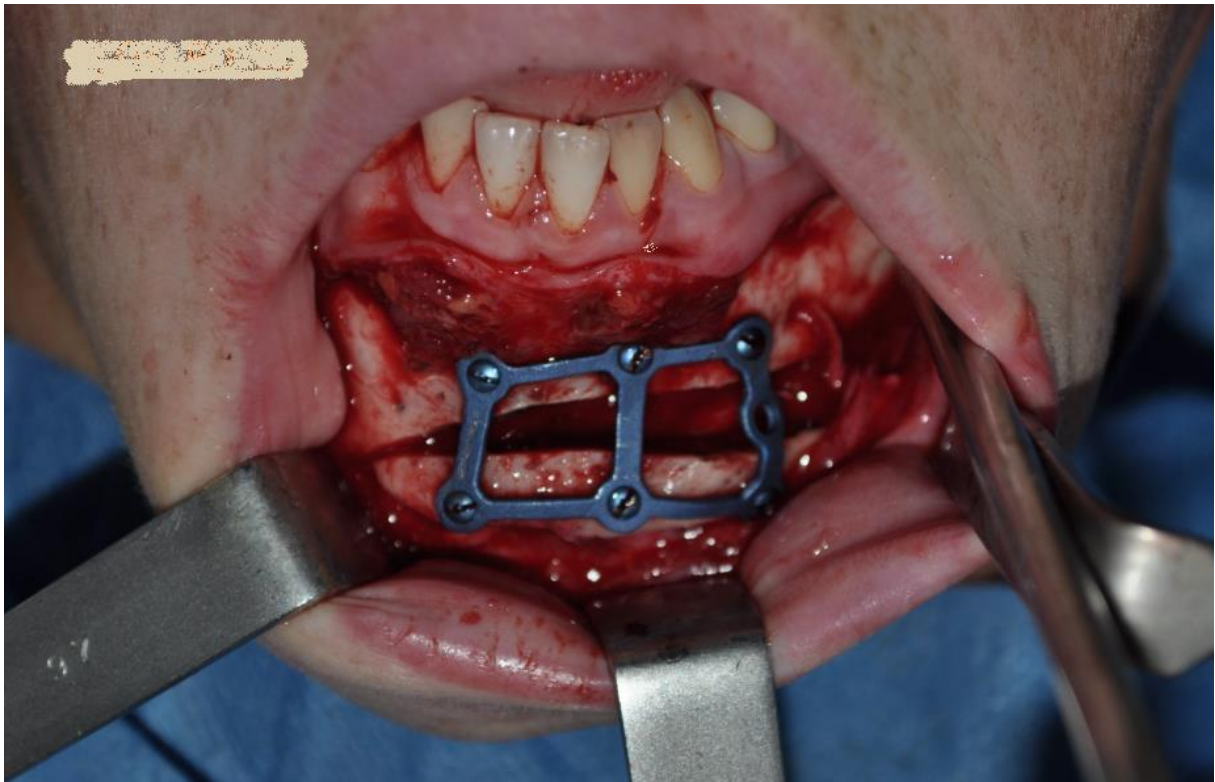


Figure 48 : Plaque d'ostéosynthèse finale (sans le greffon).

Prélèvement osseux au niveau du ramus mandibulaire controlatéral d'un greffon de 20 mm sur 8 mm, qui sera ajusté pour s'emboîter parfaitement dans le diastasis créé par l'ostéotomie, dans lequel une vis de 8 mm maintiendra le montage.

Puis dans un 2nd temps après fermeture de la voie vestibulaire et du ramus, réalisation d'une plastie labiale supérieure puis de la greffe adipocytaire selon Coleman :

-8 cc au niveau du menton, 6 cc en regard de l'ostéotomie pour corriger l'effet marche d'escalier de l'ostéotomie, 1,5 cc sur la lèvre supérieure et 1,5 cc au niveau du seuil narinaire gauche.

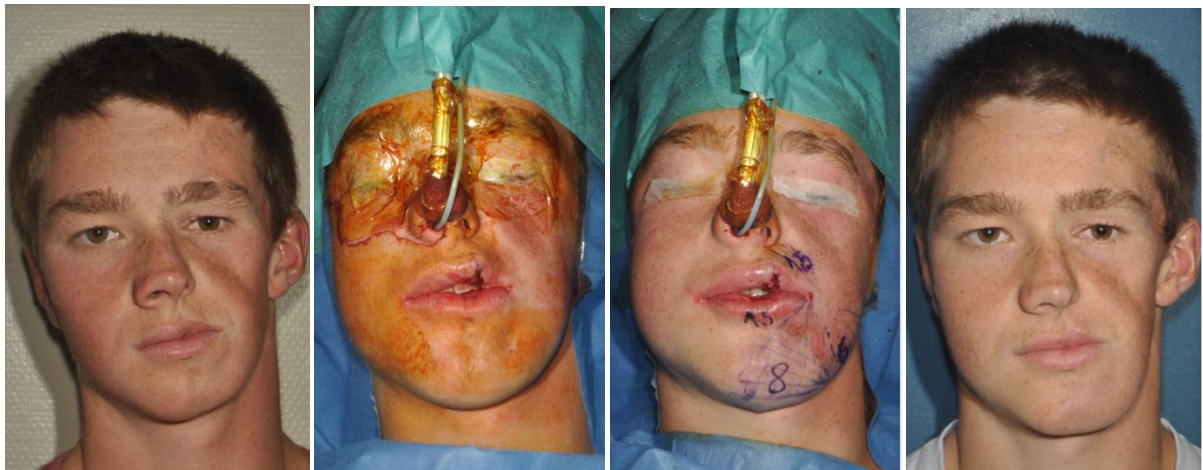

Photo 49 : Photos pré-op/ per op : après ostéotomie et avant injection/ per op après ostéotomie et après injection (sur correction)/ 1 mois post op (Pr CAPTIER).

Les suites post-opératoires sont non douloureuses, une antibiothérapie de 7 jours par augmentin est réalisée. Sortie d'hospitalisation dès J1 après un contrôle scannographique.

III.4/ TRAITEMENT CHIRURGICAL PERSONNALISE

Avant de reconstruire un visage le chirurgien doit dévisager le patient

-Tiers inférieur :

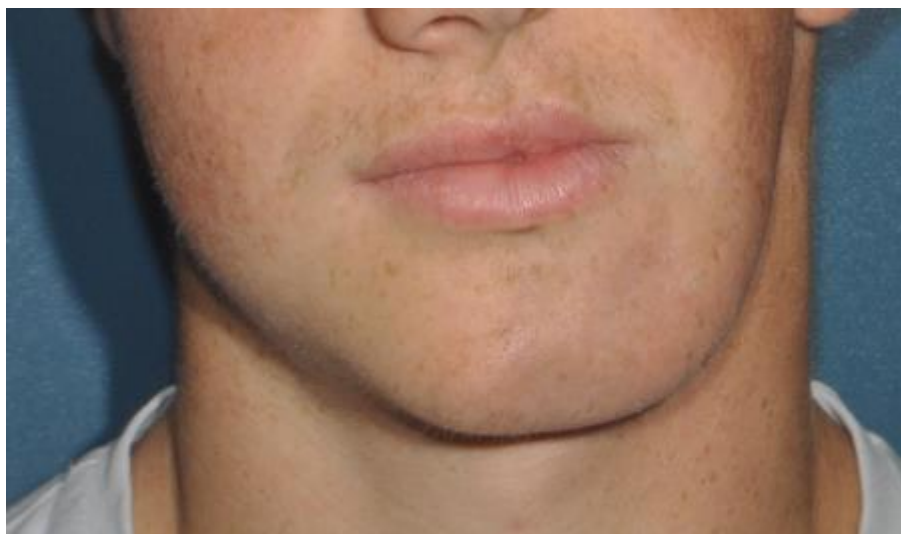

Figure 50: 1/3 inférieur du visage de Valentin en 2019

La symétrisation du menton par la g nioplastie modifi e est un succ s   ce jour. L'angle mandibulaire gauche hypotroph e est non corrig e, et entretient l'aspect asym trique du tiers inf rieur.

Il serait int ressant de proposer   Valentin une proth se titane micropore sur mesure mat rialise pour corriger cette asym trie.

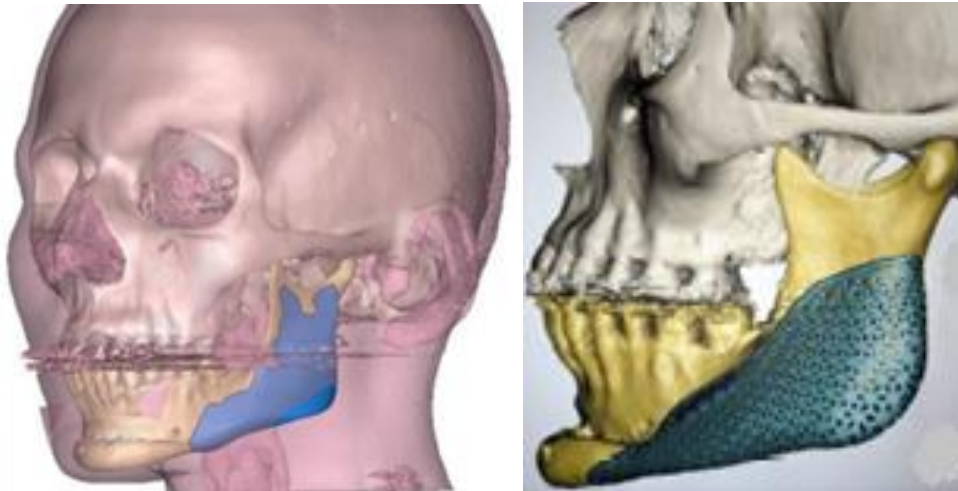


Figure 51 : Planification informatique d'une proth se en titane microporeux avec visualisation des tissus mous. Vue de la proth se angulaire gauche en planification. [52]
(Image d'un patient non atteint de SPR)

****Ce type de proth se n'a jamais encore  t  pos e sur un patient atteint de SPR.****

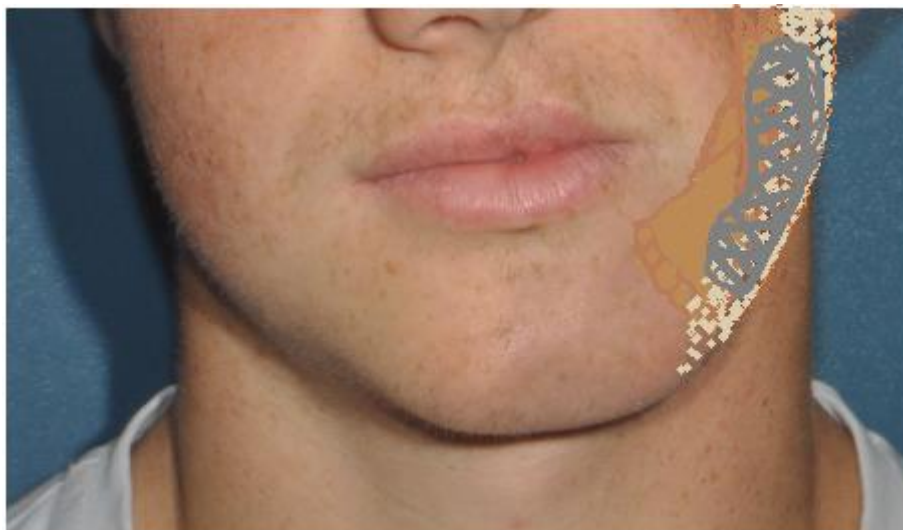
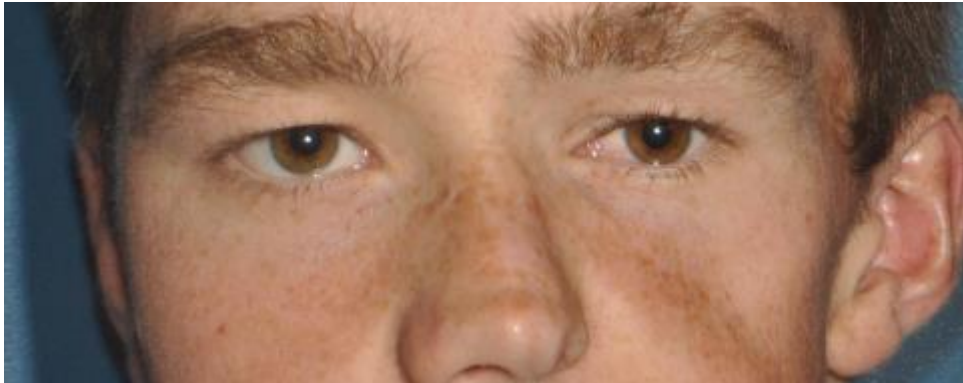
Figure 52 : Simulation personnalis e d'un r sultat sym trique possible apr s mise en place de la proth se d'angle mandibulaire gauche.

-Tiers moyen :



***Figure 53** : 1/3 moyen du visage de Valentin en 2019*

L'analyse du visage retiendra essentiellement à gauche une hypotrophie tissulaire en regard de **la pommette** et de **l'aile nasale**. **L'oreille gauche est décollée.**

Au niveau de la pommette on peut proposer à Valentin plusieurs séances de greffes adipo-cytaire.

Nous ne toucherons pas à l'aile nasale pour le moment.

Une otoplastie gauche peut être envisagée selon la motivation du patient.

A noter : en cas d'échec de greffe adipo-cytaire, **un lambeau pédiculé de galéa** peut être proposé.

Un **lambeau bi-pédiculé de galéa** pourrait également être intéressant pour couvrir en 1 seule opération le 1/3 moyen & 1/3 inférieur du visage (à la place de la prothèse d'angle).

- Tiers supérieur :

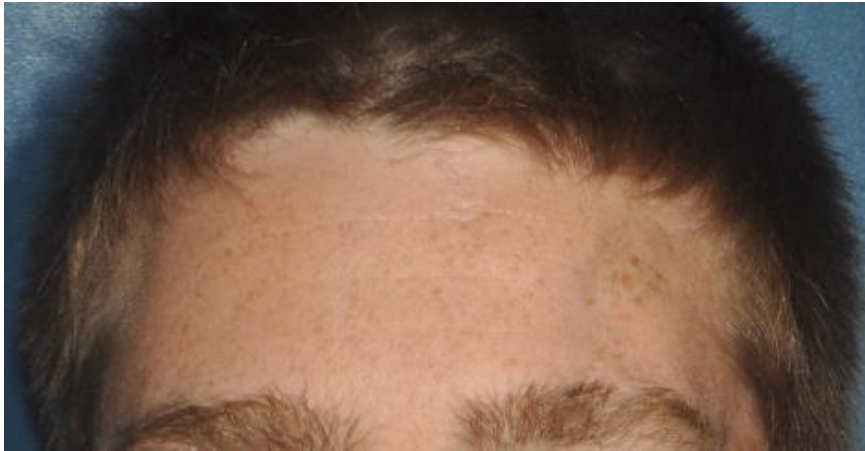

Figure 54 : 1/3 supérieur du visage de Valentin en 2019

Légère hypotrophie frontale gauche qui pourra être corrigée par simple greffe adipocytaire.

-Cette démarche d'analyse du visage associée aux différents moyens chirurgicaux de symétrisation, détaillés dans la partie 2, est essentielle à faire avant de revoir le patient.

Ainsi nous pourrons adapter un plan de traitement de façon personnalisé pour chaque patient en fonction du type de SPR, de son vécu, et de sa motivation à un traitement chirurgical.

Une discussion, un accompagnement et un délai de réflexion pour chaque étape est nécessaire, d'autant que les patients sont généralement jeunes et que l'enjeu reste esthétique.

=====

REFERENCES BIBLIOGRAPHIQUES

=====

[1] Guerrerosantos F, Orozco J. **Classification and treatment of facial tissue atrophy in Parry Romberg disease.** *Aesthetic plast surg 2007 ; 31 : 424-434.*

[2] Franziska B MD et al : **ophtalmological manifestation of Parry-Romberg Syndrome.** *Survey of ophtalmology 2016 ; 61 : 663-701.*

[3] Parry CH : **Collection from the Unpublished Medical writings of the late C.H Parry.** *London. Underwoods, 1825 : 478.*

[4] Romberg HM : **trophoneurisen. Klinische Ergebnisse.** *Berlin, Forstner, 1846 : 75-81.*

[5] Stanislzv N Tolkachjov, Nirav G patel and Megha M Tollefson : **progressive hemifacial atrophie: a review.** *Orphanet journal of rare diseases (2015) 10:39*

[6] Hasan Aydin : **Parry Romberg syndrome, physical, clinical and imaging feature.***Neurosciences October 2015.20(4):368-371 .*

·

[7] Stone J. **Parry Romberg Syndrome.** *Pract Neurol 2006 ; 185-8*

[8] Katherine A.Rodby, M.D. et al : **Elavuating autologous lipofiling for Parry-Romberg syndrome-associated defect : a systemic literature review and cas clinique.** *Cleft palate-craniofacial journal May 2016. 53 ; 339-350.*

[9] Joseph P, Hunstad, MD, David A.Shifrin, MD, and Bill G.Kortesis,MD. **Successful treatment of Parry-Romberg syndrome with autologous fat grafting, 14 years follow up and review.** *Ann of plast surg* 2011 ;67:423-425.

[10] Y.Benchamkha, S. Ettalbi, H. Droussi, N. Bahechar, E.H Boukind. **Lipostucture pour une restauration morphologique dans le syndrome de Parry romberg : A propos de 12 cas cliniques.** *Ann Chir Plast Esth* 2012 ;57:273-280.

[11] Tang XJ, Liu W, Yang B, Shi L et al : **Parry-Romberg syndrome with rare maxillo facial deformitie : a report of two cases.** *J Craniomaxillofacial surg.* 2014 ;42(6)780-3

[12] Jintian Hu,MD, Lin Yin,MD, Xiaojun Tang, MD, Lai Gui, MD, PhD, and Zhiyoung Zhang, MD. **Combined skeletal and soft tissue reconstruction for severe Parry-Romberg syndrome.** *J Craniofac Surg* 2011 ;22 : 937-941.

[13] Tarakji, B., Al-Aizari, N., Al-Shamiri, H., Azzeghaiby, S., & Darwish, S. (2015). **Oral manifestations of Parry-Romberg syndrome: A review of literature.** *Avicenna Journal of Medicine*, 5(2), 25.

[14] Chang SE et al. **Parry Romberg syndrome with ipsilatéral cerebrale atrophy of neonatal onset.** *Pediatr Dermatol.* 1999 ;16(6) :487-8

[15] El-Kehdy J, Abbas O Rubeiz N. **A review of Parry Romberg Syndrome.** *J Am Acad Dermatol.* 2012 ;64(4) : 769-84

[16] Stone J. **Parry-Romberg syndrome: a global survey of 205 patients using the Internet.** *Neurology.* 2003;61(5):674–6

[17] Claudy AL, Segault D, Rousset H, Moulin G. **Facial hemiatrophy, homolatéral cervical linear scleroderma and thyroid disease.** *Ann Dermatol Venereol* 1992 ; 11 :543-5

[18] Archambault L, Fromm NK. **Progressive facial hemiatrophy ; report of three cases.** *Arc Neurol Psychiatry* 1932 ;27 :529-84.

[19] Ruhin B, Bennaceur S, Verecke F, Louafi, Seddiki B, Ferri J. **Progressive hemifacial atrophy in the young patient : Physicopathologic hypothèses, diagnosis and thérapy.** *Rev Stomatol Chir Maxillofac* 2000 ; 101 :287-97.

[20] Johnson RH, Spalding JMK. **Disorders of the autonomic nervous systeme.** *Oxford : Blackwell* 1974.

[21] Larner, A. J., Bennison, D. P. **Some observations on the aetiology of progressive hemifacial atrophy ('Parry-Romberg syndrome'). (Letter)** *J. Neurol. Neurosurg. Psychiat.* 56: 1035-1039, 1993.

[22] Pensler JM, Murphy GF, Mulikken JB : **Clinical and ultrastructural studies of Romberg's hemifacial atrophy.** *Plast reconstr Surj* 1990 ;85 :669-674

[23] Bucher F, Fricke J, Crusiefen C, Heindl LM. **Trigeminal involvement in Parry-Romberg syndrome , an in vivo confocal microscopie study of the cornea.** *Cornea.* 2015 ;34(4)10-1.

[24] Roger BO. **Progressive facial hémiatrophie : romberg's disease, a review of 772 case.** In : Broadbent TR, Anderson B. **Transaction of the third international congress of plastique surgery.** *International congres series* 66. *Amsterdam : Excerpta Medica ; 1963. P. 681-9.*

[25] Moss ML, Crikelair GF. **Progressive facial hemiatrophy following cervical sympathectomy in the rat.** *Arch Oral Biol.* 1960;1:254–8.

[26] Zulian F, Athreya BH, Laxer R, Nelson AM, de Oliveira SK F, Punaro MG, et al. **Juvenile localized scleroderma: clinical and epidemiological features in 750 children.** *An international study. Rheumatology.* 2006;45(5):614–20.

[27] Anderson, P. J., Molony, D., Haan, E., David, D. J. **Familial Parry-Romberg disease.** *Int. J. Pediat. Otorhinolaryng.* 69: 705-708, 2005. [PubMed: [15850693](#)]

[28] Wortsman X, Wortsman J, Sazunic I, Carreno L. **Activity assessment in morphea using color Doppler ultrasound.** *J Am Acad Dermatol.* 2011;65(5):942–8.

[29] Cory RC, Clayman DA, Faillace WJ, McKee SW, Gama CH. **Clinical and radiologic findings in progressive facial hemiatrophy (Parry-Romberg syndrome).** *AJNR Am J Neuroradiol.* 1997;18(4):751–7.

[30] Orphanet : sclérodemie linéaire. https://www.orpha.net/consor/cgi-bin/OC_Exp.php?lng=FR&Expert=90289

[31] Lewkonia, R. M., Lowry, R. B. **Progressive hemifacial atrophy (Parry-Romberg syndrome) report with review of genetics and nosology.** *Am. J. Med. Genet.* 14: 385-390, 1983. [PubMed: [6601461](#)]

[32] Lakhani, P. K., David, T. J. **Progressive hemifacial atrophy with scleroderma and ipsilateral limb wasting (Parry-Romberg syndrome).** *J. Roy. Soc. Med.* 77: 138-139, 1984. [PubMed: [6737396](#)]

[33] Adebajo, A. O., Crisp, A. J., Nicholls, A., Hazleman, B. L. **Localized scleroderma and hemiatrophy in association with antibodies to double-stranded DNA.** *Postgrad. Med. J.* 68: 216-218, 1992. [PubMed: [1589383](#)]

[34] Orphanet :[https://www.orpha.net/consor/cgi-bin/Disease_Search.php?lng=FR&data_id=11131&Disease_Disease_Search_diseaseType=ORPHA&Disease_Disease_Search_diseaseGroup=79087&Maladie\(s\)/groupes%20de%20maladies=Syndrome-de-Barraquer-Simons&title=Syndrome-de-Barraquer-Simons](https://www.orpha.net/consor/cgi-bin/Disease_Search.php?lng=FR&data_id=11131&Disease_Disease_Search_diseaseType=ORPHA&Disease_Disease_Search_diseaseGroup=79087&Maladie(s)/groupes%20de%20maladies=Syndrome-de-Barraquer-Simons&title=Syndrome-de-Barraquer-Simons).

[35] Bergman JA. **Primary hemifacial hypertrophy. Review and report of a case.** *Arch Otolaryngol.* 1973;97(6):490–4.

[36] Hashkes PJ, Becker ML, Cabral DA, Laxer RM, Paller AS, Rabinovich CE, et al. **Methotrexate: new uses for an old drug.** *J Pediatr.* 2014;164(2):231–6.

[37] Coleman SR. **Facial augmentation with structural fat grafting.** *Clin Plast Surg.* 2006;33:567–577.

[38] Coleman SR. **Facial recontouring with liposstructure.** *Clin Plast Surg.* 1997;24: 347Y367.

[39] Guéganton C, Chavoïn JP, Bauthault F Moouffarege R, Costagliola M. **Traitement des lésions faciales dans le syndrome de Parry-Romberg et de Barraquer-Simon. A propos de 12 cas clinique.** *Ann Chir Plast Esth* 2000 ;45 :431-51.

[40] Valentina Pucciarelli, MBIotech, PhD, Camilla Baserga, MD,yz Marina Codari, MSBE, PhD,§ Giada A. Beltramini, MD,yz Chiarella Sforza, MD, PhD, and Aldo Bruno Gianni`, MDyz . **Three-Dimensional Stereophotogrammetric Evaluation of the Efficacy of Autologous Fat Grafting in the Treatment of Parry-Romberg Syndrome.** *J Craniofac Surg* 2018;29: 2124–2127.

[40'] <https://www.canfieldsci.com/imaging-systems/vectra-m3-3d-imaging-system/>

[42] Ginger C, Slack G, Tabit C, Allam K, et al. **Parry-Romberg reconstruction beneficial results despite poorer fat take.** *(Los Angeles) Ann Plast Surg, 2014; 73:307-310*

[43] Horl HW, Feller AM, Biemer E. **Technique for liposuction fat réimplantation and long term volume evaluation by magnetic resonance imaging.** *Ann Plast Surg 1991 Mar; 26(3) : 248-58*

[44] Taupin A¹, Labbé D, Nicolas J, Debout C, Benateau H. **Lipofilling and weight gain. Case report and review of the literature.** *Ann Chir Plast Esthet. 2010 Jun;55(3):238-42.*

[45] J. Guerreosantos, M.D. **Simulstaneous Rhytidoplastiy and lipoinjection : a comprehensive aesthetic surgical stratégy.** *Plast. Reconstr. Surg 102 : 191, 1998*

[46] V.Gomez Ortega,MD, D.Sastoque,MD. **New and successful technique for the management of Parry-Romberg syndrome's soft tissue atrophy.** *J Craniofac Surg 2015;26:507-510.*

[47] <https://www.youtube.com/watch?v=ukW8Au9NFh0>, **lambeau chinois et application clinique.** *Janvier 2018*

[48] Rafael Linard Avelar, MSc, Juliana Gonçalves Göelzer et al : **Use of autologous fat graft correction of facial asymmetry stemming from Parry-Romberg .** *Oral surg Oral Med Oral Pathol Oral Radiol Endod 2010 ; 109 :e20-e25*

[49] Avelar JH, Psillakis JM : **the use of galeal flap in craniofacial déformities.** Ann Plast surg 1981 ; 6,464.

[50] These de médecine présenté par Dr Christian Herlin. **Reconstruction orbito-palpébrale dans les syndromes de Treacher-Collins – Franceschetti.** 2012 Université de MontpellierI. UFR de médecine.

[51] These de médecine présenté par Dr Boris Laure. **Résistance du crâne après prélèvement de calvaria monocortical.** Université de François Rabelais de Tour. École Doctorale. Année Universitaire : 2009-2010

[52] Jean-Baptiste CHARRIER, Nathan MOREAU. **Corrections volumétriques du visage par implants en titane microporeux.** Orthod Fr 2016;87:295–300.

[53] Michael S.Harris, DominicVernon, Taha Z.Shipchandler **Case Reports : Reconstruction of midface defect from idiopathic destructive process using Medpor implant.** American Journal of Otolaryngology Volume 38, Issue 3, May–June 2017, Pages 351-353

[54] Grippaudo C, Deu R, Grippaudo FR, et al : **Management of craniofacial developpement in the Parry-Romberg syndrome : report of two patients.** J Cleft palate craniofac 2004 ;41 :95-105.

[55] Slack GC, Tabit CJ, Allam KA, Kawamoto HK, Bradley JP. **Parry-Romberg reconstruction: optimal timing for hard and soft tissue procedures.** J Craniofac Surg. 2012;23.

[56] Maria Lourdes H.Palmero, yosef Uziel, Ronald M.Laxer, Christopher R.Forrest, elana Pope. **En coup de sabre scleroderma and Parry-Romberg**

syndrome in adolescents: surgical option and patient-related outcomes. *The journal of rheumatology* 2015;37:2174-2179

[57] Resende LA, Dal Pai V, Alves A. **Experimental study of progressive facial hemiatrophy : effects of cervical sympatectomy in animals.** *Rev Neurol(paris)* 1991 ; 147 : 609-11

[58] Rajesh Verma, Hari Ram, Mani Gupta, and Mukund R Vidhate. **A case of extensive left-sided facial atrophy of Romberg.** *Natl J Maxillofac Surg.* 2013 Jan-Jun; 4(1): 77-80.

SERMENT

- *En présence des Maîtres de cette école, de mes chers condisciples et devant l'effigie d'Hippocrate, je promets et je jure, au nom de l'Être suprême, d'être fidèle aux lois de l'honneur et de la probité dans l'exercice de la médecine.*
- *Je donnerai mes soins gratuits à l'indigent et n'exigerai jamais un salaire au-dessus de mon travail.*
- *Admis (e) dans l'intérieur des maisons, mes yeux ne verront pas ce qui s'y passe, ma langue taira les secrets qui me seront confiés, et mon état ne servira pas à corrompre les mœurs, ni à favoriser le crime.*
- *Respectueux (se) et reconnaissant (e) envers mes Maîtres, je rendrai à leurs enfants l'instruction que j'ai reçue de leurs pères.*
- *Que les hommes m'accordent leur estime si je suis fidèle à mes promesses. Que je sois couvert (e) d'opprobre et méprisé (e) de mes confrères si j'y manque.*

Résumé Anglais :

Thesis in 3 parts dealing completely with PARRY-ROMBERG syndrome:

-The first part is a full written overview of Parry-Romberg syndrome.

It is based on research using PubMed and Google, relevant international articles, journals and case reports published in recognized scientific journals. The key words used were: "Parry-romberg syndrome", "idiopathic hemifacial atrophy", "progressive facial hemiatrophy", "saber scleroderma", "juvenile localised scleroderma", "hemi-hypertrophy".

To date, there is no consensus on the diagnosis or management of Parry-Romberg syndrome.

This cross-sectional analysis allows a global approach of the syndrome and its diagnosis and establishes an adapted management through the proposition of CONSENSUS.

-The objective of the second part is to study the different surgical techniques according to the stage of the syndrome, what they achieve, the results of these techniques and the chronology of the syndrome. The outcome of this defines a protocol of personalized surgical treatment adapted and effective for each individual patient.

-The third part presents a personal clinical report of the operation.

=====

Keywords : « Parry-romberg syndrome », « idiopathic hemifacial atrophy », « progressive facial hemi-atrophy », « scleroderma en coup de sabre », « juvenile localised scleroderma », « hemi-hypertrophy ».

=====

RESUME :

Thèse en 3 parties, traitant dans son intégralité du syndrome de PARRY-ROMBERG

-La première partie est une revue de la littérature complète et détaillée du syndrome de Parry-Romberg.

Elle est basée sur une recherche utilisant le moteur de recherche *PubMed* et *Google* incluant : les articles internationaux pertinents, les revues, les cas rapportés publiés dans des revues scientifiques reconnues. Les mots clefs utilisés étaient : « Parry-romberg syndrome », « idiopathic hemifacial atrophy », « progressive facial hemiatrophy », « scleroderma en coup de sabre », « juvenil localised scleroderma », « hemi-hypertrophy ».

A ce jour AUCUN consensus n'est établi ni sur le diagnostic ni sur la prise en charge du syndrome de Parry-Romberg.

Cette analyse transversale permet une approche globale du syndrome, de son diagnostic et d'établir une prise en charge adaptée à travers des propositions de prise en charge globale.

-La deuxième partie a pour bjectif d'étudier les différentes techniques chirurgicales existantes en fonction des quatre stades du syndrome de Parry-Romberg. Nous y étudions les indications chirurgicales, leurs réalisations, leurs résultats, leurs chronologies et ainsi nous définissons des protocoles de traitements chirurgicaux personnalisés à chaque stade et personnalisable à chaque patient.

-La troisième partie présente un cas clinique opéré avec le Pr Captier durant mon internat. Nous mettons en pratique la partie 1 et 2 à travers ce cas personnel. Nous montrons l'intérêt d'un suivi pluri-disciplinaire ainsi que d'une programmation pré-opératoire informatique pour la reconstruction par génioplastie modifiée et greffon mandibulaire.

=====

MOTS CLEFS : «syndrome de Parry-romberg », « Atrophie idiopathique hémi-faciale », « Atrophie hémi-faciale progressive», « sclerodermie en coup de sabre », «sclerodermie juvenile localisée», « hémi-hypertrophie ».

=====