



HAL
open science

L'apport de la technique restauration dentoalvéolaire per implantaire (Immediate dentoalveolar restoration) IDR dans la mise en charge immédiate en secteur antérieur maxillaire

Margaux Baraille

► **To cite this version:**

Margaux Baraille. L'apport de la technique restauration dentoalvéolaire per implantaire (Immediate dentoalveolar restoration) IDR dans la mise en charge immédiate en secteur antérieur maxillaire. Sciences du Vivant [q-bio]. 2020. dumas-02887683

HAL Id: dumas-02887683

<https://dumas.ccsd.cnrs.fr/dumas-02887683>

Submitted on 2 Jul 2020

HAL is a multi-disciplinary open access archive for the deposit and dissemination of scientific research documents, whether they are published or not. The documents may come from teaching and research institutions in France or abroad, or from public or private research centers.

L'archive ouverte pluridisciplinaire **HAL**, est destinée au dépôt et à la diffusion de documents scientifiques de niveau recherche, publiés ou non, émanant des établissements d'enseignement et de recherche français ou étrangers, des laboratoires publics ou privés.

U.F.R. D'ODONTOLOGIE

Année 2020

Thèse n°40

THESE POUR L'OBTENTION DU
DIPLOME D'ÉTAT de DOCTEUR EN CHIRURGIE DENTAIRE

Présentée et soutenue publiquement

Par BARAILLE Margaux

Née le 11 février 1993 à Saint Germain en Laye

Le 23 juin 2020

**L'apport de la technique de restauration dentoalvéolaire per
implantaire IDR (Immediate Dentoalveolar Restoration) dans la mise
en charge immédiate en secteur antérieur maxillaire.**

À propos d'un cas clinique

Sous la direction du Dr Antoine POPELUT

Membres du jury :

M. CATROS Sylvain
M. POPELUT Antoine
M. LAUVERJAT Yves
M. MARTEAU Jean-Marie

Président - Professeur des Universités
Directeur - Assistant Hospitalo-Universitaire
Rapporteur - Maître de Conférence des Universités
Examinateur - Maître de Conférence des Universités

UNIVERSITE DE BORDEAUX

MAJ
03/03/2020

Président M. TUNON DE LARA Manuel

Directeur de Collège des Sciences de la Santé M. PELLEGRIN Jean-Luc

COLLEGE DES SCIENCES DE LA SANTE UNITE DE FORMATION ET DE RECHERCHE DES SCIENCES ODONTOLOGIQUES

<i>Directrice</i>	Mme BERTRAND Caroline	58-01
<i>Directeur Adjoint à la Pédagogie</i>	Mr DELBOS Yves	56-01
<i>Directeur Adjoint – Chargé de la Recherche</i>	M. CATROS Sylvain	57-01
<i>Directeur Adjoint – Chargé des Relations Internationales</i>	M. SEDARAT Cyril	57-01

ENSEIGNANTS DE L'UFR

PROFESSEURS DES UNIVERSITES

Mme	Caroline	BERTRAND	Prothèse dentaire	58-01
Mme	Marie-José	BOILEAU	Orthopédie dento-faciale	56-01
M	Sylvain	CATROS	Chirurgie orale	57-01
M	Raphaël	DEVILLARD	Dentisterie restauratrice et endodontie	58-01
Mme	Véronique	DUPUIS	Prothèse dentaire	58-01
M.	Bruno	ELLA NGUEMA	Sciences anatomiques et physiologiques - Biomatériaux	58-01
M.	Jean-Christophe	FRICAIN	Chirurgie buccale – Pathologie et thérapeutique	57-01

MAITRES DE CONFERENCES DES UNIVERSITES

Mme	Elise	ARRIVÉ	Prévention épidémiologie – Economie de la santé – Odontologie légale	56-02
Mme	Cécile	BADET	Biologie Orale	57-01
M.	Etienne	BARDINET	Orthopédie dento-faciale	56-01
M.	Michel	BARTALA	Prothèse dentaire	58-01
M.	Cédric	BAZERT	Orthopédie dento-faciale	56-01
M.	Christophe	BOU	Prévention épidémiologie – Economie de la santé – Odontologie légale	56-02
Mme	Sylvie	BRUNET	Chirurgie buccale – Pathologie et thérapeutique	57-01
M.	Jacques	COLAT PARROS	Sciences anatomiques et physiologiques	58-01
M,	Jean-Christophe	COUTANT	Sciences anatomiques et physiologiques	58-01
M.	François	DARQUE	Orthopédie dento-faciale	56-01
M.	François	DE BRONDEAU	Orthopédie dento-faciale	56-01
M.	Yves	DELBOS	Odontologie pédiatrique	56-01
M,	Emmanuel	D'INCAU	Prothèse dentaire	58-01
Mme	Elsa	GAROT	Odontologie pédiatrique	56-01
M.	Dominique	GILLET	Dentisterie restauratrice et endodontie	58-01
Mme	Olivia	KEROUREDAN	Dentisterie restauratrice et endodontie	58-01
M.	Jean-François	LASSERRE	Prothèse dentaire	58-01
M.	Yves	LAUVERJAT	Parodontologie	57-01
Mme	Odile	LAVIOLE	Prothèse dentaire	58-01
M.	Jean-Marie	MARTEAU	Chirurgie buccale – Pathologie et thérapeutique	57-01
Mme	Javotte	NANCY	Odontologie pédiatrique	56-01
M.	Adrien	NAVEAU	Prothèse dentaire	58-01

M.	Jean-François	PELI	Dentisterie restauratrice et endodontie	58-01
M.	Philippe	POISSON	Prévention épidémiologie – Economie de la santé – Odontologie légale	56-02
M.	Patrick	ROUAS	Odontologie pédiatrique	56-01
M.	Johan	SAMOT	Biologie Orale	57-01
Mme	Maud	SAMPEUR	Orthopédie dento-faciale	56-01
M.	Cyril	SEDARAT	Parodontologie	57-01
Mme	Noélie	THEBAUD	Biologie Orale	57-01
M.	Eric	VACHEY	Dentisterie restauratrice et endodontie	58-01

AUTRES ENSEIGNANTS

Mme	Audrey	AUSSEL	Sciences anatomiques et physiologiques	58-01
M.	Cédric	FALLA	Prévention épidémiologie – Economie de la santé – Odontologie légale	56-02
M.	François	ROUZÉ L'ALZIT	Prothèse dentaire	58-01

ASSISTANTS

M.	Bastien	BERCAULT	Chirurgie Orale	57-01
Mme	Mathilde	BOUDEAU	Odontologie conservatrice – Endodontie	58-01
Mme	Camille	BOULÉ-MONTPEZAT	Odontologie pédiatrique	56-01
Mlle	Anaïs	CAVARE	Orthopédie dento-faciale	56-01
M	Hubert	CHAUVEAU	Odontologie conservatrice – Endodontie	58-01
Mme	Virginie	CHUY	Prévention épidémiologie – Economie de la santé – Odontologie légale	56-02
M	Pierre-Hadrien	DECAUP	Prothèse dentaire	58-01
Mme	Severine	DESCAZEUX	Odontologie conservatrice – Endodontie	58-01
Mme	Julia	ESTIVALS	Odontologie pédiatrique	56-01
Mme	Mathilde	FENELON	Chirurgie Orale	57-01
Mme	Agathe	GREMARE	Biologie orale	57-01
Mme	Mathilde	JACQUEMONT	Parodontologie	57-01
Mme	Clémence	JAECK	Prothèse dentaire	58-01
Mme	Claudine	KHOURY	Prévention épidémiologie – Economie de la santé – Odontologie légale	56-02
Mme	Camille	LACAULE	Orthopédie dento-faciale	56-01
M.	Antoine	LAFITTE	Orthopédie dento-faciale	56-01
M	Adrien	LASTRADE	Prothèse dentaire	58-01
Mme	Aude	MENARD	Prothèse dentaire	58-01
M	Florian	PILEU	Prothèse dentaire	58-01
M	Antoine	POPELUT	Parodontologie	57-01
M.	Thibaut	ROULLAND	Prothèse dentaire	58-01
Mme	Rawen	SMIRANI	Parodontologie	57-01
M.	Clément	VACHEY	Odontologie conservatrice – Endodontie	58-01
M	Paul	VITIELLO	Prothèse dentaire	58-01
Mme	Sophia	ZIANE	Odontologie conservatrice – Endodontie	58-01

REMERCIEMENTS

A notre Président de thèse

Monsieur le Professeur Sylvain CATROS
Professeur des Universités - Praticien Hospitalier
Sous-section Chirurgie Orale - 57-01

Nous vous remercions de l'honneur que vous nous faites en acceptant de présider le jury de cette thèse. Veuillez trouver ici un témoignage de notre reconnaissance et de notre respect pour nos qualités scientifiques.

A notre Directeur de thèse

Monsieur le Docteur Antoine POPELUT
Assistant Hospitalo-Universitaire
Sous-section Parodontologie – 57-01

Nous vous remercions d'avoir accepté de diriger cette thèse d'exercice. Merci de nous avoir accompagnée lors de sa rédaction, de votre confiance et de votre disponibilité tout au long de ce travail.

Vous nous avez transmis la passion de votre spécialité et nous vous remercions pour vos qualités pédagogiques.

Nous vous prions de trouver dans ce travail le témoignage de nos sincères remerciements et de nos respectueuses considérations.

A notre Rapporteur de thèse

Monsieur le Docteur Yves LAUVERJAT
Maître de Conférence des Université – Praticien Hospitalier
Sous-section Parodontologie – 57-01

Nous vous remercions d'avoir accepté de participer à ce jury de thèse et de corriger ce travail. Nous vous remercions pour votre aide et votre disponibilité.

Veuillez trouver ici l'expression de ma reconnaissance.

A notre Assesseur

Monsieur le Docteur Jean-Marie MARTEAU

Maître de Conférences des Universités – Praticien Hospitalier

Sous-section Chirurgie Buccale - Pathologie et Thérapeutique 57-01

*Nous vous remercions d'avoir accepté de faire partie de ce jury de thèse.
Veuillez trouver par ce travail le témoignage de notre sincère reconnaissance pour votre
investissement dans les cours et à la faculté, pour votre disponibilité et pour votre
bienveillance à l'hôpital dont vous avez fait preuve tout au long de notre scolarité.*

A mes parents,

De simples lignes ne suffisent pas pour signifier toute la reconnaissance et l'amour que j'ai pour vous. C'est grâce à vous que j'en suis là aujourd'hui. Je vous aime.

A ma sœur Louise,

Merci d'être là et de me supporter quoi qu'il arrive malgré les 1000 kilomètres qui nous séparent. J'espère que tu es aussi fière de moi que je le suis de toi. I love you.

A ma grand-mère,

J'espère que tu es soulagée de me voir enfin passer cette thèse.

A mes zouz, Juliette, Alice, Sophie, Julia, Fanny, Camille, Aude, Ana, Emeline, Clothilde,

Merci pour ces nombreuses soirées, ces WEI, ces rallyes, ces voyages, ces fous rires et j'en passe. Merci d'être toutes là pour moi. En espérant que la distance ne nous empêchera pas de nous retrouver pour les grands moments.

A Sarah, Julie, Romain, Florian, Quentin, Adrien, Thibault, Teva, Margaux, Lucas,

Merci pour ces moments ensemble. Merci pour cette année post T1 inoubliable entre de belles randonnées et des voyages culturels... À bientôt le Papagayo part III je l'espère.

A mes binômes de choc Mathilde et Julia,

Merci d'avoir égayé ces années d'hôpital, mon apprentissage n'aurait pas été pareil sans votre bonne humeur et votre soutien.

A Yannis,

Merci d'avoir réalisé ce cas et de m'avoir aidé pour la rédaction de cette thèse.

A Wallid,

Merci de m'avoir permis de faire mon stage de 6^{ème} année dans ton cabinet, merci pour tout l'enseignement que tu m'as apporté.

Table des matières

LISTE DES ABREVIATIONS	10
INTRODUCTION	11
RAPPELS.....	12
<i>Modifications dimensionnelles de l'alvéole</i>	<i>12</i>
<i>Biologie de la cicatrisation implantaire</i>	<i>14</i>
<i>Les temps de l'implantation</i>	<i>16</i>
1. LA TECHNIQUE IDR	20
2. ÉTUDE PRE-IMPLANTAIRE	21
2.1 LE DEFAUT ALVEOLAIRE	21
2.2 PARAMETRES GINGIVAUX	26
2.2.1 <i>Le phénotype parodontal.....</i>	<i>26</i>
2.3 PRESENTATION CAS.....	28
3. PROTOCOLE - CAS CLINIQUE	31
OBJECTIFS DU TRAITEMENT	31
PLAN DE TRAITEMENT	31
3.1 AVULSION ATRAUMATIQUE.....	32
3.1.1 <i>Évaluation de la difficulté opératoire</i>	<i>33</i>
3.1.2 <i>Temps chirurgicaux.....</i>	<i>33</i>
3.2 TEMPS IMPLANTAIRE	36
3.2.1 <i>Positionnement tridimensionnel de l'implant.....</i>	<i>36</i>
3.2.2 <i>Guide chirurgical.....</i>	<i>36</i>
3.2.3 <i>Stabilité primaire</i>	<i>38</i>
3.2.4 <i>Sélection de l'implant</i>	<i>40</i>
3.2.5 <i>IDR et la technique d'ostéodensification</i>	<i>41</i>
3.3 TEMPS MUQUEUX.....	43
3.3.1 <i>La greffe de conjonctif.....</i>	<i>43</i>
3.3.2 <i>Technique chirurgicale.....</i>	<i>44</i>
3.4 TEMPS OSSEUX	45
3.4.1 <i>Technique chirurgicale.....</i>	<i>45</i>
3.4.2 <i>Avantages et inconvénients.....</i>	<i>49</i>
3.5 TEMPS PROTHETIQUE	52
3.5.1 <i>Pilier de cicatrisation personnalisé</i>	<i>52</i>

4. RESULTATS	55
4.1 CONTROLE A 3 MOIS	55
4.2 CONTROLE A 7 MOIS	57
5. DISCUSSION.....	60
5.1 L'ECHEC IMPLANTAIRE	60
5.2 RESORPTION OSSEUSE	61
5.3 ÉCHECS DE LA TECHNIQUE DE L'IDR	62
5.4 COMPARAISON DES TECHNIQUES CHIRURGICALES.....	64
CONCLUSION	66
BIBLIOGRAPHIE	68
LISTE DES TABLEAUX	73
LISTE DES FIGURES.....	73

Liste des abréviations

ATM Articulation Temporo-Mandibulaire

BMP: Bone morphogenetic protein

CBCT: Cone Beam Computed Tomography

COPI : Chirurgie Orale, Parodontologie, Implantologie

IDR : Immediate Dentoalveolar Restoration

JEC : Jonction Email Cément

MM : Millimètre

PES : Pink Esthetic Score

ROG : Régénération Osseuse Guidée

SST: Socket Shield Technique

TGF: Transforming Growth Factor

WES: White Esthetic Score

Introduction

Depuis sa création par le Professeur Brånemark dans les années 1980, l'implantologie est en constante évolution. De nombreuses avancées sont apparues dans ce domaine aussi bien concernant les biomatériaux que les techniques opératoires.

De nos jours, les attentes des patients orientent les praticiens vers la mise en place de protocoles qui répondent à des impératifs de plus en plus exigeants comme la réduction du temps de traitement, la diminution du coût, de l'inconfort ainsi qu'un résultat esthétique satisfaisant rapidement. (1)

Le protocole d'extraction implantation immédiate avec mise en esthétique en secteur antérieur maxillaire permet de remplacer une dent en zone esthétique en une séance : la dent condamnée est extraite et remplacée par un implant ainsi qu'une restauration prothétique provisoire.

Parfois, la situation clinique s'avère plus compliquée et est associée à des défauts osseux et gingivaux importants. Se mettent alors en place des protocoles complexes, longs et coûteux avec de possibles complications.

En 2008, le brésilien Dr José Carlos Martins da Rosa développe la technique de l'IDR (Immediate Dento-alveolar Restoration ou Restauration Dento-alvéolaire Immédiate) comme alternative à ces protocoles chirurgicaux. Il propose la réhabilitation d'un site opératoire associé à des défauts importants en un seul temps : la pose de l'implant est concomitante avec la réalisation des différentes greffes et la confection de la couronne provisoire.

Ce travail a pour objectif d'étudier la technique de l'IDR au travers d'un cas clinique dans le cadre d'un protocole d'extraction implantation et mise en charge immédiate pour une réhabilitation unitaire en secteur antérieur.

Rappels

Modifications dimensionnelles de l'alvéole

Il est important de comprendre et connaître les changements que subit l'alvéole suite à une avulsion afin de mettre en place des techniques de préservation ou d'augmentation si le volume tissulaire est trop faible ou risque de l'être, suite aux phénomènes de cicatrisation.

L'avulsion dentaire entraîne une résorption systématique de l'os alvéolaire. En effet, cet os est une structure dépendante de la présence de dents. La résorption se produit dans le sens horizontal et vertical. Les modifications sont importantes dans les 3 mois suivant l'extraction puis se prolongent jusqu'à 1 an. (2)

En 2012, une revue systématique de la littérature a été réalisée pour étudier les changements dimensionnels de l'os alvéolaire.

À 6 mois la résorption :

- Dans le sens vertical est de :
 - $1,24 \pm 0,11$ mm au niveau vestibulaire,
 - $0,84 \pm 0,62$ mm au niveau mésial,
 - $0,80 \pm 0,71$ mm au niveau distal,
 - Le pourcentage de résorption verticale est de 11 à 22 %.

La différence entre le sens vestibulo-lingual et mésio-distal peut être expliquée par la présence des dents adjacentes. La résorption osseuse de la corticale est plus importante en vestibulaire qu'en lingual de par sa finesse, sa nature histologique et la perte partielle de sa vascularisation périostée.

- Dans le sens horizontal est :
 - En moyenne de 3,79 mm à 6 mois. Cette résorption est plus importante au niveau coronaire qu'au niveau apical,
 - De 32% à 3 mois et de 29 à 63 % à 1 an.

Cette étude a aussi montré une modification des tissus mous. En effet, il y a un gain d'épaisseur des tissus mous de 0,4 à 0,5 mm à 6 mois au niveau lingual et un gain de 2,1mm en vestibulaire. Dans la même étude, l'auteur décrit une diminution de l'épaisseur de ceux-ci lors d'une cicatrisation avec un matériau de comblement et une membrane résorbable. L'auteur explique que la différence entre la cicatrisation naturelle et la cicatrisation avec une technique d'augmentation est due au fait que la vascularisation des tissus mous provient du tissu osseux sous-jacent et que l'interposition d'un matériau de comblement viendrait donc perturber la revascularisation du tissu mou lors de la cicatrisation. (3)

Modifications dimensionnelles de l'alvéole et techniques de préservation alvéolaire

Plusieurs auteurs ont comparé les variations du volume osseux pour une alvéole dont la cicatrisation se fait naturellement à celle accompagnée d'une technique de préservation alvéolaire.

En 2008, Fickl et al trouvent dans un modèle animal des différences significatives entre la cicatrisation naturelle et le comblement avec un matériau composite, le BioOss Collagen®. L'auteur conclut, que le BioOss Collagen® peut être utilisé pour limiter la résorption alvéolaire post-extractionnelle, mais qu'il ne peut pas l'éviter. (4)

En 2015, Araùjo et al effectuent une étude sur des humains en comparant la perte de volume osseux pour des alvéoles comblées avec du Bio-Oss® à d'autres cicatrisant seule. Les résultats à 4 mois confirment d'une part que la résorption osseuse est plus importante en vestibulaire qu'en palatin et mais aussi que la mise en place d'un biomatériau diminue certes cette résorption mais ne l'empêche pas. (5)

Jusqu'aux années 90, le concept de la fibrointégration ou de la formation d'un « ligament péri implantaire » était la référence. Ce concept avançait que la formation de ce ligament, similaire au ligament dentaire, avait un pouvoir ostéogénique. Or, l'orientation des fibres à la surface de l'implant était parallèle et non perpendiculaire comme celles du desmodonte et donc dépourvues cet aspect de la cicatrisation. Le concept de la fibrointégration a progressivement disparu pour être remplacé par celui de l'ostéointégration.

En 1969, Bränemark définit l'ostéointégration comme « la connexion structurelle et fonctionnelle directe entre un os vivant et remanié, et la surface d'un implant supportant une charge »(6). L'ostéointégration se traduit par la stabilité en l'ankylose de l'implant dans l'os. Radiologiquement, la surface de l'implant est en contact direct avec l'os. D'un point de vue histologique, l'ostéointégration se définit par l'absence de tissus fibreux à l'interface implant-os. Afin d'obtenir et de conserver l'ostéointégration les protocoles chirurgicaux doivent être rigoureux et respecter la physiologie osseuse (cicatrisation, remaniement tissulaire) et le matériau implantaire se doit être biocompatible. (7)

Araújo et al établit une chronologie de la cicatrisation sur un modèle canin, les temps de cicatrisation sont semblables à la cicatrisation classique, à savoir : formation du caillot, transformation du caillot en tissu de granulation et remaniement du tissu de granulation en tissus osseux :

- J0 : La corticale vestibulaire est nettement plus fine que la linguale. La partie apicale de l'implant est en contact avec de l'os cortical dans la partie moyenne et apicale de l'alvéole tandis qu'ailleurs, un caillot se forme dans l'espace entre l'implant et le tissu osseux. La distance entre l'os crestal et l'implant est similaire en lingual et en vestibulaire : entre 0.4 et 0.2 mm.
- 4 semaines : La muqueuse péri-implantaire est constituée d'épithélium buccal. Le tissu conjonctif interposé entre l'épithélium et le tissu osseux contient des cellules mésenchymateuses, des fibres de collagène et des structures vasculaires. Le caillot

présent à J0 est remplacé par de l'os immature, des fibres parallèles et de l'os lamellaire. Dans la partie la plus apicale, l'espace entre l'implant et l'alvéole est occupé par de l'os spongieux et lamellaire. De plus, de nombreux ostéoclastes sont retrouvés sur les faces externes de l'alvéole.

- 12 semaines : la portion de tissu conjonctif est plus importante en vestibulaire qu'en lingual. Le bord osseux est plus apical en vestibulaire qu'en lingual. Les zones d'interface os-implant contiennent de l'os spongieux, et lamellaire.

Araujo résume qu'à :

- J0 : l'espace entre l'implant et les murs de l'alvéole est rempli par un caillot.
- À 4 semaine ce caillot est remplacé par un os nouvellement formé en contact direct avec l'implant. De plus, l'os vestibulaire et lingual subissent une résorption importante, l'os spongieux dans la portion marginale est résorbé et la hauteur du mur vestibulaire est nettement diminuée.
- À 12 semaines, la cicatrisation continue et le mur vestibulaire diminue encore en hauteur.

L'auteur conclut que l'ostéointégration obtenue dans les phases précoces est en partie perdue quand le mur vestibulaire subit cette résorption. (8)

Modifications dimensionnelles suite à la mise en place immédiate de l'implant

Botticelli et Al ont réalisé une étude sur la modification des tissus durs lors d'un protocole de mise en place immédiate d'un implant sur 21 cas. Les mesures à 4 mois ont permis de mettre en évidence :

- Une résorption alvéolaire horizontale moyenne de $1,9 \pm 0,9$ mm en vestibulaire et de $0,9 \pm 0,6$ mm en lingual/palatin.
- Une résorption verticale moyenne autour de l'implant de $0,3 \pm 0,6$ mm en vestibulaire, $0,6 \pm 1,0$ mm en lingual/palatin, $0,2 \pm 0,7$ mm en mésial et $0,5 \pm 0,9$ mm en distal.

Par ailleurs, les auteurs concluent que, grâce à l'apposition de nouvel os dans la face interne du défaut osseux, l'espace entre l'implant et la crête marginale sera comblé par la formation d'un nouvel os même si ce défaut excède 3 mm. (9)

En 2019, une revue de la littérature rédigée par Araujo et al regroupant plusieurs études menées en Amérique Latine analyse les changements dimensionnels suite à la mise en place immédiate d'un implant. Certains auteurs avaient émis comme hypothèse que la mise en place d'un implant suite à l'extraction pouvait diminuer ou empêcher la résorption de l'os alvéolaire. Cependant, la revue conclut que cette hypothèse est fautive et que la mise en place d'un implant provoque une diminution de la dimension verticale et horizontale des tissus durs. Les études montrent que la résorption est plus importante en vestibulaire qu'en lingual/palatin. De plus, elles ont démontré que plus le bord osseux est fin de base et le positionnement de l'implant près de ce bord, plus la perte osseuse est importante. L'étude conclut que la greffe de tissus durs et mous au moment de la mise en place de l'implant pourrait en partie réduire la perte osseuse.(10)

Les temps de l'implantation

En 1969, Brånemark décrit un protocole chirurgical en deux temps : une phase de cicatrisation muqueuse puis une phase de cicatrisation osseuse. Depuis, différents protocoles chirurgicaux ont été proposés en fonction de la situation clinique rencontrée. (11)

En 2008, Chen et Buser proposent la classification suivante (12) :

Classification	Définition	Situation clinique
Type I	Extraction-implantation immédiate	Alvéole post extractionnelle, sans cicatrisation des tissus durs et mous
Type II	Pose précoce avec cicatrisation tissus mous (4-8 semaines post extraction).	Site avec cicatrisation des tissus mous, cicatrisation osseuse non significative.
Type III	Pose précoce avec cicatrisation osseuse partielle (12-16 semaines post extraction).	Site avec cicatrisation des tissus mous et cicatrisation osseuse significative.
Type IV	Pose différée (6 mois post extraction).	Alvéole complètement cicatrisée.

Tableau 1 : Classification temps implantaire de Chen et Buser (12)

En 2010, une revue de la littérature rédigée par Esposito propose une classification simplifiée de 3 temps (13) :

Classification	Situation clinique
Implantation immédiate	L'extraction et la pose de l'implant sont réalisées en un temps.
Implantation précoce	La pose de l'implant est réalisée jusqu'à 8 semaines suivant l'extraction.
Implantation différée	La pose de l'implant est réalisée minimum 2 mois après l'extraction.

Tableau 2: Classification temps implantaire d'Esposito (13)

L'implantation immédiate

Autrefois utilisée pour la mise en place de prothèse complète, des études prouvent en 1998 que l'extraction implantation immédiate pour remplacer une seule dent présente un taux de succès de 95%. Dès lors, cette technique est de plus en plus utilisée grâce à ses nombreux avantages biologiques et esthétiques. (14)

Il existe de nombreux avantages biologiques à l'utilisation de cette technique : la prévention de la perte osseuse horizontale et la libération de facteurs de croissance sur le site opératoire suite à l'extraction, ce qui accélère le processus de reformation osseuse. L'os nouvellement formé autour de l'implant est plus compact, mature et organisé que celui trouvé dans des implants posés plus tardivement.(15)

Une fois l'implant posé, trois phases de cicatrisation osseuse vont se mettre en place avec la création de deux types de contacts. Le contact primaire qui se fait au contact de l'os déjà existant lors des premières phases de cicatrisation et le contact secondaire au contact de l'os nouvellement formé. (14)

- Phase de cicatrisation : 1-4^{ème} semaine
- Phase de remodelage osseux : 4-6^{ème} semaine. L'os est remodelé selon la direction et la fréquence de la force appliquée. L'os se forme plus rapidement que les techniques nécessitant deux interventions.
- Phase de stabilité osseuse : 12-18^{ème} mois.

Les forces mécaniques appliquées lors de la mise en charge immédiate augmentent le flux sanguin dans l'os accélérant le remodelage et la formation de l'os au contact de l'implant.

Lors de l'implantation immédiate, si une greffe osseuse n'est pas effectuée, les tissus durs et les tissus mous entrent en compétition. Le défaut est envahi par du tissu conjonctif, les tissus mous entrent en contact avec la surface de l'implant créant une surface réduite pour l'ostéointégration. Cette interface avec l'implant peut engendrer des inflammations gingivales

chroniques ou encore des récessions. De plus, Morton et coll. 2004 rapportent une augmentation du risque de récession lors d'une position trop vestibulé de l'implant lors de l'implantation immédiate.(14)(16)(17)

Synthèse

Les études récentes ont montré que le taux de succès est comparable pour les différents types d'implantation. En effet, les pertes osseuses sont comparables entre les différentes techniques. L'avantage d'utiliser la technique de l'implantation immédiate est la possibilité de positionner une couronne transitoire le jour de la chirurgie afin de maintenir le niveau gingival. (18)

De plus les résultats esthétiques sont plus satisfaisants pour les techniques immédiates et précoces.

Au-delà des avantages esthétiques apportés par l'implantation immédiate, la suppression d'une deuxième phase chirurgicale apporte plus de confort au patient et diminue le temps de traitement. (19)(20)(21)(22)

1. La technique IDR

Immediate Dentoalveolar Restoration (IDR) ou la restauration dento-alvéolaire immédiate est une technique qui permet la pose d'un implant et sa mise en esthétique immédiate sur des sites à défaut osseux et gingivaux importants. Cette technique a été développée par le Dr. Martins da Rosa pour répondre à plusieurs problématiques en une seule étape tout en permettant d'augmenter la prédictibilité des résultats.

Les indications sont variables : fractures/fêlures radiculaires, résorptions, lésions péri-apicales, lésions endo-parodontales associées ou non à des récessions gingivales. Pour simplifier la prise de décision thérapeutique et la planification implantaire, le Dr Martins da Rosa propose une nouvelle classification pour le défaut alvéolaire diagnostiqué : à chaque défaut alvéolaire correspond une thérapeutique.

La technique privilégie la tubérosité comme site donneur. Le choix du prélèvement est effectué en fonction du site receveur : soit le greffon est « double » (cortico-spongieux) soit « triple » (cortico-spongieux et conjonctif). De plus, la tubérosité de par sa composition possède d'excellentes capacités nutritionnelles et d'apports en facteurs de croissances qui seront libérés au site receveur et favoriseront l'intégration de la greffe. (23)

Des implants coniques ou cylindro-coniques sont utilisés pour leur stabilité primaire et leur capacité à distribuer les forces appliquées au site implanté.

Afin d'obtenir une stabilité satisfaisante pour le greffon, une couronne provisoire est confectionnée dans la même séance en s'assurant que son anatomie et son profil d'émergence s'intègre parfaitement à son milieu biologique.

Les limites de la technique concernent le site donneur : la quantité de tissu disponible à greffer limite le nombre de dents pouvant être remplacées ou une ouverture buccale de faible amplitude qui ne permet pas d'accéder au site. (24)(25)(26)

2. Étude pré-implantaire

2.1 Le défaut alvéolaire

L'examen clinique et radiologique permettront au praticien d'évaluer la situation clinique post-extractionnelle de l'alvéole. Selon le défaut alvéolaire diagnostiqué, le praticien devra anticiper les différents protocoles de préservation alvéolaire ou prévoir des greffes lors de la phase chirurgicale.

2.1.1 Classifications du défaut alvéolaire

2.1.1.1 Selon Elian et al (2007)

Elian et al proposent en 2007 une classification divisée en 3 types d'alvéoles se basant sur la perte verticale et horizontale des tissus de soutien de la dent :

- Alvéole de type I : les tissus mous et la corticale osseuse vestibulaire sont maintenus dans leur intégralité,
- Alvéole de type II : les tissus mous sont maintenus dans leur intégralité, associée à une déhiscence partielle ou complète de la corticale osseuse vestibulaire,
- Alvéole de type III : il existe une déhiscence complète de la corticale osseuse vestibulaire, associée à une perte des tissus mous.(27)

2.1.1.2 Selon Chu et al (2015)

En 2015, Chu et al proposent une subdivision de l'alvéole de type II, pour anticiper la difficulté opératoire et planifier le type de greffe osseuse lors d'une extraction implantation immédiate).

- Type IIA : absence du 1/3 coronaire de la corticale osseuse vestibulaire, qui se trouve à 5-6mm de la gencive marginale,

- Type IIB : absence des 1/3 coronaire et moyen de la corticale osseuse vestibulaire, qui se trouve à 7-8mm de la gencive marginale,

-Type IIC : absence des 1/3 coronaire moyen et apical de la corticale osseuse vestibulaire, qui se trouve à plus de 10mm de la gencive marginale. (5)

2.1.1.3 Selon Martins Da Rosa (2014)

Le Dr Martins Da Rosa décrit une autre classification selon laquelle, à chaque défaut alvéolaire correspond une thérapeutique. Ici, la gravité de la perte osseuse dépend de deux facteurs : de sa proportion par rapport à la racine de la dent à extraire et de sa localisation (vestibulaire, proximale ou palatine). (24)

Défaut R1

- Description

La perte osseuse vestibulaire limitée au tiers cervical de la racine,
La position de la gencive marginale reste inchangée.

- Traitement indiqué

Le prélèvement osseux autogène n'est pas indiqué en cas d'un défaut étroit,
Un comblement par un substitut osseux est recommandé.

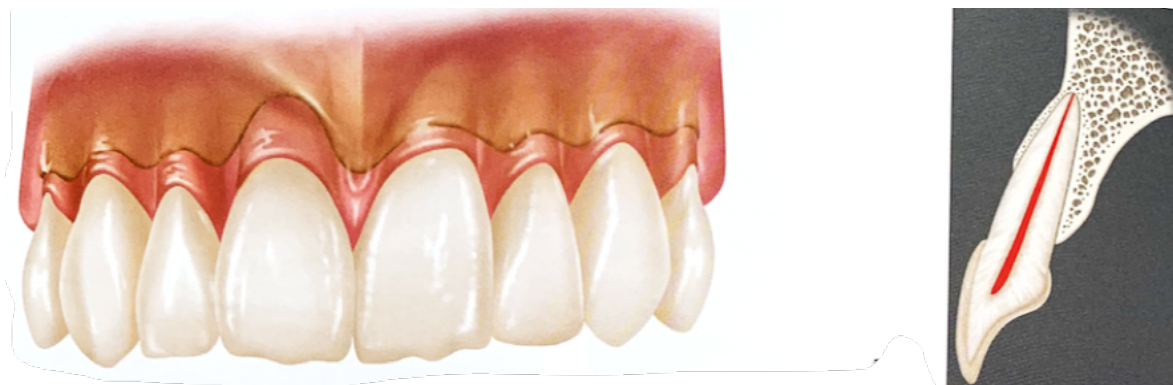

Figure 1 : Défaut R1 selon Dr.Martins da Rosa (24)

Défaut R2

- Description

La perte osseuse vestibulaire atteint le tiers moyen de la racine,
La position de la gencive marginale reste inchangée.

- Traitement indiqué

Grefe osseuse selon la technique de l'IDR associée avec un substitut osseux.

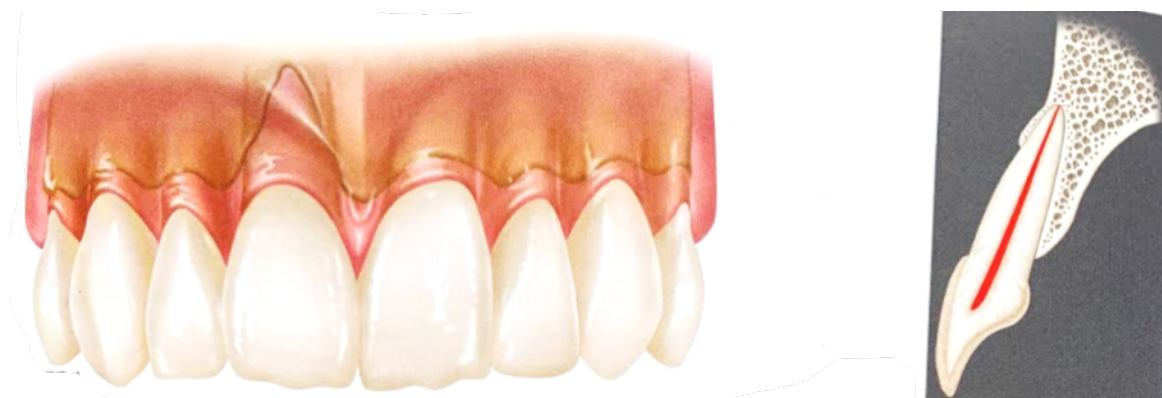

Figure 2: Défaut R2 selon Dr. Martins da Rosa (24)

Défaut R3

- Description

La perte osseuse vestibulaire atteint le tiers apical de la racine,
La qualité des tissus mous diminue avec un changement possible dans la hauteur de la gencive marginale.

- Traitement

Grefe osseuse selon la technique de l'IDR seule s'il n'y pas de changement dans la hauteur de la gencive marginale,

Si la récession est supérieure à 1.5 mm, une greffe triple selon la technique de l'IDR est nécessaire (greffe corticale, spongieuse, conjonctive).

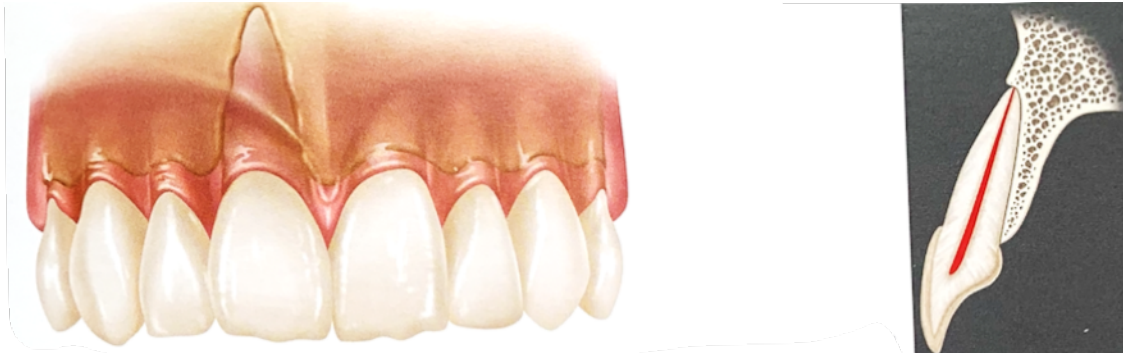

Figure 3: Déficit R3 selon Dr.Martins da Rosa (24)

Déficit R4

- Description

Perte totale du mur osseux en vestibulaire,

La qualité des tissus mous diminue. Le risque de récessions est augmenté.

- Traitement associé

Greffe triple selon la technique de l'IDR.

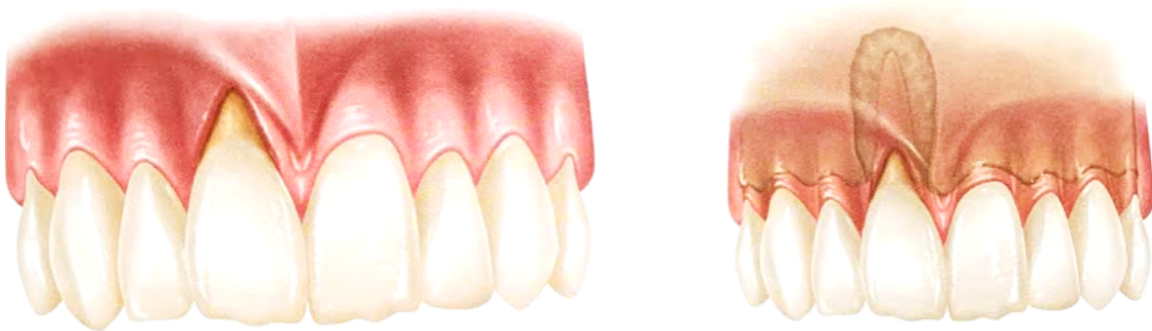


Figure 4: Déficit R4 selon Dr.Martins da Rosa (24)

Déficit R5

- Description

La perte osseuse atteint les murs proximaux de l'alvéole,

Possible perte des papilles proximales.

- Traitement associé

Greffe osseuse spongieuse en proximal suivant la technique de l'IDR, comblement de l'alvéole avec du substitut osseux de préférence sans décoller les papilles. Si la perte osseuse comprend aussi le mur vestibulaire, la greffe sera cortico-spongieuse.

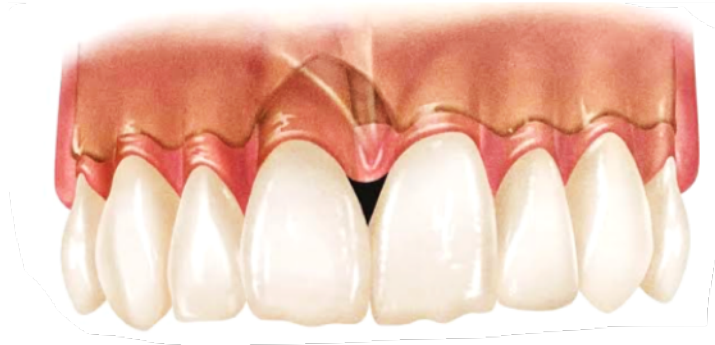

Figure 5: Défaut R5 selon Dr.Martins da Rosa (24)

Défaut R6

- Description

La perte osseuse touche le mur palatin,

Ce défaut est rare, la qualité des tissus durs et mous dans cet endroit limite le défaut au tiers moyens de la racine

- Traitement associé

La technique de l'IDR doit être réalisée en palatin.

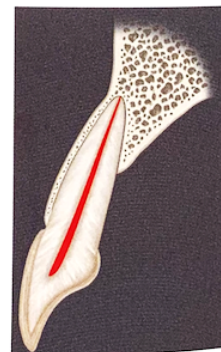
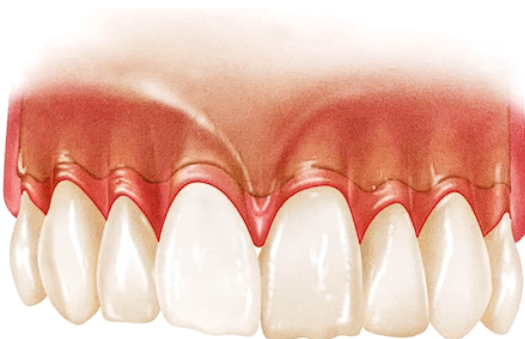


Figure 6: Défaut R6 selon Dr.Martins da Rosa (24)

2.2 Paramètres gingivaux

2.2.1 Le phénotype parodontal

Lors de l'examen clinique, en se référant aux classifications parodontales, le praticien évalue le phénotype parodontal de son patient de façon à établir une stratégie thérapeutique et d'anticiper d'éventuelles difficultés opératoires. Cet examen doit prendre en compte la quantité des tissus kératinisés, l'épaisseur de la gencive et l'os alvéolaire.

Le phénotype parodontal influe sur la vascularisation des tissus, la qualité de la cicatrisation et sur le risque de récession.(29)

2.2.1.1 Classification de Maynard et Wilson (1980)

Maynard et Wilson proposent une classification pour définir les différents phénotypes.

Type I :

- La dimension de tissu kératinisé est normale, voir idéale,
- L'épaisseur vestibulo-linguale du procès alvéolaire idéale,
- A l'examen clinique, la hauteur de tissu kératinisé est d'environ 3 à 5 mm et le parodonte est épais à la palpation,
- La dimension de gencive attachée qui sépare le bord gingival libre de la muqueuse alvéolaire mobile est suffisante,
- Ce type est idéal et il concerne 40% de la population.

Type II :

- La dimension du tissu kératinisé est réduite,
- L'épaisseur vestibulo-linguale du procès alvéolaire est normale,
- A l'examen clinique, la gencive vestibulaire mesure moins de 2mm. La palpation montre que l'épaisseur de l'os sous-jacent est raisonnable,
- Ce type concerne 10% de la population.

Type III :

- La dimension du tissu kératinisé est normale voir idéale,
- L'épaisseur vestibulo-linguale du procès alvéolaire est faible,
- A l'examen clinique, la hauteur de tissus kératinisé est normale, en revanche, les racines dentaires sont palpables,
- Ce type concerne 20% de la population.

Type IV :

- La dimension du tissu kératinisé est réduite (moins de 2mm),
- L'épaisseur vestibulo-linguale est faible,
- Le parodonte est fin à la palpation et les racines dentaires sont palpables,
- Dans ce type, lors d'un traumatisme local, ou en l'absence de contrôle de plaque, il existe un fort potentiel de récession, de développement de lésions muco-gingivales,
- Ce type concerne 30% de la population.

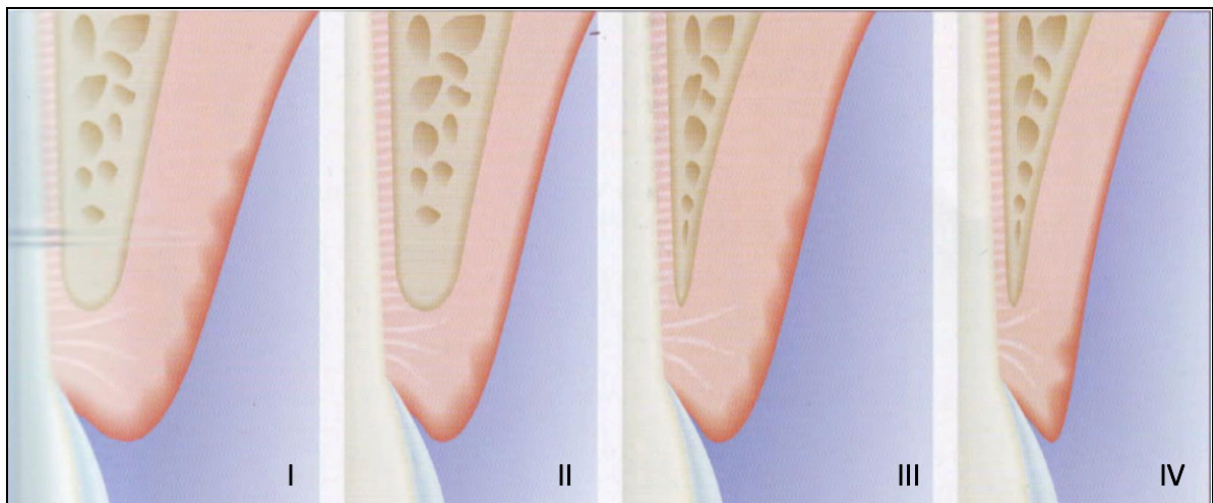


Figure 7: Les 4 types de parodonte selon Maynard et Wilson (1980)(30)

Selon Maynard : « Un parodonte de type I peut tout subir. Le type II pourra se maintenir. Le type III trompera la vigilance du praticien. Enfin, les patients présentant un type IV seront considérés comme à risque pour des problèmes muco-gingivaux. » (30)

2.2.1.2 Implications cliniques

Un parodonte de phénotype fin est fragile et présente un risque de déhiscence ou de fenestration. Le praticien doit éviter de lever un lambeau afin de ne pas entraîner de récessions. Ce type de parodonte est facilement agressé : en cas de traumatisme ou d'infection, les récessions apparaissent rapidement.

Lors de la mise en place immédiate d'un implant, une greffe de tissu conjonctif est conseillée pour créer une épaisseur de tissus supplémentaire afin de maintenir la hauteur de gencive marginale et diminuer le risque de récession.

Un parodonte de phénotype épais est composé de tissus mous denses et d'os sous-jacent épais. Il possède une bonne résistance mécanique et est plus résistant aux résorptions alvéolaires et aux récessions.

Lors de la mise en place immédiate d'un implant, la qualité des tissus de support procure une capacité de cicatrisation et d'incorporation d'une greffe osseuse plus rapidement. De plus, une corticale osseuse plus épaisse permet une meilleure adaptation du greffon.

Dans un type III, l'épaisseur de la gencive réduit le risque d'exposition du greffon tandis qu'un phénotype IV est difficile à traiter car la finesse de la gencive peut mettre en péril la couverture complète du greffon. (29)(31)

2.3 Présentation cas

Le cas présenté dans cet ouvrage a été réalisé le 25 mai 2019 dans le service du COPI de Pellegrin à Bordeaux. Il a été effectué par le Dr Yannis Génique en collaboration avec le Dr Antoine Popelut.

Le patient consulte pour la réhabilitation de la dent n°21 fracturée horizontalement non conservable (suite à des comportements alimentaires traumatisants à répétition) : elle est

maintenue grâce à une contention en composite sur la 11 et la 22. On note par ailleurs, une inflammation gingivale liée à la restauration iatrogène de la 21.

Âgé de 31 ans, il ne présente pas d'antécédents chirurgicaux et médicaux, est non-fumeur et présente une hygiène bucco-dentaire correcte. Après lui avoir exposé les différentes solutions thérapeutiques envisageables : la solution amovible, fixe grâce à un bridge collé ou implantaire, son choix s'est porté vers un remplacement de sa 21 par un implant.

Le Cone Beam révèle que le défaut osseux vestibulaire atteint le tiers moyen de la racine. Ce défaut sera confirmé cliniquement suite à l'extraction grâce à une sonde parodontale. Selon la classification du Dr. Martins da Rosa, le défaut est qualifié R2. Il faudra selon les recommandations associées, effectuer une greffe osseuse. De plus, une greffe de conjonctif sera également effectuée afin de renforcer le site implantaire.

La présence des dents de sagesse maxillaire a entraîné la modification de la technique chirurgicale. Plutôt que d'effectuer une greffe en un bloc (la greffe triple préconisée dans la technique de l'IDR), le conjonctif est prélevé au palais et le bloc osseux autogène en regard de la 27 absente.

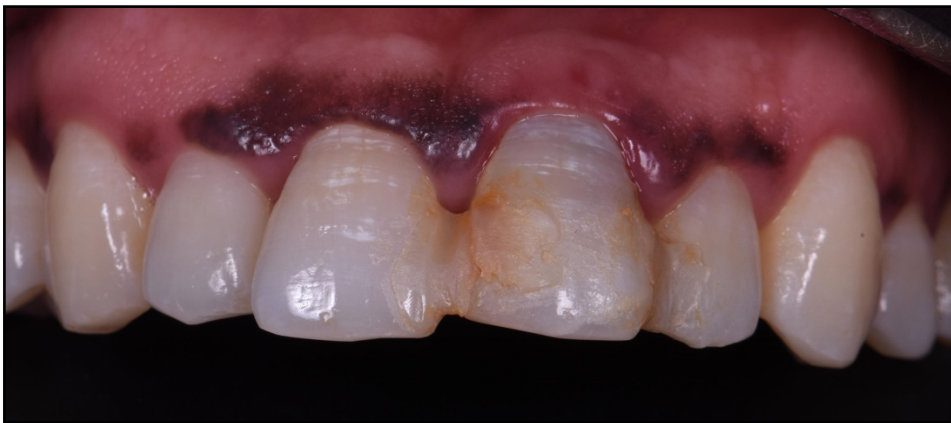

Figure 8: Situation pré-opératoire

Crédit photo : Dr Yannis Génique et Dr Antoine Popelut

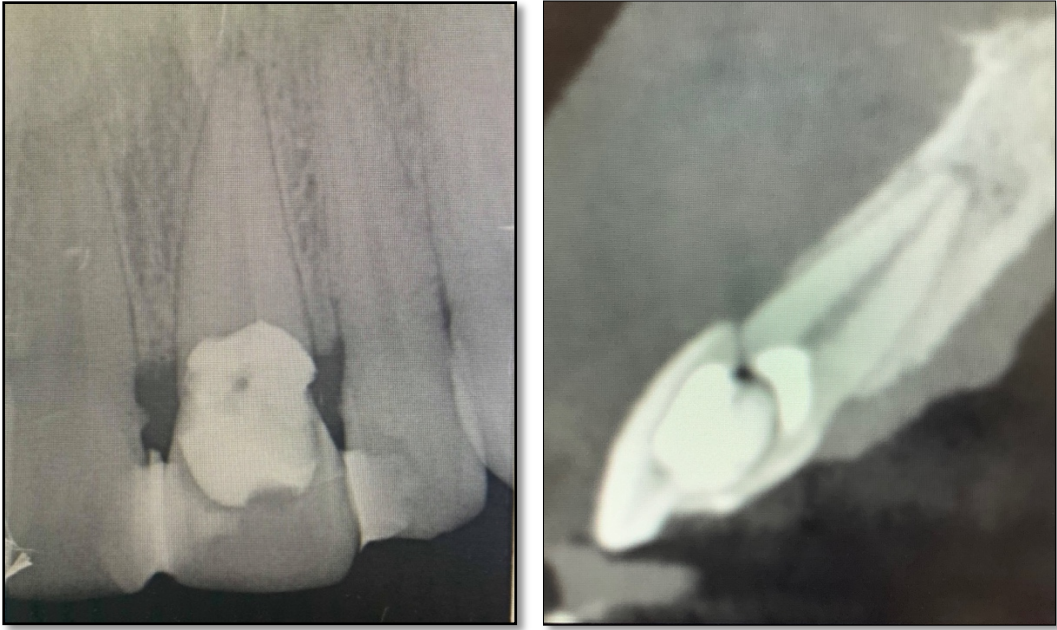


Figure 9: Cliché rétroalvéolaire et Cone Beam préopératoire de 21

3. Protocole - cas clinique

Objectifs du traitement

- Pour le patient

Le traitement implantaire a pour but d'augmenter la qualité de vie du patient, en améliorant l'esthétique, le confort, le rétablissement des fonctions masticatoire et phonatoire. Le traitement implantaire procure une alternative aux appareils amovibles, peu acceptés chez la plupart des patients.

Dans le cadre de l'IDR, l'avantage pour le patient est d'avoir une seule phase chirurgicale : l'extraction, la pose de l'implant et les reconstructions osseuses et gingivales sont effectuées en un temps diminuant les suites opératoires et le nombre de consultations nécessaires. La couronne provisoire étant réalisée dans la séance, le patient repart le jour même avec son sourire rétabli.

- Pour le praticien

Les objectifs sont plus techniques : l'obtention de l'ostéointégration de l'implant et l'intégration des greffons, la faisabilité technique la plus aisée possible du traitement, l'obtention de la stabilité de la greffe, la réalisation d'une prothèse provisoire intégrant le cadre esthétique et physiologique environnant et d'atteindre les exigences esthétiques du patient.

Plan de traitement

- 1) Première consultation
 - a. Anamnèse
 - b. Examen exo-buccal
 - c. Examen endo-buccal
 - d. Radiographies
 - e. Empreintes pour modèles d'études
 - f. Photographies

- 2) Analyse et prise de décision
 - a. Présentation des choix thérapeutiques
 - b. Planification des étapes thérapeutiques
- 3) Phase chirurgicale
 - a. Avulsion
 - b. Mise en place de l'implant
 - c. Confection couronne provisoire
 - d. Greffe selon le protocole de l'IDR
 - e. Mise en esthétique
- 4) Contrôle radiologique et clinique à 1 semaine
- 5) Contrôle radiologique et clinique à 3 mois
- 6) Contrôle radiologique et clinique à 6 mois

3.1 Avulsion atraumatique

Son objectif principal est de limiter la résorption osseuse afin d'obtenir une situation clinique favorable, un positionnement idéal de l'implant et d'assurer la pérennité de ce dernier.

L'avulsion atraumatique est la première étape à réaliser et ce, le plus minutieusement possible pour diminuer au maximum la perte de tissus mous et durs autour de la dent. En effet, un délabrement trop important des tissus durs lors de l'extraction engendre une perte de chance d'avoir une stabilité primaire suffisante et provoquera l'impossibilité de placer l'implant dans la position prévue initialement. D'autre part, un défaut trop important au niveau des tissus mous provoquera une instabilité supplémentaire ainsi qu'un échec esthétique. (24)

3.1.1 Évaluation de la difficulté opératoire

Avant de réaliser l'extraction, il faudra évaluer plusieurs paramètres pour le bon déroulement de celle-ci. Ainsi, la raison pour laquelle la dent est condamnée oriente le praticien dans son protocole chirurgical.

Dans le cas présent, la dent est à extraire à cause d'un traumatisme. Le sondage ponctuel corrélé à l'image radiographique confirme le diagnostic de fracture corono-radulaire.

3.1.2 Temps chirurgicaux

3.1.2.1 *Syndesmotomie*

Dans un premier temps, le bistouri est inséré dans le ligament parodontal progressivement et ce, en direction apicale. Il est possible d'utiliser la piezochirurgie et ses bistouris ultrasonores car les vibrations permettent un clivage moins traumatisant. D'autre part, la chirurgie sans lambeau est privilégiée pour que le périoste reste sur la corticale vestibulaire et assure une partie de la vascularisation pour diminuer la résorption osseuse. S'affranchir de lever un lambeau permet également d'éviter de créer d'éventuelles récessions. (24)(32)(33)

3.1.2.2 *Luxation*

En ce qui concerne la luxation : celle-ci doit être délicate, les points d'appui précis et les mouvements vestibulo-palatins sont proscrits. D'autres précautions sont nécessaires quand la paroi vestibulaire est fine ou encore si la dent est ankylosée : la dent est séparée dans le sens vestibulo-palatin grâce à une fraise sur contre angle bague rouge sous irrigation. Le fraisage se fait toujours aux dépens de la racine.(24)

3.1.2.3 Révision alvéolaire

Lors du curetage, l'alvéole est débridée délicatement grâce à des curettes pour enlever les tissus de granulation. (34)

Suite à l'avulsion un nouveau sondage est effectué. Il complète celui réalisé avant l'intervention pour confirmer l'emplacement de l'implant et la dimension des greffes nécessaires. La racine de la dent extraite peut, elle aussi, servir d'outil pour quantifier le défaut à réparer. (24)

Pour certains cas, l'impression d'un modèle à partir du CBCT permet de préfigurer les dimensions du greffon. Grâce à sa précision, cette méthode permet de faciliter la mise en œuvre de l'IDR. (35)

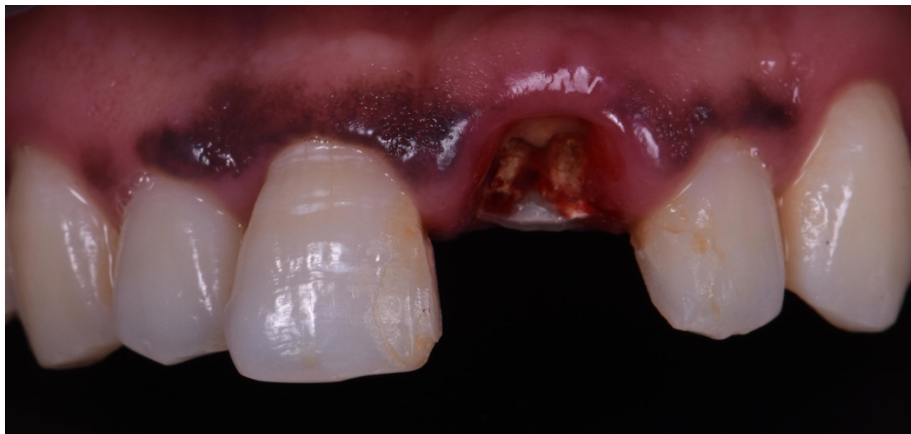

Figure 10: Dépose de la contention résine

Crédit photo : Dr Yannis Génique et Dr Antoine Popelut

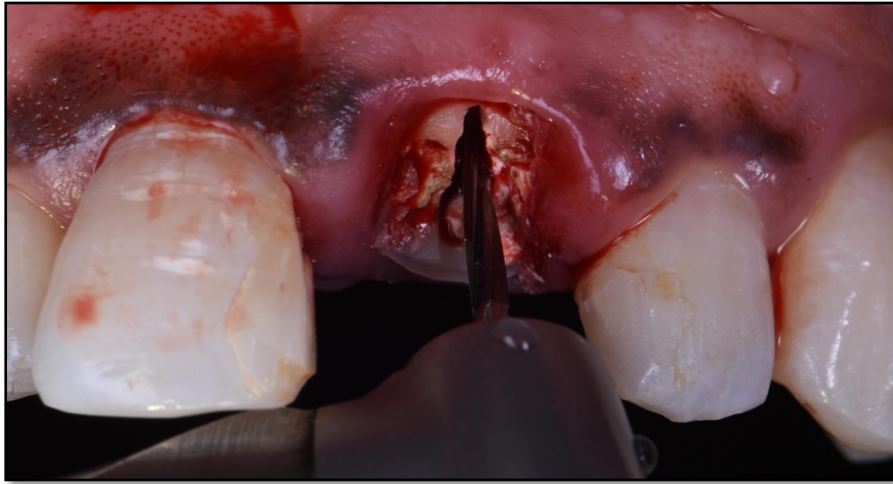


Figure 11: Séparation radiculaire

Crédit photo : Dr Yannis Génique et Dr Antoine Popelut

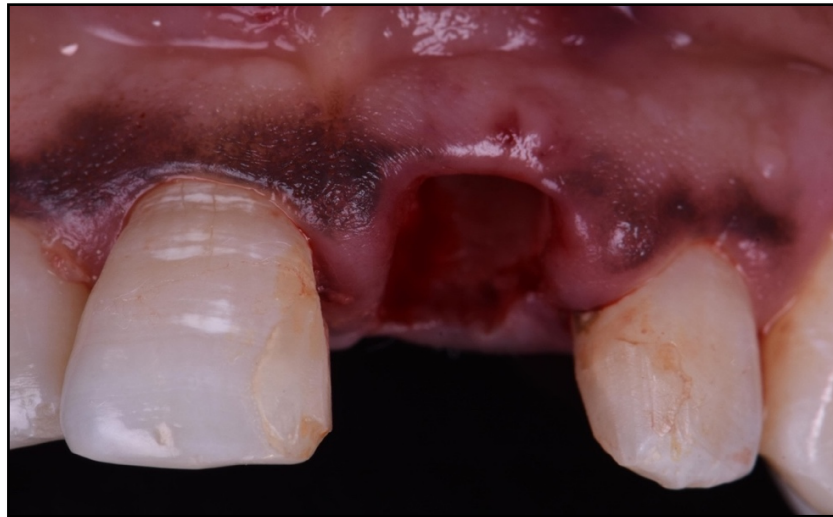

Figure 12: Alvéole post-extractionnelle

Crédit photo : Dr Yannis Génique et Dr Antoine Popelut

Une fois la dent extraite, les dimensions du défaut sont réévaluées grâce à une sonde parodontale. Le défaut alvéolaire est alors classé de selon la classification proposée par le Dr. Martins Da rose. Ici, le défaut R2 est confirmé.

3.2 Temps implantaire

3.2.1 Positionnement tridimensionnel de l'implant

La position de l'implant a été planifiée dans les 3 dimensions avant la chirurgie de manière à utiliser un guide chirurgical :

- Dans le sens corono-apical

Le col implantaire doit être placé environ 3mm en apical de la gencive marginale : au niveau de la crête osseuse vestibulaire ou au niveau de la jonction email-cément de la dent adjacente.

- Dans le sens vestibulo-palatin

L'implant est positionné dans la partie palatine de l'alvéole afin d'augmenter sa stabilité et de préserver la corticale vestibulaire. Une position vestibulé augmente le risque de résorption osseuse et peut entraîner un échec esthétique avec diminution du volume des tissus mous et la création de récessions. Par ailleurs, la gestion du profil d'émergence est compliquée dans de telles conditions.

- Dans le sens mésio-distal

Une distance de 1.5mm doit être respectée entre l'implant et les dents adjacentes (3mm en présence d'un implant en proximal). Le respect de ces distances permet de maintenir le niveau osseux et la conservation des papilles. (36)

3.2.2 Guide chirurgical

Dans ce cas de réhabilitation unitaire en secteur antérieur, un guide chirurgical à appuis dentaire a été utilisé. Ce guide prend appui sur les dents bordant l'alvéole à implanter. À partir d'une empreinte optique de la situation, le guide chirurgical, à l'apparence d'une prothèse en

résine transparente, surmoule les futures restaurations en tenant compte des tissus sous-jacents. Grâce à l'examen 3D, les repères radiologiques sont superposés au guide chirurgical et permettent ainsi de matérialiser l'axe et l'émergence idéale de l'implant.

La fusion des données issues des fichiers STL (empreinte optique) et fichiers DICOM (CBCT) permettent ainsi de positionner l'implant à partir des repères anatomiques et prothétiques.

L'étude pré-implantaire rigoureuse, associée à un examen 3D et l'utilisation de guide radiologique et chirurgical sont une aide précieuse à la réussite des restaurations en secteur antérieur. (37)(38)

Dans le cas présent, une empreinte optique a été réalisée avec une caméra trios : l'empreinte est associée au CBCT. La planification implantaire a été effectuée sur *Blue Sky Plan*®, le guide chirurgical a été imprimé en 3D avec une imprimante form lab 2 de *formlabs*.

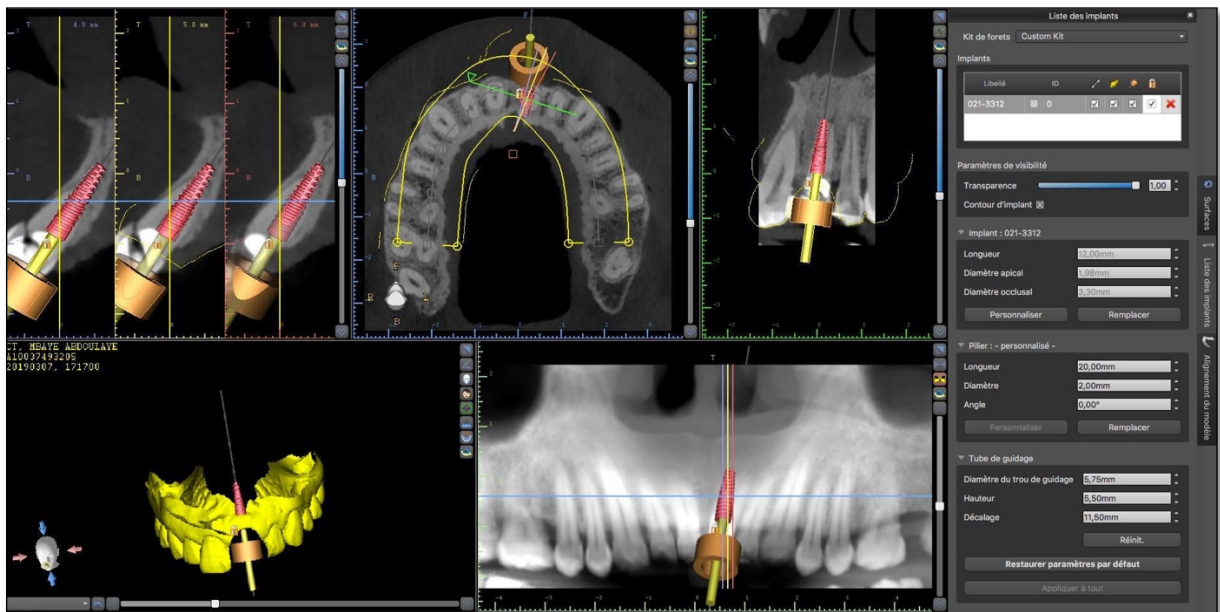

Figure 13: Planification implantaire effectuée sur Blue Sky Plan

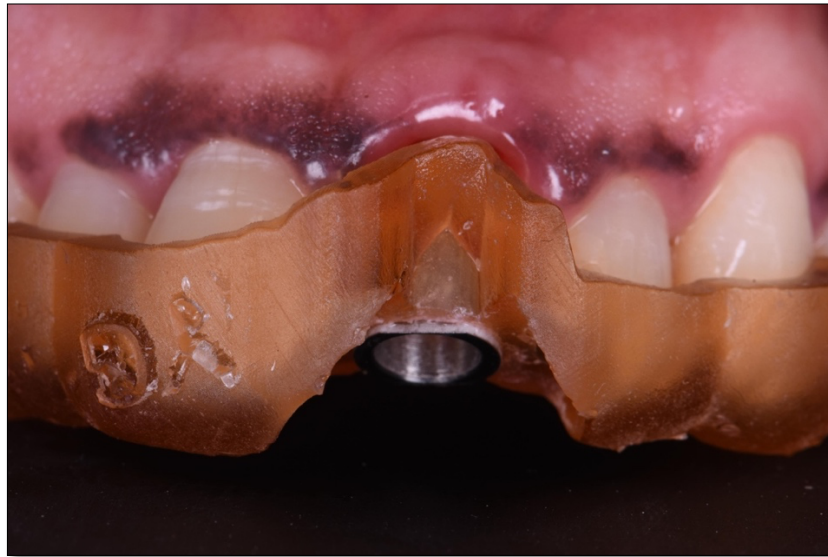

Figure 14: Guide chirurgicale en place

Crédit photo : Dr Yannis Génique et Dr Antoine Popelut

3.2.3 Stabilité primaire

La stabilité primaire est liée à la technique chirurgicale, la forme de l'implant, le diamètre de l'implant et celui du dernier foret utilisé ainsi que la quantité et qualité de l'os. L'obtention de la stabilité primaire est indispensable à la mise en esthétique.

3.2.3.1 Densité osseuse

Plusieurs études ont démontré qu'il existe une relation entre la densité osseuse, la stabilité initiale de l'implant et l'ostéointégration. En effet, un implant positionné dans de l'os compact a plus de chance d'obtenir une stabilité primaire satisfaisante et donc de résister à la mise en esthétique immédiate.(39)

Misch propose une classification de la densité osseuse en fonction de la quantité d'os cortical et spongieux et la faculté de l'os à se remodeler en présence d'une charge.

Type D.I

- Os cortical dense,
- Zone antérieure de la mandibule,
- Bonne stabilité de l'implant,
- Peu vascularisé.

Type D.II

- Corticale dense renfermant de l'os spongieux,
- Mandibule ou dans la zone maxillaire antérieure,
- Favorable à l'implantologie : vascularisation importante et densité correcte qui permettent une bonne cicatrisation et une bonne stabilité primaire.

Type D.III

- Os composé d'une corticale poreuse et d'un os spongieux de faible densité,
- Zones postérieures maxillaire et mandibulaire, zone antérieure maxillaire,
- Apport sanguin important mais faible densité osseuse : l'interface os/implant réduite,
- La cicatrisation plus longue et mise en charge progressive.

Type D.IV

- Os de densité très faible associé avec une couche corticale très fine,
- Il se situe quasi exclusivement en zone postérieure maxillaire, chez les patients édentés de longue date,
- La mise en place d'un implant y est compliquée, la stabilité faible et l'interface os/implant est très limité,
- La mise en charge est différée.

Les implants installés dans les types III et IV sont moins stables que ceux placés dans de l'os dense. Des études rétrospectives présentent des taux de succès de 97% pour les types I et III mais chutent à 65% pour les types IV.

De ce fait, les techniques d'extraction implantation immédiates sont plus prévisibles dans les zones où l'os est dense. En revanche, ces techniques sont plus réalisées dans la zone maxillaire antérieure où l'on retrouve le type II ou III. Pour augmenter la stabilité primaire dans ces zones

il faut avoir recours à différentes techniques comme la sous instrumentation et vérifier la stabilité primaire de l'implant après sa mise en place avec une clé dynamométrique. (40)

Dans le cas réalisé, la densité osseuse était de type D.III. Pendant la chirurgie, la stabilité primaire obtenu est de 15N.

3.2.4 Sélection de l'implant

Le Dr Martins da Rosa souligne l'importance du diamètre de l'implant dans les cas de reconstructions immédiates. Il prend le diamètre vestibulo-palatin comme référence et soustrait à cette valeur 3mm. Ces 3 mm permettent de placer le greffon correctement.(41)(42) Pour ce cas, un implant Straumann® Bone Level Tapered (BLT) de dimension 3,3mm sur 12mm est choisi. Ce type d'implant se caractérise par une forme cylindrique en coronaire et un filetage auto-taraudant qui le rendent adapté dans ce cas d'extraction implantation immédiate où l'os est peu dense. La forme conique en apical du corps de l'implant permet une ostéotomie sous-dimensionnée et favorise une bonne stabilité primaire dans l'os peu dense. La surface SLActive® de l'implant permet d'obtenir une stabilité primaire supérieure, une ostéo-intégration rapide et prévisible grâce à ses capacités d'amélioration de la stabilité du caillot sanguin et de stimulation de vascularisation osseuse.

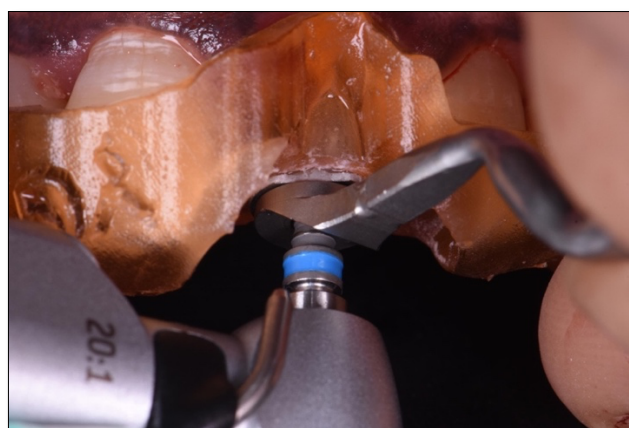

Figure 15: Mise en place de l'implant avec le guide chirurgical

Crédit photo : Dr Yannis Génique et Dr Antoine Popelut

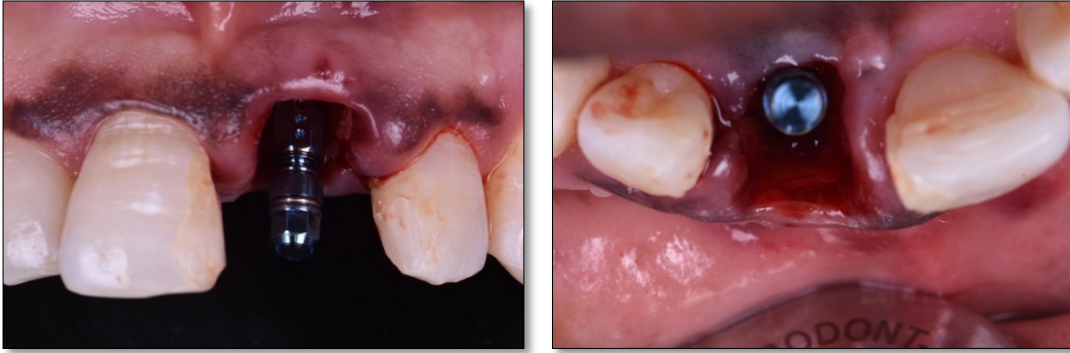

Figure 16: Contrôle du positionnement palatin de l'implant

Crédit Photo : Dr Yannis Génique et Dr Antoine Popelut

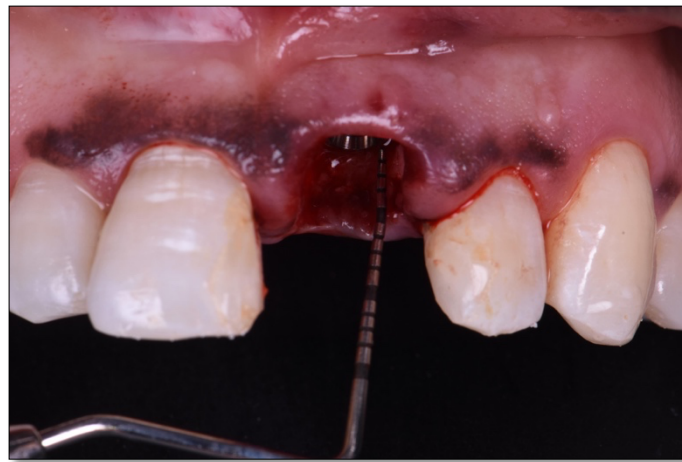

Figure 17: Évaluation des dimensions du défaut

Crédit Photo : Dr Yannis Génique et Dr Antoine Popelut

Une fois l'implant mis en place, les dimensions du défaut osseux à corriger sont réévalués à l'aide d'une sonde graduée pour prélever la quantité d'os nécessaire.

3.2.5 IDR et la technique d'ostéodensification

L'ostéodensification est une technique qui a été développée en 2013 par Huwais. Elle utilise des forets Densah® Versah qui coupent dans un sens horaire, et compactent et autogreffent le tissu osseux dans un sens antihoraire. Cette technique permet d'augmenter la densité osseuse en périphérie de l'implant. La compression osseuse crée autour de l'implant permet d'augmenter la stabilité primaire de celui-ci. De plus, les particules d'os autogènes condensées

au contact de l'implant agissent comme trame biologique pour la néoformation osseuse autour de l'implant.(43)

Le Dr Martins Da Rosa applique cette technique à l'IDR pour certains cas afin d'augmenter la stabilité primaire de l'implant et permettre la mise en place d'un implant sur un site présentant un volume osseux réduit. La combinaison de la technique de l'IDR et de l'ostéodensification augmente la formation osseuse péri-implantaire et l'ostéointégration.
(44)

3.3 Temps muqueux

3.3.1 La greffe de conjonctif

3.3.1.1 Indications

La greffe conjonctive a de nombreuses indications en chirurgie plastique parodontale. Ces indications comprennent entre autres, le recouvrement implantaire et l'épaississement de la muqueuse péri implantaire.(45)

3.3.1.2 La tubérosité comme site donneur

Edel décrit 2 sites de prélèvement principaux : le palais et la tubérosité. Le prélèvement de la muqueuse palatine permet de recueillir un greffon d'une taille importante par rapport à celui provenant de la tubérosité. En revanche, l'épaisseur et la qualité du tissu prélevé à la tubérosité est nettement supérieure car il possède une proportion collagénique et kératinisée plus dense qu'au palais. En implantologie pour l'augmentation du volume tissulaire pour un implant unitaire, un greffon plus petit mais plus dense en kératine en prélevant du tissu conjonctif provenant de la tubérosité est idéal.(29)

3.3.1.3 Apport en implantation immédiate

La technique d'implantation immédiate comporte des risques de complications esthétiques tels que la perte des papilles ou les récessions gingivales. De plus, selon une étude de Kan et col, l'apport d'une greffe conjonctive augmenterait la stabilité des tissus péri implantaire dans le temps et de ce fait, la pérennité de la restauration.

Lors de l'implantation immédiate, la mise en place en place d'un greffon conjonctif permet de répondre aux critères esthétiques et mécaniques.

Kan et col ont décrit que le succès du concept d'implantation immédiate est conditionné par des facteurs intrinsèque et extrinsèque. Les facteurs extrinsèque dépendent de l'opérateur :

du respect du protocole opératoire et de la réalisation prothétique. En ce qui concerne les facteurs intrinsèques, ils dépendent du patient et peuvent être favorables ou défavorables. Ils comprennent le niveau osseux, l'épaisseur osseuse vestibulaire, la relation tissus dur/mous et le phénotype gingival. En ce qui concerne les tissus mous, le manque de tissus kératinisé nécessite d'être corrigé pour une greffe conjonctive surtout si le phénotype du patient est fin. En effet, l'obtention d'un phénotype épais à l'aide d'une greffe de tissu kératinisé contribue à la stabilité et à l'augmentation de volume du complexe muco-gingival péri implantaire. (46)(31)

3.3.2 Technique chirurgicale

Les dents de sagesse maxillaire étant présentes, le protocole choisi pour ce cas est la technique modifiée de Bruno au palais.

3.3.2.1 Prélèvement du site donneur

Une première incision est réalisée au palais, perpendiculairement au grand axe des dents à environ 2-3mm du rebord gingival. Cette incision va jusqu'au contact osseux. Une deuxième incision débute à environ 1-2mm en apical de la précédente, selon l'épaisseur souhaité du greffon, et se prolonge parallèlement au grand axe des dents jusqu'au contact osseux. L'étendue mésio-distale de ces incisions dépend de la longueur du site à traiter. Le greffon est prélevé en épaisseur totale à l'aide d'un décolleur. Puis la bande d'épithélium peut être soit supprimée soit conservée selon son utilisation.

3.3.2.2 Préparation du site receveur et stabilisation du greffon

Une fois le greffon prélevé il faut rapidement le placer sur le site à traiter. Le greffon est donc glissé en vestibulaire dans l'enveloppe créée suivant la technique de tunnelisation dans le sens vertical puis suturé.

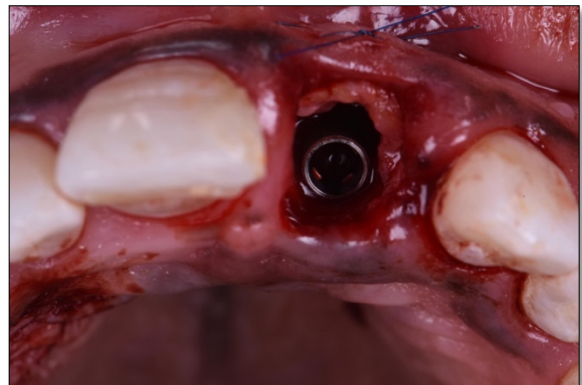
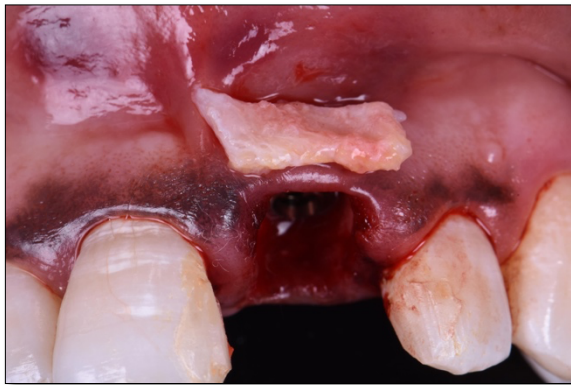
Figure 18: Greffon conjonctif palatin.

Figure 19: Mise en place du greffon conjonctif

Crédit Photo : Dr Yannis Génique et Dr Antoine Popelut

3.4 Temps osseux

3.4.1 Technique chirurgicale

Selon la technique décrite par Martins Da Rosa, en fonction du défaut osseux à corriger, l'opérateur peut avoir besoin d'effectuer une greffe « double : cortico-spongieuse » composé uniquement d'os ou « triple : conjonctive, corticale et spongieuse ». Ces deux méthodes nécessitent des manipulations différentes. Le prélèvement du greffon s'effectue à la fin au niveau de la tubérosité : après l'extraction, la mise en place de l'implant et la confection de la couronne provisoire. La tubérosité possède de l'os constitué d'une corticale fine et d'os spongieux de densité faible (os de type D.IV). Même s'il existe plusieurs sites donneurs dans

la cavité orale, le prélèvement d'un bloc osseux tubérositaire présente de nombreux avantages. Les proportions d'os cortical et spongieux prélevés confèrent d'excellentes capacités de stabilisation et d'adaptation au site receveur. En effet, sa composition biologique permet au greffon une revascularisation rapide. De plus, l'élasticité de ce type d'os permet une adaptation optimale et diminue les espaces éventuels entre le greffon et l'os ou encore les spires de l'implant. La partie corticale du greffon permet de maintenir le volume greffé. Afin de s'assurer que la tubérosité existe en quantité suffisante pour servir de greffon, le praticien doit effectuer un examen clinique de la zone, notamment en la palpant mais peut aussi avoir recours à des examens complémentaires comme le panoramique ou le CBCT. L'examen radiographique sert à objectiver la quantité de tissus durs mais aussi mous ainsi que les rapports de la tubérosité avec d'autres éléments anatomiques comme le sinus.(24)

3.4.1.1 IDR avec une greffe cortico-spongieuse

Cette technique est indiquée pour des défauts avec pas ou peu de changements au niveau de la gencive marginale, et les patients présentant un phénotype parodontal I ou II.

- 1) *Incisions* : les deux incisions sont réalisées en distal de la 2^{ème} molaire maxillaire : une première sur le sommet de la crête - sur la tubérosité, et une deuxième en distal en intrasulculaire.
- 2) *Le lambeau* : de pleine épaisseur, levé en direction distale grâce à un décolleur.

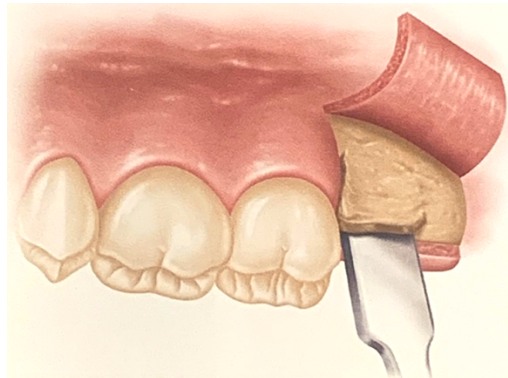


Figure 20: Prélèvement du greffon cortico-spongieux

- 3) *Prélèvement du greffon* : il se fait à l'aide d'un ciseau chirurgical dont la taille doit être choisie en fonction de la taille du greffon. Le ciseau doit être positionné perpendiculairement à la surface osseuse. Après un premier impact de 2-3mm effectué avec un marteau le ciseau est orienté en fonction de la taille et de l'épaisseur du greffon à prélever.
- 4) *Mise en place du greffon* : le greffon est modelé de façon à lui donner les dimensions du défaut enregistré lors du sondage. Il est glissé entre l'implant et la gencive : la partie spongieuse en regard de l'implant. La partie cervicale du greffon doit être positionnée à 2-3mm du bord de la gencive marginale.

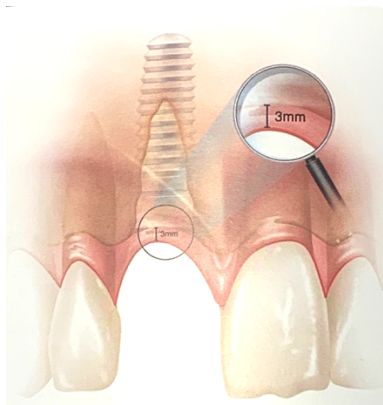


Figure 21: Positionnement du greffon cortico-spongieux

- 5) *Sutures* : après la mise en place du greffon, le site donneur est irrigué avec une solution saline pour éliminer d'éventuelles irrégularités osseuses. Des points en O simples réalisées avec du monofilament 6-0.(24)

3.4.1.2 IDR avec une greffe triple

Cette technique est indiquée lorsque la perte totale de la paroi vestibulaire est associée à une récession gingivale ou chez un patient présentant un défaut associé à un phénotype parodontal III ou IV afin d'obtenir des résultats esthétiques satisfaisants.

- 1) *Préparation du site receveur* : avant de prélever le greffon le site receveur doit être préparé : des incisions d'épaisseurs partielles sont réalisées au niveau des papilles pour assurer la l'adaptation et la stabilisation de la portion conjonctive du greffon.

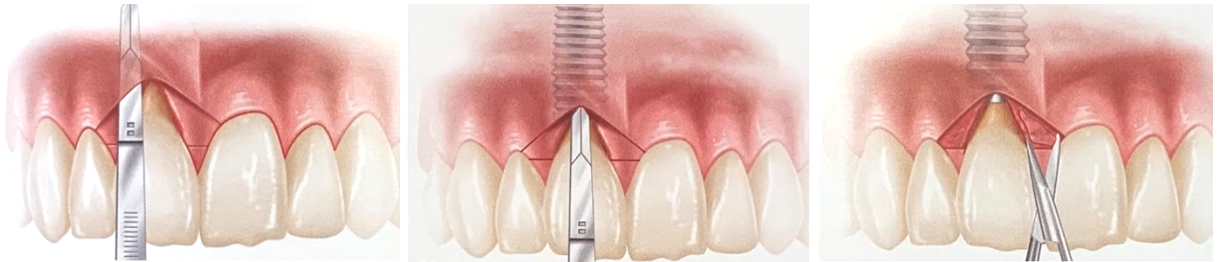

Figure 22: Préparation du site receveur

- 2) *Incisions au site donneur* : une première incision est réalisée à 2-3mm de la deuxième molaire maxillaire. Deux incisions de décharge muco-périostées sont effectuées : une le long de la crête tubérositaire et l'autre en vestibulaire.
- 3) *Le lambeau* : d'épaisseur partielle, levé en direction distale en s'assurant de garder une épaisseur de tissus conjonctif uniforme de 1-2mm d'épaisseur.
- 4) *Prélèvement du greffon* : Le ciseau chirurgical est placé à la perpendiculaire de la crête et en parallèle de la surface osseuse. Après un premier impact de 2-3mm effectué avec un marteau le ciseau est orienté en fonction de la taille et de l'épaisseur du greffon à prélever. Des particules d'os spongieux peuvent être révélées sur le site grâce à des curettes de Lucas afin de combler d'éventuels espaces sur le site receveur.

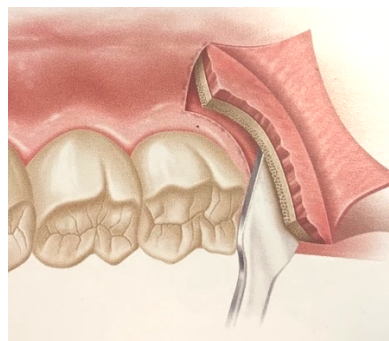


Figure 23: Prélèvement du greffon "triple"

- 5) *Mise en place du greffon* : La partie osseuse du greffon doit être modelée pour correspondre parfaitement aux dimensions du défaut. La dimension de la partie conjonctive elle, doit être légèrement supérieure. Une fois les particules d'os condensées sur la surface de l'implant, le greffon est mis en place, la portion

spongieuse vers l'implant. La partie cervicale du greffon doit être positionné à 2-3mm du bord de la gencive marginale.

- 6) *Sutures* : après la mise en place du greffon, le site donneur est irrigué avec une solution saline pour éliminer d'éventuelles irrégularités osseuses. Des points en O simples réalisées avec du monofilament 6-0.(47)

3.4.2 Avantages et inconvénients

- *Avantages*

Pour des cas de reconstruction osseuse ans le cadre d'extraction implantation immédiate dans le secteur antérieur maxillaire, la quantité osseuse à la tubérosité est adéquate, dans le cas inverse, les deux tubérosités peuvent être prélevées. Si on compare ce site par rapport d'autres comme la région retro-mandibulaire riche en os compact, il possède plus d'os spongieux et de vaisseaux sanguins permettant une cicatrisation plus rapide. De plus, les cellules présentes dans la moelle osseuse tubérositaire possèdent des capacités de néoformation osseuses qu'un site comme la région rétro-molaire ne possède pas. La portion spongieuse du greffon favorise la stabilité biologique de l'implant tandis que sa portion corticale lui donne une stabilité mécanique. C'est pour cela que la tubérosité est un site de choix pour les reconstructions immédiates.

Les suites opératoires sont moins lourdes pour le patient par rapport à d'autres sites donneurs.

- *Inconvénients*

La présence d'une 3^{ème} molaire maxillaire diminue la quantité d'os disponible. De plus l'ouverture buccale du patient peut compliquer la mise en œuvre de la technique. Comme chaque site opératoire, le site tubérositaire présente des rapports avec des éléments anatomiques auxquels il faut apporter une attention particulière, comme les sinus. Par ailleurs, cette méthode présente une grande difficulté opératoire et si celle-ci n'est pas parfaitement réalisée et dans un temps restreint, tous les avantages de cette technique sont perdus. (24)

Dans le cas présenté, ce n'est pas la tubérosité qui est utilisée mais un bloc d'os autogène cortical et spongieux prélevé au maxillaire au niveau de la dent 27 manquante. Un lambeau de pleine épaisseur est réalisé et le bloc osseux est scindé grâce au Piezotome®. Une fois détaché, il est façonné selon l'architecture du défaut prédéfini grâce au sondage effectué suite à la mise en place de l'implant. Le greffon osseux est impacté à l'aide d'un ostéotome entre le greffon conjonctif et l'implant. Une fois en place, l'espace entre le greffon osseux et conjonctif est comblé avec des particules osseuses autogène scrapping au site donneur.

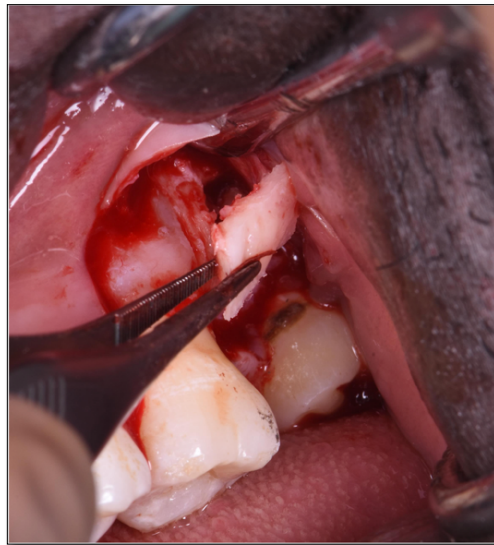


Figure 24 : Prélèvement greffon osseux

Crédit Photo : Dr Yannis Génique et Dr Antoine Popelut

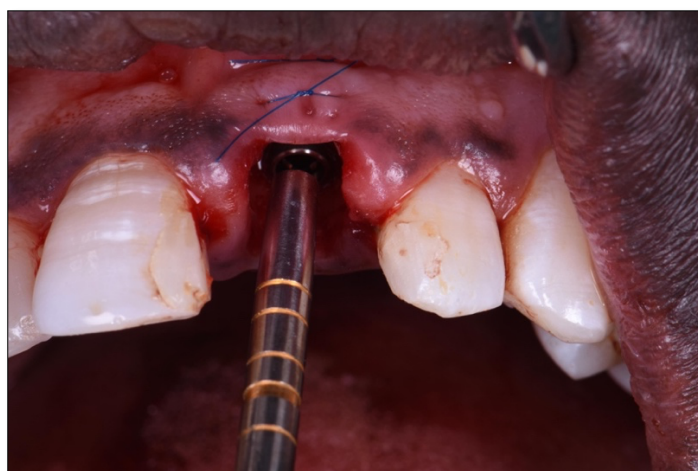

Figure 25 : Mise en place greffon osseux avec ostéotome

Crédit Photo : Dr Yannis Génique et Dr Antoine Popelut

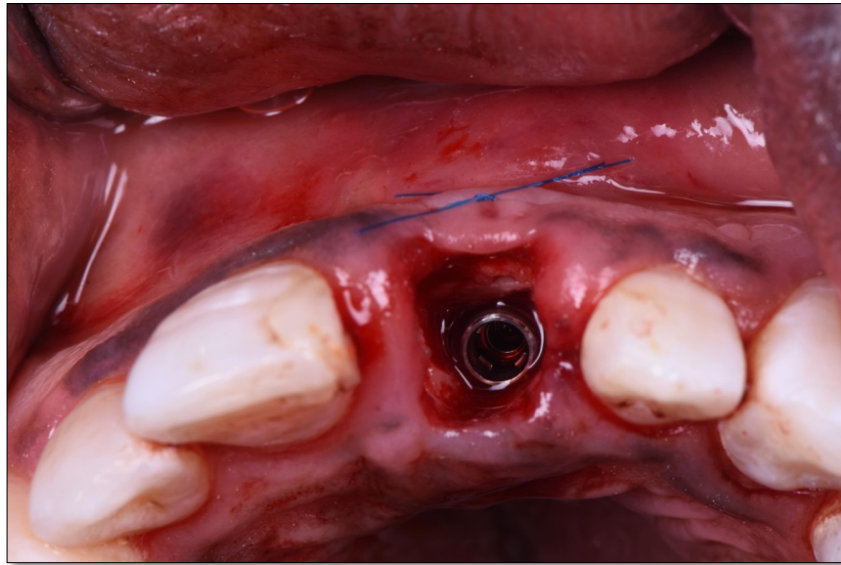


Figure 26 : Greffon osseux en place

Crédit Photo : Dr Yannis Génique et Dr Antoine Popelut

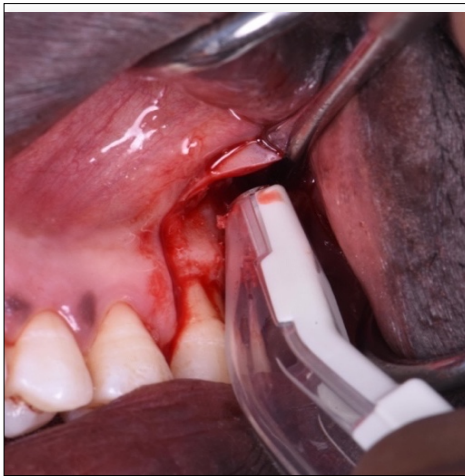

Figure 27 Comblement avec des particules d'os autogène (1)

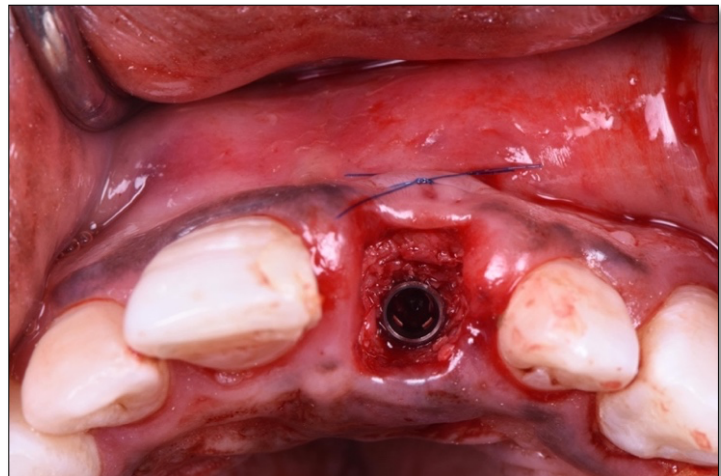


Figure 28 : Comblement avec des particules d'os autogène (2)

Crédit Photo : Dr Yannis Génique et Dr Antoine Popelut

3.5 Temps prothétique

La temporisation prothétique a lieu entre la mise en place de l'implant et la pose de la prothèse implanto-portée d'usage. La temporisation a plusieurs fonctions :

Pour le patient :

- Répondre à des besoins esthétiques,
- Maintenir une fonction masticatoire minimale, maintenir la phonation, participer au soutien labial.

Au niveau Biologique :

- Guider la cicatrisation des tissus mous péri-implantaire, préparer le profil d'émergence pour la conception de la prothèse d'usage,
- Maintenir le niveau osseux de l'alvéole et préserver au mieux le volume de gencive marginale et les papilles de la dent extraite,
- Maintenir la greffe osseuse,
- Exercer des contraintes occlusales mieux définies que celles exercées par une prothèse amovible mal ajustée. (48)

3.5.1 Pilier de cicatrisation personnalisé

Quand la stabilité primaire n'est pas atteinte et ne permet pas de mise en charge immédiate, la couronne provisoire ne doit pas être mise en place mais conservée pour être utilisée après la période d'ostéointégration. La provisoire est utilisée pour reproduire sa portion cervicale, son profil d'émergence à l'identique et créer un pilier de cicatrisation personnalisé.

Grace à un pilier de cicatrisation personnalisé, la cicatrisation est guidée en créant un profil d'émergence correct.(49)

Cette méthode s'apparente à celle de la technique du Sealing Socket Abutment (SSA) proposée par le Dr Finelle et le Dr Popelut. C'est un dispositif conçu par CFAO qui sert de pilier de cicatrisation personnalisé. Ce dernier assure la gestion du profil d'émergence et permet de

guider la cicatrisation muqueuse, de maintenir la gencive cervicale dans une position anatomique et le maintien et la stabilisation des greffons .(50)

Pour le cas décrit, il a été décidé de ne pas faire de mise en esthétique car la stabilité primaire était de 15N au lieu des 32N préconisés. Un pilier de cicatrisation personnalisé a été réalisé et la partie coronaire de la dent extraite a été collée à 11 et 22.

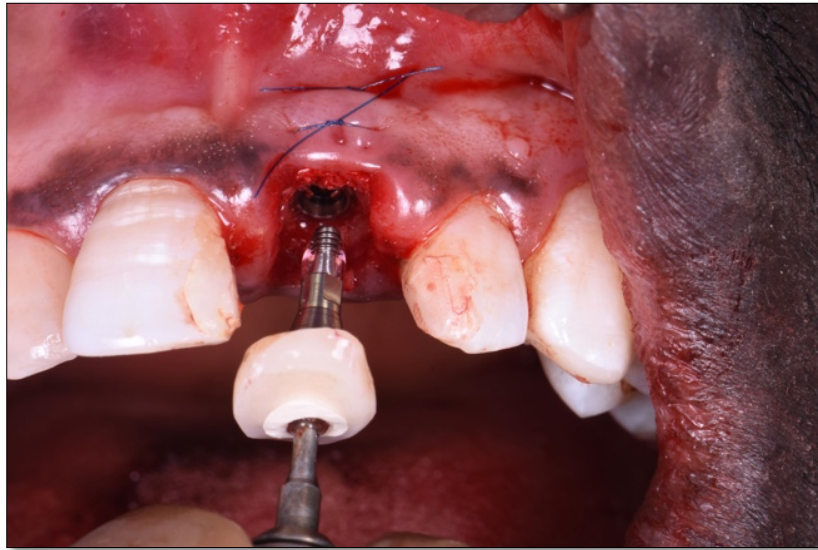


Figure 29 : Mise en place du pilier de cicatrisation personnalisé (1)

Crédit Photo : Dr Yannis Génique et Dr Antoine Popelut

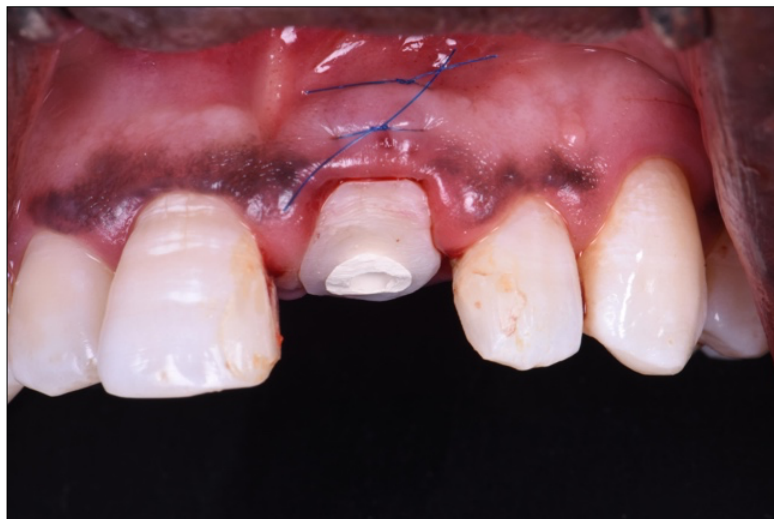

Figure 30: Mise en place du pilier de cicatrisation personnalisé (2)

Crédit Photo : Dr Yannis Génique et Dr Antoine Popelut

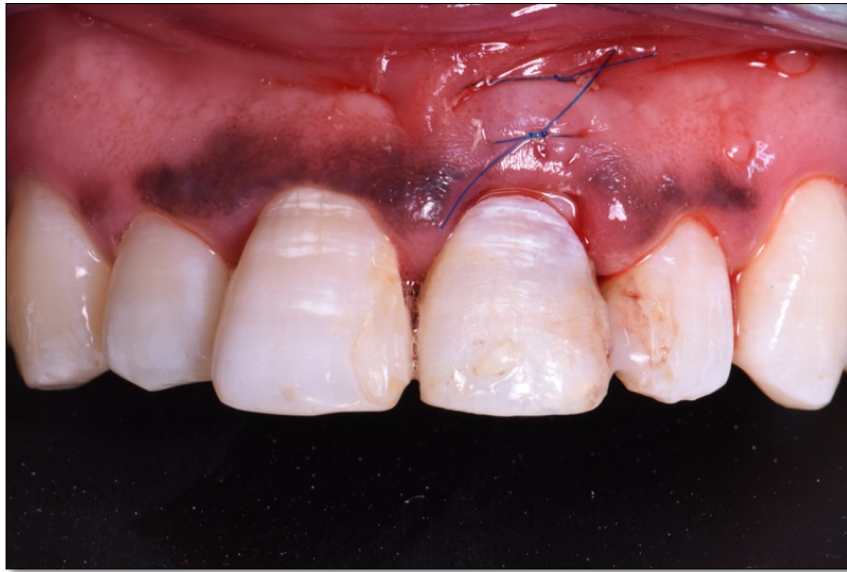

Figure 31: Situation Clinique post-opératoire

Crédit Photo : Dr Yannis Génique et Dr Antoine Popelut

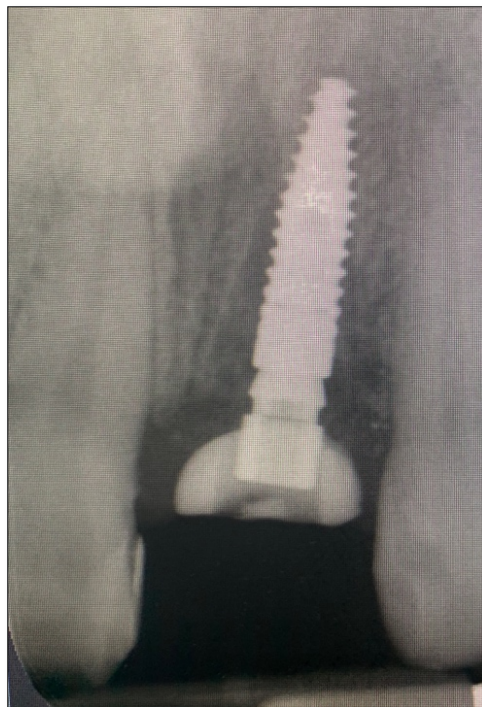


Figure 32: Radio rétro-alvéolaire post-opératoire

Le cliché rétro-alvéolaire post-opératoire montre le bon positionnement de l'implant, la radio-opacité des greffes osseuses et le pilier SSA en place. Par ailleurs, malgré l'absence de signes cliniques, on découvre de manière fortuite, un processus de résorption interne sur la 11.

Prescription post-opératoire :

- 1 g de Clamoxyl : matin et soir pendant 7 jours,
- 400mg d'Ibuprofène : matin, midi et soir pendant 5 jours,
- IZALGI 500mg/25mg : matin, midi et soir pendant 4 jours,
- Paroex matin et soir à commencer dès le lendemain de l'intervention,
- Elugel à appliquer sur le zone traité matin midi et soir pendant 15 jours.

4. Résultats

4.1 Contrôle à 3 mois

À 3 mois, un contrôle clinique et radiographique est réalisé et la nouvelle couronne provisoire est confectionnée au fauteuil grâce à une dent en résine (Ivoclar Vivadent SPE) et un pilier variobase. Le profil d'émergence est copié avec du composite fluide.

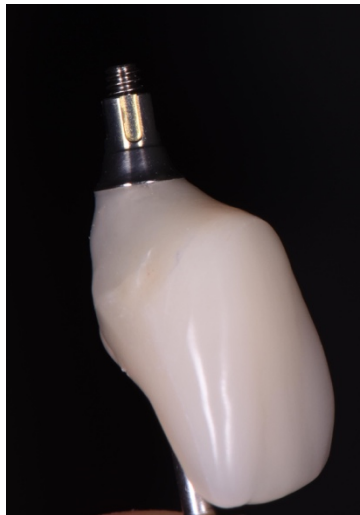

Figure 33: Couronne provisoire

Crédit Photo : Dr Yannis Génique

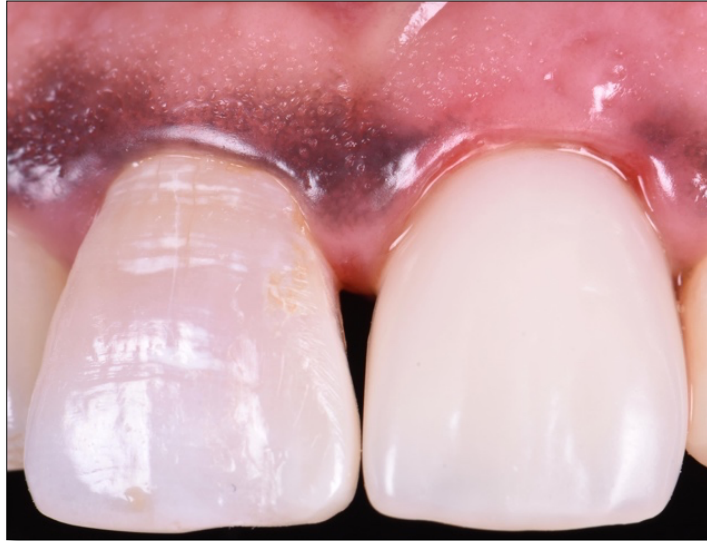

Figure 34: Situation clinique à 3 mois

Crédit Photo : Dr Yannis Génique

Examen clinique : à 3 mois la muqueuse gingivale est cicatrisée. L'aspect tissulaire est favorable, la ligne des collets est bien alignée. Enfin les papilles sont bien maintenues.

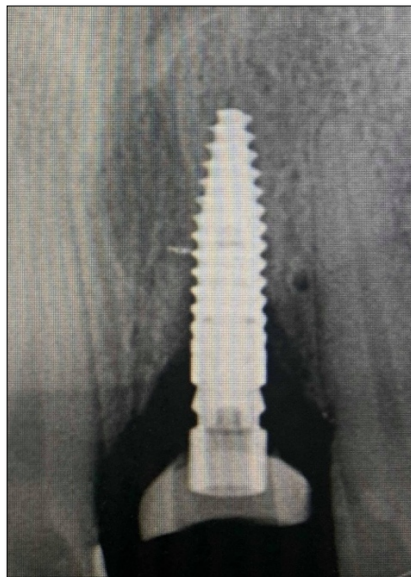

Figure 35: Radiographie rétroalvéolaire à 3 mois

Au contrôle radiologique, on note une résorption osseuse péri implantaire exposant les 3 premières spires malgré l'ostéointégration implantaire. Cependant, Il est trop tôt pour considérer ce cas comme un échec. Le processus de résorption interne sur 11 se confirme

4.2 Contrôle à 7 mois

Lors du contrôle à 7 mois, le patient dit avoir des douleurs à la pression et parfois même spontanées.

À l'examen clinique, l'hygiène est perfectible : il y a présence de plaque. La palpation et la percussion sont positives. En vestibulaire la présence d'une fistule présentant un exsudat lymphatique et sanguin est constaté. Il n'y a pas de mobilité. La papille mésiale est rétablie.

Le sondage présente un saignement : il est de 7 mm en distal, 5 en vestibulaire et 3mm en mésial.

En vue de profil, le manque de corticale osseuse vestibulaire est objectivé par un profil plat et concave contrairement aux dents adjacentes. (Figure 37)

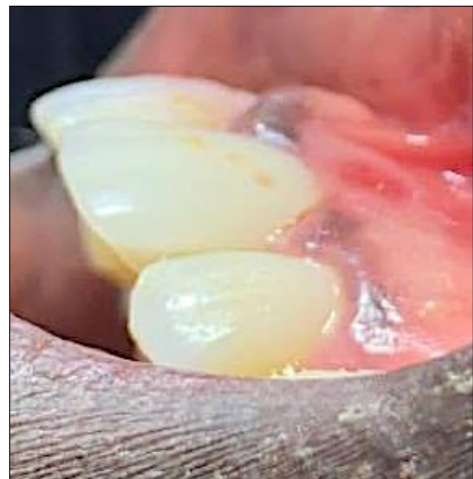
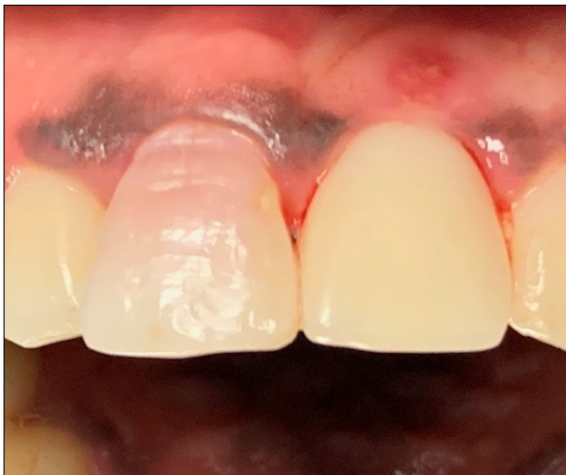
Figure 36: Situation clinique à 7 mois (1)

Figure 37: Situation Clinique à 7 mois (2)

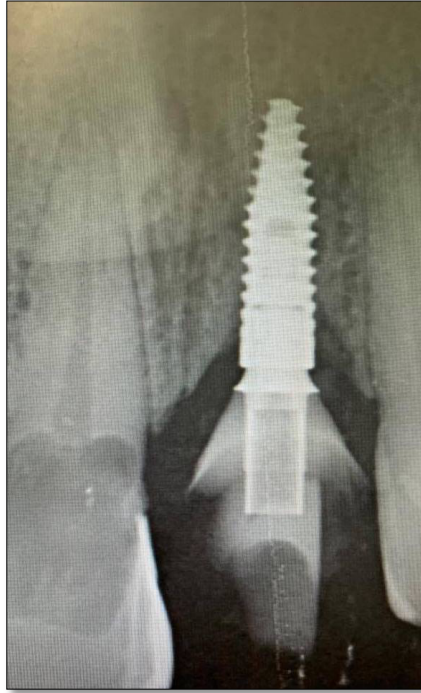

Figure 38: Radiographie rétroalvéolaire à 7 mois

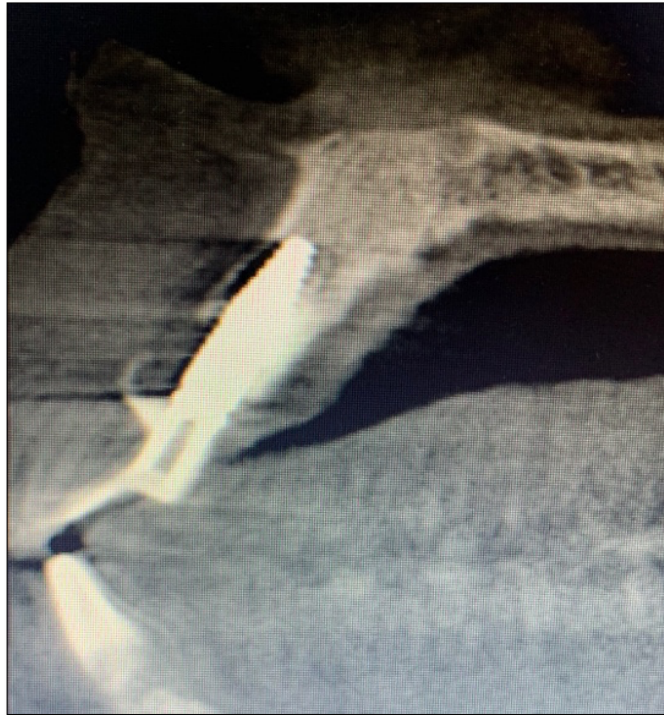

Figure 39: Scanner à 7 mois centré sur 21

Il n'y a pas de différence significative au cliché du contrôle à 3 mois. La cratérisation atteint la 3^{ème} spire de l'implant. L'examen 3D révèle l'absence d'os en vestibulaire de l'implant.

Malgré la satisfaction esthétique du patient. Les douleurs à la pression, le saignement au sondage et la fistule sont évocateurs d'un processus inflammatoire et infectieux en cours. L'implant est immobile mais les examens radiologiques confirment la destruction du site implantaire avec la résorption du greffon osseux. Il n'y a pas d'amélioration entre la radio faite au 3^{ème} et 7^{ème} mois.

En ce qui concerne les tissus mous, ils sont lésés par la présence du processus infectieux. Au niveau de l'intégration de la prothèse provisoire, on ne note pas de récession et les papilles sont rétablies.

Le processus inflammatoire sur la 11 a progressé, il se pourrait que celle-ci subisse un phénomène de résorption interne possiblement suite aux mêmes traumatismes à répétitions que la 21.

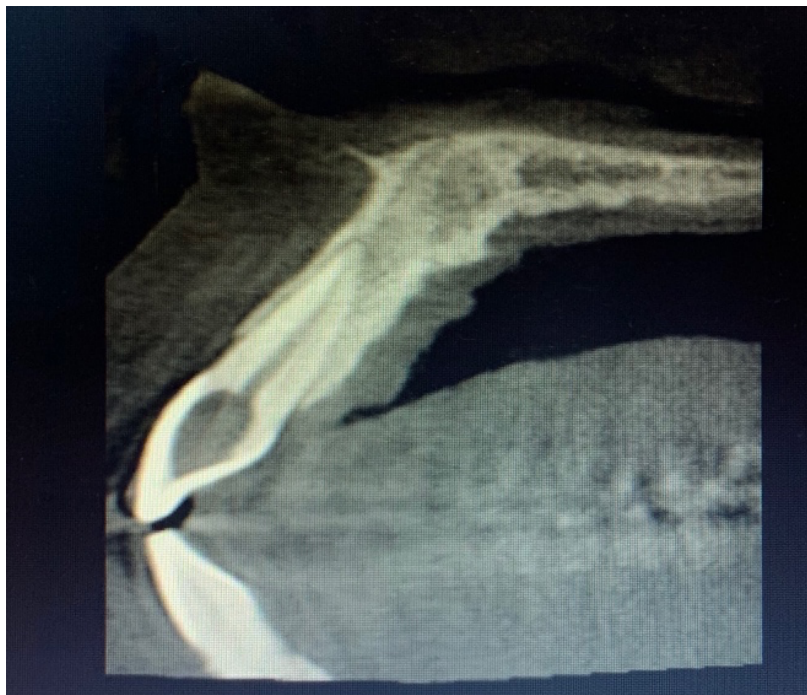

Figure 40: Scanner à 7 mois centré sur 11

5. Discussion

5.1 L'échec implantaire

Selon d'Albrektsson et coll. (1986), le succès implantaire se base sur les 5 critères suivant :

- 1) Cliniquement immobile,
- 2) Absence de zone radioclaire autour de l'implant,
- 3) Perte osseuse verticale annuelle inférieure à 2mm après 1 an,
- 4) Absence de signes cliniques persistants,
- 5) Taux de succès minimum de 85% à 5 ans. (51)

La péri-implantite peut se définir comme l'expression d'une réaction inflammatoire d'origine infectieuse affectant l'ensemble des tissus entourant l'implant en fonction et aboutissant à une destruction irréversible de l'os de soutien, pouvant être à l'origine de la perte secondaire de l'implant.

Elle est diagnostiquée par :

- Une inflammation des tissus mous supra-crestaux,
- Un saignement au sondage,
- Une éventuelle suppuration,
- Des poches péri-implantaires aux valeurs supérieures à celles précédemment relevées,
- Des défauts osseux péri-implantaires visibles radiographiquement,
-
- Une mobilité de l'implant, dans les cas avancés. (51)

Dans le cas présenté l'implant est immobile. Il y a en revanche, des zones radioclares autour de l'implant et une perte osseuse verticale en vestibulaire nettement supérieure à 2mm à 7 mois. Le patient présente également des douleurs, une gencive inflammatoire qui saigne au sondage et une fistule : signes d'infection en cours.

L'origine d'un échec est difficile à évaluer, car le protocole a été choisi et effectué de façon à obtenir un succès thérapeutique.

5.2 Résorption osseuse

Comme décrit précédemment, la résorption osseuse suite à la mise en place d'un implant est physiologique. En revanche dans le cas présenté, l'échec est lié à l'absence d'os en vestibulaire : le greffon osseux mis en place s'est complètement résorbé. En effet, l'examen CBCT montre que la corticale vestibulaire est quasi inexistante.

Il existe plusieurs hypothèses pour expliquer la perte du greffon (exposition, infection, ...) mais celle qui est retenue ici est le manque de stabilité.

Le manque de stabilité du greffon ne permet pas le déroulement d'une cicatrisation correcte et son intégration aux tissus environnants. (52)

Dans le cas présenté, plusieurs éléments peuvent être à l'origine de cet échec.

- *Le volume du greffon* n'était pas correct ou insuffisant, créant un espace trop important pour la revascularisation, ou était trop volumineux, induisant une compression des tissus avoisinants.
- *Mobilité du greffon* : Le greffon n'étant pas fixé, sa stabilité est faible : des micromouvements lors de la cicatrisation de ce dernier ont pu engendrer sa désunion aux tissus environnants. La stabilité mécanique du greffon est la clé du succès de son intégration. Si celle-ci n'est pas obtenue, les ostéoclastes se différencient en fibroblastes et aboutissent à une fibrointégration.
- *L'irritation mécanique* : Un pilier ou une couronne provisoire pas assez polis peuvent aussi entraîner un échec d'intégration.
- *Colonisation du site par du tissu de granulation* : La migration de tissu conjonctif entre les différents greffons ou l'implant peut avoir lieu, s'il existe des hiatus entre les différentes greffes ou l'implant.

- *Pseudarthrose* : C'est l'absence de consolidation du greffon au site greffé. Une fibrose s'installe entre le greffon et le site receveur. Les étiologies de la pseudarthrose sont un mauvais ajustage ou des micromouvements du greffon.
- *État des dents adjacentes* : Des études ont démontré que l'état des dents adjacentes a une influence sur le succès implantaire : un foyer infectieux ou un état inflammatoire à proximité de l'implant ou d'une greffe peut compromettre leur cicatrisation. Dans le cas présenté, la dent extraite était condamnée suite à des traumatismes répétés : le patient a rapporté s'être cassé la dent en mangeant régulièrement des os de poulet en usant ses incisives.
- À 7 mois, la dent adjacente (21) subit un processus de résorption interne actif pouvant faire suite à un trauma. En supposant que le patient ait continué à exercer des pressions nocives de ce type, les forces répétées sur la zone ont pu entraîner la résorption osseuse. Le processus inflammatoire en cours sur cette zone a pu affecter le bon déroulement de la cicatrisation avec la création de tissus de granulation. (24)

5.3 Échecs de la technique de l'IDR

Le Dr Martins da Rosa déclare avoir eu peu d'échecs liés à l'IDR. Il décrit néanmoins quelques cas où la technique n'a pas fonctionné :

- La perte d'ostéointégration de l'implant :

L'auteur décrit deux cas de perte d'implants suite à l'IDR avec mise en charge immédiate. Les patients s'étaient plaints de douleurs et ont rapportés avoir mangé sans précautions sur la zone dès la mise en place de l'implant. Les implants ont dû être déposés et remplacés par un implant plus long.

- Défaut de stabilisation du greffon osseux :

Dans un autre cas, le greffon osseux était mal ajusté, surdimensionné et exerçait une pression sur les tissus mous environnants. L'auteur décrit que, grâce au phénotype épais du patient, il

n'a pas eu besoin de ré intervenir et qu'en 90 jours le greffon s'était intégré. En revanche, chez un patient au phénotype fin les complications pourraient être plus graves comme la contamination du greffon et/ou un séquestre osseux.

Dans le cas où l'os est exposé il peut se résorber partiellement ou complètement. Afin d'arrêter la progression du processus, le Dr da Rosa préconise d'éliminer l'os contaminé à l'aide d'une fraise ou de curettes et de faire une greffe conjonctive en complément pour renforcer le volume gingival. Si la totalité du greffon disparaît, il recommande la dépose de l'implant et la réalisation de nouvelles greffes.

Les autres complications qu'il a rencontrées lors de l'élaboration de sa technique sont : la perte des papilles adjacentes, l'exposition du greffon et la perte de volume tissulaire.

Les 4 étiologies d'un échec selon lui sont :

- Un phénotype gingival fin : l'apport vasculaire et la résistance mécanique sont diminués compromettant la cicatrisation.
- Un défaut osseux volumineux : plus les dimensions du défaut à corriger sont importantes, plus l'apport vasculaire est difficile et restreint. Il faut alors utiliser un greffon plus épais, plus riche en tissu médullaire. L'adaptation du greffon doit être parfaite afin d'éviter des espaces et augmenter sa stabilité.
- Un profil d'émergence convexe augmente le risque de récessions.
- Le positionnement de l'implant : si l'implant est vestibulé, il y a un risque augmenté de complications esthétiques et moins de place pour greffer le volume nécessaire pour combler le défaut. Le positionnement palatin de l'implant crée un meilleur ancrage, un apport nutritionnel augmenté et la stabilisation du greffon.(24)

5.4 Comparaison des techniques chirurgicales

	IDR	Cas clinique
Extraction	Atraumatique avec séparation racine vestibulo-palatine.	Atraumatique avec séparation racine vestibulo-palatine.
Mise en place de l'implant	En position palatine, implant cylindro-conique de longueur minimum de 13mm, le diamètre est variable.	En position palatine, implant cylindro-conique de 12mm de longueur et 3.3mm de diamètre.
Réalisation de la couronne provisoire	Réalisée à partir d'un moule résine.	Réalisée avec en SSA et la dent extraite collée via une contention.
Greffes	La greffe osseuse et conjonctive est effectuée en un temps en prélevant la greffe triple à la tubérosité et mise en place sur le site implantaire selon la technique de l'IDR.	Un greffon conjonctif est prélevé au palais et suturé au site receveur dans un premier temps, puis le greffon osseux et prélevé en regard de 27. L'espace entre l'implant et le greffon osseux est comblé par des particules d'os provenant du site donneur.
Temporisation	Mise en charge immédiate avec mise en place d'une couronne provisoire transvissée.	Mise en place d'un pilier provisoire personnalisé fait à partir de la couronne provisoire car absence de stabilité primaire de l'implant.

Tableau 3: Comparaison des techniques opératoires

La planification et les premières étapes chirurgicales sont les mêmes. La situation clinique du cas étudié ne permettant pas d'utiliser la tubérosité comme site donneur, l'alternative de la greffe en deux temps est choisie.

En ce qui concerne les greffons osseux ils sont tous les deux issus de la même zone anatomique : le secteur maxillaire postérieur. Ils ont les mêmes proportions en tissus spongieux et corticaux et donc les mêmes capacités de revascularisation, de résistance mécanique, de cicatrisation mais aussi de susceptibilité à la résorption.

À la différence de la technique de l'IDR :

- La greffe ne se fait pas en un bloc : il y a deux sites donneurs / deux greffons. Cela implique plusieurs inconvénients :
 - Le fait que les deux greffons ne soient pas unis nécessite que la revascularisation, clé de la cicatrisation, se fasse entre eux et le site receveur et non plus uniquement entre un greffon et un site receveur.
 - Le temps opératoire est augmenté.
 - le nombre augmenté de sites donneurs augmente le risque de morbidité.
- La mise en charge n'est pas immédiate : la technique de l'IDR comprend des cas où un pilier provisoire est mis en place comme dans le cas présenté. L'IDR ne préconisant pas la mise en place de vis ou de membranes pour maintenir le greffon en place, la couronne provisoire sert de maintien pour éviter tous micromouvements pouvant conduire à un échec.

Ces différences thérapeutiques ont pu mener à l'échec implantaire. Le nombre d'interfaces augmenté, a pu provoquer un échec d'union des greffons entre eux et au site receveur. De plus, grâce au principe de greffe triple, comme le greffon osseux est solidarisé au conjonctif et que cette partie est suturée au site receveur, le greffon gagne en stabilité. Alors que dans le cas présenté, seul le greffon conjonctif est suturé au site receveur. La stabilité du greffon osseux est diminuée et il est plus susceptible de résorber ou d'être exposé.

Conclusion

La technique de l'IDR permet d'effectuer une implantation immédiate dans le secteur antérieur en présence d'un défaut alvéolaire important. Différentes techniques de préservation alvéolaire ont été proposées dans le passé mais les protocoles sont longs, parfois plus coûteux ou encore associés à des complications importantes.

L'utilisation de la tubérosité comme site donneur permet d'obtenir de bons résultats avec un protocole opératoire en un temps : extraction, mise en place de l'implant, greffe autogène et réhabilitation prothétique provisoire et ce, sans lever de lambeau pour le maintien l'architecture gingivale.

La densité de l'os provenant de la tubérosité est inférieure aux autres sites de la sphère orale. Grâce à son épaisseur, il peut être façonné aisément. La portion corticale permet de créer une barrière entre les tissus mous et l'implant évitant ainsi la colonisation du site par des cellules épithéliales. La portion spongieuse elle, sert d'échafaudage pour la revascularisation et le recrutement de cellules actrices de la néoformation osseuse.

Certains cas présentant des récessions auront aussi besoin d'une greffe conjonctive et la technique proposée par le Dr. Martins da Rosa répond à cette problématique car une greffe triple en un bloc peut être effectuée avec un seul et même site donneur.

Le succès de la technique repose sur la stabilité primaire de l'implant et du greffon ainsi que les propriétés biologique et structurelles de ce dernier. L'apport vasculaire et nutritionnel, et la stimulation induite par les forces appliquées par la mise en charge immédiate permettent la reconstruction de l'alvéole en accélérant le processus d'ostéointégration et de cicatrisation.

Ce protocole permet de traiter des cas d'extraction implantation immédiate avec un défaut alvéolaire important et ce, en un temps. Il apporte une grande satisfaction au patient car elle limite le nombre d'intervention, réduit la durée totale de traitement et permet une réhabilitation esthétique le jour de l'extraction : un bénéfice psychologique déterminant. D'un

point de vue clinique, la technique permet de limiter la résorption osseuse et l'utilisation ultérieure de techniques d'augmentation tissulaire.

Cette procédure obéit à des indications et des impératifs très stricts : le protocole chirurgical s'adresse à des praticiens expérimentés ; Elle est complexe et doit être parfaitement maîtrisée. Quand l'indication est posée la technique de l'IDR dans la réhabilitation secteur antérieur présente un taux de succès important.

Bibliographie

1. Esposito M, Grusovin MG, Polyzos IP, Felice P, Worthington HV. Timing of implant placement after tooth extraction: immediate, immediate-delayed or delayed implants? A Cochrane systematic review. *Eur J Oral Implantol*. 2010;3(3):189-205.
2. Araújo MG, Lindhe J. Dimensional ridge alterations following tooth extraction. An experimental study in the dog. *J Clin Periodontol*. févr 2005;32(2):212-8.
3. Tan WL, Wong TLT, Wong MCM, Lang NP. A systematic review of post-extraction alveolar hard and soft tissue dimensional changes in humans. *Clin Oral Implants Res*. févr 2012;23 Suppl 5:1-21.
4. Fickl S, Zuhr O, Wachtel H, Stappert CFJ, Stein JM, Hürzeler MB. Dimensional changes of the alveolar ridge contour after different socket preservation techniques. *J Clin Periodontol*. oct 2008;35(10):906-13.
5. Araújo MG, da Silva JCC, de Mendonça AF, Lindhe J. Ridge alterations following grafting of fresh extraction sockets in man. A randomized clinical trial. *Clin Oral Implants Res*. avr 2015;26(4):407-12.
6. Jayesh RS, Dhinakarsamy V. Osseointegration. *J Pharm Bioallied Sci*. avr 2015;7(Suppl 1):S226-229.
7. Goudot P, Lacoste J-P. Guide pratique d'implantologie. 2013 [cité 16 oct 2019].
8. Araújo MG, Sukekava F, Wennström JL, Lindhe J. Tissue modeling following implant placement in fresh extraction sockets. *Clin Oral Implants Res*. déc 2006;17(6):615-24.
9. Botticelli D, Berglundh T, Lindhe J. Hard-tissue alterations following immediate implant placement in extraction sites. *J Clin Periodontol*. oct 2004;31(10):820-8.
10. Araújo MG, Silva CO, Souza AB, Sukekava F. Socket healing with and without immediate implant placement. *Periodontol 2000*. 2019;79(1):168-77.
11. Brånemark PI, Hansson BO, Adell R, Breine U, Lindström J, Hallén O, et al. Osseointegrated implants in the treatment of the edentulous jaw. Experience from a 10-year period. *Scand J Plast Reconstr Surg Suppl*. 1977;16:1-132.
12. Chen ST, Buser D. Clinical and esthetic outcomes of implants placed in postextraction sites. *Int J Oral Maxillofac Implants*. 2009;24 Suppl:186-217.

13. Esposito M, Grusovin MG, Polyzos IP, Felice P, Worthington HV. Timing of implant placement after tooth extraction: immediate, immediate-delayed or delayed implants? A Cochrane systematic review. *Eur J Oral Implantol.* 2010;3(3):189-205.
14. Wöhrle PS. Single-tooth replacement in the aesthetic zone with immediate provisionalization: fourteen consecutive case reports. *Pract Periodontics Aesthetic Dent PPAD.* déc 1998;10(9):1107-14; quiz 1116.
15. Ganeles J, Wismeijer D. Early and immediately restored and loaded dental implants for single-tooth and partial-arch applications. *Int J Oral Maxillofac Implants.* 2004;19 Suppl:92-102.
16. Lyford RH. Immediate Loading of Osseotite Implants: A Case Report and Histologic Analysis After 4 Months of Occlusal Loading. *Implant Dent.* mars 2002;11(1):96-7.
17. Morton D, Martin WC, Ruskin JD. Single-stage Straumann dental implants in the aesthetic zone: considerations and treatment procedures. *J Oral Maxillofac Surg Off J Am Assoc Oral Maxillofac Surg.* sept 2004;62(9 Suppl 2):57-66.
18. Lang LA, Turkyilmaz I, Edgin WA, Verrett R, Garcia LT. Immediate restoration of single tapered implants with nonoccluding provisional crowns: a 5-year clinical prospective study. *Clin Implant Dent Relat Res.* avr 2014;16(2):248-58.
19. Felice P, Zucchelli G, Cannizzaro G, Barausse C, Diazi M, Trullenque-Eriksson A, et al. Immediate, immediate-delayed (6 weeks) and delayed (4 months) post-extractive single implants: 4-month post-loading data from a randomised controlled trial. *Eur J Oral Implantol.* 2016;9(3):233-47.
20. Esposito M, Sirompas K, Mitsias M, Bechara S, Trullenque-Eriksson A, Pistilli R. Immediate, early (6 weeks) and delayed loading (3 months) of single implants: 4-month post-loading from a multicenter pragmatic randomised controlled trial. *Eur J Oral Implantol.* 2016;9(3):249-60.
21. Tonetti MS, Jung RE, Avila-Ortiz G, Blanco J, Cosyn J, Fickl S, et al. Management of the extraction socket and timing of implant placement: Consensus report and clinical recommendations of group 3 of the XV European Workshop in Periodontology. *J Clin Periodontol.* 2019;46 Suppl 21:183-94.
22. Morton D, Chen ST, Martin WC, Levine RA, Buser D. Consensus statements and

recommended clinical procedures regarding optimizing esthetic outcomes in implant dentistry. *Int J Oral Maxillofac Implants*. 2014;29 Suppl:216-20.

23. W. Martins Junior, E. Prado Ferraz, M. Mateus Beloti, A. Luiz Rosa, J. Martins da Rosa. Immediate Dentoalveolar Restoration Technique (IDR). Autograft characterization and a case report. *J Osseointegration* [Internet]. 31 oct 2017 [cité 7 avr 2020];9(3). Disponible sur: <https://www.journalofosseointegration.eu/index.php/jo/article/view/179>

24. Rosa JC da. Immediate dentoalveolar restoration: immediately loaded implants in compromised sockets. Quintessence Publishing; 2014.

25. Rosa JC, Rosa AC, da Rosa DM, Zardo CM. Immediate Dentoalveolar Restoration of compromised sockets: a novel technique. *Eur J Esthet Dent Off J Eur Acad Esthet Dent*. 2013;8(3):432-43.

26. Rosa ACP de O, Francischone CE, Cardoso M de A, Alonso AC, Filho LC, da Rosa JCM. Post-traumatic treatment of maxillary incisors by immediate dentoalveolar restoration with long-term follow-up. *Compend Contin Educ Dent Jamesburg NJ* 1995. févr 2015;36(2):130-4.

27. Elian N, Cho SC, Froum S, Smith RB, Tarnow DP. A simplified socket classification and repair technique. *Pract Proced Aesthetic Dent PPAD*. 2007;19(2):99-104; quiz 106.

28. Chu SJ, Sarnachiaro GO, Hochman MN, Tarnow DP. Subclassification and Clinical Management of Extraction Sockets with Labial Dentoalveolar Dehiscence Defects. *Compend Contin Educ Dent Jamesburg NJ* 1995. août 2015;36(7):516, 518-20, 522 passim.

29. Borghetti A, Monnet-Corti V, Attal J-P, Bouchard P, Degorce T. Chirurgie plastique parodontale et péri-implantaire. 2017.

30. A.Borghetti, V.Monnet-Corti. Chirurgie plastique parodontale et péri-implantaire. CdP. (JPIO; vol. 3ème).

31. Rosa JCM da, Rosa ACP de O, Francischone CE, Sotto-Maior BS. Esthetic outcomes and tissue stability of implant placement in compromised sockets following immediate dentoalveolar restoration: results of a prospective case series at 58 months follow-up. *Int J Periodontics Restorative Dent*. avr 2014;34(2):199-208.

32. Blus C, Serge S-M. Atraumatic Tooth Extraction and Immediate Implant Placement with Piezosurgery: Evaluation of 40 Sites After at Least 1 Year of Loading. *Int J Periodontics Restorative Dent*. 1 août 2010;30:355-63.

33. Araújo MG, Lindhe J. Ridge alterations following tooth extraction with and without flap elevation: an experimental study in the dog. *Clin Oral Implants Res.* juin 2009;20(6):545-9.
34. Lee J, Park D, Koo K-T, Seol Y-J, Lee Y-M. Comparison of immediate implant placement in infected and non-infected extraction sockets: a systematic review and meta-analysis. *Acta Odontol Scand.* juill 2018;76(5):338-45.
35. Martins da Rosa JC, Fadanelli MA, Zimmerman D, de Oliveira Rosa ACP. The application of rapid prototyping to improve bone reconstruction in immediate dentoalveolar restoration: a case report. *Int J Esthet Dent.* 2017;12(2):258-70.
36. Mankoo T. Single-tooth implant restorations in the esthetic zone--contemporary concepts for optimization and maintenance of soft tissue esthetics in the replacement of failing teeth in compromised sites. *Eur J Esthet Dent Off J Eur Acad Esthet Dent.* 2007;2(3):274-95.
37. Boralevi S, Nahmias M, Hadida A, Marguerat E. [Scanner placement guide and surgical guide in implantology]. *Cah Prothese.* juin 1991;(74):86-93.
38. Tahmaseb A, Wu V, Wismeijer D, Coucke W, Evans C. The accuracy of static computer-aided implant surgery: A systematic review and meta-analysis. *Clin Oral Implants Res.* oct 2018;29 Suppl 16:416-35.
39. Jaffin RA, Berman CL. The excessive loss of Branemark fixtures in type IV bone: a 5-year analysis. *J Periodontol.* janv 1991;62(1):2-4.
40. Misch CE. Divisions of available bone in implant dentistry. *Int J Oral Implantol Implantol.* 1990;7(1):9-17.
41. Rosa J, Rosa A, Francischone C, Sotto-Maior B. Diameter selection of implants placed in extraction sockets: A new approach. *Dent Press Implantol.* 2014;8(2):80-9.
42. Rosa AC, da Rosa JC, Dias Pereira LA, Francischone CE, Sotto-Maior BS. Guidelines for Selecting the Implant Diameter During Immediate Implant Placement of a Fresh Extraction Socket: A Case Series. *Int J Periodontics Restorative Dent.* juin 2016;36(3):401-7.
43. Huwais S, Meyer EG. A Novel Osseous Densification Approach in Implant Osteotomy Preparation to Increase Biomechanical Primary Stability, Bone Mineral Density, and Bone-to-Implant Contact. *Int J Oral Maxillofac Implants.* févr 2017;32(1):27-36.
44. Rosa JCM, Pértile de Oliveira Rosa AC, Huwais S. Use of the Immediate Dentoalveolar

Restoration Technique Combined with Osseodensification in Periodontally Compromised Extraction Sites. *Int J Periodontics Restorative Dent.* août 2019;39(4):527-34.

45. Edel A. Clinical evaluation of free connective tissue grafts used to increase the width of keratinised gingiva. *J Clin Periodontol.* 1974;1(4):185-96.

46. Kan JYK, Rungcharassaeng K, Lozada JL, Zimmerman G. Facial Gingival Tissue Stability Following Immediate Placement and Provisionalization of Maxillary Anterior Single Implants: A 2- to 8-Year Follow-up. *Int J Oral Maxillofac Implants.* janv 2011;26(1):179-87.

47. da Rosa JCM, Rosa ACP de O, Fadanelli MA, Sotto-Maior BS. Immediate implant placement, reconstruction of compromised sockets, and repair of gingival recession with a triple graft from the maxillary tuberosity: a variation of the immediate dentoalveolar restoration technique. *J Prosthet Dent.* oct 2014;112(4):717-22.

48. Sanz I, Garcia-Gargallo M, Herrera D, Martin C, Figuero E, Sanz M. Surgical protocols for early implant placement in post-extraction sockets: a systematic review. *Clin Oral Implants Res.* févr 2012;23 Suppl 5:67-79.

49. da Rosa JCM. Immediate dentoalveolar restoration: Immediate -loaded implants in compromised alveolar sockets. Place of publication not identified: Quintessence Publishing; 2014.

50. Finelle G, Popelut A. Pilier de cicatrisation anatomiqueINTERNATION par CFAO directe (SSA). :7.

51. Albrektsson T, Zarb G, Worthington P, Eriksson AR. The long-term efficacy of currently used dental implants: a review and proposed criteria of success. *Int J Oral Maxillofac Implants.* 1986;1(1):11-25.

52. Seban A, Bonnaud P. Pratique clinique des greffes osseuses et implants: Modalités thérapeutiques et prise en charge des complications. [Internet]. London: Elsevier Health Sciences France; 2012 [cité 10 déc 2019].

Liste des tableaux

TABLEAU 1 : CLASSIFICATION TEMPS IMPLANTAIRE DE CHEN ET BUSER	17
TABLEAU 2: CLASSIFICATION TEMPS IMPLANTAIRE D'ESPOSITO	17
TABLEAU 3: COMPARAISON DES TECHNIQUES OPERATOIRES	64

Liste des figures

FIGURE 1 : DEFAUT R1	22
FIGURE 2: DEFAUT R2	23
FIGURE 3: DEFAUT R3	24
FIGURE 4: DEFAUT R4	24
FIGURE 5: DEFAUT R5	25
FIGURE 6: DEFAUT R6	25
FIGURE 7: LES 4 TYPES DE PARODONTE SELON MAYNARD ET WILSON (1980)(6)	27
FIGURE 8: SITUATION PRE-OPERATOIRE	29
FIGURE 9: CLICHE RETRO-ALVEOLAIRE ET CONEBEAM DE 21	30
FIGURE 10: DEPOSE DE LA CONTENTION RESINE	34
FIGURE 11: SEPARATION RADICULAIRE	35
FIGURE 12: ALVEOLE POST-EXTRACTIONNELLE	35
FIGURE 13: PLANIFICATION IMPLANTAIRE EFFECTUEE SUR BLUE SKY PLAN	37
FIGURE 14: GUIDE CHIRURGICAL EN PLACE	38
FIGURE 15: MISE EN PLACE DE L'IMPLANT AVEC LE GUIDE CHIRURGICAL	40
FIGURE 16: CONTROLE DU POSITIONNEMENT PALATIN DE L'IMPLANT	41
FIGURE 17: ÉVALUATION DES DIMENSIONS DU DEFAUT	41
FIGURE 18: GREFFON CONJONCTIF PALATIN.	45
FIGURE 19: MISE EN PLACE DU GREFFON CONJONCTIF	45
FIGURE 20: PRELEVEMENT DU GREFFON CORTICO-SPONGIEUX	46
FIGURE 21: POSITIONNEMENT DU GREFFON CORTICO-SPONGIEUX	47
FIGURE 22: PREPARATION DU SITE RECEVEUR	48
FIGURE 23: PRELEVEMENT DU GREFFON "TRIPLE"	48
FIGURE 24 : PRELEVEMENT GREFFON OSSEUX	50
FIGURE 25 : MISE EN PLACE GREFFON OSSEUX AVEC OSTEOTOME	51
FIGURE 26 : GREFFON OSSEUX EN PLACE	51
FIGURE 27 COMPLEMENT AVEC DES PARTICULES D'OS AUTOGENE (1)	51
FIGURE 28 : COMPLEMENT AVEC DES PARTICULES D'OS AUTOGENE (2)	51
	73

FIGURE 29 : MISE EN PLACE DU PILIER DE CICATRISATION PERSONNALISE (1)	53
FIGURE 30: MISE EN PLACE DU PILIER DE CICATRISATION PERSONNALISE (2)	53
FIGURE 31: SITUATION CLINIQUE POST-OPERATOIRE	54
FIGURE 32: RADIO RETRO-ALVEOLAIRE POST-OPERATOIRE	54
FIGURE 33: COURONNE PROVISoire	55
FIGURE 34: SITUATION CLINIQUE A 3 MOIS	56
FIGURE 35: RADIOGRAPHIE RETROALVEOLAIRE A 3 MOIS	56
FIGURE 36: SITUATION CLINIQUE A 7 MOIS (1)	57
FIGURE 37: SITUATION CLINIQUE A 7 MOIS (2)	57
FIGURE 38: RADIOGRAPHIE RETROALVEOLAIRE A 7 MOIS	58
FIGURE 39: SCANNER A 7 MOIS CENTRE SUR 21	58
FIGURE 40: SCANNER A 7 MOIS CENTRE SUR 11	59

Vu, Le Président du Jury,

Date, Signature :

Vu, la Directrice de l'UFR des Sciences Odontologiques,

Date, Signature :

Vu, le Président de l'Université de Bordeaux,

Date, Signature :

Collège des Sciences de la Santé

UFR des Sciences Odontologiques

Serment

En présence de mes Maîtres et de mes condisciples, je promets
Et je jure d'être fidèle aux lois de l'honneur et de la probité dans
l'exercice de l'art dentaire.

Je donnerai mes soins gratuits à l'indigent et n'exigerai jamais un
honoraire au-dessus de mon travail. Ma langue taira les secrets
qui me seront confiés. Admis à l'intérieur des maisons, mes yeux
ne verront pas ce qui s'y passe.

Mes connaissances et mon état ne serviront ni à diffuser des
propos non avérés, ni à corrompre les mœurs, ni à favoriser le
crime.

Je ne permettrai pas que des conditions de croyance, de nation et
de race viennent s'interposer entre mon devoir et mon patient.

Je promets et je jure de conformer strictement ma conduite
professionnelle aux principes et aux règles prescrites par le code
de déontologie.

Si je remplis ce serment sans l'enfreindre, qu'il me soit donné de
jouir heureusement de la vie et de ma profession, honoré à jamais
parmi les hommes. Si je le viole et que je me parjure, puissé-je
avoir un sort contraire.



Titre : L'apport de la technique de restauration dentoalvéolaire per implantaire IDR (Immediate dentoalveolar restoration) dans la mise en charge immédiate en secteur antérieur maxillaire.

Résumé : Différentes techniques existent pour la réalisation d'extraction-implantations immédiates dans le secteur antérieur maxillaire. Elles doivent permettre de gérer de manière optimale le site alvéolaire et l'environnement gingival afin de garantir le résultat esthétique final tout en favorisant la stabilisation initiale.

La technique IDR (restauration dentoalvéolaire per-implantaire ou immédiate dentoalveolar restoration) récemment proposée par le Dr Martins da Rosa répond à ces impératifs et étend les indications de l'extraction-implantation immédiate à des situations cliniques délicates telles que des sites chirurgicaux où la corticale vestibulaire est quasi voire totalement inexistante. En effet, cette technique permet de corriger un défaut alvéolaire important grâce à des greffons osseux et/ou conjonctifs provenant d'un seul site donneur : la tubérosité maxillaire et ce, en même temps que la pose de l'implant et la confection de la couronne provisoire.

L'objectif de ce travail est d'étudier la technique de l'IDR au travers d'un cas clinique mené au CHU de Bordeaux.

Mots clés : Implant dentaire, Implantation Immédiate, Tubérosité maxillaire, Mise en esthétique, Restauration Dento-Alvéolaire

Title : The contribution of the IDR technique ((Immediate dentoalveolar restoration) in immediate loading in the anterior maxillary sector

Abstract: Different techniques exist for the execution of immediate implantation in the anterior maxillary sector. These techniques must allow optimal management of the alveolar site and as well as the gingival environment in order to guarantee the final aesthetic results while promoting the initial stabilization.

Dr Martins da Rosa has recently developed the IDR technique in order to meet these requirements and extends the indications of immediate loading to delicate clinical situations such as surgical sites where the vestibular cortical wall is almost non-existent. This technique makes it possible to correct an important alveolar defect using bone and connective tissue graft from one donor site: the maxillary tuberosity. All surgical and prosthetic steps are conducted at the same time.

The aim of this paper is to study the IDR technique through a clinical case performed at the Bordeaux CHU.

Keywords : Dental implant, Immediate Implantation, Immediate Loading, Immediate Dento-Alveolar restoration, Maxillary Tuberosity