



HAL
open science

Dent rose post-mortem v/s ante-mortem : revues systématiques de la littérature

Sarah Vaillant

► **To cite this version:**

Sarah Vaillant. Dent rose post-mortem v/s ante-mortem : revues systématiques de la littérature. Sciences du Vivant [q-bio]. 2020. dumas-02895729

HAL Id: dumas-02895729

<https://dumas.ccsd.cnrs.fr/dumas-02895729>

Submitted on 10 Jul 2020

HAL is a multi-disciplinary open access archive for the deposit and dissemination of scientific research documents, whether they are published or not. The documents may come from teaching and research institutions in France or abroad, or from public or private research centers.

L'archive ouverte pluridisciplinaire **HAL**, est destinée au dépôt et à la diffusion de documents scientifiques de niveau recherche, publiés ou non, émanant des établissements d'enseignement et de recherche français ou étrangers, des laboratoires publics ou privés.

U.F.R. D'ODONTOLOGIE

Année 2020

Thèse n°39

THESE POUR L'OBTENTION DU
**DIPLOME D'ETAT de DOCTEUR EN CHIRURGIE
DENTAIRE**

Présentée et soutenue publiquement

Par VAILLANT Sarah

Née le 11 décembre 1995 à BAYONNE (64)

Le mercredi 17 juin 2020

DENT ROSE POST-MORTEM V/S ANTE-MORTEM :
Revue systématique de la littérature

Sous la direction de : Thibaut ROULLAND

Membres du jury :

Mme le Professeur BOILEAU Marie-José
Mr le Docteur ROULLAND Thibaut
Mr le Docteur BOU Christophe
Mr le Docteur NAVEAU Adrien

Présidente
Directeur
Rapporteur
Assesseur

UNIVERSITE DE BORDEAUX

MAJ
03/03/2020

Président M. TUNON DE LARA Manuel

Directeur de Collège des Sciences de la Santé M. PELLEGRIN Jean-Luc

COLLEGE DES SCIENCES DE LA SANTE UNITE DE FORMATION ET DE RECHERCHE DES SCIENCES ODONTOLOGIQUES

Directrice	Mme BERTRAND Caroline	58-01
Directeur Adjoint à la Pédagogie	Mr DELBOS Yves	56-01
Directeur Adjoint – Chargé de la Recherche	M. CATROS Sylvain	57-01
Directeur Adjoint – Chargé des Relations Internationales	M.SEDARAT Cyril	57-01

ENSEIGNANTS DE L'UFR

PROFESSEURS DES UNIVERSITES

Mme	Caroline	BERTRAND	Prothèse dentaire	58-01
Mme	Marie-José	BOILEAU	Orthopédie dento-faciale	56-01
M	Sylvain	CATROS	Chirurgie orale	57-01
M	Raphaël	DEVILLARD	Dentisterie restauratrice et endodontie	58-01
Mme	Véronique	DUPUIS	Prothèse dentaire	58-01
M.	Bruno	ELLA NGUEMA	Sciences anatomiques et physiologiques - Biomatériaux	58-01
M.	Jean-Christophe	FRICAIN	Chirurgie buccale – Pathologie et thérapeutique	57-01

MAITRES DE CONFERENCES DES UNIVERSITES

Mme	Elise	ARRIVÉ	Prévention épidémiologie – Economie de la santé – Odontologie légale	56-02
Mme	Cécile	BADET	Biologie Orale	57-01
M.	Etienne	BARDINET	Orthopédie dento-faciale	56-01
M.	Michel	BARTALA	Prothèse dentaire	58-01
M.	Cédric	BAZERT	Orthopédie dento-faciale	56-01
M.	Christophe	BOU	Prévention épidémiologie – Economie de la santé – Odontologie légale	56-02
Mme	Sylvie	BRUNET	Chirurgie buccale – Pathologie et thérapeutique	57-01
M.	Jacques	COLAT PARROS	Sciences anatomiques et physiologiques	58-01
M,	Jean-Christophe	COUTANT	Sciences anatomiques et physiologiques	58-01
M.	François	DARQUE	Orthopédie dento-faciale	56-01
M.	François	DE BRONDEAU	Orthopédie dento-faciale	56-01
M.	Yves	DELBOS	Odontologie pédiatrique	56-01
M,	Emmanuel	D'INCAU	Prothèse dentaire	58-01
Mme	Elsa	GAROT	Odontologie pédiatrique	56-01
M.	Dominique	GILLET	Dentisterie restauratrice et endodontie	58-01
Mme	Olivia	KEROUREDAN	Dentisterie restauratrice et endodontie	58-01
M.	Jean-François	LASSERRE	Prothèse dentaire	58-01
M.	Yves	LAUVERJAT	Parodontologie	57-01
Mme	Odile	LAVIOLE	Prothèse dentaire	58-01
M.	Jean-Marie	MARTEAU	Chirurgie buccale – Pathologie et thérapeutique	57-01
Mme	Javotte	NANCY	Odontologie pédiatrique	56-01
M.	Adrien	NAVEAU	Prothèse dentaire	58-01

M.	Jean-François	PELI	Dentisterie restauratrice et endodontie	58-01
M.	Philippe	POISSON	Prévention épidémiologie – Economie de la santé – Odontologie légale	56-02
M.	Patrick	ROUAS	Odontologie pédiatrique	56-01
M.	Johan	SAMOT	Biologie Orale	57-01
Mme	Maud	SAMPEUR	Orthopédie dento-faciale	56-01
M.	Cyril	SEDARAT	Parodontologie	57-01
Mme	Noélie	THEBAUD	Biologie Orale	57-01
M.	Eric	VACHEY	Dentisterie restauratrice et endodontie	58-01

AUTRES ENSEIGNANTS

Mme	Audrey	AUSSEL	Sciences anatomiques et physiologiques	58-01
M.	Cédric	FALLA	Prévention épidémiologie – Economie de la santé – Odontologie légale	56-02
M.	François	ROUZÉ L'ALZIT	Prothèse dentaire	58-01

ASSISTANTS

M.	Bastien	BERCAULT	Chirurgie Orale	57-01
Mme	Mathilde	BOUDEAU	Odontologie conservatrice – Endodontie	58-01
Mme	Camille	BOULÉ-MONTPEZAT	Odontologie pédiatrique	56-01
Mlle	Anaïs	CAVARE	Orthopédie dento-faciale	56-01
M	Hubert	CHAUVEAU	Odontologie conservatrice – Endodontie	58-01
Mme	Virginie	CHUY	Prévention épidémiologie – Economie de la santé – Odontologie légale	56-02
M	Pierre-Hadrien	DECAUP	Prothèse dentaire	58-01
Mme	Severine	DESCAZEUX	Odontologie conservatrice – Endodontie	58-01
Mme	Julia	ESTIVALS	Odontologie pédiatrique	56-01
Mme	Mathilde	FENELON	Chirurgie Orale	57-01
Mme	Agathe	GREMARE	Biologie orale	57-01
Mme	Mathilde	JACQUEMONT	Parodontologie	57-01
Mme	Clémence	JAECK	Prothèse dentaire	58-01
Mme	Claudine	KHOURY	Prévention épidémiologie – Economie de la santé – Odontologie légale	56-02
Mme	Camille	LACAULE	Orthopédie dento-faciale	56-01
M.	Antoine	LAFITTE	Orthopédie dento-faciale	56-01
M	Adrien	LASTRADE	Prothèse dentaire	58-01
Mme	Aude	MENARD	Prothèse dentaire	58-01
M	Florian	PITEU	Prothèse dentaire	58-01
M	Antoine	PEPELUT	Parodontologie	57-01
M.	Thibaut	ROULLAND	Prothèse dentaire	58-01
Mme	Rawen	SMIRANI	Parodontologie	57-01
M.	Clément	VACHEY	Odontologie conservatrice – Endodontie	58-01
M	Paul	VITIELLO	Prothèse dentaire	58-01
Mme	Sophia	ZIANE	Odontologie conservatrice – Endodontie	58-01

RERMERCIEMENTS

A notre Présidente de thèse

Madame le Professeur Marie-José BOILEAU
Professeur des Universités – Praticien Hospitalier
Sous-section Orthopédie dento-faciale 56-01

Je suis très honorée que vous ayez accepté de présider ce jury.

Je tiens également à vous remercier pour l'enseignement que vous m'avez apporté tout au long de mon cursus.

Veillez trouver dans ce travail, l'assurance de ma sincère reconnaissance, de mon profond respect et de tous mes remerciements.

A notre Directeur de thèse

Monsieur le Docteur Thibaut ROULLAND

Assistant Hospitalo-Universitaire

Sous-section Prothèse dentaire – 58-01

Je vous remercie d'avoir accepté la direction de cette thèse et de m'avoir proposé ce sujet. Cela m'a permis de découvrir le domaine de l'odontologie médico-légale, bien différent de ceux abordés tout au long de mon cursus.

Je vous remercie pour votre soutien, votre disponibilité et votre réactivité tout au long de l'élaboration de mon travail.

Je tiens aussi à vous remercier de votre bienveillance, votre sympathie dont vous avez fait preuve à mon égard depuis le début. Vous avez toujours su me rassurer et m'écouter, tout cela avec la bonne humeur.

Je vous prie de trouver ici le témoignage de ma sincère et profonde reconnaissance.

A notre Rapporteur de thèse

Monsieur le Docteur BOU Christophe

Maître de Conférences des Universités – Praticien Hospitalier

Sous-section Prévention épidémiologique- Économie de la santé- Odontologie légale–
Endodontie 58-01

Je vous remercie d'avoir accepté de corriger ce travail. Vous avez pris le temps pour que l'on en discute et votre expérience enrichissante m'a permis de compléter les données théoriques que j'avais collecté.

Merci pour l'enseignement que vous nous avez donné, pour votre sympathie.

Je vous prie de trouver le témoignage de ma sincère et profonde reconnaissance.

A notre Assesseur de thèse

Monsieur le Docteur Adrien NAVEAU

Maître de Conférences des Universités – Praticien Hospitalier

Sous-section Prothèse dentaire 58-01

Je vous remercie d'avoir accepté de participer à ce jury de thèse. Merci pour l'ensemble des connaissances que vous avez pu m'apporter lors de mon cursus, pour votre rigueur et votre investissement au cours de nos études d'odontologie.

Veillez trouver dans cette thèse l'expression de ma sincère gratitude.

À mes parents,

Merci pour votre amour, votre soutien et la sérénité que vous dégagez. Vous avez toujours su me faire confiance ; je n'en serais pas là aujourd'hui sans vous.

Maman, tu es la gentillesse incarnée, tu m'épates chaque jour par ta créativité, ta joie de vivre et le bien que tu fais tous les jours autour de toi.

Papa, la force tranquille que tu représentes est un exemple pour moi. Merci pour ta bienveillance, ta douceur et ton altruisme.

À mon frère,

Merci de la confiance et de la positivité que tu m'apportes au quotidien, tu es un rayon de soleil pour qui tout est possible et tu as toujours su me le communiquer. Je suis très fière de notre relation et de l'amour qui nous unie.

Merci à toi aussi Camille, pour tout l'intérêt que tu m'as porté au cours de ces derniers mois. Vous avez été des colocos géniaux et vous êtes fantastiques.

À mes grands-parents, ma grand-mère, mes oncles et tantes, cousins et cousines

Je vous remercie d'avoir toujours suivi de près les étapes importantes de ma courte vie, de votre réjouissance lors de mes réussites et de l'intérêt que vous me portez au quotidien. Vous êtes tous très importants pour moi et je suis fière d'avoir à mes côtés une famille aussi bienveillante.

À mes Fried Rice,

Merci de votre soutien, vous avez sans aucun doute contribué toutes ces années à mon épanouissement.

Ma Didine tu as été un binôme de travail mais surtout tu es mon binôme de vie pour tous nos projets en commun, merci pour ta générosité et ta créativité qui m'inspirent au quotidien, tu m'êtes vers le haut chaque jour.

Alizé je ne te remercie pas seulement pour ces années merveilleuses de coloc mais également pour être une alliée de vie, un pilier de tous les jours et un exemple de bonté.

Ma Mathou, je te remercie de partager avec moi une amitié des plus sincères et honnêtes fondue entres rires, conversations interminables et rêveries. J'admire ton humanité et je sais qu'à présent, tu feras partie de toutes les prochaines étapes de ma vie.

Noreen, un havre de sérénité s'est ouvert à moi le jour où je t'ai rencontré tu es la douceur incarnée et ton soutien sans faille m'a porté toutes ces années. Merci pour ça et pour ce que tu es en général.

Ma Chlo, tu es une personne tellement généreuse, je te remercie d'avoir toujours été à mes côtés toutes ces années, merci pour ces éclats de rire, pour ton humour et la fraîcheur que tu m'as toujours apporté.

Laurie, merci pour cette authenticité, entièreté et spontanéité dont tu as toujours su faire preuve dans notre amitié.

PS : Ton contre temps dans tes pas de danse me bluffent à chaque soirée endiablée.

À Marine et Julie

Ma Marine, tu n'as jamais été bien loin de moi. Je te remercie pour tout le bonheur que tu m'apportes, tu es un rayon de soleil et je ne peux plus me passer de ta bonne humeur. Tu as toujours été si attentive et de si bons conseils avec moi, je ne t'en remercierai jamais assez.

Ma Juju, merci d'avoir toujours été si présente pour moi, d'être si bienveillante et empathique. Je veux t'avoir toute ma vie à mes côtés.

À mes médecins préférés Sarah et Thomas

Sarah, merci pour tous les conseils si précieux que tu as toujours su m'apporter dans ma vie personnelle ou dans mon travail. Mais surtout, je te remercie pour la bonne humeur, ton énergie et le bonheur que tu dégages autour de toi en permanence. Ton amitié m'est essentielle aujourd'hui.

Thomas, je te remercie pour tout l'intérêt que tu as porté à ma thèse, mais aussi pour celui que tu me portes en général. Tu es une personne exceptionnelle qui mériterait d'habiter en métropole.

À tout notre groupe Jonathan et Ninja, ma Riri, mon Maudou, Eva, Claire, Elisa, Clem, Tom, Julien, Titi, Paul, Ben, Pierre, Adrien

Vous êtes la définition de la bienveillance, aussi différents que chacun puisse être.

Merci pour tous ces fous rires, pour tous ces moments de partage variés entre salles de travaux pratiques, bancs d'amphi, soirées, pique niques, week-end, restaurants, voyages, balades, déguisements, magasins, cafés, examens, anniversaires et j'en passe.

La complicité dans ce groupe n'a cessé d'évoluer au fil des années et n'a fait que révéler d'avantage au fil du temps la richesse humaine qu'il y a dans chaque personne qui le constitue.

Je vous remercie tout simplement de m'avoir fait passer des années d'études incroyables.

À mon noyau dur depuis toujours Marie, Marianne

Les filles vous avez été à mes côtés depuis le début, je vous en remercie et j'espère toujours vous avoir près de moi.

À mes copains du pays basque, Barbara, Julie, Irina, Anaïs, Pierre, Hugo, Morgan, Antoine, Ludo, Maya

De près ou de loin, nos chemins finissent toujours par se croiser. Je vous remercie de la fidélité de vos amitiés depuis tout ce temps.

À Félix,

Merci d'avoir été à mes côtés toutes ces années d'études, tu as toujours su m'apporter ton soutien et ta sérénité quand il le fallait.

Je remercie aussi tes parents pour l'intérêt qu'ils m'ont toujours porté toutes ces années.

À Sébastien, Maxime, Kelly, Sophie

Merci de m'avoir accueilli au cabinet si chaleureusement, de m'avoir fait confiance en me permettant de travailler avec vous. Ce cabinet n'a fait que renforcer mon envie d'évoluer dans ce métier.

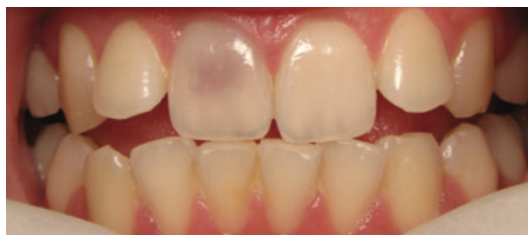TABLE DES MATIERES

INTRODUCTION	12
I. LE PHÉNOMÈNE DE DENTS ROSES POST-MORTEM : REVUE SYSTÉMATIQUE DE LA LITTÉRATURE	14
1. Objectifs de l'étude	14
2. Matériels et méthodes	14
2.1. Stratégie de recherche.....	14
2.2. Critère d'éligibilité.....	14
2.3. Sélection des articles.....	15
2.4. Extraction des données et synthèse	15
3. Résultats	28
3.1. Études in vitro et in vivo.....	28
3.2. Revues de la littérature.....	32
4. Discussion	33
4.1. Analyse de la pertinence des articles sélectionnés.....	33
4.2. Analyse des articles.....	34
II. COLORATION ROSE SUR DENT VIVANTE, LES « PINK SPOT » : REVUE SYSTÉMATIQUE DE LA LITTÉRATURE	48
1. Objectif de l'étude	48
2. Matériels et méthodes	48
2.1. Stratégie de recherche.....	48
2.2. Critère d'éligibilité.....	48
2.3. Sélection des articles.....	49
2.4. Extraction des données et synthèse	49
3. Résultats	52
3.1. Cas cliniques.....	52
3.2. Revues de la littérature.....	58
4. Discussion	59
4.1. Classification des résorptions	59
4.2. Étiologies.....	60
4.3. Physiopathologie.....	62
III. COMPARAISON DES PHÉNOMÈNES : DENTS ROSES ANTE ET POST-MORTEM	67
CONCLUSION	70
Table des illustrations	72
BIBLIOGRAPHIE	73
ANNEXE	77
AUTORISATION DE REPRODUCTION	78

INTRODUCTION

Le terme de "dents roses" désigne une coloration en différentes teintes de roses d'une ou de plusieurs dents, partiellement ou dans son intégralité. Ce rosissement est possible sur dents vivantes mais peut également apparaître après la mort.

Sur dents vivantes, la dent rose ou « Pink spot » est un terme clinique utilisé pour décrire une forme de résorption dentaire relativement rare, de type principalement inflammatoire, qui entraîne une augmentation localisée de la taille de la pulpe due à une hyperplasie pulpaire. Dans la résorption inflammatoire, la dentine résorbée est remplacée par un tissu de granulation enflammé.(1)



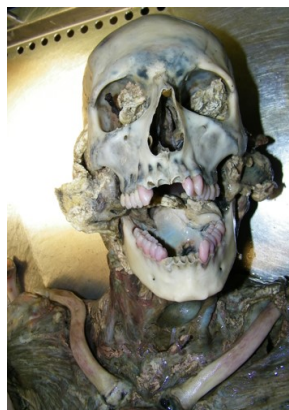*Photographie 1 : « Pink Spot » sur une incisive centrale maxillaire droite
Silveira et al. Double 'pink tooth' associated with extensive internal root resorption after orthodontic treatment: a case report. 2009*

L'autre perspective de la dent rose est retrouvée dans un contexte post-mortem. Il est présenté comme une altération de couleur cadavérique dans laquelle les dents permanentes du défunt présentent un aspect rose, rouge ou brunâtre.

L'étude de ce phénomène fait partie du domaine de l'odontologie médico-légale.

C'est une discipline complémentaire de la médecine légale s'intéressant à l'étude des dents et des maxillaires dans laquelle l'expert odontologiste est un auxiliaire de justice.

Cependant, c'est un phénomène dont l'occurrence varie d'un cas à l'autre. Ainsi son interprétation est variable, et son étiologie mal définie.



Photographie 2 : Phénomène de rosissement post-mortem (Source : Dr Bou)

Nous nous sommes donc demandés : « Quelles sont les caractéristiques spécifiques des cas de cadavres présentant le phénomène de dents roses lors d'autopsies dentaires ? »
Nous nous sommes également demandés quel était le phénomène physiopathologique des dents roses post mortem. Peut-on le rapprocher de celui sur dents vivantes ? Si c'est le cas, pourrions-nous nous servir de nos connaissances en ante-mortem pour les appliquer sur le phénomène post-mortem : son étiologie, son processus ?

Afin de répondre à ces interrogations, cette thèse se propose de réaliser une première revue systématique de la littérature sur les dents roses post-mortem. Les caractéristiques, le processus physiopathologique et l'impact médico-légal de ce phénomène y seront décrits. Une seconde revue systématique de la littérature nous permettra de comprendre le phénomène physiopathologique sur dents vivantes. Enfin, nous pourrons comparer ces deux phénomènes dans une dernière partie.

I. LE PHÉNOMÈNE DE DENTS ROSES POST-MORTEM : REVUE SYSTÉMATIQUE DE LA LITTÉRATURE

1. Objectifs de l'étude

En se basant sur les données actuelles de la littérature, nous allons répertorier et analyser les études relevant du phénomène de dents roses. Nous relèverons ses conditions d'apparition et les hypothèses émises à son sujet.

L'objectif est d'identifier les facteurs capables d'engendrer cette coloration rose et de déterminer si le phénomène de rosissement post-mortem est un signe pathognomonique sur lequel les médecins et dentistes légistes peuvent s'appuyer.

Nous émettons l'hypothèse qu'il existe un consensus à ce propos dans la littérature.

2. Matériels et méthodes

2.1. Stratégie de recherche

Une revue de la littérature a été réalisée à partir des bases de données Pubmed et Scopus en fonction des critères Prisma (Cf annexe). Les termes clés sont associés aux opérateurs booléens pour obtenir l'association suivante : (post-mortem OR postmortem) AND (pink tooth OR pink teeth).

De plus, la recherche électronique a été complétée par une recherche manuelle portant sur la bibliographie des articles initialement sélectionnés. Des articles supplémentaires ont donc été examinés pour une éventuelle inclusion. Il devait exister une rédaction en anglais ou en français. La dernière recherche a été réalisée 5/12/2019

2.2. Critère d'éligibilité

Les articles ont été sélectionnés selon les critères d'admissibilité suivants :

- Critères d'inclusion
 - Étude portant sur le phénomène de dent rose post-mortem
 - Articles issus d'un moteur de recherche de données bibliographiques
 - Dent animale dans le cas d'une expérimentation

- Critères d'exclusion
 - Texte intégral non disponible en anglais ou en français

2.3. Sélection des articles

Les titres et les résumés des articles trouvés lors de la recherche électronique ont été évalués indépendamment par deux lecteurs (Sarah Vaillant et Thibaut Roulland). Lorsqu'un résumé semblait prétendre à une possible inclusion, le texte intégral était soumis aux critères d'admissibilité. La recherche électronique a été complétée par une recherche manuelle s'appuyant sur la bibliographie des articles initialement sélectionnés.

Conformément aux critères de recherche, la recherche électronique a donné 46 résultats.

Une première évaluation basée sur la lecture des titres a permis d'en éliminer 4.

La lecture des résumés a permis quant à elle de conserver 27 dont les textes intégraux ont été étudiés.

La lecture des textes intégraux a permis l'inclusion de 22 articles dans l'étude (auxquels s'est rajouté 1 article provenant de la bibliographie).

Tous les articles sont en anglais ou en français. Ces 23 articles sont répertoriés par ordre de publication (tableau 1).

Les articles qui ont été exclus sont regroupés dans le tableau 2.

2.4. Extraction des données et synthèse

Une grille de lecture a été utilisée pour extraire les données, puis les informations ont été synthétisées dans le tableau 3.

Les données extraites systématiquement sont :

- Le type d'article (in vivo/in vitro/revue de la littérature)
- Le type de dents étudiées (antérieures/postérieures)
- Le sexe de la/des victimes
- L'âge au décès (connu ou présumé)
- Cause de décès (connue ou présumée)
- La date de découverte post-mortem
- Lieu de conservation du corps
- Les paramètres analysés
- Les hypothèses émises pour expliquer le phénomène de pink teeth

Dans le cadre de ce sujet, les critères de répartition entre une étude in vitro et une étude in vivo sont les suivants ; nous avons classé toutes les études engageant une analyse de laboratoire avec des outils complémentaires dans les études in vitro ; celles qui ont fait l'objet d'un simple recueil observationnel ont été classées dans les études in vivo.

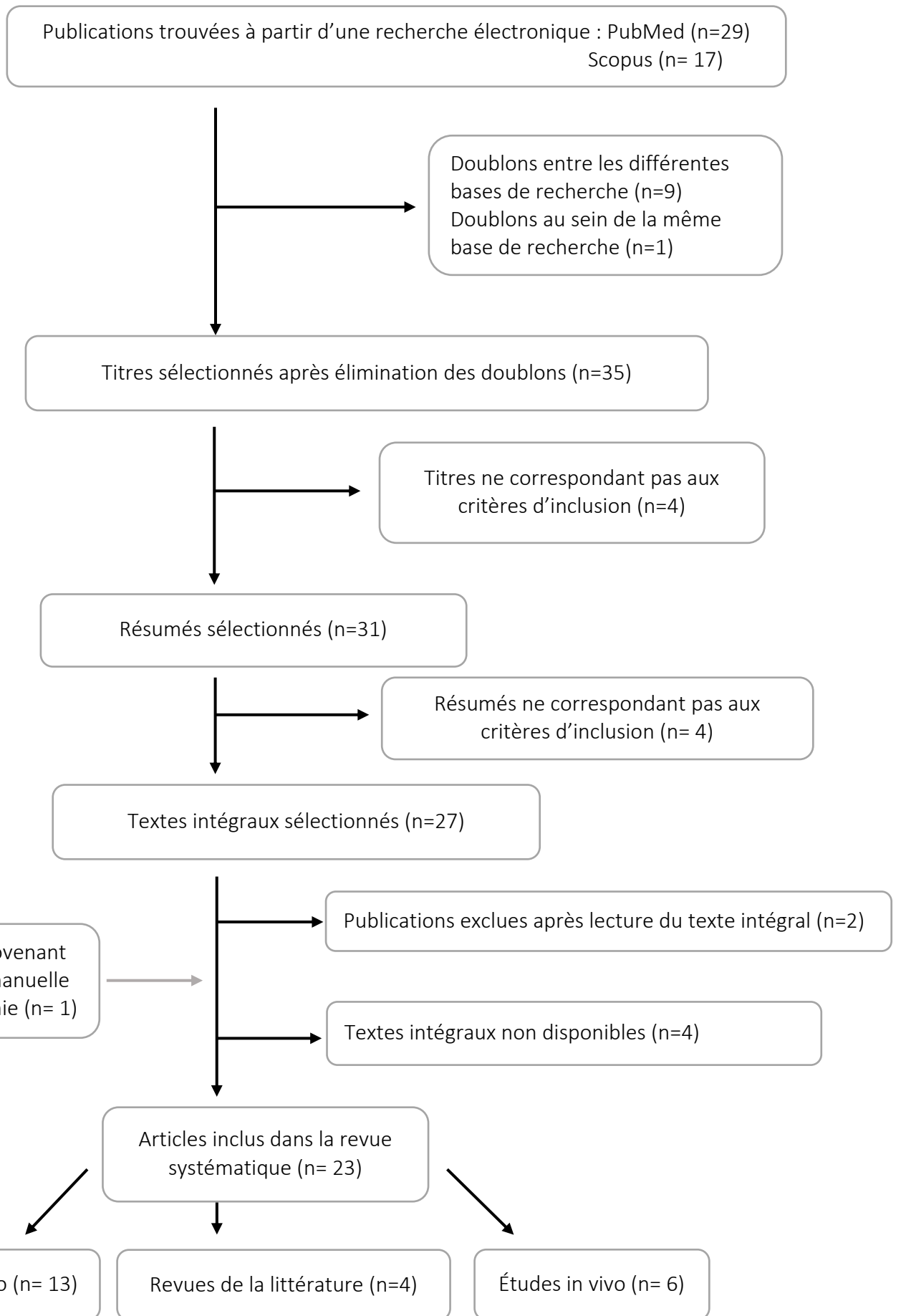


Figure 1 : Arbre décisionnel correspondant à la revue de la littérature effectuée

Année	Auteurs	Type d'article
1973	Beeley et Harvey	<i>Étude in vitro</i>
1977	Kirkham <i>et al</i>	<i>Étude in vitro</i>
1984	Clark et Law	<i>Étude in vitro</i>
1987	Brondum et Simonsen	<i>Étude in vivo</i>
1987	Van Wyk	<i>Étude in vitro</i>
1988	Van Wyk " <i>Post mortem pink teeth : in vitro production</i> "	<i>Étude in vitro</i>
1988	Van Wyk " <i>Pink teeth of the dead : II. Minor variations</i> "	<i>Étude in vitro</i>
1988	Ikeda <i>et al</i>	<i>Étude in vitro</i>
1989	Van Wyk	<i>Étude in vitro</i>
1994	Borrman <i>et al</i>	<i>Revue de la littérature</i>
1995	Dye <i>et al</i>	<i>Étude in vitro</i>
1996	De Almeida <i>et al</i>	<i>Étude in vitro</i>
1998	Ortmann et Duchesne	<i>Étude in vitro</i>
2002	Tavernier <i>et al</i>	<i>Étude in vivo</i>
2006	Campobasso <i>et al</i>	<i>Étude in vitro</i>
2008	Dumser et Turkay	<i>Étude in vivo</i>
2009	Soriano <i>et al</i>	<i>Étude in vivo</i>
2013	Rachna <i>et al</i>	<i>Revue de la littérature</i>
2015	Gowda <i>et al</i>	<i>Étude in vitro</i>
2016	Mittal <i>et al</i>	<i>Étude in vivo</i>
2018	Franco <i>et al</i>	<i>Étude in vivo</i>
2019	Franco <i>et al</i>	<i>Revue de la littérature</i>
2019	Hartomo <i>et al</i>	<i>Revue de la littérature</i>

Tableau 1 : Articles sélectionnés

Articles exclus	Raisons de l'exclusion
Jani et Johnson (2018)	Pas de lien avec le phénomène de dent rose post-mortem
Dittmer KE, Morley RE, Smith RL (2017)	Traite des difformités squelettiques d'agneaux
Erratum de l'article de Gowda BC, Sivapathasundharam B, Chatterji A, Chatterji BL.	Doublon
Thompson KA, Campbell M, Levens G, Agnew D	Rapport de cas d'un mélanome oral d'un boa
Sakuma A, Saitoh H, Ishii N, Iwase H.	Étude sur l'âge
Thapar R, Choudhry S, Sinha A, Bali R, Shukla D	Rétracté sur pubmed
Franco A, Thevissen P, Coudyzer W, Develter W, Van de Voorde W, Oyen R, Vandermeulen D, Jacobs R, Willems G.	Pas de lien avec le phénomène de dents roses post-mortem
White C, Dixon PM.	Étude sur la dentine secondaire chez les chevaux
Xu XM, Feng Q, Gong ZQ, Zheng J, Qiu CW, Ling SQ	Non disponible en anglais ou français (chinois)
Sainio P, Syrjanen S, Keijala JP, Parviainen AP	Étude sur des dents de rats
Ikeda N, Harada A, Takahashi H, Suzuki T	Non disponible en anglais ou français (japonais)
Kato Y	Non disponible en anglais ou français (japonais)
Takano M, Sato K, Fujishiro M, Shimmen N, Umezawa H...	Non disponible en anglais ou français (japonais)
Athreya S, Raj R	Recherche de la communauté à laquelle appartenait une femme dont le cadavre est retrouvé
Srivastava, A.K., Kumar, A., Kumar, A., Srivastava, A.	Traite de l'identification avec preuves dentaires en général

Tableau 2 : Exclusion des articles après lecture des titres, des résumés ou des textes intégraux

Année	Auteurs	Type d'article	Dents concernées	Sexe ♀/♂	Âge au décès	Cause du décès	Date de découverte post-mortem	Lieu de conservation du corps	État du corps
1973	Beeley et Harvey(2)	Étude in vitro	Absence d'information	♂	30	Absence d'information	Entre 30 et 40 jours	Trouvé en mer	Absence d'information
				♂	40	Tué par balle	94 jours	Enterré sous des pierres dans un lieu humide	
				♀	31	Poison barbiturique	46 jours	Absence d'information	
				♂	21	Absence d'information	90 jours	Trouvé en mer	
				♂	25	Absence d'information	30 jours	Trouvé dans un estuaire fluvial	
1977	Kirkham <i>et al.</i> (3)	Étude in vitro	Dents antérieures > Dents postérieures	♀	11	Absence d'information	3 semaines	Trouvé dans un sac poubelle en plastique	Décomposition
			Incisives, canines, prémolaires > molaires	♂	39	Tué par balle (tête)	Absence d'information	Trouvé dans une maison	Décomposition
			Absence d'information	♂	31	Absence d'information	4 jours	Trouvé à la surface d'un lac	Absence d'information
			Absence d'information	♂	23	Tué par balle (tête)	9 mois	Trouvé dans une tombe peu profonde	Décomposition
			Molaires (dents antérieures carbonisées)	♂	44	Incendie	24 heures	Dans une voiture	Absence d'information
			Toutes sauf une canine	♂	43	Absence d'information	(Décomposition avancée)	Absence d'information	Décomposition
			Absence d'information	♂	40	Overdose de barbituriques	4 mois	Absence d'information	Absence d'information
			Deux dents antérieures		4 ans 1/2	Absence d'information	3 mois	Surface du sol	Squelette
			Plusieurs dents antérieures	♂	23	Absence d'information	2 mois	Absence d'information	Squelette
			Les dents mandibulaires et quelques dents maxillaires	♂	46	Suicide par balle dans sa bouche	12 jours	A l'extérieur (temps de pluie pendant 12 jours)	Absence d'information

1984	Clark et Law (4)	Étude in vitro	Dans deux des cas : dents antérieures / Sur un corps retrouvé sur le côté gauche, degré de rose des molaires identique	♂	39	Incertaine	Absence d'information	Région boisée ouverte, partiellement momifié, manifestement décomposé	Décomposition marquée
				♂	30	Noyade	1 mois	Trouvé en mer	Absence d'information
				♂	55	Chute d'un ferry	1 semaine	Trouvé en mer	Absence d'information
				♂	54	Overdose de dichloralphenazone	18 jours	Absence d'information	Décomposition
1987	Brøndum et Simonsen (5)	Étude in vivo	Absence d'information	3 ♂	20-30 ans x 3	Inconnue	2 mois	Mer	Sévère putréfaction
				♂	29 ans	Pendaison	3 mois	Forêt	Putréfaction
				♂	85 ans	Inconnue	2 mois	Mer	Putréfaction
				♂	32 ans	Noyade	Plusieurs mois	Mer	Sévère putréfaction
				♂	43 ans	Noyade	22 jours	Mer	Sévère putréfaction
				♂	25 ans	Pendaison	8 jours	Milieu sec	Putréfaction modérée
				♂	28 ans	Noyade	2 mois et demi	Mer	Sévère adipocère
				♂	24 ans	Noyade	41 jours	Mer	Sévère putréfaction
				♂	47 ans	Noyade	8 mois	Mer	Putréfaction
				♂	46 ans	Noyade	2 mois	Mer	Sévère putréfaction
				♂	33 ans	Noyade	4 mois	Mer	Présence d'adipocères
				♂	41 ans	Noyade	4 mois	Mer	Putréfaction

				♂	23 ans	Noyade	3 mois	Mer	Sévère putréfaction
				♂	39 ans	Inconnue	4 mois	Mer	Présence d'adipocères
				♂	25 ans	Noyade	2 mois	Mer	Présence d'adipocères
				♂	34 ans	Noyade	1 mois et demi	Mer	Sévère putréfaction
				♂	39 ans	Noyade	19 jours	Mer	Sévère putréfaction
				♂	30 ans	Pendaison	96 heures	Intérieur	Sévère putréfaction
				♂	50 ans	Noyade	2 mois et demi	Mer	Présence d'adipocères
				♂	38 ans	Empoisonnement	Plusieurs jours	Absence d'information	Sévère putréfaction
				♂	40 ans	Noyade	Plusieurs jours	Mer	Sévère putréfaction
				♂	41 ans	Empoisonnement monoxyde carbone	72h	Milieu à température ambiante	Brulure étendue
				♂	50 ans	Inconnue	Plusieurs mois	Mer	Présence d'adipocères
				♂	40 ans	Inconnue	4 mois	Mer	Sévère putréfaction
1987	Van Wyk (6)	Étude in vitro	Victimes par noyade : toutes les dents Victimes par le feu : antérieures plus marquées	21 cas	Absence d'information	-9 par noyade -5 brûlés -4 par pendaison -3 poignardés -4 dont cause est inconnue	5 à 6 jours ou plus	Absence d'information	Tous les corps à l'état de décomposition dont un squelette
1988	Ikeda <i>et al.</i> (7)	Étude in vitro		Chiens			7 à 10 jours	Trouvés en forêt dans laquelle avait été trouvés des cadavres avec des dents roses	Décomposition

1988	Van Wyk "Post mortem pink teeth: in vitro production" (8)	Étude in vitro	Absence d'information	98 dents extraites dont les chambres pulpairees ont été remplies du sang de 7 cadavres	Absence d'information	Sang prélevé sur 7 cadavres dont la mort est non naturelle	Sang utilisé sur des cadavres à 8,11,15,38,35 x 2, 58 heures post mortem	Absence d'information	Absence d'information
1988	Van Wyk "Pink teeth of the dead: II. Minor variations" (9)	Étude in vitro	Absence d'information	45 colorations parmi 175 sections de dents étudiées	Absence d'information	-Accidents de motos -Meurtres -Accidents de train -Causes naturelles -Tué par balle -Cause inconnue -Noyade -Suicide -Explosions	1 à 21 jours	Absence d'information	Absence d'information
1989	Van Wyk (10)	Étude in vitro	Absence d'information	21 cas	Absence d'information	-9 noyades -5 brûlés (dont 4 étranglés) -3 avec couteaux -4 trop décomposés pour établir la cause	À partir de 5 jours et plus	-Tombes peu profondes (étranglés) -Sous des décombres -Terrain dégagé	Degrés variables de décompositions dont un à l'état de squelette
1995	Dye et al(11)	Étude in vitro	Absence d'information	4 cas	Absence d'information	Absence d'information	Absence d'information	Absence d'information	Provenant d'un lieu de sépulture, indique

									certainement une squelettisation
1996	De Almeida <i>et al.</i> (12)	Étude in vitro	Absence d'information	8 ♂	Absence d'information	-4 noyés -2 par pendaison -1 asphyxié -1 tué par balle	Absence d'information	Absence d'information	
1998	Ortmann et DuChesne (13)	Étude in vitro	Une partie des dents concernée	3 ♀	39	Combinaison de : -Intoxication à la timipramine (antidépresseur) -Hypothermie -Pneumonie	Absence d'information	Trouvée en forêt	Décomposition avancée, putréfiée
2002	Tavernier <i>et al.</i> (14)	Étude in vivo	21 ; 32 ; 41 ;42	♀	58 ans	Accident médicamenteux	Absence d'information	Domicile	Putréfaction
			32 ;33	♂	71 ans	Appareil circulatoire, naturelle	Absence d'information	Domicile	Putréfaction
			11 ;12 ;42 ;43	♂	39 ans	Appareil circulatoire, naturelle	Absence d'information	Domicile	Putréfaction
			11 ;21	♂	60 ans	Inconnue, non traumatogène	Absence d'information	Hôtel	Putréfaction
			15 ;23 ;24 ;45 ;44 ;43 ;42 ;41 31 ;32 ;33 ;34 ;35	♂	37 ans	Inconnue	Absence d'information	Domicile	Putréfaction
			33 ;43 ;44	♀	53 ans	Strangulation, homicide	Absence d'information	Extérieur	Putréfaction
			17 ;14 ;22 ;31 ;32 ;33 ;34 ;35 43 ;44 ;45	♂	62 ans	Inconnue	Absence d'information	Domicile	Squelette
			21 ;31 ;32 ;41 ;42	♂	33 ans	Overdose	Absence d'information	Domicile	Putréfaction

			11 ;21 ;31 ;32 ;33 ;41 ;42 43 ;44 ;45	♀	Absence d'informat ion	Absence d'information	Absence d'information	Absence d'information	Putréfaction
			14 ;15 ;17 ;24 ;25 47 ;42 ;43 ;44	♂	25 ans	Chute, accident	Absence d'information	Trou	Squelette
2006	Campobasso <i>et al.</i> (15)	Étude in vitro	<i>Dents racine simple > Dents racines multiples</i> 2 Incisives et canines 2 prémolaires 3 molaires	♀	25 ans	Noyade	7 mois	En mer : eau à 800 mètres est de 4°C	Formation d'adipocères avec pré- squelettisation de la plupart des cas
			2 Incisives et canines 1 prémolaires 2 molaires	♂	29 ans				
			2 Incisives et canines 3 prémolaires 2 molaires	♀	22 ans				
			7 Incisives et canines 6 prémolaires 4 molaires	♂	15 ans				
			5 Incisives et canines 5 prémolaires 4 molaires	♀	33 ans				
			2 Incisives et canines 1 prémolaires 2 molaires	♀	23 ans				
			3 Incisives et canines 3 prémolaires 3 molaires	♀	21 ans				
			3 Incisives et canines 3 prémolaires 2 molaires	♀	21 ans				
			6 Incisives et canines 4 prémolaires 3 molaires	♀	22 ans				
			6 Incisives et canines 3 prémolaires	♂	16 ans				

			3 molaires						
			7 Incisives et canines 2 prémolaires 2 molaires	♂	22 ans				
			7 Incisives et canines 5 prémolaires 5 molaires	♀	14 ans				
			3 Incisives et canines 2 prémolaires 2 molaires	♀	30 ans				
			3 Incisives et canines 3 prémolaires 2 molaires	♀	60 ans				
			3 Incisives et canines 4 prémolaires 1 molaires	♀	41 ans				
			4 Incisives et canines 4 prémolaires 5 molaires	♀	49 ans				
			1 Incisives et canines 2 prémolaires 2 molaires	♀	24 ans				
			1 Incisives et canines 2 prémolaires 2 molaires	♂	13 ans				
2008	Dumser et Türkay (16)	Étude in vivo	Toutes les dents concernées	♂	Absence d'informa- tion	Accident d'hélicoptère en Sicile	34 jours	Eaux salées profondes (540 à 580 m) Posture tête en bas Corps complet et habillé	Squelettisation complète
2009	Soriano <i>et al.</i> (17)	Étude in vivo	Toutes les dents concernées	♂	Absence d'informa- tion	Asphyxie par étranglement	30 jours	Enterré sous un sol très humide	État de décomposition, putréfié

2015	Gowda <i>et al.</i> (18)	Étude in vitro	Absence d'information	♂	28 ans	Noyade	12 jours	Absence d'information	Corps exhumés donc certainement décomposés
				♂	45 ans	Hémorragie et choc	8 jours	Absence d'information	
2016	Mittal <i>et al.</i> (19)	Étude in vivo	Toutes les dents	♂	25 ans	Noyade	2 semaines	Étang	Décomposition
				♂	30 ans	Étranglement par ligatures	10 jours	Couché, journée pluvieuse	Décomposition
2018	Franco <i>et al.</i> (20)	Étude in vivo	15,14,13,12,21, 22, 23, 42,43 (11,24, 44 traitées endodontiquement)	♂	Supérieure à 30 ans	Trauma cranio encéphalique par instrument contondant	Absence d'information	Eau	Décomposition avancée
			14, 13, 11, 21, 22, 34, 33, 32, 31, 41, 42, 43, 44, 45, 46	♂	Supérieur à 20 ans	Indéterminée	Absence d'information	Eau	Décomposition avancée
			32	♂	23 ans	Arme à feu	Absence d'information	Campagne	Décomposition avancée
			13, 26, 37, 33, 32, 31, 42, 43, 44, 45, 46	♂	Plus de 20 ans	Traumatisme cranio-encéphalique	Absence d'information	Campagne	Décomposition avancée
			33, 32, 31	♂	Plus de 20 ans	Asphyxie	Absence d'information	Eau	Décomposition avancée
			35, 34, 33, 32, 31, 41, 42, 43, 44, 45, 48	♂	23 ans	Indéterminée	Absence d'information	Campagne	Décomposition avancée
			13, 12, 11, 21, 35, 34, 33, 32, 31, 41, 42	♂	31 ans	Indéterminée	Absence d'information	Campagne	Décomposition avancée
54, 53, 52, 64, 74, 84	♀	6 ans	Traumatisme cranio-encéphalique	Absence d'information	Campagne	Décomposition avancée			

Tableau 3 : Matériel et méthodes des études in vitro et des cas cliniques

Études	Paramètres analysés
1973-Beeley et Harvey	Spectrophotométrie / Focalisation ISO électrique / Mesures du pH / Détection de monoxyde de carbone
1977-Kirkham et al.	Microscopie / Centrifugation / Spectrophotométrie / Électrophorèse
1984-Clark et Law	Chromatographie sur couche mince / Spectrophotométrie
1987-Van Wyk	Microscopie optique
1988-Ikeda et al.	Microscopie électronique à balayage
1988-Van Wyk "Post mortem pink teeth: in vitro production"	Enregistrements photographiques / Spectrophotométrie / Microscopie / Tomographie
1988-Van Wyk "Pink teeth of the dead: II. Minor variations"	Microscopie optique
1989-Van Wyk	Microscopie / Microscopie ultraviolette
1995-Dye et al	Edax / Microscopie optique / Microscopie UV
1996-De Almeida et al.	Microscopie optique
1998-Ortmann et DuChesne	Microscopie optique / Immunohistochimie / Spectrophotométrie / Chromatographie
2006 -Campobasso et al.	Laser à argon / Microscopie optique
2015-Gowda et al	Microscopie optique

Tableau 4 : Paramètres analysés des études in vitro

3. Résultats

Nous exposerons les résultats dans les tableaux suivants. Le premier (tableau 5), concerne les études in vitro et les études in vivo. Le second est un comparatif des conclusions tirées des revues de la littérature (tableau 6).

3.1. Études in vitro et in vivo

Référence	Pigment responsable	Localisation de la coloration	Étiopathogénie / Causes	Rôle de la décomposition	Dépendance du temps	Lien avec le décès
Beeley et Harvey (1973)	L'hémoglobine (Hg) ou un dérivé de l'Hg, moins présent dans la cavité pulpaire que dans la racine, est responsable de la couleur rose					
	La production de monoxyde de carbone peut jouer un rôle dans la formation d'un complexe instable avec l'Hg post-mortem				Après un stockage d'un an à -20°C, la couleur rose s'estompe progressivement	
Kirkham et al (1977)	Avec le temps et le dessèchement, l'hémoglobine prend une teinte marron, ce qui amène à une coloration grise/marron des dents progressivement	Les dents apparaissent roses avec émail recouvrant au niveau de la couronne mais ont une coloration plus rouge au niveau des racines	La pulpe dentaire subit une autolyse suite à laquelle l'hémoglobine pénètre dans les tubules dentinaires			
Clark et Law (1984)		Le type de dents concernées ne dépend pas de la position du cadavre	Augmentation rapide de la pression veineuse dans la pulpe conduisant à l'extravasation des érythrocytes dans la pulpe et/ou des hémorragies de la pulpe, suivi d'autolyse de la pulpe avec diffusion d'hème en solution dans les tubules dentinaires et			

			décomposition d'hème en protoporphyrine.			
Brondum et Simonsen (1987)				Phénomène souvent observé lorsque les cadavres résultent d'une putréfaction marquée et formation d'adipocires	Rôle important du temps post mortem	
Van Wyk (1987)	Le pigment responsable est un dérivé du sang			Lien avec l'humidité		Lien avec une mort soudaine non naturelle
Ikeda et al (1988)	La dentine des dents qui présentent ce phénomène contient du fer (semble venir de dérivés du sang)		-Les dents présentant le phénomène de dents roses ont plus de tubules dentinaires ce qui facilite le passage du sang - L'espace inter tubulaire dentinaire est moins compact sur les dents présentant le phénomène de dents roses			
Van Wyk (1988) <i>"Post mortem pink teeth : in vitro production"</i>			Coloration rose des dents ne peut avoir lieu qu'après une hémolyse du sang		Ce phénomène apparait au bout du 6ème jour	
Van Wyk (1988) <i>"Pink teeth of the dead : II. Minor variations"</i>					Pas de corrélation entre les résultats pulpaire et la période après la mort	Pas de corrélation entre les résultats pulpaire et la cause de la mort
Van Wyk (1989)	Le pigment responsable du phénomène de dents roses est l'hémoglobine					

Dye et al (1995)					Les dents roses observées en archéologie ne sont pas causées par le même mécanisme que celles qui apparaissent dans la littérature médico-légal.	
De Almeida et al (1996)					La coloration rose s'établit entre le 15 ^{ème} et 20 ^{ème} jour	
Ortmann et Duchesne (1998)		Ici observé sur la dentine seule (pas sur l'émail)	Des conditions anatomiques sont requises : Structure poreuse (tubules dentinaires) protégée du dessèchement par un matériau dense (dentine)			
Tavernier et al (2002)			Possibilité d'établir un lien entre la topographie du rosissement et la position qu'avait le cadavre dans les premiers temps de la mort			-Rosissement dentaire retrouvé tant sur individus de mort violente que de mort naturelle -Pas de détermination possible de la cause de la mort
Campobasso et al (2006)	Tubules dentinaires remplis de dérivés de l'Hb (aucun signe d'ion ferrique ou d'hémosidérine retrouvé)	-Mâchoire inférieure plus concernée que supérieure -Phénomène plus observé au niveau cervicale	Phénomène plus observé chez les jeunes car les tubules rétrécissent avec l'âge et sont moins pénétrants			
Dumser et Turkay (2008)					La première apparition de dents roses en eau salée peut être retardée jusqu'à 10 jours par rapport à l'eau douce	

					Le temps d'apparition est donc de 2,5 à 3,5 semaines eau salée	
Soriano <i>et al</i> (2009)						Lien entre l'asphyxie et le phénomène de dents roses
Gowda <i>et al</i> (2015)		Décoloration plus intense au niveau cervicale / Décoloration présente dans la dentine mais pas au niveau amélaire				
Mittal <i>et al</i> (2016)				L'environnement humide joue un rôle important		
Franco <i>et al</i> (2018)		Coloration présente sur dents caduques car grande perméabilité dentine et émail		Décomposition est le seul aspect commun entre les cas / Décomposition observée sur cadavres retrouvés dans l'eau mais aussi région rurales chaudes		

Tableau 5 : Résultats des études in vitro et des cas cliniques

3.2. Revue de la littérature

<p>Borrman <i>et al</i> (1994) (21)</p>	<ul style="list-style-type: none"> -Il y a nécessité d'un temps de plusieurs jours à plusieurs semaines pour l'apparition du phénomène. -L'humidité joue un rôle important. -La cause du décès n'est pas spécifique. -Le phénomène d'hémolyse entraîne la diffusion de l'hémoglobine. -Il n'y a pas de phénomène de dents roses en milieu sec.
<p>Rachna <i>et al</i> (2013) (22)</p>	<ul style="list-style-type: none"> -Les racines ont montré une coloration plus intense que la coloration coronale de la dent. -La distribution des dents roses peut varier dans la bouche. -Le degré de pigmentation n'est pas constant. -Le phénomène se développe au plus tôt après une à deux semaines post-mortem. -Le phénomène est plus prononcé chez les jeunes. -Le phénomène est plus fréquent chez les victimes d'asphyxie. -La présence d'humidité est importante.
<p>Franco <i>et al</i> (2019) (23)</p>	<ul style="list-style-type: none"> -Il existe une prédilection du phénomène de dents roses pour les personnes jeunes. -Il n'y a pas de prédilection du phénomène pour le sexe. -Le phénomène est plus courant dans un environnement humide. -L'asphyxie est la principale cause de décès. -La décomposition cadavérique joue un rôle important.
<p>Hartomo <i>et al</i> (2019) (24)</p>	<ul style="list-style-type: none"> -Il n'existe aucune corrélation spécifique entre la coloration et la cause du décès. -La coloration est généralement associée à une asphyxie. -Les conditions environnementales humides contribuent à accélérer l'apparition des dents roses.

Tableau 6 : Comparatif des conclusions de revues de la littérature

4. Discussion

4.1. Analyse de la pertinence des articles sélectionnés

4.1.1. *Biais de l'étude*

Il existe un biais de sélection ; en effet certaines études n'ont pas été retenues car elles n'étaient ni en anglais, ni en français.

Il peut également exister un biais de parution qui pourrait diminuer le nombre de résultats : toutes les études cliniques concernant notre sujet n'ont peut-être pas été publiées.

4.1.2. *Pertinence de l'étude*

La pertinence de la littérature sélectionnée est limitée. En effet, le nombre d'articles retenus était modéré (n = 22). Un nombre plus important d'études dans la littérature serait plus opportun pour conclure de façon plus assurée.

Parmi les études analysées, nous n'avions que des séries de cas. Avec de telles études, le niveau scientifique de preuves reste donc faible, de grade C selon la HAS.

D'autre part, les articles retenus étant tous des cas cliniques ; les informations relevées ne sont pas toujours les mêmes selon chaque article.

L'absence de certaines informations pourrait fausser notre étude ou impacter nos résultats d'analyse. Par exemple, dans certaines études, les dents impliquées par le rosisement ou l'âge des victimes n'étaient pas renseignés.

Les études répertoriées n'ont également pas toutes les mêmes axes de recherche.

L'approche purement expérimentale est également difficilement réalisable sur ce type sujet.

Enfin, d'une étude à l'autre, plusieurs paramètres analysés changent. Il aurait fallu, pour les comparer, avoir des conditions identiques et n'avoir qu'un paramètre changeant d'une étude à l'autre.

Ainsi, nous ne pouvons tirer de conclusions fermes, mais seulement mettre en évidence certaines tendances qui se recoupent au travers des articles.

4.2. Analyse des articles

4.2.1. *Phénomène physiopathologique des dents roses*

Lors du décès, une insuffisance pré finale du cœur droit entraîne une augmentation de la pression veineuse. (15) Celle-ci engage une congestion sanguine dans la pulpe(15) , et une extravasation des érythrocytes dans le tissu pulpaire(4).

Vient ensuite une autolyse du tissu pulpaire et une hémolyse des érythrocytes au cours de laquelle l'hémoglobine est libérée par rupture de la paroi des globules rouges (3,13,15). Les globules rouges, ayant un diamètre de 7,5 microns, et les tubulis dentinaires n'ayant un diamètre que de 3 microns, c'est la lyse des érythrocytes et les produits des érythrocytes pénétrants dans ces tubules qui seraient responsables du rosissement.(18)

Les dérivés et composants impliqués dans le rosissement abordés dans la littérature sont les suivants : l'hémoglobine, les porphyrines, l'hémosidérine, la bile, (2,18), le fer. (7)

Le composant majeur retrouvé est l'hémoglobine.(2,3) Celle-ci est retrouvée au niveau de la chambre pulpaire mais également au niveau des tubulis dentinaires.

Cependant, selon Van Wyk, l'hémosidérine, le fer et les pigments biliaires proviennent d'un processus de dégradation sur dents vitales et ne peuvent donc pas être impliqués dans le phénomène post-mortem. (10)

Quant à la protoporphyrine, ce pigment a été retrouvé par Clark et Law ayant ajouté de l'acide sulfurique à leurs échantillons.(4) Or on sait que la protoporphyrine est la dernière chaîne de formation d'hème qui, avec l'ajout de fer, est convertie en hème. Selon Van Wyk, cette étape peut être inversée in vitro par l'addition d'acide sulfurique ajouté à l'hémoglobine, il remet donc en question ici aussi l'implication de protoporphyrine dans le rosissement des dents. (10)

Cette constatation a été contestée puisque, de Almeida *et al* ont trouvé des produits de dégradations de l'hémoglobine impliqués dans le phénomène de dents roses. (12)

Campobasso, lui, en 2006, mentionne que « les tubulis dentinaires des dents roses étaient remplis de dérivés de l'hémoglobine et qu'aucun signe d'ions ferriques ou d'hémosidérine n'avait été trouvé ».(15)

Malgré le manque de consensus, on retiendra, dans notre étude, l'importante implication de l'hémoglobine, issue de l'hémolyse, dans la pigmentation des dents.

D'autre part, Van Wyk explique que l'autolyse seule ne suffit pas à expliquer le phénomène. Il explique qu'il doit y avoir une perméabilité accrue des capillaires peu après la mort. (8)

Cette séquence ne serait, pas non plus réalisable, si le sang n'était pas assez fluide. Cette fluidité est maintenue pendant une longue période après une mort subite ou non naturelle, car celle-ci pourrait expliquer l'échec du mécanisme de coagulation.(11)

4.2.2. Prévalence de la localisation

4.2.2.1. Différences inter-arcades

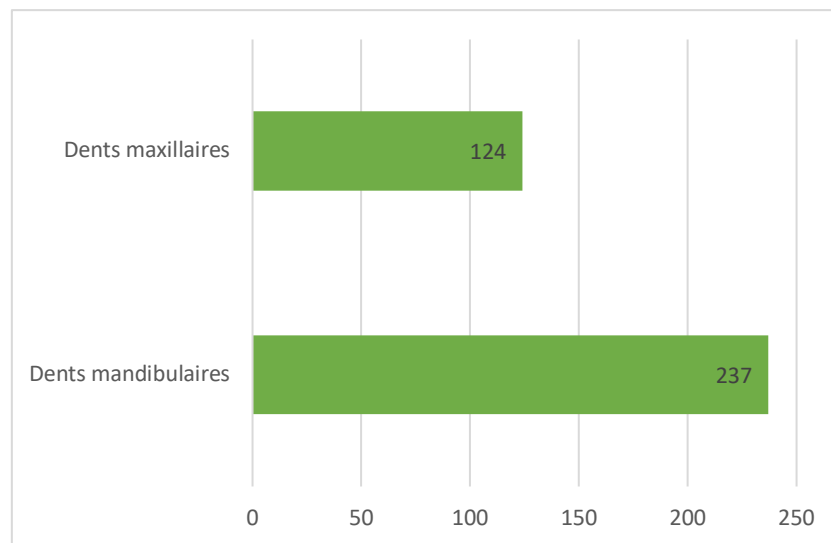


Figure 2 : Proportions de dents inter-arcades

Comme l'indique ce graphique, notre étude a relevé un nombre deux fois supérieur de dents mandibulaires concernées que de dents maxillaires, constatation qu'avait déjà relevé Campobasso en 2006.

Nous n'avons trouvé aucune explication en faveur de cette prévalence dans la littérature. Cependant, nous pouvons émettre l'hypothèse de facteurs anatomiques ou positionnels pouvant expliquer ces résultats.

Nous pouvons également émettre l'hypothèse d'un biais existant ; nous avons répertorié les dents concernées par le rosissement mais ne savons pas toujours quelles sont les dents étudiées initialement. Il est ainsi possible qu'il y ait plus de dents mandibulaires étudiées initialement, pouvant expliquer la représentation plus importante de ces dents.

Cependant, ceci n'est qu'une hypothèse sur laquelle nous ne pouvons pas reposer nos résultats.

4.2.2.2. Différences intra-arcades

Van Wyk en 1987, pense que la coloration des dents peut être liée à la lividité post-mortem. (6)

De même Tavernier en 2002, évoque la possibilité d'une corrélation entre la topographie du rosissement et la position du cadavre après la mort. (14)

Cependant, certains cas montrent l'inverse. Clark et Law décrivent notamment un cas dont le corps a été retrouvé en décubitus latéral gauche ; le degré de rosissement des molaires des deux côtés était identique. D'après eux, le fait que le rosissement ne concerne que certaines dents uniquement, n'est pas lié à la position de la tête post-mortem. (4)

Ce changement, dépendrait plutôt de la vitalité ante mortem et de la vascularité de la pulpe. (4)

Pour que le phénomène apparaisse, il doit y avoir du sang dans la pulpe des dents au moment de la mort, facteurs variables selon la santé de la dent. Une dent qui n'a pas de vascularité, donc non vitale, ne sera pas colorée. (3)

Ikeda, en 1988, a comparé des dents colorées à des dents non colorées ayant été soumises aux mêmes conditions. Les dents roses et les dents incolores ont révélé être différentes au niveau dentinaire.

Les dents roses présentent en effet plus de tubulis dentinaires. Il est donc concevable que le sang ait migré plus facilement dans ces tubulis.

L'espace inter tubulaires dentinaire est aussi moins compact sur ces dents-là. Plus qu'un rôle véritable dans le phénomène de rosissement, cet espace contribue à identifier un morphotype des dents auxquelles une coloration peut être attendue. (7)

Les raisons pour lesquelles on retrouve moins de tubulis dentinaires ainsi qu'un volume pulpaire réduit sur une dent, peuvent être les suivantes :

- Au cours de l'âge, le volume pulpaire est réduit par apposition de dentine secondaire de même que le diamètre des tubulis diminue par apposition de nouvelles couches concentriques, rendant la dentine plus dense et les tubulis plus rares.
- De la dentine tertiaire peut aussi être formée en réaction à une carie, à une exposition acide, à la pression ou à un choc thermique par exemple. Cette dentine induit l'occlusion des tubulis dentinaires.

Toutes ces variations possibles au cours de la vie ante mortem de chaque dent explique le caractère aléatoire de la disposition intra-arcade entre différents individus.

Dans cette revue de la bibliographie, sur 295 dents étudiées : 151 étaient des incisives ou des canines, 87 des prémolaires et 57 des molaires.

Les dents les plus concernées sont donc les incisives et canines puisqu'elles représentent la moitié des cas (51%). Suivent les prémolaires (30%) et enfin les molaires (19%).

D'autre part, cette coloration s'est avérée plus intense sur les dents à racines simples que sur les dents à racines multiples. (3,15)

Le rosissement des dents antérieures est donc tant qualitativement, que quantitativement, plus important que celui des dents postérieures.

Nous pouvons expliquer cette prévalence par des données anatomiques. L'émail vestibulaire d'une incisive ou d'une canine est moins épais que sur une prémolaire ou une molaire.(25) Ainsi, la structure émaillée moins épaisse, laissera paraître plus facilement la dentine colorée sous-jacente.

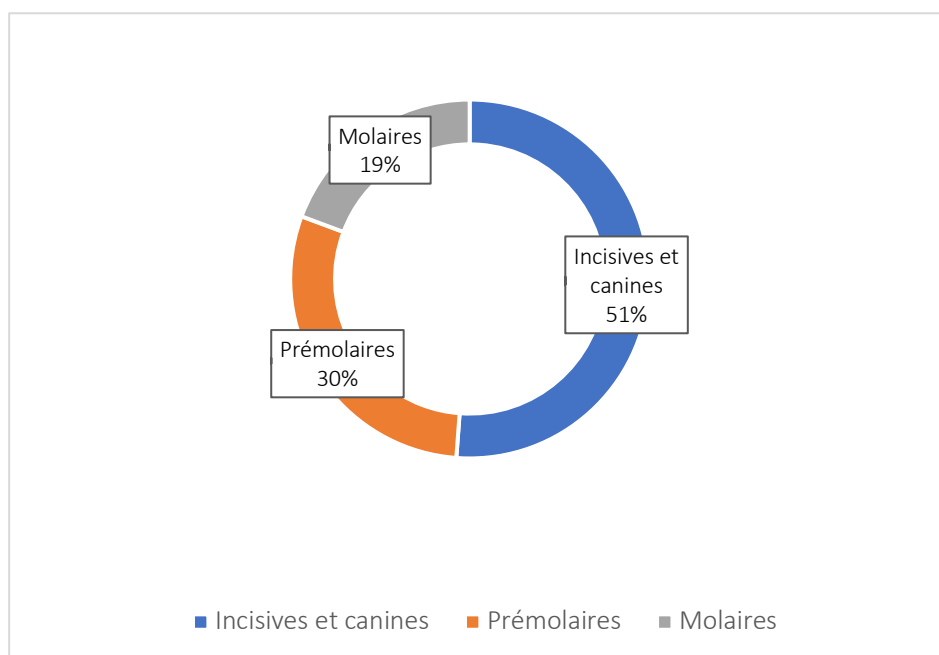


Figure 3 : Proportions de dents intra-arcades

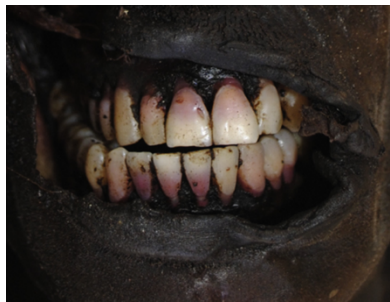Notre étude montre donc que les incisives et canines sont plus concernées que les prémolaires et molaires en raison d'un facteur anatomique. Cependant, l'âge de l'individu et l'historique pulpaire de chacune de ses dents, ajoutent une dimension aléatoire à la répartition topographique du phénomène de rosissement.

4.2.2.3. Différences intra-dentaires

La coloration des dents roses est prépondérante dans leur partie cervicale épargnant les parties incisales et occlusales. (15,17)

Van Wyk, en 1987, en étudiant des sections longitudinales de dents concernées par le phénomène, a en effet remarqué que la dentine la plus colorée est celle qui est sus-jacente à la pulpe camérale, puisque celle-ci est volumineuse et que c'est la partie qui recueille le plus de sang. La dentine périphérique, quant à elle, est épargnée, car l'infiltration du pigment à travers les tubulis dentinaires devient physiquement plus difficile plus elle est éloignée de sa source. (6)

La dentine coronale est donc plus affectée que la dentine radiculaire.



Photographie 3 : Dents maxillaires et mandibulaires d'une victime

Franco A, Mendes SDSC, Picoli FF, Rodrigues LG, Silva RF. Forensic thanatology and the pink tooth phenomenon: From the lack of relation with the cause of death to a potential evidence of cadaveric decomposition in dental autopsies

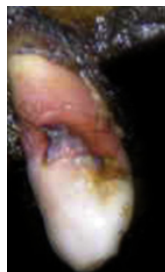Cependant, plusieurs études ont montré une coloration plus prononcée et intense au niveau des racines par rapport à la couronne.(2,7)

D'après Van Wyk, ni l'émail ni le cément ne seraient concernés par le rosissement des dents.

L'émail est trop dense pour permettre l'entrée du pigment dans sa structure. (6,8)

Le cément, lui, est épargné car les pigments n'atteignent généralement pas la jonction cémento-dentinaire et la jonction est éventuellement également scellée par la couche intermédiaire dentinaire.(6)

Il paraît donc évident que le cément, moins calcifié et moins épais que l'émail laisse paraître la coloration plus facilement que l'émail. Ceci explique la différence d'intensité entre la partie coronaire et radiculaire.



Photographie 4 : Canine maxillaire

Franco A, Mendes SDSC, Picoli FF, Rodrigues LG, Silva RF. Forensic thanatology and the pink tooth phenomenon: From the lack of relation with the cause of death to a potential evidence of cadaveric decomposition in dental autopsies

4.2.3. Incidence du temps

De Almeida *et al*, en 1996, trouvent une apparition du rosissement avec instillation de sang entier dans des chambres pulpaires, entre le 15^{ème} et le 20^{ème} jour. Ils font la même expérience avec du sang lysé à différentes températures et trouvent une apparition plus précoce du phénomène, entre le 7^{ème} et le 15^{ème} jour. (12)

Cette expérience met en avant qu'une période de temps est nécessaire pour que l'hémolyse soit faite et induise le rosissement. Cette constatation supporte les travaux de Van Wyk qui a relevé des signes de densité, histologiques et transilluminatoires de l'hémolyse au début de la coloration des dents. Avec des conditions idéales d'hémolyse (échantillons de sang conservés à température ambiante et exposés à la croissance bactérienne), il observe le début du rosissement à partir du 6^{ème} jour avec un maximum de coloration au 18^{ème} jour.(8)

Dans notre étude, les dates de détection de rosissement des dents sont considérablement différentes allant de 24 heures à 9 mois. Le plus grand nombre de cas relevés concerne ceux détectés plus de 2 mois après leur décès.

Il est difficile de tirer des conclusions de cette étude pour deux raisons. Tout d'abord les dates de détection de rosissement peuvent être différentes de leurs dates d'apparition. D'autre part, les victimes n'ont pas été toutes soumises au même environnement, il est donc compliqué de comparer leurs dates d'apparition.

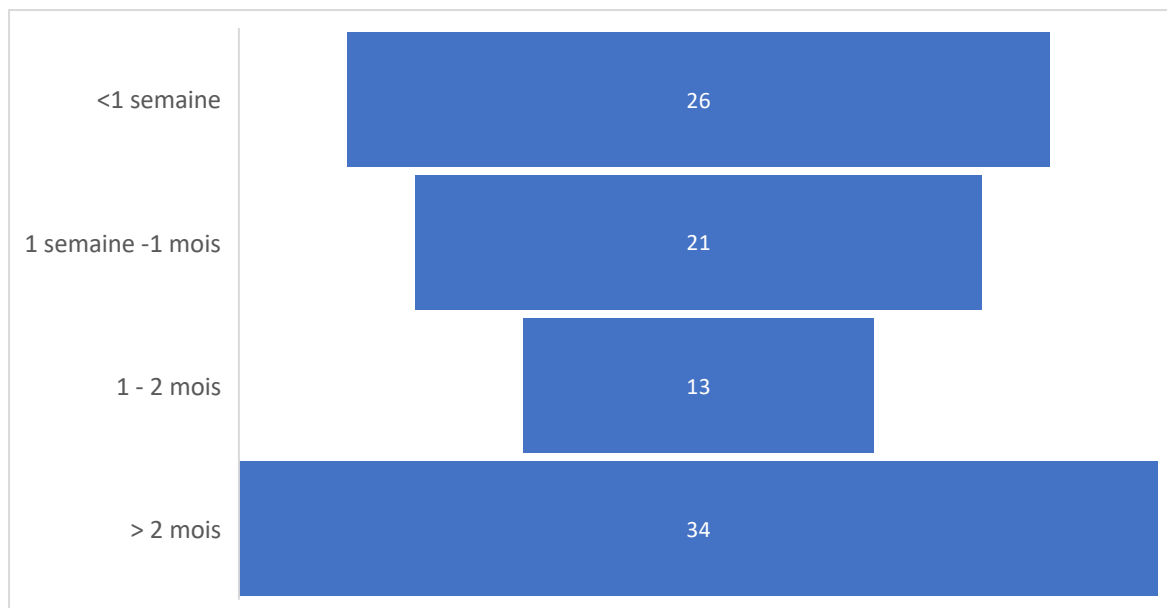


Figure 4 : Date d'apparition du phénomène de dents roses

Plus important qu'une période de temps définie, notre étude révèle un facteur commun à l'apparition du phénomène de dents roses : la décomposition.

Sur tous les cas relevés dans notre étude, la quasi-totalité des individus ont été décrits comme étant décomposés ou à l'état de putréfaction ; ces deux termes étant des synonymes. Dans d'autres cas ont été décrit la formation d'adipocires, substance cireuse se développant, en général, sur des corps exposés au sol froid et humide ; c'est le principe de la saponification. Cette formation, permet de ralentir le processus de décomposition déjà initié.

Brondum et Simonsen, précisent l'importance de la putréfaction et la formation d'adipocires dans le phénomène de rosissement.(5)

Tavernier, lui aussi, remarque dans une étude que tous les sujets présentant les dents roses parmi l'échantillon qu'il avait sélectionné étaient putréfiés. (14)

D'après Kirkham, la décomposition amène l'hémolyse des érythrocytes, libérant l'hémoglobine pour sa diffusion dans la dentine. (3) Cette libération serait possible grâce à une perméabilité des capillaires résultant de cet état post-mortem. Ceci est en accord avec le fait qu'une décomposition est caractérisée par une autolyse et une putréfaction.

La décomposition paraît donc essentielle à l'apparition du phénomène de dent rose.

Cependant, on sait qu'un corps ne se décomposera pas à la même vitesse selon la température, le climat, le milieu dans lequel il est laissé (enterré, dans l'eau ou exposé à l'air). Il ne se décomposera pas non plus de la même manière, c'est la notion de taphonomie.

Ce n'est donc pas étonnant de constater, dans notre tableau 3, la grande variabilité des dates de détection du rosissement face à un état quasiment toujours identique qu'est la décomposition.

Cette constatation est en accord avec celle, selon laquelle, un temps nécessaire au rosissement est celui permettant l'hémolyse. En effet, celle-ci serait concomitante d'une décomposition si l'on en suit notre étude.

La décomposition ferait donc partie des conditions importantes pour qu'il y ait un rosissement, mais ce n'est pas la seule condition spécifique pour que le phénomène soit observable. Tavernier, explique, en effet, dans son étude, que parmi les corps putréfiés de l'échantillon, tous ne présentaient pas les dents roses. Pour lui, la putréfaction est en faveur de l'hématodontie mais n'est pas spécifique du phénomène. (14)

Avec le temps et le dessèchement des dents, l'hémoglobine devient marron, celle-ci ainsi que le sérum de protéines dans les tubules dentinaires progressivement grisent la dent. (3)

Clark et Law, comparent plusieurs modes de stockage et remarquent que les dents stockées à sec à température ambiante et dans des conditions d'éclairage normales ont tendance à passer du rouge foncé au brun. (4)

Ils indiquent aussi que la méthode de stockage la plus satisfaisante est le gaz de dioxyde de carbone. La couleur reste inchangée après six mois.

Beeley et Harvey, eux, conservent des dents roses dans des conditions normales de pression en oxygène pendant 1 an. La couleur s'estompe progressivement. (2) C'est donc un phénomène temporaire.

D'après Ortmann et Duchesne, les substances sanguines contenues dans les tubulis dentinaires des dents roses pourraient être protégées du dessèchement et éventuellement de la dégradation par oxydation. (13)

Ces observations nous confortent sur l'importance du temps et de l'environnement dans le processus de rosissement, ainsi que sur l'aspect évolutif et temporaire du phénomène.

4.2.4. Prévalence de la cause du décès

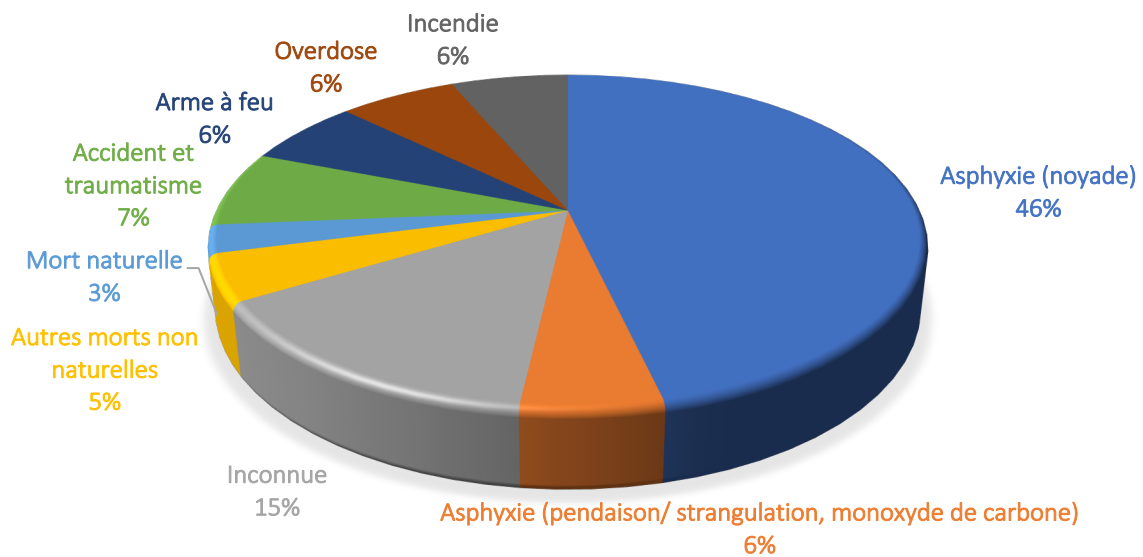


Figure 5 : Différentes causes de décès

Les études, dans cette revue de littérature, ont montré que le phénomène de dents roses est non spécifique de la cause du décès des victimes, bien que la plupart des auteurs corrélient la coloration rose avec un décès par asphyxie.

En effet, comme le montre le graphique ci-dessus, le phénomène de rosissement est apparu chez des victimes décédées de différentes façons par incendie, overdoses, arme à feu, accidents, traumatismes ou asphyxie par noyade, pendaison, strangulation, monoxyde de carbone.

L'observation de ce phénomène ne permet donc pas de pouvoir déterminer la cause de la mort.

Dans cette étude, l'asphyxie est la principale cause de décès : 46% des victimes ont trouvé la mort par la noyade et 6% ont été asphyxiées par pendaison, strangulation ou au monoxyde de carbone ; ce qui représente un total de 52% décédées par asphyxie.

Clark et Law, en 1984, expliquent que cela peut être dû à une augmentation rapide de la pression veineuse provoquant une extravasation de sang dans le tissu pulpaire. (4) En effet, sur le plan physiopathologique, l'hypoxie tissulaire résultant d'une asphyxie engendre une vasoconstriction générale afin de maintenir une perfusion efficace et sélective des organes vitaux. Ce phénomène entraîne ainsi une augmentation de la pression vasculaire pouvant engendrer une extravasation érythrocytaire.

Nous verrons dans une autre partie que d'autres facteurs que la cause de décès, pourraient expliquer une apparition plus fréquente de rosissement chez le noyé. Nous parlerons notamment du facteur positionnel et environnemental ultérieurement.

Les autres victimes concernées par le phénomène de rosissement ont principalement trouvé une mort dont les étiologies sont aiguës (incendie, mort par balle, overdose, accidents).

Après une mort non naturelle, le processus de coagulation serait inhibé alors que celui de la fibrinolyse serait activé, résultant d'une fluidité sanguine. (26)

Il y aurait donc une prédilection au phénomène de dents roses pour les victimes décédées subitement. Ceci explique pourquoi nous nous retrouvons en présence majoritairement de morts non naturelles et violentes.

Cependant, une autre explication nous permet de comprendre pourquoi la part de mort naturelle ne représente que 3% des cas rapportés dans cette étude.

Rappelons qu'une mort est dite naturelle quand elle résulte d'un état pathologique ou physiologique connu ou non. Toutes ces études font suite à un acte thanatologique initié par la présence d'un obstacle médico-légal lors de la rédaction du certificat de décès.

Nous avons donc plus de chance de nous retrouver face à ce type de décès plutôt que des décès naturels et attendus pour lesquels une autopsie est rarement nécessaire.

D'autre part, nous n'avons aucune indication par rapport aux conséquences de ce phénomène sur des individus décédés de manière naturelle et inhumés de manière classique.

Enfin, ces victimes ne sont pas placées dans les mêmes circonstances que celles de notre étude, à savoir le plus souvent un environnement humide.

Nous pouvons donc confirmer la prédilection du rosissement chez les victimes d'asphyxie, mais nous ne pouvons pas établir de lien spécifique entre une cause de décès et l'apparition de ce phénomène.

4.2.5. Incidence de l'environnement

Comme nous l'avons vu précédemment, la décomposition présente un rôle important dans l'apparition du rosissement. Or, celle-ci est dépendante de l'environnement dans lequel le corps est laissé. L'impact de l'environnement sur le rosissement est donc important à prendre en compte.

Un environnement humide associé à une décomposition du corps est considéré par de nombreux auteurs comme un facteur important à la formation des dents roses post-mortem.(5,19)

Des travaux entrepris par Kirkham *et al.* (1977) ont démontré que la présence d'humidité autour des échantillons augmente considérablement le taux et l'incidence des dents roses. (3)

D'autre part, parmi les cas relevés dans notre étude, nombreux étaient ceux retrouvés en milieu humide.

Cependant nous avons vu que, parmi les cas de notre étude, beaucoup de ceux retrouvés en milieu humide présentaient d'autres caractéristiques communes ; à savoir un décès par noyade et un positionnement de la tête des victimes vers le bas. Cette position permet au sang de couler passivement dans les zones déclives, comme dans la tête.(5)

Ainsi, nous pouvons nous demander de quel facteur (la position de la tête, l'environnement humide, le décès par asphyxie), nous pouvons le plus rapprocher le phénomène de dents roses.

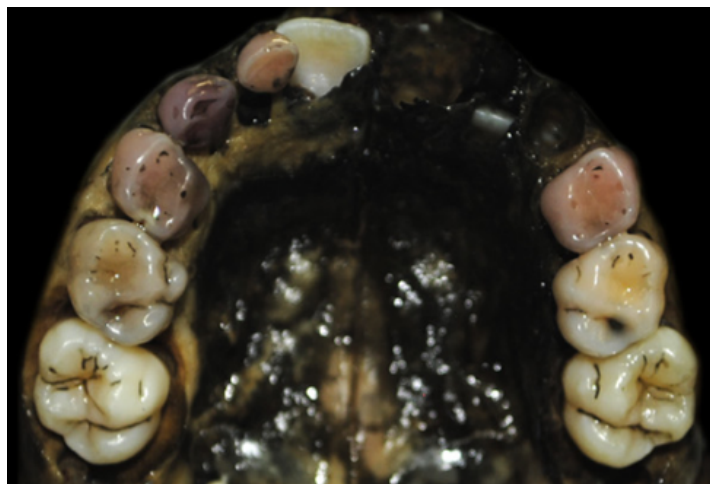Nous retiendrons néanmoins l'importance de l'humidité sur l'apparition des dents roses post-mortem.

4.2.6. Prévalence de l'âge

Campobasso, en 2006 a étudié la fréquence et la distribution de la coloration rose sur un échantillon de 52 cadavres. Tous, victimes d'un seul naufrage, ont été retrouvés 7 mois plus tard dans l'eau de mer. Cette étude nous rapporte une incidence de rosissement plus importante chez les individus jeunes. En effet, l'âge moyen de l'échantillon concerné est de 26 ans.(15)

Franco, lui, en 2018, expose un rosissement chez 7 adultes et 1 enfant. L'enfant présente des dents déciduales entièrement roses tandis que le rosissement des dents adultes concerne essentiellement la région cervicale des dents. (20)

Nous comprenons grâce à ces deux études, l'impact qualitatif et quantitatif que joue l'âge sur le phénomène de rosissement des dents. En effet, nous observons une incidence de ce phénomène plus prononcée chez les jeunes, ainsi qu'une coloration plus étendue concernant les dents déciduales.



Photographie 5 : Arcade maxillaire d'un enfant

Franco A, Mendes SDSC, Picoli FF, Rodrigues LG, Silva RF. Forensic thanatology and the pink tooth phenomenon: From the lack of relation with the cause of death to a potential evidence of cadaveric decomposition in dental autopsies

Dans cette revue systématique de la littérature, l'âge de 83 personnes, concernées par le phénomène de dents roses, a été renseigné. Cet échantillon a montré un intervalle d'âge de 4 à 85 ans ; un âge moyen de 33,5 ans et une médiane de 30 ans.

Ces valeurs, ainsi que le schéma ci-dessous illustrent la prédilection de ce phénomène pour une personne dont l'âge est compris entre 20 et 30 ans. Cette constatation est en accord avec un phénomène physiologique. En effet, un individu jeune présente un volume pulpaire plus important et des tubulis dentinaires plus larges et plus nombreux qu'un individu plus âgé en raison du dépôt de dentine secondaire tout au long de la vie d'adulte.

Cependant, nous pouvons constater grâce à ce même schéma une faible représentation des tranches d'âge de 0 à 9 ans et de 10 à 19 ans. Ceci peut être expliqué par le domaine médico-légal de ces études ; un enfant ou jeune adulte, jusqu'à environ 19 ans est moins souvent impliqué dans des enquêtes de morts violentes qu'une personne de plus de 20 ans. (27) D'autre part, au cours d'un acte thanatologique, l'examen bucco-dentaire n'est pas forcément un examen prioritaire.

Un enfant avec des dents déciduales ou un jeune adulte seraient donc plus disposés à être concernés par le rosissement des dents.

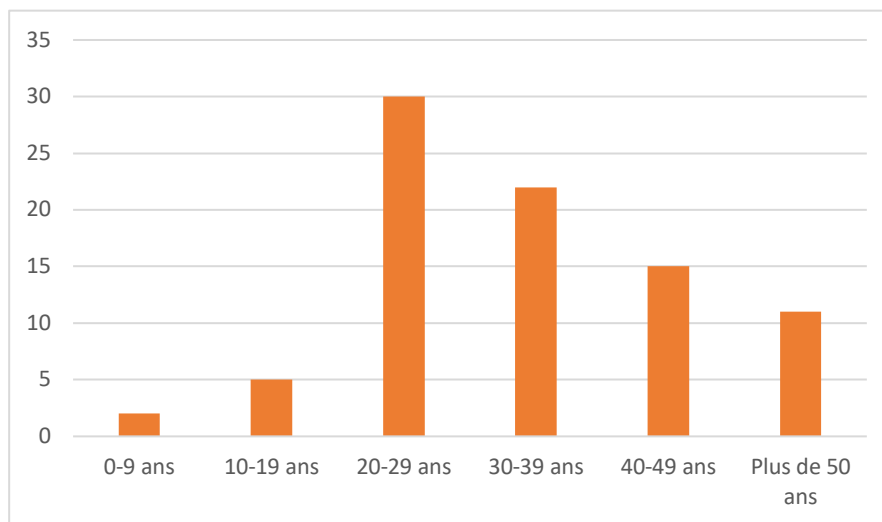


Figure 6 : Apparition du phénomène de dents roses selon l'âge

4.2.7. Incidence du sexe

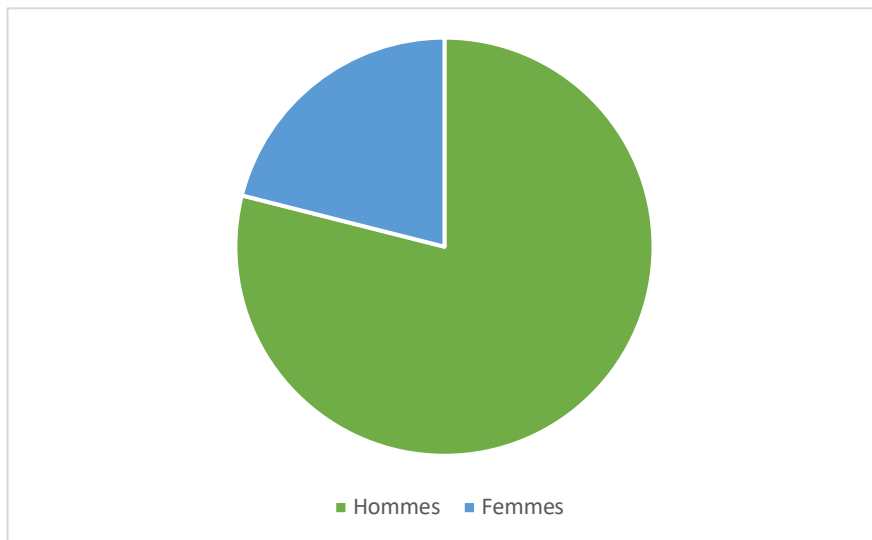


Figure 7 : Apparition du phénomène de dents roses selon le sexe

En étudiant le sexe des individus concernés par le rosissement dentaire, nous trouvons une part plus représentée par les hommes. En effet, 79% des personnes concernées par le phénomène sont des hommes (n=75), alors que les femmes ne représentent que 21% des cas (n=20) ; sur un nombre de 95 personnes dont le sexe est renseigné.

La structure de la dentine ne différant pas selon le sexe d'une personne, le phénomène de rosissement n'est donc pas influencé selon si nous avons à faire à un homme ou une femme.

Cependant, le domaine dans lequel nous étudions ce phénomène pourrait expliquer la représentation plus importante d'hommes. En effet, les hommes sont plus souvent impliqués que les femmes par des morts violentes, non naturelles auxquelles nous avons à faire dans cette étude. (27)

Pour ces deux raisons, nous ne pouvons pas établir de lien entre le phénomène de rosissement et le sexe de l'individu, sous réserve que cette liaison ait été validée par un test statistique.

4.2.8. Synthèse

Nous avons donc perçu au travers de notre discussion la complexité du phénomène de dents roses post-mortem.

En effet, les facteurs étiologiques pouvant l'expliquer sont très variables.

Notamment, le processus de décomposition, facteur essentiel à l'apparition du phénomène, présente une grande variabilité d'expression et d'apparition selon l'environnement dans lequel est retrouvé la victime. C'est le principe de la taphonomie.

D'autre part, nous avons vu grâce à l'étude de Campobasso, que même lorsque toutes les conditions sont identiques pour plusieurs victimes, tous ne présentent pas toujours le phénomène de dents roses. En effet dans son étude, sur tous les corps retrouvés victimes d'un seul naufrage, seuls 34,6% présentaient les dents roses. (15)

Malgré cette variabilité, les résultats de notre étude suggèrent l'apparition de ce phénomène sur des victimes d'asphyxie dont les corps sont en décomposition, exposés à un environnement humide, plus d'une semaine après le décès.

Cependant, face à un manque d'informations et de données, nous ne pouvons pas tirer de conclusions certaines sur le phénomène de dents roses post-mortem, cette coloration ne peut donc pas être interprétée comme un signe pathognomonique d'une étio-pathologie.

II. COLORATION ROSE SUR DENT VIVANTE, LES « PINK SPOT » : REVUE SYSTÉMATIQUE DE LA LITTÉRATURE

En ayant pris conscience de l'existence d'un rosissement en ante mortem, nous avons voulu savoir si nous pouvions rapprocher son processus physiopathologique de celui que nous avons vu en post mortem.

L'étude et les connaissances des colorations roses sur dents vivantes nous permettrait de mieux appréhender le rosissement en post-mortem.

1. Objectif de l'étude

L'objectif de cette seconde partie, est de comprendre la physiopathologie et l'étiologie des « Pink spot ».

L'hypothèse est de pouvoir rapprocher le processus physiopathologique des « Pink spot » du phénomène de dents roses post-mortem.

2. Matériels et méthodes

2.1. Stratégie de recherche

Une revue de la littérature a été réalisée à partir des bases de données Pubmed et Scopus en fonction des critères Prisma (Cf annexe). Les termes clés sont associés aux opérateurs booléens pour obtenir l'association suivante : (pink AND spot AND (teeth OR tooth))

De plus, la recherche électronique a été complétée par une recherche manuelle portant sur la bibliographie des articles initialement sélectionnés. Des articles supplémentaires ont donc été examinés pour une éventuelle inclusion. Il devait exister une rédaction en anglais ou en français. La dernière recherche a été réalisée le 10 février 2019.

2.2. Critère d'éligibilité

Les articles ont été sélectionnés selon les critères d'admissibilité suivants :

- Critères d'inclusion
 - Étude portant sur les « Pink spot »
 - Articles issus d'un moteur de recherche de données bibliographiques

- Critères d'exclusion
 - Dent animale
 - Texte intégral non disponible en anglais ou en français

2.3. Sélection des articles

Les titres et les résumés des articles trouvés lors de la recherche électronique ont été évalués. Lorsqu'un résumé semblait prétendre à une possible inclusion, le texte intégral était soumis aux critères d'admissibilité. La recherche électronique a été complétée par une recherche manuelle s'appuyant sur la bibliographie des articles initialement trouvés.

Conformément aux critères de recherche, la recherche électronique a donné 32 résultats. Une première évaluation basée sur la lecture des titres a permis d'en éliminer 10.

La lecture des résumés a permis quant à elle de conserver 13 dont les textes intégraux ont été étudiés.

La lecture des textes intégraux a permis l'inclusion de 11 articles dans l'étude.

Ces 11 articles sont répertoriés par ordre de publication (tableau 7).

Les 3 articles qui ont été exclus sont regroupés dans le tableau 8.

2.4. Extraction des données et synthèse

Une grille de lecture a été utilisée pour extraire les données, puis les informations ont été synthétisées dans le tableau 9.

Les données extraites systématiquement sont :

- Le type d'article (revues de la littérature/ cas cliniques)
- Le type de dents étudiées (antérieures/postérieures)
- Cause de dents roses
- Le type de résorption
- Les hypothèses émises pour expliquer le phénomène de « Pink Spot »

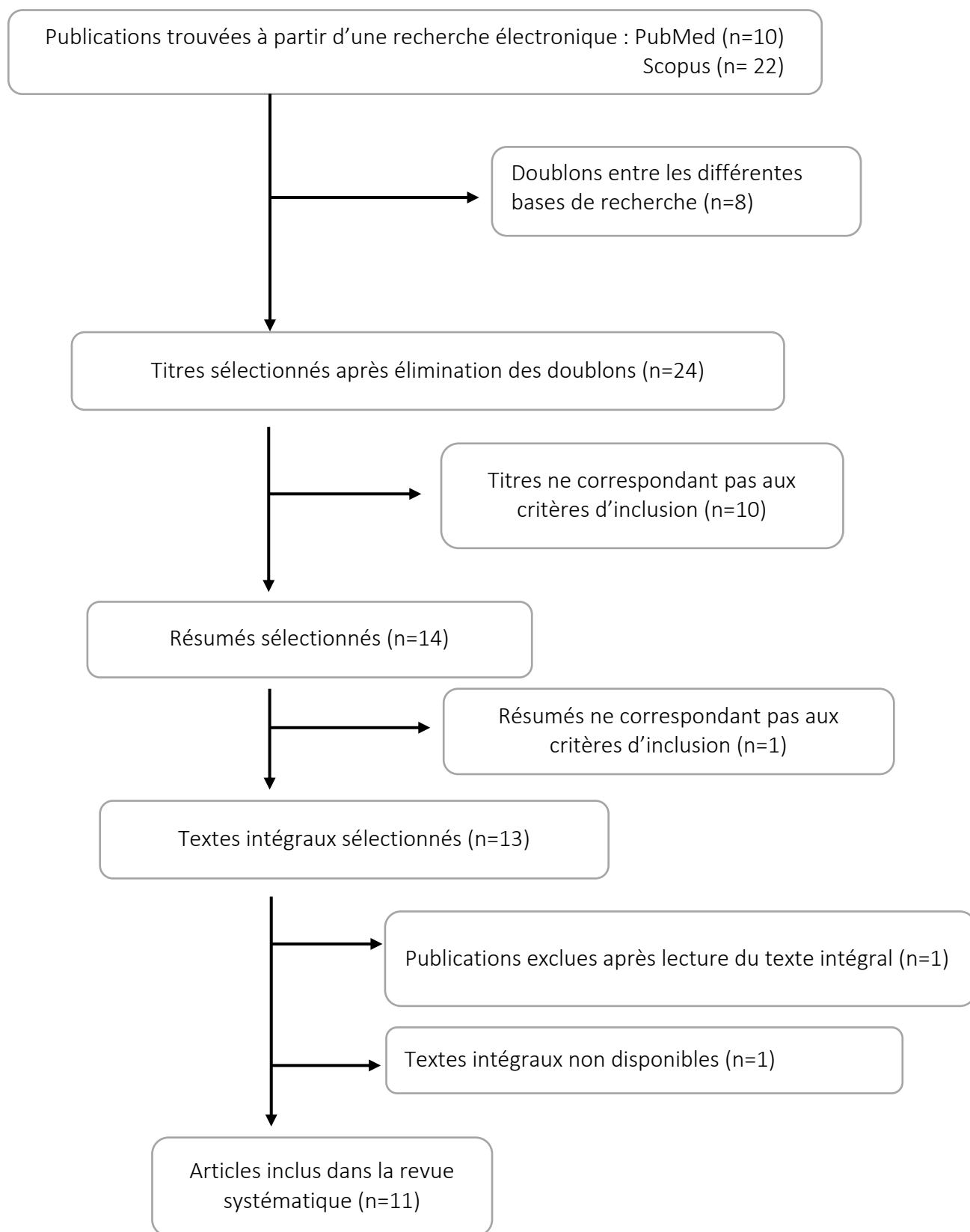


Figure 8 : Arbre décisionnel correspondant à la revue de la littérature effectuée

Année	Auteurs	Type d'article
2019	Tunçer <i>et al</i>	<i>Cas clinique</i>
2017	Korkmaz et Yagci	<i>Cas clinique</i>
2016	Petel et Fuks	<i>Cas clinique</i>
2015	Gassman et Arnold	<i>Cas clinique</i>
2011	Segura-Egea <i>et al</i>	<i>Cas clinique</i>
2014	Thomas <i>et al</i>	<i>Revue de la littérature</i>
2009	Silveira <i>et al</i>	<i>Cas clinique</i>
2005	Nakano <i>et al</i>	<i>Cas clinique</i>
1984	Brady et Lewis	<i>Cas clinique</i>
1973	Vincentelli <i>et al</i>	<i>Revue de la littérature</i>
1960	Marshall	<i>Cas clinique</i>

Tableau 7 : Articles sélectionnés

Articles exclus	Raisons de l'exclusion
Warnsinck et Shemesh (2018)	Non disponible en anglais ou en français (Néerlandais)
Avarez Biosca (1950)	Ne traite pas de cas présentant un 'Pink spot'
Scott (1951)	Traite de la membrane de Nasmyth

Tableau 8 : Articles exclus

3. Résultats

Dans cette partie, nous avons fait le choix d'exposer nos résultats de façon plus détaillée que dans notre première revue en raison du nombre restreint d'articles. Nous avons scindé les résultats en deux parties, les cas cliniques puis les revues de la littérature dont nous avons extrait les conclusions prédominantes.

3.1. Cas cliniques

Gassmann et Arnold. Case report of an internal granuloma investigated by light and scanning electron microscopy. 2015

(28)

Contexte :

Un jeune de 23 ans présente une décoloration sombre de couleur violette sur l'incisive centrale supérieure droite. L'étiologie est supposée être une parodontite accompagnée d'agressions traumatiques secondaires (mobilité de toutes les dents).

Objectifs :

Étudier la couronne de l'incisive et l'histopathologie d'un granulome interne.

Matériels et méthodes :

La partie coronaire de la dent a été stockée dans du NaCl 0,7. Après déshydratation dans de l'acétone, la couronne a été séchée et pulvérisée avec de l'or-palladium.

Les modèles de résorption de la surface intérieure de la couronne ont été étudiés avec un microscope électronique à balayage à un courant de faisceau de 20 kV.

La structure de la surface a été décrite en termes de rugosité, de régularité / irrégularité, de structure et de texture.

La partie radiculaire contenant le granulome interne a été fixée dans 3,5% de formol et préparée pour la microscopie optique par décalcification dans 5% de HNO₃, sectionnée après inclusion dans de la paraffine, puis coloration à l'azan.

Grâce à une étude au microscope des cellules du granulome interne, la composition et la structure du tissu de granulation résorbant ont été décrites.

Résultats :

L'histologie du granulome a montré quatre zones caractéristiques, décrites de coronaire en apical.

La première zone a montré une nécrose tissulaire dans le tiers supérieur de la pulpe de la couronne, entraînant une décoloration cliniquement sombre.

La deuxième zone a été identifiée comme une zone d'inflammation exacerbée avec des micro-abcès.

Dans les deux tiers inférieurs du tissu pulpaire, une troisième zone, un tissu hautement vascularisé avec une infiltration de cellules inflammatoires a été trouvée. Les vaisseaux sanguins étaient entourés de tissu fibreux indiquant une inflammation chronique. À la frontière de la dentine pulpaire, de nombreux odontoclastes polynucléaires ont été trouvés dans les lacunes de résorption.

Dans la quatrième zone, la pulpe radiculaire a montré une histologie approximativement normale avec peu d'infiltration leucocytaire, indiquant que la dent était toujours vitale.

Une étude SEM de la partie coronaire de la dent a montré des lacunes profondes de résorption dans l'émail et la dentine. Une structure de trou de serrure typique a été observée dans l'émail, tandis que des tubules de dentine ouverts ont été identifiés dans les zones de dentine résorbée.

Conclusion :

Une décoloration avec résorption interne a été observée dans le cas d'agressions traumatiques (dans le cadre d'une parodontite) sur une incisive centrale.

L'analyse du granulome interne présent sur cette dent suggère que celui-ci provoque une résorption des tissus dentaires durs dans des conditions pathologiques.

Tunçer et al. An unusual case of invasive cervical resorption after piezosurgery-assisted en masse retraction. 2019

(29)

Contexte :

Une patiente de 16 ans a demandé une correction orthodontique pour l'amélioration de son profil. Elle présentait une malocclusion de classe II, un surplomb et un recouvrement augmentés. Elle a été traitée avec des extractions des prémolaires maxillaires et une rétraction en masse appuyée par une mini-vis assistée par piézo-incisions.

Les espaces d'extraction (7,5 mm par côté) ont été fermés avec un ancrage maximum en 10 mois. La durée totale du traitement était de 23 mois.

Vingt-sept mois après le débaguage, une tache rose a été notée dans la région cervicale de l'incisive centrale gauche. L'évaluation radiographique sur les tomodensitogrammes à faisceau conique a révélé un cas grave de résorption cervicale invasive sur les deux incisives centrales, autour desquelles les coupes piézochirurgicales avaient été effectuées.

Synthèse :

Nous sommes ici dans un cas de résorption externe dont la cause est la coupe piézochirurgicale autour de deux incisives centrales. Le « pink spot » a été observé 27 mois après la fin du traitement. Nous ne savons pas si cette date correspond à la date d'apparition réelle.

Petel R, Fuks A. Pink spot revue de littérature. 2016

(30)

Contexte :

Une petite fille israélienne âgée de 2 ans a admise dans un cabinet dentaire privé de pédiatrie, à Jérusalem, en Israël. Les parents de la patiente n'ont signalé aucun antécédent de traumatisme buccal, d'infection ou de symptômes associés. Ils ont également confirmé une bonne santé générale de leur fille depuis la naissance. L'examen intra-oral a révélé une tache intrinsèque rose au centre de la couronne de la dent n ° 51. La tache était visible à la fois sur les surfaces vestibulaire et palatine.

Synthèse :

Le diagnostic différentiel énoncé dans cet article est une résorption interne due à un traumatisme (bien qu'aucun antécédent traumatique n'ait été évoqué), une résorption intra-coronale idiopathique ou une résorption intra-coronale pré-éruptive progressive.

Korkmaz et Yagci . Multidisciplinary Treatment of Severe Upper Incisor Root Resorption Secondary to Transposed Canine. 2017

(31)

Contexte :

Une fille âgée de 13 ans et 7 mois s'est présentée avec comme plainte principale une tache rose sur la dent 21.

L'arcade supérieure maxillaire présentait un encombrement, expliquant ainsi l'éruption et l'impaction de la 23 sur le site de la 21, impliquant une résorption sévère de l'incisive.

Synthèse :

Ce cas de « Pink Spot » sur incisive centrale est dû à une résorption externe provoquée par une dent adjacente.

Silveira et al. Double 'pink tooth' associated with extensive internal root resorption after orthodontic treatment: a case report. 2009

(32)

Contexte :

Un homme de 21 ans a été admis à la clinique d'endodontie car il se plaignait d'une décoloration coronale de la dent 11. Le patient a indiqué qu'il portait un appareil orthodontique fixe depuis 2 ans, qui avait été retiré 4 mois avant sa visite.

Le patient ne présentait aucun antécédent médical, il ne présentait pas non plus d'antécédent de traumatisme dentaire.

L'examen clinique intra-oral a révélé une « tache rose » visible en vestibulaire et en palatin de la couronne de la 11. La dent n'était associée à aucune carie, restauration ou poche parodontale. La dent présentait une légère mobilité et une mauvaise hygiène buccale a été notée.

Après traitement de cette dent, et trois mois plus tard lors d'un rendez-vous de contrôle, une tache rose a été relevée cette fois sur la dent 21.

Synthèse :

Dans le cas présent, un « Pink Spot » a été observé sur les deux incisives centrales maxillaires suite à un traitement orthodontique fixe pendant 2 ans. La 11 présentait une résorption apicale externe non inflammatoire et une résorption avancée interne. La 21, elle ne présentait qu'une résorption interne apparue plus tardivement.

Segura-Egea et al. Green discoloration of the crown after internal root resorption treatment with grey mineral trioxide aggregate (MTA). 2011.

(33)

Contexte :

Une femme 29 ans présente une décoloration de la couronne de l'incisive centrale maxillaire droite avec des doléances. Elle ne présentait pas d'antécédents médicaux. Vingt ans plus tôt, ses deux incisives centrales maxillaires ont été traumatisées. Sur la base des résultats cliniques et radiographiques, le diagnostic était une pulpite irréversible avec résorption radiculaire interne perforante provoquant un abcès fistulisé.

Synthèse :

Ce cas présente un cas de résorption interne avec perforation sur incisive centrale suite à un traumatisme.

Nakano et al . Unusual case of internal resorption in cervical region of maxillary left lateral incisor. 2005

(34)

Contexte :

Une femme de 15 ans a été référée à la clinique de pédodontie de l'hôpital dentaire de l'Université d'Osaka avec pour principale plainte une douleur au niveau de l'incisive latérale maxillaire gauche. Elle a subi des opérations de fermeture labiales et de greffe osseuse pour une fente labiale et palatine dans la région palatine gauche. Au moment de la visite initiale, elle avait reçu un traitement orthodontique et la dent affectée était en traction, mais il n'y avait aucun autre antécédent associé. Un examen oral a révélé que la dent affectée avait une décoloration rose observée dans la zone mésio-palatine.

Synthèse :

Ce cas traite d'une résorption difficilement définie entre interne et cervicale externe, sur une incisive latérale maxillaire gauche, l'une des complications possibles chez les patients ayant une greffe osseuse de fentes alvéolaires. Une autre explication possible à cette résorption est la traction orthodontique.

Internal resorption complicating orthodontic tooth movement. 1984

(35)

Contexte :

Une femme de 34 ans présente une résorption interne avec cliniquement une tache rose sur l'incisive centrale maxillaire gauche. La prise en charge du cas est décrite. L'étiologie et les éventuels événements cellulaires responsables sont abordés.

Synthèse :

Ce cas présente une résorption interne sur une incisive centrale maxillaire gauche suite à un traitement orthodontique dans un contexte de parodontite chronique.

Perforating hyperplasia of the dental pulp 'pink spot'. 1960

(36)

Contexte :

Un homme de 30 ans a reporté ressentir une aspérité en palatin de la dent 21. Le patient est non algique mais ressent occasionnellement une dysgueusie.

Synthèse :

Un cas d'hyperplasie perforante de la pulpe dentaire est décrit. La cause serait un traumatisme ayant eu lieu une vingtaine d'années plus tôt. L'origine de la résorption n'est pas clairement définie.

Auteurs	Age	Type de résorption	Dents concernées	Étiologie
Gassman <i>et al</i>	23 ans	Interne	11	Parodontites/Agressions traumatiques secondaires
Tunçer <i>et al</i>	16 ans	Externe	11 et 21	-Coupes piézo-chirurgicale -Forces orthodontiques
Korkmaz et Yagci	13 ans	Externe	21	Transposition d'une dent adjacente sur 21
Petel et Fuks	2 ans	Non définie clairement	51	Traumatique ou idiopathique ou pré-éruptive
Segura-Egea <i>et al</i>	29 ans	Interne	11	Traumatique
Silveira <i>et al</i>	21 ans	Interne	11 et 21	Forces orthodontiques
Nakano <i>et al</i>	15 ans	Non définie clairement	22	Greffe osseuses fentes alvéolaires
Brady et Lewis	34 ans	Interne	21	Forces orthodontiques
Marshall	30 ans	Non définie	21	Traumatique

Tableau 9 : Synthèse des résultats de cas cliniques

3.2. Revue de la littérature

Thomas et al (2014) (37)	<ul style="list-style-type: none">-La prévalence, l'étiologie, l'histoire des résorptions internes est incertaine.-Le processus est initié par un stimulus.-La résorption interne est le résultat d'une inflammation chronique.-Le « pink spot » est généré à la suite d'un processus de résorption et de remplacement par un tissu de granulation étendu au niveau cervical de la couronne.
Vincentelli (1973) (1)	<ul style="list-style-type: none">-Les « pink spot » ne sont pas tous d'origine pulpaire mais peuvent également avoir une origine parodontale.-L'origine parodontale est la plus fréquente-Certains éléments anatomo-cliniques et radiologique permettent le diagnostic différentiel.

Tableau 10 : Comparatif des conclusions de revues de la littérature

4. Discussion

Le « Pink Spot » apparaît dans plusieurs cas de figure sur dents vivantes. Il est souvent observé sur les incisives maxillaires et est l'expression clinique d'un stade avancé d'une résorption.

Nous trouvons deux types de résorptions laissant apparaître cette coloration : la résorption interne et la résorption cervicale externe. Nous verrons dans cette partie le processus spécifique de chaque résorption menant à laisser apparaître une coloration rose.

Une autre possibilité de coloration rose est donnée dans la littérature suite à un traumatisme. Nous l'aborderons succinctement dans la partie de physiopathologie.

4.1. Classification des résorptions

Les « Pink Spot » apparaissent pour la plupart dans des cas de résorption.

La résorption radiculaire est la perte de tissus durs dentaires résultant des activités clastiques. En 1988, Tronstad a classé les résorptions radiculaires en fonction de leurs mécanismes inducteurs et de leur évolution. Il différencie :

- Les résorptions internes divisées en :
 - Résorption interne transitoire
 - Résorption interne évolutive

- Les résorptions externes divisées en :
 - Résorption externe de surface
 - Résorption inflammatoire progressive provoquée :
 - . Par la pression
 - . Par une inflammation de cause infectieuse
 - Ankylose dentoalvéolaire et résorption de remplacement
 - Résorption cervicale externe
 - Résorption externe idiopathiques (38,39)

Nous nous intéresserons ici seulement à la résorption radiculaire interne et à la résorption cervicale externe. Cette dernière est aussi qualifiée de résorption interne-externe, résorption cervicale invasive ou résorption radiculaire extra canalaire. (34,40)

Ces résorptions présentent des caractéristiques cliniques communes.

En effet, et c'est ce pour quoi nous les étudions, elles peuvent toutes deux présenter une décoloration coronale rose. Bien que la coloration de résorption interne soit qualifiée de « vrai » Pink spot, alors que la coloration de résorption cervicale externe est qualifiée de « pseudo » ou « faux » Pink spot, ces deux types de résorptions présentent une tache rosée si une lésion se développe dans la région coronaire de la dent. (1)

D'autre part, elles sont l'une comme l'autre, généralement asymptomatiques.

Enfin, leurs caractéristiques radiographiques sont également comparables, bien que des clichés à différents angles peuvent permettre de différencier ces deux résorptions. En effet, si on regarde bien la radiographie, le profil à double paroi du canal pulpaire reste discernable dans une résorption externe. (1,34,41)

Cependant, ces deux résorptions ne sont pas initiées sur le même site et répondent à des processus pathologiques différents. Leur caractéristique clinique commune de « Pink Spot » aurait deux origines différentes : la présence de tissu pulpaire enflammé pour les résorptions internes et celle de tissu de granulation parodontale enflammé dans le cas des résorptions externes. (34)

4.2. Étiologies

4.2.1. *Résorption interne*

Les « Pink Spot » étant l'expression clinique d'une résorption interne, nous allons voir les étiologies d'une résorption interne.

Il a été suggéré dans la bibliographie que la résorption interne peut se produire à la suite d'un traumatisme, d'une infection pulpaire due à des bactéries cariogènes, de coiffages pulpaires directs ou indirects, d'une chaleur extrême générée lors des procédures de restauration sur dents vitales, d'une résection radiculaire sur dent vitale, de pulpotomies, de procédures d'hydroxyde de calcium, de traitements orthodontiques ou être simplement qualifiée d'idiopathique.(33,34,42)

Cette liste correspond avec ce que nous avons relevé dans les articles sélectionnés de notre étude.

Cependant, il est généralement difficile de confirmer la cause spécifique de la résorption lorsque le défaut est reconnu, car la résorption radiculaire interne est généralement asymptomatique. Il est donc courant que des cas cliniques décrivent ce phénomène comme « idiopathique ».

Dans ces rapports, d'importants défauts de résorption ont été notés sur les radiographies, généralement (mais pas toujours) sans symptômes et sans étiologie identifiable. Dans de nombreux cas, les dents n'étaient pas restaurées ou avaient de très petites restaurations, le patient ne pouvait relater aucun antécédent de traumatisme et les dents étaient exemptes de caries ou d'autres défauts.

Comme nous le montrent Walton et Léonard, à travers un cas clinique, les étiologies ne sont pas toujours évidentes à l'examen clinique, et peuvent être étiquetées à tort comme étant idiopathiques. (43)

4.2.2. Résorption cervicale externe (44)

La résorption cervicale externe peut résulter d'une grande variété de conditions « traumatiques ».

Elle est considérée comme une complication tardive après un mouvement orthodontique. Dans une étude de patients post-orthodontiques, menée par Tronstad, une résorption cervicale a été diagnostiquée sur une incisive chez 87 patients.

Il ne s'agit donc pas d'une complication fréquente à la suite d'un mouvement dentaire.

Cependant, contrairement à la résorption couramment observée en conjonction avec un traitement orthodontique, la résorption cervicale est soutenue par une infection et ne s'arrêtera donc pas lorsque les forces orthodontiques seront éliminées. Ainsi, dans de rares cas, la résorption cervicale peut provoquer de graves dommages chez les patients traités par orthodontie, et si elle est diagnostiquée tard, peut pratiquement mettre en danger la dentition du patient. (38)

Une autre étiologie décrite est celle d'un traitement parodontal au cours duquel les cémentoblastes, le précémentum et souvent le cément peuvent être retirés. Il semble donc probable que la résorption cervicale soit une séquelle fréquente du traitement parodontal.

Cependant, la décroissance rapide de l'épithélium et l'établissement d'une fixation épithéliale aux zones dénudées de la surface radiculaire empêchent efficacement la résorption de se produire. Ce n'est que dans de rares cas qu'un contact sera établi entre le tissu conjonctif et les zones dénudées de la surface radiculaire, et dans de telles dents, une résorption cervicale peut se produire.

(38)

Elle est également décrite comme l'une des complications possibles chez les patients ayant subi une chirurgie orthognatique telle qu'une greffe osseuse de fentes alvéolaires au cours de laquelle s'établit une lésion du tissu du cément dans la région cervicale, chez un sujet jeune. (34)

Sont aussi décrites dans les étiologies possibles de résorption cervicale, les chirurgies dentoalvéolaires. C'est en effet un des cas cliniques, décrit dans cette étude, au cours duquel une résorption a été objectivée suite à une coupe piézo-chirurgicale. Cependant cette chirurgie étant associée à un mouvement orthodontique, nous pouvons émettre un doute sur l'étiologie véritable de cette résorption. (29)

Enfin, le blanchiment interne serait également une cause citée dans les résorptions cervicales externes. (38) Bien que cette relation n'ait pas été fermement établie par des études scientifiques, de forts soupçons existent que des agents de blanchiment tels que 30% de H₂O₂ ont pu pénétrer la dentine de l'intérieur, altérer la structure de la surface radiculaire et irriter le ligament parodontal et les tissus environnants. (44)

Dans de nombreux cas, l'histoire est floue et est donc appelée « idiopathique ». À l'exception de la résorption cervicale induite par le blanchiment, la résorption cervicale se produit avec une pulpe apparemment saine ; le processus de résorption n'est ni stimulé ni soutenu par le tissu pulpaire nécrotique (40)

4.3. Physiopathologie

Les taches rosées ou « Pink spots » peuvent apparaître éventuellement que si une lésion se développe dans la région coronaire, soit à partir de la pulpe, soit à partir du parodonte cervico-marginal. (1)

4.3.1. *Résorption cervicale interne*

Du côté pulpaire, la dentine est tapissée d'odontoblastes et de pré dentine. Les odontoblastes n'ont aucune capacité de résorption et, en combinaison avec la pré-dentine non minéralisée, semblent former une barrière contre la résorption de la dentine. (40)

La résorption inflammatoire est donc susceptible de commencer à la suite de dommages à la pré-dentine, entraînant une exposition de la dentine minéralisée sous-jacente. Ce dommage peut être anatomique ou induit. (37)

Puis un traumatisme ou une infection bactérienne peuvent déclencher un processus inflammatoire, considéré comme la cause directe du déclenchement de la résorption. (45)

En effet, ces irritations stimulent le tissu pulpaire, une inflammation se produit, puis certaines des cellules indifférenciées de la pulpe peuvent être converties en odontoclastes ou macrophages, entraînant une résorption dentinaire. (37,40,45)

Ce processus peut s'arrêter là, la résorption est auto-limitante et peut être qualifiée de transitoire.

Le type progressif, quant à lui, a été stimulé par une inflammation continue due à une infection. (40)(39) Les lacunes de résorption sont alors suffisamment grandes pour être diagnostiquées radiographiquement.(38)

Cette progression dépend de deux choses : la présence de tissu pulpaire vital au niveau ou en dessous de la zone de résorption et la pulpe partiellement ou complètement nécrotique, coronale au site de résorption, permettant ainsi une entrée constante des micro-organismes et de ses antigènes dans le canal radiculaire.(33,37)

Ainsi, pour que la résorption interne devienne progressive, les tubulis dentinaires doivent avoir une évolution spéciale et fortuite. Ils doivent être ouverts sur une zone du canal radiculaire où le tissu est nécrotique et infecté afin que les micro-organismes puissent pénétrer dans les tubulis, puis conduire à une zone du canal avec du tissu pulpaire vital. Il s'agit d'un événement plutôt improbable et ceci explique probablement pourquoi la résorption interne progressive est une rareté dans les dents permanentes.(38)

L'histologie d'un granulome alors retrouvé lors de résorption interne, a montré quatre zones caractéristiques, de coronaire en apical :

- Une zone de nécrose tissulaire ;
- Une zone d'inflammation exacerbée avec des micro-abcès ;
- Une zone d'inflammation chronique, un tissu hautement vascularisé avec une infiltration de cellules inflammatoires type polynucléaires neutrophiles, et de nombreux odontoclastes dans les lacunes de résorption à la frontière de la dentine pulpaire ;
- Une quatrième zone avec une pulpe vitale dont l'histologie est approximativement normale.(28)

Dans certains cas, la pulpe entière sera nécrotique. Le processus de résorption sera alors arrêté, car des tissus vitaux sont évidemment nécessaires pour que la résorption se poursuive. (38)

Nous avons donc d'une part le stimulus microbien, facteur essentiel à la persistance de la résorption et d'autre part des cellules clastiques liées à l'apport sanguin. Le tissu nécrotique agit comme un stimulus pour la formation des cellules.(37,46)

Le « Pink spot » dans le cas de résorption interne est donc expliqué par l'apparence translucide du tissu de granulation résorbant, qui a une couleur rouge foncé sous la structure émaillée superposée.

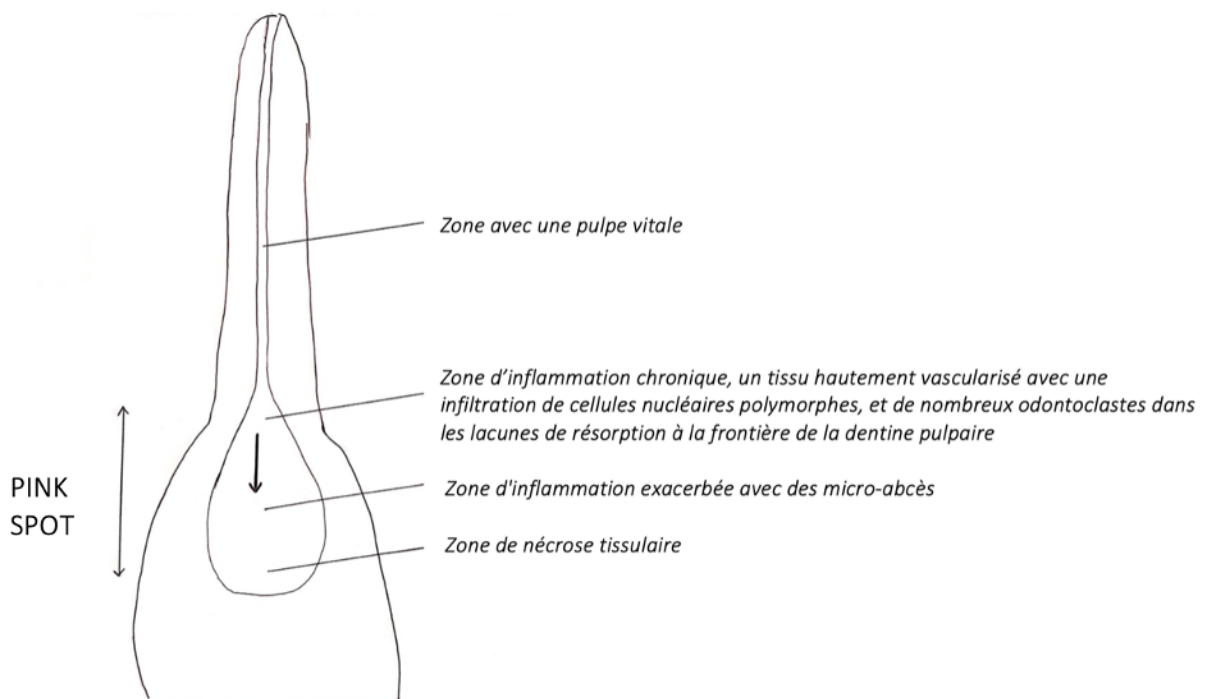


Figure 9 : Représentation schématique des « Pink spot » dans les cas de résorption interne

4.3.2. *Résorption cervicale externe*

La pathogénèse de la résorption cervicale externe est décrite comme commençant à partir d'une zone de faiblesse au niveau de la région cervicale de la dent, sous l'attachement épithélial ou plus apicalement sur la surface radiculaire. (1,38,40)

Cette zone de faiblesse consiste surtout en atrophies ou agénésies partielles de tissus locaux.

On peut citer parmi celles-ci la disparition de l'épithélium de jonction laissant l'émail « dénudé ». Ce dernier se retrouve directement au contact du tissu conjonctif vascularisé, que l'on sait physiologiquement déjà infiltré par des cellules de défense réunies sous l'appellation générale de phagocytes mononucléés. (1)

Une autre zone de faiblesse possible est l'absence de revêtement cémentaire sur la dentine cervicale. Cela peut être d'origine développementale, ou le cementum pourrait avoir été détruit à la suite d'un traumatisme physique ou chimique. La surface dentinaire se retrouve ainsi directement au contact du tissu conjonctif vascularisé parodontal, ce qui rend cette dentine immédiatement résorbable. (46,47)

Ces deux couches protectrices, que sont l'épithélium de jonction pour l'émail et le ciment pour la dentine, disparues, la zone devient alors susceptible au processus de résorption.

Plusieurs conditions peuvent alors déclencher le processus de résorption.

Un état inflammatoire de parodontite chronique peut provoquer une résorption. La plupart du temps, l'épithélium de jonction parvient à isoler la surface dentaire. Mais dans certains cas, le bourgeonnement inflammatoire du conjonctif parodontal produit une ulcération de l'épithélium, celui-ci alors libéré de la couverture épithéliale peut prendre contact avec la surface dentaire et créer une résorption. Celle-ci sera d'autant plus facile si le revêtement cémentaire est absent comme nous l'avons vu dans certaines conditions préexistantes.

Un arrachement traumatique de trousseaux de fibres d'insertion cervico-gingivales peut également provoquer un bourgeonnement et ainsi une résorption. Les cas cliniques que nous avons relevé lors d'une greffe osseuse de fentes alvéolaires ou lors d'une chirurgie avec incisions piézoélectriques, en sont l'exemple.(29,34)

Les cellules résorbantes pénètrent alors dans la dent à travers la petite zone dénudée et provoque une propagation de la résorption à l'intérieur de la dentine de la racine. (38)

Le plus souvent, la résorption cervicale est transitoire, ce qui signifie que la réparation cémentaire se produit dans les 2-3 semaines sans traitement. Cependant, une stimulation nécessaire de l'activité de résorption pendant de plus longues périodes peut être fournie par des produits bactériens via les tubules de la dentine cervicale, non pas du canal radiculaire, mais apparemment du sillon gingival et de la surface de la dent. Ces bactéries, au niveau sulculaire, soutiennent ainsi la réponse inflammatoire dans le parodonte. (44)

La résorption s'effectue donc sur une zone de faiblesse, lors d'une réponse inflammatoire du ligament parodontal à un traumatisme (blessure) ou à un stimulus bactérien (irritation). Cette réponse est maintenue par une infection dans les tissus marginaux adjacents. (44)

Si le processus de résorption atteint une zone supra gingivale de la couronne, le tissu de granulation bien vascularisé de la lacune de résorption peut être visible à travers l'émail et le patient présentera une tache rose ou « pink spot ». (38,40)
La pulpe reste protégée par une fine couche de pré-dentine et de dentine jusqu'à la fin du processus. (40,47)

Le « Pink spot » dans le cas de résorption externe est donc expliqué par l'apparence translucide du tissu de granulation résorbant, qui a une couleur rouge foncé sous la structure émaillée superposée.

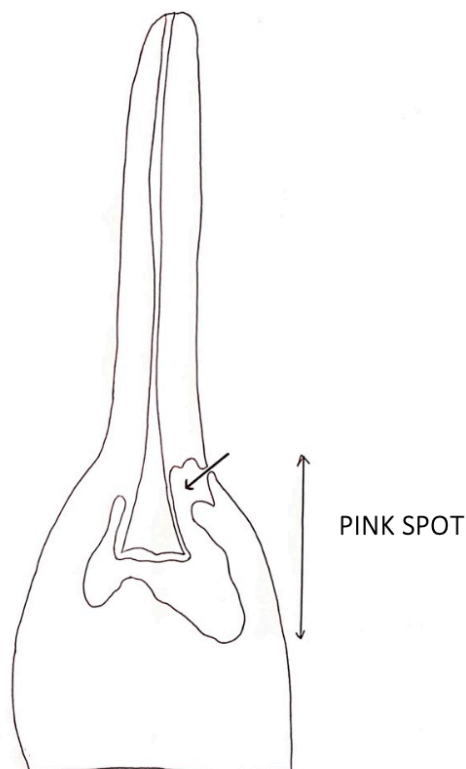


Figure 10 : Représentation schématique des « Pink spot » dans les cas de résorption cervicale externe

4.3.3. Autre hypothèse

Une autre hypothèse de dent rose sur dent vitale a été émise.

Dans le cas de traumatismes, une ischémie provoquerait une destruction des capillaires à laquelle suivrait une libération des érythrocytes.

La coloration serait due à cette libération d'érythrocytes, une hémolyse des globules rouges suivrait et libérerait le groupe hème pour se combiner avec le tissu pulpaire putréfiant pour former du sulfure de fer noir. (48)

Cette hypothèse de coloration n'implique pas de résorption interne, nous n'avons pas trouvé de cas l'illustrant dans notre étude, et ne pourrions pas en discuter davantage.

III. COMPARAISON DES PHÉNOMÈNES : DENTS ROSES ANTE ET POST-MORTEM

Dans cette partie, nous allons comparer le processus physiopathologique des dents roses post-mortem avec celui des « Pink Spot », phénomène décrit sur dents vivantes.

Dans la première revue de la littérature, les dents roses post-mortem sont caractérisées par une hémolyse des érythrocytes au cours de laquelle l'hémoglobine est libérée par rupture de la paroi des globules rouges et pénètre dans les tubules dentinaires.

Dans la seconde revue de la littérature, nous avons relevé plusieurs explications possibles à la coloration rose. Pour illustrer nos propos, nous avons réalisé les deux figures suivantes et coloré en rose les explications possibles trouvées (Figure 11 et figure 12).

Dans le cas d'une résorption interne ou cervicale externe, dont nous avons déjà résumé les phénomènes physiopathologiques, nous avons une progression des lacunes de résorption et un amincissement des parois dentinaires. Les lacunes de résorption sont peu à peu remplacées par du tissu de granulation, lui-même composé de cellules inflammatoires, et présentant ainsi une couleur rouge foncé.

Ces deux dernières constatations semblent être l'explication de la coloration rose sur dents vivantes. Celles-ci sont bien différentes de notre explication des dents roses post-mortem.

D'autre part, nous venons de voir que la résorption est étroitement impliquée dans l'explication des colorations roses. Or pour que cette résorption ait lieu, la présence de tissu pulpaire vital est indispensable. Nous ne sommes donc, évidemment pas dans les mêmes conditions que les dents roses post-mortem.

Enfin, à la différence des dents roses post mortem pour lesquelles la coloration est plutôt étendue, les « Pink Spot » comme leur nom l'indique concernent une zone en particulier, ce qui nous permet d'associer encore une fois la coloration à la résorption sous-jacente. Cette résorption apparaît donc être indispensable au rosissement.

Tout ceci confirme que nous ne pouvons pas rapprocher les phénomènes physiopathologiques des « Pink spot » et des dents roses post-mortem.

Cependant, une hypothèse émise concernant les colorations roses sur dents vivantes semblerait se rapprocher des dents roses post-mortem. En effet cette hypothèse concerne les dents ayant subi un traumatisme à l'issue duquel une ischémie provoquerait une destruction des capillaires à laquelle suivrait une libération des érythrocytes. (Figure 11)

C'est un processus qui se rapproche de celui des dents roses post-mortem mais c'est un phénomène peu abordé dans la littérature que ce soit dans les cas cliniques ou dans les revues de la littérature.

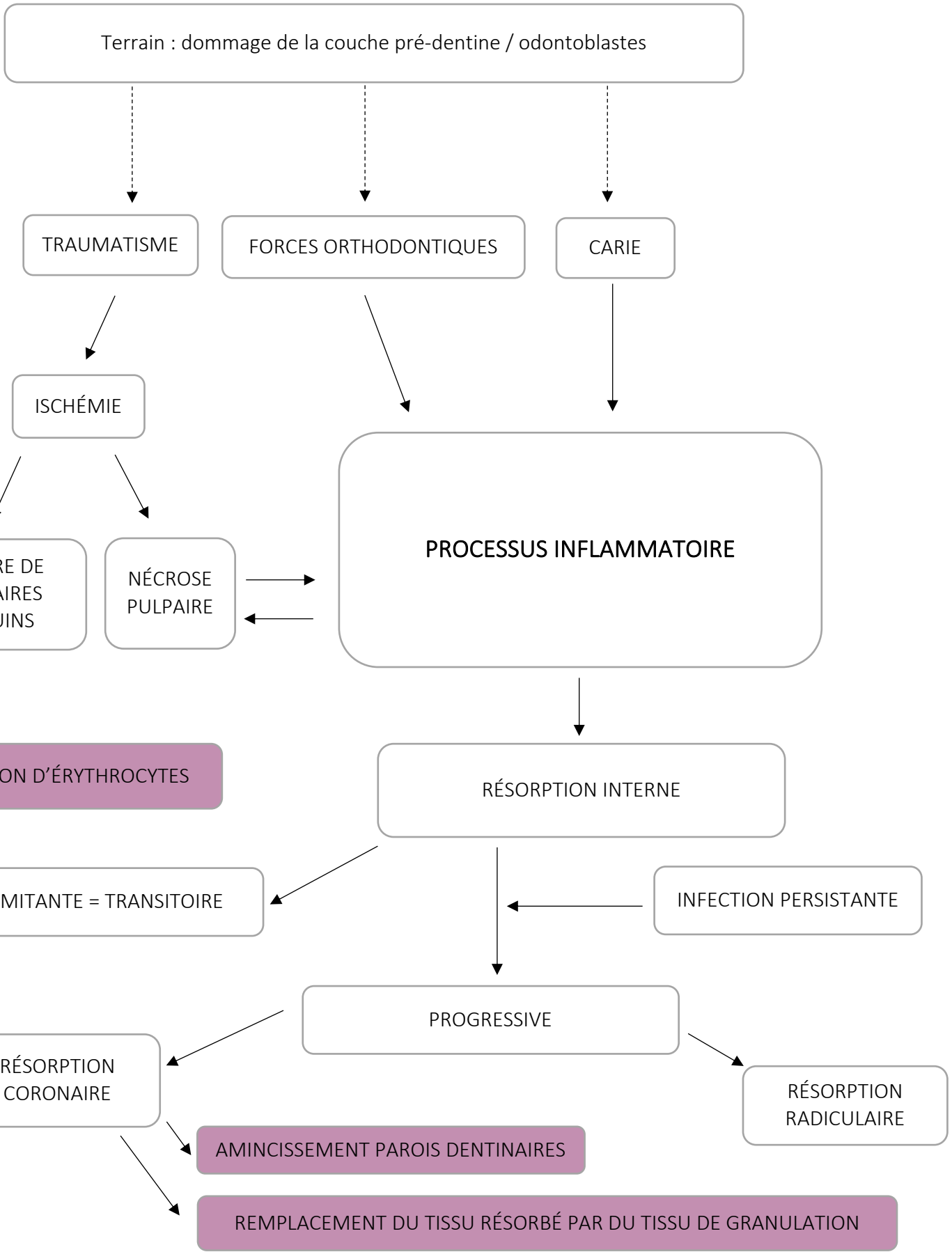


Figure 11 : Processus physiopathologique d'une résorption interne, et d'un traumatisme ischémique

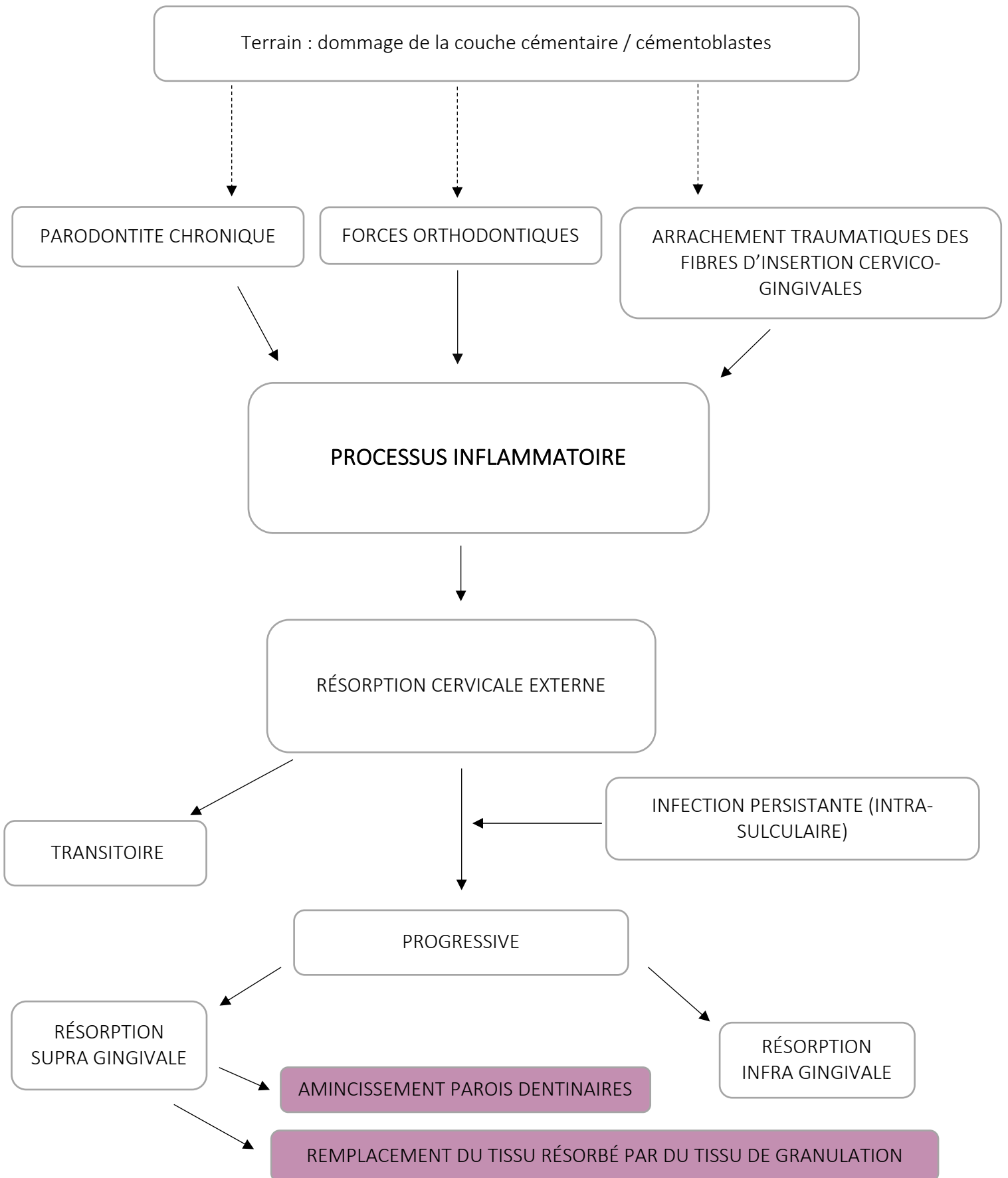


Figure 12 : Processus physiopathologique d'une résorption cervicale externe

CONCLUSION

Les dents roses est un phénomène que l'on peut observer tant sur des dents appartenant à un cadavre que sur dents vivantes.

Le phénomène des dents roses post mortem est un phénomène transitoire et non spécifique dont la présence et l'intensité varient entre les différents cas et également entre les différentes dents du même individu.

Cette revue de la littérature nous a permis de mettre en évidence plusieurs constatations.

Dans le contexte de la médecine légale, les dents roses sont retrouvées le plus souvent chez des victimes décédées par asphyxie comme la noyade et la strangulation. Cependant, leur valeur pathognomonique est incertaine, le consensus général a nié un lien évident entre la présence de dents roses et la cause de décès.

Il apparaît également que l'environnement humide soit essentiel à leur formation. Celui-ci, associé à un intervalle post-mortem prolongé, jouerait en faveur de l'apparition du phénomène de rosissement. D'après les résultats des études précédentes, un intervalle post-mortem minimum d'environ une semaine semble être essentiel pour la survenue de ce phénomène.

Cette revue nous a également permis de comprendre l'importance de la décomposition sur l'apparition des dents roses post-mortem.

Sur le plan physiopathologique, le processus derrière la coloration rose est l'hémolyse des érythrocytes et la diffusion ultérieure du pigment d'hémoglobine dans les tubulis dentinaires.

La coloration rose sur dents vivantes a été repérée notamment dans le cas de résorption interne, phénomène rare, et de résorption cervicale externe, phénomène peu courant également.

L'apparition de ce « Pink Spot » signifie dans les deux cas, un stade avancé dans le processus de résorption et le développement d'un tissu de granulation d'origine endodontique ou parodontal dans la région coronaire.

Ces résorptions nécessitent deux facteurs.

Le premier facteur consiste en un dommage de la couche de protection. Celle-ci est la couche odontoblastique/prédentine dans le cas de la résorption interne, et la couche cémentoblaste/cément dans le cas de résorption externe.

Le second facteur est un stimulus inflammatoire.

De nombreux facteurs étiologiques pouvant créer un dommage ou représenter un stimulus inflammatoire ont été cités au cours de notre revue, tels qu'une origine traumatique, orthodontique, chirurgicale, ou bien cariogène par exemple.

Le processus inflammatoire de résorption est alors enclenché.

Cependant, ce qui permet l'apparition du « Pink spot » est une progression de cette résorption et celle-ci n'est permise que par la présence d'une infection persistante. C'est en effet cette source infectieuse qui soutient la réponse inflammatoire et résorbante.

La progression du tissu de granulation résorbant est concomitante avec la perte de tissu dur. Ainsi ce tissu inflammatoire, qui a une couleur rouge foncé sous la structure émaillée de plus en plus fine, devient visible et laisse apparaître un « Pink Spot ».

Une comparaison, dans la dernière partie, des deux phénomènes physiopathologiques nous a permis de les dissocier, sauf pour le cas d'une hypothèse de dent rose sur dent vitale, abordée de façon brève, pour laquelle une ischémie est suivie d'une libération d'érythrocytes.

Table des illustrations

PHOTOGRAPHIE 1 : « PINK SPOT » SUR UNE INCISIVE CENTRALE MAXILLAIRE DROITE	12
PHOTOGRAPHIE 2 : PHENOMENE DE ROSISSEMENT POST-MORTEM (SOURCE : DR BOU).....	12
FIGURE 1 : ARBRE DECISIONNEL CORRESPONDANT A LA REVUE DE LA LITTERATURE EFFECTUEE	16
TABLEAU 1 : ARTICLES SELECTIONNES	17
TABLEAU 2 : EXCLUSION DES ARTICLES APRES LECTURE DES TITRES, DES RESUMES OU DES TEXTES INTEGRAUX.....	18
TABLEAU 3 : MATERIEL ET METHODES DES ETUDES IN VITRO ET DES CAS CLINIQUES	26
TABLEAU 4 : PARAMETRES ANALYSES DES ETUDES IN VITRO	27
TABLEAU 5 : RESULTATS DES ETUDES IN VITRO ET DES CAS CLINIQUES	31
TABLEAU 6 : COMPARATIF DES CONCLUSIONS DE REVUES DE LA LITTERATURE.....	32
FIGURE 2 : PROPORTIONS DE DENTS INTER-ARCADES	35
FIGURE 3 : PROPORTIONS DE DENTS INTRA-ARCADES	37
PHOTOGRAPHIE 3 : DENTS MAXILLAIRES ET MANDIBULAIRES D'UNE VICTIME	38
PHOTOGRAPHIE 4 : CANINE MAXILLAIRE.....	38
FIGURE 4 : DATE D'APPARITION DU PHENOMENE DE DENTS ROSES.....	39
FIGURE 5 : DIFFERENTES CAUSES DE DECES	41
PHOTOGRAPHIE 5 : ARCADE MAXILLAIRE D'UN ENFANT	44
FIGURE 6 : APPARITION DU PHENOMENE DE DENTS ROSES SELON L'AGE.....	45
FIGURE 7 : APPARITION DU PHENOMENE DE DENTS ROSES SELON LE SEXE.....	46
FIGURE 8 : ARBRE DECISIONNEL CORRESPONDANT A LA REVUE DE LA LITTERATURE EFFECTUEE	50
TABLEAU 7 : ARTICLES SELECTIONNES	51
TABLEAU 8 : ARTICLES EXCLUS.....	51
TABLEAU 9 : SYNTHESE DES RESULTATS DE CAS CLINIQUES	57
TABLEAU 10 : COMPARATIF DES CONCLUSIONS DE REVUES DE LA LITTERATURE.....	58
FIGURE 9 : REPRESENTATION SCHEMATIQUE DES « PINK SPOT » DANS LES CAS DE RESORPTION INTERNE	63
FIGURE 10 : REPRESENTATION SCHEMATIQUE DES « PINK SPOT » DANS LES CAS DE RESORPTION CERVICALE EXTERNE.....	65
FIGURE 11 : PROCESSUS PHYSIOPATHOLOGIQUE D'UNE RESORPTION INTERNE, ET D'UN TRAUMATISME ISCHEMIQUE.....	68
FIGURE 12 : PROCESSUS PHYSIOPATHOLOGIQUE D'UNE RESORPTION CERVICALE EXTERNE	69

BIBLIOGRAPHIE

1. Vincentelli R, Lepp FH, Bouyssou M. Pink spots, their localization inside or outside the pulp chambers. *SSO Schweiz Monatsschrift Zahnheilkd Rev Mens Suisse Odonto-Stomatol Riv Mens Svizzera Odontol E Stomatol.* 1973;83(10):1132-50.
2. Beeley JA, Harvey W. Pink teeth appearing as a post-mortem phenomenon. *J - Forensic Sci Soc.* oct 1973;13(4):297-305.
3. Kirkham WR, Andrews EE, Snow CC, Grape PM, Snyder L. Postmortem pink teeth. *J Forensic Sci.* janv 1977;22(1):119-31.
4. Clark DH, Law M. Post-Mortem Pink Teeth. *Med Sci Law.* 1984;24(2):130-4.
5. Brøndum N, Simonsen J. Postmortem red coloration of teeth. A retrospective investigation of 26 cases. *Am J Forensic Med Pathol.* juin 1987;8(2):127-30.
6. Van Wyk CW. Pink teeth of the dead: 1. A clinical and histological description. *J Forensic Odontostomatol.* déc 1987;5(2):41-50.
7. Ikeda N, Watanabe G, Harada A, Suzuki T. A scanning electron microscopy and electron probe X-ray microanalysis (SEM-EPMA) of pink teeth. *J Forensic Sci.* nov 1988;33(6):1328-31.
8. van Wyk CW. Postmortem pink teeth: in vitro production. *J Oral Pathol.* nov 1988;17(9-10):568-72.
9. Van Wyk CW. Pink teeth of the dead: II. Minor variations. *J Forensic Odontostomatol.* 1988;6(2):35-42.
10. van Wyk CW. Postmortem pink teeth. Histochemical identification of the causative pigment. *Am J Forensic Med Pathol.* juin 1989;10(2):134-9.
11. Dye TJ, Lucy D, Pollard AM. The occurrence and implications of post-mortem 'pink teeth' in forensic and archaeological cases. *Int J Osteoarchaeol.* 1995;5(4):339-48.
12. de Almeida CA, Daruge E, Daruge E, el-Guindy M. Comparative study of experimentally induced and post-mortem pink teeth. *J Forensic Odontostomatol.* déc 1996;14(2):25-7.
13. Ortmann C, DuChesne A. A partially mummified corpse with pink teeth and pink nails. *Int J Legal Med.* 1 déc 1997;111(1):35-7.
14. Tavernier J-C, Clavier M, Lecomte D. The hematodontia phenomenon: A critical survey of the pink teeth literature and experimental contribution. *J Med Leg Droit Med.* 2002;45(6):249-58.
15. Campobasso C, Vella GD, Donno AD, Santoro V, Favia G, Introna F. Pink Teeth in a Series of Bodies Recovered From a Single Shipwreck. *Am J Forensic Med Pathol.* déc

2006;27(4):313-6.

16. Dumser TK, Türkyay M. Postmortem Changes of Human Bodies on the Bathyal Sea Floor—Two Cases of Aircraft Accidents Above the Open Sea. *J Forensic Sci.* 2008;53(5):1049-52.

17. Soriano E-P, Carvalho M-V-D de, Santos F-BD, Mendoza C-C de, Araújo MS-D de, Campello R-I-C. The post-mortem pink teeth phenomenon: a case report. *Med Oral Patol Oral Cirurgia Bucal.* 1 juill 2009;14(7):E337-339.

18. Gowda BC, Sivapathasundharam B, Chatterji A, Chatterji BL. Histological appearance of postmortem pink teeth: Report of two cases. *J Forensic Dent Sci.* août 2015;7(2):168-70.

19. Mittal P, Mittal M, Sharma G. Pink teeth and the dead: A review with reports of two cases. *J Indian Acad Forensic Med.* 2016;38(3):366-9.

20. Franco A, Mendes SDSC, Picoli FF, Rodrigues LG, Silva RF. Forensic thanatology and the pink tooth phenomenon: From the lack of relation with the cause of death to a potential evidence of cadaveric decomposition in dental autopsies - Case series. *Forensic Sci Int.* oct 2018;291:e8-12.

21. Borrman H, Du Chesne A, Brinkmann B. Medico-legal aspects of postmortem pink teeth. *Int J Legal Med.* 1 sept 1994;106(5):225-31.

22. Rachna T, Musharib A, Neeti B. Pink tooth: A speculative forensic phenomenon - Université de Bordeaux.

23. Franco A, de Oliveira MN, Gomes-Lima LK, Pereira-de-Oliveira VHF, Franco RPAV, Blumenberg C, et al. Case-specific characteristics of pink teeth in dental autopsies – A systematic review. *J Forensic Leg Med.* nov 2019;68:101869.

24. Hartomo BT, Adrianto AWD, Auerkari EI. Pink teeth as post mortem indicator: A literature review. *AIP Conf Proc.* 9 avr 2019;2092(1):040021.

25. Etienne O. Les facettes en céramique - Editions CdP. Editions CdP, une marque Initiatives Santé; 2015. 165 p.

26. Mizutani. Studies on the fluidity of cadaveric blood in sudden death. Fluid blood in the cadaver from the view point of clotting function - Université de Bordeaux.

27. Fowler KA, Jack SP, Lyons BH, Betz CJ, Petrosky E. Surveillance for violent deaths- National violent death reporting system, 18 States, , *MMWR Surveill. Summ.* 67 (2018) 1–36,. 2014;

28. Gassmann G, Arnold WH. Case report of an internal granuloma investigated by light and scanning electron microscopy. *Head Face Med.* 12 juin 2015;11.

29. Tunçer Nİ, Köseoğlu-Seçgin C, Arman-Özçırpıcı A. An unusual case of invasive cervical resorption after piezosurgery-assisted en masse retraction. *Am J Orthod Dentofacial Orthop.* juill 2019;156(1):137-47.
30. Petel R, Fuks A. Pink spot revue de littérature. 2016;
31. Korkmaz YN, Yagci F. Multidisciplinary Treatment of Severe Upper Incisor Root Resorption Secondary to Transposed Canine. *J Esthet Restor Dent.* 1 févr 2017;29(1):5-12.
32. Silveira FF, Nunes E, Soares JA, Ferreira CL, Rotstein I. Double 'pink tooth' associated with extensive internal root resorption after orthodontic treatment: a case report. *Dent Traumatol.* juin 2009;25(3):e43-7.
33. Segura-Egea J, Castellanos-Cosano L, Martin-Gonzalez J, Alonso-Ezpeleta L, Lopez Frias F. Green discoloration of the crown after internal root resorption treatment with grey mineral trioxide aggregate (MTA). *J Clin Exp Dent.* 2011;e404-7.
34. Nakano K, Shimizu N, Komura T, Ooshima T. Unusual case of internal resorption in cervical region of maxillary left lateral incisor. *Pediatr Dent J.* 2005;15(1):139-42.
35. Brady J, Lewis DH. Internal resorption complicating orthodontic tooth movement. *Br J Orthod.* juill 1984;11(3):155-7.
36. Marshall PS. Perforating hyperplasia of the dental pulp: « pink spot ». *J R Nav Med Serv.* 1960;46:42-6.
37. Thomas P, Pillai RK, Ramakrishnan BP, Palani J. An Insight into Internal Resorption. *ISRN Dent.* janv 2014;1-7.
38. Tronstad L. Root resorption -- etiology, terminology and clinical manifestations. *Endod Dent Traumatol.* déc 1988;4(6):241-52.
39. Wedenberg C, Lindskog S. Experimental internal resorption in monkey teeth. *Endod Dent Traumatol.* déc 1985;1(6):221-7.
40. Gunraj MN. Dental root resorption. *Oral Surg Oral Med Oral Pathol Oral Radiol Endodontology.* déc 1999;88(6):647-53.
41. Lyroudia KM, Dourou VI, Pantelidou OC, Labrianidis T, Pitas IK. Internal root resorption studied by radiography, stereomicroscope, scanning electron microscope and computerized 3D reconstructive method. *Dent Traumatol.* 2002;18(3):148-52.
42. Patel S, Ricucci D, Durak C, Tay F. Internal Root Resorption: A Review. *J Endod.* juill 2010;36(7):1107-21.
43. Walton RE, Leonard LA. Cracked tooth: An etiology for "idiopathic" internal resorption? *J Endod.* janv 1986;12(4):167-9.

44. Bergmans L, Cleynenbreugel JV, Verbeken E, Wevers M, Meerbeek BV, Lambrechts P. Cervical external root resorption in vital teeth. *J Clin Periodontol.* 2002;29(6):580-5.
45. Kinomoto Y, Noro T, Ebisu S. Internal Root Resorption Associated with Inadequate Caries Removal and Orthodontic Therapy. *J Endod.* mai 2002;28(5):405-7.
46. Gulabivala K, Searson LJ. Clinical diagnosis of internal resorption: an exception to the rule. *Int Endod J.* sept 1995;28(5):255-60.
47. Heithersay GS. Clinical, radiologic, and histopathologic features of invasive cervical resorption. *Quintessence Int.* janv 1999;30(1):27-37.
48. Watts A, Addy M. Tooth discolouration and staining: a review of the literature. 2001;190:8.

ANNEXE

PRISMA-P (Preferred Reporting Items for Systematic review and Meta-Analysis Protocols) 2015 checklist: recommended items to address in a systematic review protocol*

Section and topic	Item No	Checklist item
ADMINISTRATIVE INFORMATION		
Title:		
Identification	1a	Identify the report as a protocol of a systematic review
Update	1b	If the protocol is for an update of a previous systematic review, identify as such
Registration	2	If registered, provide the name of the registry (such as PROSPERO) and registration number
Authors:		
Contact	3a	Provide name, institutional affiliation, e-mail address of all protocol authors; provide physical mailing address of corresponding author
Contributions	3b	Describe contributions of protocol authors and identify the guarantor of the review
Amendments	4	If the protocol represents an amendment of a previously completed or published protocol, identify as such and list changes; otherwise, state plan for documenting important protocol amendments
Support:		
Sources	5a	Indicate sources of financial or other support for the review
Sponsor	5b	Provide name for the review funder and/or sponsor
Role of sponsor or funder	5c	Describe roles of funder(s), sponsor(s), and/or institution(s), if any, in developing the protocol
INTRODUCTION		
Rationale	6	Describe the rationale for the review in the context of what is already known
Objectives	7	Provide an explicit statement of the question(s) the review will address with reference to participants, interventions, comparators, and outcomes (PICO)
METHODS		
Eligibility criteria	8	Specify the study characteristics (such as PICO, study design, setting, time frame) and report characteristics (such as years considered, language, publication status) to be used as criteria for eligibility for the review
Information sources	9	Describe all intended information sources (such as electronic databases, contact with study authors, trial registers or other grey literature sources) with planned dates of coverage
Search strategy	10	Present draft of search strategy to be used for at least one electronic database, including planned limits, such that it could be repeated
Study records:		
Data management	11a	Describe the mechanism(s) that will be used to manage records and data throughout the review
Selection process	11b	State the process that will be used for selecting studies (such as two independent reviewers) through each phase of the review (that is, screening, eligibility and inclusion in meta-analysis)
Data collection process	11c	Describe planned method of extracting data from reports (such as piloting forms, done independently, in duplicate), any processes for obtaining and confirming data from investigators
Data items	12	List and define all variables for which data will be sought (such as PICO items, funding sources), any pre-planned data assumptions and simplifications
Outcomes and prioritization	13	List and define all outcomes for which data will be sought, including prioritization of main and additional outcomes, with rationale
Risk of bias in individual studies	14	Describe anticipated methods for assessing risk of bias of individual studies, including whether this will be done at the outcome or study level, or both; state how this information will be used in data synthesis
Data synthesis	15a	Describe criteria under which study data will be quantitatively synthesised
	15b	If data are appropriate for quantitative synthesis, describe planned summary measures, methods of handling data and methods of combining data from studies, including any planned exploration of consistency (such as I^2 , Kendall's τ)
	15c	Describe any proposed additional analyses (such as sensitivity or subgroup analyses, meta-regression)
	15d	If quantitative synthesis is not appropriate, describe the type of summary planned
Meta-bias(es)	16	Specify any planned assessment of meta-bias(es) (such as publication bias across studies, selective reporting within studies)
Confidence in cumulative evidence	17	Describe how the strength of the body of evidence will be assessed (such as GRADE)

*It is strongly recommended that this checklist be read in conjunction with the PRISMA-P Explanation and Elaboration (cite when available) for important clarification on the items. Amendments to a review protocol should be tracked and dated. The copyright for PRISMA-P (including checklist) is held by the PRISMA-P Group and is distributed under a Creative Commons Attribution Licence 4.0.

From: Shamseer L, Moher D, Clarke M, Ghersi D, Liberati A, Petticrew M, Shekelle P, Stewart L, PRISMA-P Group. Preferred reporting items for systematic review and meta-analysis protocols (PRISMA-P) 2015: elaboration and explanation. *BMJ*. 2015 Jan 2;349(jan02 1):g7647.

AUTORISATION DE REPRODUCTION

Le mail suivant a été envoyé aux différentes éditions dont les photographies ont été utilisées pour les illustrations de ce travail. Mail également traduit en Anglais.

Objet : demande de reproduction de schémas.

Madame, Monsieur,

Je me nomme Sarah Vaillant, et je termine mes études de chirurgie dentaire à Bordeaux.

Je travaille actuellement sur ma thèse d'état, une revue systématique de la littérature traitant des dents roses post-mortem v/s ante-mortem.

Au cours de mes recherches bibliographiques, j'ai réuni de nombreux articles et documents dont certains provenant de vos éditions. Je me permets donc de vous demander l'autorisation de reproduction de certaines photographies qui me permettraient d'illustrer ce travail.

Ma thèse se restreint à une impression strictement universitaire dans le cadre de l'obtention de mon diplôme d'état de chirurgie dentaire.

En attendant une réponse favorable de votre part, je vous prie de croire madame, monsieur en mes salutations les plus respectueuses.

Ci joint la liste des ouvrages et la référence des schémas.

Collège des Sciences de la Santé

UFR des Sciences Odontologiques

Serment

En présence de mes Maîtres et de mes condisciples, je promets et je jure d'être fidèle aux lois de l'honneur et de la probité dans l'exercice de l'art dentaire.

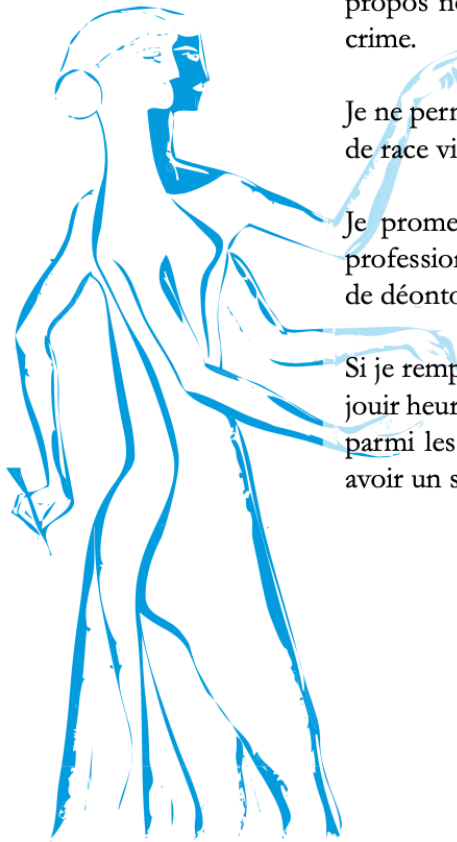
Je donnerai mes soins gratuits à l'indigent et n'exigerai jamais un honoraire au-dessus de mon travail. Ma langue taira les secrets qui me seront confiés. Admis à l'intérieur des maisons, mes yeux ne verront pas ce qui s'y passe.

Mes connaissances et mon état ne serviront ni à diffuser des propos non avérés, ni à corrompre les mœurs, ni à favoriser le crime.

Je ne permettrai pas que des conditions de croyance, de nation et de race viennent s'interposer entre mon devoir et mon patient.

Je promets et je jure de conformer strictement ma conduite professionnelle aux principes et aux règles prescrites par le code de déontologie.

Si je remplis ce serment sans l'enfreindre, qu'il me soit donné de jouir heureusement de la vie et de ma profession, honoré à jamais parmi les hommes. Si je le viole et que je me parjure, puissé-je avoir un sort contraire.



Vu, Le Président du Jury, Date, Signature :

Vu, la Directrice de l'UFR des Sciences Odontologiques, Date, Signature :

Vu, le Président de l'Université de Bordeaux, Date, Signature :

Titre : DENT ROSE POST-MORTEM V/S ANTE-MORTEM : Revue systématique de la littérature

Résumé : Le rosissement d'une ou de plusieurs dents est un phénomène que l'on peut observer dans un contexte post-mortem.

Nous nous sommes intéressés à l'aspect médico-légal de cette apparition.

C'est un phénomène non spécifique, retrouvé le plus souvent chez des victimes décédées par asphyxie.

Les observations ont également relevé l'importance d'un milieu humide, d'un intervalle post-mortem de minimum 7 jours et celle d'un état de décomposition cadavérique avancé.

Physiopathologiquement, ce rosissement correspond à une hémolyse des érythrocytes et à la diffusion ultérieure du pigment d'hémoglobine dans les tubules dentinaires.

Une autre possibilité d'observer un rosissement est sur dents vivantes.

Il signe un stade avancé dans un processus de résorption interne ou cervicale externe, laissant paraître la progression de tissu inflammatoire.

Une comparaison de ces deux phénomènes nous a permis de dissocier leurs processus physiopathologiques.

Mots clés: Post-mortem, Dent(s) rose(s), Halo rose, Dent(s)

Titre : POST-MORTEM PINK TOOTH V / S ANTE-MORTEM : Systematic literature reviews

Abstract : The pinking of one or more teeth is a phenomenon that can be observed in a post-mortem context.

We were interested in the forensic aspect of this appearance.

It is a non-specific phenomenon, most often found in victims who died from asphyxiation.

The observations also noted the importance of a humid environment, a post-mortem interval of at least 7 days and that of an advanced state of cadaverous decomposition.

Physiopathologically, this pinking corresponds to a hemolysis of the erythrocytes and to the subsequent diffusion of the hemoglobin pigment in the dentinal tubules.

Another possibility of pinking is on living teeth.

It signals an advanced stage in an internal or external cervical resorption process, revealing the progression of inflammatory tissue.

A comparison of these two phenomena allowed us to dissociate their pathophysiological processes.

Keywords : Post-mortem, Postmortem, Pink teeth, Pink tooth, Pink spot, Teeth, Tooth