



HAL
open science

L’empreinte piézographique modifiée à la mandibule

Julien Simoncini

► **To cite this version:**

Julien Simoncini. L’empreinte piézographique modifiée à la mandibule. Médecine humaine et pathologie. 2020. dumas-02898218

HAL Id: dumas-02898218

<https://dumas.ccsd.cnrs.fr/dumas-02898218>

Submitted on 13 Jul 2020

HAL is a multi-disciplinary open access archive for the deposit and dissemination of scientific research documents, whether they are published or not. The documents may come from teaching and research institutions in France or abroad, or from public or private research centers.

L’archive ouverte pluridisciplinaire **HAL**, est destinée au dépôt et à la diffusion de documents scientifiques de niveau recherche, publiés ou non, émanant des établissements d’enseignement et de recherche français ou étrangers, des laboratoires publics ou privés.

UNIVERSITÉ NICE-SOPHIA ANTIPOLIS
FACULTÉ DE CHIRURGIE DENTAIRE
24 Avenue des Diables Bleus, 06357 Nice Cedex 04

L'EMPREINTE PIÉZOGRAPHIQUE MODIFIÉE À LA MANDIBULE

Année 2019-2020

Thèse n° 42-57-20-07

THÈSE

Présentée et publiquement soutenue devant
la Faculté de Chirurgie Dentaire de Nice
Le 7 février 2020 par

Monsieur Julien SIMONCINI

Né le 03 mars 1995 à Monaco
pour obtenir le grade de :

DOCTEUR EN CHIRURGIE DENTAIRE (Diplôme d'État)

Examineurs :

Madame le Professeur	Laurence LUPI	Président du jury
Madame le Docteur	Catherine PESCI-BARDON	Assesseur
Madame le Docteur	Valérie POUYSSEGUR ROUGIER	Assesseur
Monsieur le Docteur	Romain CEINOS	Assesseur

CORPS ENSEIGNANT

56^{ème} section : DEVELOPPEMENT, CROISSANCE ET PREVENTION

Sous-section 01 : ODONTOLOGIE PEDIATRIQUE ET ORTHOPEDIE DENTO-FACIALE

Professeur des Universités : Mme MANIERE-EZVAN Armelle
Professeur des Universités : Mme MULLER-BOLLA Michèle
Maître de Conférences des Universités : Mme JOSEPH Clara
Maître de Conférences des Universités Associé : Mme OUEISS Arlette
Assistant Hospitalier Universitaire : Mme AIEM TORT-ALVAREZ Elody
Assistant Hospitalier Universitaire : Mr CAMIA Julien
Assistant Hospitalier Universitaire : Mme MASUCCI Caterina

Sous-section 02 : PREVENTION, EPIDEMIOLOGIE, ECONOMIE DE LA SANTE, ODONTOLOGIE LEGALE Professeur des Universités : Mme LUPI Laurence

Maître de Conférences des Universités Associé : Mme BORSA Leslie
Assistant Hospitalier Universitaire : Mme FRENDO Marie
Assistant Hospitalier Universitaire : Mme MERIGO Elisabetta

57^{ème} section : CHIRURGIE ORALE ; PARODONTOLOGIE ; BIOLOGIE ORALE

Sous-section 01 : CHIRURGIE ORALE ; PARODONTOLOGIE ; BIOLOGIE ORALE

Professeur des Universités : Mme PRECHEUR-SABLAYROLLES Isabelle
Maître de Conférences des Universités : Mr BENHAMOU Yordan
Maître de Conférences des Universités : Mr COCHAIS Patrice
Maître de Conférences des Universités : Mme DRIDI Sophie Myriam
Maître de Conférences des Universités : Mme RAYBAUD Hélène
Maître de Conférences des Universités : Mme VINCENT-BUGNAS Séverine
Maître de Conférences des Universités : Mme VOHA Christine
Assistant Hospitalier Universitaire : Mr BORIE Gwenaël
Assistant Hospitalier Universitaire : Mr CHARBIT Mathieu
Assistant Hospitalier Universitaire : Mme FISTES Elene-Maria

58^{ème} section : REHABILITATION ORALE

Sous-section 01 : DENTISTERIE RESTAURATRICE, ENDODONTIE, PROTHESES, FONCTION-DYSFONCTION, IMAGERIE, BIOMATERIAUX

Professeur des Universités : Mme BERTRAND Marie-France
Professeur des Universités : Mr BOLLA Marc
Professeur des Universités : Mme BRULAT-BOUCHARD Nathalie
Professeur des Universités : Mme LASSAUZAY Claire
Professeur des Universités : Mr MAHLER Patrick
Professeur des Universités : Mr MEDIONI Etienne
Professeur des Universités Emérite : Mr ROCCA Jean-Paul
Maître de Conférences des Universités : Mr ALLARD Yves
Maître de Conférences des Universités : Mr CEINOS Romain
Maître de Conférences des Universités : Mme EHRMANN Elodie
Maître de Conférences des Universités : Mr LAPLANCHE Olivier
Maître de Conférences des Universités : Mr LEFORESTIER Eric
Maître de Conférences des Universités : Mme POUYSSEGUR-ROUGIER Valérie
Assistant Hospitalier Universitaire : Mme ABID Sarah
Assistant Hospitalier Universitaire : Mme AZAN Cindy
Assistant Hospitalier Universitaire : Mme BECQUART Mathilde
Assistant Hospitalier Universitaire : Mme DEMARTY Laure
Assistant Hospitalier Universitaire : Mme GROSSI Vanina
Assistant Hospitalier Universitaire : Mr LAMBERT Gary

REMERCIEMENTS

À Madame le Professeur Laurence LUPI-PEGURIER

C'est un honneur pour moi que vous ayez accepté de présider le Jury de cette thèse. Votre passion pour l'art d'enseigner et votre dévouement envers les étudiants m'ont suivi tout au long de mon cursus au sein de cette faculté. Nous avons fait davantage connaissance lorsque vous étiez ma référente au CHU, et j'en garde un parfait souvenir de bienveillance et de gentillesse. Je vous en serais éternellement reconnaissant.

À Madame le Docteur Catherine PESCI-BARDON

Vous m'avez le fait le grand honneur de diriger ma thèse et je vous remercie de l'intérêt que vous y avez porté. Depuis le premier jour passé aux urgences à vos côtés, jusqu'au dernier jour, vous m'avez transmis une rigueur de travail ainsi qu'un esprit clinique que je n'oublierais jamais. Vous êtes ma mère spirituelle de la dentisterie. En espérant que cette thèse soit à la hauteur de vos attentes, soyez rassurée de l'expression de ma plus grande gratitude et de tout mon respect.

À Madame le Docteur Valérie POUYSSEGUR ROUGIER

Je vous remercie de l'honneur que vous me faites en acceptant de siéger au sein de ce jury de thèse. Je vous suis très reconnaissant pour l'enseignement que vous m'avez transmis durant toutes ces années en clinique mais aussi sur le plan humain. Veuillez trouver dans cette thèse, l'expression de ma reconnaissance et de ma profonde considération.

À Monsieur le Docteur Romain CEINOS

Je vous remercie d'avoir accepté de siéger dans mon jury de thèse. J'éprouve une grande admiration pour votre enseignement prodigieux transmis à la faculté à travers les cours et les TP mais aussi en clinique où votre aide était si précieuse. J'ai eu la chance de vous seconder lors des TP durant un semestre et j'en garde un merveilleux souvenir. J'espère que vous trouverez dans ce travail l'expression de tout mon respect, de ma gratitude et de mon amitié.

TABLE DES MATIÈRES

TABLE DES FIGURES	5
INTRODUCTION	7
1. THÉORIE SUR LA PIÉZOGRAPHIE	11
1.1. HISTORIQUE	11
1.2. DEFINITIONS ET BUT.....	12
1.3. INDICATIONS ET CONTRE-INDICATIONS DE LA PIEZOGRAPHIE	13
1.3.1. INDICATIONS	13
1.3.2. CONTRE-INDICATIONS.....	14
1.4. AVANTAGES ET INCONVENIENTS DE LA PIEZOGRAPHIE	14
1.4.1. AVANTAGES	14
1.4.2. INCONVENIENTS.....	15
1.5. L'ENREGISTREMENT PIEZOGRAPHIQUE	16
1.5.1. LES MATERIAUX DU MODELAGE PIEZOGRAPHIQUE.....	16
1.5.2. LES FONCTIONS MODELANTES DE LA PIEZOGRAPHIE	17
1.5.2.1. LA DEGLUTITION	17
1.5.2.2. LA PHONATION	17
1.6. EXPLOITATION DE L'ENREGISTREMENT PIEZOGRAPHIQUE	20
1.6.1. L'ESPACE PROTHETIQUE.....	20
1.6.2. LE PLAN D'OCCLUSION.....	21
2. CAS CLINIQUE RÉALISÉ AU CHU DE NICE UTILISANT LA PIÉZOGRAPHIE	23
2.1. PRESENTATION DU PATIENT	23
2.1.1. ANAMNESE.....	23
2.1.2. EXAMEN CLINIQUE	23
2.2. EMPREINTE PRIMAIRE.....	24
2.3. TRAITEMENT DE L'EMPREINTE PRIMAIRE	25
2.3.1. COULEE DE L'EMPREINTE	25
2.3.2. CONFECTION DU PORTE EMPREINTE INDIVIDUEL	26
2.4. EMPREINTE PIEZOGRAPHIQUE	27
2.4.1. REGLAGE DU PEI	27
2.4.2. LE JOINT SUBLINGUAL.....	27
2.4.3. L'ENREGISTREMENT PIEZOGRAPHIQUE	28
2.4.4. LE GLAÇAGE	29
2.5. TRAITEMENT DE L'EMPREINTE SECONDAIRE.....	30
2.5.1. COFFRAGE DE L'EMPREINTE ET MOULAGE.....	30
2.5.2. REALISATION DES CLES EN SILICONE.....	31
2.5.3. CONFECTION DE LA MAQUETTE D'OCCLUSION	32
2.6. RELATIONS INTERMAXILLAIRES	33
2.7. MONTAGE DES DENTS	35
2.8. ESSAYAGE FONCTIONNEL.....	37
2.9. MISE EN BOUCHE	38
CONCLUSION	41
BIBLIOGRAPHIE	42

TABLE DES FIGURES

Figure 1 : Pyramide des âges en 2007 et 2060 selon l'INSEE.....	7
Figure 2 : Crête mandibulaire résorbée.....	8
Figure 3 : Action modelante des phonèmes fondamentaux en piézographie à la mandibule, d'après Klein	19
Figure 4 : Détermination du plan d'occlusion selon Nabib.....	21
Figure 5 : Crête mandibulaire de classe III selon Landa.....	24
Figure 6 : Empreinte primaire à l'alginate.....	25
Figure 7 : Empreinte primaire coulée au plâtre blanc.....	25
Figure 8 : Modèle primaire mandibulaire avec tracé du PEI.....	26
Figure 9 : PEI stable sur son modèle primaire.....	26
Figure 10 : Réglage de l'intrados du PEI.....	27
Figure 11 : Zones de sur pression à fraiser.....	27
Figure 12 : Joint Sublinguale.....	28
Figure 13 : Enregistrement piézographique utilisant la phonation comme fonction modelante	29
Figure 14 : Empreinte piézographique finale.....	30
Figure 15 : Coffrage de l'empreinte secondaire.....	31
Figure 16 : Modèle secondaire.....	31

Figure 17 : Clés en silicone délimitant le couloir prothétique.....	32
Figure 18 : Maquette d'occlusion positionnée sur son modèle secondaire.....	33
Figure 19 : Maquette d'occlusion en bouche.....	34
Figure 20 : Inversé d'occlusion situé à droite.....	34
Figure 21 : Montage des dents guidé par les clés de montage.....	35
Figure 22 : Montage des dents sur articulateur semi adaptable.....	36
Figure 23 : Occlusion totalement équilibrée.....	37
Figure 24 : OTE à la lumière du jour.....	38
Figure 25 : Prothèse mandibulaire en bouche.....	39
Figure 26 : Cas clinique terminé.....	40

INTRODUCTION

Au cours du XXe siècle, l'amélioration des conditions de vie et les progrès de la médecine ont permis un allongement considérable de la durée moyenne de la vie humaine. En effet le nombre de personnes âgées a augmenté et continue de croître dans tous les pays développés. Le nombre de personnes de plus de 60 ans augmentera, à lui seul, de plus de 10 millions d'ici 2060. D'ici une quarantaine d'année, un individu sur trois aura ainsi plus de 60 ans (Blanpain et Chardon, 2010) (figure 1).

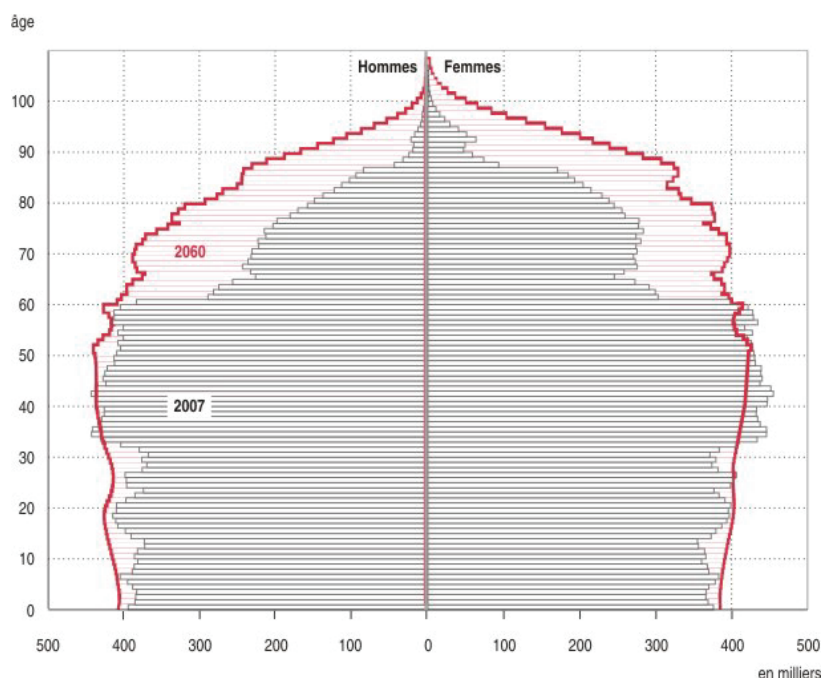


Figure 1 : Pyramide des âges en 2007 et 2060 selon l'INSEE

Cette tranche croissante de la population est de plus en plus demandeuse de prothèses amovibles complètes. En effet, dans notre pratique quotidienne le nombre de personnes édentées ne cesse d'augmenter. L'édentement constitue un réel problème de santé publique du fait de son impact sur la santé générale et le bien-être des individus. Plusieurs traitements sont envisageables pour pallier à l'édentement.

Le premier traitement conventionnel est la prothèse amovible complète (PAC), aussi appelée « dentier » par le commun des mortels. La deuxième possibilité de traitement est de réaliser une PAC retenue sur implants (PACSI). Puis la dernière solution thérapeutique est la prothèse

fixée sur implants (PFSI). Lorsque que les indications sont posées et respectées, les traitements implantaires offrent un confort fonctionnel et esthétique inégalé au patient. Malheureusement les solutions implantaires ne sont pas systématiquement appliquées car le praticien peut rencontrer plusieurs contraintes d'ordre médical, anatomique ou financier. La seule possibilité reste donc la PAC comme traitement de choix pour les personnes édentées.

À travers cette thèse, nous allons nous intéresser plus précisément à la prothèse complète mandibulaire. Le vieillissement provoque une importante résorption osseuse dont la conséquence mandibulaire est souvent une crête plate ou négative. À cela s'ajoute l'envahissement de l'espace buccal par les organes péri-prothétiques (langue, joues, lèvres). Lorsque la solution implantaire n'est pas envisageable pour augmenter la rétention de la prothèse et comme les techniques traditionnelles de réalisation n'offrent que des résultats insatisfaisants en termes de stabilité et de confort pour les patients aux conditions anatomiques défavorables, le praticien peut faire appel à la méthode piézographique (figure 2).

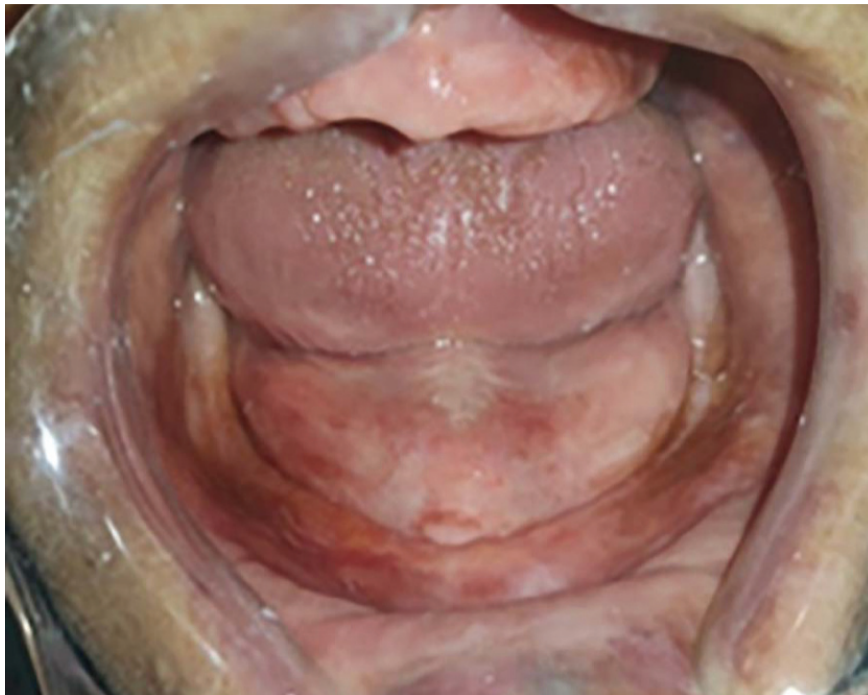

Figure 2 : Crête mandibulaire résorbée

La méthode piézographique modèle le matériau par « effet de pince » entre d'une part la langue (qui exerce des forces de pression centrifuges) et d'autre part, la sangle buccinato-labiale (génératrice de forces de pression centripètes), les forces de modelage étant

provoquées par la phonation et la déglutition dans le cadre d'une procédure bien précise. Elle permet d'enregistrer la limite exacte de l'intrados et le volume toléré de la prothèse (Samoian R, 1992).

Ce travail est divisé en deux parties, la première est consacrée à l'approche théorique de la méthode, la seconde détaille toutes les étapes cliniques et laboratoires de réalisation d'une PAC mandibulaire grâce à la piézographie dans le cadre du CHU de Nice.

PREMIÈRE PARTIE

1. THÉORIE SUR LA PIÉZOGRAPHIE

1.1. Historique

Dans le cas d'anatomie défavorable à la mandibule, les techniques d'empreintes classiques peuvent paraître insuffisantes à l'obtention d'une prothèse satisfaisante.

En 1728, Pierre Fauchard, père de la chirurgie dentaire, annonçait : « Nous devons tenir compte de la forme modelée des surfaces externes et internes des prothèses pour éviter de gêner la langue et les joues dans leur fonction » (Fauchard, 1728). C'est donc ce dernier qui a relevé l'importance de l'action de la langue et des joues sur l'extrados des prothèses pour obtenir une bonne stabilité et augmenter le confort.

Fish, dès 1933, suivit la même initiative en établissant le modèle de la « Polished Surface » qui permet d'obtenir une meilleure stabilité prothétique : « les contours extérieurs de la prothèse doivent représenter une suite de surfaces inclinées de telle sorte que l'activité musculaire assure la stabilité de la prothèse » (Fish, 1964).

À Fish, s'ajoute Murphy en 1966, qui poursuit les travaux dans la même direction en mettant l'accent sur l'existence d'un espace prothétique dont l'enregistrement fera l'objet de nombreuses recherches.

Ce sont les travaux de Klein en France, Heath en Angleterre, ainsi que Beressin et Schiesser aux États-Unis qui convergent vers une idée commune : stabiliser les prothèses grâce à l'utilisation de l'espace prothétique.

Klein, en France introduit la notion de piézographie pour parler de cette méthode qui permet d'assurer la stabilité prothétique lorsque les techniques conventionnelles ne le permettent pas. Elle se substitue à l'empreinte secondaire classique, tout en enregistrant non seulement la surface d'appui prothétique, mais aussi l'espace dédié au montage des dents.

1.2. Définitions et but

L'étymologie du mot piézographie vient du grec ancien :

1. piézo, *pizein*, qui signifie presser,
2. graphie, *graphein*, qui signifie sculpter.

En médecine générale, la piézographie est une méthode d'exploration du système cardio vasculaire fondé sur l'examen de la tension intra artérielle au cours du cycle cardiaque.

Dans le domaine de l'odontologie, la piézographie s'applique en prothèse amovible complète pour enregistrer les forces musculaires qui s'opposent entre d'une part la langue et d'autre part la sangle buccinato-labiale.

Klein désigne par ce terme, le modelage d'un matériau plastique obtenu par des pressions. Ainsi, la piézographie est l'enregistrement naturel délivré par le patient lors de la phonation ou la déglutition sans aucune intervention du praticien, des pressions exercées par la sangle buccinato-labiale et la langue dans le cas de mandibule édentée très résorbée.

La résultante de ces pressions va modeler un volume qui délimite l'espace prothétique ou couloir prothétique qui constitue l'espace privilégié dans lequel la prothèse doit se loger pour être la plus stable possible (Klein, 1972).

L'enregistrement de l'espace neutre transformé en espace prothétique lors de la méthode piézographique permet de faciliter l'intégration psychique ainsi que la stabilité de la prothèse mandibulaire. Le prothésiste montera ainsi les dents dans l'espace piézographique en y incluant les surfaces polies stabilisatrices.

1.3. Indications et contre-indications de la piézographie

1.3.1. Indications

Les indications de la piézographie sont bien précises, pour cela il est donc nécessaire de faire appel à la classification de Landa évoquée par Sangiuolo (Sangiuolo, 1980) :

Quatre classes sont décrites :

Classe I :

- Crêtes supérieures ou égales à 1 cm
- Insertions musculaires en dessous des crêtes
- Éminences piriformes dures et bien formées

Diagnostic : Édentation globalement favorable à la prothèse totale mandibulaire

Classe II :

- Crêtes identiques aux précédentes
- Formations hyperplasiques (crêtes, éminence piriformes)

Diagnostic : Édentation totale partiellement favorable à la prothèse totale mandibulaire (il faudra prendre certaines précautions lors de la réalisation prothétique)

Classe III :

- Crêtes plates
- Hypertrophie du plancher

Diagnostic : Édentation totale défavorable à la prothèse totale mandibulaire

Classe IV :

- Crêtes négatives (en gouttières)

Diagnostic : Édentation totale très défavorable à la prothèse totale mandibulaire

On utilisera la méthode piézographique dans les cas d'anatomie défavorable, c'est-à-dire en présence de crêtes plates ou négatives (classe III et IV).

Elle est aussi utilisée si les patients édentés sont restés très longtemps sans prothèses (Fajri, 2009).

1.3.2. Contre-indications

La piézographie n'est pas indiquée :

- dans les cas d'édentements favorables à la prothèse complète dite conventionnelle, en l'occurrence lorsque les crêtes sont supérieures à 5mm, c'est-à-dire en présence de crêtes de classe I et II selon la classification de Landa.
- chez les patients présentant des difficultés motrices comme dans la maladie de Parkinson (impossibilité d'obtenir un modelage piézographique correct).
- chez les patients malentendants ou atteints de surdité car il est très difficile de leur faire prononcer les phonèmes nécessaires à la réalisation de l'empreinte.

Pour finir, il est indispensable que le laboratoire en charge de la réalisation prothétique ait une bonne connaissance de cette technique particulière pour une confection en adéquation.

1.4. Avantages et Inconvénients de la piézographie

1.4.1. Avantages

- Augmentation de la stabilité :

La piézographie permet de situer la prothèse dans une zone où les forces horizontales excentriques et concentriques s'équilibrent. Elle diminue donc la résultante des forces déstabilisatrices qui s'exercent sur l'appareil (Nabid, 1991).

De plus, le volume de l'extrados obtenu autorise l'action stabilisatrice des muscles périphériques. De ce fait, la contraction de ces derniers tend à plaquer la prothèse sur sa surface d'appui (Hue et Berteretch, 2004).

- Amélioration de la rétention :

L'enregistrement des surfaces polies stabilisatrices permet d'optimiser au maximum les phénomènes physiques d'adhésion par augmentation de la surface de contact entre l'extrados prothétique et la muqueuse buccale (Klein, 1974).

- Optimisation des fonctions :

La piézographie permet d'optimiser les fonctions orales (mastication, phonation et déglutition), car la prothèse est d'emblée fonctionnelle, du fait du modelage réalisé par le patient lui-même (Ackermann, 1953).

En raison du contact intime et permanent qui existe entre les muqueuses de la langue, des joues, des lèvres et les surfaces polies stabilisatrices, on observe une réduction de la rétention alimentaire, des dépôts tartriques et du risque de prolifération du *Candida albicans* dans la cavité buccale (Aiche, 1984).

- Meilleure intégration :

La plupart des prothèses mandibulaires réalisées par des méthodes dites classiques sont souvent mal intégrées par les patients, car perçues comme un corps étranger. Ceci est dû en partie au manque d'adaptation des extrados prothétiques avec les organes para prothétiques. À l'inverse, avec la méthode piézographique la prothèse est totalement en accord avec la fonction et l'anatomie du patient, elle est donc beaucoup mieux intégrée (Mersel, 1984).

1.4.2. Inconvénients

Cependant, cette méthode présente deux inconvénients majeurs : le facteur esthétique et le facteur temps.

- Facteur esthétique :

La piézographie ne permet ni la suppression des rides, ni le rétablissement d'un profil jeune. En effet, la prothèse obtenue s'intègre dans le contexte anatomo-physiologique du patient, résultat du vieillissement, elle ne peut en créer un autre. Klein attribue ce résultat à la résorption osseuse mandibulaire. La piézographie est donc indiquée dans le cas où le naturel est recherché et où la fonction est privilégiée par rapport à l'esthétique (Klein,1985).

- Facteur temps :

Le laboratoire qui effectue le montage des dents doit être informé de la technique d'empreinte utilisée. Le traitement du modèle et le montage des dents au laboratoire

représente un temps supplémentaire par rapport à un montage classique de prothèse complète conventionnelle.

En effet, lors du montage, le prothésiste utilise des clés en silicone (une linguale et une vestibulaire) qui s'ajustent au niveau du plan d'occlusion. Il monte ensuite les dents entre les deux clés.

Ce travail demande plus de temps qu'un montage classique.

1.5. L'enregistrement piézographique

1.5.1. Les matériaux du modelage piézographique

L'enregistrement piézographique se fait à l'aide d'un matériau plastique déposé sur une base rigide. Cette base peut être soit un fil métallique galvanisé (Zeroual, 2000) préformé selon la configuration de l'arcade, soit un porte empreinte individuel (PEI) en résine. L'ensemble devra être suffisamment stable et retentif pour ne pas gêner le jeu des organes paraprothétiques lors de l'enregistrement.

Le chirurgien-dentiste a le choix entre plusieurs matériaux pour effectuer l'empreinte. Ce sont les mêmes matériaux que ceux utilisés classiquement en prothèse, avec quelques variantes selon les auteurs : Klein utilise la résine autopolymérisante Formatray® ou du Fitt de Kerr® (Klein, 1974), Aïche préfère les élastomères de type thiocol Permlastic® (Aïche, 2000). Les élastomères de type silicone peuvent être aussi choisis.

Tous ces matériaux doivent répondre à un cahier des charges bien précis énoncé par le professeur Klein (Klein, 1974) et repris quelques années plus tard par Aïche (Aïche, 1989) :

- Facilité de préparation et de manipulation,
- Inaltérabilité en bouche : le matériau ne doit subir aucune modification sous l'action de la salive et de la température buccale,
- Persistance d'un niveau de plasticité suffisant durant un temps suffisamment long compris entre trois et six minutes. Pour un temps inférieur à trois minutes, les pressions ne sont pas assez modelantes. Pour un temps supérieur à six minutes, le patient risque de déglutir, ce qu'il faut éviter car le mouvement entraîne un sur modelage,

- Durcissement irréversible et permanent après la prise du matériau,
- Plasticité suffisante pour permettre aux muscles de déformer le matériau,
- Biocompatibilité : absence de toxicité pour les muqueuses,
- Tronçonnabilité pour une modification sectorielle.

Pour résumer, les matériaux à disposition pour l’empreinte piézographique sont : les résines autopolymérisantes et les élastomères de type thiocol ou silicone. Il est impératif de respecter les doses indiquées par le fabricant pour obtenir une bonne empreinte.

1.5.2. Les fonctions modelantes de la piézographie

Nous disposons de deux fonctions orales pour modeler le matériau : la phonation et la déglutition.

1.5.2.1. La déglutition

Cette fonction buccale a fait l’objet de plusieurs études, notamment par Heath en 1966, cependant elle a été abandonnée pour plusieurs raisons :

- Heath remarque que l’enregistrement est faussé car lors de la déglutition la langue exerce de fortes pressions auxquelles fait face une action réduite des buccinateurs. On obtient donc un enregistrement vestibulé qui n’est pas exploitable (Heath, 1978).
- En effet, cet enregistrement ne permet pas d’imprimer les mouvements des organes musculaires paraprothétiques responsables de forces horizontales déstabilisantes « qui sont les véritables antagonistes de la rétention » (Samoian, 1985).

La déglutition n’est pas retenue comme fonction modelante du matériau, sauf si la phonation est trop difficile d’emploi par le patient (surdité, maladie neurologique...).

1.5.2.2. La phonation

Après Klein, Aïche décrit la **phonation** comme le « véritable moteur du modelage piézographique » (Aïche, 1989). En effet, grâce à cette fonction, le jeu musculaire vestibulaire et lingual est synchrone afin de créer l’effet de pince qui provoque le laminage du matériau.

Avant lui, Klein en 1974 avait aussi choisi la **phonation** pour les raisons suivantes (Klein, 1974), la phonation :

- Fait intervenir la motricité pharyngo-buccale, et utilise les mêmes effecteurs neuromusculaires ainsi que les mêmes stéréotypes fonctionnels élémentaires.
- Est avec la déglutition l'activité buccale la plus développée chez tous les individus, en terme de durée.
- Est génératrice de forces horizontales potentiellement nocives pour les structures prothétiques mandibulaires (Nabib, 1985).
- Autorise le libre jeu du système musculaire bucco-lingual, ce qui permet d'admettre que la sollicitation des extérocepteurs de la muqueuse buccale et des muscles bucco-linguaux faciaux est la plus faible possible (Nabib, 1986).
- Permet l'émission de phonèmes, épisode pendant lequel la langue occupe une position à peu près symétrique, à la différence de ce qui se passe pendant la mastication « où nous ne croyons guère à un équilibre entre la langue et la sangle buccino-labiale » (Klein, 1974).

Klein décide alors avec l'aide de Nabib de choisir des phonèmes précis pour effectuer l'enregistrement piézographique : « Pour que les phonèmes aient une réelle valeur modelante, il faut que non seulement ils activent la sangle buccinato-labiale afin de lui conférer un tonus qui la rende indépressible mais aussi que les stéréotypes imposés à la langue, l'entraînent à fournir une contre-force antagoniste » (Klein, 1984).

Les voyelles sont très en rapport avec l'activité de la sangle buccinato-labiale, alors que les consonnes émises avec « E » sont activatrices de la langue (Coutand et Fieux, 1975).

Le choix des phonèmes doit activer la sangle labio-jugale de façon sensiblement égale :

- Le « O » propulse les modioli (désigne certains muscles de la face comme le buccinateur, risorius ou orbiculaire de la bouche..., décrit par Fish, 1964) et tonifie les lèvres.
- Le « I » tire les modioli vers l'arrière et tonifie les joues.
- Le « E » fait la moyenne entre le « I » et le « O », de plus le bord papillé/dépapillé de la langue figure le plan d'occlusion.

- Le « D » et le « T » provoquent une mise en pression de l'air dans la cavité buccale par l'appui de la langue sur la face postérieure de la crête antéro-maxillaire, suivie d'un abaissement mandibulaire qui provoque un déblocage explosif.
- Le « S » est la seule consonne à activer le muscle buccinateur.

On choisit donc les phonèmes « SIS », « SO », « TE », « DE », « ME », « PE » qui sont les plus déstabilisants pour la prothèse mandibulaire :

- Région buccinatrice : on utilise les phonèmes : « SIS » qui active la langue sur le plan horizontal et « SO » qui contracte la lèvre,
- Région antérieure : on utilise les phonèmes « DE » et « TE ».

La figure 3 ci-dessous montre la corrélation entre les phonèmes prononcés par le patient et leur action modelante.

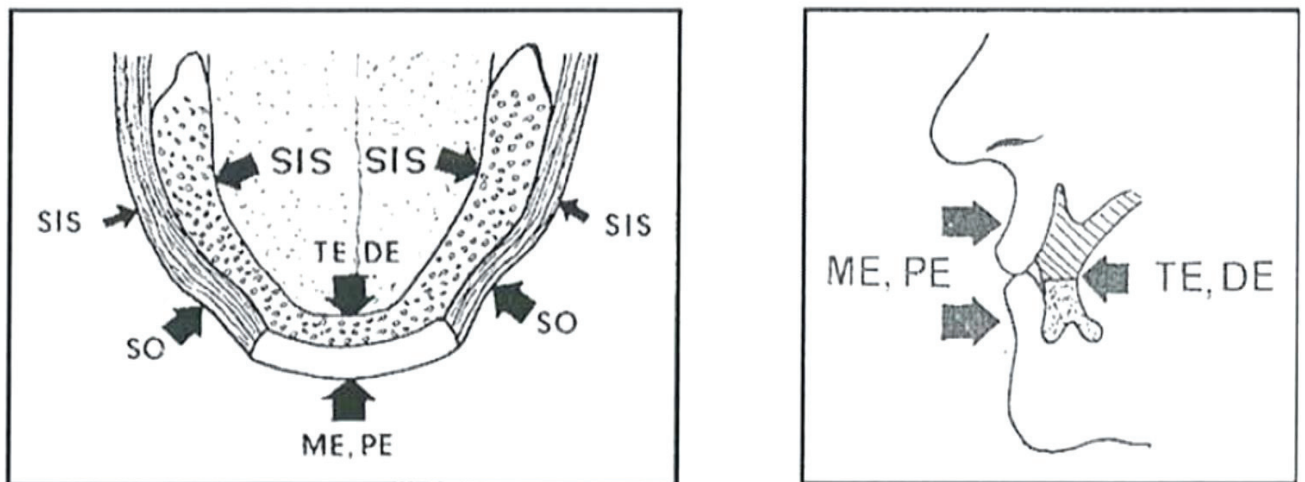


Figure 3 : Action modelante des phonèmes fondamentaux en piézographie à la mandibule, (Klein, 1984)

Le patient doit répéter les différents phonèmes prononcés par l'opérateur dans un ordre bien établi : « SIS » (5 fois), « SE » (1 fois), SO (1 fois), « CHA CHOU CHAU » (1 fois), « DE DOU » (1 fois), « TE TOU » (1 fois).

Un entraînement préalable à cette lecture est recommandé. La succession des phonèmes précités est répétée jusqu'au durcissement final du matériau à empreinte (Tondowski, 2004).

1.6. Exploitation de l'enregistrement piézographique

Le modelage du matériau lors de l'empreinte piézographique va permettre de déterminer deux facteurs (éléments) importants en prothèse complète :

- Le couloir ou espace prothétique dans lequel s'inscrira la future prothèse,
- Le plan d'occlusion avec son implication à travers la dimension verticale d'occlusion (DVO).

1.6.1. L'espace prothétique

Après la disparition du rempart alvéolo-dentaire, les personnes édentées présentent un couloir ou espace prothétique. À la différence des personnes dentées qui possèdent un couloir dentaire.

Selon Klein, on peut noter plusieurs modifications présentes au niveau de l'espace ou couloir prothétique, conséquence de l'édentement, qui sont (Klein, 1974) :

- Une rétraction de la sangle buccinato-labiale,
- Une modification du cadre osseux due aux phénomènes de résorption alvéolaire,
- Une propulsion ainsi qu'une hypertrophie linguale.

Cet espace prothétique est délimité à la mandibule d'une part par la sangle buccinato-labiale et les lèvres du côté vestibulaire ; d'autre part lingualement par la langue et le plancher buccal. La crête résiduelle correspond à la paroi inférieure de l'espace prothétique, tandis que la limite supérieure est délimitée par le plan d'occlusion qui se situe au niveau de la jonction muqueuse lisse et papillée de la langue.

Il est donc important de respecter cet espace lors de la confection de la prothèse mandibulaire, pour assurer la stabilité et la rétention dans les cas de crêtes plates et négatives. En effet, comme le note Beresin : « Les prothèses complètes sont avant tout des appareils mécaniques, mais étant donné qu'elles fonctionnent dans la cavité buccale, elles doivent être façonnées de manière à être en harmonie avec la fonction neuro-musculaire normale » (Beresin, 1986).

C'est pour cela que la prothèse s'inscrira dans cet espace prothétique qui sera déterminé par le patient lui-même, en respectant l'anatomie environnante qui lui est propre.

1.6.2. Le plan d'occlusion

Lors de l'empreinte, l'enregistrement phonétique des mouvements de la langue permet de déterminer le plan d'occlusion référentiel, c'est-à-dire l'orientation des tables occlusales des premières et deuxièmes prémolaires mandibulaires.

En effet, le plan d'occlusion utilisé en piézographie obéit à une prédétermination mandibulaire et non maxillaire, autrement utilisée en prothèse conventionnelle. Ce plan a une orientation bien précise (figure 4) :

- Au niveau lingual : il est situé entre la jonction de la muqueuse papillée et muqueuse lisse,
- Au niveau vestibulaire : il est délimité par les fibres horizontales du muscle buccinateur,
- Au niveau antérieur : il est parallèle au bord libre de la lèvre inférieure.

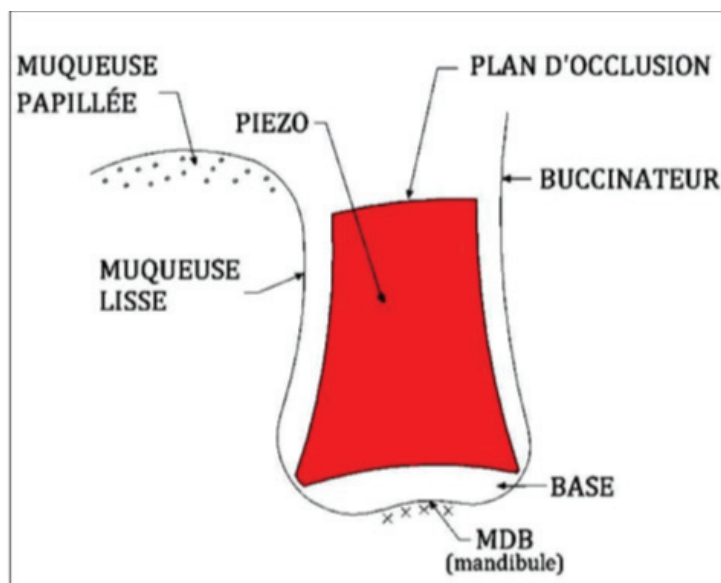


Figure 4 : Détermination du plan d'occlusion selon Nabib, 1984

DEUXIÈME PARTIE

2. CAS CLINIQUE RÉALISÉ AU CHU DE NICE UTILISANT LA PIÉZOGRAPHIE

2.1. Présentation du patient

2.1.1. Anamnèse

La patiente X âgée de 75 ans consulte au CHU de Nice à Saint Roch pour refaire sa PAC mandibulaire qui n'est plus adaptée. En effet son ancienne prothèse a été réalisée il y a une quinzaine d'années : elle n'est plus aux limites et n'est plus stable.

À l'interrogatoire médical, la patiente présente un syndrome dépressif ainsi que des troubles bipolaires.

Elle prend plusieurs traitements médicamenteux pour traiter la dépression qui sont : Cymbalta 30mg ; Terican 25mg et Xeroquel LP 400mg.

2.1.2. Examen Clinique

À l'examen exobuccal, le visage est ovalaire ; le profil droit, l'amplitude d'ouverture buccale normale.

La patiente possède au maxillaire une prothèse amovible partielle à infrastructure métallique. Nous allons nous intéresser uniquement à la mandibule pour le reste de l'examen clinique et de la thèse.

À l'examen clinique endobuccal, la crête mandibulaire est plate le plancher buccal hypertrophié, correspondant à la classe III de la classification de Landa. C'est donc une édentation défavorable à la prothèse totale mandibulaire. La méthode piézographique peut donc s'appliquer dans ce cas (figure 5).

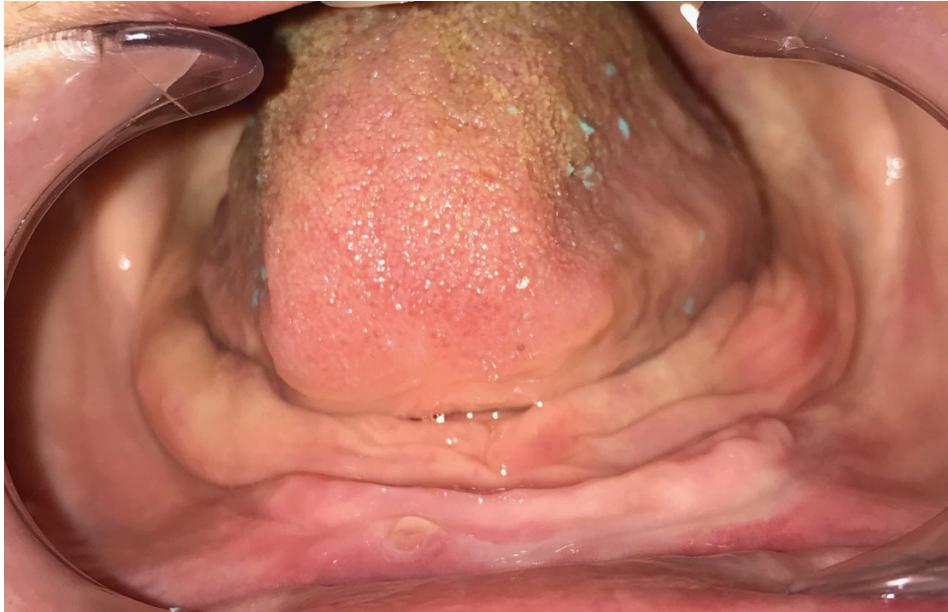

Figure 5 : Crête mandibulaire de classe III selon Landa

Pour répondre aux doléances de la patiente, deux alternatives thérapeutiques sont proposées :

- PAC mandibulaire en utilisant la méthode piézographique,
- PAC retenue par deux implants en position symphysaire.

La patiente a décidé de choisir la première solution (PAC utilisant la méthode piézographique) qui est la solution la moins invasive et qui ne nécessite aucun acte chirurgical.

2.2. Empreinte primaire

Un porte empreinte du commerce, adapté à l'arcade mandibulaire de la patiente et qui n'interfère pas avec les organes paraprothétiques est choisi. Il est chargé d'un hydrocolloïde irréversible : l'alginate pour une empreinte mucostatique (figure 6).




Figure 6 : Empreinte primaire à l'alginate

2.3. Traitement de l'empreinte primaire

2.3.1. Coulée de l'empreinte

L'empreinte primaire réalisée, elle est décontaminée, puis coulée avec du plâtre blanc de consistance crémeuse sur un vibreur. Après démoulage soigneux du modèle, celui-ci est passé au taille plâtre pour la régularisation des bords (figure 7).

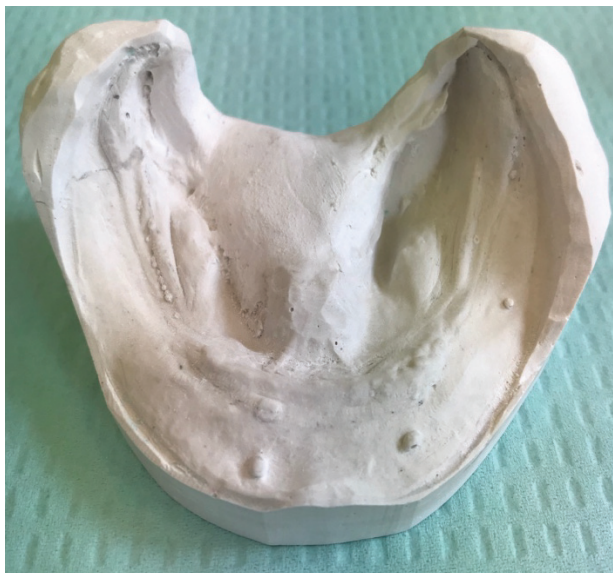

Figure 7 : Empreinte primaire coulée au plâtre blanc

2.3.2. Confection du porte empreinte individuel

Les limites du porte empreinte individuel (PEI) sont tracées sur le modèle primaire (figure 8).

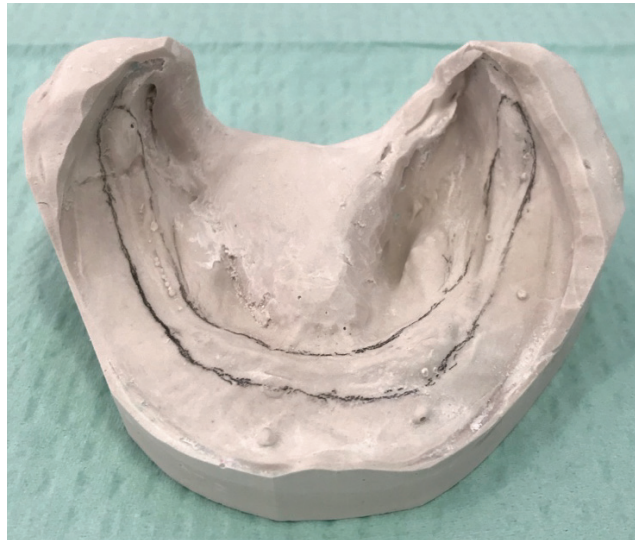

Figure 8 : Modèle primaire mandibulaire avec tracé du PEI

Le PEI mandibulaire est alors réalisé en résine autopolymérisable (Formatray®), sans manche, ni bourrelet (figure 9), c'est le corps du PEI.

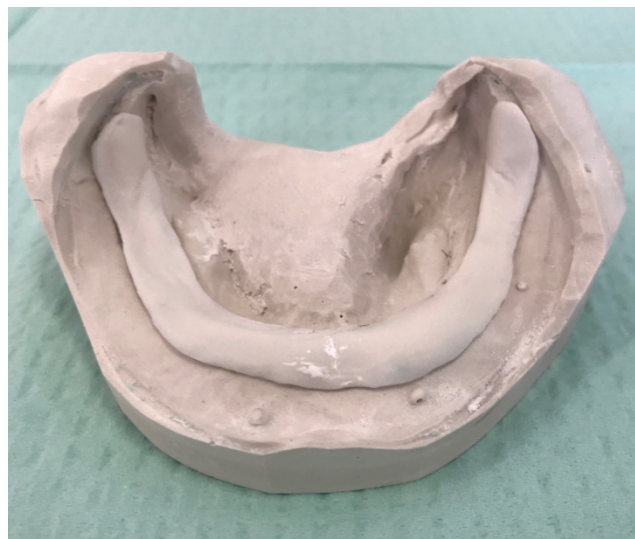

Figure 9 : PEI stable sur le modèle primaire

2.4. Empreinte piézographique

2.4.1. Réglage du PEI

Le PEI est inséré en bouche pour vérifier sa stabilité et son absence d'interférence avec les organes paraprothétiques. Pour régler les bords, on demande au patient d'ouvrir puis de fermer la bouche, de prononcer quelques phonèmes ; de bouger la langue vers le haut, très en avant et sur les côtés (commissures labiales). Lors de tous ces mouvements le PEI doit rester stable.

Après avoir réglé les bords, l'intrados doit être adapté au mieux. Pour cela le PEI est chargé de silicone light, puis replacé en bouche. Le patient effectue lui-même les mouvements cités précédemment, ce qui permet d'identifier les zones de surpression (figure 10). Ces dernières sont visualisées par une absence de matériau dans l'intrados (zones laissant apparaître le PEI), elles sont matérialisées par un marquage au crayon gras (figure 11), puis éliminées par fraisage pour ne pas créer de zones de compression.



Figure 10 : Réglage de l'intrados du PEI

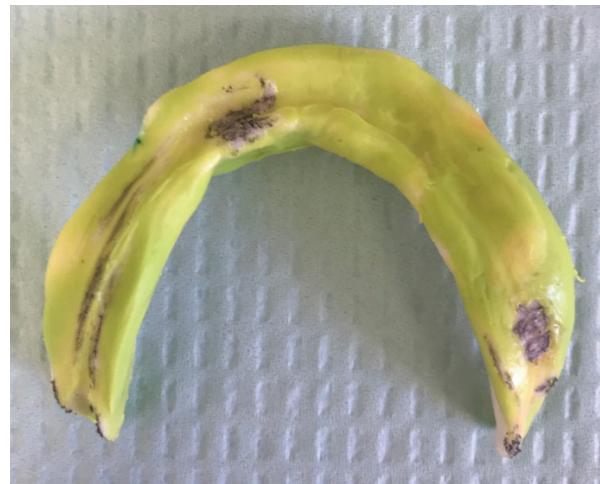

Figure 11 : Zones de surpression à éliminer

2.4.2. Le joint sublingual

Pour augmenter la rétention et la stabilité de la prothèse, il est de règle de réaliser un joint sublingual à la pâte de Kerr®. Le porte-empreinte individuel chargé de la pâte au niveau de la région du frein lingual, est inséré en bouche et est maintenu par deux doigts au niveau des

premières molaires du patient. Ce dernier effectue les mouvements nécessaires à la mobilisation du frein lingual et à la remontée du plancher, jusqu'à la prise complète du matériau (figure 12).

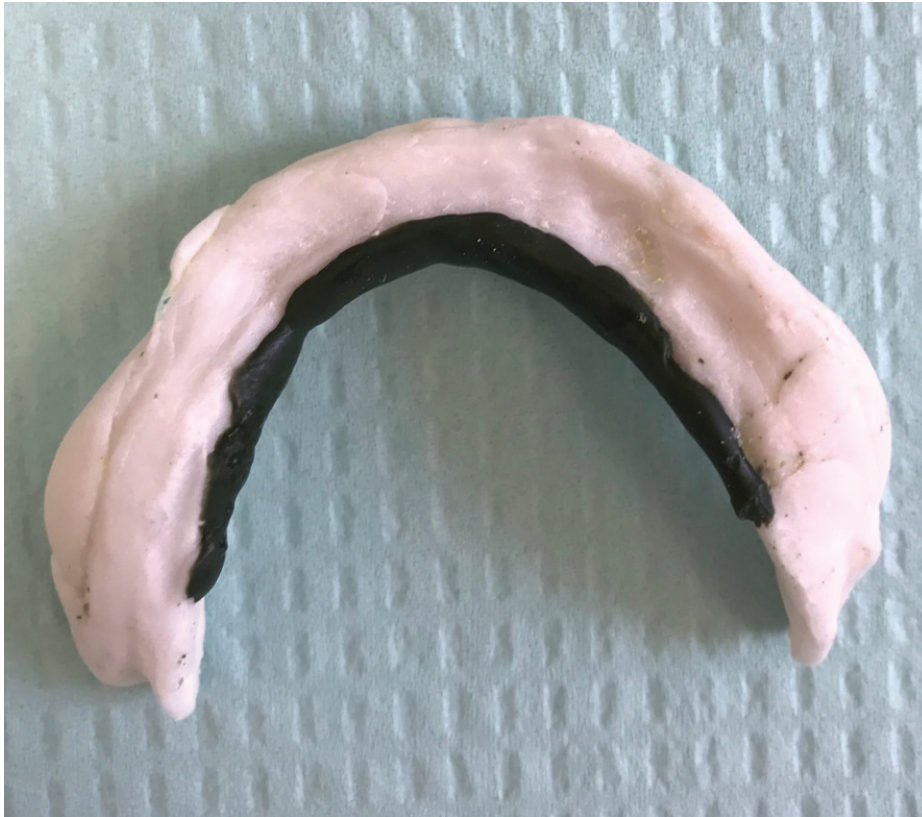

Figure 12 : Joint Sublingual

L'effet de « suction » doit alors être obtenu lorsque le PEI est désinséré.

2.4.3. L'enregistrement piézographique

Pour cette étape, la patiente est assise, détendue, le buste droit, la tête non soutenue par la têtère pour que la phonation s'effectue comme lors d'une conversation habituelle. En effet, Cohen et Summer ont montré que l'inclinaison crânienne influence la position de la langue chez l'édenté et par conséquent, modifie l'espace prothétique obtenu lors de l'enregistrement (Cohen et Summer, 1957).

L'enregistrement du couloir prothétique est obtenu avec la même résine autopolymérisante que le PEI : la Formatray®. On dépose la résine au niveau de l'axe des crêtes sur le PEI puis on

l'insère en bouche alors que le patient est sollicité et répète les phonèmes prononcés par l'opérateur.

La séquence phonatoire est la suivante :

- SIS (5 fois) SE (1 fois) SO (1fois)
- CHA CHOU CHAU (1 fois)
- DE DOU (1 fois)
- TE TOU (1 fois)

Ces phonèmes sont répétés jusqu'à la prise finale du matériau, pour obtenir un modelage de bonne qualité (figure 13). Pour ce cas clinique, La patiente nous confirme l'absence de mobilité après l'enregistrement lors de la phonation.

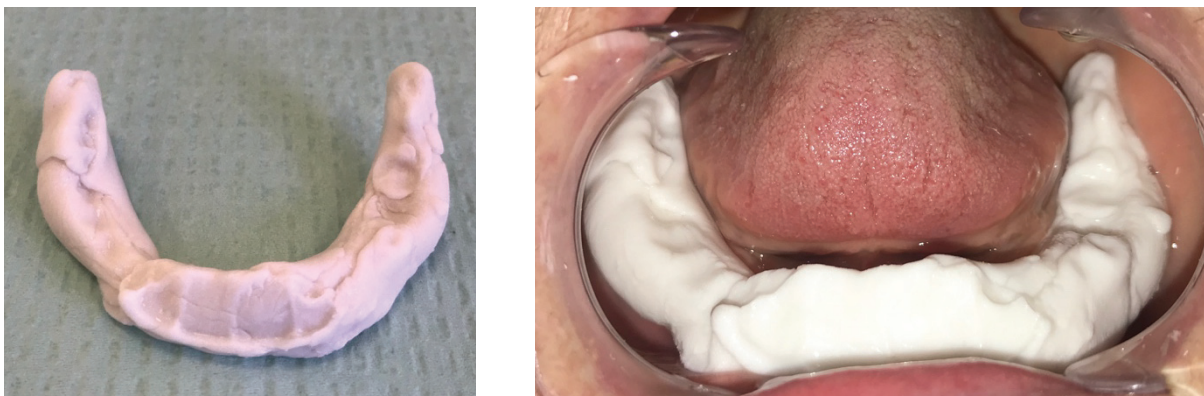

Figure 13 : Enregistrement piézographique utilisant la phonation comme fonction modelante

2.4.4. Le glaçage

L'empreinte piézographique se termine par un glaçage avec un élastomère light de type thiocol (Permlastic®) car le PEI est très adapté. Le matériau est appliqué en fine couche au niveau de l'intrados et le PEI est placé en bouche et maintenu sous légère pression digitale pendant quelques secondes, avant de reprendre la même séquence phonétique jusqu'à la prise finale du matériau. L'obtention d'une parfaite stabilité est rendue possible grâce à l'enregistrement de la pression des muscles lors de la phonation.

La patiente est très satisfaite du résultat de l'empreinte en terme de stabilité et de confort. La figure 14 montre l'empreinte terminée.

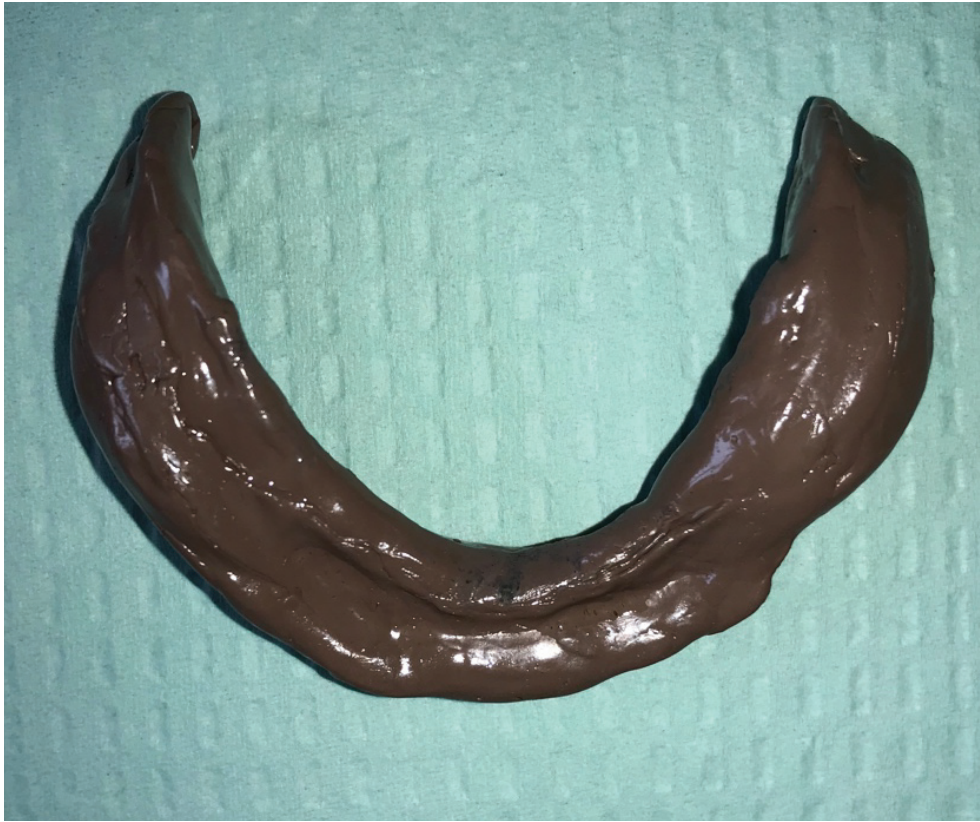

Figure 14 : Empreinte piézographique finale

2.5. Traitement de l'empreinte secondaire

2.5.1. Coffrage de l'empreinte et moulage

Après décontamination, Il est indispensable de réaliser un coffrage de l'empreinte à l'aide de bandelettes de cire, de manière à obtenir un entablement de 3 mm sur toute la périphérie (figure 15). Ce coffrage permet de conserver toutes les informations enregistrées comme la parfaite reproduction des surfaces d'appui ainsi que le profil des bords.

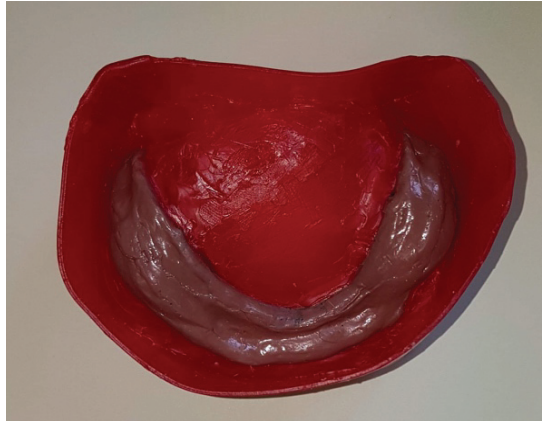


Figure 15 : Coffrage de l’empreinte secondaire

La coulée est réalisée au plâtre rose (figure 16) et l’empreinte n’est pas démoulée pour permettre la confection de clés (vestibulaire et linguale) pour retranscrire l’espace prothétique et le plan d’occlusion obtenu lors de l’enregistrement phonétique.

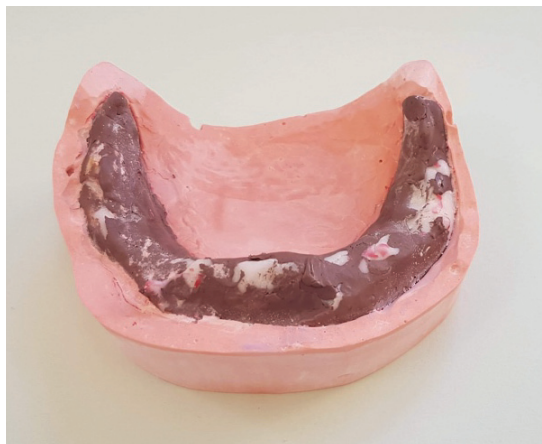

Figure 16 : Modèle secondaire

2.5.2. Réalisation des clés en silicone

Avant de démouler l’empreinte, des clés en silicone sont confectionnées, elles suivent l’entablement en vestibulaire et préfigure la langue côté interne (figure 17). La face supérieure de ces clés est alignée sur le plan occlusal (Mekayssi et cd, 2017). Ainsi, ces 2 clés vont permettre de guider la confection de la maquette d’occlusion et le montage des dents en respectant le couloir prothétique.

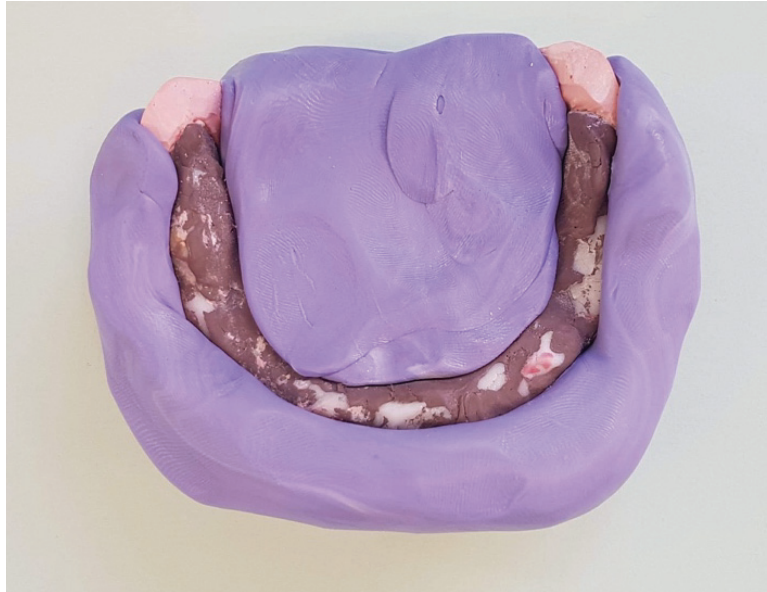

Figure 17 : Clés en silicone délimitant le couloir prothétique

2.5.3. Confection de la maquette d'occlusion

L'empreinte secondaire est démoulée, pour que puisse être confectionnée, à l'intérieur des clés, la maquette d'occlusion qui permet de réaliser l'enregistrement des rapports intermaxillaires.

Cette maquette est en résine autopolymérisante de type Formatray® sur laquelle repose un bourrelet occlusal en cire rose qui suit le trajet du couloir prothétique. La figure 18 montre la maquette d'occlusion positionnée sur le modèle secondaire avec les clés en silicone en place.

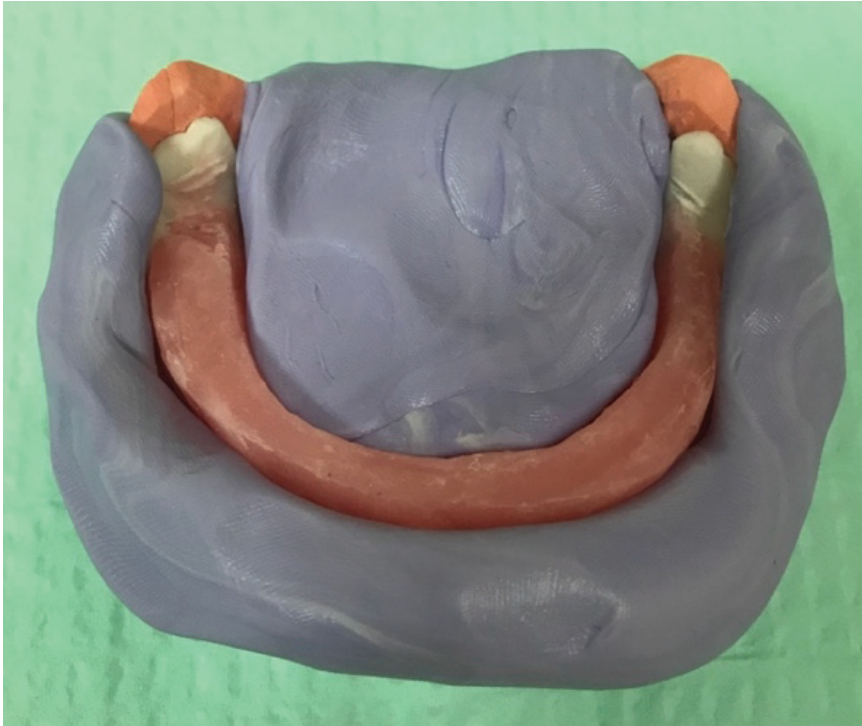

Figure 18 : Maquette d'occlusion positionnée sur le modèle secondaire (bourrelet dans le couloir prothétique)

2.6. Relations intermaxillaires

Dans ce cas clinique, la patiente étant appareillée, la dimension verticale d'occlusion (DVO) est plus simple à établir car elle est à l'aise avec cette hauteur de l'étage inférieur de la face.

Deux repères au sparadrap sont placés, l'un au niveau sous nasal, l'autre à la pointe du menton pendant que la patiente porte ses anciennes prothèses. La DVO est ensuite mesurée entre ces deux points.

Il suffit d'obtenir la même distance avec la nouvelle maquette d'occlusion en place (figure 19).

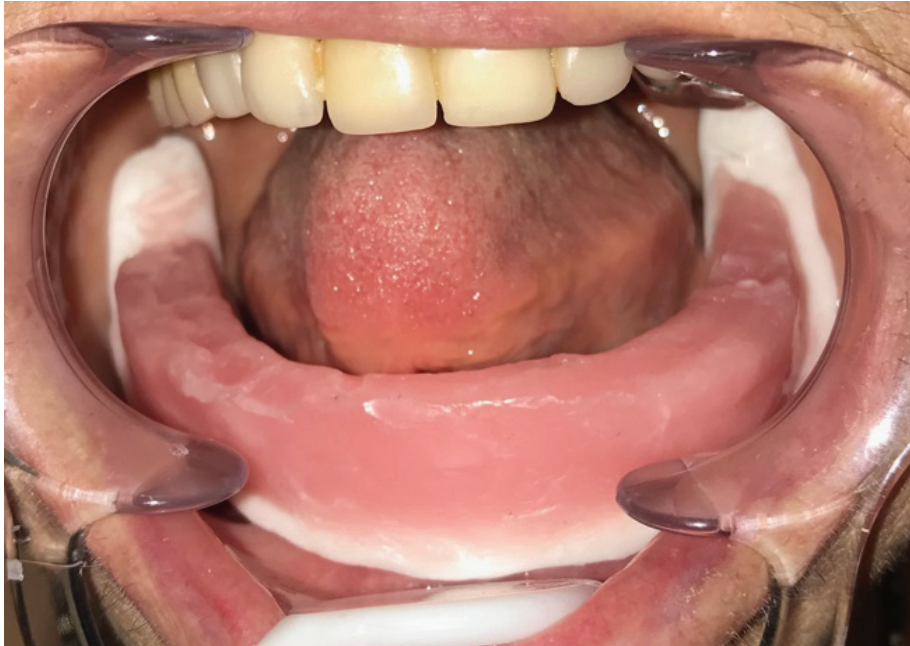

Figure 19 : Maquette d'occlusion en bouche

La composante verticale étant déterminée, il faut régler les rapports d'occlusion entre les deux arcades. Or, dans ce cas précis, il existe un inversé d'articulé du côté droit (secteurs 1 et 4), comme l'illustre la figure 20.

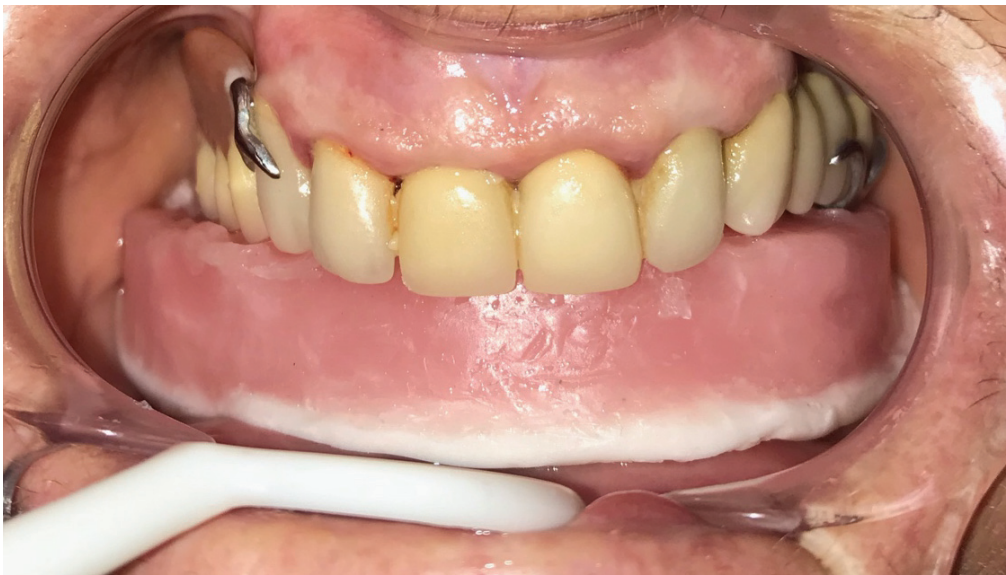

Figure 20 : Inversé d'occlusion à droite

Naturellement il conviendrait de corriger cet inversé d'occlusion en modifiant l'orientation du bourrelet inférieur pour rétablir une occlusion normale.

Or, nous avons cité précédemment que l’empreinte piézographique permettait de déterminer le plan d’occlusion ainsi que le couloir prothétique propre à chaque patient. Nous ne modifions donc pas le bourrelet inférieur qui représente le couloir prothétique et le plan d’occlusion déterminé lors de la phonation. En effet, pour rétablir une occlusion normale, le prothésiste doit modifier l’appareil maxillaire en remontant les dents du secteur 1, c’est-à-dire de la 14 à la 17 (dents présentes sur l’appareil), de telle sorte que les dents du maxillaire englobent les dents mandibulaires.

Le milieu inter-incisif est noté sur le bourrelet inférieur et la couleur des dents prise avec l’aide de la patiente.

Les rapports d’occlusion sont enregistrés sur le bourrelet de cire et le travail part au laboratoire.

2.7. Montage des dents

Dans un premier temps, le prothésiste doit corriger l’inversé d’occlusion droit en remontant les dents postérieures secteur 1 de la PAPIM maxillaire. Puis doit monter les dents mandibulaires sur le bourrelet mandibulaire en suivant le plan d’occlusion, à l’aide des clés en silicone situées en vestibulaire et lingual. Le prothésiste a comme guide de montage les clés en silicone (figure 21).

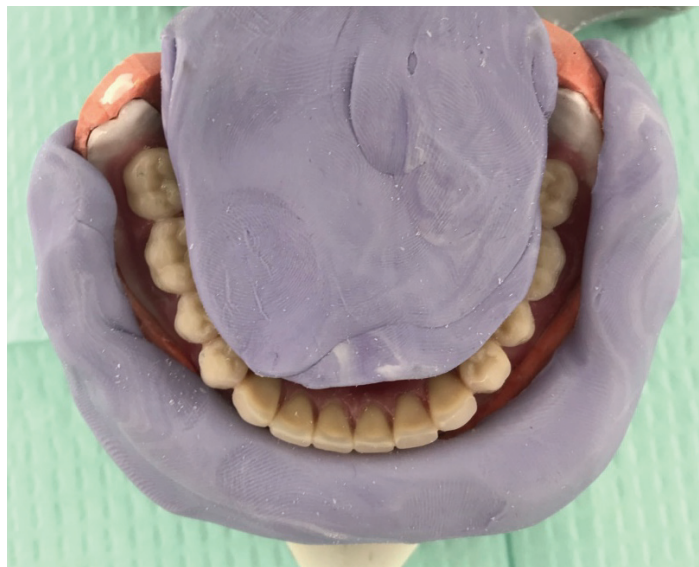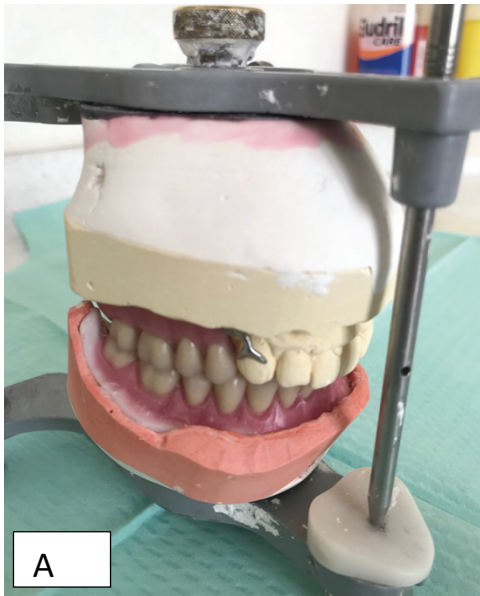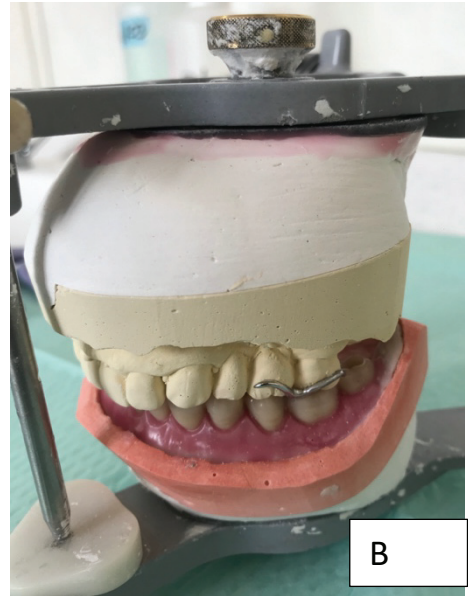


Figure 21 : Montage des dents guidé par les clés de montage

Les figures 22 A, B, C représentent le montage des dents sur articulateur, avec les deux arcades en occlusion. Nous notons que le prothésiste a corrigé, à notre demande l'inversé d'occlusion à droite.



Vue sagittale droite



Vue sagittale gauche

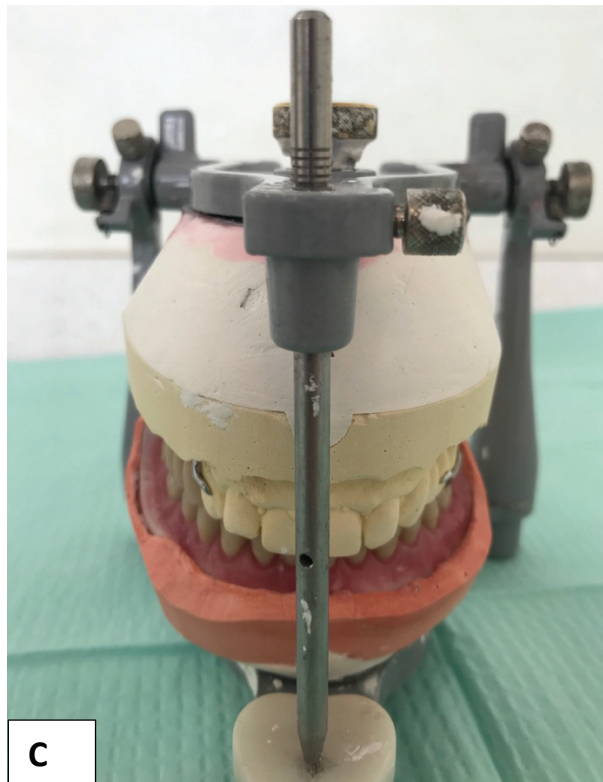


Figure 22 A, B, C : Montage des dents sur articulateur semi adaptable

Vue frontale

2.8. Essayage fonctionnel

L'essayage fonctionnel est la dernière étape avant la pose de l'appareil polymérisé. Certains paramètres doivent être contrôlés :

- La qualité de l'engrènement qui doit correspondre au montage observé sur l'articulateur,
- La coïncidence des milieux interincisifs sans mobilisation des bases,
- La stabilité de la maquette mandibulaire,
- Le bon choix de la couleur des dents.

L'engrènement en bouche correspond à celui du montage sur articulateur. En effet, il n'y a plus d'inversé d'occlusion droit. L'occlusion est contrôlée en statique et dynamique à l'aide du papier d'occlusion. La coïncidence des milieux inter-incisifs est bien respectée (figure 23). L'occlusion est totalement équilibrée avec des contacts répartis harmonieusement.

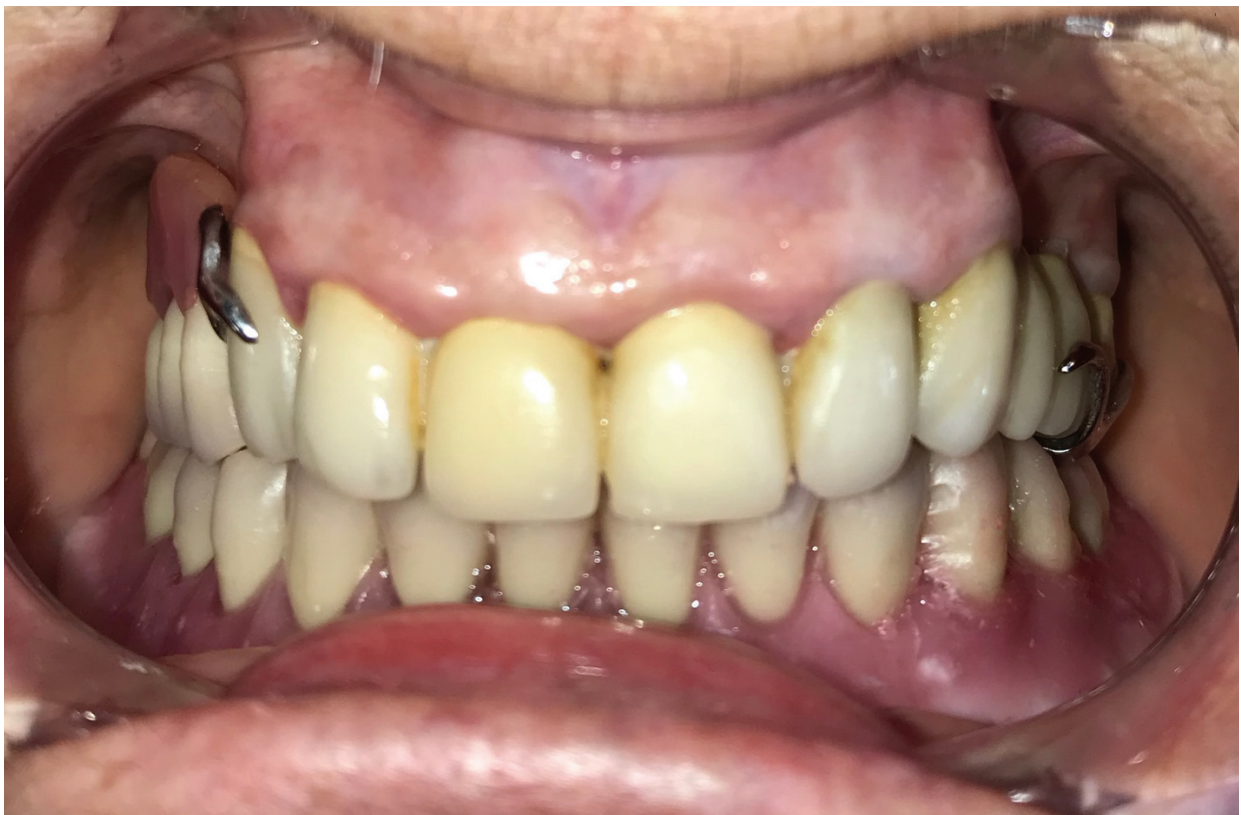

Figure 23 : Occlusion totalement équilibrée (OTE) en RC

Nous pouvons apprécier la couleur des dents choisie, elle s'intègre parfaitement avec le contexte dentaire de la patiente (figure 24). En effet, cette dernière est très satisfaite de la couleur. De plus, elle est surprise par la stabilité et le confort de la maquette mandibulaire.

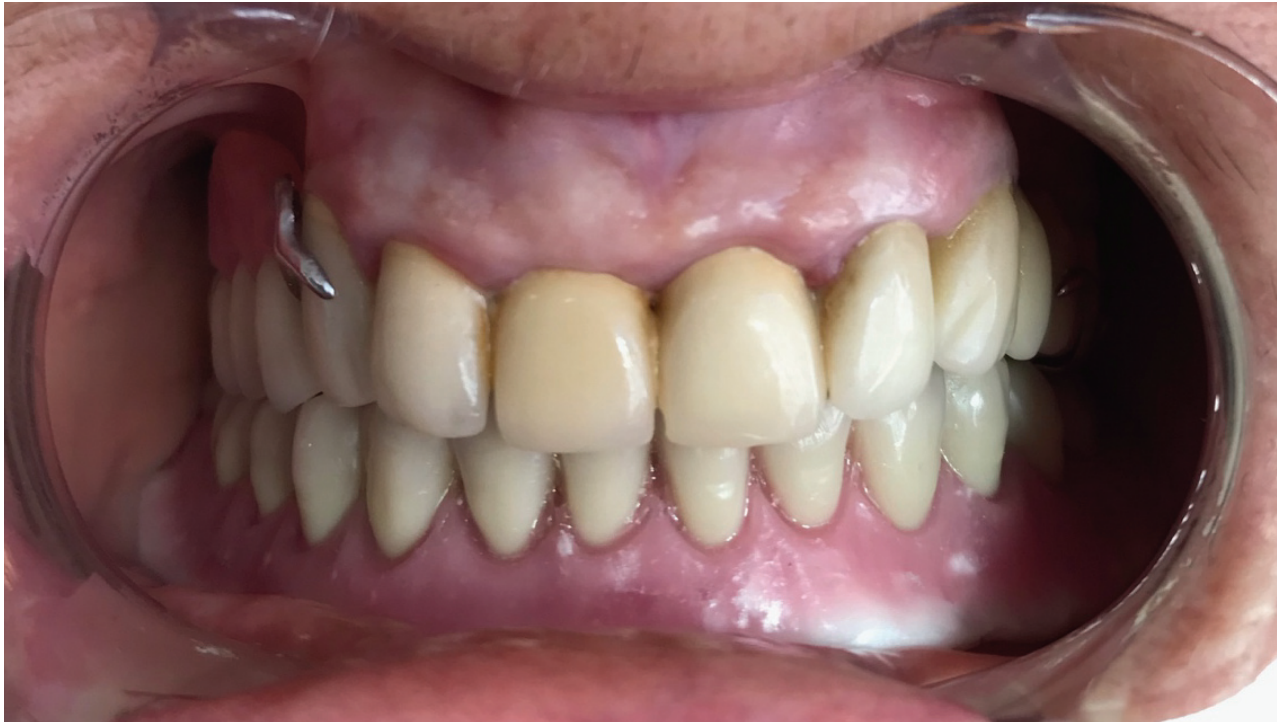

Figure 24 : OTE à la lumière du jour

2.9. Mise en bouche

C'est à cette étape clinique que la patiente va repartir avec sa nouvelle prothèse complète définitive. En effet, après avoir validé le montage fonctionnel, le prothésiste va effectuer la mise en moufle et la polymérisation. Pour terminer, il va réaliser les finitions des surfaces polies.

Après avoir désinfecté la prothèse dans un bain de bouche à la chlorhexidine, elle est insérée en bouche (figure 25).

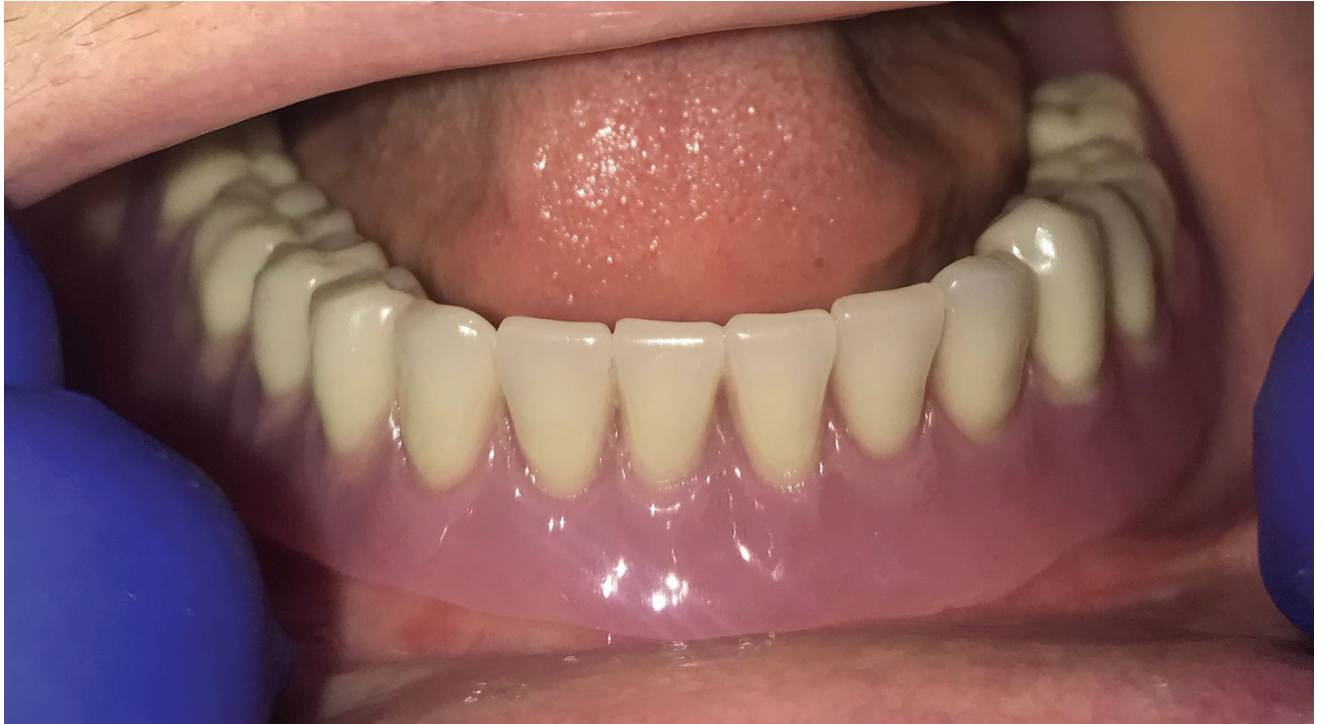

Figure 25 : Prothèse mandibulaire en bouche

Prothèse polymérisée en bouche, la phonation est testée, puis les mouvements d'ouverture, de fermeture et de latéralité.

Les bords de la prothèse n'ont pas besoin d'être retouchés car la patiente ne se plaint d'aucune gêne. En revanche, l'équilibration immédiate est réalisée en corrigeant quelques contacts plus forts que d'autres.

La stabilité de la prothèse obtenue par l'approche piézographique est augmentée. En effet, la patiente est très contente du résultat en terme de stabilité et de confort. La figure 26 illustre le cas clinique terminé.

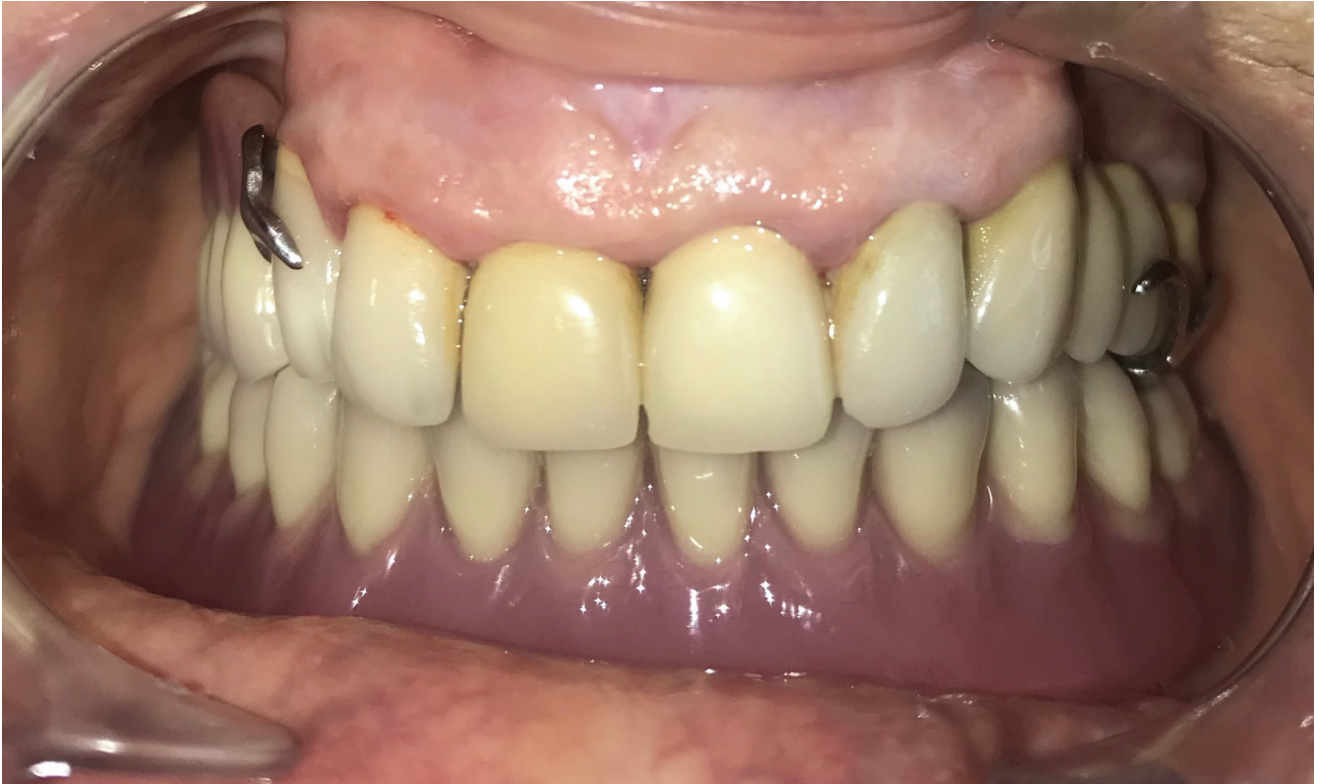

Figure 26 : Cas clinique terminé

Pour terminer, les conseils d'usage sont donnés :

- Alimentation molle au début puis semi-solide et solide à la toute fin,
- Hygiène : nettoyage des prothèses biquotidien ou triquotidien au savon de Marseille à l'aide d'une brosse à prothèse,
- Contrôle à 1 semaine, 3 mois, 6 mois.

CONCLUSION

Avec l'augmentation de la durée de vie et donc l'augmentation de la population du troisième et du quatrième âge, les praticiens doivent traiter de plus en plus de personnes édentées que ce soit à la mandibule ou au maxillaire.

La piézographie est appliquée uniquement dans le cas d'édentement très défavorable, plus précisément en présence de crêtes plates ou négatives (classe III et IV), et lorsque la pose de deux implants symphysaires n'est pas réalisable.

Le concept piézographique, énoncé par Klein, fait appel aux pressions exercées par la langue d'une part et par la sangle musculaire buccinato-labiale d'autre part lors de la phonation, et permet l'enregistrement du couloir prothétique dans lequel seront montées les futures dents. En effet ce dernier n'est pas figé comme on aurait pu le penser, mais il est propre à chaque patient et se modèle avec le temps.

Grâce à cette méthode d'enregistrement, le volume total de la prothèse inférieure remplit exactement l'espace qui lui est dédié, ce qui entraîne un contact intime entre appareil et muqueuse. La prothèse obtenue s'intègre parfaitement dans le contexte physiologique du patient puisqu'elle a été modelée et sculptée par les organes paraprothétiques lors de la phonation.

Le confort et la stabilité sont augmentés, ce qui favorise grandement l'acceptation et l'intégration de la prothèse.

Le technicien de laboratoire n'intervient plus de manière empirique pour la réalisation des surfaces polies prothétiques puisqu'elles sont la réplique de l'enregistrement piézographique que lui fournit le praticien.

Cette méthode participe au succès thérapeutique et aboutit à une prise en charge fonctionnelle et psychologique du patient édenté.

BIBLIOGRAPHIE

1. Ackermann – Le mécanisme des mâchoires (naturelles et artificielles) – Paris, Masson édition 1953
2. Aïche – Avantages et inconvénients du montage piézographique – Conférence aux entretiens de Garancière – 1984
3. Aïche – A preliminary functional impression for the mandibular complete denture- Int.J.Prostodont, 1989, 2, pp 543-548
4. Aïche – Empreinte primaire fonctionnelle mandibulaire en prothèse totale amovible, Les cahiers de prothèse, 06/2000, n°110, pp 69-75
5. Beresin – The neutral zone in complete denture- Bulletin de la SPAF, - Paris, 1986, n°2, pp. 17-18
6. Blanpain et Chardon- Division Enquêtes et études démographiques, Insee 27/10/2010
7. Cohen et Summer – Cephalometric study of rest position in edentated persons : influence of variation in hard position- J.Prosth.Dent, 1957, n°7, pp.467-472
8. Coutand et Fieux – Phonation et odonto-stomatologie- Encycl Med Chir (Paris), oto-rhino-laryngologie, 20-618-A-10, 2005, 10
9. Fajri, Benfdil, El Mouhtarim, El Wady, Abdeline – La prothèse complète mandibulaire : stabilité et rétention – Actual Odonto Stomatol 2009 ; 246 : 267-86
10. Fauchard - Traité des dents – 1728
11. Fish - Principles of full denture prothesis – London, -Staples Press Ed6, 1964
12. Heath – La position et les mouvements fonctionnels de la langue – Les questions d'odontostomalogie, 1978, n°12, pp 5-9
13. Hue et Berteretche – Prothèse complète : réalité clinique et solutions thérapeutiques – Quint International édit, Paris, 2004

14. Klein – La piézographie : modelage dynamique ou volume prothétique – Actual Odonto-Stomatol 1974 ; 106 : 266-277
15. Klein - Que peut-on attendre de la piézographie, dans la réhabilitation esthétique de l'édentation totale – Rev Fr Odontostomatol Paris 1985 ; 14(4) :285-290
16. Klein – Propos sur la piézographie – Information Dentaire, 1972, n°35, pp 315-320
17. Mekayssi – La résorption osseuse sévère au niveau mandibulaire : comment traiter simple ? – Numéro spéciale prothèse , AOS n°286- 2017
18. Mersel – Solution piézographique à une édentation bi maxillaire de classe III – Conférence aux entretiens de Garancière , Paris - 1984
19. Nabib – Étude quantitative des formes et dimensions de la surface occlusale d'une prothèse complète mandibulaire dans les édentations à crêtes résiduelles plates ou négatives- Clinic 1991 ; 227-233
20. Nabib – Analyse de l'espace prothétique gérontologique par la méthode des tampons ; résultats – Bulletin de la SPAF, Paris, 1985, n°1, pp 34-46
21. Nabib et Klein – Méthodologie de moulage de l'espace prothétique gérontologie : la technique phonétique – Odontologie, 1984, vol 5, n°6, pp 31-44
22. Samoian R – Apports des techniques piézographiques en prothèse adjointe totale. Act.Odonto.Stom, 1992, 177, pp157-177
23. Samoian – La dimension verticale de l'étage inférieur de la face et sa détermination par une méthode phonétique – Bulletin de la SPAF, Paris, 1985, n°1, pp 47-66
24. Sangiuolo – Les édentations totales bi maxillaires – Formes cliniques, thérapeutiques prothétiques, Paris, J Prelat, 1980
25. Tondowski – L'empreinte phonétique en prothèse totale. Strateg. Proth 2010 ; 10, 3 : 197-203
26. Zeroual, Kaoun, Cisse, Bellamkhannette - Le modelage de l'espace prothétique dans les édentations mandibulaires à crêtes résorbées – Courrier Dent 2000 ; 12:8 -10

Serment d'Hippocrate

En présence des Maîtres de cette Faculté, de mes chers condisciples, devant l'effigie d'Hippocrate,

Je promets et je jure, au nom de l'Être Suprême, d'être fidèle aux lois de l'Honneur et de la probité dans l'exercice de La Médecine Dentaire.

Je donnerai mes soins gratuits à l'indigent et n'exigerai jamais un salaire au-dessus de mon travail, je ne participerai à aucun partage clandestin d'honoraires.

Admis dans l'intérieur des maisons, mes yeux ne verront pas ce qui se passe, ma langue taira les secrets qui me seront confiés et mon état ne servira pas à corrompre les mœurs ni à favoriser le crime.

Je ne permettrai pas que des considérations de religion, de nation, de race, de parti ou de classe sociale viennent s'interposer entre mon Devoir et mon patient.

Je garderai le respect absolu de la vie humaine dès sa conception.

Même sous la menace, je n'admettrai pas de faire usage de mes connaissances médicales contre les lois de l'Humanité.

Respectueux et reconnaissant envers les Maîtres, je rendrai à leurs enfants l'instruction que j'ai reçue de leurs pères.

Que les hommes m'accordent leur estime si je suis fidèle à mes promesses,

Que je sois couvert d'opprobre et méprisé de mes confrères si j'y manque.



Faculté de Chirurgie dentaire
Odontologie

Approbation – Improbation

Les opinions émises par les dissertations présentées, doivent être considérées comme propres à leurs auteurs, sans aucune approbation ou improbation de la Faculté de Chirurgie dentaire (1).

Lu et approuvé,

Vu,
Nice, le

Le Président du jury,

Le Doyen de la Faculté de
Chirurgie Dentaire de l'UNS

Professeur

Professeur Laurence LUPI

(1) Les exemplaires destinés à la bibliothèque doivent être obligatoirement signés par le Doyen et par le Président du Jury.

Julien SIMONCINI

L'EMPREINTE PIÉZOGRAPHIQUE MODIFIÉE À LA MANDIBULE

Thèse : Chirurgie Dentaire, Nice, 2020, n° 42-57-20-07

Directeur de thèse : Dr Catherine PESCI-BARDON

Mots-clés : prothèse amovible complète, piézographie, enregistrement phonétique, couloir prothétique, plan d'occlusion, mandibule

Résumé : L'édentement constitue un réel problème de santé publique du fait de son impact sur la santé générale et le bien-être des individus. Plusieurs traitements sont envisageables pour pallier à l'édentement. À travers cette thèse nous nous intéresserons plus précisément à la conception de prothèse amovible complète mandibulaire réalisée grâce à la méthode piézographique. Cette méthode est utilisée lorsque le patient présente une résorption osseuse importante et un envahissement de l'espace buccal par les organes péri-prothétiques. Le concept piézographique, énoncé par Klein, fait appel aux pressions exercées par la langue d'une part et par la sangle musculaire buccinato-labiale d'autre part lors de la phonation, et permet l'enregistrement du couloir prothétique dans lequel seront montées les futures dents. La prothèse obtenue s'intègre parfaitement dans le contexte physiologique du patient puisqu'elle a été modelée et sculptée par les organes paraprothétiques lors de la phonation. Le confort et la stabilité sont augmentés, ce qui favorise grandement l'acceptation et l'intégration de la prothèse.