



HAL
open science

Prise en charge des préjudices esthétiques des patients au parodonte réduit

Victoria Bellaïche

► **To cite this version:**

Victoria Bellaïche. Prise en charge des préjudices esthétiques des patients au parodonte réduit. Sciences du Vivant [q-bio]. 2020. dumas-02903154

HAL Id: dumas-02903154

<https://dumas.ccsd.cnrs.fr/dumas-02903154>

Submitted on 20 Jul 2020

HAL is a multi-disciplinary open access archive for the deposit and dissemination of scientific research documents, whether they are published or not. The documents may come from teaching and research institutions in France or abroad, or from public or private research centers.

L'archive ouverte pluridisciplinaire **HAL**, est destinée au dépôt et à la diffusion de documents scientifiques de niveau recherche, publiés ou non, émanant des établissements d'enseignement et de recherche français ou étrangers, des laboratoires publics ou privés.



Distributed under a Creative Commons Attribution - NonCommercial - NoDerivatives 4.0
International License

AVERTISSEMENT

Cette thèse d'exercice est le fruit d'un travail approuvé par le jury de soutenance et réalisé dans le but d'obtenir le diplôme d'État de docteur en chirurgie dentaire. Ce document est mis à disposition de l'ensemble de la communauté universitaire élargie.

Il est soumis à la propriété intellectuelle de l'auteur. Ceci implique une obligation de citation et de référencement lors de l'utilisation de ce document.

D'autre part, toute contrefaçon, plagiat, reproduction illicite encourt toute poursuite pénale.



UNIVERSITÉ DE PARIS

UFR D'ODONTOLOGIE - MONTROUGE

Année 2020

N° M009

THÈSE

POUR LE DIPLÔME D'ÉTAT DE DOCTEUR EN CHIRURGIE DENTAIRE

Présentée et soutenue publiquement le : 28 janvier 2020

Par

Victoria BELLAÏCHE

**Prise en charge des préjudices esthétiques des patients
au parodonte réduit**

Dirigée par M. le Docteur Farid Ghoul

JURY

Mme le Professeur Claudine Wulfman

Président

Mme le Docteur Agnès Kamoun

Assesseur

M. le Docteur Olivier Le May

Assesseur

M. le Docteur Farid Ghoul

Assesseur

M. le Docteur Adrian Brun

Invité



Tableau des enseignants de l'UFR

DÉPARTEMENTS	DISCIPLINES	PROFESSEURS DES UNIVERSITÉS	MAÎTRES DE CONFÉRENCES
1. DÉVELOPPEMENT, CROISSANCE ET PRÉVENTION	ODONTOLOGIE PÉDIATRIQUE	Mme DAVIT-BÉAL Mme DURSUN Mme VITAL	M. COURSON Mme JEGAT Mme SMAIL-FAUGERON Mme VANDERZWALM
	ORTHOPÉDIE DENTO-FACIALE		Mme BENAHMED M. DUNGLAS Mme KAMOUN Mme LE NORCY
	PRÉVENTION, ÉPIDÉMIOLOGIE, ÉCONOMIE DE LA SANTÉ ET ODONTOLOGIE LÉGALE	Mme FOLLIGUET M. PIRNAY	Mme GERMA M. TAVERNIER
2. CHIRURGIE ORALE, PARODONTOLOGIE, BIOLOGIE ORALE	PARODONTOLOGIE	Mme COLOMBIER Mme GOSSET	M. BIOSSE DUPLAN M. GUEZ
	CHIRURGIE ORALE	M. MAMAN Mme RADOI	Mme EJEIL M. GAULTIER M. HADIDA M. MOREAU M. NGUYEN Mme TAÏHI
	BIOLOGIE ORALE	Mme CHAUSSAIN M. GOGLY Mme SÉGUIER Mme POLIARD	M. ARRETO Mme BARDET (MCF) Mme CHARDIN M. FERRE M. LE MAY
3. RÉHABILITATION ORALE	DENTISTERIE RESTAURATRICE ENDODONTIE	Mme BOUKPESSI Mme CHEMLA	Mme BERÈS Mme BESNAULT M. BONTE Mme COLLIGNON M. DECUP Mme GAUCHER
	PROTHÈSES	Mme WULFMAN	M. CHEYLAN M. DAAS M. DOT M. EID Mme FOUILLOUX-PATEY Mme GORIN M. RENAULT M. RIGNON-BRET M. TRAMBA
	FONCTION-DYSFONCTION, IMAGERIE, BIOMATÉRIAUX	M. SALMON	M. ATTAL Mme BENBELAID Mme BENOÎT A LA GUILLAUME (MCF) M. BOUTER M. CHARRIER M. CHERRUAU M. FLEITER Mme FRON CHABOUIS Mme MANGIONE Mme TILOTTA
	PROFESSEURS ÉMÉRITES	M. BÉRENHOLC Mme BRION M. LASFARGUES M. LAUTROU M. LEVY	M. PELLAT M. PIERRISNARD M. SAFFAR Mme WOLIKOW

Liste mise à jour le 04 novembre 2019

Remerciements

À Mme le Professeur Claudine Wulfman

Docteur en Chirurgie dentaire

Spécialiste qualifiée en Médecine bucco-dentaire

Ancien Interne des Hôpitaux

Docteur de l'Université Paris 13

Habilitée à Diriger des Recherches

Professeur des Universités, UFR d'Odontologie - Montrouge

Praticien Hospitalier, Assistance Publique-Hôpitaux de Paris

Pour l'honneur que vous me faites de présider le jury de cette thèse d'exercice. Merci pour votre soutien tout au long de de mes années de formation, de m'avoir tant enseigné, veuillez croire en mes respectueux remerciements.

À Mme le Docteur Agnès Kamoun

Docteur en Chirurgie dentaire

Spécialiste qualifiée en Orthopédie dento-faciale

Docteur de l'Université Paris Descartes

Maitre de Conférences des Universités, UFR d'Odontologie - Montrouge

Praticien Hospitalier, Assistance Publique-Hôpitaux de Paris

Pour l'honneur que vous me faites de participer au jury de cette thèse.
Merci pour vos enseignements au cours de ma formation, veuillez
croire en mes respectueux remerciements.

À Mme le Docteur Olivier Le May

Docteur en Chirurgie dentaire

Docteur en Sciences odontologiques

Docteur en Sciences

Maître de Conférences des Universités, UFR d'Odontologie - Montrouge

Praticien Hospitalier, Assistance Publique-Hôpitaux de Paris

Chevalier de l'ordre des palmes académiques

Pour l'honneur que vous me faites de siéger au jury de cette thèse. Merci de m'avoir autant transmis tout au long de votre enseignement ainsi que pour vos précieux conseils et votre disponibilité. Veuillez trouver ici l'expression de ma plus vive reconnaissance et de mon profond respect.

À M. le Docteur Farid Ghouli

Docteur en Chirurgie dentaire

Assistant Hospitalo-Universitaire, UFR d'Odontologie - Montrouge

Pour m'avoir fait l'honneur de diriger cette thèse. Merci pour tout votre investissement, pour votre gentillesse, votre patience et votre disponibilité permanente tout au long de la rédaction de ce travail ainsi que votre soutien durant toutes mes années de formation.

À M. le Docteur Adrian Brun

Docteur en Chirurgie Dentaire

Assistant Hospitalo-Universitaire, UFR d'Odontologie - Montrouge

Merci de me faire l'honneur de participer à ce jury. Merci de m'avoir transmis vos connaissances durant mes dernières années de formation.

Pensées fortes à mes **grands-parents** qui auraient été fiers du parcours que j'ai réalisé.

A **mes parents** qui ont su me soutenir durant toutes mes études notamment ma mère qui a fait en sorte que je ne lâche jamais rien et qui m'a poussée tant et plus pour que j'accède à mes objectifs. De véritables piliers. Merci pour tout votre amour.

A **ma sœur**, mon binôme qui me supporte depuis toujours, Merci d'être là depuis le début et pour toujours.

A mon **beau-frère**, Raphael, un frère depuis 15 ans qui ne cesse d'être là pour moi à chaque instant. A **Ethan** et **Chiara**, mes neveux que j'aime plus que tout.

A **mon frère**, un exemple sur qui je pourrai toujours compter.

A ma **belle-sœur** Julie, improbable mais vrai, qui m'a vu grandir au fil des années et est devenue une bellaiche depuis peu, qui l'eut cru ?

A mes amis de toujours, **Andréa, Arielle, Hanna, Lisa, Megan, Illana, Yaelle** pour avoir été là dans les bons comme dans les mauvais moments depuis qu'on est toute petite et pour tous ces souvenirs gravés dans ma mémoire.

A **Alex, Jo** et **Shana** mes véritables sœurs depuis le début, on aura tout vécu et ce n'est que le début. Je vous aime.

A **Isaac**, mon binôme de toujours, merci pour toutes nos rigolades qu'on a eu durant nos 5 ans d'hôpital.

A la **série F**, Reb, Cycy, Allan, Hanna, Jerem, Noé, Sacha, Nissim, merci pour tous ces moments partagés ensemble qui ont fait que ces années resteront gravées dans ma mémoire. Merci surtout à **Ouriel** pour nous avoir fait tant rire tout au long de ces années et pour m'avoir appris comment arriver en retard partout.

A mes **assos de Créteil**, T1 ou D2, grâce à qui je n'oublierai jamais tous ces souvenirs.

A **Sarah, Eytan, Motty, Ben Elie** et **Raph** qui m'ont permis de finir en beauté ces dernières années sans oublier **Clara** et **Beny**.

A **la Colo**, sans oublier **Makhlouf**, merci de me faire toujours autant rire et de me faire passer des moments toujours aussi exceptionnels et de me supporter H24 pour certain. Un spécial remerciement à Jonas pour m'avoir supportée pendant toute l'écriture et l'organisation de cette thèse, bravo.

Merci à tous, je vous aime.

Table des matières

INTRODUCTION.....	3
1 : LE COMPLEXE MUCO-GINGIVAL.....	4
1.1. ANATOMIE DU COMPLEXE MUCO-GINGIVAL'	4
1.1.1. <i>La gencive</i>	5
1.1.2. <i>La muqueuse alvéolaire</i>	7
1.2. LE ROLE DU COMPLEXE MUCO-GINGIVAL DANS L'ESTHETIQUE DU SOURIRE	8
1.2.1. <i>La santé gingivale</i>	8
1.2.2. <i>La fermeture de l'embrasure gingivale</i>	9
1.2.3. <i>Le zénith du contour gingival</i>	9
1.2.4. <i>L'équilibre des festons gingivaux</i>	9
2 : EXAMEN CLINIQUE DU COMPLEXE MUCO-GINGIVAL.....	11
2.1. EXAMEN VISUEL DE LA GENCIVE.....	11
2.1.1. <i>L'état inflammatoire de la gencive</i>	11
2.1.2. <i>Le morphotype parodontal</i>	12
2.1.3. <i>Les récessions parodontales</i>	13
2.1.4. <i>Les papilles interdentaires</i>	18
2.2. EXAMEN DE L'ENVIRONNEMENT MUQUEUX.....	20
2.2.1. <i>Freins et replis muqueux</i>	20
2.2.2. <i>Profondeur du vestibule</i>	21
2.3. EXAMEN DENTAIRE : MALPOSITIONS ET MIGRATIONS.....	21
2.4. LE SONDRAGE PARODONTAL.....	22
2.4.1. <i>Quantité de tissu kératinisé</i>	22
2.4.2. <i>Recueil de données objectives</i>	23
3 : PRISE EN CHARGE DES PREJUDICES ESTHETIQUES DES PATIENTS AU PARODONTE REDUIT	27
3.1 DIAGNOSTIC PARODONTAL.....	27
3.1.1. <i>Les stades des parodontites</i>	27
3.1.2. <i>Les grades des parodontites</i>	28
3.1.3. <i>Cas particulier des parodontites traitées</i>	29
3.2 ORGANISATION DU TRAITEMENT PARODONTAL	30
3.2.1. <i>La thérapeutique étiologique</i>	30
3.2.2. <i>La réévaluation parodontale</i>	31

3.3 LES TRAITEMENTS COMPLEMENTAIRES A VISEE ESTHETIQUE	32
3.3.1. <i>L'orthodontie</i>	32
3.3.2. <i>Les soins restaurateurs et prothétiques</i>	37
3.3.3. <i>La chirurgie muco-gingivale</i>	38
3.3.4. <i>L'acide hyaluronique (AH)</i>	47
CONCLUSION	61
BIBLIOGRAPHIE	62
TABLE DES FIGURES	68
TABLE DES TABLEAUX	69

Introduction

Les maladies parodontales sont des maladies inflammatoires multifactorielles d'origine infectieuse qui affectent les tissus de soutien de la dent. La parodontite est une destruction localisée ou généralisée du système d'attache parodontal qui se traduit cliniquement par une inflammation gingivale associée à une perte d'attache et une perte osseuse.

La réduction du support parodontal peut engendrer des préjudices esthétiques majeurs : récessions parodontales, migrations dentaires et perte des papilles interdentaires.

À l'issue du traitement parodontal, la prise en charge de ces préjudices requiert une approche pluridisciplinaire, faisant appel à des procédures chirurgicales, restauratrices et/ou orthodontiques.

La reconstruction des papilles interdentaires réduites et la gestion des triangles noirs associés demeurent encore un réel déficit. Ces dernières années, les injections d'acide hyaluronique ont été proposées comme une alternative thérapeutique non invasive pour la régénération des papilles déficientes.

L'objectif de cette thèse d'exercice est de proposer une stratégie de prise en charge pour les patients au parodonte réduit ayant des doléances esthétiques, et d'évaluer à travers une analyse de la littérature l'intérêt de l'acide hyaluronique pour la restauration des papilles interdentaires réduites.

La première partie décrit l'anatomie du complexe muco-gingival ainsi que son rôle dans l'esthétique du sourire.

La seconde partie expose les éléments clés de l'examen clinique muco-gingival comprenant l'examen visuel de la gencive, des dents et de l'environnement muqueux. Le sondage est également un point fondamental à l'établissement du diagnostic parodontal.

La troisième partie est consacrée à la prise en charge des préjudices esthétiques des patients au parodonte réduit. Après quelques rappels sur le diagnostic et le traitement des maladies parodontales, les différents traitements à visée esthétique sont exposés. Enfin, une analyse de littérature a été réalisée afin de déterminer l'efficacité des injections d'acide hyaluronique pour la reconstruction des papilles interdentaires réduites.

1 : Le complexe muco-gingival

1.1. Anatomie du complexe muco-gingival^{1,2}

Le parodonte est défini comme l'appareil d'ancrage de la dent. Il est composé de quatre tissus que l'on peut regrouper en deux unités : le parodonte profond et le parodonte superficiel.

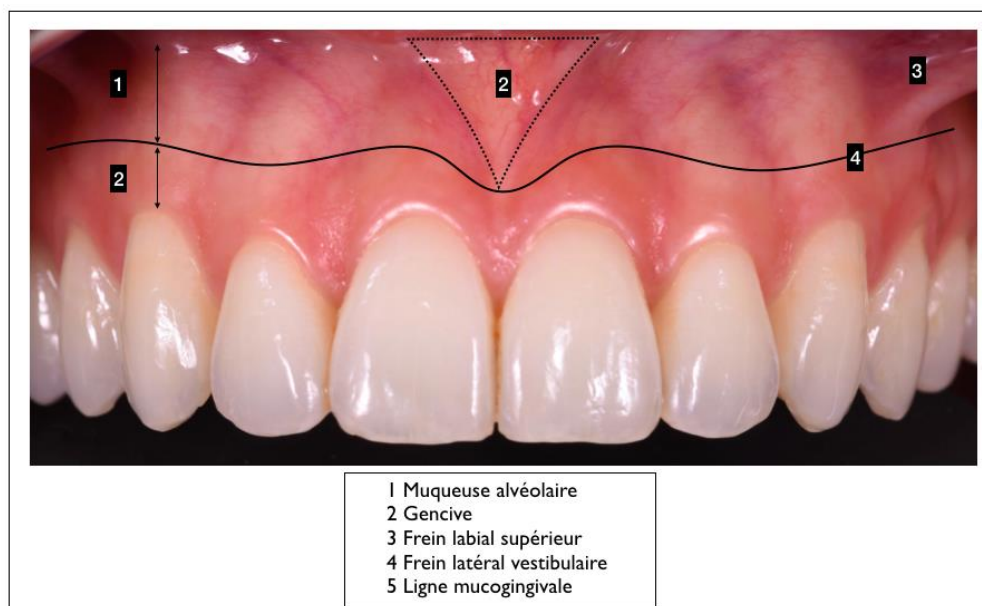
Le parodonte profond constitue l'appareil d'ancrage des dents dans les os maxillaires. Il comprend le ligament alvéolodentaire ou desmodonte, le cément et l'os alvéolaire.

Le parodonte superficiel est uniquement représenté par la gencive. La gencive est un tissu de recouvrement, visible, elle est ainsi le siège des préjudices esthétiques des maladies parodontales.

Le complexe muco-gingival est composé de deux compartiments : la muqueuse alvéolaire et la gencive.

La gencive est séparée de la muqueuse alvéolaire par la ligne muco-gingivale. Le dessin de la ligne muco-gingivale peut être modifié par la présence de freins ou de replis muqueux.

Figure 1 : Le complexe muco-gingival



Source : Auteur, d'après Dr Ghoul et Dr Laccourreye, 2019.

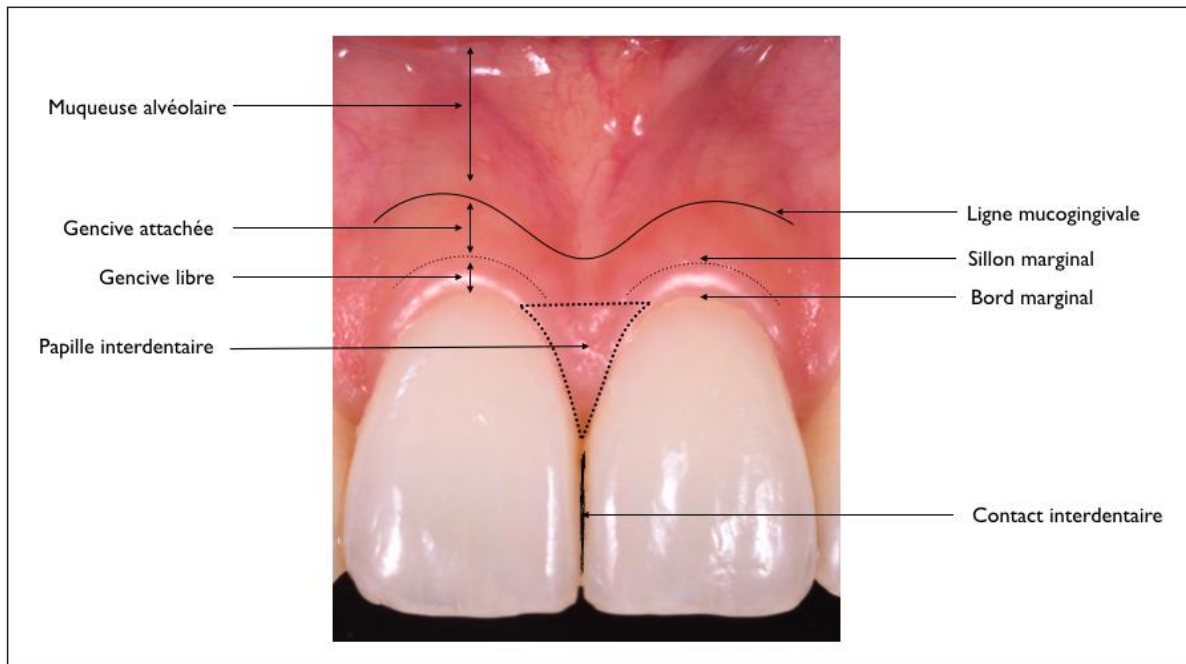
¹ Dridi et al., *La gencive pathologique de l'enfant à l'adulte : diagnostics et thérapeutiques*.

² Bouchard, *Parodontologie & dentisterie implantaire. Volume 1, Médecine parodontale*.

1.1.1. La gencive

D'un point de vue anatomique, nous distinguons trois types de gencives : la gencive libre, la gencive attachée et la gencive interdentaire.

Figure 2 : Topographie de la gencive



Source : Auteur d'après Dr Ghoul et Dr Laccourreya, 2019.

1.1.1.1. La gencive libre

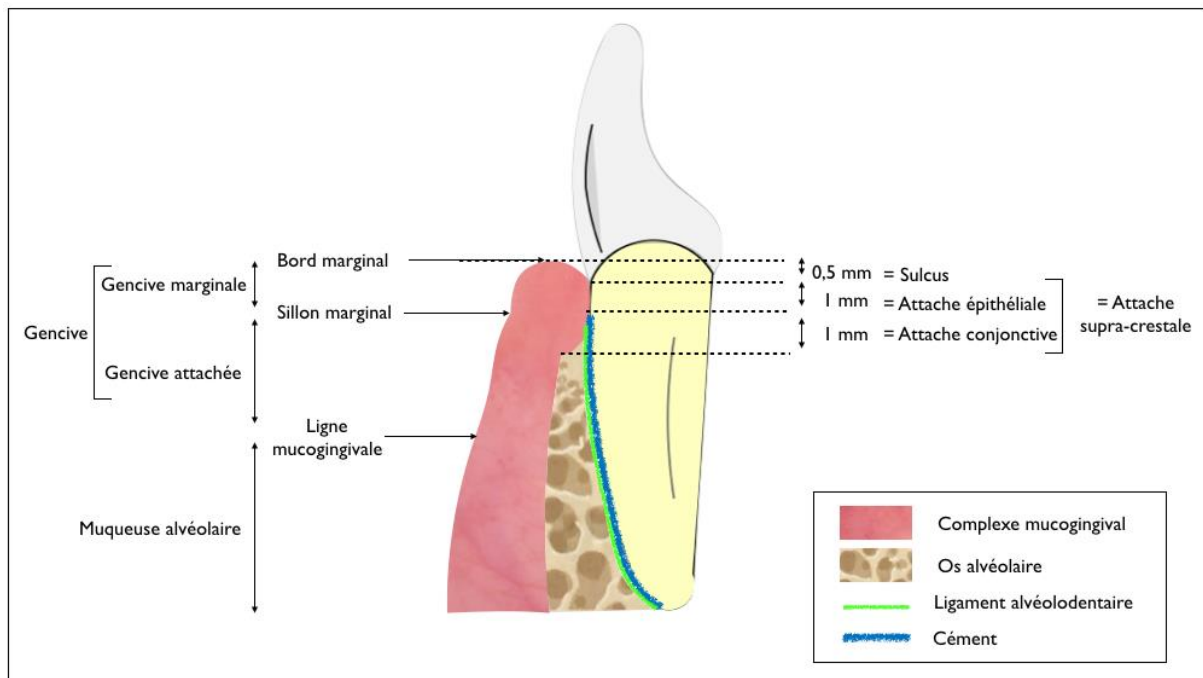
La gencive libre ou marginale est limitée coronairement par le bord libre et apicalement par un sillon marginal inconstant, situé en regard de la jonction amélo-cémentaire. Ce sillon marginal marque la frontière entre la gencive marginale et la gencive attachée.

La gencive libre est située en vestibulaire, en linguale et en palatin. Elle sert le collet des dents au niveau de la jonction amélo-cémentaire en formant une collerette festonnée.

La gencive marginale est dite « libre » car elle n'est pas fermement attachée à la dent. Elle est bordée sur sa face interne par le sulcus puis par l'attache épithéliale qui adhère très faiblement à la surface dentaire.

La hauteur de la gencive libre est d'environ 1,5 mm. Elle comprend la hauteur du sulcus ou sillon gingivo-dentaire (environ 0,5 mm) et la hauteur de l'attache épithéliale (environ 1 mm)³. La hauteur de la gencive libre peut être objectivée lors du sondage parodontal, elle correspond à la profondeur de sondage obtenu.

Figure 3 : Représentation schématique de l'organisation histologique et clinique du parodonte



Source : Auteur, 2019.

1.1.1.2. La gencive attachée

La gencive attachée est limitée coronairement par le sillon marginal, qui la sépare de la gencive libre, et apicalement par la ligne muco-gingivale, qui marque la frontière avec la muqueuse alvéolaire.

Cette portion de gencive est dite « attachée » car elle est fermement liée au ciment supracrestal, au périoste et à l'os alvéolaire par des fibres gingivales.

La gencive attachée est uniquement présente en vestibulaire et en linguale. En effet, le palais dur et les procès alvéolaires palatins sont recouverts par une fibromuqueuse adhérente qui est en continuité avec la gencive marginale palatine.

³ Gargiulo, Wentz, et Orban, « Dimensions and relations of the dentogingival junction in humans ».

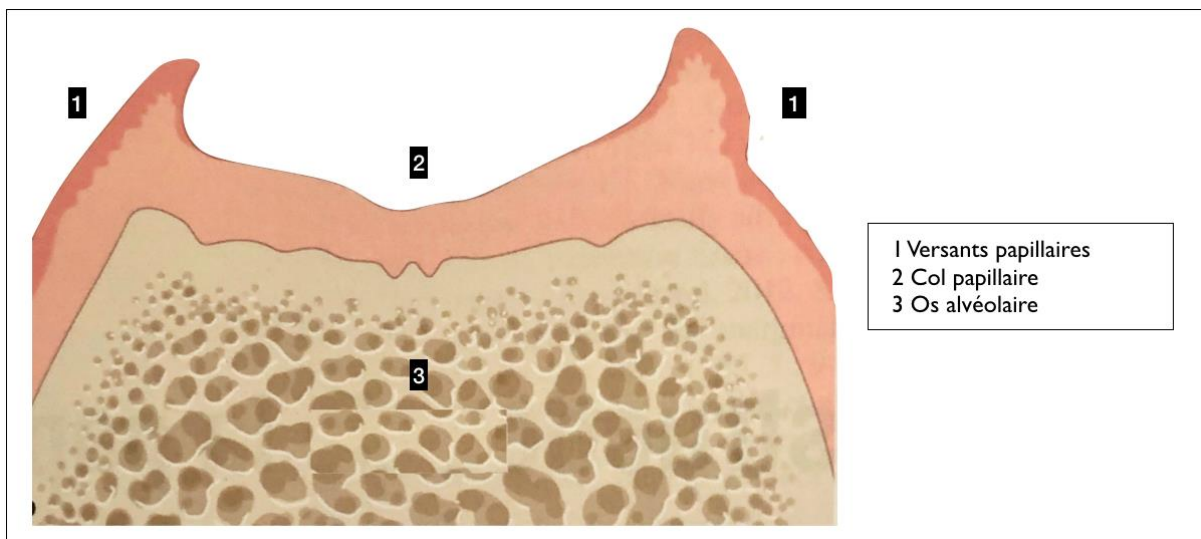
1.1.1.3. La gencive interdentaire ou papille

La gencive interdentaire, ou papille, correspond au volume gingival occupant l'espace compris entre les surfaces proximales de deux adjacentes.

La papille est décrite avec deux versants triangulaires, un vestibulaire et un lingual (ou palatin).

Ces deux versants fusionnent au niveau du col papillaire qui, par sa forme de cuvette, épouse la portion apicale de la zone de contact interdentaire.

Figure 4 : Représentation schématique de la papille interdentaire



Source : Bouchard, *Parodontologie & dentisterie implantaire. Volume 1, Médecine parodontale*, 2014.

La forme plus ou moins pyramidale des papilles est déterminée par :

- L'étendue des zones de contact interdentaires ;
- La largeur des faces proximales des dents ;
- Le trajet de la jonction amélo-cémentaire.

Dans sa portion coronaire la gencive interdentaire s'apparente à de la gencive libre. En revanche le corps de la papille présente les mêmes caractéristiques que la gencive attachée.

1.1.2. La muqueuse alvéolaire

La muqueuse alvéolaire s'étend de la ligne muco-gingivale en coronaire à la ligne de réflexion muqueuse ou fond du vestibule en apical.

À la différence de la gencive attachée, la muqueuse alvéolaire est mobile par rapport au plan profond.

Elle est en continuité avec les muqueuses jugale et labiale. Par sa mobilité elle met en mouvement les lèvres et les joues.

La muqueuse alvéolaire est de couleur rouge sombre, de consistance lâche et d'aspect lisse et brillant. Elle est caractérisée par son réseau vasculaire superficiel visible à l'œil nu.

1.2. Le rôle du complexe muco-gingival dans l'esthétique du sourire⁴

Le complexe muco-gingival est un tissu de recouvrement. Sa principale fonction est donc d'assurer la protection du parodonte profond en constituant une barrière vis-à-vis des agressions chimiques, thermiques, traumatiques et bactériennes.

Le complexe muco-gingival joue aussi un rôle important dans l'esthétique du sourire. En 2003, Magne et Belser ont établi une « check-list » pour l'analyse esthétique du sourire. Elle répertorie 14 critères fondamentaux et les ordonne suivant leur degré d'influence sur le résultat esthétique.

À travers cette liste les auteurs soulignent que les critères gingivaux sont aussi importants que les critères dentaires dans l'harmonie et l'équilibre du sourire.

Parmi les cinq premiers critères, quatre dépendent de la composante gingivale :

- La santé gingivale ;
- La fermeture de l'embrasure gingivale ;
- Le zénith du contour gingival ;
- L'équilibre des festons gingivaux.

1.2.1. La santé gingivale

Magne et Belser considèrent la santé gingivale comme le critère principal pour l'analyse esthétique du sourire.

À l'état sain, la gencive est de couleur « rose corail », de consistance ferme, de texture lisse dans sa partie libre et piquetée en « peau d'orange » dans sa partie attachée.

La couleur gingivale varie selon l'intensité de la vascularisation et l'épaisseur du tissu épithélial. En présence d'un tissu épais la gencive est plus pâle, en revanche quand la gencive est fine elle laisse transparaître le réseau vasculaire. Au niveau de la portion attachée, la gencive peut présenter des pigmentations mélaniques d'origine ethnique.

⁴ Magne et Belser, *Restaurations adhésives en céramique sur dents antérieures : approche biomimétique*.

Le contour gingival est festonné en suivant de façon homothétique le collet des dents au niveau de la jonction émail-cément.

1.2.2. La fermeture de l'embrasure gingivale

La fermeture de l'embrasure gingivale est assurée par la gencive interdentaire. La papille est limitée coronairement par la surface de contact interdentaire, latéralement par les faces proximales des dents adjacentes et apicalement par le septum osseux interdentaire qui la soutient.

1.2.3. Le zénith du contour gingival

Les zéniths gingivaux, points les plus apicaux du feston gingival, jouent également un rôle important dans l'esthétique du sourire. Tout comme les collets, ils doivent être symétriques au niveau des dents controlatérales pour assurer une harmonie du sourire.

Ils sont généralement décalés en distal par rapport au milieu de la face vestibulaire de la dent. Pour les incisives centrales et les canines, le zénith gingival est situé au niveau du tiers distal du collet par rapport à l'axe corono-radulaire. Pour les incisives latérales, le zénith gingival est situé sur l'axe médian de la dent.

1.2.4. L'équilibre des festons gingivaux

Les festons gingivaux des incisives centrales maxillaires doivent être parfaitement symétriques. Les festons gingivaux des canines sont au même niveau que ceux des incisives centrales.

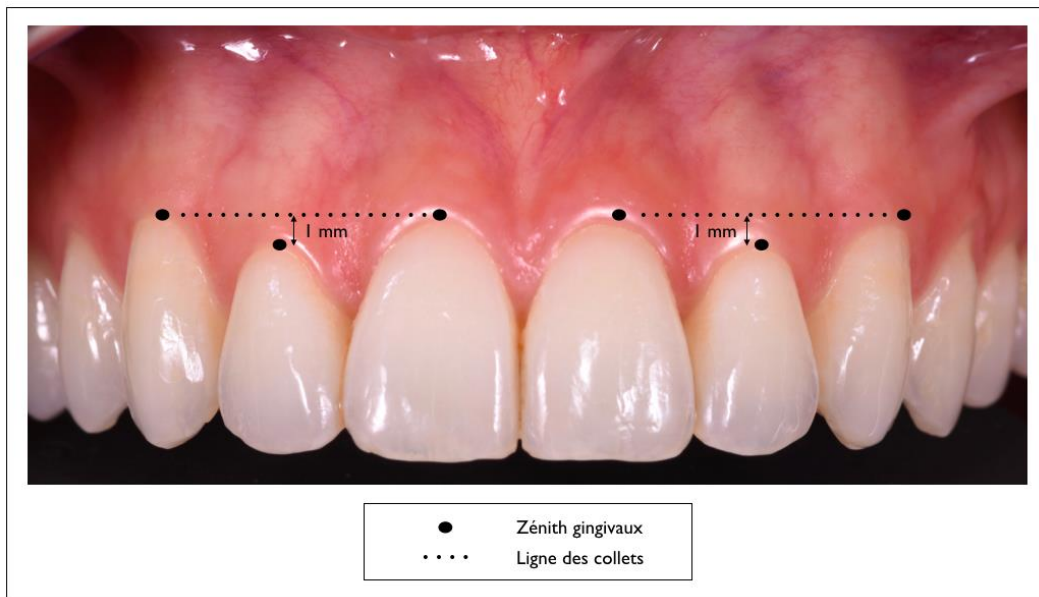
Au niveau des incisives latérales maxillaires, les collets sont généralement décalés d'environ 1 mm en coronaire par rapport aux incisives centrales et aux canines.

La ligne joignant le collet de l'incisive centrale et de la canine joue un rôle important dans l'esthétique du sourire et cela l'est d'autant plus quand le patient présente une ligne du sourire haute.

À l'idéal, cette ligne doit être symétrique avec la ligne controlatérale par rapport au plan sagittal médian du visage et doit suivre le bord inférieur de la lèvre supérieure.

Pour l'harmonie du sourire cette ligne doit être parallèle au bord supérieur de la lèvre inférieure, au plan d'occlusion et à la ligne bi-pupillaire (ligne de référence esthétique horizontale du visage).

Figure 5 : Les zéniths gingivaux et la ligne des collets



Source : Auteur d'après Dr Ghoul et Dr Laccourreye, 2019.

L'esthétique est un motif de consultation fréquent des patients au parodonte réduit. Cette demande subjective doit être analysée à l'aide de critères esthétiques objectifs.

Pour répondre à ces doléances et définir la prise en charge adéquate, le praticien doit réaliser une analyse préopératoire du sourire, des dents et du complexe muco-gingival. La composante gingivale joue un rôle aussi important que la composante dentaire dans l'esthétique du sourire.

2 : Examen clinique du complexe muco-gingival

L'objectif de l'examen parodontal est de collecter les signes cliniques révélant l'étendue et la sévérité d'une éventuelle maladie parodontale. Il s'inscrit au sein d'une démarche diagnostique structurée, initiée par l'entretien clinique et l'anamnèse. Des examens complémentaires peuvent être indiqués à l'issue de l'analyse clinique pour confirmer le diagnostic parodontal.

Le but de cette investigation clinique est de poser un diagnostic précis, d'établir un pronostic et de proposer une prise en charge en adéquation avec le contexte clinique et les doléances du patient.

2.1. Examen visuel de la gencive

2.1.1. L'état inflammatoire de la gencive

À l'état sain, la gencive est rose corail, ferme, piquetée en peau d'orange et festonnée. En présence d'une inflammation, ces caractéristiques peuvent être altérées. La gencive inflammatoire devient rouge vif et l'œdème associé entraîne une perte du piqueté gingival laissant place à une gencive lisse, molle et aux contours modifiés.

Le saignement est le principal critère de diagnostic de l'inflammation gingivale. Ainsi, lors de l'entretien préclinique, le patient peut rapporter des saignements provoqués lors du brossage signifiant l'existence d'une inflammation gingivale modérée ou même des saignements spontanés traduisant la présence d'une inflammation sévère.

L'état inflammatoire de la gencive est à corrélérer à la quantité de plaque dentaire. Lors de l'examen clinique, le praticien doit évaluer l'indice de plaque et estimer la quantité de tartre supra et sous gingival ainsi que sa localisation. L'inflammation gingivale n'est pas toujours en adéquation avec la quantité de plaque dentaire. En effet, elle peut être masquée par plusieurs facteurs comme le tabac ou un biotype gingival épais.

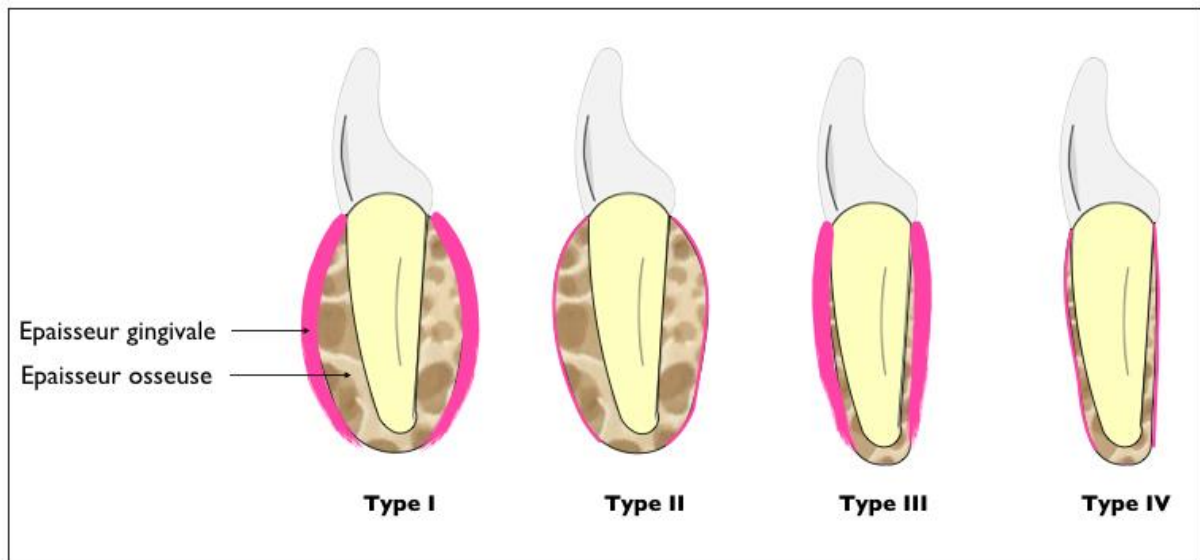
2.1.2. Le morphotype parodontal

La classification de référence pour caractériser le morphotype parodontal est celle proposée par Maynard et Wilson en 1980⁵.

Cette classification décrit quatre grands types de morphotypes parodontaux :

- Le morphotype de type 1 : os alvéolaire épais, gencive épaisse (de 3 à 5 mm) ;
- Le morphotype de type 2 : os alvéolaire épais, gencive fine et peu étendue (moins de 2 mm) ;
- Le morphotype de type 3 : os alvéolaire mince, gencive épaisse et étendue (de 3 à 5 mm) ;
- Le morphotype de type 4 : os alvéolaire mince, gencive fine et peu étendue (moins de 2 mm).

Figure 6 : Classification du morphotype parodontal selon Maynard et Wilson



Source : Auteur, 2019.

Cliniquement il existe plusieurs moyens subjectifs pour déterminer le biotype gingival.

La gencive est dite fine quand la vascularisation est visible ou quand, lors du sondage, la gencive marginale laisse transparaître la sonde parodontale métallique. À l'inverse la gencive est dite épaisse si la sonde parodontale métallique ne se voit pas par transparence.

Récemment des sondes colorées ont été développées afin de caractériser de façon plus objective le morphotype gingival.

⁵ Maynard et Wilson, « Diagnosis and management of mucogingival problems in children ».

Concernant l'épaisseur de l'os alvéolaire, elle peut être appréciée lors de la palpation. En présence d'un os fin, le relief radulaire est palpable à travers la gencive et les muqueuses, en particulier au niveau du secteur incisif mandibulaire.

Depuis 1980, la littérature dispose de nouvelles classifications pour caractériser le morphotype parodontal : Seibert et Lindhe (1989)⁶ et Korbendau et Guyomard (1991)⁷.

L'ensemble de ces classifications conclut de façon unanime qu'un morphotype parodontal épais traduit l'existence d'un tissu résistant. A contrario un morphotype fin, soit de type 4 pour Maynard et Wilson, est un tissu parodontal fragile et à risque de développer des récessions parodontales.

2.1.3. Les récessions parodontales

2.1.3.1. Définition des récessions parodontales

Les récessions parodontales sont couramment définies comme la migration apicale du collet gingival à partir de sa position physiologique, 1 à 2 mm coronairement à la jonction amélo-cémentaire conduisant à l'exposition pathologique de la surface radulaire⁸.

Les récessions parodontales peuvent être localisées ou généralisées, unitaires ou multiples.

2.1.3.2. Étiologie des récessions parodontales

L'étiologie des récessions parodontales est plurifactorielle.

La survenue d'une exposition de la surface radulaire est consécutive à la présence concomitante de facteurs déclenchants et de facteurs prédisposants.

Les facteurs déclenchants :

Suivant le facteur déclenchant, Zucchelli distingue 3 grands types de récessions parodontales : les récessions traumatiques, les récessions infectieuses et les récessions mixtes.

⁶ Lindhe et Seibert, « Esthetics and periodontal therapy ».

⁷ Korbendau et Guyomard, *Chirurgie muco-gingivale chez l'enfant et l'adolescent*.

⁸ Zucchelli et Gori, *Chirurgie esthétique mucogingivale*.

– Les récessions traumatiques :

Les récessions d'origine traumatique sont essentiellement causées par un brossage avec une technique inadaptée et/ou avec une brosse à dents à poils durs. Ce type de récessions est souvent associé à des lésions cervicales abrasives.

Les piercings intra ou péri-buccaux ou des habitudes nocives (tics de mordillement d'objet, onychophagie et automutilation) peuvent également être à l'origine d'un traumatisme engendrant une migration apicale du collet gingival.

Un contexte occlusal traumatique, engendré par un excès de recouvrement, peut être un facteur causal de récession parodontale. Dans ce cas de figure, le bord libre des incisives maxillaires traumatise directement le collet gingival des incisives mandibulaires.

La survenue d'une récession traumatique peut être également consécutive à un acte thérapeutique iatrogène :

- Orthodontique : déplacement de la racine en dehors du couloir alvéolaire ;
- Prothétique : non-respect de l'attache supracrestale ;
- Chirurgical : incision de décharge mal positionnée.

– Les récessions infectieuses :

Les récessions infectieuses sont principalement d'origine bactérienne. Elles sont provoquées par l'accumulation de la plaque dentaire en regard du collet gingival. Ce type de récession ne doit pas être confondues avec celles observées dans un contexte de parodontite. En effet, avec une maladie parodontale sous-jacente, les récessions se caractérisent par une perte d'attache vestibulaire et interproximale.

Certaines récessions parodontales d'origine infectieuse peuvent résulter d'une infection virale.

– Les récessions mixtes :

L'origine des récessions peut être mixte, traumatique et infectieuse. Un brossage traumatique peut être le précurseur d'une récession parodontale associée à une symptomatologie, qui va entraver secondairement le contrôle de plaque du patient. L'accumulation de plaque dentaire qui en résulte va alors jouer un rôle de cofacteur (facteur aggravant) favorisant la progression de la récession parodontale.

Les facteurs prédisposants :

Les facteurs prédisposants des récessions parodontales sont des conditions anatomiques qui augmentent la probabilité de survenue des récessions parodontales. Ils peuvent être d'origine osseuse, muco-gingivale ou dentaire :

- Facteurs prédisposants osseux :
 - Déhiscences et fenestrations osseuses ;
 - Corticales osseuses fines physiologiques (éruption vestibulaire) ou consécutives à des malpositions dentaires (rotation, vestibuloposition).
- Facteurs prédisposants muco-gingivaux :
 - Gencive réduite et/ou fine, absence de gencive ;
 - Vestibule peu profond ;
 - Freins et brides mobilisant la gencive marginale.
- Facteurs prédisposants dentaires :
 - Malpositions dentaires.

La présence de récessions parodontales constitue un motif de consultation fréquent. Elles peuvent être responsables de préjudices esthétiques mais aussi d'une symptomatologie liée à l'hyperesthésie dentinaire.

2.1.3.3. Classifications des récessions parodontales

Plusieurs classifications ont été proposées pour le diagnostic des récessions parodontales. Les plus anciennes reposent uniquement sur des critères morphologiques : la largeur, la profondeur, et la forme de la récession^{9,10}. Ainsi, suivant la surface radiculaire exposée, surface avasculaire, le pronostic de recouvrement associé est plus ou moins favorable.

⁹ Benqué et al., « Les récessions gingivales ».

¹⁰ Sullivan et Atkins, « Free autogenous gingival grafts. III, Utilization of grafts in the treatment of gingival recession ».

Classification de Miller (1985)¹¹

En 1985, Miller propose une classification à visée thérapeutique, basée sur une analyse morphologique et anatomique des tissus parodontaux. Pendant longtemps elle a été considérée comme la classification de référence pour le diagnostic des récessions parodontales.

Miller distingue les récessions d'origine traumatique des récessions consécutives à la maladie parodontale, et donc associées à des pertes d'attaches et des alvéolyses proximales.

Mais l'avantage principal de la classification de Miller est de proposer un pronostic de recouvrement pour chacune des classes. La prédictibilité du recouvrement radiculaire, dépend de l'étendue apicale de la récession, de l'intégrité des tissus parodontaux adjacents, et surtout du niveau d'attache interproximal.

Miller répertorie ainsi quatre grandes classes de récession parodontale :

- Classe I : La récession n'atteint pas la ligne muco-gingivale et n'intéresse qu'une seule face dentaire ;
- Classe II : La récession atteint ou dépasse la ligne muco-gingivale et n'intéresse qu'une seule face dentaire.

Pour les classes I et II, les récessions ne sont pas associées à des pertes d'attaches proximales, les septa osseux sont intacts et les papilles remplissent entièrement les embrasures. Ces conditions anatomiques favorables offrent la possibilité d'obtenir un recouvrement radiculaire complet.

- Classe III : La récession atteint ou dépasse la ligne muco-gingivale, avec une perte d'attache proximale et/ou une malposition dentaire et n'intéresse qu'une seule face dentaire. La perte d'attache proximale est inférieure à la perte d'attache vestibulaire ;
- Classe IV : La récession atteint ou dépasse la ligne muco-gingivale, avec une perte d'attache proximale et intéresse plusieurs faces dentaires. La perte d'attache proximale est supérieure ou égale à la perte d'attache vestibulaire.

Les récessions parodontales de Classe III et IV sont systématiquement associées à des pertes tissulaires interdentaires. Pour la classe III, seul un recouvrement partiel peut être envisagé. Pour la classe IV, aucun recouvrement radiculaire ne peut être envisagé.

¹¹ Miller, « A classification of marginal tissue recession ».

En 2013, Zucchelli¹² a apporté une modification majeure à la classe II des récessions parodontales. Il distingue la classe IIa dans laquelle il persiste un bandeau gingival apicalement à la récession, de la classe IIb caractérisée par une absence de tissu kératinisé en apical.

Tableau 1: Classification des récessions parodontales selon Miller modifiée par Zucchelli

Classe de la récession parodontale	Présence de tissu kératinisé apicalement	Atteinte de la ligne mucogingivale	Perte d'attache proximale OU Malposition	Pronostic de recouvrement
Classe I	Oui	Non	Non	100 %
Classe II	IIa : Non IIb : Oui	Oui	Non	100 %
Classe III	Non	Oui	Oui	0 - 100%
Classe IV	Non	Oui	Oui	0 %

Source : Auteur, 2019.

Depuis plusieurs années la classification de Miller connaît de nombreuses critiques pour ses limites en termes de diagnostic et de pronostic de recouvrement¹³.

Classification de Cairo et coll. (2011)¹⁴

En 2011, à l'issue d'une étude rétrospective, Cairo et coll. ont élaboré une nouvelle classification des récessions parodontales selon le niveau d'attache interproximale.

Cette classification distingue trois grandes classes de récessions parodontales :

- Les récessions parodontales de type 1 (RT1) : Il n'y a pas de perte d'attache interproximale. La jonction amélo-cémentaire n'est pas cliniquement décelable (ni en mésial et ni en distal de la dent) ;

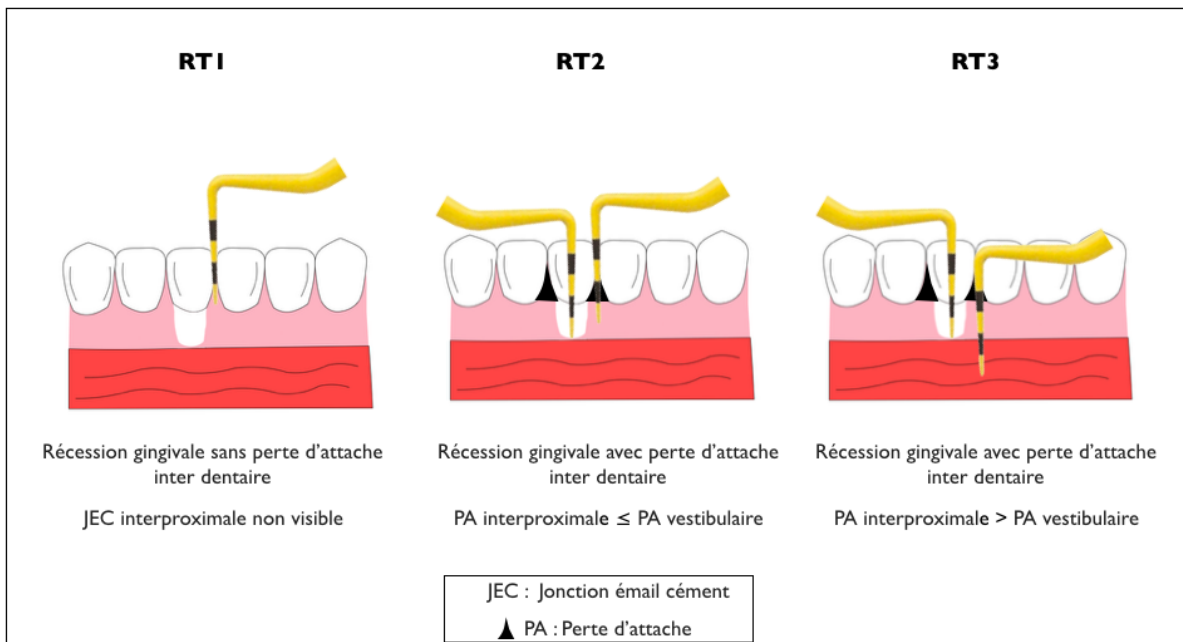
¹² Zucchelli et Gori, *Chirurgie esthétique mucogingivale*.

¹³ Pini-Prato, « The miller classification of gingival recession : limits and drawbacks ».

¹⁴ Cairo et al., « The interproximal clinical attachment level to classify gingival recessions and predict root coverage outcomes : an explorative and reliability study ».

- Les récessions parodontales de type 2 (RT2) : La perte d'attache interproximale est inférieure ou égale à la perte d'attache vestibulaire ;
- Les récessions parodontales de type 3 (RT3) : La perte d'attache interproximale est supérieure à la perte d'attache vestibulaire.

Figure 7 : Classification des récessions parodontales selon Cairo et al.



Source : Dr Ghoul, 2019.

En 2017, lors la dernière réunion de consensus organisée à Chicago, la classification de Cairo et al. a été retenue comme la classification de référence pour le diagnostic des récessions parodontales.

2.1.4. Les papilles interdentaires

Dans un contexte physiologique, la papille remplit l'espace interdentaire jusqu'au point de contact. Une perte partielle ou totale des papilles se traduit de façon caractéristique par un triangle noir inesthétique.

2.1.4.1. Étiologie de la perte des papilles interdentaires

La forme et la position de la papille interdentaire sont conditionnées par plusieurs paramètres.

La présence de papille interdentaire est intimement liée à la hauteur de l'os alvéolaire, ainsi une alvéolyse interproximale est la principale source de perte papillaire. La situation du point de contact interdentaire a également un impact sur la hauteur papillaire.

La distance entre ces deux paramètres, la distance point de contact/crête osseuse interproximale est le principal facteur qui détermine la présence ou l'absence de la papille interdentaire.

Une étude de Tarnow et coll. (1992) portant sur 288 sites proximaux s'est intéressée à l'influence de cette distance sur la hauteur papillaire¹⁵. Lorsque cette distance est < 5 mm, la papille occupe toute l'embrasure dans 100 % des cas. En revanche si cette distance est > à 6 mm, la papille n'est présente que dans 56 % des cas.

Les autres paramètres cliniques influençant la présence ou l'absence des papilles sont le degré d'inflammation gingivale, le biotype parodontal, la hauteur de tissu kératinisé, la distance interradiculaire et la morphologie dentaire^{16,17}.

2.1.4.2. Classification des pertes papillaires de Nordland et Tarnow (1998)¹⁸

La classification de Nordland et Tarnow (1998) sur la perte papillaire est fondée sur trois repères anatomiques :

- Le point de contact interdentaire ;
- Le point le plus coronaire de la jonction amélo-cémentaire interproximale ;
- Le point le plus apical de la jonction amélo-cémentaire vestibulaire.

Cette classification distingue trois degrés de perte papillaire :

- Classe I : l'extrémité de la papille interdentaire se situe entre le point de contact et le point le plus coronaire de la jonction amélo-cémentaire interproximale. La jonction amélo-cémentaire interproximale n'est pas visible dans ce cas ;
- Classe II : l'extrémité de la papille interdentaire se situe au niveau, ou apicalement au point le plus coronaire de la jonction amélo-cémentaire interproximale mais coronairement au point le plus apical de la jonction amélo-cémentaire en vestibulaire ;

¹⁵ Tarnow, Magner, et Fletcher, « The effect of the distance from the contact point to the crest of bone on the presence or absence of the interproximal dental papilla ».

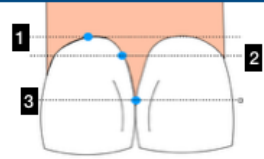
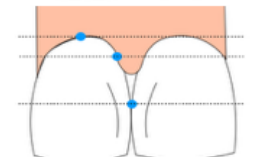
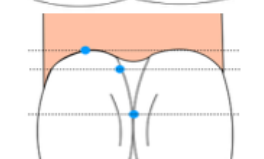
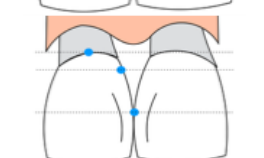
¹⁶ Cho et al., « The effects of interproximal distance between roots on the existence of interdental papillae according to the distance from the contact point to the alveolar crest ».

¹⁷ Kolte, Kolte, et Mishra, « Dimensional influence of interproximal areas on existence of interdental papillae ».

¹⁸ Nordland et Tarnow, « A classification system for loss of papillary height ».

- Classe III : l'extrémité de la papille interdentaire se situe au niveau ou apicalement au point le plus apical de la jonction amélo-cémentaire vestibulaire.

Tableau 2 : Classification des pertes papillaires de Nordland et Tarnow

Classe du défaut papillaire		Distance Point de contact/Crête osseuse	Présence des papilles dans les cas étudiés
Classe 0		0	100 %
Classe I		4 - 5 mm	98 %
Classe II		6 mm	56 %
Classe III		7 mm	27 %

1 Point le plus apical de la jonction amélocémentaire vestibulaire
 2 Point le plus coronaire de la jonction amélocémentaire interproximale
 3 Point de contact interdentaire

Source : Dr Ghoul, 2019.

2.2. Examen de l'environnement muqueux

2.2.1. Freins et replis muqueux

La gencive est séparée de la muqueuse alvéolaire par la ligne muco-gingivale. Le tracé de la ligne muco-gingivale peut être modifié par la présence de freins ou de replis muqueux. Suivant leur niveau d'attache on distingue quatre grandes catégories de freins. Les freins à insertion muqueuse, gingivale, papillaire et interdentaire.

La traction de la muqueuse labiale et jugale lors de l'examen clinique du complexe muco-gingivale permet de diagnostiquer la présence d'un frein iatrogène qui mobilise la gencive libre et ouvre le sillon gingivo-dentaire. Une mobilisation traumatique de la muqueuse peut également se manifester par un blanchiment de la gencive marginale. Cette traction apicale des tissus gingivaux est responsable d'une

tension constante au niveau de l'attache épithélio-conjonctive pouvant favoriser la survenue de récession parodontale.

2.2.2. Profondeur du vestibule

La profondeur de vestibule est un facteur important à évaluer lors de l'examen muco-gingival.

En effet, un vestibule peu profond peut être un obstacle pour le contrôle de plaque. Cliniquement cela se traduit par une accumulation de la plaque dentaire au niveau du collet, engendrant une inflammation chronique localisée. Ainsi un vestibule peu profond peut donc être un facteur prédisposant à la survenue de récession parodontale.

Dans certaines situations cliniques, quand les manœuvres d'hygiène orale demeurent imparfaites, il peut être nécessaire de repousser les insertions musculaires pour apicaliser la ligne muco-gingivale et ainsi recréer une anatomie favorable pour le contrôle de plaque.

2.3. Examen dentaire : malpositions et migrations

L'examen dentaire fait partie intégrante de la démarche diagnostique parodontale. Son objectif est d'identifier les facteurs d'origine dentaire qui influent sur la santé parodontale.

Au cours de cet examen, les mobilités dentaires ainsi que les différents facteurs aggravants sont évalués.

Les facteurs aggravants locaux des maladies parodontales sont principalement les surcharges occlusales, les facteurs rétenteurs de plaque et les migrations et/ou malpositions dentaires.

Les malpositions dentaires sont souvent en relation avec une éruption ectopique de la dent qui entraîne une répartition inégale des épaisseurs de tissus mous et durs de part et d'autre de la racine dentaire. Les malpositions dentaires conditionnent donc le morphotype parodontal et sont, de ce fait, des facteurs prédisposants pour les récessions parodontales.

La distribution de la quantité de gencive et l'épaisseur des tables osseuses dépendent donc du point d'émergence lors de l'éruption dentaire. Ainsi une éruption trop vestibulaire va engendrer une corticale vestibulaire fine, voire une déhiscence ou une fenestration associée à un déficit de tissu kératinisé en vestibulaire de la dent. Il en est de même pour les dents en rotation, en vestibulo-position, ou égressées qui présentent plus de risque de développer un défaut muco-gingival.

De plus, les encombrements dentaires constituent également un facteur de rétention de plaque qui influence la santé parodontale.

Les malpositions dentaires peuvent également être secondaires à une atteinte parodontale sous-jacente. En effet, une réduction sévère du support parodontal peut se manifester par des déplacements dentaires spontanés. La migration des dents est alors la conséquence directe d'une adaptation fonctionnelle consécutive à une perte d'attache associée à une perte osseuse¹⁹.

De façon caractéristique, dans un contexte de parodonte réduit, on pourra observer un bloc incisif maxillaire égressé et vestibulé, engendrant d'une part une augmentation du surplomb et du recouvrement et d'autre part l'apparition de malocclusions et de diastèmes secondaires^{20,21}.

2.4. Le sondage parodontal

2.4.1. Quantité de tissu kératinisé

La sonde parodontale permet d'estimer la hauteur de la gencive marginale et la hauteur totale du tissu kératinisé et ainsi d'en déduire secondairement la hauteur de gencive attachée.

La hauteur de la gencive marginale correspond à la valeur recueillie lors du sondage du sillon gingivo-dentaire. La hauteur totale de la gencive est égale à la distance entre le sommet du bord de la gencive marginale et la ligne muco-gingivale. Ainsi la hauteur de gencive attachée est obtenue en soustrayant la profondeur du sulcus de la hauteur totale de tissu kératinisé.

La hauteur de la gencive attachée est variable selon les dents²².

La présence de gencive attachée est un paramètre clinique important pour le maintien de la santé des tissus parodontaux marginaux et la prévention d'une perte continue d'attache²³.

Une étude menée par Lang et Löe en 1972, a démontré que les dents avec une hauteur de gencive attachée inférieure à 2 mm avaient une susceptibilité accrue à développer des récessions parodontales²⁴.

¹⁹ Albandar et Rams, « Risk factors for periodontitis in children and young persons ».

²⁰ Towfighi et al., « Pathologic migration of anterior teeth in patients with moderate to severe periodontitis ».

²¹ Melsen, « Patients with periodontal problems ».

²² Tenenbaum et Tenenbaum, « A clinical study of the width of the attached gingiva in the deciduous, transitional and permanent dentitions ».

²³ Kerner et al., « Qualitative cosmetic evaluation after root-coverage procedures ».

²⁴ Lang et Löe, « The relationship between the width of keratinized gingiva and gingival health ».

L'examen du sondage permet également d'apprécier le biotype gingival. La gencive est considérée comme fine quand la sonde parodontale est visible par transparence à travers la gencive marginale lors du sondage du sillon gingivo-dentaire.

2.4.2. Recueil de données objectives

Le sondage parodontal est un examen complémentaire incontournable pour le dépistage, le diagnostic, le choix et le suivi thérapeutique des maladies parodontales.

Il permet tout d'abord, d'évaluer la quantité plaque dentaire et l'inflammation gingivale au travers de l'indice de plaque et de l'indice de saignement.

Il permet également de révéler la présence de poches parodontales et d'éventuelles pertes d'attaches et d'établir ainsi la présence et la sévérité de la maladie parodontale.

2.4.2.1. Niveau d'attache clinique et profondeur de poche²⁵

Le niveau d'attache se définit par la profondeur de la poche parodontale associée à la distance jonction amélo-cémentaire (JAC)/rebord marginal.

En cas de récession parodontale, pour déterminer le niveau d'attache, la valeur de la poche est ajoutée à celle de la récession. À l'inverse, en cas d'hypertrophie gingivale, la valeur de la poche est soustraite à la distance JAC/rebord marginal.

La sévérité des parodontites est principalement fondée sur l'importance de la perte d'attache interdentaire du site le plus atteint :

- 1 à 2 mm : stade 1 ;
- 3 à 4 mm : stade 2 ;
- \geq 5 mm : stade 3 ou 4.

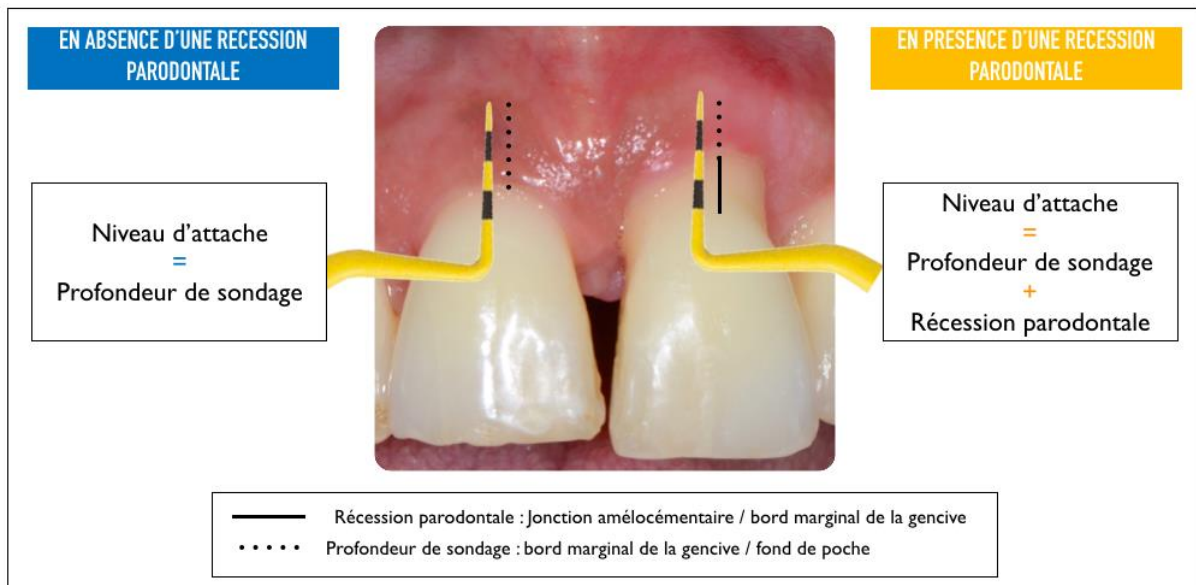
La complexité des parodontites dépend elle de la profondeur de poche interdentaire du site le plus atteint :

- \leq 4 mm : stade 1 ;
- \leq 5 mm : stade 2 ;
- \geq 6 mm : stade 3 ou 4.

²⁵ Papapanou et al., « Periodontitis : consensus report of workgroup 2 of the 2017 world workshop on the classification of periodontal and peri-implant diseases and conditions ».

Les poches profondes (>5 mm) constituent un habitat privilégié pour la croissance et le développement des bactéries parodontopathogènes. La persistance de poche résiduelles supérieures ou égales à 6 mm est une valeur prédictive d'une future perte d'attache et de la perte dentaire²⁶. La figure suivante montre le niveau d'attache en présence ou en absence d'une récession parodontale²⁷.

Figure 8 : Mesure du niveau d'attache



Source : Pantchenko, Lallam, et Ghoul, « Dépister une maladie parodontale : comment être le plus efficace ? », 2017.

2.4.2.2. Saignement au sondage

Le saignement au sondage est le signe cardinal de l'inflammation gingivale. C'est un paramètre clinique très spécifique (indice dichotomique de grande qualité) mais très peu sensible (indice qualitatif médiocre).

Le calcul de l'indice de saignement lors des séances de réévaluation permet d'évaluer la réponse tissulaire aux traitements mis en œuvre.

²⁶ Matulienė et al., « Influence of residual pockets on progression of periodontitis and tooth loss : results after 11 years of maintenance ».

²⁷ Pantchenko, Lallam, et Ghoul, « Dépister une maladie parodontale : comment être le plus efficace ? »

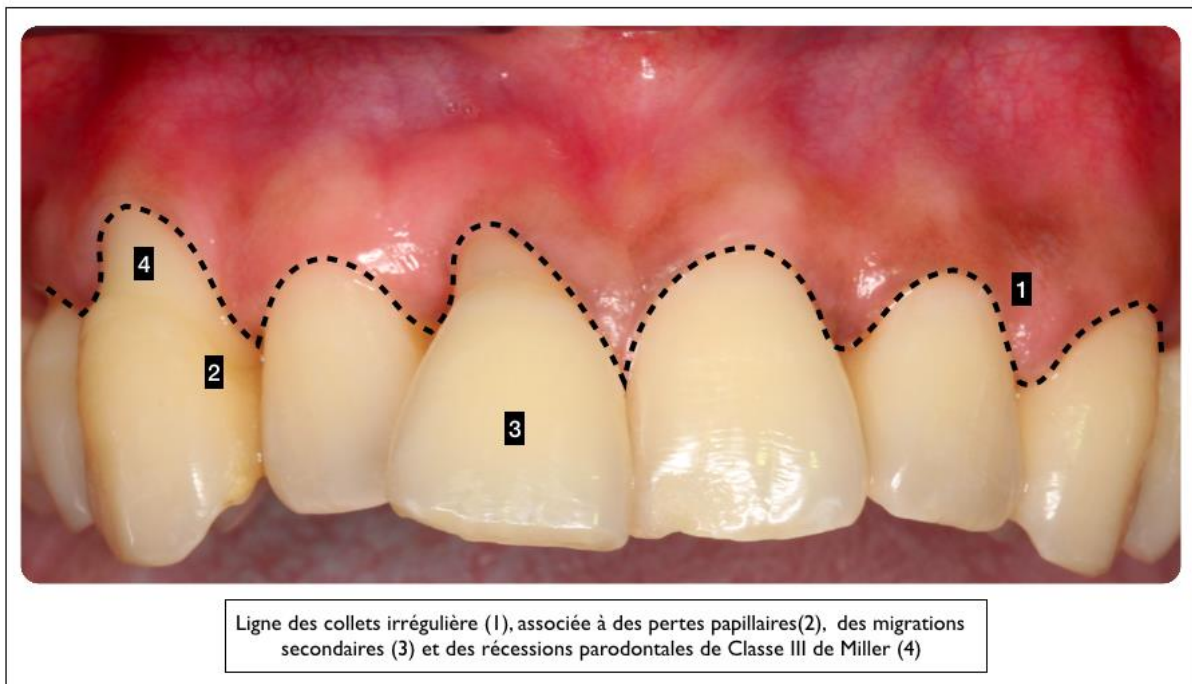
L'absence de saignement est fortement associée à la santé parodontale²⁸ et est significative d'une stabilité du niveau d'attache (valeur prédictive négative élevée)²⁹.

L'examen clinique est une étape incontournable de la démarche diagnostique parodontale. Il est composé de l'examen visuel du parodonte superficiel, des muqueuses et des dents, ainsi que du sondage parodontal. Le sondage aide à recueillir les données objectives clés pour le diagnostic parodontal : la perte d'attache clinique et la profondeur de poche.

L'examen clinique permet ainsi de déterminer le statut parodontal du patient, d'objectiver les préjudices esthétiques associés, et d'établir une prise en charge pluridisciplinaire raisonnée.

La figure suivante met en évidence les préjudices esthétiques suite à la maladie parodontale³⁰.

Figure 9 : Préjudices esthétiques des maladies parodontales



Source : Ghoul et al., « Les patients au parodonte réduit peuvent-ils espérer un résultat esthétique satisfaisant ? », 2014.

²⁸ Lang et al., « Bleeding on probing : a predictor for the progression of periodontal disease ? »

²⁹ Colombier, Bigot, et Detienville, « Le saignement au sondage : signification, conséquences ».

³⁰ Ghoul et al., « Les patients au parodonte réduit peuvent-ils espérer un résultat esthétique satisfaisant ? »

3 : Prise en charge des préjudices esthétiques des patients au parodonte réduit

3.1 Diagnostic parodontal

Les maladies parodontales sont des maladies inflammatoires multifactorielles d'origine infectieuse. La parodontite est une destruction inflammatoire, localisée ou généralisée, du système d'attache parodontal qui se traduit par une inflammation gingivale, une perte d'attache et une perte osseuse. La parodontite est une maladie induite par la plaque dentaire, mais la sévérité de la destruction tissulaire est déterminée par la réponse de l'hôte.

Une nouvelle classification des maladies parodontales et péri-implantaires a été adoptée en 2017 à l'issue de la réunion de consensus organisée à Chicago par la Fédération Européenne de Parodontologie (EFP) et l'Académie Américaine de Parodontologie (AAP)³¹.

Cette nouvelle classification distingue trois grandes catégories de parodontites :

- Les parodontites nécrosantes ;
- Les parodontites comme manifestation directe de maladies systémiques ;
- Les parodontites.

Pour cette dernière catégorie, la précédente classification des maladies parodontales (Armitage, 1999³²) distinguait deux grandes entités cliniques : les parodontites chroniques et les parodontites agressives.

À la différence de celle-ci, la classification de Chicago 2017 ne reconnaît plus qu'un seul type de parodontite définie selon son stade et son grade.

3.1.1. Les stades des parodontites

Le stade dépend de la sévérité de l'atteinte parodontale et de la complexité du traitement à mettre en œuvre. La classification de Chicago 2017 décrit quatre grands stades de parodontite, à étendue et distribution variables.

³¹ Papapanou et al., « Periodontitis : consensus report of workgroup 2 of the 2017 world workshop on the classification of periodontal and peri-implant diseases and conditions ».

³² Armitage, « Development of a classification system for periodontal diseases and conditions ».

Pour chaque stade, l'étendue sera localisée si moins de 30 % des dents sont affectées, ou généralisée si plus de 30 % des dents sont atteintes. La distribution indiquera si les secteurs molaires et/ou incisifs sont spécifiquement atteints.

Tableau 3 : Stade des parodontites

STADE DE LA PARODONTITE		STADE I	STADE II	STADE III	STADE IV
SÉVÉRITÉ	Perte d'attache interdentaire du site le plus atteint	1 à 2 mm	3 à 4 mm	≥ 5 mm	≥ 5 mm
	Alvéolyse radiographique	<15%	15 à 33%	≥ 50%	≥ 50%
	Dents absentes pour raison parodontales	0	0	≤ 4	≥ 5
COMPLÉXITÉ	Profondeur de poche	≤ 4 mm	≥ 5 mm	≥ 6 mm	≥ 6 mm
	Alvéolyse radiographique	Horizontale essentiellement	Horizontale essentiellement	Verticale ≥ 3 mm	Verticale ≥ 3 mm
	Lésions inter-radiculaires	Non ou classe I	Non ou classe I	Classes II ou III	Classes II ou III
	Défaut crestal	Non ou léger	Non ou léger	Modéré	Sévère
	Besoin d'une réhabilitation complexe*	Non	Non	Non	Oui
ÉTENDUE ET DISTRIBUTION	Pour chaque stade il faut définir l'étendue et la distribution: - Etendue: localisée < 30% des sites, généralisée ≥ 30% des sites - Distribution: molaires et/ou incisives				

*Besoin d'une réhabilitation complexe en raison : de dysfonction masticatoire; d'un traumatisme occlusal secondaire (mobilité ≥ II); d'un traumatisme occlusal secondaire; de migration ou d'égression ou d'un effondrement occlusal : moins de 20 dents résiduelles (10 paires antagonistes).

Source : Auteur, d'après Papapanou et al., « Periodontitis : consensus report of workgroup 2 of the 2017 world workshop on the classification of periodontal and peri-implant diseases and conditions », 2017.

3.1.2. Les grades des parodontites

Le grade caractérise le taux de progression des parodontites qui est fonction de critères primaires (directs ou indirects) et de facteurs modifiants.

Les preuves directes découlent de l'analyse de la perte d'attache et de l'alvéolyse sur les cinq dernières années. Pour cela l'évaluateur doit donc disposer de documents antérieurs (sondage et/ou radiographies).

En l'absence de ces données, l'évaluation du taux de progression est réalisée à l'aide de preuves indirectes :

- Le ratio entre le pourcentage d'alvéolyse et l'âge du patient au niveau de la dent la plus atteinte ;
- Le ratio entre la quantité de plaque et la destruction parodontale.

Les grades des parodontites peuvent être modifiés par la présence des deux facteurs de risques avérés des maladies parodontales, à savoir la consommation tabagique et le diabète.

La classification distingue trois grades A, B et C correspondant respectivement à un taux de progression faible, modéré et rapide.

Tableau 4 : Grades des parodontites

GRADE DE LA PARODONTITE TAUX DE PROGRESSION		GRADE A FAIBLE	GRADE B MODÉRÉ	GRADE C RAPIDE
CRITÈRES PRIMAIREs DIRECTS ET INDIRECTS	Perte d'attache ou alvéoles radiographique sur les 5 dernières années	Non	< 2mm	≥ 2 mm
	Ratio pourcentage d'alvéolyse/âge	< 0,25	0,25 à 1	> 1
	Ratio quantité de plaque/destruction parodontale	Important/faible	Normal	Faible/importante
FACTEURS MODIFIANTS	Consommation quotidienne de cigarettes	Non	< 10	≥ 10
	Diabète	Non	Oui HbA1c < 7,0 %	Oui HbA1c ≥ 7,0 %

Source : : Auteur, d'après Papapanou et al., « Periodontitis : consensus report of workgroup 2 of the 2017 world workshop on the classification of periodontal and peri-implant diseases and conditions », 2017.

3.1.3. Cas particulier des parodontites traitées

Une des modifications majeures de cette nouvelle classification est la notion de santé gingivale sur un parodonte réduit traité.

Une fois la parodontite traitée et stabilisée, le statut parodontal du patient est alors modifié.

Tableau 5 : Diagnostic de la santé gingivale sur parodonte réduit traité

	SANS PARODONTITE				AVEC PARODONTITE TRAITÉE	
	PARODONTE INTACT		PARODONTE RÉDUIT*		PARODONTE RÉDUIT	
	SANTÉ	GINGIVITE	SANTÉ	GINGIVITE	SANTÉ	GINGIVITE
Perte d'attache	Non	Non	Oui	Oui	Oui	Oui
Profondeur de poche**	≤ 3 mm	≤ 3 mm	≤ 3 mm	≤ 3 mm	≤ 4 mm	≤ 3 mm
Saignement au sondage	< 10%	≥ 10%	< 10%	≥ 10%	< 10%	≥ 10%
Alvéolyse radiographique	Non	Non	Possible	Possible	Oui	Oui

* Patients avec des récessions gingivales ou ayant reçu une élévation coronaire
 ** Force de sondage : 20-25 grammes, pas de pseudo-poche

Source : : Auteur, d'après Papapanou et al., « Periodontitis : consensus report of workgroup 2 of the 2017 world workshop on the classification of periodontal and peri-implant diseases and conditions », 2017.

3.2 Organisation du traitement parodontal

3.2.1. La thérapeutique étiologique

La première phase du traitement parodontal est la thérapeutique dite « étiologique » ou « initiale ». Cette première étape de la prise en charge parodontale est non chirurgicale.

Les objectifs de la thérapeutique initiale sont :

- De réduire la charge bactérienne et de rééquilibrer l'écologie bactérienne ;
- De réduire l'inflammation parodontale ;
- De maîtriser les facteurs et indicateurs de risques locaux et généraux.

La thérapeutique initiale est initiée par l'éducation thérapeutique du patient. L'enseignement à l'hygiène orale est l'élément central de l'éducation thérapeutique. Il comprend la prescription personnalisée d'un matériel adapté (brosse à dent et matériel d'hygiène interdentaire) et l'enseignement d'une technique de brossage efficace. Le patient devient l'acteur principal de sa guérison par la qualité de son contrôle de plaque quotidien.

La gestion des facteurs de risques généraux fait aussi partie intégrante de l'éducation thérapeutique : incitation au sevrage tabagique, équilibration du diabète et gestion du stress.

À l'issue de l'éducation thérapeutique et après obtention d'un contrôle de plaque compatible avec la santé parodontale (indice de plaque < 20 %), les détartrages supra et sous gingivaux peuvent alors être réalisés.

Une première séance de réévaluation est organisée après le détartrage. Elle permet d'une part d'évaluer l'observance du patient au travers de son contrôle de plaque et d'autre part d'apprécier la réponse tissulaire par une diminution de l'inflammation.

À cette séance, un sondage complet est réalisé pour déterminer la perte d'attache et la profondeur de poche. Pour les poches parodontales supérieures à 3 mm un « débridement » ou « surfaçage radiculaire » est indiqué³³.

En complément du traitement mécanique, l'adjonction d'un traitement antiseptique et/ou antibiotique sera fonction de la forme clinique (agressive/chronique) et/ou de l'atteinte parodontale (sévère).

³³ Heitz-Mayfield et Lang, « Surgical and nonsurgical periodontal therapy. Learned and unlearned concepts ».

Au cours de cette première phase thérapeutique et parallèlement au traitement parodontal, la gestion des facteurs de risques locaux est également mise en œuvre : soins des lésions carieuses, réfection des restaurations inadaptées et extractions des dents jugées non conservables.

3.2.2. La réévaluation parodontale

La réévaluation parodontale est une étape clé du traitement parodontal. Elle est réalisée à 6 - 8 semaines après le traitement étiologique³⁴.

Son objectif est d'une part d'évaluer la réponse au traitement non chirurgical et d'autre part de préciser la suite de la prise en charge parodontale.

À cette séance, l'indice de plaque sera évalué afin d'apprécier la qualité du contrôle de plaque et indirectement l'observance et la motivation du patient. Un indice de plaque inférieur à 20 % est compatible avec le maintien de la santé parodontale. Si l'indice de plaque est supérieur à 20 % l'enseignement à l'hygiène orale doit être réexpliqué au patient avant de reprendre la thérapeutique étiologique.

La réponse tissulaire à la thérapeutique initiale est objectivée par l'évaluation de différents paramètres cliniques :

- Indice de saignement ;
- Profondeur de sondage ;
- Niveau d'attache clinique ;
- Mobilités.

Les mesures réalisées sont alors comparées à celles recueillies lors de l'examen clinique initial.

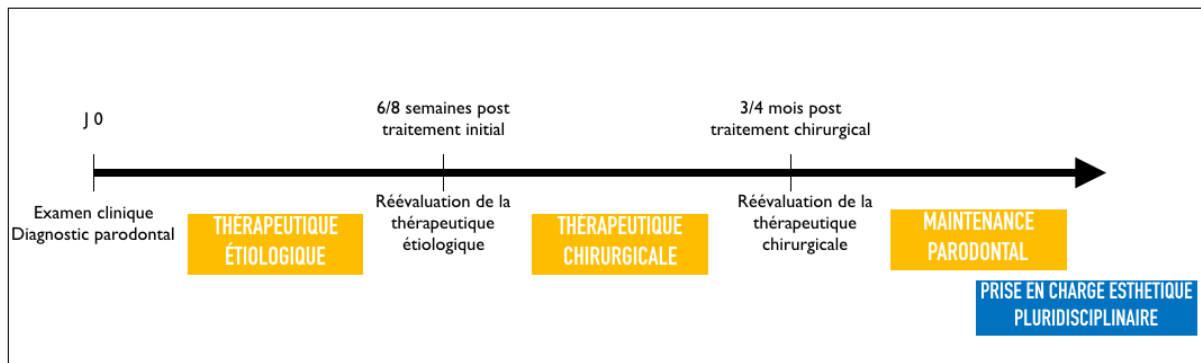
En présence d'un bon contrôle de plaque (Indice de plaque < 20 %), la persistance de poches profondes strictement supérieures à 5 mm associée à un saignement au sondage indique la nécessité d'un traitement complémentaire chirurgical ou non (associé à une antibiothérapie ou non) pour parfaire l'assainissement parodontal. Le choix entre ces deux modalités thérapeutiques sera fonction de la localisation des poches profondes résiduelles et des difficultés anatomiques.

Une thérapeutique chirurgicale complémentaire peut être également décidée en présence de lésions intra-osseuses supérieures ou égales à 3 mm et de lésions inter-radiculaires.

³⁴ Segelnick et Weinberg, « Reevaluation of initial therapy : when is the appropriate time ? »

Enfin si le sondage indique l'absence de poche parodontale profonde strictement supérieure à 5 mm et l'indice de saignement inférieur à 10 %, la maladie parodontale est alors stabilisée, le patient est en santé gingivale sur parodonte réduit et est inclus dans un programme de maintenance individualisé.

Figure 10 : Chronologie de la prise en charge parodontale



Source : Auteur, 2019.

3.3 Les traitements complémentaires à visée esthétique

Une fois le parodonte réduit, assaini et stabilisé, la phase de traitement « esthétique » peut alors débuter. La prise en charge des préjudices esthétiques des maladies parodontales peut faire appel à un traitement pluridisciplinaire impliquant de l'orthodontie, des soins restaurateurs, de la chirurgie plastique parodontale voir des injections d'acide hyaluronique.

3.3.1. L'orthodontie

3.3.1.1. Orthodontie et santé parodontale

Il est aujourd'hui reconnu qu'un traitement orthodontique n'est pas contre-indiqué dans un contexte de parodonte réduit. Cependant avant d'entreprendre la prise en charge orthodontique le parodonte doit être préalablement assaini (« santé gingivale sur parodonte réduit ») et maintenu pendant toute la durée du traitement.

Un déplacement orthodontique en présence d'une parodontite non stabilisée peut conduire à une aggravation de la destruction du support parodontal. En revanche, si le parodonte est préalablement assaini, les déplacements orthodontiques n'ont pas d'effet délétère sur le support parodontal réduit.

Dans certaines situations cliniques, notamment en présence de lésion intra-osseuse, l'orthodontie peut même conduire à des gains d'attache clinique et des gains osseux³⁵.

En effet, les déplacements orthodontiques favorisent le remodelage osseux, ce qui permet d'obtenir en regard des lésions intra-osseuses une réparation avec une néoformation osseuse voire une régénération des tissus parodontaux^{36,37}.

Ainsi, si le déplacement dentaire s'opère en direction de la lésion intra-osseuse, une chirurgie de régénération osseuse est indiquée avant le traitement orthodontique^{38,39}.

De plus, l'orthodontie permet de corriger les malpositions dentaires reconnues comme des facteurs aggravants des maladies parodontales. Le réalignement de la denture permet donc d'obtenir des conditions locales favorables pour le contrôle de plaque.

Le contexte de parodonte réduit influe également sur l'intensité des forces appliquées lors des déplacements orthodontiques. La réduction du support parodontal entraîne une modification du rapport couronne/racine, et donc une apicalisation du centre de résistance de la racine. Par conséquent, les forces appliquées doivent être légères et contrôlées et cela quel que soit le dispositif orthodontique utilisé : fixe (multi-attache) ou amovible (aligneur)⁴⁰.

Enfin, compte tenu du caractère évolutif des maladies parodontales, un suivi per orthodontique strict est nécessaire pour intercepter les complications liées aux déplacements orthodontiques, et prévenir les récurrences de la maladie parodontale.

3.3.1.2. Orthodontie et récessions parodontales

L'apparition de récessions parodontales au cours ou à l'issue d'un traitement orthodontique est une complication fréquente⁴¹.

³⁵ Gkantidis, Christou, et Topouzelis, « The orthodontic-periodontic interrelationship in integrated treatment challenges : a systematic review ».

³⁶ Attia et al., « Histological evaluation of osseous defects combined with orthodontic tooth movement ».

³⁷ Nemcovsky et al., « Periodontal healing following orthodontic movement of rat molars with intact versus damaged periodontia towards a bony defect ».

³⁸ Araújo et al., « Orthodontic movement in bone defects augmented with bio-oss. An experimental study in dogs ».

³⁹ Re et al., « Orthodontic movement into bone defects augmented with bovine bone mineral and fibrin sealer : a reentry case report ».

⁴⁰ Melsen, Agerbaek, et Markenstam, « Intrusion of incisors in adult patients with marginal bone loss ».

⁴¹ Vasconcelos et al., « Prevalence and severity of vestibular recession in mandibular incisors after orthodontic treatment ».

Cependant les données actuelles de la littérature ne permettent pas d'affirmer l'existence d'une corrélation entre les déplacements orthodontiques et le risque d'apparition ou d'aggravation des récessions parodontales^{42,43}.

Certains mouvements orthodontiques semblent être plus à risque, notamment dans un contexte de biotype parodontal fin et/ou en présence d'une faible hauteur de tissus kératinisés.

Les mouvements orthodontiques jugés à risque sont⁴⁴ :

- La version corono-radulaire ;
- La translation vestibulaire ;
- Le torque radiculo-vestibulaire ;
- L'expansion transversale ;
- Le déplacement mésio-distal d'une dent dans une zone édentée.

Une chirurgie parodontale de recouvrement et/ou d'épaississement pré-orthodontique (greffe de conjonctif enfoui ou une greffe épithélio-conjonctive) pourrait réduire le risque de récessions parodontales, mais ne garantit pas son absence de survenue. Les preuves scientifiques sont faibles pour systématiser un épaississement gingival des parodontes fins avant orthodontie.

Pour prévenir le risque d'apparition des récessions parodontales, plusieurs auteurs recommandent de limiter l'amplitude des mouvements orthodontiques afin d'éviter le déplacement des dents en dehors de l'enveloppe alvéolaire.

L'orthodontie peut conduire à une amélioration des conditions muco-gingivales, notamment en présence de récessions parodontales associées à des malpositions (classe III ou IV de Miller) ou à une supraclusion. En effet le repositionnement des dents en vestibulotopies dans le couloir alvéolaire va permettre une augmentation de la hauteur et de l'épaisseur du tissu kératinisé sur le versant vestibulaire.

De même, la levée d'une supraclusion antérieure, dans un contexte de classe II.2 d'Angle, permet la suppression d'un facteur traumatique direct pouvant conduire à une réduction spontanée des récessions parodontales⁴⁵.

⁴² Joss-Vassalli et al., « Orthodontic therapy and gingival recession : a systematic review ».

⁴³ Melsen et Allais, « Factors of importance for the development of dehiscences during labial movement of mandibular incisors : a retrospective study of adult orthodontic patients ».

⁴⁴ Borghetti et Monnet-Corti, *Chirurgie plastique parodontale et péri-implantaire*.

⁴⁵ Pini-Prato et al., « Healing of gingival recession following orthodontic treatment : a 30-year case report ».

Ces modifications positives du contexte muco-gingival induites par l'orthodontie permettent une amélioration du pronostic de recouvrement. Ce qui implique que dans certaines situations cliniques (situations cliniques précédemment citées) le traitement orthodontique doit être réalisé avant d'envisager la chirurgie plastique parodontale.

Une analyse minutieuse du complexe muco-gingival doit donc être réalisée en collaboration avec l'orthodontiste pour identifier les situations à risques et déterminer les mouvements orthodontiques à réaliser afin d'indiquer ou non la nécessité d'une chirurgie muco-gingivale pré-orthodontique⁴⁶.

3.3.1.3. Orthodontie et préjudices esthétiques des maladies parodontales

L'orthodontie joue un rôle fondamental dans la prise en charge des séquelles esthétiques des maladies parodontales. Elle permet de corriger les migrations secondaires à la maladie parodontale et de fermer les diastèmes associés.

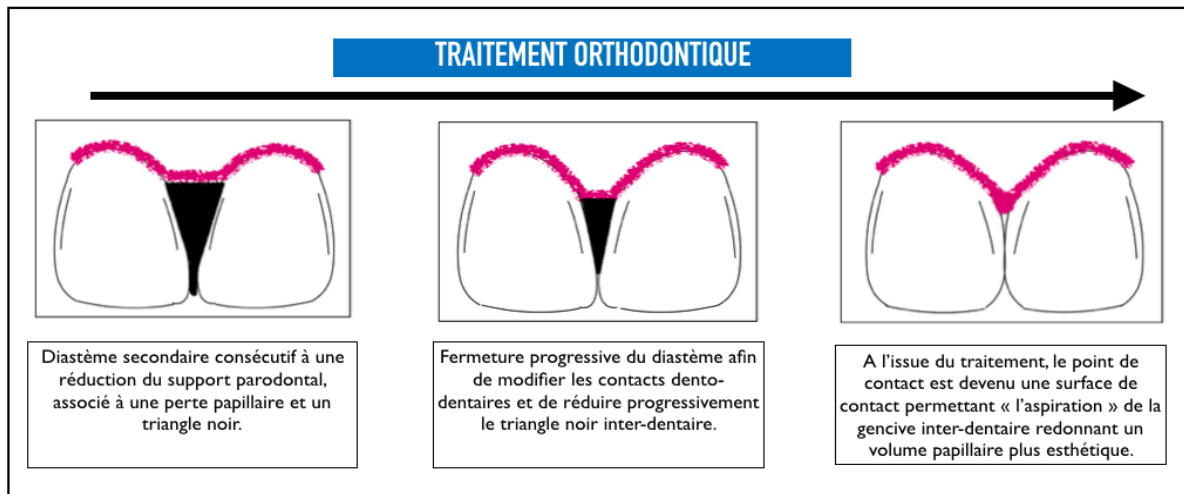
L'orthodontie est également un traitement complémentaire efficace pour la gestion des triangles noirs interdentaires.

En présence de diastème, le rétablissement d'un point de contact interdentaire par le biais de mouvements de translation et d'intrusion favorise la reformation des papilles. Le tissu gingival en interdentaire est « pincé » entre les faces proximales et est « aspiré » coronairement⁴⁷.

⁴⁶ Lallam et al., « Parodontie et orthodontie : le traitement idéal des maladies parodontales ».

⁴⁷ Inocencio et Sandhu, « Interdental papilla reconstruction combining periodontal and orthodontic therapy in adult periodontal patients : a case report ».

Figure 11 : Régénération orthodontique des papilles interdentaires



Source : Ghouli et al., « Les patients au parodonte réduit peuvent-ils espérer un résultat esthétique satisfaisant ? », 2014.

En l'absence de diastème, la perte papillaire est principalement liée à une distance point de contact/crête alvéolaire trop importante. Les mouvements d'ingression orthodontique permettent d'apicaliser le point de contact et de réduire par conséquent cette distance^{48,49}.

L'aspiration des papilles interdentaires peut également être obtenue par une réduction amélaire interproximale ou « stripping ». Le stripping est indiqué pour les dents de forme triangulaire. Son objectif est de transformer le point de contact interdentaire en surface de contact. Il permet ainsi une réduction du triangle noir et l'aspiration de la gencive interdentaire redonnant un volume papillaire.

Le stripping constitue une alternative aux extractions dentaires dans les cas d'encombrement faible à modéré. Il permet également de limiter l'amplitude des versions et des déplacements dentaires pour obtenir l'alignement des arcades.

Enfin, la perte papillaire peut également être liée à une trop grande divergence des racines, impliquant un point de contact interdentaire trop coronaire. La correction des axes dentaires permet alors une apicalisation du point de contact favorisant la croissance papillaire.

⁴⁸ Cardaropoli et Re, « Interdental papilla augmentation procedure following orthodontic treatment in a periodontal patient ».

⁴⁹ Nemcovsky, « Interproximal papilla augmentation procedure : a novel surgical approach and clinical evaluation of 10 consecutive procedures ».

3.3.2. Les soins restaurateurs et prothétiques

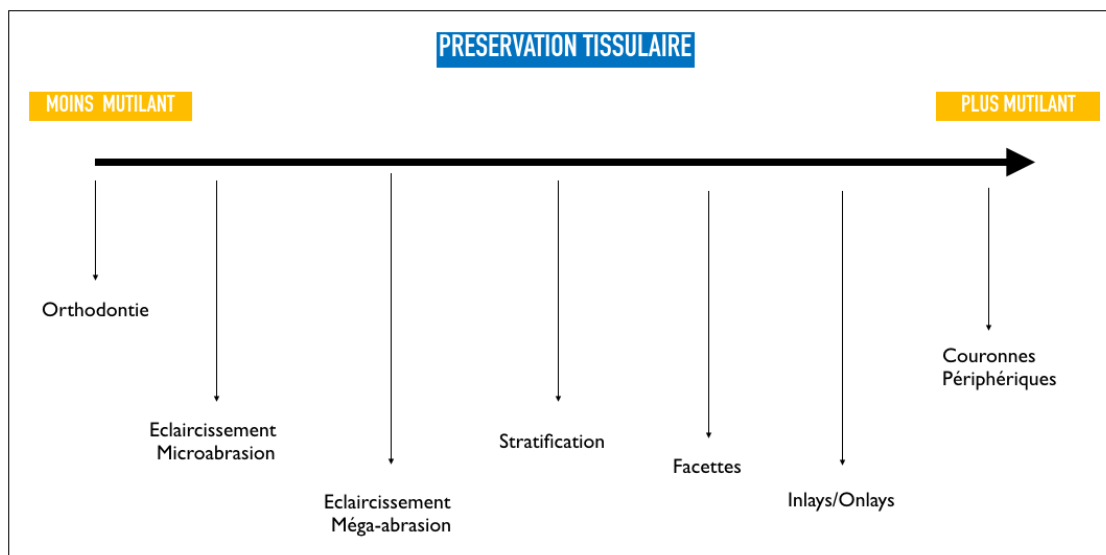
Une approche restauratrice directe ou indirecte peut également être mise en œuvre pour la reconstruction des papilles interdentaires réduites⁵⁰.

Le choix de cette option thérapeutique est réalisé en seconde intention quand les résultats de la prise en charge ortho-parodontale demeurent insuffisants pour répondre aux doléances esthétiques du patient.

Des restaurations au composite (procédé de stratification), des facettes ou des couronnes périphériques peuvent donc être utilisées afin de recréer les papilles interdentaires atrophiées.

Dans un souci de préservation tissulaire, le traitement restaurateur doit s'inscrire dans le cadre du gradient thérapeutique afin de choisir la thérapeutique esthétique la moins mutilante⁵¹.

Figure 12 : Le gradient thérapeutique selon Tirlet et Attal.



Source : Auteur, d'après Tirlet et Attal « Le gradient thérapeutique : un concept médical pour les traitements esthétiques », 2009.

La modification de la forme de l'organe dentaire permet de réduire les embrasures et donc les triangles noirs inesthétiques. Elle permet aussi une apicalisation point du contact interdentaire favorisant ainsi la reformation de la papille réduite.

⁵⁰ Bichacho, « Papilla regeneration by noninvasive prosthodontic treatment : segmental proximal restorations ».

⁵¹ Tirlet et Attal, « Le gradient thérapeutique : un concept médical pour les traitements esthétiques ».

Les restaurations provisoires diagnostiques (modifiables et ajustables), ainsi que les masques (« Mock-up ») font partie intégrante de ce type de prise en charge. Les prothèses provisoires favorisent et guident la cicatrisation parodontale tout en permettant d'apprécier le projet esthétique (forme, longueur et volume des dents ainsi que leur intégration parodontale).

Afin de garantir le maintien de la santé parodontale, la réalisation de ces restaurations esthétiques doit s'inscrire dans le respect du parodonte environnant en permettant un accès à l'hygiène orale optimal, notamment en interdentaire.

3.3.3. La chirurgie muco-gingivale

3.3.3.1. Traitements des récessions parodontales⁵²

Les récessions parodontales sont des lésions responsables de préjudices esthétiques et/ou fonctionnels. Après une phase étiologique, le traitement des récessions parodontales est principalement chirurgical. Le choix de la technique chirurgicale doit répondre à un objectif thérapeutique en adéquation avec la demande du patient et la situation clinique.

Ces différentes techniques chirurgicales regroupent les greffes épithélio-conjonctives et les lambeaux déplacés associés ou non à des greffons conjonctifs. Aujourd'hui, la chirurgie muco-gingivale peut également faire appel à l'ingénierie tissulaire avec l'utilisation de protéines dérivées de la matrice amélaire (Emdogain®), de matrice dermique acellulaire (AlloDerm®) ou de matrice collagénique d'origine porcine (Mucograft®).

Selon l'objectif thérapeutique recherché, on distingue deux grandes catégories de chirurgies muco-gingivales : la chirurgie muco-gingivale de renforcement et la chirurgie plastique de recouvrement.

La chirurgie muco-gingivale de renforcement

La chirurgie muco-gingivale de renforcement a pour objectif de modifier la morphologie, la quantité et/ou la qualité du parodonte superficiel afin de le rendre plus résistant et d'éviter l'apparition ou l'aggravation d'une récession parodontale.

⁵² Lallam, Pantchenko, et Ghoul, « Quand et comment traiter les récessions parodontales ? »

Les principales techniques de chirurgie muco-gingivale de renforcement sont la greffe épithélio-conjonctive de substitution, le lambeau d'épaisseur partielle déplacé latéralement ou apicalement et la greffe de conjonctif enfoui.

La greffe épithélio-conjonctive de substitution, ou « greffe gingivale libre » est principalement indiquée en absence de tissu kératinisé apicalement à la récession parodontale. Elle permet la création ou l'augmentation de tissu kératinisé, l'élimination de traction freinale et l'approfondissement du vestibule. La greffe épithélio-conjonctive de substitution est cependant contre-indiquée dans les secteurs esthétiques compte tenu de la faible prévisibilité d'intégration colorimétrique et volumique.

Les autres techniques chirurgicales de renforcement seront indiquées quand il persiste une quantité suffisante (> 3 mm) de tissu kératinisé apicalement ou latéralement à la récession.

L'ensemble de ces chirurgies de renforcement permettent d'obtenir une augmentation de la hauteur et de l'épaisseur de tissu kératinisé au niveau des sites muco-gingivaux jugés à risque.

La chirurgie plastique de recouvrement

La chirurgie plastique de recouvrement est indiquée en cas de doléance esthétique du patient et/ou d'hypersensibilité dentinaire. Son objectif est de recouvrir tout ou en partie la surface radiculaire dénudée, tout en renforçant le parodonte superficiel afin d'éviter une récurrence de la récession parodontale. La chirurgie plastique parodontale participe ainsi à l'amélioration esthétique de la composante gingivale du sourire. Les critères de choix des chirurgies plastiques de recouvrement reposent sur la prédictibilité du recouvrement, la nécessité d'épaissir le tissu kératinisé, la facilité opératoire et le confort post-opératoire du patient.

Les données actuelles de la littérature indiquent que le lambeau déplacé coronairement associé à une greffe de conjonctif enfoui est la technique chirurgicale qui permet d'obtenir, dans un contexte de phénotype gingival fin, le meilleur taux de recouvrement radiculaire, prédictible et stable dans le temps. En présence d'un morphotype gingival épais et d'une hauteur de gencive suffisante, le lambeau déplacé coronairement seul est indiqué pour le recouvrement radiculaire.

Le recours à un lambeau avancé coronairement associé à des protéines dérivées de la matrice amélaire pour le traitement des récessions parodontales semble offrir des résultats supérieurs au lambeau déplacé coronairement seul. Cette association pourrait constituer une alternative à la greffe de conjonctif enfoui avec une morbidité nettement inférieure, notamment pour les récessions parodontales de classe III de Miller. Pour Zucchelli, son indication reste cependant limitée à des situations cliniques très précises.

Ce tableau met en évidence les différents choix thérapeutiques pour le recouvrement radiculaire.⁵³

Tableau 6 : Choix de la technique chirurgicale pour le recouvrement radiculaire

	Greffe épithélio-conjonctive	Lambeau déplacé		Greffe de conjonctif enfoui avec ou sans lambeau déplacé	DMA *
		Latéralement	Coronairement		
% de recouvrement	50 à 90%	60 à 80%	80 à 90%	80 à 90%	80 à 90%
Augmentation de tissu kératinisé	●	●●	●	●	●●
Prédictibilité	●	●●	●●	●	●●
Stabilité à long terme	●	●●	●●	●	●●
Esthétique	●	●	●	●	●
Morbidité	●	●	●	●	●

* Les résultats des dérivés de la matrice amélaire (DMA) pour le traitement des récessions parodontales sont supérieurs au lambeau déplacé coronairement seul mais sont inférieur à ceux de la greffe de conjonctif enfoui. Par ailleurs l'association de dérivés de la matrice amélaire et d'une greffe de conjonctif enfoui n'apporte pas de résultats supérieurs par rapport à la greffe de conjonctif enfoui seule

Source : Lallam, Pantchenko, Ghoul, « Quand et comment traiter les récessions parodontales ? », 2017.

Pour le recouvrement des récessions multiples, la tunnélisation associée à des conjonctifs enfouis ou des matrices collagéniques (Mucograft®), semble offrir des résultats similaires à ceux obtenus avec un lambeau d'avancé coronairement modifié Zucchelli.

En conclusion, le choix de la technique chirurgicale est fonction de l'objectif recherché (renforcement ou recouvrement) et de l'environnement muco-gingival avoisinant (principalement de la quantité de tissu kératinisé à proximité). Dans un contexte de parodonte réduit, les récessions parodontales observées sont le plus souvent de classe III ou IV de Miller.

Aujourd'hui, un recouvrement radiculaire est possible et prévisible pour les récessions de classes III avec une faible perte d'attache interdentaire. Le lambeau tracté coronairement associé à une greffe de conjonctif enfoui constitue l'intervention de choix dans les secteurs esthétiques. Elle permet d'augmenter la hauteur et l'épaisseur de la gencive et d'obtenir un recouvrement radiculaire. Dans le cadre d'une prise en charge pluridisciplinaire ortho-parodontale, les chirurgies muco-gingivales de renforcement pour les sites jugés à risque seront réalisées avant d'entreprendre le traitement

⁵³ Lallam, Pantchenko, et Ghoul.

orthodontique. À l'issue de ce dernier, un complément de chirurgie plastique peut être réalisé afin de parfaire le recouvrement radiculaire ou l'alignement des collets.

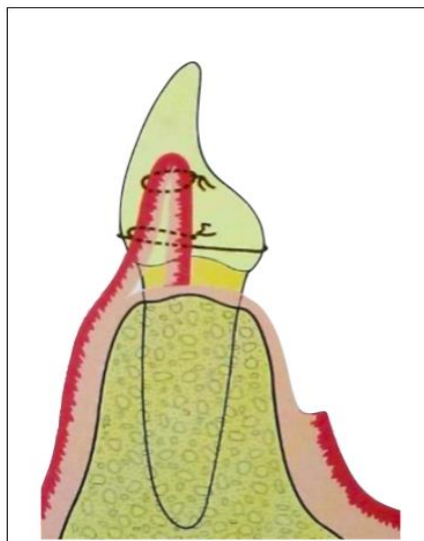
3.3.3.2. Traitement des papilles interdentaires réduites

La perte des papilles interdentaires et les triangles noirs associés constituent l'une des principales doléances esthétiques des patients au parodonte réduit. La chirurgie plastique parodontale a été proposée comme une modalité thérapeutique pour la reconstruction papillaire.

Depuis plusieurs années, différentes techniques chirurgicales (le plus souvent à travers des rapports de cas) ont été développées dans la littérature.

En 1992, Beagle décrit une première technique dite du « rouleau »⁵⁴. Après l'élévation d'un lambeau palatin en épaisseur partielle, la fibromuqueuse palatine est repliée (roulée) dans l'embrasure dans une position verticale et est suturée au versant vestibulaire de la papille. À l'issue de ce traitement et pendant toute la période de suivi (18 mois), Beagle observe une augmentation stable de la hauteur papillaire.

Figure 13 : Représentation schématique de la technique du « Rouleau » selon Beagle



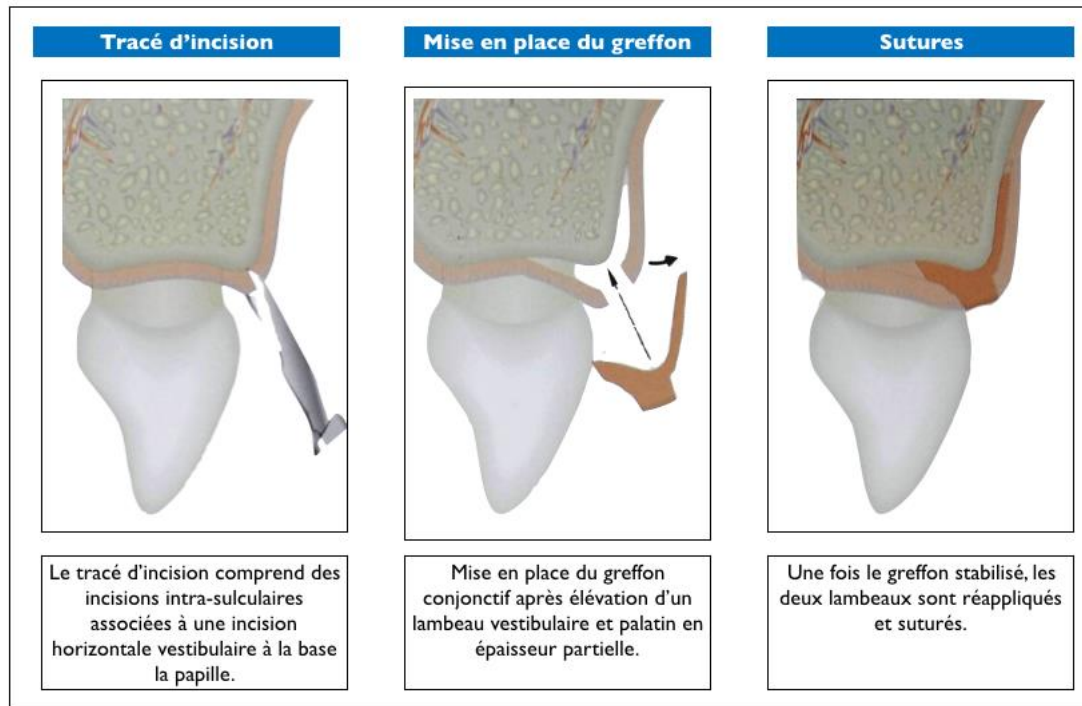
Source: Beagle, « Surgical reconstruction of the interdental papilla: case report », 1992..

Les autres techniques chirurgicales de reconstruction papillaire proposent d'utiliser le potentiel des greffes de conjonctif. La mise en place du greffon conjonctif peut être réalisée soit par un lambeau papillaire, soit par un lambeau à incision apicale déplacé coronairement soit par un tunnel.

⁵⁴ Beagle, « Surgical reconstruction of the interdental papilla : case report ».

Dans leur première étude réalisée en 1998, Azzi et coll. proposent d'associer un greffon de conjonctif tubérositaire sous un lambeau papillaire⁵⁵. Les auteurs observent une amélioration de la situation clinique, avec une réduction du triangle noir pour les 3 patients inclus dans cette étude.

Figure 14 : Représentation schématique du lambeau papillaire selon Azzi et al. (1998)



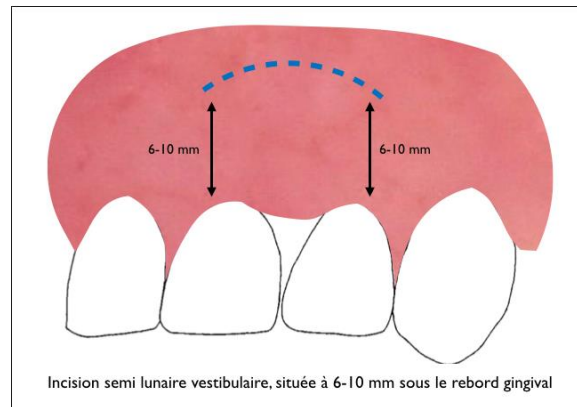
Source : Azzi et al., « Surgical reconstruction of the interdental papilla », 1998..

Le lambeau à incision apicale déplacé coronairement a été initialement proposé par Han et Takei à travers la technique dite de « l'incision semi-lunaire »⁵⁶. L'avantage majeur de ce type de lambeau est de permettre la mise en place du greffon conjonctif dans l'espace sous-papillaire tout en maintenant l'intégrité et la vascularisation des tissus interproximaux.

⁵⁵ Azzi, Etienne, et Carranza, « Surgical reconstruction of the interdental papilla ».

⁵⁶ Han et Takei, « Progress in gingival papilla reconstruction ».

Figure 15 : Représentation schématique de l'incision semi-lunaire selon Han et Takei



Source : Auteur, 2019.

Depuis, cette technique a été reprise par plusieurs auteurs et notamment par Azzi et coll. (1999)⁵⁷, Carnio (2004)⁵⁸ et De Castro Pinto et coll. (2010)⁵⁹. Dans ces trois rapports de cas, les auteurs décrivent des résultats positifs avec une augmentation notable des hauteurs papillaires. De Castro et coll. observent à 12 mois post-opératoires un remplissage moyen de 90 % des triangles noirs pour les deux patients inclus dans leur étude. Ils concluent que ce protocole opératoire est une approche viable pour le traitement des papilles réduites associées ou non à des récessions parodontales.

En 2001, Azzi et coll. proposent d'associer au lambeau à incision apicale déplacé coronairement une greffe osseuse (autogène) et une greffe de conjonctif enfoui pour la reconstruction des pertes papillaires de classe III de Nordland et Tarnow⁶⁰. La greffe osseuse permet de reconstruire le septum, de réduire la distance point de contact/crête osseuse interproximale et d'offrir ainsi un meilleur soutien aux tissus mous papillaires.

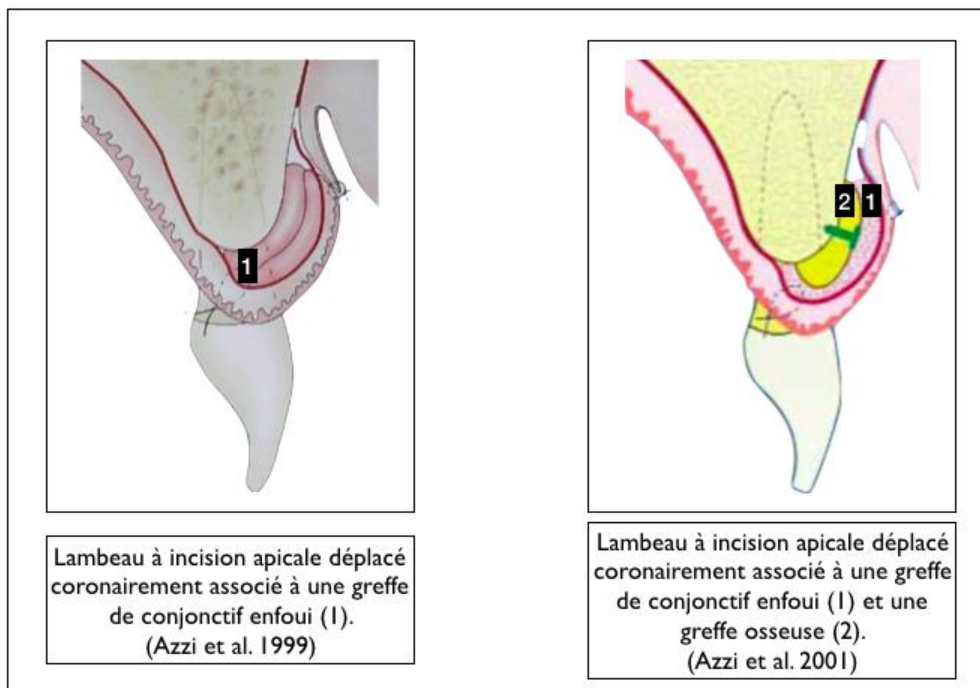
⁵⁷ Azzi et al., « Root coverage and papilla reconstruction in class IV recession : a case report ».

⁵⁸ Carnio, « Surgical reconstruction of interdental papilla using an interposed subepithelial connective tissue graft : a case report ».

⁵⁹ De Castro Pinto et al., « The subepithelial connective tissue pedicle graft combined with the coronally advanced flap for restoring missing papilla : a report of two cases ».

⁶⁰ Azzi et al., « Root coverage and papilla reconstruction using autogenous osseous and connective tissue grafts ».

Figure 16 : Représentation schématique du lambeau à incision apicale déplacé coronairement selon Azzi et al. (1999, 2001)



Source : Azzi et al., « Root coverage and papilla reconstruction in class IV recession : a case report », 1999.
; Azzi et al., « Root coverage and papilla reconstruction using autogenous osseous and connective tissue grafts », 2001.

La tunnélisation est une technique chirurgicale initialement développée pour le recouvrement radiculaire et le traitement des récessions parodontales. Le principal avantage de la tunnélisation est la préservation de l'intégrité et de la vascularisation des papilles interdentaires. C'est pourquoi ces dernières années elle a été proposée comme accès chirurgical pour la reconstruction papillaire.

En 2010, un essai clinique randomisé a évalué l'adjonction de protéines dérivées de la matrice amélaire (Emdogain®) à une greffe conjonctive dans le cadre d'un tunnel modifié pour le traitement de récessions multiples de classe III de Miller⁶¹.

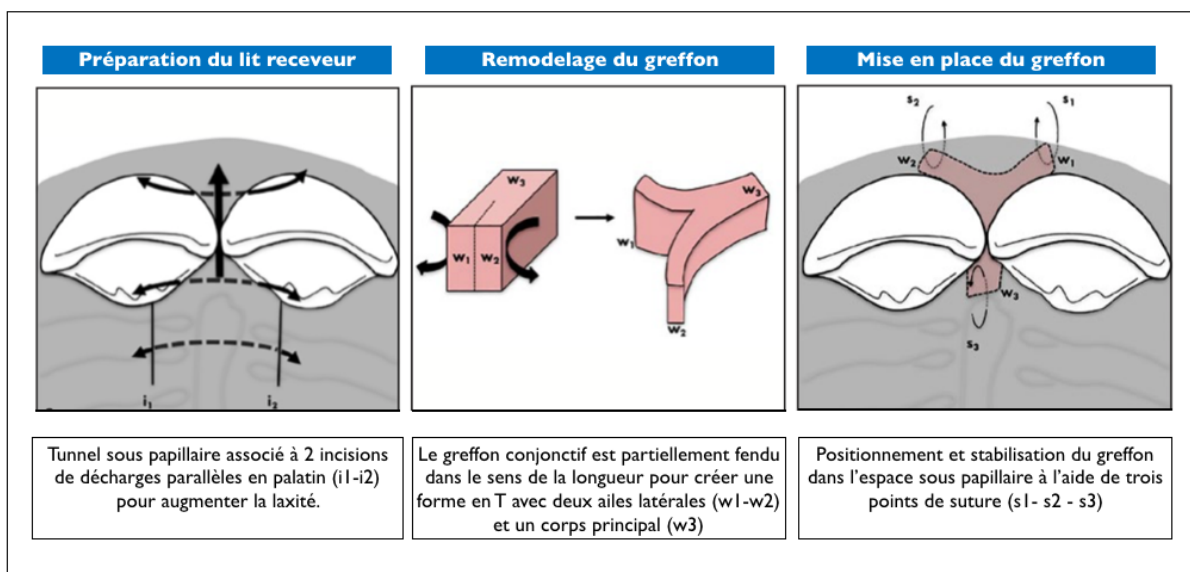
Au cours de cette étude, Aroca et coll. se sont également intéressés à l'apport de cette technique pour la reconstruction papillaire. À 1 an post-opératoire, la technique du tunnel modifié engendre des résultats prévisibles en termes de recouvrement radiculaire pour des récessions de classe III.

⁶¹ Aroca et al., « Treatment of class iii multiple gingival recessions : a randomized-clinical trial ».

L'adjonction d'Emdogain® en combinaison avec le greffon conjonctif n'améliore pas les résultats cliniques. Concernant la reconstruction papillaire, cette technique chirurgicale a permis d'obtenir un gain de hauteur papillaire statiquement significatif, de 58,6 % et 59,2 % pour les groupes test et témoin. Là encore l'adjonction d'Emdogain® n'a pas apporté de réel bénéfice.

Une étude française menée par Feuillet et coll. (2018) a confirmé les résultats positifs de la tunnélisation pour la reconstruction des papilles⁶². Dans ce rapport de cas, le tunnel vestibulaire est associé à deux incisions parallèles verticales du côté palatin. Cette particularité permet d'obtenir une meilleure mobilisation papillaire et donc un repositionnement plus coronaire des papilles. Le greffon conjonctif est prélevé au niveau de la tubérosité (tissu conjonctif dense et fibreux) afin d'avoir une rétraction tissulaire moindre et donc une meilleure stabilité de la greffe. Le greffon est par ailleurs remodelé en forme de « T » pour assurer une plus grande stabilité sous la papille et éviter des tensions lors des sutures.

Figure 17 : Représentation schématique de la tunnélisation selon Feuillet et al. (2018)



Source : Feuillet, Keller, et Agossa, « Interproximal tunneling with a customized connective tissue graft: a microsurgical technique for interdental papilla reconstruction. », 2018.

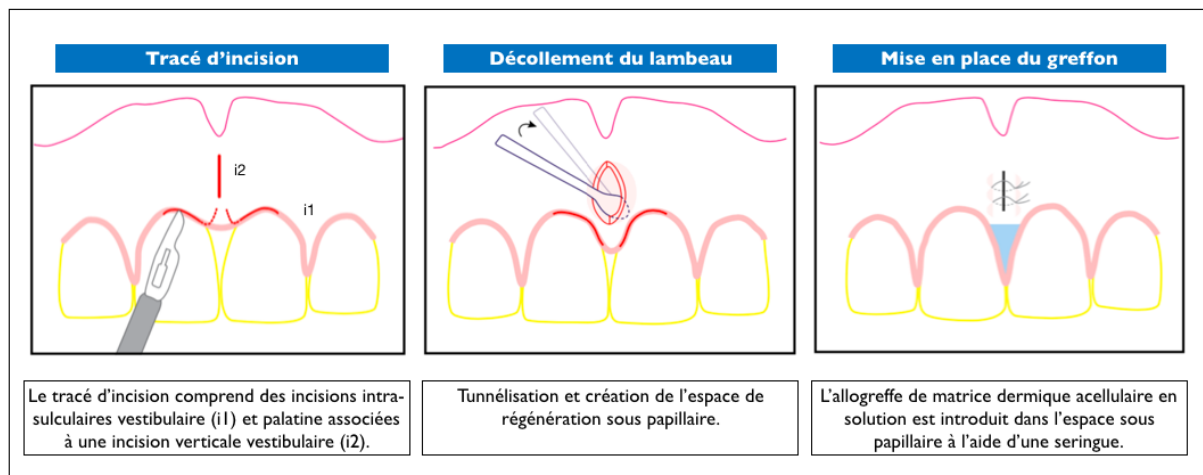
Pour limiter la morbidité, les allogreffes ont également été proposées par Geurs et coll. comme une alternative à la greffe de conjonctif enfoui pour la reconstruction papillaire⁶³. Dans cette série de cas, la mise en place de l'allogreffe de matrice dermique acellulaire est réalisée à l'aide d'un tunnel. La

⁶² Feuillet, Keller, et Agossa, « Interproximal tunneling with a customized connective tissue graft : a microsurgical technique for interdental papilla reconstruction ».

⁶³ Geurs et al., « Efficacy of micronized acellular dermal graft for use in interproximal papillae regeneration ».

particularité de ce tunnel est qu'il est associé à une incision de décharge vestibulaire. Là encore les auteurs observent une diminution notable des triangles noirs avec une augmentation globale des indices papillaires. Cependant l'analyse des résultats montre que plus de 40 % des sites papillaires demeurent inchangés à 5 mois post-opératoires.

Figure 18 : Représentation schématique de la reconstruction papillaire selon Geurs et al. (2012)



Source : Geurs et al., « Efficacy of micronized acellular dermal graft for use in interproximal papillae regeneration » ,2012.

À l'heure actuelle, aucune de ces techniques chirurgicales ne peut fournir de résultats prévisibles et reproductibles. Des études cliniques randomisées avec un haut niveau de preuve sont donc nécessaires pour déterminer l'approche chirurgicale la plus fiable pour la reconstruction des papilles réduites.

La reconstruction chirurgicale des papilles interdentaires dépend de trois paramètres :

- La distance point de contact interdentaire/septum osseux ;
- Les dimensions de l'espace interproximal ;
- L'étendue de la surface de contact entre deux dents contiguës.

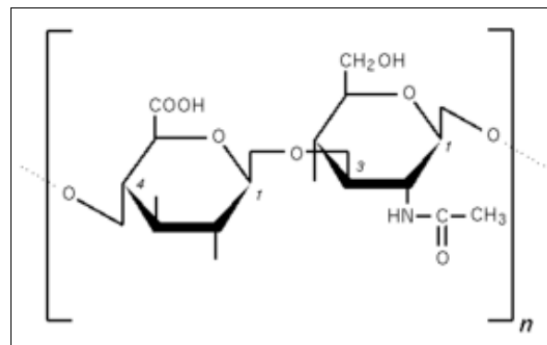
Pour obtenir une amélioration de ces paramètres cliniques, un traitement restaurateur et/ou orthodontique peut/peuvent être réalisé/s en amont de la chirurgie plastique parodontale.

Ainsi une approche pluridisciplinaire semble donc être aujourd'hui la meilleure option thérapeutique pour la reconstruction des papilles réduites^{64,65}.

3.3.4. L'acide hyaluronique (AH)

L'acide hyaluronique (C₁₄H₂₁NO₁₁) est un polysaccharide de haut poids moléculaire (103 à 107 kDa) de la famille des glycosaminoglycanes.

Figure 19 : Structure chimique de l'acide hyaluronique



Source : Jayet, *L'acide hyaluronique, l'autre esthétique au cabinet dentaire*, 2017.

Il est synthétisé par les enzymes « Hyaluronic Acid Synthase » (HAS) et sa dégradation est assurée par les hyaluronidases et des radicaux libres. Il est produit par de nombreuses cellules épithéliales, mésenchymateuses, immunitaires et hématopoïétiques. Chez l'homme, l'acide hyaluronique est exprimé naturellement en grande quantité dans la peau, l'humeur vitrée, le liquide synovial, les parois vasculaires, les liquides biologiques et le cordon ombilical⁶⁶.

L'acide hyaluronique joue un rôle capital dans la réparation et la cicatrisation tissulaire.

Depuis de nombreuses années, l'acide hyaluronique est utilisé pour ses différentes propriétés dans plusieurs domaines de la médecine et notamment en dermatologie pour le comblement tissulaire.

L'acide hyaluronique est également un composant majeur des tissus parodontaux et plus particulièrement du ligament alvéolodentaire et de la gencive⁶⁷. Il est même le glycosaminoglycane le plus abondant de la matrice extracellulaire du tissu gingival. Ses propriétés régénératrices et son rôle

⁶⁴ Nemcovsky, « Interproximal papilla augmentation procedure : a novel surgical approach and clinical evaluation of 10 consecutive procedures ».

⁶⁵ Cardaropoli et Re, « Interdental papilla augmentation procedure following orthodontic treatment in a periodontal patient ».

⁶⁶ Jayet, *L'acide hyaluronique, l'autre esthétique au cabinet dentaire*.

⁶⁷ Monnet-Corti et al., « L'injection d'un gel d'acide hyaluronique pour repulper les papilles interdentaires ? »

prépondérant dans le contrôle de l'inflammation et de la cicatrisation^{68,69,70} ont conduit à son utilisation pour le traitement des maladies parodontales^{71,72}.

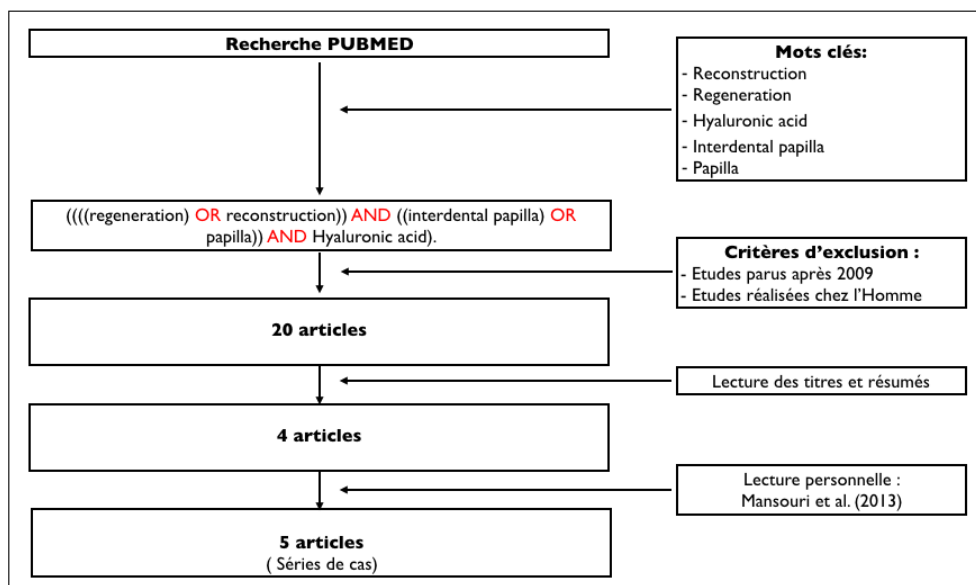
Plus récemment, l'acide hyaluronique a été proposé comme une piste thérapeutique non invasive pour la régénération des papilles interdentaires.

Pour cette dernière partie, une analyse de littérature a été réalisée afin de déterminer l'efficacité des injections d'AH pour la reconstruction des papilles.

3.3.4.1. Matériels et méthodes

Une recherche bibliographique menée dans la base de données PubMed a été réalisée à l'aide d'une équation de recherche : (((regeneration) OR reconstruction)) AND ((interdental papilla) OR papilla) AND Hyaluronic acid). Cette équation a été limitée aux études cliniques (chez l'homme) de moins de 10 ans.

Figure 20 : Méthode de recherche bibliographique



Source : Auteur, 2019

⁶⁸ Weigel et al., « The role of hyaluronic acid in inflammation and wound healing ».

⁶⁹ Sukumar et Drízhal, « Hyaluronic acid and periodontitis ».

⁷⁰ Bansal, Kedige, et Anand, « Hyaluronic acid : a promising mediator for periodontal regeneration ».

⁷¹ Dahiya et Kamal, « Hyaluronic acid : a boon in periodontal therapy ».

⁷² Jentsch et al., « Treatment of gingivitis with hyaluronan ».

À l'issue de cette recherche bibliographique, 5 études (séries de cas) évaluant l'efficacité de l'acide hyaluronique pour la régénération des papilles interdentaires réduites ont été retenues^{73,74,75,76,77}.

Tableau 7 : Caractéristiques des études sélectionnées

Auteurs	Pays	Type d'étude	Nombre de patients inclus Nombre de sites traités	Période de suivi
Becker et al. (2010)	Etats Unis	Série de cas Essai pilote	11 patients 14 sites	6 à 25 mois
Mansouri et al. (2013)	Iran	Série de cas	11 patients 21 sites	6 mois
Awartani et Tatakis (2016)	Arabie saoudite	Série de cas	9 patients 17 sites	6 mois
Lee et al. (2016)	Corée du Sud	Série de cas	10 patients 43 sites	6 mois
Lee et al. (2016)	Corée du Sud	Série de cas	13 patients 57 sites	6 mois

Source : Auteur, 2019.

3.3.4.2. Résultats

Becker et al. (2010)

En 2010, Becker et coll. ont réalisé une étude pour évaluer l'efficacité de l'acide hyaluronique pour la régénération des papilles interdentaires réduites.

11 patients (7 femmes et 4 hommes), âgés en moyenne de 55,8 ans, avec au moins une perte papillaire dans la zone esthétique ont été inclus dans cette étude. Au total, 14 sites (4 dentaires et 11 implantaire) ont été traités au cours de cette étude.

⁷³ Lee et al., « The association between radiographic embrasure morphology and interdental papilla reconstruction using injectable hyaluronic acid gel ».

⁷⁴ Lee et al., « Six month clinical evaluation of interdental papilla reconstruction with injectable hyaluronic acid gel using an image analysis system ».

⁷⁵ Sadat Mansouri et al., « Clinical application of hyaluronic acid gel for reconstruction of interdental papilla at the esthetic zone ».

⁷⁶ Awartani et Tatakis, « Interdental papilla loss : treatment by hyaluronic acid gel injection : a case series ».

⁷⁷ Becker et al., « Minimally invasive treatment for papillae deficiencies in the esthetic zone : a pilot study ».

Le protocole thérapeutique consistait en une injection répétée toutes les 3 semaines (2 ou 3 fois) de 0,2 ml de gel d'acide hyaluronique. Cette injection était réalisée 2 à 3 mm apicalement au sommet papillaire. Les patients ont été suivis 6 à 25 mois après leur première injection.

Le paramètre clinique évalué au cours de cette étude de cas est le pourcentage de variation des triangles noirs en pré et post-opératoires. Cette analyse a été réalisée à partir d'un programme informatique qui évalue les variations de pixels entre deux clichés photographiques en per et post-opératoires.

Les auteurs observent une amélioration significative et durable pour l'ensemble des sites traités :

- 2 sites d'implantaire et 1 site dent/implant présentent une amélioration de 100 %, avec un remplissage complet de l'embrasure en post opératoire ;
- 7 sites se sont améliorés de 94 à 97 % ;
- 3 sites se sont améliorés de 76 à 88 % ;
- Seul 1 site implantaire présentait une amélioration moindre, de 57 %.

Concernant le nombre d'injections d'acide hyaluronique, huit sites ont nécessité deux administrations d'acide hyaluronique et les six autres en ont reçu trois.

À la lecture de ces résultats, Becker et coll. concluent que les déficits papillaires peuvent être améliorés par l'injection d'un gel d'acide hyaluronique.

Les résultats obtenus ont été maintenus pendant toute la période de suivi allant de 6 à 25 mois.

Lors de l'examen final, aucun des patients inclus dans l'étude n'a montré de récurrence de perte papillaire.

Les auteurs soulignent néanmoins qu'une potentielle récurrence est possible.

Awartani et Tatakis (2016)

En 2016, Awartani et Tatakis ont également mené une étude afin de mesurer l'efficacité d'injections d'acide hyaluronique pour la reconstruction de papilles interdentaires réduites.

9 patientes, âgées de 22 à 55 ans ont été incluses dans cet essai clinique prospectif. Au total 17 sites antérieurs (13 maxillaires, 4 mandibulaires) avec des pertes papillaires de classe I ou II (Nordland et Tarnow) ont été traités par trois injections d'acide hyaluronique à intervalle de 21 jours.

Après anesthésie, 0,2 ml d'acide hyaluronique étaient injectés à l'aide d'une aiguille de calibre 23 en un point, 2-3 mm apicalement au sommet de la papille. L'injection était suivie d'un léger massage de la zone pendant 1 min.

Après chaque séance, les patients recevaient des instructions post-opératoires strictes :

- Absence de contrôle de plaque pendant 24 heures au niveau de la zone traitée ;
- Utilisation d'une brosse à dents souple après les premières 24 heures ;
- Reprise d'un contrôle de plaque de routine après 2 semaines.

Les patients ont été vus tous les mois pour le suivi.

L'efficacité du traitement a été évaluée par le calcul de la surface des triangles noirs (Aire (mm²) = 0,5 × hauteur (mm) × base (mm)) et son pourcentage de réduction ((surface de base – surface post-opératoire × 100) / surface de base).

La surface des triangles noirs a été mesurée à l'aide de clichés photographiques standardisés et d'un logiciel d'analyse d'images. Les mesures ont été réalisées par un seul examinateur en pré opératoire, à 4 mois et 6 mois post opératoires.

Awartani et Tatakis observent une réduction de l'aire du triangle noir statistiquement significative ($p < 0,0001$) entre les mesures effectuées en pré et post-opératoires (4 et 6 mois). En revanche, ils n'observent pas de différence statistiquement significative ($p > 0,12$) entre le 4^{ème} et le 6^{ème} mois.

La réduction moyenne des triangles noirs était de 62 % à 4 mois et de 41 % à 6 mois. Une reconstruction papillaire complète a été observée pour moins de 20 % des sites traités.

À 4 mois post opératoire :

- 13 sites présentaient une réduction \geq à 50 % de la surface du triangle noir ;
- 2 de ces sites présentaient une reconstruction papillaire complète.

A 6 mois post opératoire :

- 8 sites présentaient une réduction \geq à 50 % de la surface du triangle noir ;
- 3 de ces sites papillaires présentaient une reconstruction papillaire complète.

À l'issue de la période de suivi, les opérateurs ont réalisé une enquête de satisfaction auprès des patients inclus dans l'étude. Il en ressort que 5 patients sur les 9 inclus, ont ressenti des douleurs en post-opératoire. Compte tenu du résultat esthétique obtenu, deux tiers des patients seraient prêts à subir de nouveau le traitement si nécessaire.

Les résultats de cette étude montrent un remplissage statistiquement significatif des triangles noirs à 6 mois. L'acide hyaluronique semble être une modalité thérapeutique prometteuse pour la reconstruction des papilles réduites.

Mansouri et al. (2013)

En 2013, Mansouri et al. ont également évalué l'application clinique d'un gel d'acide hyaluronique pour la reconstruction des papilles interdentaires réduites dans les secteurs esthétiques. 11 patients (3 hommes et 8 femmes, âgés en moyenne de 37,5 ans) présentant 21 sites papillaires réduits ont été inclus dans cette étude. 18 de ces papilles présentaient une perte papillaire de classe I de Nordland et Tarnow et les 5 autres de classe III. Comme pour l'étude précédente, l'injection de 0,2 ml d'acide hyaluronique (référence du produit non communiquée) était réalisée en un point, 2-3 mm sous la pointe papillaire, et était précédée d'une anesthésie locale. Des recommandations d'hygiène orale ont été données aux patients au cours de la période de l'étude. L'administration d'acide hyaluronique a été répétée à 3 semaines et 3 mois après la première injection. La période de suivi de cet essai clinique était de 6 mois. Le paramètre clinique utilisé pour évaluer l'efficacité de l'acide hyaluronique est le pourcentage de variation des triangles noirs en pré et post opératoire. Les mesures des aires des triangles noirs ont été réalisées, en s'inspirant de l'étude de Becker et al., à l'aide de clichés photographiques standardisés et d'un logiciel d'analyse des pixels des images. La prise de ces clichés a été effectuée en pré-opératoire, à chaque injection et à 6 mois post-opératoire.

Les résultats de l'étude sont les suivant :

- À 3 semaines : un taux de reconstruction papillaire moyen de $3,38 \pm 3,07$ %.
- À 3 mois :
 - o Un taux de reconstruction papillaire moyen de $29,52 \pm 18,72$ % ;
 - o 10 % des patients présentaient une amélioration de 50 %.
- À 6 mois :
 - o Un taux de reconstruction papillaire moyen de $47,33 \pm 20,20$ % ;
 - o 43 % des patients présentaient une amélioration de plus de 50 %.

Les observateurs notent une association significative entre l'âge du patient et le taux de reconstruction papillaire ($p < 0,01$) : une amélioration de $58,72 \pm 20,84$ % a été observée chez les patients de moins de 40 ans, alors que ce taux était de $34,80 \pm 9,55$ % chez les sujets de plus de 40 ans.

Par ailleurs, au cours de la période de suivi, ils rapportent qu'aucun patient n'a manifesté de complication, d'hypersensibilité ou de réaction allergique.

À la lecture de ces résultats, Mansouri et al. concluent que l'application d'un gel d'acide hyaluronique est une technique fiable et non invasive pour la reconstruction des papilles interdentaires dans le secteur antérieur.

Lee et al. (2016)

En 2016, deux autres séries de cas, réalisées par le même groupe d'auteurs, se sont également intéressées, à l'efficacité clinique de l'acide hyaluronique pour la reconstruction des papilles déficientes dans le secteur antérieur maxillaire.

Les patients inclus dans ces deux études recevaient des injections de gel d'acide hyaluronique toutes les 3 semaines. Le traitement pouvait être répété jusqu'à cinq fois, chez certains patients.

L'injection d'acide hyaluronique (Teosyal Puresense Global Action[®], Teoxane, Genève, Suisse) était réalisée en un point, 2-3 mm sous la pointe papillaire, avec une inclinaison à 45 ° et le biseau de l'aiguille orienté vers le haut.

L'injection était faite à l'aide d'une aiguille à usage unique de 30 G montée sur un dispositif d'assistance à injection (CelTick[®], Hyundai Mediteck, Wonju, Korea).

Le volume injecté à chaque injection est de 0,002 cm³.

La période de suivi des patients est de 6 mois après la première injection.

Dans la première étude, Lee et coll. ont inclus 10 patients (4 hommes et 6 femmes), âgés de 27 à 35 ans. Au total, 43 sites papillaires ont été traités par des injections répétées d'acide hyaluronique.

Les paramètres cliniques pour évaluer l'efficacité de ce traitement sont :

- Hauteur du triangle noir (BTH) en mm ;
- Largeur du triangle noir (BTW) en mm ;
- Aire du triangle noir ($BTA = BTH \times BTW / 2$) en mm².

Ces paramètres ont été mesurés en pré opératoire et après chaque application d'acide hyaluronique. Les mesures ont été réalisées sur des clichés photographiques, et un dispositif de standardisation a été développé en interne pour améliorer la reproductibilité des photographies cliniques.

Ces mesures ont été réalisées par un seul et unique évaluateur, n'ayant aucune connaissance des procédures opératoires (simple aveugle). Les valeurs obtenues pour chaque site ont été obtenues à partir du calcul de la moyenne de 10 mesures.

À partir de ces données, les opérateurs ont pu calculer les variations des trois paramètres cliniques (ΔBTH , ΔBTW et ΔBTA) et en déduire le taux de reconstruction des papilles interdentaires (IPRR). L'IPRR est défini comme le pourcentage de variation du BTA entre la situation initiale et après chaque application.

À 6 mois, il a été observé une réduction moyenne de 0,71 mm du BTH, de 0,32 mm du BTW et de 0,20 mm² du BTA, avec un IPRR moyen de 92,55 %. Le nombre moyen d'injections d'acide hyaluronique était de 3,42.

À la lecture de ces résultats les sites traités ont été divisés en 2 groupes :

- Le groupe CIPR, où la reconstruction papillaire est complète (IPRR = 100 %) ;
- Le groupe PIPR, où la reconstruction papillaire est partielle (IPRR < 100 %) et pour lequel il persiste un triangle noir résiduel cliniquement observable à l'issue du traitement.

29 sites papillaires ont obtenu un IPRR de 100 % avec un maximum de 3 injections d'acide hyaluronique (groupe CIPR). Les 14 autres sites présentaient une reconstruction papillaire partielle, avec un IPRR très variable de 39 à 96 % (groupe PIPR).

La comparaison des groupes CIPR et PIPR a montré des différences significatives ($p < 0,05$) pour BTA, la BTH et BTW lors de l'examen initial, ainsi que pour le Δ BTA, l'IPRR et le nombre d'injections à 6 mois. En revanche, il n'y a pas de différence significative ($p > 0,05$) entre ces deux groupes pour le Δ BTH, Δ BTW.

Pour le groupe CIPR, un BTH, un BTW et un BTA plus élevés lors de l'examen initial ont entraîné une augmentation statistiquement significative du nombre d'applications de gel d'acide hyaluronique injectable nécessaires pour obtenir une reconstruction papillaire complète.

Pour le groupe PIPR, l'augmentation du nombre d'applications était corrélée à une augmentation statistiquement significative de l'IPRR, mais la pente de cette augmentation a diminué à chaque intervalle de traitement.

Tableau 8 : Comparaison entre le groupe de reconstruction papillaire partielle (PIPR) et le groupe de reconstruction papillaire complète (CIPR)

Paramètres Cliniques évalués		CIPR (29 sites)	PIPR (14 sites)	p value
Initial	BTA (mm ²)	0,15 ± 0,09	0,42 ± 0,20	p < 0,001*
	BTH (mm)	0,71 ± 0,30	1,37 ± 0,41	p < 0,001*
	BTW (mm)	0,34 ± 0,15	0,56 ± 0,13	p < 0,001*
6 mois	ΔBTA (mm ²)	0,15 ± 0,09	0,31 ± 0,12	p < 0,001*
	ΔBTH (mm)	0,71 ± 0,30	0,70 ± 0,20	p = 0,717
	ΔBTW (mm)	0,34 ± 0,15	0,29 ± 0,10	p = 0,436
	IPRR (%)	100,00 ± 0,00	77,07 ± 14,90	p < 0,001*
Nombre d'application		2,66 ± 1,08	5,00 ± 0,00	p < 0,001*

IPRR = Taux de reconstruction papillaire
 PIPR = Groupe de reconstruction papillaire partielle (IPRR <100%) CIPR = Groupe de reconstruction papillaire complète (IPRR = 100%)
 BTA = Aire du triangle noir ΔBTA = Réduction de l'air du triangle noir
 BTH = Hauteur du triangle noir ΔBTH = Réduction de la hauteur du triangle noir
 BTW = Largeur du triangle noir ΔBTW = Réduction de la largeur du triangle noir
 * Statistiquement significatif avec p < 0,05

Source : Auteur, 2019.

L'analyse statistique réalisée par Lee et coll. a montré qu'il y avait une relation directe entre les paramètres cliniques mesurés lors de l'examen initial (BTW, BTH et BTA) et l'IPRR final.

Des valeurs seuil ont été déterminées pour les trois paramètres cliniques :

- 1 mm pour le BTH (statiquement significative) ;
- 0,5 pour le BTW (statiquement non significative) ;
- 0,25 mm² pour le BTA (statiquement significative).

Pour obtenir un IPRR de 100 % (CIPR), ces trois paramètres ne doivent pas dépasser leur valeur seuil respective. Dans le cas contraire la reconstruction papillaire ne sera que partielle (PIPR).

Dans leur seconde étude, Lee et coll. ont inclus 13 patients (6 hommes et 7 femmes), âgés de 27 à 35 ans. Les patients présentaient au moins une papille réduite dans le secteur antérieur maxillaire. Initialement, il a été décompté 65 sites avec une papille réduite. Puis dans un deuxième temps, 5 sites ont été exclus car la zone du triangle noir était trop petite pour être mesurée via un programme d'analyse d'image, et 3 autres en raison de l'absence de point de contact interdentaire. Finalement, l'étude a été menée sur 57 sites papillaires.

L'ensemble des patients recevait 5 injections d'acide hyaluronique.

Les paramètres cliniques utilisés sont les mêmes que précédemment à savoir : BTH, BTW et BTA.

Pour cette étude, l'analyse clinique des sites papillaires a été complétée par une analyse radiographique. Les paramètres radiographiques utilisés sont :

- La distance point de contact/crête osseuse (CP-BC) ;
- La distance interproximale entre les racines (IDR).

De la même manière, les paramètres cliniques ont été mesurés en pré opératoire et après chaque application d'acide hyaluronique. Les mesures cliniques et radiographiques ont été réalisées à l'aide d'un dispositif de standardisation et par un seul et unique évaluateur en simple aveugle. Les valeurs obtenues pour chaque site ont été obtenues à partir du calcul de la moyenne de 10 mesures.

À partir de ces données, les opérateurs ont pu calculer les Δ BTH, Δ BTW et Δ BTA et en déduire l'IPRR.

À 6 mois, il a été observé une réduction moyenne de 0,7 mm du BTH, de 0,3 mm du BTW et de 0,21 mm² du BTA, avec un IPRR moyen de 88,8 %. Le nombre moyen d'injections d'acide hyaluronique était de 3,33.

Les sites traités ont également été divisés en 2 groupes, CIPR et PIPR :

- CIPR : 36 sites ont obtenu un IPRR de 100 %,
- PIPR : 21 sites ont obtenu un IPRR compris entre 19 % et 96 %.

La comparaison des groupes CIPR et PIPR a montré des différences significatives ($p < 0,05$) pour BTA, la BTH, BTW et le CP-BC. En revanche, il n'y a pas de différence significative ($p > 0,05$) entre ces deux groupes pour l'IDR.

Tableau 9 : Comparaison entre le groupe de reconstruction papillaire partielle (PIPR) et le groupe de reconstruction papillaire complète (CIPR)

Paramètres évalués		CIPR (36 sites)	PIPR (21 sites)	p value
IPRR		100,00 ± 0,00	69,61 ± 21,06	p < 0,001*
Nombre d'application		2,36 ± 1,55	5,00 ± 0,00	p < 0,001*
Paramètres cliniques	Baseline BTA (mm ²)	0,13 ± 0,09	0,58 ± 0,38	p < 0,001*
	Baseline BTH (mm)	0,069 ± 0,30	1,58 ± 0,54	p < 0,001*
	Baseline BTW (mm)	0,32 ± 0,15	0,63 ± 0,19	p < 0,001*
Paramètres radiographiques	CP-BC (mm)	5,03 ± 0,42	6,70 ± 0,94	p < 0,001*
	IDR (mm)	1,58 ± 0,42	1,76 ± 0,48	p = 0,15

IPRR = Taux de reconstruction papillaire
 PIPR = Groupe de reconstruction papillaire partielle (IPRR <100%) CIPR = Groupe de reconstruction papillaire complète (IPRR = 100%)
 BTA = Aire du triangle noir BTH = Hauteur du triangle noir BTW = Largeur du triangle noir
 CP-BC = distance point de contact/crête osseuse IDR = distance interproximale entre les racines
 * Statistiquement significatif avec p < 0,05

Source : Auteur, 2019.

L'analyse radiographique a montré que la distance point de contact/crête osseuse (CP-BC) avait une corrélation statistiquement significative avec l'IPRR. Ainsi pour obtenir un IPRR de 100 % (CIPR), la valeur du CP-BC ne doit pas excéder 6 mm. Dans le cas contraire la reconstruction papillaire ne sera que partielle (PIPR).

En revanche les résultats obtenus ne montrent pas de corrélation statistiquement significative entre la distance interproximale entre les racines (IDR) et l'IPRR.

Tableau 10 : Corrélation entre la distance point de contact/crête osseuse (CP-BC), la distance interproximale entre les racines (IDR) et le taux de reconstruction de la papille interdentaire (IPRR).

Paramètres évalués	CP-BC	IDR	IPRR
CP-BC	I		
IDR	-0,141	I	
IPRR	- 0,864*	0,204	I

IPRR = Taux de reconstruction papillaire
 IDR = distance interproximale entre les racines
 CP-BC = distance point de contact/crête osseuse
 * Statistiquement significatif avec $p < 0,01$

Source : Auteur, 2019.

3.3.4.3. Discussion

Les études sélectionnées au cours de notre recherche bibliographique avaient comme objectif d'évaluer l'efficacité d'injections d'acide hyaluronique pour la reconstruction des papilles interdentaires réduites dans les secteurs esthétiques. L'ensemble de ces études montrent des résultats significativement positifs, avec une réduction significative des triangles noirs interdentaires dans les zones esthétiques traitées.

La première étude à avoir évalué les effets de l'acide hyaluronique pour la restauration des papilles déficientes est l'étude de Becker et al. Elle est considérée à l'heure actuelle comme l'étude de « référence ». Ils ont montré qu'il était possible d'obtenir une reconstruction papillaire à l'aide d'injections de gel d'acide hyaluronique et que cet effet était maintenu pendant 6 à 25 mois.

Cette étude pionnière est une étude pilote où la période de suivi n'est pas la même pour tous les patients inclus (6 à 25 mois). Dans les cas où les patients coopèrent, le suivi se poursuit jusqu'à 25 mois.

Cet essai présente cependant un biais dans la sélection des sites traités. En effet, parmi les sites inclus 4 étaient des défauts interdentaires et les 7 autres étaient localisés entre des dents et des implants. Une autre limite de cette étude est le nombre très faible de patients inclus (11) et de zones papillaires traitées (14).

Les études de Mansouri et al. et de Awartani et Tatakis utilisent les mêmes méthodes expérimentales que Becker et al. et présentent des résultats similaires à 6 mois :

- 47 % des sites avaient une amélioration > 50 % pour Awartani et Tatakis ;
- 43 % des sites avaient une amélioration > 50 % pour Mansouri et al.

La seule différence que l'on peut observer entre ces deux séries de cas est une amélioration constante au cours du temps des résultats pour Mansouri et al., alors que Awartani et Tatakis observent une rechute entre le 4^{ème} et le 6^{ème} mois de suivi. Les protocoles expérimentaux et l'utilisation de gels différents peuvent expliquer cette variation de résultats.

Au cours de ces deux études, tous les patients recevaient le même nombre d'injections (3) contrairement à l'étude pilote de Becker et al. où le nombre d'applications d'acide hyaluronique était de 2 ou 3 selon le suivi des patients.

De plus la reconstruction papillaire concernait uniquement les sites interdentaires, aucun site dent/implant n'a été inclus.

Cependant le nombre de patients inclus dans ces 2 études demeure encore très faible comme pour l'étude de Becker et al.

Les deux études de Lee et coll. présentent des résultats supérieurs à ceux observés au cours de l'étude de Becker et al. En effet, l'étude de référence obtient une reconstruction papillaire complète pour seulement 3 sites sur 11, alors que les deux études coréennes obtiennent respectivement une reconstruction papillaire de 100 % pour 29 sites sur 43 et pour 36 sites sur 57. Au cours de ces deux études, les opérateurs ont recours à un dispositif d'assistance à injection qui permettrait d'avoir une injection plus facile et plus précise que lors d'une injection manuelle standard. De plus, l'administration d'acide hyaluronique a été renouvelée 5 fois pour l'ensemble des patients inclus dans ces deux études.

Cependant, au cours de ces deux études, Lee et al. observent des récurrences pour les sites partiellement reconstruits contrairement à l'étude pilote de Becker et al. où les résultats sont maintenus jusqu'à 25 mois.

Pour expliquer les différences de taux de reconstruction papillaire, Lee et coll. se sont intéressés à l'anatomie initiale des défauts traités : hauteur, largeur et aire des triangles noirs. Ils observent une corrélation directe entre ces paramètres cliniques, le nombre d'injections et le taux de reconstruction papillaire final. Pour obtenir un taux de reconstruction papillaire final de 100 % ces trois paramètres ne doivent pas dépasser une valeur seuil. Dans le cas contraire la reconstruction papillaire ne sera que partielle. La distance point de contact/crête osseuse influence aussi significativement le taux de reconstruction papillaire. Cette distance ne doit pas excéder 6 mm (classe I et II de Nordland et Tarnow) pour obtenir un taux reconstruction papillaire de 100 %. Pour les défauts de papille de classe III de Nordland et Tarnow (distance point de contact/crête osseuse > 6 mm) la reconstruction papillaire ne sera que partielle.

Au cours de leur étude, Mansouri et al. se sont également intéressés à ces facteurs influençant la reconstruction papillaire. L'analyse statistique n'a révélé aucune corrélation significative entre la distance point de contact/crête osseuse et les résultats de cette thérapeutique. Ils observent cependant une association significative entre l'âge du patient et le taux de reconstruction papillaire. En effet, il est supérieur chez les patients de moins de 40 ans.

Pour l'ensemble de ces études, l'intérêt majeur de l'acide hyaluronique pour la reconstruction est sa faible morbidité. Or, le ressenti des patients n'a été évalué que dans l'étude de Awartani et Tatakis. L'enquête de satisfaction réalisée au cours de cette série de cas indique que, même s'il s'agit d'une approche non invasive, une symptomatologie post opératoire est présente. Cependant, compte tenu du résultat esthétique obtenu, la majorité des patients seraient prêts à renouveler l'expérience si nécessaire.

L'évaluation de la reconstruction papillaire a été réalisée dans l'ensemble de ces études à l'aide de clichés photographiques standardisés et d'un logiciel d'analyse des pixels des images.

Cette procédure a déjà montré sa fiabilité et sa reproductibilité pour apprécier la diminution de l'inflammation gingivale en fonction du biotype gingival après un surfaçage radiculaire⁷⁸ et pour calculer le taux de recouvrement radiculaire après une chirurgie plastique parodontale⁷⁹. Il semblerait

⁷⁸ Sin et al., « Association of gingival biotype with the results of scaling and root planing ».

⁷⁹ Kerner et al., « Root coverage assessment : validity and reproducibility of an image analysis system ».

même que cette méthode d'évaluation soit plus efficace que celle obtenue au moyen de la sonde parodontale.

Le recours à un dispositif de standardisation lors de la prise des clichés photographiques est primordial pour la reproductibilité, afin d'avoir le même angle de prise de vue pour éviter les sources d'erreur lors de l'analyse comparative.

L'évaluation de la reconstruction papillaire pour l'ensemble de ces études repose donc sur une analyse bidimensionnelle (2 D), or une analyse tridimensionnelle serait plus adéquate pour évaluer l'amélioration volumique des papilles interdentaires.

Malgré des protocoles expérimentaux assez similaires, ces études diffèrent en de nombreux points : matériel et gel d'acide hyaluronique utilisés, période d'observation, sélection des patients et des défauts papillaires traités. Ce manque d'uniformité entre ces études rend l'analyse comparative complexe.

Ainsi, pour statuer sur l'efficacité de l'acide hyaluronique pour la reconstruction des papilles interdentaires réduites, d'autres essais cliniques avec un haut niveau de preuves sont nécessaires.

Ces études devront présenter un plus grand nombre de patients et des périodes de suivi plus longues. Ces études doivent également s'intéresser aux facteurs influençant le taux reconstruction papillaire (anatomie du site papillaire, morphologie de la papille résiduelle, nombre d'injections...). Ces éléments permettraient au praticien de mieux cibler les patients candidats à cette thérapeutique non invasive et d'estimer en amont les taux de reconstruction papillaire. Cette analyse permettrait également, en cas de récurrence, de déterminer le moment le plus opportun pour renouveler l'administration d'acide hyaluronique.

À l'heure actuelle, la littérature ne dispose d'aucune étude comparant les différentes approches de reconstructions papillaires. Ce type d'étude permettrait aux praticiens de déterminer la technique la plus fiable pour reconstruire de manière prévisible et pérenne ce préjudice esthétique.

Conclusion

Les doléances esthétiques sont des motifs de consultation fréquents chez les patients au parodonte réduit. Cette demande doit s'intégrer dans un plan de traitement global. La prise en charge de la maladie parodontale est un préalable indispensable, la phase de traitement « esthétique » ne peut être réalisée qu'une fois le parodonte assaini et maintenu.

Une approche pluridisciplinaire alliant chirurgie plastique, orthodontie et soins restaurateurs semble être aujourd'hui la meilleure option thérapeutique pour améliorer l'esthétique du sourire des patients atteints de parodontite.

La reconstruction des papilles interdentaires réduites et la gestion des triangles noirs associés restent encore aujourd'hui complexes et les résultats perfectibles et non prévisibles. Les injections d'acide hyaluronique ont été proposées comme une solution thérapeutique non invasive.

Les résultats de l'analyse de la littérature indiquent que les injections d'acide hyaluronique permettent d'obtenir une réduction temporaire des triangles noirs interdentaires pour les défauts papillaires de classe I et II de Nordland et Tarnow.

À l'heure actuelle, les données de la littérature demeurent encore insuffisantes pour statuer sur la réelle efficacité des injections d'acide hyaluronique pour la reconstruction des papilles interdentaires réduites.

Des études avec un haut niveau de preuve, comparant les différentes approches de reconstructions papillaires sont nécessaires pour déterminer la technique la plus fiable pour reconstruire de manière prévisible et pérenne ce préjudice esthétique.

Bibliographie

- Albandar, J. M., et T. E. Rams. « Risk factors for periodontitis in children and young persons ». *Periodontology 2000* 29, n° 1 (2002): 207- 22. <https://doi.org/10.1034/j.1600-0757.2002.290110.x>.
- Araújo, M. G., D. Carmagnola, T. Berglundh, B. Thilander, et J. Lindhe. « Orthodontic movement in bone defects augmented with bio-oss : an experimental study in dogs ». *Journal of clinical periodontology* 28, n° 1 (2001): 73- 80. <https://doi.org/10.1034/j.1600-051x.2001.280111.x>.
- Armitage, G. C. « Development of a classification system for periodontal diseases and conditions ». *Annals of periodontology* 4, n° 1 (1999): 1- 6. <https://doi.org/10.1902/annals.1999.4.1.1>.
- Aroca, S., T. Keglevich, D. Nikolidakis, I. Gera, K. Nagy, R. Azzi, et D. Etienne. « Treatment of class III multiple gingival recessions : a randomized-clinical trial ». *Journal of clinical periodontology* 37, n° 1 (2010): 88- 97. <https://doi.org/10.1111/j.1600-051X.2009.01492.x>.
- Attia, M. S., E. A. Shoreibah, S. A. Ibrahim, et H. A. Nassar. « Histological evaluation of osseous defects combined with orthodontic tooth movement ». *Journal of the international academy of periodontology* 14, n° 1 (2012): 7- 16.
- Awartani, F. A., et D. N. Tatakis. « Interdental papilla loss : treatment by hyaluronic acid gel injection : a case series ». *Clinical oral investigations* 20, n° 7 (2016): 1775- 80. <https://doi.org/10.1007/s00784-015-1677-z>.
- Azzi, R., D. Etienne, et F. Carranza. « Surgical reconstruction of the interdental papilla ». *The international journal of periodontics & restorative dentistry* 18, n° 5 (1998): 466- 73.
- Azzi, R., D. Etienne, J. L. Sauvan, et P. D. Miller. « Root coverage and papilla reconstruction in class IV recession : a case report ». *The international journal of periodontics & restorative dentistry* 19, n° 5 (1999): 449- 55.
- Azzi, R., H. H. Takei, D. Etienne, et F. A. Carranza. « Root coverage and papilla reconstruction using autogenous osseous and connective tissue grafts ». *The international journal of periodontics & restorative dentistry* 21, n° 2 (2001): 141- 47.
- Bansal, J., S. D. Kedige, et S. Anand. « Hyaluronic acid : a promising mediator for periodontal regeneration ». *Indian journal of dental research* 21, n° 4 (2010): 575- 78. <https://doi.org/10.4103/0970-9290.74232>.
- Beagle, J. R. « Surgical reconstruction of the interdental papilla : case report ». *The international journal of periodontics & restorative dentistry* 12, n° 2 (1992): 145- 51.

Becker, W., I. Gabitov, M. Stepanov, J. Kois, A. Smidt, et B. E. Becker. « Minimally invasive treatment for papillae deficiencies in the esthetic zone : a pilot study ». *Clinical implant dentistry and related research* 12, n° 1 (2010): 1- 8. <https://doi.org/10.1111/j.1708-8208.2009.00247.x>.

Benqué, E. P., G. Brunel, M. Gineste, L. Collin, J. Duffort, et E. Fonvielle. « Les récessions gingivales ». *Journal de parodontologie* 3, n° 2 (1984): 207- 41.

Bichacho, N. « Papilla regeneration by noninvasive prosthodontic treatment : segmental proximal restorations ». *Practical periodontics and aesthetic dentistry* 10, n° 1 (1998): 75, 77- 78.

Borghetti, A., et V. Monnet-Corti. *Chirurgie plastique parodontale et péri-implantaire*. 3e édition. Malakoff : Éditions CdP, 2017.

Bouchard, P., éd. *Parodontologie & dentisterie implantaire. Volume 1, Médecine parodontale*. Paris : Lavoisier Médecine Sciences, 2014.

Cairo, F., M. Nieri, S. Cincinelli, J. Mervelt, et U. Pagliaro. « The interproximal clinical attachment level to classify gingival recessions and predict root coverage outcomes : an explorative and reliability study ». *Journal of clinical periodontology* 38, n° 7 (2011): 661- 66. <https://doi.org/10.1111/j.1600-051X.2011.01732.x>.

Cardaropoli, D., et S. Re. « Interdental papilla augmentation procedure following orthodontic treatment in a periodontal patient ». *Journal of periodontology* 76, n° 4 (2005): 655- 61. <https://doi.org/10.1902/jop.2005.76.4.655>.

Carnio, J. « Surgical reconstruction of interdental papilla using an interposed subepithelial connective tissue graft : a case report ». *The international journal of periodontics & restorative dentistry* 24, n° 1 (2004): 31- 37.

Cho, H. S., H. S. Jang, D. K. Kim, J. C. Park, H. J. Kim, S. H. Choi, C. K. Kim, et B. O. Kim. « The effects of interproximal distance between roots on the existence of interdental papillae according to the distance from the contact point to the alveolar crest ». *Journal of periodontology* 77, n° 10 (2006): 1651- 57. <https://doi.org/10.1902/jop.2006.060023>.

Colombier, M. L., C. Bigot, et R. Detienville. « Le saignement au sondage : signification, conséquences ». *Journal de parodontologie* 8, n° 4 (1989): 403- 9.

Dahiya, P., et R. Kamal. « Hyaluronic acid : a boon in periodontal therapy ». *North american journal of medical sciences* 5, n° 5 (2013): 309- 15. <https://doi.org/10.4103/1947-2714.112473>.

De Castro Pinto, R. C. N., B. L. Colombini, S. K. Ishikiriama, L. Chambrone, F. E. Pustiglioni, et G. A. Romito. « The subepithelial connective tissue pedicle graft combined with the coronally advanced flap for restoring missing papilla : a report of two cases ». *Quintessence internationale* 41, n° 3 (2010): 213- 20.

Dridi, S.-M., éd. *La gencive pathologique de l'enfant à l'adulte : diagnostics et thérapeutiques*. Paris : Espace ID, 2013.

Feuillet, D., J. F. Keller, et K. Agossa. « Interproximal tunneling with a customized connective tissue graft : a microsurgical technique for interdental papilla reconstruction ». *The international journal of periodontics & restorative dentistry* 38, n° 6 (2018): 833- 39. <https://doi.org/10.11607/prd.3549>.

Gargiulo, A. W., F. M. Wentz, et B. Orban. « Dimensions and relations of the dentogingival junction in humans ». *The journal of periodontology* 32, n° 3 (1961): 261- 67. <https://doi.org/10.1902/jop.1961.32.3.261>.

Geurs, N. C., A. H. Romanos, P. J. Vassilopoulos, et M. S. Reddy. « Efficacy of micronized acellular dermal graft for use in interproximal papillae regeneration ». *The international journal of periodontics & restorative dentistry* 32, n° 1 (2012): 49- 58.

Ghoul, F., S. Aroca, S. M. Dridi, et C. Lallam. « Les patients au parodonte réduit peuvent-ils espérer un résultat esthétique satisfaisant ? » *I.D. L'information dentaire* 96, n° 41- 42 (2014): 57- 66.

Gkantidis, N., P. Christou, et N. Topouzelis. « The orthodontic-periodontic interrelationship in integrated treatment challenges : a systematic review ». *Journal of oral rehabilitation* 37, n° 5 (2010): 377- 90. <https://doi.org/10.1111/j.1365-2842.2010.02068.x>.

Han, T-J., et H-H. Takei. « Progress in gingival papilla reconstruction ». *Periodontology 2000* 11, n° 1 (1996): 65- 68.

Heitz-Mayfield, L. J. A., et N. P. Lang. « Surgical and nonsurgical periodontal therapy. Learned and unlearned concepts ». *Periodontology 2000* 62, n° 1 (2013): 218- 31. <https://doi.org/10.1111/prd.12008>.

Inocencio, F., et H. S. Sandhu. « Interdental papilla reconstruction combining periodontal and orthodontic therapy in adult periodontal patients : a case report ». *Journal - Canadian dental association* 74, n° 6 (2008): 531- 35.

Jayet, J.-M. *L'acide hyaluronique, l'autre esthétique au cabinet dentaire*. 2e édition Montrouge : Parresia, 2019.

Jentsch, H., R. Pomowski, G. Kundt, et R. Göcke. « Treatment of gingivitis with hyaluronan ». *Journal of clinical periodontology* 30, n° 2 (2003): 159- 64. <https://doi.org/10.1034/j.1600-051x.2003.300203.x>.

Joss-Vassalli, I., C. Grebenstein, N. Topouzelis, A. Sculean, et C. Katsaros. « Orthodontic therapy and gingival recession : a systematic review ». *Orthodontics & craniofacial research* 13, n° 3 (2010): 127- 41. <https://doi.org/10.1111/j.1601-6343.2010.01491.x>.

Kerner, S., D. Etienne, J. Malet, F. Mora, V. Monnet-Corti, et P. Bouchard. « Root coverage assessment : validity and reproducibility of an image analysis system ». *Journal of clinical periodontology* 34, n° 11 (2007): 969- 76. <https://doi.org/10.1111/j.1600-051X.2007.01137.x>.

Kerner, S., A. Sarfati, S. Katsahian, V. Jaumet, C. Micheau, F. Mora, V. Monnet-Corti, et P. Bouchard. « Qualitative cosmetic evaluation after root-coverage procedures ». *Journal of periodontology* 80, n° 1 (2009): 41- 47. <https://doi.org/10.1902/jop.2009.080413>.

Kolte, A. P., R. A. Kolte, et P. R. Mishra. « Dimensional influence of interproximal areas on existence of interdental papillae ». *Journal of periodontology* 85, n° 6 (2014): 795- 801. <https://doi.org/10.1902/jop.2013.130361>.

Korbendau, J. M., et F. Guyomard. *Chirurgie muco-gingivale chez l'enfant et l'adolescent*. Paris : Éditions CdP, 1992.

Lallam, C., A. Blanc, M. Lahmi, et M. Jalladaud. « Parodontie et orthodontie : le traitement idéal des maladies parodontales ». *L'orthodontiste* 4, n° 2 (2015): 32- 39.

Lallam, C., C Pantchenko, et F. Ghoul. « Quand et comment traiter les récessions parodontales ? » *Les entretiens de Bichat. Odontologie et stomatologie*, 2017.

Lang, N. P., A. Joss, T. Orsanic, F. A. Gusberti, et B. E. Siegrist. « Bleeding on probing : a predictor for the progression of periodontal disease ? » *Journal of clinical periodontology* 13, n° 6 (1986): 590- 96.

Lang, N. P., et H. Löe. « The relationship between the width of keratinized gingiva and gingival health ». *Journal of periodontology* 43, n° 10 (1972): 623- 27. <https://doi.org/10.1902/jop.1972.43.10.623>.

Lee, W. P., H. J. Kim, S. Yu J., et B. O. Kim. « Six month clinical evaluation of interdental papilla reconstruction with injectable hyaluronic acid gel using an image analysis system ». *Journal of esthetic and restorative dentistry* 28, n° 4 (2016): 221- 30. <https://doi.org/10.1111/jerd.12216>.

Lee, W. P., Y. S. Seo, H. J. Kim, S. J. Yu, et B. O. Kim. « The association between radiographic embrasure morphology and interdental papilla reconstruction using injectable hyaluronic acid gel ». *Journal of periodontal & implant science* 46, n° 4 (2016): 277- 87. <https://doi.org/10.5051/jpis.2016.46.4.277>.

Lindhe, J., et J. Seibert. « Esthetics and periodontal therapy ». In *Textbook of clinical periodontology*, par J. Lindhe, 477- 514, 2nd ed. Copenhagen: Munksgaard, 1989.

Magne, P., et U. Belser. *Restaurations adhésives en céramique sur dents antérieures : approche biomimétique*. Paris : Quintessence International, 2002.

Matuliene, G., B. E. Pjetursson, G. E. Salvi, K. Schmidlin, U. Brägger, M. Zwahlen, et N. P. Lang. « Influence of residual pockets on progression of periodontitis and tooth loss : results after 11 years of maintenance ». *Journal of clinical periodontology* 35, n° 8 (2008): 685- 95. <https://doi.org/10.1111/j.1600-051X.2008.01245.x>.

Maynard, J. G., et R. D. Wilson. « Diagnosis and management of mucogingival problems in children ». *Dental clinics of North America* 24, n° 4 (1980): 683- 703.

Melsen, B. « Patients with periodontal problems ». édité par B. Melsen, 205- 33. Malden: Blackwell Publishing, 2012. <http://sirius.parisdescartes.fr/login?url=http://onlinelibrary.wiley.com>.

Melsen, B., N. Agerbaek, et G. Markenstam. « Intrusion of incisors in adult patients with marginal bone loss ». *American journal of orthodontics and dentofacial orthopedics* 96, n° 3 (1989): 232- 41. [https://doi.org/10.1016/0889-5406\(89\)90460-5](https://doi.org/10.1016/0889-5406(89)90460-5).

Melsen, B., et D. Allais. « Factors of importance for the development of dehiscences during labial movement of mandibular incisors : a retrospective study of adult orthodontic patients ». *American journal of orthodontics and dentofacial orthopedics* 127, n° 5 (2005): 552-61. <https://doi.org/10.1016/j.ajodo.2003.12.026>.

Miller, P. D. « A classification of marginal tissue recession ». *International journal of periodontics & restorative dentistry* 5, n° 2 (1985): 8- 13.

Monnet-Corti, V., P. Missika, P. M. Monsénégo, et P. Delobel. « L'injection d'un gel d'acide hyaluronique pour repulper les papilles interdentaires ? » *I.D. L'information dentaire* 98, n° 30 (2016): 18- 25.

Nemcovsky, C. E. « Interproximal papilla augmentation procedure : a novel surgical approach and clinical evaluation of 10 consecutive procedures ». *The international journal of periodontics & restorative dentistry* 21, n° 6 (2001): 553- 59.

Nemcovsky, C. E., M. Sasson, L. Beny, M. Weinreb, et A. D. Vardimon. « Periodontal healing following orthodontic movement of rat molars with intact versus damaged periodontia towards a bony defect ». *European journal of orthodontics* 29, n° 4 (2007): 338- 44. <https://doi.org/10.1093/ejo/cjm015>.

Nordland, W. P., et D. P. Tarnow. « A classification system for loss of papillary height ». *Journal of periodontology* 69, n° 10 (1998): 1124- 26.

Pantchenko, C., C. Lallam, et F. Ghoul. « Dépister une maladie parodontale : comment être le plus efficace ? » *L'orthodontiste* 6, n° 3 (2017): 20- 33.

Papapanou, P. N., M. Sanz, N. Buduneli, T. Dietrich, M. Feres, D. H. Fine, T. F. Flemmig, et al. « Periodontitis : consensus report of workgroup 2 of the 2017 world workshop on the classification of periodontal and peri-implant diseases and conditions ». *Journal of periodontology* 89, n° Suppl. 1 (2018): S173- 82. <https://doi.org/10.1002/JPER.17-0721>.

Pini-Prato, G. « The Miller classification of gingival recession : limits and drawbacks ». *Journal of clinical periodontology* 38, n° 3 (2011): 243- 45. <https://doi.org/10.1111/j.1600-051X.2010.01655.x>.

Pini-Prato, G. P., G. Cozzani, C. Magnani, et T. Baccetti. « Healing of gingival recession following orthodontic treatment : a 30-year case report ». *The international journal of periodontics & restorative dentistry* 32, n° 1 (2012): 23- 27.

Re, S., G. Corrente, R. Abundo, et D. Cardaropoli. « Orthodontic movement into bone defects augmented with bovine bone mineral and fibrin sealer : a reentry case report ». *The international journal of periodontics & restorative dentistry* 22, n° 2 (2002): 138- 45.

Sadat Mansouri, S., M. Ghasemi, Z. Salmani, et N. Shams. « Clinical application of hyaluronic acid gel for reconstruction of interdental papilla at the esthetic zone ». *Journal of islamic dental association of Iran* 25, n° 2 (2013): 191- 96.

Segelnick, S. L., et M. A. Weinberg. « Reevaluation of initial therapy : when is the appropriate time ? » *Journal of periodontology* 77, n° 9 (2006): 1598- 1601. <https://doi.org/10.1902/jop.2006.050358>.

Sin, Y. W., H. Y. Chang, W. H. Yun, S. N. Jeong, S. H. Pi, et H. K. You. « Association of gingival biotype with the results of scaling and root planing ». *Journal of periodontal & implant science* 43, n° 6 (2013): 283- 90. <https://doi.org/10.5051/jpis.2013.43.6.283>.

Sukumar, S., et I. Drízhai. « Hyaluronic acid and periodontitis ». *Acta medica* 50, n° 4 (2007): 225- 28.

Sullivan, H. C., et J. H. Atkins. « Free autogenous gingival grafts. III, Utilization of grafts in the treatment of gingival recession ». *Periodontics* 6, n° 4 (1968): 152- 60.

Tarnow, D. P., A. W. Magner, et P. Fletcher. « The effect of the distance from the contact point to the crest of bone on the presence or absence of the interproximal dental papilla ». *Journal of periodontology* 63, n° 12 (1992): 995- 96. <https://doi.org/10.1902/jop.1992.63.12.995>.

Tenenbaum, H., et M. Tenenbaum. « A clinical study of the width of the attached gingiva in the deciduous, transitional and permanent dentitions ». *Journal of clinical periodontology* 13, n° 4 (1986): 270- 75. <https://doi.org/10.1111/j.1600-051x.1986.tb02221.x>.

Tirlet, G., et J. p Attal. « Le gradient thérapeutique : un concept médical pour les traitements esthétiques ». *I.D. L'information dentaire* 91, n° 41- 42 (2009): 2561- 68.

Towfighi, P. P., M. A. Brunsvold, A. T. Storey, R. M. Arnold, D. E. Willman, et C. A. McMahan. « Pathologic migration of anterior teeth in patients with moderate to severe periodontitis ». *Journal of periodontology* 68, n° 10 (1997): 967- 72. <https://doi.org/10.1902/jop.1997.68.10.967>.

Vasconcelos, G., K. Kjellsen, H. Preus, V. Vandevska-Radunovic, et B. F. Hansen. « Prevalence and severity of vestibular recession in mandibular incisors after orthodontic treatment ». *The Angle orthodontist* 82, n° 1 (2012): 42- 47. <https://doi.org/10.2319/021411-108.1>.

Weigel, P. H., S. J. Frost, C. T. McGary, et R. D. LeBoeuf. « The role of hyaluronic acid in inflammation and wound healing ». *International journal of tissue reactions* 10, n° 6 (1988): 355- 65.

Zucchelli, G., et G. Gori. *Chirurgie esthétique muco gingivale*. Paris : Quintessence International, 2014.

Table des figures

Figure 1 : Le complexe muco-gingival	4
Figure 2 : Topographie de la gencive.....	5
Figure 3 : Représentation schématique de l'organisation histologique et clinique du parodonte.....	6
Figure 4 : Représentation schématique de la papille interdentaire.....	7
Figure 5 : Les zéniths gingivaux et la ligne des collets.....	10
Figure 6 : Classification du morphotype parodontal selon Maynard et Wilson	12
Figure 7 : Classification des récessions parodontales selon Cairo et al.	18
Figure 8 : Mesure du niveau d'attache.....	24
Figure 9 : Préjudices esthétiques des maladies parodontales	25
Figure 10 : Chronologie de la prise en charge parodontale	32
Figure 11 : Régénération orthodontique des papilles interdentaires	36
Figure 12 : Le gradient thérapeutique selon Tirlet et Attal.....	37
Figure 13 : Représentation schématique de la technique du « Rouleau » selon Beagle	41
Figure 14 : Représentation schématique du lambeau papillaire selon Azzi et al. (1998)	42
Figure 15 : Représentation schématique de l'incision semi-lunaire selon Han et Takei.....	43
Figure 16 : Représentation schématique du lambeau à incision apicale déplacé coronairement selon Azzi et al. (1999, 2001)	44
Figure 17 : Représentation schématique de la tunnélisation selon Feuillet et al. (2018).....	45
Figure 18 : Représentation schématique de la reconstruction papillaire selon Geurs et al. (2012).....	46
Figure 19 : Structure chimique de l'acide hyaluronique	47

Table des tableaux

Tableau 1: Classification des récessions parodontales selon Miller modifiée par Zucchelli.....	17
Tableau 2 : Classification des pertes papillaires de Nordland et Tarnow	20
Tableau 3 : Stade des parodontites.....	28
Tableau 4 : Grades des parodontites	29
Tableau 5 : Diagnostic de la santé gingivale sur parodonte réduit traité	29
Tableau 6 : Choix de la technique chirurgicale pour le recouvrement radiculaire	40
Tableau 7 : Caractéristiques des études sélectionnées	49
Tableau 8 : Comparaison entre le groupe de reconstruction papillaire partielle (PIPR) et le groupe de reconstruction papillaire complète (CIPR)	55
Tableau 9 : Comparaison entre le groupe de reconstruction papillaire partielle (PIPR) et le groupe de reconstruction papillaire complète (CIPR)	56
Tableau 10: Corrélation entre la distance point de contact/crête osseuse (CP-BC), la distance interproximale entre les racines (IDR) et le taux de reconstruction de la papille interdentaire (IPRR).	57

Vu, le Directeur de thèse

Vu, le Doyen de l'UFR d'Odontologie - Montrouge

Docteur Farid GHOUL

Professeur Louis MAMAN

Vu, le Président d'Université de Paris

Professeur Christine CLERICI

Pour le Président et par délégation,

Le Doyen Louis MAMAN

Prise en charge des préjudices esthétiques des patients au parodonte réduit

Résumé :

Les maladies parodontales sont des maladies inflammatoires multifactorielles d'origine infectieuse qui affectent les tissus de soutien de la dent. La parodontite est une destruction localisée ou généralisée du système d'attache parodontal qui se traduit cliniquement par une inflammation gingivale associée à une perte d'attache et une perte osseuse. La réduction du support parodontal peut engendrer des préjudices esthétiques majeurs : récessions parodontales, migrations dentaires et perte des papilles interdentaires. Aujourd'hui compte tenu de la demande esthétique croissante, ces atteintes constituent souvent des motifs de consultation chez les patients au parodonte réduit. Après le traitement parodontal, la prise en charge de ces préjudices esthétiques requiert en général une approche pluridisciplinaire alliant chirurgie muco-gingivale, soins restaurateurs et orthodontie. La reconstruction des papilles interdentaires réduites et la gestion des triangles noirs associés demeurent encore un réel déficit. Ces dernières années, les injections d'acide hyaluronique ont été proposées comme une piste thérapeutique innovante pour la régénération des papilles déficientes. L'objectif de ce travail est de proposer une stratégie de prise en charge pour les patients au parodonte réduit ayant des doléances esthétiques, et d'évaluer à travers une analyse de la littérature l'intérêt de l'acide hyaluronique pour la restauration des papilles interdentaires réduites.

Discipline :

Parodontologie

Mots clés français (fMeSH et Rameau) :

Maladies parodontales -- Dissertation universitaire ; Acide hyaluronique -- Dissertation universitaire ; Parodontopathies -- Thèses et écrits académiques ; Prise en charge personnalisée du patient -- Thèses et écrits académiques

English keywords (MeSH) :

Periodontal Diseases -- Academic Dissertation ; Hyaluronic Acid -- Academic Dissertation

Université de Paris
UFR d'Odontologie – Montrouge
1, rue Maurice Arnoux
92120 Montrouge