



HAL
open science

Démembrements en médecine légale : analyse expérimentale de 130 faux départs

Caroline Bernardi

► **To cite this version:**

Caroline Bernardi. Démembrements en médecine légale : analyse expérimentale de 130 faux départs. Médecine humaine et pathologie. 2018. dumas-02937940

HAL Id: dumas-02937940

<https://dumas.ccsd.cnrs.fr/dumas-02937940>

Submitted on 14 Sep 2020

HAL is a multi-disciplinary open access archive for the deposit and dissemination of scientific research documents, whether they are published or not. The documents may come from teaching and research institutions in France or abroad, or from public or private research centers.

L'archive ouverte pluridisciplinaire **HAL**, est destinée au dépôt et à la diffusion de documents scientifiques de niveau recherche, publiés ou non, émanant des établissements d'enseignement et de recherche français ou étrangers, des laboratoires publics ou privés.



UNIVERSITÉ DE NICE SOPHIA-ANTIPOLIS
FACULTÉ DE MÉDECINE DE NICE
Année 2017-2018
THESE D'EXERCICE DE MEDECINE

**DEMEMBREMENTS EN MEDECINE LEGALE :
ANALYSE EXPERIMENTALE DE 130 FAUX DEPARTS**

Présentée publiquement et soutenue devant

LA FACULTÉ DE MÉDECINE DE NICE

Le jeudi 14 septembre 2018

Par **Caroline BERNARDI**

Née le 27 Septembre 1989 à Cagnes Sur Mer

Interne des Hôpitaux de Nice

D.E.S Psychiatrie

D.E.S.C Médecine Légale

Pour obtenir le grade de Docteur en Médecine

Membres du Jury de la Thèse

Monsieur le Professeur Gerald QUATREHOMME

Président du jury

Madame le Professeur Véronique ALUNNI

Directeur de thèse

Monsieur le Professeur Patrick BAQUE

Assesseur

Monsieur le Professeur Charles Hugo MARQUETTE

Assesseur

Monsieur le Docteur Renaud DAVID

Assesseur



UNIVERSITÉ DE NICE SOPHIA-ANTIPOLIS
FACULTÉ DE MÉDECINE DE NICE
Année 2017-2018
THESE D'EXERCICE DE MEDECINE

**DEMEMBREMENTS EN MEDECINE LEGALE :
ANALYSE EXPERIMENTALE DE 130 FAUX DEPARTS**

Présentée publiquement et soutenue devant

LA FACULTÉ DE MÉDECINE DE NICE

Le jeudi 14 septembre 2018

Par **Caroline BERNARDI**

Née le 27 Septembre 1989 à Cagnes Sur Mer

Interne des Hôpitaux de Nice

D.E.S Psychiatrie

D.E.S.C Médecine Légale

Pour obtenir le grade de Docteur en Médecine

Membres du Jury de la Thèse

Monsieur le Professeur Gerald QUATREHOMME

Président du jury

Madame le Professeur Véronique ALUNNI

Directeur de thèse

Monsieur le Professeur Patrick BAQUE

Assesseur

Monsieur le Professeur Charles Hugo MARQUETTE

Assesseur

Monsieur le Docteur Renaud DAVID

Assesseur

Liste des enseignants au 1er mars 2018 à la Faculté de Médecine de Nice

Doyen

Pr. BAQUÉ Patrick

Vice-doyens

**Pédagogie
Recherche
Etudiants**

**Pr. ALUNNI Véronique
Pr DELLAMONICA Jean
M. JOUAN Robin**

Chargé de mission projet Campus

Pr. PAQUIS Philippe

Conservateur de la bibliothèque

Mme AMSELLE Danièle

Directrice administrative des services

Mme CALLEA Isabelle

Doyens Honoraires

M. AYRAUD Noël
M. RAMPAL Patrick
M. BENCHIMOL Daniel

Liste des enseignants au 1er mars 2018 à la Faculté de Médecine de Nice

PROFESSEURS CLASSE EXCEPTIONNELLE

M.	AMIÉL Jean	Urologie (52.04)
M.	BERNARDIN Gilles	Réanimation Médicale (48.02)
M.	BOILEAU Pascal	Chirurgie Orthopédique et Traumatologique (50.02)
M.	DARCOURT Jacques	Biophysique et Médecine Nucléaire (43.01)
M.	ESNAULT Vincent	Néphrologie (52-03)
Mme	EULLER-ZIEGLER Liana	Rhumatologie (50.01)
M.	FENICHEL Patrick	Biologie du Développement et de la Reproduction (54.05)
M.	FUZIBET Jean-Gabriel	Médecine Interne (53.01)
M.	GASTAUD Pierre	Ophthalmologie (55.02)
M.	GILSON Éric	Biologie Cellulaire (44.03)
M.	HASSEN KHODJA Reda	Chirurgie Vasculaire (51.04)
M.	HÉBUTERNE Xavier	Nutrition (44.04)
M.	HOFMAN Paul	Anatomie et Cytologie Pathologiques (42.03)
Mme	ICHAÏ Carole	Anesthésiologie et Réanimation Chirurgicale (48.01)
M.	LACOUR Jean-Philippe	Dermato-Vénérologie (50.03)
M.	LEFTHERIOTIS Geogres	Chirurgie vasculaire ; médecine vasculaire (51.04)
M.	MARQUETTE Charles-Hugo	Pneumologie (51.01)
M.	MARTY Pierre	Parasitologie et Mycologie (45.02)
M.	MICHIELS Jean-François	Anatomie et Cytologie Pathologiques (42.03)
M.	MOUROUX Jérôme	Chirurgie Thoracique et Cardiovasculaire (51.03)
Mme	PAQUIS Véronique	Génétique (47.04)
M.	PAQUIS Philippe	Neurochirurgie (49.02)
M.	QUATREHOMME Gérald	Médecine Légale et Droit de la Santé (46.03)
M.	RAUCOULES-AIMÉ Marc	Anesthésie et Réanimation Chirurgicale (48.01)
M.	ROBERT Philippe	Psychiatrie d'Adultes (49.03)
M.	SANTINI Joseph	O.R.L. (55.01)
M.	THYSS Antoine	Cancérologie, Radiothérapie (47.02)
M.	TRAN Albert	Hépatogastro-entérologie (52.01)

Liste des enseignants au 1er mars 2018 à la Faculté de Médecine de Nice

PROFESSEURS PREMIERE CLASSE

Mme	ASKENAZY-GITTARD Florence	Pédopsychiatrie (49.04)
M.	BAQUÉ Patrick	Anatomie - Chirurgie Générale (42.01)
M.	BARRANGER Emmanuel	Gynécologie Obstétrique (54.03)
M.	BÉRARD Étienne	Pédiatrie (54.01)
Mme	BLANC-PEDEUTOUR Florence	Cancérologie – Génétique (47.02)
M.	BONGAIN André	Gynécologie-Obstétrique (54.03)
Mme	BREUIL Véronique	Rhumatologie (50.01)
M.	CASTILLO Laurent	O.R.L. (55.01)
M.	DE PERETTI Fernand	Anatomie-Chirurgie Orthopédique (42.01)
M.	DRICI Milou-Daniel	Pharmacologie Clinique (48.03)
M.	FERRARI Émile	Cardiologie (51.02)
M.	FERRERO Jean-Marc	Cancérologie ; Radiothérapie (47.02)
M.	GIBELIN Pierre	Cardiologie (51.02)
M.	GUGENHEIM Jean	Chirurgie Digestive (52.02)
M.	HANNOUN-LEVI Jean-Michel	Cancérologie ; Radiothérapie (47.02)
M.	LONJON Michel	Neurochirurgie (49.02)
M.	MOUNIER Nicolas	Cancérologie, Radiothérapie (47.02)
M.	PADOVANI Bernard	Radiologie et Imagerie Médicale (43.02)
M.	PICHE Thierry	Gastro-entérologie (52.01)
M.	PRADIER Christian	Épidémiologie, Économie de la Santé et Prévention (46.01)
Mme	RAYNAUD Dominique	Hématologie (47.01)
M.	ROSENTHAL Éric	Médecine Interne (53.01)
M.	SCHNEIDER Stéphane	Nutrition (44.04)
M.	STACCINI Pascal	Biostatistiques et Informatique Médicale (46.04)
M.	THOMAS Pierre	Neurologie (49.01)

Liste des enseignants au 1er mars 2018 à la Faculté de Médecine de Nice

PROFESSEURS DEUXIEME CLASSE

Mme	ALUNNI Véronique	Médecine Légale et Droit de la Santé (46.03)
M.	ANTY Rodolphe	Gastro-entérologie (52.01)
M.	BAHADORAN Philippe	Cytologie et Histologie (42.02)
Mme	BAILLIF Stéphanie	Ophtalmologie (55.02)
M.	BENIZRI Emmanuel	Chirurgie Générale (53.02)
M.	BENOIT Michel	Psychiatrie (49.03)
M.	BREAUD Jean	Chirurgie Infantile (54-02)
M.	CHEVALIER Nicolas	Endocrinologie, Diabète et Maladies Métaboliques (54.04)
M.	CHEVALLIER Patrick	Radiologie et Imagerie Médicale (43.02)
Mme	CHINETTI Giulia	Biochimie-Biologie Moléculaire (44.01)
M.	CLUZEAU Thomas	Hématologie (47.01)
M.	DELLAMONICA Jean	réanimation médicale (48.02)
M.	DELOTTE Jérôme	Gynécologie-obstétrique (54.03)
M.	FONTAINE Denys	Neurochirurgie (49.02)
M.	FOURNIER Jean-Paul	Thérapeutique (48-04)
Mlle	GIORDANENGO Valérie	Bactériologie-Virologie (45.01)
M.	GUÉRIN Olivier	Gériatrie (48.04)
M.	IANNELLI Antonio	Chirurgie Digestive (52.02)
M	JEAN BAPTISTE Elixène	Chirurgie vasculaire (51.04)
M.	LEVRAUT Jacques	Anesthésiologie et Réanimation Chirurgicale (48.01)
M.	PASSERON Thierry	Dermato-Vénéréologie (50-03)
M.	ROGER Pierre-Marie	Maladies Infectieuses ; Maladies Tropicales (45.03)
M.	ROHRLICH Pierre	Pédiatrie (54.01)
M.	ROUX Christian	rhumatologie (50.01)
M.	RUIMY Raymond	Bactériologie-virologie (45.01)
Mme	SACCONI Sabrina	Neurologie (49.01)
M.	SADOUL Jean-Louis	Endocrinologie, Diabète et Maladies Métaboliques (54.04)
M.	TROJANI Christophe	Chirurgie Orthopédique et Traumatologique (50.02)

Liste des enseignants au 1er mars 2018 à la Faculté de Médecine de Nice

MAITRES DE CONFÉRENCES DES UNIVERSITÉS - PRATICIENS HOSPITALIERS

M.	AMBROSETTI Damien	Cytologie et Histologie (42.02)
Mme	BANNWARTH Sylvie	Génétique (47.04)
M.	BENOLIEL José	Biophysique et Médecine Nucléaire (43.01)
Mme	BERNARD-POMIER Ghislaine	Immunologie (47.03)
M.	BRONSARD Nicolas	Anatomie Chirurgie Orthopédique et Traumatologique (42.01)
Mme	BUREL-VANDEBOS Fanny	Anatomie et Cytologie pathologiques (42.03)
M.	DOGLIO Alain	Bactériologie-Virologie (45.01)
M	DOYEN Jérôme	Radiothérapie (47.02)
M	FAVRE Guillaume	Néphrologie (52.03)
M.	FOSSE Thierry	Bactériologie-Virologie-Hygiène (45.01)
M.	GARRAFFO Rodolphe	Pharmacologie Fondamentale (48.03)
Mme	GIOVANNINI-CHAMI Lisa	Pédiatrie (54.01)
Mme	HINAULT Charlotte	Biochimie et biologie moléculaire (44.01)
M.	HUMBERT Olivier	Biophysique et Médecine Nucléaire (43.01)
Mme	LAMY Brigitte	Bactériologie-virologie (45.01)
Mme	LEGROS Laurence	Hématologie et Transfusion (47.01)
Mme	LONG-MIRA Elodie	Cytologie et Histologie (42.02)
Mme	MAGNIÉ Marie-Noëlle	Physiologie (44.02)
Mme	MOCERI Pamela	Cardiologie (51.02)
Mme	MUSSO-LASSALLE Sandra	Anatomie et Cytologie pathologiques (42.03)
M.	NAÏMI Mourad	Biochimie et Biologie moléculaire (44.01)
Mme	POMARES Christelle	Parasitologie et mycologie (45.02)
Mme	SEITZ-POLSKI barbara	Immunologie (47.03)
M.	TESTA Jean	Épidémiologie Économie de la Santé et Prévention (46.01)
M.	TOULON Pierre	Hématologie et Transfusion (47.01)

Liste des enseignants au 1er mars 2018 à la Faculté de Médecine de Nice

PROFESSEUR DES UNIVERSITÉS

M. HOFLIGER Philippe Médecine Générale (53.03)

MAITRE DE CONFÉRENCES DES UNIVERSITÉS

M. DARMON David Médecine Générale (53.03)

PROFESSEURS AGRÉGÉS

Mme LANDI Rebecca Anglais

PRATICIEN HOSPITALIER UNIVERSITAIRE

M. DURAND Matthieu Urologie (52.04)
M. ILIE Marius Anatomie et Cytologie pathologiques (42.03)

PROFESSEURS ASSOCIÉS

M. GARDON Gilles Médecine Générale (53.03)
Mme HURST Samia Thérapeutique (48.04)
M. PAPA Michel Médecine Générale (53.03)

MAITRES DE CONFÉRENCES ASSOCIÉS

M BALDIN Jean-Luc Médecine Générale (53.03)
Mme CASTA Céline Médecine Générale (53.03)
M. HOGU Nicolas Médecine Générale (53.03)
Mme MONNIER Brigitte Médecine Générale (53.03)

Liste des enseignants au 1er mars 2018 à la Faculté de Médecine de Nice

Constitution du jury en qualité de 4ème membre

Professeurs Honoraires

M ALBERTINI Marc	M. GILLET Jean-Yves
M. BALAS Daniel	M. GRELLIER Patrick
M. BATT Michel	M. GRIMAUD Dominique
M. BLAIVE Bruno	M. HARTER Michel
M. BOQUET Patrice	M. JOURDAN Jacques
M. BOURGEON André	M. LAMBERT Jean-Claude
M. BOUTTÉ Patrick	M. LAZDUNSKI Michel
M. BRUNETON Jean-Noël	M. LEFEBVRE Jean-Claude
Mme BUSSIERE Françoise	M. LE FICHOUX Yves
M. CAMOUS Jean-Pierre	Mme LEBRETON Elisabeth
M. CANIVET Bertrand	M. LOUBIERE Robert
M. CASSUTO Jill-patrice	M. MARIANI Roger
M. CHATEL Marcel	M. MASSEYEFF René
M. COUSSEMENT Alain	M. MATTEI Mathieu
Mme CRENESSE Dominique	M. MOUIEL Jean
M. DARCOURT Guy	Mme MYQUEL Martine
M. DELLAMONICA Pierre	M. ORTONNE Jean-Paul
M. DELMONT Jean	M. PRINGUEY Dominique
M. DEMARD François	M. SAUTRON Jean Baptiste
M. DESNUELLE Claude	M. SCHNEIDER Maurice
M. DOLISI Claude	M. TOUBOL Jacques
M. FRANCO Alain	M. TRAN Dinh Khiem
M. FREYCHET Pierre	M VAN OBBERGHEN Emmanuel
M. GÉRARD Jean-Pierre	M. ZIEGLER Gérard

M.C.U. Honoraires

M. ARNOLD Jacques	M. GIUDICELLI Jean
M. BASTERIS Bernard	M. MAGNÉ Jacques
Mlle CHICHMANIAN Rose-Marie	Mme MEMRAN Nadine
Mme DONZEAU Michèle	M. MENGUAL Raymond
M. EMILIOZZI Roméo	M. PHILIP Patrick
M. FRANKEN Philippe	M. POIRÉE Jean-Claude
M. GASTAUD Marcel	Mme ROURE Marie-Claire

REMERCIEMENTS

Au président de Jury, Monsieur le Professeur Gérald QUATREHOMME,

Cher Professeur, merci pour l'ensemble de votre savoir-faire que vous nous transmettez chaque jour avec une grande rigueur et beaucoup de bienveillance que ce soit en Médecine Légale ou en Anthropologie Médico-Légale. C'est un honneur pour moi d'être votre élève. Veuillez trouver ici le témoignage de toute mon estime et de mon profond respect.

A Madame le Professeur Véronique ALUNNI,

Je vous remercie d'avoir accepté la direction de cette thèse. Votre passion pour la Médecine Légale m'a très vite contaminée. C'est un plaisir de travailler à vos côtés. Soyez assurée de ma reconnaissance et de ma plus respectueuse considération.

A Monsieur le Professeur Patrick BAQUÉ,

Monsieur le Doyen, je vous remercie de me faire l'honneur de participer à mon Jury de thèse. Comme vous nous l'aviez dit lors de nos premiers enseignements d'Anatomie, l'Hôpital et la Faculté de Médecine sont bien devenus ma deuxième maison. Permettez-moi de vous exprimer toute mon estime et mon admiration.

A Monsieur le Professeur Charles Hugo MARQUETTE,

Permettez-moi de vous exprimer toute mon admiration devant votre passion et votre dévouement pour la Médecine, l'Enseignement et la Recherche que vous savez si bien retransmettre à vos étudiants. Je vous remercie très sincèrement d'avoir accepté de participer au Jury de Thèse.

A Monsieur le Docteur Renaud DAVID,

Je te remercie pour ton enseignement et de ce que tu fais chaque jour pour le service de Psychiatrie de la Personne âgée afin de développer la recherche dans cette belle spécialité et une nouvelle vision de la pratique clinique. Je te remercie d'avoir accepté de siéger dans ce Jury de Thèse.

A Luisa NOGUEIRA,

Ces moments de travail partagés avec toi au Laboratoire d'Anthropologie médico-légal sont également des moments d'amitié pour moi. Merci du fond du cœur pour l'aide

précieuse à la réalisation de cette thèse. J'espère que nous travaillerons ensemble encore de nombreuses années.

A toutes les équipes hospitalo-universitaires qui m'ont accueillie et m'ont transmis leur savoir, et particulièrement à Madame le Professeur Florence ASKENAZY, Monsieur le Professeur Michel BENOIT, Docteur Arnaud FERNANDEZ, Docteur Diane COMPAN et Docteur David BENSAMOUN.

A mes Parents, sans qui rien n'aurait été possible. Vous êtes et avez toujours été présents pour me soutenir. Merci de me supporter, de m'accompagner et de croire en moi.

A mes Grands parents, Mamie tu disais que j'avais le « regard intelligent », j'aurais tant aimé que vous soyez là aujourd'hui en ce moment si particulier où je deviens médecin. Je vous dédie ce travail.

A mes frères ainsi qu'à mes nièces et neveux.

A Malia, qui sait à sa façon me soutenir en venant s'asseoir sur le Traité d'Anthropologie médico-légale du Professeur Quatrehomme en ronronnant.

A mes amis, Catee, ma réunionnaise, Laurina et Pierre-François mes corses préférés. Ces si difficiles week-ends de travail acharné à préparer les ECN commencent à être loin !
A France, A Alice.

A Lionel, ainsi qu'à sa famille. Je te souhaite le meilleur pour ta carrière de chirurgien.

A mes amis de promotion et co-internes :

Marianna, Vittoria, Alexia. Les gardes à Lenval n'ont fait que renforcer nos liens. Vive nos soirées entre filles !

Eric, notre premier stage d'interne à Lenval entre UPAG et UPATD avec des situations parfois bien cocasses avec nos patients, c'était bien plus sympa de les partager avec toi !

A Celia, Camille, Brian, Etienne et nos fous rires à l'internat de Sainte Marie.

A mes co-internes qu'ils soient mes aînés ou plus jeunes avec qui j'ai partagé mon internat : Géraldine, Ludwig, Mélanie, Marianne, Romain, Vanessa, Claire, Sylvain, Tommy, Robin Kardous, Dume, Laura Papini, Laura Brocart, Isabelle, Margaux, Ariane, Marion, Anamaria et tous les autres.

A la Médecine Légale,

A Céline, Elodie, Morgane, Ariane, Irina, Emilie, Maël, François et Charlotte, merci pour tout ce que vous me transmettez au quotidien.

A Florence, une vraie maman et nos secrétaires, Sandra et Lydie.

Jean Luc j'adore nos discussions où on refait le monde avec nos cultures si différentes, ne rentre pas tout de suite en Côte d'Ivoire !

A mes co-internes Charlotte, Kathy et Coraline. Kathy c'est un plaisir de partager mon dernier semestre avec toi.

Charlotte et Kathy pour nous c'est pour très bientôt les responsabilités... !!!!

A l'équipe du reposoir, et notamment aux agents d'amphithéâtre qui nous soutiennent à chacune des autopsies, merci.

SOMMAIRE

I/ Introduction	page 17
1. Anthropologie médico-légale.....	page 20
2. Les démembrements.....	page 21
3. Les instruments utilisés dans le cadre de démembrements.....	page 23
II/ Revue de la littérature : les lésions osseuses produites par les scies lors des démembrements	page 24
1. Classification des scies.....	page 24
2. Les lésions osseuses : zones d'intérêt.....	page 30
3. Analyse des lésions osseuses : Lésions élémentaires laissées dans les faux départs osseux.....	page 32
4. Méthodes d'analyse utilisées dans la littérature scientifique.....	page 40
III/ Objectifs de l'étude	page 42
IV/ Matériels et méthodes	page 45
V/ Résultats	page 51
VI/ Discussion	page 59

VII/ Conclusion.....	page 67
Bibliographie.....	page 69
ANNEXE 1 : Thèse-article 1 en anglais.....	page 75
ANNEXE 2 : Thèse-article 2 en anglais.....	page 88
SERMENT D’HIPPOCRATE.....	page 88

I/ Introduction

Après un homicide, le criminel doit trouver le moyen de se débarrasser du corps; ce dernier aura parfois recours au morcellement du corps.

Selon Ravoux, en 1888, le dépeçage est l'action qui consiste à dépecer, à mettre en pièces, à couper en morceaux [1]. Le mot dépeçage vient du latin "*discerpere*", mettre en pièces. Cet auteur différencie le dépeçage de la mutilation qui consiste à retrancher un membre ou une portion de membre sur le cadavre ou sur le vivant [1].

Selon Quatrehomme, l'utilisation du terme démembrement est une traduction littérale de l'anglais "*dismemberment*" mais qui n'est pas tout à fait exacte dans la mesure où "*les corps sont certes découpés au niveau des membres, mais il existe volontiers une décapitation associée, voire une éviscération partielle ou totale*" [2].

Pour le médecin légiste, l'intérêt est de pouvoir identifier le ou les instruments utilisés par l'auteur [2].

En général, un couteau est utilisé en premier lieu pour découper la chair jusqu'à l'os et éventuellement les articulations. Une scie est utilisée pour couper les diaphyses osseuses. L'auteur aura parfois recours à une hache [2–35]. Ces instruments tranchants et/ou tranchants-contondants laissent des traces sur l'os [36]. Les pionniers dans l'étude de ces lésions sont Bonte [3], Andahl [4] et Symes [5].

Les scies laissent des traces très caractéristiques sur l'os, du fait des paramètres spécifiques qui les caractérisent, qui ont été étudiées par plusieurs auteurs [5–9,11,15,37–40].

Le médecin légiste va comparer les traces observées dans une expertise médico-légale avec celles constatées et étudiées de manière expérimentale, afin de déterminer l'instrument utilisé [2,5,6,8,27,35,41–44].

Les variétés de scies sont quasi infinies mais on peut les regrouper en classes et sous-classes d'instruments en fonction des principaux paramètres de la lésion observés au stéréomicroscope ou à l'aide d'autres instruments [5,7,9,11,37–40].

En matière de démembrement, la scie à main est la plus utilisée par les auteurs de crime, c'est d'ailleurs ces scies qui sont les plus étudiées [5–7,9,11,15,29,37–41]. Ils peuvent également avoir recours à des scies électriques [27,31,36,42,43].

Parmi les paramètres principaux qui permettent de catégoriser les différentes scies il y a également le nombre de dents par pouce (TPI) ou le nombre de pointes par pouce (PPI), l'avoyage de la denture (alterné, ondulé, ou par groupe), et le type de scie : scie à refendre, à tronçonner, ou scie universelle [2,14].

On peut déterminer une classe ou sous-classe de scie, mais selon Svensson, Wendel, et Bonte on ne peut pas retrouver l'instrument unique (identification positive absolue) en question sauf circonstances particulières (lame de la scie endommagée [3], ou quand l'arrêt du coup de scie a permis de laisser une trace de dent dans l'os [45]). L'identification d'un instrument concerne une branche des sciences médico-légales, dont l'objectif est la comparaison de traces expérimentales avec des traces réelles. Les critères utilisés sont ceux de l'AFTE (Association of Firearm and Tool mark Examiners) [46].

Les zones d'intérêt pour l'étude des traces laissées par le passage de la scie sont les faux départs, l'éperon terminal et la coupe complète [2].

Les faux départs ont été étudiés par différents auteurs [2,5–9,11,15,37–40]. Il s'agit d'une lésion observée quand la lame de la scie glisse sur la surface osseuse sans pouvoir réellement mordre dans l'os. Le faux départ correspond à une entaille à la surface de l'os [2].

Les lésions élémentaires principales décrites pour les faux départs sont la largeur de la lésion, la forme des murs, et le profil de la lésion. D'autres lésions élémentaires existent comme les stries dans le fond de la lésion, les îlots osseux, le saut de dent, la dérive de la lame [2,9,15].

Ils ont été étudiés sur l'os humain [6,9,10,15,37,47,48] et sur des substituts comme l'os de porc [7,9,11,15,38,39].

Différents types de microscopes ont été utilisés ; la loupe binoculaire, le stéréomicroscope, la macroscopie par épifluorescence, la microscopie à balayage électronique, la tomographie micro-informatisée ; l'histopathologie également [5,6,8–11,15,16,37,38,40,41,47–50].

Dans la première partie de cette thèse nous avons décidé d'étudier les lésions produites par une scie autopsique.

En effet, parmi les scies électriques, la scie à plâtre (ou scie autopsique, "*oscillating saw*") est très peu étudiée, mais la connaissance des lésions élémentaires qu'elle peut produire sur l'os nous paraît d'un intérêt majeur.

Jusqu'à présent les travaux scientifiques s'intéressaient principalement aux projections de poussières d'os qu'elle produit en salle d'autopsie [51].

Symes est le premier et le seul à ce jour à s'être intéressé aux lésions produites par la scie autopsique sur l'os, à la fois sur les faux départs et les coupes complètes [5].

Au cours de l'autopsie, la section du crâne et d'autres parties du squelette est fréquemment effectuée par une scie oscillante à plâtre que nous appellerons dans ce travail « scie autopsique ».

La scie autopsique peut créer des lésions supplémentaires à celles produites par l'auteur du démembrement. Il est important de pouvoir différencier ces lésions. Mais le criminel peut avoir lui aussi produit des lésions avec cet instrument.

Dans la seconde partie de cette thèse nous avons décidé d'étudier les lésions produites par deux scies à main dont le TPI (teeth per inch) élevé (15 et 32) n'a pas été étudié à notre connaissance dans la littérature médico-légale en fonction du type de scie.

1/ Anthropologie medico-légale

1.1. Définitions [2]

L'Anthropologie est la science de l'étude de l'Homme. Habituellement, on distingue d'une part l'anthropologie culturelle, et d'autre part l'anthropologie biologique. L'Anthropologie médico-légale est une branche de l'anthropologie biologique. Elle s'intéresse à la victime, à l'environnement du squelette ou de l'os et aux techniques scientifiques d'étude de cet environnement.

L'anthropologie médico-légale concerne des restes ou squelettes récents (quelques décennies maximum), voire même un corps frais à la différence de la paléontologie par exemple qui s'intéresse à la préhistoire. La limite dans le temps de l'anthropologie médico-légale est à la fois définie par la législation (la prescription pénale pour les crimes est habituellement de 20 années en France, auxquelles peuvent s'ajouter les années de minorité et le décompte à partir du dernier acte juridique), et par les considérations éthiques (identification des disparus).

1.2. Objectifs [2]

L'anthropologie médico-légale se compose de 2 grandes parties :

- **L'anthropologie d'identification**, qui peut être reconstructive, comparative et parfois spécialisée. L'identification pourra alors être classée par la suite comme certaine, probable, possible ou exclue [52].

L'identification classique reconstructive par des techniques osseuses est réalisée selon les **4 fondamentaux : sexe, âge, stature et origine géographique**. Auxquels on ajoute les **particularités** physiologiques comme la parturition, le côté dominant, les particularités pathologiques, les particularités professionnelles ou culturelles, et d'autres particularités diverses.

L'identification comparative consiste à comparer les données biologiques ante mortem à celles post mortem. Seule l'identification comparative permet d'assurer ou d'exclure scientifiquement l'identité du disparu. L'identification comparative se fait par

quatre méthodes essentielles : *les empreintes digitales, les comparaisons radiologiques, les comparaisons odontologiques et les comparaisons ADN*. D'autres méthodes existent, notamment l'identification du matériel d'ostosynthèse qui possède un numéro unique, les tatouages en comparant ses particularités, la comparaison auriculaire par photographies ou la rugoscopie (comparaison des reliefs et dépressions du palais mou). Il existe également de nombreuses méthodes d'identification crânio-faciale. Dans tous les cas, les méthodes comparatives nécessitent impérativement de disposer d'une piste d'identité, et d'un matériel biologique ante mortem appartenant au sujet disparu (ou à sa famille quand il s'agit d'ADN).

- **L'anthropologie lésionnelle**, observe les lésions osseuses et recherche les causes et circonstances du décès afin d'éliminer l'intervention d'un tiers responsable.

La cause du décès est souvent difficile à établir avec certitude en Anthropologie médico-légale. On doit alors émettre des hypothèses en expliquant les arguments en faveur ou en défaveur de chacune d'elle.

Il est à souligner que la cause du décès n'est qu'un aspect de l'analyse médico-légale parmi d'autres. Aux Assises, les débats concernent souvent assez peu la cause du décès, mais beaucoup plus les circonstances ayant entouré le décès.

L'étude des démembrements rentre donc dans le champ de l'anthropologie lésionnelle.

2/ Les démembrements

Le démembrement post-mortem n'est pas rare, et le médecin légiste peut être amené à faire l'expertise d'un corps démembré.

Le démembrement désigne l'action de fragmenter le corps ou parfois seulement une partie du corps avec une intention criminelle ou délictuelle. Ce terme de "*démembrement*" n'est pas utilisé en médecine légale lorsque l'on est confronté à des restes humains dans le cadre d'un accident de la route ou d'une explosion par exemple [12].

Dans la littérature, on retrouve quatre catégories de démembrement basés sur les buts et les raisons du crime [29,36] :

2.1. Dans la plus grande majorité des cas il s'agit d'un **démembrement défensif**, qui permet de transporter et faire disparaître le corps sans attirer l'attention de témoins, et à fortiori des forces de l'ordre, un corps entier étant encombrant. Le but étant de rendre plus difficile l'identification du corps, en utilisant la décapitation, ou l'ablation des deux mains et en favorisant son transport par morcellement [41].

2.2. On parle de **démembrement offensif**, quand il s'agit d'actions agressives envers le corps de la victime, actions sous-tendues par l'excitation sexuelle, la rage, et la volonté de destruction de l'autre. Le démembrement offensif est beaucoup plus rare, ciblant la face, les seins, les organes génitaux ; des éviscérations sont également possibles. Ce groupe inclut les homicides sexuels [12,41].

Les criminels agissant pour des motifs sexuels peuvent parfois retirer les organes abdominaux par la filière génitale [12].

D'après certains auteurs (Jas'kiewicz-Obydzin'ska T, 2004), le contexte sexuel d'un homicide est censé être confirmé par la mort par strangulation [53].

2.3. Le **démembrement agressif**, quand la séparation de parties du corps est la méthode utilisée pour tuer. Dans la majorité des cas il s'agit de décapitation. Il existe des exemples de criminels qui amputent les organes génitaux ou toute autre partie du corps, causant la mort par exsanguination [26].

Dans la plupart des démembrements offensifs et agressifs, le criminel ajoute un démembrement défensif, pour faire disparaître le corps et au minimum rendre l'identification de la victime difficile [12].

2.4. Le **démembrement nécro-maniaque** se rencontre quand le sujet exhume des corps et ampute certaines parties qu'il collecte et collectionne pour l'excitation sexuelle procurée. Dans la majorité des cas ce type de démembrement inclut les organes génitaux, bien que plusieurs auteurs décrivent des cas de décapitation, ou des sections des bras d'une personne aimée « comme un cadeau en souvenir » [12,54].

Les catégories de démembrement ont une importance particulière, comme les actions du criminel et les instruments utilisés, qui sont l'expression claire de la démarche criminelle [27,35]. Habituellement le démembrement défensif est pratiqué par des criminels qui n'ont pas de pathologie mentale puisque le but est utilitaire ; contrairement aux autres catégories de démembrements [2].

3/ Les instruments utilisés dans les cas de démembrement

Démembrer un corps n'est pas aisé, en dehors d'un professionnel. Ceci peut prendre beaucoup de temps et nécessiter énormément d'efforts. Le dépeçage nécessite habituellement plusieurs instruments [27].

Le premier instrument utilisé est le plus souvent le couteau qui sert à couper les parties molles pour atteindre l'os, permettant ainsi de scier ce dernier plus aisément. Le couteau est également utilisé pour les désarticulations qui sont très difficiles à réaliser. Très souvent la tentative de désarticulation échoue et le criminel s'attaque aux diaphyses des os longs. On retrouve sur l'os des traces spécifiques à chaque outil utilisé qu'il faut rechercher [41].

Les scies sont utilisées pour couper les diaphyses des os longs, séparer le tronc de la tête [2,3,12,24–29,35,41,55]. Tous les types de scie peuvent être utilisés mais le plus souvent il s'agit de scies à main [2].

La hache ou hachette est un instrument habituellement utilisé pour commencer ou terminer les coupes difficiles [14].

Les lésions de dépeçage sont extraordinairement diverses, car les instruments sont innombrables, et les façons d'utiliser un même instrument sont également variées et parfois ces derniers sont utilisés de manière désadaptée [2].

“ Les traces de dépeçage se mêlent à des lésions ayant occasionné la mort, des lésions de décomposition, des lésions dues à l'environnement (animales, climatiques), des lésions surajoutées pour faciliter la disparition des fragments ou empêcher ou retarder

l'identification, comme la carbonisation ou l'utilisation d'un acide ou d'une base forte".
[2]

Plusieurs publications montrent le potentiel des lésions laissées sur l'os pour identifier l'instrument en cause afin de retrouver le criminel [5–8,11,27,28,35,41–44,46].

A cause du coût, de la disponibilité et pour gagner du temps, des instruments à dents et le plus souvent des scies sont préférentiellement utilisés par les criminels dans les cas de démembrement [28].

Les lésions laissées sur l'os seront utilisées pour déterminer la classe générale et la sous-classe de la scie utilisée par l'auteur (TPI, scie à main ou électrique, avoyage, type de scie : à tronçonner, à refendre ou universelle) [2,4,6,9,11,15,28].

L'analyse des traces laissées par les scies peut également permettre de déduire les capacités spécifiques du criminel ainsi que sa connaissance de l'anatomie humaine, ce qui oriente l'enquête judiciaire [27].

II/ Revue de la littérature : les lésions osseuses produites par les scies lors des démembrements

Une scie est essentiellement une pièce métallique qui possède des dents coupantes [6].

1. Classification des scies

Il existe une variabilité très importante de scies (Blackburn 1974) [56]. Selon les pays certaines seront plus représentées. On peut notamment constater une grande différence entre les pays asiatiques (scies japonaises kataba, ryoba,...), et les pays occidentaux.

Les scies égoïnes (venant du latin *scobina* signifiant “lime”), sont très utilisées en Occident. Ce sont des scies à main qui n’ont pas de dos.

On peut constater que dans les magasins d’outillage, les scies sont très mal référencées selon leurs paramètres de bases.

Très habituellement ce sont les scies à main qui sont utilisées en cas de démembrement, mais il existe des cas avec scies électriques portatives [42,43]. Par contre les scies électriques à table sont très peu utilisées [2].

1.1. Un des paramètres les plus importants pour différentier des scies est le nombre de dents par pouce [2,6,9]. La mesure se fait en nombre de dents par pouce (TPI), “teeth per inch”, ou en pointes par pouce (PPI), “points per inch”. Le nombre de PPI est supérieur d’une unité au nombre de TPI. Plus le TPI est grand, plus les dents sont petites et plus la coupe est “douce” [5,8]. 1 inch = 2,54 cm.




Schéma 1 : Nombre de dents par pouce

1.2. La plupart des scies sont avoyées [2,6,9]. Il s’agit du second paramètre particulièrement contributif à l’analyse. Une denture avoyée signifie que les dents sont inclinées latéralement, de façon alternative à droite et à gauche, ce qui augmente la largeur du trait de coupe et permet à la lame de glisser facilement en l’empêchant de se coincer ou de se plier [2,6,9].

Les différents avoyages possibles sont les suivants :

a) Le plus commun est l'avoyage alterné (alternating set), dans ce cas chaque dent est inclinée alternativement dans un sens et dans l'autre, selon la séquence droite, gauche, droite, gauche,... [2,6,9].




Schéma 2: Avoyage Alterné

b) L'avoyage par groupe (Raker set), possède une dent raker, qui est une dent spécialisée qui est placée toutes les 5 à 7 dents et qui enlève les imperfections qui se trouvent au fond de la lésion, nettoie les résidus issus de la coupe. La dent raker n'est pas avoyée, mais les autres dents le sont [2,6,9]. Les dents de type raker peuvent être plus courtes ou identiques en hauteur aux autres dents [2].

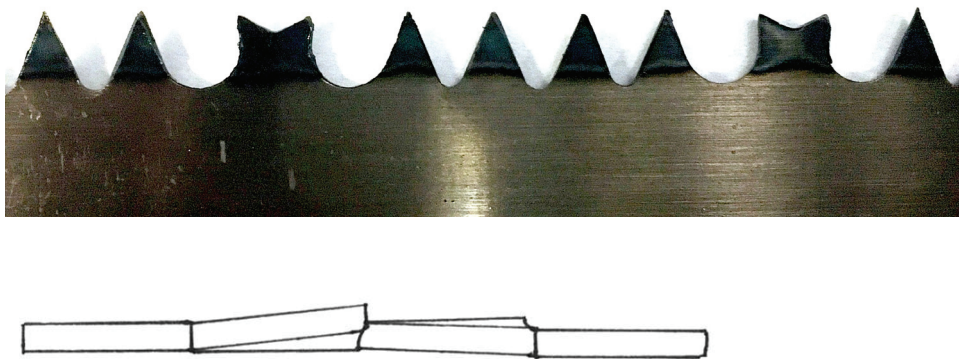


Schéma 3 : Avoyage de type Raker

c) Pour l'avoyage ondulé (wavy set), c'est un avoyage par groupe de plusieurs dents, alternativement à gauche et à droite, donnant une courbure en vague de la lame et non des dents [2,6,9]. Chaque vague est formée de nombreuses petites dents qui peuvent être assimilées à une simple dent [2,4].




Schéma 4 : Avoyage Ondulé

1.3. Parmi les scies à bois, il faut distinguer les **scies à refendre**, les **scies à tronçonner**, et les **scies universelles**.

a) Les scies à refendre (rip saw), sont des scies à bois qui permettent de couper dans le sens du fil du bois [2,5,6,8,9]. Ce sont des dents de grande taille qui ont une forme aplatie. L'arête frontale tranchante de la dent est disposée perpendiculairement à la lame, ce qui veut dire que l'angle d'attaque du matériau est de 90° , correspondant à un véritable coup de burin plutôt que l'action de couper, ce qui produit de la sciure [2]. Le sommet de la dent a un angle d'environ 60° [2,33].




Schéma 5 : scies à refendre

b) **Les scies à tronçonner coupent en travers du fil.** Les dents sont affûtées avec un angle de 70° par rapport à la lame, représentant ainsi l'angle d'attaque du matériau par la dent [2,6,9].

L'attaque de la dent est ainsi inclinée vers l'arrière de 14° avec la verticale. Il existe également un affûtage latéral des dents (une dent sur deux est affûtée en biais pour présenter un biseau sur chaque bord). Le sommet de la dent fait environ 60° comme pour les scies à refendre [2,49].





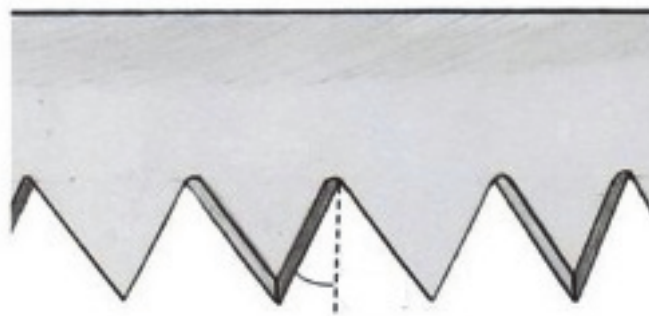
Schéma 6 : Scie à tronçonner

c) **Les scies universelles** sont des scies à dents isoscèles. Elles permettent des coupes à la fois dans le sens et à travers le fil du bois [2]. L'angle du sommet de la dent est de 45° . L'angle entre la verticale et le bord de la dent correspond à $22,5^\circ$ [2,49].

Les scies universelles se comportent comme des scies à tronçonner [57] (elles laissent le même type de lésions osseuses). Ceci s'explique car l'attaque de la dent est inclinée vers l'arrière pour ces deux types de scie [57].



Direction de la coupe



$22,5^\circ$

Schéma 7 : Scie Universelle (dents isocèles)

Parmi les scies électriques, il existe les scies électroportatives et les scies à table. Elles éliminent en grande partie certaines variations des coups de scies dues à l'opérateur notamment par la vitesse d'action élevée. Les résidus sont plus importants qu'une scie à main [2].

Parmi les scies électroportatives, il existe les scies circulaires qui produisent des coupes droites dans et à travers le fil, et les tronçonneuses qui coupent du matériau mou à grande vitesse. Quand les tronçonneuses coupent l'os elles produisent des murs ondulés (voir ci-dessous pour la description des murs, lésion élémentaire laissée par les scies) [2].

Parmi les scies à table, les scies circulaires produisent des coupes droites dans ou à travers le fil, et les scies à ruban peuvent faire des coupes rectilignes ou courbes [2].

2. Les lésions osseuses : zones d'intérêt

2.1. Les faux départs

Les faux départs se produisent quand la lame de la scie rentre en bref contact avec l'os, enlevant un peu de matière. Soit la lame s'arrête, soit elle saute, ou encore elle reprend la coupe dans une nouvelle position, d'habitude près de la coupe initiale, et continue à couper l'os [8,11]. Les faux départs, bien qu'en général proches de la coupe, peuvent cependant se situer à distance [35].

Le faux départ est une entaille dans l'os qui peut être superficielle ou plus profonde. Il possède notamment deux murs et un fond (voir paragraphe suivant sur les lésions élémentaires), qui donnent des informations sur l'avoyage, la forme et la dimension des dents notamment [2].

Le faux départ ne doit pas être trop superficiel ni trop profond pour révéler le maximum d'informations. Quand il est trop superficiel la largeur de la lame ne laisse pas toute son empreinte dans l'os, il est alors nommé "scratch". Quand il est trop profond il soulève l'os et produit une fracture. Le faux départ idéal est intermédiaire afin que l'intégralité de la largeur de la lame de la scie ait laissé sa trace.

Symes (1992) [5] et Reichs (1998) [35] proposent le moulage des faux départs avec une pâte, surtout s'ils sont profonds, pour une meilleure visibilité et en conséquence une meilleure interprétation des lésions élémentaires laissées sur l'os. Ce moulage en négatif peut être étudié en macroscopie, microscopie, et microscopie à balayage électronique.

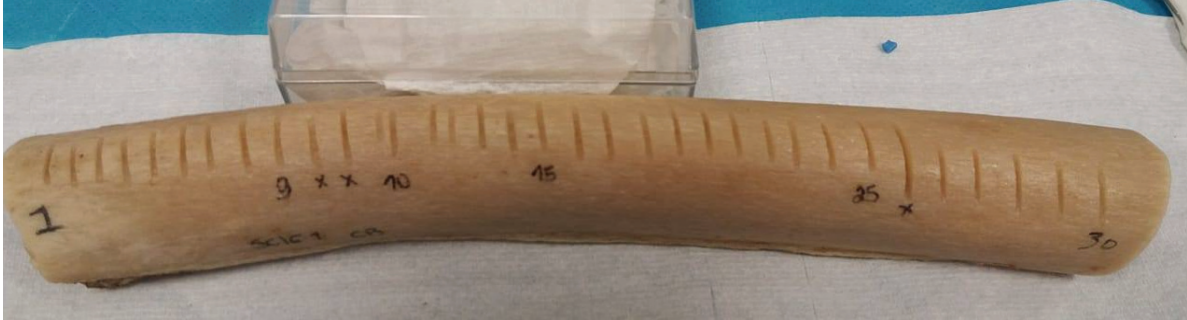


Schéma 8 : Echantillon osseux avec multiples faux départs

2.2 Coupes complètes [2] [11]

Il s'agit d'une section complète de l'os qui s'accompagne d'un éperon terminal (voir ci-après). Elle est intéressante à étudier, car elle permet d'examiner les stries laissées par la scie, elle peut indiquer également la direction du mouvement actif ou passif de la scie [2].

L'appariement des deux parties de l'os, proximal et distal, permet d'affirmer qu'ils proviennent du même individu [2].

Les stries visibles sur une coupe complète sont dues aux dents qui mordent dans l'os, elles sont globalement horizontales. Les stries sont organisées en groupes répétitifs parallèles [2].

Les stries qui correspondent au mouvement actif de coupe, sont des stries fines, appelées de « **type B** », les stries qui correspondent au mouvement passif de la scie lors du mouvement de retour sont des stries plus grossières, appelées de « **type A** » [2].

Les stries de « type B » sont encadrées par des stries de « type A ». Il existe des stries de plus grande dimension en cas d'action d'une dent raker. La direction du mouvement actif et passif de la scie peut être difficile à déterminer [2].

2.3 L'éperon terminal [2]

Le sens de progression vertical de la scie est révélé par l'éperon terminal. Ce dernier indique la partie terminale de la coupe. S'il existe un éperon terminal c'est qu'il existe sur l'autre versant une encoche terminale (complémentaire de l'éperon) [2].

Même s'il existe un fond dans l'éperon terminal comme dans le faux départ, l'information recueillie à cet endroit s'avère ici moins contributive. En effet la lame glisse en dehors de l'os quand l'éperon casse, ce qui peut altérer les caractéristiques laissées par la scie, si on les compare à celles que l'on pourrait trouver dans le fond d'un faux départ [5,8]. Les éperons sont par contre plus fréquents que les faux départs [2].

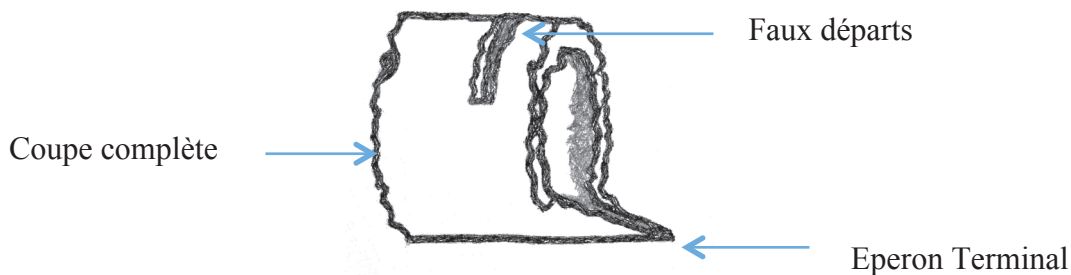


Schéma 9 : Faux départ, coupe complète, éperon terminal, d'après Saville (2007) [6]

3. Analyse des lésions osseuses : Lésions élémentaires laissées dans les faux départs osseux

Les instruments laissent des caractéristiques de classe, sous-classe, et individuelles, qui sont recherchées par l'analyse des traces sur l'os.

Les caractéristiques de classe concernent le type de scie (à tronçonner, universelle ou à refendre), et les caractéristiques des dents (dents par pouce ou TPI, pointes par pouce ou PPI, angle des dents, taille des dents, avoyage alterné, ondulé ou de type raker) ; elles sont identiques pour toutes les scies de la même marque [7,9]. Les caractéristiques de classe sont des similarités qui permettent de classer un instrument dans une catégorie, ou l'éliminer d'un groupe [7].

Les caractéristiques de sous-classe sont produites pendant le processus de fabrication et limitées à un petit groupe d'instruments.

Les caractéristiques individuelles (dues à l'altération progressive des outils utilisés pour fabriquer les scies et/ou à l'usure progressive des scies) sont uniques à la scie et sont généralement observées à l'échelle microscopique. Chaque scie présente des caractéristiques individuelles qui sont des imperfections aléatoires. Ces dernières se retrouvent sur bord d'attaque de l'outil de coupe et produisent des stries spécifiques sur le substrat. De ce fait, ces stries peuvent être utilisées pour comparer, et rechercher des correspondances entre un instrument spécifique (qui présente des particularités comme des dents endommagées ou très usées [2,3]) et des lésions spécifiques retrouvées sur l'os [7].

Les lésions élémentaires à rechercher pour déterminer la classe d'une scie sont les suivantes [2,5,8,9,15] :

3.1. La forme du fond du faux départ, aussi nommée profil. Dans la littérature scientifique, le profil est concave dans le cas d'une scie à refendre, et convexe s'il s'agit d'une scie à tronçonner [2,5,9]. La scie universelle se comportant comme une scie à tronçonner, elle présente donc un profil convexe [57]. C'est cette convexité du fond qui a conduit à la nécessité des dents spécialisées de type raker, dont le but est de nettoyer l'entaille dans du bois tendre. Ce qui ne fonctionne pas correctement dans l'os qui est dur et conduit à un fond d'entaille tronqué de manière asymétrique [5].

Cerutti (2016) a démontré que bien que des lésions en forme de W soient fréquemment rapportées à l'usage de scies à bois, d'autres formes de lésion sont souvent observées : les lésions dues aux scies à métaux sont presque toujours en forme de U, celles causées par les couteaux sont en forme de V [16].






Profils concaves	Profils convexes
 Rond	 En forme de W
 Carré	 W tronqué
 Carré avec des bords arrondis	



Schéma 10 : Formes du fond du faux départ, d'après Nogueira (2016) [9].

A gauche, profil concave. A droite, profil convexe en « W ».

3.2. La largeur minimale des faux départs

Symes (1992) classe les faux départs en 4 catégories en fonction de la largeur minimum du faux départ : A, B, C, D.

Les largeurs minimum des faux départs varient entre 0,8 mm (classe A) et 8,4 mm (classe D) [2,5,9].

La classe A présente une largeur minimale de la lésion comprise entre 0,8 et 1 mm. Elle est représentée par les scies manuelles à refendre avec de petites dents et les couteaux à dents. Cette classe est associée à un profil concave [2,5,9].

La classe B présente une largeur minimale de la lésion comprise entre 1,1 et 2,3 mm. Elle est représentée par les scies manuelles à refendre. Cette classe est associée à un profil concave [2,5,9].

La classe C comme la classe B présente une largeur minimale comprise entre 1,1 et 2,3 mm. Elle est représentée par les scies manuelles à tronçonner ou universelles. Cette classe est associée à un profil convexe [2,5,9].

La classe D montre une largeur minimale comprise entre 6,4 et 8,4 mm. Elle est représentée par les scies électriques. Les scies électriques à tronçonner présentent un profil convexe [2,5,9].

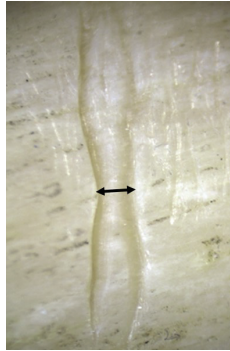


Schéma 11 : Largeur minimale de la lésion

3.3. Les murs des faux départs sont classés en 3 catégories selon Symes [2,5,8,9] :

- Les murs ondulés correspondant à un avoyage alterné.
- Les murs droits, peuvent correspondre à un avoyage par groupe [5], un avoyage ondulé ou un avoyage alterné [9].
- Les murs en forme d'haltère (zone étroite au milieu) correspondent à un avoyage ondulé. L'avoyage ondulé est réservé aux scies à refendre.

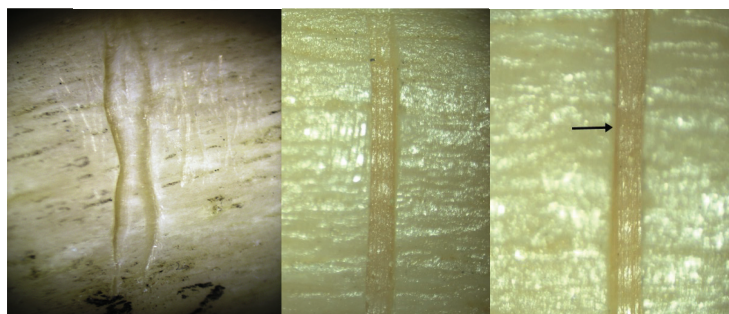
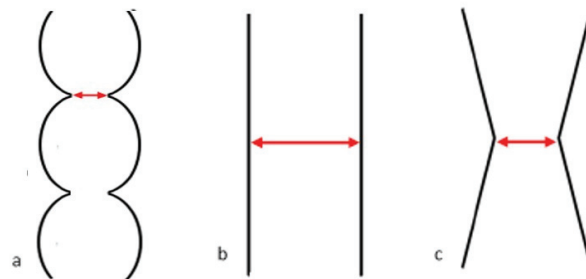


Schéma 12 : Forme des murs

3.4. Les stries [2,5,9,15] :

On trouve des stries dans le fond des faux départs et sur les murs.

Les stries situées dans le fond du faux départ sont de différents types :

- Les stries ondulées ou ondulées/droites sont associées à un avoyage alterné [5,9,15].
- Les stries fines et droites sont associées à un avoyage ondulé [5,9,15].
- Les stries rangées par trois correspondent à un avoyage par groupe [5].




Schéma 13 : Respectivement stries ondulées (SM x10) , stries rangées par trois, stries fines et droites (SM x 20).

Les stries situées sur les murs du faux départ, ou sur la section complète sont en rapport avec les dents avoyées et sont des stries droites le plus souvent.

D'autres lésions élémentaires peuvent être recherchées, notamment [2] [9] [8] [5] :

3.5. La dérive de la lame se retrouve en particulier dans les avoyages alternés. Cette dérive s'explique par le fait que la lame subit des forces latérales lors du mouvement antéro-postérieur du fait de l'avoyage. Cette dérive explique les murs ondulés au fond du faux départ.

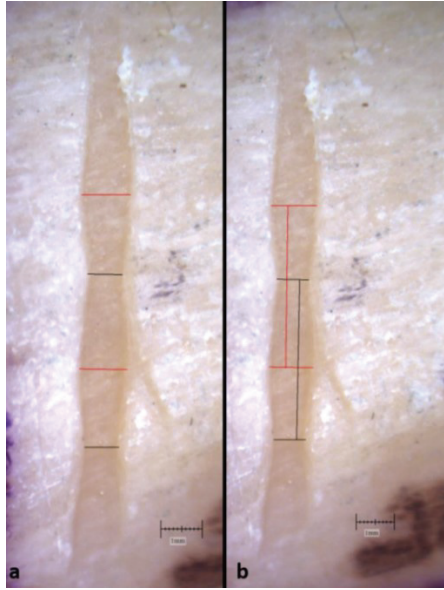


Schéma 14 : La dérive de la lame

3.6. Les îlots osseux sont la résultante de la dérive de la lame.

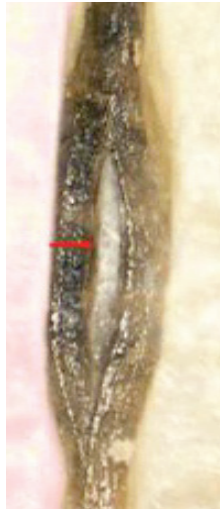

Schéma 15 : Ilot osseux

3.7. Le saut de dent peut être observé sur le fond d'un faux départ, un éperon terminal ou une tranche de section (coupe complète). Il s'agit d'ondulations avec des dépressions et sommets successifs. Le saut de dent a été décrit par Andahl (1978) [4]. Le saut indiquerait l'espace entre les dents. Selon Symes [5], la distance entre deux dépressions successives ou deux sommets successifs représente la distance entre 2 pointes de dents successives.

3.8. Sur la plupart des scies il existe un coup de scie actif et passif [2]. Le coup de scie actif est celui qui coupe, alors que le coup de scie passif est celui qui permet de redémarrer un cycle de coupe. La direction active de la coupe est dépendante de la conception des dents, car les dents sont fabriquées pour mordre dans une direction déterminée. La plupart du temps le coup de scie actif est fait en poussant.

Ce qui permet entre autre de déterminer le sens du coup de scie actif:

- A la sortie des dents du matériau, des défauts osseux de sortie peuvent être observés avec la plupart des scies, ces derniers n'existent pas à l'entrée en general
- A l'entrée il faut plutôt rechercher un aspect poli et abrasé.

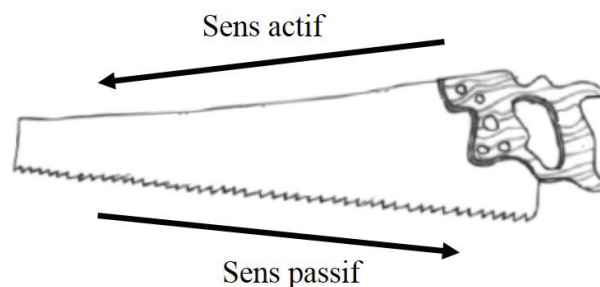


Schéma 16 : coup de scie actif et passif

3.9. Le sens de progression de la coupe est globalement vertical et perpendiculaire aux coups de scie actifs (qui eux sont grossièrement horizontaux) et en conséquence perpendiculaire aux stries produites par les dents. Certaines données permettent d'aider à déterminer le sens de progression de la coupe :

- Repérer un faux départ ou une érosion superficielle de départ ; la direction de la coupe étant perpendiculaire aux faux départs, *(mais il faut utiliser cet indice avec précaution car le criminel peut faire plusieurs tentatives en modifiant la position du cadavre)*.
- Repérer l'éperon terminal permet également de repérer le sens de progression de la coupe.

Le sens de progression de la coupe donne des indices sur la position du corps au moment de la découpe des os par le criminel. Mais la position du corps peut être modifiée à plusieurs reprises par celui-ci [2].

3.10. Les résidus de coupe correspondent à de la **poussière d'os**. On peut également retrouver des **particules de peinture, des particules métalliques, de rouille ou des particules de graisse** [2] laissés par la scie sur l'os. Les résidus de peinture indiquent qu'il s'agit d'une scie neuve ainsi que sa couleur, on peut alors rechercher le profil chimique de la peinture.

La différenciation entre la scie à main et la scie électrique peut se faire sur plusieurs arguments [2]. Pour la scie électrique, on constate :

- un trait de scie large
- l'absence d'îlots osseux (sauf pour les scies à ruban et les scies autopsiques)
- une coupe lisse et uniforme
- une poussière d'os fine et abondante
- une fréquence élevée des faux départs, due à la vitesse élevée
- une direction uniforme de la coupe, car les scies électriques continuent de couper tant que la pression est exercée
- des défauts ou éclats de sortie de grandes dimensions, un éperon terminal de grande dimension (avec une scie électrique, l'os cède brutalement à la pression exercée)
- une tendance au polissage de l'os.

4 Méthodes d'analyse utilisées dans la littérature scientifique

4.1. Pour l'observation des lésions élémentaires des faux départs on peut utiliser les techniques traditionnelles : **loupe binoculaire/stéréomicroscopie** [7,9,10,15,16,37-39,48].

4.2. **La macroscopie par épifluorescence**, autre technique d'observation, permet une caractérisation précise et une visualisation 3D des marques tranchantes dans l'os sans destruction de l'échantillon car il n'est pas nécessaire de le sectionner [11]. Or dans le domaine de la science médico-légale ou de l'anthropologie, les pièces osseuses sont précieuses [11].

La macroscopie par épifluorescence distingue plus clairement la forme et les détails du trait de scie ; il met en évidence les stries du fond et des murs de la lésion en réduisant les interférences [11].

Cette technique permet de mettre en évidence des caractéristiques communes (à la fois dans les faux départs et dans les sections complètes, en particulier en ce qui concerne les profils et les stries) mais aussi des caractéristiques uniques au sein de la même classe de scie [11].

Cette technique pourrait fournir un outil préliminaire utile pour l'examen non destructif dans les cas de démembrement, que ce soit sur l'os ancien ou contemporain [11].

4.3. **La microscopie électronique à balayage** [6,39,40]

L'observation au microscope électronique à balayage (MEB) permet d'examiner les matériaux à des grossissements plus élevés que ceux disponibles avec la stéréomicroscopie, fournissant des images remarquables, avec la possibilité d'observer des empreintes de dents de scie individuelles, auparavant non visibles [39].

Saville présente un troisième type de stries qui est visible à des grossissements plus élevés sur les images MEB (en plus des stries profondes formées lors du mouvement passif de la scie et des stries fines formées lors du mouvement actif de coupe en poussée). Ces stries sont formées à partir des imperfections présentes sur les dents des scies et donnent des possibilités réelles d'identifier une scie particulière [6].

Cependant, l'échantillon doit être sectionné et il doit être appliqué un revêtement métallique conducteur pour cette technique et seulement de petits morceaux d'os peuvent être analysés [11].

Avec l'amélioration de la microscopie à balayage électronique, les matériaux isolants peuvent maintenant être examinés sans avoir besoin de revêtements conducteurs, ceux-ci altérant l'échantillon osseux. Cette nouvelle technique se nomme « environmental scanning electron microscopy » [6].

Malgré les capacités d'imagerie supérieures du microscope électronique à balayage, Freas (2010) pense que cette méthode fournit peu de gains pratiques et méthodologiques par rapport à la microscopie optique traditionnelle [40].

4.4. La tomographie micro-informatisée (micro-CT, microtomographie à rayons X)

L'utilisation de la micro-CT dans la pratique médico-légale reste une technologie émergente, en raison de sa disponibilité limitée pour les praticiens médico-légaux [47].

Thali et al. [50] ont été les premiers à rapporter l'utilisation de la micro-CT pour l'investigation de lésions osseuses. La micro-CT peut être utilisée pour déterminer les caractéristiques de classe [50], mais également les caractéristiques individuelles [58].

Les rendus 3D de micro-CT sont générés à partir d'un ensemble de données haute résolution, il est donc possible de visualiser de très petites entités, souvent à partir de points de vue qui ne sont pas réalisables en microscopie optique [47]. Cette technique permet de fournir une résolution spatiale inférieure à 3 microns, pour des échantillons appropriés, avec certains systèmes capables de mesurer des tailles inférieures au micron [47].

Les rendus 3D peuvent être de similarité surprenante avec des échantillons originaux. La mise au point est nette à toutes les profondeurs, en particulier dans l'os spongieux, contrairement à la microscopie optique. La prochaine génération d'imagerie sera l'utilisation de la nano-CT [47].

Cette technique permet également de facilement visualiser une coupe transversale du faux départ et créer des tranches 2D sans réduire la qualité de l'image et / ou modifier / détruire l'échantillon comme avec d'autres techniques traditionnelles [10].

Pelletti (2017) estime que la micro-CT pourrait être une technique utile pour évaluer les faux-dépôts produits par différentes classes de scies, fournissant des profils morphologiques précis des os avec tous les avantages de l'imagerie 3D haute résolution (analyse non destructrice, permettant la préservation et la documentation des preuves) [10].

4.5. Etude des particules étrangères

Delabarde et Ludes 2017 [48] décrivent une nouvelle approche pour déterminer les caractéristiques de l'outil utilisé pour infliger un traumatisme qui implique l'analyse histologique de particules exogènes. Ces techniques sont sensibles, économiques et facilement reproductibles.

Basé sur trois cas médico-légaux, les résultats présentés dans cet article démontrent que l'histologie offre un moyen contributif et fiable pour détecter les particules étrangères liées à l'outil offensant et/ou à l'environnement [48].

III/ Objectifs de l'étude

A la suite de la revue de la littérature, nous proposons une étude expérimentale avec une scie autopsique et deux scies à main à TPI élevé.

1. La scie autopsique

La scie autopsique, aussi nommée scie oscillante ou scie à plâtre est un outil courant dans le domaine médical. Elle est conçue pour couper des matériaux (plâtre médical) ou des tissus durs (os) sans endommager les tissus mous (peau, muscles). Elle fonctionne grâce à un mouvement oscillant très rapide.

Lors d'une autopsie, la section du crâne et d'autres parties du squelette sont le plus souvent réalisées par une scie oscillante. Celle-ci peut alors créer des lésions accidentelles, qui se surajoutent à celles produites par la scie utilisée par le criminel.

La scie oscillante pourrait également être utilisée par l'auteur du crime.

La scie oscillante est peu étudiée dans la littérature médico-légale. La seule étude rapportée dans la littérature concerne la production de poussière d'os par celle-ci en salle

d'autopsie (Kernbach-Wighton et al.1996) [51]. En effet, une scie oscillante produit de grandes quantités de poussière d'os respirable, capable de transporter des germes sur plusieurs mètres. Kernbach-Wighton a étudié une scie oscillante associée à un tube de pulvérisation pour humidifier la lame de la scie avec de l'eau. Il a noté une réduction remarquable de la poussière d'os, réduisant ainsi le risque d'infections aéroportées [51] et d'inhalation délétère de particules osseuses.

Symes (1992) [5] est le seul à s'être intéressé aux lésions produites par une scie oscillante. Selon ce dernier, aucune scie électrique ne crée d'flots osseux à l'exception des scies à ruban et des scies autopsiques [5].

Selon Symes [5], la scie autopsique présente une forme du fond du faux départ (profil) correspondant à une scie à refendre, donc concave. La largeur minimale du faux départ est de 0,04 pouce (1,016 mm). La scie autopsique forme un éperon de rupture concave [5].

Le premier objectif de notre travail est de déterminer les caractéristiques des faux départs produits par une scie oscillante (scie d'autopsie), sur l'os humain et sur l'os de porc, car à notre connaissance ils n'ont jamais fait l'objet d'études contrôlées dans la littérature médico-légale.




Schéma 17 : Scie autopsique

2. Deux scies à main présentant des TPI non étudiés dans la littérature scientifique

Le TPI (teeth per inch) rencontré est différent en fonction du type de scie et de l'avoyage de la scie.

Dans la littérature scientifique, pour la scie à tronçonner avec un avoyage alterné, un TPI entre 6 et 12 a été étudié [5,10,37–40].

Pour la scie à tronçonner avec un avoyage ondulé, aucune étude n'a été retrouvée.

Une étude a été retrouvée pour la scie à tronçonner avec un avoyage de type raker avec un TPI à 7 [39].

Pour les scies à refendre avec un avoyage alterné, un TPI entre 4,5 et 13 a été étudié [5,9,10,39].

Pour les scies à refendre avec un avoyage ondulé, un TPI entre 18 et 24 a été étudié avec une majorité de TPI à 24 [9,10,39].

Une seule étude a été retrouvée dans la littérature concernant une scie à tronçonner avec un avoyage de type raker, avec un TPI à 24 [11].

Dans la littérature scientifique, une seule scie universelle avec un avoyage alterné a été étudiée présentant un TPI à 7 [9]. Cependant, dans cette étude il était impossible de créer des lésions osseuses avec cette scie sur l'os humain, mais cela était possible sur l'os de porc, ceci s'expliquant par la dureté superficielle de la corticale de l'os humain et la grande taille des dents de la lame.

Le deuxième objectif de notre travail est donc de déterminer les caractéristiques des faux départs produits par des scies à main qui ont un TPI (nombre de dents par pouce) encore non étudié en fonction du type de scie dans la littérature scientifique à notre connaissance.

Nous avons sélectionné deux scies qui n'ont jamais été étudiées et qui sont facilement accessibles au public :

- Une scie universelle présentant un avoyage alterné avec un TPI à 15.
- Une scie à refendre présentant un avoyage ondulé avec un TPI à 32.

IV/ Matériels et Méthodes

1. La scie autopsique

Scie oscillante autopsique

Cette scie (De Soutter Medical CleanCut™) (Fig. 1) est une scie électrique à main avec une lame oscillante utilisée pour couper des plâtres en orthopédie ou pour couper l'os en autopsie, avec un boîtier électronique (module d'alimentation NS3 De Soutter Medical) pour contrôler la vitesse d'oscillation de la lame. Cette scie a une lame circulaire avec des dents isocèles (angle entre la verticale et le bord de la dent de 22,5 ° et angle au sommet des dents de 45°) [2,9]. Le tableau 1 montre les principales caractéristiques de la scie.



Fig. 1: La scie électrique à main avec sa lame oscillante utilisée dans cette étude expérimentale (avec son boîtier électronique).

Vitesse d'oscillation	0-14000 osc/min
Longueur	275 mm
Poids	1,15 kg
Niveau sonore	702 dB(A)
Lame	
Diamètre (mm)	63,5
Type de dents	Isocèles
Distance entre deux dents consécutives (mm) ^a	1,75
Hauteur de la dent (mm) ^a	1,39
Largeur de la dent (mm) ^a	1,46
Épaisseur de chaque dent (mm)	0,38
TPI ^b	16
Avoyage des dents	Alterné
Autre	Lame neuve

^a Mesure réalisée à l'aide d'un stéréomicroscope à un grossissement x20

^b TPI : nombre de dents par pouce

Tableau 1 : Principales caractéristiques de la scie autopsique oscillante

Échantillons d'os

Cette étude expérimentale a été réalisée à l'aide d'échantillons d'os de porc et d'échantillons d'os humain. Pour la série animale, trois fémurs juvéniles frais de porc ont été utilisés. Pour la série humaine, trois diaphyses d'os fémoraux ont été utilisées. Les diaphyses de fémurs humains ont été prélevées au Laboratoire d'Anatomie normale chez deux hommes âgés qui ont donné leur corps à la science. La série d'os de porc comprend 30 faux départs (10 lésions osseuses sur chaque fémur) et la série d'os humains comprend 100 faux départs (35 faux départs sur chacune des deux premières diaphyses et 30 faux départs sur la troisième). Les faux départs ont été produits par la même personne (l'auteur, qui est gaucher) et espacés entre eux de 15 mm pour éviter toute interférence entre les lésions. La scie autopsique a été utilisée dans les conditions habituelles d'autopsie, c'est-à-dire à la vitesse maximale (1400 oscillations par minute).

Critères d'analyse microscopique

Les 130 lésions expérimentales ont été analysées à l'aide d'un stéréomicroscope (SM) (Visiscope SZTL 320, VWR®) associé à un logiciel d'analyse d'images (DeltaPixInSight®). Chaque faux départ comprend deux extrémités, deux murs verticaux et un fond (fond du faux départ). Certaines caractéristiques, notamment la forme du profil et la profondeur de la lésion, ont été analysées à partir de moulages (Silicone HP Putty®). Chaque faux départ a été analysé comme suit (tableau 2).

Largeur minimale de la lésion	Mesure de la plus petite largeur entre les deux bords du faux départ
Profondeur maximale de la lésion	Mesure faite sur le moulage de chaque lésion
Forme du profil	Accessible grâce au moulage de chaque lésion
Forme des murs	Les murs sont droits ou présentent une alternance entre des parties larges et étroites
Dérive de la lame	Evidente succession de parties larges et étroites des murs
Stries sur le fond de la lésion	Ondulées ; ondulées-droites ; droites
Ilôts osseux	Ilôts résiduels d'os sur la partie centrale du fond de la lésion. Ils peuvent avoir une apparence

	ovale (ci-après cités comme "îlot osseux ovale") ou être présents sur l'ensemble de la longueur de la lésion (ci-après cités comme "îlot osseux longitudinal")
Débris osseux	Résidus d'os sur les bords et sur le fond de la lésion
Scratches	Présence ou absence de scratches associés aux faux départs. Les scratches sont des lésions trop superficielles pour être informatives

Tableau 2 : Critères pour l'analyse des faux départs

Des tests préliminaires ont révélé que le type d'îlots osseux observés dépendait de la profondeur de la lésion du faux départ. 0,52 mm de profondeur est la limite qui sépare deux motifs d'îlots osseux très différents. Par conséquent, chaque faux départ de chacun des deux échantillons osseux a été attribué à l'un des deux sous-groupes en fonction de la profondeur de la lésion retrouvée.

Les lésions les plus superficielles (<0,52 mm) ont été attribuées au « groupe superficiel » et les lésions plus profondes (0,53 mm et plus) ont été attribuées au « groupe profond ». Dans la série animale, le sous-groupe des faux départs superficiels s'appelait "1" (n=10) et le sous-groupe des faux départs profonds s'appelait "2" (n= 20). Dans la série humaine, le sous-groupe des faux départs superficiels s'appelait "3" (n= 49) et le sous-groupe des faux départs profonds s'appelait " 4 " (n= 51). Le groupe 1 et le groupe 3 (" groupes superficiels") comprenaient des lésions d'une profondeur allant jusqu'à 0,52 mm ; le groupe 2 et le groupe 4 (" groupes profonds ") comprenaient eux des lésions d'une profondeur égale ou supérieure à 0,53 mm.

Mesures et statistiques

La largeur minimale de la lésion et la profondeur maximale de la lésion ont été mesurées au stéréomicroscope à un grossissement x10.

L'épaisseur des dents de la scie a été mesurée à l'aide d'un pied à coulisse numérique.

Les statistiques (descriptive statistics, Student test, Wilcoxon test, Binomial test, Fisher exact test) ont été réalisées à l'aide du logiciel R (version 64 3.2.3).

2. Les deux scies à main (TPI 15 et 32)

Les scies

Deux scies à main différentes ont été sélectionnées pour cette étude (tableau 3). La scie 1 était une scie universelle avec des dents isocèles et un avoyage alterné (Fig. 2a). La scie 2 était une scie à refendre avec un avoyage ondulé (Fig. 2b). Les deux scies coupent dans le sens actif. La scie 1 était une scie d'occasion et la scie 2 était une scie à main neuve. Les différentes mesures des dents (hauteur, largeur, distance entre deux dents consécutives) ont été faites trois fois sous stéréomicroscope (x20). L'épaisseur de la lame a été mesurée trois fois au niveau des dents avec un pied à coulisse numérique.

	Scie 1	Scie 2
Marque	Bricorama	Bahco
Type	Scie universelle	Scie à refendre
Longueur de le lame (mm)	300	150
Hauteur de la lame (mm)	88 (au milieu de la lame)*	6
Type de dents	Isocèles	A refendre
Distance entre deux dents consécutives (mm)	1,84	0,85
Hauteur de la dent (mm)	1,40	0,38
Largeur des dents (mm)	1,13	0,50
TPI	15	32
Type d'avoyage	Alterné	Ondulé
Epaisseur de la lame au niveau des dents (mm)	0,69	0,39
Autres caractéristiques	Scie usagée	Scie neuve

* La hauteur n'est pas la même sur toute la longueur de la lame.

Tableau 3: Les principales caractéristiques des deux scies à main



Fig 2 : Scies à main sélectionnées pour cette étude. (a) Scie universelle ; (b) Scie à refendre.

Faux départs

Des os fémoraux humains frais ont été utilisés pour évaluer les lésions de faux départ. Les diaphyses de fémurs humains ont été prélevées chez deux hommes âgés qui ont donné leur corps à la science (âge moyen 85 ans). Nous avons créé 60 faux départs expérimentaux (30 lésions pour chaque scie). Les faux départs ont été réalisés par la même personne (l'auteur de ce travail, qui est gaucher) et ils ont été espacés tous les 15 mm pour éviter toute interférence entre chaque lésion.

Critères d'analyse

L'analyse des lésions a été réalisée à l'aide d'un stéréomicroscope (SM) (Visiscope SZTL 320, VWR®) associé à un logiciel d'analyse d'images (DeltaPixInSight®). Le tableau 4 montre les critères microscopiques analysés [9,15]. Les moulages permettent de préciser la forme du profil (Silicone HP Putty ®) [9,15].

Largeur minimale de la lésion	La plus petite largeur du faux départ entre deux bords
Forme du profil	Profil concave Profil convexe Alternance de concavités et convexités
Forme des murs	Alternance entre un aspect large et étroit Murs droits Rétrécissement au milieu de la lésion
Type de stries sur le fond du faux départ	Ondulées Ondulées / Droites Droites
Débris osseux	Résidus osseux sur les bords et sur le fond de la lésion
Résidus de peinture	Résidus de peinture sur les bords et sur le fond de la lésion

Tableau 4 : Critères microscopiques

Mesures et analyses statistiques

La largeur minimale de la lésion a été mesurée avec le stéréomicroscope à un grossissement de x 10. Les statistiques (statistiques descriptives, test de student, test de Fischer) ont été réalisées par le logiciel R Studio (version 3.2.3).

V/ Résultats

1. La scie autopsique

Les tableaux 5 et 6 résument les principales caractéristiques des lésions de faux départs pour l'os de porc et l'os humain. Les tableaux 7 et 8 montrent la comparaison des différentes caractéristiques entre les échantillons (os de porc et humains).

Os de porc

La différence de profondeur entre les groupes 1 et 2 était significative (avec une moyenne de 0,35 mm et 0,90 mm respectivement, $p < 0,0000$). La largeur minimale des faux départs était plus grande dans le groupe 1 (moyenne de 1,12 mm) que dans le groupe 2 (moyenne de 0,82 mm, $p < 0,0000$). Dans le groupe 1, tous les profils (10/10) étaient convexes (profil en forme de «W» arrondi), mais cela était moins évident dans 5 cas sur 10. Dans le groupe 2, tous les profils (20/20) étaient convexes mais cela était moins évident dans 5 cas sur 20.

	N = 30	
Lésions élémentaires	Groupe 1, "groupe superficiel" (n=10)	Groupe 2, "groupe profond" (n=20)
Profondeur de la lésion (mm)		
Moy	0,35	0,90
Min	0,18	0,53
Max	0,52	1,43
(Wilcoxon test <0,0000)		
Largeur de la lésion (mm)		
Moy	1,12	0,82
Min	0,99	0,64
Max	1,28	1,05
(Wilcoxon test <0,0000)		
Forme du profil	Convexe : 10/10	Convexe : 20/20
W arrondi	5	15
Moins marqué	5	5
(Fisher test = NS)		
Murs		
Alternance large/étroit	0	14
Large/étroit (moins marqué)	1	4
Droits	9	2
(Fisher test <<0,0000)		
Dérive de la lame		
Absente	0	14
Présente	10	6
(Fisher test = 0,0002)		
Stries sur le fond		
Ondulées	0	20
Ondulées (moins marqué)	6	0
Droites	4	0
(Fisher test <0,0000)		
Ilot osseux		
Longitudinaux	37	9
Ovales	12	42
(Fisher test <0,000)		
Débris osseux		
Fond	1	11
Bords	3	2
Fond et bords	2	16
(Fisher test = 0,005)		
Scratches		
Droit	3	1
Gauche	4	3
(Fisher test = NS)		

Tableau 5 : Lésions élémentaires observées au stéréomicroscope (os de Porc)

	N = 100	
Lésions élémentaires	Groupe 3, "groupe superficiel" (n=49)	Groupe 4, "groupe profond" (n=51)
Profondeur de la lésion (mm)		
Moy	0,34	0,7
Min	0,13	0,54
Max	0,52	1,07
(Student test << 0,0000)		
Largeur de la lésion (mm)		
Moy	0,96	0,81
Min	0,64	0,63
Max	1,24	1,13
(Student test << 0,0000)		
Forme du Profil	Convexe : 49/49	Convexe : 51/51
W arrondi	25	36
Moins marqué	24	15
(Fisher test = NS)		
Murs		
Alternance larges et étroits	12	44
Alternance larges et étroits (moins marquée)	21	7
Droits	16	0
(Fisher test << 0,0000)		
Dérive de la lame		
Absente	12	44
Présente	37	7
(Fisher test << 0,0000)		
Stries sur le fond		
Ondulées	18	50
Ondulées (moins marquées)	17	1
Droites	14	0
(Fisher test << 0,0000)		
Ilots osseux		
Longitudinaux	37	9
Ovales	12	42
(Fisher test < 0,0000)		
Débris osseux		
Fond	1	11
Parois	3	2
Fond et parois	2	16
(Fisher test = 0,004)		
Scratches		
A droite	3	1
A gauche	4	3
(Fisher test = NS)		

Tableau 6 : Lésions élémentaires observées au stéréomicroscope (os Humain)

Les murs de la lésion étaient droits et parallèles dans la plupart des cas pour le groupe 1 (9/10), alors que dans le groupe 2, la majorité des murs présentait une alternance entre des zones larges et d'autres plus étroites (14/20). Le motif de ces murs correspond à la "dérive de la lame". Dans le groupe 1, les stries du fond de la lésion étaient droites dans 4 cas sur 10 et étaient ondulées dans 6 cas sur 10. Dans tous les cas dans le groupe 2, les stries étaient ondulées. Les îlots osseux étaient longitudinaux dans tous les cas du groupe 1 et de forme ovale dans la quasi-totalité des cas (19/20) dans le groupe 2. Les débris osseux n'ont été observés que dans le groupe 2, principalement au niveau du fond du faux départ. Aucun scratch n'a été observé dans les deux groupes.

Os humain

Dans les os humains, la profondeur moyenne des lésions était de 0,34 mm dans le groupe 3 et presque deux fois plus profonde dans le groupe 4 (0,70 mm) ($p \ll 0,0000$). La largeur minimale moyenne des lésions était plus grande dans le groupe 3 (0,96 mm) que dans le groupe 4 (0,81 mm) ($p \ll 0,0000$), mais l'intervalle entre les largeurs minimales et maximales était similaire dans les deux groupes.

Dans les groupes 3 et 4, les profils étaient convexes dans tous les cas, mais de manière moins évidente dans 24 cas sur 49 dans le groupe 3 et dans 15 cas sur 51 dans le groupe 4 (Fig. 3).




Fig. 3 : Moulage de la lésion osseuse montrant un profil convexe (W arrondi). Nous rappelons qu'il s'agit d'un moulage, et donc que le profil est inversé.

Dans le groupe 3, les murs présentaient successivement un aspect plus large puis plus étroit (conséquence de la dérive de la lame) dans 12 cas sur 49 ; cette tendance était

plus difficile à observer dans 21 cas sur 49. Des murs droits ont également été observés dans 16 cas sur 49 (figure 4a). Dans le groupe 4, une dérive de lame typique a été observée dans la plupart des lésions (44 cas sur 51).

Les îlots osseux étaient longitudinaux dans 36 cas sur 49 dans le groupe 3 (Fig. 4a) et ovales dans 42 cas sur 51 cas dans le groupe 4 (Fig. 4b).

Dans le groupe 3, l'aspect des stries au fond du faux départ était difficile à évaluer dans 17 cas sur 49. Elles étaient droites dans 14 cas sur 49. Dans le groupe 4, presque toutes les lésions présentaient des stries ondulées (Fig. 4b et c). Les débris osseux étaient plus fréquents dans le groupe 4, tant sur le fond que sur les bords des faux départs.

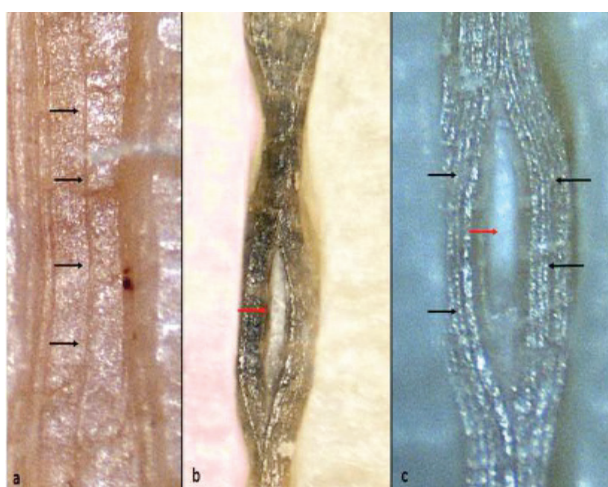


Fig. 4 : Lésions produites sur l'os humain. (a) Faux départ superficiel avec îlot osseux longitudinal (flèches noires), SM x15. (b) Lésion profonde avec une succession de parties larges et étroites. Un îlot osseux ovale (flèche rouge) est clairement visible. Les stries sont ondulées, SM x15. (c) Grossissement des stries ondulées (flèches noires) et d'un îlot osseux dans le centre de la lésion (flèche rouge), SM x20.

Les tableaux 7 et 8 montrent la comparaison entre des échantillons animaux et humains. Il y avait une différence significative dans la largeur minimale des lésions entre les échantillons humains et porcins concernant les groupes superficiels 1 et 3, tandis que la profondeur des lésions était statistiquement similaire. Le contraire a été observé pour les groupes profonds 2 et 4. Il y avait également une différence significative entre les échantillons humains et animaux concernant les débris osseux (tableau 8).

Lésions élémentaires	Groupe 1 vs Groupe 3 ("lésions superficielles")	Groupe 2 vs Groupe 4 ("lésions profondes")
Profondeur de la lésion (p, Wilcoxon test)	NS	0,0002
Largeur de la lésion (p, Wilcoxon test)	0,004	NS
Forme du profil (p, test de Fisher)	NS	NS
Murs (p, test de Fisher)	0,005	NS
Dérive de la lame (p, test de Fisher)	NS	NS
Stries sur le fond (p, test de Fisher)	NS	NS
Ilots osseux (p, test de Fisher)	NS	NS
Débris osseux (p, test de Fisher)	NS	0,01
Scratches (p, test de Fisher)	<0,0000	0,0009

Tableau 7 : Comparaison des lésions élémentaires entre les échantillons en fonction de la profondeur (os de porc vs os humain).

Lésions élémentaires	Fisher test
Forme des profils	NS
Forme des murs	NS
Dérive de la lame	NS
Stries sur le fond	NS
Ilôts osseux	NS
Débris osseux	0,002
Scratches	NS

Tableau 8 : Comparaison des lésions élémentaires entre les échantillons (os de porc, groupe 1 et 2 vs os humain, groupe 3 et 4) (Fisher test) (groupes superficiels et profonds mêlés).

2. Les deux scies à main (TPI 15 et 32)

Le tableau 9 résume les caractéristiques stéréomicroscopiques observées à partir des lésions osseuses.

Caractéristiques	Scie 1 (n=30)	Scie 2 (n=30)
Largeur minimale de la lésion (mm)		
Moy	0.97	0.51
Min	0.88	0.47
Max	1.04	0.71
(Student test, p <0,0000)		
Forme du profil		
Concave		
Carré	0/30	25/30
Rond	0/30	5/30
Alternance de concavités et de convexités	30/30	0/30
(Test de Fisher, p=< 0,0000)		
Murs		
Droits	30/30	30/30
Stries sur le fond de la lésion		
Droites	30/30	30/30
Débris osseux		
Présents	0/30	15/30
Absents	30/30	15/30
(Test de Fisher, p = 0,0000)		
Résidus de peinture		
Présents	0/30	2/30
Absents	30/30	28/30
(Test de Fisher, p= NS)		

Tableau 9 : Caractéristiques stéréomicroscopiques des faux départs

Les lésions produites par la scie 1 étaient plus larges (0,97 en moyenne) que celles obtenues par la scie 2 (0,51 mm en moyenne) et la différence était statistiquement significative (test de Student, p <0,0000).

Les formes des profils ont été analysées grâce aux moulages. Les profils ont présenté une alternance de concavités et de convexités dans tous les cas avec la scie 1 (Fig. 5a). Avec la scie 2, les profils étaient concaves, carrés dans la plupart des cas (25/30) (Fig. 5b). Les murs étaient droits dans tous les cas, quelle que soit la scie.



Fig. 5 : Forme des profils. (a) profil présentant une alternance de concavités et de convexités; (b) profil concave.

Dans toutes les lésions produites par la scie 1, le fond de la lésion présentait une alternance de creux et de sommets (Fig. 6a). Les stries au sol étaient droites (Fig. 6b). Des débris osseux ont été observés dans la moitié des cas avec la scie 2. Les résidus de peinture étaient visibles dans 2 lésions sur 30 avec la scie 2.




Fig. 6 : Lésions de faux départ produites par la scie 1. (a) alternance de creux (flèches noires) et de sommets (flèche bleue) du fond de la lésion, SM x10; (b) stries droites, SM x15.

VI/ Discussion

Le démembrement post mortem est occasionnellement rencontré en médecine légale et discuté dans la littérature médico-légale (131 cas) [12,24–29,36,41–44,59–69]. Les plus grandes séries ont été rapportées par Püschel et Koops (31 cas) [61], Koops et al. (27 cas) [60], Rajs et al. (22 cas) [26] et Schulz et al. (16 cas) [44]. L'analyse des traces de scie est cruciale en cas de démembrement [5,35]. À la suite des études pionnières de Bonte [3], Andahl [4], Guilbeau [34] et Symes [5], quelques études ont porté sur les caractéristiques des lésions osseuses résultant de l'utilisation d'une scie à main [9,11,31,37,70].

1. La scie autopsique

L'utilisation d'une scie oscillante est une pratique courante [51] pour couper la voûte du crâne ou pour échantillonner des fragments osseux d'intérêt lors d'autopsies nécessitant une analyse anthropologique complémentaire [2]. Des lésions osseuses accidentelles peuvent résulter de ce prélèvement osseux. Il est donc important de différencier ces lésions de celles créées par l'activité criminelle. Dans cette expérience, 130 faux départs créés par une scie autopsique électrique oscillante ont été étudiés (100 dans les os humains et 30 dans les os de porc). L'analyse des lésions (profondeur et largeur de la lésion, forme des profils et des murs, stries sur le fond du faux départ, îlots osseux et débris osseux, présence de scratches) a été réalisée à l'aide d'un stéréomicroscope.

Profondeur des faux départs

Dans l'échantillon animal, la profondeur des lésions variait de 0,18 mm à 1,43 mm et dans l'échantillon humain de 0,13 mm à 1,07 mm. Les essais préliminaires ont montré que certaines caractéristiques étaient plus ou moins visibles voire différentes en fonction de la profondeur des faux départs. Au-delà de 0,52 mm de profondeur, les îlots osseux changent d'aspect. Par conséquent, chaque échantillon d'os porcine et d'os humain a été divisé en deux sous-échantillons. Les groupes 1 et 3 ont été nommés "échantillons

superficiels", tandis que les groupes 2 et 4 ont été nommés "échantillons profonds" (tableaux 3 et 4). Le limite entre les deux groupes était cette profondeur de 0,52 mm.

Dans l'échantillon animal, le groupe 1 comprenait des lésions osseuses ayant des profondeurs comprises entre 0,18 mm et 0,52 mm et le groupe 2 entre 0,53 mm et 1,43 mm. Dans l'échantillon humain, le groupe 3 comprenait des lésions osseuses avec des profondeurs comprises entre 0,13 mm et 0,52 mm et le groupe 4 entre 0,54 mm et 1,07 mm. La profondeur moyenne des lésions dans l'échantillon animal était de 0,35 mm et 0,90 mm pour les groupes 1 et 2 respectivement ($p < 0,0000$), et dans l'échantillon humain de 0,34 mm et 0,70 mm pour les groupes 3 et 4 respectivement ($p \ll 0,0000$) (tableaux 3 et 4). Les lésions résultantes étaient de profondeurs comparables dans les groupes 1 (os de porc) et 3 (os humains), mais il existait une différence significative de profondeur entre les groupes 2 et 4 (test de Wilcoxon, $p = 0,0002$) (tableau 5). La dureté superficielle de l'os cortical humain pourrait expliquer cette différence. Les os de porc ne sont pas aussi durs en superficie que les os humains, ce qui facilite la pénétration des dents de la lame [6].

Largeur des faux départs

La largeur des faux départs était différente entre les sous-échantillons superficiels et profonds. Dans l'échantillon animal, la largeur moyenne était de 1,12 mm pour le groupe superficiel (groupe 1) et de 0,82 mm pour le groupe profond (groupe 2) ($p < 0,0000$). Les mêmes résultats ont été observés dans l'échantillon humain : la largeur des groupes 3 (groupe superficiel) et 4 (groupe profond) était respectivement de 0,96 mm et 0,81 mm ($p \ll 0,0000$). Il y avait une différence significative de largeur en comparant les lésions les plus superficielles dans les os de porc et les os humains (groupe 1 vs groupe 3) ($p = 0,004$) (tableau 5). Les lésions osseuses étaient plus larges lorsque les lésions étaient superficielles.

Nous pouvons émettre l'hypothèse que la lame ne pénétrant pas profondément dans l'os, elle oscille à la surface de l'os, produisant des lésions plus larges. Néanmoins, certaines lésions profondes présentant des murs droits et parallèles étaient plus larges que celles présentant une dérive de lame, les parois présentant une alternance de zones larges et étroites. Cela s'explique par le fait que la largeur minimale de la lésion est mesurée comme la largeur la plus étroite.

La largeur minimale d'un faux départ est considérée comme une caractéristique importante pour la détermination de la classe de scie [5–7]. Symes a classé les scies en 4

catégories (A, B, C ou D) (1992) [5]. Dans cette expérience, les lésions sur les os humains appartiennent à la catégorie A (0,8 mm à 1 mm pour la largeur minimale de la saignée) et les lésions sur les os animaux à la catégorie B (1,1 à 2,3 mm, groupe 1) ou à la catégorie A (0,8 mm à 1 mm, groupe 2). La catégorie A correspond aux scies à refendre avec de petites dents (ou un grand nombre de « dents par pouce » ou TPI) ou aux couteaux dentelés. La catégorie B correspond aux scies à refendre avec de plus grandes dents (et à un TPI plus petit); la catégorie C fait référence aux scies à tronçonner; la catégorie D concerne les scies électriques [5]. Il semblerait que la scie autopsique oscillante utilisée dans cette étude ne corresponde à aucune des catégories proposées par Symes.

Forme du profil

La forme du profil du faux départ est déterminante pour l'identification de la classe de la scie. Les scies de la catégorie C de Symes ont un profil convexe. Les dents des scies de cette catégorie ont leurs dents inclinées vers l'arrière, ce qui se voit avec les scies à tronçonner (dents inclinées vers l'arrière entre 14 et 15°) [5] mais aussi avec les scies universelles (dents isocèles avec un angle avec la verticale de 22°5) [9]. En revanche, les scies à refendre ne présentent pas d'angle avec la verticale et affichent des profils concaves. Les profils concaves appartiennent à la catégorie A ou B de Symes.

Les dents de la scie autopsique forment des triangles isocèles et donc un profil convexe était attendu [9]. C'était le cas dans toutes les lésions (dans les os de porc et les os humains), même si certains profils étaient difficiles à évaluer en raison du grossissement relativement faible du stéréomicroscope.

Forme des murs

L'avoyage des dents peut être déduit de la forme des murs : les murs qui présentent une alternance entre des parties étroites et larges indiquent un avoyage alterné [5] ; une zone étroite au milieu de la lésion est associée à un avoyage ondulé [2,5,9] ; les murs droits peuvent être liés soit à un avoyage alterné, soit à un avoyage ondulé [2,5,9] ou même à un avoyage de type raker [5]. La lame étudiée ici avait un avoyage alterné. Par conséquent, la forme des murs devait être une succession de parties étroites et larges. C'était le cas des lésions les plus profondes de l'échantillon humain (groupe 4, avec des lésions plus profondes que 0,52 mm). Chacune de ces lésions présentait des parois alternant des parties

étroites et larges. Cette tendance a été confirmée avec les lésions les plus profondes de l'échantillon de porc (groupe 2) où 90 % des lésions présentaient la même alternance reflétant la dérive de la lame. Les observations étaient plus variables avec le groupe superficiel (moins de 0,53 mm de profondeur) mais la tendance générale était encore observée dans l'échantillon humain (plus des deux tiers des lésions présentaient une configuration en alternance pour la forme des murs), tandis que les murs droits étaient présents dans 90 % des échantillons animaux des lésions superficielles. La présence ou l'absence de la dérive de la lame était significativement différente entre les sous-échantillons superficiels et profonds de l'échantillon animal (test de Fisher, $p < 0,0002$) et dans la série humaine ($p \ll 0,0000$). Il n'y avait pas de différence statistique entre les séries animales et humaines (groupe 1 vs groupe 3 et groupe 2 vs groupe 4, respectivement) et également pour l'ensemble de l'échantillon.

En utilisant l'hypothèse que les murs droits ou alternés sont distribués au hasard (hypothèse nulle, $p = 0,50$), les résultats du test binomial montrent que des murs droits étaient présents dans les groupes « superficiels » 1 (os de porc, test binomial, $p = 0,02$) et 3 (os humains, test binomial, $p = 0,02$) beaucoup plus fréquemment que prévu ; et statistiquement absents du groupe 2 " profond " (os de porc, test binomial, $p < 0,000$). Il n'y avait pas de murs droits dans le groupe 4 (groupe profond, série humaine). Chez le porc, la comparaison entre les groupes 1 (superficiel) et 2 (profond) était statistiquement significative (test de Fisher, $p \ll 0,0000$). La même observation a été faite dans l'échantillon humain entre les groupes 3 (superficiels) et 4 (profond) (test de Fisher, $p < 0,0000$) (tableaux 3 et 4). En revanche, il n'y avait pas de différence statistique pour la distribution des formes des murs entre l'os humain et l'os de porc (test de Fisher, $p > 0,05$) (tableau 6). Il est possible que des murs droits soient produits lorsque la lame ne pénètre pas suffisamment profondément dans l'os et ne peut donc pas créer un motif de dérive de lame typique (Fig. 3b), car la lame oscille à la surface de l'os. Les résultats de cette expérience conduisent à la conclusion qu'au-delà de 0,52 mm de profondeur, si des murs droits sont observés, la lésion de faux départ n'a probablement pas été créée par une scie autopsique oscillante.

Les stries dans le fond du faux départ

Deux types de stries ont été observées sur le fond des lésions. Elles étaient ondulées dans la plupart des cas dans les deux échantillons (même si cette tendance typique était

parfois assez subtile) (tableaux 3 et 4). Les stries droites n'ont été observées que dans les lésions superficielles des deux échantillons (4 sur 10 dans le groupe 1 pour les os de porc et 14 sur 49 dans le groupe 3 pour les os humains). Il est cependant impossible de conclure qu'un profil rectiligne est typique des lésions superficielles car, dans le groupe 1 (os de porc), leur présence n'était pas significative (test binomial, $p = 0,7$) et dans le groupe 3 (os humains) elles étaient significativement absentes (test binomial, $p < 0,000$). En revanche, les stries ondulées étaient statistiquement présentes dans les lésions profondes (test binomial, $p < < 0,0000$ pour le groupe 2, os de porc et $p < < 0,0000$ pour le groupe 4, os humains). Des différences statistiques (test de Fisher) ont été observées en comparant les faux départs « superficiels » et « profonds » dans l'os de porc (groupe 1 vs groupe 2, $p < 0,0000$) (tableau 3) et dans l'os humain (groupe 3 vs groupe 4, $p < 0,0000$) (tableau 4). Dans cette étude, il n'y avait pas de stries droites dans les lésions plus profondes que 0,53 mm. Aucune différence n'a été observée entre les os de porc et les os humains (test de Fisher, $p > 0,05$) (tableau 6). Le type de stries sur le fond du faux départ est crucial pour la détermination de l'avoyage de la lame [5]. La présence de stries ondulées indique un avoyage alterné [5]. Dans la présente étude, des stries droites (non associées à des stries ondulantes) ont été observées, mais aucune conclusion ne peut être tirée des stries dans ce cas (4/10 dans le groupe 1; 14/49 dans le groupe 3). A contrario, dans le groupe profond, les stries droites n'ont jamais été observées ni dans les os de porc ni dans les os humains. Encore une fois, les résultats de cette expérience conduisent à la conclusion qu'au-delà de 0,52 mm de profondeur, si des stries droites sont observées, la lésion de faux départ n'a probablement pas été créée par une scie autopsique oscillante.

Îlots osseux

Des îlots osseux ont été observés dans toutes les lésions des deux échantillons. Deux types d'îlots osseux ont été observés et ont été appelés " longitudinaux " (lorsque la convexité a été observée tout au long du faux départ) et " ovales " (aspect ovale, en groupes de deux ou trois pour un faux départ) dans ce travail. Dans les os de porc, les îlots osseux longitudinaux étaient significativement présents dans les lésions superficielles (groupe 1, test binomial, $p=0,001$) et significativement absents dans les lésions profondes (groupe 2, test binomial, $p < 0,000$). Les mêmes observations ont été faites avec des os humains (groupe 3, test binomial, $p=0,001$ et groupe 4, test binomial, $p < 0,0000$). Par conséquent, il est possible que le type d'îlot osseux observé soit lié à la profondeur de la

lésion. Les îlots osseux longitudinaux sont observés plus souvent dans les lésions superficielles (groupes 1 et 3) alors que les îlots osseux ovales sont présents principalement dans les lésions profondes (groupes 2 et 4) (tableaux 3 et 4). La comparaison entre les groupes superficiels et profonds dans l'os de porc (groupe 1 vs groupe 2) est statistiquement significative (test de Fisher, $p < 0,0000$); et dans les os humains également (groupe 3 vs groupe 4, test de Fisher, $p = 0,04$) (tableaux 3 et 4). Il n'y avait pas de différence significative entre l'os humain et l'os de porc (test de Fisher, $p > 0,05$) (tableau 6). Selon Symes [5], les îlots osseux sont un bon indicateur d'un avoyage alterné, comme le confirme l'étude actuelle. Les faux départs, trop superficiels, rendent difficile la détermination des classes de scie [5]. En bref, la lésion typique de faux départ créée par une scie autopsique électrique oscillante (Fig.1) comprend des murs alternant des aspects étroits et larges et des îlots osseux ovales (donnant une sorte de "figure de 8", caractéristique de cette scie autopsique). D'autres critères incluent une largeur minimale de la lésion qui varie dans cette étude entre 0,63 et 1,28 mm et des stries ondulées sur le fond du faux départ.

2. Les deux scies à main (TPI 15 et 32)

Dans cette étude expérimentale, 60 faux départs expérimentaux ont été produits sur des os de fémur humain avec deux scies différentes. Ces scies présentent un TPI élevé, non étudié dans la littérature médico-légale à notre connaissance. La scie 1 est une scie universelle avec des dents isocèles et un TPI à 15 (petites dents). Dans la littérature, les scies universelles étudiées avaient un TPI à 7 (grandes dents) [9,15]. La scie 2 est une scie à refendre avec un avoyage ondulé et un TPI de 32 (très petites dents). Le TPI maximal étudié dans la littérature pour le même type de scie était à 24 [5,9–11,15,39].

La largeur minimale de la lésion

La largeur minimale de la lésion est une caractéristique particulière qui permet de classer le type de scie (scie à refendre ou universelle versus scie à tronçonner) [9]. Symes

[5] a proposé quatre catégories différentes en fonction de la largeur minimale de la lésion, comme indiqué précédemment.

Selon la classification de Symes, les faux départs produits par la scie 1 devraient être classés dans la catégorie A (couteau dentelé ou scie à petites dents) si l'on ne tient compte que de la largeur minimale de la lésion. Dans la littérature, les scies universelles (dents isocèles) sont classées dans la catégorie C [9]. Cette divergence peut s'expliquer par le fait que la scie a un TPI à 15 donc des très petites dents, alors que les scies universelles étudiées dans la littérature ont un TPI à 7 (grandes dents) [9] et que les lésions produites sont en conséquence plus larges.

La deuxième scie a produit des lésions étroites (0,51 en moyenne) et elle est également classée dans la catégorie A. Cette scie est une scie avec de petites dents (TPI = 32) et est conforme à la classification de Symes (catégorie A: couteau dentelé ou scie à refendre avec TPI élevé).

La conséquence est que la largeur minimale de la lésion ne peut pas être utilisée comme une caractéristique unique pour la classification des scies. La largeur minimale doit être reliée aux deux autres caractéristiques principales (la forme du profil de la lésion et la forme des murs) [9]. Une largeur minimale de la lésion inférieure à 1 mm indique uniquement un TPI élevé et ne permet pas de différencier les scies à tronçonner/universelles des scies à refendre.

Profil de la lésion

Les profils convexes sont indicatifs des scies à tronçonner [5] ou des scies universelles [9,15] et les profils concaves indiquent les scies à refendre. La scie 2 (scie à refendre) présente un profil concave dans tous les cas, conformément aux données de la littérature. La scie 1 (scie universelle) présente un profil très particulier, avec une alternance de sommets et de creux rectangulaires. Ce profil n'a jamais été décrit dans la littérature. La conclusion est que certaines scies universelles peuvent ne pas produire un profil convexe classique en "W", comme décrit précédemment dans la littérature [9,15]. Mais ce profil observé dans notre étude est facile à reconnaître et indique une scie universelle avec un TPI élevé (15) selon les résultats actuels. Ce fait doit être confirmé par d'autres analyses et par l'étude d'autres TPI élevés.

Forme des murs

La forme des murs permet de déterminer l'avoyage de la lame [5]. Une alternance d'aspects étroits et larges des murs de la lésion indique un avoyage alterné; une zone étroite au milieu de la lésion correspond à un avoyage ondulé et les murs droits indiquent un avoyage de type raker [5], mais également un avoyage alterné ou ondulé [9,15].

Dans cette étude, les murs étaient droits dans tous les cas avec la scie 1 et la scie 2. Comme indiqué précédemment [9,15], les murs droits ne permettent aucune détermination de l'avoyage de la lame.

Stries sur le fond du faux départ

Les stries sur le fond de la lésion constituent également un critère pour la détermination de l'avoyage de la lame [5,15]. Les stries ondulées [5] ou les stries ondulées / droites [15] indiquent un avoyage alterné; les stries fines et droites indiquent un avoyage ondulé [5,15]; les stries disposées par trois sont observées avec un avoyage de type raker [5].

Dans cette étude, les stries étaient fines et droites dans tous les cas avec la scie 2 (avoyage ondulé) conformément aux données de la littérature. En revanche, la même caractéristique a été observée avec la scie 1 (avoyage alterné) dans tous les cas. Cet écart peut être expliqué par le TPI élevé mais doit être confirmé par d'autres travaux.

Autres

La présence de débris osseux peut indiquer l'utilisation d'une scie électrique [2]. Néanmoins, les débris osseux sont rencontrés avec les scies à main également [9]. Dans cette étude, des débris osseux étaient présents dans la moitié des cas pour la scie 2 et toujours absents avec la scie 1.

Les résidus de peinture étaient absents dans tous les cas avec la scie 1 (la scie 1 était une scie de seconde main) et absents dans presque tous les cas avec la scie 2 (la scie 2 était une scie neuve). La lame de cette scie était peinte.

VII/ Conclusion

1. La scie autopsique

Les scies autopsiques oscillantes électriques sont couramment utilisées dans les autopsies médico-légales. Des faux départs accidentels peuvent être produits lors de l'échantillonnage osseux durant l'autopsie, entraînant des difficultés d'interprétation. Dans cette étude, la profondeur des faux départs est cruciale pour déterminer l'aspect de certaines caractéristiques, en particulier la largeur de la lésion (les lésions profondes sont plus étroites), la forme des murs (les lésions profondes présentent une succession typique d'aspects étroits et larges ; et les murs droits sont absents au-delà de 0,52 mm de profondeur), la forme des stries sur le fond de la lésion (stries ondulées et absence de stries droites au-delà de 0,52 mm de profondeur). Mais surtout, les îlots osseux changent de forme en fonction de la profondeur, car des îlots osseux longitudinaux sont observés dans les lésions superficielles et des îlots osseux ovales sont plus souvent observés dans les lésions profondes. Cette étude a retrouvé un aspect typique créé par une scie autopsique oscillante électrique. Cet aspect comprend des murs qui alternent entre des parties étroites et larges (dans une sorte de "forme de 8"), avec des îlots osseux ovales évidents, qui n'ont jamais été observés avec les scies à main analysées dans de précédentes études. Ce motif typique est observé lorsque le faux départ est suffisamment profond, au-delà de 0,52 mm de profondeur.

2. Les deux scies à main (TPI 15 et 32)

Les faux départs de deux scies à main à TPI élevé, obtenus sur des os humains fémoraux, ont été étudiés dans ce travail. La scie 2 (scie à refendre avec TPI élevé à 32 TPI et un avoyage ondulé) présentait des caractéristiques classiques (faible largeur de la lésion, profil concave, stries fines et droites). En revanche, la scie 1 (scie universelle, TPI à 15, avoyage alterné) ne présentait pas de caractéristiques classiques comme une largeur relativement grande de la lésion, une alternance d'aspects larges et étroits des murs, un profil convexe classique en W et des stries droites dans le fond de la lésion. La largeur

minimale de la lésion était faible, les murs étaient droits et les stries étaient fines et droites. Seul le profil de la lésion était très particulier avec une succession de sommets et de creux, ce qui n'avait pas été décrit auparavant.

Lors des démembrements, de multiples outils peuvent être utilisés par le criminel, notamment une scie pour couper les os.

L'os étant un matériau dur à découper, le meurtrier va le plus souvent faire plusieurs tentatives avant d'arriver à une coupe complète de l'os.

Ces différentes hésitations pourront former des faux départs (qui se produisent lorsque la lame de la scie heurte brièvement la surface de l'os, puis repart d'un autre point, près du point de coupe initial).

Les faux départs laissent sur l'os des indices très utiles au médecin légiste qui peuvent permettre par leur analyse macroscopique et microscopique de déterminer les caractéristiques de classe et de sous-classe de la scie.

Ces recherches sur les faux-départs nous semblent d'un grand intérêt dans les expertises médico-légales et méritent d'être poursuivies.

Nous avons notamment pu constater que la scie autopsique n'a pour le moment pas fait l'objet d'études contrôlées dans la littérature scientifique.

Nous avons également mis en évidence qu'une partie seulement des TPI (nombre de dents par pouce) disponibles sur le marché en fonction du type de scie avait été étudiée.

Bibliographie

- [1] Ravoux L., Du dépeçage criminel au point de vue Anthropologique et Médico-judiciaire, Bibliothèque d'Anthropologie criminelle et des Sciences pénales, 1888.
- [2] Quatrehomme G., Anthropologie lésionnelle: Dépeçages et démembrements, Traité d'Anthropologie médico-légale, De Boeck, Paris, 2015, pp. 1572–1596.
- [3] Bonte W. Tool marks in bones and cartilage. *J Forensic Sci* 1975;20:315–25.
- [4] Andahl RO. The examination of saw marks. *J - Forensic Sci Soc* 1978;18:31–46.
- [5] Symes S.A., Morphology of Saw Marks in Human Bone: Identification of Class Characteristics. Ph.D. Dissertation, University of Tennessee, Knoxville, 1992.
- [6] Saville PA, Hainsworth SV, Ruttly GN. Cutting crime: the analysis of the “uniqueness” of saw marks on bone. *Int J Legal Med* 2007;121:349–57.
- [7] Bailey JA, Wang Y, van de Goot FRW, Gerretsen RRR. Statistical analysis of kerf mark measurements in bone. *Forensic Sci Med Pathol* 2011;7:53–62.
- [8] Symes SA., Berryman HE., Smith OC., Saw marks in bone: introduction and examination of residual kerf contour, KJ Reichs (ed.) *Forensic Osteology. Advances in the Identification of Human remains*. 2nd edition. Charles C Thomas, Springfield, III, 1998, pp.389-409.
- [9] Nogueira L, Quatrehomme G, Rallon C, Adalian P, Alunni V. Saw marks in bones: A study of 170 experimental false start lesions. *Forensic Sci Int* 2016;268:123–30.
- [10] Pelletti G, Viel G, Fais P, Viero A, Visentin S, Miotto D, et al. Micro-computed tomography of false starts produced on bone by different hand-saws. *Leg Med Tokyo Jpn* 2017;26:1–5.
- [11] Capuani C, Guilbeau-Frugier C, Delisle MB, Rougé D, Telmon N. Epifluorescence analysis of hacksaw marks on bone: highlighting unique individual characteristics. *Forensic Sci Int* 2014;241:195–202.
- [12] Konopka T, Bolechała F, Strona M. An unusual case of corpse dismemberment. *Am J Forensic Med Pathol* 2006;27:163–5.
- [13] Alunni V, Nogueira L, Quatrehomme G. Macroscopic and stereomicroscopic comparison of hacking trauma of bones before and after carbonization.

Int J Legal Med 2018;132:643–8.

[14] Nogueira L, Quatrehomme G, Bertrand M-F, Rallon C, Ceinos R, du Jardin P, et al. Comparison of macroscopic and microscopic (stereomicroscopy and scanning electron microscopy) features of bone lesions due to hatchet hacking trauma. Int J Legal Med 2017;131:465–72.

[15] Nogueira L, Alunni V, Bernardi C, Quatrehomme G. Saw marks in bones: A study of “secondary features” of false start lesions. Forensic Sci Int 2018;290:157–61.

[16] Cerutti E, Spagnoli L, Araujo N, Gibelli D, Mazzarelli D, Cattaneo C. Analysis of Cutmarks on Bone: Can Light Microscopy Be of Any Help? Am J Forensic Med Pathol 2016;37:248–54.

[17] Bartelink EJ, Wiersema JM, Demaree RS. Quantitative analysis of sharp-force trauma: an application of scanning electron microscopy in forensic anthropology. J Forensic Sci 2001;46:1288–93.

[18] Humphrey JH, Hutchinson DL. Macroscopic characteristics of hacking trauma. J Forensic Sci 2001;46:228–33.

[19] Tucker BK, Hutchinson DL, Gilliland MF, Charles TM, Daniel HJ, Wolfe LD. Microscopic characteristics of hacking trauma. J Forensic Sci 2001;46:234–40.

[20] Alunni-Perret V, Muller-Bolla M, Laugier J-P, Lupi-Pégurier L, Bertrand M-F, Staccini P, Bolla M, Quatrehomme G. Scanning electron microscopy analysis of experimental bone hacking trauma. J Forensic Sci 2005;50:796–801.

[21] Alunni-Perret V, Borg C, Laugier J-P, Bertrand M-F, Staccini P, Bolla M, Quatrehomme G, Muller-Bolla M. Scanning electron microscopy analysis of experimental bone hacking trauma of the mandible. Am J Forensic Med Pathol 2010;31:326–9.

[22] Lynn KS, Fairgrieve SI. Macroscopic analysis of axe and hatchet trauma in fleshed and defleshed mammalian long bones. J Forensic Sci 2009;54:786–92.

[23] Lynn KS, Fairgrieve SI. Microscopic indicators of axe and hatchet trauma in fleshed and defleshed mammalian long bones. J Forensic Sci 2009;54:793–7.

[24] Konopka T, Strona M, Bolechała F, Kunz J. Corpse dismemberment in the material collected by the Department of Forensic Medicine, Cracow, Poland. Leg Med Tokyo Jpn 2007;9:1–13.

[25] Dogan KH, Demirci S, Deniz I, Erkol Z. Decapitation and dismemberment of the corpse: a matricide case. J Forensic Sci 2010;55:542–5.

[26] Rajs J, Lundström M, Broberg M, Lidberg L, Lindquist O. Criminal mutilation of the human body in Sweden--a thirty-year medico-legal and forensic

psychiatric study. *J Forensic Sci* 1998;43:563–80.

[27] Delabarde T, Ludes B. Missing in Amazonian jungle: a case report of skeletal evidence for dismemberment. *J Forensic Sci* 2010;55:1105–10.

[28] Bilge Y, Kedici PS, Alakoç YD, Ulkürer KU, Ilkyaz YY. The identification of a dismembered human body: a multidisciplinary approach. *Forensic Sci Int* 2003;137:141–6.

[29] Di Nunno N, Costantinides F, Vacca M, Di Nunno C. Dismemberment: a review of the literature and description of 3 cases. *Am J Forensic Med Pathol* 2006;27:307–12.

[30] Zerbo S, Lanzarone A, Procaccianti P, Ventura Spagnolo E, Argo A. Homicide with post mortem dismemberment of the victim with previous amputation of right lower limb: Case report and review of the literature. *Med Leg J* 2018;25817218775575.

[31] Berger JM, Pokines JT, Moore TL. Analysis of Class Characteristics of Reciprocating Saws. *J Forensic Sci* 2018.

[32] Symes SA, Chapman EN, Rainwater CW, Cabo LL, Myster SMT. Project title: Knife and saw toolmark analysis in bone: A manual designed for the examination of criminal mutilation and dismemberment. *Forensic Anthropology at Mercyhurst College*, 2005.

[33] Symes, S.A., L'Abbe, É.N., Chapman, E.N., Wolff, I. and Dirkmaat, D.C, Interpreting traumatic injury to bone in medicolegal investigations. In: Dirkmaat, D.C. (ed.), *A Companion to Forensic Anthropology*. Wiley-Blackwell: Chichester, UK, 2012, pp. 340–389.

[34] Guilbeau MG. The analysis of saw marks in bone [dissertation]. University of Tennessee, Knoxville, 1989.

[35] Reichs KJ. Postmortem dismemberment: recovery, analysis and interpretation, Reichs KJ, editor. *Forensic osteology, advances in the identification of human remains*. Springfield, IL: Charles C. Thomas; 1998, 353–98, 1998.

[36] Porta D, Amadasi A, Cappella A, Mazzarelli D, Magli F, Gibelli D, et al. Dismemberment and disarticulation: A forensic anthropological approach. *J Forensic Leg Med* 2016;38:50–7.

[37] Love JC, Derrick SM, Wiersema JM, Peters C. Microscopic saw mark analysis: an empirical approach. *J Forensic Sci* 2015;60 Suppl 1:S21-26.

[38] Marciniak S-M. A preliminary assessment of the identification of saw marks

on burned bone. *J Forensic Sci* 2009;54:779–85.

[39] Robbins SC, Fairgrieve SI, Oost TS. Interpreting the effects of burning on pre-incineration saw marks in bone. *J Forensic Sci* 2015;60 Suppl 1:S182-187.

[40] Freas LE. Assessment of wear-related features of the kerf wall from saw marks in bone. *J Forensic Sci* 2010;55:1561–9.

[41] Quatrehomme G., A strange case of dismemberment, European cases in Forensic Anthropology. MB Brickley, R Ferllini (eds.). Charles C Thomas, Springfield IL, 2007, pp. 99-119.

[42] Madea B, Driever F. [Cadaver dismemberment by chain saw]. *Arch Kriminol* 2000;205:75–81. (in German, English abstract).

[43] Reuhl J, Bratzke H. Death caused by a chain saw--homicide, suicide or accident? A case report with a literature review (with 11 illustrations). *Forensic Sci Int* 1999;105:45–59.

[44] Schulz Y, Mossakowski H, Albrecht K, Breitmeier D. [Postmortem dismemberment/mutilation--medicolegal and criminalistic evaluation of the autopsies performed by the Institute of Legal Medicine at the Hanover Medical School]. *Arch Kriminol* 2008;221:1–16.

[45] Svensson A., Wendel O., Techniques of crime scene investigation, American Elsevier Publishing Compagny, Inc, New York, 1973.

[46] AFTE Criteria for Identification Committee Report, Theory of identification, range of striae comparison. Reports and modified glossary definitions. *AFTE Journal*, 1990, 22, 275-9.

[47] Ruttly GN, Brough A, Biggs MJ, Robinson C, Lawes SDA, Hainsworth SV. The role of micro-computed tomography in forensic investigations. *Forensic Sci Int* 2013;225:60–6.

[48] Delabarde T, Cagnet C, Raul JS, Géraut A, Taccoen M, Ludes B. Bone and soft tissue histology: a new approach to determine characteristics of offending instrument in sharp force injuries. *Int J Legal Med* 2017.

[49] Jackson A., Day D., Hand tools: saws, Collins Complete Woodworker's Manual, Collins, London, 2005, pp. 110–117.

[50] Thali MJ, Taubenreuther U, Karolczak M, Braun M, Brueschweiler W, Kalender WA, et al. Forensic microradiology: micro-computed tomography (Micro-CT) and analysis of patterned injuries inside of bone. *J Forensic Sci* 2003;48:1336–42.

[51] Kernbach-Wighton G, Kuhlencord A, Rossbach K, Fischer G. Bone-dust in

autopsies: reduction of spreading. *Forensic Sci Int* 1996;83:95–103.

[52] Quatrehomme G, Subsol G. Classical non computer-assisted craniofacial reconstruction. In: *Computer graphic facial reconstruction*. JG Clement and MK Marks (eds.). Elsevier Academic press, 2005, pp. 15-32.

[53] Jas'kiewicz-Obydzin'ska T, Wach E, Szaszkiwicz M. Psychological indicators for predicting of sexual serial homicides, *Forensic Psychology and Law*. Krakow; 2004 .

[54] Ehrlich E, Rothschild MA, Pluisch F, Schneider V. An extreme case of necrophilia. *Leg Med Tokyo Jpn* 2000;2:224–6.

[55] Domenick H. Analysis of experimental wood chipper trauma on bone [dissertation]. Georges Mason University, Fairfax VA, Virginie, 2012.

[56] Blackburn G., *The illustrated Encyclopedia of Woodworking Handtools, Instruments, and Devices*. Simon and Shuster, New York, NY, 1974,

[57] Nogueira L. Les lésions osseuses tranchantes (par scies) et tranchantes contondantes : analyse des mécanismes lésionnels et des instruments à l'origine de ces lésions (PhD dissertation). Université d'Aix-Marseille, 2018 .

[58] Pounder DJ, Sim LJ. Virtual casting of stab wounds in cartilage using micro-computed tomography. *Am J Forensic Med Pathol* 2011;32:97–9.

[59] Schneider V, Bratzke H, Maxeiner H. [Remarkable findings in the criminal dismemberment of a corpse]. *Z Rechtsmed* 1982;89:131–43. (in German, English abstract).

[60] Koops E, Burwinkel K, Kleiber M, Püschel K. [Criminal dismemberment of the corpse]. *Acta Med Leg Soc (Liège)* 1986;36:165–75. (in German, English abstract).

[61] Püschel K, Koops E. [Dismemberment and mutilation (2)]. *Arch Kriminol* 1987;180:88–100. (in German, English abstract).

[62] Madea B. [Dismemberment with unusual preservation of cadaver parts]. *Arch Kriminol* 1994;193:72–8. (in German, English abstract).

[63] Schmitt C, Madea B, Prinz M. [Corpse dismemberment with sequential identification and classification of body parts]. *Arch Kriminol* 1995;196:129–37. (in German, English abstract).

[64] Burkhardt S, Piliero G, La Harpe R. [An unusual case of cadaver dismemberment]. *Arch Kriminol* 1996;198:145–50. (in German, English abstract).

[65] Schumann M, Haarhoff K, Bonte W. [Offensive cadaver dismemberment by an ice pick]. *Arch Kriminol* 1996;198:11–5. (in German, English abstract).

[66] Randall B. Blood and tissue spatter associated with chainsaw

dismemberment. *J Forensic Sci* 2009;54:1310–4.

[67] Sautter J, Schröder AS, Lockemann U, Püschel K. [Surprising discovery: dismembered body found in a commercial laundry--medicolegal differentiation between infanticide, corpse dismemberment and stillbirth]. *Arch Kriminol* 2009;224:101–7. (in German, English abstract).

[68] Nazarov IV, Tolmachev IA. [The use of an electric fretsaw for corpse dismemberment and concealment of a crime]. *Sud Med Ekspert* 2012;55:57–9. (in Russian, English abstract).

[69] Baier W, Norman DG, Warnett JM, Payne M, Harrison NP, Hunt NCA, et al. Novel application of three-dimensional technologies in a case of dismemberment. *Forensic Sci Int* 2017;270:139–45.

[70] Capuani C, Rouquette J, Payré B, Moscovici J, Delisle MB, Telmon N, et al. Deciphering the elusive nature of sharp bone trauma using epifluorescence macroscopy: a comparison study multiplexing classical imaging approaches. *Int J Legal Med* 2013;127:169–76.

ANNEXE 1 : Thèse-article 1 en anglais

Analysis of false start bone lesions produced by an electrical oscillating autopsy saw

Caroline Bernardi 1*, M.D; Luísa Nogueira 1, M.Sc.; Véronique Alunni 2, M.D., PhD.; Gérald Quatrehomme 2, M.D., PhD.

1 Institut Universitaire d'Anthropologie Médico-Légale, Faculté de Médecine, Université Côte d'Azur, 28 Avenue de Valombrose, 06107 Nice cedex 2 (France).

2 Institut Universitaire d'Anthropologie Médico-Légale, Faculté de Médecine, Université Côte d'Azur, and CEPAM (UMR CNRS 7264), 28 Avenue de Valombrose, 06107 Nice cedex 2 (France).

*Corresponding author. Tel.: +33493377084. E-mail address: caroline.bernardi@outlook.fr

ABSTRACT

Post mortem dismemberment results from the use of sharp or sharp blunt instruments. Saws produce specific bone lesions and the observation of certain saw mark features allows for the recognition of certain characteristics of the saw and its teeth. At autopsy, sections of the skull and other parts of the skeleton are usually achieved using an electrical oscillating autopsy saw. In cases of dismemberment, this autopsy saw may create additional marks to those produced by the criminal activity. In order to help the forensic pathologist, differentiate the two types of marks, this experimental study used a stereomicroscope to examine 130 experimental false starts produced on animal and human bones by an oscillating autopsy saw. A flagrant succession of narrow and wide aspects of the walls (in a "figure of 8" shape), with obvious oval bone islands and undulating striae are patterns typically left behind by oscillating autopsy saws but the depth of the false starts plays an important role in the variation of the features. In particular, superficial false starts tend to be associated with larger kerf widths, straight walls and longitudinal bone islands.

Highlights -

- A stereomicroscopic study of false start lesions in human and pig bones caused by an electric oscillating autopsy saw.
- The pattern of the false starts are determined by the depth of the lesions.
- A typical pattern includes a "figure of 8" aspect (alternating narrower and wider parts of the wall with oval bone islands) and undulating striae.
- This typical "figure of 8" shape of the walls has not been observed with handsaws.

Keywords -

Forensic anthropology, autopsy saw, oscillating saw, saw marks, false start lesions, dismemberment, stereomicroscope.

INTRODUCTION

The observation and the interpretation of bone lesions can provide crucial information for the determination of the cause and circumstances of death [1]. The characteristics of lesions made by a number of different instruments have been published in the last few years [2-18].

Usually, post mortem dismemberment results from the use of sharp or sharp blunt instruments [19]: knives are utilized for soft tissues, saws for severing the diaphysis of long bones, or for the separation of the head from the trunk, and axes or related instruments for difficult cuts [1;20-28]. Bonte [27], Guilbeau [29], Andahl [30] and Symes [31] were pioneers in the study of saw marks associated with dismemberment bone lesions but several other authors have also made valuable contributions [3;6;11-12;28;32-35].

Saws produce specific bone lesions such as false starts, complete cross sections, and break away spurs [1]. The observation of certain saw mark features allows for the recognition of certain characteristics of the saw and its teeth [3;11-12;31].

At autopsy, sections of the skull and other parts of the skeleton are achieved using an autopsy saw which is usually an oscillating saw. In this article, this electrical oscillating autopsy saw is referred to simply as an "autopsy saw". In the literature, this autopsy saw is only mentioned in relation with the bone dust produced [35;36]. In cases of dismemberment, this autopsy saw may create additional marks from those produced by the criminal activity. Therefore, the aim of this work was to determine the characteristics of false starts produced by an oscillating autopsy saw in pig and human bones in a controlled experiment setting.

MATERIALS AND METHODS

Oscillating autopsy saw

This saw (De Soutter Medical CleanCut™) (Fig. 1) is a hand-held electrical saw with an oscillating blade used for cutting plaster casts in orthopedics or for cutting bones at autopsy, with an electronic box (De Soutter Medical NS3 power module) for controlling the blade oscillation speed. This saw has a circular blade with isosceles teeth (pitch of 22.5° and angle at the summit of the teeth of 45°) [1;3]. Table 1 shows the main characteristics of the saw.



Fig. 1: The hand-held electrical saw with an oscillating blade used in this experimental study (with its electronic box).

Oscillation speed	0-14000 osc/min
Length	275 mm
Weight	1.15 Kg
Sound level	702 dB(A)
Blade	
Diameter (mm)	63.5
Type of teeth	Isosceles
Distance between two consecutive teeth (mm) ^a	1.75
Height of the teeth (mm) ^a	1.39
Width of the teeth (mm) ^a	1.46
Thickness of each tooth (mm)	0.38
TPI ^b	16
Tooth set	Alternating
Other	New blade

Table 1 : Main characteristics of the oscillating autopsy saw

Bone samples

This experimental study was performed using a pig bone sample and a human bone sample. For the animal series, three recently defleshed juvenile femoral pig bones were used. For the human series, three defleshed diaphyses of femoral bones were used. The diaphyses of human femurs were sampled from two elderly males who donated their body for the purpose of scientific experimentation. The pig bone series included 30 false starts (10 bone lesions on each femur) and the human bones series include 100 false starts (35 false starts on each of the first two diaphyses and 30 false starts on the third). The false starts were made by the same person (the senior author, who is left handed) and they were spaced every 15 mm to avoid any interference between lesions. The autopsy saw was used in the usual autopsy conditions which is to say it was used at maximum speed (1400 oscillations per minute).

Criteria for microscopic analysis

130 experimental lesions were analyzed using a stereomicroscope (SM) (Visiscope SZTL 320, VWR®) linked to image analysis software (DeltaPixInSight®). Each false start includes two edges, two vertical walls (kerf walls), and a floor (kerf floor). Certain features, including the profile shape and the depth of the lesion were analyzed from casts of the false starts (Silicone *HP Putty*®). Each false start was analyzed as follows (table 2).

Preliminary testing revealed that the type of bone islands observed depends on the depth of the false start lesion. 0.52 mm of depth is the cutoff that separates two different bone island patterns. Therefore, each false start from each of the two bone samples was assigned to one of two subgroups according to the depth of the resulting lesion. The most superficial lesions (<0.52 mm) were assigned to the “superficial group” and the deeper lesions (0.53 mm and above)

were assigned to the “deep group”. In the animal series, the subgroup of superficial false starts was called “1” (n=10) and the subgroup of deep false starts was called “2” (n=20). In the human series, the subgroup of superficial false starts was called “3” (n=49) and the subgroup of deep false starts was called “4” (n=51). Group 1 and group 3 (“superficial groups”) included lesions with a depth of up to 0.52 mm; and group 2 and group 4 (“deep groups”) represented lesions with a depth equal to or greater than 0.53 mm.

Minimum width of the kerf	Measured as the smallest width of the false start between the two edges
Maximum depth of the kerf	Measured on a cast of each lesion
Shape of the profile	Assessed on the cast of each lesion
Shape of the walls	Walls are straight or reveal a succession of narrow and wide parts
Blade drift	Obvious succession of narrow and wide parts of the walls
Pattern of striae on the kerf floor	Undulating pattern; undulating/straight pattern; straight pattern
Bone islands	Bone islands are residual islands of bone on the midline of the kerf floor. They may be oval of appearance (hereafter referred to as “oval bone island”) or be scattered throughout the lesion (hereafter referred to as “longitudinal bone island”)
Bone debris	Bone waste on the edges or on the floor of the kerf
Scratches	Presence or absence of scratches, associated with false starts. Scratches are so superficial that no further analysis can be done.

Table 2 : Criteria for the analysis of false starts

Measurements and statistics

The minimum width of the kerf and the maximum depth of the lesion were measured at a magnification of x10. The thickness of the teeth of the saw was measured using a digital caliper.

Statistics (descriptive statistics, Student test, Wilcoxon test, Binomial test, Fisher exact test) were achieved using R software (version 64 3.2.3).

RESULTS

Tables 3 and 4 summarize the main characteristics of the false starts lesions in pig and human bones. Tables 5 and 6 show the comparison of different features between samples (pig and human bones).

Pig bones

The difference of depth between groups 1 and 2 was significant (with an average of 0.35 mm and 0.90 mm respectively, $p < 0.0000$). The minimum width of the false starts was larger in group 1 (mean of 1.12 mm) than in group 2 (mean of 0.82 mm, $p < 0.0000$). In group 1, all of the profiles (10/10) were convex (rounded “W” profile) but this was less obvious in 5 cases out of 10. In group 2, all of the profiles (20/20) were convex but this was less obvious in 5 cases out of 20.

The kerf walls were straight and parallel in most of the cases in group 1 (9/10) while in group 2 the majority of the cases presented with kerf walls that were successively narrower and wider apart (14/20). This obvious pattern of the kerf walls constitutes “blade drift”. In group 1, the striae on the kerf floor were straight in 4 cases out of 10 and exhibited an undulating pattern in 6 cases out of 10. In all of the cases of group 2, the striae displayed an undulating pattern.

Features	N = 30	
	Group 1	Group 2
	“Superficial group” (n=10)	“Deep group” (n=20)
Depth of the lesion (mm)		
Mean	0.35	0.90
Min	0.18	0.53
Max	0.52	1.43
(Wilcoxon test < 0.0000)		
Width of the lesion (mm)		
Mean	1.12	0.82
Min	0.99	0.64
Max	1.28	1.05
(Wilcoxon test < 0.0000)		
Shape of profile	Convex: 10/10	Convex: 20/20
Rounded W	5	15
Less obvious	5	5
(Fisher test = NS)		
Walls		
Alternating narrow/wide	0	14
Narrow/wide (less obvious)	1	4
Straight	9	2
(Fisher test $<< 0.0000$)		
Blade drift		
Absent	0	14
Present	10	6
(Fisher test = 0.0002)		
Striae on the floor		
Undulating pattern	0	20
Less obvious undulating pattern	6	0
Straight	4	0
(Fisher test < 0.0000)		
Bone islands		
“Longitudinal”	10	1
“Oval”	0	19
(Fisher test < 0.000)		
Bone debris		
Floor	0	10
Edges	0	2
Floor and edges	0	0
(Fisher test = 0.005)		
Scratches	Absent	Absent

Table 3 : Stereomicroscopic features of the false starts in pig bones

Features	N = 100	
	Group 3 “Superficial group” (n=49)	Group 4 “Deep group” (n=51)
Depth of the lesion (mm)		
Mean	0.34	0.70
Min	0.13	0.54
Max	0.52	1.07
(Student test <<0.0000)		
Width of the lesion (mm)		
Mean	0.96	0.81
Min	0.64	0.63
Max	1.24	1.13
(Student test <<0.0000)		
Shape of profile	Convex: 49/49	Convex: 51/51
Rounded W	25	36
Less obvious	24	15
(Fisher test = NS)		
Walls		
Alternating narrow and wide	12	44
Alternating narrow and wide (less obvious)	21	7
Straight	16	0
(Fisher test <<0.0000)		
Blade drift		
Absent	12	44
Present	37	7
(Fisher test <<0.0000)		
Striae on the floor		
Undulating pattern	18	50
Less obvious undulating pattern	17	1
Straight	14	0
(Fisher test <<0.0000)		
Bones islands		
Longitudinal	37	9
Oval	12	42
(Fisher test <0.0000)		
Bone debris		
Floor	1	11
Edges	3	2
Floor and edges	2	16
(Fisher test =0.04)		
Scratches		
Right	3	1
Left	4	3
(Fisher test =NS)		

Table 4 : Stereomicroscopic features of the false starts in human bones

Bone islands were longitudinal in all cases in group 1 and oval in shape in most of the cases (19/20) in group 2. Bone debris were only observed in group 2, mainly on the kerf floor. No scratches were observed in either group.

Human bones

In human bones the average depth of the lesions was 0.34 mm in group 3 and almost twice as deep in group 4 (0.70 mm) ($p << 0.0000$). The average minimum width of the lesions was larger in group 3 (0.96 mm) than in group 4 (0.81 mm) ($p << 0.0000$), but the range between minimum and maximum widths was similar in both groups.

In group 3 and 4 the profiles were convex in all of the cases but less obviously so in 24 cases out of 49 in group 3 and in 15 cases out of 51 cases in group 4 (Fig. 2).




Fig. 2: Cast of a bone lesion showing a convex profile (“rounded W”).

In group 3, the walls were successively narrower and wider apart (obvious blade drift) in 12 cases out of 49; this pattern was more difficult to observe in 21 cases out of 49. Straight walls were also observed in 16 cases out 49 (Fig. 3a). In group 4, typical blade drift was observed in most of the lesions (44 cases out of 51).

Bone islands were longitudinal in 36 cases out of 49 in group 3 (Fig. 3a) and oval in 42 cases out of 51 cases in group 4 (Fig. 3b).

In group 3, the pattern of the striae on the kerf floor was difficult to assess in 17 cases out of 49 or was straight (14 cases out of 49). In group 4 almost all of the lesions presented an undulating pattern (Fig. 3b and c). Bone debris was more frequent in group 4, both on the floor and edges of the false starts.

Tables 5 and 6 show the comparison between animal and human samples. There was a significant difference in the minimum width of the lesions between the human and pig samples concerning the superficial groups 1 and 3, whereas the depth of the lesions was statistically similar. The opposite was observed for the deep groups 2 and 4.

There was also a significant difference between the human and animal samples concerning the bone debris (table 6).

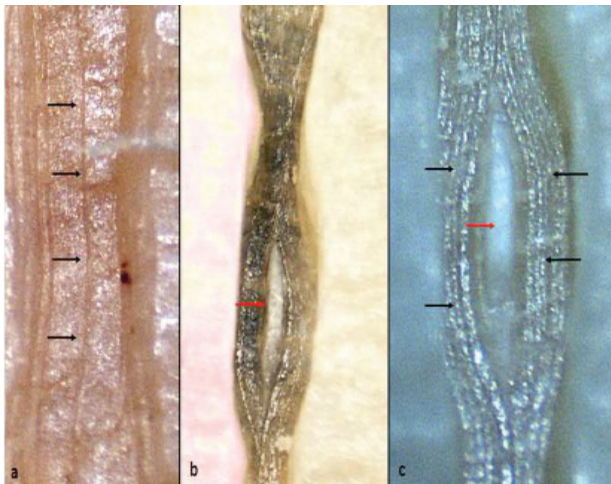


Fig. 3: Human bone lesions. (a) Superficial false start with a longitudinal bone island (black arrows), SM x15. (b) Deep lesion with a succession of wide and narrow parts. An oval bone island (red arrow) is clearly visible. The striae have an undulating pattern, SM x15. (c) Magnification of undulating striae (black arrows) and a bone island in the center of the lesion (red arrow), SMx20.

Feature	Group 1 vs Group 3 ("superficial lesions")	Group 2 vs Group 4 ("deep lesions")
Depth of the lesion (p, Wilcoxon test)	NS	0.0002
Width of the lesion (p, Wilcoxon test)	0.004	NS
Shape of profile (p, Fisher test)	NS	NS
Walls (p, Fisher test)	0.005	NS
Blade drift (p, Fisher test)	NS	NS
Striae on the floor (p, Fisher test)	NS	NS
Bone islands (p, Fisher test)	NS	NS
Bone debris (p, Fisher test)	NS	0.001
Scratches (p, Fisher test)	<0.0000	0.0009

Table 5 : Comparison of features between samples according to depth (pig vs human bones).

Feature	Fisher test
Shape of profiles	NS
Shape of walls	NS
Blade drift	NS
Striae on the kerf floor	NS
Bones islands	NS
Bone debris	0.002
Scratches	NS

Table 6 : Comparison of features between samples (pig n= 1 and 2 vs human bones n=3 and 4) (Fisher test).

DISCUSSION

Post mortem dismemberment is occasionally encountered in forensic practice and discussed in the forensic literature (131 cases) [19-23;25-26;37-53]. The largest series were reported on by Püschel and Koops (31 cases) [39], Koops et al. (27 cases) [38], Rajs et al. (22 cases) [23] and Schulzy et al. (16 cases) [48].

The analysis of saw marks is crucial in cases of dismemberment [28;31]. Following the pioneering studies of Andahl [30], Guillebeau [29] and Symes [31], a few studies have reported on the characteristics of bone lesions resulting from the use of a hand saw [3;6-7;54-55]. Use of an oscillating saw is common practice [36] for cutting the vault of the skull or to sample bone fragments of interest during autopsies requiring further anthropological analysis [1]. Accidental bone lesions can result from this bone sampling. Thus it is important to differentiate these lesions from those created by the criminal activity. In this experiment, 130 false starts created by an electrical oscillating autopsy saw were studied (100 in human bones and 30 in pig bones). The analysis of the lesions (depth and width of the lesion, shape of the profiles and the walls, striae on the kerf floor, bone islands and bone debris, presence of scratches) was performed using a stereomicroscope.

Depth of the false starts

In the animal sample, the depth of the lesions varied from 0.18 mm to 1.43 mm and in the human sample from 0.13 mm to 1.07 mm. Preliminary trials showed that some characteristics would be more or less visible depending on the depth of the false starts. Beyond 0.52 mm in depth, bone islands change patterns. Therefore, each sample of animal and human bones was split into two subsamples. Groups 1 and 3

were labeled “Superficial samples”, whereas groups 2 and 4 were labeled “Deep samples” (tables 3 and 4). The threshold between the two groups was this depth of 0.52 mm.

In the animal sample, group 1 included bone lesions with depths between 0.18 mm and 0.52 mm and group 2 between 0.53 mm and 1.43 mm. In the human sample, group 3 included bone lesions with depths between 0.13 mm and 0.52 mm and group 4 between 0.54 mm and 1.07 mm. The average depth of the lesions in the animal sample was 0.35 mm and 0.90 mm for groups 1 and 2 respectively ($p < 0.0000$), and in the human sample, it was 0.34 mm and 0.70 mm for groups 3 and 4, respectively ($p \ll 0.0000$) (tables 3 and 4).

The resulting lesions were of comparable depths in groups 1 (pig bones) and 3 (human bones) but there was a significant difference in depths between groups 2 and 4 (Wilcoxon test, $p=0.0002$) (table 5). The superficial stiffness of the cortical bone may explain this difference. Pig bones are not as stiff as human bones, which facilitates the penetration of the teeth of the blade [11].

Width of the false starts

The width of the false start lesions was different between the superficial and deep subsamples. In the animal sample, the average width was 1.12 mm for the superficial group (group 1) and 0.82 mm for the deep group (group 2) ($p < 0.0000$). The same findings were observed in the human sample: the width of groups 3 (superficial group) and 4 (deep group) was 0.96 mm and 0.81 mm, respectively ($p \ll 0.0000$). There was a significant difference in widths when comparing the most superficial lesions in pig bones and in human bones (group 1 vs group 3) ($p=0.004$) (table 5). Bone lesions were wider when the lesions were superficial, because as the blade fails to deeply

penetrate the bone, it oscillates at the surface of the bone producing wider lesions. Nevertheless, some deep lesions displaying straight and parallel walls were wider when compared to those that exhibit blade drift, with kerf walls that are successively narrower or wider apart. This is explained by the fact that the minimum width of the kerf is measured as the narrowest width.

The minimum width of a false start is considered an important feature for saw class determination [11- 12;31]. Symes classified saws into 4 categories (A, B, C or D) (1992) [31]. In this experiment, lesions on human bones belong to category A (0.8 mm to 1 mm for the minimum width of the kerf) and lesions on animal bones either in category B (1.1 to 2.3 mm, group 1) or in category A (0.8 mm to 1 mm, group 2). Category A refers to rip saws with small teeth (or a high “teeth per inch” or TPI) or serrated knives; category B refers to rip saws with larger teeth (and a smaller TPI); category C refers to crosscut saws; category D refers to power saws [31]. It would appear that the oscillating autopsy saw used in this study does not match any of the categories proposed by Symes.

Shape of profil

The shape of the profile of the false start is determinant for saw class identification. Saws in Symes' category C have a convex profile. The teeth of the saws in this category have their teeth tilted backwards, which is seen with crosscut saws (teeth tilted backwards between 14 and 15°) [31] but also with universal saws (isosceles teeth with a pitch of 22°5) [3]. In contrast, rip saws have no pitch and display concave profiles. Concave profiles belong to Symes' category A or B.

The teeth of the autopsy saw form isosceles triangles and thus a convex profile was expected [3]. This was the case in all the lesions (in both pig bones

and human bones) though some profiles were difficult to assess due to the relatively low magnification of the stereomicroscope.

Shape of the walls

The type of teeth set may be deduced from the shape of the walls: walls which alternate narrow and wide parts are indicative of an alternating set [31]; necking in the middle of the lesion is associated with a wavy set[1;3;31]; straight walls may be linked either to an alternating or a wavy set [1;3;31] or even with a raker set [31]. The blade studied here had an alternating set. Therefore, the shape of the walls was expected to be a succession of narrow and wide parts.

This was the case with the deepest lesions in the human sample (group 4, with lesions deeper than 0.52 mm). Every single one of these lesions had walls which alternated between narrow and wide parts. This trend was confirmed with the deepest lesions of the pig sample (group 2) where 90% of the lesions displayed the same alternating pattern typical of blade drift. The observations were more variable with the superficial group (under 0.53 mm of depth) but the general trend was still observed in the human sample (more than two thirds of the lesions displayed an alternating pattern for the shape of the walls) whereas straight walls were seen in 90% of the animal sample with superficial lesions. The presence or absence of blade drift was significantly different between the superficial and deep subsamples of the animal sample (Fisher test, $p < 0.0002$) and in the human series as well ($p < 0.0000$). There was no statistical difference between the animal and human series (group 1 vs group 3; and group 2 vs group 4, respectively) and within the whole sample as well.

Using the hypothesis that straight or alternate walls are distributed at random (null hypothesis, $p = 0.50$), the results of the binomial test

show that straight walls were present in the “superficial” groups 1 (pig bones, binomial test, $p=0.02$) and 3 (human bones, binomial test, $p=0.02$) significantly more frequently than expected; and statistically absent from “deep” group 2 (pig bones, binomial test, $p<0.000$). There were no straight walls in group 4 (deep group, human series).

In pig bones, the comparison between groups 1 (superficial) and 2 (deep) was statistically significant (Fisher test, $p<<0.0000$). The same observation was made in the human sample between groups 3 (superficial) and 4 (deep) (Fisher test, $p<<0.0000$) (tables 3 and 4). In contrast there was no statistical difference for the distribution of the shapes of the walls between human and pig bones (Fisher test, $p>0.05$) (table 6). It is possible that straight walls occur when the blade does not penetrate deep enough into the bone and thus is unable to create a typical blade drift pattern (Fig. 3b) because the blade will oscillate at the surface of the bone. The results of this experiment lead to the conclusion that beyond 0.52 mm in depth, if straight walls are observed, the false start lesion was probably not created by an oscillating autopsy saw.

The striae on the kerf floor

Two types of striae were observed on the floor of the lesions. They were undulating in most of the cases in both samples (even though this typical pattern was sometimes quite subtle) (tables 3 and 4). Straight striae were observed only in superficial lesions in both samples (4 out of 10 in group 1 for pig bones and 14 out of 49 in group 3 for human bones). It is therefore impossible to conclude that a straight pattern is typical of superficial lesions because in group 1 (pig bones) their presence was no significant (binomial test, $p=0.7$) and in group 3 (human bones) they were significantly absent (binomial test, $p<0.000$). In contrast, undulating striae were statistically present

in deep lesions (binomial test, $p<<0.0000$ for group 2, pig bones; and $p<<0.0000$ for group 4, human bones). Statistical differences (Fisher test) were observed when comparing “superficial” versus “deep” false starts in pig bones (group 1 vs group 2, $p<<0.0000$) (table 3) and in human bones as well (group 3 vs group 4, $p<<0.0000$) (table 4). In this experiment, there were no straight striae in lesions deeper than 0.53 mm. No differences were observed between pig and human bones (Fisher test, $p>0.05$) (table 6).

The type of striae on the kerf floor is crucial for blade set determination [31]. The presence of undulating striae is indicative of an alternating set [31]. In the current study some straight striae (not associated with undulating striae) were observed so that no conclusion may be drawn from the striae in these cases (4/10 in group 1; 14/49 in group 3). But in the deep group, straight striae were never observed in either pig bones or human bones. Again, the results of this experiment lead to the conclusion that beyond 0.52 mm in depth, if straight striae are observed, the false start lesion was probably not created by an oscillating autopsy saw.

Bone islands

Bones islands were observed in all lesions in both samples. Two patterns of bone islands were observed and were called “longitudinal” (when the convexity was observed throughout the whole false start) and “oval” (oval aspect, in groups of two or three in one false start) in this work.

In pig bones, longitudinal bone islands were significantly present in superficial lesions (group 1, binomial test, $p=0.001$) and significantly absent in deep lesions (group 2, binomial test, $p<0.000$). The same observations were made with human bones (group 3, binomial test, $p=0.001$; and group 4, binomial test, $p<0.0000$). Therefore, it is possible that

the type of bone island observed is related to the depth of the lesion. Longitudinal bone islands are observed more often in superficial lesions (group 1 and 3) whereas oval bone islands are present mainly in deep lesions (groups 2 and 4) (tables 3 and 4). The comparison between the superficial and deep groups in pig bones (group 1 vs group 2) is statistically significant (Fisher test, $p < 0.0000$); and in human bones as well (group 3 vs group 4, Fisher test, $p = 0.04$) (tables 3 and 4). There was no significant difference between human and pig bones (Fisher test, $p > 0.05$) (table 6).

According to Symes [31], bone islands are a good indicator of an alternating set, as confirmed in the current study. False starts that are too superficial make saw class determination difficult [31].

In short the typical false start lesion created by an electrical oscillating autopsy saw (Fig.1) includes walls that alternate narrow and wide aspects, and oval bone islands (giving a kind of “figure of 8” shape, very characteristic of this autopsy saw). Other criteria include a minimum width of the kerf that ranges in this study between 0.63 and 1.28 mm and undulating striae on the kerf floor.

CONCLUSION

Electrical oscillating autopsy saws are routinely used in forensic autopsies. Accidental false starts may be produced during bone sampling at autopsy, leading to difficulties of interpretation. In this experiment the depth of the false starts is crucial in determining the pattern of some features, especially the width of the kerf (deep lesions are narrower), the shape of the kerf walls (deep lesions display a typical succession of narrow and wide aspects; and straight walls are absent beyond 0.52 mm of depth), the shape of the striae on the kerf floor (undulating striae; and no straight striae beyond 0.52 mm of depth). Above all, bone islands change patterns, as longitudinal bone

islands are observed in superficial lesions and oval bone islands are more often observed in deep lesions.

This experiment determined the typical pattern created by an electrical oscillating autopsy saw. This pattern includes walls that alternate narrow and wide parts (in a kind of “figure of 8” shape), with obvious oval bone islands, both of which have never been observed with the handsaws studied in a previous study. This typical pattern is seen when the false start is sufficiently deep, beyond 0.52 mm in depth.

References

- [1] Quatrehomme G (2015) *Traité d'Anthropologie médico-légale*. De Boeck, Paris.
- [2] Alunni V, Nogueira L, Quatrehomme G (2017) Macroscopic and stereomicroscopic comparison of hacking trauma of bones before and after carbonization. *Int J Legal Med* 132(2):643-648
- [3] Nogueira L, Quatrehomme G, Rallon C, Adalian P, Alunni V (2016) Saw marks in bones: A study of 170 experimental false start lesions. *Forensic Sci Int* 268:123-130.
- [4] Nogueira L, Quatrehomme G, Bertrand MF, Rallon C, Ceinos R, du Jardin P, Adalian P, Alunni V (2017) Comparing of macroscopic and microscopic (stereomicroscopy and scanning electron microscopy) features of bone lesions due to hatchet hacking trauma. *Int J Legal Med* 131:465–472.
- [5] Cerutti E, Spagnoli L, Araujo N, Gibelli D, Mazzarelli D, Cattaneo C (2016) Analysis of cut marks on bone: can light microscopy be of any help? *Am J Forensic Med Pathol* 37(4): 248-254.
- [6] Capuani C, Rouquette J, Payré, Moscovici J, Delisle MB, Telmon N, Guilbeau-Frugier C (2013) Deciphering the elusive nature of force sharp trauma using epifluorescence macroscopy: a comparison study

- multiplexing classical imaging approaches. *Int J Legal Med* 127:169-176.
- [7] Capuani C, Guilbeau-Frugier C, Delisle MB, Rougé D, Telmon N (2014) Epifluorescence analysis of hacksaw marks in bone: highlighting unique individual characteristics. *Forensic SciInt* 241: 195-202.
- [8] Pelletti G, Cecchetto G, Viero A, Fais P, Weber P, Miotto D, Montisci M, Viel G, Giraudo C (2017) Accuracy, precision and inter – rater reability of micro CT analysis of false start bones. A preliminary validation study. *Legal Med* 29: 38-43.
- [9] Pelletti G, Viel G, Fais P, Viero A, Visentin S, Miotto D, Montisci M, Cecchetto G, Giraudo C (2017) Microcomputed tomography of false starts produced on bone by different hand-saws. *Legal Med* 26: 1-5.
- [10] Bartelink RJ, Wiersema JM, Demaree RS (2001) Quantitative analysis of sharp-force trauma: an application of scanning electron microscopy in forensic anthropology. *J Forensic Sci* 46(6): 1288-1293.
- [11] Saville PA, Hainsworth, Ruttly GN (2007) Cutting crime: the analysis of the “uniqueness” of saw marks on bone. *Int J Legal Med* 131: 349-357.
- [12] Bailey JA, Wang Y (2011) Statistical analysis of kerf mark measurements in bone. *Forensic Sci Med Pathol* 7:53-62.
- [13] Humphrey JH, Hutchinson DL (2001) Macroscopic characteristics of hacking trauma. *J Forensic Sci* 46(2): 228-233.
- [14] Tucker BK, Hutchinson DL, Gilliland MFG, Charles TM, Daniel HJ, Wolfe LD (2001) Microscopic characteristics of hacking trauma. *J Forensic Sci* 46(2):234-240.
- [15] Alunni-Perret V, Borg C, Laugier JP, Bertrand MF, Staccini P, Bolla M, Quatrehomme G, Muller-Bolla M (2010) Scanning electron microscopy analysis of experimental bone hacking trauma of the mandible. *Am J Forensic Med Pathol* 31(4):326-329.
- [16] Alunni-Perret V, Muller-Bolla M, Laugier JP, Lupi-Pégurier L, Bertrand MF, Staccini P, Bolla M, Quatrehomme G (2005) Scanning electron microscopy analysis of experimental bone hacking trauma. *J Forensic Sci* 50(4):796-801.
- [17] Lynn KS, Fairgrieve SI (2009) Macroscopic analysis of axe and hatchet trauma in fleshed and defleshed mammalian long bones. *J Forensic Sci* 54(4):786-792.
- [18] Lynn KS, Fairgrieve SI (2009) Microscopic indicators of axe and hatchet trauma in fleshed and defleshed mammalian long bones. *J Forensic Sci* 54(4):793-797
- [19] Porta D, Amadasi A, Cappella A, Mazzarelli D, Magli F, Gibelli D, Rizzi A, Picozzi M, Gentilomo A, Cattaneo C (2016) Dismemberment and disarticulation: A forensic anthropological approach. *J Forensic Legal Med* 38: 50-57.
- [20] Dogan KH, Demirci S, Deniz I, Erkol Z (2010) Decapitation and dismemberment of the corpse: A matricide case. *J Forensic Sci* 55(2): 542-545.
- [21] Konopka T, Strona M, Bolechata F, Kunz J (2007) Corpse dismemberment in the material collected by the department of forensic medicine, Cracow, Poland. *Legal Med* 9:1-13.
- [22] Konopka T, Bolechala F, Strona M (2006) An unusual case of corpse dismemberment. *Am J Forensic Med Pathol* 27(2):163-165.
- [23] Rajs I, Lundström M, Broberg M, Lidberg L, Lindquist O (1998) Criminal mutilation of the human body in Sweden – A thirty-year medico-legal and forensic psychiatric study. *J Forensic Sci* 43(3):563-580.
- [24] Delabarde T, Ludes B (2010) Missing in Amazonian jungle: a case report of skeletal evidence for dismemberment. *J Forensics Sci* 55(4):1105-1110.
- [25] Bilge Y, Kedici S, Alakoç YD, Ulkürer KU, Ilkyaz YY (2003) The identification of a dismembered human body: a multidisciplinary approach. *Forensic Sci Int* 137:141-146.

- [26] Di Nuno N, Costantinides F, Vacca M, Di Nunno C (2006) Dismemberment: a review of the literature and description of 3 cases. *Am J Forensic Med Pathol* 27(4):307-312.
- [27] Bonte W (1975) Tool marks in bones and cartilage. *J Forensic Sci* 20(2):315-325.
- [28] Reichs KJ (1998) Postmortem dismemberment: Recovery, analysis and interpretation. In Reichs KJ, *Forensic Osteology*, 2nd edn. Charles C. Thomas: Springfield, pp. 353-388.
- [29] Guilbeau MG (1989) The analysis of saw marks in bone. Dissertation, University of Tennessee. Knoxville.
- [30] Andahl RO (1978) The examination of saw marks. *J Forensic Sci* 18(1-2): 31-46.
- [31] Symes SA (1992) Morphology of saw marks in human bone: Identification of class characteristics. Dissertation, University of Tennessee. Knoxville.
- [32] Symes SA, Berryman HE, Smith OC (1998) Saw marks in bone: introduction and examination of residual kerf contour. In: Reichs KJ (ed), *Forensic Osteology*, 2nd edn. Charles C. Thomas: Springfield, pp. 389-409.
- [33] Symes SA, Williams JA, Murray EA, Hoffman JM, Holland TD, Saul JM, Saul FP, Pope EJ (2001) Taphonomic context of sharp-force trauma in suspected cases of human mutilation and dismemberment. In: Haglund WD, Sorg MH (ed), *Advances in forensic taphonomy: method, theory, and archaeological perspectives*, 1st edn. CRC Press LLC, Boca Raton, pp. 403-434.
- [34] Symes SA, Chapman EN, Rainwater CW, Cabo LL, Myster SMT (2005) Project title: knife and saw tool mark analysis in bone: A manual designed for the examination of criminal mutilation and dismemberment. <https://www.ncjrs.gov/pdffiles1/nij/grants/232227.pdf>. Accessed 06 June 2018.
- [35] Symes SA, L'Abbé EN, Chapman EN, Wolff I, Dirkmaat DC (2012) Interpreting traumatic injury to bone in medicolegal investigations. In: Dirkmaat DC (ed), *A Companion to Forensic Anthropology*, 1st edn. Blackwell Publishing LTD, Hoboken, pp. 361-371.
- [36] Kernbach-Wighton G, Kuhlencordh A, Rolsbach K, Fischer G (1996) Bone-dust in autopsies: Reduction of spreading. *Forensic Sci Int* 83:95-103.
- [37] Schneider V, Bratzke H, Maxeiner H (1982) Remarkable findings in the criminal dismemberment of the corpse. *Z Rechtsmed* 89 (2): 131-143.
- [38] Koops E, Burwinkel K, Kleiber M, Püschel K. Criminal dismemberment of the corpse (1986) *Acta Med Leg Soc* 36 (1): 165-175.
- [39] Püschel K, Koops E. Dismemberment and mutilation (2) (1987) *Arch Kriminol* 180 (3-4): 88-100.
- [40] Madea B (1994) Dismemberment with unusual preservation of cadaver parts. *Arch Kriminol* 193 (3-4): 72- 78.
- [41] Schmitt C, Madea B, Prinz M (1995) Corpse dismemberment with sequential identification and classification of body parts. *Arch Kriminol* 196 (5-6): 129-137.
- [42] Burkhardts S, Piliero G, La Harpe R (1996) An unusual case of cadaver dismemberment. *Archiv Für Kriminologie* 198 (5-6): 145-150.
- [43] Schumann M, Haarhoff K, Bonte W (1996) Offensive cadaver dismemberment by an ice pick. *Arch Kriminol* 198 (1-2): 11-15.
- [44] Reuhl J, Bratzke H (1999) Death caused by a chain saw-homicide, suicide or accident? A case report with a literature review (with 11 illustrations). *Forensic Sci Int* 105:45-49.
- [45] Madea B, Driever F (2000) Cadaver dismember by chain saw. *Arch Kriminol* 205 (3-4): 75-81.
- [46] Türk EE, Püschel K, Tsokos M (2004) Features characteristic of homicide in cases of complete decapitation. *Am J Forensic Med Pathol* 25(1):83-86.
- [47] Quatrehomme G (2007) A strange case of dismemberment. In: Brickley MB et Ferllini R,

Forensic Anthropology: Cases studies from Europe.
Charles C. Thomas: Springfield, pp. 99-119.

[48] Schulzy Y, Mossakowski H, Albrecht K, Breitmeier D (2008) Postmortem dismemberment/mutilation-medico legal and criminalistic evaluation of the autopsies performed by the Institute of Legal Medicine at the Hanover Medical School. *Arch Kriminol* 221 (1-2): 1-16.

[49] Randall B (2009) Blood and tissue spatter associated with chainsaw dismemberment. *J Forensic Sci* 2009 54(6):1310-1314.

[50] Sautter J, Schröder AS, Lockemann U, Püschel K (2009) Surprising discovery: dismembered body found in a commercial laundry-medicolegal differentiation between infanticide, corpse dismemberment and stillbirth. *Arch Kriminol* 224 (3-4): 101-107.

[51] Delabarde T, Ludes B (2010) Missing in Amazonian jungle: a case report of skeletal evidence for dismemberment. *J Forensic Sci* 55(4) :1105-1110.

[52] Nazarov IV, Tolmachev IA (2012) The use of an electric fretsaw for corpse dismemberment and concealment of a crime (English abstract). *Sud Med Ekspert* 55 (6): 57-59.

[53] Baier W, Norman DG, Warnett JM, Payne M, Harrison NP, Hunt NCA, Burnett BA, Williams MA (2017) Novel application of three-dimensional technologies in a case of dismember. *Forensic Sci Int* 270: 139-145.

[54] Love JC, Derrick SM, Wiersema JM, Peters C (2015) Microscopic saw marks analysis: An empirical approach. *J Forensic Sci* 60(S1) S21-S26.

[55] Berger JM, Pokines JT, Moore TL (2018) Analysis of Class Characteristics of Reciprocating Saws. *J Forensic Sci*. <https://doi.org/10.1111/1556-402>

ANNEXE 2 : Thèse-article 2 en anglais

Analysis of false starts lesions on human bones produced by two hand saws with high TPI

Caroline Bernardi 1*, M.D; Luísa Nogueira 1, M.Sc.; Véronique Alunni 2, M.D., PhD.; Gérald Quatrehomme 2, M.D., PhD.

1 Institut Universitaire d'Anthropologie Médico-Légale, Faculté de Médecine, Université Côte d'Azur, 28 Avenue de Valombrose, 06107 Nice cedex 2 (France).

2 Institut Universitaire d'Anthropologie Médico-Légale, Faculté de Médecine, Université Côte d'Azur, and CEPAM (UMR CNRS 7264), 28 Avenue de Valombrose, 06107 Nice cedex 2 (France).

**Corresponding author. Tel.: +33493377084. E-mail address: caroline.bernardi@outlook.fr*

ABSTRACT

Cases of criminal dismemberment are encountered in forensic pathology and forensic anthropology. Saw marks analysis aims to classify the saw : hand saw versus electrical saw ; crosscut and universal saw versus rip saw; size of the teeth (“teeth per inch” TPI) and set type. The goal of this work was to study, with a stereomicroscope, a series of 60 experimental false starts (30 lesions for each saw) produced on human bones by two different handsaws with a high TPI (15 and 32), not studied to our knowledge in the forensic literature. Saw 2 (rip saw with a high 32 TPI and a wavy set) displayed classical features. In contrast, saw 1 (universal saw, TPI 15, alternating set) did not release expected characteristics: the minimum width of the kerf was weak, the kerf walls were straight, the striae were thin and straight and the kerf profile was very peculiar with a succession of peaks and dips that was not described before.

Highlights –

- A stereomicroscopic study of false start lesions in human bones caused by two different handsaws with a high TPI (15 and 32).
- The rip saw with a 32 TPI and a wavy set displayed classical features.
- The universal saw, TPI 15, alternating set did not show expected features and the kerf profile was very peculiar with a succession of peaks and dips that was not described before.

Keywords -

Forensic anthropology, saw marks, false start lesions, handsaw, high TPI, dismemberment, stereomicroscope.

INTRODUCTION

Cases of criminal dismemberment are encountered in forensic pathology and forensic anthropology (1–25). Three kind of instruments can be used: knives for soft parts, saws for severing diaphyses of long bones and for beheading, and axes or related instruments to end difficult cuts (3–10,26–41,41–49). Therefore, the analysis of saw marks in bones may provide significant information. There are three areas of interest: false starts lesions (lesion observed when the saw slides on the bone surface without really being able to bite deeply into the bone), complete bone sections (the bone is completely severed) and breakaway spurs or notch (projections of bone due to the fact that the bone tends to break at the end of cutting) (3).

False starts analysis allows for classifying the saw: hand saw versus electrical saw; crosscut and universal saw versus rip saw; size of the teeth (“teeth per inch”, TPI) and set type (alternating, raker or wavy set) (3,27,29). Crosscut saw are designed for cutting across the grain of the wood, without damaging the fibers. The teeth are slightly tilted backwards (pitch) at 14° (35). Rip saws are designed for cutting in the same direction as the grain of the wood. As such, their teeth are left perpendicular in the front (90°) (35). Eventually universal saws are able to cut both across and in the direction of the grain of the wood; the teeth are usually isosceles triangles with a pitch of 22.5° (3,27). An alternating set occurs when each tooth points towards the left and towards the right, alternatively. In the wavy set, the teeth are set towards one side in groups of several teeth, and then to the other side. A raker set is also an alternating set but a raker tooth is inserted between each pair of teeth (48).

After pioneer works (42–44,48) there are very few papers for evaluating the saw marks lesions in bones (27,29,32–33,35–36,49). Therefore, the aim of

this work was to study a series of experimental false starts produced on human bones by two different handsaws with a high TPI (15 and 32), not studied to our knowledge in the forensic literature.

MATERIALS AND METHODS

Saws

Two different handsaw were selected for this study (Table 1). Saw 1 was a universal saw with isosceles teeth and an alternating set (Fig. 1a). Saw 2 was a rip saw with a wavy set (Fig. 1b). Saw 1 was a second hand saw and saw 2 was a new saw. The measurements of the teeth (height, width, distance between two consecutive teeth) were measured three times under the stereomicroscope (x20). The thickness of the blade was measured three times at the level of the teeth with a digital caliper.

	Saw 1	Saw 2
Brand	Bricorama	Bahco
Type	Universal saw	Rip saw
Active stroke	Pushing stroke	Pushing stroke
Length of the blade (mm)	300	150
Height of the blade (mm)	88 (in the middle of the blade)*	6
Type of teeth	Isosceles	Rip
Distance between two consecutive teeth (mm)	1.84	0.85
Height of the teeth (mm)	1.40	0.38
Width of the teeth (mm)	1.13	0.50
TPI	15	32
Type of set	Alternating set	Wavy set
Blade thickness at the level of the teeth (mm)	0.69	0.39
Other features	Second hand saw	New saw

* The height was not the same all along the length of the blade.

Table 1: Main characteristics of the two handsaws.



Fig. 1: Handsaws selected for this study: (a) universal saw; (b) rip saw.

False starts

Freshly defleshed human femoral bones were used in the assessment of false start lesions. The diaphyses of human femurs were sampled from two elderly males who donated their body to the science (age mean 85) according to the French law. We created 60 experimental false starts (30 lesions for each saw). The false starts were achieved by the same person (the senior author, who is left handed) and they were spaced every 15 mm to avoid any interference between each lesion.

Criteria of analysis

The analysis of the lesions was made using a stereomicroscope (SM) (Visiscope SZTL 320, VWR®) linked to image analysis software (DeltaPix InSight®). Table 2 shows the microscopic criteria analyzed (Nogueira et al 2018; 2016). Casts allowed for precisising the shape of profile (Silicone HP Putty ®) (Nogueira et al. 2017, 2018).

Measurements and statistical analysis

The minimum width of the kerf was measured with the stereomicroscope at a x 10 magnification.

Statistics (descriptive statistics, Student test, Fischer test) were achieved by R Studio software (version 3.2.3).

Minimum width of the kerf	Measured at the less width of the false start between the two edges
Shape of the profile	Concave profiles Convex profiles Alternating of concavities and convexities
Shape of the walls	Alternating between narrow and wide aspects Straight walls Necking in the middle of the kerf
Pattern of striae on the kerf floor	Undulating pattern Undulating/straight pattern Straight pattern
Bones debris	Bone waste on the edges or on the floor of the lesion
Painting residues	Painting residues on the edges or on the floor of the lesion

Table 2: Microscopic criteria.

RESULTS

Table 3 summarizes the stereomicroscopic features observed from the bone lesions.

The lesions produced by saw 1 were wider (0.97 in average) than those achieved by saw 2 (0.51 mm in average) and the difference was statistically significant (Student test, $p < 0.0000$).

The shapes of the profiles were analyzed thanks to the casts. The profiles presented an alternating of concavities (dips) and convexities (peaks) in all the cases with saw 1 (Fig. 2a, Fig. 3a). With saw 2 the profiles were concave, square in most of the cases (25/30) (Fig. 2b). The walls were straight in all the cases whatever the saw.



Fig. 2: Shape of profiles (casts of the false starts): (a) Saw 1: alternating of concavities and convexities; (b) Saw 2: concave profile.

Features	Saw 1 (n=30)	Saw 2 (n=30)
Minimum width of the kerf (mm)		
Mean	0.97	0.47
Min	0.88	0.71
Max	1.04	
(Student test, $p < 0.0000$)		
Shape of profile		
Concave		30/30
Square		25/30
Round		5/30
Alternating of concavities and convexities	30/30	0/30
(Test de Fisher, $p < 0.000$)		
Walls		
Straight	30/30	30/30
Striae on the floor		
Straight	30/30	30/30
Bones debris		
Present	0/30	15/30
Absent	30/30	15/30
(Test de Fisher, $p < 0.0000$)		
Painting residues		
Present	0/30	2/30
Absent	30/30	28/30
(Test de Fisher, $p = NS$)		

Table 3: Stereomicroscopic features of the false starts.

The striae on the kerf floor were straight (Fig. 3b). Bone debris were observed in half the cases with saw 2. Painting residues were visible in only 2 lesions out of 30 with saw 2 (new saw) and none with saw 1 (second hand saw).




Fig. 3: False start lesions produced by saw 1: (a) An alternating of dips (black arrows) and peaks (blue arrow) of the kerf floor, SM x10; (b) Straight striae, SM x15.

DISCUSSION

In this experimental study 60 experimental false starts were produced on human femur bones with two different saws. These saws display a high TPI, not studied in the forensic literature to our knowledge. Saw 1 is a universal saw with isosceles teeth and a TPI of 15 (small teeth). In the literature the universal saws studied had a TPI of 7 (large teeth) (27,29). Saw 2 is a rip saw with a wavy set and a TPI of 32 (very small teeth). The maximum TPI studied in literature for the same type of saw was 24 (27,29,32,33,48,50).

The minimum width of the kerf

The minimum width of the kerf is particular feature that allows to classify the type of saw (crosscut or universal saw versus rip saw) (27). Symes (1992) (48) proposed four different categories according to the minimum width of the kerf. Category A corresponds to a minimum width of the kerf between 0,8 and 1 mm and should be indicative of a serrated knife or a rip saw with small teeth; categories B and C have a minimum width between 1.1 and 2.3 mm. Category B corresponds to a rip saw with large teeth, and category C corresponds to a crosscut saw (48) or a universal saw (27) ; category D is indicative of an electric saw with a minimum width of the kerf far larger, between 6.4 and 8.4 mm (48).

According to this Symes' classification the false starts produced by saw 1 should be classified into category A (serrated knife or rip saw with small teeth) if we take into account only the minimum width of the kerf. In the literature universal saws (isosceles teeth) are classified in category C (27). This discrepancy can be explained by the fact that the saw has a TPI of 15 therefore very small teeth while the universal saws reported in the literature have a TPI of 7 (large teeth) (27) and the lesions produced are wider.

The second saw produced narrow lesions (0.51 in average) and it is also classified in category A. This saw is a rip saw with small teeth (TPI = 32) and is consistent with the classification of Symes (category A: serrated knife or rip saw with a high TPI).

The consequence is that the minimum width of the kerf cannot be used as a single feature for the classification of the saws. It has to be connected with the two other main features (the shape of the kerf profile and the shape of the walls) (27). A minimum width of the kerf less than 1 mm is only indicative of a high TPI and does not allow for differentiate crosscut/universal or rip saws.

Kerf Profile

Convex profiles are indicative of crosscut saws (48) or universal saws (27,29) and concave profiles are indicative of rip saws. Saw 2 (rip saw) displays a concave profile in all the cases, in accordance with the data of the literature. Saw 1 (universal saw) displays a very particular profile, with an alternating of rectangular peaks and deeps. This profile has never been described in the literature. The conclusion is that some universal saws may not produce a classical convex profile in “W”, as previously described in the literature (27,29). But this profile is easy to recognize and is indicative of a universal saw with high TPI (TPI à 15) according to the current results. This fact has to be confirmed by further experiments and other high TPI.

Shape of the walls

The shape of the walls allow for determining the set of the blade (48). An alternating between narrow and wide aspects of the kerf walls is indicative of an alternating set; a narrow area in the middle of the kerf correspond to a wavy set and straight walls are

indicative of a raker set (48) but also an alternating or wavy set (27,29).

In this experiment the walls were straight in all the cases with saw 1 and saw 2. As previously reported (27,29) straight walls do not allow for any determination of the set of the blade.

Striae on the floor

The striae on the kerf floor is also a criteria for the determination of the set of the blade (29,48). The undulating striae (48) or undulating/straight striae (29) are indicative of an alternating set; thin and straight striae are indicative of a wavy set (29,48) ; striae arranged by three are observed with a raker set (48).

In this experiment the striae were thin and straight in all the cases with saw 2 (wavy set) in accordance with the data of the literature. In contrast the same feature was observed with saw 1 (alternating set) in all the cases. This discrepancy may be explained by the high TPI but has to be confirmed by other experiments.

Others

The presence of bone debris may be indicative of the use of an electric saw (3). Nevertheless bone debris are encountered with hand saws (27). In this study bone debris were present in half the with saw 2 and always absent with saw 1. Painting residues were absent in all cases with saw 1 (saw 1 was a second hand saw) and absent in nearly all the cases with saw 2 (saw 2 was a new saw). The blade of this saw was painted.

CONCLUSION

False starts by two hand saws with high TPI achieved on femoral human bones were studied in this work. Saw 2 (rip saw with a high 32 TPI and a wavy set) displayed classical features (weak minimum width of the kerf, concave profile, thin and straight striae). In contrast saw 1 (universal saw, TPI 15, alternating set) did not show classical features as a relatively wide width of the kerf, a alternating of wide and narrow aspects of the walls, a classical convex W profile nor an undulating or undulating/straight striae on the kerf floor. The minimum width of the kerf was weak, the kerf walls were straight and the striae were thin and straight. Only the kerf profile was very peculiar with a succession of peaks and dips that was not described before.

References

1. Black S, Ritty G, Hainsworth S, Thomson G. Criminal Dismemberment: Forensic and Investigation Analysis. CRC Press, Boca Raton, London, 2017.
2. Quatrehomme G., A strange case of dismemberment, European cases in Forensic Anthropology. MB Brickley, R Ferllini (eds.). Charles C Thomas, Springfield IL, 2007, pp. 99-119.
3. Quatrehomme G., Anthropologie lésionnelle: Dépeçages et démembrements, Traité d'Anthropologie médico-légale, De Boeck, Paris, 2015, pp. 1572–1596.
4. Konopka T, Bolechała F, Strona M. An unusual case of corpse dismemberment. Am J Forensic Med Pathol. juin 2006;27(2):163-5.
5. Konopka T, Strona M, Bolechała F, Kunz J. Corpse dismemberment in the material collected by the Department of Forensic Medicine, Cracow, Poland. Leg Med Tokyo Jpn. janv 2007;9(1):1-13.
6. Dogan KH, Demirci S, Deniz I, Erkol Z. Decapitation and dismemberment of the corpse: a matricide case. J Forensic Sci. 1 mars 2010;55(2):542-5.
7. Rajs J, Lundström M, Broberg M, Lidberg L, Lindquist O. Criminal mutilation of the human body in Sweden--a thirty-year medico-legal and forensic psychiatric study. J Forensic Sci. mai 1998;43(3):563-80.
8. Delabarde T, Ludes B. Missing in Amazonian jungle: a case report of skeletal evidence for dismemberment. J Forensic Sci. juill 2010;55(4):1105-10.
9. Bilge Y, Kedici PS, Alakoç YD, Ulküer KU, Ilkyaz YY. The identification of a dismembered human body: a multidisciplinary approach. Forensic Sci Int. 26 nov 2003;137(2-3):141-6.
10. Di Nunno N, Costantinides F, Vacca M, Di Nunno C. Dismemberment: a review of the literature and description of 3 cases. Am J Forensic Med Pathol. déc 2006;27(4):307-12.
11. Porta D, Amadasi A, Cappella A, Mazzarelli D, Magli F, Gibelli D, et al. Dismemberment and disarticulation: A forensic anthropological approach. J Forensic Leg Med. févr 2016;38:50-7.
12. Madea B, Driever F. [Cadaver dismemberment by chain saw]. Arch Kriminol. avr 2000;205(3-4):75-81.
13. Reuhl J, Bratzke H. Death caused by a chain saw--homicide, suicide or accident? A case report with a literature review (with 11 illustrations). Forensic Sci Int. 25 oct 1999;105(1):45-59.
14. Schulz Y, Mossakowski H, Albrecht K, Breitmeier D. [Postmortem dismemberment/mutilation--medicolegal and criminalistic evaluation of the autopsies performed by the Institute of Legal Medicine at the Hanover Medical

School]. *Arch Kriminol.* févr 2008;221(1-2):1-16.

15. Schneider V, Bratzke H, Maxeiner H. [Remarkable findings in the criminal dismemberment of a corpse]. *Z Rechtsmed.* 1982;89(2):131-43. (in German, English abstract).

16. Koops E, Burwinkel K, Kleiber M, Püschel K. [Criminal dismemberment of the corpse]. *Acta Med Leg Soc (Liège).* 1986;36(1):165-75. (in German, English abstract).

17. Püschel K, Koops E. [Dismemberment and mutilation (2)]. *Arch Kriminol.* oct 1987;180(3-4):88-100. (in German, English abstract).

18. Madea B. [Dismemberment with unusual preservation of cadaver parts]. *Arch Kriminol.* avr 1994;193(3-4):72-8. (in German, English abstract).

19. Schmitt C, Madea B, Prinz M. [Corpse dismemberment with sequential identification and classification of body parts]. *Arch Kriminol.* déc 1995;196(5-6):129-37. (in German, English abstract).

20. Burkhardt S, Piliero G, La Harpe R. [An unusual case of cadaver dismemberment]. *Arch Kriminol.* déc 1996;198(5-6):145-50. (in German, English abstract).

21. Schumann M, Haarhoff K, Bonte W. [Offensive cadaver dismemberment by an ice pick]. *Arch Kriminol.* août 1996;198(1-2):11-5.

22. Randall B. Blood and tissue spatter associated with chainsaw dismemberment. *J Forensic Sci.* nov 2009;54(6):1310-4.

23. Sautter J, Schröder AS, Lockemann U, Püschel K. [Surprising discovery: dismembered body found in a commercial laundry--medicolegal differentiation between infanticide, corpse dismemberment and stillbirth]. *Arch Kriminol.* oct 2009;224(3-4):101-7. (in German, English abstract).

24. Nazarov IV, Tolmachev IA. [The use of an electric fretsaw for corpse dismemberment and concealment of a crime]. *Sud Med Ekspert.* déc 2012;55(6):57-9. (in Russian, English abstract).

25. Baier W, Norman DG, Warnett JM, Payne M, Harrison NP, Hunt NCA, et al. Novel application of three-dimensional technologies in a case of dismemberment. *Forensic Sci Int.* 2017;270:139-45.

26. Alunni V, Nogueira L, Quatrehomme G. Macroscopic and stereomicroscopic comparison of hacking trauma of bones before and after carbonization. *Int J Legal Med.* mars 2018;132(2):643-8.

27. Nogueira L, Quatrehomme G, Rallon C, Adalian P, Alunni V. Saw marks in bones: A study of 170 experimental false start lesions. *Forensic Sci Int.* nov 2016;268:123-30.

28. Nogueira L, Quatrehomme G, Bertrand M-F, Rallon C, Ceinos R, du Jardin P, et al. Comparison of macroscopic and microscopic (stereomicroscopy and scanning electron microscopy) features of bone lesions due to hatchet hacking trauma. *Int J Legal Med.* mars 2017;131(2):465-72.

29. Nogueira L, Alunni V, Bernardi C, Quatrehomme G. Saw marks in bones: A study of « secondary features » of false start lesions. *Forensic Sci Int.* 22 juin 2018;290:157-61.

30. Cerutti E, Spagnoli L, Araujo N, Gibelli D, Mazzarelli D, Cattaneo C. Analysis of Cutmarks on Bone: Can Light Microscopy Be of Any Help? *Am J Forensic Med Pathol.* déc 2016;37(4):248-54.

31. Capuani C, Rouquette J, Payré B, Moscovici J, Delisle MB, Telmon N, et al. Deciphering the elusive nature of sharp bone trauma using epifluorescence macroscopy: a comparison study multiplexing classical imaging approaches. *Int J Legal Med.* janv 2013;127(1):169-76.

32. Capuani C, Guilbeau-Frugier C, Delisle MB, Rougé D, Telmon N. Epifluorescence analysis of hacksaw marks on bone: highlighting unique individual characteristics. *Forensic Sci Int.* août 2014;241:195-202.

33. Pelletti G, Viel G, Fais P, Viero A,

- Visentin S, Miotto D, et al. Micro-computed tomography of false starts produced on bone by different hand-saws. *Leg Med Tokyo Jpn. mai* 2017;26:1-5.
34. Bartelink EJ, Wiersema JM, Demaree RS. Quantitative analysis of sharp-force trauma: an application of scanning electron microscopy in forensic anthropology. *J Forensic Sci. nov* 2001;46(6):1288-93.
35. Saville PA, Hainsworth SV, Ruttly GN. Cutting crime: the analysis of the « uniqueness » of saw marks on bone. *Int J Legal Med. sept* 2007;121(5):349-57.
36. Bailey JA, Wang Y, van de Goot FRW, Gerretsen RRR. Statistical analysis of kerf mark measurements in bone. *Forensic Sci Med Pathol. mars* 2011;7(1):53-62.
37. Humphrey JH, Hutchinson DL. Macroscopic characteristics of hacking trauma. *J Forensic Sci. mars* 2001;46(2):228-33.
38. Tucker BK, Hutchinson DL, Gilliland MF, Charles TM, Daniel HJ, Wolfe LD. Microscopic characteristics of hacking trauma. *J Forensic Sci. mars* 2001;46(2):234-40.
39. Alunni-Perret V, Muller-Bolla M, Laugier J-P, Lupi-Pégurier L, Bertrand M-F, Staccini P, et al. Scanning electron microscopy analysis of experimental bone hacking trauma. *J Forensic Sci. juill* 2005;50(4):796-801.
40. Alunni-Perret V, Borg C, Laugier J-P, Bertrand M-F, Staccini P, Bolla M, et al. Scanning electron microscopy analysis of experimental bone hacking trauma of the mandible. *Am J Forensic Med Pathol. déc* 2010;31(4):326-9.
41. Lynn KS, Fairgrieve SI. Macroscopic analysis of axe and hatchet trauma in fleshed and defleshed mammalian long bones. *J Forensic Sci. juill* 2009;54(4):786-92.
42. Guilbeau MG. The analysis of saw marks in bone [dissertation]. University of Tennessee, Knoxville, 1989.
43. Bonte W. Tool marks in bones and cartilage. *J Forensic Sci. avr* 1975;20(2):315-25.
44. Andahl RO. The examination of saw marks. *J - Forensic Sci Soc. avr* 1978;18(1-2):31-46.
45. Symes, S.A., L'Abbe, É.N., Chapman, E.N., Wolff, I. and Dirkmaat, D.C. Interpreting traumatic injury to bone in medicolegal investigations. In: Dirkmaat, D.C. (ed.), *A Companion to Forensic Anthropology*. Wiley-Blackwell: Chichester, UK, 2012, pp. 340–389.
46. Symes SA, Chapman EN, Rainwater CW, Cabo LL, Myster SMT. Project title: Knife and saw toolmark analysis in bone: A manual designed for the examination of criminal mutilation and dismemberment. *Forensic Anthropology at Mercyhurst College*, 2005.
47. Symes SA., Berryman HE., Smith OC., Saw marks in bone: introduction and examination of residual kerf contour, KJ Reichs (ed.) *Forensic Osteology. Advances in the Identification of Human remains*. 2nd edition. Charles C Thomas, Springfield, III, 1998, pp.389-409.
48. Symes S.A., Morphology of Saw Marks in Human Bone: Identification of Class Characteristics. Ph.D. Dissertation, University of Tennessee, Knoxville, 1992.
49. Reichs KJ. Postmortem dismemberment: recovery, analysis and interpretation, Reichs KJ, editor. *Forensic osteology, advances in the identification of human remains*. Springfield, IL: Charles C. Thomas; 1998, 353–98.
50. Robbins SC, Fairgrieve SI, Oost TS. Interpreting the effects of burning on pre-incineration saw marks in bone. *J Forensic Sci. janv* 2015;60 Suppl 1:S182-187.

SERMENT D'HIPPOCRATE

Je promets et je jure d'être fidèle aux lois de l'honneur et de la probité dans l'exercice de la Médecine.

Je respecterai toutes les personnes, leur autonomie et leur volonté, sans discrimination.

J'interviendrai pour les protéger si elles sont vulnérables ou menacées dans leur intégrité ou leur dignité. Même sous la contrainte, je ne ferai pas usage de mes connaissances contre les lois de l'humanité.

J'informerai les patients des décisions envisagées, de leurs raisons et de leurs conséquences. Je ne tromperai jamais leur confiance.

Je donnerai mes soins à l'indigent et je n'exigerai pas un salaire au dessus de mon travail.

Admis dans l'intimité des personnes, je tairai les secrets qui me seront confiés et ma conduite ne servira pas à corrompre les mœurs.

Je ferai tout pour soulager les souffrances. Je ne prolongerai pas abusivement la vie ni ne provoquerai délibérément la mort.

Je préserverai l'indépendance nécessaire et je n'entreprendrai rien qui dépasse mes compétences. Je perfectionnerai mes connaissances pour assurer au mieux ma mission.

Que les hommes m'accordent leur estime si je suis fidèle à mes promesses. Que je sois couvert d'opprobre et méprisé si j'y manque.

Résumé

Des cas de démembrement criminel sont rencontrés en médecine légale et en anthropologie médico-légale. Ils résultent de l'utilisation d'instruments tranchants et tranchants-contondants. Les scies produisent des lésions osseuses spécifiques et l'observation de celles-ci permet de reconnaître certaines caractéristiques de la scie et de ses dents : scie manuelle versus scie électrique ; scie à tronçonner et/ou universelle versus scie à refendre ; taille des dents (nombre de dents par pouce ou TPI) et avoyage de la lame.

Article 1 : Analyse de faux départs osseux produits par une scie électrique oscillante

À l'autopsie, la section du crâne et d'autres parties du squelette sont généralement réalisées à l'aide d'une scie autopsique électrique. Cette scie peut créer des lésions supplémentaires à celles produites par l'activité criminelle. Afin d'aider le médecin légiste à différencier les deux types de lésions, cette étude expérimentale a utilisé un stéréomicroscope pour analyser 130 faux départs expérimentaux produits sur des os animaux et humains par une scie autopsique oscillante. Une succession évidente d'aspects étroits et larges des murs (en forme de «8»), avec des îlots osseux ovales et des stries ondulées sont des motifs généralement laissés par les scies autopsiques oscillantes, mais la profondeur des faux départs joue un rôle important dans la variation des caractéristiques. En particulier, les faux départs superficiels ont tendance à être associés à des largeurs de la lésion plus grandes, des murs droits et des îlots osseux longitudinaux.

Article 2 : Analyse de faux départs sur l'os humain produits par deux scies à main présentant un TPI élevé.

Le but de ce travail était d'étudier, au stéréomicroscope, une série de 60 faux départs expérimentaux (30 lésions pour chaque scie) produits sur des os humains par deux scies à main différentes avec un TPI élevé (15 et 32), non étudiés à notre connaissance dans la littérature médico-légale. La scie 2 (scie à tronçonner avec un TPI à 32 et un avoyage ondulé) présentait des caractéristiques classiques. En revanche, la scie 1 (scie universelle, TPI à 15, avoyage alterné) n'a pas présenté les caractéristiques attendues: la largeur minimale de la lésion était faible, les murs de la lésion étaient droits, les stries étaient fines et droites et le profil de la lésion était très particulier avec une succession de sommets et de creux qui n'avaient pas été décrits auparavant.

Ces recherches sur les faux-départs osseux nous semblent d'un grand intérêt dans les expertises médico-légales et méritent d'être poursuivies.

Mots clés : démembrement, anthropologie médico-légale, lésions osseuses, faux départs, scies à main, TPI élevé, scie autopsique, scie oscillante, stéréomicroscope.