



**HAL**  
open science

# Étude de la stabilité osseuse et des tissus mous à long terme après génioplastie avec l'utilisation d'une ostéosynthèse rigide par plaque(s) et vis monocorticales en titane

Alexandre Masson

## ► To cite this version:

Alexandre Masson. Étude de la stabilité osseuse et des tissus mous à long terme après génioplastie avec l'utilisation d'une ostéosynthèse rigide par plaque(s) et vis monocorticales en titane. Médecine humaine et pathologie. 2020. dumas-02941888

**HAL Id: dumas-02941888**

**<https://dumas.ccsd.cnrs.fr/dumas-02941888>**

Submitted on 17 Sep 2020

**HAL** is a multi-disciplinary open access archive for the deposit and dissemination of scientific research documents, whether they are published or not. The documents may come from teaching and research institutions in France or abroad, or from public or private research centers.

L'archive ouverte pluridisciplinaire **HAL**, est destinée au dépôt et à la diffusion de documents scientifiques de niveau recherche, publiés ou non, émanant des établissements d'enseignement et de recherche français ou étrangers, des laboratoires publics ou privés.

**UNIVERSITÉ de CAEN NORMANDIE**

-----

UFR SANTÉ

Année 2019/2020

**THÈSE POUR L'OBTENTION**  
**DU GRADE DE DOCTEUR EN MÉDECINE**

Présentée et soutenue publiquement le 29/06/2020

par

Monsieur Alexandre MASSON

Né le 22/01/1991 à Aunay sur Odon (*Calvados*)

**TITRE DE LA THÈSE :**

**Étude de la stabilité osseuse et des tissus mous à long terme après  
génioplastie avec l'utilisation d'une ostéosynthèse rigide par plaque(s) et  
vis monocorticales en titane.**

**Président : Monsieur le Professeur Hervé BÉNATEAU**

Membres : Monsieur le Professeur Pierre MAHY

Monsieur le Professeur Frédéric LAUWERS

Monsieur le Docteur Alexis VEYSSIÈRE

Madame le Docteur Anne CHATELLIER

**Directeur de thèse : Dr Alexis VEYSSIÈRE**

**Année Universitaire 2019/2020****Doyen**

Professeur Emmanuel TOUZÉ

**Assesseurs**

Professeur Paul MILLIEZ (pédagogie)

Professeur Guy LAUNOY (recherche)

Professeur Sonia DOLLFUS & Professeur Evelyne EMERY (3<sup>ème</sup> cycle)**Directrice administrative**

Madame Sarah CHEMTOB

**PROFESSEURS DES UNIVERSITÉS - PRATICIENS HOSPITALIERS**

M.	AGOSTINI Denis	Biophysique et médecine nucléaire
M.	AIDE Nicolas	Biophysique et médecine nucléaire
M.	ALLOUCHE Stéphane	Biochimie et biologie moléculaire
M.	ALVES Arnaud	Chirurgie digestive
M.	AOUBA Achille	Médecine interne
M.	BABIN Emmanuel	Oto-Rhino-Laryngologie
M.	BÉNATEAU Hervé	Chirurgie maxillo-faciale et stomatologie
M.	BENOIST Guillaume	Gynécologie - Obstétrique
M.	BERGER Ludovic	Chirurgie vasculaire
M.	BERGOT Emmanuel	Pneumologie
M.	BIBEAU Frédéric	Anatomie et cytologie pathologique
Mme	BRAZO Perrine	Psychiatrie d'adultes
M.	BROUARD Jacques	Pédiatrie
M.	BUSTANY Pierre	Pharmacologie
Mme	CHAPON Françoise	Histologie, Embryologie
Mme	CLIN-GODARD Bénédicte	Médecine et santé au travail
M.	DAMAJ Ghandi Laurent	Hématologie
M.	DAO Manh Thông	Hépatologie-Gastro-Entérologie
M.	DEFER Gilles	Neurologie
M.	DELAMILLIEURE Pascal	Psychiatrie d'adultes
M.	DENISE Pierre	Physiologie
Mme	DOLLFUS Sonia	Psychiatrie d'adultes
M.	DREYFUS Michel	Gynécologie - Obstétrique
M.	DU CHEYRON Damien	Réanimation médicale

<b>Mme</b> ÉMERY Evelyne	Neurochirurgie
<b>M.</b> ESMAIL-BEYGUI Farzin	Cardiologie
<b>Mme</b> FAUVET Raffaèle	Gynécologie – Obstétrique
<b>M.</b> FISCHER Marc-Olivier	Anesthésiologie et réanimation
<b>M.</b> GÉRARD Jean-Louis	Anesthésiologie et réanimation
<b>M.</b> GUILLOIS Bernard	Pédiatrie
<b>Mme</b> GUITTET-BAUD Lydia	Epidémiologie, économie de la santé et prévention
<b>M.</b> HABRAND Jean-Louis	Cancérologie option Radiothérapie
<b>M.</b> HAMON Martial	Cardiologie
<b>Mme</b> HAMON Michèle	Radiologie et imagerie médicale
<b>M.</b> HANOUS Jean-Luc	Anesthésie et réa. médecine péri-opératoire
<b>M.</b> HULET Christophe	Chirurgie orthopédique et traumatologique
<b>M.</b> ICARD Philippe	Chirurgie thoracique et cardio-vasculaire
<b>M.</b> JOIN-LAMBERT Olivier	Bactériologie - Virologie
<b>Mme</b> JOLY-LOBBEDEZ Florence	Cancérologie
<b>M.</b> JOUBERT Michael	Endocrinologie
<b>M.</b> LAUNOY Guy	Epidémiologie, économie de la santé et prévention
<b>M.</b> LE HELLO Simon	Bactériologie-Virologie
<b>Mme</b> LE MAUFF Brigitte	Immunologie
<b>M.</b> LOBBEDEV Thierry	Néphrologie
<b>M.</b> LUBRANO Jean	Chirurgie viscérale et digestive
<b>M.</b> MAHE Marc-André	Cancérologie
<b>M.</b> MANRIQUE Alain	Biophysique et médecine nucléaire
<b>M.</b> MARCÉLLI Christian	Rhumatologie
<b>M.</b> MARTINAUD Olivier	Neurologie
<b>M.</b> MAUREL Jean	Chirurgie générale
<b>M.</b> MILLIEZ Paul	Cardiologie
<b>M.</b> MOREAU Sylvain	Anatomie/Oto-Rhino-Laryngologie
<b>M.</b> MOUTEL Grégoire	Médecine légale et droit de la santé
<b>M.</b> NORMAND Hervé	Physiologie
<b>M.</b> PARIENTI Jean-Jacques	Biostatistiques, info. médicale et tech. de communication
<b>M.</b> PELAGE Jean-Pierre	Radiologie et imagerie médicale
<b>Mme</b> PIQUET Marie-Astrid	Nutrition
<b>M.</b> QUINTYN Jean-Claude	Ophtalmologie
<b>Mme</b> RAT Anne-Christine	Rhumatologie
<b>M.</b> RAVASSE Philippe	Chirurgie infantile
<b>M.</b> REPESSE Yohann	Hématologie

<b>M. REZNIK Yves</b>	Endocrinologie
<b>M. ROD Julien</b>	Chirurgie infantile
<b>M. ROUPIE Eric</b>	Médecine d'urgence
<b>Mme THARIAT Juliette</b>	Radiothérapie
<b>M. TILLOU Xavier</b>	Urologie
<b>M. TOUZÉ Emmanuel</b>	Neurologie
<b>M. TROUSSARD Xavier</b>	Hématologie
<b>Mme VABRET Astrid</b>	Bactériologie - Virologie
<b>M. VERDON Renaud</b>	Maladies infectieuses
<b>Mme VERNEUIL Laurence</b>	Dermatologie
<b>M. VIVIEN Denis</b>	Biologie cellulaire

#### **PROFESSEURS ASSOCIÉS DES UNIVERSITÉS A MI-TEMPS**

<b>M. DE LA SAYETTE Vincent</b>	Neurologie
<b>Mme DOMPMARTIN-BLANCHÈRE Anne</b>	Dermatologie
<b>M. GUILLAUME Cyril</b>	Médecine palliative
<b>M. LE BAS François</b>	Médecine Générale
<b>M. SABATIER Rémi</b>	Cardiologie

#### **PRCE**

<b>Mme LELEU Solveig</b>	Anglais
--------------------------	---------

#### **PROFESSEURS EMERITES**

<b>M. HURAUULT de LIGNY Bruno</b>	Néphrologie
<b>Mme KOTTLER Marie-Laure</b>	Biochimie et biologie moléculaire
<b>M. LE COUTOUR Xavier</b>	Epidémiologie, économie de la santé et prévention
<b>M. LEPORRIER Michel</b>	Hématologie
<b>M. VIADER Fausto</b>	Neurologie

**Année Universitaire 2019/2020****Doyen**

Professeur Emmanuel TOUZÉ

**Assesseurs**

Professeur Paul MILLIEZ (pédagogie)

Professeur Guy LAUNOY (recherche)

Professeur Sonia DOLLFUS & Professeur Evelyne EMERY (3<sup>ème</sup> cycle)**Directrice administrative**

Madame Sarah CHEMTOB

**MAITRES DE CONFERENCES DES UNIVERSITÉS – PRATICIENS HOSPITALIERS**

M.	ALEXANDRE Joachim	Pharmacologie clinique
Mme	BENHAÏM Annie	Biologie cellulaire
M.	BESNARD Stéphane	Physiologie
Mme	BONHOMME Julie	Parasitologie et mycologie
M.	BOUVIER Nicolas	Néphrologie
M.	COULBAULT Laurent	Biochimie et Biologie moléculaire
M.	CREVEUIL Christian	Biostatistiques, info. Médicale et tech. De communication
M.	DE BOYSSON Hubert	Médecine interne
Mme	DINA Julia	Bactériologie – Virologie
Mme	DUPONT Claire	Pédiatrie
M.	ÉTARD Olivier	Physiologie
M.	GABEREL Thomas	Neurochirurgie
M.	GRUCHY Nicolas	Génétique
M.	GUÉNOLÉ Fabian	Pédopsychiatrie
M.	HITIER Martin	Anatomie – ORL Chirurgie Cervico-faciale
M.	ISNARD Christophe	Bactériologie Virologie
M.	JUSTET Aurélien	Pneumologie
Mme	KRIEGER Sophie	Pharmacie
M.	LEGALLOIS Damien	Cardiologie
Mme	LELONG-BOULOUARD Véronique	Pharmacologie fondamentale
Mme	LEVALLET Guénaëlle	Cytologie et Histologie
M.	MITTRE Hervé	Biologie cellulaire
M.	SESBOÛÉ Bruno	Physiologie

**M. TOUTIRAIS Olivier**

Immunologie

**M. VEYSSIERE Alexis**

Chirurgie maxillo-faciale et stomatologie

**MAITRES DE CONFERENCES ASSOCIÉS DES UNIVERSITÉS A MI-TEMPS**

**Mme ABBATE-LERAY Pascale**

Médecine générale

**M. COUETTE Pierre-André**

Médecine générale

**Mme NOEL DE JAEGHER Sophie**

Médecine générale

**M. PITHON Anni**

Médecine générale

**M. SAINMONT Nicolas**

Médecine générale

**Mme SCHONBRODT Laure**

Médecine générale

**MAITRES DE CONFERENCES EMERITES**

**Mme DEBRUYNE Danièle**

Pharmacologie fondamentale

**Mme DERLON-BOREL Annie**

Hématologie

**Mme LEPORRIER Nathalie**

Génétique

## **Remerciements**

### ***Au Professeur Hervé BÉNATEAU***

Cher Hervé, merci. Merci de me faire l'honneur de présider cette thèse. Merci pour le partage et la transmission de ton savoir. Merci pour tes conseils, ta bienveillance, ton humanité, ton humilité, ta gentillesse. Comme tu le répètes souvent : « Être un bon médecin, c'est être compétent et gentil 100% du temps ». Tu en es le premier exemple. Se former au sein du service, c'est apprendre la chirurgie, mais aussi apprendre des valeurs, apprendre à être un peu plus humain chaque jour. Je suis heureux d'avoir fait partie de cette aventure, et de la poursuivre encore. Merci.

### ***Au Professeur Pierre MAHY***

Cher Professeur MAHY, c'est une faveur immense que vous m'avez fait de m'accueillir au sein de votre service. C'en est une seconde d'avoir accepté de faire partie de mon jury de thèse. L'excellence chirurgicale et la sympathie n'ont pas de frontière. J'ai appris tant de choses à vos côtés. Votre savoir, considérable, est à l'image de votre modestie. Merci pour tout.

### ***Au Docteur Alexis VEYSSIÈRE***

Cher Alexis, je suis honoré d'avoir pu mener à terme ce travail grâce à ton soutien, ton expérience, tes connaissances, qui plus est, s'est déroulé lors de ton année de mobilité. Merci d'avoir dirigé ce travail et de m'avoir épaulé. Merci pour ta joie de vivre, ta spontanéité. Merci de m'avoir apporté ta lumière quand les situations l'exigeaient. Je suis fier, en retour, d'avoir pu t'aider à progresser dans la pratique du football et de la course à pied. En espérant que ta « boule au ventre » te laisse enfin tranquille.

### ***Au Docteure Anne CHATELLIER***

Chère Anne, merci d'avoir accepté de porter ton expertise sur ce travail de thèse. C'est tout naturellement que je t'ai convié à faire partie de ce jury. C'est à moindre mesure, une manière pour moi de te remercier pour tout ce que tu m'as apporté. Ta rigueur, ta discipline, ta prévenance ont été des éléments clés à ma progression durant ces années et sont des pierres indispensables à l'édifice qu'est une carrière chirurgicale. Merci.

### ***Au Docteur Rachid GARMİ***

Cher Rachid, merci pour la confiance dont tu as fait preuve à mon égard. Merci pour ta disponibilité sans faille, tes précieux conseils, ta curiosité contagieuse, ta joie de vivre, ton dévouement. Merci d'aller au bout des choses et de nous emmener avec toi, guidé par ta passion pour la chirurgie. Enfin, merci pour ce mémorable festival Beauregard 2018, animé une fois de plus par ta gaieté et ton enthousiasme.



***Au Docteur Béatrice AMBROISE***

Merci pour le partage de ta jeune mais brillante expérience, merci pour ton encadrement. Ta minutie et ta méticulosité m'ont fait progresser à une allure entraînée. Merci pour ta bonhomie, ton organisation et ta simplicité.

***Au Docteur Aymeric MALTEZEANU***

Merci pour ton altruisme, ton écoute et le partage de tes connaissances. Merci pour ta confiance et ton optimisme. Merci pour ces quelques parties de tennis dominicales dans la bonne humeur. Enfin, merci encore pour tous ces codages en retard lors de notre semestre partagé, qui m'ont permis de maîtriser la CCAM sur le bout des doigts.

***Au Docteur Julien DROUET***

Merci de me montrer la voie, merci pour ta confiance. Ton parcours de jeune chef m'a permis d'avoir un exemple fiable sur lequel m'appuyer à l'avenir. Merci pour tous ces échanges fructueux, ta gentillesse et ta bienveillance. Je suis fier et heureux d'avoir été ton premier interne. Co-interne un jour, chef le lendemain, mais avant tout une belle amitié.

***Au Docteur Marie-Yolande LOUIS***

Merci pour ce semestre prolongé durant lequel j'ai tant appris, notamment en chirurgie mammaire, ou encore au cours duquel j'ai réalisé mes premières anastomoses microchirurgicales. Merci pour votre gentillesse et votre bienveillance.

***Au Docteur Raphaëlle PREVOST***

Merci pour ton compagnonnage et ton dynamisme, merci pour ta joie de vivre. Merci pour ton accueil chaleureux à La Rochelle.

***Aux Docteurs Jean-Yves GOUDAL et Bénédicte GILLIOT***

Merci de m'avoir initié avec rigueur et sympathie à la chirurgie maxillo-faciale. Merci pour ce semestre estival sur les côtes de la Manche et sa paillotte du jeudi midi.

***Aux Docteurs Marwan GHANDOUR, Omar TENOURI et Abdulrahman SIRESS***

Merci de m'avoir accueilli et fait découvrir les rouages de l'orthopédie. Mon internat ne pouvait pas mieux débuter. Il ne pouvait pas non plus mieux se terminer, puisqu'il se poursuit avec ma venue à temps partiel dans votre établissement. Je vous dis à bientôt.

***Aux Docteurs Talal ALI et Feras DALATI***

Je fus le premier interne de votre service et c'est une joie. Merci pour votre gentillesse et sympathie, merci pour votre accueil formidable. Merci d'avoir fait de moi un expert en coelioscopie et en chirurgie bariatrique.

***Aux Docteurs Michèle MAGREMANNE, Raphaël OLSZEWSKI, Antoine DE MUYLDER, Caroline HUBERT et Aurélie CHANTRENNE***

Merci pour ce semestre inoubliable à Bruxelles. Merci pour le partage de votre savoir, de votre culture, de votre accent et des bonnes frites. Merci pour tout.

***Aux Docteurs Jean-Philippe LE ROCHAIS et Maxime HEYNDRICKX***

Quatre mois fantastiques au sein de votre service de chirurgie thoracique lorsque j'étais faisant fonction d'interne. Quatre mois que je n'oublierai pas.

***À mes co-internes : Marjolaine dite Marjo, Jihane dite Jiji, Pierre dit Pierrot, Jeanne dite la mado, Clément dit blondinette, Anh-Claire dite la chinoise, Pierre-Louis dit Pilou, Renaud dit l'enfant, Elise dite la belle-soeur, Jean-François dit Jeff, Fred, Selya, Aude ...***

Chaque semestre nous a livré une tonne de surprises, pour le meilleur et pour le pire. Apprendre avec les plus vieux, accompagner les plus jeunes, voici les bases de l'internat. Pour le reste : avoir envie de détruire environ un millier de fois le téléphone d'astreinte, passer des moments exceptionnels à chacun des congrès, avec chacun(e) d'entre vous, nouer des liens d'amitiés, s'enivrer à l'ice tea... Mais l'internat, c'est surtout et avant tout battre sans fin blondinette et Rachid au ping pong.

***À toute l'équipe du 14 : Patricia, Hélène, MP, Gégé, Flo, Pat, Emilie, Sylvie, Christine, Nancy, Anne-Sophie, Pauline ...***

Parce que les consultations, locales et astreintes n'auraient pas la même saveur sans votre présence, merci pour tout. On se voit en novembre pour de nouveaux chants.

***À Eric Thiboust alias Titi***

Tantôt prothésiste, tantôt photographe, tantôt cycliste, tantôt garagiste, tantôt vendeur de voiture. Ta polyvalence fait de toi un homme unique. PS : j'ai toujours su que c'était toi le chef de service...

***À toute l'équipe du 15 et du bloc***

Merci pour vos conseils et tous ces bons moments passés à vos côtés.

### ***À Cathy, Marina, Séverine, Lucile, Sabah***

Bonsoir. À un moment donné, on peut faire 1 semestre mais pas 15. Merci pour les pauses aux archives, merci pour les devinettes à la cantine et votre bonne humeur. J'ai passé un excellent semestre, je ne sais pas si c'est grâce à vous, mais je vous le dis quand même, merci.

### ***Aux copains de la fac : Nono, Cricri, Doudou, Rémi, Frugier, Flo, Fanny...***

Parce que les souvenirs géniaux ne manquent pas, parce que les galères d'étudiant non plus. Toutes ces années ont été exceptionnelles, et le meilleur reste à venir.

### ***Aux copains Bruxellois : Max, Marty, Andréa, Tim, Stéph, Pierre, Thomas, Jean x 2, Laura ...***

Tout simplement 6 mois d'exception. Les soirées sans fin au Manath', le foot avec Max et ses pieds carrés, le squash avec Marty et son endurance de papy, les mardis à faire du plâtre, la soirée jeux olympiques et j'en passe. Merci pour tout.

### ***À mes parents et beaux-parents***

Merci pour votre soutien sans faille. Parce que cette réussite est aussi la vôtre, parce que votre présence me rend plus fort, parce que votre courage est un exemple. Merci d'avoir été là et de continuer à l'être.

### ***À mes frères et soeurs : Greg, Jo, Lily, Lolo***

Merci pour vos encouragements depuis le début de cette longue aventure et d'avoir toujours cru en moi. Cette force de travail, je la dois avant tout à la force de cette famille qui est la nôtre.

### ***À ma belle-famille : Anne-Marie, Dominique, Pierre, Elise, Quentin...***

Merci pour tous ces bons moments partagés et votre gentillesse. Merci pour les bons petits plats, merci pour les matches de foot du dimanche soir, et merci Quentin pour les parties de molkky trop facilement gagnées.

### ***À Morgane***

À toi, que j'appelle affectueusement Popiette, toi qui partage ma vie depuis maintenant 5 ans, toi qui supporte mes humeurs, toi qui est là dans les bons comme dans les mauvais moments. Ta présence m'est aujourd'hui plus qu'essentielle. Ton sourire, ton humour, ta folie. Tu donnes la vie à travers ton métier de sage-femme, et tu me donnes la joie de vivre, le courage de surmonter l'impossible. Tu es ce qu'on appelle une âme soeur. L'avenir nous appartient.

## **Abréviations**

CHU : Centre hospitalier universitaire

OSBM : Ostéotomie sagittale des branches montantes mandibulaires

DDS : Dent de sagesse

mm : Millimètre

T0 : Suivi préopératoire

TP : Suivi postopératoire précoce (entre J0 et 3 mois postopératoire)

T4 : Suivi postopératoire tardif (> 1 an postopératoire)

CBCT : Cone beam computed tomography

## **Tableaux et figures**

Tableau 1 - Sous-groupe 1 : Moyennes, minimum, maximum et valeur de p pour chaque paramètre étudié ....	22
Tableau 2 - Sous-groupe 2 : Moyennes, minimum, maximum et valeur de p pour chaque paramètre étudié ....	23
Tableau 3 - Facteurs de risque de perte osseuse à T4 (seuil à 2 mm).....	24
Tableau 4 - Facteurs de risque de perte osseuse à T4 (seuil à 1 mm).....	24
Tableau 5 - Revue non exhaustive de la littérature exposant pour chaque étude le ratio os / tissus mous après génioplastie d'avancée, la technique d'ostéosynthèse utilisée et le suivi moyen à long terme.....	27
Figure 1 - Muscles de la face antérieure du menton .....	3
Figure 2 – Les 3 étages de la face .....	5
Figure 3 – « Les proportions de la tête », Léonard de Vinci (1490) .....	5
Figure 4 - Ligne S de Steiner.....	6
Figure 5 - Profil d'Izard .....	6
Figure 6 - Ligne E de Ricketts .....	7
Figure 7 - Analyse céphalométrique de Delaire, sujet équilibré .....	8
Figure 8 - Physiopathologie de la sangle labiomentonnière.....	9
Figure 9 - Repères de Park et al. ....	16
Figure 10 - Diagramme de flux des patients.....	20
Figure 11 - Interventions chirurgicales dont ont bénéficié les patients.....	21
Figure 12 - Modèle de régression linéaire évaluant la perte osseuse sagittale à long terme en fonction de l'avancée osseuse sagittale à TP .....	25
Figure 13 - Schéma du remodelage osseux induit après une génioplastie d'avancée .....	33
Figure 14 - Génioplastie d'avancée, 1 mois postopératoire, remodelage non visible .....	34
Figure 15 - Remodelage osseux induit à 4 ans postopératoire .....	34
Figure 16 - Schéma du remodelage osseux induit après une génioplastie de recul .....	35

# Sommaire

<b>I. INTRODUCTION</b> .....	<b>1</b>
<b>A. GÉNÉRALITÉS</b> .....	<b>1</b>
<b>B. ANATOMIE</b> .....	<b>2</b>
1) Le menton.....	2
2) Musculature.....	2
3) Vascularisation.....	3
4) Innervation sensitive .....	4
<b>C. NORMES ESTHÉTIQUES ET CÉPHALOMÉTRIQUES</b> .....	<b>4</b>
1) Standards cutanés .....	4
2) Analyse céphalométrique.....	7
<b>D. PHYSIOLOGIE DU TIERS INFÉRIEUR DE LA FACE</b> .....	<b>9</b>
<b>E. OSTÉOSYNTÈSE DES GÉNIOPLASTIES</b> .....	<b>10</b>
<b>II. MATÉRIELS ET MÉTHODES</b> .....	<b>13</b>
<b>A. MODALITÉS DE L'ÉTUDE</b> .....	<b>13</b>
<b>B. CRITÈRES D'INCLUSION</b> .....	<b>13</b>
<b>C. CRITÈRES D'EXCLUSION</b> .....	<b>14</b>
<b>D. TECHNIQUE CHIRURGICALE</b> .....	<b>14</b>
<b>E. CRITÈRES D'ÉVALUATION ET MÉTHODE D'ANALYSE</b> .....	<b>15</b>
<b>F. DÉMARCHE ÉTHIQUE</b> .....	<b>18</b>
<b>G. ANALYSES STATISTIQUES</b> .....	<b>19</b>
<b>III. RÉSULTATS</b> .....	<b>20</b>
<b>A. RÉSULTATS SOUS-GROUPE 1</b> .....	<b>22</b>
1) Dans le plan sagittal.....	22
2) Dans le plan vertical.....	22
<b>B. RÉSULTATS SOUS-GROUPE 2</b> .....	<b>23</b>
1) Dans le plan sagittal.....	23
2) Dans le plan vertical.....	23
<b>C. AUTRES PARAMÈTRES ÉTUDIÉS DANS LE SOUS-GROUPE 1</b> .....	<b>24</b>
<b>IV. DISCUSSION</b> .....	<b>26</b>
<b>A. PROPRIÉTÉS DE L'ÉTUDE</b> .....	<b>26</b>
<b>B. DISCUSSION RÉSULTATS SOUS-GROUPE 1</b> .....	<b>26</b>
1) Plan sagittal.....	26
2) Plan vertical.....	29
<b>C. DISCUSSION RÉSULTATS SOUS-GROUPE 2</b> .....	<b>29</b>
1) Plan sagittal.....	29
2) Plan vertical.....	30
<b>D. FACTEURS LIÉS À LA STABILITÉ OSSEUSE</b> .....	<b>30</b>
<b>V. CONCLUSION</b> .....	<b>37</b>
<b>Bibliographie</b> .....	<b>38</b>

## I. INTRODUCTION

### A. GÉNÉRALITÉS

Le menton est dit-on, le « propre de l'Homme » (1). Absent chez la plupart des mammifères, il est un élément essentiel de la face. Au même titre que le nez et le front, il détermine notre caractère, notre personnalité, et surtout l'esthétique du visage. Carré et saillant chez l'homme, il est plus fin et doux chez la femme.

Le menton peut être sujet à des anomalies morphologiques dans les trois plans de l'espace. On parle de rétrogénie ou de progénie dans le plan sagittal, d'insuffisance ou d'excès vertical antérieur dans le plan frontal et de latérogénie dans le plan transversal. Ces anomalies peuvent s'intriquer entre elles et être associées à une dysmorphose maxillo-mandibulaire.

La génioplastie est une procédure chirurgicale, utilisée seule ou avec d'autres ostéotomies, permettant le repositionnement du menton osseux dans une position étudiée et souhaitée.

Le XX<sup>ème</sup> siècle a été l'apogée en termes d'avancées et de progrès en chirurgie maxillo-faciale.

L'ostéotomie d'avancée du menton a été décrite pour la première fois par Hofer en 1942 (2). Il utilisait une voie d'abord extra-orale, estimant que l'abord intra-oral n'était pas assez propre pour être fiable. Converse (3) en 1950, a décrit un abord intra-oral pour l'implantation de greffons osseux, notamment lors de son expérience avec les blessés de guerre. En 1957, Gillies et Millard (4) ont réalisé la procédure décrite par Hofer en 1942, en conservant l'abord extra-oral. Trauner et Obwegeser (5) ont en 1957 décrit la première ostéotomie d'avancée du menton en utilisant une approche intra-orale. Ils lui ont attribué le nom de « génioplastie ». Converse et Wood Smith (1964) (6) ont été les premiers à décrire l'ostéotomie d'augmentation verticale du menton, avec interposition de greffons osseux autologues. Hinds et Kent (7) ont quant à eux, en 1969, décrit pour la première fois l'ostéotomie de recul du menton par glissement. On peut également réaliser des génioplasties dites de recentrage, dans les cas de latérogénie, en appliquant au menton un mouvement asymétrique par exemple. Plenier et Delaire ont introduit en 1983 la notion de génioplastie « fonctionnelle » (8). La fonction influence la forme et inversement.

Ainsi, la g nioplastie est une technique chirurgicale permettant la correction de la position du menton dans les trois plans de l'espace :

- g nioplastie de r duction (plan frontal)
- g nioplastie d'augmentation (plan frontal)
- g nioplastie d'avanc e (plan sagittal)
- g nioplastie de recul (plan sagittal)
- g nioplastie complexe alliant plusieurs de ces d placements (recentrage par exemple).

## B. ANATOMIE (9)

La r ussite d'une intervention chirurgicale rel ve avant tout de la connaissance sans faille de l'anatomie.

### 1) Le menton :

Le menton constitue   la fois une unit  osseuse et cutan e. L'unit  cutan e est comprise entre le pli labio-mentonnier, le pli sous-mentonnier et les prolongements vers le bas des plis nasog niens. Cette unit  ne peut  tre dissoci e anatomiquement et physiologiquement de la r gion labiale inf rieure. L'unit  osseuse est quant   elle comprise entre les lignes canino-foraminales, situ es entre le bord post rieur des canines et le bord ant rieur des foramens mentonniers (10).

### 2) Musculature :

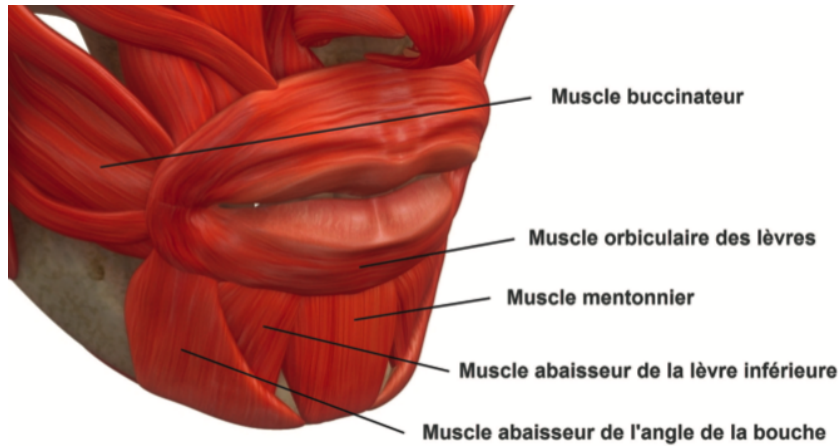
Le menton est le si ge de l'insertion de nombreux muscles.

Sur sa face ant rieure (figure 1) (11) :

- muscles *mentalis* (mentonnier) et *pars mentalis* du platysma, releveur de la peau du menton,   l'origine de la fossette du menton, anciennement muscles de la houppe du menton ;
- muscles *depressor labii inferioris* (abaisseur de la l vre inf rieure), anciennement muscles carr s du menton ;



- muscles *depressor anguli oris* (abaisseur de l'angle de la bouche), anciennement muscles triangulaires des lèvres.



*Figure 1 - Muscles de la face antérieure du menton*

Sur sa face postérieure :

- muscles génio-glosses, ligne médiale (apophyse géni supérieure) ;
- muscles génio-hyoïdiens, ligne médiale (apophyse géni inférieure) ;
- ventres antérieurs des muscles digastriques, latéralement ;
- muscles mylo-hyoïdiens, latéralement.

### 3) Vascularisation (12) (13) :

La vascularisation du menton osseux est double, interne et externe.

La vascularisation externe, périostée, est schématiquement divisée en secteurs antérieur et postérieur. La face antérieure du menton est vascularisée par l'artère sous-mentale, branche de l'artère faciale, elle-même issue de l'artère carotide externe. La face postérieure est vascularisée par l'artère sublinguale, branche terminale de l'artère linguale. Des anastomoses existent entre ces deux réseaux.

La vascularisation interne, endostée, est fournie par l'artère alvéolaire inférieure, qui pénètre dans le canal mandibulaire au niveau du foramen mandibulaire. Elle se termine en deux branches : la branche mentonnière, qui émerge par le foramen

mentonnier et se distribue aux parties molles du menton, la branche incisive qui vascularise le bloc incisivo-canin ainsi que l'os alvéolaire.

#### 4) Innervation sensitive :

L'innervation sensitive du menton est issue de trois nerfs :

- le nerf mentonnier, branche du nerf alvéolaire inférieur ;
- le rameau mentonnier provenant de la branche transverse du plexus cervical superficiel ;
- le nerf de Valentin, branche terminale et sensitive, issu du nerf du muscle mylo-hyoïdien et du ventre antérieur du muscle digastrique.

### **C. NORMES ESTHÉTIQUES ET CÉPHALOMÉTRIQUES**

La gènioplastie est une procédure esthétique, car elle modifie l'aspect du visage, crée un nouveau profil, mais elle est également une procédure fonctionnelle, car elle peut, à elle seule, corriger une incompétence labiale par exemple.

Le menton joue une part importante dans l'esthétique du visage. Mais existe-t-il une définition objective et universelle de la beauté ? Qu'est-ce que la norme ? Chaque individu est singulier, avec son caractère, ses traits et spécificités. De même, chaque chirurgien a sa propre vision de la beauté. Il faut cependant faire la distinction entre la beauté et ce qui est définie par la normalité. La beauté est une notion subjective et propre à chacun, tandis que la normalité peut être définie par des critères objectifs. Ces critères sont doubles, à la fois cliniques (cutanés) et radiologiques.

#### 1) Standards cutanés :

De face, les critères de normalité semblent évidents. Le visage doit répondre à une certaine symétrie. Léonard de Vinci fut le premier à décrire les « Proportions de la tête » (1490). Il a divisé le visage en trois étages, de telle sorte que ceux-ci soient égaux (Figures 2 et 3) :

- étage supérieur (A) : entre le trichion (ligne d'implantation capillaire) et le nasion (point le plus antérieur de la suture naso-frontale) ;
- étage moyen (B) : entre le nasion et le point sous-nasal (point situé à la jonction de la columelle et de la lèvre supérieure) ;
- étage inférieur (C) : entre le point sous-nasal et le point sous-mental (correspond au pli sous-mental).

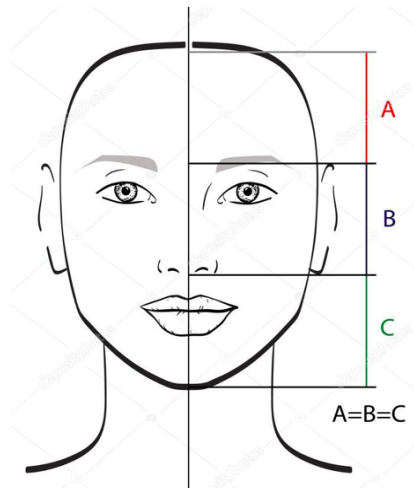


Figure 2 – Les 3 étages de la face

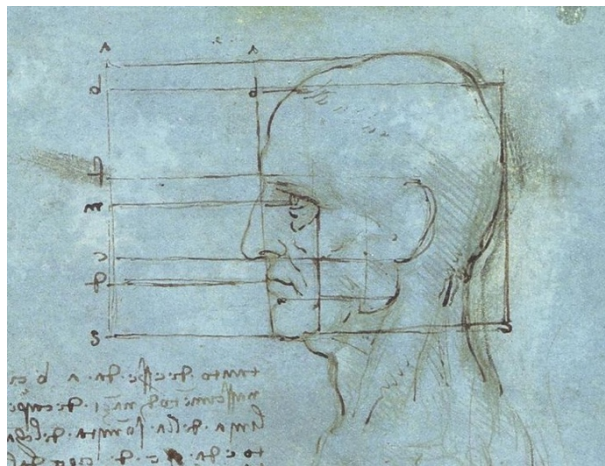
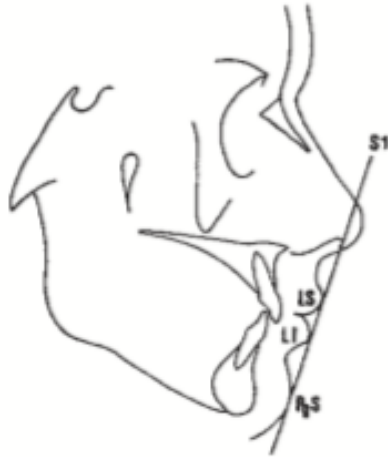

Figure 3 – « Les proportions de la tête », Léonard de Vinci (1490)

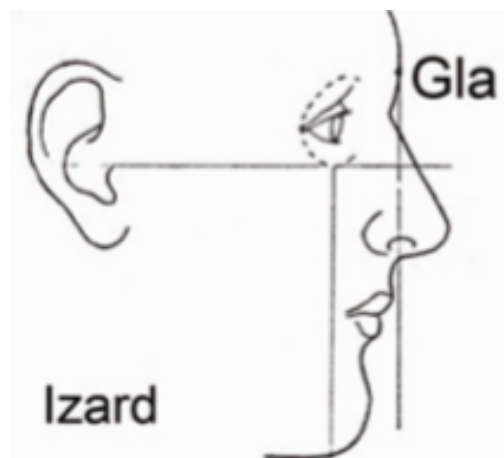La ligne bipupillaire et le plan d'occlusion doivent être parallèles. Il existe un alignement dans le plan sagittal médian des structures suivantes : point glabella (Gla), pointe du nez, philtrum et point menton (Me). De profil, l'évidence des critères définissant la normalité est équivoque. Néanmoins, plusieurs auteurs se sont penchés sur le sujet et ont ainsi défini plusieurs profils « idéaux » (14) (15) (16). En voici quelques exemples :

- Le profil de Steiner (ligne S, figure 4) (17) : La ligne menée à partir du milieu d'une courbe en S (formée par la pointe du nez, la columelle et la lèvre supérieure) et la pointe du menton doit être tangente aux lèvres supérieure et inférieure.



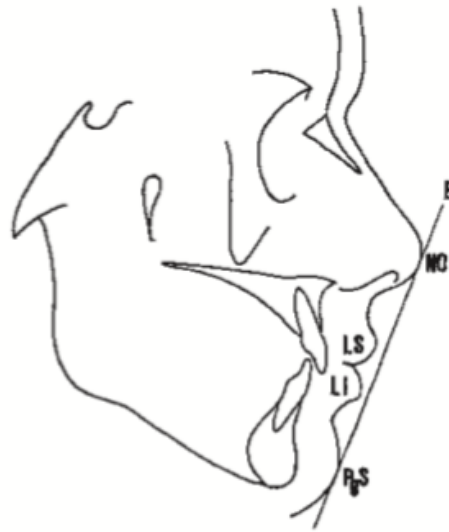*Figure 4 - Ligne S de Steiner : LS = lèvre supérieure ;  
LI = lèvre inférieure ; PgS = pogonion cutané*

- Le profil d'Izard (figure 5) (16) : La lèvre supérieure doit se situer en avant par rapport à la lèvre inférieure, elle-même située en avant par rapport au menton. Ces trois éléments sont inclus entre deux droites perpendiculaires au plan de Franckfort (plan passant par le conduit auditif externe et le point sous-orbitaire), l'une passant par la glabelle et l'autre par le point sous-orbitaire.



*Figure 5 - Profil d'Izard, Gla = point glabelle*

- Le profil de Ricketts - ligne E (Figure 6) (17) : Les lèvres doivent être situées en retrait par rapport à la ligne reliant les pointes du nez et du menton.



*Figure 6 - Ligne E de Ricketts avec NO = pointe du nez ; LS = lèvre supérieure ; LI = lèvre inférieure ; PgS = pogonion cutané.*

Ces trois exemples suffisent à montrer qu'il n'existe pas un seul et unique profil « idéal ». Il faut ainsi prendre en compte les caractéristiques qui définissent chaque patient (caractère, ethnie, sexe, nez, front...) en préopératoire afin de proposer le geste chirurgical le plus adapté.

## 2) Analyse céphalométrique :

À l'image des standards cutanés décrits ci-dessus, des analyses radiologiques ont été mises au point. La céphalométrie est une méthode d'analyse cranio-faciale, menée à partir des bases osseuses (points, lignes, angles et plans de référence), permettant de mettre en évidence des anomalies morphologiques et de simuler les modifications osseuses nécessaires afin de les corriger.

De nombreuses analyses céphalométriques ont ainsi été élaborées, et dans le cadre de ce travail de thèse, l'analyse céphalométrique de Delaire (18) a été retenue comme analyse de référence. Elle exige la réalisation d'un panoramique dentaire et de téléradiographies du crâne de face et de profil à l'échelle 100%.

Cette analyse (19) (figure 7) est fondée sur le tracé de 4 lignes crâniennes (C1, C2, C3 et C4, lignes vertes), permettant de mesurer les angles de la base du crâne et les proportions de la voûte par rapport à la base du crâne. Les variations individuelles de la forme du crâne conditionnent l'architecture de la face. Le tracé de cette architecture sera établi en fonction des mesures crâniennes, propres à chacun. Ce tracé comporte 8 lignes faciales (F1 à F8, lignes bleues).

Pour compléter l'analyse cranio-faciale, on lui associe une analyse orthognatique. Celle-ci est basée sur 8 lignes faciales, 6 lignes dentaires et 2 lignes rachidiennes. Ces deux analyses combinées permettent de collecter toutes les données nécessaires au chirurgien afin qu'il puisse proposer un traitement adapté à chaque patient. Les corrections amenées par la chirurgie (génioplastie seule ou associée à d'autres procédures), grâce à l'apport de la céphalométrie, doivent permettre au patient de retrouver une fonctionnalité optimale de sa sphère maxillo-mandibulaire.

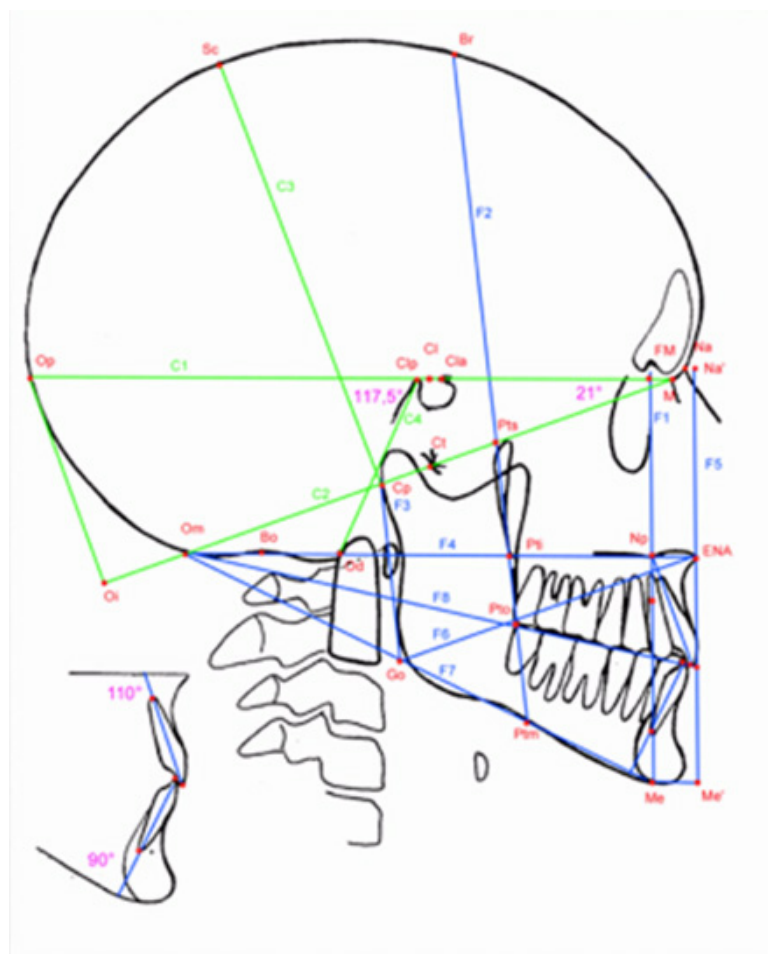


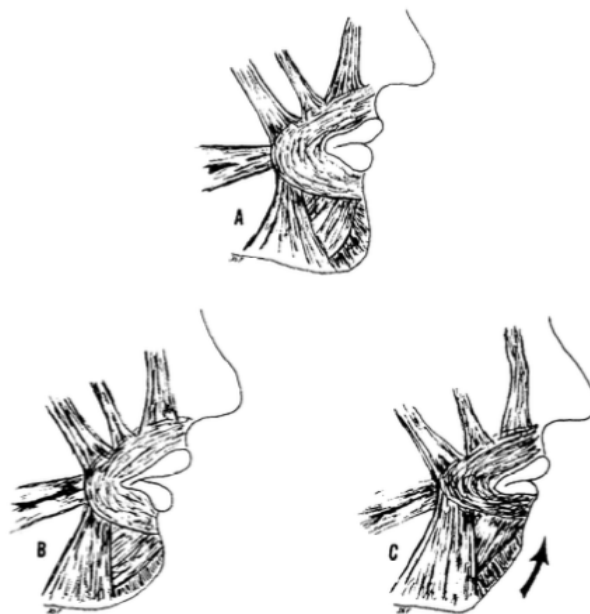
Figure 7 - Analyse céphalométrique de Delaire, sujet équilibré

## D. PHYSIOLOGIE DU TIERS INFÉRIEUR DE LA FACE

Les structures alvéolo-dentaires sont en état d'équilibre avec le menton osseux, de même que la langue avec les tissus mous de la région labiomentonnière. En position de repos, la lèvre inférieure recouvre le bord inférieur des incisives supérieures de 2 mm.

Lorsqu'une anomalie morphologique ou fonctionnelle des structures de la face inférieure est présente pendant la croissance, elle affecte les structures voisines qui, ensemble, vont produire un déséquilibre régional au cours de la croissance.

Par exemple, quand il existe un excès vertical antérieur, il peut exister une incompetence labiale. Cela se traduit par le fait que les lèvres ne s'opposent plus à la poussée de la langue, qui peut maintenant s'interposer entre les dents. Pour corriger ce phénomène, une hypercontraction des muscles labiomentonniers est nécessaire, entraînant un aplatissement du contour des tissus mous du menton (Figure 8) (19). Cliniquement, cette contraction active donne lieu à un aspect inesthétique de peau d'orange.



*Figure 8 - Physiopathologie de la sangle labiomentonnière*

*A - Compétence labiale et harmonieuse*

*B - Incompétence labiale avec bénance*

*C - Aplatissement de la face antérieure du menton due à l'hypercontraction des muscles mentonniers nécessaire à l'occlusion labiale*

La g nioplastie dite fonctionnelle trouve tout son sens ici. Elle permet de s'amender de l'exc s vertical ant rieur en r alisant une g nioplastie de r duction. De mani re indirecte, elle redonne aux l vres leur comp tence, corrigeant   la fois l'aspect de profil aplati et le caract re disgracieux de peau d'orange.

D'autre part, l'hyperactivit  de la sangle labiomentonni re agit en permanence comme de v ritables  lastiques au niveau des proc s alv olaires. Le dysfonctionnement de cet ensemble peut engendrer une diminution de quantit  de l'os alv olaire, fragilisant l' quilibre dents-os. Si cet  quilibre est rompu, on s'expose   des anomalies telles que :

- des l sions parodontales ;
- un encombrement incisif mandibulaire ;
- une r troalv olie globale inf rieure ;
- une r trog nie (20).

Ainsi, on constate qu'une anomalie initialement osseuse (exc s vertical ant rieur), modifie la fonction des tissus mous de la r gion labiomentonni re (incomp tence labiale notamment), qui elle-m me agit en retour sur l'unit  osseuse par hypercontraction musculaire compensatrice (r troalv olie, r trog nie, etc.). Ces unit s sont donc indissociables l'une de l'autre, et leur prise en charge doit  tre globale.

## **E. OST OSYNTH SE DES G NIOPLASTIES**

Depuis la premi re ost otomie du menton r alis e par Hofer en 1942 (2) aux g nioplasties d'aujourd'hui, les techniques d'ost osynth se ont  volu . Les raisons de ces changements sont d'une part les progr s en mati re d'industrie et de recherche, et d'autre part, la qu te d'une stabilit  osseuse optimale   long terme.

Trauner et Obwegeser (5) (21) utilisaient des fils d'acier afin de stabiliser les fragments osseux. Precious et Delaire (19), Vedtofte et al. (22) avaient recours au m me type d'ost osynth se lors de la r alisation de leurs g nioplasties. Rosen (23) de son c t  utilisait des plaques d'ost osynth se fix es par des vis monocorticales, au m me titre que Talebzadeh et Pogrel (24) ou encore Hoenig (25). Jones et Vesely (26)



employaient des vis bicorticales, de même que Wolford et Bates (27). Ces dernières années ont également vu naître l'utilisation de vis et plaques biodégradables. (28) (29) (30)

L'ensemble des études publiées dans la littérature s'accorde à classer les techniques d'ostéosynthèse en deux catégories :

- la fixation semi-rigide : fils d'acier ;
- la fixation rigide : vis bicorticales ou plaque(s) d'ostéosynthèse avec vis monocorticales.

L'une des principales préoccupations des chirurgiens est la stabilité à long terme des ostéosynthèses, que ce soit en chirurgie orthognatique ou en traumatologie. La réalisation d'une génioplastie est une procédure remarquable, mais puisse son résultat perdurer dans le temps ? Quelle est la méthode d'ostéosynthèse la plus stable ? Plusieurs auteurs ont tenté d'apporter une réponse à cette problématique.

Shaik et al. (31) ont notamment comparé la stabilité à long terme des génioplasties en opposant la fixation par fils d'acier et la fixation par plaque d'ostéosynthèse. Leur étude a montré que la fixation par plaque était supérieure à celle par fils d'acier (moins de rechute). Shaughnessy et al. (32) ont également montré une tendance à cette supériorité. A l'inverse, Reyneke et al. n'ont montré aucune différence entre la fixation par fils d'acier et celle par vis bicorticales.

La plupart des études ont été réalisées avec un suivi post-opératoire inférieur à un an. Koudougou et al. (33) ont montré qu'un suivi minimal de 12 mois était nécessaire. Cela s'explique par le fait que le remodelage osseux est actif sur cette période minimale, notamment dans les cas de génioplastie où le mouvement appliqué est important.

À l'heure actuelle, il n'existe pas de consensus quant à la technique d'ostéosynthèse de référence à utiliser au cours des génioplasties.

L'objectif principal de cette étude était **d'évaluer la stabilité osseuse à long terme, avec un suivi post-opératoire minimal d'un an, de l'ostéosynthèse rigide par plaque(s) et vis monocorticales en titane dans le cadre des génioplasties.**

Elle s'attachait en second lieu à déterminer la valeur du ratio « avancée osseuse / avancée des tissus mous », afin d'essayer de prédire la position des tissus mous à long terme en fonction de l'avancée osseuse réalisée.

## II. MATÉRIELS ET MÉTHODES

### A. MODALITÉS DE L'ÉTUDE

Cette étude a été menée du 1er janvier 2010 au 31 décembre 2019 dans le service de chirurgie maxillo-faciale et stomatologie du CHU (Centre Hospitalier Universitaire) de Caen. Il s'agissait d'une étude monocentrique et rétrospective. Les interventions ont été réalisées par 7 chirurgiens expérimentés.

### B. CRITÈRES D'INCLUSION

- Les patients inclus dans cette étude ont bénéficié d'une génioplastie d'avancée ou de recul, seule ou en association avec une ou plusieurs procédure(s) : ostéotomie sagittale des branches montantes de la mandibule (OSBM), ostéotomie de Lefort 1, septorhinoplastie, extractions de dents de sagesse (DDS).
- Les patients devaient avoir réalisé un bilan radiographique (panoramique dentaire, téléradiographies du crâne de face et de profil à l'échelle 100%) tel que :
  - T0 = pré-opératoire ;
  - T1 = J0 à J1 post-opératoire ;
  - T2 = 1 mois post-opératoire ;
  - T3 = 3 mois post-opératoire ;
  - T4 = au moins 1 an post-opératoire.

Du fait d'un manque de données pour les temps T1, T2 et T3, les patients étaient inclus dans l'étude s'ils avaient réalisé :

- le bilan radiographique à T0 ;
- au moins un bilan radiographique parmi T1, T2 et T3 ;
- le bilan radiographique à T4.

(T0) était défini comme le bilan pré-opératoire, T1, T2 ou T3 retenu comme le bilan post-opératoire précoce, renommé (TP) et (T4) comme le bilan post-opératoire tardif (> 1 an).

### C. CRITÈRES D'EXCLUSION

- Patients présentant une forme syndromique de dysmorphose maxillo-mandibulaire.
- Patients dont le dossier était incomplet (dossier qui ne permettait pas pour un même patient de réunir : bilans radiographiques préopératoire + post-opératoire précoce + post-opératoire tardif).
- Patients ayant bénéficié d'une génioplastie complexe (génioplastie de recul asymétrique, génioplastie en tenon mortaise, génioplastie de Triaca).
- Perdus de vue.

### D. TECHNIQUE CHIRURGICALE

L'intervention se déroulait sous anesthésie générale, en décubitus dorsal, avec une intubation nasotrachéale. On débutait l'intervention en infiltrant le vestibule inférieur au sérum adrénaliné, d'une part pour réaliser une hydrodissection, d'autre part pour limiter les pertes sanguines. L'incision était vestibulaire inférieure, étendue de 33 à 43 en aile de mouette (afin de respecter le frein labial), muqueuse puis musculo-périostée, à travers les muscles mentonniers. On procédait ensuite à une rugination a minima sous périostée de la symphyse, jusque 1 cm en arrière des foramens mentonniers latéralement, et jusqu'au bord basilaire verticalement. On préservait les muscles génio-hyoïdiens à ce niveau, car ils assurent l'apport vasculaire du fragment osseux mobilisé après ostéotomie (22) (34) (35). Le milieu symphysaire était repéré en réalisant soit un trait vertical médian, soit un trou sur chaque fragment (supérieur fixe et inférieur mobilisé). L'ostéotomie était réalisée à la scie oscillante ou au piézotome, en respectant une distance de sécurité de 5 mm (millimètres) sous les apex dentaires et les foramens mentonniers (boucle antéro-inférieure du nerf alvéolaire inférieur) et de 9 mm au-dessus du bord basilaire. L'axe était oblique d'avant en arrière et de haut en

bas. L'ostéotomie devait rejoindre le bord basilaire de chaque côté à la même distance, habituellement en regard de la deuxième prémolaire. Après mobilisation du fragment symphysaire, il était positionné selon les prévisions de l'étude céphalométrique préopératoire. L'ostéosynthèse, rigide et en titane, était réalisée avec : soit une mini-plaque préformée avec marche d'escalier, soit deux plaques pontées droites ou en L, soit une plaque en X. Les vis étaient monocorticales. On adoucissait les reliefs osseux aigus à l'aide d'une fraise tungstène. La fermeture était réalisée en deux plans : les muscles mentonniers étaient précieusement suturés avec un fil tressé résorbable, de même que la muqueuse vestibulaire. Un bande élastique type fronde était enfin appliquée sur le menton dans le but de plaquer les tissus mous contre l'os, réduisant les risques d'hématome postopératoire notamment.

## E. CRITÈRES D'ÉVALUATION ET MÉTHODE D'ANALYSE

Le critère d'évaluation principal était la stabilité osseuse à long terme (suivi au-delà de 1 an post-opératoire) des génioplasties avec l'utilisation d'une ostéosynthèse rigide par plaque(s) et vis monocorticales en titane. Il s'agissait d'une évaluation radiologique (évaluation définie précisément plus bas).

La réponse des tissus mous a également été mesurée. Un ratio de prédictibilité entre le mouvement osseux et le mouvement des tissus mous à long terme a ainsi été évalué en seconde intention.

Des tracés et mesures sur les céphalométries de profil ont été effectués pour chaque patient aux temps préopératoire (T0), postopératoire précoce (TP) et postopératoire tardif (T4). Les tracés et mesures ont été réalisés sur du papier acétate épais de 100 microns, avec un pied à coulisse digital précis au centième de mm.

***Précision :*** Pour les patients qui avaient au moins deux bilans radiographiques parmi T1, T2 et T3, celui retenu dans l'étude pour représenter (TP) était celui pour lequel les mesures réalisées étaient les plus éloignées de celles à T4 (mesures décrites ci-dessous). Ce choix a été fait afin d'éviter d'optimiser nos résultats. En effet, plus les mesures entre les temps tardif et précoce étaient proches, plus la technique d'ostéosynthèse était considérée comme stable.

Les repères utilisés dans notre étude pour effectuer les mesures ont été définis par Park et al. en 1989 (34) (Figure 9). Cette méthode d'analyse permet de s'affranchir des mouvements mandibulaires dus à l'association d'une ostéotomie d'avancée mandibulaire ainsi que des mouvements maxillaires dus à une ostéotomie de Lefort 1. C'est une méthode d'évaluation simple et reproductible.

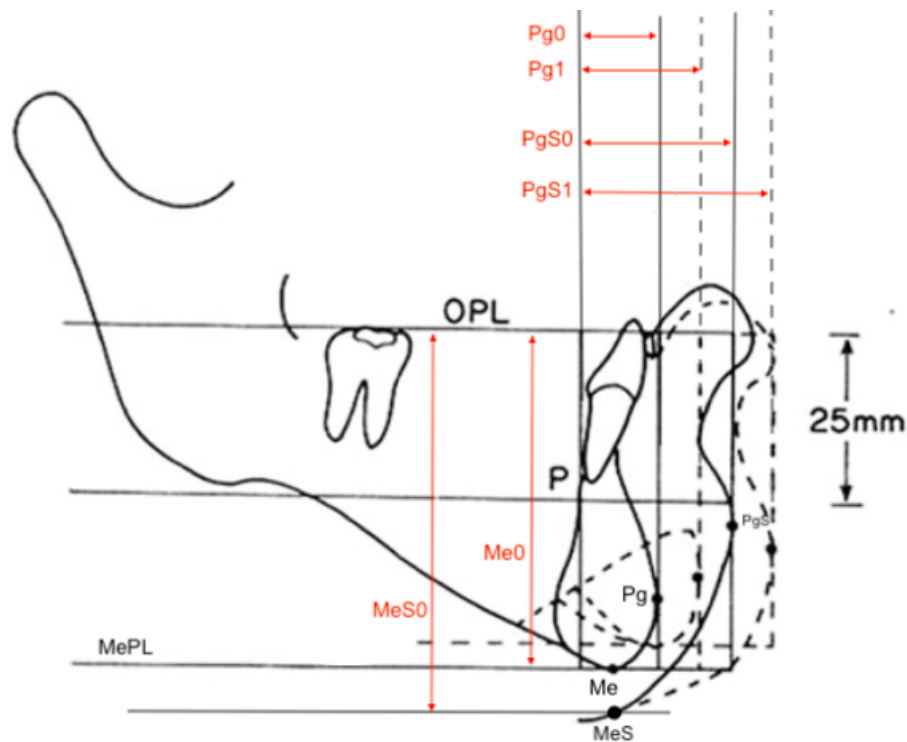


Figure 9 - Repères de Park et al. : traits pleins = préopératoire = T0 ; pointillés = postopératoire à T1.

- Repères principaux

- OPL (plan occlusal) : plan horizontal tangent à la zone convexe la plus haute de la dent la plus distale et de la dent la plus mésiale de la mandibule ;

- P (point de référence postérieur) : point tangent situé au niveau du cortex lingual de la symphyse mandibulaire, 25 mm au-dessous de OPL ;

- Pg (pogonion osseux) : point le plus antérieur de la symphyse mandibulaire, tangent à la perpendiculaire issue de OPL ;

- PgS (pogonion des tissus mous) : point le plus antérieur du menton cutané, tangent à la perpendiculaire issue de OPL ;

- MePL (plan menton osseux) : plan horizontal tangent au point menton (Me, point le plus inférieur de la symphyse mandibulaire), parallèle à OPL ;

- MeS (point menton cutané) : point à la peau, situé sur la perpendiculaire à OPL passant par Me.

**Une fois ces repères tracés, les mesures suivantes ont été effectuées (Figure 9) :**

- Dans le plan sagittal :

- Pg0 = position sagittale du pogonion osseux à T0, distance entre P et Pg parallèle au plan OPL (PgP à TP, Pg4 à T4).

- PgS0 = position sagittale du pogonion cutané à T0, distance entre P et PgS parallèle au plan OPL (PgSP à TP, PgS4 à T4).

- Dans le plan vertical :

- Me0 = position verticale du menton osseux à T0, distance entre OPL et MePL perpendiculaire à OPL (MeP à TP, Me4 à T4).

- MeS0 = position verticale du menton cutané à T0, distance entre OPL et MeS perpendiculaire à OPL, passant par Me (MeSP à TP, MeS4 à T4).

**Précision :** *Pour le temps du suivi TP, nous n'avons pas réalisé les mesures cutanées (PgSP et MeSP) pour les patients dont le temps TP était représenté par le bilan radiographique réalisé à T1 (J0 à J1 postopératoire). En effet, compte tenu d'un œdème important à ce stade, les mesures cutanées n'étaient pas représentatives. De plus, les patients portaient une fronde en postopératoire immédiat, amenant à nouveau à des erreurs de mesures manifestes.*

Une fois toutes les mesures réalisées, nous les avons comparées entre elles aux différents temps du suivi (T0, TP et T4). Les paramètres suivants ont été étudiés :

- Pg4-PgP = rechute entre T4 et TP au niveau osseux (plan sagittal) ;
- PgS4-PgSP = rechute entre T4 et TP au niveau des tissus mous (plan sagittal) ;
- Me4-MeP = rechute entre T4 et TP au niveau osseux (plan vertical) ;
- MeS4-MeSP = rechute entre T4 et TP au niveau des tissus mous (plan vertical) ;
- PgS0-Pg0 = épaisseur des tissus mous à T0 dans le plan sagittal ;
- PgS4-Pg4 = épaisseur des tissus mous à T4 dans le plan sagittal.

**La stabilité osseuse** (critère de jugement principal) était définie comme étant une **différence inférieure à 2 mm entre T4 et TP dans le plan sagittal (Pg4 – PgP) et dans le plan vertical (Me4 – MeP). Une différence inférieure à 2 mm n’avait aucun retentissement clinique. Il en était de même pour les tissus mous.** Ce seuil de 2 mm est fréquemment retrouvé dans la littérature et nous l’avons utilisé comme référence dans notre étude (32) (36) (37).

**Le ratio de prédictibilité entre le mouvement osseux et le mouvement des tissus mous** était défini comme suit (pour le plan sagittal) :

$$Ratio = \frac{\text{mouvement osseux final à T4}}{\text{mouvement tissus mous final à T4}}$$

Par exemple, si le ratio est de 1 lors d’une génioplastie d’avancée, un mouvement osseux de 8 mm entrainera un mouvement des tissus mous de 8 mm.

## F. DÉMARCHE ÉTHIQUE

Une demande d’analyse de ce travail de thèse a été faite auprès du guichet d’orientation unique des projets de recherche en santé du CHU de Caen. L’aval du comité de protection des personnes ainsi que celui du comité d’éthique n’étaient pas requis pour notre étude.



## G. ANALYSES STATISTIQUES

Le recueil des données a été réalisé dans des tableaux Microsoft Excel® (Microsoft, Redmond, USA). Les moyennes des mouvements obtenus ont été comparées par tests t de Student, en prenant  $p < 0,05$  comme seuil de significativité.

Le modèle de régression linéaire réalisé a été établi avec un intervalle de confiance à 95%.

### III. RÉSULTATS

Sur la période étudiée, 66 patients ont bénéficié d'une gènioplastie au sein du service de chirurgie maxillo-faciale du CHU de Caen. Parmi eux, 30 patients ont été inclus dans notre étude. En effet, 36 patients n'ont pas été inclus (Figure 10) car ils répondaient à au moins un des critères d'exclusion (dont 31 dossiers incomplets). Parmi les 31 dossiers incomplets, 25 patients étaient des perdus de vue, ne permettant pas d'avoir un bilan radiographique exhaustif. L'âge moyen au moment de l'intervention chirurgicale était de 23,9 ans (intervalle de 16 à 56 ans).

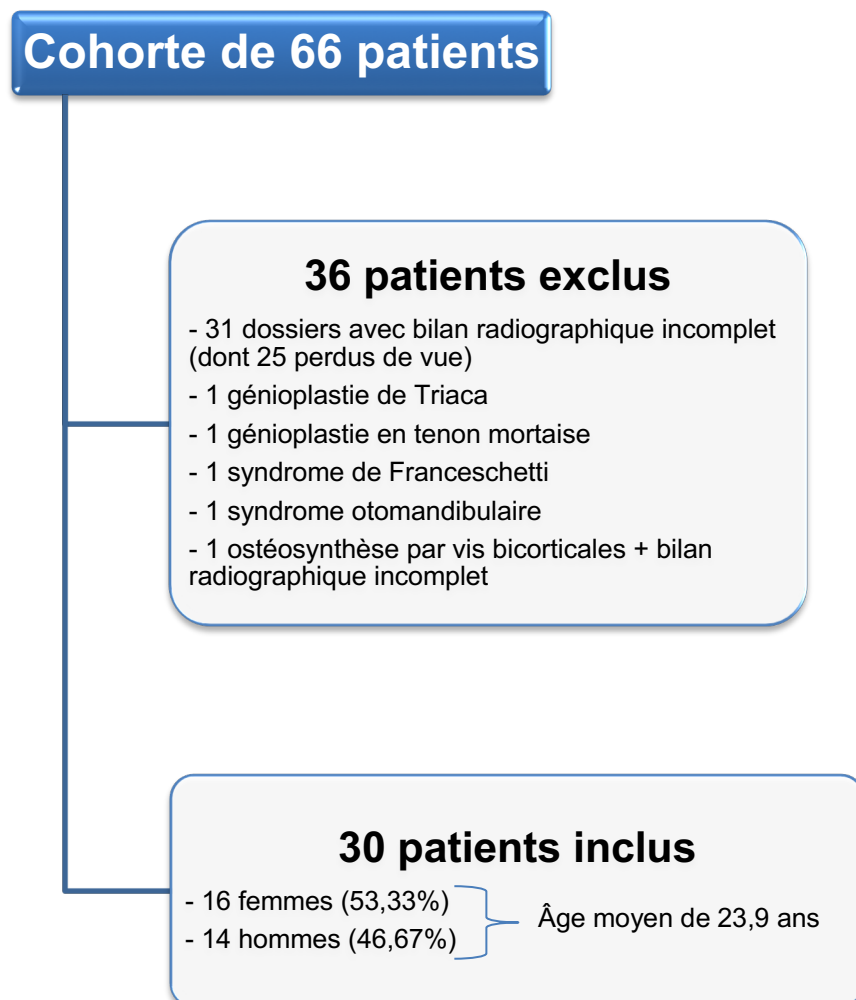


Figure 10 - Diagramme de flux des patients.

Parmi les 30 patients inclus, seuls 5 ont bénéficié d'une génioplastie isolée (Figure 11).

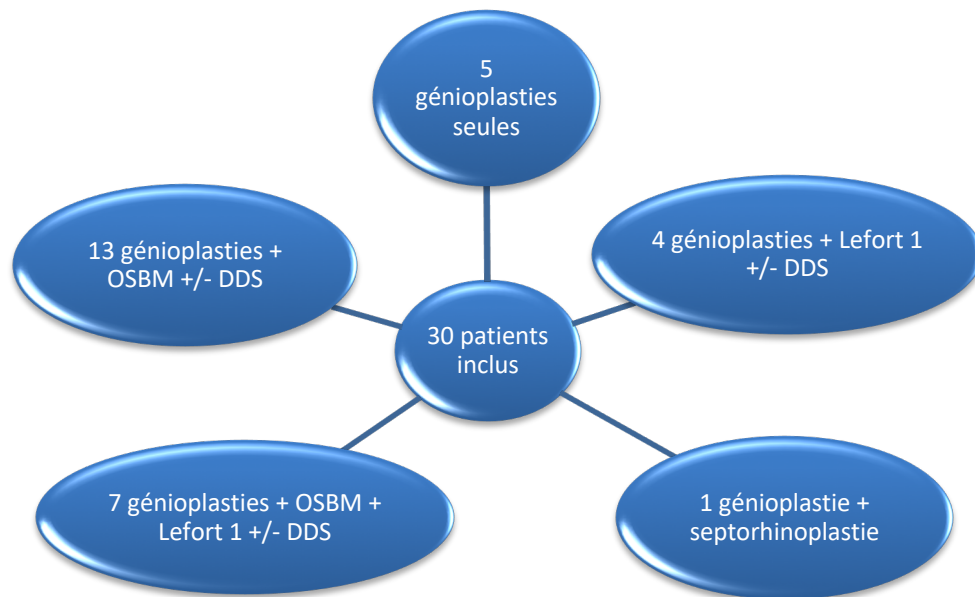


Figure 11 - Interventions chirurgicales dont ont bénéficié les patients

Parmi les 30 génioplasties réalisées, la répartition était la suivante :

- 10 génioplasties d'avancée et d'augmentation
  - 9 génioplasties d'avancée seule
  - 6 génioplasties d'avancée et de réduction
  - 5 génioplasties de recul +/- réduction
- } 25 avancées
- } 5 reculs

Nous avons décidé de diviser notre groupe d'étude de 30 patients en deux sous-groupes. Le sous-groupe 1 incluait les 25 patients qui ont bénéficié d'une génioplastie d'avancée, le sous-groupe 2 lui comprenait les 5 patients dont la génioplastie était de recul.

Le suivi moyen à T4 pour les 30 patients était de 3,24 années (intervalle de 1 à 9,42 années).

## A. RÉSULTATS SOUS-GROUPE 1 (Tableau 1)

### 1) Dans le plan sagittal :

- Os : l'avancée moyenne au point Pg en postopératoire précoce (PgP-Pg0) était de 4,06 mm, avec une perte moyenne à T4 (Pg4-PgP) de 0,65 mm. Cette perte était significative sur le plan statistique ( $p = 0,001$ ) mais était inférieure à 2 mm, donc sans aucun retentissement clinique.
- Tissus mous : l'avancée moyenne était de 3,69 mm au point PgS à TP (PgSP-PgS0), avec une perte moyenne (PgS4-PgSP) de 1,03 mm ( $p = 0,004$ ).
- Ratio os / tissus mous : à T4, il était de  $3,41 / 2,66 = 1,28$ . Ramené à 1, le ratio obtenu était de (1 : 0,78), soit une avancée des parties molles à T4 égale à 78% de l'avancée osseuse.
- L'épaisseur des tissus mous était en moyenne de 11,98 mm à T0 contre une valeur de 11,99 mm à T4. Ce résultat n'était pas significatif ( $p = 0,97$ ).

	Pg4-Pg0	PgP-Pg0	Pg4-PgP	PgS4-PgS0	PgSP-PgS0	PgS4-PgSP	Me4-Me0	MeP-Me0	Me4-MeP	MeS4-MeS0	MeSP-MeS0	MeS4-MeSP	PgS0-Pg0	PgS4-Pg4
<b>Moyenne</b>	3,41	4,06	0,65	2,66	3,69	1,03	0,91	1,25	0,34	1,67	2,40	0,73	11,98	11,99
<b>Minimum</b>	0,31	0,2	0,02	0,11	0,11	0,19	0,1	0,31	0,04	0,48	0,43	0,43	8,09	7,45
<b>Maximum</b>	11,2	11,24	2,73	11,24	13,08	7,21	7,25	7,97	4,79	6,15	10,02	10,51	15,92	16,00
<b>Valeur p</b>	<0,0001	<0,0001	0,001	0,002	<0,0001	0,004	0,23	0,12	0,27	0,05	0,08	0,31	ND	ND

Tableau 1 - Sous-groupe 1 : Moyennes, minimum, maximum (exprimés en mm) et valeur de p pour chaque paramètre étudié. Statistiquement significatif si  $p < 0,05$ . Mesures en valeur absolue.

### 2) Dans le plan vertical :

- Os : le mouvement moyen au point Me en postopératoire précoce (MeP-Me0) était de 1,25 mm, avec une perte moyenne à T4 (Me4-MeP) mesurée à 0,34 mm ( $p = 0,27$ ).

- Tissus mous : le mouvement moyen était de 2,40 mm au point MeS à TP (MeSP-MeS0), avec une perte moyenne (MeS4-MeSP) de 0,73 mm ( $p = 0,31$ ).

## B. RÉSULTATS SOUS-GROUPE 2 (Tableau 2)

### 1) Dans le plan sagittal :

- Os : le recul moyen au point Pg à TP était de 2,88 mm, avec une perte osseuse moyenne à T4 de 0,41 mm ( $p = 0,42$ ).
- Tissus mous : le recul moyen était de 0,37 mm au point PgS à TP, avec une perte osseuse moyenne à T4 de 1,4 mm ( $p = 0,12$ ).
- Ratio os / tissus mous à T4 : il était de  $3,29 / 1,77 = 1,86$ . Ramené à 1, on obtenait un ratio de (1 : 0,54), soit un recul des parties molles à T4 égal à 54% du recul osseux.
- L'épaisseur des tissus mous était en moyenne de 10,56 mm à T0 contre 12,09 mm à T4.

	Pg4- Pg0	PgP- Pg0	Pg4- PgP	PgS4- PgS0	PgSP- PgS0	PgS4- PgSP	Me4- Me0	MeP- Me0	Me4- MeP	MeS4- MeS0	MeSP -MeS0	MeS4- MeSP	PgS0- Pg0	PgS4- Pg4
<b>Moyenne</b>	3,29	2,88	0,41	1,77	0,37	1,4	2,62	1,92	0,70	3,56	3,43	0,13	10,56	12,09
<b>Minimum</b>	1,21	0,50	0,06	0,77	0,69	0,49	0,99	0,29	0,52	0,30	0,28	0,02	9,13	10,37
<b>Maximum</b>	4,71	5,16	2,00	3,98	4,74	5,83	5,50	6,97	1,89	5,62	7,22	1,24	12,10	13,06
<b>Valeur p</b>	0,004	0,02	0,42	0,13	0,76	0,12	0,12	0,29	0,31	0,16	0,25	0,95	ND	ND

Tableau 2 - Sous-groupe 2 : Moyennes, minimum, maximum (exprimés en mm) et valeur de p pour chaque paramètre étudié. Statistiquement significatif si  $p < 0,05$ . Mesures en valeur absolue.

### 2) Dans le plan vertical :

- Os : le mouvement moyen au point Me en postopératoire précoce était de 1,92 mm, avec une perte moyenne à T4 de 0,70 mm ( $p = 0,31$ ).
- Tissus mous : le mouvement moyen était de 3,43 mm au point MeS à TP, avec une perte moyenne de 0,13 mm ( $p = 0,95$ ).

### C. AUTRES PARAMÈTRES ÉTUDIÉS DANS LE SOUS-GROUPE 1

En considérant notre critère de jugement principal (perte osseuse inférieure à 2 mm à T4 pour Pg et Me), nous avons tenté de rechercher des facteurs de risque de perte osseuse (Tableau 3).

	<b>Odds Ratio</b>	<b>[Intervalle de confiance à 95%]</b>	<b>P&gt;z</b>
<b>Sexe</b>	3.923091	0.073689 - 208.8595	0.500
<b>Âge</b>	0.7100437	0.4331652 - 1.163902	0.174
<b>Avancée Pg et Me à T4</b>	0.8720736	0.2182923 - 3.483917	0.846

Tableau 3 - Facteurs de risque de perte osseuse à T4 (seuil à 2 mm).

A la lecture du tableau 3, ni le sexe, ni l'âge, ni l'avancée osseuse à Pg et Me ne sont retenus comme étant des facteurs de risque de perte osseuse à long terme.

Compte tenu de la taille limitée de notre échantillon, nous avons réduit le seuil d'instabilité osseuse à long terme de 2 mm à 1 mm et avons de nouveau étudié les paramètres précédents. Les résultats sont rapportés dans le tableau 4 ci-dessous.

	<b>Odds Ratio</b>	<b>[Intervalle de confiance à 95%]</b>	<b>P&gt;z</b>
<b>Sexe</b>	0.2889942	0.0376416 - 2.218759	0.233
<b>Âge</b>	0.9478316	0.8369639 - 1.073385	0.399
<b>Avancée Pg et Me à T4</b>	1.204013	0.7075344 - 2.04887	0.494

Tableau 4 - Facteurs de risque de perte osseuse à T4 (seuil à 1 mm).

Après réduction de moitié du seuil de perte osseuse, les 3 critères étudiés n'ont pas été retenus comme étant des facteurs de risque d'instabilité osseuse à long terme (dans la limite de notre échantillon).

Enfin, nous nous sommes penchés plus précisément sur l'importance de l'avancée osseuse sagittale à TP. Cette dernière a fait l'objet d'un modèle de régression linéaire qui évaluait la perte osseuse à T4 en fonction de l'avancée osseuse obtenue à TP (Figure 12).

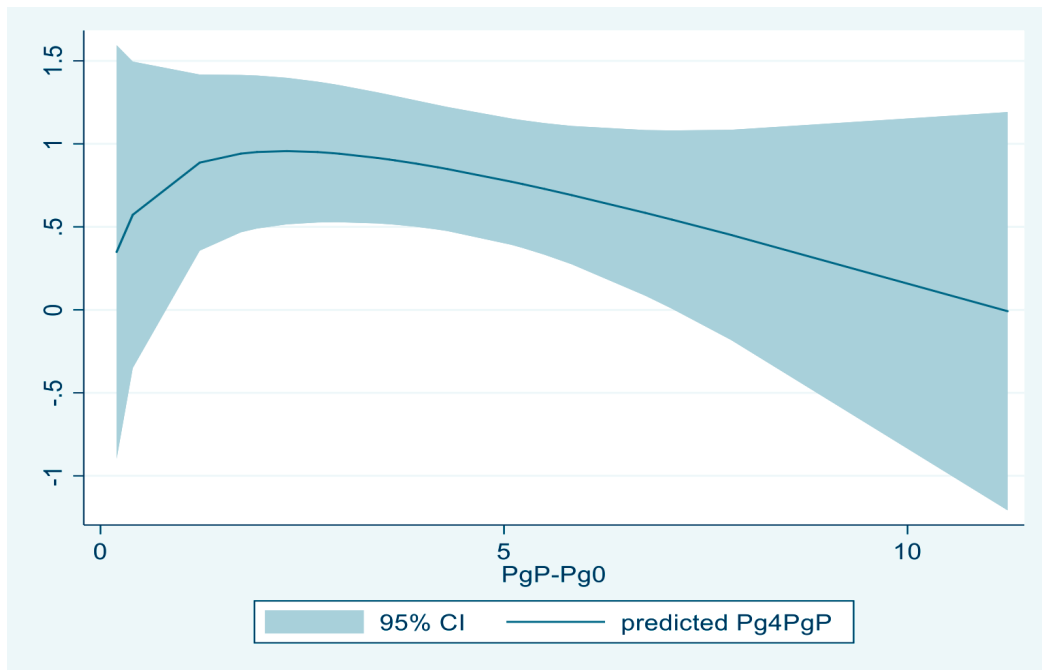


Figure 12 - Modèle de régression linéaire évaluant la perte osseuse sagittale à long terme en fonction de l'avancée osseuse sagittale à TP :  
 - 95% CI : intervalle de confiance à 95%  
 - Predicted P<sub>4</sub>P<sub>gP</sub> : courbe représentant la perte osseuse au point P<sub>g</sub> à long terme.

La perte osseuse sagittale à T4 n'était pas corrélée à l'avancée osseuse sagittale à TP ( $p = 0,87$ ) dans notre étude.

## IV. DISCUSSION

### A. PROPRIÉTÉS DE L'ÉTUDE

Notre étude était monocentrique, avec un échantillon homogène (16 femmes et 14 hommes). Néanmoins, son caractère rétrospectif ainsi que son faible échantillonnage en font une étude de faible puissance. Nos mesures ont été effectuées manuellement, par un seul examinateur, sur des céphalogrammes de crâne de profil qui n'ont pas tous été réalisés dans un centre de radiologie unique. Certaines études récentes, dont celle réalisée par Koudougou et al. (33), ont été réalisées à partir de mesures tridimensionnelles et informatisées à partir de CBCT (Cone Beam Computed Tomography), ce qui augmente la précision de mesure par rapport à une imagerie bidimensionnelle, avec des mesures manuelles. Notre suivi moyen était de 3,24 années, ce qui en fait un suivi très satisfaisant par rapport aux suivis retrouvés dans la littérature (Tableau 5). La méthode de tracé utilisée dans notre étude a été décrite par Park et al. (34). Elle permettait de s'affranchir des mouvements dus à des procédures associées telles que des ostéotomies mandibulaire et / ou maxillaire. Il s'agit d'une méthode simple et fiable. De plus, le bilan radiographique sur lequel elle s'appuie totalise une irradiation moindre par rapport à celle reçue avec plusieurs CBCT. Enfin, l'étude des parties molles reste relativement précise sur les céphalogrammes de profil, comparée à une évaluation sur CBCT.

### B. DISCUSSION RÉSULTATS SOUS-GROUPE 1

#### 1) Plan sagittal :

La perte osseuse moyenne à T4 de 0,65 mm était significative sur le plan statistique ( $p = 0,001$ ). Cependant, notre critère de jugement principal définissait l'instabilité de l'ostéosynthèse comme étant une valeur supérieure à 2 mm. Ainsi, nous considérons **l'ostéosynthèse rigide par plaque(s) et vis monocorticales en titane comme stable dans le plan sagittal à long terme**. Profitt et al. (37) ont évalué le retentissement clinique de la perte osseuse sagittale à Pg. Elle n'a aucune significativité clinique quand elle est inférieure à 2 mm.

La perte osseuse calculée à T4 dans notre étude était égale à 16% de l'avancée initiale après un suivi moyen de 3,24 années. Nos résultats sont comparables à la littérature. Kumar et al. (38) avaient une perte osseuse moyenne de 24% (technique



d'ostéosynthèse non précisée, suivi > 2 ans, 15 patients). Shaik et al. (31) avaient une perte osseuse moyenne de 8% avec une ostéosynthèse rigide (suivi > 1 an, 20 patients). Reddy et al. (36) obtenaient quant à eux une perte osseuse à Pg de 10,7% avec une ostéosynthèse rigide par plaque(s) et vis monocorticales (suivi > 6 mois, 10 patients). Koudougou et al. (33), qui utilisaient une ostéosynthèse rigide par vis bicorticales ou semi-rigide par fils d'acier, avaient un taux de rechute à Pg de 21,4% ( $p < 0,0001$  ; suivi de 10 à 20 mois, 19 patients). Leurs mesures tridimensionnelles ont été effectuées sur des CBCT, nous empêchant de mettre en parallèle de manière fiable et valable nos résultats respectifs.

La perte sagittale au niveau des tissus mous à T4 était de 1,03 mm ( $p = 0,004$ ). Cette perte était égale à 27,9% de l'avancée moyenne à TP. Cette perte étant inférieure à 2 mm, elle n'a aucun retentissement clinique. Ainsi, **l'ostéosynthèse rigide par plaque(s) et vis monocorticales est considérée comme stable dans le plan sagittal au niveau des tissus mous (dans la limite de notre cohorte).**

**Le ratio entre l'avancée osseuse et l'avancée des tissus mous a été évalué à 78%.** Nos résultats sont comparables à la littérature (Tableau 5). Il faut ici garder en mémoire que notre suivi moyen était de 3,24 années, nous exposant à un remodelage osseux accru. En effet, les ratios les plus faibles correspondent aux études qui ont le suivi moyen le plus élevé (Tableau 5).

	Échantillon	Ratio os / mou	Suivi moyen	Ostéosynthèse
Shaughnessy et al. (32)	21	89%	3 ans	Plaque ou fils d'acier
Talebzadeh et Progrell (24)	20	75%	1 an	Plaque
Park et al. (34)	23	97%	> 6 mois	Non précisée
Van Sickels et al. (39)	18	92%	> 6 mois	Plaque
Polido et al. (35)	10	88%	> 6 mois	Fixation rigide ou fils d'acier
Veltkamp et al. (40)	28	92%	6 à 32 mois	Fixation rigide
Bell et Gallagher (41)	> 200	95%	Non précisé	Fils d'acier
DeFreitas et al. (42)	39	90%	> 6 mois	Plaque
Bell and Dann (43)	11	60%	18,2 mois	Fils d'acier

*Tableau 5 - Revue non exhaustive de la littérature exposant pour chaque étude le ratio os / tissus mous après génioplastie d'avancée, la technique d'ostéosynthèse utilisée et le suivi moyen à long terme.*

**L'épaisseur des tissus mous dans le plan sagittal est restée stable entre les temps préopératoire et postopératoire tardif (11,98 mm à T0 contre 11,99 mm à T4,  $p = 0,97$ ).** Park et al. (34) ont obtenu une diminution de l'épaisseur des tissus mous à long terme de 0,2 mm ; sans pour autant que ce résultat ne soit significatif. À l'inverse, d'autres auteurs avaient une diminution significative de l'épaisseur des tissus mous sagittaux à long terme : Reddy et al. (36) -0,92 mm, Shaughnessy et al. (32) -0,86 mm, Polido et al. (35) -1,3 mm. Polido et al. considéraient que la rétraction cicatricielle était à l'origine de la diminution de l'épaisseur des tissus mous à long terme. Sans rejeter ces propos, nous pensons que les raisons de cette diminution sont multiples et intriquées entre elles. Premièrement, le poids des patients est le premier facteur qui intervient dans cette modification. Une variation du poids à la hausse ou à la baisse lors du suivi doit influencer dans le même sens sur l'épaisseur des tissus mous. Secondairement, l'avancée osseuse sagittale est à incriminer. Il semble légitime de penser que la mise en tension des tissus mous lors de grandes avancées osseuses contribue à diminuer leur épaisseur. Notre étude n'a pas permis de mettre en évidence ce dernier facteur du fait d'une avancée moyenne résiduelle à T4 de 3,41 mm.

Notre modèle de régression linéaire (Figure 12) ne montrait pas de corrélation entre l'avancée osseuse sagittale et le degré de perte osseuse à long terme ( $p = 0,87$ ) dans le sous-groupe 1. Talebzadeh et al. (24) avec 20 patients, Vedtofte et al. (22) avec 29 patients, Shaughnessy et al. (32) avec 21 patients ainsi que Polido et al. (35) avec 10 patients, avaient des résultats analogues. A l'inverse, d'autres auteurs comme Koudougou et al. (33) (36 patients,  $p = 0,0026$ ) et Davis et al. (44) avec 23 patients retrouvaient une causalité entre l'avancée et la perte osseuses. L'avancée osseuse moyenne sagittale à T4 dans notre étude était de 3,41 mm, contre 6,1 mm dans l'étude de Koudougou et al. (33) et 7,6 mm dans l'étude de Davis et al. (44). Ainsi, il est difficile de conclure pour notre étude quant à la corrélation entre l'avancée osseuse sagittale et la perte osseuse à long terme compte tenu de notre avancée moyenne qui était modérée.

## 2) Plan vertical :

La perte osseuse à T4 était de 0,34 mm et n'était pas significative ( $p = 0,23$ ). Elle représentait 27,2% du mouvement initial à Me. Ainsi, **l'ostéosynthèse rigide par plaque(s) et vis monocorticales en titane est stable dans le plan vertical à long terme dans notre étude**. Cela est en accord avec les résultats obtenus avec 15 patients par Kumar et al. (38), bien que leur(s) technique(s) d'ostéosynthèse ne soi(en)t pas précisée(s). En revanche, nos résultats vont à l'encontre de ceux obtenus par Koudougou et al. (33) qui accusaient une rechute de 29,5% ( $p = 0,0005$  ; ostéosynthèse par vis bicorticales ou fils d'acier). Une nuance est tout de même à apporter à cela. En effet, le mouvement moyen en postopératoire précoce dans leur étude au point Me était de 8,1 +/- 3 mm, contre 1,25 mm dans la nôtre, et que la perte osseuse à long terme était corrélée à l'amplitude du mouvement osseux dans leur étude.

Dans notre étude, la rechute cutanée verticale était de 0,73 mm ( $p = 0,31$ ). **L'ostéosynthèse rigide apporte également une stabilité au niveau des tissus mous dans le plan vertical à long terme.**

## C. DISCUSSION RÉSULTATS SOUS-GROUPE 2

### 1) Plan sagittal :

Le mouvement osseux à T4 était de 0,41 mm ( $p = 0,42$ ), représentant 14,2% du mouvement osseux initial. **L'ostéosynthèse rigide par plaque(s) et vis monocorticales en titane est stable dans le plan sagittal à long terme dans les génioplasties de recul.**

La rechute sagittale au niveau des tissus mous à T4 était de 1,40 mm ( $p = 0,12$ ). **L'ostéosynthèse rigide par plaque(s) et vis monocorticales en titane est stable dans le plan sagittal à long terme au niveau des tissus mous, dans les génioplasties de recul.** Toutefois, nos résultats sont à considérer dans le contexte de ce sous-groupe, qui était composé de seulement 5 sujets.

## 2) Plan vertical :

Le mouvement osseux à T4 était de 0,70 mm et n'était pas significatif ( $p = 0,31$ ). La rechute cutanée verticale était de 0,13 mm ( $p = 0,95$ ), représentant 3,8% du mouvement initial. **L'ostéosynthèse rigide par plaque(s) et vis monocorticales en titane est stable au niveau osseux et des tissus mous dans le plan vertical à long terme dans les génioplasties de recul.**

Comme mentionné précédemment, les résultats du sous-groupe 2 sont à considérer dans le contexte, à savoir un nombre limité de sujets.

## D. FACTEURS LIÉS À LA STABILITÉ OSSEUSE

La première ostéosynthèse réalisée dans le cadre des génioplasties a été réalisée en 1957 par Trauner et Obwegeser (5). Ils utilisaient des fils d'acier pour maintenir le segment génial mobilisé. L'arsenal des ostéosyntheses s'est ensuite élargi avec l'arrivée de l'ostéosynthèse par vis bicorticales ainsi que celle par plaque(s) et vis monocorticales, et plus récemment encore, par l'utilisation de matériel biodégradable. Ces différentes techniques varient en plusieurs points et il ne faut pas les négliger : la durée moyenne de réalisation, le coût financier, la stabilité dans le temps, les complications qu'elles peuvent engendrer, les préférences du chirurgien. Le troisième point a fait l'objet de plusieurs études, dont les résultats divergent.

Shaik et al. (31) ont comparé la fixation rigide (10 patients) à celle par fils d'acier (10 patients) avec un suivi supérieur à 1 an. La perte osseuse était plus importante lors de l'utilisation des fils d'acier, notamment lors de grandes avancées. Davis et al. (44) avaient des résultats similaires, également lors de grandes avancées (23 patients, suivi > 3 ans). Shaughnessy et al. (32) ont montré une tendance élevée à cette rechute avec l'utilisation des fils d'acier sans obtenir de résultats significatifs (ostéosynthèse rigide chez 10 patients et par fils d'acier chez 11 patients). A l'inverse, Reyneke et al. (45), en comparant l'ostéosynthèse par vis bicorticales à celle par fils d'acier (20 patients par groupe), n'ont retrouvé aucune différence de stabilité mais avec un suivi moyen de 6 mois seulement. Il en était de même pour Koudougou et al. (33), avec un suivi de 10 à 20 mois (36 patients, fixation par vis bicorticales ou fils d'acier, nombre

de sujets par groupe non précisé). **Au total, l'ostéosynthèse par fils d'acier ne semble pas stable lors de la réalisation de génioplastie de grande avancée.**

Plusieurs études se sont focalisées sur la fixation rigide par plaque(s) et vis monocorticales. Cette fixation, au vu des résultats des dites études, est stable. Reddy et al. (36) n'ont pas retrouvé de rechute significative après un suivi de 6 mois (10 patients), de même que Talebzadeh et Pogrel (24) avec un suivi de 12 mois (20 patients,  $p = 0,48$ ). Notre étude va dans le même sens. En effet, dans le sous-groupe 1, même si la perte osseuse sagittale de 0,65 mm à T4 était significative sur le plan statistique ( $p = 0,001$ ), elle n'avait aucun retentissement clinique. Il en était de même dans le plan vertical (perte osseuse à T4 de 0,34 mm,  $p = 0,27$ ). Ces mêmes conclusions ont été retrouvées dans le sous-groupe 2, bien que le nombre de sujets était faible.

D'autres études se sont penchées sur l'ostéosynthèse biodégradable. Lee et al. (29) ont comparé l'utilisation de vis bicorticales biodégradables à celle par plaque(s) et vis monocorticales biodégradables (27 patients par groupe). La stabilité était identique entre les deux techniques après un suivi de 12 mois. Ces résultats ont été confirmés par Edwards et al. (28) en 2000 (avec respectivement 13 et 7 patients par groupe). Ces derniers ont également calculé un coût inférieur du matériel biodégradable par rapport au matériel en titane. Le coût de revient de 3 vis bicorticales biodégradables était de 180\$ contre 220\$ pour une plaque et 4 vis monocorticales en titane. Les résultats de ces deux études étaient comparables à ceux obtenus dans les études évaluant la stabilité des ostéosyntheses rigides avec du matériel en titane.

Precious et al. (46) ont réalisé une étude sur les génioplasties avec une cohorte de 45 patients (27 ostéosyntheses par fils d'acier et 18 par fixation rigide). Aucune différence de stabilité entre les techniques d'ostéosynthèse n'a été trouvée, après un suivi minimal d'un an. Cependant, il faut souligner que 34 patients sur 45 ont bénéficié d'une technique chirurgicale en tenon mortaise décrite par Michelet et al. (47) en 1974, qui offre une stabilité physiologique supérieure, de par sa conformation. Deux questions se posent alors : les techniques d'ostéosynthèse utilisées dans l'étude offrent-elles toutes la même stabilité? Où bien cette stabilité est-elle due à la technique en tenon

mortaise, quelle que soit la technique d'ostéosynthèse utilisée? Il est ici impossible de conclure ici.

Outre la technique d'ostéosynthèse, la technique chirurgicale intervient de manière certaine dans la stabilité à long terme du segment génil mobilisé. Vedtofte et al. (22) ont comparé deux groupes (14 et 15 sujets respectivement) : le premier dont le décollement sous périoste du menton était minimal, le second maximal. La perte osseuse après 1 an de suivi était de 9,8% pour le groupe 1 contre 35,1% dans le groupe 2 ( $p < 0,001$ ). De même, le nombre d'infections postopératoires était de 5 dans le groupe 2 contre aucune dans le groupe 1 ( $p = 0,04$ ). Mercuri et Laskin (48) en 1977 ont décrit un cas clinique pour lequel le segment génil mobilisé avait entièrement nécrosé du fait d'un dépériostage complet (équivalent de greffon libre). L'étude expérimentale réalisée par Ellis et al. (49) chez les primates retrouvait également une résorption osseuse accrue du segment génil mobilisé lorsque celui-ci était largement dépériosté. Ainsi, il paraît **indispensable de réaliser un dépériostage a minima du segment génil mobilisé, afin de prévenir une perte osseuse accrue et de réduire le risque infectieux.**

Chamberland et al. (50), dans leur étude en 2015, ont étudié l'impact de l'âge sur la stabilité et le remodelage osseux postopératoires après un suivi de 2 ans. Leurs groupes d'étude (28 patients avec âge inférieur à 15 ans, 16 patients avec âge entre 15 et 19 ans et 10 patients avec âge supérieur à 20 ans) ne différaient pas au niveau de la stabilité osseuse à long terme. En revanche, un plus grand remodelage osseux était retrouvé dans le groupe des patients âgés de moins de 15 ans au moment de la chirurgie, avec une apposition osseuse supérieure au niveau du point B (sur une céphalographie de crâne de profil, B est le point le plus postérieur de l'image de la concavité antérieure de la symphyse mentonnière) ainsi qu'une épaisseur de symphyse mentonnière plus importante. Un groupe témoin (23 patients non opérés) a permis de démontrer que la réalisation de la génioplastie avant l'âge de 15 ans n'avait pas de conséquence sur la croissance mandibulaire. Dans notre étude, l'âge n'a pas été retenu comme étant un facteur de risque de modification osseuse à long terme. La raison est probablement le fait que l'âge moyen au moment de la chirurgie dans notre échantillon était de 23,9 ans.

Precious et al. (46) ont montré qu'en réalisant le suivi postopératoire avec comme référence le matériel d'ostéosynthèse, celui-ci était en même position après 1 an de suivi (fils d'acier, vis bicorticales et plaque(s) avec vis monocorticales). Ce qui est ainsi considérée comme « perte osseuse » à long terme est donc due à un remodelage osseux induit par la chirurgie, et non pas à une instabilité du matériel d'ostéosynthèse (pour les petits changements observés à long terme). Ce remodelage osseux est bien connu. Shaughnessy et al. (32) ont confirmé et décrit ce remodelage dans leur étude à propos de 21 patients qui ont bénéficié d'une génioplastie d'avancée. Tous les patients, après un suivi de 3 ans, présentaient un dépôt osseux au point B et une résorption osseuse à la face antéro-supérieure du segment génial avancé. Ce modèle de remodelage osseux (Figure 13) est retrouvé à l'identique dans de nombreuses études : Polido et al. (35), Precious et al. (51) et Precious et al. (46). Les angles aigus sont adoucis, les vides sont comblés.



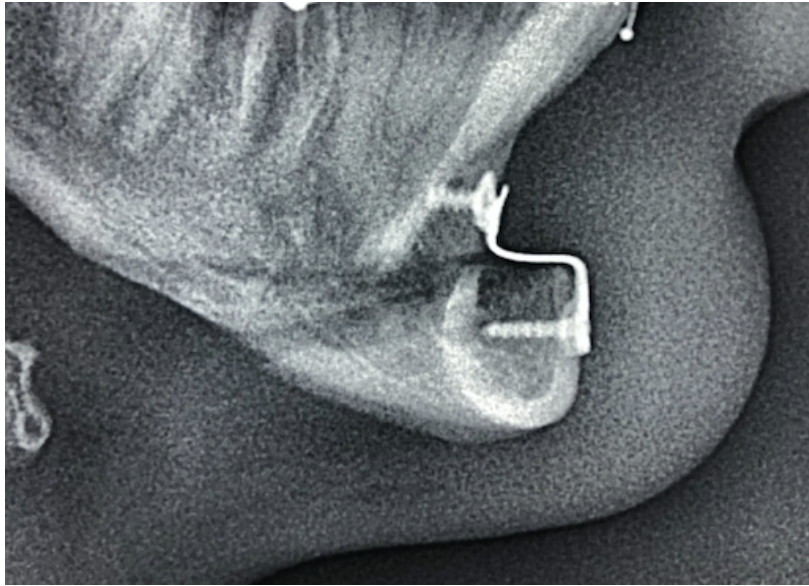
*Figure 13 - Schéma du remodelage osseux induit après une génioplastie d'avancée. Zone grisée : résorption osseuse, zone noire : apposition osseuse. Schéma issu de Precious et al. (46).*

Par conséquent, il est difficile de faire la part des choses entre une instabilité vraie du segment osseux mobilisé, due à la technique d'ostéosynthèse, et le remodelage osseux induit après la chirurgie.

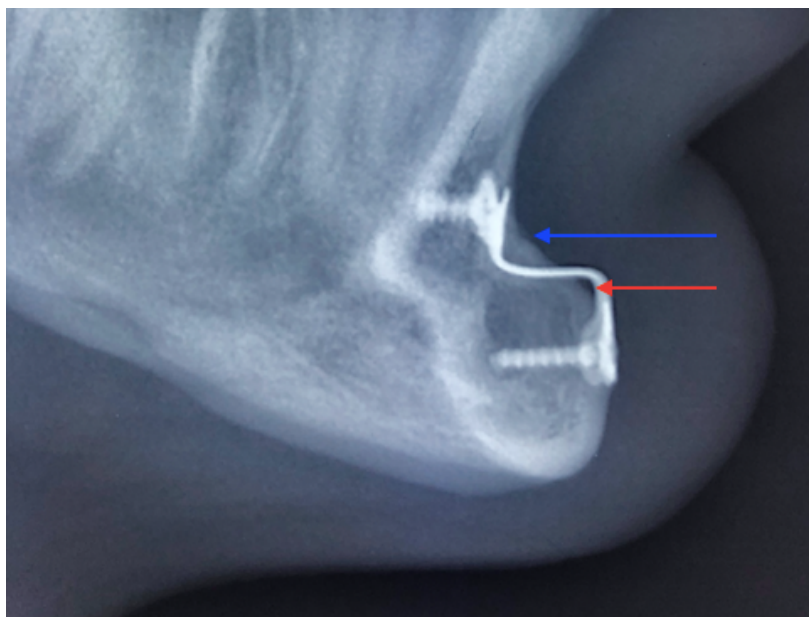
Il faut ainsi considérer que les petites modifications osseuses observées à long terme sont le fruit du remodelage osseux induit par la chirurgie. À l'inverse, de grandes modifications du résultat à long terme sont la conséquence d'une instabilité due à la technique d'ostéosynthèse.

Ces considérations justifient la raison pour laquelle le seuil de 2 mm est fréquemment utilisé dans la littérature pour définir l'instabilité d'une technique d'ostéosynthèse. Les modifications osseuses observées à long terme inférieures à 2 mm sont assimilées au remodelage osseux seul.

Le cas n°22 de notre étude illustre bien le schéma de remodelage décrit ci-dessus (Figures 14 et 15).



*Figure 14 - Génioplastie d'avancée, 1 mois postopératoire, remodelage non visible*




*Figure 15 - Remodelage osseux induit à 4 ans postopératoire*

- Flèche bleue = apposition au point B
- Flèche rouge = résorption antéro-supérieure du segment mobilisé



Si l'on s'intéresse à présent aux gènioplasties de recul, le constat est le mème. Le remodelage osseux se produit dans 100% des cas, mais avec un schéma d'apposition / rèsorption inversé (Figure 16). L'apposition osseuse se produit en avant du segment gèniel mobilisé tandis que la rèsorption se produit au point B. Les résultats obtenus dans notre sous-groupe 2 ne vont pas dans ce sens mais le nombre limité de sujets est source d'imprécisions et de faible puissance.



*Figure 16 - Schéma du remodelage osseux induit après une gènioplastie de recul. Zone grisée : rèsorption osseuse, zone noire : apposition osseuse. Schéma issu de Precious et al. (46).*

Ce schéma de remodelage nous aide à comprendre pourquoi le résultat esthétique après gènioplastie de recul est parfois décevant. Le ratio os / tissus mous étant faible, le recul osseux réalisé se traduit par un recul moindre des parties molles, minimisant alors le résultat esthétique souhaité. D'autre part, le mouvement osseux moyen appliqué est inférieur dans les gènioplasties de recul que dans les gènioplasties d'avancée. À remodelage égal, le résultat final obtenu dans les gènioplasties de recul s'en trouve limité.

Dans notre étude, nous considérons ainsi que les petits changements que l'on a mesurés résultent bien du remodelage osseux et que la technique d'ostéosynthèse rigide par plaque(s) et vis monocorticales en titane est stable dans les gènioplasties d'avancée et de recul.

Pour comparer les techniques d'ostéosynthèse entre elles de manière fiable, il faudrait mener une étude prospective avec de larges échantillons de patients, un suivi postopératoire au delà de 1 an, avec des mesures standardisées et reproductibles sur un bilan d'imagerie 3D tel que le CBCT. Notre étude, du fait d'un faible échantillon et d'une technique d'ostéosynthèse unique, n'a pas permis de réaliser cette comparaison.

## V. CONCLUSION

Notre étude a montré que l'ostéosynthèse rigide par plaque(s) et vis monocorticales en titane après génioplastie est stable sur le long terme. Cette stabilité est retrouvée dans les plans sagittal et vertical, que ce soit au niveau osseux ou des tissus mous. Les petites modifications observées sont le fruit du remodelage osseux induit par la chirurgie, qui se produit dans 100% des cas.

La perte osseuse à long terme n'est pas corrélée à l'amplitude de l'avancée osseuse. Le sexe et l'âge ne sont pas retenus comme étant des facteurs de risque de rechute à long terme. Le ratio entre l'avancée osseuse et l'avancée des tissus mous à long terme était de 78% dans le plan sagittal. Nos résultats sont le reflet de la littérature. Il faut cependant rester prudent vis à vis des patients quant au résultat final à prévoir au niveau des tissus mous après chirurgie, compte tenue de la variabilité interindividuelle et de la multitude des facteurs qui interviennent dans ce résultat, notamment dans les génioplasties de recul (ratio de 54% dans notre étude).

Lors du temps chirurgical, il est primordial de dépérioster a minima le fragment génial qui sera mobilisé afin de prévenir une fonte osseuse accrue à long terme et de diminuer le risque infectieux.

La diversité des techniques d'ostéosynthèse qui existe aujourd'hui permet au chirurgien de proposer à chacun de ses patients la technique appropriée, en fonction du geste réalisé notamment.

## **Bibliographie**

1. Granat J, Peyre E. L'Homme, ses incisives, son évolution et l'anatomie crânio-faciale au XVIème siècle. 2003;10.
2. Hofer O. Operation der Prognathie und Mikrogenie. Dtsch Zahn Mund Kieferheilkd. 9: 121e132; 1942.
3. Converse JM. Restoration of facial contour by bone grafts introduced through the oral cavity. Plast Reconstr Surg 1946. oct 1950;6(4):295-300.
4. Cannon B. The Principles and Art of Plastic Surgery. Sir Harold Gillies, C.B.E., F.R.S., and D. Ralph C. Millard, Jr., M.D. Boston, Little, Brown & Company, 1957. Two volumes, \$35.00. JBJS. avr 1957;39(2):477.
5. Trauner R, Obwegeser H. The surgical correction of mandibular prognathism and retrognathia with consideration of genioplasty: Part I. Surgical procedures to correct mandibular prognathism and reshaping of the chin. Oral Surg Oral Med Oral Pathol. 1 juill 1957;10(7):677-89.
6. Converse J, Wood-Smith D, Converse J. Horizontal osteotomy of the mandible. Plast Reconstr Surg. 1 nov 1964;34(5):464-71.
7. Hinds EC, Kent JN. Genioplasty: the versatility of horizontal osteotomy. J Oral Surg Am Dent Assoc 1965. sept 1969;27(9):690-700.
8. Plenier V, Delaire J. ["Functional" genioplasty]. Rev Stomatol Chir Maxillofac. 1983;84(1):54-61.
9. Duparc F, Norton NS. Précis d'anatomie clinique de la tête et du cou. Elsevier Masson; 2009. 628 p.
10. Gola R, Berbis P, Cheynet F, Guyot L, Louarn CL. Chirurgie esthétique et fonctionnelle de la face. Springer Science & Business Media; 2008. 303 p.
11. Chillès J-G, Riemenschneider-Chillès S, Doustkam A-A, Chillès D. Prise en charge chirurgicale par affaiblissement labio-mentonnier et corticotomies des déséquilibres dento-parodonto-musculaires de la région incisivo-canine mandibulaire. Carolus S, Weissenbach O, éditeurs. Rev Orthopédie Dento-Faciale. janv 2018;52(1):21-38.
12. Drissi Qeytoni H, Zribi A, Raphaël B, Lebeau J, Bettega G. Les génioplasties: techniques et applications. Rev Stomatol Chir Maxillofac. nov 2007;108(5):441-50.
13. Cadenat H, Barthélémy R, Combelles R, Fabié M, Maneaud M. Importance de la vascularisation mandibulaire en chirurgie maxillo-faciale. Rev Stomatol Chir Maxillofac. févr 1972;73(1):60-5.
14. Le Bescond Y. Contribution à l'étude des génioplasties: étude clinique, radiologique, technique chirurgicale, résultats: à propos de 21 cas traités dans la clinique de chirurgie maxillo-faciale de Lyon (Pr. Dumas, Pr. Ag. Freidel). [Lyon]; 1985.

15. Freihofer HPM, Mooren RECM. Profiloplasty: variations in personal views. *J Cranio-Maxillofac Surg.* oct 1997;25(5):249-53.
16. Bouletreau P, Bouguila J. Profiloplastie. *Orthod Fr.* juin 2011;82(2):201-6.
17. Erbay EF, Caniklioğlu CM, Erbay ŞK. Soft tissue profile in Anatolian Turkish adults: Part I. Evaluation of horizontal lip position using different soft tissue analyses. *Am J Orthod Dentofacial Orthop.* janv 2002;121(1):57-64.
18. Delaire J, Schendel SA, Tulasne J-F. An architectural and structural craniofacial analysis: A new lateral cephalometric analysis. *Oral Surg Oral Med Oral Pathol.* sept 1981;52(3):226-38.
19. Precious DS, Delaire J. Correction of anterior mandibular vertical excess: The functional genioplasty. *Oral Surg Oral Med Oral Pathol.* mars 1985;59(3):229-35.
20. Bedhet N, Manière-Ezvan A, Delamaire M, Jan P, Behaghel M. Dysfonctionnement des muscles labio-mentonniers et indications de la chirurgie d'affaiblissement. *Orthod Fr.* 1 déc 2001;72(4):317-30.
21. Trauner R, Obwegeser H. The surgical correction of mandibular prognathism and retrognathia with consideration of genioplasty. Part II. Operating methods for microgenia and distocclusion. *Oral Surg Oral Med Oral Pathol.* 1 août 1957;10(8):787-92.
22. Vedtofte P, Nattestad A, Hjørting-Hansen E, Svendsen H. Bone resorption after advancement genioplasty. Pedicled and non-pedicled grafts. *J Cranio-Maxillo-fac Surg Off Publ Eur Assoc Cranio-Maxillo-fac Surg.* avr 1991;19(3):102-7.
23. Rosen HM. Aesthetic guidelines in genioplasty: the role of facial disproportion. *Plast Reconstr Surg.* mars 1995;95(3):463-9; discussion 470-472.
24. Talebzadeh N, Pogrel MA. Long-term hard and soft tissue relapse rate after genioplasty. *Oral Surg Oral Med Oral Pathol Oral Radiol Endodontology.* févr 2001;91(2):153-6.
25. Hoenig JF. Sliding Osteotomy Genioplasty for Facial Aesthetic Balance: 10 Years of Experience. *Aesthetic Plast Surg.* août 2007;31(4):384-91.
26. Jones BM, Vesely MJJ. Osseous genioplasty in facial aesthetic surgery – a personal perspective reviewing 54 patients. *J Plast Reconstr Aesthet Surg.* nov 2006;59(11):1177-87.
27. Wolford LM, Bates JD. Surgical modification for the correction of chin deformities. *Oral Surg Oral Med Oral Pathol.* sept 1988;66(3):279-86.
28. Edwards RC, Kiely KD, Eppley BL. Resorbable fixation techniques for genioplasty. *J Oral Maxillofac Surg.* mars 2000;58(3):269-72.
29. Lee G-T, Jung H-D, Kim SY, Park H-S, Jung Y-S. The stability following advancement genioplasty with biodegradable screw fixation. *Br J Oral Maxillofac Surg.* avr 2014;52(4):363-8.

30. Luo M, Yang X, Wang Q, Li C, Yin Y, Han X. Skeletal stability following bioresorbable versus titanium fixation in orthognathic surgery: a systematic review and meta-analysis. *Int J Oral Maxillofac Surg.* févr 2018;47(2):141-51.
31. Shaik M, Koteswar Rao N, Kiran Kumar N, Prasanthi G. Comparison of Rigid and Semirigid Fixation for Advancement Genioplasty. *J Maxillofac Oral Surg.* sept 2013;12(3):260-5.
32. Shaughnessy S, Mobarak KA, Høgevold HE, Espeland L. Long-term skeletal and soft-tissue responses after advancement genioplasty. *Am J Orthod Dentofacial Orthop.* juill 2006;130(1):8-17.
33. Koudougou C, Julien G, Nantes U de, Médicales U de NU de F et de R de M et des T. Remodelage osseux sagittal et vertical après génio-palatine fonctionnelle étude rétrospective tridimensionnelle à propos de 36 cas. 2016.
34. Park HS, Ellis E, Fonseca RJ, Reynolds ST, Mayo KH. A retrospective study of advancement genioplasty. *Oral Surg Oral Med Oral Pathol.* mai 1989;67(5):481-9.
35. Polido WD, De Clairefont Regis L, Bell WH. Bone resorption, stability, and soft-tissue changes following large chin advancements. *J Oral Maxillofac Surg.* mars 1991;49(3):251-6.
36. Reddy PS, Kashyap B, Hallur N, Sikkerimath BC. Advancement Genioplasty—Cephalometric Analysis of Osseous and Soft Tissue Changes. *J Maxillofac Oral Surg.* déc 2011;10(4):288-95.
37. Proffit WR, Turvey TA, Phillips C. Orthognathic surgery: a hierarchy of stability. *Int J Adult Orthodon Orthognath Surg.* 1996;11(3):191-204.
38. Kumar BL, Raju GKP, Kumar ND, Reddy GV, Naik BR, Achary CR. Long Term Stability Following Genioplasty: A Cephalometric Study. *J Int Oral Health.* :7.
39. Van Sickels JE, Smith CV, Tiner BD, Jones DL. Hard and soft tissue predictability with advancement genioplasties. *Oral Surg Oral Med Oral Pathol.* mars 1994;77(3):218-21.
40. Veltkamp T, Buschang PH, English JD, Bates J, Schow SR. Predicting lower lip and chin response to mandibular advancement and genioplasty. *Am J Orthod Dentofac Orthop Off Publ Am Assoc Orthod Its Const Soc Am Board Orthod.* déc 2002;122(6):627-34.
41. Bell WH, Gallagher DM. The versatility of genioplasty using a broad pedicle. *J Oral Maxillofac Surg Off J Am Assoc Oral Maxillofac Surg.* déc 1983;41(12):763-9.
42. DeFreitas CE, Ellis E, Sinn DP. A retrospective study of advancement genioplasty using a special bone plate. *J Oral Maxillofac Surg.* avr 1992;50(4):340-6.
43. Bell WH, Dann JJ. Correction of dentofacial deformities by surgery in the anterior part of the jaws: A study of stability and soft-tissue changes. *Am J Orthod.* 1 août 1973;64(2):162-87.

44. Howard Davis W, Davis CL, Daly BW. Long-term bony and soft tissue stability following advancement genioplasty. *J Oral Maxillofac Surg.* 1 sept 1988;46(9):731-5.
45. Reyneke JP, Johnston T, van der Linden WJ. Screw osteosynthesis compared with wire osteosynthesis in advancement genioplasty: a retrospective study of skeletal stability. *Br J Oral Maxillofac Surg.* 1 oct 1997;35(5):352-6.
46. Precious DS, Armstrong JE, Morais D. Anatomic placement of fixation devices in genioplasty. *Oral Surg Oral Med Oral Pathol.* janv 1992;73(1):2-8.
47. Michelet FX, Goin JL, Pinsolle J, Dessus B. [Use of the mandibular symphysis]. *Ann Chir Plast.* 1974;19(1):69-75.
48. Mercuri LG, Laskin DM. Avascular necrosis after anterior horizontal augmentation genioplasty. *J Oral Surg Am Dent Assoc* 1965. avr 1977;35(4):296-8.
49. Ellis E, Dechow PC, McNamara JA, Carlson DS, Liskiewicz WE. Advancement genioplasty with and without soft tissue pedicle: An experimental investigation. *J Oral Maxillofac Surg Off J Am Assoc Oral Maxillofac Surg.* oct 1984;42(10):637-45.
50. Chamberland S, Proffit WR, Chamberland P-E. Functional genioplasty in growing patients. *Angle Orthod.* mai 2015;85(3):360-73.
51. Precious DS, Cardoso AB, Cardoso MCAC, Doucet J-C. Cost comparison of genioplasty: when indicated, wire osteosynthesis is more cost effective than plate and screw fixation. *Oral Maxillofac Surg.* déc 2014;18(4):439-44.

« Par délibération de son Conseil en date du 10 Novembre 1972, l'Université n'entend donner aucune approbation ni improbation aux opinions émises dans les thèses ou mémoires. Ces opinions doivent être considérées comme propres à leurs auteurs ».



VU, le Président de Thèse

VU, le Doyen de l'UFR Santé

VU et permis d'imprimer  
en référence à la délibération  
du Conseil d'Université  
en date du 14 Décembre 1973

Pour le Président  
de l'Université de CAEN-NORMANDIE et P.O

Le Doyen

ANNÉE DE SOUTENANCE : 2019/2020

NOM ET PRÉNOM DE L'AUTEUR : MASSON Alexandre

**TITRE DE LA THÈSE EN FRANÇAIS : Étude de la stabilité osseuse et des tissus mous à long terme après génioplastie avec l'utilisation d'une ostéosynthèse rigide par plaque(s) et vis monocorticales en titane.**

**RÉSUMÉ DE LA THÈSE EN FRANÇAIS :**

**Introduction** : Les techniques d'ostéosynthèse des génioplasties ont évolué dans le temps, notamment dans la quête d'une meilleure stabilité osseuse à long terme. Notre travail a consisté en l'étude de la stabilité osseuse à long terme après génioplastie avec l'utilisation d'une ostéosynthèse rigide par plaque(s) et vis monocorticales en titane.

**Matériel et méthodes** : Il s'agissait d'une étude rétrospective réalisée entre le 1<sup>er</sup> janvier 2010 et le 31 décembre 2019 au CHU de Caen. La stabilité était définie comme étant une perte osseuse à long terme inférieure à 2 mm. Les tracés et mesures ont été réalisés dans les plans sagittal et vertical, aux temps préopératoire T0, postopératoire précoce TP et postopératoire tardif T4.

**Résultats** : 30 patients (divisés en 2 sous-groupes de 25 et 5 sujets) ont été inclus, avec un suivi moyen de 3,24 années. Sous-groupe 1 : l'avancée osseuse sagittale moyenne à TP était de 4,06 mm, avec une perte de 0,65 mm à T4 ( $p = 0,001$ ). Cette perte osseuse n'avait aucun retentissement clinique car inférieure à 2 mm. Le mouvement osseux vertical moyen était de 1,25 mm à TP, avec une rechute à T4 de 0,34 mm ( $p = 0,27$ ). Le ratio entre le mouvement osseux et des tissus mous à T4 dans le plan sagittal était de 78%. Sous-groupe 2 : le recul osseux sagittal moyen à TP était de 2,88 mm, avec une perte de 0,41 mm à T4 ( $p = 0,42$ ). Le mouvement osseux vertical moyen était de 1,92 mm à TP, avec une rechute à T4 de 0,70 mm ( $p = 0,31$ ).

**Conclusion** : L'ostéosynthèse par plaque(s) et vis monocorticales en titane dans les génioplasties est stable à long terme, avec un ratio de prédictibilité os / tissus mous de 78% dans les génioplasties d'avancée.

**MOTS CLÉS** : Génioplastie – ostéosynthèse – stabilité - ratio os / tissus mous – fixation rigide

**TITRE DE LA THÈSE EN ANGLAIS : Long-term study of bone and soft tissue stability after genioplasty using rigid fixation with titanium plate(s) and monocortical screws.**

**RÉSUMÉ DE LA THÈSE EN ANGLAIS :**

**Introduction** : Genioplasty osteosynthesis techniques have progressed over time, particularly in the quest for better long-term bone stability. This thesis consisted in the study of the long-term bone stability after genioplasty using a rigid fixation with titanium plate (s) and monocortical screws.

**Material & Methods** : It was a retrospective study achieved between January 1, 2010 and December 31, 2019 at the University Hospital Center in Caen. Stability was defined as long-term bone loss of less than 2 mm. The measurements were made in the sagittal and vertical planes, at the preoperative T0, early postoperative TP and late postoperative T4 times.

**Results** : 30 patients (divided into 2 subgroups of 25 and 5 subjects) were included, with an average follow-up of 3.24 years. Subgroup 1 : the average sagittal bone advance at TP was 4.06 mm, with bone loss at 0.65 mm at T4 ( $p = 0.001$ ). This relapse had no clinical impact because it was less than 2 mm. The mean vertical bone movement was 1.25 mm at TP, with a relapse at T4 of 0.34 mm ( $p = 0.27$ ). The ratio of bone to soft tissue movement at T4 in the sagittal plane was 78%. Subgroup 2 : the mean sagittal bone recoil at TP was 2.88 mm, with a loss of 0.41 mm at T4 ( $p = 0.42$ ). The average vertical bone movement was 1.92 mm at TP, with a relapse at T4 of 0.70 mm ( $p = 0.31$ ).

**Conclusion** : Osteosynthesis with titanium monocortical plate (s) and screws in genioplasties is stable over the long term, with a bone / soft tissue predictability ratio of 78% in advanced genioplasties.

**KEY WORDS** : Genioplasty – osteosynthesis – stability – bone / soft tissue ratio – rigid fixation