



HAL
open science

Lymphome oculo-cérébral : étude rétrospective de 56 cas au CHU de Caen de janvier 2011 à septembre 2019, point de vue ophtalmologique

Pierre-Alban Marty

► To cite this version:

Pierre-Alban Marty. Lymphome oculo-cérébral : étude rétrospective de 56 cas au CHU de Caen de janvier 2011 à septembre 2019, point de vue ophtalmologique. Médecine humaine et pathologie. 2020. dumas-02942398

HAL Id: dumas-02942398

<https://dumas.ccsd.cnrs.fr/dumas-02942398>

Submitted on 17 Sep 2020

HAL is a multi-disciplinary open access archive for the deposit and dissemination of scientific research documents, whether they are published or not. The documents may come from teaching and research institutions in France or abroad, or from public or private research centers.

L'archive ouverte pluridisciplinaire **HAL**, est destinée au dépôt et à la diffusion de documents scientifiques de niveau recherche, publiés ou non, émanant des établissements d'enseignement et de recherche français ou étrangers, des laboratoires publics ou privés.

**Lymphome oculo-cérébral: étude rétrospective de 56 cas
au CHU de Caen de janvier 2011 à septembre 2019,
point de vue ophtalmologique**

Pierre-Alban Marty

► **To cite this version:**

Pierre-Alban Marty. Lymphome oculo-cérébral : étude rétrospective de 56 cas au CHU de Caen de janvier 2011 à septembre 2019, point de vue ophtalmologique. Médecine humaine et pathologie. 2020. dumas-02942398

HAL Id: dumas-02942398

<https://dumas.ccsd.cnrs.fr/dumas-02942398>

Submitted on 17 Sep 2020

HAL is a multi-disciplinary open access archive for the deposit and dissemination of scientific research documents, whether they are published or not. The documents may come from teaching and research institutions in France or abroad, or from public or private research centers.

L'archive ouverte pluridisciplinaire HAL, est destinée au dépôt et à la diffusion de documents scientifiques de niveau recherche, publiés ou non, émanant des établissements d'enseignement et de recherche français ou étrangers, des laboratoires publics ou privés.

UNIVERSITÉ de CAEN NORMANDIE

UFR SANTÉ

Faculté de médecine

Année 2019/2020

THÈSE POUR L'OBTENTION

DU GRADE DE DOCTEUR EN MÉDECINE

Présentée et soutenue publiquement le : mardi 7 juillet 2020

par

Mr Pierre-Alban MARTY

Né le 18 juillet 1990 à Nantes (Loire-Atlantique)

TITRE DE LA THÈSE :

**Lymphome oculo-cérébral : Etude rétrospective de
56 cas au CHU de Caen de janvier 2011 à septembre
2019, point de vue ophtalmologique**

Président : Monsieur le Professeur Jean-Claude QUINTYN

Membres : Monsieur le Professeur Gandhi-Laurent DAMAJ
 Monsieur le Professeur Emmanuel BABIN
 Madame le Docteur Marie-Laure QUINTYN-RANTY
 Madame le Docteur Elsa MAITRE

Directeur de thèse : Dr Marie-Laure QUINTYN-RANTY

Année Universitaire 2019/2020**Doyen**

Professeur Emmanuel TOUZÉ

Assesseurs

Professeur Paul MILLIEZ (pédagogie)

Professeur Guy LAUNOY (recherche)

Professeur Sonia DOLLFUS & Professeur Evelyne EMERY (3^{ème} cycle)**Directrice administrative**

Madame Sarah CHEMTOB

PROFESSEURS DES UNIVERSITÉS - PRATICIENS HOSPITALIERS

M.	AGOSTINI Denis	Biophysique et médecine nucléaire
M.	AIDE Nicolas	Biophysique et médecine nucléaire
M.	ALLOUCHE Stéphane	Biochimie et biologie moléculaire
M.	ALVES Arnaud	Chirurgie digestive
M.	AOUBA Achille	Médecine interne
M.	BABIN Emmanuel	Oto-Rhino-Laryngologie
M.	BÉNATEAU Hervé	Chirurgie maxillo-faciale et stomatologie
M.	BENOIST Guillaume	Gynécologie - Obstétrique
M.	BERGER Ludovic	Chirurgie vasculaire
M.	BERGOT Emmanuel	Pneumologie
M.	BIBEAU Frédéric	Anatomie et cytologie pathologique
Mme	BRAZO Perrine	Psychiatrie d'adultes
M.	BROUARD Jacques	Pédiatrie
M.	BUSTANY Pierre	Pharmacologie
Mme	CHAPON Françoise	Histologie, Embryologie
Mme	CLIN-GODARD Bénédicte	Médecine et santé au travail
M.	DAMAJ Ghandi Laurent	Hématologie
M.	DAO Manh Thông	Hépatologie-Gastro-Entérologie
M.	DEFER Gilles	Neurologie
M.	DELAMILLIEURE Pascal	Psychiatrie d'adultes
M.	DENISE Pierre	Physiologie

Mme DOLLFUS Sonia	Psychiatrie d'adultes
M. DREYFUS Michel	Gynécologie - Obstétrique
M. DU CHEYRON Damien	Réanimation médicale
Mme ÉMERY Evelyne	Neurochirurgie
M. ESMAIL-BEYGUI Farzin	Cardiologie
Mme FAUVET Raffaèle	Gynécologie – Obstétrique
M. FISCHER Marc-Olivier	Anesthésiologie et réanimation
M. GÉRARD Jean-Louis	Anesthésiologie et réanimation
M. GUILLOIS Bernard	Pédiatrie
Mme GUITTET-BAUD Lydia	Epidémiologie, économie de la santé et prévention
M. HABRAND Jean-Louis	Cancérologie option Radiothérapie
M. HAMON Martial	Cardiologie
Mme HAMON Michèle	Radiologie et imagerie médicale
M. HANOUC Jean-Luc	Anesthésie et réa. médecine péri-opératoire
M. HULET Christophe	Chirurgie orthopédique et traumatologique
M. ICARD Philippe	Chirurgie thoracique et cardio-vasculaire
M. JOIN-LAMBERT Olivier	Bactériologie - Virologie
Mme JOLY-LOBBEDEZ Florence	Cancérologie
M. JOUBERT Michael	Endocrinologie
M. LAUNOY Guy	Epidémiologie, économie de la santé et prévention
M. LE HELLO Simon	Bactériologie-Virologie
Mme LE MAUFF Brigitte	Immunologie
M. LOBBEDEZ Thierry	Néphrologie
M. LUBRANO Jean	Chirurgie viscérale et digestive
M. MAHE Marc-André	Cancérologie
M. MANRIQUE Alain	Biophysique et médecine nucléaire
M. MARCÉLLI Christian	Rhumatologie
M. MARTINAUD Olivier	Neurologie
M. MAUREL Jean	Chirurgie générale
M. MILLIEZ Paul	Cardiologie
M. MOREAU Sylvain	Anatomie/Oto-Rhino-Laryngologie
M. MOUTEL Grégoire	Médecine légale et droit de la santé
M. NORMAND Hervé	Physiologie
M. PARIENTI Jean-Jacques	Biostatistiques, info. médicale et tech. de communication

M.	PELAGE Jean-Pierre	Radiologie et imagerie médicale
Mme	PIQUET Marie-Astrid	Nutrition
M.	QUINTYN Jean-Claude	Ophthalmologie
Mme	RAT Anne-Christine	Rhumatologie
M.	RAVASSE Philippe	Chirurgie infantile
M.	REPESSE Yohann	Hématologie
M.	REZNIK Yves	Endocrinologie
M.	ROD Julien	Chirurgie infantile
M.	ROUPIE Eric	Médecine d'urgence
Mme	THARIAT Juliette	Radiothérapie
M.	TILLOU Xavier	Urologie
M.	TOUZÉ Emmanuel	Neurologie
M.	TROUSSARD Xavier	Hématologie
Mme	VABRET Astrid	Bactériologie - Virologie
M.	VERDON Renaud	Maladies infectieuses
Mme	VERNEUIL Laurence	Dermatologie
M.	VIVIEN Denis	Biologie cellulaire

PROFESSEURS ASSOCIÉS DES UNIVERSITÉS A MI-TEMPS

M.	DE LA SAYETTE Vincent	Neurologie
Mme	DOMPMARTIN-BLANCHÈRE Anne	Dermatologie
M.	GUILLAUME Cyril	Médecine palliative
M.	LE BAS François	Médecine Générale
M.	SABATIER Rémi	Cardiologie

PRCE

Mme	LELEU Solveig	Anglais
------------	----------------------	---------

PROFESSEURS EMERITES

M.	HURAUULT de LIGNY Bruno	Néphrologie
Mme	KOTTLER Marie-Laure	Biochimie et biologie moléculaire
M.	LE COUTOUR Xavier prévention	Epidémiologie, économie de la santé et
M.	LEPORRIER Michel	Hématologie
M.	VIADER Fausto	Neurologie

Année Universitaire 2019/2020**Doyen**

Professeur Emmanuel TOUZÉ

Assesseurs

Professeur Paul MILLIEZ (pédagogie)

Professeur Guy LAUNOY (recherche)

Professeur Sonia DOLLFUS & Professeur Evelyne EMERY (3^{ème} cycle)**Directrice administrative**

Madame Sarah CHEMTOB

MAITRES DE CONFÉRENCES DES UNIVERSITÉS - PRATICIENS HOSPITALIERS

M.	ALEXANDRE Joachim	Pharmacologie clinique
Mme	BENHAÏM Annie	Biologie cellulaire
M.	BESNARD Stéphane	Physiologie
Mme	BONHOMME Julie	Parasitologie et mycologie
M.	BOUVIER Nicolas	Néphrologie
M.	COULBAULT Laurent	Biochimie et Biologie moléculaire
M.	CREVEUIL Christian	Biostatistiques, info. médicale et tech. de communication
M.	DE BOYSSON Hubert	Médecine interne
Mme	DINA Julia	Bactériologie - Virologie
Mme	DUPONT Claire	Pédiatrie
M.	ÉTARD Olivier	Physiologie
M.	GABEREL Thomas	Neurochirurgie
M.	GRUCHY Nicolas	Génétique
M.	GUÉNOLÉ Fabian	Pédopsychiatrie
M.	HITIER Martin	Anatomie - ORL Chirurgie Cervico-faciale
M.	ISNARD Christophe	Bactériologie Virologie
M.	JUSTET Aurélien	Pneumologie
Mme	KRIEGER Sophie	Pharmacie
M.	LEGALLOIS Damien	Cardiologie
Mme	LELONG-BOULOUARD Véronique	Pharmacologie fondamentale

Mme	LEVALLET Guénaëlle	Cytologie et Histologie
M.	MITTRE Hervé	Biologie cellulaire
M.	SESBOÜÉ Bruno	Physiologie
M.	TOUTIRAIS Olivier	Immunologie
M.	VEYSSIERE Alexis	Chirurgie maxillo-faciale et stomatologie

MAITRES DE CONFERENCES ASSOCIÉS DES UNIVERSITÉS A MI-TEMPS

Mme	ABBATE-LERAY Pascale	Médecine générale
M.	COUETTE Pierre-André	Médecine générale
Mme	NOEL DE JAEGHER Sophie	Médecine générale
M.	PITHON Anni	Médecine générale
M.	SAINMONT Nicolas	Médecine générale
Mme	SCHONBRODT Laure	Médecine générale

MAITRES DE CONFERENCES EMERITES

Mme	DEBRUYNE Danièle	Pharmacologie fondamentale
Mme	DERLON-BOREL Annie	Hématologie
Mme	LEPORRIER Nathalie	Génétique

Remerciements

Aux membres de ce jury :

A Monsieur le Professeur Jean-Claude QUINTYN,

Qui me fait l'honneur de présider ce Jury et de juger mon travail,
Pour l'enseignement que vous m'avez délivré tout au long de mes études, votre gentillesse et votre disponibilité,
Veuillez trouver ici l'expression de ma profonde et respectueuse considération.

A Monsieur le Professeur Gandhi-Laurent DAMAJ,

Qui me fait l'honneur de bien vouloir siéger dans ce Jury,
Veuillez trouver ici l'expression de mon profond respect et de mes sincères remerciements.

A Monsieur le Professeur Emmanuel BABIN,

Qui me fait l'honneur de bien vouloir siéger dans ce Jury,
Veuillez trouver ici l'expression de mon profond respect et de mes sincères remerciements.

A Madame le Docteur Elsa Maitre,

Qui me fait l'honneur de bien vouloir siéger dans ce Jury,
Pour l'enseignement que tu m'as délivré tout au long de mon passage au laboratoire d'hématologie, ta gentillesse et ta disponibilité,
Veuillez trouver ici l'expression de ma profonde admiration et de ma vive reconnaissance.

A Madame le Docteur Marie-Laure QUINTYN-RANTY,

Qui m'a fait l'honneur de me proposer ce sujet et qui m'a guidé pour son élaboration,
Pour l'enseignement que vous m'avez délivré, votre bienveillance, votre disponibilité et votre confiance,
Veuillez trouver ici l'expression de ma profonde admiration et de ma vive reconnaissance.

Aux ophtalmologues du CHU

A ceux partis cette année à la retraite, le Docteur Chantal ABADIE-KOEBELE, le Docteur Jean-Bernard LETESSIER, et le Docteur Christian BILLOTE, pour m'avoir transmis la passion de votre spécialité et pour le précieux enseignement que vous m'avez délivré tout au long de mon internat,

Docteur Sophie MIOCQUE, pour vos précieux enseignement et votre droiture

Docteur Marie LAVILLE, pour m'avoir initié et mise sur la voie de mes premiers lymphomes oculo-cérébral.

Docteur Anne-Laure LUX, pour m'avoir permis d'avoir moins peur des enfants

A ceux que j'ai connu internes, et qui sont devenu mes chefs, le Docteur Thomas Beuste, le Docteur Eva GREE, le Docteur Clément AUCHERE, le Docteur Pauline SAGUET, pour votre accompagnement, votre soutien, votre bienveillance et votre enseignement clinique et chirurgical.

Aux ophtalmologues de Caen,

Docteur Sophie COFFIN-PICHONNET, Docteur Jean-Claude COMBE, Docteur Alice DEGOUMOIS, Docteur Catherine DUNCOMBE-POULET, Docteur Céline FAURE, Docteur Boris RYSANEK, Docteur Nabil SALAME, pour votre gentillesse et pour le temps que vous avez consacré à ma formation.

Aux Ophtalmologues d'Argentan Docteur Adrian NENCIU, Docteur Eliza TEBEANU, Docteur Elena POPESCU, Docteur BAKARDZHIEVA, Docteur Geronimo BURAZOVITCH, Docteur Michel RIMEY pour votre gentillesse et pour le temps que vous avez consacré à ma formation.

Aux chirurgiens viscéraux d'Argentan, Docteur Feras DALATI et Docteur Talal ALI, pour votre gentillesse et pour le temps consacré à ma formation chirurgicale

Aux biologistes du service d'hématologie, notamment au Docteur Véronique SALAUN et au Docteur Edouard CORNET, pour votre gentillesse et votre patience dans l'apprentissage de la cytométrie en flux

A mes chers co-internes d'ophtalmologie

Marie, Hélène, Anaïs, Aymen, Jérémie, Ophélie, Mamad', Adèle et Mohamed pour votre soutien et pour tous les bons moments passés avec vous

Benoit pour les nombreuses soirées à Argentan

Tibault et Mohamed pour ces 5 années d'internat passés ensemble à se soutenir

A mes co-internes de biologie, Flora, Alexandre, Charlie, Aurélien, Jérémie, Constantin, et ceux des autres services du laboratoire merci de m'avoir accueilli avec tant de gentillesse (et de café).

Aux secrétaires des services ainsi qu'aux infirmières des services d'ophtalmologie pour leur gentillesse et leur aide au moment où je devais prendre « mes marques » et même après.

Aux Copains de l'Arche de Noé, après toutes ces années d'externats passés à Nantes, à ces vacances à la mer, à la montagne et ailleurs, merci d'être là pour tous ces bons moments passés ensemble et ceux à venir.

Aux compagnons de voyage indéfectible, Arthur, Maxime, et Agathe, avec qui ces stages et ces voyages en Asie et en Amérique du Sud n'auraient pas eu la même saveur, ni le même rythme.

Aux compagnons du Club des 5, Paul, Pierre, Pipi, Olivier depuis bientôt 10 ans que nous nous supportons, la médecine nous a réunis, mais la bonne chère poursuit de nous unir. Ces années avec vous sont passés beaucoup trop vite.

Aux anciens de Saint Gabriel Hervé, Guénoles, Antoine, Adrien, ces 7 années d'internat, nous ont marqué, mais aussi permis de garder notre amitié intacte malgré le temps et la distance.

A mon cher Pierre-Kevin, Gabrieliste, colocataire, ami, témoin et j'en passe, ces quelques mots pour te remercier de ton soutien et ton amitié depuis de si nombreuses années.

A mes grands parents

J'aurais tant aimé que vous soyez présents, pour votre soutien toute au long de mon chemin

A mon oncle, ma tante et leurs familles qui ne cessent de s'agrandir

Pour vos encouragements, votre soutien sur toutes ces années

A ma marraine, Dominique

Pour m'avoir toujours soutenue dans mes choix.

A mes Beaux Parents

Pour votre amour et votre bienveillance, je vous remercie profondément.

A ma sœur et mon frère, Sabine et Marc-Olivier

Pour votre amour et votre soutien sans faille depuis le début de ces longues années d'études.

C'est grâce à vous si j'en suis là aujourd'hui, je vous en remercie du fond du cœur et vous en serai à jamais reconnaissant.

A mes parents,

Aucun remerciement ne saurait exprimer mon respect, mon amour éternel et ma considération pour les sacrifices que vous avez consentis, pour mon éducation et mon bien être.

Papa pour tes nombreux conseils et ta persévérance à mon égard. J'espère devenir un jour un médecin aussi accompli que toi.

Maman pour ton soutien permanent, et pour avoir toujours cru en moi, même quand certains en doutaient.

A Béatrice

Pour ton soutien indéfectible. Je te remercie de tout le bonheur que tu m'apportes au quotidien

Tous les mots ne sauraient exprimer, L'Amour, le respect, et la tendresse que j'éprouve envers toi. Sans toi rien n'aurait été possible.

A ma fille, Elisabeth

Pour ton sourire, ta joie, le bonheur et l'énergie que tu m'apportes depuis que tu es à nos côtés.

J'espère que tu resteras toujours cette petite fille mignonne et adorable.

Abréviations

ABC : Activated B-cell like
ANOCEF : Association des neuro-oncologues d'expression française
BCL : B-cell lymphoma
BHE : Barrière hémato-encéphalique
BHR : Barrière hémato-oculaire
BREF : Batterie rapide d'efficacité frontale
CD : Cluster de différenciation
CHU : Centre hospitalo-universitaire
CMF : Cytométrie en flux
CPA : Cellule présentatrice d'antigène
EBV : Epstein Barr Virus
EPP : Electrophorèse des protéines plasmatiques
GC : Centre germinatif
HHV-8 : *Herpès human virus* de type 8
IL : Interleukine
IRM : Imagerie par résonance magnétique
ISOLD : Interleukin Score for Intra-Ocular Diagnosis
IV : Intraveineux
IVT : Injection intravitréenne
LBGC : Lymphome B à grandes cellules
LCR : Liquide céphalo-rachidien
LDH : Lactate déshydrogénase
LH : Lymphome Hodgkinien
LOC : Lymphome oculo-cérébral
LNH : Lymphome non-Hodgkinien
LPSNC : Lymphome primitif du système nerveux central
LVRP : Lymphome vitréo-rétinien primitif
MALT : Mucosa-associated lymphoid tissue (lymphome B de la zone marginal extra ganglionnaire)
MMS : Mini mental statut
MTX : Méthotrexate
MUM : Myelome multiple oncogène
MYD : Myeloid differentiation primary response
OCT : Optical coherence tomography (tomographie par cohérence optique)
OMS : Organisation mondiale de la Santé
PCA : Ponction de chambre antérieure
PIOL : Primary intra-ocular lymphoma
PL : Ponction lombaire
RPMI : Roswell Park Memorial Institute
SNC : Système nerveux central
SG : Survie globale
SSP : Survie sans progression
VIH : Virus de l'immuno- déficience humaine

Tableaux et figures

Figure 1 : Classification histopathologique, immunologique, cytogénétique et moléculaire des lymphomes non Hodgkinien.....	4
Figure 2 : Schéma d'un ganglion lymphatique	5
Figure 3 : Schéma de la maturation d'un lymphocytes B dans un ganglion lymphatique.....	6
Figure 4 : Anatomie des voies visuelles	7
Figure 5 : Classification selon Hans 2004.....	8
Figure 6 : Réseau LOC, répartition des centres experts	9
Figure 7 : Diagramme schématique de l'œil humain	10
Figure 8 : Classification anatomique de Coupland 2008	11
Figure 9 : Schéma de l'embryologie du système nerveux central à la 5e semaine de gestation	12
Figure 10 : Précipité rétro-cornéen	14
Figure 11 : Atteintes vitréennes	15
Figure 12 : Atteintes rétiniennes	16
Figure 13 : Scanner cérébrale injecté, masse hyperdense, avec œdème péri lésionnel, au niveau de l'hémisphère gauche	17
Figure 14 : IRM axial FLAIR montrant deux lésions au niveau de l'hémisphère gauche	18
Figure 15 : Coupe OCT montrant élévation de l'épithélium pigmentaire, avec des dépôts sous rétiniens hétérogènes hyper-réfléctifs	20
Figure 16 : Coupe OCT montrant le matériel lymphomateux sous-rétinien, avec un œdème rétinien	20
Figure 17 : Angiographie à la fluorescéine montrant un œdème papillaire, un engainement des vaisseaux, avec une rétine ayant l'aspect peau de léopard	21
Figure 18 : Photo avec un filtre vert montrant un œdème papillaire, un œdème maculaire, de multiples lésions au niveau de la rétine, et un engainement vasculaire.....	22
Figure 19 : Score ISOLD.....	24
Figure 20 : Œil pseudophaque avec les 3 trocarts de vitrectomies	26
Figure 21 : Prélèvement vitréen pauvre en cellules.....	28
Figure 22 : Lymphocyte atypique avec bordures nucléaires irrégulières	28
Figure 23 : Lymphocyte B, immunocytochimie avec anticorps anti-CD20 positif	28
Figure 24 : Infiltration et destruction de la rétine par une prolifération lymphomateuse à grandes cellules.....	29
Figure 25: Graphique de cytométrie en Flux : analyse d'un prélèvement vitréen	31
Figure 26 : Schéma de recommandation de l'ANOCEF en 2015.....	35
Figure 27 : Schéma de la réalisation d'une injection intravitréenne.....	37
Figure 28 : Schéma de recommandation de l'ANOCEF en 2015.....	38
Figure 29 : Diagramme de flux	48
Figure 30 : Courbe de survie globale de l'ensemble de l'échantillon	61
Figure 31 : Courbe de survie sans progression de l'ensemble de l'échantillon.....	62
Figure 32 : Courbe de survie globale entre les 2 groupes.	64
Figure 33 : Courbe de survie sans progression entre les 2 groupes.	65

Tableau 1 : Signes neurologiques	49
Tableau 2 : Signes ophtalmologiques	51
Tableau 3 : Imagerie cérébrale	52
Tableau 4 : Imagerie ophtalmologique.....	53
Tableau 5 : Origine des prélèvements	53
Tableau 6 : Caractéristiques immunocytochimiques	54
Tableau 7 : Caractéristiques en cytométrie en flux.....	55
Tableau 8 : Diagnostic final.....	56
Tableau 9 : Première ligne de traitement.....	58
Tableau 10 : Réponse au traitement	60
Tableau 11 : Comparaison entre le groupe avec atteinte oculaire et sans atteinte oculaire.	63
Tableau 12 : Comparaison entre notre étude et les études française et américaine	73
Tableau 13 : Comparaison étude au CHU de Caen par apport à Zhuang et al. 2018	75

Sommaire

1 Introduction	1
2 Généralités.....	3
2-1 Généralités sur les lymphomes	4
2-1-1 Définition et classification.....	4
2-1-2 Epidémiologie	6
2-2 Généralités sur les lymphomes cérébraux primitifs.....	7
2-2-1 Définition	7
2-2-2 Epidémiologie	8
2-2-3 Physiopathologie	9
2-3 Généralités sur les lymphomes intra-oculaires	10
2-3-1 Définition et classification.....	10
2-3-2 Epidémiologie	11
2-4 Manifestations cliniques du lymphome oculo-cérébral	13
2-4-1 Manifestations neurologiques.....	13
2-4-2 Manifestations ophtalmologiques	13
2-5 Imageries pour le diagnostic.....	17
2-5-1 Imageries cérébrales	17
2-5-2 Imageries spécifiques à l'ophtalmologie.....	19
2-6 Diagnostic de certitude	23
2-6-1 Biopsie cérébrale	23
2-6-2 Prélèvements oculaires	23
2-6-3 Ponction lombaire.....	27
2-6-4 Diagnostic histologique, cellulaire et moléculaire.....	27
2-7 Bilan au diagnostic	32
2-8 Prise en charge thérapeutique.....	33
2-8-1 Par voie générale	33
2-8-2 Par voie locale.....	35
2-8-3 Radiothérapie	39
2-8-4 Place de la chirurgie	39
2-8-5 Résultats des traitements et survie des patients en France	40
2-8-6 Suivi post thérapeutique	40

3 Etudes	41
3-1 Objectifs	42
3-1-1 Objectif principal.....	42
3-1-2 Objectifs secondaires	42
3-2 Matériel et méthodes	43
3-2-1 Patients.....	43
3-2-2 Recueil de données	43
3-2-3 Ethique.....	45
3-2-4 Analyses statistiques	45
3-3 Résultats	47
3-3-1 Description de l'ensemble de la population atteint d'un LOC au CHU de Caen	47
3-3-2 Analyses statistiques entre le groupe « avec » atteinte oculaire et « sans » atteinte oculaire.....	63
3-4 Discussion	66
3-4-1 A propos des résultats	66
3-4-2 Point de vue ophtalmologique au CHU de Caen	75
3-4-3 Les limites de l'étude	75
4 Conclusion.....	80
Bibliographie	82
Annexes	88

Introduction

1 Introduction

Le lymphome oculo-cérébral (LOC) représente 1% des lymphomes en France et environ 3-5% des tumeurs cérébrales, soit environ 300 nouveaux cas par an(1). La plupart des LOC sont des lymphomes B à grandes cellules (LBGC) dont la particularité est d'être située au niveau de l'encéphale, de la moelle épinière, des méninges et/ou des yeux.

Au niveau oculaire, il existe plusieurs types de lymphomes :

Ils regroupent :

- Les lymphomes oculaires annexiels d'une part
- Les « primary intraocular lymphoma » (PIOL) d'autre part comprenant :
 - o Les lymphomes de l'uvée (de la choroïde, des corps ciliaires et de l'iris)
 - o Les lymphomes vitréo-rétiniens primitifs (LVRP) (qui sont pour l'essentiel d'entre eux, des lymphomes B à grandes cellules)

Cette dernière catégorie est liée au lymphome primitif non Hodgkinien du système nerveux central (LPSNC) appelé également lymphome oculo-cérébral primitif.

Le LOC est un cancer rare, et l'atteinte ophtalmologique est encore plus exceptionnelle. Cependant, du fait de son risque de dissémination, son pronostic est dramatique car la probabilité de récurrence cérébrale est importante.

Nous avons décidé d'étudier la cohorte de patients suivis pour un LOC au CHU de Caen de janvier 2011 à septembre 2019 et d'évaluer la prise en charge diagnostique, thérapeutique ainsi que le pronostic de ces patients.

Grâce à une revue de la littérature et aux données de notre étude, nous proposons un protocole de dépistage des atteintes oculaires en cas d'atteinte cérébrale ou méningée de prise en charge ophtalmologique et de suivi des patients dans le temps au sein du service d'ophtalmologie du CHU de Caen. Cela permettant une meilleure collaboration entre les hématologues, les biologistes, les pathologistes et les ophtalmologistes.

Généralités

2 Généralités

2-1 Généralités sur les lymphomes

2-1-1 Définition et Classification

Les lymphomes sont une prolifération maligne de cellules lymphoïdes B, T, ou NK à différents stades de différenciation. Cette prolifération a la caractéristique d'être monoclonale (issue du même clone).

Ils sont classés en Lymphomes Hodgkiniens (LH) et en Lymphomes non Hodgkiniens (LNH). Dans cette dernière catégorie on peut distinguer les LNH B et T/NK selon la dernière classification de l'OMS révisée en 2016(2,3) (annexe 1).

Cette prolifération peut se faire principalement aux dépens d'un organe lymphoïde (ganglions lymphatiques, rate, thymus...) ou d'un autre organe (estomac, peau, poumon...).

La classification des différents types de lymphome est basée sur :

- Un concept anatomo-clinique
- La ressemblance entre les cellules de la néoplasie lymphoïdes et la cellule d'origine
- Le phénotype, reflet de la morphologie

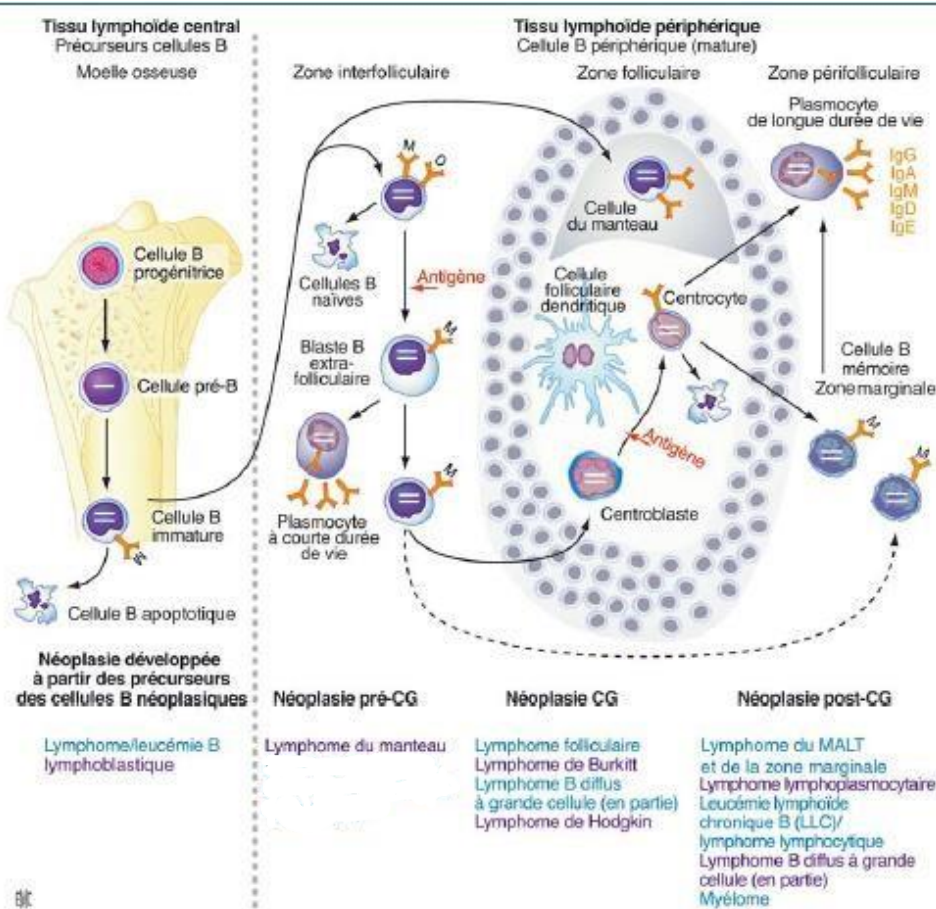


Figure 1 : Russano de paiva G. et al. Classification histopathologique, immunologique, cytogénétique et moléculaire des lymphomes non Hodgkiniens. EMC Hématologie 13-013-A-20-2009

Les lymphocytes B naïfs sont des petits lymphocytes qui ont pour progéniteurs des cellules de la moelle. Ces cellules B immatures expriment souvent le CD5 et sont situées dans le sang et occupent les follicules primaires des organes lymphoïdes (figure 2) ou de la zone du manteau. On peut superposer ces cellules saines à leur pendant pathologique qui est le lymphome du manteau.

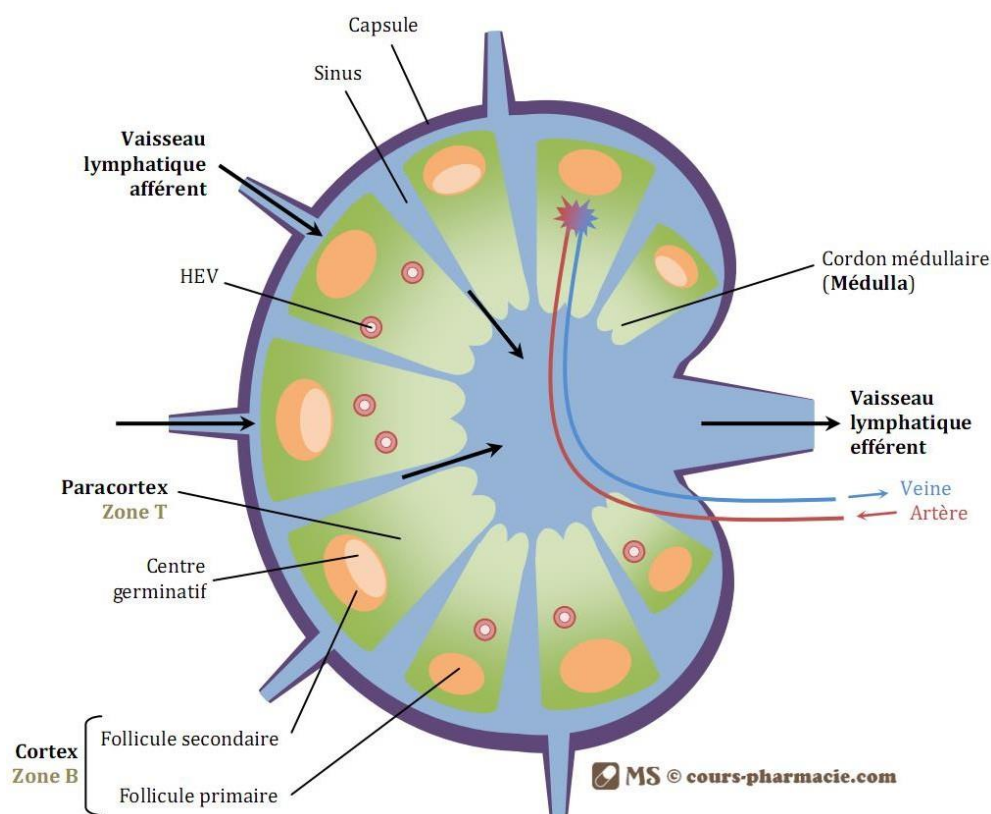


Figure 2 : Schéma d'un ganglion lymphatique (avec l'autorisation de www.cours-pharmacie.com)

Dans les centres germinatifs des ganglions, les cellules présentatrices d'antigènes (CPA) vont mettre les cellules B en contact avec les antigènes. Ces cellules B vont se transformer, proliférer et maturer (figure 3). Elles expriment CD10 et BCL6, et leurs pendants pathologiques sont les lymphomes de Burkitt, les LBGC de sous type « centre germinatif », et les lymphomes folliculaires. Les cellules B vont perdre l'expression du CD10 et BCL6 pour acquérir celle de MUM1 dans les zones de maturation post « centre germinatif ». Leurs pendants pathologiques sont les lymphomes de la zone marginale et du MALT, les lymphomes lymphoplasmacytiques et les LBGC de type « non centre germinatif » (4).

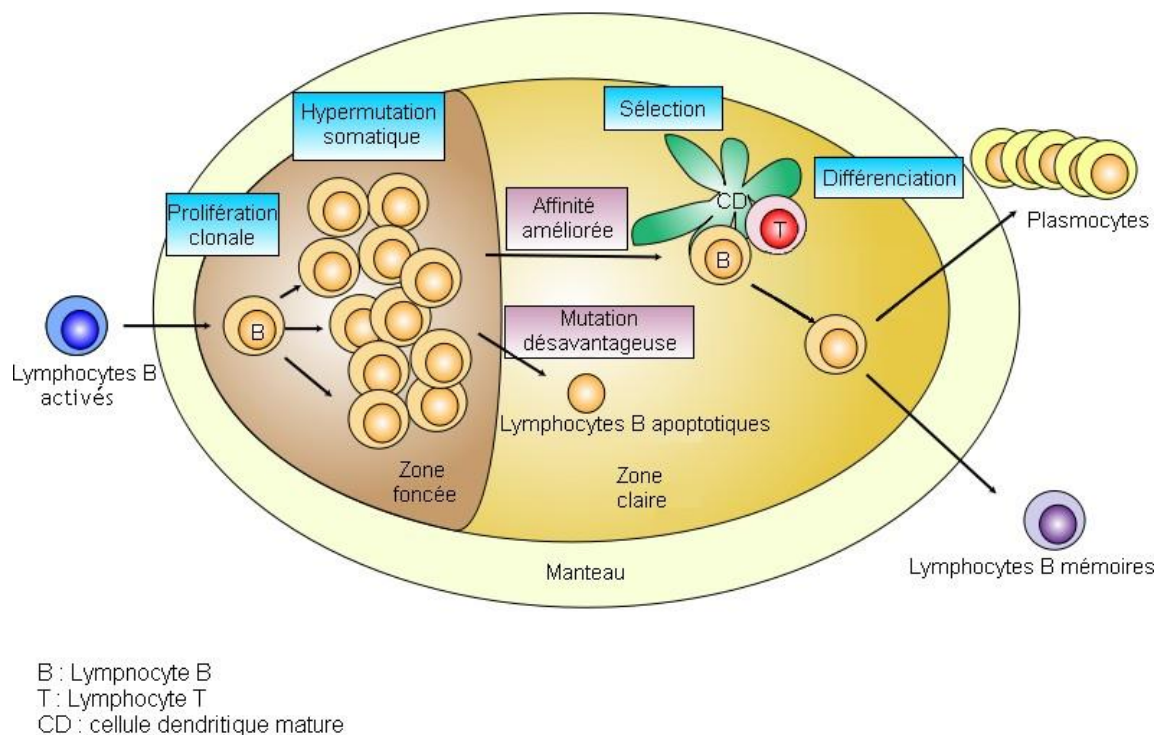


Figure 3 : Schéma de la maturation d'un lymphocyte B dans un ganglion lymphatique, contributors, "File:Germinal center.svg," WikimediaCommons,thefreemediarepository,https://commons.wikimedia.org/w/index.php?title=File:Germinal_center.svg&oldid=193594819

2-1-2 Epidémiologie

L'incidence des lymphomes augmente chaque année dans le monde à l'instar de la France(5). Parmi les LNH, 85-90% sont dus à une prolifération clonale d'un lymphocyte B pathologique. Les lymphomes les plus fréquents de cette catégorie sont les lymphomes B à grandes cellules (35%) et le lymphome folliculaire (environ 22%)(6).

Dans deux tiers des cas, la découverte d'un lymphome se fait sur une atteinte ganglionnaire, l'autre tiers des découvertes se fait sur une atteinte du tissu lymphoïde du tube digestif, de la sphère ORL, du derme, du système nerveux central (SNC) ou encore des os.

Le diagnostic repose à ce jour sur une analyse histologique en anatomopathologie d'un ganglion pathologique ou d'une masse suspecte.

Actuellement, on diagnostique 12000 nouveaux cas de lymphomes en France, ce qui en fait le 6^e cancer le plus fréquent. Il est le 9^e cancer de par sa mortalité avec 4000 décès en France. Sa fréquence a doublé en 20 ans(5). Il représente environ 4% des cancers chaque année dans le monde et est plus fréquent dans les pays développés que dans les pays émergents, bien que certains types de lymphomes soient plus fréquents dans certaines régions du globe

comme le lymphome de Burkitt en Afrique équatoriale. Il est plus fréquent chez l'homme que chez la femme. La majorité des lymphomes sont diagnostiqués après 50 ans(5).

Il peut être lié à un terrain d'immunodépression acquise tel qu'un patient en traitement post-greffe ou atteint du virus de l'immunodéficience humaine (VIH), ou congénitale, comme le syndrome de Wiskott Aldrich, le déficit immunitaire combiné sévère ou commun variable, ou encore le syndrome de Louis Bar (ataxie-télangiectasie).

2-2 Généralités sur les lymphomes cérébraux primitifs

2-2-1 Définition

Les lymphomes cérébraux primitifs appelés aussi lymphomes oculo-cérébraux, sont une sous-catégorie des LNH définie par le fait qu'ils touchent l'encéphale, les nerfs crâniens, les espaces sous arachnoïdiens, la moelle épinière et les globes oculaires (figure 4).

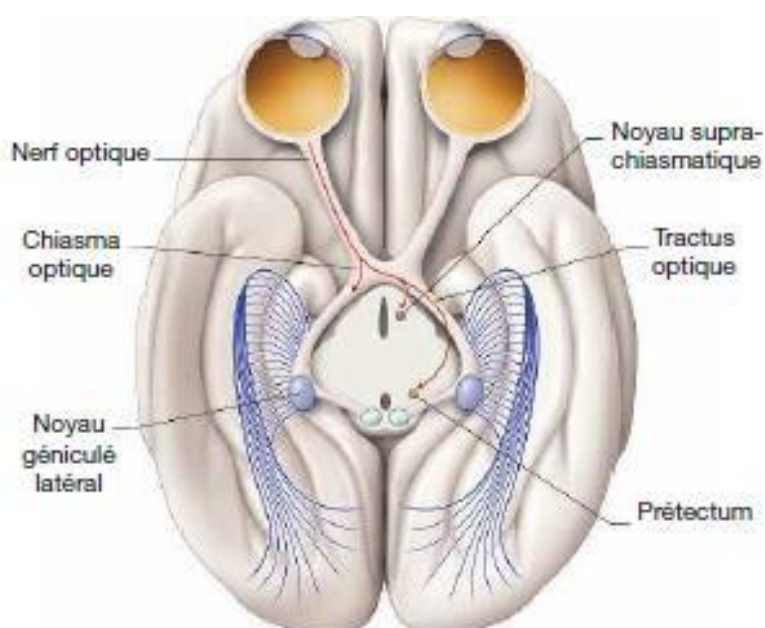


Figure 4 : Anatomie des voies visuelles, d'après D.L Felten, R F Jozegowicz. Atlas de neurosciences de Netter

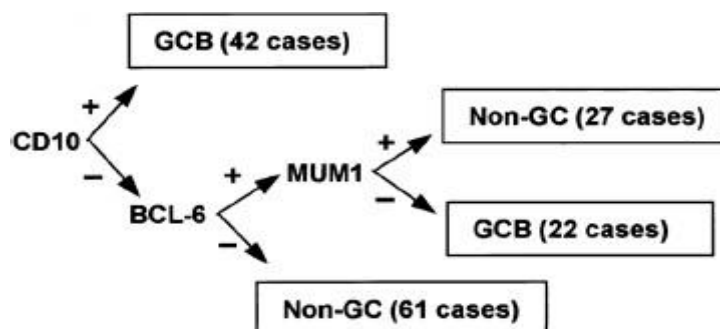
Dans plus de 98% des cas pour les atteintes primitives, il s'agit d'un LBGC.

Pour rappel le LBGC est classé en deux groupes principaux en fonction de la cellule d'origine, selon l'OMS dans la classification des hémopathies malignes révisée en 2016(2).

Cette classification peut être évaluée en immunohistochimie par l'expression des marqueurs CD10, MUM1 et BCL6, selon l'algorithme de Hans(7) (figure 5).

Deux groupes sont décrits :

- Les LBGC issus du centre germinatif (GC) caractérisés par la présence CD10+, ou CD10-BCL6+MUM1-
- Les LBGC non issus du centre germinatif (non GC) appelés aussi ABC



Christine P. Hans et al. Blood 2004;103:275-282

Figure 5 : Classification selon Hans 2004

2-2-2 Epidémiologie

Comme pour les lymphomes en règle générale, l'incidence augmente surtout chez les patients de plus de 65 ans(1).

Les facteurs de risque du LOC sont similaires aux autres LNH, en particulier l'immunodépression(8).

Il existe un facteur protecteur génétique décrit dans la littérature qui est également un facteur protecteur des LNH. C'est le polymorphisme c.2756A>G du gène de la méthionine synthase (enzyme dans le métabolisme des folates et dans la méthylation de l'ADN)(9).

Depuis le plan cancer 2009-2013, il existe une centralisation de tous les nouveaux cas de LOC dans « le réseau des lymphomes oculo-cérébraux » créé en 2011. Aujourd'hui le réseau LOC regroupe 32 centres experts régionaux et 1 centre expert national répartis sur 2 sites (figure 6). Chaque centre expert est coordonné par un médecin responsable régional qui a une expertise particulière pour la prise en charge de cette pathologie.

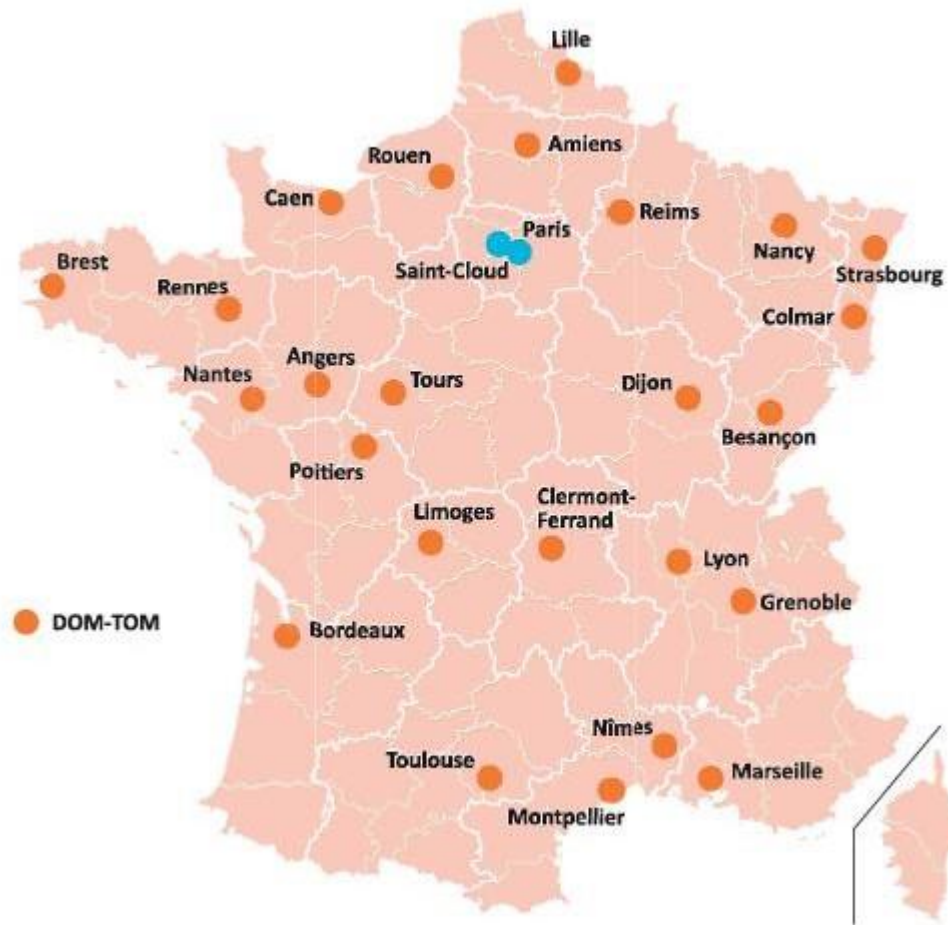

Figure 6 : Réseau LOC, répartition des centres experts

2-2-3 Physiopathologie

La physiopathologie des LOC est encore mal connue, car au même titre que les testicules, le SNC (dont les globes oculaires font partis) sont des zones de privilège immun (diminution de la réponse inflammatoire au contact d'antigène).

Il existe à ce jour principalement 2 théories :

La théorie infectieuse : transformation maligne d'un lymphocyte B après une infection par un agent infectieux comme : Epstein Barr Virus (EBV), VIH, Toxoplasma gondi, ou encore HHV-8. En effet le génome de ces différentes entités a été mis en évidence dans les lymphocytes du SNC de patient atteint de LOC(8).

La théorie hématologique/vasculaire : migration de cellules B de la circulation générale vers les structures du SNC. Plusieurs études ont mis en évidence l'expression de CXCL12 et CXCL13 dans le parenchyme cérébral ainsi que dans les structures oculaires. CXCL12 et 13 sont deux chemokines pouvant induire un chimiotactisme des lymphocytes B vers le SNC. CXCL12

et 13 auraient aussi un rôle dans la survie des cellules B malignes via les récepteurs CXCR4 (récepteurs de CXCL12 plus connus comme co-récepteur du CD4 pour le VIH) et CXCR5 (récepteurs de CXCL13)(10).

2-3 Généralités des lymphomes intra oculaires

2-3-1 Définition et classification

Les lymphomes intra-oculaires présentent plusieurs types de lymphomes décrits par Coupland(11) basés sur les différentes atteintes anatomiques (figure 7 et 8) :

- Les lymphomes vitréo-rétiniens primitifs touchant le vitré, la rétine ou les deux à la fois
- Les lymphomes uvéaux qui sont une atteinte de l'iris, du corps ciliaire, et/ou de la choroïde

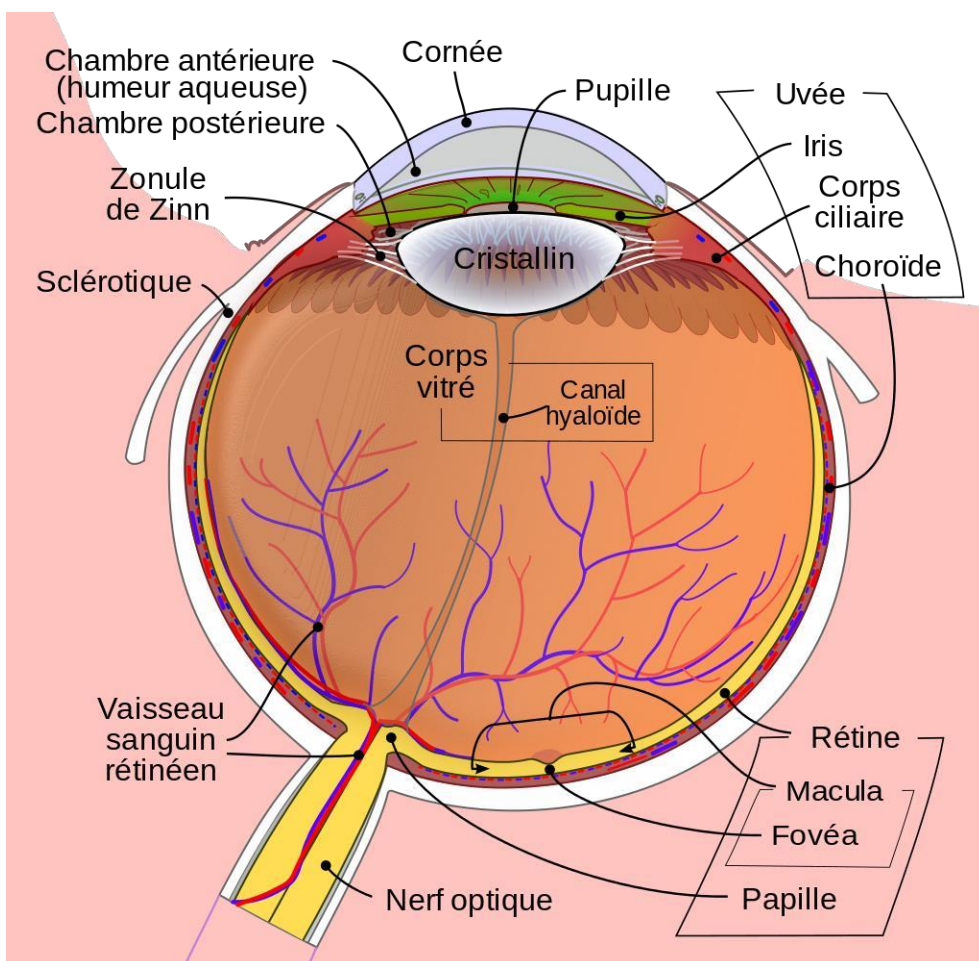


Figure 7 : Diagramme schématisé de l'œil humain." Wikimedia Commons. 18 mars 2018, 20:30UTC. 3fév.2020, 21:17 <https://commons.wikimedia.org/w/index.php?title=File:Schematic_diagram_of_the_human_eye_fr.svg&oldid=292665605>.

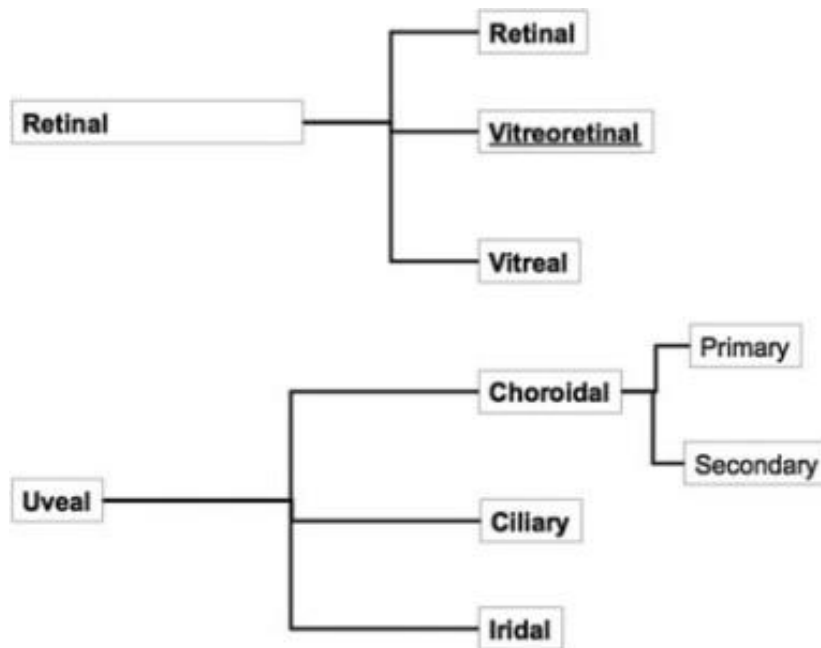


Figure 8 : Classification anatomique de Coupland 2008

Les LVRP sont les plus communs des lymphomes intraoculaires primitifs ; ce sont pour la plupart des lymphomes B à grandes cellules (12). La première description est faite en 1951 par Cooper et Riker(13) sous le nom de « sarcome à cellules réticulaires », suivie en 1955 par Givner(14) qui l'appela lymphome malin du tractus uvéal. Ils sont considérés comme faisant partie des lymphomes primitifs du système nerveux central. C'est pour cela que l'on regroupe le lymphome vitréo-rétinien primitif et le LPSNC sous le nom de lymphome oculo-cérébral.

Les lymphomes de l'uvée sont des entités plus rares, regroupant les atteintes uvéales primitives et secondaires. Ils peuvent être de type MALT (lymphome B de la zone marginale extra ganglionnaire) ou être un lymphome B de bas grade. Les atteintes secondaires d'un lymphome systémique Hodgkinien ou non Hodgkinien peuvent être observées. La première description d'un lymphome uvéal est faite en 1920 par Triebenstein(15).

2-3-2 Epidémiologie

Les LVRP sont une entité clinique rare, mais représentent la 1^{ère} cause de lymphome oculaire, et la 2^e atteinte maligne primitive de l'œil après le mélanome uvéal.

Les patients atteints d'un LVRP ont souvent entre 30 et 80 ans, l'âge médian étant de 63 ans. Le sexe ratio pour cette pathologie est équilibré. La rareté de cette pathologie ne permet pas

de nous donner une incidence au plus juste, mais elle serait de 0,47/100000 et comme pour les autres lymphomes elle serait en augmentation chez les patients immunocompétents et chez les patients immunodéprimés(16).

Les seuls facteurs de risque identifiés sont l'infection par le VIH et/ou par l'EBV(16).

L'atteinte ophtalmologique peut survenir initialement, de façon concomitante à l'atteinte cérébrale, ou dans un second temps, sans que l'une ou l'autre de ces manifestations ne soit une localisation secondaire de l'élément initial. En effet l'œil et le cerveau font partie de la même entité anatomo-clinique, car ils ont une origine embryonnaire commune : l'œil étant un prolongement du diencéphale (figure 9).

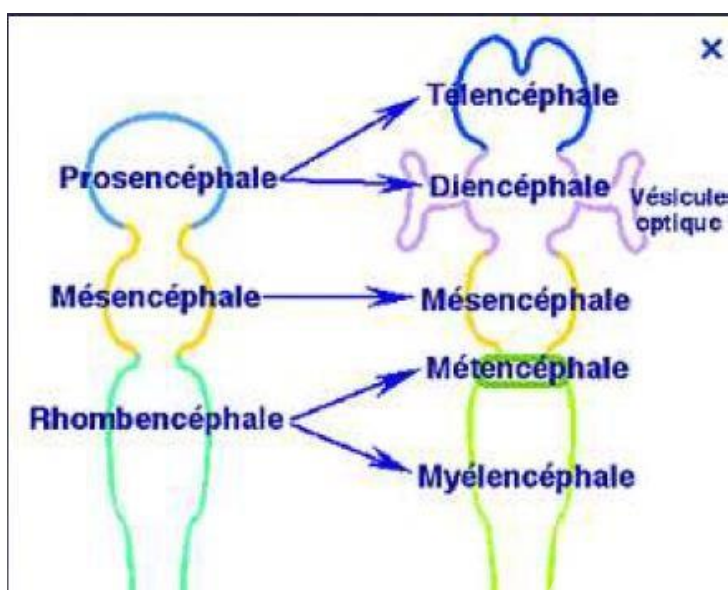


Figure 9 : Schéma de l'embryologie du système nerveux central à la 5e semaine de gestation de Thierry Thomasella

15-20% des patients avec une atteinte cérébrale initiale auront une atteinte oculaire(16–18).

65-90% des patients avec un LVRP, ont ou auront une atteinte cérébrale(19).

Le seul facteur de risque de développer une atteinte oculaire secondaire à une atteinte du parenchyme cérébral mis en évidence à ce jour, serait la présence d'un indice de prolifération Ki67 élevé à plus de 80%(20).

2-4 Manifestations cliniques des lymphomes oculo-cérébraux

2-4-1 Manifestations neurologiques

L'expression clinique des LOC dépend de la localisation des lésions initiales.

Au niveau cérébral, les manifestations cliniques sont celles des tumeurs cérébrales : crises comitiales, déficits focaux, hypertension intracrânienne (HTIC) (céphalées, vomissements, diplopie), atteintes neuropsychiatriques.

Les diagnostics différentiels sont une atteinte cérébrale par un autre type de tumeur cérébrale, notamment les métastases cérébrales, ou les gliomes.

2-4-2 Manifestations ophtalmologiques

Au niveau ophtalmologique, les manifestations cliniques sont non spécifiques. En France, on parle souvent de pseudo-uvéïte, alors que le terme anglo-saxon est « *mascarad syndrom* ».

Les signes fonctionnels fréquemment retrouvés sont un flou visuel dans 40 à 50 % des cas pour une atteinte primitive au niveau ophtalmologique, une baisse de l'acuité visuelle (25-30%), des myodésopsies (20-25%). Pour les signes physiques, on met souvent en évidence un Tyndall en chambre antérieure, des précipités rétro cornéens, dans de rares cas un hypopion(21).

L'atteinte est en règle générale bilatérale (60 à 90% des cas)(22).

Dans de rares cas, la pathologie se manifeste par un infiltrat vasculaire occlusif, une nécrose rétinienne dit « pseudo-virale », une masse sous rétinienne, ou encore un décollement rétinien exsudatif(11).

Le signe physique constant de l'atteinte ophtalmologique est la hyalite.

Même si la pathologie est rare, la présentation ophtalmologique d'un LOC est un patient de plus de 50 ans, avec des yeux blancs et calmes, se plaignant de l'apparition de myodésopsies, puis d'un flou visuel, sans douleur oculaire. Le patient va ensuite consulter son ophtalmologiste habituel. Celui-ci peut confondre une atteinte lymphomateuse du vitré, avec une uvéïte postérieure (notamment la sarcoïdose par argument de fréquence avec l'augmentation de son incidence après 60 ans).

Le patient est classiquement mis sous corticoïdes par voie topique, intravitréenne ou systémique, qui ont une efficacité limitée, et cela retarde donc le diagnostic. Les corticoïdes ayant tendance à diminuer l'infiltration lymphomateuse sans la faire disparaître complètement.

Le patient est ensuite adressé dans un centre spécialisé devant cette uvéite cortico-résistante.

La durée moyenne entre la première consultation et le diagnostic est de 6 mois, et dans de rares cas, la maladie n'est découverte qu'après 2 à 3 ans d'errance(21).

Les signes ophtalmologiques qui doivent alerter sont :

- Au niveau du segment antérieur :
 - Une chambre antérieure calme ou quelques précipités rétrodesmétriques stellaires pouvant ressembler aux précipités de la hyalite de Fuchs (figure 10)
 - Une absence de synéchie irido-cristalinienne, et de *flare* protéique
 - Le contraste entre une chambre antérieure peu inflammatoire voire calme et une hyalite importante



Figure 10 : Précipité rétro-cornéen (avec l'aimable autorisation du Pr Nathalie Cassoux)

- Au niveau du vitré (figure11) :
 - Une infiltration cellulaire du vitré périphérique sur 360°, constituant une sorte de bouée très évocatrice
 - Une hyalite cellulaire avec les cellules qui s'agrègent le long des fibres vitréennes, alors que les vacuoles vitréennes sont optiquement vides.

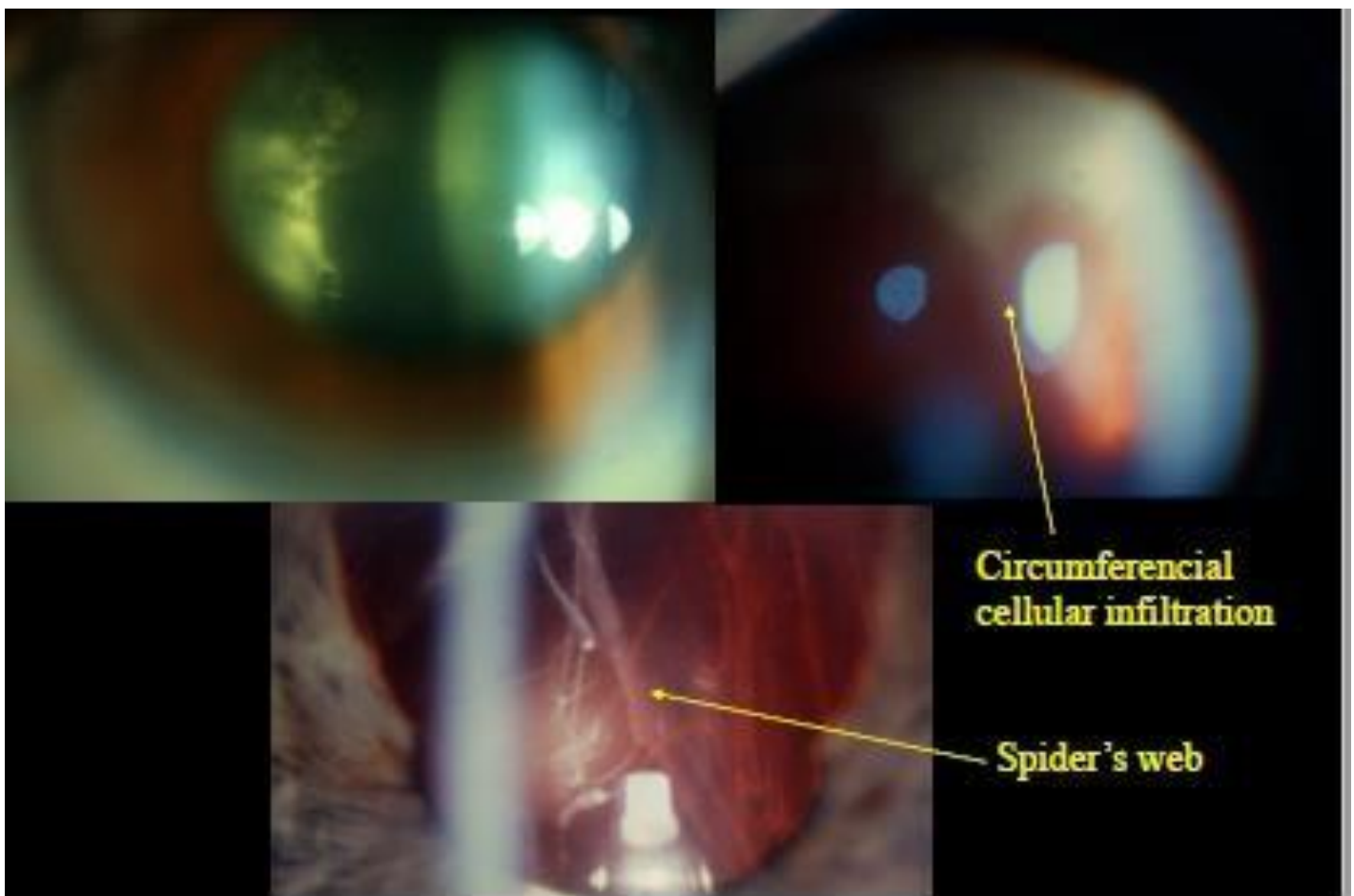


Figure 11 : Atteinte vitréenne (avec l'aimable autorisation du Pr Nathalie Cassoux)

- Au niveau de la rétine (figure 12) :
 - Une altération de l'épithélium pigmentaire
 - Un infiltrat rétinien punctiforme qui peut évoluer vers une atteinte confluyente en placard. Ces infiltrats correspondent à l'infiltration tumorale au niveau de l'épithélium pigmentaire.

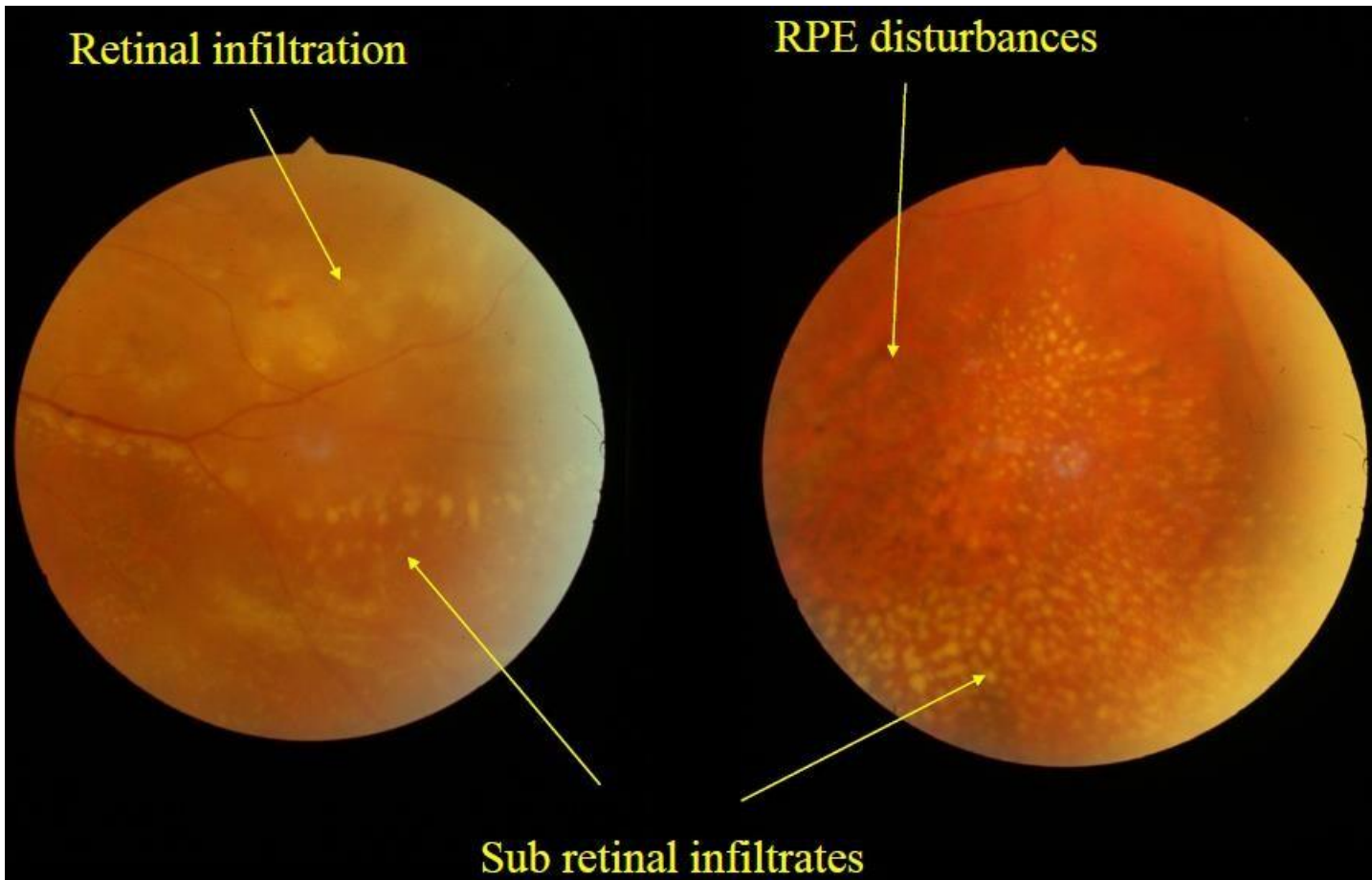


Figure 12 : Atteintes rétiniennes (avec l'aimable autorisation du Pr Nathalie Cassoux)

Les diagnostics différentiels d'une atteinte primitive de l'œil sont :

- Etiologies infectieuses : Toxoplasmose oculaire, rétinite à *Herpes simplex virus* ou *Varicelle zona virus*, endophtalmie bactérienne secondaire, ...
- Etiologie inflammatoire : sarcoïdose, Behçet, sclérose en plaque, autres vascularites ou granulomatoses
- Etiologie pseudo-inflammatoire : localisations secondaires d'un lymphome diffus, métastases d'un cancer solide

2-5 Imageries pour le diagnostic du LOC

2-5-1 Imagerie cérébrale

2-5-1-1 Scanner Cérébral

Un scanner cérébral est souvent réalisé en première intention, car les signes neurologiques sont non spécifiques, et c'est un examen disponible rapidement, souvent utilisé dans un contexte d'urgence pour éliminer un diagnostic différentiel comme un accident vasculaire cérébral.

Les masses lymphomateuses sont iso- à légèrement hyperdenses sur le scanner sans injection. Elles se rehaussent fortement après injection de produit de contraste iodé (figure 13).

La réalisation d'un scanner ne remplace pas la réalisation d'une IRM, qui reste indispensable.

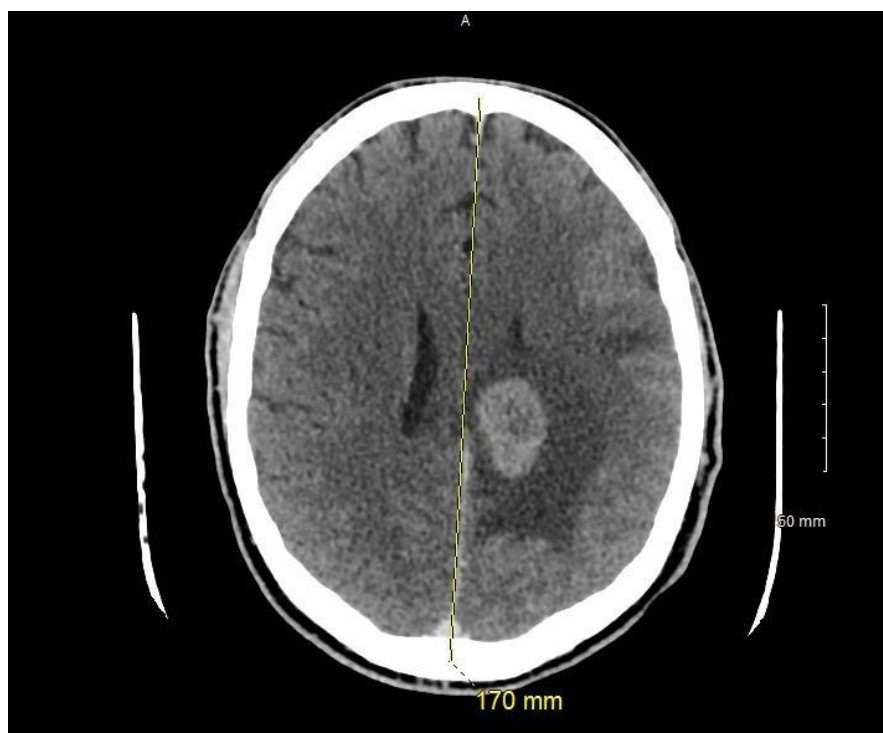


Figure 13 : Scanner cérébrale injecté, masse hyperdense, avec œdème péri lésionnel, au niveau de l'hémisphère gauche

2-5-1-2 Imagerie par résonance magnétique

L'imagerie par résonance magnétique (IRM) est un outil indispensable pour orienter le diagnostic mais sans l'affirmer. C'est à ce jour l'examen d'imagerie de référence pour le LOC. L'IRM met en évidence la présence de lésions uniques ou multiples, la présence ou non d'une réaction œdémateuse autour de la ou des lésions, qui est peu importante (figure 14).

Les localisations des lésions se situent par ordre décroissant : hémisphères cérébraux (38%), thalamus (16%), corps calleux (14%), péri ventriculaire (12%), cervelet (9%)(23). Typiquement une lésion à l'IRM est en hypersignal en T1, en iso ou hyposignal en T2, se rehaussant après injection de gadolinium de manière homogène avec une couronne « œdémateuse » périphérique, hyperintense(24).

L'IRM met en évidence la présence ou non de signes d'engagement cérébral, ce qui est une contre-indication à la réalisation d'une ponction lombaire, même si l'effet de masse de ces tumeurs est en général peu important.

Sur la séquence de diffusion, le LOC est en hypersignal, avec une restriction du coefficient ADC en raison de l'hypercellularité tumorale(24).

Sur la séquence de perfusion, on note des troubles de la perméabilité capillaire avec une absence de signe de néoangiogenèse. Sur les courbes de spectroscopie, on retrouve un pic de lipides et un taux élevé de choline(24).

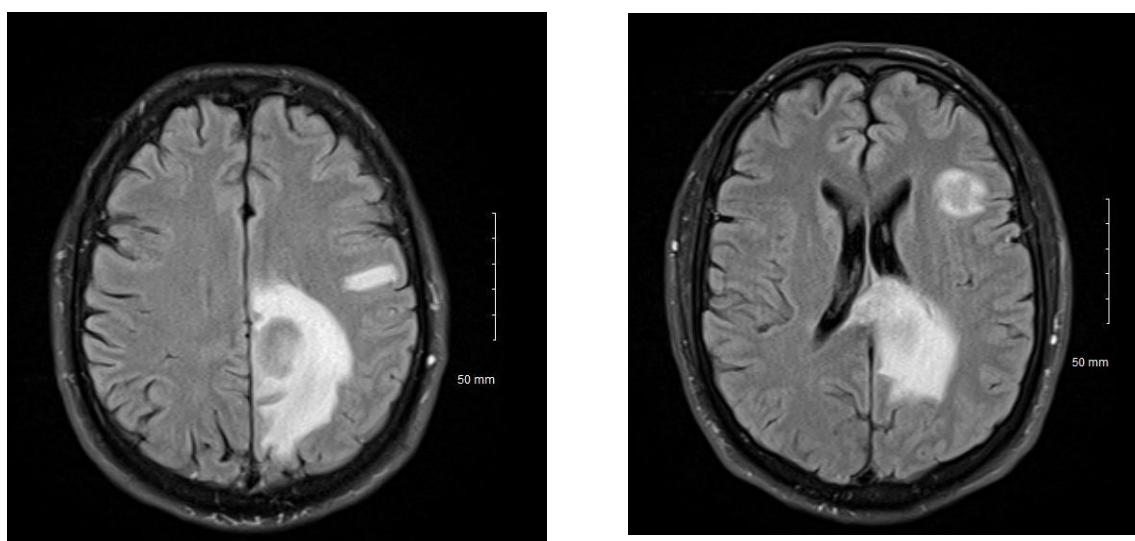


Figure 14 : IRM axiale FLAIR montrant deux lésions au niveau de l'hémisphère gauche

L'imagerie initiale permet de suivre les lésions pour évaluer l'efficacité du traitement.

Le diagnostic différentiel en imagerie d'un lymphome cérébral est un abcès toxoplasmique chez un patient immunodéprimé. Chez les patients immunocompétents, on peut évoquer un sarcome granulocyttaire, mais c'est une tumeur rare.

2-5-2 Imagerie spécifique en ophtalmologie

2-5-2-1 Tomographie en cohérence optique

La tomographie par cohérence optique (OCT) est une technique d'imagerie non-invasive qui utilise une onde lumineuse pour cartographier un tissu biologique qui diffuse la lumière. Il en résulte une image en 3 dimensions avec des coupes quasi histologiques(25). Aujourd'hui cette technique est un examen d'imagerie en ophtalmologie de pratique courante, que ce soit pour le suivi de pathologie rétinienne, glaucomateuse ou encore cornéenne.

Plusieurs signes peuvent s'observer en cas d'atteintes oculaires du LOC, certains sont non spécifiques, comme la présence d'un œdème de la rétine, un décollement séreux rétinien ou encore un œdème papillaire, qui peuvent s'observer dans une atteinte inflammatoire du segment postérieur de l'œil.

Les éléments permettant d'orienter le diagnostic de lymphome oculaire(26) sont :

- Au temps précoce(27) : matériel hyper-réfléctif présent au niveau de la rétine externe ; ce matériel obscurcit la zone ellipsoïde et la membrane limitante externe. Il est accompagné d'une irrégularité de l'épithélium pigmentaire avec des interruptions de la couche plexiforme externe et de la couche nucléaire externe(25).
- Plus tardivement : élévation de l'épithélium pigmentaire, avec des dépôts sous rétiens hétérogènes hyper-réfléctifs, ces dépôts correspondent à une infiltration lymphomateuse(25) (figure 15 et 16).

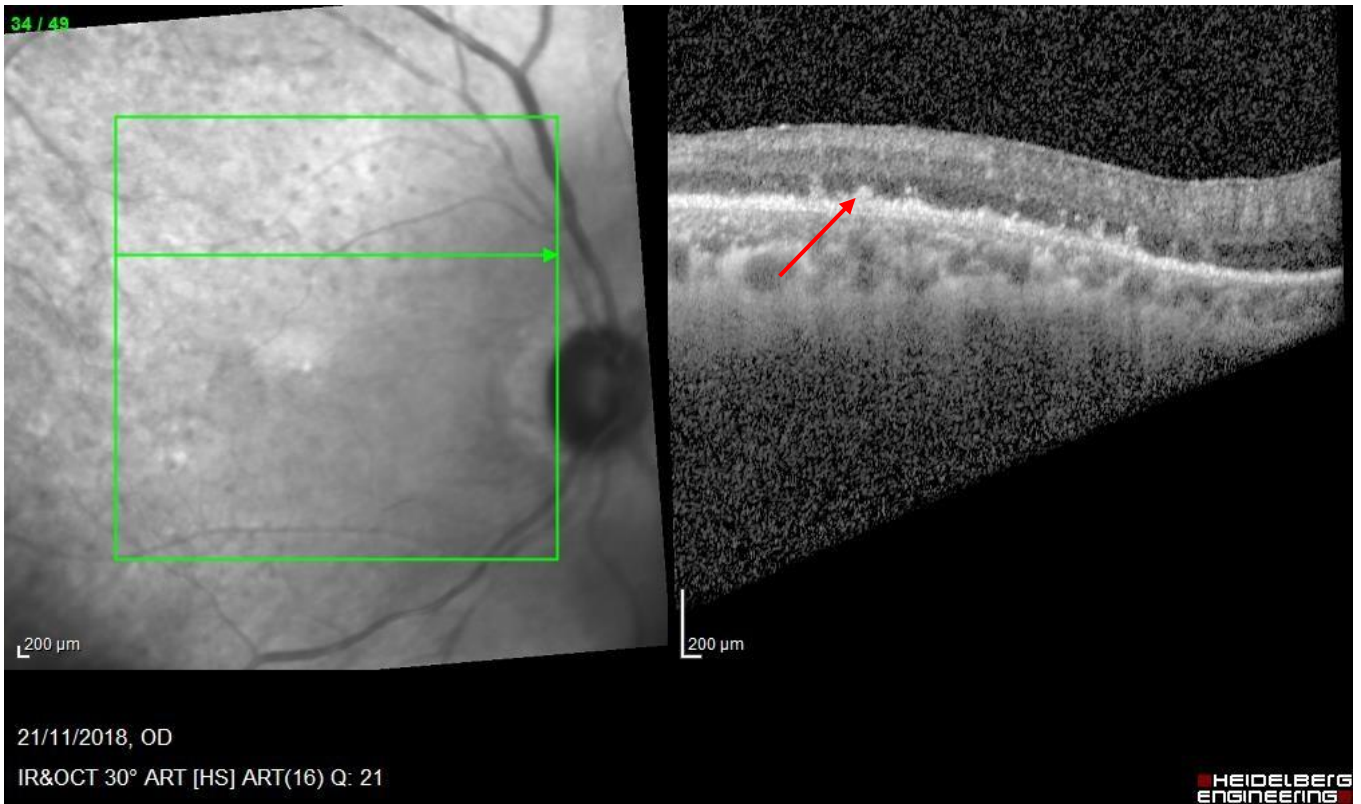


Figure 15 : Coupe OCT montrant une élévation de l'épithélium pigmentaire, avec des dépôts sous rétiniens hétérogène hyper-réfectifs

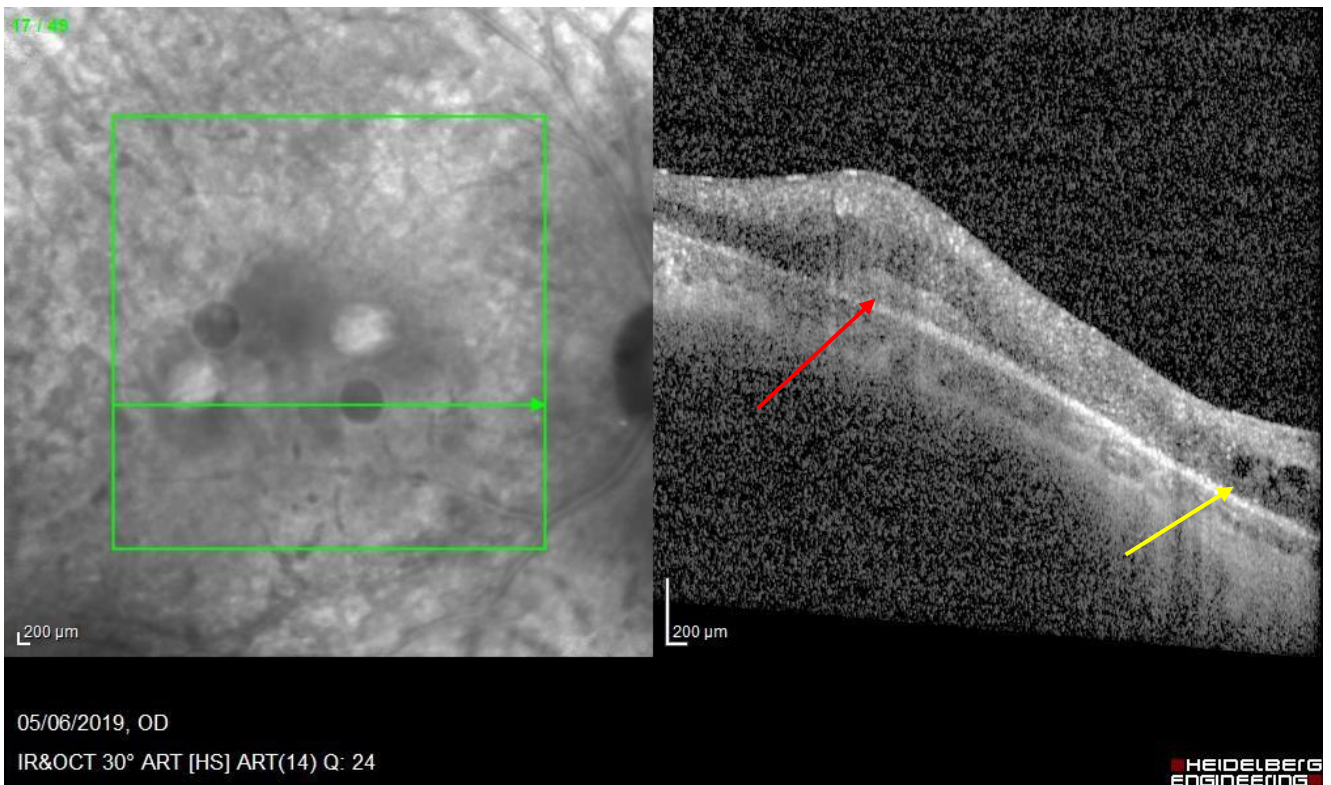


Figure 16 : Coupe OCT montrant le matériel lymphomateux sous-rétinien (flèche rouge), avec un œdème rétinien (flèche jaune)

2-5-2-2 Angiographie à la fluorescéine

L'angiographie à la fluorescéine est une technique d'exploration qui permet d'analyser la vascularisation de la rétine grâce aux capacités de fluorescence de la fluorescéine. Ce produit est injecté dans une veine, faisant de cette technique un examen invasif.

Les lésions mises en évidence dans le cadre d'un lymphome(28) sont :

- Des lésions hyper-fluorescentes correspondant aux lésions atrophiques (effet fenêtre) de l'épithélium pigmentaire
- Des taches rondes hypo-fluorescentes correspondent aux infiltrats tumoraux au niveau de l'épithélium pigmentaire

Les lésions sont observées à chaque temps de l'angiographie, l'association de ces lésions est décrite comme un aspect dit « en peau de léopard » (figure 17).

La présence de signes inflammatoires comme un œdème maculaire cystoïde ou des signes de diffusion au niveau des capillaires rétiniens doit plutôt faire évoquer une uvéite postérieure(28).

L'association de l'OCT et de l'angiographie ont une valeur prédictive positive d'environ 88%(29).

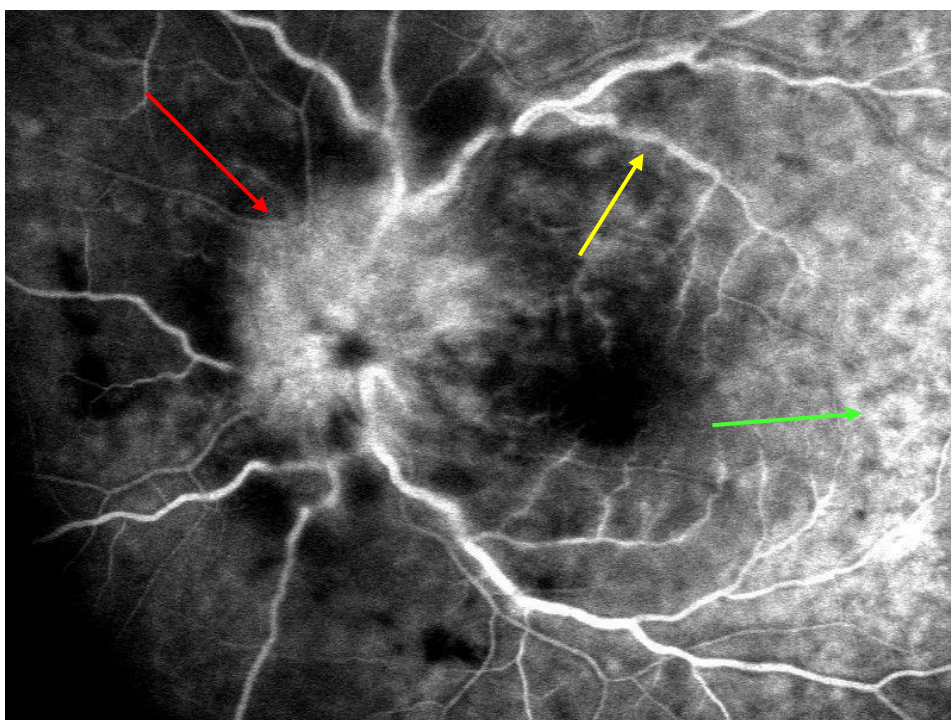


Figure 17 : Angiographie à la fluorescéine montrant un œdème papillaire (flèche rouge), un engainement des vaisseaux (flèche jaune), avec une rétine ayant l'aspect peau de léopard (flèche verte).

2-5-2-3 Autres examens d'imagerie spécifique

La rétinothographie couleur permet de documenter et de suivre les lésions. Il est possible d'utiliser des filtres couleurs (figure 18).

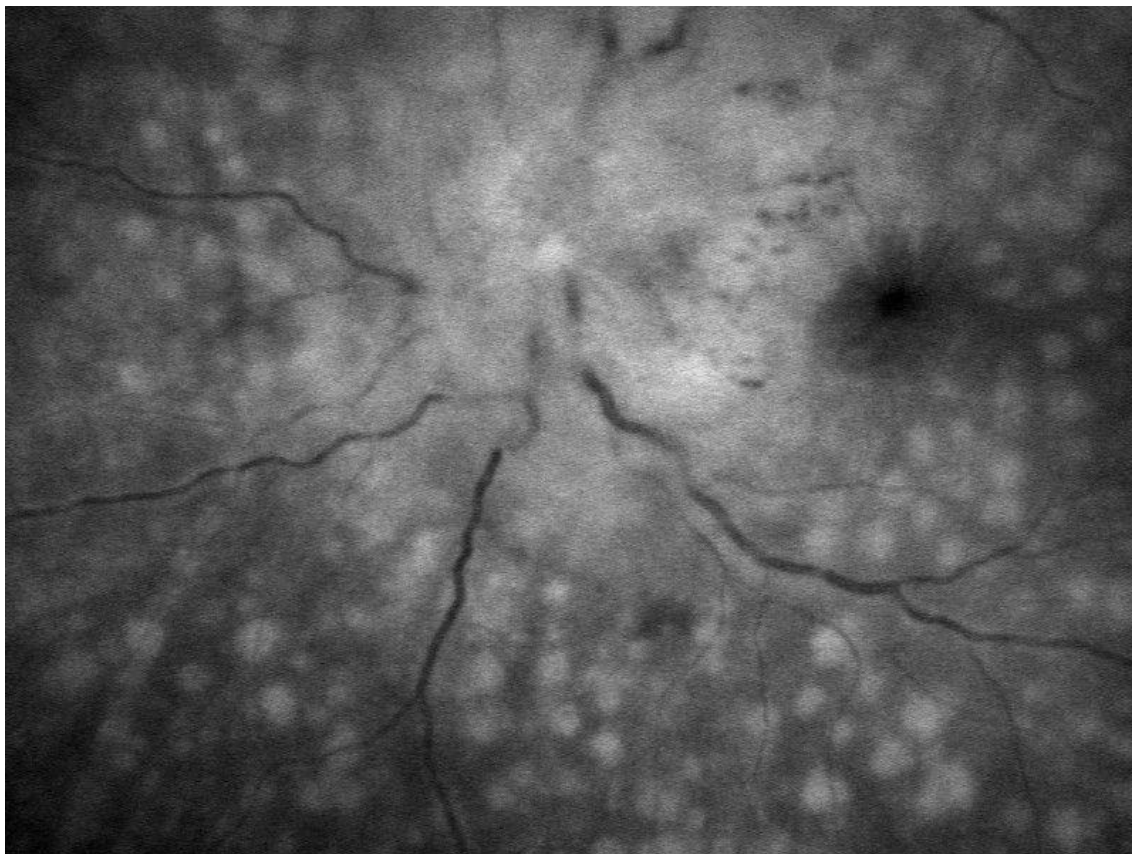


Figure 18 : Photo avec un filtre vert montrant un œdème papillaire, un œdème maculaire, de multiples lésions au niveau de la rétine, et un engainement vasculaire.

Les rétinothographies en auto-fluorescence montrent des atteintes de l'épithélium pigmentaire, mais leur intérêt est limité(26).

L'échographie en mode B met en évidence la présence d'un vitré hyperéchogène, mais sans signe spécifique en faveur d'un lymphome oculaire, n'en faisant donc pas un examen de routine.

L'angiographie au vert d'indocyanine n'apporte pas d'éléments supplémentaires par rapport à l'angiographie à la fluorescéine mais il peut être utile pour éliminer un diagnostic différentiel.

2-6 Diagnostic de certitude

2-6-1 Biopsie cérébrale

La coexistence de signes cliniques et de signes évocateurs à l'IRM d'un lymphome doivent conduire à la réalisation d'une biopsie chirurgicale afin de poser le diagnostic de certitude, par l'analyse anatomo-pathologique.

Lorsque que c'est possible la biopsie doit être réalisée à distance d'une corticothérapie pour éviter d'avoir un résultat faussement négatif. La technique la plus utilisée de nos jours pour la biopsie cérébrale est la stéréotaxie. Elle consiste à repérer la tumeur par des techniques d'imagerie médicale. Les données obtenues sont ainsi reportées sur un dispositif mécanique fixé à la tête, puis à l'aide d'un grade monté sur le système, le neurochirurgien peut atteindre la zone cible.

Certaines situations particulières permettent de ne pas réaliser de biopsie neurochirurgicale, notamment par la présence d'une atteinte oculaire ou méningée concomitante ou suspectée.

2-6-2 Prélèvement oculaire

2-6-2-1 Ponction de chambre antérieure : intérêt et résultat

La ponction de chambre antérieure (PCA) est une technique de prélèvement de l'humeur aqueuse. Elle est réalisée sous anesthésie locale par Tétracaïne® ou Oxybuprocaine® en consultation ou au bloc opératoire après une désinfection à la povidone iodée et la mise en place d'un blépharostat. Elle consiste à introduire une aiguille de 30 gauge montée sur une seringue à tuberculine de 1 ml, au niveau du limbe et d'aspirer l'humeur aqueuse délicatement (le volume de la chambre antérieure est situé entre 100µl et 245 µl(30)).

Les complications d'une PCA sont : le risque infectieux, la cataracte traumatique avec ouverture de la capsuloïde antérieure, ou encore un traumatisme de l'iris avec hyphéma et les complications propres à l'hyphéma.

L'analyse de l'humeur aqueuse a 2 intérêts dans le cadre d'un LOC :

- Orienter le diagnostic avec le dosage de l'interleukine 6 (IL-6) et de l'interleukine 10 (IL-10)
- Le suivi de l'atteinte oculaire avec le dosage l'IL-10 quand la maladie est avérée.

Actuellement la PCA est le meilleur test diagnostique de première intention devant toute suspicion d'une atteinte ophtalmologique d'un LOC.

Un taux élevé d'IL-10 est associé à une atteinte lymphomateuse (interleukine diminuant la réponse inflammatoire), alors qu'un taux élevé IL-6 est plutôt en faveur d'une atteinte infectieuse ou inflammatoire. La valeur seuil d'IL-10 est de 50pg/ml dans l'humeur aqueuse et l'interprétation réside dans le ratio IL10/IL6(31) :

- ratio supérieur à 1 : très évocateur d'une atteinte ophtalmologique du LOC
- ratio inférieur à 1 : ne permet pas d'exclure le diagnostic.

Pour améliorer le rendement de ce prélèvement, un score appelé « Interleukin Score for Intra-Ocular Diagnosis » dit ISOLD a été développé(32). Ce score est calculé à l'aide de la concentration d'IL-6, d'IL-10 et est pondéré d'une probabilité :

- Score inférieur à « -4.6 » : exclusion du diagnostic de LOC dans 99% des cas
- Score supérieur à « +4.6 » : forte évocation du diagnostic de LOC.
- Score intermédiaire pondéré par une probabilité : fait ou non réaliser des examens complémentaires (figure 19).

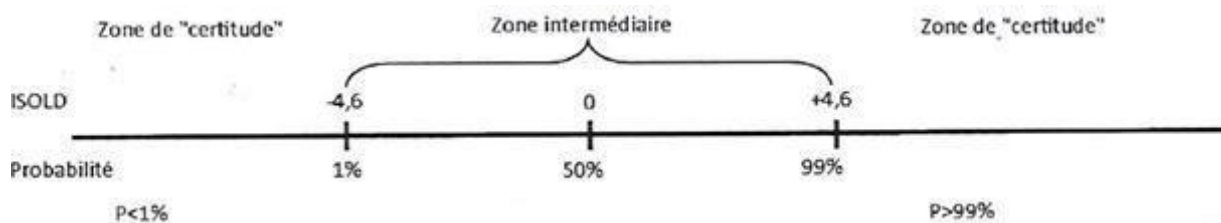


Figure 19 : Score ISOLD

Il ne peut pas y avoir d'analyse cytologique sur l'humeur aqueuse. Elle est pauvre en cellules car elle est fréquemment renouvelée à travers le trabéculum : le débit d'élimination par voie uvéosclérale de l'humeur aqueuse est 1.6µl/min + 0.2 µl/min/mmHg chez un sujet(33).

2-6-2-2 Vitrectomie diagnostique

La vitrectomie diagnostique consiste en l'ablation partielle ou totale du vitré pour ensuite analyser ce tissu. Pour rappel le vitré est un tissu transparent ayant un rôle optique, métabolique et immunitaire ; son volume est d'environ 3 cm³, et il a une viscosité quatre fois supérieure à l'eau. Les cellules lymphomateuses y prolifèrent, ce qui en fait un tissu de choix pour le diagnostic.

La vitrectomie moderne par la pars plana a été développée au début des années 70 par Machemer(34) et fut rapidement utilisée comme procédure chirurgicale de diagnostic. Avant l'avènement de la vitrectomie par la pars plana, l'énucléation était la seule technique permettant d'avoir un diagnostic de certitude au niveau oculaire, mais les résultats fonctionnels étaient catastrophiques !

La technique chirurgicale est réalisée sous anesthésie locale ou générale, après une désinfection à la povidone iodé de la peau péri-oculaire, ainsi que des culs sac conjonctivaux.

Dans un premier temps, le chirurgien réalise trois sclérotomies où il met en place directement trois trocarts trans-conjonctivaux de 23, 25, ou 27 gauge en temporal inférieur, pour l'infusion puis deux autres en supérieur pour le vitréotome et l'endo illumination(35) (figure 20). La première aspiration est réalisée sans ouverture de l'infusion, ce qui permet de retirer du « vitré pur » pour l'analyse histologique(36).

Dans un second temps, après l'ouverture de l'infusion, l'aspiration ramènera du vitré dilué pour l'analyse cytokinique d'IL-6, IL-10 et pour le calcul du score ISOLD. Pour finir, la cassette contenant le liquide de lavage de la cavité vitréenne doit également être utilisé pour réaliser des cultures microbiologiques(36).

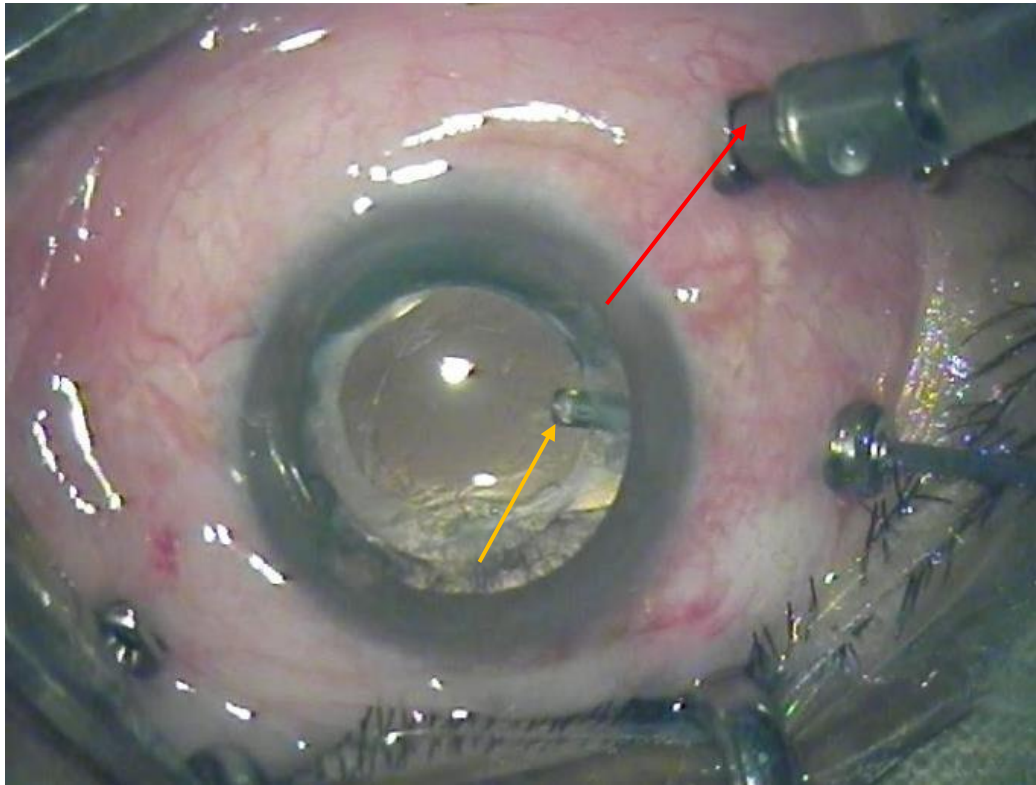


Figure 20 : Œil pseudophake avec les 3 trocars de vitrectomies (flèche rouge : infusion ; flèche jaune : vitréotome)

Les prélèvements doivent immédiatement être envoyés au cytologiste ou à l'anatomopathologiste, car les cellules sont fragiles en dehors de leur milieu(37). Certaines équipes mettent dans leurs tubes de prélèvement du « Roswell Park Memorial Institut » appelé communément RPMI, comme milieu de transport. Pour 1 à 2 ml de vitré, ils utilisent 2 à 5 ml de RPMI(36,37).

Lors du dosage des cytokines du vitré, on retient comme valeur seuil d'IL-10 400 pg/ml(31,38). Le score ISOLD pour le vitré est calculé de façon similaire que pour l'humeur aqueuse(32).

Lorsque le prélèvement vitréen est négatif lors d'une forte suspicion, il est parfois possible de réaliser une biopsie rétinienne. Cette procédure est rare et elle est réalisée dans quelques centres spécialisés. La technique consiste à ponctionner les foyers sous rétiniens ou à biopsier directement une partie de la rétine atteinte.

Comme pour les biopsies neurochirurgicales, l'arrêt de la corticothérapie est préférable avant le prélèvement.

La complication post-opératoire la plus fréquente est la cataracte mais cette complication est curable de façon sûre. Les complications les plus sévères sont l'endophtalmie, le décollement de rétine, l'hypertonie oculaire, ou encore l'inflammation chronique.

2-6-3 Ponction lombaire

La ponction lombaire (PL) consiste à recueillir du liquide céphalo-rachidien (LCR) dans l'espace sous arachnoïdien de préférence dans le cul sac dural. Elle est réalisée avec une aiguille à mandrin entre la 4^e et 5^e vertèbre lombaire. Le prélèvement est ensuite adressé rapidement au cytologiste et au laboratoire de cytométrie en flux car les cellules sont extrêmement fragiles. L'atteinte méningée est mise en évidence dans 15 à 20% des cas(17,39). La présence de cellules lymphomateuses dans le LCR permet d'éviter une procédure chirurgicale au patient. On réalise également un dosage en IL-10 et IL-6 qui permet d'orienter le diagnostic en cas d'absence de cellule et de suivre l'évolution de la maladie. Une analyse biochimique du LCR est également effectuée avec une mesure de la glycorachie et de la protéinorachie.

Pour rappel en cas de signe d'HTIC au niveau clinique, radiologique ou ophtalmologique une PL doit être retardée devant le risque d'engagement cérébrale.

2-6-4 Diagnostics histologique, cellulaire et moléculaire

2-6-4-1 Histopathologie

L'analyse anatomopathologique ou cytologique permet le diagnostic de certitude. Après l'arrivée rapide au laboratoire du prélèvement, il est centrifugé puis la lame est colorée au May Grunwald Giemsa (éosine, bleu de méthylène et azur de méthylène) et analysée au microscope optique(40).

Les cellules du lymphome B à grandes cellules sont de grandes tailles (2 à 4 fois la taille d'un lymphocyte B normal), elles présentent un rapport nucléo-cytoplasmique élevé, un cytoplasme basophile et un noyau irrégulier avec des nucléoles (figure 22).

Pour les prélèvements cérébraux on peut mettre en évidence un infiltrat de lymphocytes T réactionnels, des macrophages, des astrocytes et des cellules microgliales. Chez les patients traités par corticothérapie les zones de nécrose peuvent être majorées.

Dans le prélèvement de vitré la quantité de cellules est faible (figure 21), mais ceci n'infirme pas le diagnostic. Le diagnostic cytologique est plus délicat au niveau du vitré en raison de la lyse cellulaire et de la présence de nombreux macrophages.

Les cellules du lymphome B à grandes cellules expriment les marqueurs B CD19, CD20, CD22, CD79a, PAX5 mis en évidence par l'immunocytochimie(41) (figure 23). Celle-ci révèle

également l'expression du CD10 dans 10 à 20% des cas, du BCL6 dans 60-80% des cas et du IRF4/MUM1 dans 90% des cas, qui permet de classer le lymphome en fonction de la cellule d'origine(41). On peut également mettre en évidence les marqueurs BCL2 et MYC ; s'ils sont co-exprimés le pronostic est plus péjoratif avec une survie globale de 36% à 5 ans(42).

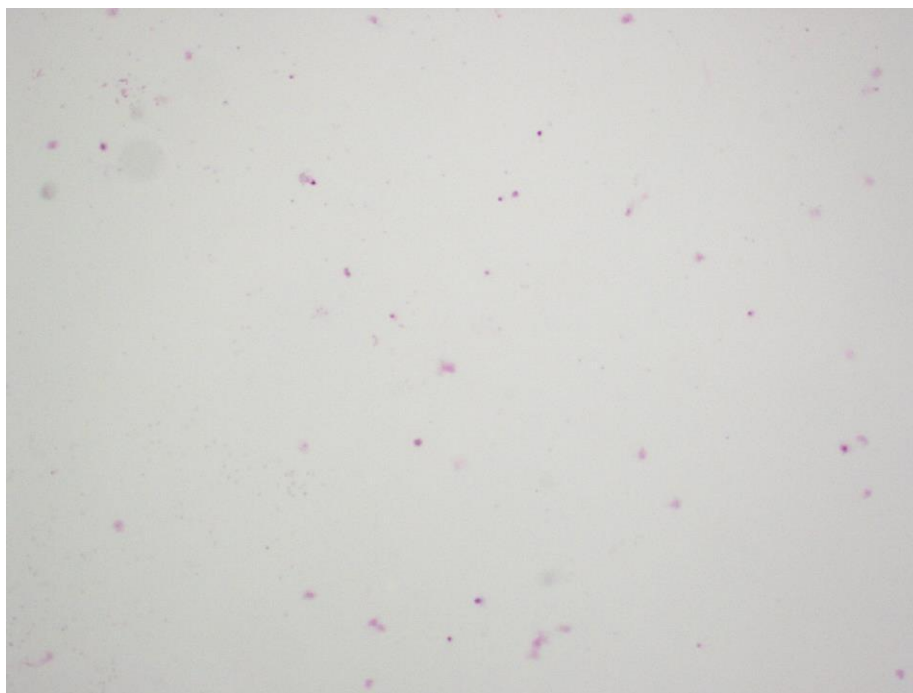


Figure 21 : Prélèvement vitréen pauvre en cellules

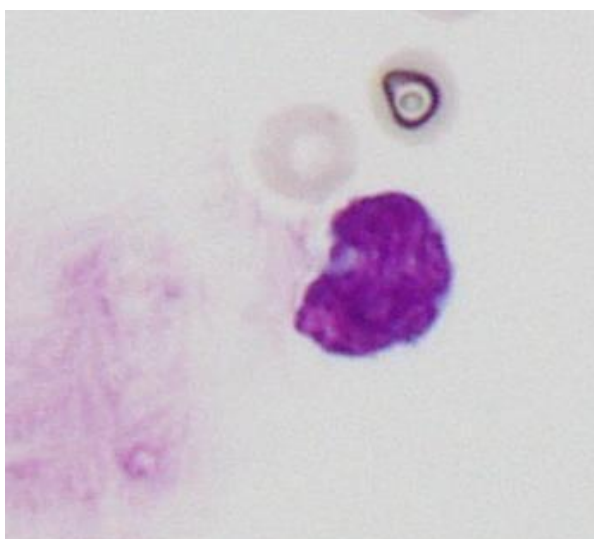


Figure 22 : Lymphocyte atypique avec bordures nucléaires irrégulières

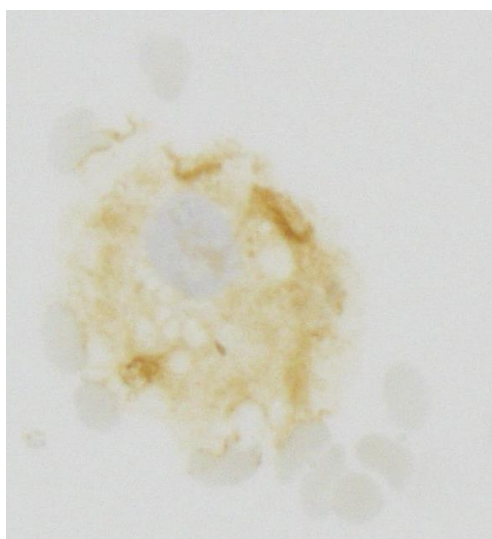


Figure 23 : Lymphocyte B, immunocytochimie avec anticorps anti-CD20 positif, révélation en brun par la peroxydase

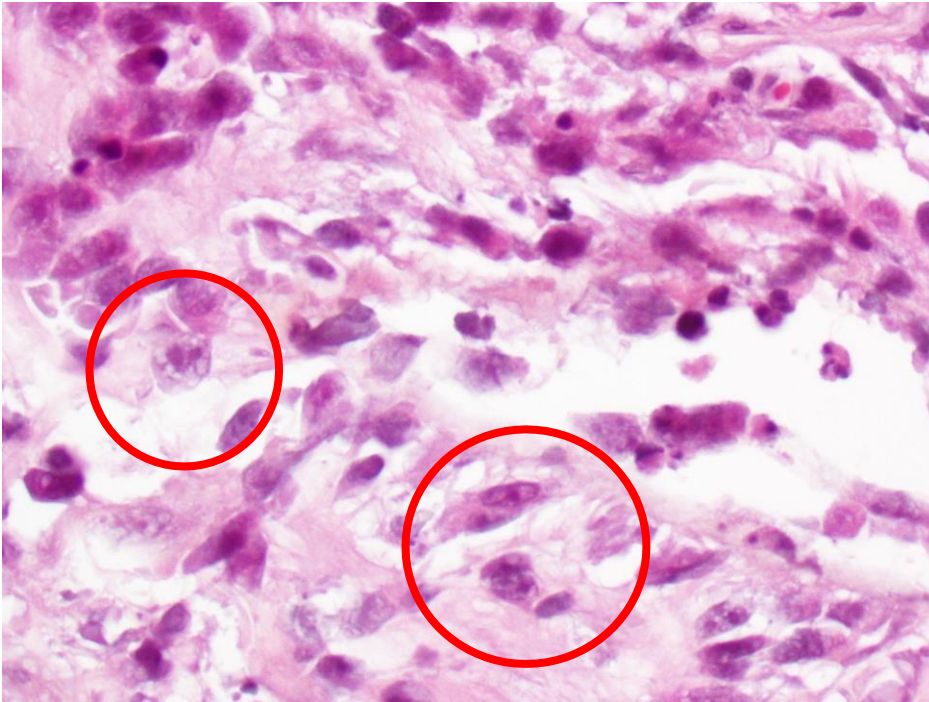

Figure 24 : Infiltration et destruction de la rétine par une prolifération lymphomateuse à grandes cellules

Pour compléter l'examen cytologique on utilisera la cytométrie en flux et la biologie moléculaire.

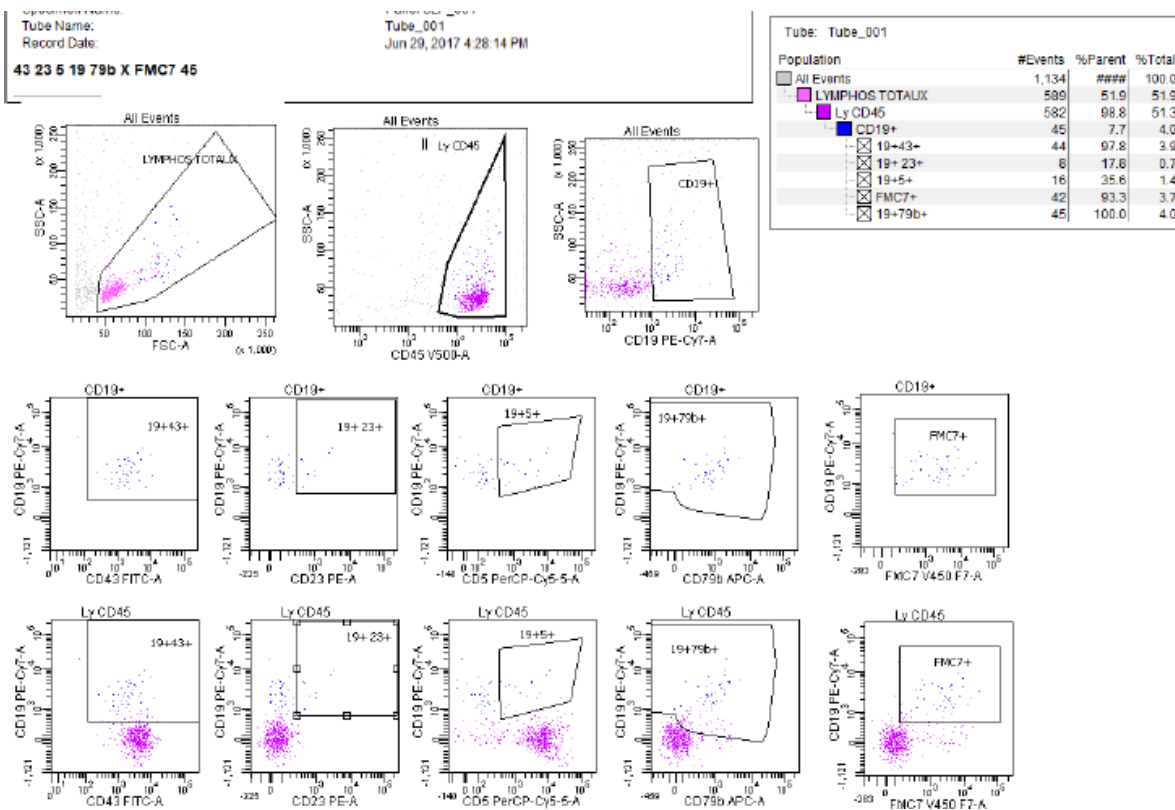
2-6-4-2 Cytométrie en flux

La cytométrie en flux (CMF) est une technique d'analyse permettant l'utilisation d'anticorps couplés à des fluorochromes qui reconnaissent des antigènes spécifiques. Dans le cadre du diagnostic ce sont des antigènes de la membrane cellulaire ou intracytoplasmiques. Cette technique permet une distinction plus aisée des différentes populations de cellules, car elle utilise le « multiplexage », un panel d'anticorps plus important que l'immunocytochimie (communément 8 à 12 couleurs contre 2 en immunohistochimie). Cette technique permet également d'analyser toutes les cellules du prélèvement en même temps. Pour les LVRP la sensibilité de la CMF est de 82% et la spécificité de 100%(43).

Dans le cadre d'un prélèvement de LCR ou de vitré, une analyse cytologique avec un immunophénotypage en cytométrie en flux permet de poser le diagnostic sans avoir recours à l'immunocytochimie(39). Les cellules dans le LCR et le vitré sont plus difficiles à analyser compte tenu du faible volume de prélèvement, du caractère pauci-cellulaire et de la fragilité des cellules(44).

Les antigènes de surface mis en évidence sont : le CD45 (marqueurs pan-lymphocytaire), le CD19, le CD20, CD79b (marqueurs pan-B), et le CD10 qui permet de classer en partie la cellule d'origine(43) (figure 25).

La recherche des marqueurs intracellulaires utiles à la catégorisation des LBGc n'est actuellement pas encore réalisée en routine au CHU de Caen mais permettrait d'affiner le classement du lymphome. Il est mis en évidence une monotypie en cas de restriction des chaînes légères kappa/lambda mais cependant l'immunophénotypage ne permet pas *stricto-sensu* de conclure à une clonalité de la population lymphomateuse.



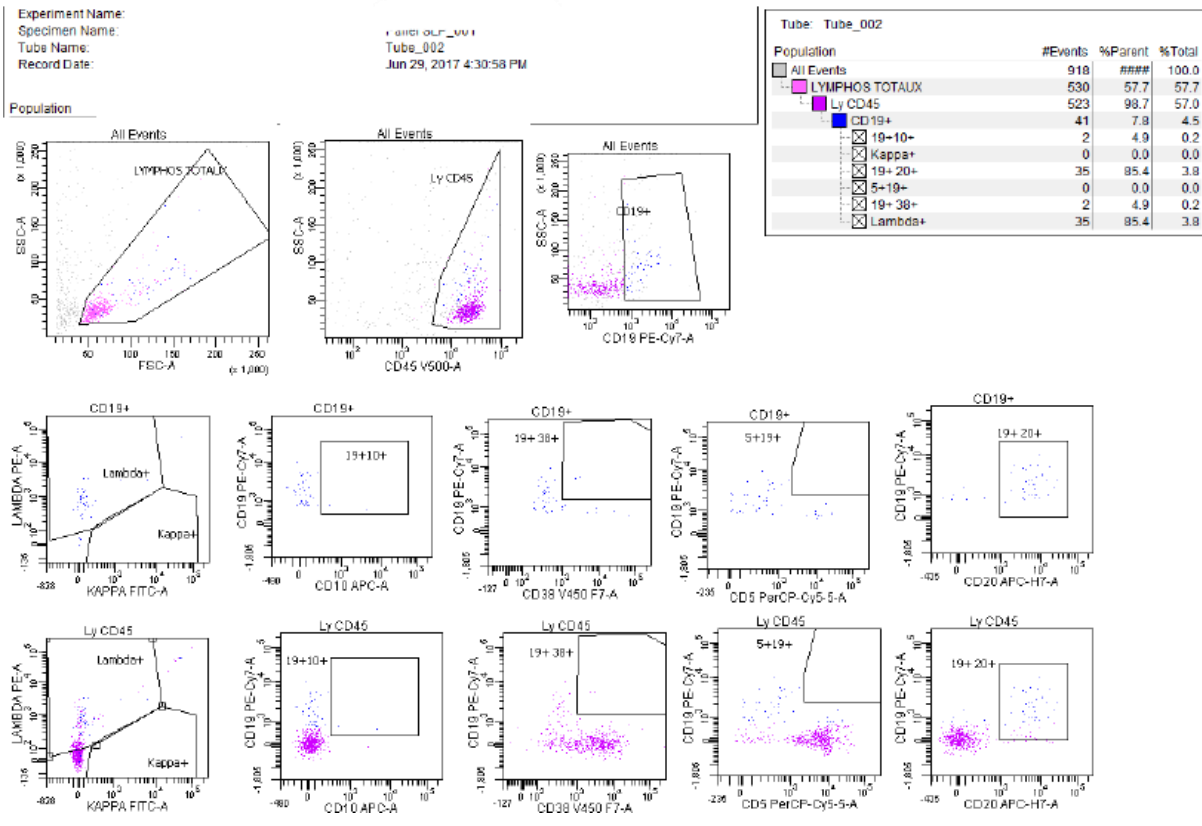


Figure 25 : Graphiques de cytométrie en Flux : analyse d'un prélèvement vitréen, mettant en évidence environ 560 cellules dont 8% de lymphocytes de grandes tailles exprimant CD19+, FMC7+, CD43+, CD20+, CD79b+ avec une restriction kappa/lambda, ainsi qu'un CD5-

2-6-4-3 Biologie Moléculaire

La biologie moléculaire a 2 intérêts dans le LOC :

- Rechercher une clonalité
- Rechercher une mutation somatique

La détection de la clonalité est une technique peu onéreuse et rapide à mettre en œuvre. La sensibilité de cet examen peut aller jusqu'à 95 % pour les prélèvements vitréen(45). La méthode de référence est la réaction de polymérisation en chaine (PCR) basée sur l'analyse du réarrangement du gène de l'immunoglobuline. La mutation somatique la plus fréquente dans le LOC est la mutation L265P du gène *MYD88*, codant pour une protéine activant la voie nfκB). Elle est mise en évidence d'après l'article de Montesino-Rongen et al. en 2011 dans 76% des LBGc primitif du SNC(46).

2-7 Bilan au diagnostic

Une fois le diagnostic établi, plusieurs examens doivent être réalisés pour établir ou non la présence d'une atteinte diffuse du lymphome et d'évaluer l'état général du patient.

Un scanner thoraco-abdomino-pelvien permet d'éliminer d'autres lésions systémiques, ainsi que la réalisation d'une biopsie ostéo-médullaire. Certaines équipes réalisent également une tomographie par émission de positons couplée à un scanner pour la recherche d'une autre atteinte.

Au niveau biologique, on réalise les sérologies pour le VIH, l'hépatite B et C ainsi qu'une recherche de l'EBV chez les patients immunodéprimés. Pour évaluer l'état général, on fait une numération formule sanguine, un bilan hépatique complet, un ionogramme sanguin, un dosage de l'urée, une mesure de la clairance de la créatinine, un dosage du lactate déshydrogénase (LDH), une électrophorèse des protéines plasmatiques (EPP), ainsi qu'une albuminémie.

On réalise également une ponction lombaire si elle n'a pas été faite avec les analyses déjà citées(39).

Bien évidemment un examen ophtalmologique doit être accompli en cas d'atteinte cérébrale ou méningée initiale(39). On recherche une atteinte concomitante avec au minimum une mesure de l'acuité visuelle, de la pression intraoculaire, un examen à la lampe à fente avec un fond d'œil dilaté. Ce bilan ophtalmologique peut être complété d'un OCT voire d'une angiographie en cas de doute ou encore d'une PCA avec un dosage du ratio IL-10/IL-6.

Le patient bénéficie également d'une évaluation neuropsychologique avec au minimum la réalisation d'un test MMS (Mini Mental Status) permettant d'évaluer l'orientation, la mémoire, le calcul, le langage et la praxie constructive, un test des 5 mots (pour évaluer la mémoire de travail), un test BREF (Batterie Rapide d'Evaluation Frontale) qui évalue les fonctions exécutives : similitudes, fluence, préhension, séquence motrice de Luria, consignes conflictuelles.

2-8 Prise en charge thérapeutique

2-8-1 Par voie générale

2-8-1-1 Chimiothérapie systémique

Le traitement de référence est le méthotrexate (MTX)(17). C'est un antimétabolite et un anti folate injecté par voie intra-veineuse (IV). Il inhibe la dihydrofolate réductase qui est une enzyme activant le folate nécessaire à la synthèse des purines et des thymines, donc inhibant la synthèse de l'ADN. La dose délivrée par voie IV pour passer la barrière hémato encéphalique (BHE) et la barrière hémato-rétinienne (BHR) est comprise entre 1 et 8 g/m², ce qui est appelé « en haute dose » (HD)(39,47,48).

Dans le cadre du LOC, les doses sont d'environ 3g/m² injectées en 3 heures. L'efficacité dépend du temps d'exposition. Le nombre idéal de perfusion se situe entre 4 et 6 espacées de 2-3 semaines, qui peuvent être augmentées si la réponse est trop faible. L'injection de MTX HD requiert un pré et un post traitement qui comprend une hyperhydratation, une alcalinisation des urines, de l'acide folique (vitamine B9), ainsi qu'un suivi de la concentration de la methotrexatémie(39). Le MTX est principalement associé avec 2 molécules dans les protocoles de traitement :

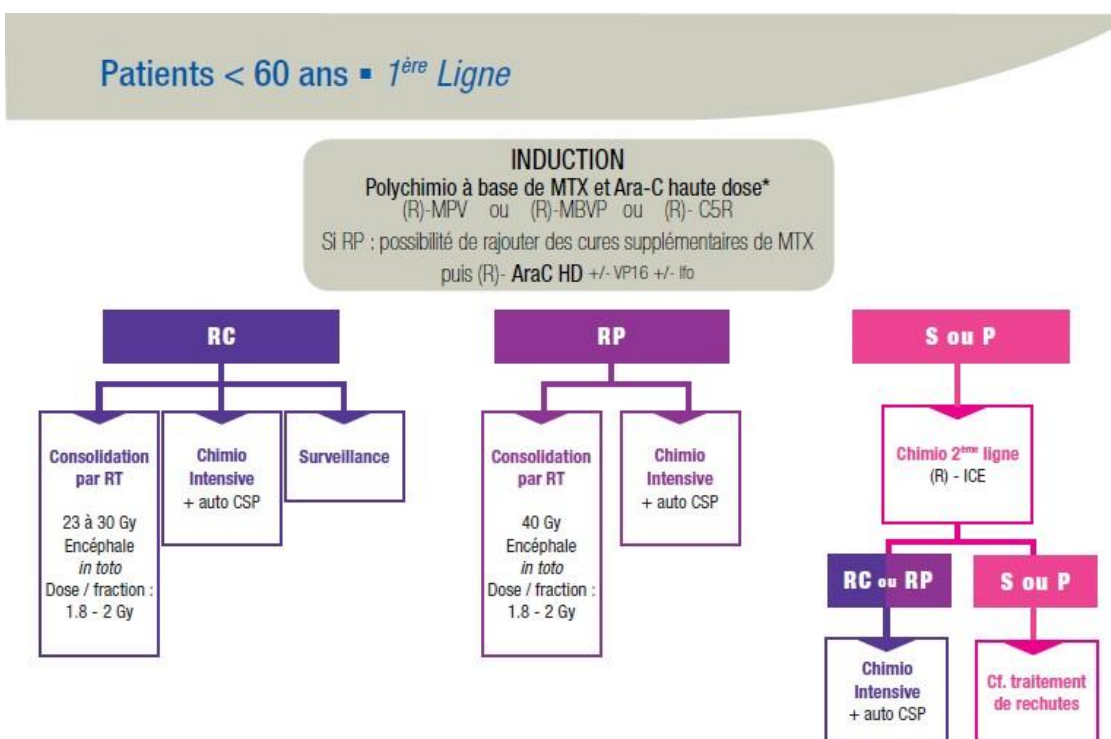
- La cytarabine : antimétabolite, analogue nucléosidique de la cytosine inhibant la synthèse de l'ADN qui passe à travers la BHE
- Le rituximab : anticorps monoclonal chimérique anti-CD20. Il est constitué d'un domaine constant humain et d'un domaine variable murin. Sa cible est le CD20, qui est présent sur tous les lymphocytes B. Quand le rituximab se lie au CD20, il entraîne la destruction immédiate du lymphocyte. La molécule ne passe pas à travers la BHE, mais son association avec le MTX dans le LOC semble améliorer la réponse complète et la survie globale(49)

Les principaux protocoles de première ligne recommandés par l'association des neuro-oncologues d'expression française (l'ANOCEF(50,51) et utilisés en France sont(17) :

- R-MPV-A : Le protocole débute par 4 cycles de MPV. 1 cycle correspond à une injection de MTX HD à 3.5g/m² à J1 et J15 avec de la vincristine à 1.4g/m² en IV (alcaloïde poison du fuseau mitotique) à J1 et J15 associé à de la Procarbazine à 100 mg/m² en per os (agent alkylant). Puis 1 cycle de cytarabine en IV 3g/m² pendant 2 jours. A chaque cycle est administré du rituximab à la dose de 375 mg/m² en fonction du choix des équipes.

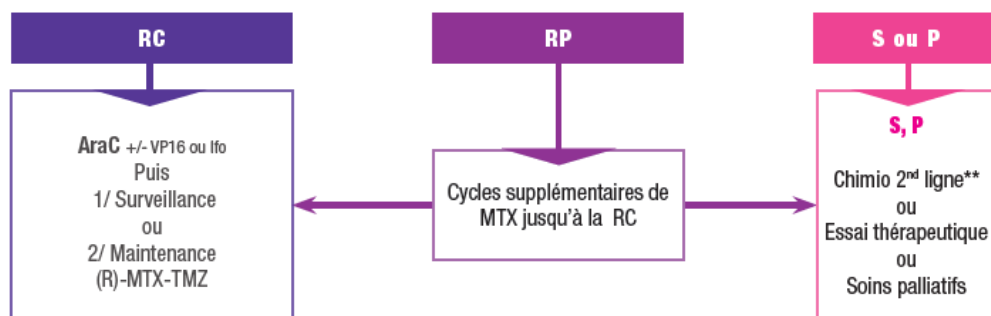
- R-MBPV (type protocole PRECIS) : Le protocole débute par 3 cycles de MBVP. 1 cycle correspond à une injection de MTX HD à 3g/m² en IV à J1 et J15, une injection de VP16 à 100 mg/m² en IV à J2 (étoposide inhibant la topoisomérase), une injection de BCNU 100 mg/m² en IV à J3 (carmustine, agent alkylant) associé à de la prednisone à la dose de 60 mg/m²/j pendant 5 jours. Puis 2 cycles de cytarabine à 3g/m² en 3 heures sur 2 jours. A chaque cycle est administré du rituximab à la dose de 375 mg/m² en fonction du choix des équipes.

Il existe d'autres associations de chimiothérapie comme le C5R, pour la plupart basées sur le MTX et des protocoles différents en cas de rechute.



Patients > 60 ans - 1^{ère} Ligne

Polychimio à base de MTX HD* (R) - MPV



* Pour le nombre de cycle de MTX, se référer au protocole

**discussion RCP au cas par cas, voir fiche rechute

Figure 26 : Schémas de recommandation de l'ANOCEF en 2015

2-8-1-2 Autogreffe de cellules souches hématopoïétiques

Chez certains patients, lorsqu'il y a un risque important de rechute ou un mauvais contrôle de la maladie, un traitement par autogreffe de cellules souches hématopoïétiques peut être proposé(39). Ce traitement se déroule en 2 phases. Une première phase d'induction, avec plusieurs cycles de chimiothérapie. Puis une deuxième phase avec une hospitalisation de 3 à 4 semaines comprenant une chimiothérapie intensive puis une injection par voie sanguine des propres cellules souches sanguines du patient.

2-8-2 Par voie locale

2-8-2-1 Injection intrathécale

L'injection intrathécale se réfère à la même technique que la ponction lombaire, par l'introduction d'une aiguille au niveau du sac dural, pour ensuite y injecter le produit adéquat. Il n'existe pas de recommandation à ce jour sur l'intérêt de la chimiothérapie intrathécale, car plusieurs études sont contradictoires. Cette voie d'administration est utilisée en cas d'atteinte méningée(39). Le principal produit injecté dans le LOC est le MTX en monothérapie à 12-15 mg, on peut y associer de la cytarabine et de l'hydrocortisone (recommandation de l'ANOCEF

de 2015). C'est une voie intéressante pour la diffusion du Rituximab au niveau du système nerveux central comme l'a montré l'essai de phase 1 de Rubenstein et al en 2013(52).

2-8-2-2 Injection intravitréenne

L'injection intravitréenne (IVT) est une technique d'injection qui permet d'atteindre de fortes concentrations de médicament au niveau intra-oculaire. En effet, l'œil étant une zone de privilège immun, certaines molécules ont du mal à traverser la BHR(53). Par exemple T. Batchelor a établi en 2003 que le MTX, molécule passant la BHE et la BHR, a atteint une concentration de 1 microM dans l'humeur aqueuse (valeurs considérées comme cytotoxiques pour les cellules lymphomateuses) après l'injection de MTX 8g/m(48). La concentration utilisée est plus élevée que les 3g/m² recommandés actuellement. Ce qui montre l'intérêt des IVT de MTX pour atteindre des concentrations cytotoxiques en cas d'atteintes oculaires.

L'injection se déroule dans une salle dédiée ou au bloc opératoire. Après une anesthésie locale, les yeux du patient sont nettoyés avec de la povidone iodée. Puis mise en place d'un blépharostat et instillation de povidone iodée dans les culs sacs conjonctivaux avec attente de séchage pendant 2 minutes(54). L'injection est réalisée à 3.5-4 mm du limbe au niveau de la pars plana (figure 27). Rinçage abondant au sérum physiologique de la surface oculaire. Avant l'injection, il est recommandé de faire une PCA pour doser l'IL-10 et ainsi contrôler l'évolution de la maladie.

Les complications les plus sévères propres aux IVT sont les risques d'endophtalmie, de décollement de rétine, d'hémorragie intravitréenne, de cataracte traumatique, et d'occlusion de l'artère centrale de la rétine par hypertonie aigue(53).

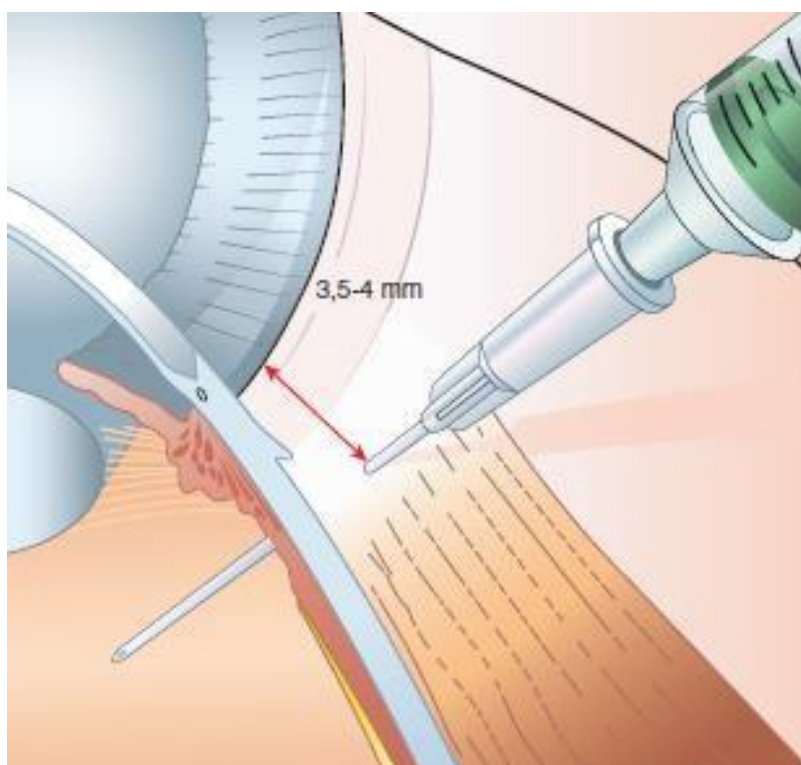


Figure 27 : Schéma de la réalisation d'une injection intravitréenne (Deltour JB, Weber M. Injections intravitréennes : principes, techniques et aspects médico-légaux. EMC -ophtalmologie 2016 ;13(2) : 1-8 (Article 21-249-A-17)

Le produit le plus utilisé en cas d'atteinte oculaire est le MTX. Les seringues sont préparées par la pharmacie hospitalière à la concentration de 400µg/0.1ml. Le volume injecté est de 0.1 ml à l'aide d'une seringue montée sur une aiguille de 30 Gauge. Les complications spécifiques des IVT de MTX sont une cataracte (73% des patients), une épithéliopathie cornéenne(53), ainsi qu'une résistance au traitement (tachyphylaxie)(55).

Des injections de rituximab sont possibles à la dose de 1 mg/0.1ml. Les complications spécifiques sont une hypertonie, une iridocyclite, et une kerathopathie(56).

En cas d'atteinte cérébrale et oculaire, les IVT sont discutées au cas par cas en réunion de concertation pluridisciplinaire. S'il y a une atteinte oculaire isolée, deux approches sont possibles, basées sur la réalisation d'IVT de MTX (figure 28) :

- Chimiothérapie locale seule, qui permet un bon contrôle de la maladie sans complications(39). Cette prise en charge est limitée au patient avec une contre-indication à une chimiothérapie systémique ou au patient âgé avec une rechute oculaire seule.

- Association d'une chimiothérapie systémique + locale : cette approche permet de traiter les atteintes cérébrales infracliniques. La survie globale des patients semble être améliorée (85% à 4 ans)(57). Mais la qualité de vie du patient peut être altérée par les effets indésirables de la chimiothérapie systémique.

Le schéma thérapeutique recommandé actuellement est de débiter par 1 IVT de MTX 2 fois par semaine pendant 4 semaines, puis 1 IVT de MTX par semaine pendant 8 semaines puis 1 IVT par mois pendant 9 mois jusqu'à négativation de l'IL-10(16,19,21,51,55).

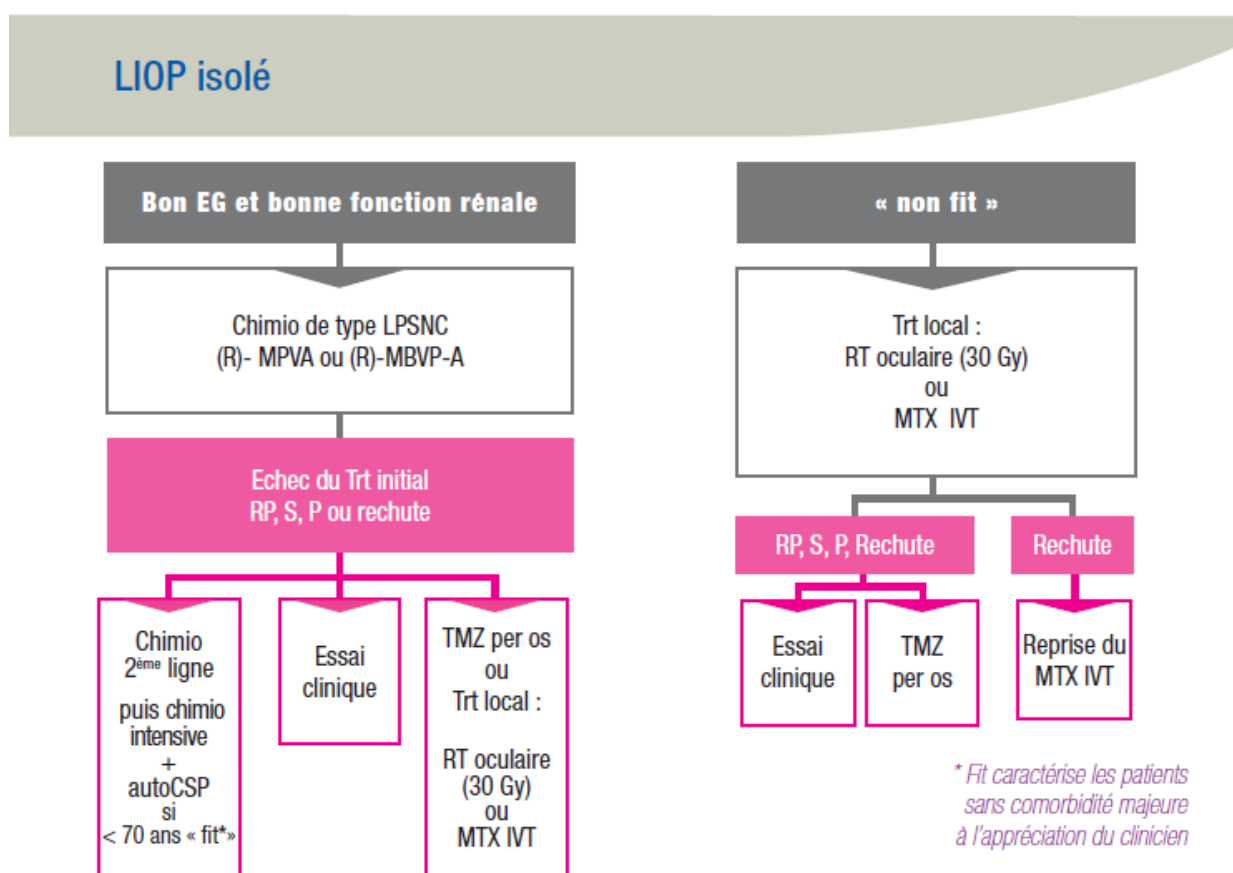


Figure 28 : Schéma de recommandation de l'ANOCEF en 2015

2-8-3 Radiothérapie

La radiothérapie est le premier traitement à avoir amélioré la survie des patients, mais plusieurs effets secondaires font qu'elle n'est plus utilisée en traitement isolé. Elle est utilisée aujourd'hui comme traitement de consolidation chez les patients de moins de 60 ans ou dans de rares cas comme traitement palliatif. Elle est contre-indiquée à ce jour avec les doses utilisées actuellement chez les patients de plus de 60 ans car il y a une augmentation du risque de démence secondaire(57,58).

Au niveau cérébral, les doses délivrées sont de 23-40 Gray *in toto*, avec un fractionnement de 5 séances de 1,8 à 2 Gray par semaine. Certaines études comme celle de Thiel et al. en 2010 n'ont pas mis en évidence de différence significative de survie globale chez des patients traités par chimiothérapie seule sans radiothérapie par rapport au groupe chimiothérapie plus radiothérapie(59).

Au niveau oculaire la radiothérapie est appliquée aux 2 yeux, à une dose comprise entre 30 et 50 Gray fractionnée en 5 séances de 1,5 à 2 Gray(60). Les effets secondaires fréquents sont : la cataracte développée par 100% des patients phakes, le syndrome sec, la conjonctivite radique et l'érythème périorbitaire. Les complications les plus graves mais plus rares sont : la kératite radique, l'hémorragie intravitréenne, le glaucome néo vasculaire, l'atrophie du nerf optique et la rétinopathie radique qui se développe plus facilement chez les patients diabétiques(61).

2-8-4 Place de la chirurgie

Au niveau cérébral, la cytoréduction chirurgicale n'a actuellement pas sa place dans la stratégie thérapeutique, elle n'apporte aucun bénéfice par rapport à une simple biopsie et augmente le risque de déficit post-critique. Cependant certaines équipes proposent une résection limitée pour diminuer l'effet de masse et faciliter l'action de la chimiothérapie(39,62).

Au niveau oculaire, la vitrectomie peut amener une amélioration de l'acuité visuelle et des signes fonctionnels de façon transitoire(63), mais elle n'a pas montré à ce jour une augmentation de la survie globale ou sans récurrence. Le rapport bénéfice risque n'est pas en faveur non plus pour une vitrectomie de confort.

2-8-5 Résultat des traitements et survie des patients en France

L'étude du groupe de travail du réseau LOC parue en 2020 sur les lymphomes primitifs du SNC analyse 1002 patients dont 938 patients avec un LBGC(17). Elle met en évidence que 50% des patients avaient une réponse complète après la 1^{ère} ligne de traitement, 9% une réponse partielle et 26% une progression de la maladie. Parmi les patients recevant un traitement de consolidation 83% avaient une réponse complète, 10% une réponse partielle. Le suivi médian était de 44,4 mois. La médiane de la survie sans progression était 10,5 mois. La médiane de survie globale était de 25,3 mois. Chez les patients traités par chimiothérapie à haute dose avec une autogreffe de cellule souche hématopoïétique la survie globale était de 76% à 5 ans. Dans 44% des cas, la cause du décès était multifactorielle (infection opportuniste, état neurologique altéré, effets indésirables du traitement). Dans 13 % des cas la mort était liée au lymphome avant le traitement. Dans 5% des cas, le décès était lié à la toxicité du traitement.

2-8-6 Suivi post thérapeutique

Les recommandations de l'ANOCEF en 2015(51) pour le suivi des LOC au cours des 2 ans après le traitement sont :

- Une consultation par un neurologue et/ou un hématologue tous les 3 mois
- Une IRM de contrôle tous les 3 mois
- Une évaluation neuropsychologique annuelle en cas de rémission complète
- Un examen ophtalmologique tous les 6 mois en cas d'atteinte initiale sinon un examen annuel

Etude

3 Etude

3-1 Objectifs

3-1-1 Objectif principal

L'objectif principal de cette étude était de décrire les caractéristiques des patients atteints d'un lymphome oculo-cérébral au CHU de Caen. Les caractéristiques analysées étaient cliniques, paracliniques, le traitement initial, la réponse aux traitements, la récurrence avec la localisation ainsi que la survie globale et sans récurrence de la série de patients.

3-1-2 Objectifs secondaires

Les patients étaient ensuite répartis en 2 groupes :

- Le groupe de patients **avec** une atteinte ophtalmologique
- Le groupe de patients **sans** atteinte ophtalmologique

Une analyse descriptive a été effectuée pour ces 2 groupes, ainsi qu'une analyse comparative de la survie globale et de la survie sans récurrence.

3-2 Matériel et méthodes

3-2-1 Patients

Nous avons réalisé une étude rétrospective, monocentrique, descriptive au CHU de Caen.

- Critères d'inclusion :

Les informations de tous les patients inscrits dans le réseau LOC de Caen ont été recueillies du 1er janvier 2011 au 30 septembre 2019.

Les patients ont été inclus dans l'étude s'ils remplissaient les critères suivants :

- âge supérieur à 18 ans
- un lymphome du système nerveux central prouvé par un examen anatomopathologique ou par CMF.

- Critères d'exclusion :

Les patients présentant un lymphome initialement en dehors du SNC et avec une localisation secondaire ou concomitante au niveau du SNC.

3-2-2 Recueil de données

Les données cliniques et paracliniques ont été recueillies *a posteriori* dans les dossiers médicaux informatisés ou papiers.

3-2-2-1 Données recueillies pour le diagnostic

Cliniques :

- L'âge du patient au moment du diagnostic
- Le sexe du patient
- Signes neurologiques au moment du diagnostic : signes focaux, signes d'hypertension intracrânienne, neuropsychiatriques, épilepsie.
- Signes hématologiques au moment du diagnostic : sueurs nocturnes, adénopathies, amaigrissement

- Signes ophtalmologiques au moment du diagnostic : acuité visuelle en logMAR, si les signes sont uni/bilatéraux, la présence d'une hypertonie, présence d'un flou visuel, d'un Tyndall en chambre antérieure, de précipité retro cornéen, d'un hypopion, de myodésopsies, d'un Tyndall vitréen, la présence d'un ou des foyers rétiens et leurs localisations.

Paracliniques :

Imagerie

- IRM avec la présence d'une atteinte unifocale, multifocale et/ou sous arachnoïdienne
- TEP scanner et TDM TAP
- OCT maculaire et papillaire ainsi que leurs résultats au moment du diagnostic
- Angiographie à la fluorescéine et son résultat au moment du diagnostic.

Biologie

- Taux de LDH au moment du diagnostic
- Sérologies VIH, EBV, ainsi que pour l'hépatite B et C
- La réalisation d'une PL
- Ponction de chambre antérieure avec le taux IL-6 et IL-10

3-2-2-2 Données recueillies pour la réalisation du diagnostic final

- Biopsie cérébrale et/ou cytologie vitréenne et/ou sur le LCR
- Résultats en immunohistochimie avec les marqueurs CD5, CD20, CD10, CD30, BCL2, BCL6, MUM1/IFR4, l'index de prolifération ki67 et l'évaluation de la présence de l'EBV avec la sonde EBER
- La réalisation et les résultats en cytométrie en flux avec le nombre de cellules, les marqueurs CD5, CD10, CD19, CD20, CD23, CD30, CD38, CD43, CD79b, et la présence d'une restriction kappa/lambda
- Le diagnostic final

3-2-2-3 Données recueillies pour la prise en charge

- La date du diagnostic
- La date de début du traitement
- La première ligne de traitement
- La réalisation d'une autogreffe
- La réalisation d'un traitement par radiothérapie
- La réalisation d'un traitement local et si oui par voie intrathécale ou par injection intravitréenne
- La réponse au traitement, si elle est complète, partielle, ou s'il y a une progression
- L'existence d'une rechute et si oui la date de la rechute et la localisation de la rechute (cérébrale, sous arachnoïdienne, oculaire). Par convention les patients en rechute étaient définis comme ceux qui présentaient l'apparition d'une nouvelle maladie (évalué à l'IRM du SNC, à l'examen ophtalmologique ou par l'analyse du LCR)
- La date de décès le cas échéant

3-2-3 Ethique

Conformément à la législation en vigueur pour les études rétrospectives non interventionnelles, un signalement a été fait au comité d'éthique locale.

Aucune donnée nominative n'a été communiquée à un tiers non concerné par la prise en charge des patients.

3-2-4 Analyses statistiques

Les caractéristiques de base des patients étaient décrites, globalement et en fonction de l'existence d'une atteinte oculaire. Les variables quantitatives étaient exprimées en médiane, et/ou moyenne, minimum et maximum. Les variables qualitatives étaient exprimées en compte et pourcentage. Les comparaisons entre les groupes sans et avec atteinte oculaire étaient réalisées, pour les variables quantitatives, à l'aide du test de Student, et pour les variables qualitatives, à l'aide du test du Chi², avec correction de Yates si nécessaire, ou par test de Fisher si les conditions pour le test du Chi² n'étaient pas respectées. La date de début de suivi était la date de diagnostic. La date de point était fixée au 30 septembre 2019. L'évènement était le décès pour la survie globale et le décès ou la rechute pour la survie sans progression. Un patient était considéré comme exclu vivant s'il était toujours vivant à la date de point ou comme perdu de vue si son statut vis-à-vis de l'évènement était inconnu à cette date. La date de fin de suivi était la date d'évènement en cas d'évènement, la date de point pour les exclus vivants ou la

date des dernières nouvelles pour les perdus de vue. La probabilité de survie était estimée par la méthode de Kaplan—Meier. Les courbes de survie dans les groupes avec et sans atteinte oculaire étaient comparées à l'aide du test du logrank. Les tests avec une p value inférieure à 0,05 étaient considérés comme significatifs. Tous les patients étaient conservés pour les analyses, les données manquantes ont été décomptées pour chaque variable dans le tableau décrivant les caractéristiques de base et ont été prises en compte dans les analyses de survie. Les analyses ont été réalisées avec le logiciel de programmation statistique R version 3.5.1.

3-3 Résultats

3-3-1 Description de l'ensemble de la population atteint d'un LOC

3-3-1-1 Diagramme de flux

- Population du réseau LOC

Soixante-cinq patients étaient sur la liste du réseau LOC à Caen compris entre le 1er janvier 2011 et le 30 septembre 2019.

Nous avons exclu 9 patients de l'analyse : 1 patient avec une atteinte cutanée et osseuse au niveau de la voute crânienne notamment une atteinte par contiguïté avec les méninges et l'encéphale ; 1 patient avec une atteinte du sinus maxillaire et également une atteinte par contiguïté avec les méninges ; pour 6 patients l'atteinte de l'encéphale était secondaires à une atteinte systémique connue ; 1 patient a été exclu car il n'y avait pas eu de diagnostic histologique ou par CMF pour confirmer le diagnostic.

- Chez les 56 patients inclus :

- 41 patients présentaient une atteinte exclusivement de l'encéphale initialement (méninges, cervelet, et cerveau)
- 15 patients présentaient une atteinte oculaire ; parmi eux :
 - * 4 avaient une atteinte oculaire initiale seule
 - * 11 avaient une atteinte de l'encéphale associée à une atteinte oculaire

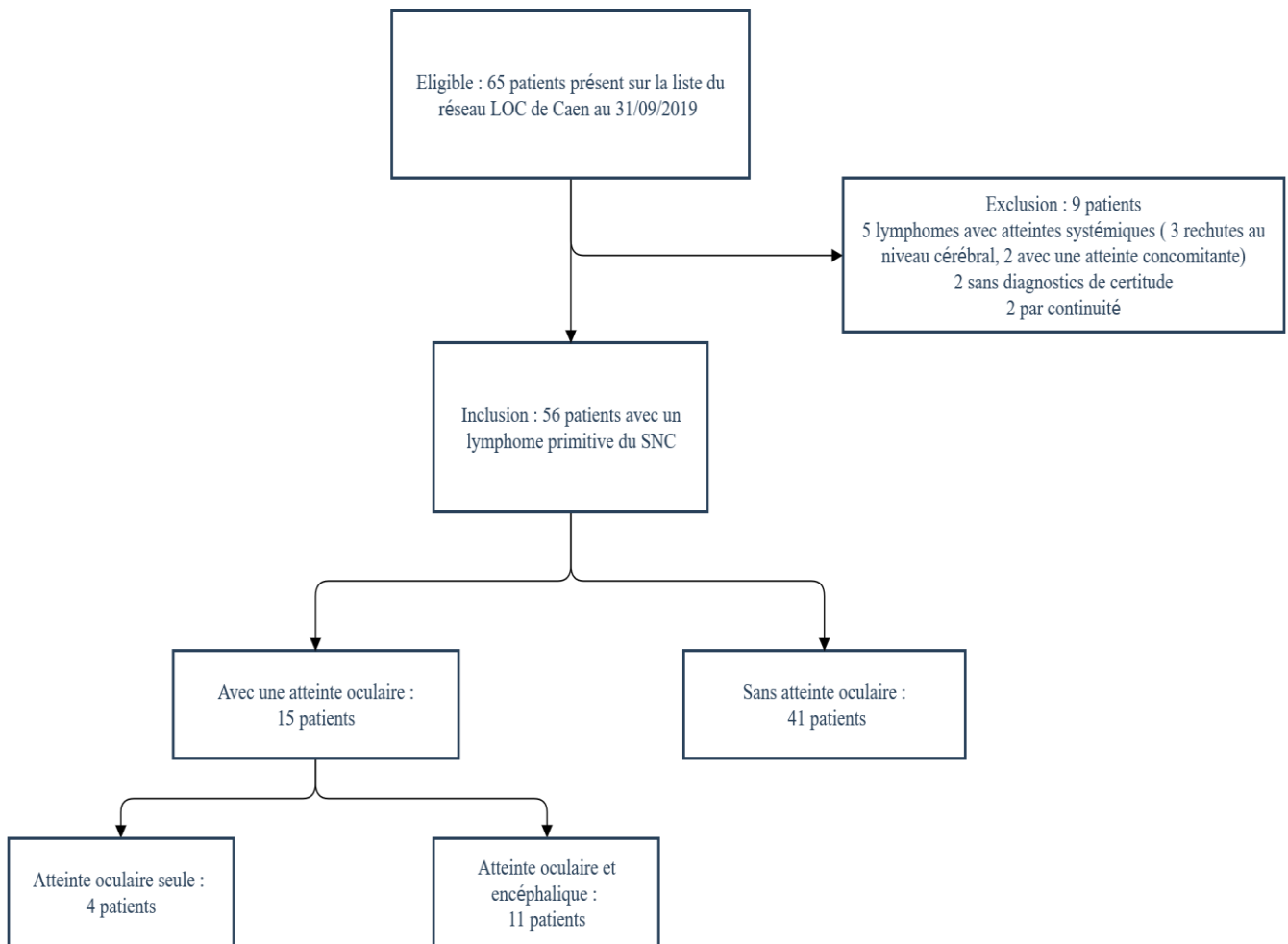


Figure 29 : Diagramme de flux

3-3-1-2 Caractéristiques de notre population

L'âge moyen au moment du diagnostic était de 64,9 (+/- 12.4), l'âge médian était de 66 ans. Les âges étaient compris entre 20 ans et 88 ans. Il y avait 32 % des patients avec un âge inférieur à 60 ans. Il y avait 48% d'hommes et 52 % de femmes.

a) Caractéristiques cliniques

i. Signes cliniques neurologiques (tableau 1)

Au sein de notre population de patient, 91% présentaient des signes neurologiques. 10% des patients ont présenté une crise comitiale comme symptôme initial, 60% ont présenté des signes neurologiques focaux, 35% des patients ont présenté des signes d'HTIC et 50% ont présenté des troubles neuropsychiatriques.

	ENSEMBLE DES PATIENTS		PATIENT AVEC SIGNES NEUROLOGIQUES		
		Nombre de patients	Pourcentage	Nombre de patients	Pourcentage
SIGNES NEUROLOGIQUES	Totaux	51/56	91%	51/51	100%
	Signes focaux	34/56	60%	34/51	67%
	Signes neuropsychiatriques	28/56	36%	28/51	39%
	HTIC	20/56	36%	20/51	39%
	Crise comitiale	6/56	11%	6/51	12%

Tableau 1 : Signes neurologiques

ii. Signes cliniques hématologiques

Dans notre étude, 16 % des patients avaient constaté un amaigrissement au moment du diagnostic. Aucun patient ne présentait d'adénopathie, ni de fièvre, ni de sueur nocturne.

iii. Signes cliniques ophtalmologiques (tableau 2)

Au sein de notre population, 71% des patients ont bénéficié d'une consultation ophtalmologique soit 40 patients.

A propos du nombre de consultation de la population de notre étude, sur les 14 patients inclus de janvier 2011 à décembre 2013, 3 patients avaient bénéficié d'une consultation ophtalmologique. Parmi eux 2 patients avaient un lymphome oculaire sans atteinte cérébrale, et 1 patient avait une atteinte cérébrale associée à une atteinte ophtalmologique. Ce qui amène le taux de consultation de cette période à 21%.

De janvier 2014 à septembre 2019, 37 patients sur les 42 de notre étude ont bénéficié d'une consultation. Ce qui amène le taux de consultation à 88%. De janvier 2018 à septembre 2019 le taux de consultation est de 100%.

Sur l'ensemble des patients, 28% se plaignaient de signes fonctionnels ophtalmologiques.

L'acuité visuelle moyenne était de 0,23 logMAR (+/-0,5) soit une acuité visuelle entre 5 et 6 / 10.

Le signe fonctionnel ophtalmologique le plus fréquent était la présence de myodésopsies, présent chez 17% des patients. Vingt pourcents des patients présentaient un Tyndall vitréen, 10% des patients avaient un foyer rétinien d'origine lymphomateuse. L'atteinte était bilatérale pour 60% des patients avec une atteinte oculaire.

Parmi ces signes cliniques, 2 patients se plaignaient de myodésopsies sans hyalite associée, et 2 patients avaient un œdème papillaire sans hyalite associée.

	ENSEMBLE DES PATIENTS		ENSEMBLE DES PATIENTS AYANT BENEFICIE D'UNE CONSULTATION OPHTALMOLOGIQUE		ENSEMBLE DES PATIENTS AVEC UNE ATTEINTE OCULAIRE		
	Nombre de patients	Pourcentage	Nombre de patients	Pourcentage	Nombre de patients	Pourcentage	
SIGNES FONCTIONNELS OPHTALMOLOGIQUES	Flou visuel	12/56	21%	12/40	30%	12/15	80%
	Myodésopsies	10/56	18%	10/40	25%	10/15	67%
SIGNES PHYSIQUES OPHTALMOLOGIQUES	Hypertonie oculaire	0/56	0%	0/40	0%	0/15	0%
	Tyndall de chambre antérieur	5/56	9%	5/40	12.5%	5/15	33%
	Coté +	4/56	7%	4/40	10%	4/15	27%
	Coté 2+	0/56	0%	0	0%	0/15	0%
	Coté >2+	1/56	2%	1/40	3%	1/15	7%
	PRC	3/56	5%	3/40	8%	3/15	20%
	Hypopion	0/56	0%	0/40	0%	0/15	0%
	Tyndall vitréen	11/56	20%	11/40	28%	11/15	73%
	Coté +	5/56	9%	5/40	12.5%	5/15	33%
	Coté 2+	5/56	9%	5/40	12.5%	5/15	33%
	Coté >2+	1/56	2%	1/40	3%	1/15	7%
	Œdème papillaire	5/56	9%	5/40	12.5%	5/15	33%
	Foyer rétinien	6/56	11%	6/40	15%	6/15	40%
SIGNES OPHTALMOLOGIQUES	Total	15/56	28%	15/40	38%	15/15	100%
	Unilatérale	6/56	11%	6/40	15%	6/15	40%
	Bilatérale	9/56	16%	9/40	22.5%	9/15	60%

Tableau 2 : Signes ophtalmologiques

b) Bilan d'imagerie pour le diagnostic

i. Imagerie cérébrale (tableau 3)

Tous les patients ont bénéficié d'une IRM cérébrale. Parmi eux 59% avaient une lésion unifocale au niveau de l'encéphale sur l'IRM, 34% avaient des lésions multifocales, les autres patients ne présentaient pas de lésion.

ENSEMBLE DES PATIENTS

	Nombre de patients	Pourcentages	
IRM	Total	52/56	93%
	Unifocale	33/56	59%
	Multifocale	19/56	34%
	Aucune	4/56	7%

Tableau 3 : Imagerie cérébrale

ii. Imagerie ophtalmologique (tableau 4)

Sur l'ensemble de notre groupe 35% des patients ont bénéficié d'une OCT, où des dépôts sous rétiniens ont été mis en évidence chez 11% des patients totaux, mais 40% des patients avec une atteinte oculaire.

Une angiographie à la fluorescéine a été réalisée chez 20% des patients, où il a été mis en évidence un œdème papillaire chez 9% des patients et des foyers périphériques chez 5% de l'ensemble des patients. Par contre cela représente respectivement 33% et 20% chez les patients avec une atteinte oculaire.

	ENSEMBLE DES PATIENTS		ENSEMBLE DES PATIENTS AYANT BENEFICIE D'UNE CONSULTATION OPHTALMOLOGIQUE		ENSEMBLE DES PATIENTS AVEC UNE ATTEINTE OCULAIRE		
	Nombre de patients	Pourcentage	Nombre de patients	Pourcentage	Nombre de patients	Pourcentage	
OCT	20/56	36%	20/40	50%			
	Nombre d'exams réalisés						
	Présence de dépôts sous rétinien	6/56	11%	6/40	15%	6/15	40%
ANGIOGRAPHIE A LA FLUORESCINE	11/56	20%	11/40	28%			
	Nombre d'exams réalisés						
	Présence d'un œdème papillaire	5/56	9%	5/40	12.5%	5/15	33%
	Foyers rétinien	3/56	5%	3/40	8%	3/15	20%

Tableau 4 : Imageries ophtalmologiques

c) Prélèvements diagnostiques (tableau 5)

Dans notre étude 86% des patients ont eu une biopsie cérébrale, 10% ont bénéficié d'une vitrectomie.

Parmi l'ensemble de la population, des cellules lymphomateuses ont été mis en évidence dans 9 prélèvements de LCR. Parmi eux, 2 patients n'avaient pas eu de vitrectomie, ni de biopsie cérébrale. Un patient a eu une biopsie cérébrale avec une vitrectomie diagnostique dans un second temps.

	ENSEMBLE DES PATIENTS	
	Nombre de patients	Pourcentage
BIOPSIE CEREBRALE	49/56	88%
VITRECTOMIE	6/56	11%
PONCTION LOMBAIRE AVEC CELLULES LYMPHOMATEUSES	9/56	16%

Tableau 5 : Origine des prélèvements

3-3-1-3 Caractéristiques pour le diagnostic final

a) Résultats histologiques et phénotypiques

Dans notre étude, 88% des patients ont bénéficié d'une immunocytochimie et une CMF a été faite pour 62% des patients.

Le diagnostic a été réalisé avec exclusivement de la CMF dans 12% des cas. L'analyse des marqueurs cytologiques est délicate car les cellules sont fragiles et peu abondantes(37). Le marquage réalisé en diagnostic de routine n'est pas protocolisé et le panel de marqueurs est relativement variable selon le choix du pathologiste. Les caractéristiques immunocytologiques sont résumées dans le tableau 6. A propos de l'index de prolifération Ki67, il était disponible pour 39 patients de notre étude. La médiane du taux d'expression de cet indice de prolifération était de 76%.

		MARQUAGE EFFECTUE		SI EFFECTUE POSITIVITE	
		Nombre de patients	Pourcentage	Nombre de patients	Pourcentage
MARQUEURS HISTOLOGIQUE	CD5	43/56	76%	5/43	12%
	CD10	39/56	70%	2/39	5%
	CD20	46/56	82%	44/46	97%
	CD30	18/56	32%	5/18	28%
	BCL6	30/56	53%	27/30	90%
	MUM1	31/56	55%	27/31	87%
	BCL2	30/56	53%	21/30	70%
	EBV	29/56	52%	5/29	17%

Tableau 6 : Caractéristiques immunocytochimiques

Les résultats pour la cytométrie en flux sont résumés dans le tableau 7, elle a été réalisée pour 35 patients. Pour un patient le prélèvement était de mauvaise qualité et n'a donc pas pu être interprété.

ENSEMBLE DES PATIENTS AYANT BENEFICIE D'UNE CMF

	Nombre de patients	Pourcentage
MARQUAGES EN CMF		
CD10+	10/34	29%
CD10-	24/34	71%
CD43+	8/34	24%
CD43-	26/34	76%
CD38+	23/34	68%
CD38-	11/34	32%
CD19+	28/34	82%
CD19-	6/34	18%
CD20+	26/34	76%
CD20-	8/34	24%
CD5+	2/34	6%
CD5-	32/34	94%
CD23+	1/34	3%
CD23-	33/34	97%
CD30+	0/34	0%
CD30-	34/34	100%
CD79b+	25/34	76%
CD79b-	9/34	26%
Restriction kappa/lambda ou absence de chaine légère	34/34	100%

Tableau 7 : Caractéristiques en cytométrie en flux

b) Diagnostic final (tableau 8)

Dans 89% des cas il a été conclu à un lymphome B à grandes cellules. Parmi eux :

- Dans 66% des cas il a été conclu à un LBGC seul
- Dans 16% des cas il a été conclu à un LBGC non GC
- Dans 7% des cas il a été conclu à un LBGC GC.

Dans 9% des cas il a été conclu à un lymphome B induit par l'EBV.

Chez 1 patient a été conclu un lymphome de la zone marginale à différenciation plasmocytaire.

ENSEMBLE DES PATIENTS		
	Nombre de patients	Pourcentage
LYMPHOME B A GRANDE CELLULES	50/56	89%
LBGC TYPE GC	4/56	7%
LBGC TYPE NON GC	9/56	16%
LBGC NON CATEGORISE	37/56	66%
LYMPHOME INDUIT PAR EBV	5/56	9%
LYMPHOME DE LA ZONE MARGINALE A DIFFERENCIATION PLASMOCYTAIRE	1/56	2%

Tableau 8 : Diagnostic final

3-3-1-4 Bilan d'extension

a) Imagerie

Dans notre étude 88% des patients ont bénéficié d'un scanner thoraco-abdomino-pelvien, 59% ont eu un scanner couplé à une tomographie par émission de positon.

b) Biologie

Tous les patients ont bénéficié d'une électrophorèse des protéines plasmatiques.

Le taux moyen de LDH était de 205 U/l (+/- 53) (valeurs de LDH normal compris entre 135-248 au CHU de Caen) avec 2 patients ayant un taux supérieur à la normale Le taux médian de LDH était de 198 U/l. Des sérologies du VIH, de l'hépatite B et de l'hépatite C ont été réalisées chez 80% des patients de notre étude. Aucun patient n'était séropositif à l'hépatite B, l'hépatite C ou au VIH. Parmi eux 37% étaient séropositifs à l'EBV.

Nous avons mis en évidence dans les dossiers médicaux, 38 résultats de ponctions lombaires réalisées au moment du diagnostic, soit pour 67% des patients. Pour rappel, 71% des patients ont bénéficié d'une consultation ophtalmologique avec un fond œil. Une ponction de chambre antérieure a été faite chez 5 patients, avec 1 seul résultat positif.

3-3-1-5 Prise en charge thérapeutique

a) Chimiothérapie

Dans notre étude, 93% des patients ont bénéficié d'une chimiothérapie systémique. 1 patient a été perdu de vue avant la mise en place d'un traitement et 3 patients ont bénéficié d'un traitement palliatif devant leur état général trop dégradé.

Le délai moyen entre le diagnostic et le début de la chimiothérapie de 1^{ère} ligne est de 25,85 jours (+/-59,1), la médiane était de 18,5 jours.

Les deux lignes de chimiothérapie les plus utilisées sont « R-MPV-A » et le « R-MBVP-A », respectivement utilisées chez 33% et 19% des patients. Plus de 80% de notre population a bénéficié d'une chimiothérapie comprenant du méthotrexate à haute dose. La liste des différentes chimiothérapies est détaillée dans le tableau 9.

ENSEMBLE DES PATIENTS

		Nombre de patients	Pourcentage
1^{ERE} LIGNE DE CHIMIOTHERAPIE	R-MPV-A	19/56	34%
	R-MBVP-A	11/56	20%
	Rituximab+MTX	6/56	11%
	MCVP	4/56	7%
	R-Aracytine	3/56	5%
	MTX seul	2/56	4%
	MPV	1/56	2%
	R-CHOP-MTX	1/56	2%
	TEMODAL	1/56	2%
	R-BERMUSTINE	1/56	2%
	R-HOLOXAN	1/56	2%
	R-COPADEM	1/56	2%
	AUTRES	Soins Palliatifs	3/56
	Inconnu	1/56	2%

Tableau 9 : Première ligne de traitement

b) Radiothérapie / Autogreffe / Méthotrexate en local

Onze patients ont bénéficié d'une radiothérapie encéphalique, et 23 patients ont bénéficié d'une autogreffe de cellules hématopoïétiques.

Sept pourcents des patients ont bénéficié d'une ponction lombaire thérapeutique avec du méthotrexate.

Sept pourcents de patients supplémentaires ont eu des IVT de méthotrexate comme traitement initial en accompagnement du traitement systémique. Sur l'ensemble des patients ayant eu une atteinte oculaire cela représente 27 % des patients (4 patients).

3-3-1-6 Réponse au traitement (tableau 10)

Le taux de réponse globale était de 90% avec 56% de réponse complète et 34% de réponse partielle.

On note la survenue d'une progression de la maladie chez 5% des patients malgré un traitement de 1^{ère} ligne instauré.

Chez 38% des patients une rechute est survenue :

- Au niveau oculaire : chez 11% des patients totaux : parmi eux 3 patients avaient eu une atteinte oculaire initiale et 3 autres patients n'avaient aucune atteinte ophtalmologique initialement soit 14% de l'ensemble des récurrences. La médiane de rechute au niveau oculaire était de 9,5 mois.
- Au niveau méningé : chez 7% des patients totaux. Mais pour 2 patients, de façon concomitante, elle survient aussi au niveau cérébral et pour 2 autres patients, elle survient au niveau ophtalmologique. Il n'y a eu aucun cas de rechute méningée isolée.
- Au niveau cérébral : chez 27 % des patients totaux. Pour 3 patients il y avait une atteinte oculaire et encéphalique initiale, et pour 1 patient ayant une récurrence cérébrale, l'atteinte lymphomateuse initiale était exclusivement ophtalmologique. La médiane de rechute au niveau cérébral était de 6 mois.
- Il n'y a eu aucun cas de rechute systémique.

La médiane de survenue d'une rechute était de 6 mois. Il y a eu 4 patients perdus de vue et 43% des patients vivants n'étaient pas perdus de vue à la fin de l'étude.

ENSEMBLE DES PATIENTS

		Nombre de patients	Pourcentage	Par rapport au nombre de récurrence
REPONSE AU TRAITEMENT	Réponse complète	31/56	55%	
	Réponse partielle	19/56	35%	
	Progression	3/56	5%	
	Non connu	3/56	5%	
RECHUTE	Totale	21/56	38%	100%
	Oculaire	6/56	11%	29%
	Méningée	4/56	7%	20%
	Cérébrale	15/56	27%	71%
PERDUS DE VUE		4/56	7%	
PATIENTS DECEDES		28/56	50%	
PATIENTS VIVANTS		24/56	43%	

Tableau 10 : Réponse au traitement

3-3-1-7 Survie de l'ensemble de la population

Le suivi médian de notre échantillon était de 32 mois (IC95% 27-49 mois). La médiane de survie globale (SG) de notre échantillon était de 29,7 mois [18,6-NA].

La SG est exprimée en pourcentages de survie [Intervalle de confiance à 95%] :

à 1 an du diagnostic : 74% [63% - 87%]

à 2 ans du diagnostic : 53% [41% - 69%]

à 3 ans du diagnostic : 47% [35% - 64%]

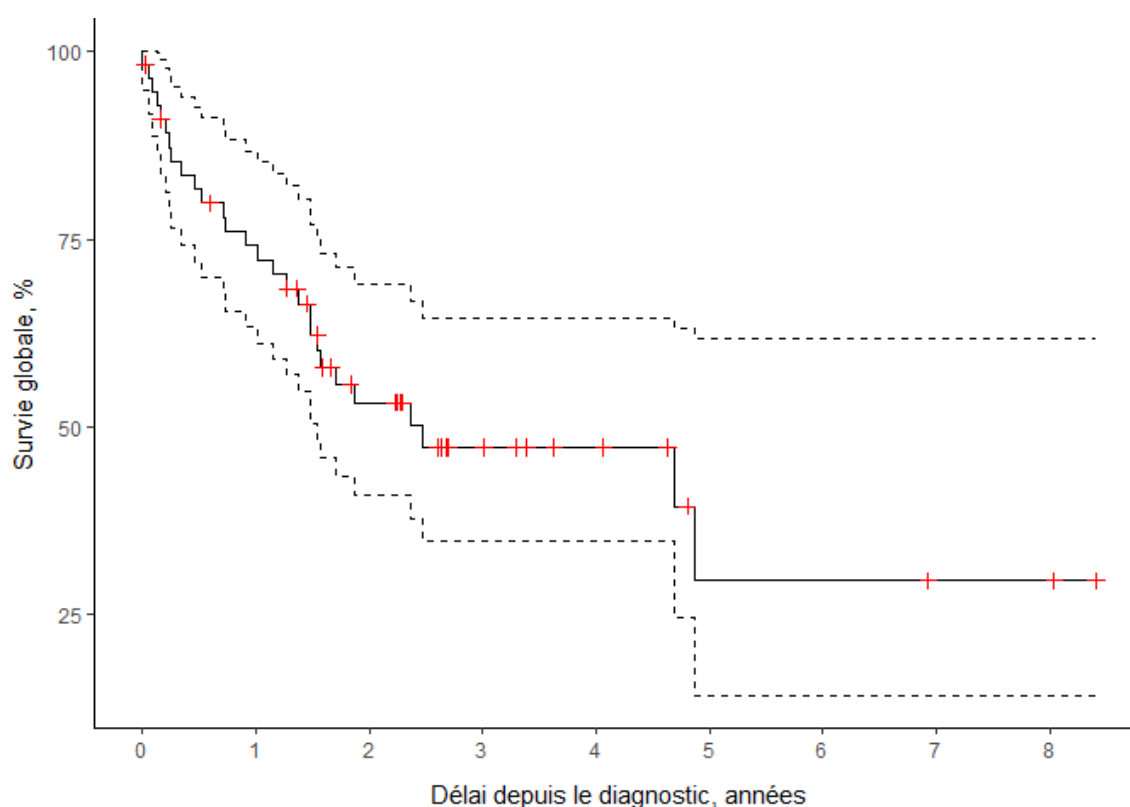


Figure 30 : Courbe de survie globale de l'ensemble de l'échantillon (en pointillé les bornes hautes et basses de l'intervalle de confiance à 95%, en rouge les censureurs (perdus de vue ou exclus vivants)).

La médiane de survie sans progression (SSP) était de 18,0 mois [14,0-34,1].

La SSP est exprimée en pourcentage de survie sans progression [Intervalle de confiance à 95%] :

à 1 an du diagnostic : 65% [53% - 79%]

à 2 ans du diagnostic : 38% [26% - 54%]

à 3 ans du diagnostic : 32% [21% - 49%]

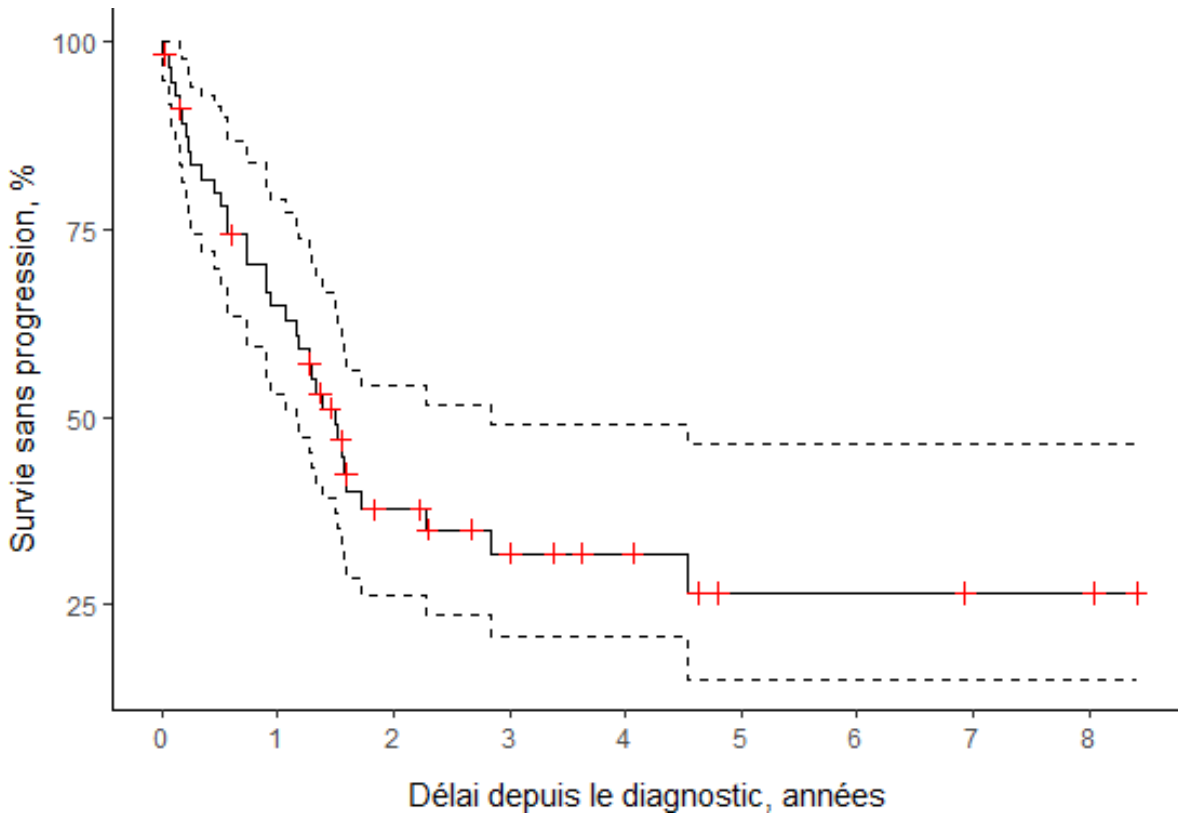


Figure 31 : Courbe de survie sans progression de l'ensemble de l'échantillon (en pointillé les bornes hautes et basses de l'intervalle de confiance à 95%, en rouge les censureurs (perdus de vues ou exclus vivants))

3-3-2 Analyses statistiques entre le groupe « atteintes oculaires » et « sans atteinte oculaire »

Nous avons comparé les 2 groupes avec et sans atteinte oculaire sur différents critères diagnostiques et de suivi de traitement qui sont illustrés à travers le tableau 10.

La SG et la SSP sont traitées dans les figures 27 et 28.

VARIABLE		SANS ATTEINTE OCULAIRE N=41	AVEC ATTEINTE OCULAIRE N=15	PVALUE
AGE	Médian	67 (20-84)	62 (35-88)	0.494
	< 60 ans	11 (27%)	7 (47%)	
	> 60 ans	30 (73%)	8 (53%)	
SEXE	Femme	20 (49%)	9 (60%)	0.457
	Homme	21 (52%)	6 (40%)	
LESION A L'IRM	Absence	0 (0%)	4 (26%)	0.043
	Lésion unique	29 (71%)	5 (33%)	
	Plusieurs lésions	12 (29%)	6 (41%)	
SEROLOGIE EBV	Négative	18 (60%)	7 (58.3%)	1
	Positive	12 (40%)	5 (41.7%)	
	Manquant	11	3	
REPONSE COMPLETE	0	16 (41%)	7 (50%)	0.561
	1	23 (59%)	7 (50%)	
	Manquant	2	1	
DUREE DE SUIVI (EN MOIS)	–	18.6 ; 0-100.9	18.9; 0.7-58.3	0.614

Tableau 11 : Comparaison entre le groupe avec atteinte oculaire et sans atteinte oculaire.

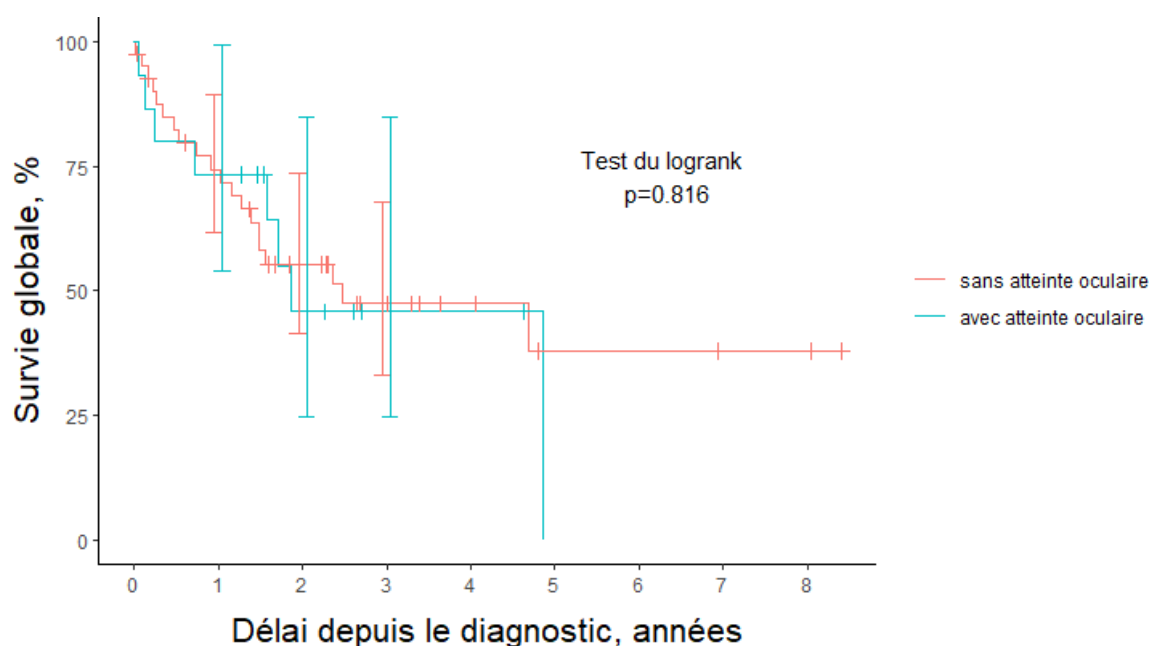
La SG dans le groupe **sans** atteinte oculaire [Intervalle de confiance à 95%] :

- à 1 an du diagnostic : 74% [62% - 89%]
- à 2 ans du diagnostic : 55% [42% - 74%]
- à 3 ans du diagnostic : 47% [33% - 68%]

La SG dans le groupe **avec** atteinte oculaire [Intervalle de confiance à 95%] :

- à 1 an du diagnostic : 73% [54% - 100%]
- à 2 ans du diagnostic : 46% [25% - 85%]
- à 3 ans du diagnostic : 46% [25% - 85%]

Le test du logrank n'était pas significatif, on ne pouvait donc pas conclure à une différence de survie globale entre les groupes **avec** et **sans** atteinte oculaire.



Nombre de patients à risque

sans	41	28	17	10	6	3	3	2	2
avec	15	11	5	2	2				

Figure 32 : Courbe de survie globale entre les 2 groupes. Les barres verticales représentent les intervalles de confiance à 95% de la survie dans chaque groupe, à 1 an et 3 ans du diagnostic. Les traits verticaux représentent les censures (perdus de vue ou exclus). La table des patients à risque, sous le graphique, dénombre les patients à risque de décès, à chaque début d'année de suivi.

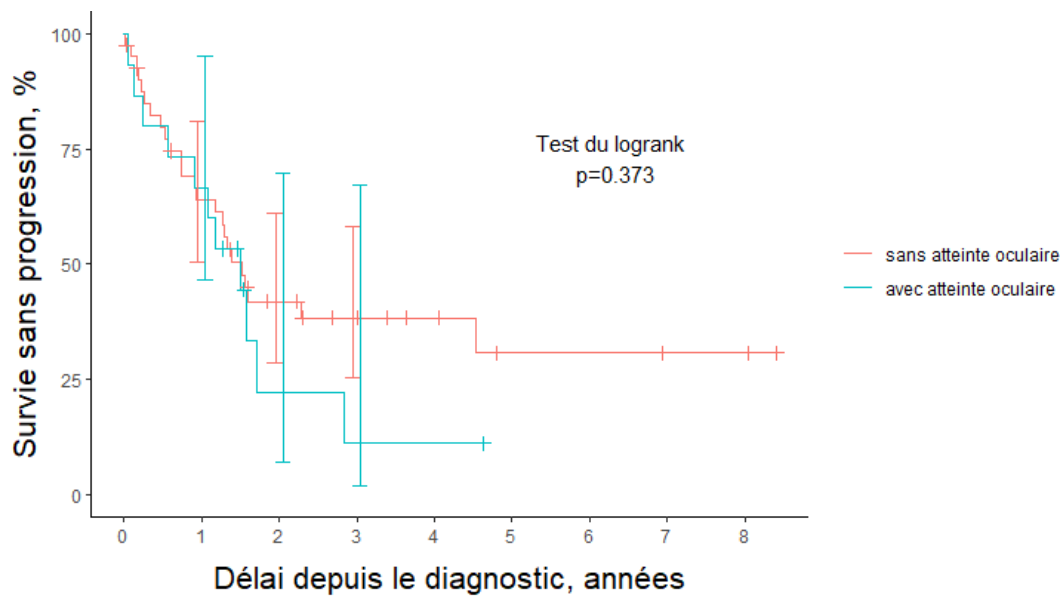
La SSP dans le groupe **sans** atteinte oculaire [Intervalle de confiance à 95%] :

- à 1 an du diagnostic : 64% [50% - 81%]
- à 2 ans du diagnostic : 42% [29% - 61%]
- à 3 ans du diagnostic : 38% [25% - 58%]

La SSP dans le groupe **avec** atteinte oculaire [Intervalle de confiance à 95%] :

- à 1 an du diagnostic : 67% [47% - 95%]
- à 2 ans du diagnostic : 22% [7% - 70%]
- à 3 ans du diagnostic : 11% [2% - 67%]

Le test du logrank n'était pas significatif, on ne pouvait donc pas conclure à une différence de survie sans progression entre les groupes avec et sans atteinte oculaire.



Nombre de patients à risque

sans	41	24	13	9	6	3	3	2	2
avec	15	10	2	1	1				

Figure 33 : Courbe de survie sans progression entre les 2 groupes. Les barres verticales représentent les intervalles de confiance à 95% de la survie dans chaque groupe, à 1 an et 3 ans du diagnostic. Les traits verticaux représentent les censures (perdus de vue ou exclus). La table des patients à risque, sous le graphique, dénombre les patients à risque de décès, à chaque début d'année de suivi.

3-4 Discussion

La première partie comparera et critiquera nos résultats par rapport aux données de la littérature nationale et internationale. Dans la seconde partie de la discussion nous présenterons le point de vue ophtalmologique au CHU de Caen au vu de ces résultats et de certaines données de la littérature.

3-4-1 A propos des résultats

3-4-1-1 Comparatif sur les données de la population

L'âge médian de notre cohorte du CHU de Caen qui est de 66 ans, est semblable aux autres études : 68 ans pour l'ensemble des patients suivis par le réseau LOC en France(17), et 67 ans pour la cohorte analysée par Fallah et al. en 2016 aux Etats-Unis(64). Le sexe-ratio est également équilibré. La proportion de patients de moins de 60 ans est aussi équivalente entre les 3 études, 32% pour Caen, 28% pour l'étude nationale(17) la plus récente et 31,8% pour l'étude de Fallah et al(64).

3-4-1-2 Comparatif sur les données cliniques et paracliniques

a) Données non ophtalmologiques

L'ordre de grandeur des symptômes neurologiques est quasiment identique aux données de la littérature(1,65).

On ne met pas en évidence de symptôme B excepté l'amaigrissement. Ce symptôme seul, sans fièvre, ni sueur nocturne, ni adénopathie ne peut être considéré comme un signe spécifique hématologique. De plus la proportion de patient ayant un amaigrissement est faible (16%), ce symptôme ne peut être considéré comme significatif. Cette absence de symptôme B est concordante car la définition même du LOC n'induit pas de symptôme B. En effet, il s'agit d'une atteinte du SNC seul sans atteinte systémique(1). Cela explique le taux de LDH normal chez quasiment tous nos patients, ainsi que l'EPP normal chez tous nos patients sans hypogammaglobulinémie, ni pic monoclonal.

Nous mettons en évidence des proportions similaires d'atteinte unifocale et multifocale à l'IRM entre notre étude, et celle de Wang et al. datant de 2014 réalisée en Californie(66), avec au CHU de Caen, une proportion de 59% pour les atteintes unifocales, et de 34% pour les atteintes multifocales et en Californie des proportions respectives de 65% et 35%. Tous les

patients ont bénéficié soit d'un scanner thoraco-abdomino-pelvien, soit d'une tomographie par émission de positons couplée à un scanner ou même les deux.

Pour les patients suivis à Caen 67%, ont bénéficié d'une PL en pré thérapeutique, ce qui est quasiment identique aux données de la cohorte nationale qui est de 69%(17).

b) Données ophtalmologiques

Avant 2014, les seuls patients de notre étude ayant bénéficié d'un examen pré thérapeutique, sont ceux ayant des signes fonctionnels ophtalmologiques, soit 21%. Après cette année-là, 88% des patients ont bénéficié d'une consultation ophtalmologique. Malgré cette différence entre ces 2 périodes, le taux global de patient ayant bénéficié d'une consultation ophtalmologique est supérieur au taux national qui est de 61%(17) (vs 71% à Caen). Ce changement de pratique est probablement dû aux recommandations de l'« European Association for Neuro-Oncology » qui a édité un guideline en 2015 préconisant notamment la réalisation d'un examen ophtalmologique pour tous les patients présentant un LOC(39).

On peut avancer que les patients ayant une véritable atteinte vitréo-rétinienne lymphomateuse, sont les patients présentant un Tyndall vitréen (**une hyalite**). Plusieurs auteurs suggèrent que la hyalite est le signe clé, quasi pathognomonique de l'atteinte oculaire(11,19,21,22,28). Dans notre étude, cela représente 20% des patients, ce qui est du même ordre de grandeur que dans la cohorte nationale française (15%), un peu inférieur à l'étude de Josephson et al. en 2007 (30%)(67), mais quasiment identique l'étude de Zhuang et al. en 2018 (20.4%)(68) (tableau 12). Une métaanalyse faite par Farrall et al. estime le taux moyen d'atteinte oculaire dans le LOC entre 10 et 16%(18).

Parmi les 4 patients considérés avec une atteinte ophtalmologique mais ne présentant pas de hyalite :

- 2 patients présentaient exclusivement un œdème papillaire, rendant impossible de conclure si cet œdème est dû à une HTIC seule ou s'il y avait un début d'infiltration lymphomateuse des nerfs optiques.

- 2 autres patients se plaignaient de myodésopsies sans atteinte observée à l'examen. On rappelle que le Tyndall vitréen est un signe clinique difficile à observer surtout quand celui-ci est de faible intensité. Un praticien peu expérimenté peut donc avoir du mal à mettre en évidence ce signe clinique.

C'est pour cela que nous avons considéré que ces 4 patients présentaient une atteinte ophtalmologique. Par contre, le flou visuel seul peut difficilement être considéré comme une atteinte ophtalmologique pure, car plusieurs phénomènes peuvent être imbriqués : une cataracte par exemple chez un patient âgé, ou encore une atteinte des voies optiques centrales (bandelettes optiques, parenchyme occipital, ...) par la masse lymphomateuse cérébrale, ou plus simplement un trouble réfractif ou accommodatif. Mais certaines études continuent de le considérer comme un signe spécifique d'atteinte ophtalmologique(19,69).

Pour ce qui est de l'examen d'imagerie au niveau ophtalmologique seulement un patient sur deux a bénéficié d'une OCT, ce qui est peut-être considéré comme faible. Mais actuellement il n'y a pas de recommandation bien établie sur la place de l'OCT dans le dépistage. A ce jour aucune étude n'a quantifié la proportion de patient bénéficiant d'une OCT pour le diagnostic. C'est pourtant un examen facilement disponible, non irradiant, et non invasif. Dans environ 40% des cas où l'OCT a été réalisé, on met en évidence une infiltration rétinienne. C'est un examen qui, aujourd'hui, devrait être réalisé systématiquement car il est de plus en plus préconisé pour le diagnostic des patients comme l'avait montré Fardeau et al. en 2009(29), et surtout dans le suivi de l'efficacité du traitement(70). Une étude américaine de Davis en 2013 a très bien illustré la régression des lésions lymphomateuses à l'OCT après chimiothérapie(69).

L'angiographie est moins utilisée car c'est un examen invasif avec des effets indésirables non négligeables, mais c'est aujourd'hui un gold standard qui est toujours recommandé. Pour rappel, en association avec l'OCT, ils ont une valeur prédictive positive de 88%(29).

Dans notre étude peu de patients ont bénéficié d'une PCA pour le diagnostic (5 patients), avec un dosage en IL-6, IL-10, un calcul du rapport entre les 2 interleukines et le calcul du score ISOLD. Sur les 5 patients testés, un seul prélèvement a été contributif pour le diagnostic. L'examen ophtalmologique pré-thérapeutique est réalisé rapidement, alors que la réalisation d'une PCA pour le dosage des interleukines se réalise souvent dans un second temps, car elle nécessite une certaine organisation matérielle (annexe 2 pour la réalisation d'un dosage en IL-6 et IL-10). Le prélèvement réalisé est par la suite envoyé à l'hôpital de La Pitié-Salpêtrière, dans un caisson de carboglace. Cela dépend donc du départ des coursiers vers l'île de France ainsi que du jour d'envoi dans la semaine, car les prélèvements ne sont pas acheminés dans le week-end et ils ne sont « techniqués » par le laboratoire de la Pitié Salpêtrière le week-end. Par contre au CHU de Caen nous pouvons réaliser dès la première consultation un OCT et une angiographie à la fluorescéine en absence de contre-indication. Ces deux examens permettent d'avoir une orientation diagnostique plus rapide(28,29). En cas

de forte suspicion diagnostique, la réalisation d'une vitrectomie dans les 10 jours pourra dans ce cas-là amener ou non à un diagnostic de certitude. En effet le seul résultat que peut apporter le dosage de l'IL-6 et l'IL-10 est une orientation diagnostique et non le diagnostic final lui-même. Mais beaucoup d'articles de la littérature recommandent ce dosage pour l'orientation diagnostique(71), ainsi que pour le suivi et l'efficacité du traitement par méthotrexate(31,72). La plupart de ces études sont menées dans des centres de référence ayant un laboratoire proche du centre de prélèvement et donc ayant une chance d'avoir un meilleur rendement. Par contre la réalisation de PCA est beaucoup plus utilisée dans le service en cas de doute sur la récurrence oculaire, mais cela sort du champ de notre étude.

3-4-1-3 Comparatif sur le diagnostic de certitude

L'étude des marqueurs immunocytologiques est délicate dans le LOC, car le matériel est peu abondant(40,44,45,73). Les marquages réalisés au diagnostic en routine ne sont pas strictement protocolisés et le panel de marqueurs est relativement variable selon le pathologiste en charge de l'examen. C'est pour cela qu'il est délicat de comparer nos résultats à d'autres études. L'immunocytologie est aujourd'hui le gold standard pour le diagnostic des lymphomes, et par extension pour les LOC. Mais la CMF est recommandée pour le diagnostic des méningites lymphomateuses dans les prélèvements de LCR, ou encore pour l'analyse du vitré toujours couplée à une analyse cytologique(39,43,74). Pour les biopsies cérébrales, une étude anatomopathologique avec immunohistochimie est systématiquement réalisée, par contre la CMF n'est réalisée pour les biopsies cérébrales que depuis 2016 de manière systématique quand la biopsie est en quantité suffisante au CHU de Caen.

Comme l'a montré Van der Meulen et al. en 2018, la CMF permet d'avoir un résultat plus rapide pour les prélèvements cérébraux. Mais elle ne remplace pas l'immunohistochimie qui vient en complément car plus sensible (87,7% vs 100%)(75).

Pour les PL ou les vitrectomies une analyse en immunocytologie est possible mais la faible quantité de cellules et la fragilité des cellules pour ce type de prélèvements font préférer l'utilisation de la CMF(39,43). Au CHU de Caen c'est la seule technique utilisée pour poser le diagnostic de certitude pour ces deux types de prélèvements.

Dans notre étude, 11% des patients ont eu un diagnostic de certitude grâce à une vitrectomie diagnostique, contre 3% dans l'étude française de 2020(17). Pour le diagnostic sur le LCR, il a été réalisé dans 4% des cas dans notre étude comme pour l'étude nationale. Par contre l'étude française a mis en évidence dans 21% des cas des cellules lymphomateuses dans le

LCR grâce à la CMF(17), contre 16% au CHU de Caen. Une étude menée par Grimm et al. en 2008 met en évidence des résultats similaires aux Etats-Unis (23%) par rapport à l'étude française, même si l'étude américaine n'a été faite que sur des patients avec une atteinte d'un LOC avec une localisation cérébrale et oculaire associées(76).

Nous n'avons pas pu étudier le dosage IL-6 et IL-10 dans le vitré car il n'était pas réalisé avant 2017 et aucun résultat n'est revenu positif à ce jour. C'est actuellement un dosage fortement recommandé pour le diagnostic(32,38,45,71,72).

Dans notre étude nous n'avons pas étudié les caractéristiques en biologie moléculaire, car pour les prélèvements de LCR et de vitré la quantité était insuffisante pour réaliser les examens.

Comme pour les études française et américaine nous avons principalement des patients avec des lymphomes B à grandes cellules(17,64). Nous n'avons aucun patient présentant de lymphome cérébral à cellule T mais qui représente 1 à 2 % des cas dans les études(16,17,64,66). Cela vient probablement du fait que notre population étudiée était de petite taille. Nous avons mis en évidence que seulement 5 patients présentaient un lymphome cérébral induit par EBV. Les 5 patients concernés étaient tous des patients greffés rénaux donc sous immunosuppresseur au long cours. L'analyse immunocytochimique a relevé à chaque fois la présence de l'EBV. Aucun de ces patients ne présentait de signe ophtalmologique. Nous avons décidé de les inclure dans l'étude car c'était bien une forme de lymphome primitif du SNC.

3-4-1-4 Limites de la CMF au CHU de Caen et solutions apportées

Compte tenu des difficultés de typage par immunocytochimie pour les prélèvements vitréens et de LCR, la CMF est une technique de choix. Cependant, alors que les marqueurs actuellement recherchés permettent de conclure sur la présence de cellules lymphomateuses, ils ne permettent pas la classification des lymphomes B à grandes cellules en fonction de la cellule d'origine selon la classification de Hans(7) comme le recommande l'OMS(2,3). Pour pallier ce manque dans la technique, nous avons développé le marquage intracellulaire pour les marqueurs BCL6 et MUM1.

Plusieurs difficultés techniques se sont posées :

- 1) BCL6 et MUM1 ne sont exprimés qu'en intracytoplasmique
- 2) Le marquage intracytoplasmique nécessite de fixer les cellules et perméabiliser les membranes ; or la perméabilisation fragilise davantage ces cellules déjà fragiles
- 3) L'ajout de marqueurs aux panels existant implique de diviser le prélèvement déjà paucicellulaire et donc de risquer de diminuer la sensibilité de détection.

La mise au point technique a été réalisée sur des prélèvements ganglionnaires, car les cellules sont nombreuses et les prélèvements plus fréquents que pour les méningites lymphomateuses ou les suspicions de LVRP. Nous pouvions également comparer nos résultats face au gold standard même s'il peut être délicat de comparer l'immunocytologie et la CMF car les anticorps utilisés sont différents, et donc l'affinité envers les marqueurs étudiés peut être modifiée. Le déroulé de la mise au point technique et les résultats sont reportés sur les annexes 3, 4 et 5. Actuellement il serait donc possible d'évaluer précisément la cellule d'origine selon la classification de Hans pour les prélèvements de vitré ainsi que pour les prélèvements de LCR dans la détection d'un LOC.

Nous avons voulu réaliser ces tests également pour les marqueurs c-Myc et BCL2 en tant que marqueurs pronostic(42,77,78) mais les résultats se sont révélés plus décevants.

3-4-1-5 Prise en charge thérapeutique générale

Le délai médian entre le diagnostic et le début du traitement est comparable dans notre étude par rapport à l'étude nationale française(17) (18 jours vs 20 jours) et à l'étude américaine de Fallah et al. (19 jours)(64). Comme dans l'étude française(17) les deux protocoles de chimiothérapie de 1^{ère} ligne les plus utilisés sont « R-MPV-A » et le « R-MBVP-A » mais dans des proportions différentes. Pour la première citée, elle est utilisée dans 51% des cas au niveau national alors qu'au CHU de Caen elle est utilisée dans 34% des cas. Comme recommandé dans les guidelines européennes de 2015(39), plus de 80% des patients ont bénéficié d'un traitement par méthotrexate à haute dose. Au CHU de Caen, 93% des patients ont bénéficié d'une chimiothérapie systémique. Un seul patient a refusé le traitement. Les autres patients ont bénéficié de soins palliatifs devant leurs états généraux trop dégradés. Environ 20% des patients ont bénéficié d'une radiothérapie de consolidation au CHU de Caen. Le LOC est une pathologie survenant généralement chez des patients de plus de 60 ans et

donc dans une population ayant une contre-indication à l'utilisation d'une radiothérapie encéphalique, car le risque de démence iatrogène y est important(57,58).

Le taux de réponse complète est de 56% au CHU de Caen, comparé à l'étude française qui est de 46%(17). Par contre le taux de réponse partielle, est de 34% dans notre étude alors que pour la même étude française elle est de 13%(17). Une progression de la maladie n'a été observée que chez 5% des patients au CHU de Caen contre 26% pour l'étude de référence(17). Un tel écart peut être expliqué par l'interprétation de la réponse au traitement ou du temps que l'on donne au traitement de 1^{ère} ligne pour évaluer son efficacité. Par exemple la réponse partielle jusqu'à la première rechute peut correspondre à certain cas de progression de la maladie malgré le traitement. Les médianes de survenue d'une rechute sont semblables entre notre étude et l'étude française(17) (6 mois vs 8 mois). Par contre, la localisation des rechutes est différente par rapport aux données nationales(17).

3-4-1-6 Particularité du traitement et de la récurrence au niveau oculaire dans notre étude

Le taux de rechute oculaire est de 10% au niveau national(17) contre 29% dans notre étude. Nous n'avons pas d'explication évidente pour expliquer un tel écart, soit notre cohorte est trop faible, soit cela est un biais de mesure : nous trouvons plus de récurrences au niveau ophtalmologique car nous les recherchons davantage.

Peu de patients ont bénéficié d'un traitement local par IVT de méthotrexate en 1^{ère} ligne associé à une chimiothérapie systémique. Seulement 4 patients ont bénéficié d'IVT en 1^{ère} intention ce qui revient à 27% des patients avec une atteinte oculaire. Parmi eux 3 patients ont eu une récurrence oculaire. Le 4^e patient a eu une récurrence cérébrale. Les 11 autres patients qui avaient une atteinte ophtalmologique, n'ont eu qu'un traitement par voie systémique et aucun d'eux n'a eu de récurrence oculaire. Plusieurs articles mettent en évidence une augmentation de la concentration en méthotrexate au niveau intraoculaire après une IVT, par rapport au traitement systémique seul, et donc normalement une dose cytotoxique pour les cellules lymphomateuses plus importante(48,79). Dans notre étude l'utilisation d'IVT de méthotrexate n'a pas mis en évidence statistiquement, ni même de tendance en faveur d'une diminution du risque de récurrence ophtalmologique ou cérébrale. Une étude européenne multicentrique et rétrospective avait mis en évidence une discrète augmentation de la survie sans progression pour les patients bénéficiant d'un traitement local par IVT de méthotrexate, mais cela n'avait pas d'incidence sur la survie globale(76).

3-4-1-7 Comparatif de la survie globale et sans récurrence

La médiane de suivi est moins importante dans notre étude que la médiane nationale (32 mois vs 44,4 mois)(17). La médiane de SG est de proportion équivalente (29,7 mois vs 25,3 mois) avec un pourcentage de SG à 2 ans quasiment identique entre notre étude (53%) et l'étude nationale française (51%)(17). Par contre, le pourcentage de SG à 3 ans est meilleur au CHU de Caen avec 47%, par rapport à l'étude américaine de Fallah et al. de 2016 (37,7%)(64).

Pour ce qui est de la SSP, la médiane semble supérieure au CHU de Caen (18.0 mois) par rapport à l'étude française (10,5 mois), mais le pourcentage de SSP est là aussi quasiment identique à 2 ans. Il est de 38 % au CHU de Caen contre 36% pour l'étude française(17).

Les taux de survie à 5 ans n'ont pas été relevés, car l'échantillon devient trop petit et les résultats deviennent trop imprécis.

La comparaison des résultats entre notre étude celle de Houillier et al(17) et celle de Fallah et al.(64) est résumée dans le tableau 12.

	CHU DE CAEN	ETUDE FRANÇAISE DE HOULLIER ET AL. DE 2020(17)	ETUDES AMERICAINE DE FALLAH ET AL. DE 2016(64)
AGE MEDIAN EN ANNEE	66 ans	68 ans	67 ans
TAUX DE PATIENTS AYANT MOINS DE 60 ANS	32%	31,8%	31,8%
DELAI MEDIAN DE PRISE EN CHARGE EN JOURS	18 jours	19 jours	19 jours
MEDIANE DE SUIVI EN MOIS	32 mois	44,4 mois	44,4 mois (3,7 ans dans l'étude)
MEDIANE DE SG	29.7 mois	25,3 mois	15,6 mois (1,3 ans dans l'étude)
MEDIANE DE SSP	18 mois	10,5 mois	NC
TAUX DE SG A 2 ANS	53%	51%	NC
TAUX DE SG A 3 ANS	47%	NC	37,7%
TAUX DE SSP A 2 ANS	38%	36%	NC

Tableau 12 : Comparaison entre notre étude et les études française et américaine (NC : non connu)

3-4-1-8 Analyses statistiques entre les patients avec ou sans atteinte oculaires

On observe un âge plus élevé dans le groupe sans atteinte oculaire (p-value 0.494). Le pourcentage de femme était plus faible dans le groupe sans atteinte oculaire que dans le groupe avec une atteinte oculaire (48,8% vs 60%). Mais aucune différence significative n'a pu être mise en évidence. En revanche la distribution du nombre de lésions visibles à l'IRM était significativement différente selon les groupes. Plus de deux tiers des patients du groupe sans atteinte oculaire présentaient une lésion unique contre 33% des patients du groupe avec une atteinte oculaire (p-value 0,043). Donc, dans notre étude, les patients sans atteinte oculaire ont plus souvent une atteinte unique à l'IRM. Pour ce qui est de la réponse et du suivi, on ne met pas en évidence de différence significative entre les 2 groupes.

En ce qui concerne la SG et la SSP, on ne peut conclure à une différence entre les groupes. Il est possible que le faible effectif empêche de montrer une différence entre les deux groupes. Cependant le fait que les courbes se croisent à plusieurs reprises est un argument en faveur d'une absence de différence. Donc même si notre population est peu importante notre étude semble montrer qu'une atteinte oculaire dans le LOC n'est pas un élément en faveur de l'allongement ou de la diminution de la survie ou du risque de récurrence chez les patients. Mais une étude allemande menée en 2014 par Kreher a mis en évidence que la SG et de la SSP étaient plus faibles lorsque les patients avaient une atteinte oculaire associée à une atteinte de l'encéphale par rapport à une atteinte isolée des yeux ou de l'encéphale(80). L'étude chinoise de Zhuang et al. de 2018 a mis en évidence un risque de récurrence plus important chez les patients avec une atteinte oculaire(68). Dans cette étude nous ne trouvons pas les mêmes taux de SG et de SSP à 2 ans en fonction du niveau d'atteinte. Pourtant la plupart des patients de notre étude ainsi que ceux de l'étude chinoise, ont bénéficié d'un traitement par méthotrexate en haute dose. Ce qui pourrait expliquer cette différence c'est la différence d'âge entre nos deux populations. La comparaison entre les 2 études se situe tableau 13.

	« AVEC » ATTEINTE OCULAIRE		« SANS » ATTEINTE OCULAIRE	
	CHU de Caen	Zhuang et al.	CHU de Caen	Zhuang et al.
AGE MEDIAN EN ANNEE	62	55	67	55,5
TAUX D'ATTEINTE OCULAIRE	20%	20,4%	/	/
TAUX DE SSP A 2 ANS	22%	23,8%	42%	23,2%
TAUX DE SG A 2 ANS	46%	61,9%	55%	41,4%

Tableau 13 : Comparaison de l'étude au CHU de Caen par rapport à celle de Zhuang et al. 2018(68)

3-4-2 Point de vue ophtalmologique au CHU de Caen

3-4-2-1 A propos de la prise en charge diagnostique

Comme expliqué précédemment, il a été observé dans notre étude qu'avant 2015 les patients atteints d'un LOC bénéficiaient d'une consultation ophtalmologique qu'en cas de symptôme ophtalmologique. Après cette année-là, le taux de consultation des patients atteints de LOC est passé de 21 à 88%. Depuis janvier 2018, tous les patients adressés par le service d'hématologie pour un LOC ont bénéficié d'une consultation ophtalmologique au CHU de Caen. Par contre, il n'existe pas encore de circuit spécifique pour ces patients au sein du service d'ophtalmologie du CHU de Caen. Actuellement les patients adressés sont examinés par un interne sur des créneaux de consultation d'urgence ou suite aux demandes informatiques effectués par les services quand il y a des créneaux disponibles rapidement. Tous les patients ont bénéficié d'un examen ophtalmologique avec une mesure de l'acuité visuelle, de la tension oculaire, d'un examen à la lampe à fente avec un fond d'œil dilaté. Mais seulement un patient sur deux a bénéficié d'une OCT.

L'organisation optimale serait :

- Un médecin sénior référent pour cette pathologie voyant tous les patients dès la première fois dans la mesure du possible. Cela permettrait de faciliter les échanges entre les différentes spécialités, ainsi que d'améliorer l'engagement de l'ophtalmologiste dans la stratégie de soins. Ce type de schéma de coopération avec un médecin « référent » a été décrit par Bergeron et Castel dans leur article de 2015 « Captation, appariement, réseau : logique professionnelle d'organisations de soins »(81).

- Un examen ophtalmologique de référence pour tous les patients avec un fond œil dilaté et une OCT. Comme cela a déjà été détaillé, cet examen permet d'avoir une bonne orientation diagnostique avec l'angiographie(29). Mais surtout il permet d'avoir un examen initial pour le suivi à long terme de la maladie de manière non invasive et disponible immédiatement au CHU de Caen. En cas de hyalite, une angiographie à la fluorescéine et au vert d'indocyanine est réalisée. Elle permet d'avoir des arguments en faveur d'une atteinte rétinienne(16,29) et d'éliminer un diagnostic différentiel. La limite de ces deux examens est la transparence des milieux notamment en cas de hyalite importante.
- Cette consultation devrait avoir lieu de préférence en début de semaine permettant en cas de doute diagnostique de réaliser immédiatement une ponction de chambre antérieure, avec dosage de l'IL-6, IL-10 et calcul du score ISOLD comme cela est recommandé dans plusieurs études(16,28,31,32,71,72). La réalisation de cet examen en début de semaine permettrait d'améliorer l'acheminement du prélèvement d'humeur aqueuse vers les laboratoires parisiens. A contrario si le prélèvement est réalisé en fin de semaine, il peut y avoir une perte de temps dans son acheminement avec le week-end, car les laboratoires parisiens ne font pas ces analyses le week-end. Ce dosage initial permettrait également de « monitorer » l'efficacité des chimiothérapies comme l'a décrit Saleh et al. en 2012 (82), notamment en cas d'absence d'infiltration rétinienne ou en cas de trouble des milieux.

Un deuxième cas de figure est possible dans le cas où le patient n'est pas adressé par le service d'hématologie et qu'il présente une forte suspicion de LOC à l'examen ophtalmologique, l'OCT et l'angiographie. Une hospitalisation de courte durée pour le patient serait souhaitable pour réaliser une IRM cérébrale injectée ainsi qu'une PL avec une analyse de LCR. Comme nous l'avons vu dans notre étude, 16% des patients ont eu une ponction lombaire mettant en évidence des cellules lymphomateuses, et cela va jusqu'à 21 à 23 % dans certaines études déjà citées(17,76). Il serait intéressant de réaliser une PL avant tout geste chirurgical comme le propose Chan et al. dans une étude parue en 2002(83) en l'absence de contre-indication. Cela permettrait d'avoir un diagnostic de certitude le jour même de la PL grâce à la CMF, et d'éviter les complications chirurgicales. Si la PL est positive, un avis, voire un transfert à nos collègues hématologues serait à envisager. Par contre en cas d'examen négatif une vitrectomie diagnostique serait à programmer rapidement avec une analyse cytologique, un immunophénotypage ainsi que la mesure en IL-6 et IL-10. Plusieurs études semblent en faveur de l'utilisation en de RPMI pour les prélèvements vitréens(36,37) mais au CHU de Caen, le prélèvement arrive en analyse directement à l'état frais. Il serait intéressant

de comparer l'utilisation de RPMI versus « état frais » pour évaluer la sensibilité entre les deux méthodes de transport du prélèvement.

3-4-2-2 A propos de la prise en charge thérapeutique

Le traitement optimal des atteintes oculaires doit d'une part éradiquer l'atteinte oculaire et d'autre part prévenir ou traiter l'atteinte cérébrale. En cas d'atteinte oculaire confirmée, l'ophtalmologiste référent ayant vu le patient devrait assister aux réunions de concertation pluridisciplinaires sur le LOC pour discuter avec les hématologues de la prise en charge nécessaire, notamment pour réfléchir de l'éventualité ou non de pratiquer des IVT de méthotrexate. Actuellement les patients ne bénéficiaient que d'une IVT par semaine pendant 1 à 2 mois. On a pu observer dans notre étude une médiane de rechute au niveau oculaire de 9.5 mois contrairement à Riemens et al. en 2015 qui met en évidence une médiane de rechute au niveau oculaire de 28 mois(57). Dans leur étude les auteurs comparent un groupe traitement systémique seul, versus un groupe traitement oculaire seul, versus un groupe avec un traitement local et systémique. Ils ne mettaient pas en évidence de différence significative dans leur taux de rechute en fonction du schéma thérapeutique. Mais notre étude ne comportant qu'un faible nombre de patient il est difficile d'en tirer des conclusions fiables.

En reprenant la littérature, le schéma préconisé par les différentes études(16,19,21,51,55) :

- Traitement d'attaque :

* 2 IVT de méthotrexate dans l'œil ou les yeux atteints pendant 4 semaines

* 1 IVT de méthotrexate dans l'œil ou les yeux atteints pendant 4 semaines

- Puis traitement d'entretien :

* 1 IVT par mois pendant 9-12 mois

Cela représente entre 20-25 IVT en 1 année. Evidemment le traitement devrait être monitoré grâce au dosage de l'IL-10 dans l'humeur aqueuse(82). Mais la réalisation du prélèvement peut être compliqué et le résultat long à parvenir. Un examen ophtalmologique avec un contrôle OCT pourrait s'y substituer dans la plupart des cas(16,70,82). La PCA pour le dosage de l'IL-10 devrait être réalisée à la fin des 4 premières semaines ainsi qu'à la fin du troisième mois pour mesurer l'efficacité du traitement. Ce schéma thérapeutique peut sembler lourd et long pour le patient, mais une explication claire, loyale et appropriée devra lui être donnée afin de lui expliquer les avantages du traitement local qui sont un bon contrôle local de la maladie permettant de diminuer le risque de récurrence sans effet indésirable systémique(48,76,79), pour un risque local modéré voir faible(16,53).

3-4-2-3 A propos de de la surveillance

Même si ce point n'a pas été analysé dans notre étude, une appréciation de la surveillance ophtalmologique s'impose pour dépister les récives le plus précocement possible. Cela permet de les traiter le plus rapidement possible et donc de prévenir une dissémination cérébrale avec un pronostic plus sombre(80).

L'ophtalmologiste a toute sa place dans la surveillance du LOC. Elle doit être réalisée pendant toute la durée des injections de façon mensuelle, avec une surveillance par une OCT et la réalisation d'une PCA avec un dosage de l'IL-10(82).

Par la suite, les recommandations pour la surveillance ophtalmologique sont(51) :

- Dans les 2 premières années :
 - * En cas d'atteinte oculaire : un contrôle ophtalmologique tous les 6 mois
 - * En cas d'atteinte encéphalique seule : un contrôle ophtalmologique annuel
- Puis sur le long terme :
 - * En cas d'atteinte ophtalmologique : un contrôle ophtalmologique tous les 6 mois pendant 3 ans, puis tous les ans à vie
 - * En cas d'atteinte encéphalique seule : un contrôle ophtalmologique annuel

Cette surveillance doit comporter un fond d'œil dilaté, et un OCT. Diaconita et al. en 2019 ont même montré le dépistage d'une rechute au niveau du vitré antérieur grâce à une OCT de segment antérieur(84). En cas de doute sur la récive d'une hyalite, une ponction de chambre antérieure avec dosage en IL-6, IL-10 et du score ISOLD, permet de trancher rapidement sur la survenue d'une rechute(31,32,72). Pour améliorer le suivi une fiche d'information (annexe 6) devrait être remise au patient avec les signes devant amener à reconsulter en urgences, qui sont :

- Une baisse d'acuité visuelle
- Des myodésopsies
- Une hyperhémie conjonctivale
- Une douleur oculaire inhabituelle

Une fiche d'information permettrait de sensibiliser les patients sur leur suivi ophtalmologique, en particulier les patients n'ayant pas d'atteinte ophtalmologique initiale. Elle serait basée sur le guide d'information patient du réseau LOC(85). Pour rappel 3 patients de notre étude ont eu une rechute oculaire de la maladie sans avoir eu d'atteinte ophtalmologique initiale (5% de l'ensemble de la population et 14 % de l'ensemble des récives).

3-4-3 Les limites de l'étude

Il est difficile de comparer notre étude à d'autres études européennes notamment celle de Van Meulen et al. en 2017, car ils analysent leur cohorte en séparant les populations en fonction de l'âge des patients au diagnostic, du traitement initial ou encore de l'année du diagnostic(86). En effet dans notre étude compte-tenu de l'effectif réduit, si nous subdivisions notre cohorte en plusieurs groupes comme ces différentes études multicentriques, les résultats observés ne seraient probablement pas significatifs. La comparaison avec l'étude de Zhuang et al. est aussi limitée car les données de la population globale n'y sont pas rapportées(68). Nous n'avons pas fait non plus de comparaison avec des études japonaises notamment celle de Kimura et al. de 2012 car ils prenaient en compte les patients avec une atteinte systémique(87).

Un autre inconvénient du faible nombre de patients de la cohorte, est que nous n'avons pas pu faire des analyses univariées ou multivariées pouvant mettre en évidence des éléments prédisposant à une atteinte oculaire ou non dans le LOC chez les patients suivis au CHU de Caen. Cela ne nous a pas permis non plus de mettre en évidence une tendance pour évaluer le risque de rechute cérébrale en cas d'atteinte oculaire seule.

L'autre limite de notre étude est son caractère rétrospectif et monocentrique, contrairement à l'étude de Houillier et al(17) qui est multicentrique et prospective ou encore la grande étude américaine de Fallah et al(64), mais cela a permis de dégager les caractéristiques et particularités locales de la cohorte.

Il aurait été intéressant de comparer les données cliniques, et les données de survie en fonction de l'étude des marqueurs immunohistochimiques ou des marqueurs d'immunophénotypages. Pour cela, il aurait fallu utiliser les prélèvements congelés en tumorothèques et analyser à nouveau les prélèvements en immunocytochimie ou par immunophénotypages avec un panel standardisé, comme cela a été réalisé par Makino et al. en 2018(88), ce qui pourrait être fait dans le futur à plus grande échelle.

Conclusion

4 Conclusion

Notre étude a permis de mettre en évidence les données locales du LOC au CHU Caen à partir de notre série de 56 cas. Les signes cliniques les plus fréquents sont les signes neurologiques focaux (60%). Dans notre étude 71 % des patients ont bénéficié d'une consultation ophtalmologique, le flou visuel (21%) et le Tyndall (20%) vitréen sont les deux signes ophtalmologiques les plus fréquents. La moitié d'entre eux a bénéficié d'une OCT avec environ 15% des patients présentant des dépôts sous rétiens caractéristiques d'une atteinte rétinienne. L'anatomopathologie ou la cytométrie en flux a permis de conclure dans 89% des cas à un lymphome B à grandes cellules. Dans notre étude 93% des patients ont bénéficié d'une chimiothérapie systémique et pour 80% d'entre eux cela comprenait du méthotrexate en haute dose. Le taux de rechute était de 38% et pour 29% d'entre eux cette rechute se situait au niveau oculaire. La médiane de SG de notre échantillon est de 29,7 mois et la médiane de SSP est de 18 mois. Notre étude a montré que les patients sans atteinte oculaire avaient le plus souvent des lésions unifocales à l'IRM. Il n'a pas été montré d'autre différence entre les patients avec ou sans atteinte oculaire pour le LOC au CHU de Caen.

Les conclusions plus spécifiques à l'ophtalmologie que l'on peut avancer :

- Notre étude a mis en évidence une tendance à l'amélioration du dépistage des atteintes oculaires au CHU de Caen. Un médecin référent dès la première consultation permettrait de faciliter la communication entre les services.
- Cette étude a permis de mettre en évidence que dans la prise en charge d'une atteinte oculaire **avec** ou **sans** atteinte encéphalique, les patients bénéficiaient systématiquement d'une chimiothérapie systémique.
- Par contre, il existait une hétérogénéité sur la prise en charge locale, mais notre étude ainsi que les données de la littérature peuvent être contradictoire sur le sujet, même s'il semblerait que les études fondamentales donnent raison à l'utilisation d'un traitement local.
- Une surveillance grâce à l'examen ophtalmologique associé à une OCT et un dosage de l'IL-10 dans l'humeur aqueuse permettrait de contrôler l'efficacité du traitement ainsi que la survenue d'une rechute. Des études complémentaires prospectives et multicentriques seraient intéressantes pour comparer la sensibilité et la spécificité de ces deux examens dans la surveillance du traitement et la rechute de la maladie.

BIBLIOGRAPHIE

1. Ghesquières H, Biron P, Sebban C, Chassagne-Clément C, Sunyach M-P, Blay J-Y. Lymphomes cérébraux primitifs du sujet immunocompétent. EMC - Hématologie. janv 2009;4(1):1-12.
2. Swerdlow SH, Campo E, Pileri SA, Harris NL, Stein H, Siebert R, et al. The 2016 revision of the World Health Organization classification of lymphoid neoplasms. Blood. 19 mai 2016;127(20):2375-90.
3. WHO. WHO Classification of Tumours of Haematopoietic and Lymphoid Tissues. 4th rev. ed. Lyon: IARC; 2017. 586 p.
4. Russano de Paiva G, Laurent C, Lamant L, Delsol G, Brousset P. Classification histopathologique, immunologique, cytogénétique et moléculaire des lymphomes non hodgkiniens. EMC - Hématologie. janv 2009;4(4):1-23.
5. Cowppli-Bony A, Colonna M, Ligier K, Jooste V, Defossez G, Monnereau A, et al. Épidémiologie descriptive des cancers en France métropolitaine : incidence, survie et prévalence. Bulletin du Cancer. juill 2019;106(7-8):617-34.
6. Item 316 (ex item 164) – Lymphomes malins. Wendum PD. Anatomie pathologique. Collèges Français des Pathologistes. Elsevier Masson; 2013.: 864 p.
7. Hans CP. Confirmation of the molecular classification of diffuse large B-cell lymphoma by immunohistochemistry using a tissue microarray. Blood. 1 janv 2004;103(1):275-82.
8. Camilleri-Broët S, Crinière E, Broët P, Delwail V, Mokhtari K, Moreau A, et al. A uniform activated B-cell-like immunophenotype might explain the poor prognosis of primary central nervous system lymphomas: analysis of 83 cases. Blood. 1 janv 2006;107(1):190-6.
9. Linnebank M, Schmidt S, Kölsch H, Linnebank A, Heun R, Schmidt-Wolf IGH, et al. The methionine synthase polymorphism D919G alters susceptibility to primary central nervous system lymphoma. Br J Cancer. mai 2004;90(10):1969-71.
10. McCann KJ, Ashton-Key M, Smith K, Stevenson FK, Ottensmeier CH. Primary central nervous system lymphoma: tumor-related clones exist in the blood and bone marrow with evidence for separate development. Blood. 7 mai 2009;113(19):4677-80.
11. Coupland SE, Damato B. Understanding intraocular lymphomas. Clinical & Experimental Ophthalmology. août 2008;36(6):564-78.
12. Primary Vitreoretinal Lymphoma—A Review. Asia Pac J Ophthalmol (Phila) [Internet]. 2017 [cité 13 févr 2020]; Disponible sur: https://journals.lww.com/apjoo/Abstract/2017/05000/Primary_Vitreoretinal_Lymphoma_A_Review.11.aspx
13. Cooper EL, Riker JL. Malignant Lymphoma of the Uveal Tract*. American Journal of Ophthalmology. août 1951;34(8):1153-8.
14. Givner I. Malignant Lymphoma with Ocular Involvement: Clinicopathologic Report. déc 1953;9.
15. Triebenstein O. Ein beitrag zur frage der aleukämischen augenveränderungen. Klin Monatsbl Augenheilkd. 1920;825– 836.
16. Venkatesh R, Bavaharan B, Mahendradas P, Yadav NK. Primary vitreoretinal lymphoma: prevalence, impact, and management challenges. OPTH. févr 2019;Volume 13:353-64.

17. Houillier C, Soussain C, Ghesquière H, Soubeyran P, Chinot O, Taillandier L, et al. Management and outcome of primary CNS lymphoma in the modern era: An LOC network study. *Neurology*. 6 janv 2020;10.1212/WNL.0000000000008900.
18. Farrall AL, Smith JR. Eye involvement in primary central nervous system lymphoma. *Survey of Ophthalmology*. févr 2020;S0039625720300254.
19. Chan C-C, Rubenstein JL, Coupland SE, Davis JL, Harbour JW, Johnston PB, et al. Primary Vitreoretinal Lymphoma: A Report from an International Primary Central Nervous System Lymphoma Collaborative Group Symposium. *The Oncologist*. 1 nov 2011;16(11):1589-99.
20. Cho B-J, Yu HG. Risk factors for intraocular involvement in patients with primary central nervous system lymphoma. *J Neurooncol*. déc 2014;120(3):523-9.
21. Fend F, Ferreri AJM, Coupland SE. How we diagnose and treat vitreoretinal lymphoma. *Br J Haematol*. juin 2016;173(5):680-92.
22. Coupland SE, Heimann H, Bechrakis NE. Primary intraocular lymphoma: a review of the clinical, histopathological and molecular biological features. *Graefe's Arch Clin Exp Ophthalmol*. nov 2004;242(11):901-13.
23. Küker W, Nägele T, Korfel A, Heckl S, Thiel E, Bamberg M, et al. Primary central nervous system lymphomas (PCNSL): MRI features at presentation in 100 patients. *J Neurooncol*. avr 2005;72(2):169-77.
24. Bing F, Bessou P, Krainik A, LeBas J-F, Grand S. Tumeurs hémisphériques intracrâniennes (corrélations anatomo-clinico-radiologiques et diagnostics différentiels). *EMC - Radiologie et imagerie médicale - Musculosquelettique - Neurologique - Maxillofaciale*. janv 2010;5(3):1-25.
25. Korobelnik DJ-F. OCT en ophtalmologie. Elsevier Masson; 2019. 504 p.
26. Egawa M, Mitamura Y, Hayashi Y, Naito T. Spectral-domain optical coherence tomographic and fundus autofluorescence findings in eyes with primary intraocular lymphoma. *OPHTH*. janv 2014;335.
27. Deák GG, Goldstein DA, Zhou M, Fawzi AA, Jampol LM. Vertical Hyperreflective Lesions on Optical Coherence Tomography in Vitreoretinal Lymphoma. *JAMA Ophthalmol*. 1 févr 2019;137(2):194.
28. Cassoux N, Merle-Beral H, Leblond V, Bodaghi B, Miléa D, Gerber S, et al. Ocular and central nervous system lymphoma: clinical features and diagnosis. *Ocular Immunology and Inflammation*. janv 2000;8(4):243-50.
29. Fardeau C, Lee CPL, Merle-Béral H, Cassoux N, Bodaghi B, Davi F, et al. Retinal Fluorescein, Indocyanine Green Angiography, and Optic Coherence Tomography in Non-Hodgkin Primary Intraocular Lymphoma. *American Journal of Ophthalmology*. mai 2009;147(5):886-894.e1.
30. Labiris G, Gkika M, Katsanos A, Fanariotis M, Alvanos E, Kozobolis V. Anterior chamber volume measurements with Visante optical coherence tomography and Pentacam: repeatability and level of agreement. *Clinical & Experimental Ophthalmology*. nov 2009;37(8):772-4.
31. Cassoux N, Giron A, Bodaghi B, Tran THC, Baudet S, Davy F, et al. IL-10 Measurement in Aqueous Humor for Screening Patients with Suspicion of Primary Intraocular Lymphoma. *Invest Ophthalmol Vis Sci*. 1 juill 2007;48(7):3253.
32. Costopoulos M, Touitou V, Golmard J-L, Darugar A, Fisson S, Bonnemye P, et al. ISOLD: A New Highly Sensitive Interleukin Score for Intraocular Lymphoma Diagnosis. *Ophthalmology*. juill 2016;123(7):1626-8.

33. F. Aptel, C. Chiquet, J.-P. Romanet. Humeur aqueuse et pression intraoculaire. *EMC - Ophtalmologie* 2014; 11 (3): 1-11 [article 21-020-D-10]
34. Machemer R. The development of pars plana vitrectomy: a personal account. *Graefe's Arch Clin Exp Ophthalmol.* août 1995;233(8):453-68.
35. Mathis A, Pagot-Mathis V. Principes et instrumentation de la vitrectomie par la pars plana. *EMC - Ophtalmologie.* janv 2008;5(1):1-20.
36. Gonzales JA, Chan C-C. Biopsy techniques and yields in diagnosing primary intraocular lymphoma. *Int Ophthalmol.* 25 juin 2007;27(4):241-50.
37. Ranty M-L, Laurent C, Aziza J, Mahieu L, Olle P, Quintyn J-C, et al. Improving the cytological diagnosis of intraocular lymphoma from vitreous fluid. *Histopathology.* juill 2015;67(1):48-61.
38. Frenkel S, Pe'er J, Kaufman R, Maly B, Habet-Wilner Z. The importance of cytokines analysis in the diagnosis of vitreoretinal lymphoma. *Acta Ophthalmol.* 29 janv 2020;aos.14347.
39. Hoang-Xuan K, Bessell E, Bromberg J, Hottinger AF, Preusser M, Rudà R, et al. Diagnosis and treatment of primary CNS lymphoma in immunocompetent patients: guidelines from the European Association for Neuro-Oncology. *The Lancet Oncology.* juill 2015;16(7):e322-32.
40. Quintyn-Ranty M-L. Cytologie et microprélèvements oculaires : Aspects techniques et indications. 2014;8.
41. Campo E, Swerdlow SH, Harris NL, Pileri S, Stein H, Jaffe ES. The 2008 WHO classification of lymphoid neoplasms and beyond: evolving concepts and practical applications. *Blood.* 12 mai 2011;117(19):5019-32.
42. Johnson NA, Slack GW, Savage KJ, Connors JM, Ben-Neriah S, Rogic S, et al. Concurrent Expression of MYC and BCL2 in Diffuse Large B-Cell Lymphoma Treated With Rituximab Plus Cyclophosphamide, Doxorubicin, Vincristine, and Prednisone. *JCO.* 1 oct 2012;30(28):3452-9.
43. Missotten T, Tielemans D, Bromberg JE, van Hagen PM, van Lochem EG, van Dongen JJM, et al. Multicolor Flowcytometric Immunophenotyping Is a Valuable Tool for Detection of Intraocular Lymphoma. *Ophthalmology.* mai 2013;120(5):991-6.
44. Wang MM, Tan WJ, Lim TS, Chan ASY. PreservCyt Is an Optimal Fixative that Permits Cytologic and Molecular Analyses of Vitreoretinal Lymphoma Biopsies. *Ocular Immunology and Inflammation.* 16 août 2019;1-10.
45. Wang Y, Shen D, Wang VM, Sen HN, Chan C-C. Molecular Biomarkers for the Diagnosis of Primary Vitreoretinal Lymphoma. *IJMS.* 5 sept 2011;12(9):5684-97.
46. Montesinos-Rongen M, Godlewska E, Brunn A, Wiestler OD, Siebert R, Deckert M. Activating L265P mutations of the MYD88 gene are common in primary central nervous system lymphoma. *Acta Neuropathol.* déc 2011;122(6):791-2.
47. Shapiro WR, Young D, Metha B. Methotrexate : Distribution in cerebrospinal fluid after intravenous, ventricular and lumbar injection. *New England of Medecine;* 1975.
48. Batchelor TT, Kolak G, Ciordia R, Foster CS, Henson JW. High-dose methotrexate for intraocular lymphoma. *American Journal of Ophthalmology.* janv 2004;137(1):215-6.
49. Gregory G, Arumugaswamy A, Leung T, Chan K-L, Abikhair M, Tam C, et al. Rituximab is associated with improved survival for aggressive B cell CNS lymphoma. *Neuro-Oncology.* 1 août 2013;15(8):1068-73.

50. Omuro A, Chinot O, Taillandier L, Ghesquieres H, Soussain C, Delwail V, et al. Methotrexate and temozolomide versus methotrexate, procarbazine, vincristine, and cytarabine for primary CNS lymphoma in an elderly population: an intergroup ANOCEF-GOELAMS randomised phase 2 trial. *Lancet Haematol.* juin 2015;2(6):e251-259.
51. Hoang-Xuan K, Soussain C. Réseau expert national pour les lymphomes primitifs du SNC. :40.
52. Rubenstein JL, Li J, Chen L, Advani R, Drappatz J, Gerstner E, et al. Multicenter phase 1 trial of intraventricular immunochemotherapy in recurrent CNS lymphoma. *Blood.* 31 janv 2013;121(5):745-51.
53. J.-B. Deltour, M. Weber. Injections intravitréennes : principes, techniques et aspects médico-légaux. *EMC - Ophtalmologie* 2016;13(2):1-8 [Article 21-249-A-17]
54. Cohen S-Y, Kodjikian L, Devin F, Delyfer M-N, Dot C, Oubraham H, et al. Avis d'experts : actualisation des bonnes pratiques des injections intravitréennes. Recommandations de la Société française d'ophtalmologie et de la Société française d'hygiène hospitalière. *Journal Français d'Ophtalmologie.* janv 2020;43(1):59-62.
55. Sen HN, Chan C-C, Byrnes G, Fariss RN, Nussenblatt RB, Buggage RR. Intravitreal Methotrexate Resistance in a Patient with Primary Intraocular Lymphoma. *Ocular Immunology and Inflammation.* janv 2008;16(1-2):29-33.
56. Hashida N, Ohguro N, Nishida K. Efficacy and Complications of Intravitreal Rituximab Injection for Treating Primary Vitreoretinal Lymphoma. *Trans Vis Sci Tech.* oct 2012;1(3):1.
57. Riemens A, Bromberg J, Touitou V, Sobolewska B, Missotten T, Baarsma S, et al. Treatment Strategies in Primary Vitreoretinal Lymphoma: A 17-Center European Collaborative Study. *JAMA Ophthalmol.* 1 févr 2015;133(2):191.
58. Ricard D, Psimaras D, Guillevin R, Hoang-Xuan K. Complications neurologiques de la radiothérapie. *EMC - Neurologie.* janv 2008;5(2):1-15.
59. Thiel E, Korfel A, Martus P, Kanz L, Griesinger F, Rauch M, et al. High-dose methotrexate with or without whole brain radiotherapy for primary CNS lymphoma (G-PCNSL-SG-1): a phase 3, randomised, non-inferiority trial. *The Lancet Oncology.* nov 2010;11(11):1036-47.
60. Cheah CY, Milgrom S, Chihara D, Gombos DS, Pinnix CC, Dabaja BS, et al. Intensive chemoimmunotherapy and bilateral globe irradiation as initial therapy for primary intraocular lymphoma. *Neuro Oncol.* avr 2016;18(4):575-81.
61. Milgrom SA, Cheah CY, Pinnix CC, Smith GL, Dabaja BS, Horace P, et al. Acute and late toxicity of bilateral orbital irradiation in the management of primary intraocular lymphoma. *Leukemia & Lymphoma.* nov 2016;57(11):2612-8.
62. Bellinzona M, Roser F, Ostertag H, Gaab RM, Saini M. Surgical removal of primary central nervous system lymphomas (PCNSL) presenting as space occupying lesions: a series of 33 cases. *European Journal of Surgical Oncology (EJSO).* févr 2005;31(1):100-5.
63. Iaccheri B, Fiore T, Cerquaglia A, Lupidi M, Cagini C. Transient therapeutic effect of vitrectomy in primary intraocular lymphoma. *Int Ophthalmol.* déc 2017;37(6):1333-5.
64. Fallah J, Qunaj L, Olszewski AJ. Therapy and outcomes of primary central nervous system lymphoma in the United States: analysis of the National Cancer Database. *Blood Advances.* 13 déc 2016;1(2):112-21.

65. Bataille B, Delwail V, Menet E, Vandermarcq P, Ingrand P, Wager M, et al. Primary intracerebral malignant lymphoma: report of 248 cases. *Journal of Neurosurgery*. févr 2000;92(2):261-6.
66. Wang C-C, Carnevale J, Rubenstein JL. Progress in Central Nervous System Lymphomas. *Br J Haematol*. août 2014;166(3):311-25.
67. Josephson SA, Papanastassiou AM, Berger MS, Barbaro NM, McDermott MW, Hilton JF, et al. The diagnostic utility of brain biopsy procedures in patients with rapidly deteriorating neurological conditions or dementia. *JNS*. janv 2007;106(1):72-5.
68. Zhuang L, Lai J, Chen K, Ding T, Yuan Y, Ma Y, et al. Intraocular involvement is associated with a high risk of disease relapse in primary central nervous system lymphoma. *Oncol Rep [Internet]*. 11 oct 2018; Disponible sur: <http://www.spandidos-publications.com/10.3892/or.2018.6781>
69. Davis JL. Intraocular lymphoma: a clinical perspective. *Eye*. févr 2013;27(2):153-62.
70. Zhao H, Wang X, Mao Y, Peng X. Longitudinal observation of OCT imaging is a valuable tool to monitor primary vitreoretinal lymphoma treated with intravitreal injections of methotrexate. *BMC Ophthalmol*. déc 2020;20(1):10.
71. Whitcup SM. Association of Interleukin 10 in the Vitreous and Cerebrospinal Fluid and Primary Central Nervous System Lymphoma. *Arch Ophthalmol*. 1 sept 1997;115(9):1157.
72. Pochat-Cotilloux C, Bienvenu J, Nguyen A-M, Ohanessian R, Ghesquières H, Sève P, et al. USE OF A THRESHOLD OF INTERLEUKIN- 10 AND IL-10/IL-6 RATIO IN OCULAR SAMPLES FOR THE SCREENING OF VITREORETINAL LYMPHOMA. 2017;0(0):9.
73. Ito T, Takeda A, Fujiwara K, Hasegawa E, Nakao S, Ohishi Y, et al. Risk factors for failure of vitrectomy cell block technique in cytological diagnosis of vitreoretinal lymphoma. *Graefes Arch Clin Exp Ophthalmol*. mai 2019;257(5):1029-36.
74. Cantu CA, Green CL, Cummings TJ, Liu B, Dash RC. Flow cytometry immunophenotyping of vitreous specimens does not contribute to diagnosis of lymphoma without supporting morphologic features. *Diagn Cytopathol*. avr 2019;47(4):275-81.
75. van der Meulen M, Bromberg JEC, Lam KH, Dammers R, Langerak AW, Doorduijn JK, et al. Flow cytometry shows added value in diagnosing lymphoma in brain biopsies. *Cytometry B Clin Cytom*. 2018;94(6):928-34.
76. Grimm SA, McCannel CA, Omuro AMP, Ferreri AJM, Blay J-Y, Neuwelt EA, et al. Primary CNS lymphoma with intraocular involvement: International PCNSL Collaborative Group Report. *Neurology*. 21 oct 2008;71(17):1355-60.
77. Hu S, Xu-Monette ZY, Tzankov A, Green T, Wu L, Balasubramanyam A, et al. MYC/BCL2 protein coexpression contributes to the inferior survival of activated B-cell subtype of diffuse large B-cell lymphoma and demonstrates high-risk gene expression signatures: a report from The International DLBCL Rituximab-CHOP Consortium Program. *Blood*. 16 mai 2013;121(20):4021-31.
78. Wallace DJ, Shen D, Reed GF, Miyanaga M, Mochizuki M, Sen HN, et al. Detection of the *bcl-2* t(14;18) Translocation and Proto-Oncogene Expression in Primary Intraocular Lymphoma. *Invest Ophthalmol Vis Sci*. 1 juill 2006;47(7):2750.
79. de Smet MD, Stark-Vanes V, Kohler DR, Smith J, Wittes R, Nussenblatt RB. Intraocular Levels of Methotrexate After Intravenous Administration. *American Journal of Ophthalmology*. avr 1996;121(4):442-4.

80. Kreher S, Strehlow F, Martus P, Roth P, Hertenstein B, Röth A, et al. Prognostic impact of intraocular involvement in primary CNS lymphoma: experience from the G-PCNSL-SG1 trial. *Ann Hematol.* mars 2015;94(3):409-14.
81. Bergeron H, Castel P. Captation, appariement, réseau : une logique professionnelle d'organisation des soins. *Sociologie du Travail.* oct 2010;52(4):441-60.
82. Saleh M, Nikolitch K, Bourcier T, Speeg C, Gaucher D. Repeated IL-10 measurement in aqueous humor and OCT imaging are valuable tools to monitor intraocular lymphoma treated with intravitreal injections of methotrexate. *Graefes Arch Clin Exp Ophthalmol.* mai 2012;250(5):761-4.
83. Chan C-C, Buggage RR, Nussenblatt RB. Intraocular lymphoma. *Curr Opin Ophthalmol.* déc 2002;13(6):411-8.
84. Diaconita V, Rihani H, Mares V, Nehemy MB, Bakri SJ, Pulido JS. The use of anterior segment optical coherence tomography (ASOCT) in demonstrating recurrence of vitreoretinal lymphoma (VRL) in the anterior vitreous. *Int J Retin Vitreol.* déc 2019;5(1):19.
85. Réseau LOC. Guide d'information à l'usage des patients et de leurs famille : pour la prise en charge des Lymphomes Oculo-Cérébraux [Internet]. Disponible sur: https://73a31b09-c167-4665-acd8-6c1a0b28c538.filesusr.com/ugd/d4b4d2_482813f9d7cf4b87bc22c229f207badc.pdf
86. van der Meulen M, Dinmohamed AG, Visser O, Doorduijn JK, Bromberg JEC. Improved survival in primary central nervous system lymphoma up to age 70 only: a population-based study on incidence, primary treatment and survival in the Netherlands, 1989–2015. *Leukemia.* août 2017;31(8):1822-5.
87. The Japanese Intraocular Lymphoma Study Group, Kimura K, Usui Y, Goto H. Clinical features and diagnostic significance of the intraocular fluid of 217 patients with intraocular lymphoma. *Jpn J Ophthalmol.* juill 2012;56(4):383-9.
88. Makino K, Nakamura H, Shinojima N, Kuroda J, Yano S, Mikami Y, et al. BCL2 expression is associated with a poor prognosis independent of cellular origin in primary central nervous system diffuse large B-cell lymphoma. *J Neurooncol.* oct 2018;140(1):115-21.

Annexe 1 Classification OMS 2016 des néoplasie lymphoïdes B matures partie 1

Néoplasies lymphoïdes B matures
Leucémie lymphoïde chronique / Lymphome lymphocytaire
Lymphocytose B monoclonale *
Leucémie pro-lymphocytaire B
Lymphome de la zone marginale splénique
Leucémie à tricholeucocytes
<i>Lymphome / Leucémie B splénique, non classable</i>
<i>Lymphome B diffus à petites cellules de la pulpe rouge splénique</i>
<i>Leucémie à tricholeucocytes - variant</i>
Lymphome lymphoplasmocytaire
Macroglobulinémie de Waldenström
Gammopathie monoclonale de signification indéterminée (MGUS) IgM*
Maladie des chaînes lourdes Mu
Maladie des chaînes lourdes gamma
Maladie des chaînes lourdes alpha
Gammopathie monoclonale de signification indéterminée (MGUS) IgG/IgA*
Myélome multiple
Plasmocytome solitaire osseux
Plasmocytome extra-osseux
Maladie des dépôts d'immunoglobuline monoclonaux*
Lymphome de la zone marginale extra-ganglionnaire du tissu lymphoïde associé aux muqueuses (MALT)
Lymphome de la zone marginale ganglionnaire
<i>Lymphome de la zone marginale ganglionnaire de type pédiatrique</i>
Lymphome folliculaire
Néoplasie folliculaire <i>in situ</i> *
Lymphome folliculaire de type duodécal*
Lymphome folliculaire de type pédiatrique*
<i>Lymphome à grandes cellules B avec réarrangement de IRF4*</i>
Lymphome centro-folliculaire cutané primitif
Lymphome à cellules du manteau


Révision 2016/2017 de la classification OMS Tableau de Bruneau et al. 2017

Annexe 1 Classification OMS 2016 des néoplasies lymphoïdes B matures partie 2

Néoplasie à cellules du manteau <i>in situ</i> *
Lymphome diffus à grandes cellules B (DLBCL), sans autre spécificité (NOS)
de type B du Centre germinatif*
de type Activé B*
Lymphome à grandes cellules B riche en lymphocytes T/histiocytes
DLBCL primitif du système nerveux central
DLBCL primitif cutané, de type jambe
DLBCL EBV+, NOS*
<i>Ulcère cutanéomuqueux EBV+</i> *
DLBCL associé à une inflammation chronique
Granulomatose lymphomatoïde
Lymphome à grandes cellules B primitif du médiastin (thymique)
Lymphome à grandes cellules B intravasculaire
Lymphome à grandes cellules B ALK positif
Lymphome plasmablastique
Lymphome des séreuses
<i>DLBCL HHV8+, sans autre spécificité*</i>
Lymphome de Burkitt
<i>Lymphome Burkitt-like avec aberration 11q</i>
Lymphome B de haut grade avec réarrangement de MYC et BCL2 et/ou BCL6*
Lymphome B de haut grade, NOS*
Lymphome B inclassable, avec des aspects intermédiaires entre un DLBCL et un lymphome de Hodgkin classique



Révision 2016/2017 de la classification OMS Tableau de Bruneau et al. 2017

	FICHE TECHNIQUE	PB-HEMATO-FT-881
	CONDITIONS DE PRELEVEMENT POUR DOSAGE DE IL-6 ET IL-10 SUR PRELEVEMENTS INTRAOCULAIRES	Version 3 2019-10-03
		Page 1/2
Entité émettrice : LBM du CHU de CAEN		édité le 19 septembre 2019

Personnels concernés :

- Biologistes et techniciens du laboratoire d'hématologie niveau 3
- Chirurgiens et personnel du service d'ophtalmologie

Matériel nécessaire pour la congélation (fourni par le laboratoire d'hématologie):

Microtube spécial pour congélation (cryovial de 1,8 ml) + feutre indélébile pointe fine + sac de transport d'échantillon ISOBAG contenant une boîte isotherme remplie de carboglace.

Mettre des gants de protection pour manipuler la carboglace (température = -70°C).

Ne pas fermer hermétiquement la boîte.

Étapes à suivre :

1. Service d'ophtalmologie :

► Dès connaissance de la date opératoire prendre rendez-vous par courriel : [...] copie à [...] et [...] pour réserver la carboglace. L'horaire de l'intervention doit de préférence se situer en début de matinée pour assurer une prise en charge optimale du prélèvement au laboratoire.

Référent service ophtalmologie : [Dr Marie LAVILLE](#)


Le matin de l'intervention : venir chercher au laboratoire d'hématologie

pièce 03-862 l'isobag contenant la boîte de carboglace + cryovial + feutre indélébile.

► **Immédiatement** après la réalisation du prélèvement :

- Transférer le prélèvement dans le microtube
- Identifier le microtube en utilisant le feutre indélébile :
Nom et prénom du patient, type de prélèvement, date du prélèvement
- Placer le cryovial dans la carboglace.
- Remplir la feuille de renseignements « DOSAGE DES CYTOKINES IL-10 et IL-6 par cytométrie en flux » disponible dans le manuel de prélèvement, fiche « CYTOKINES IL-6 ET IL-10 HUMEUR AQUEUSE, VIT RE »

► Rapporter l'isobag contenant l'échantillon congelé dans la carboglace + feuille de renseignements remplie au laboratoire d'hématologie pièce 03-862. Référents [laboratoire](#) : Dr SALAUN Véronique poste [...], [Dr CORNET Edouard](#) poste [...], Dr TRUQUET Florence [...]

	FICHE TECHNIQUE	PB-HEMATO-FT-881
	CONDITIONS DE PRELEVEMENT POUR DOSAGE DE IL-6 ET IL-10 SUR PRELEVEMENTS INTRAOCULAIRES	Version 3 2019-10-03
		Page 2/2
Entité émettrice : LBM du CHU de CAEN		édité le 19 septembre 2019

2. Laboratoire d'hématologie :

Localisation boîte carboglace : pièce 03-871-02 enbas du congélateur ref 03-871-02 CF

Localisation ISOBAG : pièce 03-863

Dès la réception du prélèvement congelé dans la carboglace :

Transférer le prélèvement dans la boîte identifiée «envoi IL6 IL10 », [localisée dans le congélateur ref CGN8 compartiment supérieur, premier niveau.](#)

Envoyer le prélèvement congelé en carboglace :

HOPITAL PITIE SALPETRIERE

Centre d'Ecologie Cellulaire (sortie rue Bruant)

Dr LE GARFF-TAVERNIER

47-83 Bd de l'hôpital

75013 PARIS

Rédaction	Validation	Approbation
<i>Nom(s):</i> TRUQUET Florence	<i>Nom(s), Date(s):</i> SALAUN Véronique 2019-09-17	<i>Nom(s), Date(s):</i> CORNET Edouard 2019-09-178

Annexe 3 : Marqueurs utilisés pour la mise en place technique

Molécule marquée	Fluorochrome	Clone	Fournisseur	Longueur d'onde excitation en nm	Longueur d'onde émission en nm
BCL6	Alexa Fluor®488	K112-91	BD Biosciences®	499	520
MUM1	PE	Q9-343	BD Biosciences®	496	578
BCL2	PE	Clone100	BD Pharmingen®	496	578
c-Myc	Alexa Fluor®700	#9 ^E 10	BioRad®	700	723
CD5	PerCPCy5.5	L17F12	BD Pharmingen®	490	695
CD19	PeCy7	SJ25C1	BD Pharmingen®	495	785
CD10	APC	Hi10a	BD Pharmingen®	650	660
CD38	V450	HB7	BD Pharmingen®	404	448
CD45	V500	H130	BD Biosciences®	415	500

Annexe 4 : Etape de la mise en place technique partie 1

1- Choix des anticorps intracellulaires

Choix de MUM1, et BCL6 pour aider à caractériser la cellule d'origine

Choix de BCL2 et c-Myc pour l'aide au pronostic

Choix de BCL2 pour l'aide à l'immunophénotypage dans les lymphomes folliculaires

MUM1 PE : émission 578

BCL6 Alexa488: émission 520

BCL2 PE: émission 578

C-Myc Alexa700: émission 723

2- Choix des anticorps de surface

Choix des marqueurs n'ayant pas la même fluorescence que les marqueurs intra cytoplasmique pour ne pas parasiter la détection mais pour détecter la population B d'intérêt

CD5 PerCP Cy5.5 : émission 676

CD19 PeCy7 : émission 785

CD10 APC : émission 660

CD38 V450 : émission 448

CD45 V500 : émission 500

3- Design des tubes pour le marquage intracytoplasmique

	PE	PerCPCy 5,5	PeCy7	AP	V450	V500	Alexa488	Alexa700
		10µl	2,5µl	2,5µl	2,5µl	2,5µl	10µl	5µl
Tube1	<u>MUM1</u> 10µl	CD5	CD19	CD10	CD38	CD45	BCL6	C-MYC
Tube 2	<u>BCL2</u> 20µl	CD5	CD19	CD10	CD38	CD45	BCL6	C-MYC

4- Utilisation de la technique utilisée en routine pour la perméabilisation et la fixation des marqueurs intracytoplasmique « intraprep permeabilization reagent » de chez Beckman Coulter Cf feuille marquage intra cytoplasmique

5- Essai du panel sur l'appareil de routine

Problème de compensation

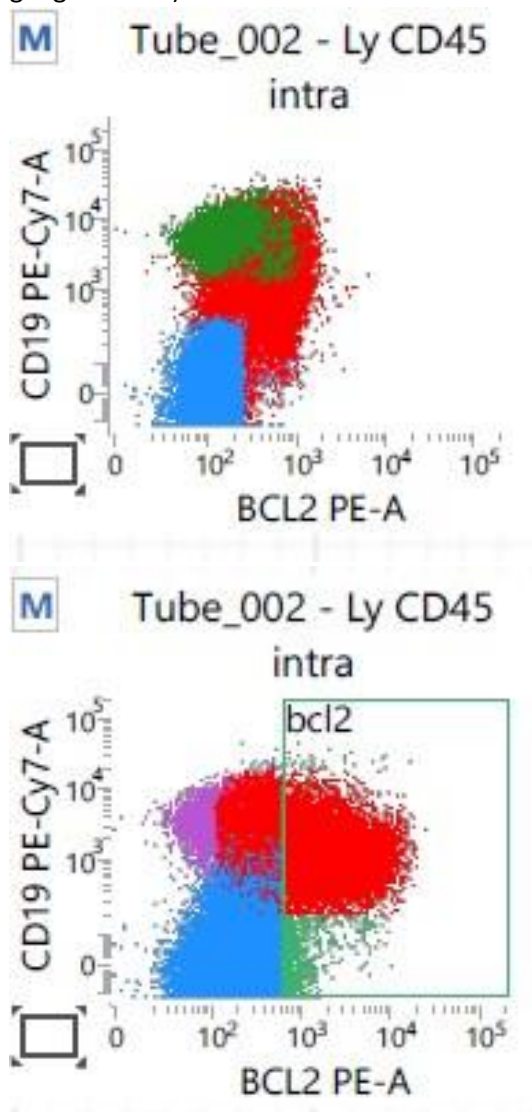
Pas de détection du Fluorochrome Alexa488 ni Alexa 700

6- Paramétrage du FACS Lyrics pour passage du Panel intra

1er Design du masque d'acquisition

Annexe 4 : Etape de mise en place technique partie 2

- 7- Evaluation du temps de pose
Passage du marquage intracellulaire de 15 minutes à 30 minutes = meilleur sensibilité
- 8- Evaluation de la quantité des anticorps
Quantité de BCL2 de 20 μ l par tube à 10 μ l
Fournisseur conseil 20 μ l fluorochrome PE et MUM1 dosé à 10 μ l (prélèvement intra-ganglionnaire)



Une partie des lymphocytes B malades n'est pas marqué à 10 μ l

Reste des quantités normales

Annexe 4 : Etape de mise en place technique partie 3

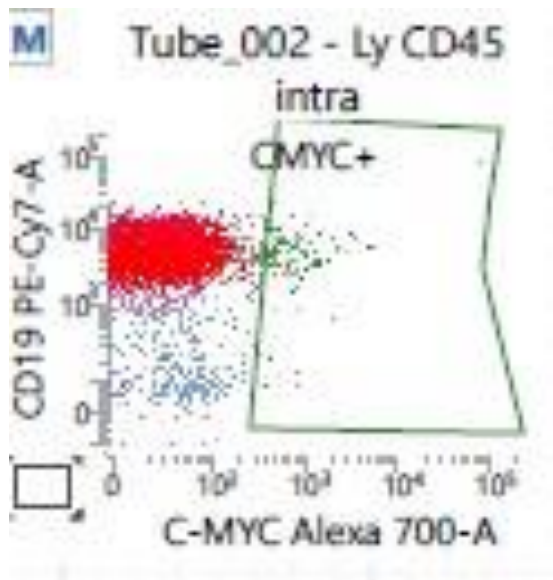
9- Evaluation Qualitatif des Anticorps

Test sur cellules congelées de Burkitt = c-Myc non contributif

Test sur cellules de Burkitt non congelées = c-Myc non contributif

Test lignée cellulaire JoK-1 = c-Myc non contributif, parasité par auto fluorescence

Test sur cellules congelées de LBGC = BCL2, BCL6, MUM1 fluorescence moyenne



10- Redesign du masque

Incorporation du calcul des médianes de fluorescence pour augmenter la sensibilité

11- Evaluation de la température d'incubation

Tube 1 MUM 1 et BCL 6 : meilleure incubation des marqueurs intra cellulaires à 5°C

Tube 2 BCL2 : diminution de la sensibilité au marquage à 5°C

⇒ Tube 1 Conditionné après le marquage intra à 5°C

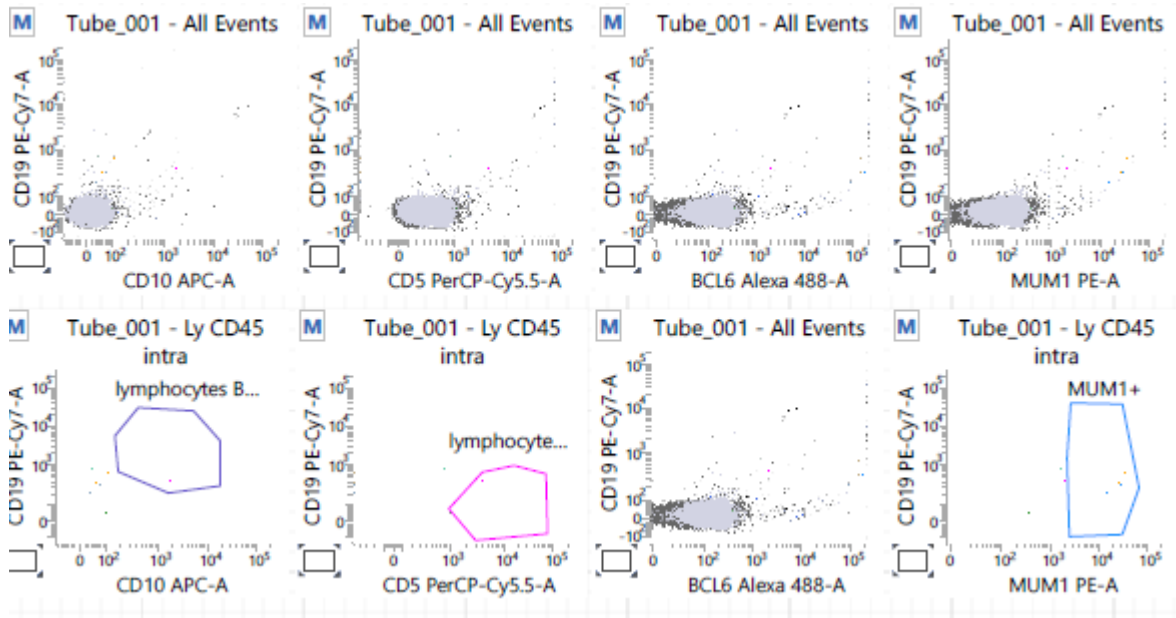
⇒ Tube 2 : Conditionné en température ambiante

Annexe 4 : Etape de mise en place technique partie 4

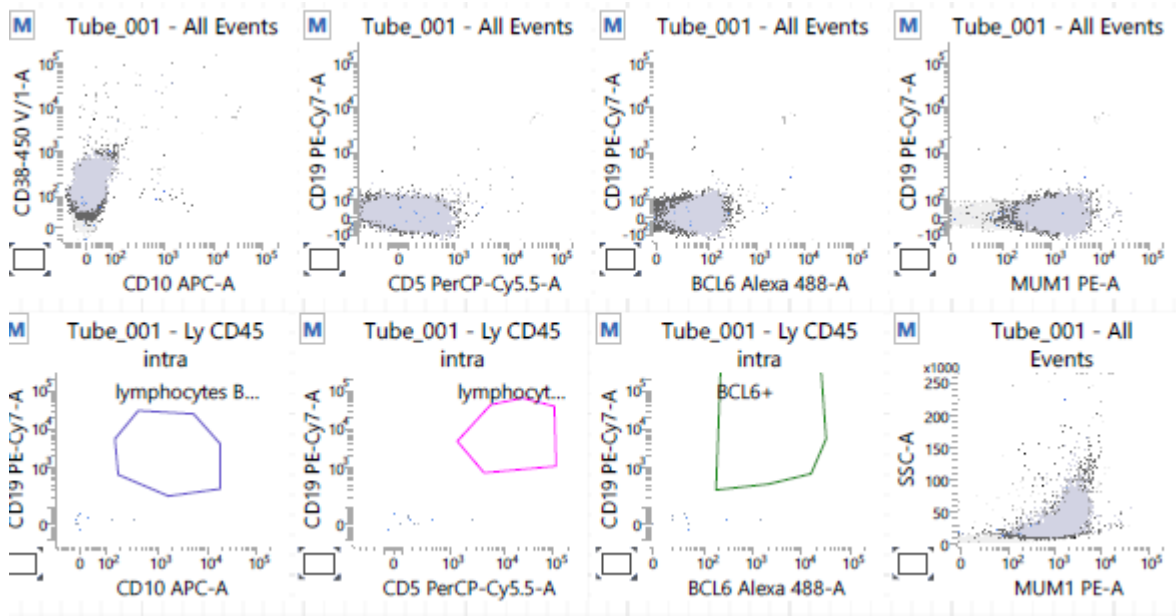
12- Evaluation des auto fluorescences

Passage avec chaque anticorps séparément + tube test sans marquage avec seulement la perméabilisation et la fixation

⇒ Pas d'auto fluorescence (tube test)

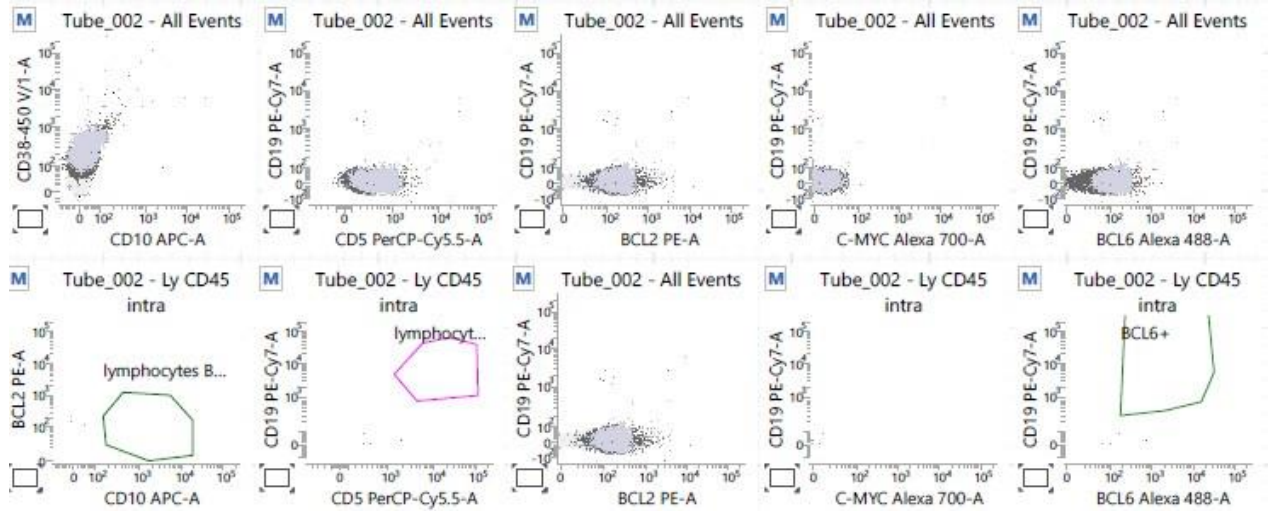


Test BCL6 seul



Test MUM1 Seul

Annexe 4 : Etape de mise en place technique partie 5



BCL2 Seul

- Annexe 5 : Tableaux des résultats entre la CMF et l'anatomopathologie pour la classification de Hans entre décembre 2019 et fin avril 2020

Numéro patient	Age (années)	Sexe	Type de prélèvements
1	77	H	Biopsie Cérébrale
2	67	H	Ganglion
3	70	F	Os
4	68	H	Ganglion congelé
5	57	H	Ganglion congelé
6	60	H	Ganglion
7	60	F	Ganglion
8	82	F	Ganglion
9	80	H	Ganglion
10	59	F	Ganglion
11	9	H	Ganglion
12	76	H	Ascite
13	80	H	Ganglion
14	63	H	Ganglion
15	59	H	Ganglion

Numéro patient	CD10	BCL6	MUM1	Diagnostic
1	0	1	1	LBGC non-GC
2	0	1	0	LBGC GC
3	0	NC	NC	LBGC GC
4	1	1	0	LBGC GC
5	1	1	1	LBGC GC
6	1	NC	NC	LBGC GC
7	0	1	1	LBGC non-GC
8	1	1	1	LBGC GC
9	1	1	0	LBGC GC
10	1	1	1	LBGC GC
11	0	1	NC	LBGC GC
12	1	NC	NC	LBGC GC
13	1	1	1	LBGC GC
14	1	1	NC	LBGC GC
15	0	1	1	LBGC non-GC

Annexe 5 : 2^e partie

Tableau des résultats de la CMF				
Numéro patient	CD10	BCL6	MUM1	Diagnostic
1	0	1	1	LBGC ABC
2	1	0	0	LBGC GC
3	0	0	1	LBGC ABC
4	1	1	0	LBGC GC
5	1	1	1	LBGC GC
6	1	1	1	LBGC GC
7	0	1	0	LBGC GC
8	1	1	1	LBGC GC
9	1	1	1	LBGC GC
10	1	0	0	LBGC GC
11	1	1	1	LBGC GC
12	1	1	0	LBGC GC
13	1	1	1	LBGC GC
14	1	0	0	LBGC GC
15	0	1	1	LBGC ABC

Tableau de concordance des résultats				
Numéro patient	CD10	BCL6	MUM1	Concordance diagnostic
1	1	1	1	1
2	0	0	1	1
3	0	NC	NC	NC
4	1	1	1	1
5	1	1	1	1
6	1	NC	NC	NC
7	1	1	0	0
8	1	1	1	1
9	1	1	0	1
10	1	0	0	1
11	0	1	NC	NC
12	1	NC	NC	NC
13	1	1	1	1
14	1	0	NC	NC
15	1	1	1	1

Annexe 5 : suite

Résultats provisoires :

- 9 diagnostics finales concordants, 1 diagnostics finales discordants, 5 non vérifiables
- Résultats encourageants, à confirmer avec plus de prélèvements
- Technique à transposer aux prélèvements de LCR + vitré si la quantité de matériel le permet

Limites :

- Travail sur cellules fraîches, cellules congelées peu concluantes
- Cellules fragiles
- Pathologie rare (1-2 prélèvements par semaine)
- Travail actuellement avec les médianes, travail directement sur les dots plots moins sensible
- Beaucoup de prélèvements sont CD10+, donc peu d'intérêt d'utiliser BCL6 et MUM1. Dans notre phase de mise en place plutôt des LBGC de type GC. Mais pour les prélèvements dans le cadre d'un LPSNC le type de LBGC est plutôt non-GC donc intérêt d'utiliser BCL6 et MUM1 pour classer la cellule d'origine surtout dans les prélèvements de vitré ou de LCR où le diagnostic est porté par la CMF.
- La détection de MUM1 semble plus sensible en anatomopathologie qu'en CMF. Affinité de l'anticorps ? Donc peut jouer en partie sur le diagnostic final.

Annexe 6 : Exemple Fiche d'information lymphome oculo-cérébral : atteinte oculaire

Madame, Mademoiselle, Monsieur,

A l'issue des différents examens qui viennent d'être réalisés, et en confrontation avec l'ensemble des examens complémentaires qui ont été jugés nécessaires, le diagnostic de lymphome oculo-cérébral (LOC) primitif a été porté.

Qu'est-ce qu'un lymphome ?

Les lymphomes sont des tumeurs malignes qui se développent à partir des lymphocytes, cellules sanguines constituant un sous-groupe des globules blancs. Ils sont divisés en nombreux sous-types de gravité variable. Ils peuvent se développer dans beaucoup d'organes. On peut par exemple les retrouver dans les ganglions lymphatiques, le foie on encore la conjonctive.

Qu'est-ce qu'un lymphome primitif du système nerveux central ?

La localisation au niveau du système nerveux central (SNC) (qui comprend le cerveau, la moelle épinière, les méninges et les yeux) est beaucoup plus rare. Il y a environ 300 nouveaux cas par an en France. Dans la grande majorité des cas, on ne connaît pas la cause de la maladie. Elle n'est ni héréditaire, ni transmissible.

Comment le LOC primitif se manifeste ?

La maladie peut survenir à toute âge, le pic de fréquence étant autour de 65 ans. Les symptômes sont variables et ne sont pas spécifiques du lymphome. Ils peuvent être présents dans beaucoup d'autres pathologies. Ces symptômes sont :

- maux de têtes
- troubles intellectuels ou de la parole
- faiblesse musculaire, trouble de la marche ou de l'équilibre
- crise d'épilepsie
- troubles visuels

Pourquoi la maladie se manifeste au niveau des yeux ?

L'œil et le cerveau font tous les deux parties du SNC. Ils font partie de la même entité anatomo-clinique. Au niveau oculaire elle se manifeste en règle générale par une atteinte de la rétine et du corps vitréen. Des manifestations oculaires sont présentes dans 15-20% des cas dans le LOC.

Quels sont les signes pouvant faire évoquer une atteinte oculaire ?

- flou ou baisse d'acuité visuelle
- présence de corps flottants (appelé myodésopsies)
- rougeur oculaire
- rarement douleurs oculaires

Quels sont les examens nécessaires au diagnostic ?

Au niveau cérébral une IRM permet d'orienter le diagnostic. Une tomographie par cohérence optique de la rétine et une angiographie à la fluorescéine de la rétine permettent d'orienter le

diagnostic en cas d'atteinte oculaire. La confirmation diagnostique est obtenue soit par une biopsie cérébrale réalisée par un neurochirurgien en cas d'atteinte cérébrale, soit par une biopsie vitrénne en cas d'atteinte oculaire qui pourra être réalisée par l'ophtalmologue.

Quels est le traitement de la maladie ?

Le traitement repose sur une chimiothérapie d'induction à base de méthotrexate (antimétabolite) en haute dose sous forme de perfusion intraveineuse. En cas d'atteinte oculaire un traitement par injection intravitrénne de méthotrexate peut être discuté.

Les étapes successives de la prise en charge diagnostique et thérapeutique nécessitent une collaboration pluridisciplinaire entre différents experts d'un centre de référence :

- hématologue
- ophtalmologue
- neurologue
- radiologue
- anatomopathologiste
- biologiste
- radiothérapeute

Quelle évolution de la maladie avec le traitement ?

Le LOC est une maladie grave mais habituellement très sensible au traitement et potentiellement curable. L'objectif du traitement est la mise en rémission complète de la maladie, c'est-à-dire la disparition de lésion active. Une fois la rémission complète obtenue une surveillance est nécessaire pendant plusieurs années afin de dépister d'éventuelles rechutes.

Pourquoi une surveillance ophtalmologique ?

Malheureusement la maladie peut rechuter au niveau cérébral mais également au niveau des yeux. Cette rechute au niveau des yeux peut survenir même chez les patients n'ayant pas eu d'atteinte ophtalmologique initialement.

A quelle fréquence doit-on voir l'ophtalmologue ?

Pour les patients sans atteinte ophtalmologique initiale : une consultation annuelle à vie.

Pour les patients avec une atteinte oculaire : tous les 6 mois pendant 5 ans, puis une consultation annuelle à vie.

Quelles sont les signes devant amener à consulter l'ophtalmologue en urgence ?

- flou ou baisse d'acuité visuelle
- présence de corps flottants inhabituels
- rougeur oculaire
- douleur oculaire inhabituelle

Si ces signes se manifestent :

- En semaine de 8h à 18h appeler le standard du service de consultation d'ophtalmologie ([...]) du CHU de Caen au [...]. Le week-end appeler le standard du CHU de Caen au [...]

« Par délibération de son Conseil en date du 10 Novembre 1972, l'Université n'entend donner aucune approbation ni improbation aux opinions émises dans les thèses ou mémoires. Ces opinions doivent être considérées comme propres à leurs auteurs ».

VU, le Président de Thèse

VU, le Doyen de l'UFR Santé

VU et permis d'imprimer
en référence à la délibération
du Conseil d'Université
en date du 14 Décembre 1973

Pour le Président
de l'Université de CAEN-NORMANDIE et P.O

Le Doyen

ANNEE DE SOUTENANCE : 2020

NOM ET PRENOM DE L'AUTEUR : MARTY PIERRE-ALBAN

TITRE DE LA THESE EN FRANÇAIS : Lymphome oculo-cérébral : Etude rétrospective de 56 cas au CHU de Caen de janvier 2011 à septembre 2019, point de vue ophtalmologique

RESUME DE LA THESE EN FRANÇAIS :

Introduction : Le Lymphome oculo-cérébral (LOC) est situé au niveau de l'encéphale, de la moelle-épineuse, des méninges et des yeux. La forme localisée au niveau oculaire est également appelée lymphome vitréo-rétinien primitif. Le LOC est un cancer rare qui représente 1% des lymphomes en France, et son atteinte ophtalmologique est exceptionnelle. L'objectif principal de cette étude est d'analyser les caractéristiques de la cohorte de patients inclus dans le réseau LOC à Caen. **Matériel et méthode** : Etude rétrospective, incluant les patients du réseau LOC du CHU de Caen du 01 janvier 2011 au 30 septembre 2019. Les patients présentant une atteinte en dehors du système nerveux central étaient exclus. Les caractéristiques analysées sont cliniques, paracliniques, ainsi que leur traitement initial, leur survie globale et leur survie sans récurrence. Une comparaison a été réalisée entre les patients avec ou sans atteinte oculaire. **Résultats** : 56 patients ont été inclus. L'âge médian était de 66 ans. Les signes cliniques les plus présents étaient les signes neurologiques focaux. 20% des patients présentaient un Tyndall vitréen. 80% des patients ont bénéficié d'une chimiothérapie systémique par méthotrexate. 11% des patients avaient une rechute au niveau oculaire. Le suivi médian était de 32 mois. La médiane de survie sans progression était de 18 mois. La médiane de survie globale était de 29,7 mois. **Conclusion** : Dans notre étude les patients ne présentant pas d'atteinte oculaire avaient plus fréquemment une lésion unique à l'IRM. Il n'y avait pas d'autre différence significative entre les patients avec ou sans atteinte oculaire.

MOTS CLES : lymphome oculo-cérébral, lymphome primitif du système nerveux central, lymphome vitréo-rétinien primitif, lymphome

TITRE DE LA THESE EN ANGLAIS : Primary CNS lymphoma : Retrospective study of 56 cases at the Caen University Hospital from January 2011 to September 2019, ophthalmological point of view

RESUME DE LA THESE EN ANGLAIS :

Introduction: Primary Lymphoma of the Central Nervous System (PCNSL) is located in the brain, spinal cord, meninges and eyes. The form located in the eye is also called primary vitreoretinal lymphoma. PCNSL is a rare cancer that accounts for 1% of lymphomas in France, and its ophthalmological involvement is exceptional. The main objective of this study is to analyse the characteristics of the patients cohort included in the LOC network in Caen. **Material and method:** Retrospective study, including patients from the LOC network of the Caen University Hospital (PCNSL networks) from January 1, 2011 to September 30, 2019. Patients with an impairment outside the central nervous system were excluded. The characteristics analysed are clinical, paraclinical, as well as their initial treatment, overall survival and survival without recurrence. A comparison was made between patients with and without ocular impairment. **Results:** 56 patients were included. The median age was 66 years. The clinical signs most present were focal neurological signs. 20% of patients had vitreous haze. 80% of patients received systemic methotrexate chemotherapy. 11% of patients had an ocular relapse. Median follow-up was 32 months. The median progression-free survival was 18 months. The median overall survival was 29.7 months. **Conclusion:** In our study, patients without ocular damage were more likely to have a single lesion on MRI. There were no other significant differences between patients with and without ocular damage.

KEY WORDS : primary lymphoma of the central nervous system, primary vitreoretinal lymphoma, lymphoma