



**HAL**  
open science

# Reprise de prothèse totale trapézo-métacarpienne par implant en pyrocarbone C.M.I: étude rétrospective de 30 patients avec un suivi moyen de 7,5 ans

Pierre Lavignac

## ► To cite this version:

Pierre Lavignac. Reprise de prothèse totale trapézo-métacarpienne par implant en pyrocarbone C.M.I: étude rétrospective de 30 patients avec un suivi moyen de 7,5 ans. Sciences du Vivant [q-bio]. 2020. dumas-02945533

**HAL Id: dumas-02945533**

**<https://dumas.ccsd.cnrs.fr/dumas-02945533>**

Submitted on 22 Sep 2020

**HAL** is a multi-disciplinary open access archive for the deposit and dissemination of scientific research documents, whether they are published or not. The documents may come from teaching and research institutions in France or abroad, or from public or private research centers.

L'archive ouverte pluridisciplinaire **HAL**, est destinée au dépôt et à la diffusion de documents scientifiques de niveau recherche, publiés ou non, émanant des établissements d'enseignement et de recherche français ou étrangers, des laboratoires publics ou privés.

Université de Bordeaux – Victor SEGALEN

U.F.R des Sciences Médicales

Année 2020

Thèse n°3054

Thèse pour l'obtention du

**DIPLOME D'ETAT DE DOCTEUR EN MEDECINE**

Présentée et soutenue publiquement le 25 Juin 2020

Par Pierre LAVIGNAC

Né le 10 Juillet 1991 à Bordeaux

**Reprise de prothèse totale trapézo-métacarpienne par implant en pyrocarbone**

**C.M.I™ : étude rétrospective de 30 patients avec un suivi moyen de 7,5 ans**

**Directrice de thèse :**

Madame le Docteur Marie-Laure ABI-CHAHLA

**Rapporteur de thèse :**

Monsieur le Professeur Philippe PELISSIER

**Membres du jury :**

Monsieur le Professeur Thierry FABRE Président

Monsieur le Professeur Philippe PELISSIER Rapporteur

Monsieur le Professeur Jean-Marc VITAL Examineur

Madame le Docteur Alexandra ERBLAND Examineur

Madame le Docteur Marie-Laure ABI-CHAHLA Directrice

# TABLE DES MATIERES

---

<b>REMERCIEMENTS</b> .....	<b>4</b>
<b>LISTE DES FIGURES</b> .....	<b>10</b>
<b>LISTE DES TABLEAUX</b> .....	<b>12</b>
<b>RESUME</b> .....	<b>13</b>
<b>GENERALITES SUR LA RHIZARTHROSE</b> .....	<b>15</b>
1. Anatomie .....	15
2. Physiopathologie .....	17
3. Epidémiologie .....	19
4. Diagnostic clinique .....	20
5. Examen complémentaire .....	21
6. Classification .....	22
7. Traitement .....	23
<b>REPRISE DE PROTHESE TOTALE TRAPEZO-METACARPIENNE</b> .....	<b>28</b>
1. Taux d'échec des prothèses trapézo-métacarpiennes .....	28
2. Causes d'échecs des prothèses totales trapézo-métacarpiennes .....	31
a) Causes d'échecs précoces .....	31
b) Causes d'échecs tardifs .....	32
3. Techniques chirurgicales de reprise des prothèses totales trapézo-métacarpiennes .....	34
<b>LE PYROCARBONE</b> .....	<b>36</b>
1. Rappel historique .....	36
2. Procédé de fabrication .....	36
3. Propriétés du pyrocarbone .....	38
c) Biocompatibilité .....	38
d) Elasticité .....	38
e) Usure .....	40
f) Résistance aux contraintes .....	40
4. Applications en orthopédie .....	41

<b>ETUDE.....</b>	<b>42</b>
1. <i>Introduction.....</i>	<i>42</i>
2. <i>Matériels et méthodes.....</i>	<i>43</i>
a) Sélection des patients .....	43
b) Évaluation des patients.....	43
c) Implant CMI .....	44
d) Technique opératoire.....	45
e) Analyse statistique .....	50
3. <i>Résultats.....</i>	<i>51</i>
a) Caractéristiques de la série.....	51
b) Résultats cliniques.....	52
c) Résultats radiographiques .....	55
d) Complications .....	56
4. <i>Discussion.....</i>	<i>58</i>
a) Causes de reprise .....	58
b) Résultats des reprises .....	58
c) Evaluation radiologique .....	63
d) Choix de la technique chirurgicale.....	64
e) Points forts et limites de l'étude .....	64
5. <i>Conclusion .....</i>	<i>66</i>
<b>BIBLIOGRAPHIE.....</b>	<b>67</b>
<b>ANNEXES .....</b>	<b>73</b>
<b>SERMENT D'HIPPOCRATE .....</b>	<b>78</b>

# REMERCIEMENTS

---

## A mon Maitre et Président de thèse

*Monsieur le Professeur Thierry FABRE, Professeur de chirurgie orthopédique et traumatologique*

Vous me faites l'honneur de présider cette thèse et de juger ce travail.

Je suis heureux d'avoir pu, et de pouvoir encore bénéficier de votre encadrement dans mon apprentissage de la chirurgie orthopédique. Votre volonté de transmettre le savoir théorique comme pratique, votre accessibilité et votre humilité sont les plus illustres exemples de la notion de compagnonnage. Vos qualités humaines et votre dévouement pour vos patients sont un exemple à suivre. Votre ouverture d'esprit sur les nouvelles techniques, et l'analyse critique que vous savez y porter sont un modèle. Ce travail en est l'exemple et j'espère qu'il saura vous satisfaire. Recevez par ce travail un témoignage de mon profond respect.

## A ma Directrice de thèse

*Madame le Docteur ABI-CHAHLA Marie-Laure, Praticien hospitalier en chirurgie orthopédique et traumatologique*

Tu me fais l'honneur de diriger cette thèse.

Je te remercie pour tes précieux conseils, pour le temps que tu m'as donné dans tes enseignements. C'est une fierté pour moi d'apprendre à tes côtés la chirurgie de la Main.

Reçois dans ce travail le témoignage de ma gratitude et de mon profond respect.

## Aux membres du Jury

*Monsieur le Professeur Philippe PELISSIER, Professeur de chirurgie plastique reconstructrice et esthétique*

Merci d'avoir accepté d'être le rapporteur de cette thèse. C'est un réel honneur. Je vous remercie pour votre enseignement lors de mon passage dans votre service. Je garde précieusement tout ce que j'y ai appris sur la cicatrisation et la brûlure. Le passage dans votre service m'aura permis de découvrir pour la première fois la chirurgie de la Main et je vous en remercie.

*Monsieur le Professeur Jean-Marc VITAL, Professeur de chirurgie orthopédique et traumatologique*

Le Sud-Ouest est connu pour sa gastronomie mais également pour son enseignement de la chirurgie du rachis. Merci pour votre enseignement dans ce domaine qui fut agrémenté de détails historiques rendant les moments passés au bloc ou en dehors toujours très agréables. Merci pour votre disponibilité et votre convivialité.

*Madame le Docteur Alexandra ERBLAND, Praticien hospitalier en chirurgie orthopédique et traumatologique*

Ton empathie, ta gentillesse et tes qualités chirurgicales sont des modèles que je m'efforce de suivre. Merci pour ton enseignement, très riche en technique.

*Monsieur le Docteur Jean-Louis BOVET, Chirurgien libéral*

Je te remercie de m'avoir sollicité pour cette étude qui m'a permis de réaliser cette thèse. Je garde en mémoire l'admiration et l'enthousiasme que tu évoques à tes patients.

A mes maitres d'orthopédie

Monsieur le professeur Olivier GILLE

Monsieur le professeur Yann LEFEVRE

Monsieur le professeur Vincent CASOLI

Monsieur le docteur Vincent POINTILLARD

Monsieur le docteur Christophe BOGIONNE

Monsieur le docteur Jean-Roger PONTAILLER

Monsieur le docteur Vincent SOUILLAC

Monsieur le docteur Olivier LAFENETRE

Monsieur le docteur François JOURDEL

A mes maitres de l'internat

Monsieur le docteur Didier VIEJO FUERTES

Monsieur le docteur François DE COUCY

Monsieur le docteur Louis BOISSIERE

Monsieur le docteur Romain WEIGER

Monsieur le docteur Abdelfetah LALIOUI

Monsieur le professeur Éric DOBREMEZ

Monsieur le docteur Frédéric LAVRAND

Madame le docteur Maya LOOT

Monsieur le docteur Luke HARPER

Monsieur le docteur Julien LUCAS Y HERNADEZ

Monsieur le docteur Raphael DE BARTOLO

Monsieur le docteur Olivier LECLAIR

Monsieur le docteur Renaud GOULON

A mes chefs et anciens chefs :

Monsieur le docteur Thibault CLOCHE

Madame le docteur Wendy THOMPSON

Monsieur le docteur Franck-Marie LECLERE

Monsieur le docteur Jean-Maxime ALET

Madame le docteur Audrey ANGELLIAUME

Madame le docteur Morgane VARGAS

Monsieur le docteur Thomas THELEN

Monsieur le docteur Clément RIBES

Monsieur le docteur Paul CRÉMER

Monsieur le docteur Mathias BLANGIS

Monsieur le docteur Yohan LEBECQUE

Monsieur le docteur Lucas AZZOLIN

Monsieur le docteur Daniel RISTIC

Monsieur le docteur Paul-Maxime LACROIX

Monsieur le docteur Xavier THEVENOT

Monsieur le docteur Edouard HARLY

Madame le docteur Marion DIAS

A mes co-internes :

Matthieu GARCIA ; Paul LECOANET ; Simon MAZAS ; Yohan LEGALLOIS ; Pierre MEYNARD ;  
Cécile ROSCOP ; Jules PRIEUR ; Antony PINCIN ; Arthur SEGUINEAU ; Paul COMMEIL ; Paul  
MATHIO ; Alice BOISHARDY ; Gabriel CELLARIER ; Paul HERAUDET ; Hugo PELET ; Maxime  
HUNEIDI ; Xavier BUZON ; César TOURTOULOU ; Toula ALHADA ; Daphné JAUFFRIT ; François  
LAUDET ; Alice GAY



### A Chloé

J'aime notre vie qui nous mène là où rien n'est écrit. Merci de partager ta vie avec moi. Cette vie d'amour et d'aventure que l'on veut. Merci pour tout ce que tu fais pour moi. Je t'aime.

### A ma famille

Maman, Papa et Aurélien, au-delà de mon métier, je suis l'homme que je suis aujourd'hui grâce à vous. Merci pour votre soutien depuis toujours dans les bons et les mauvais moments.

A mes grands-mères, mamie Pierrette et mamie Ginette. Merci pour votre soutien. A mes grands-pères, je pense à vous. Merci.

A Frédo, Pepette, Théo, Juju, Anakin et Jack. Merci de m'avoir accueilli comme un membre de votre famille. Merci pour votre soutien, et pour votre maison qui a été un lieu d'accueil. Je sais que je pourrai toujours compter sur vous, comme vous pourrez toujours compter sur moi.

### A mes amis

A mes amis du rugby, merci d'avoir partagé avec moi ces moments sur et en dehors du terrain. J'ai passé mes plus belles années à vouloir briser les os de mes adversaires, et maintenant je les répare.

Merci à la famille des Boukatés pour ses années passés ensemble et ses milliers d'heures à se rappeler nos bons souvenirs. C'est en se regardant dans les yeux que l'on voit si l'on a des c.

A Romain, merci à toi pour toutes ces années. Finalement, nous avons pris le même chemin. Merci à toi et à toute ta famille pour tous ces bons moments passés.

Ce travail est organisé sous forme d'un rappel général  
préalable puis d'un article scientifique accepté en publication  
dans la revue Orthopaedics and Traumatology : Surgery and  
Research

## LISTE DES FIGURES

---

Figure 1. Anatomie de l'articulation trapézo-métacarpienne

Figure 2. Schématisation des 8 muscles contribuant à la mobilité et stabilité du pouce

Figure 3. Contrainte en compression avec composante subluxante au niveau de la trapézo-métacarpienne lors de toute prise pollici-digitale

Figure 4. Evolution de la rhizarthrose avec pouce en M

Figure 5. Tests cliniques

Figure 6. Fréquence de l'arthrose des interlignes péri-trapéziennes dans l'arthrose trapézo-métacarpienne

Figure 7. Classification en 4 stades de la rhizarthrose selon Eaton-Littler

Figure 8. Orthèse thermoformée sur mesure maintenant le pouce en position neutre à 45° d'abduction et d'antépulsion avec flexion de 30° de l'articulation métacarpo-phalangienne

Figure 9. Trapézectomie avec interposition tendineuse utilisant le petit palmaire et le long abducteur du pouce

Figure 10. Trapézectomie avec interposition par implant en pyrocarbone Pi2®

Figure 11. Composition et radiographie de prothèse trapézo-métacarpienne Maia®

Figure 12. Ligamentoplastie de Eaton-Littler

Figure 13. Taux d'échec des arthroplasties pour 100 procédures-an

Figure 14. Implant de prothèse totale trapézo-métacarpienne et taux d'échec pour 100 procédures-an

Figure 15. Évolution des principales causes d'échecs des prothèses trapézo-métacarpiennes sur les 30 dernières années

Figure 16. Technique de reprise de la cupule trapéziennne

Figure 17. Composition d'un implant en pyrocarbone

Figure 18. Analyse par éléments finis d'un os long chargé sur une sphère d'implant d'élasticité variable

Figure 19. Implant CMI™

Figure 20. Voie d'abord et éléments anatomiques

Figure 21. Implant et produit de curetage lors d'une reprise de prothèse totale trapézo-métacarpienne

Figure 22. Greffe spongieuse prélevée au dépend du radius utilisé pour la reconstruction du trapèze

Figure 23. Radiographie post opératoire d'un cas de reprise de prothèse totale métacarpo-phalangienne

Figure 24. Design de l'implant CMI™

Figure 25. Aspect radiologique du liseré radio transparent autour de l'implant

Figure 26. Centrage de l'implant

Figure 27. Subluxation dorso-radiale de l'implant

## LISTE DES TABLEAUX

---

Tableau 1. Taux de luxation et de descellement dans les principales séries de la littérature par ordre chronologique

Tableau 2. Propriétés biomécaniques (densité et module d'élasticité) du pyrocarbone

Tableau 3. Données démographiques

Tableau 4. Implants et causes de reprise

Tableau 5. Score de Kapandji

Tableau 6. Résultats cliniques sur la force au Grip test, Key Pinch et Tip Pinch

Tableau 7. Résultats des principales séries de reprise de prothèse totale trapézo-métacarpienne par ordre chronologique

## RESUME

---

Il n'existe pas de consensus sur les solutions de rattrapage en cas d'échec après arthroplastie trapézométacarpienne. La préservation du trapèze et la mise en place d'une hémi-arthroplastie en pyrocarbone de type C.M.I® pourraient permettre d'éviter le raccourcissement et de préserver la cinématique du pouce. Le but de cette étude était d'évaluer les résultats cliniques et radiographiques de 30 cas de reprises d'arthroplasties trapézométacarpiennes par implant en pyrocarbone C.M.I® à moyen terme.

Nous avons réalisé une étude rétrospective d'une série continue de 30 patients de 63,5 ans d'âge moyen. Le délai moyen après l'arthroplastie initiale était de 6,1 ans. Le côté opéré était le côté dominant dans 70% des cas. La chirurgie comprenait l'ablation de la prothèse, une reconstruction trapézienne par greffe osseuse et la mise en place d'un implant en pyrocarbone C.M.I®. Le suivi consistait en une évaluation fonctionnelle (échelle visuelle analogique de douleur, score Quick DASH, satisfaction), physique (Kapandji, Grip test, Key pinch, Tip pinch) et radiologique (recherche de complication, mesure du liseré radio-transparent, de la hauteur scapho-métacarpienne, du centrage de l'implant et du remodelage).

Au recul moyen de 7,5 ans, aucune reprise chirurgicale n'a été réalisée. Le score moyen de douleur était de 1,07 et le score Quick DASH moyen de 13%. Vingt-cinq patients (89%) étaient satisfaits après la chirurgie. L'indice de Kapandji a été significativement amélioré de 7,50 à 9,46 en moyenne. Le Grip test a été significativement amélioré de 16,68 kg à 21,50 kg en moyenne. Le Key pinch moyen post opératoire était par rapport au côté opposé de 93%. Le Tip pinch moyen post opératoire était par rapport au côté opposé de 88%. Sur le plan radiographique, nous n'avons retrouvé aucune luxation ni fracture. Nous avons observé un remodelage du trapèze lié à l'empreinte du pyrocarbone avec une bonne tolérance à moyen terme.

Dans les cas de reprise de prothèse totale trapézo-métacarpienne, la mise en place d'un implant en pyrocarbone C.M.I.<sup>®</sup> associée à une reconstruction du trapèze semble être une bonne alternative à la trapézectomie généralement proposée. La reconstruction du trapèze et la mise en place de cette héli-arthroplastie semblent préserver la projection, la longueur et la stabilité du pouce. L'amélioration fonctionnelle apportée au patient par cette solution en fait une option thérapeutique intéressante.

# GENERALITES SUR LA RHIZARTHROSE

---

## 1. Anatomie

L'articulation entre le trapèze et le premier métacarpien joue un rôle principal dans la fonction du pouce. Il s'agit d'une articulation en double selle (Figure 1). La surface articulaire du trapèze est convexe d'avant en arrière et concave de dedans en dehors. La surface articulaire du métacarpien est configurée de manière inverse. La congruence des deux surfaces est imparfaite lui conférant un caractère naturellement instable (1,2).

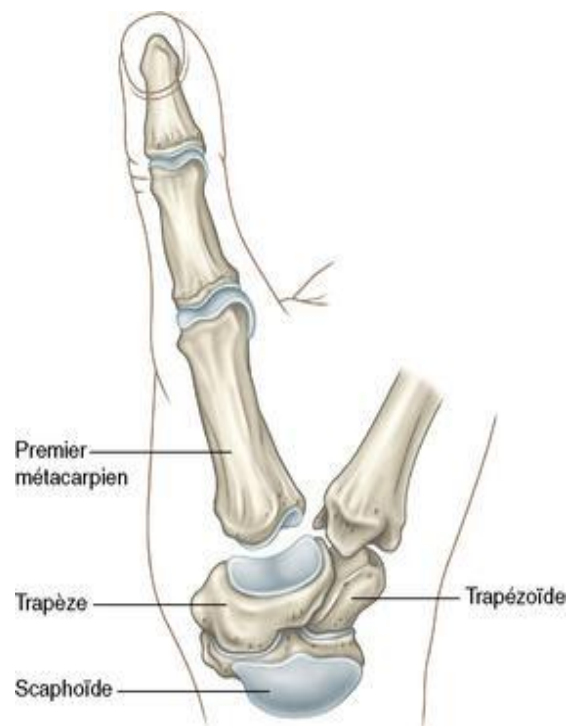


Figure 1. Anatomie de l'articulation trapézo-métacarpienne.  
Illustration Chirurgie de la main. Tome 3. Michel Merle. Ed. Masson. Paris

À la manière du pivot d'un pylône, la stabilité est assurée par un solide appareil ligamentaire entre le 1<sup>er</sup>, le 2<sup>nd</sup> métacarpien et le trapèze. La musculature intrinsèque et extrinsèque composée de huit muscles contribue à la parfaite mobilité et stabilité du pouce (Figure 2). En position d'opposition, le muscle court abducteur et le muscle opposant du



pouce ont un rôle stabilisateur, alors que le muscle long abducteur du pouce a une action subluxante (3).

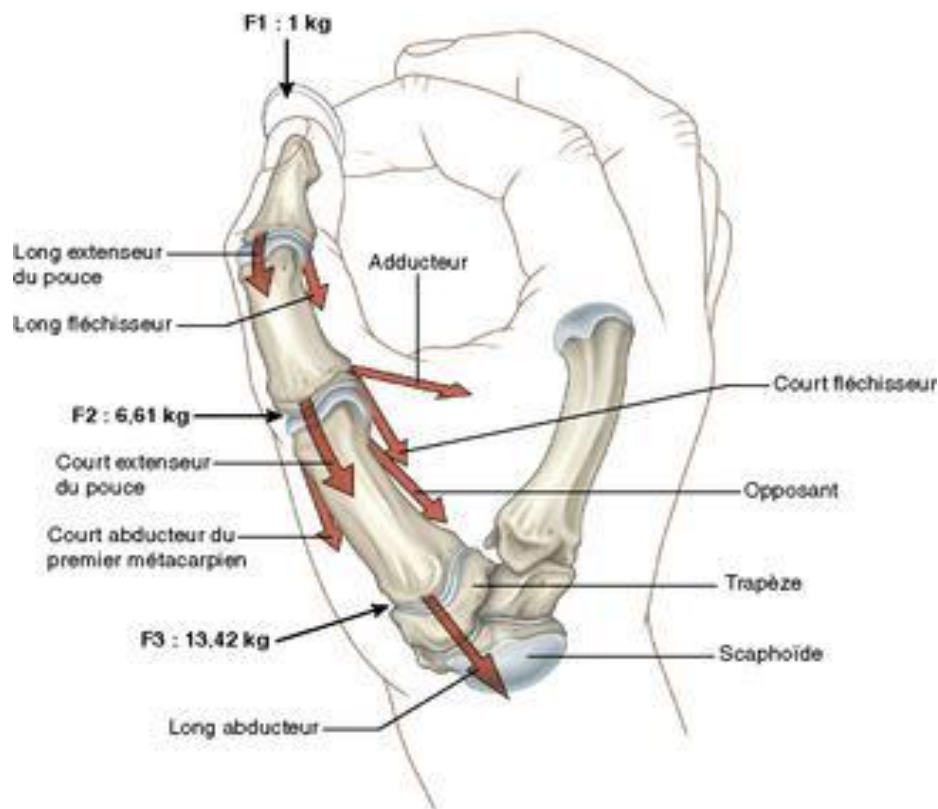


Figure 2. Schématisation des 8 muscles contribuant à la mobilité et stabilité du pouce. Illustration Chirurgie de la main. Tome 3. Michel Merle. Ed. Masson. Paris 2007

L'articulation trapézo-métacarpienne est naturellement instable autorisant deux degrés de liberté : antéposition – rétroposition et flexion – extension. Il existe un couplage entre l'action musculaire et l'appareil ligamentaire induisant une rotation automatique du premier métacarpien, axiale, très faible, de l'ordre de 15° permettant l'opposition du pouce vis-à-vis de chacun des quatre doigts longs (4,5).

Enfin, l'articulation trapézo-métacarpienne fait partie d'un complexe scapho-trapézo-trapézoïdien. Elle est indissociable de l'articulation scapho-trapézienne, de l'articulation trapézo-trapézoïdienne et de l'articulation entre le trapèze et la base du deuxième métacarpien (6).

## 2. Physiopathologie

La rhizarthrose désigne l'arthrose de l'articulation trapézo-métacarpienne. Elle a été décrite en 1937 par le rhumatologue Jacques Forestier (6). Dans la grande majorité des cas, elle est due à des facteurs biomécaniques (7) :

- Premièrement, l'articulation trapézo-métacarpienne est naturellement instable.
- Deuxièmement, elle est soumise à des contraintes considérables en compression. Une force d'un kilo au niveau de la pince pollici-digitale représente une contrainte exercée au niveau de l'articulation trapézo-métacarpienne de 13,4 kg, de 6,6 kg sur l'articulation métacarpo-phalangienne et de 3,7 kg sur l'articulation inter-phalangienne (8) (Figure 2).
- Troisièmement, cette contrainte exercée à la base du premier métacarpien a une tendance à la subluxation dorsale (Figure 3). Il n'existe aucune structure capsulo-ligamentaire dorso-radiale suffisante pour s'y opposer (4) et le muscle long abducteur du pouce a lui aussi une action subluxante (3).

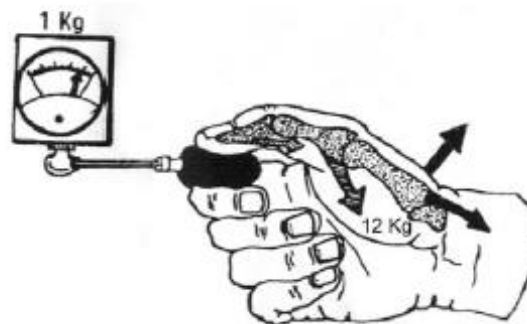


Figure 3. Contraintes en compression avec composante subluxante au niveau de la trapézo-métacarpienne lors de la prise pollici-digitale.

Illustration Cooney WP, Chao EY. Biomechanical analysis of static forces in the thumb during hand function. *Journal Bone Joint*

L'instabilité trapézo-métacarpienne et la laxité ligamentaire sont les facteurs principaux d'usure prématurée du cartilage trapézo-métacarpien. La subluxation dorso-radiale du premier métacarpien progresse et les rétractions musculo-aponévrotiques entraînent une fermeture de la première commissure. Cette déformation en adduction limite la mobilité trapézo-métacarpienne et entraîne une perte de force. Pour compenser, une

hyperextension de l'articulation métacarpo-phalangienne s'installe progressivement. Enfin, l'articulation inter-phalangienne se fléchit pour préserver une pince fine et conduit au stade terminal de la rhizarthrose dite de pouce en M (3,7,9,10).

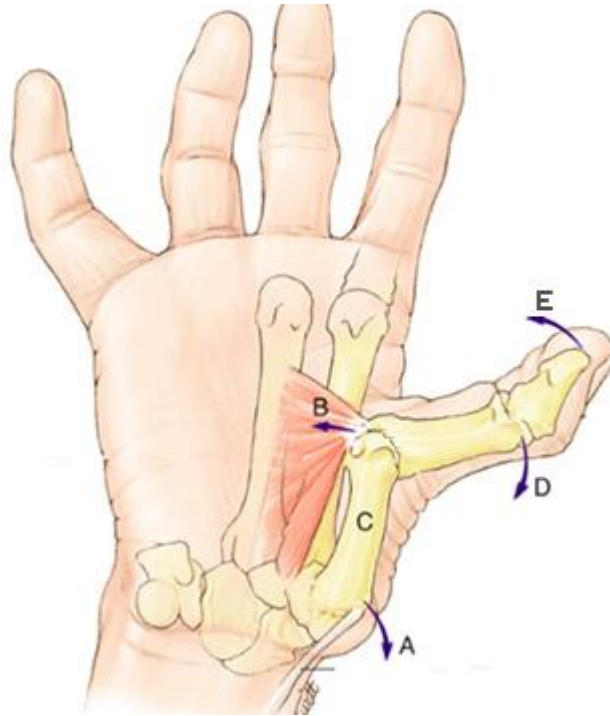


Figure 4. Evolution de la rhizarthrose avec pouce en M

A. Subluxation dorso-radiale du 1<sup>er</sup> métacarpien ; B. Rétraction musculo-aponévrotique ; C. Adductus du 1<sup>er</sup> métacarpien ; D. Hyperextension métacarpo-phalangienne ; E. Flexion de l'inter-phalangienne

*Illustration Chirurgie de la main. Tome 3. Michel Merle. Ed. Masson. Paris 2017.*

L'évolution d'une rhizarthrose standard est longue sur plusieurs années, étalée entre cinq et dix ans. Elle est marquée par une diminution progressive des douleurs au prix de l'installation d'une déformation, qui a tendance à s'aggraver avec le temps. Le retentissement fonctionnel sera d'autant plus important que la déformation est importante. Néanmoins, il n'y a pas de parallélisme anatomo-clinique et certains patients sont parfaitement adaptés à cette déformation qui n'impacte parfois peu ou pas leur quotidien.

### 3. Epidémiologie

C'est une pathologie fréquente. Il s'agit de la localisation la plus fréquente de l'arthrose dans la main après l'atteinte des articulations interphalangiennes distales (11,12). Armstrong estime la prévalence à 25 % chez les femmes post-ménopausées (13). La fréquence dans la population est répartie entre 8 % à 22 % chez les femmes et de 2 à 5 % chez les hommes (14). La rhizarthrose est souvent bilatérale et atteint les femmes dans 90 % des cas entre 50 et 60 ans (10,14).

La rhizarthrose est dite essentielle et résulte d'une contrainte mécanique excessive dans 90 % des cas (15). Il existe des formes familiales de rhizarthrose. Les autres causes sont essentiellement des formes traumatiques (séquelle de fracture avec cal vicieux, laxité chronique trapézo-métacarpienne) ou liées à l'existence d'une hyper laxité qui peut s'intégrer dans une maladie constitutionnelle (Marfan, Ehlers-Danlos) (16). La rhizarthrose peut être incluse dans une maladie rhumatismale inflammatoire telle que la polyarthrite rhumatoïde ou la chondrocalcinose avec alors une atteinte associée prédominante sur l'articulation scapho-trapézo-trapézoïdienne. Enfin, certaines anomalies anatomiques comme la dysplasie du trapèze peuvent expliquer l'apparition d'une rhizarthrose précoce (16).

Il faut souligner la fréquente association de la rhizarthrose avec le syndrome du canal carpien, survenant sur le même terrain et favorisée par la fermeture du canal carpien en cas de déformation en pouce adductus. L'association est trouvée dans près de 50 % des cas (12). Ce diagnostic doit être systématiquement évoqué devant la présence d'une douleur à recrudescence nocturne, des fourmillements ou des dysesthésies.

#### 4. Diagnostic clinique

La douleur domine le tableau clinique et motive la consultation. Il s'agit d'une douleur mécanique qui siège à la base du pouce et irradie vers l'éminence thénar et l'articulation métacarpo-phalangienne (7). Cette douleur est accrue par la sollicitation de la pince pollicidigitale (tourner une clef) ou par la prise de gros objets (ouvrir un bocal). Au fil de l'évolution, surviennent une maladresse et une faiblesse dans la préhension entre le pouce et l'index, qui avec la déformation progressive du pouce sont d'autres motifs de consultation (9).

La palpation dorsale de l'articulation trapézo-métacarpienne reproduit la douleur. Deux tests cliniques complètent le bilan. Le Grind test qui consiste à réaliser une compression axiale du pouce associée à un mouvement de rotation et recherche la présence de crépitations signant l'atteinte articulaire. Le test de Glickel réalise un mouvement de réduction de la subluxation du premier métacarpien en appuyant sur sa base et permet d'objectiver l'instabilité dorsale.

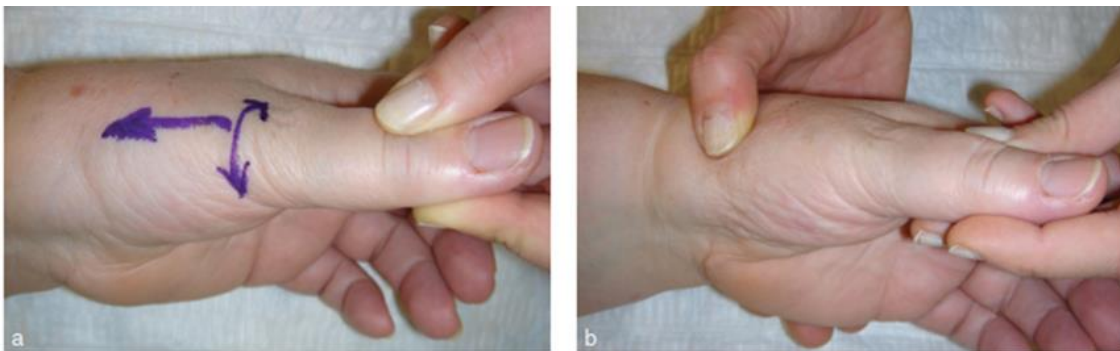

Figure 5. Test clinique : a. Grind test et b. Test de Glickel

*Illustration Chirurgie de la main. Tome 3. Michel Merle. Ed. Masson. Paris 2017.*

L'examen doit rechercher les signes associés (amyotrophie de l'éminence thénar, hyperextension métacarpo-phalangienne) et l'absence d'atteinte neurologique (syndrome du canal carpien associé) (14). Le bilan de toutes les articulations péri-trapéziennes doit être fait pour éliminer les diagnostics différentiels : tendinite du fléchisseur radial du carpe, tendinite de De Quervain, arthrose isolée de la scapho-trapézo-trapézoidienne, pseudarthrose du scaphoïde (7).

## 5. Examen complémentaire

La radiographie simple est le seul examen nécessaire et comprend des clichés de face et de profil centrés sur l'articulation trapézo-métacarpienne (incidence de Kapandji) devant dégager les deux sésamoïdes de face, et les superposer de profil (17). Les signes d'arthroses (pincement de l'interligne, condensation sous-chondrale et ostéophyte) sont généralement retrouvés.

L'arthrose de l'articulation trapézo-métacarpienne est rarement isolée. Une étude radiographique a montré dans 48 % des cas la présence d'une arthrose scapho-trapézienne, dans 35 % des cas la présence d'une arthrose trapézo-trapézoïdienne, et dans 86 % des cas la présence d'une arthrose entre le 2<sup>nd</sup> métacarpien et le trapèze (33).

L'intérêt de la radiographie, outre son intérêt diagnostique, est de pouvoir suivre les stades évolutifs, mais aussi d'explorer les articulations sus et sous-jacentes, conditionnant les indications chirurgicales (9).

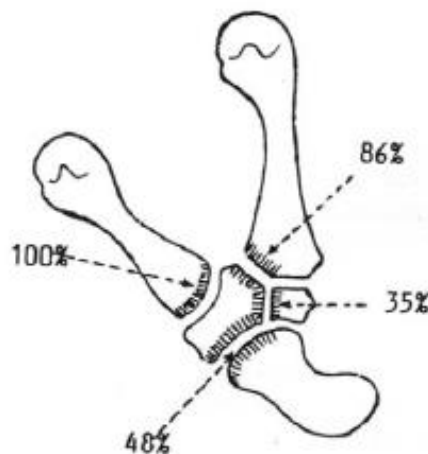
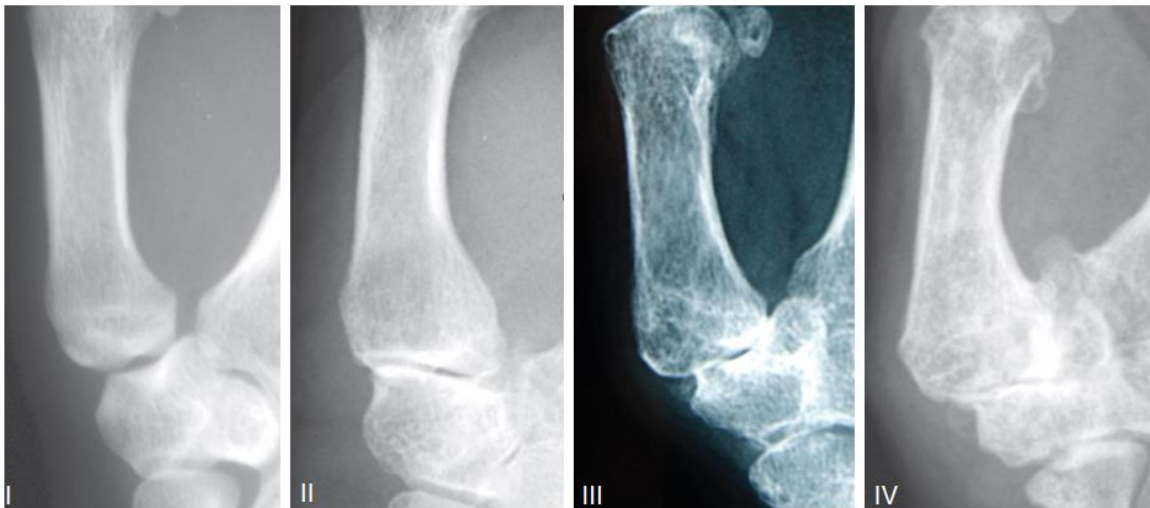

Figure 6. Fréquence de l'arthrose des interlignes péri-trapéziennes dans l'arthrose trapézo-métacarpienne  
Illustration Swanson. Disabling arthritis at the base of the thumb: treatment by resection of the trapezium and flexible (silicone) implant arthroplasty. JBJS Avril 1972

## 6. Classification

À partir de ce bilan radiographique, plusieurs classifications ont été proposées comme celle de Dell (18) centrée sur l'analyse du pincement articulaire et de la subluxation trapézo-métacarpienne ou de Comtet (19) incluant des critères mécaniques, cliniques et radiologiques. Toutes ces classifications sont critiquables et parfois insuffisantes, mais soulignent l'importance de l'évaluation de l'arthrose trapézo-métacarpienne, de l'instabilité trapézo-métacarpienne et de l'état de l'articulation scapho-trapézo-trapézoidienne. La classification la plus populaire et la plus utilisée est celle d'Eaton et Littler (20).



*Figure 7. Classification en 4 stades de la rhizarthrose selon Eaton-Littler.*

*Stade I : surface articulaire normale ou légèrement élargie*

*Stade II : discret pincement articulaire, corps étrangers ou ostéophytes de moins de 2 mm*

*Stade III : importante destruction articulaire avec sclérose et kystes osseux, corps étrangers ou ostéophytes supérieurs à 2 mm et articulation scaphoïdo-trapézienne intacte*

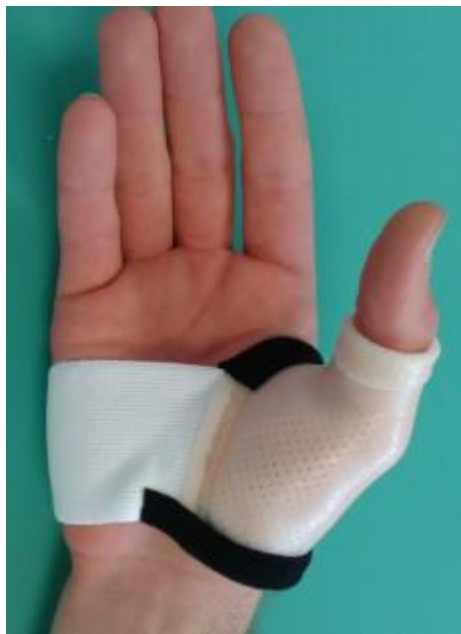*Stade IV : les deux surfaces articulaires trapézo-métacarpienne et scaphoïdo-trapézienne sont atteintes avec production d'ostéophytes.*

*Illustration Chirurgie de la main. Tome 3. Michel Merle. Ed. Masson. Paris 2017.*

## 7. Traitement

Le traitement de la rhizarthrose a été codifié dans des recommandations européennes en 2007 (21). L'objectif est de retrouver l'indolence, de prévenir l'évolution des déformations et de maintenir la fonction du pouce.

Le traitement initial est conservateur et médical associant antalgique, anti-inflammatoire et port d'une orthèse (22) (Figure 8). Une rééducation est encouragée avec des exercices qui visent à augmenter la mobilité articulaire et la stabilité par un renforcement des muscles court abducteur et opposant du pouce (23). Une éducation du patient doit être mise en place afin de prévenir les gestes nocifs et enseigner les principes d'économie articulaire. On peut avoir recours à une infiltration intra-articulaire en phase inflammatoire. Il est recommandé de faire cette infiltration sous contrôle scopique ou échographique pour s'assurer du positionnement intra-articulaire.



*Figure 8. Orthèse thermoformée sur mesure maintenant le pouce en position neutre à 45° d'abduction et d'antépulsion avec flexion de 30° de l'articulation métacarpo-phalangienne*



Si ce traitement bien conduit pendant 6 mois à 1 an reste insuffisant, une intervention chirurgicale peut être envisagée. De nombreux traitements chirurgicaux ont été proposés en fonction du stade de la rhizarthrose. Deux interventions sont majoritairement proposées en France : la trapézectomie et la prothèse totale trapézométacarpienne. Le choix repose sur un ensemble d'argument clinique (demande fonctionnelle, force, âge, activité professionnelle) et radiologique (taille du trapèze, stade de l'arthrose, atteinte péri-trapézienne) (24,25).

La trapézectomie consiste en l'ablation du trapèze. Elle apporte de bon résultat sur la douleur et la mobilité du pouce au prix d'une perte de force modérée et présente un faible taux de complication (26). Elle peut être associée à une interposition (27) : tendineuse (28) (Figure 9), chondrocostale (29), par implant synthétique de type Dacron® (30), Arleton® (31) ou Arex® (32), par implant en silicone (33), ou encore par implant en pyrocarbone (34) (Figure 10). Une ligamentoplastie peut également être associée. De nombreuses techniques ont été décrites (35–38). Toutefois des études comparatives n'ont pas montré de différence entre la trapézectomie seule et avec interposition ou avec ligamentoplastie (39–41).

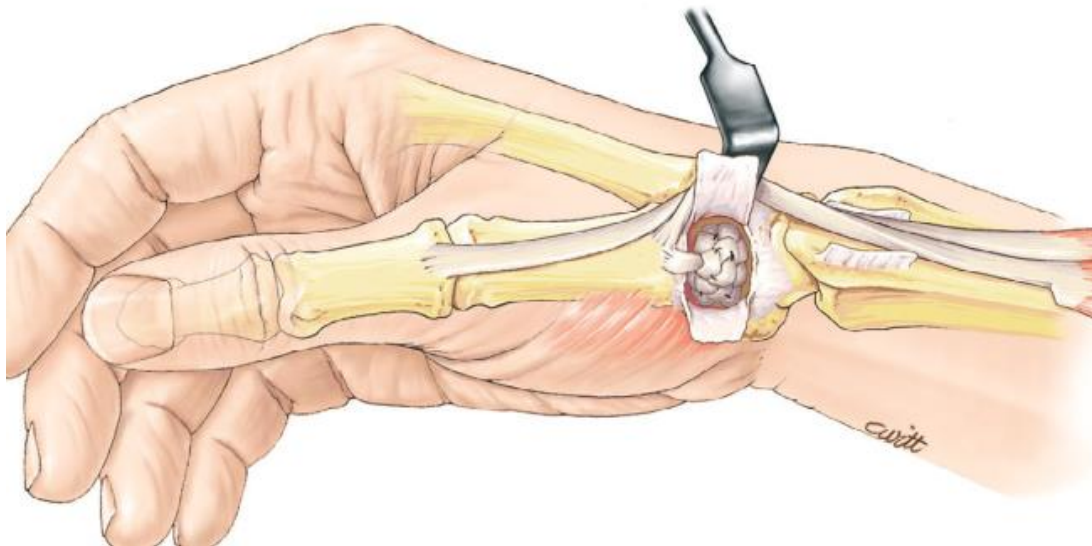


Figure 9. Trapézectomie avec interposition tendineuse utilisant le petit palmaire et le long abducteur du pouce  
*Illustration Chirurgie de la main. Tome 3. Michel Merle. Ed. Masson. Paris 2017.*

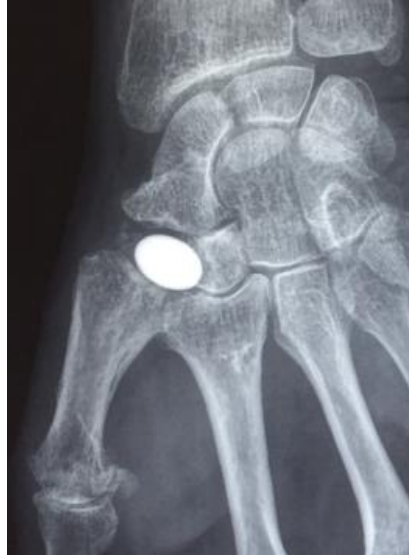

Figure 10. Trapézectomie avec interposition par implant en pyrocarbone Pi2®

*Illustration Agout C, Ardouin L, Bellemère P. A ten-year prospective outcome study of Pi2 pyrocarbon spacer arthroplasty in carpometacarpal joint osteoarthritis. Hand Surgery and Rehabilitation. Sept 2016.*

La prothèse trapézo-métacarpienne est une option chirurgicale moderne née de l'idée de Jacques Duparc et Jean-Yves de La Caffinière (42) au début des années 1970. Le design ressemble donc à une prothèse de hanche miniature (Figure 11). Elle respecte l'anatomie par une conservation des structures ligamentaires et tendineuses et par une coupe osseuse minimale. L'objectif est d'assurer le maintien ou la restauration de la longueur du pouce et de conserver au mieux les centres d'actions musculaires (43).

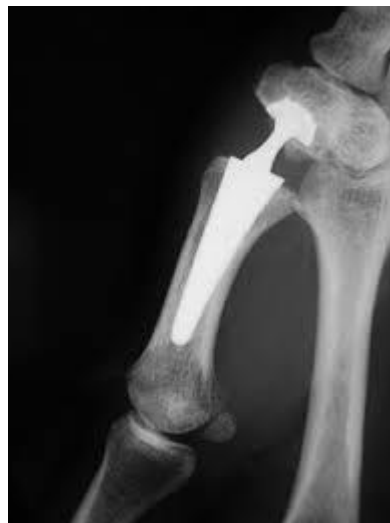


Figure 11. Composition et radiographie de prothèse trapézo-métacarpienne Maia®

*Elle est composée des trois éléments : une tige métacarpienne, une cupule trapézienne et une tête sphérique portée par un col de longueur variable pour garantir une stabilité optimale*

*Illustration Livret Patient Groupe Lepine Fév 2019*

Bien que l'indication des prothèses soit plus limitée que celle de la trapézectomie - car elle nécessite une atteinte isolée de la trapézo-métacarpienne, un trapèze conservé pour recevoir la partie trapézienne, et l'absence de rétraction de la première commissure - le nombre d'implantations est en croissance en France depuis 30 ans. Les prothèses gagnent en popularité par la rapidité des résultats et du confort apportés aux patients (44). Elles offrent une récupération fonctionnelle dans un délai plus court que la trapézectomie avec une reprise de fonction à partir de 3 semaines et un résultat obtenu en 2 à 3 mois (45,46). Les dernières générations d'implant semblent apporter des résultats fonctionnels supérieurs à ceux de la trapézectomie avec ou sans interposition tendineuse. Il faut cependant être prudent sur le long terme, car les contraintes exercées sur le matériel prothétique sont élevées, le taux de descellement n'est pas négligeable et l'évolution du stock osseux peut s'altérer dans le cadre de la maladie arthrosique.

D'autres possibilités de traitement existent. Pour les stades débutants, une ostéotomie du premier métacarpien (47) ou une ligamentoplastie de stabilisation sont possibles. Celle d'Eaton-Littler (48) est la plus populaire associant une ligamentoplastie à l'aide du fléchisseur radial du carpe (Figure 12). Une arthroscopie-lavage de l'articulation trapézo-métacarpienne a été proposée plus récemment (49,50). Dans les stades plus avancés, une arthrodèse trapézo-métacarpienne est toujours réalisable au prix d'une fusion difficile à obtenir (8 à 21 % de cas de non-fusion). Son indication est devenue rare, mais reste à discuter chez les travailleurs de force d'âge jeune (51).

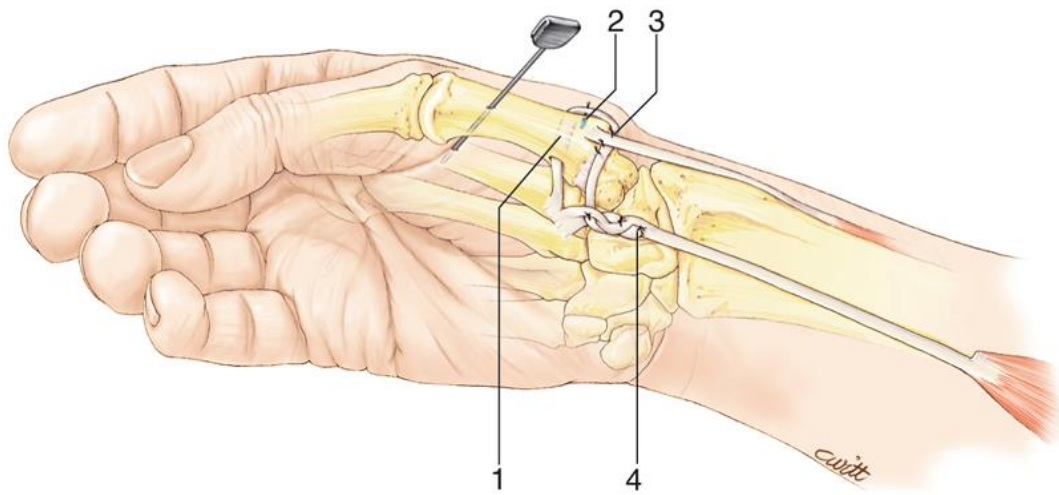


Figure 12. Ligamentoplastie de Eaton-Littler dans le traitement de l'instabilité trapézo-métacarpienne dans le stade 1 de la rhizarthrose utilisant le fléchisseur radial du carpe

# REPRISE DE PROTHESE TOTALE TRAPEZO-METACARPIENNE

---

## 1. Taux d'échec des prothèses trapézo-métacarpiennes

Les premiers résultats des prothèses totales trapézo-métacarpiennes furent décevants car marqués de complications importantes (52). Dans les années 90, les principales séries rapportaient un taux de reprise allant de 6 % à 38 %. Les complications liées à la mise en place d'une prothèse totale trapézo-métacarpienne sont en diminution grâce aux progrès conceptuels des implants (dessins des tiges métacarpiennes, modes de fixation, modularités et formes des cupules trapéziennes) et l'évolution des techniques chirurgicales. Le taux de reprise se situe entre 1,6 % et 19 % dans les années 2000 et se stabilise autour de 10 % dans les années 2010. Ce taux reste donc relativement important.

Dans une revue de la littérature récente, Ganhewa et al (26) analyse le taux d'échec défini comme une reprise chirurgicale pour 100 procédure-an (Figure 13). Dans l'ensemble, le taux d'échec des arthroplasties sans implant est inférieur à celui des arthroplasties avec implant. Dans le groupe avec implant, le taux d'échec était pour la prothèse totale de 2,4 ; l'hémi-arthroplastie de 2,5 ; l'interposition avec trapézectomie partielle de 4,5 et l'interposition avec la trapézectomie totale de 1,7. Le taux d'échec des arthroplasties sans implant était pour la trapézectomie totale de 0,49 ; l'arthrodèse de 0,52 et la trapézectomie avec interposition tendineuse et ligamentoplastie de 0,23.

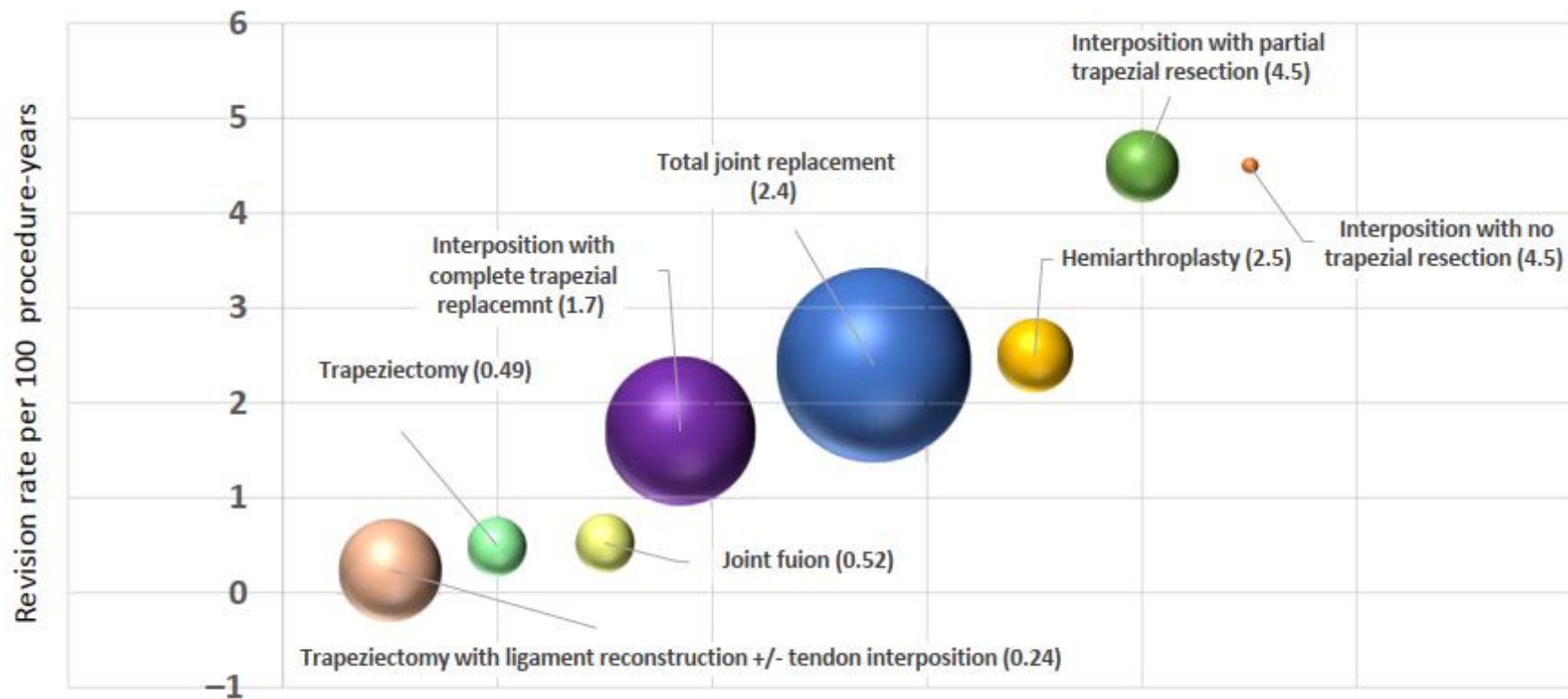


Figure 13. Taux d'échec des arthroplasties pour 100 procédures-an.

La taille des sphères représente le nombre de procédures par an pour chaque groupe.

Illustration Ganhewa et al. Failure Rates of Base of Thumb Arthritis Surgery: A Systematic Review. The Journal of Hand Surgery. Sept 2019

La disparité du taux de reprise vient également du fait de l'abondance et la multiplicité des implants disponibles sur le marché, signe de leur imperfection (53) (Figure 14).

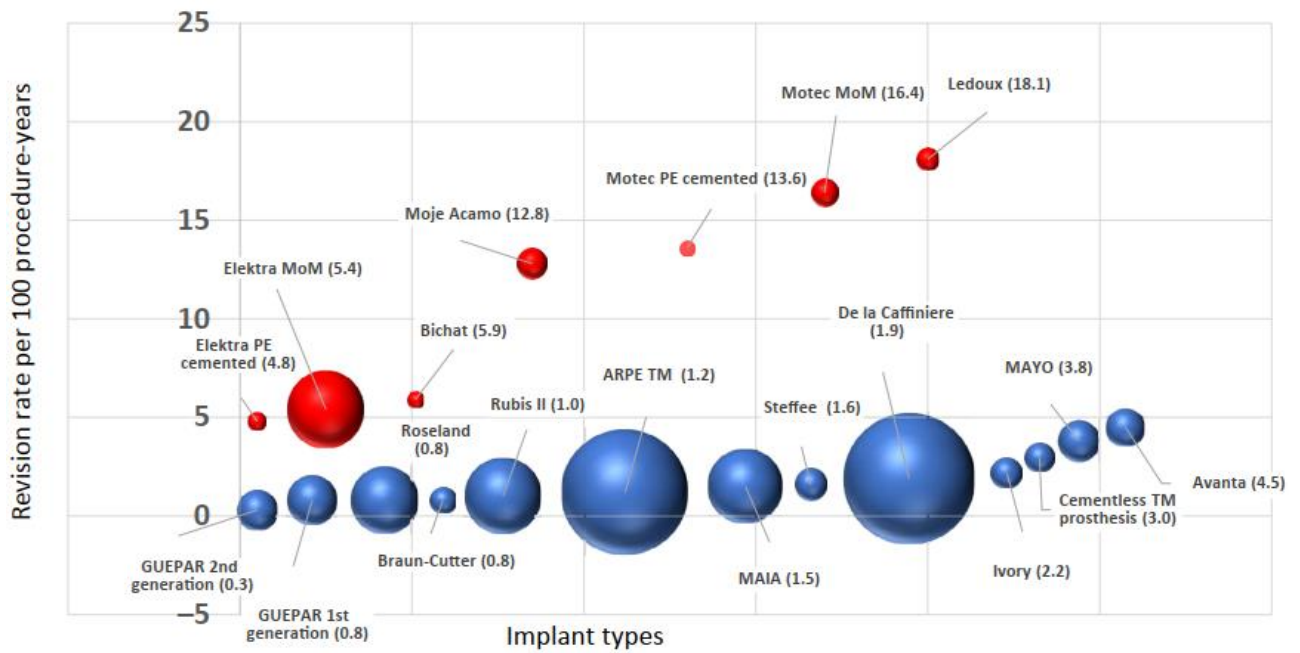


Figure 14. Implant de prothèse totale trapézo-métacarpienne et taux d'échec pour 100 procédures-an. Les implants en rouge représentent les implants dont le taux de révision est deux fois plus élevé que le taux des autres procédures du même groupe.

Illustration Ganhewa et al. Failure Rates of Base of Thumb Arthritis Surgery: A Systematic Review. The Journal of Hand Surgery. Sept 2019

## 2. Causes d'échecs des prothèses totales trapézo-métacarpiennes

Nous avons recherché les taux de descellement et de luxation des principales séries de la littérature (Tableau 1). Le suivi moyen ainsi que le modèle de prothèse ont été recensés.

### a) Causes d'échecs précoces

L'instabilité prothétique est une cause fréquente de reprise (54) avec un taux variable selon les séries : 6,2 % (55) ; 8,1 % (56) ; 9,5 % (57) et 13,5 % (58). Elle semble devenir la première cause de reprise devant le descellement sur les principales séries des 5 dernières années (Figure 15).

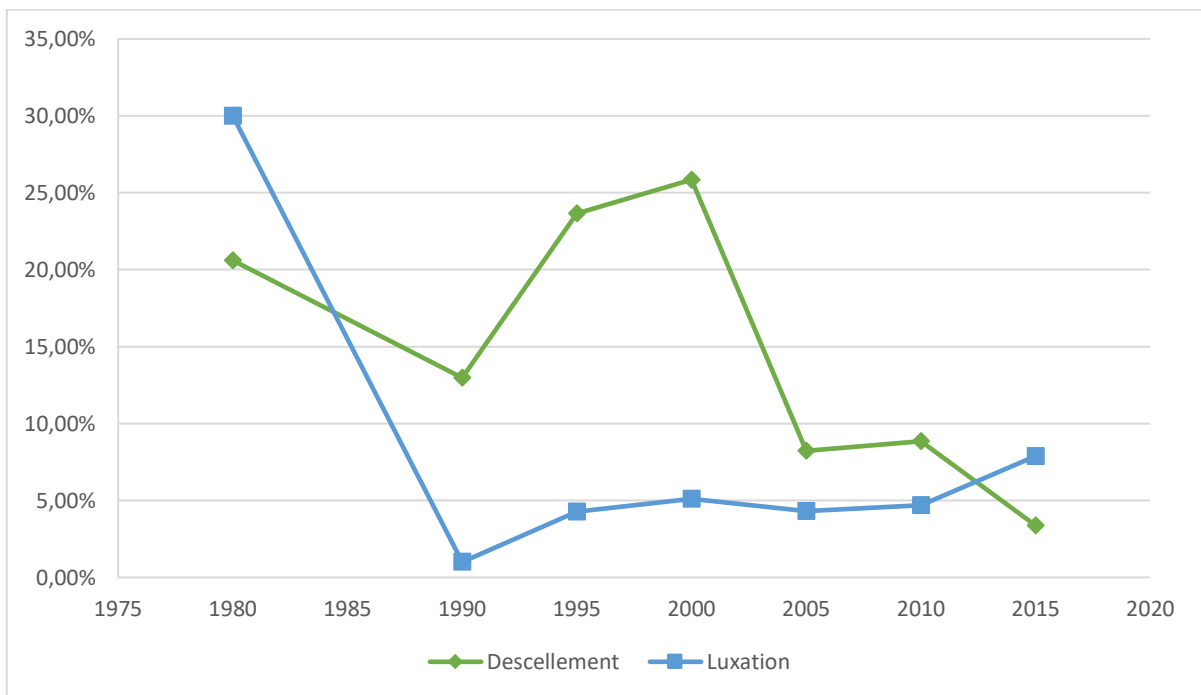


Figure 15. Évolution des principales causes d'échecs des prothèses trapézo-métacarpiennes sur les 30 dernières années.

À ce jour, aucune étude ne permet de définir l'incidence précise de l'instabilité prothétique ni d'en préciser les principaux facteurs de risque. Néanmoins, plusieurs hypothèses sont mises en avant : instabilité capsulo-ligamentaire (4) ; malposition de la cupule trapézienne trop valgisée et orientée en arrière (59) ; malposition de la tige avec



trouble de rotation du métacarpien (60,61) ou varus favorisant la luxation en adduction ; défaut d'appui de la cupule trapézienne ; hyperextension de la métacarpo-phalangienne (62) ; effet came par la présence d'ostéophyte ou de calcification péri-prothétique (55,59,63,64) ; inégalité de longueur de la 1<sup>re</sup> colonne (65) et l'usure du polyéthylène.

b) Causes d'échecs tardifs

Le descellement était la complication principale des premières prothèses, entre 14 % et 22 % dans les années 80 (52,66,62,67). Avec les prothèses récentes ostéo-intégrées le descellement des tiges métacarpiennes est devenu exceptionnel, mais le problème persiste au niveau trapézien. Regnard dans une série de 1100 prothèses Elektra® retrouve 17 % de descellement trapézien contre 1,7 % de descellement métacarpien (68). Ce descellement serait imputable aux forces de cisaillement imposées à la cupule prothétique et majorées lors de la pince pollici digitale (57,60,69). Actuellement, le taux de descellement serait autour de 5 % (46,54,70) mais ce taux est variable en fonction des auteurs et des implants utilisés (26).

L'usure des pièces prothétiques relève essentiellement de l'usure du polyéthylène à long terme. La fréquence de ces usures croît avec le recul (55). Une étude retrouve jusqu'à 11 cas sur 39 à plus de 10 ans de recul (71). La reprise chirurgicale est rapidement nécessaire car l'usure entraîne un conflit tête métal back responsable d'instabilité et de métallose.

En dehors des complications liées à la prothèse ou à sa stabilité, les complications septiques restent assez rares. Elles représentent 1,9 % des reprises chirurgicales, ce qui est comparable avec les autres chirurgies prothétiques (56,57).

Date	Auteur	Effectif	Suivi (mois)	Descellement	Luxation	Implant
1979	De La Caffinière	34	6	20,60%	0%	DLC®
1986	Steffee	45	48	22%	38%	Steffee®
1987	Cooney	63	60	14%	52%	Mayo®
1990	Moutet	106	60	11,30%	1%	DLC® et Guepar®
1990	Amadio et De Silva	31	53	12,90%	NC	Mayo®
1993	Alnot	36	42	14,71%	NC	Guepar II®
1996	Wachtl	43	26	32,56%	9,30%	Ledoux®
1997	Chakrabari	73	132	9,70%	1,10%	DLC®
1997	Wachtl	43	68	20,93%	2,33%	DLC®
1998	Alnot	90	NC	23,81%	4,80%	Guepar II®
1999	Van Capelle	77	102	31,30%	3,90%	DLC®
2001	Isselin	60	22	NC	6,70%	Arpe®
2001	Schuhl	45	14	22,20%	2,20%	Roseland®
2003	Masmejean	63	29	3,10%	0%	Guepar II®
2003	Pérez-Ubeda	20	33	55%	NC	Avanta SR®
2004	Brutus et Kinnen	63	15	4,76%	9,50%	Arpe®
2004	De Smet	43	NC	44,20%	NC	DLC®
2005	Jacoulet	37	36	2,70%	8%	Arpe®
2006	Renard	100	54	2%	7%	Elektra®
2006	Badia	26	59	3,80%	3,80%	Braun-Carter®
2007	Apard et Saint-Cast	43	86	11,60%	2,30%	Arpe®
2008	Hansen et Snerum	17	NC	23,50%	5,90%	Elektra®
2009	Lemoine	84	50	6%	0%	Guepar II®
2009	Pendse	62	36	8%	3,20%	Avanta SR®
2010	Maes	77	88	0%	7,80%	Rubis II®
2010	Guardia	79	44	1%	2,50%	Roseland®
2012	Kubat et Trtik	36	42	2,8	2,8	Maia®
2012	Laterza	61	143	3,28%	9,80%	Rubis II®
2012	Kaszap	12	50	42%	NC	Moje et Acamo®
2013	Seng et Chantelot	30	30	10%	0%	Isis®
2014	Martin et Ferrero	64	127	6%	10%	Arpe®
2014	Krukhaug	53	22,8	5,60%	0%	Motec®
2015	Dehl	104	120	0,87%	9,50%	Rubis II®
2015	Semere	64	150	3,12%	1,6%	Roseland®
2015	Thillemann	42	26	7%	21%	Motec®
2016	Bricout	156	37,8	2,60%	4,50%	Maia®
2017	Toffoli et Tessier	96	76	4,20%	1%	Maia®
2019	Andrzejewski	113	60	0%	9,70%	Maia®

Tableau 1. Taux de luxation et de descellement dans les principales séries de la littérature par ordre chronologique

### 3. Techniques chirurgicales de reprise des prothèses totales trapézo-métacarpiennes

Teissier (72) et Ledoux (73) détaillent les différentes possibilités et leurs expériences des reprises trapézo-métacarpiennes. La cause de l'échec est insuffisamment prise en considération dans le choix de la technique de reprise comme le souligne Teissier (72).

L'instabilité précoce doit faire rechercher une malposition de la cupule qui devra alors être corrigée, un défaut de tension des parties molles qui pourra être compensé à l'aide d'un col plus long et éventuellement stabilisé par une ligamentoplastie (74), l'existence d'un effet came ou d'une hyperlaxité favorisant la luxation.

L'instabilité tardive est plutôt le fait d'une usure du polyéthylène pouvant autoriser son changement seul.

En cas de descellement, la plupart des solutions existantes dans la littérature viennent sacrifier le trapèze (74–76). Pourquoi sacrifier le trapèze, qui est un élément stabilisateur, d'autant plus si l'articulation scapho-trapézo-trapézoïdienne n'est pas atteinte ? Ainsi, dans les cas où le stock osseux est suffisant Teissier propose une reprise par la même prothèse avec mise en place d'une cupule de taille supérieure. Dans le cas où le stock osseux est insuffisant, une reconstruction du trapèze est réalisée par greffon spongieux ou cortico-spongieux lorsque la perte osseuse intéresse les murs corticaux du trapèze (66). Cette reconstruction doit permettre la mise en place d'une nouvelle cupule impactée.

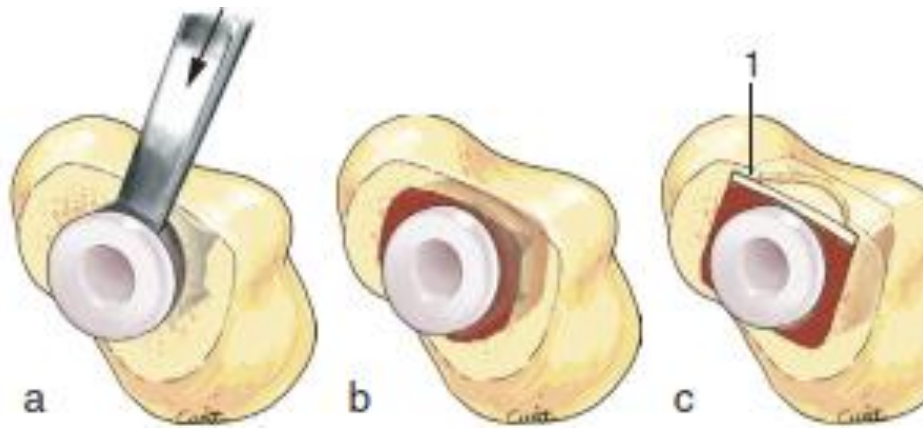


Figure 16. Technique de reprise de la cupule trapézienne

a. Seule la cupule de polyéthylène est extraite si le métal back est stable ; b. Le remplacement en totalité de la cupule peut nécessiter l'apport d'une simple greffe spongieuse si les murs trapéziens sont conservés ; c. La reconstruction d'un mur trapézien nécessite une greffe cortico-spongieuse. L'appui du greffon cortical s'effectue sur la face interne du mur trapézien restant.

Illustration Chirurgie de la main. Tome 3. Michel Merle. Ed. Masson. Paris 2017.

Lorsqu'une trapézectomie s'impose (destruction osseuse trop importante, fracture du trapèze, atteinte péri-trapézienne), les auteurs préconisent la réalisation d'une interposition ou d'une ligamentoplastie pour éviter le raccourcissement du pouce (55,77). Comme dans le cas d'une chirurgie de première intention, cette interposition est classiquement tendineuse (58,71,78,79) mais peut être synthétique (64), chondrocostale (80), ou utilisant un implant d'interposition. L'utilisation de prothèse de révision avec cupule bi-centrique (Ebony® ; Maia®) reste encore possible après trapézectomie pour Teissier (72). Les solutions sont ainsi nombreuses et une conversion en trapézectomie reste toujours possible.

Nous proposons l'utilisation de l'implant en pyrocarbone C.M.I® dans ces cas de reprise. Il s'agit d'une héli-arthroplastie à laquelle nous associons une reconstruction du trapèze pour combler la perte de substance laissée par l'ablation de prothèse trapézo-métacarpienne. Le pyrocarbone agit comme surface d'interposition avec ses propriétés de biocompatibilité, de faible coefficient de friction face à l'os et de faible usure dans le temps. Cette technique permet la préservation du trapèze évitant le raccourcissement du pouce afin d'en préserver la cinématique (81,82).

# LE PYROCARBONE

---

## 1. Rappel historique

Le carbone pyrolytique, également appelé "pyrocarbure", est un biomatériau de haute performance développé initialement pour l'énergie nucléaire pendant les années 1950 et 1960 (83). La maîtrise bio-industrielle de la technologie de fabrication du pyrocarbure a permis son utilisation dans le domaine médical depuis les années 1970 (84–86).

Son utilisation médicale commence avec la chirurgie des valves cardiaques qui exige un biomatériau inerte vis-à-vis du sang et pouvant résister à des millions de cycles sans dégradation, usure ou rupture par fatigue. Les valves à deux feuillets introduites en 1977 par St Jude Médical™ offrent une amélioration des performances hémodynamiques en augmentant l'écoulement et la réduction des turbulences du flux sanguin. En raison de ses propriétés tribologiques (87) et de sa biocompatibilité, le pyrocarbure a su répondre à l'exigence des valves cardiaques (88) ; leur assurant une excellente résistance à l'usure et la plus élevée thromborésistance. Cette dernière propriété a permis l'abaissement des niveaux d'anticoagulations nécessaires aux valves cardiaques mécaniques. Le pyrocarbure est le principal matériau utilisé pour les valves cardiaques mécaniques dans le monde entier.

## 2. Procédé de fabrication

Le carbone est le sixième élément du tableau périodique et existe sous trois formes solides : le graphite, le diamant, et le fullerène. Il existe de nombreuses formes intermédiaires avec différents spectres de propriétés (83) : les carbones vitreux, les carbones pyrolytiques et le carbone-carbone.

Le carbone pyrolytique est produit par pyrolyse (décomposition thermique) d'un hydrocarbure, un procédé qui brise les liens entre les atomes de carbone et d'hydrogène. Du gaz propane de haute pureté (C<sub>3</sub>H<sub>8</sub>) est injecté dans un tube vertical chauffé à 1500° contenant des particules de zircone (microbilles) mise en lévitation par un gaz argon (« lit fluidized ») (86). Cette réaction va produire du carbone pur qui se dépose sur un substrat en

graphite. L'ensemble du processus dure jusqu'à 9 heures. Cette technique permet d'obtenir un revêtement continu, homogène et aléatoire qui garantit la nature cristalline (céramique dense et isotrope) du revêtement déposé (89). Il s'agit d'un procédé long et coûteux imposant une limite de taille et de quantité d'implants fabriqués (85). L'implant finalisé est constitué de 2 composants :

- Un substrat en graphite taillé à la forme de l'implant et imprégné de tungstène qui le rend radio-opaque
- Un revêtement de carbone pyrolytique (300 à 500 microns) déposé autour du substrat, qui est radio-transparent.

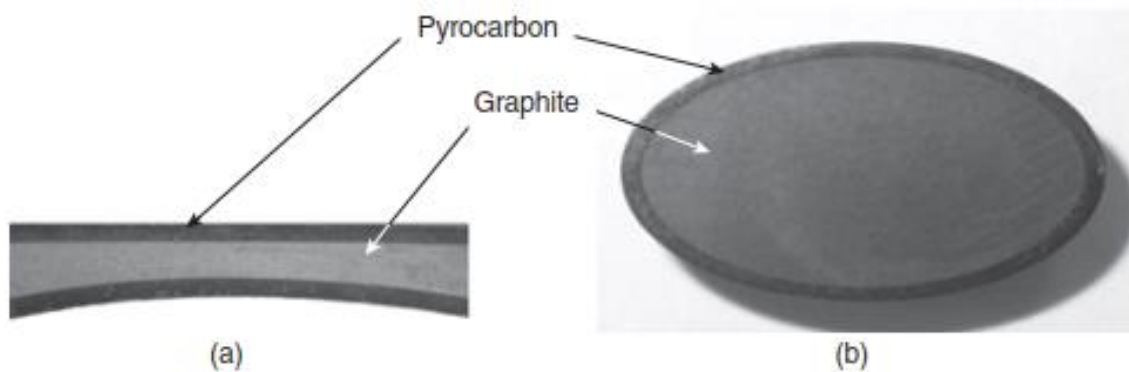


Figure 17. Composition d'un implant en pyrocarbone. Vue en coupe d'une valve cardiaque (a) et d'un implant scaphoïdien (b).

Illustration Hassler M. Other commonly used biomedical coatings: pyrolytic carbon coatings. Elsevier 2012

### 3. Propriétés du pyrocarbone

#### a) Biocompatibilité

Le pyrocarbone est aujourd'hui considéré comme une référence pour la non-toxicité, la biocompatibilité et l'hémocompatibilité. Ses principales caractéristiques ont été prouvées par son utilisation dans les valves cardiaques depuis les années 1970, en contact avec l'os depuis la fin des années 1980, ou les tissus mous depuis le milieu des années 1990 (86,90,91).

Contrairement aux métaux, le carbone est un composé hautement inerte et stable qui n'existe pas sous forme d'ions ou de radicaux libres. Il n'a pas de diffusion aux tissus articulaires environnants ni d'infiltration à travers le sang ou la lymphe vers d'autres organes (cerveau, foie ou reins). En orthopédie depuis la fin des années 1980, aucun cas de toxicité, d'allergie ou de réaction immunitaire n'a été signalé.

L'hémocompatibilité est expliquée par son caractère hydrophobe, qui favorise l'absorption d'une couche de protéines à sa surface (92). Ces protéines restent dans leur état d'origine non dénaturé. Ainsi, les plaquettes restent intactes, le fibrinogène n'est pas converti en fibrine et la voie du complément n'est pas activée dans la formation du thrombus (93).

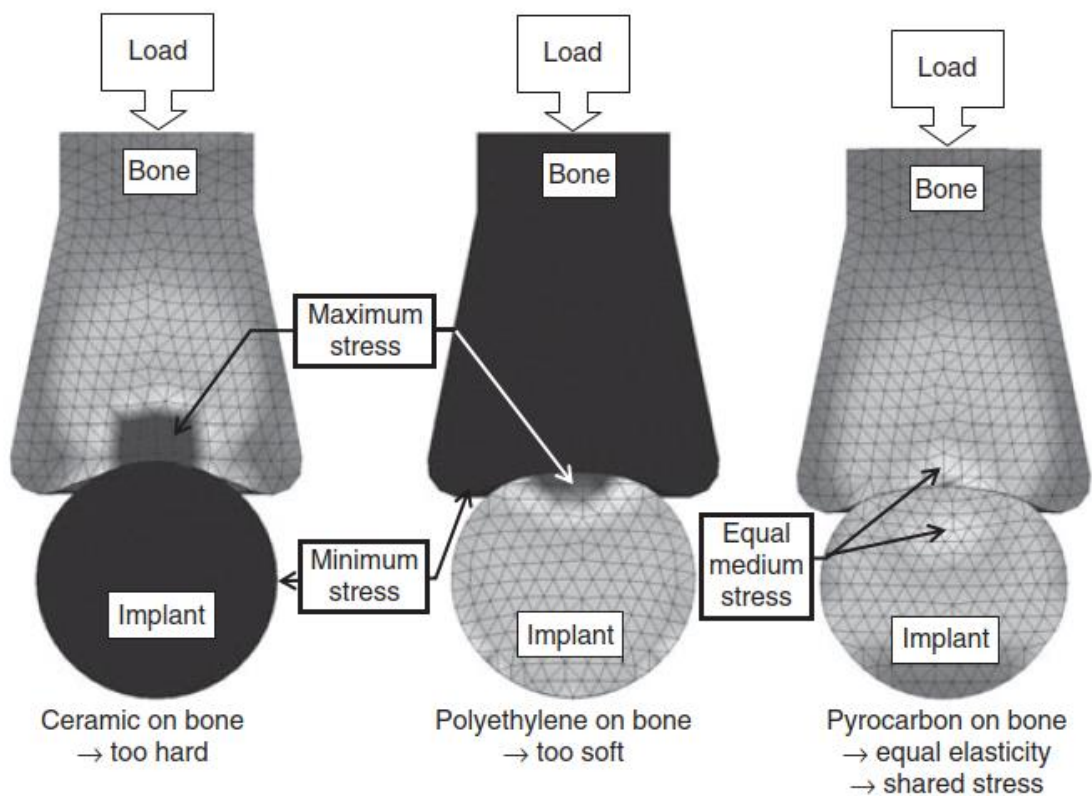
#### b) Elasticité

Le module d'élasticité du graphite, du pyrocarbone et l'os cortical sont similaires (Tableau 2). En fait, le substrat de graphite est plus élastique que l'os cortical (11 GPa) et le revêtement de pyrocarbone plus dur et légèrement plus élastique (20-30 GPa) (83,84) ; l'implant qui en résulte offre une combinaison d'élasticité et résistance de surface idéale pour s'opposer aux tissus osseux sans causer de contraintes excessives à l'une ou l'autre des surfaces. Les implants en pyrocarbone transmettent et répartissent les charges à l'os de manière plus physiologique que le font d'autres matériaux (86,94).

	Silicone	PE	Graphite	Bone	Pyrocarbone	TA6V	CoCr	Alumine
Elasticité (Gpa)	0,004	1	11	15-20	20-30	110	200-240	400
Densité (g.cm3)	1,1	0,9 – 1,1	/	2,0	1,7 – 2,0	4,5	8,3 – 9,2	3,5

Tableau 2. Propriétés mécaniques (densité et module d'élasticité) du pyrocarbone comparées à celles de l'os et d'autres biomatériaux (TA6V = titane, CoCr = Chrome-cobalt, PE = polyéthylène)

La mécanique de contact et la loi de Wolff analysent le comportement d'une surface osseuse face à des implants sphériques selon leur module d'élasticité (Figure 18) (83) : avec une sphère en céramique, les contraintes se concentrent dans l'os près de la région de contact favorisant le remodelage osseux ; avec une sphère en polyéthylène, les contraintes sont localisées sur l'implant favorisant son usure et la production de débris de polyéthylène ; avec une sphère en pyrocarbone, les contraintes sont partagées entre l'implant et l'os.





*Figure 18. Analyse par éléments finis d'un os long chargé sur une sphère d'implant d'élasticité variable.  
Illustration Hassler M. Other commonly used biomedical coatings. Coatings for biomedical applications:  
Woodhead Publishing Limited 2012*

c) Usure

Le pyrocarbone est poli à un niveau extrêmement fin (84) ce qui résulte d'une rugosité extrêmement faible (0,03  $\mu\text{m}$ ) (95,96). Le couple de frottement pyrocarbone-pyrocarbone est utilisé depuis plus de 20 ans (97). Avec ce couple, les implants interphalangiens à charnière testés in vitro ont produit moins de 1  $\mu\text{m}$  d'usure après 60 millions de cycles (83). Contre l'os, le pyrocarbone génère 10 fois moins d'usure cartilagineuse (98) et 6 fois moins de lésions sous-chondrales que le CoCr (99).

d) Résistance aux contraintes

Bien que de nombreuses propriétés biomécaniques font du pyrocarbone une surface d'appui idéale, il partage les limites des céramiques qui sont relativement fragiles, avec une grande résistance à la compression, mais une faible résistance en flexion (94,95). Ces propriétés limitent le choix de la géométrie des implants, en particulier pour la conception d'implant avec un bras de levier important.

#### 4. Applications en orthopédie

Ce n'est que vers la fin des années 1980 que le pyrocarbone a été évalué dans le domaine de l'orthopédie pour répondre aux problèmes d'usure rencontrés dans la chirurgie prothétique (100). Plusieurs facteurs ont limité son application :

- La capacité d'ostéointégration est quasi nulle ce qui impose des moyens différents de fixation et de stabilisation (101)
- Le procédé de fabrication ne permet le recouvrement que de petite surface (83)
- La résistance en flexion est faible (95)

L'introduction dans le domaine de l'orthopédie s'est initialement limitée aux petites articulations soumises à de faibles contraintes : métacarpo-phalangienne (100) et inter-phalangienne proximale. L'implant APSI® utilisé pour les pseudarthroses de scaphoïde introduit par Pequignot en 1994 (102,103) est le premier implant utilisant les propriétés tribologiques du pyrocarbone face à l'os. Durant les 20 dernières années, la maîtrise industrielle a permis le développement d'implants pour d'autres articulations, notamment le poignet (104), le coude (105,106) et l'épaule (107,108).

# ETUDE

---

*Reprise de prothèse totale trapézo-métacarpienne par implant en pyrocarbone C.M.I® : étude rétrospective de 30 patients avec un suivi moyen de 7,5 ans*

## 1. Introduction

La rhizarthrose est une pathologie fréquente (14,109,110) avec une prévalence de 25 % chez les femmes post-ménopausées (13). La plupart des patients symptomatiques répondent à un traitement médical (repos, antalgique, immobilisation) (23). En cas d'échec, une arthroplastie par prothèse trapézo-métacarpienne est une des solutions chirurgicales pouvant être proposée (24,25,59,111). L'exigence fonctionnelle d'une population vieillissante, la rapidité et la qualité des résultats cliniques obtenus ont entraîné une forte croissance du traitement prothétique de la rhizarthrose ces dernières années (112). La multiplicité des implants signe leur imperfection technique et leur évolution à moyen et long terme reste marquée par un taux de complication encore non-négligeable (54,58,63,66,68,73,74,113–116). L'apparition des systèmes modulaires et des interfaces non cimentées visant un allongement de leur durée de vie soulève de nouveaux problèmes techniques en cas d'échec.

L'échec de l'arthroplastie trapézo-métacarpienne n'est pas une impasse thérapeutique. La solution apportée doit aboutir à l'indolence tout en préservant la fonction du pouce. Cette chirurgie de reprise requiert une stratégie efficace (26,75,117,118). Les possibilités sont variées, mais il n'existe aucun consensus, car peu de publications détaillent les solutions de rattrapage. À notre connaissance, les séries présentées sont basées sur de faibles effectifs ou utilisent plusieurs techniques opératoires (55,66,73,76–78,80,81,119–121).

Le but de cette étude était d'évaluer les résultats cliniques et radiographiques d'une série continue de 30 reprises d'arthroplasties trapézo-métacarpiennes traitées par la mise en place d'une hémi-arthroplastie en pyrocarbone de type C.M.I® à moyen terme.

## 2. Matériels et méthodes

### a) Sélection des patients

Nous avons réalisé une étude uni-centrique d'une série continue de 30 patients évalués rétrospectivement. Les patients ayant nécessité une chirurgie de reprise pour échec d'arthroplastie trapézo-métacarpienne, initialement mise en place pour rhizarthrose symptomatique en échec du traitement médical, opérés entre novembre 2006 et juin 2016 ont été inclus. Les patients présentant une atteinte préopératoire dégénérative de la scapho-trapézo-trapézoïdienne ou une fracture du trapèze ont été exclus.

### b) Évaluation des patients

Les patients ont été suivis et revus avec évaluation clinique et radiologique. Les données ont été recueillies lors de la dernière visite par un examinateur indépendant.

Sur le plan clinique, la douleur a été évaluée par l'échelle visuelle analogique (EVA) de 1 à 10, complétée par l'indice d'Alnot et Muller en post-opératoire. L'évaluation fonctionnelle a été réalisée grâce au questionnaire d'auto évaluation Quick DASH (122) en pré et post opératoire. Les critères subjectifs de satisfaction globale et de satisfaction esthétique ont été évalués par un questionnaire analytique allant de « pas du tout satisfait » à « très satisfait ». L'opposition du pouce a été évaluée par le score de Kapandji (123) en pré et post-opératoire. La force de serrage a été mesurée en kilogramme à l'aide d'un dynamomètre de Jamar™ pour la pince palmo-digitale (Grip) en pré et post opératoire et comparée au côté controlatéral. La pince pollici-digitale termino-latérale (Key pinch) et la pince pollici-digitale termino-latérale (Tip Pinch) ont été mesurées en kilogramme à l'aide d'un dynamomètre Pinch Gauge™ en post opératoire et comparées au côté sain.

Sur le plan radiographique, le suivi s'est appuyé sur les incidences radiologiques de Kapandji (17) permettant la mesure de paramètres radiologiques : largeur du liseré radio transparent autour de l'implant, centrage de la queue de l'implant, remodelage du trapèze et hauteur de l'espace scapho-métacarpien proposé par Barron et Eaton (124). Il s'agit d'une mesure de la hauteur de la colonne du pouce par l'utilisation de la distance entre le pôle

distal du scaphoïde et le point le plus distal de la tête métacarpienne divisée par la longueur de la première phalange.

Les complications cliniques ou radiologiques (fracture ou luxation) ont été recueillies.

c) *Implant CMI*

L'implant CMI® (Tornier Wright-Medical, Montbonnot, France) est une hémiarthroplastie, conçue dans un premier temps pour l'arthroplastie de première intention. Il s'agit d'un resurfaçage métacarpien uniquement. Il n'y a pas d'implant trapézien. Sa tige d'ancrage est ovoïde et sa géométrie est anatomique par rapport à la diaphyse métacarpienne. L'implant est stable et ne tourne pas dans la diaphyse. La tête assure la congruence de la néo articulation trapézo-métacarpienne. Elle est orientée anatomiquement de 15° en palmaire et décalée de 1 mm en palmaire luttant contre la subluxation dorso-radiale.

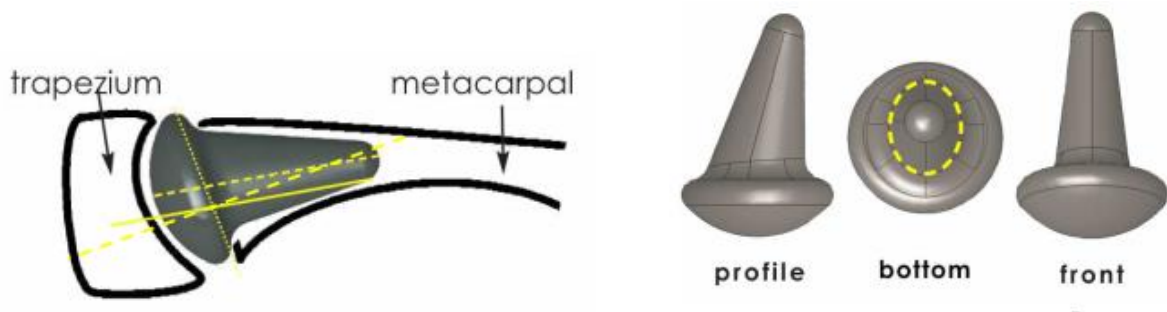


Figure 19. Implant CMI™

*Illustration Technique opératoire CMI BioProfile*

d) Technique opératoire

Tous les patients ont bénéficié de la même technique opératoire par un unique opérateur expérimenté. L'intervention était réalisée sous anesthésie loco-régionale (bloc tronculaire haut, à la racine du bras), la main placée sur une tablette à bras. Un garrot pneumatique était gonflé à la racine du membre durant la procédure.

▪ **Voie d'abord**

La voie d'abord utilisée était celle de la première chirurgie et était dorso-radiale (125) pour l'ensemble des patients. Les branches sensibles du nerf radial sont identifiées et réclinées avec le tendon de l'Extensor Pollicis Brevis (EPB) en radial. Le tendon de l'Extensor Pollicis Longus (EPL) est récliné en ulnaire. L'artère radiale est identifiée à la partie proximale de l'incision. La capsule articulaire est incisée. Cette dernière, généralement épaissie par la fibrose, doit être au maximum préservée lors de la dissection pour pouvoir être reconstruite et assurer la stabilisation de l'implant en fin d'intervention. Elle est ainsi ouverte en H pour permettre une retente capsulaire lors de la fermeture.

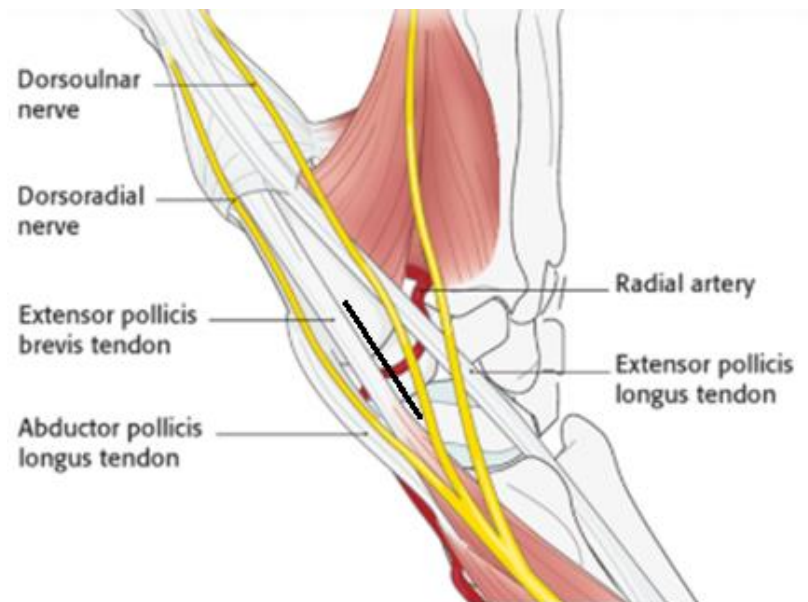
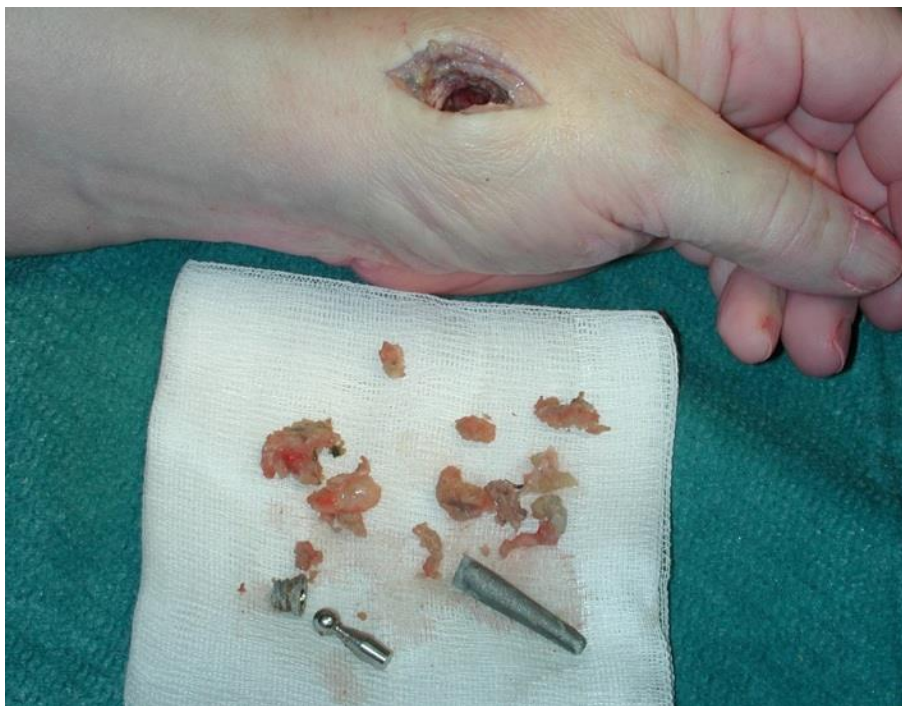


Figure 20. Voie d'abord et éléments anatomiques

Illustration AO Surgery Reference 2020

- ***Extraction des implants***

Le premier temps était celui de l'ablation de la prothèse trapézo-métacarpienne. En cas de prothèse descellée, l'extraction en était facilitée. En cas de prothèse non descellée, l'ablation de l'implant trapézien était réalisée en premier permettant d'obtenir une meilleure visualisation de la tige métacarpienne. L'ablation de l'implant métacarpien était ensuite réalisée en brisant les travées osseuses par des contraintes en extraction, mais aussi dans le sens inverse en enfoncement. L'extraction de la tige métacarpienne est souvent difficile du fait de son ostéointégration. Une corticotomie longitudinale et dorsale du 1/3 proximal du métacarpien (126), réalisée au ciseau à frapper et sécurisée par la mise en place d'un cerclage au fil non-résorbable (126), a été nécessaire chez 6 patients (20 %). À ce stade, un curetage osseux et l'ablation de tous les tissus fibreux, de la métallose, des granulomes dus au polyéthylène sont réalisés.

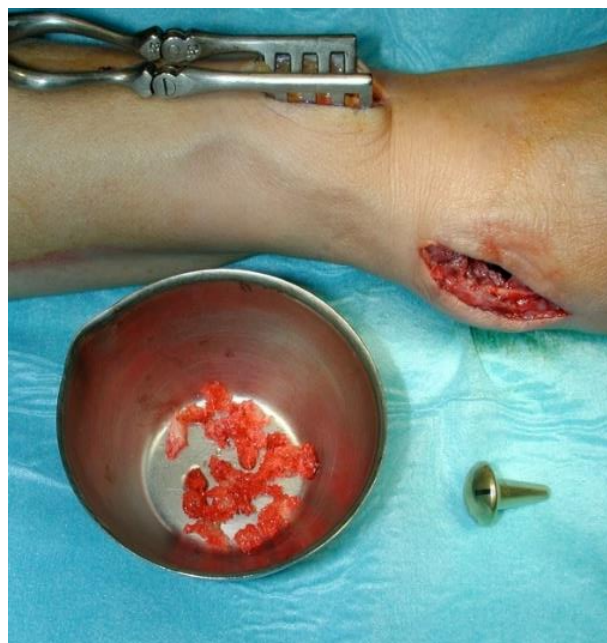

*Figure 21. Implant et produit de curetage lors d'une reprise de prothèse totale trapézo-métacarpienne*

*Illustration Bovet JL GEM 2009*

- **Reconstruction trapézienne**

Le second temps était consacré à la reconstruction. Un comblement des espaces de curetage était réalisé par un greffon osseux spongieux prélevé sur le radius homolatéral dans 23 cas (77 %), à l'exception d'un patient chez qui le greffon a été prélevé en crête iliaque homolatérale. Le produit de greffe était tassé progressivement dans le trapèze à l'aide des fraises trapéziennes de l'ancillaire, lui redonnant de la hauteur et une structure osseuse plus dense pouvant accueillir la tête hémisphérique de l'implant.



*Figure 22. Greffe spongieuse prélevée au dépend du radius utilisé pour la reconstruction du trapèze*

*Illustration Bovet JL GEM 2009*



- **Mise en place de l'implant**

Aucune ostéointégration de l'implant n'est attendue puisque le revêtement est en pyrocarbone. Ainsi, la bonne position de l'implant dans le métacarpien est un facteur majeur de stabilité. Le métacarpien est préparé à l'aide de compacteurs de tailles croissantes. Le reste du produit de greffe peut être utilisé pour assurer le centrage de la queue de l'implant. Plusieurs tailles d'implants existent (12 ; 13 ; 14,5) assurant une stabilité dans le métacarpien et une congruence articulaire trapézo-métacarpienne maximale. L'implant CMI® (Tornier Wright-Medical, Montbonnot, France) est impacté dans le canal médullaire en press-fit.

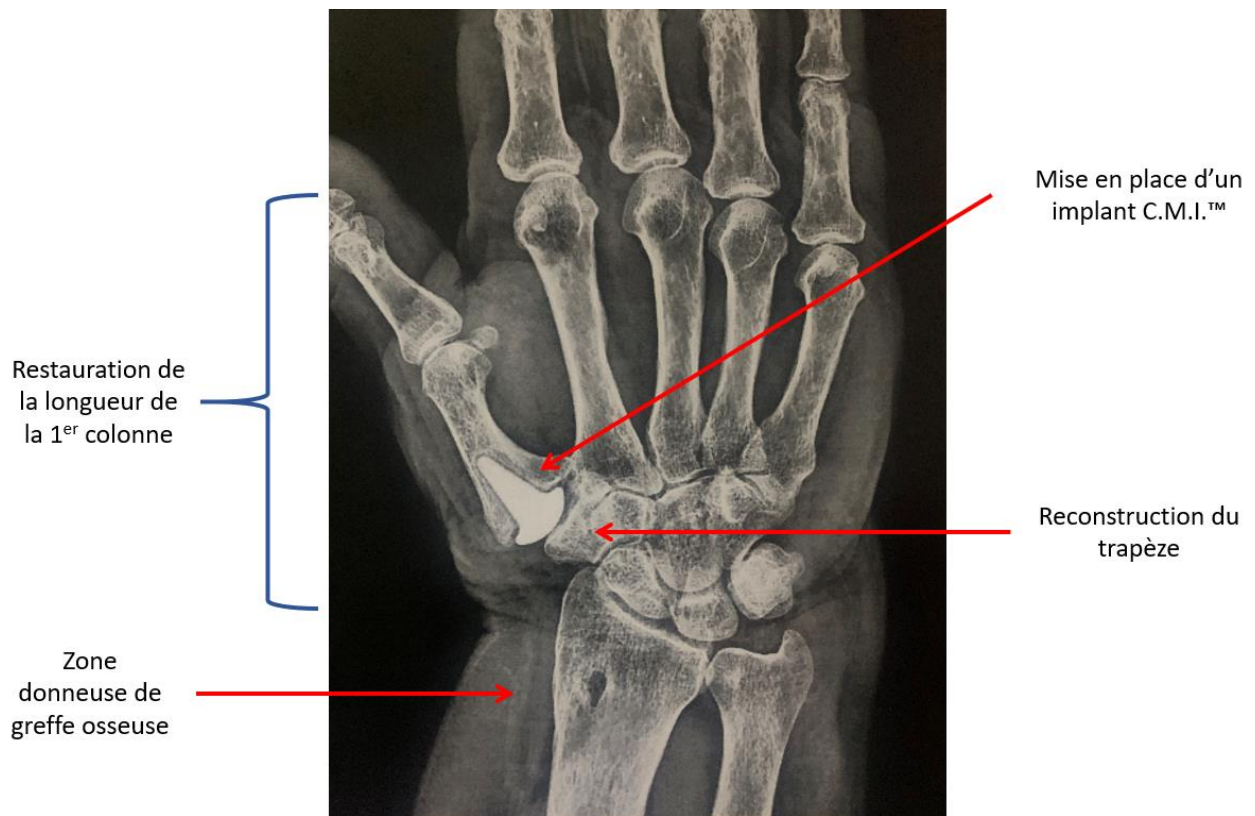


Figure 23. Radiographie post opératoire d'un cas de reprise de prothèse totale métacarpo-phalangienne

- **Stabilisation de l'implant**

La stabilisation de la prothèse est assurée par le design de l'implant dont la tête est orientée anatomiquement de 15° en palmaire et décalée de 1 mm en palmaire luttant contre la subluxation dorso-radiale.

La capsule articulaire préservée et incisée en H lors de la dissection doit être reconstruite au moment de la fermeture, pousse en légère ouverture commissurale, en prenant soin de réaliser une retente capsulaire par des points de paletot. Cette technique, lorsqu'elle est réalisable dispense d'une ligamentoplastie.

Un renfort ligamentaire a été réalisé soit par le transfert de l'Abductor Pollicis Longus (APL) réinséré sur la face dorsale de la base du premier métacarpien dans 11 cas soit par une bandelette tendineuse d'Extensor Carpi Radialis Longus (ECRL) sur le versant radial du premier métacarpien dans 1 cas.




Figure 24. Design de l'implant CMI™ dont la tête est orientée 15° en palmaire et décalée de 1 mm en palmaire luttant contre la subluxation dorso-radiale

Illustration Technique opératoire CMI BioProfile

- ***Protocole post-opératoire***

Une immobilisation prenant la colonne du pouce en position neutre du poignet et du premier rayon a été confectionnée pour chaque patient. Cette contention était conservée 3 semaines avant de débiter des séances de rééducation. La rééducation consistait en un travail de circumduction du pouce, de récupération de la course d'opposition ainsi que des soins de physiothérapie.

e) Analyse statistique

Le test de Wilcoxon a été utilisé pour la comparaison des scores de Kapandji préopératoire et postopératoire, pour la comparaison des scores d'auto-questionnaire Quick Dash préopératoire et postopératoire et pour la comparaison de la force au Key pinch et Tip pinch post opératoire et controlatéral. La différence moyenne entre la force au Grip préopératoire et postopératoire et la force au Grip postopératoire et controlatéral a été évaluée à l'aide d'un test t de Student, après vérification de la distribution normale des données à l'aide du test de normalité de Shapiro-Wilk. Le risque alpha a été fixé à 0,05. L'analyse statistique a été réalisée avec le logiciel EasyMedStat® ([www.easymedstat.com](http://www.easymedstat.com) ; Neuilly-sur-Seine ; France). Lorsqu'un paramètre comportait moins de 5 % de données manquantes, le logiciel d'analyse réalise une imputation par la médiane pour les variables quantitatives, et par le mode pour les variables qualitatives. Lorsqu'il comportait plus de 5 % de données manquantes, une imputation par équation de chaîne est réalisée.

### 3. Résultats

#### a) Caractéristiques de la série

Trente patients ont été inclus, un patient a été perdu de vue et un patient est décédé avant la dernière évaluation. La population se composait presque exclusivement de femmes : 28 femmes pour 2 hommes. L'âge moyen lors de la reprise était de 63,5 ans (48 à 73 ans). Le côté opéré était le côté dominant pour 21 patients (70 %). Le délai moyen après l'arthroplastie initiale était de 6,1 ans (0 à 20,6 ans) avec une médiane de survie de 2,8 ans (Tableau 3).

Femme	28	93,3%
Homme	2	6,7%
Côté dominant opéré	21	70%
Age moyen (années)	63,5	48 – 73
Délai moyen après arthroplastie initiale (années)	6,1	0 - 20,6

Tableau 3. Données démographiques

Les arthroplasties trapézo-métacarpiennes reprises étaient des prothèses non cimentées de 1<sup>re</sup> intention (9 prothèses Arpe® ; 13 prothèses Elektra® ; 8 prothèses Maia®). Les causes de reprise retrouvées dans notre série étaient majoritairement le descellement trapézien dans 21 cas (70 %) et l'instabilité prothétique dans 6 cas (20 %) (Tableau 4).

Étiologie	Arpe™	Elektra™	Maia™	Total
Descellement trapézien	5	10	6	21
Descellement bipolaire	-	1	-	1
Instabilité prothétique	2	2	2	6
Usure du polyéthylène	2	-	-	2
<b>Total</b>	<b>9</b>	<b>13</b>	<b>8</b>	<b>30</b>

Tableau 4. Implants et causes de reprise

Le suivi moyen était de 7,5 ans (2,7 à 12,4 ans). L'âge moyen au dernier recul était de 71,1 ans (51 à 85 ans). Au dernier recul, aucune reprise chirurgicale n'a été réalisée. Le taux de survie de l'implant dans notre série était de 96,67 %.

#### *b) Résultats cliniques*

Au dernier recul, la douleur postopératoire par l'échelle visuelle analogique (EVA) est évaluée en moyenne 1,07 [IC 95 % 0,15 – 1,99]. Elle est aussi traduite par l'indice d'Alnot et Muller avec 21 patients (70 %) sans aucune douleur, 4 patients (13 %) avec des douleurs lors d'efforts importants, 2 patients (7 %) avec des douleurs spontanées intermittentes et 1 patient (3 %) avec des douleurs lors des activités quotidiennes.

Le score d'auto-évaluation fonctionnelle Quick DASH était en pré-opératoire de 15,80 % en moyenne [IC95 % 10,97 – 20,67] avec une médiane à 13,50 %. Il a été significativement réduit à 13,00 % [IC95 % 5,88 – 20,12] en moyenne avec une médiane à 6,00 %. La différence entre le score préopératoire et postopératoire était statistiquement significative ( $p = 0,04$ ) avec une diminution moyenne de 2,80 % (IC95 % -9,55 – 3,91).

La satisfaction globale de la fonction du pouce opéré était évaluée comme très satisfaisante pour 13 patients, satisfaisante pour 12 patients, peu satisfaisante pour 2 patients

et pas du tout satisfaisante pour 1 patient. La satisfaction esthétique du pouce opéré était de 7,4 sur 10 en moyenne.

Le score de Kapandji a été significativement amélioré à 9,46 en moyenne [IC95 % 9,04 – 9,88] au dernier recul (p = 0,0001) (Tableau 5).

		<i>Différence</i>
Kapandji pré opératoire	7,50 +/- 1,34 (5 - 10)	$\Delta = 1,96$
Kapandji post opératoire	9,46 +/- 1,07 (6 - 10)	[1,37 – 2,56] p = 0,0001

*Tableau 5. Score de Kapandji*

La force de préhension palmo-digitale (Grip test) a été significativement améliorée à 21,50 kg en moyenne [IC95 % 19,63 – 23,36] en postopératoire (p < = 0,0001). Il n’a pas été retrouvé de différence significative avec la force controlatérale postopératoire, qui était de 22,07 kg en moyenne [IC95 % 19,80 – 24,33] (p = 0,45). Le Key pinch moyen post opératoire était de 93 % par rapport au côté opposé (p < 0,05). Le Tip pinch moyen post opératoire était de 88 % par rapport au côté opposé (p = 0,012). Les données relatives à l’évaluation de la force sont regroupées dans le Tableau 6.

Test	Côté	Moyenne	Différence
<i>Grip test</i>	Opéré	21,50 +/- 4,81 (12 - 30) IC95 % [19,63 – 23,36]	$\Delta = 0,57$ IC95% [-0,96 – 2,10]  $p = 0,45$
	Sain	22,07 +/- 5,84 (12 - 35) IC95 % [19,80 – 24,33]	
<i>Key Pinch</i>	Opéré	5,69 +/- 0,98 (4 – 7,5) IC95 % [5,31 – 6,07]	$\Delta = 0,40$ IC95 % [0,02 – 0,78]  $p < 0,05$
	Sain	6,09 +/- 1,03 (4 – 7,5) IC95 % [5,69 – 6,49]	
<i>Tip Pinch</i>	Opéré	4,64 +/- 1,13 (3 - 7) IC95 % [4,20 – 5,08]	$\Delta = 0,57$ IC95 % [0,14 – 1,00]  $p = 0,012$
	Sain	5,21 +/- 1,24 (3 - 7) IC95 % [4,73 – 5,69]	

Tableau 6. Résultats cliniques sur force au Grip test, Key Pinch et Tip Pinch

c) Résultats radiographiques

La largeur du liseré radio-transparent autour d'un implant en pyrocarbone était de 1 à 2 mm de manière symétrique pour tous les patients, sauf un cas présentant une ostéolyse avec un liseré péri prothétique mesuré à 3 mm de manière asymétrique au niveau métacarpien sans évolutivité au suivi radiologique ni retentissement clinique à 8 ans de recul pour ce cas (Figure 25).

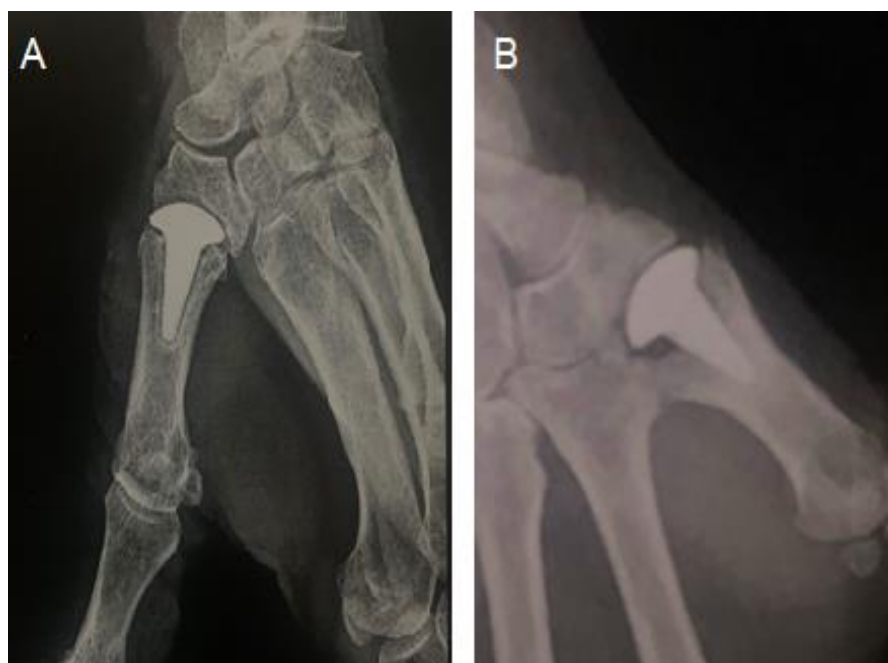

Figure 25. Aspect radiologique du liseré radiotransparent autour de l'implant : A. normal ; B. ostéolyse

L'index de Barron et Eaton postopératoire moyen était de 0,59 [IC95 % 0,57 – 0,61]. En préopératoire, il était en moyenne de 0,50 [IC95 % 0,44 – 0,57] chez les 5 patients (16 %) mesurés et non luxés.

Un remodelage radiographique du trapèze a été observé dans 19 cas (68 %).



Concernant la tige métacarpienne de l'implant, elle était centrée dans 17 cas (59 %), excentrée sans contact cortical dans 9 cas (31 %) et excentrée avec contact cortical dans 3 cas (10 %) (Figure 26). Aucune perforation corticale par la queue de prothèse n'a été retrouvée dans notre série.

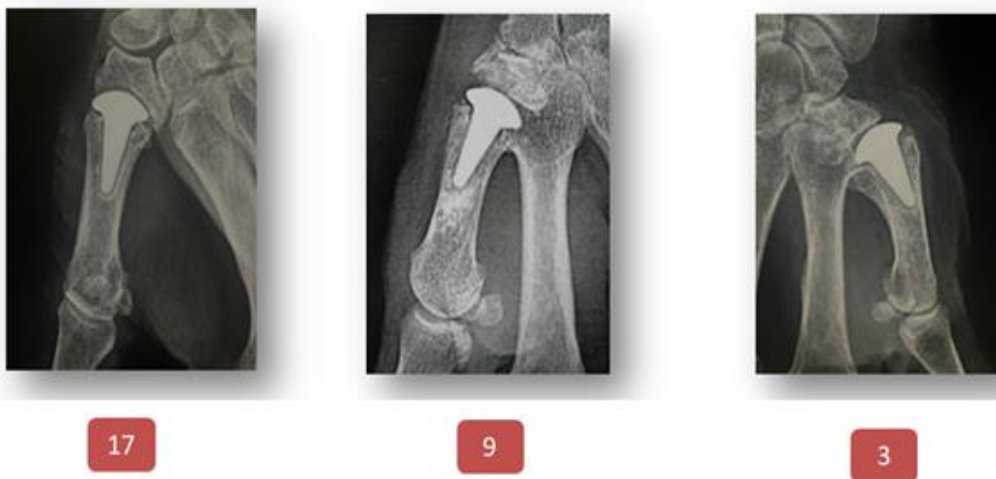

Figure 26. Centrage de l'implant : centré dans 17 cas ; excentré sans contact cortical dans 9 cas et excentré avec contact cortical dans 3 cas

#### d) Complications

Trois fractures peropératoires (10 %) sont survenues lors de l'ablation des implants (2 métacarpiennes, 1 trapézienne). Elles n'ont pas modifiées la suite de la procédure avec une reconstruction métacarpienne autour d'un cerclage au fil non-résorbable et une reconstruction trapézienne par greffe osseuse cortico-spongieuse.

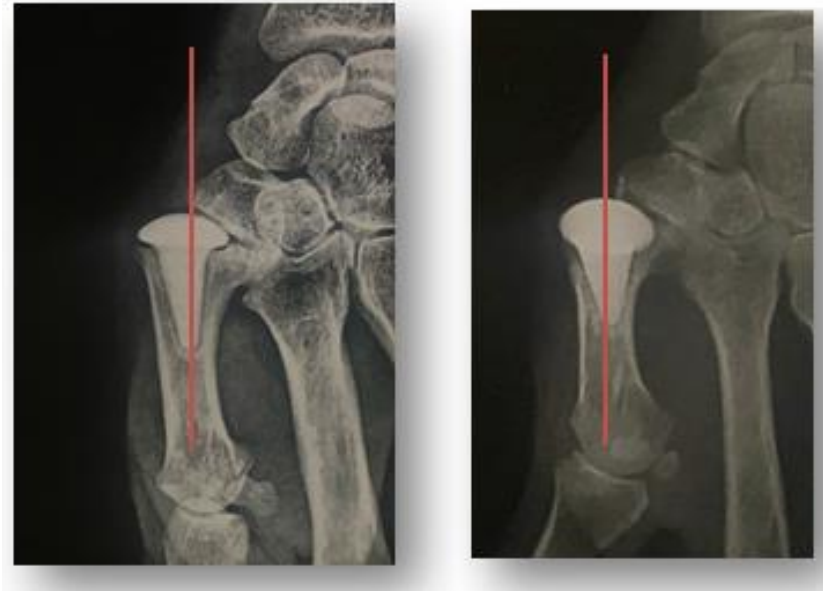En postopératoire, on déplore un cas d'algoneurodystrophie nécessitant une rééducation avec physiothérapie plus longue (14 mois). Il s'agit d'une patiente présentant une douleur neuropathique préopératoire de la branche sensitive du nerf radial.

La zone donneuse de greffe osseuse n'a jamais occasionné de complication iatrogène.

Sur le plan radiologique, aucune fracture ni luxation n'a été mise en évidence au dernier recul.

On note 5 subluxations dorso-radiales de l'implant supérieures à 50 % de la surface du trapèze sans retentissement clinique (Figure 27).

Il n'a pas été mis en évidence de corrélation entre la survenue d'une complication post-opératoire et le centrage de la queue de l'implant.



*Figure 27. Subluxation dorso-radiale de l'implant (5 cas)*

## 4. Discussion

### a) Causes de reprise

Les causes de reprise dans notre série sont principalement liées au descellement (22/30) et l'instabilité prothétique (6/30) représentant respectivement 73 % et 20 % des reprises. Lorsque l'on analyse les causes selon le délai de reprise, nous constatons que les reprises précoces dans la première année sont essentiellement dues à un problème d'instabilité : 80 % des cas (5/6). A plus long terme les causes de reprise dans notre série sont dues au descellement principalement trapézien (21/30). Un seul descellement métacarpien est présent dans notre série.

Dans la littérature, l'instabilité est également la cause principale de reprise à court terme. Jacoulet (58) et Brutus (57) retrouvent respectivement 25 % et 33 % pour le descellement et 75 % et 67 % pour l'instabilité. Ces deux séries ont un recul faible de 15 et 36 mois. Dans une série de 156 prothèses Maia® à 37,8 mois de recul moyen, Bricout (54) décrit 11 reprises avec 36 % des reprises pour descellement et 64 % pour instabilité.

À long terme, le descellement semble être la cause de reprise la plus fréquente. La série de Semere (127) sur 64 prothèses Roseland® avec un recul moyen de 150 mois retrouve 67 % de reprise pour descellement et 33 % pour instabilité, ce qui est comparable à notre série. Le descellement est alors essentiellement trapézien comme le suggère Regnard dans une série de 1100 prothèses Elektra® avec 17 % de descellement trapézien contre 1,7 % de descellement métacarpien (68).

### b) Résultats des reprises

Au travers de la littérature, les différentes séries de reprise de prothèse trapézo-métacarpienne sont soit de faibles effectifs soit hétérogènes dans la technique opératoire utilisée (55). D'autre part, peu de résultats sont communiqués. Le Tableau 7 résume les principales séries de reprise de prothèses trapézo-métacarpiennes présentant des résultats.

### ▪ *Analyse de la douleur*

Dans notre série, l'EVA au dernier recul est de 1,07, l'indolence totale a été apportée pour 21 patients (70 %). Un patient présente encore des douleurs quotidiennes de son pouce opéré en rapport avec une atteinte préopératoire de la branche sensitive du nerf radial.

Van Capelle (66) a pour la première fois publié en 1999 une série de 16 reprises de prothèse trapézo-métacarpienne par 12 révisions prothétiques et 4 arthrodèses. Le score douleur semble satisfaisant avec un score de 8,5/10 (10 était le meilleur score dans ce cas précis). Néanmoins, les résultats dans les 2 groupes sont sensiblement différents. Dans le groupe arthrodèse, il obtient 43 % de satisfaction contre 75 % dans le groupe révision prothétique. Les résultats sur la mobilité et la force ne sont pas analysables dans son étude ce qui en limite sa comparaison avec la littérature récente.

Les résultats de la série de Kaszap (76) avec 15 reprises par trapézectomie suivi à 48 mois sont bons avec une EVA moyenne de 0,5 (0 à 5). Lenoir (77) dans une série de 12 patients revus à 31 mois repris par trapézectomie avec interposition tendineuse et ligamentoplastie (TITL) obtient une EVA moyenne à 2 (0 à 3). Aparid et Saint-Cast (55) ont publié en 2007 une série de 6 patients revus à 51 mois pour lesquels une chirurgie de reprise a été nécessaire après mise en place d'une prothèse Arpe® et traité par trapézectomie avec interposition de long palmaire. Ils obtiennent également de bons résultats sur la douleur avec 4 patients sans aucune douleur et 2 patients avec douleur à l'effort violent.

Bovet (81) dans une série de 15 reprises par implant C.M.I® revu à 41 mois retrouve 13 patients sans aucune douleur et 2 patients avec persistances de douleur, mais n'en précise pas les caractéristiques. Pequignot (119) dans une série de 25 patients revus à 6,5 ans repris par implant PI2® obtient des résultats comparables avec une EVA de 2,6 (0 à 4).

- **Analyse sur la mobilité**

L'indice de Kapandji est le critère le plus simple et le plus souvent retenu dans la littérature pour caractériser la mobilité du pouce.

Dans notre série, le Kapandji post opératoire moyen était de 9,5 au dernier recul. Il était de 9 pour Kaszap (76) dans sa série de trapézectomie, de 8.5 pour Bovet (81) dans une précédente série de CMI®, de 9.8 pour Pequignot (119) avec l'implant PI2®, mais seulement de 7 pour Dahmam (120) dans une série de 6 patients repris par trapézectomie avec interposition d'implant Nugrip® revu à 32 mois. L'auteur souligne que ces résultats sont possiblement liés au dessin volumineux de l'implant.

Hormis la série de Dahman, les résultats sur la mobilité du pouce semblent comparables.

- **Analyse sur la force**

Dans notre série, le Grasp moyen est de 21,5 kg, le Key pinch de 5,7 kg et le Tip pinch de 4,6 kg représentant respectivement 97 %, 93 % et 88 % de la force au côté opposé.

Kaszap (76) obtient de bons résultats sur la douleur et la mobilité au prix d'une perte de force avec un Key pinch à 4,3 kg, un Tip pinch à 3,5 kg et un Grasp à 6,1 kg. Comparativement à la trapézectomie de première intention, il n'a pas mis en évidence de différence significative de la force palmo-digitale ou pollici-digitale. Il suggère ainsi que les résultats de la trapézectomie secondaire après échecs d'arthroplasties trapézo-métacarpiennes sont comparables à ceux de la trapézectomie de première intention.

Lenoir (77) obtient un Key pinch et un Graps respectivement à 99 % et 103 % du côté sain. Apard et Saint-Cast (55) obtiennent également de bons résultats sur la force avec un Key pinch à 7 kg et un Grasp de 20 kg.

Concernant les techniques d'interposition, Pequignot (119) obtient de bons résultats avec un Key pinch à 4,2 kg (87 % du côté sain), un Tip pinch à 3,2 kg (84 % du côté sain) et un Graps à 19 kg (8-34) tandis que Bovet (81) retrouve des résultats très aléatoires avec un Key pinch allant de 30 à 100 % et un Grasp allant de 30 à 95 % comparativement au côté sain.

Nos résultats semblent supérieurs à ceux obtenus dans les séries de trapézectomie seul et comparable à ceux obtenus lors de l'association avec une ligamentoplastie ou avec une interposition. Néanmoins, l'interprétation de la force entre les différentes séries présente plusieurs limites. Certaines séries préfèrent utiliser la force mesurée en kg. D'autres préfèrent le comparatif au côté opposé, mais ne précisent pas toujours le caractère symptomatique ou non du côté opposé. L'utilisation de ces trois mesures (Grasp, Key pinch, Tip pinch) n'est pas systématique. Une standardisation de l'évaluation clinique dans la chirurgie de la rhizarthrose pourrait conduire à une meilleure comparaison des séries.

Auteur	Date	Cas	Technique de reprise	Age (moyen)	Suivi (moyen)	Douleur (moyenne)	Mobilité (moyenne)	Force (moyenne en Kg) (côté opéré / côté sain)	Score fonctionnel	Satisfaction
<b>Van Capelle (66)</b>	1999	16	Unipolaire trapézienne (11) Bipolaire (1) Arthrodèse (4)	NC	NC	8.5/10	Radial/volar abduction 33° (révision) 35° (arthrodèse)	NC	Median Clinical Score 33,5 (révision) 25 (arthrodèse)	75% résultats satisfaisant (révision) contre 43% (arthrodèse)
<b>Apard (55)</b>	2007	6	Trapézectomie avec interposition tendineuse long palmaire (F.E. Jones)	62	51 mois (9-120)	Aucune douleur (4) A l'effort violent (2)	Mobilité identique au côté opposé (4/6) Abduction limitée (2/6)	Key pinch: 7 (3-19) / 9,5 (4-22) Grasp: 20 (5-45) / 24 (7-55)	NC	9/10 satisfait
<b>Bovet (81)</b>	2011	15	Implant pyrocarbone CMI®	62,4	41 mois	Absente (13) Présente (2)	Kapandji 8,5 (6-10) Rétropulsion 70° Abduction 60°	Key pinch: 70% (30 à 100%) Grasp: 82% (30 à 95%)	NC	NC
<b>Pequignot (119)</b>	2011	25	Implant pyrocarbone PI2®	61 (36-73)	6,5 ans (4-8)	EVA 2,6 (0-4)	Kapandji 9,8 (9-10)	Key pinch: 4,2 / 4,8 Tip pinch: 3,2 / 3,8 Grasp: 19 kg (8-34)	QuickDASH 6,25 (3,5-12)	100% très satisfait
<b>Kaszap (76)</b>	2013	15	Trapézectomie	67 (52-85)	50 mois (25-81)	EVA 0.5 (0-5)	Kapandji 9 (5-10)	Key pinch: 4.3 Tip pinch: 3.5 Grasp: 6.1	QuickDASH 16.2 (0-48)	67% très satisfait 33% satisfait
<b>Lenoir (77)</b>	2016	12	Trapézectomie avec interposition tendineuse et ligamentoplastie (TITL)	61 (41-71)	31 mois (6-58)	EVA 2 (0-3)	Abduction : 40° Flexion : 40° Extension : 5°	Key pinch : 99% du côté sain Grasp : 103% du côté sain	DASH 30	6 patients très satisfait 5 satisfait 1 non satisfait
<b>Dahman (120)</b>	2018	6	Trapézectomie avec interposition implant Nugrip®	66 (50-79)	32 mois (6-50)	EVA 2	Kapandji 7	Key pinch : 70%	QuickDASH 18 (0-56)	100% satisfait
<b>Notre étude</b>	2019	30	Implant pyrocarbone CMI®	63,5 (48-73)	7,5 ans (2,7-12,4)	EVA 1,07 (0-8)	Kapandji 9,46	Key pinch: 5.7 / 6.1 Tip pinch: 4.6 / 5.2 Grasp: 16,7 (8-27) (preop) / 21.5 (12-30) (postop)	QuickDASH 13 (postop) contre 15,8 (preop)	89% de patients satisfait à très satisfait

Tableau 7. Résultats des principales séries de reprise de prothèse totale trapézo-métacarpienne par ordre chronologique

### c) Evaluation radiologique

Sur le plan radiologique, notre étude retrouve une bonne tolérance à moyen terme de ces implants en pyrocarbone, avec une ostéo-adaptation des structures osseuses face à cet implant, sans réaction inflammatoire ni ostéolytique. Il existe un remodelage osseux au contact du pyrocarbone qui semble lié à un effet de corticalisation. Il s'agit d'un phénomène connu et décrit notamment par Beckenbaugh et al (101) et Daecke et al (129).

La restauration de la longueur du pouce semble pour certains auteurs être un élément important du résultat clinique après chirurgie de la rhizarthrose (53,130). L'index de Barron et Eaton est une mesure de la hauteur de la colonne du pouce entre le pôle distal du scaphoïde et le point le plus distal de la tête métacarpienne divisée par la longueur de la première phalange. Il ne tient pas compte de la résection de la base du premier métacarpien effectuée lors de la mise en place de l'implant et évite le biais de mesure dû à la reproduction radiographique par l'utilisation de la longueur de la première phalange comme référence. Dans cette série, l'index de Barron et Eaton a été augmenté de 18 %. La hauteur de l'espace scapho-métacarpien semble donc avoir été restituée. Cependant, l'index de Barron et Eaton préopératoire n'a été mesuré que pour 5 patients (17 %), ne permettant pas de confirmer statistiquement l'amélioration de cette mesure. Aucune corrélation n'a pu être recherchée entre la restauration de la longueur du pouce et les résultats cliniques (douleur, force, mobilité). Lenoir (77) a également utilisé cette mesure dans sa série de reprises. La hauteur de l'espace scapho-métacarpien après reprise par trapézectomie avec interposition et ligamentoplastie était diminuée de 2 % par rapport aux radiographies réalisées après arthroplastie prothétique et de 10,4 % par rapport aux radiographies réalisées avant la mise en place de la prothèse. Aucune corrélation significative entre le raccourcissement et les résultats cliniques n'a été mise en évidence. Stussi (131) et Burton (35) se sont également intéressés à cette mesure dans le cadre de chirurgie de première intention et ils n'ont pas retrouvé de corrélation entre la perte de hauteur de la première colonne et douleur, force ou fonction.



#### *d) Choix de la technique chirurgicale*

L'échec de l'arthroplastie trapézo-métacarpienne n'est pas une impasse thérapeutique. Les solutions de rattrapage sont variées, mais restent peu évaluées dans la littérature. Ainsi, aucun consensus n'existe sur la stratégie chirurgicale.

La révision prothétique par une nouvelle prothèse totale trapézo-métacarpienne lorsque le stock osseux est suffisant semble attrayante d'un point de vue chirurgical, mais une seule série, celle de Van Cappelle (66) publiée en 1999 rapporte des résultats dans la littérature.

La plupart des solutions proposées dans la littérature sacrifient le trapèze en y associant ou non une ligamentoplastie ou une interposition (biologique, synthétique, ou prothétique). La trapézectomie est une technique qui a fait preuve de sa longévité comme le rapporte Cooney (121) avec un faible taux de reprise (3 % dans sa série de 606 trapézectomies). Néanmoins, seule, elle semble apporter des résultats moyens sur la force. L'association à une ligamentoplastie ou l'utilisation d'une interposition semblent comparables en termes de soulagement de la douleur et de restauration de la mobilité, et permettent d'améliorer les résultats sur la force. Dans le cas de l'utilisation d'une interposition, les caractéristiques de l'implant utilisé ainsi que la conservation ou non du trapèze semblent apporter des résultats différents.

Nous avons fait le choix de conserver, et même de le reconstruire le trapèze à l'aide d'une greffe osseuse. Cette technique permet d'une part, de préserver la hauteur trapézienne - afin d'éviter une désorganisation de la colonne du pouce et un risque d'apparition ou l'aggravation d'une déformation commissurale ou métacarpo-phalangienne (30) - et d'autre part, de préserver l'intégrité de l'articulation scapho-trapézo-trapézoïdienne sous-jacente, limitant le retentissement sur la stabilité médio-carpienne (81,82,128). La mise en place d'une hémi-arthroplastie de type CMI® pourrait ainsi assurer l'indolence tout en restaurant la fonction du pouce.

#### *e) Points forts et limites de l'étude*

Les points forts de l'étude sont : l'unicité technique et le nombre de patients inclus. L'unicité technique est étayée par le caractère monocentrique de l'étude et l'établissement

d'étapes chirurgicales. Trente patients ont été inclus ce qui fait de cette étude une des séries les plus importantes de reprise de prothèses totales trapézo-métacarpiennes à notre connaissance. Les critères d'évaluation retenus, à la fois objectifs (force et mobilité) et subjectifs (douleur, Quick DASH, satisfaction) étaient les critères généralement utilisés et permettaient une comparaison avec la littérature récente.

Les limites de cette étude sont propres aux études rétrospectives : exhaustivité et étalement dans le temps des gestes opératoires. La mesure de l'EVA préopératoire n'a pas été effectuée, ne permettant pas de comparaison avec l'EVA postopératoire. De même, la mesure préopératoire de l'index de Barron et Eaton n'a pas été réalisée pour tous les patients ce qui a limité la recherche d'une corrélation entre la longueur du pouce et les résultats cliniques. Bien que l'étude soit étalée sur 10 ans, le geste opératoire est mono-opérateur et codifié limitant sa variabilité dans le temps.

## 5. Conclusion

Sachant que nous aurons à gérer de plus en plus de prothèses posées sur une population de plus en plus sujette à des complications tardives, cette technique est une alternative à la trapézectomie généralement proposée. Bien que conçue initialement pour une implantation en 1<sup>re</sup> intention, la mise en place d'une hémi-arthroplastie en pyrocarbone C.M.I.<sup>®</sup> associée à une reconstruction du trapèze par greffe osseuse semble apporter des résultats satisfaisants dans les reprises de prothèses totales trapézo-métacarpiennes.

L'amélioration fonctionnelle et la tolérance clinique et radiologique de cet implant à moyen terme en font une solution thérapeutique intéressante. Cette technique doit être confrontée aux autres techniques généralement proposées, notamment la trapézectomie lors d'une étude comparative bien menée portant sur un nombre de cas suffisamment important.

## BIBLIOGRAPHIE

---

1. Rongieres M. Anatomie et physiologie de l'articulation trapézométacarpienne humaine. *Chirurgie de la main*. Décembre 2004;23(6):263-269
2. Dahhan P. L'articulation trapézo-métacarpienne. *Anatomia Clinica*. 1979;(2):43-56
3. Komatsu I, Lubahn JD. Anatomy and Biomechanics of the Thumb Carpometacarpal Joint. *Operative Techniques in Orthopaedics*. Mars 2018;28(1):1-5
4. Edmunds JO. Current Concepts of the Anatomy of the Thumb Trapeziometacarpal Joint. *The Journal of Hand Surgery*. Janvier 2011;36(1):170-82
5. Kawanishi Y, Oka K, Tanaka H, Okada K, Sugamoto K, Murase T. In Vivo 3-Dimensional Kinematics of Thumb Carpometacarpal Joint During Thumb Opposition. *The Journal of Hand Surgery*. Février 2018;43(2):182.e1-182.e7
6. Allieu Y. Classification des formes anatomo-radiologiques de la rhizarthrose. *Chirurgie de la main*. 2019;8
7. Allieu Y. Lésions arthrosiques péri-trapéziennes. *Annales de Chirurgie de la main*. 1983;(2):73-92
8. Cooney WP, Chao EY. Biomechanical analysis of static forces in the thumb during hand function. *J Bone Joint Surg Am*. Janvier 1977;59(1):27-36
9. Chevalier X, Compaore C, Eymard F, Flipo R-M. Rhizarthrose. *Revue du Rhumatisme Monographies*. Avril 2012;79(2):110-5
10. Mm C, A F. Osteoarthritis of the thumb: clinical aspects and management. *Am Fam Physician*. Octobre 1994;50(5):995-1000
11. Mannoni A, Briganti M, Di B, Ferrucci L, Costanzo S, Serni U, et al. Epidemiological profile of symptomatic osteoarthritis in older adults: a population based study in Dicomano, Italy. *Ann Rheum Dis*. Juin 2003;62(6):576-8
12. Delcambre B, Bera-Louville A, Guyot-Drouot M-H. Arthrose des doigts et rhizarthrose. *Revue du Rhumatisme*. Avril 2001;68(4):339-47
13. Armstrong AL, Hunter JB, Davis TRC. The Prevalence of Degenerative Arthritis of the Base of the Thumb in Post-Menopausal Women. *Journal of Hand Surgery*. Juin 1994;19(3):340-1
14. Haara MM, Heliövaara M, Kröger H, Arokoski JPA, Manninen P, Kärkkäinen A, et al. Osteoarthritis in the carpometacarpal joint of the thumb : prevalence and associations with disability and mortality. *The Journal of Bone and Joint Surgery. American Volume*. Juillet 2004;86(7):1452-7
15. Chaisson CE, Zhang Y, Sharma L, Felson DT. Higher grip strength increases the risk of incident radiographic osteoarthritis in proximal hand joints. *Osteoarthritis and Cartilage*. Novembre 2000;8:S29-32
16. Pellegrini VD. Osteoarthritis at the base of the thumb. *Orthop Clin North Am*. Janvier 1992;23(1):83-102
17. Kapandji A, Moatti E, Raab C. Specific radiography of the trapezo-metacarpal joint and its technique. *Ann Chir*. Novembre 1980;34(9):719-26
18. Dell PC, Brushart TM, Smith RJ. Treatment of trapeziometacarpal arthritis: Results of resection arthroplasty. *The Journal of Hand Surgery*. Mai 1978;3(3):243-9
19. Comtet JJ, Gazarian A, Fockens W. Définition et classification des rhizarthroses. Étude critique et propositions. Conséquences thérapeutiques. *Chirurgie de la Main*. Mars 2001;20(1):5-10
20. Eaton RG, Glickel SZ. Trapeziometacarpal osteoarthritis. Staging as a rationale for treatment. *Hand Clin*. Novembre 1987;3(4):455-71
21. Zhang W, Doherty M, Leeb BF, Alekseeva L, Arden NK, Bijlsma JW, et al. EULAR evidence based recommendations for the management of hand osteoarthritis: Report of a Task Force of the EULAR Standing Committee for International Clinical Studies Including Therapeutics (ESCSIT). *Ann Rheum Dis*. Mars 2007;66(3):377-88
22. Grenier M-L, Mendonca R, Dalley P. The effectiveness of orthoses in the conservative management of thumb CMC joint osteoarthritis: An analysis of functional pinch strength. *Journal of Hand Therapy*. Juillet 2016;29(3):307-13

23. Ahern M, Skyllas J, Wajon A, Hush J. The effectiveness of physical therapies for patients with base of thumb osteoarthritis: Systematic review and meta-analysis. *Musculoskeletal Science and Practice*. Juin 2018;35:46-54
24. Yuan F, Aliu O, Chung KC, Mahmoudi E. Evidence-Based Practice in the Surgical Treatment of Thumb Carpometacarpal Joint Arthritis. *The Journal of Hand Surgery*. Février 2017;42(2):104-112.e1
25. Berger AJ, Meals RA. Management of Osteoarthrosis of the Thumb Joints. *The Journal of Hand Surgery*. Avril 2015;40(4):843-50
26. Ganhewa AD, Wu R, Chae MP, Tobin V, Miller GS, Smith JA, et al. Failure Rates of Base of Thumb Arthritis Surgery: A Systematic Review. *The Journal of Hand Surgery*. Septembre 2019;44(9):728-741.e10
27. Kriegs-Au G, Petje G, Fojtl E, Ganger R, Zachs I. Ligament reconstruction with or without tendon interposition to treat primary thumb carpometacarpal osteoarthritis. Surgical technique. *J Bone Joint Surg Am*. Mars 2005;87 Suppl 1(Pt 1):78-85
28. Froimson AI. Tendon interposition arthroplasty of carpometacarpal joint of the thumb. *Hand Clin*. Novembre 1987;3(4):489-505
29. Tropet Y, Lepage D, Gallinet D, Obert L, Garbuio P, Vichard P. Utilisation du greffon cartilagineux costal en reconstruction articulaire. *Bulletin de l'Académie Nationale de Médecine*. Octobre 2006;190(7):1439-57
30. Voulliaume D, Forli A, Guinard D, Corcella D, Moutet F. Les arthroplasties d'interposition par anchois en Dacron° dans le traitement des rhizarthroses essentielles : résultats à distance. *Chirurgie de la Main*. Août 2003;22(4):197-202
31. Nilsson A, Liljensten E, Bergström C, Sollerman C. Results from a degradable TMC joint Spacer (Artelon) compared with tendon arthroplasty. *J Hand Surg Am*. Mars 2005;30(2):380-9
32. Semere A, Forli A, Corcella D, Mesquida V, Loret MG, Moutet F. Réaction à corps étranger dans les rhizarthroses traitées par trapézectomie et interposition d'un « anchois » en acide L-poly lactique (Arex®615R). À propos de huit cas. *Chirurgie de la Main*. Juin 2013;32(3):161-8
33. Swanson AB. Disabling arthritis at the base of the thumb: treatment by resection of the trapezium and flexible (silicone) implant arthroplasty. *J Bone Joint Surg Am*. Avril 1972;54(3):456-71
34. Alligand-Perrin P, Bellemère P, Gaisne E, Chaise F. Implant d'interposition en pyrocarbone Pi2 versus trapézectomie-ligamentoplastie-suspension dans le traitement des arthroses trapézométacarpiennes. Étude préliminaire comparative de deux séries sur un an. *Revue de Chirurgie Orthopédique et Traumatologique*. Juin 2010;96(4):S66-71
35. Burton RI, Pellegrini VD. Surgical management of basal joint arthritis of the thumb. Part II. Ligament reconstruction with tendon interposition arthroplasty. *J Hand Surg Am*. Mai 1986;11(3):324-32
36. Illarramendi AA, Boretto JG, Gallucci GL, De Carli P. Trapeziectomy and intermetacarpal ligament reconstruction with the extensor carpi radialis longus for osteoarthritis of the trapeziometacarpal joint: surgical technique and long-term results. *J Hand Surg Am*. Octobre 2006;31(8):1315-21
37. Jones DB, Rhee PC, Shin AY, Kakar S. Salvage Options for Flexor Carpi Radialis Tendon Disruption During Ligament Reconstruction and Tendon Interposition or Suspension Arthroplasty of the Trapeziometacarpal Joint. *The Journal of Hand Surgery*. Septembre 2013;38(9):1806-11
38. Field J, Buchanan D. To suspend or not to suspend: a randomised single blind trial of simple trapeziectomy versus trapeziectomy and flexor carpi radialis suspension. *J Hand Surg Eur Vol*. Août 2007;32(4):462-6
39. Gangopadhyay S, McKenna H, Burke FD, Davis TRC. Five- to 18-Year Follow-Up for Treatment of Trapeziometacarpal Osteoarthritis: A Prospective Comparison of Excision, Tendon Interposition, and Ligament Reconstruction and Tendon Interposition. *The Journal of Hand Surgery*. Mars 2012;37(3):411-7
40. Davis TRC, Brady O, Dias JJ. Excision of the trapezium for osteoarthritis of the trapeziometacarpal joint: A study of the benefit of ligament reconstruction or tendon interposition. *The Journal of Hand Surgery*. Novembre 2004;29(6):1069-77
41. Li YK, White C, Ignacy TA, Thoma A. Comparison of trapeziectomy and trapeziectomy with ligament reconstruction and tendon interposition: a systematic literature review. *Plast Reconstr Surg*. Juillet 2011;128(1):199-207
42. De la Caffinière JY. Total trapezo-metacarpal prosthesis. *Rev Chir Orthop Reparatrice Appar Mot*. Juin 1974;60(4):299-308
43. Chèze L, Doriot N, Eckert M, Rumelhart C, Comtet JJ. In vivo cinematic study of the trapezometacarpal joint. *Chir Main*. Février 2001;20(1):23-30

44. Ulrich-Vinther M, Puggaard H, Lange B. Prospective 1-Year Follow-Up Study Comparing Joint Prosthesis With Tendon Interposition Arthroplasty in Treatment of Trapeziometacarpal Osteoarthritis. *The Journal of Hand Surgery*. Octobre 2008;33(8):1369-77
45. Vandenberghe L, Degreef I, Didden K, Fievs S, De Smet L. Long term outcome of trapeziectomy with ligament reconstruction/tendon interposition versus thumb basal joint prosthesis. *J Hand Surg Eur Vol*. Octobre 2013;38(8):839-43
46. De Smet L, Sioen W, Spaepen D. Changes in Key Pinch Strength after Excision of the Trapezium and Total Joint Arthroplasty. *Journal of Hand Surgery*. Février 2004;29(1):40-1
47. Roux J. Traitement de la rhizarthrose par double ostéotomie et rotation en îlot du bloc articulaire trapézométacarpien. Résultats des 24 premiers cas à plus de 10ans de recul d'une série continue de 74 cas. *Chirurgie de la Main*. Décembre 2015;34(6):356
48. Eaton RG, Glickel SZ, Littler JW. Tendon interposition arthroplasty for degenerative arthritis of the trapeziometacarpal joint of the thumb. *J Hand Surg Am*. Septembre 1985;10(5):645-54
49. Lucet A, Chou ESD, Rochcongar G, Hannebicque M, Hulet C. Traitement arthroscopique de la rhizarthrose – résultats préliminaires à court terme d'un suivi prospectif d'une résection partielle du trapèze associée à une ligamentoplastie. *Chirurgie de la Main*. Décembre 2015;34(6):356-7
50. Wong CW-Y, Mak MC-K, Ho P-C. Arthroscopic Management of Thumb Base Arthritis. *Hand (New York, N,Y)*. Septembre 2016;11(1\_suppl):10S-10S
51. Smet LD, Meir NV, Verhoeven N, Degreef I. Is there still a place for arthrodesis in the surgical treatment of basal joint osteoarthritis of the thumb ? 2010;76:6
52. De la Caffiniere JY, Aucouturier P. Trapezio-metacarpal arthroplasty by total prosthesis. *The Hand*. Février 1979;11(1):41-6
53. Lerebours A, Marin F, Bouvier S, Egles C, Rassineux A, Masquelet A-C. Trends in Trapeziometacarpal Implant Design: A Systematic Survey Based on Patents and Administrative Databases. *The Journal of Hand Surgery*. Mars 2020;45(3):223-38
54. Bricout M, Rezzouk J. Complications and failures of the trapeziometacarpal Maia® prosthesis: A series of 156 cases. *Hand Surgery and Rehabilitation*. Juin 2016;35(3):190-8
55. Apard T, Saint-Cast Y. Les reprises de prothèses trapezométacarpiennes ARPE® par trapézectomie. Ligamentoplastie selon la technique de Jones: une étude homogène de six cas et revue de la littérature. *Chirurgie de la Main*. Avril 2007;26(2):95-102
56. Isselin J. Prothèse ARPE : résultats préliminaires. *Chirurgie de la Main*. Mars 2001;20(1):89-92
57. Brutus JP, Kinnen L. Remplacement prothétique total de la trapézométacarpienne au moyen de la prothèse ARPE dans le traitement de la rhizarthrose : notre expérience à court terme dans une série personnelle de 63 cas consécutifs. *Chirurgie de la Main*. Octobre 2004;23(5):224-8
58. Jacoulet P. Résultats de la prothèse trapézométacarpienne ARPE™ : à propos de 37 implantations. *Chirurgie de la Main*. Février 2005;24(1):24-8
59. Lussiez B, Bellemère P. Artroplastice trapeziometacarpali. *EMC - Tecniche Chirurgiche - Chirurgia Ortopedica*. 2014;10(1):1-9
60. Wachtl SW, Guggenheim PR, Sennwald GR. Cemented and non-cemented replacements of the trapeziometacarpal joint. *The Journal of Bone and Joint Surgery British volume*. Janvier 1998;80-B(1):121-5
61. Eecken SV, Vanhove W, Hollevoet N. Trapeziometacarpal joint replacement with the Arpe prosthesis. 2012;78:6
62. Hansen TB, Snerum L. Elektra trapeziometacarpal prosthesis for treatment of osteoarthrosis of the basal joint of the thumb. *Scandinavian Journal of Plastic and Reconstructive Surgery and Hand Surgery*. Janvier 2008;42(6):316-9
63. De la Caffinière JY. Facteurs de longévité des prothèses totales trapézométacarpiennes. *Chirurgie de la Main*. Mars 2001;20(1):63-7
64. Guardia C, Moutet F, Corcella D, Forli A, Pradel P. Prothèse Roseland® : étude de qualité de vie de 68 patients avec un recul moyen de 43,8 mois. *Chirurgie de la Main*. Octobre 2010;29(5):301-6
65. Goffin D, Saffar Ph. A radiological technique for measurement of the height of the trapezial cavity: Applications in pre- and post-operative assessment in osteoarthritis of the base of the thumb. *Annales de Chirurgie de la Main et du Membre Supérieur*. Janvier 1990;9(5):364-8

66. Van Cappelle HGJ, Elzenga P, van Horn JR. Long-term results and loosening analysis of de la Caffinière replacements of the trapeziometacarpal joint. *The Journal of Hand Surgery*. Mai 1999;24(3):476-82
67. Alnot JY, Beal D, Oberlin C, Salon A, le Guepar. La prothèse totale trapézo-métacarpienne GUEPAR dans le traitement de la rhizarthrose: A propos d'une série de trente-six cas. *Annales de Chirurgie de la Main et du Membre Supérieur*. Janvier 1993;12(2):93-104
68. Regnard P-J. Complications et évolution de la prothèse trapézo-métacarpienne Elektra dans une série homogène de 1100 implants. *Chirurgie de la Main*. 2013;32:426-491
69. Badia A, Sambandam SN. Total Joint Arthroplasty in the Treatment of Advanced Stages of Thumb Carpometacarpal Joint Osteoarthritis. *The Journal of Hand Surgery*. Décembre 2006;31(10):1605.e1-1605.e13
70. Maes C, Dunaud J-L, Moughabghab M, Benaissa S, Henry L, Guériat F. Résultats à plus de cinq ans du traitement de la rhizarthrose par la prothèse Rubis II. À propos de 118 implantations. *Chirurgie de la Main*. Décembre 2010;29(6):360-5
71. Masmejean E, Alnot J-Y, Chantelot C, Beccari R. La prothèse trapézométacarpienne anatomique Guepar. *Chirurgie de la Main*. Janvier 2003;22(1):30-6
72. Teissier J. Stratégie chirurgicale pour la révision d'un échec aseptique de prothèse trapézo-métacarpienne. *Chirurgie de la main*. 2019;4
73. Ledoux P. Échec de prothèse totale trapézo-métacarpienne non cimentée Étude multicentrique. *Annales de Chirurgie de la Main et du Membre Supérieur*. Janvier 1997;16(3):215-21
74. Hess DE, Drace P, Franco MJ, Chhabra AB. Failed Thumb Carpometacarpal Arthroplasty: Common Etiologies and Surgical Options for Revision. *The Journal of Hand Surgery*. Septembre 2018;43(9):844-52
75. Papatheodorou LK, Winston JD, Bielicka DL, Rogozinski BJ, Lourie GM, Sotereanos DG. Revision of the Failed Thumb Carpometacarpal Arthroplasty. *The Journal of Hand Surgery*. Décembre 2017;42(12):1032.e1-1032.e7
76. Kaszap B, Daecke W, Jung M. Outcome Comparison of Primary Trapeziectomy Versus Secondary Trapeziectomy Following Failed Total Trapeziometacarpal Joint Replacement. *The Journal of Hand Surgery*. Mai 2013;38(5):863-871.e3
77. Lenoir H, Erbland A, Lumens D, Coulet B, Chammas M. Trapeziectomy and ligament reconstruction tendon interposition after failed trapeziometacarpal joint replacement. *Hand Surgery and Rehabilitation*. Février 2016;35(1):21-6
78. Moutet F, Lignon J, Oberlin C, Alnot JY, Sartorius C. Les prothèses totales trapézo-métacarpiennes Résultats de l'étude multicentrique (106 cas). *Annales de Chirurgie de la Main et du Membre Supérieur*. Janvier 1990;9(3):189-94
79. Pérez-Úbeda M-J, García-López A, Marco Martínez F, Junyent Vilanova E, Molina Martos M, López-Duran Stern L. Results of the cemented SR trapeziometacarpal prosthesis in the treatment of thumb carpometacarpal osteoarthritis. *The Journal of Hand Surgery*. Novembre 2003;28(6):917-25
80. Glard Y, Gay A, Valenti D, Berwald C, Guinard D, Legré R. Costochondral Autograft as a Salvage Procedure After Failed Trapeziectomy in Trapeziometacarpal Osteoarthritis. *The Journal of Hand Surgery*. Novembre 2006;31(9):1461-7
81. Bovet J-L, Tiemdob H. Préserver le trapèze et la STT dans les reprises des prothèses totales trapézométacarpiennes, intérêt de l'implant en pyrocarbone CMI. *Chirurgie de la Main*. 2011;30(1):123-129
82. Phaltankar PM, Magnussen PA. Hemiarthroplasty for Trapeziometacarpal Arthritis – A Useful Alternative? *Journal of Hand Surgery*. Février 2003;28(1):80-5
83. Hassler M. Other commonly used biomedical coatings: pyrolytic carbon coatings. In: *Coatings for Biomedical Applications*. Woodhead Publishing Series in Biomaterials. 2012;3:75-105
84. More RB, Haubold AD, Bokros JC. Chapter 1.2.8 - Pyrolytic Carbon for Long-Term Medical Implants. *Biomaterials Science*. Janvier 2013;3:209-222
85. Bokros JC, LaGrange LD, Schoen FJ. Control of structure of carbon for use in bioengineering. *Chemistry and Physics of Carbon*. 1972;9:103-71
86. Bokros JC. Carbon biomedical devices. *Carbon*. Janvier 1977;15(6):353-71
87. Haubold AD. On the durability of pyrolytic carbon in vivo. *Med Prog Technol*. 1994;20(3-4):201-8

88. Cao H. Mechanical performance of pyrolytic carbon in prosthetic heart valve applications. *J Heart Valve Dis.* juin 1996;5 Suppl 1:S32-49
89. Pelissier J, Lombard L. Contribution a l'étude de la perméabilité des pyrocarbones isotropes de basse temperature. *Journal of Nuclear Materials.* Novembre 1978;78(1):33-42
90. Bokros JC, Gott VL, La Grange LD, Fadall AM, Vos KD, Ramos MD. Correlations between blood compatibility and heparin adsorptivity for an impermeable isotropic pyrolytic carbon. *J Biomed Mater Res.* sept 1969;3(3):497-528
91. Ratner BD, Hoffman AS, Schoen FJ, Lemons JE. *Biomaterials Science: an Introduction to Materials in Medicine.* Saint Louis: Elsevier Science; 2014
92. Feng L, Andrade JD. Protein adsorption on low temperature isotropic carbon: V. How is it related to its blood compatibility? *J Biomater Sci Polym Ed.* 1995;7(5):439-52
93. Salvador-Morales C, Flahaut E, Sim E, Sloan J, Green MLH, Sim RB. Complement activation and protein adsorption by carbon nanotubes. *Mol Immunol.* Février 2006;43(3):193-201
94. Ely JL, Emken MR, Accuntius JA, Wilde DS, Haubold AD, More RB, et al. Pure pyrolytic carbon: preparation and properties of a new material, On-X carbon for mechanical heart valve prostheses. *J Heart Valve Dis.* Novembre 1998;7(6):626-32
95. Shim HS, Schoen FJ. The Wear Resistance of Pure and Silicon-Alloyed Isotropic Carbons. *Biomaterials, Medical Devices, and Artificial Organs.* Janvier 1974;2(2):103-18
96. Shim HS. The wear of titanium, titanium alloy, and UHMW polyethylene caused by LTI carbon and Stellite 21. *J Bioeng.* Août 1977;1(3):223-9
97. More RB, Silver MD. Pyrolytic carbon prosthetic heart valve occluder wear: In Vivo vs. In Vitro results for the Bjork-Shiley prosthesis. *Journal of Applied Biomaterials.* 1990;1(4):267-78
98. Cook SD, Thomas KA, Kester MA. Wear characteristics of the canine acetabulum against different femoral prostheses. *J Bone Joint Surg Br.* Mars 1989;71(2):189-97
99. Kawalec JS, Hetherington VJ, Melillo TC, Corbin N. Evaluation of fibrocartilage regeneration and bone response at full-thickness cartilage defects in articulation with pyrolytic carbon or cobalt-chromium alloy hemiarthroplasties. *J Biomed Mater Res.* Septembre 1998;41(4):534-40
100. Cook SD, Beckenbaugh RD, Redondo J, Popich LS, Klawitter JJ, Linscheid RL. Long-term follow-up of pyrolytic carbon metacarpophalangeal implants. *J Bone Joint Surg Am.* Mai 1999;81(5):635-48
101. Beckenbaugh RD, Klawitter J, Cook S. Osseointegration and Mechanical Stability of Pyrocarbon and Titanium Hand Implants in a Load-Bearing In Vivo Model for Small Joint Arthroplasty. *The Journal of Hand Surgery.* Septembre 2006;31(7):1240-1
102. Pequignot JP, Lussiez B, Allieu Y. A adaptive proximal scaphoid implant. *Chir Main.* Novembre 2000;19(5):276-85
103. Gras M, Wahegaonkar AL, Mathoulin C. Treatment of Avascular Necrosis of the Proximal Pole of the Scaphoid by Arthroscopic Resection and Prosthetic Semireplacement Arthroplasty Using the Pyrocarbon Adaptive Proximal Scaphoid Implant (APSI): Long-Term Functional Outcomes. *J Wrist Surg.* Novembre 2012;1(2):159-64
104. Bellemère P, Maes-Clavier C, Loubersac T, Gaisne E, Kerjean Y, Collon S. Pyrocarbon Interposition Wrist Arthroplasty in the Treatment of Failed Wrist Procedures. *J Wrist Surg.* Août 2012;1(1):31-8
105. Lamas C, Castellanos J, Proubasta I, Dominguez E. Comminuted radial head fractures treated with pyrocarbon prosthetic replacement. *Hand (N Y).* Mars 2011;6(1):27-33
106. Gauci M-O, Winter M, Dumontier C, Bronsard N, Allieu Y. Clinical and radiologic outcomes of pyrocarbon radial head prosthesis: midterm results. *J Shoulder Elbow Surg.* Janvier 2016;25(1):98-104
107. Carpenter SR, Urits I, Murthi AM. Porous metals and alternate bearing surfaces in shoulder arthroplasty. *Curr Rev Musculoskelet Med.* 21 Janvier 2016;9(1):59-66
108. Garret J, Godeneche A, Boileau P, Molé D, Etnzer M, Favard L, et al. Pyrocarbon interposition shoulder arthroplasty: preliminary results from a prospective multicenter study at 2 years of follow-up. *Journal of Shoulder and Elbow Surgery.* Juillet 2017;26(7):1143-51
109. Becker SJE, Ring D. Epidemiology of Trapeziometacarpal Arthrosis. *The Journal of Hand Surgery.* Juillet 2015;40(7):1506



110. Sodha S, Ring D, Zurakowski D, Jupiter JB. Prevalence of Osteoarthrosis of the Trapeziometacarpal Joint: The Journal of Bone & Joint Surgery. Décembre 2005;87(12):2614-8
111. Gay A-M, Cerlier A, Iniesta A, Legré R. Surgery for trapeziometacarpal osteoarthritis. Hand Surgery and Rehabilitation. Septembre 2016;35(4):238-49
112. Vermeulen GM, Slijper H, Feitz R, Hovius SER, Moojen TM, Selles RW. Surgical Management of Primary Thumb Carpometacarpal Osteoarthritis: A Systematic Review. The Journal of Hand Surgery. Janvier 2011;36(1):157-69
113. Regnard P-J. Electra Trapezio Metacarpal Prosthesis: Results of the First 100 Cases. Journal of Hand Surgery. Décembre 2006;31(6):621-8
114. Braun BM, Li Z, Wiesler ER. Dissatisfaction After Trapezial-Metacarpal Arthroplasty. The Journal of Hand Surgery. Mai 2014;39(5):973-5
115. Cootjans K, Vanhaecke J, Dezillie M, Barth J, Pottel H, Stockmans F. Joint Survival Analysis and Clinical Outcome of Total Joint Arthroplasties With the ARPE Implant in the Treatment of Trapeziometacarpal Osteoarthritis With a Minimal Follow-Up of 5 Years. The Journal of Hand Surgery. Août 2017;42(8):630-8
116. Andrzejewski A, Ledoux P. Maïa® trapeziometacarpal joint arthroplasty: Survival and clinical outcomes at 5 years' follow-up. Hand Surgery and Rehabilitation. Juin 2019;38(3):169-73
117. Ardouin L, Mattelaer B, Villani F, Vaienti L, Merle M. Reconstruction for Failed Trapeziometacarpal Implant: Techniques in Hand & Upper Extremity Surgery. Décembre 2011;15(4):225-9
118. Teissier J. Stratégie chirurgicale pour la révision d'un échec aseptique de prothèse trapézo-métacarpienne. Chirurgie de la main. 2019;4
119. Pequignot J-P, Bellemère P, Berthec A. Les reprises de prothèses trapézo-métacarpiennes par implant mobile en pyrocarbone : P12. Chirurgie de la main. Septembre 2011;30(1):117-122
120. Dahmam A, Choughri H. Reprise de prothèses totales trapézo-métacarpiennes par un implant en Pyrocarbone type NuGrip. À propos de 6 cas. Hand Surgery and Rehabilitation. Décembre 2018;37(6):436-7
121. Cooney WP, Leddy TP, Larson DR. Revision of Thumb Trapeziometacarpal Arthroplasty. The Journal of Hand Surgery. Février 2006;31(2):219.e1-219.e9
122. Gummesson C, Ward MM, Atroshi I. The shortened disabilities of the arm, shoulder and hand questionnaire (QuickDASH): validity and reliability based on responses within the full-length DASH. BMC Musculoskelet Disord. Mai 2006;7:44
123. Kapandji A. Cotation clinique de l'opposition et de la contre-opposition du pouce. Annales de Chirurgie de la Main. Janvier 1986;5(1):67-73
124. Barron OA, Eaton RG. Save the trapezium: Double interposition arthroplasty for the treatment of stage IV disease of the basal joint. The Journal of Hand Surgery. Mars 1998;23(2):196-204
125. Teissier J. La voie d'abord latérale : voie royale de la prothèse trapézo-métacarpienne. Chirurgie de la main. 2019;3
126. Facca S, Gouzou S, Liverneaux P. Métacarpotomie pour reprise de prothèse totale trapézométacarpienne. Chirurgie de la main. Septembre 2011;30(1):110-112
127. Semere A, Vuillerme N, Corcella D, Forli A, Moutet F. Results with the Roseland® HAC trapeziometacarpal prosthesis after more than 10 years. Chirurgie de la Main. Avril 2015;34(2):59-66
128. Bellemère P. Pyrocarbon implants for the hand and wrist. Hand Surgery and Rehabilitation. 1 juin 2018;37(3):129-54
129. Daecke W, Veyel K, Wieloch P, Jung M, Lorenz H, Martini A-K. Osseointegration and Mechanical Stability of Pyrocarbon and Titanium Hand Implants in a Load-Bearing In Vivo Model for Small Joint Arthroplasty. The Journal of Hand Surgery. 2006;31(1):90-97
130. Toffoli A, Teissier J. MAÏA Trapeziometacarpal Joint Arthroplasty: Clinical and Radiological Outcomes of 80 Patients With More than 6 Years of Follow-Up. J Hand Surg Am. Octobre 2017;42(10):838.e1-838.e8
131. Stussi JD, Dap F, Merle M. Étude rétrospective de 69 rhizarthroses primitives opérées par trapézectomie totale suivie dans 34 cas de tendinoplastie d'interposition et dans 35 cas de suspensioplastie. Chirurgie de la Main. Mai 2000;19(2):116-27

# ANNEXES

---

## Annexe 1. Lettre type de convocation

Madame, Monsieur,

Vous avez nécessité une chirurgie de reprise de prothèse totale trapézo-métacarpienne pour votre main DROITE / GAUCHE le .../.../... par le Docteur Bovet.

Dans le but de toujours améliorer nos pratiques, nous sollicitons votre participation au projet d'étude des résultats à moyen et long terme de cette chirurgie.

Cette participation comprend :

- Une consultation à la clinique Orthopôle à Bruges pendant laquelle un examen de vos mains sera réalisé et des mesures seront prises (amplitudes, force de serrage)
- La réalisation de radiographie de vos deux mains
- Une série de questionnaires à remplir sur votre qualité de vie et sur la fonction de votre main opérée

Vous trouverez ci-joint à ce courrier :

- 1 questionnaire Quick DASH
- 1 questionnaire de satisfaction
- Une ordonnance pour la réalisation de vos radiographies
- Une liste de disponibilité pour la prise du rendez-vous de consultation

Vous pouvez nous communiquer la prise de rendez-vous :

par e-mail : [pierre.lavignac@chu-bordeaux.fr](mailto:pierre.lavignac@chu-bordeaux.fr)

par téléphone : 06 47 92 93 32

Pour n'engendrer ni avancer aucuns frais de votre part, la réalisation des radiographies est réalisable le jour de la consultation à la clinique Orthopôle.

Apportez à la consultation vos anciennes radiographies si vous les avez conservées.

Votre participation serait une aide considérable pour les patients ayant la même pathologie ainsi que pour la communauté médicale.

Veuillez recevoir, Madame, Monsieur, l'expression de mes sentiments distingués.

## Annexe 2. Recueil des données subjectives

▪ **Douleur (Classification d'Alnot et Muller). Une seule réponse possible**

- Stade 0 - Aucune douleur
- Stade 1 - Douleur lors d'efforts importants
- Stade 2 - Douleur lors des activités quotidiennes
- Stade 3 - Douleur spontanée intermittente
- Stade 4 - Douleur continue

▪ **Douleur (EVA)**

Sur une échelle de 0 à 10, où 0 représente « aucune douleur » et 10 « la douleur la pire que vous pouvez imaginer », à combien estimez-vous votre douleur actuelle au niveau du pouce opéré ? Une seule réponse possible.

0      1      2      3      4      5      6      7      8      9      10

▪ **Satisfaction**

Etes-vous satisfait de la fonction globale actuelle de votre main et de votre pouce ? Une seule réponse possible.

0      1      2      3      4      5      6      7      8      9      10

Etes-vous satisfait de l'intervention de reprise (ablation de la prothèse et mise en place de l'implant CMI) dont vous avez bénéficié ? Une seule réponse possible.

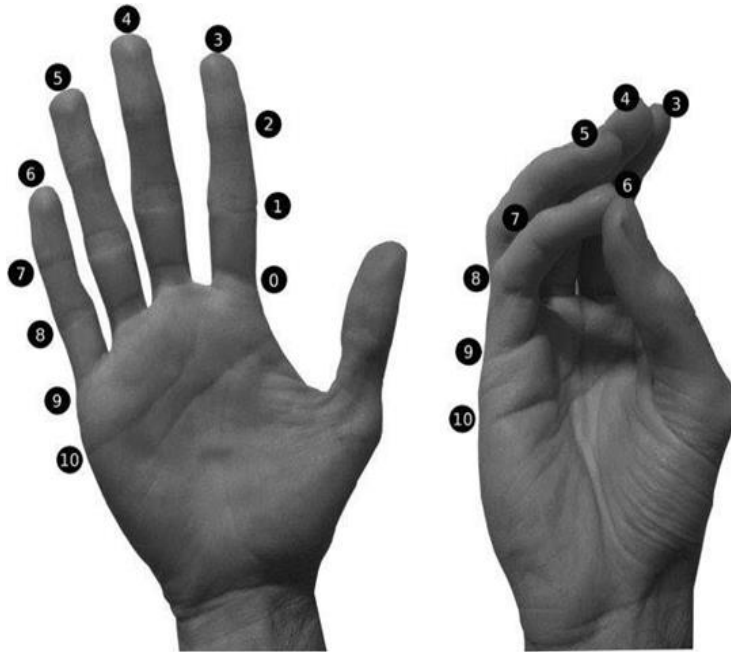
0      1      2      3      4      5      6      7      8      9      10

Etes-vous satisfait de l'aspect esthétique actuel de votre pouce ? Une seule réponse possible.

0      1      2      3      4      5      6      7      8      9      10

### Annexe 3. Recueil des données objectives

- **Indice de Kapandji**



- **Force**

Force (GRIP TEST) (côté opéré) / (côté sain)

Force (KEY PINCH TL) (côté opéré) / (côté sain)

Force (KEY PINCH TT) (côté opéré) / (côté sain)

#### Annexe 4. Evaluation radiologique

- **Centrage de la tige métacarpienne**

Type 1

Type 2

Type 3

- **Liseré péri-prothétique**

Symétrique

Asymétrique

> 2mm

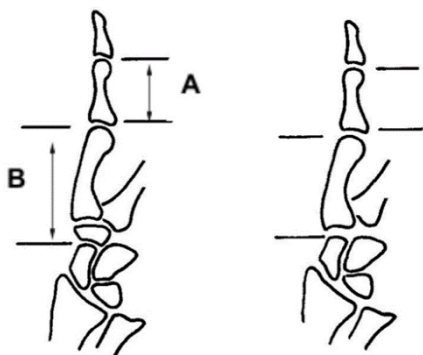
- **Remodelage du trapèze**

Oui  Non

- **Corticalisation du spongieux**

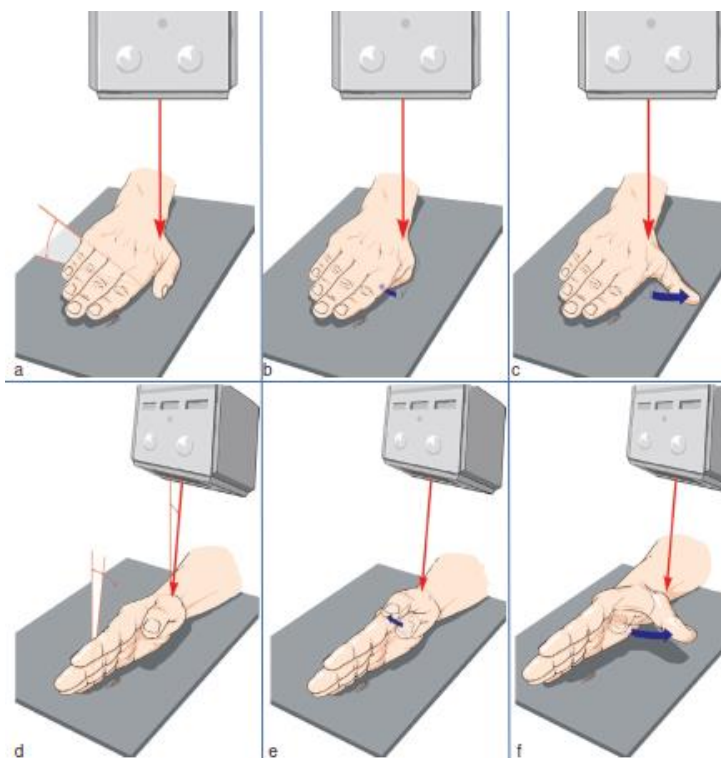
Oui  Non

- **Indice de hauteur de Barron et Eaton**



Mesure la perte de hauteur de la colonne du pouce en supprimant le biais dû à la reproduction radiographique par utilisation la longueur de la première phalange comme référence. La distance entre le pôle distal du scaphoïde et le point le plus distal de la tête métacarpienne (B) est divisée par la longueur de la première phalange (A).

## Annexe 5. Bilan radiologique selon Kapandji



*Illustration Chirurgie de la main. Tome 3. Michel Merle. Ed. Masson. Paris 2017*

- a. Cliché du pouce de profil : le pouce est dans l'axe du radius, la main en pronation à 30° par rapport à la plaque, le rayon est centré sur la métacarpo-phalangienne.
- b. Cliché de profil en flexion complète le pouce reste au contact de la plaque et se place dans la paume de la main.
- c. Cliché de profil en extension complète : le pouce reste au contact de la plaque.
- d. Cliché de face en position neutre : le pouce est dans l'axe du radius, le bord cubital de la main est dans l'axe de la plaque avec une pronation de 15° et une extension de 15° du poignet. La surface de l'ongle est parallèle à la plaque, le rayon centré sur la métacarpo-phalangienne est incliné de 30° par rapport à la verticale.
- e. Cliché de face en rétropulsion active : le pouce se rapproche du deuxième métacarpien tout en gardant le parallélisme de l'ongle par rapport à la plaque.
- f. Cliché de face en antépulsion : le pouce s'écarte au maximum du deuxième métacarpien, le centrage du rayon est identique

## Annexe 6. Score de Quick DASH

[http://www.dash.iwh.on.ca/sites/dash/public/translations/QuickDASH\\_French\\_Parisian.pdf](http://www.dash.iwh.on.ca/sites/dash/public/translations/QuickDASH_French_Parisian.pdf)

## SERMENT D'HIPPOCRATE

---

Au moment d'être admis à exercer la médecine, je promets et je jure d'être fidèle aux lois de l'honneur et de la probité.

Mon premier souci sera de rétablir, de préserver ou de promouvoir la santé dans tous ses éléments, physiques et mentaux, individuels et sociaux.

Je respecterai toutes les personnes, leur autonomie et leur volonté, sans aucune discrimination selon leur état ou leurs convictions.

J'interviendrai pour les protéger si elles sont affaiblies, vulnérables ou menacées dans leur intégrité ou leur dignité.

Même sous la contrainte, je ne ferai pas usage de mes connaissances contre les lois de l'humanité.

J'informerai les patients des décisions envisagées, de leurs raisons et de leurs conséquences.

Je ne tromperai jamais leur confiance et n'exploiterai pas le pouvoir hérité des circonstances pour forcer les consciences.

Je donnerai mes soins à l'indigent et à quiconque me les demandera.

Je ne me laisserai pas influencer par la soif du gain ou la recherche de la gloire.

Admis dans l'intimité des personnes, je tairai les secrets qui me seront confiés.

Reçu à l'intérieur des maisons, je respecterai les secrets des foyers et ma conduite ne servira pas à corrompre les mœurs.

Je ferai tout pour soulager les souffrances.

Je ne prolongerai pas abusivement les agonies.

Je ne provoquerai jamais la mort délibérément.

Je préserverai l'indépendance nécessaire à l'accomplissement de ma mission.

Je n'entreprendrai rien qui dépasse mes compétences.

Je les entretiendrai et les perfectionnerai pour assurer au mieux les services qui me seront demandés.

J'apporterai mon aide à mes confrères ainsi qu'à leurs familles dans l'adversité.

Que les hommes et mes confrères m'accordent leur estime si je suis fidèle à mes promesses ; que je sois déshonoré et méprisé si j'y manque.