



**HAL**  
open science

# Impact de la dysmorphie du premier métatarsien et de ses articulations adjacentes sur la prise en charge chirurgicale de l'hallux valgus

Matthieu Lalevée

► **To cite this version:**

Matthieu Lalevée. Impact de la dysmorphie du premier métatarsien et de ses articulations adjacentes sur la prise en charge chirurgicale de l'hallux valgus. Médecine humaine et pathologie. 2020. dumas-02945732

**HAL Id: dumas-02945732**

**<https://dumas.ccsd.cnrs.fr/dumas-02945732>**

Submitted on 22 Sep 2020

**HAL** is a multi-disciplinary open access archive for the deposit and dissemination of scientific research documents, whether they are published or not. The documents may come from teaching and research institutions in France or abroad, or from public or private research centers.

L'archive ouverte pluridisciplinaire **HAL**, est destinée au dépôt et à la diffusion de documents scientifiques de niveau recherche, publiés ou non, émanant des établissements d'enseignement et de recherche français ou étrangers, des laboratoires publics ou privés.

**UFR DE SANTE DE ROUEN NORMANDIE**

ANNEE 2020

**THESE POUR LE  
DOCTORAT EN MEDECINE**

(Diplôme d'Etat)

Par

**LALVEE Matthieu**

**Né le 13 janvier 1989 à Gérardmer**

Présentée et soutenue publiquement le 29 juin 2020

---

**Impact de la dysmorphie du premier métatarsien et  
de ses articulations adjacentes sur la prise en charge  
chirurgicale de l'hallux valgus.**

---

**Président de jury : Monsieur le Professeur Franck DUJARDIN**

**Directeur de Thèse : Monsieur le Docteur Jean-Yves COILLARD**

**Membres du Jury : Monsieur le Professeur Fabrice DUPARC  
Monsieur le Professeur Carlos MAYNOU  
Monsieur le Docteur Jean MATSOUKIS  
Monsieur le Docteur Julien BELDAME**



**ANNEE UNIVERSITAIRE 2019 - 2020**

**U.F.R. SANTÉ DE ROUEN**

-----

DOYEN : **Professeur Benoît VEBER**

ASSESEURS : **Professeur Michel GUERBET**  
**Professeur Agnès LIARD**  
**Professeur Guillaume SAVOYE**

**I - MEDECINE**

**PROFESSEURS DES UNIVERSITES – PRATICIENS HOSPITALIERS**

Mr Frédéric <b>ANSELME</b>	HCN	Cardiologie
Mme Gisèle <b>APTER</b>	Havre	Pédopsychiatrie
Mme Isabelle <b>AUQUIT AUCKBUR</b>	HCN	Chirurgie plastique
Mr Jean-Marc <b>BASTE</b>	HCN	Chirurgie Thoracique
Mr Fabrice <b>BAUER</b>	HCN	Cardiologie
Mme Soumeya <b>BEKRI</b>	HCN	Biochimie et biologie moléculaire
Mr Ygal <b>BENHAMOU</b>	HCN	Médecine interne
Mr Jacques <b>BENICHOU</b>	HCN	Bio statistiques et informatique médicale
Mr Olivier <b>BOYER</b>	UFR	Immunologie
Mme Sophie <b>CANDON</b>	HCN	Immunologie
Mr François <b>CARON</b>	HCN	Maladies infectieuses et tropicales
Mr Philippe <b>CHASSAGNE</b>	HCN	Médecine interne (gériatrie)
Mr Vincent <b>COMPERE</b>	HCN	Anesthésiologie et réanimation chirurgicale
Mr Jean-Nicolas <b>CORNU</b>	HCN	Urologie
Mr Antoine <b>CUVELIER</b>	HB	Pneumologie
Mr Jean-Nicolas <b>DACHER</b>	HCN	Radiologie et imagerie médicale
Mr Stéfan <b>DARMONI</b>	HCN	Informatique médicale et techniques de communication
Mr Pierre <b>DECHELOTTE</b>	HCN	Nutrition
Mr Stéphane <b>DERREY</b>	HCN	Neurochirurgie

Mr Frédéric <b>DI FIORE</b>	CHB	Cancérologie
Mr Fabien <b>DOGUET</b>	HCN	Chirurgie Cardio Vasculaire
Mr Jean <b>DOUCET</b>	SJ	Thérapeutique - Médecine interne et gériatrie
Mr Bernard <b>DUBRAY</b>	CHB	Radiothérapie
Mr Frank <b>DUJARDIN</b>	HCN	Chirurgie orthopédique - Traumatologique
Mr Fabrice <b>DUPARC</b>	HCN	Anatomie - Chirurgie orthopédique et traumatologique
Mr Eric <b>DURAND</b>	HCN	Cardiologie
Mr Bertrand <b>DUREUIL</b>	HCN	Anesthésiologie et réanimation chirurgicale
Mme Hélène <b>ELTCHANINOFF</b>	HCN	Cardiologie
Mr Manuel <b>ETIENNE</b>	HCN	Maladies infectieuses et tropicales
Mr Thierry <b>FREBOURG</b>	UFR	Génétique
Mr Pierre <b>FREGER</b> ( <i>surnombre</i> )	HCN	Anatomie - Neurochirurgie
Mr Jean François <b>GEHANNO</b>	HCN	Médecine et santé au travail
Mr Emmanuel <b>GERARDIN</b>	HCN	Imagerie médicale
Mme Priscille <b>GERARDIN</b>	HCN	Pédopsychiatrie
M. Guillaume <b>GOURCEROL</b>	HCN	Physiologie
Mr Dominique <b>GUERROT</b>	HCN	Néphrologie
Mr Olivier <b>GUILLIN</b>	HCN	Psychiatrie Adultes
Mr Claude <b>HOUDAYER</b>	HCN	Génétique
Mr Fabrice <b>JARDIN</b>	CHB	Hématologie
Mr Luc-Marie <b>JOLY</b>	HCN	Médecine d'urgence
Mr Pascal <b>JOLY</b>	HCN	Dermato – Vénérologie
Mme Bouchra <b>LAMIA</b>	Havre	Pneumologie
Mme Annie <b>LAQUERRIERE</b>	HCN	Anatomie et cytologie pathologiques
Mr Vincent <b>LAUDENBACH</b>	HCN	Anesthésie et réanimation chirurgicale
Mr Joël <b>LECHEVALLIER</b>	HCN	Chirurgie infantile
Mr Hervé <b>LEFEBVRE</b>	HB	Endocrinologie et maladies métaboliques
Mr Thierry <b>LEQUERRE</b>	HCN	Rhumatologie
Mme Anne-Marie <b>LEROI</b>	HCN	Physiologie
Mr Hervé <b>LEVESQUE</b>	HCN	Médecine interne
Mme Agnès <b>LIARD-ZMUDA</b>	HCN	Chirurgie Infantile
Mr Pierre Yves <b>LITZLER</b>	HCN	Chirurgie cardiaque
Mr Bertrand <b>MACE</b>	HCN	Histologie, embryologie, cytogénétique
M. David <b>MALTETE</b>	HCN	Neurologie
Mr Christophe <b>MARGUET</b>	HCN	Pédiatrie
Mme Isabelle <b>MARIE</b>	HCN	Médecine interne

Mr Jean-Paul <b>MARIE</b>	HCN	Oto-rhino-laryngologie
Mr Loïc <b>MARPEAU</b>	HCN	Gynécologie - Obstétrique
Mr Stéphane <b>MARRET</b>	HCN	Pédiatrie
Mme Véronique <b>MERLE</b>	HCN	Epidémiologie
Mr Pierre <b>MICHEL</b>	HCN	Hépatogastro-entérologie
M. Benoît <b>MISSET</b> ( <i>détachement</i> )	HCN	Réanimation Médicale
Mr Marc <b>MURAINÉ</b>	HCN	Ophthalmologie
Mr Christophe <b>PEILLON</b>	HCN	Chirurgie générale
Mr Christian <b>PFISTER</b>	HCN	Urologie
Mr Jean-Christophe <b>PLANTIER</b>	HCN	Bactériologie - Virologie
Mr Didier <b>PLISSONNIER</b>	HCN	Chirurgie vasculaire
Mr Gaëtan <b>PREVOST</b>	HCN	Endocrinologie
Mr Jean-Christophe <b>RICHARD</b> ( <i>détachement</i> )	HCN	Réanimation médicale - Médecine d'urgence
Mr Vincent <b>RICHARD</b>	UFR	Pharmacologie
Mme Nathalie <b>RIVES</b>	HCN	Biologie du développement et de la reproduction
Mr Horace <b>ROMAN</b> ( <i>disponibilité</i> )	HCN	Gynécologie - Obstétrique
Mr Jean-Christophe <b>SABOURIN</b>	HCN	Anatomie – Pathologie
Mr Mathieu <b>SALAUN</b>	HCN	Pneumologie
Mr Guillaume <b>SAVOYE</b>	HCN	Hépatogastrologie
Mme Céline <b>SAVOYE-COLLET</b>	HCN	Imagerie médicale
Mme Pascale <b>SCHNEIDER</b>	HCN	Pédiatrie
Mr Lilian <b>SCHWARZ</b>	HCN	Chirurgie Viscérale et Digestive
Mr Michel <b>SCOTTE</b>	HCN	Chirurgie digestive
Mme Fabienne <b>TAMION</b>	HCN	Thérapeutique
Mr Luc <b>THIBERVILLE</b>	HCN	Pneumologie
Mr Hervé <b>TILLY</b> ( <i>surnombre</i> )	CHB	Hématologie et transfusion
M. Gilles <b>TOURNEL</b>	HCN	Médecine Légale
Mr Olivier <b>TROST</b>	HCN	Anatomie -Chirurgie Maxillo-Faciale
Mr Jean-Jacques <b>TUECH</b>	HCN	Chirurgie digestive
Mr Benoît <b>VEBER</b>	HCN	Anesthésiologie - Réanimation chirurgicale
Mr Pierre <b>VERA</b>	CHB	Biophysique et traitement de l'image
Mr Eric <b>VERIN</b>	Les Herbiers	Médecine Physique et de Réadaptation
Mr Eric <b>VERSPYCK</b>	HCN	Gynécologie obstétrique
Mr Olivier <b>VITTECOQ</b>	HC	Rhumatologie
Mme Marie-Laure <b>WELTER</b>	HCN	Physiologie

## MAITRES DE CONFERENCES DES UNIVERSITES – PRATICIENS HOSPITALIERS

Mme Najate <b>ACHAMRAH</b>	HCN	Nutrition
Mme Noëlle <b>BARBIER-FREBOURG</b>	HCN	Bactériologie – Virologie
Mr Emmanuel <b>BESNIER</b>	HCN	Anesthésiologie - Réanimation
Mme Carole <b>BRASSE LAGNEL</b>	HCN	Biochimie
Mme Valérie <b>BRIDOUX HUYBRECHTS</b>	HCN	Chirurgie Vasculaire
Mr Gérard <b>BUCHONNET</b>	HCN	Hématologie
Mme Mireille <b>CASTANET</b>	HCN	Pédiatrie
Mme Nathalie <b>CHASTAN</b>	HCN	Neurophysiologie
Mr Moïse <b>COEFFIER</b>	HCN	Nutrition
Mr Serge <b>JACQUOT</b>	UFR	Immunologie
Mr Joël <b>LADNER</b>	HCN	Epidémiologie, économie de la santé
Mr Jean-Baptiste <b>LATOUCHE</b>	UFR	Biologie cellulaire
M. Florent <b>MARGUET</b>	HCN	Histologie
Mme Chloé <b>MELCHIOR</b>	HCN	Gastroentérologie
Mr Thomas <b>MOUREZ</b> ( <i>détachement</i> )	HCN	Virologie
Mr Gaël <b>NICOLAS</b>	UFR	Génétique
Mme Muriel <b>QUILLARD</b>	HCN	Biochimie et biologie moléculaire
Mme Laëtitia <b>ROLLIN</b>	HCN	Médecine du Travail
Mme Pascale <b>SAUGIER-VEBER</b>	HCN	Génétique
Mme Anne-Claire <b>TOBENAS-DUJARDIN</b>	HCN	Anatomie
Mr David <b>WALLON</b>	HCN	Neurologie
Mr Julien <b>WILS</b>	HCN	Pharmacologie

## PROFESSEUR AGREGE OU CERTIFIE

Mr Thierry <b>WABLE</b>	UFR	Communication
Mme Mélanie <b>AUVRAY-HAMEL</b>	UFR	Anglais

## II - PHARMACIE

### PROFESSEURS DES UNIVERSITES

Mr Jérémy <b>BELLIEN</b> (PU-PH)	Pharmacologie
Mr Thierry <b>BESSON</b>	Chimie Thérapeutique
Mr Jean <b>COSTENTIN</b> (Professeur émérite)	Pharmacologie
Mme Isabelle <b>DUBUS</b>	Biochimie
Mr Abdelhakim <b>EL OMRI</b>	Pharmacognosie
Mr François <b>ESTOUR</b>	Chimie Organique
Mr Loïc <b>FAVENNEC</b> (PU-PH)	Parasitologie
Mr Jean Pierre <b>GOULLE</b> (Professeur émérite)	Toxicologie
Mr Michel <b>GUERBET</b>	Toxicologie
Mme Christelle <b>MONTEIL</b>	Toxicologie
Mme Martine <b>PESTEL-CARON</b> (PU-PH)	Microbiologie
Mr Rémi <b>VARIN</b> (PU-PH)	Pharmacie clinique
Mr Jean-Marie <b>VAUGEOIS</b>	Pharmacologie
Mr Philippe <b>VERITE</b>	Chimie analytique

### MAITRES DE CONFERENCES DES UNIVERSITES

Mme Cécile <b>BARBOT</b>	Chimie Générale et Minérale
Mr Frédéric <b>BOUNOURE</b>	Pharmacie Galénique
Mr Thomas <b>CASTANHEIRO MATIAS</b>	Chimie Organique
Mr Abdeslam <b>CHAGRAOUI</b>	Physiologie
Mme Camille <b>CHARBONNIER (LE CLEZIO)</b>	Statistiques
Mme Elizabeth <b>CHOSSON</b>	Botanique
Mme Marie Catherine <b>CONCE-CHEMTOB</b>	Législation pharmaceutique et économie de la santé
Mme Cécile <b>CORBIERE</b>	Biochimie
Mme Nathalie <b>DOURMAP</b>	Pharmacologie
Mme Isabelle <b>DUBUC</b>	Pharmacologie
Mme Dominique <b>DUTERTE- BOUCHER</b>	Pharmacologie
Mr Gilles <b>GARGALA</b> (MCU-PH)	Parasitologie
Mme Nejla EL <b>GHARBI-HAMZA</b>	Chimie analytique



Mme Marie-Laure <b>GROULT</b>	Botanique
Mr Hervé <b>HUE</b>	Biophysique et mathématiques
Mme Hong <b>LU</b>	Biologie
Mme Marine <b>MALLETER</b>	Toxicologie
M. Jérémie <b>MARTINET</b> (MCU-PH)	Immunologie
Mme Tiphaine <b>ROGEZ-FLORENT</b>	Chimie analytique
Mr Mohamed <b>SKIBA</b>	Pharmacie galénique
Mme Malika <b>SKIBA</b>	Pharmacie galénique
Mme Christine <b>THARASSE</b>	Chimie thérapeutique
Mr Frédéric <b>ZIEGLER</b>	Biochimie

#### **PROFESSEURS ASSOCIES**

Mme Cécile <b>GUERARD-DETUNCQ</b>	Pharmacie officinale
Mme Caroline <b>BERTOUX</b>	Pharmacie

#### **PAU-PH**

M. Mikaël **DAOUPHARS**

#### **PROFESSEUR CERTIFIE**

Mme Mathilde <b>GUERIN</b>	Anglais
----------------------------	---------

#### **ASSISTANTS HOSPITALO-UNIVERSITAIRES**

Mme Alice <b>MOISAN</b>	Virologie
M. Henri <b>GONDÉ</b>	Pharmacie

#### **ATTACHES TEMPORAIRES D'ENSEIGNEMENT ET DE RECHERCHE**

M. Abdel <b>MOUHAJIR</b>	Parasitologie
M. Maxime <b>GRAND</b>	Bactériologie

#### **ATTACHE TEMPORAIRE D'ENSEIGNEMENT**

Mme Ramla <b>SALHI</b>	Pharmacognosie
------------------------	----------------

## LISTE DES RESPONSABLES DES DISCIPLINES PHARMACEUTIQUES

Mme Cécile <b>BARBOT</b>	Chimie Générale et minérale
Mr Thierry <b>BESSON</b>	Chimie thérapeutique
Mr Abdeslam <b>CHAGRAOUI</b>	Physiologie
Mme Elisabeth <b>CHOSSON</b>	Botanique
Mme Marie-Catherine <b>CONCE-CHEMTOB</b>	Législation et économie de la santé
Mme Isabelle <b>DUBUS</b>	Biochimie
Mr Abdelhakim <b>EL OMRI</b>	Pharmacognosie
Mr François <b>ESTOUR</b>	Chimie organique
Mr Loïc <b>FAVENNEC</b>	Parasitologie
Mr Michel <b>GUERBET</b>	Toxicologie
Mme Martine <b>PESTEL-CARON</b>	Microbiologie
Mr Mohamed <b>SKIBA</b>	Pharmacie galénique
Mr Rémi <b>VARIN</b>	Pharmacie clinique
M. Jean-Marie <b>VAUGEOIS</b>	Pharmacologie
Mr Philippe <b>VERITE</b>	Chimie analytique

### III – MEDECINE GENERALE

#### PROFESSEUR MEDECINE GENERALE

Mr Jean-Loup **HERMIL** (PU-MG) UFR Médecine générale

#### MAITRE DE CONFERENCE MEDECINE GENERALE

Mr Matthieu **SCHUERS** (MCU-MG) UFR Médecine générale

#### PROFESSEURS ASSOCIES A MI-TEMPS – MEDECINS GENERALISTE

Mr Emmanuel **LEFEBVRE** UFR Médecine Générale

Mme Elisabeth **MAUVIARD** UFR Médecine générale

Mr Philippe **NGUYEN THANH** UFR Médecine générale

Mme Yveline **SEVRIN** UFR Médecine générale

Mme Marie Thérèse **THUEUX** UFR Médecine générale

#### MAITRE DE CONFERENCES ASSOCIE A MI-TEMPS – MEDECINS GENERALISTES

Mr Pascal **BOULET** UFR Médecine générale

Mme Laëtitia **BOURDON** UFR Médecine Générale

Mr Emmanuel **HAZARD** UFR Médecine Générale

Mme Lucile **PELLERIN** UFR Médecine générale

## ENSEIGNANTS MONO-APPARTENANTS

### PROFESSEURS

Mr Paul <b>MULDER</b> (phar)	Sciences du Médicament
Mme Su <b>RUAN</b> (med)	Génie Informatique

### MAITRES DE CONFERENCES

Mr Sahil <b>ADRIOUCH</b> (med)	Biochimie et biologie moléculaire (Unité Inserm 905)
Mme Gaëlle <b>BOUGEARD-DENOYELLE</b> (med)	Biochimie et biologie moléculaire (UMR 1079)
Mme Carine <b>CLEREN</b> (med)	Neurosciences (Néovasc)
M. Sylvain <b>FRAINEAU</b> (med)	Physiologie (Inserm U 1096)
Mme Pascaline <b>GAILDRAT</b> (med)	Génétique moléculaire humaine (UMR 1079)
Mr Nicolas <b>GUEROUT</b> (med)	Chirurgie Expérimentale
Mme Rachel <b>LETELLIER</b> (med)	Physiologie
Mr Antoine <b>OUVRARD-PASCAUD</b> (med)	Physiologie (Unité Inserm 1076)
Mr Frédéric <b>PASQUET</b>	Sciences du langage, orthophonie
Mme Christine <b>RONDANINO</b> (med)	Physiologie de la reproduction
Mr Youssan Var <b>TAN</b>	Immunologie
Mme Isabelle <b>TOURNIER</b> (med)	Biochimie (UMR 1079)

### **CHEF DES SERVICES ADMINISTRATIFS : Mme Véronique DELAFONTAINE**

*HCN - Hôpital Charles Nicolle*

*HB - Hôpital de BOIS GUILLAUME*

*CB - Centre Henri Becquerel*

*CHS - Centre Hospitalier Spécialisé du Rouvray*

*CRMPPR - Centre Régional de Médecine Physique et de Réadaptation*

*SJ - Saint Julien Rouen*

Par délibération en date du 3 mars 1967, la faculté a arrêté que les opinions émises dans les dissertations qui lui seront présentées doivent être considérées comme propres à leurs auteurs et qu'elle n'entend leur donner aucune approbation ni improbation.

## SERMENT D'HIPPOCRATE

Au moment d'être admis(e) à exercer la médecine, je promets et je jure d'être fidèle aux lois de l'honneur et de la probité.

Mon premier souci sera de rétablir, de préserver ou de promouvoir la santé dans tous ses éléments, physiques et mentaux, individuels et sociaux. Je respecterai toutes les personnes, leur autonomie et leur volonté, sans aucune discrimination selon leur état ou leurs convictions. J'interviendrai pour les protéger si elles sont affaiblies, vulnérables ou menacées dans leur intégrité ou leur dignité. Même sous la contrainte, je ne ferai pas usage de mes connaissances contre les lois de l'humanité. J'informerai les patients des décisions envisagées, de leurs raisons et de leurs conséquences. Je ne tromperai jamais leur confiance et n'exploiterai pas le pouvoir hérité des circonstances pour forcer les consciences. Je donnerai mes soins à l'indigent et à quiconque me les demandera. Je ne me laisserai pas influencer par la soif du gain ou la recherche de la gloire.

Admis(e) dans l'intimité des personnes, je tairai les secrets qui me seront confiés. Reçu(e) à l'intérieur des maisons, je respecterai les secrets des foyers et ma conduite ne servira pas à corrompre les mœurs. Je ferai tout pour soulager les souffrances. Je ne prolongerai pas abusivement les agonies. Je ne provoquerai jamais la mort délibérément.

Je préserverai l'indépendance nécessaire à l'accomplissement de ma mission. Je n'entreprendrai rien qui dépasse mes compétences. Je les entretiendrai et les perfectionnerai pour assurer au mieux les services qui me seront demandés.

J'apporterai mon aide à mes confrères ainsi qu'à leurs familles dans l'adversité. Que les hommes et mes confrères m'accordent leur estime si je suis fidèle à mes promesses ; que je sois déshonoré(e) et méprisé(e) si j'y manque.

---

## **Remerciements**

### **A Monsieur le Professeur Franck Dujardin, Président de jury.**

Vous me faites l'honneur de présider ce jury et de juger ce travail.  
Votre aisance chirurgicale et vos connaissances sont remarquables. Vous nous permettez d'évoluer dans un service où l'ensemble de notre spécialité est exercé. Vous nous laissez nous ouvrir vers d'autres écoles chirurgicales. Nous ne pouvons espérer meilleure formation et j'espère pouvoir y contribuer à l'avenir.  
Veuillez être assuré, Monsieur, de ma haute considération.

### **A Monsieur le Docteur Jean-Yves Coillard, Directeur de Thèse.**

Vous me faites l'honneur de diriger ce travail.  
Vos connaissances et votre expérience en chirurgie du pied et de la cheville sont irréprochables. Vos résultats chirurgicaux sont excellents. Vous ne cessez pourtant de traquer avec engouement toutes les améliorations possibles. Apprendre à vos côtés est un réel plaisir.  
Exposer vos réflexions chirurgicales dans ces travaux est un honneur.

### **A Monsieur le Professeur Fabrice Duparc.**

Vous me faites l'honneur de juger ce travail.  
Votre rigueur, votre dévouement pour l'anatomie, pour la chirurgie, ainsi que pour votre revue scientifique sont exemplaires. Vous n'hésitez pas à nous faire bénéficier de vos connaissances qui représentent une part importante de notre formation.  
Veuillez être assuré, Monsieur, de mon profond respect.

**A Monsieur le Professeur Carlos Maynou.**

Vous me faites l'honneur de juger ce travail.

Pouvoir bénéficier de vos connaissances approfondies en chirurgie du pied pour évaluer ce travail est idéal. Apprendre à vos côtés durant ces prochains mois dans votre service sera assurément une étape importante de ma formation chirurgicale.

Veillez être assuré, Monsieur, de ma profonde reconnaissance.

**A Monsieur le Docteur Jean Matsoukis.**

Vous me faites l'honneur de juger ce travail.

Vous m'avez appris à faire mes premiers nœuds. Vous m'avez accompagné et conseillé avec justesse tout au long de mon internat. Votre capacité de travail et votre constance au bloc opératoire sont exemplaires.

Je tiens à vous exprimer mes profonds remerciements pour le temps que vous avez consacré à ma formation.

**A Monsieur le Docteur Julien Beldame.**

Tu me fais l'honneur de juger ce travail.

Tu es probablement une des personnes qui m'a le plus soutenu durant mon internat.

Ton enthousiasme pour la chirurgie et la recherche est impressionnant.

Tu décèles sans cesse de nouvelles idées et de nouveaux projets. Tu travailles ardemment pour les concrétiser.

Je te remercie pour ton soutien et ton énergie.



**Au Docteur Philippe Maxant.** Vous m'avez donné goût à la chirurgie.

**Au Docteur Patrice Guiffault.** Vous m'avez fait évoluer tout au long de mon internat grâce à vos qualités chirurgicales et humaines.

**Au Docteur Xavier Roussignol.** Vous m'avez fait découvrir la chirurgie du pied et de la cheville.

**Au Professeur Joël Lechevallier.** Votre dévouement pour votre service et vos patients impose le respect.

**Au Docteur Daniel Boubliil et au Docteur Jean-Luc Grisard.** Vous m'avez reçu comme un prince durant ce semestre lyonnais. J'ai énormément apprécié apprendre à vos côtés.

**Au Docteur Olivier Courage.** Vous avez construit une véritable école d'arthroscopie. Vous êtes une pierre angulaire de notre formation.

**Au Docteur François Lintz et au Professeur Cesar de Cesar Netto.**

This year in the US will undoubtedly change my life and my family's life. I look forward to participating in your exciting scientific projects. Professor de Cesar Netto, I would be honored to translate this work when I will be part of your ward.

A l'ensemble des chirurgiens, Praticiens Hospitaliers, Chef de Clinique & Assistants et Assistants Spécialistes qui ont participé à ma formation au bloc opératoire et en dehors.

A l'ensemble de mes co-internes qui m'ont soutenu tout au long de mon internat.

A l'ensemble des professions paramédicales. Secrétaires, infirmières et infirmiers, aides-soignants(es), kinésithérapeutes, avec lesquels j'ai eu le plaisir de travailler.

**A ma famille.** Mes parents, mon frère, ma sœur, mes grands-parents.

L'éducation, le soutien et l'affection que vous m'apportez me permettent d'avancer avec plaisir et sérénité.

**A Marie-Anne, Camille et Maxence.**

## **Table des matières**

<b>Chapitre 1 : Etat actuel de la pathologie et de sa prise en charge</b> .....	1
1.1 Terminologie. ....	1
1.2 Nomenclature Anatomique.....	2
1.3 Epidémiologie et Facteurs de risque. ....	6
1.4 Existe-t-il différents types d'hallux valgus ?.....	6
1.5 Prises en charge actuelles et résultats chirurgicaux. ....	8
1.6 Synthèse. ....	13
<b>Chapitre 2 : Bilan des déformations osseuses et tissulaires dans l'hallux valgus</b>	14
2.1 Les angles et déformations communément admis. ....	14
2.2 Le Distal Metatarsal Articular Angle, un angle controversé. ....	18
2.3 La pronation du premier rayon, une composante oubliée dans les planifications chirurgicales en deux dimensions. ....	21
2.4 Impact de la pronation sur le Distal Metatarsal Articular Angle. ....	22
2.5 Impact de la pronation du premier rayon sur la position des sésamoïdes et des structures musculo-tendineuses adjacentes. ....	24
2.6 Rôle de la première articulation cunéo-métatarsienne dans l'hallux valgus. ....	29
2.7 Faut-il réfléchir en amont de la première articulation cunéo-métatarsienne ? ...	34
2.8 Synthèse. ....	36
<b>Chapitre 3 : Mise en relation des déformations présentes dans l'hallux valgus et des corrections chirurgicales possibles</b> .....	39
3.1 Techniques chirurgicales principalement basées sur la correction des parties molles. ....	39
3.2 L'arthrodèse de la première articulation cunéo-métatarsienne.....	41
3.3 Les ostéotomies basales et diaphysaires du premier métatarsien. ....	43
3.4 L'arthrodèse de la première articulation métatarso-phalangienne.....	45
3.5 Les ostéotomies distales du premier métatarsien. ....	48
3.6 Intérêt des gestes associés sur la première phalange de l'hallux. ....	57
3.7 Intérêt des gestes associés sur les parties molles. ....	59
3.8 Synthèse. ....	61

<b>Chapitre 4 : La réduction spontanée de l'angle intermétatarsien constatée dans les arthrodèses de la première articulation métatarso-phalangienne est-elle possible dans les ostéotomies distales du premier métatarsien dans l'hallux valgus ? (Article soumis au Journal OTSR)</b>	62
Abstract.....	62
Introduction .....	63
Matériel et Méthodes .....	64
Résultats.....	70
Discussion.....	73
Conclusion .....	76
Références.....	76
<b>Chapitre 5 : Etude prospective randomisée comparée évaluant l'intérêt de l'association d'une ostéotomie de supination et/ou d'une varisation de la tête du premier métatarsien à la translation latérale dans la prise en charge chirurgicale de l'hallux valgus</b>	79
Résumé du protocole de l'étude .....	80
Avis favorable du CPP .....	84
Déclaration à ClinicalTrials.....	88
<b>Références bibliographiques des chapitres 1 à 3.</b>	92
<b>Résumé</b> .....	Quatrième de couverture

## Chapitre 1 : Etat actuel de la pathologie et de sa prise en charge.

### 1.1 Terminologie.

Les premières traces dans la littérature de descriptions pouvant correspondre à l'hallux valgus remontent au XVII<sup>ème</sup> siècle dans un traité de chirurgie rédigé (1) par Richard Wiseman, chirurgien de Charles II d'Angleterre, Roi d'Angleterre d'Ecosse et d'Irlande (*Several Surgical Treatises, 1676, Chapitre 20 p 97*). Il décrit une déformation douloureuse de l'articulation du gros orteil qu'il nomme "Soft Corn".

Plus tard, le terme "Bunion", qui reste d'actualité dans la littérature anglo-saxonne fait son apparition. Ainsi dans son traité de chirurgie (2) (*A Treatise on Corns, Bunions, the Diseases of Nails and the General Management of the Feet, 1845 p 72 à 75*), Lewis Durlacher, chirurgien anglais attribue un chapitre complet à cette pathologie. Selon lui le terme "Bunion" viendrait d'une anglicisation du terme "Oignon" utilisé en France pour caractériser la déformation, sans que l'on sache à qui attribuer ce terme. Selon ses dires, "Un oignon consiste en un élargissement ou un épaissement des téguments de la première articulation du gros orteil, causé soit par une pression soit par une obliquité artificielle du gros orteil vers l'extérieur, (...) et accompagné de douleurs". D'autres (3), attribuent son origine au mot latin *bunio* signifiant navet.

Le terme hallux valgus est attribué à Carl Hueter en 1877 (4). Il décrit une déformation de l'avant pied associant une abduction de l'hallux à une adduction du premier métatarsien. Il nomme cette déformation hallux valgus.

En 1951, Hardy et Clapham (5) tentent de détailler cette pathologie en comparant des radiographies de 89 patients souffrant d'hallux valgus à 84 témoins sans déformation. Ils mettent en évidence un valgus accentué entre le premier métatarsien et la première phalange de l'hallux dans le groupe hallux valgus en comparaison au groupe contrôle, définissant l'Hallux Valgus Angle (HVA). Ils constatent également un agrandissement de l'angle entre les diaphyses du premier et du deuxième métatarsien (définissant l'Intermetatarsal Angle (IMA)) ainsi qu'un déplacement latéral du sésamoïde médial dans le groupe hallux valgus. Ils notent également que l'augmentation de la déformation se traduit radiologiquement par une augmentation de l'HVA, qui dans leur étude, est corrélée à l'augmentation de l'IMA et à l'importance du déplacement latéral du sésamoïde médial.

Bien qu'il soit difficile et arbitraire d'établir une frontière entre déformation non pathologique et hallux valgus, ces deux angles (HVA et IMA) servent classiquement de base à sa définition. L'hallux valgus est ainsi classiquement caractérisé par un HVA supérieur à 15° associé à un IMA supérieur à 9° (3).

Le terme hallux valgus s'est imposé dans la littérature. Le terme anglo-saxon "*Bunion*" reste également utilisé dans le domaine médical, par contre son homologue français "*Oignon*" reste uniquement utilisé dans le domaine extra médical. Dès lors et pour le reste du manuscrit nous utiliserons le terme hallux valgus.

## 1.2 Nomenclature Anatomique.

Autant le terme hallux valgus s'est progressivement imposé au cours du temps, autant les termes anatomiques utilisés pour décrire la déformation continuent à faire débat (6). Par exemple, Hueter (4) nommait la pathologie hallux valgus tout en utilisant le terme abduction pour définir la déformation au niveau de la première articulation métatarso-phalangienne et adduction au niveau de la première articulation cunéo-métatarsienne. Les causes de cette confusion sont multiples.

Tout d'abord en prenant la position anatomique comme référence (7), l'hallux représente l'orteil le plus médial et le 5ème orteil le plus latéral. Un mouvement déviant l'hallux en médial devrait représenter de l'adduction et en latéral de l'abduction. Toutefois la nomenclature internationale (7) réfère les mouvements des orteils à l'axe du 2ème rayon. Le muscle abducteur de l'hallux présente donc un mouvement médialisant l'hallux en se référant à la position anatomique de référence mais l'éloignant de l'axe du 2ème rayon. Le raisonnement inverse est applicable au muscle adducteur de l'hallux.

Une autre source de confusion provient de l'utilisation de termes initialement décrits pour qualifier des mouvements, dans la description d'une déformation. Les termes abduction et adduction ainsi que pronation et supination décrivent initialement des mouvements mais sont fréquemment utilisés pour décrire des déformations. Ainsi Hueter (4) use de cette double confusion en décrivant la position de l'hallux en abduction par rapport au premier métatarsien (en se basant sur la position anatomique de référence) mais nomme la pathologie hallux valgus.

Le dernier point alimentant également cette confusion est la position du pied à 90° de flexion dorsale par rapport à l'axe global du membre inférieur. Certains auteurs (6) stipulent que les termes varus ou valgus utilisés pour définir une déformation dans le plan frontal au niveau du genou et de l'arrière pied devraient également être d'usage pour décrire la déformation présente dans l'hallux valgus. Ainsi un valgus au niveau de l'hallux pour ces auteurs ne représente donc pas une déformation dans le plan dorso plantaire de l'avant pied mais dans le plan frontal par rapport à la position anatomique de référence, lui-même orthogonal à l'axe du pied et du premier métatarsien. Pour ces auteurs, le valgus représente donc ce que la plupart des autres (8, 9, 10) nomment de la pronation du premier métatarsien, à savoir un mouvement de rotation sur son axe, portant la face inférieure de la tête du premier métatarsien vers le deuxième rayon. Le terme "*Hallux abducto valgus with metatarsus primo adducto valgus*" qu'ils préconisent reprend toutes ces sources de confusion. Les termes abducto et adducto, caractérisant normalement un mouvement sont utilisés pour définir une déformation dans l'axe du pied. De plus ces termes utilisés sont opposés aux actions des muscles définis dans la nomenclature internationale. En suivant ce raisonnement, le muscle adducteur de l'hallux serait abducteur, et le muscle abducteur de l'hallux adducteur, ce qui pousse la confusion à l'extrême.

Par souci de clarté nous allons utiliser les termes les plus fréquemment retrouvés dans la littérature pour décrire la déformation inhérente à l'hallux valgus. Les termes définis ci-dessous seront utilisés de cette manière tout au long de notre travail.

Le terme rayon définit à notre sens toutes les structures incluant de proximal en distal les cunéiformes aux orteils en ce qui concerne les 3 rayons médiaux et les structures allant des articulations tarso-métatarsiennes aux orteils concernant les 4ème et 5ème rayons.



- Les déformations du premier rayon seront décrites comme suit :
- Les termes valgus et varus prendront comme référence le plan du pied (plan transversal), la position anatomique de référence et le sommet de la déformation. Le valgus de la première articulation métatarso-phalangienne définira ainsi une désaxation latérale de l'hallux par rapport au premier métatarsien, le positionnant ainsi à proximité du 2ème orteil. Le varus représentera la déformation inverse. De même le varus de la première articulation cunéo-métatarsienne représentera une désaxation médiale du premier métatarsien par rapport au premier cunéiforme, l'éloignant du 2ème métatarsien.
- La position en pronation du premier métatarsien ou de l'hallux représentera une déformation rotationnelle par rapport à leurs axes respectifs plaçant leurs faces plantaires vers le deuxième rayon. La supination représentera la déformation inverse.

- Les mouvements du premier rayon seront décrits comme suit :
- L'abduction en référence à la nomenclature internationale et au muscle abducteur de l'hallux représentera un mouvement éloignant l'hallux du centre du pied, représenté par le 2ème rayon, dans un plan transversal. L'adduction représentera le mouvement inverse. De même l'abduction du premier métatarsien l'éloignera du 2ème métatarsien et l'adduction représentera le mouvement inverse.
- Les mouvements de pronation et de supination suivront la même logique que pour les déformations, à savoir, la pronation placera par un mouvement de rotation sur leurs axes les faces plantaires respectives de l'hallux ou du premier métatarsien vers le deuxième rayon et la supination représentera le mouvement inverse.
- Le terme flexion plantaire représentera un mouvement dans le plan sagittal en direction de la plante du pied et le terme flexion dorsale représentera le mouvement inverse.

Notre choix de nomenclature est résumé sur les figures ci-dessous (Figure 1).

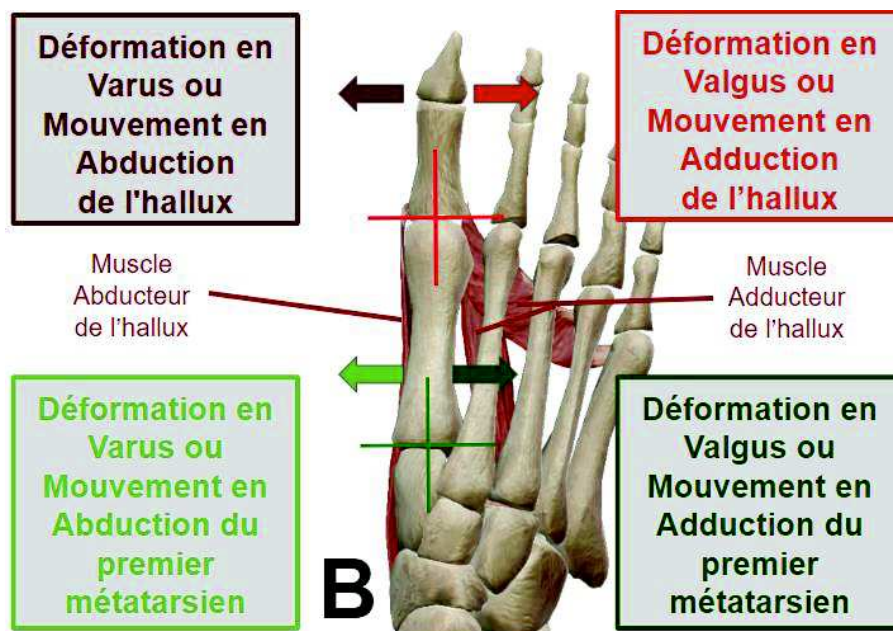
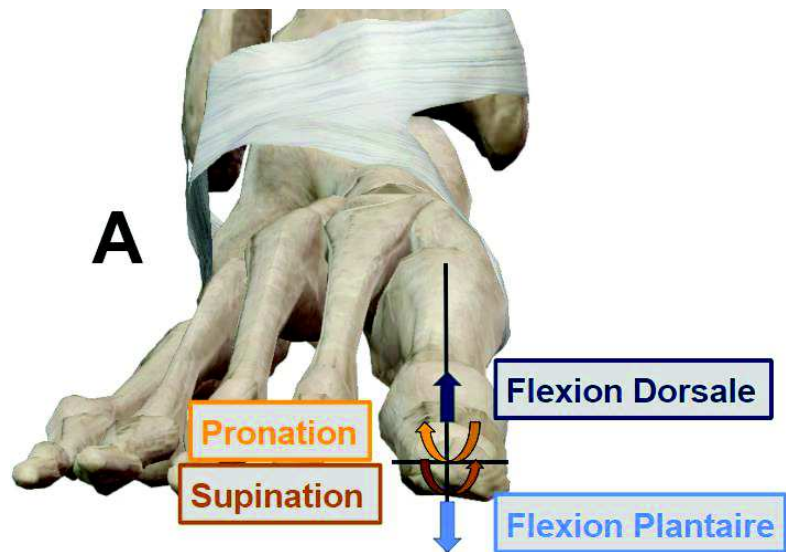


Figure 1 : Représentation des déformations et mouvements du premier rayon sur un pied droit (*Images extraites du logiciel Visible Body® Muscle Premium*) :

- **A** = Vue de Face en position anatomique de référence
- **B** = Vue Dorsale

### **1.3 Epidémiologie et Facteurs de risque.**

Selon une méta analyse (11) incluant 78 études et 496 957 sujets, la prévalence de l'hallux valgus dans la population générale serait de 23% entre 18 et 65 ans et de 35.7% après 65 ans. Cette pathologie serait également plus fréquente chez les femmes (30%) que chez les hommes (13%). Les auteurs (11) modèrent toutefois leurs résultats en insistant sur la variabilité importante des données ainsi que des critères définissant l'hallux valgus dans les études incluses. Enfin les prévalences varient en fonction des populations du fait des différences de chaussage et de l'inégalité d'accès aux soins.

Si l'on considère cette fois ci les patients souffrant d'hallux valgus et en arrivant au stade du traitement chirurgical. D'après une série réalisée par Coughlin et al (12) incluant 122 patients, 92% étaient des femmes, la déformation débutait en moyenne à l'âge de 31 ans, 23% présentaient une déformation avant l'âge de 20 ans et 84% des patients présentaient un hallux valgus sur le pied controlatéral, sans forcément en souffrir. L'âge moyen des patients au moment de l'indication chirurgicale était de 50 ans dans cette série.

De nombreux facteurs de risques sont décrits dans la littérature (13) mais peu sont scientifiquement validés. Le chaussage et l'excès de contraintes sur la première articulation métatarso-phalangienne notamment lors du port de hauts talons, l'hyperlaxité ligamentaire, la brièveté des gastrocnémiens n'ont montré aucune preuve dans la littérature (12, 13, 14), de même que le pied plat (14) (cf chapitre 2.7). Seule la composante génétique est formellement affirmée. Outre la prévalence plus élevée chez les femmes et la bilatéralité fréquente de l'atteinte précédemment détaillées, une étude questionnant 350 patients ayant réalisé un bilan radiographique dans le cadre d'un hallux valgus retrouve dans 90% des cas la présence d'antécédents familiaux (15).

### **1.4 Existe-t-il différents types d'hallux valgus ?**

D'après Perera et al (13), le premier rayon est un réseau axial intrinsèquement instable qui repose sur un équilibre fin entre des stabilisateurs statiques et dynamiques pour maintenir son alignement. Dans certains pieds, il existe une prédisposition génétique pour un alignement osseux non linéaire ou une laxité des stabilisateurs statiques

conduisant à une déformation nommée hallux valgus. L'origine exacte du déséquilibre n'est actuellement pas connue. Il est classique de différencier des sous types d'hallux valgus en fonction de l'âge de survenue de la pathologie.

Les hallux valgus congénitaux, diagnostiqués à la naissance, sont rares (16). Ils peuvent être secondaires à des anomalies de l'embryogenèse (17), peuvent rentrer dans le cadre de syndromes polymalformatifs (18) ou encore être secondaires à des pathologies neurologiques (19). Il faut noter que l'usage du terme hallux valgus congénital est confondant dans la littérature et fait souvent référence à l'hallux valgus juvénile décrit ci-après. Cependant la forte composante héréditaire de l'hallux valgus précédemment décrite, fait suspecter qu'une déformation congénitale infraclinique à la naissance pourrait être à l'origine d'une déstabilisation du premier rayon amenant au diagnostic d'hallux valgus à plus ou moins long terme. L'entité hallux valgus congénital est donc difficile à définir. Dans notre travail, nous réservons ce terme aux hallux valgus diagnostiqués à la naissance. Ce type de déformation n'est pas l'objet de notre travail.

L'hallux valgus juvénile est une entité à part entière pour certaines équipes (19, 20, 21), qui associent à l'âge précoce de survenue, la présence d'un Distal Metatarsal Articular Angle (DMAA) plus prononcé. Le DMAA est un angle radiologique évaluable sur des radiographies dorso plantaires de pied en charge, et correspond à l'orientation en valgus de la surface articulaire distale du premier métatarsien par rapport à son axe diaphysaire. L'interprétation de cet angle sur des radiographies en 2 dimensions est actuellement discutée, ce qui fait l'objet d'une description ultérieure dans notre manuscrit (cf chapitre 2.2). Toutefois, l'augmentation de cet angle étant significativement corrélé à l'augmentation de l'HVA et de l'IMA dans la littérature (21, 22, 23, 24), l'hallux valgus juvénile ne semble pas répondre à une définition particulière en dehors de sa survenue précoce pouvant être liée à une déformation plus importante, elle-même pouvant être à l'origine de la déstabilisation prématurée du premier rayon.

Au total, l'hallux valgus dans la grande majorité des cas et en excluant les cas congénitaux, est une déstabilisation du premier rayon d'origine inconnue et survenant plus ou moins précocement au cours de la vie.

## 1.5 Prises en charge actuelles et résultats chirurgicaux.

Le traitement médical a une place limitée (25, 26) dans la prise en charge de cette pathologie. Une fois l'adaptation du chaussage dépassé, le recours à la chirurgie est fréquent. Bien qu'il soit difficile de les dénombrer, plus d'une centaine d'interventions chirurgicales ont été décrites (27, 28) sans qu'aucune ne réussisse à s'imposer. Les résections arthroplasties (29, 30) ne sont pratiquement plus employées, mais les techniques essentiellement basées sur les parties molles, les arthrodèses des premières articulations métatarso-phalangienne et cunéo-métatarsienne, de même que de nombreuses ostéotomies basales, diaphysaires et distales du premier métatarsien restent actuellement pratiquées (31).

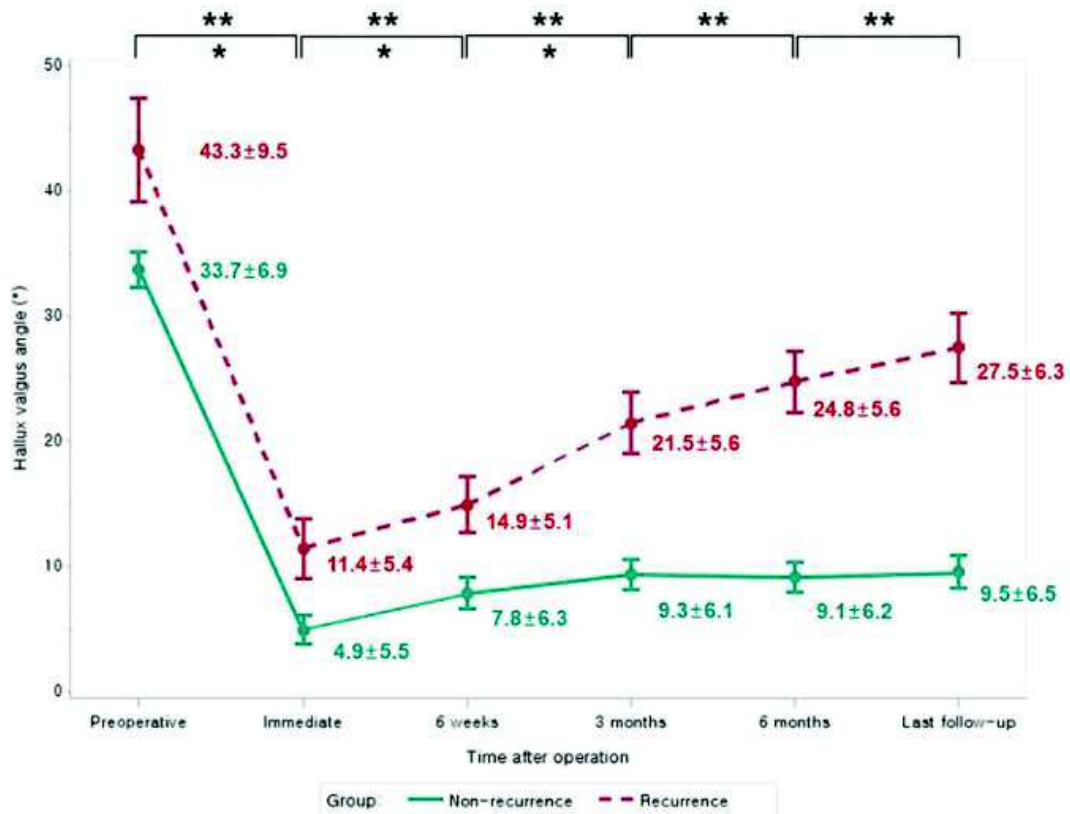
La plupart de ces techniques chirurgicales sont présentées dans la littérature sous couvert de publications scientifiques de faible niveau de preuve présentant la plupart du temps des résultats avec un faible recul (32). La quantité de ces articles dépassant amplement en nombre, celui déjà important de techniques chirurgicales, il nous semble difficile et peu utile de les détailler. Les revues de la littérature bien menées, de même que les séries présentant des résultats chirurgicaux à long terme sont moins nombreuses.

Une revue systématique de la littérature (33) bien menée incluant 229 études et représentant au total 16273 interventions, comprenant des techniques chirurgicales diverses retrouvait un taux global d'insatisfaction de 10.6%, des récurrences de l'hallux valgus dans 4.9% des cas et la présence de douleurs dans 1.5% des cas. Cette revue incluait toutefois de nombreuses études présentant des résultats chirurgicaux à court terme. A noter que la récurrence de la déformation est la complication la plus fréquente (33, 34).

Les études suivantes ont comme points communs de présenter des résultats de prises en charge chirurgicales de l'hallux valgus à moyen et long termes, ainsi que d'évaluer le taux de récurrence de la déformation après chirurgie (Tableau 1). Elles sont présentées par ordre croissant de durée de suivi après chirurgie :

- Park et al (35) ont réalisé une série de 131 chevrons à la partie proximale du premier métatarsien associés à une libération latérale de l'articulation métatarso-phalangienne ainsi qu'un Akin (36) (ostéotomie de soustraction médiale de la

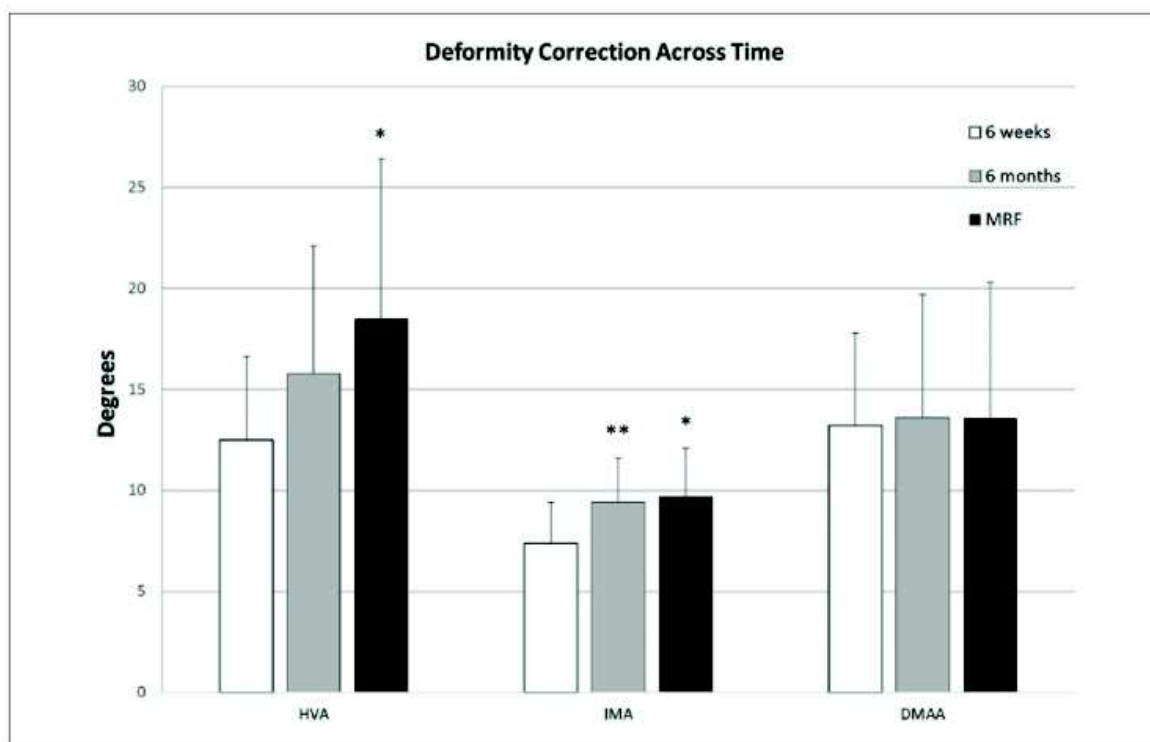
première phalange de l'hallux). Les patients étaient revus à 6 semaines, 3 mois, 6 mois et au délai maximal moyen de 2.3 ans (117/131 pieds revus). La présence d'un HVA supérieur à 20° était considéré comme une récurrence. Lors du suivi final, un taux de 17.1% de récurrence était constaté. La progressivité de cette récurrence est représentée sur le graphique ci-dessous (Figure 2).



Graph showing the sequential change in the hallux valgus angle over time in the nonrecurrence and recurrence groups (mean measurement and standard deviation at each time point shown; \*p < 0.05 in the nonrecurrence group, and \*\*p < 0.05 in the recurrence group).

Figure 2 : extraite de la publication : Park CH, Lee W-C. Recurrence of Hallux Valgus Can Be Predicted from Immediate Postoperative Non-Weight-Bearing Radiographs: *The Journal of Bone and Joint Surgery*. juill 2017;99(14):1190- 7.

- Iyer et al (37) ont réalisé une série de 17 ostéotomies basales d'ouverture médiale du premier métatarsien associée à une libération latérale de l'articulation métatarso-phalangienne par abord commissural. Une augmentation de l'HVA de plus de 5° lors du suivi, en comparaison au contrôle postopératoire à 6 semaines était considérée comme une récurrence. Comme représenté sur la Figure 3, l'HVA s'aggravait progressivement dans le temps en post opératoire. La récurrence au contrôle final à 2.4 ans de recul en moyenne (17/17 patients revus) représentait 64.7% des cas.



Deformity correction across time for all patients. DMAA, distal metatarsal articular angle; HVA, hallux valgus angle; IMA, intermetatarsal angle; MRF, most recent follow-up. \*Denotes significant difference between 6 weeks and MRF. \*\*Denotes significant difference between 6 weeks and 6 months ( $P < .05$ ).

Figure 3 : extraite de la publication : Iyer S, Demetracopoulos CA, Sofka CM, Ellis SJ. High Rate of Recurrence Following Proximal Medial Opening Wedge Osteotomy for Correction of Moderate Hallux Valgus. *Foot Ankle Int.* juill 2015;36(7):756- 63.

- Chong et al (38) ont réalisé une série multi-opérateurs composée principalement d'ostéotomies de type scarf et de chevrons distaux associés à des libérations latérales (118 patients au total). Le délai de suivi maximal était en moyenne de 5.2 ans (72/118 patients revus). 25.9% des patients étaient insatisfaits à ce terme, principalement du fait de la persistance de douleurs. Une récurrence de la déformation était constatée cliniquement (sans critères radiologiques définis) dans 9.9% des cas lors du suivi final. Ces récurrences ayant nécessité une chirurgie de reprise dans 69% de ces cas.
- Ianno et al (39) ont réalisé une série d'ostéotomies mini-invasives distales de type Bösch comprenant 85 pieds. Le critère choisi pour définir la récurrence était un HVA supérieur à 20°. Au recul maximal de 6.1 ans le taux de récurrence était de 18.8%.
- Pentikainen et al (40) dans une série de 100 chevrons distaux associés à des libérations latérales, retrouvaient à 7.9 ans de recul (77/100 pieds revus) un taux de récurrence de 73% en prenant pour critère un HVA supérieur à 15°.

- Faber et al (41) ont réalisé une étude prospective randomisée comparant les arthrodèses de la première articulation cunéo-métatarsienne (51 pieds) aux ostéotomies de Hohmann (50 pieds) (ostéotomies cunéiformes distales de soustraction médiale associée à une translation latérale). Le critère d'évaluation de la récurrence était l'aspect clinique. À 9.5 ans de recul, le taux de récurrence était de 8.7% dans le groupe arthrodèse (46/51 pieds revus) et de 8.9% dans le groupe Hohmann (45/50 pieds revus).
- Bock et al (42) dans une série de 101 scarfs associés à une libération latérale, retrouvaient à 10.3 ans de recul (93/101 pieds revus) un taux de récurrence de 30% en prenant pour critère un HVA supérieur à 20°. Une évaluation intermédiaire à 2.8 ans leur permet de constater la progressivité de cette récurrence avec un HVA moyen de 10.8° à 6 semaines, de 13.6° à 2.8 ans et de 15.5° à 10.3 ans.
- Veri et al (43) ont réalisé une série de 37 ostéotomies croissantiformes proximales associées à des libérations distales. Le critère choisi pour définir la récurrence était une augmentation de plus de 10° de l'HVA en comparaison aux clichés postopératoires précoces. Le taux de récurrence au recul moyen de 12.2 ans (31/37 pieds revus) était de 11%.
- Ling et al (44) ont présenté une technique arthroscopique de correction de l'hallux valgus associée à une série de 97 pieds à 12.3 ans de recul (85/97 pieds revus). Les résultats fonctionnels et radiologiques sont excellents (HVA=11.2° et IMA=9.5° en moyenne). Le taux de récurrence était de 3.5% avec comme critère un HVA supérieur à 15°. Il faut noter que les différentes étapes de cette technique hormis son caractère arthroscopique, ont de nombreux points communs avec la technique chirurgicale décrite par Peterson (45) modifiée par Patrice Diebold (sesamoïdectomie latérale non réalisée) (46). Cette technique largement pratiquée en France dans les années 1980 à 1990 a été abandonnée du fait du taux important d'hallux varus et de récurrence à moyen terme (46).
- Schwitalle et al (47) ont réalisé une série de 21 techniques de McBride. Le critère choisi pour définir la récurrence était un HVA supérieur à 20°. Au recul moyen de 14 ans (17/21 pieds revus) le taux de récurrence était de 41%.
- Jeuken et al (48), présentaient une étude prospective randomisée comparant les ostéotomies distales de type scarf (36 pieds) aux ostéotomies de type chevron (37 pieds) associées à des libérations latérales avec 14 ans de recul. Aucune différence significative n'était constatée entre les groupes. Les taux de récurrence



retrouvés, avec un critère de récurrence défini par un HVA supérieur à 15° étaient de 78% dans le groupe scarf (27/36 pieds revus) et de 73% dans le groupe chevron (28/37 pieds revus).

**Tableau 1** : Taux de récurrences classés par ordre croissant de recul après chirurgie.

Auteurs	Type de chirurgie (principalement représenté)	Recul (en années)	Critère définissant la récurrence	Taux de récurrence
<i>Park et al (35)</i>	Ostéotomie proximale de M1	2.3	HVA>20°	<b>17.1%</b>
<i>Iyer et al (37)</i>	Ostéotomie proximale de M1	2.4	↗ de l'HVA>5° lors du suivi	<b>64.7%</b>
<i>Chong et al (38)</i>	Ostéotomie distale de M1	5.2	Constatation clinique	<b>9.9%</b>
<i>Ianno et al (39)</i>	Ostéotomie distale de M1	6.1	HVA>20°	<b>18.8%</b>
<i>Pentikainen et al (40)</i>	Ostéotomie distale de M1	7.9	HVA>15°	<b>73%</b>
<i>Faber et al (41)</i>	Arthrodèse C1M1	9.5	Constatation clinique	<b>8.7%</b>
<i>Bock et al (42)</i>	Ostéotomie distale de M1	10.3	HVA>20°	<b>30%</b>
<i>Veri et al (43)</i>	Ostéotomie proximale de M1	12.2	↗ de l'HVA>10° lors du suivi	<b>11%</b>
<i>Ling et al (44)</i>	Parties molles	12.3	HVA>15°	<b>3.5%</b>
<i>Schwitalle et al (47)</i>	Parties molles	14	HVA>20°	<b>41%</b>
<i>Jeuken et al (48)</i>	Ostéotomie distale de M1	14	HVA>15°	<b>75%</b>

M1 = premier métatarsien ; C1M1 = 1ère articulation cunéo-métatarsienne ; ↗ = augmentation

Les résultats des arthrodèses de la première articulation métatarso-phalangienne ne sont pas inclus dans cette revue. L'immobilisation de l'angle entre le premier métatarsien et la première phalange de l'hallux par cette technique rend toute récurrence impossible en se basant sur l'HVA comme définition. De plus, les indications chirurgicales des arthrodèses métatarso-phalangiennes répondent à des règles différentes. Elles sont la plupart du temps réalisées, soit dans le cadre d'une atteinte dégénérative symptomatique de cette articulation associée à la déformation (hallux valgo-rigidus), soit dans le cadre de déformations sévères difficilement réductibles, ou enfin dans le cadre des reprises chirurgicales (49). Dans ces trois cadres cette technique donne d'excellents résultats dans la prise en charge de l'hallux valgus (50). L'arthrodèse métatarso-phalangienne est également une sécurité en cas de qualité osseuse médiocre en comparaison aux ostéotomies. Elle présente toutefois ses propres inconvénients (blocage articulaire, pseudarthrodèses...) (51).

Les prothèses de la première articulation métatarso-phalangienne ne sont pas scientifiquement validées pour la prise en charge de l'Hallux Valgus (52).

Au total, bien que les critères définissant la récurrence varient selon les études, cette dernière semble fréquente et d'apparition lentement progressive, ce quel que soit le type de prise en charge chirurgicale de l'hallux valgus.

## **1.6 Synthèse.**

L'hallux valgus est une pathologie fréquente, présentant une forte composante héréditaire, touchant principalement les femmes. Il est secondaire à une déstabilisation du premier rayon d'origine inconnue et survenant plus ou moins précocement au cours de la vie. De nombreuses techniques chirurgicales ont été décrites pour sa prise en charge sans qu'aucune ne puisse s'imposer. La récurrence de la déformation est la complication la plus fréquente. Les résultats de ces différentes techniques, arthrodèses métatarso-phalangiennes exclues, divergent dans la littérature. Les résultats présentés avec un faible recul semblent bons. A l'inverse les résultats présentant une longue durée de suivi après chirurgie présentent des taux de récurrences élevés. La récurrence de la déformation paraît être un processus lentement progressif.

La multiplicité des techniques chirurgicales associée aux résultats médiocres à long terme montrent que la prise en charge actuelle de cette pathologie est perfectible. Nous pensons qu'une mauvaise compréhension de la physiopathologie de l'hallux valgus peut engendrer des prises en charges inappropriées pouvant expliquer en partie les résultats médiocres des chirurgies actuelles.

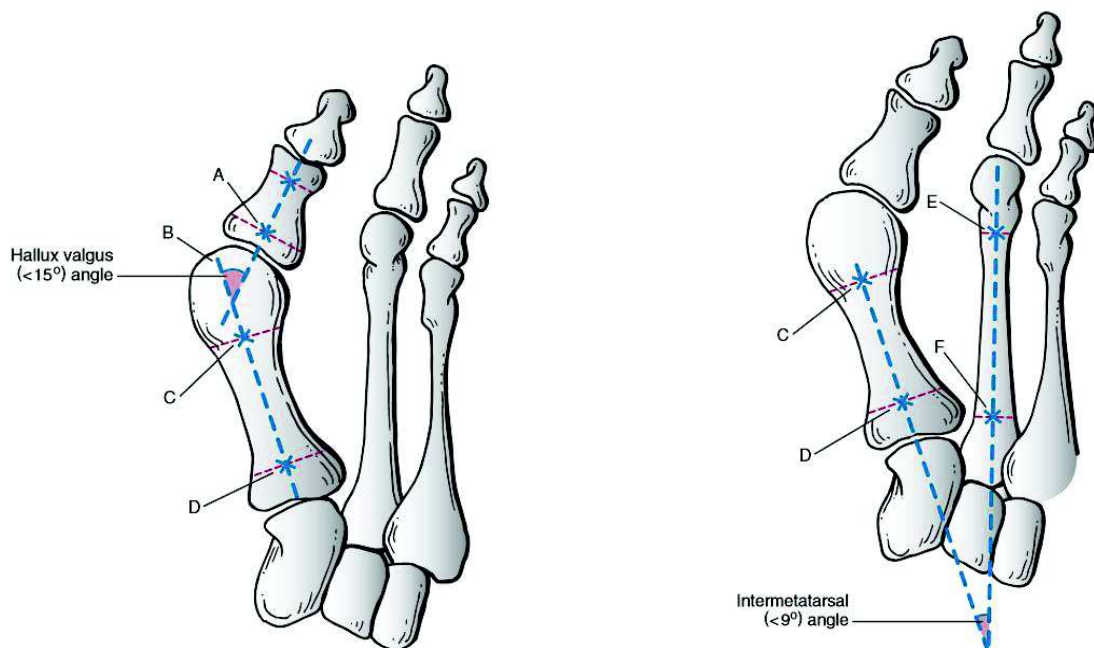
## Chapitre 2 : Bilan des déformations osseuses et tissulaires dans l'hallux valgus.

### 2.1 Les angles et déformations communément admis.

La publication de Hardy et Clapham (5), décrite précédemment, a permis de montrer l'augmentation de l'HVA, l'IMA ainsi que la position pathologique des sésamoïdes dans l'hallux valgus. Ces 3 critères restent à l'heure actuelle les plus communément utilisés pour quantifier radiologiquement l'hallux valgus (53), pour réaliser les planifications des techniques chirurgicales de correction, ainsi que pour évaluer les résultats de ces dernières (35, 54). Ces 3 critères sont évalués sur des radiographies dorso-plantaires de pied en charge.

L'Hallux Valgus Angle (HVA) d'après Coughlin et al (3), est l'angle formé par l'intersection de l'axe longitudinal du premier métatarsien et de l'axe longitudinal de la première phalange (Figure 4).

L'Intermetatarsal Angle (IMA) d'après Coughlin et al (3), est l'angle formé par l'intersection de l'axe longitudinal du premier métatarsien et de l'axe longitudinal du deuxième métatarsien (Figure 5).



Figures 4 (gauche) et 5 (droite) : extraites du livre : *Coughlin MJ, Mann RA, Saltzman CL, éditeurs. Surgery of the foot and ankle. 8th ed. Philadelphia: Mosby; 2007. p.209*

La position des sésamoïdes est définie selon Hardy et Clapham (5), par la position du sésamoïde tibial par rapport à l'axe longitudinal du premier métatarsien. Elle comprend 7 stades représentés sur la Figure 6. La ligne verticale représente l'axe longitudinal du premier métatarsien et les ronds le sésamoïde tibial.

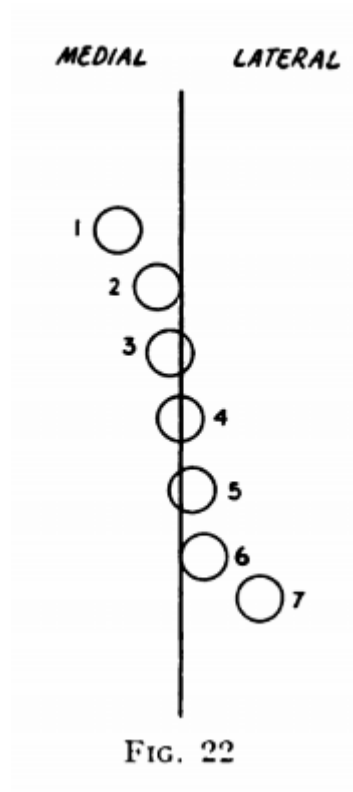


Figure 6 : extraite de la publication : *Hardy RH, Clapham JCR. Observations on hallux valgus; based on a controlled series. J Bone Joint Surg Br. août 1951;33-B(3):376- 91.*

Bien que paraissant simple, l'évaluation de ces 3 critères est soumise à variation comme l'a décrit Shima et al (55). Cette variation est principalement liée au positionnement de l'axe longitudinal du premier métatarsien par l'observateur. Les références de cet axe peuvent être : le centre de la tête métatarsienne en distal ou de la base métatarsienne en proximal, le centre de la surface articulaire métatarso-phalangienne en distal ou de la surface articulaire cunéo-métatarsienne en proximal, ou encore les points équidistants des corticales métaphysaires en proximal ou distal. Ces différentes possibilités détaillées par Shima et al (55), sont illustrées dans leur publication (Figure 7).

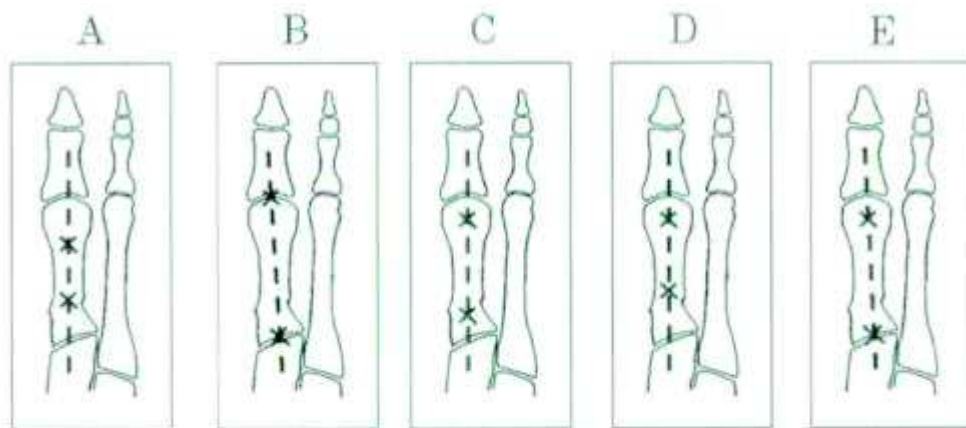


Illustration depicting the five methods that were used to determine the longitudinal axis of the first metatarsal. A: Method A involved bisecting the shaft of the metatarsal at two levels. B: Method B involved connecting the centers of the articular surface of the metatarsal head and the proximal articular surface. C: Method C involved connecting the centers of the metatarsal head and base. D: Method D involved connecting the centers of the head and the proximal part of the shaft. E: Method E involved connecting the centers of the metatarsal head and the proximal articular surface. This method was newly devised in the present study.

Figure 7 : extraite de la publication : Shima H, Okuda R, Yasuda T, Jotoku T, Kitano N, Kinoshita M. Radiographic Measurements in Patients with Hallux Valgus Before and After Proximal Crescentic Osteotomy: *The Journal of Bone and Joint Surgery-American Volume*. juin 2009;91(6):1369- 76.

Cette variabilité a été évaluée dans cette étude sur 20 radiographies d'hallux valgus dorso-plantaires en charge en préopératoire ainsi que sur 20 radiographies postopératoires. 3 lecteurs évaluaient les angles précédemment décrits sur ces radiographies à deux reprises et de façon aléatoire. Le calcul des angles montrant les variabilités intra et inter observateur les plus faibles intégrait l'axe représenté sur le schéma E de la figure ci-dessus, à savoir l'axe tracé entre le centre de la tête métatarsienne et le centre de la surface articulaire de la première articulation cunéo-métatarsienne. Cet axe sera pris comme référence dans l'ensemble de nos travaux décrits à la fin de ce manuscrit, pour le calcul des angles l'intégrant.

Après définition d'un axe comme référence, les reproductibilités inter et intra observateur des 3 mesures ci-dessus étaient jugées bonnes dans la littérature (24, 56, 57).

L'Interphalangeal Angle (IPA) d'après Coughlin et al (3), est l'angle formé par l'intersection de l'axe longitudinal de la première phalange de l'hallux et de l'axe longitudinal de la deuxième phalange (Figure 8). Cet angle mesure le valgus phalangien

intrinsèque à l'hallux, pouvant s'ajouter à la déformation en valgus de la première articulation métatarso-phalangienne. Strydom et al (58), associent l'IPA à l'HVA dans ce qu'ils nomment le “*Total Valgus Deformity of the Hallux (TVDH)*”. Après analyse l'IPA représenterait 28.3% du TVDH dans l'hallux valgus et 58% dans les pieds indemnes de déformation. La reproductibilité inter et intra observateur de cette mesure est excellente (59).

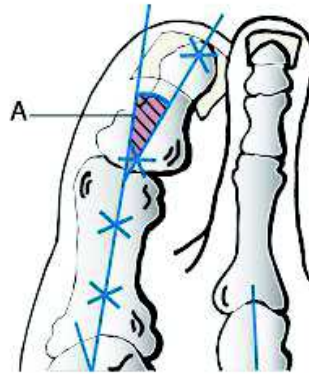


Figure 8 : extraite du livre : Coughlin MJ, Mann RA, Saltzman CL, éditeurs. *Surgery of the foot and ankle. 8th ed. Philadelphia: Mosby; 2007. p.209*

Le Distal Metatarsal Articular Angle (DMAA) est un autre angle fréquemment utilisé dans la littérature pour caractériser l'hallux valgus. Décrit par Piggott (60) en 1960, il est également mesuré sur des radiographies dorso-plantaires de pied en charge. Il correspond (3), à l'angle formé par l'intersection de la ligne perpendiculaire à la surface articulaire distale de M1 et de l'axe longitudinal du premier métatarsien (Figure 9).

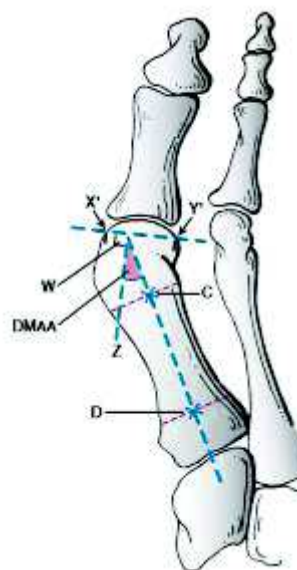


Figure 9 : extraite du livre : Coughlin MJ, Mann RA, Saltzman CL, éditeurs. *Surgery of the foot and ankle. 8th ed. Philadelphia: Mosby; 2007. p.210*

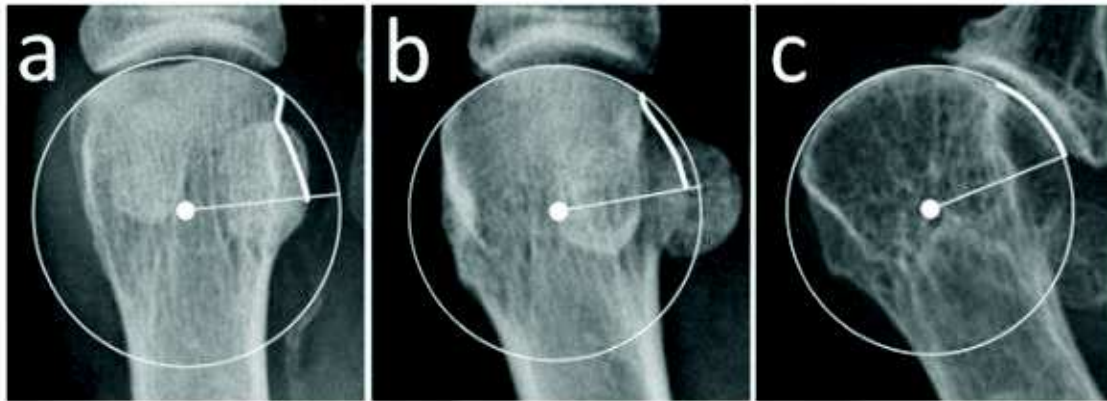
Cet angle, contrairement aux précédents est sujet à une mauvaise reproductibilité intra et inter observateur (24, 57). Son origine et sa corrélation clinique sont actuellement débattues. Les prochains chapitres auront pour objet de détailler ces différents points.

L'ensemble de ces mesures (HVA, IMA, position des sésamoïdes, IPA, DMAA) servent de base aux différentes planifications chirurgicales de correction de l'hallux valgus (61, 62). Elles sont par contre toutes réalisées sur des clichés radiographiques en deux dimensions.

## **2.2 Le Distal Metatarsal Articular Angle, un angle controversé.**

Pour certains auteurs, la présence d'un DMAA important caractérise l'hallux valgus juvénile (19, 20, 21). Toutefois cet angle pose problème tant concernant la réalisation de sa mesure qui reste peu fiable (24, 57), que dans sa correspondance anatomique. Il est cependant associé à une augmentation du risque de récurrence lorsqu'il est important en préopératoire (40) ou qu'il n'est pas réduit en postopératoire (35). De même, Lee et al (63) ont suivi radiologiquement 70 hallux valgus non traités pendant 2 ans. A ce terme, l'HVA avait progressé dans 18 cas et n'avait pas progressé dans 52 cas. En comparant le groupe hallux valgus évolutif au groupe stable, la présence d'un DMAA important au début du suivi était associée à la progression de l'hallux valgus. Comprendre cet angle s'avère donc crucial.

Concernant la variabilité importante de sa mesure, la variation de la forme de la tête décrite par Okuda et al (64) peut être une des causes. Okuda décrit 3 formes possibles pour décrire la tête du premier métatarsien (sur des radiographies dorso-plantaires en charge). Elle peut avoir un aspect arrondi (classée R pour Round), angulé (classée A pour Angular), ou intermédiaire (classée I pour Intermediate) (Figure 10).



Classification for the shape of the first metatarsal head's lateral edge. Rounded (a), intermediate (b), and angular (c).

Figure 10 : extraite de la publication : Ono Y, Yamaguchi S, Sadamasu A, Kimura S, Watanabe S, Akagi R, et al. The shape of the first metatarsal head and its association with the presence of sesamoid-metatarsal joint osteoarthritis and the pronation angle. *Journal of Orthopaedic Science*. juill 2019;S0949265819301976.

On comprend la difficulté à définir la surface articulaire de la tête du premier métatarsien nécessaire à la mesure du DMAA en cas de tête arrondie. Il est probable que la variabilité importante du DMAA est causée par cet aspect arrondi de la tête.

Se basant sur cette classification Okuda et al (64) ont d'abord comparé 60 radiographies de pieds normaux à 60 radiographies d'hallux valgus. L'aspect arrondi de la tête métatarsienne (classé R) était significativement associé au groupe hallux valgus et l'aspect angulé (classé A) était significativement associé au groupe comprenant des pieds sains.

Les hallux valgus ont ensuite été opérés. Le nombre de métatarsiens présentant une tête d'aspect arrondi était significativement diminué par la chirurgie en postopératoire précoce. Par suite, le suivi de ces hallux valgus dans le temps a montré que l'aspect arrondi de la tête en postopératoire précoce était significativement associé à la récurrence de la déformation.

Plusieurs auteurs ont tenté d'expliquer cet aspect arrondi. Ce n'est que récemment qu'il a été démontré qu'il est en fait associé à la pronation de la tête métatarsienne (65, 66), (67). Ono et al (65) retrouvaient une pronation moyenne de 14° pour les têtes d'aspect arrondi (classées R), de 8° pour les têtes d'aspect intermédiaire (classées I) et de 4° pour les têtes d'aspect angulé (classées A). Okuda et al (64) mentionnaient cette hypothèse dans leur discussion sans pouvoir l'affirmer dans leur étude. Selon eux l'aspect arrondi de la tête sur des clichés radiographiques dorso-plantaires s'explique par la saillie latérale,



du fait de la pronation, de la partie plantaire latérale de la tête du premier métatarsien, anatomiquement ronde (Figure 11).

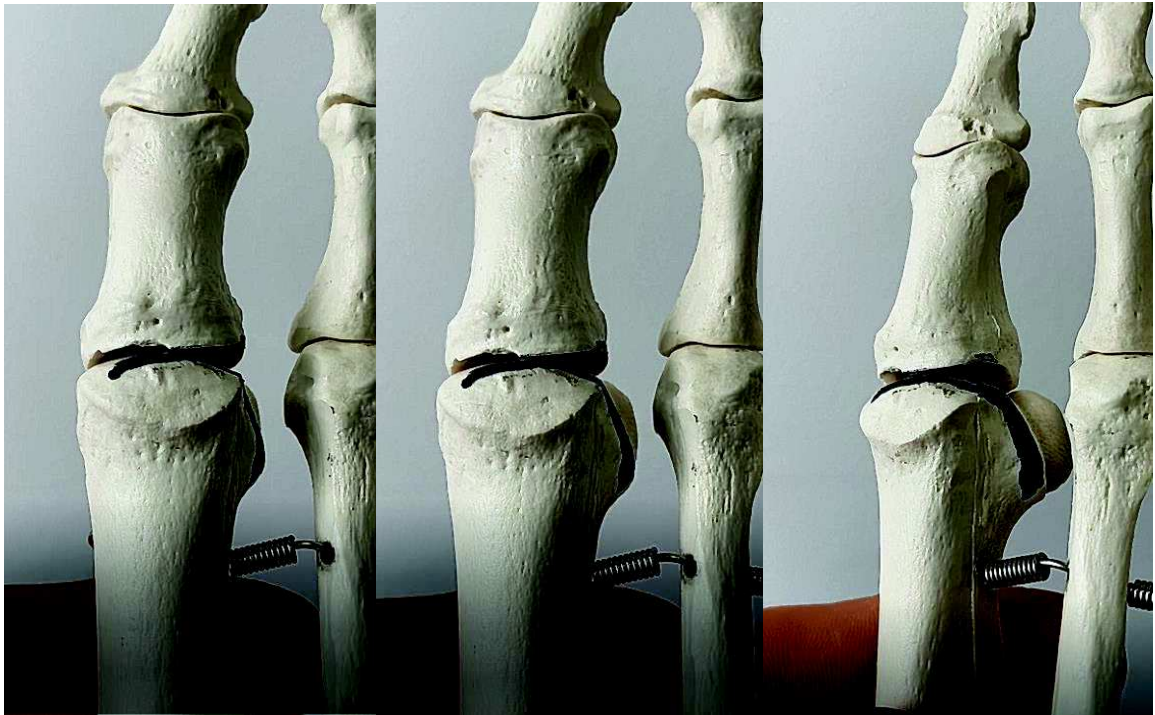


Figure 11 : Illustration sur os sec de l'aspect arrondi de la tête du premier métatarsien sur une vue dorso-plantaire (Images J-Y Coillard) : Veuillez noter l'apparition progressive, associée à la pronation du premier métatarsien, d'un aspect rond de la tête, secondaire à l'exposition de la partie plantaire latérale de la tête métatarsienne.

Il a également été mis en évidence que la variabilité de lecture du DMAA augmentait avec la pronation du premier métatarsien par d'autres auteurs (68, 69, 70, 71). La pronation entraînant un aspect arrondi de la tête du premier métatarsien, il semble logique que cet aspect soit à l'origine de la difficulté d'interprétation et de la faible reproductibilité de lecture du DMAA.

## **2.3 La pronation du premier rayon, une composante oubliée dans les planifications chirurgicales en deux dimensions.**

En 1996, Charles L. Saltzman et ses équipes étaient les premiers à étudier radiologiquement la pronation du premier rayon. Après avoir validé dans une étude cadavérique la reproductibilité de leur protocole radiographique en charge, ils ont comparé la pronation métatarsienne d'un groupe de 30 hallux valgus à un groupe contrôle (72). La pronation moyenne de la tête métatarsienne par rapport au sol, de  $5.7^\circ$  dans le groupe hallux valgus contre  $1.6^\circ$  dans le groupe contrôle, n'avait montré aucune différence significative. Ils ont évalué par la suite, dans une étude similaire (73) la pronation de l'hallux. Celle-ci s'avérait significativement plus élevée dans le groupe hallux valgus ( $19^\circ$  en moyenne) en comparaison au groupe contrôle ( $7.2^\circ$ ).

En 2012, Mortier et al (9) développaient leur propre protocole radiologique et, en se basant sur l'axe du premier métatarsien, mettaient en évidence une pronation de  $12.7^\circ$  du premier métatarsien dans une série de 100 hallux valgus.

L'analyse tomodensitométrique tridimensionnelle a confirmé cette hypothèse. En comparant des groupes hallux valgus à des groupes contrôles, Cruz et al (22) retrouvaient respectivement une pronation moyenne de  $15.36^\circ$  et de  $3.45^\circ$  du premier métatarsien et Ota et al (74) de  $17.6^\circ$  et  $4.7^\circ$ . Les valeurs de ces études donnaient la position en pronation de la tête en prenant comme référence la base du premier métatarsien, traduisant une déformation intrinsèque de ce dernier. Ces études scannographiques étaient réalisées hors charge. D'autres auteurs (10) choisissent de baser leurs mesures sur la position du 2ème métatarsien et retrouvent des valeurs plus élevées ( $27.3^\circ$  dans le groupe hallux valgus versus  $19.1^\circ$  dans le groupe contrôle).

L'apparition des scanners en charge donne un sens à ces valeurs. Ils permettent de chiffrer une position en pronation de la tête métatarsienne en prenant le sol comme référence. Avec ce type de matériel, Kim et al (75) ont comparé les mesures de 166 hallux valgus à celles d'un groupe contrôle. Ils définissent l'angle  $\alpha$  définissant la position de la tête métatarsienne par rapport au sol. Une pronation de  $21.9^\circ$  est retrouvée dans le groupe hallux valgus et de  $13.8^\circ$  dans le groupe contrôle. La valeur haute de l'intervalle de confiance à 95% du groupe contrôle était de  $15.8^\circ$  de pronation. Se basant sur cette valeur, 87.3% des patients du groupe hallux valgus présentaient une pronation excessive pathologique du premier métatarsien.

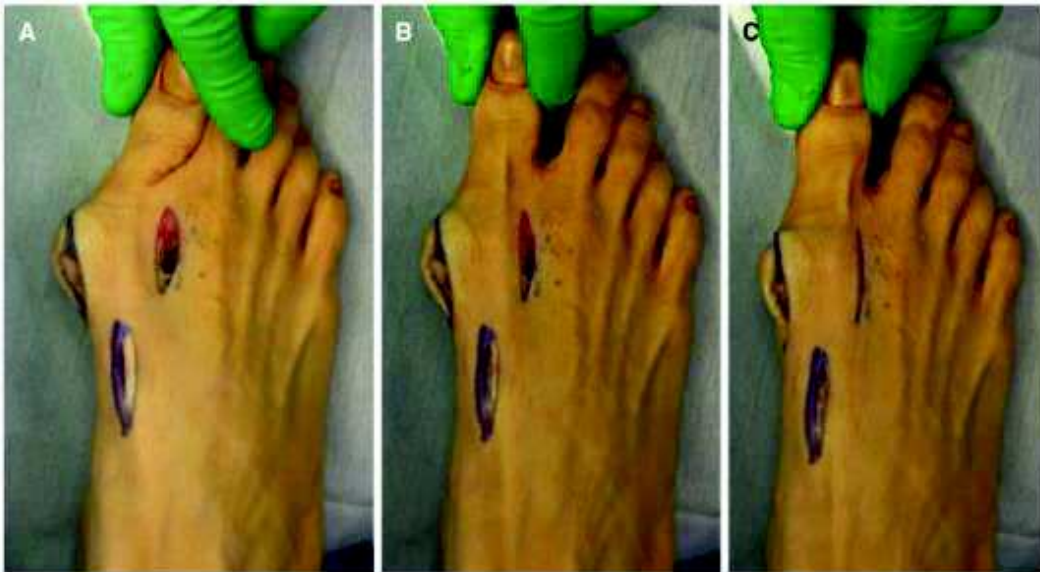
Localiser cette composante pronatrice du premier rayon est difficile. La torsion pronatrice osseuse du premier métatarsien dans sa globalité est réelle (22, 74). Les valeurs de pronation par rapport au sol de la tête métatarsienne semblent plus importantes que celle-ci (75). Il est possible qu'une part de cette pronation provienne de la première articulation cunéo-métatarsienne voire du premier cunéiforme (9, 76).

Au total, la pronation excessive du premier rayon est fréquente dans l'hallux valgus. Elle est pourtant rarement prise en compte dans les planifications chirurgicales actuelles (62).

## **2.4 Impact de la pronation sur le Distal Metatarsal Articular Angle.**

Comme vu précédemment, la pronation entraîne un aspect arrondi de la tête du premier métatarsien qui influe sur la mesure du DMAA.

Okuda et al (77, 78) rapportent des séries d'ostéotomies supinatrices de la base du premier métatarsien pour corriger l'hallux valgus. Le mouvement de supination au moment de l'ostéotomie est imprimé à partir du gros orteil (78) comme présenté dans les images ci-dessous (Figure 12). Les résultats de ces ostéotomies une fois fixées sont globalement bons à court terme. Ils soulignent la correction spontanée du DMAA qui suit la correction de l'aspect rond de la tête dans leur discussion sans chercher à la quantifier.



Intraoperative supination stress after release of the distal soft tissues and a proximal metatarsal osteotomy. **a** The great toe was grasped with the ankle in plantar flexion of 20°–30° and the

metatarsophalangeal joint of the great toe in extension of 10°–20°; **b** Gentle axial traction was applied by pulling on the great toe; **c** Supination stress was manually applied to the great toe

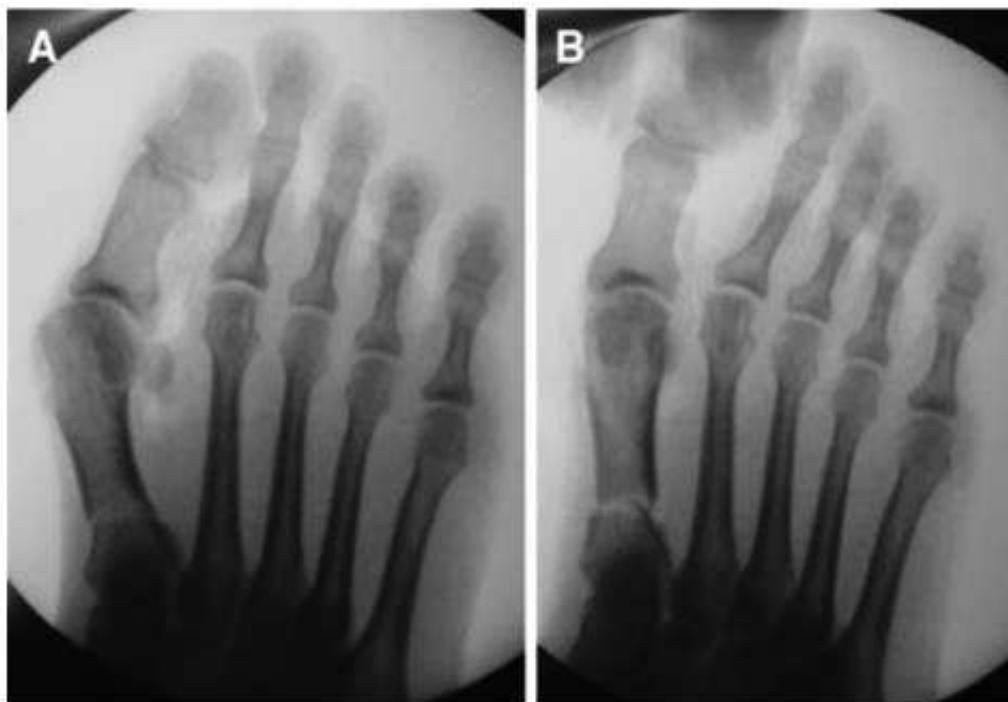


Figure 12 : Images extraites de la publication : Okuda R, Yasuda T, Jotoku T, Shima H. Supination stress of the great toe for assessing intraoperative correction of hallux valgus. *Journal of Orthopaedic Science*. janv 2012;17(2):129- 35.

Paul Dayton et son équipe vont plus loin, et remettent en cause l'existence d'une bascule en valgus de la surface articulaire distale du premier métatarsien dans l'hallux valgus. Pour rappel, la description originelle du DMAA avait comme objectif de quantifier

cette déformation (60). Dans une série récente de 109 hallux valgus traités par arthrodèse de la première articulation cunéo-métatarsienne (79), et en imprimant un mouvement de supination dans leurs arthrodèses, le DMAA passe de 19.6° en préopératoire à 5.3° en postopératoire. Ils concluent que *“l’existence d’une déformation de la surface métatarsienne distale est discutable”*.

Toutefois ils sont les seuls à notre connaissance à obtenir une correction aussi importante du DMAA avec ce type de technique. Une autre étude similaire (80), mais de meilleur niveau de preuve, incluant une analyse tridimensionnelle par la réalisation de scanners en charge et utilisant le même type de technique chirurgicale retrouvait des résultats différents. La pronation du premier rayon était également réduite en postopératoire dans leur série, mais le DMAA qui était de 21.8° en préopératoire, n’était que partiellement corrigé et restait à 16.8° en postopératoire.

Des études anatomiques montrent également l’existence, sur des pieds cadavériques indemnes de déformation, de cette déviation en valgus de l’extrémité distale de M1 (81). Cette déformation augmentant en présence d’une déformation de type hallux valgus (23). Il faut toutefois noter que ces études n’incluaient pas de calcul de la pronation métatarsienne. Elles étaient cependant réalisées après dissection complète du premier métatarsien.

Il est difficile de conclure sur ce sujet. Notre opinion, au regard de la littérature actuelle, est que l’augmentation de la bascule en valgus de la surface articulaire distale du premier métatarsien est réelle. Celle-ci est cependant surestimée par le calcul du DMAA.

## **2.5 Impact de la pronation du premier rayon sur la position des sésamoïdes et des structures musculo-tendineuses adjacentes.**

La pronation du premier rayon impacte également fortement la position des structures musculo-tendineuses adjacentes. Le terme “structures musculo-tendineuses adjacentes”, dans ce chapitre, représentera l’ensemble des structures dynamiques participant de manière directe à la stabilité de la première articulation métatarso-phalangienne. Celles-ci sont représentées dans le schéma ci-dessous (Figure 13). Les

sésamoïdes médiaux et latéraux, intégrés dans les tendons du muscle court fléchisseur de l'hallux sont le reflet de la position de ces structures musculo-tendineuses à la radiographie.

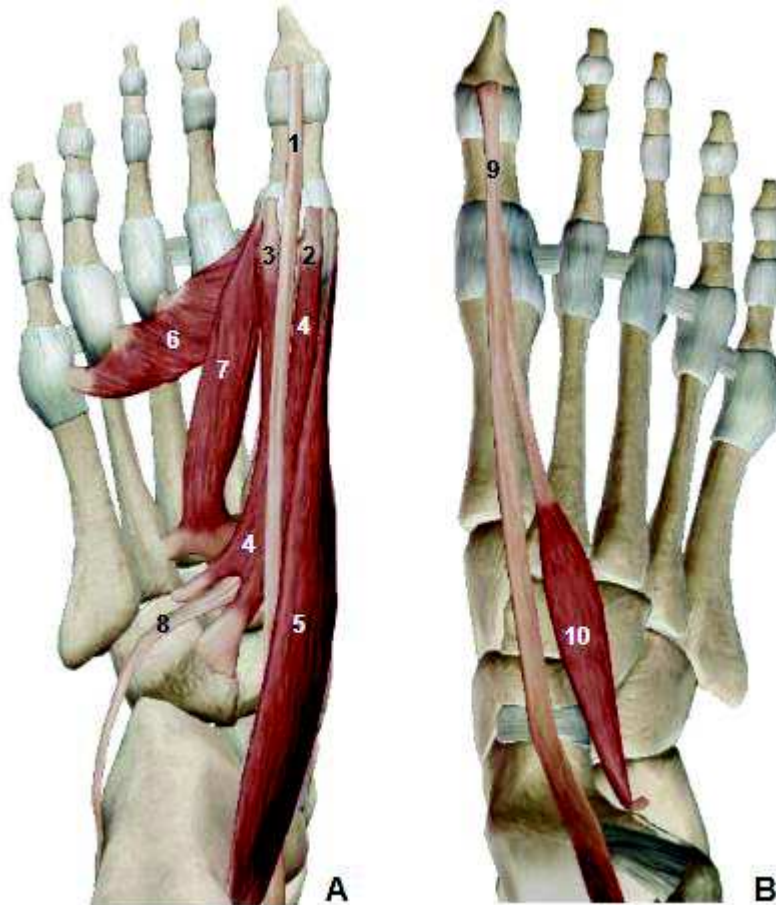


Figure 13 : Représentation de l'ensemble des structures musculo-tendineuses participant à la stabilité de la première articulation métatarso-phalangienne sur un pied droit (Images extraites du logiciel Visible Body® Muscle Premium) :

- **A** = Face Plantaire : 1. Tendon du Muscle Long Fléchisseur de l'hallux ; 2. Sésamoïde médial ; 3. Sésamoïde latéral ; 4. Muscle Court Fléchisseur de l'hallux ; 5. Muscle Abducteur de l'hallux ; 6. Chef Transverse du Muscle Adducteur de l'hallux ; 7. Chef Oblique du Muscle Adducteur de l'hallux ; 8. Tendon du Muscle Long Fibulaire
- **B** = Face Dorsale : 9. Tendon du Muscle Long Extenseur de l'hallux ; 10. Muscle Court Extenseur de l'hallux.

Le déplacement latéral des sésamoïdes mis en évidence par Hardy et Clapham (5), souvent considéré comme une luxation latérale métatarso-sésamoïdienne est possiblement uniquement lié à la pronation du premier rayon (82). Comme montré sur les images ci-dessous, le déport latéral des sésamoïdes sur la radiographie dorso-plantaire,

et qui pourrait à tort être considéré comme une luxation métatarso-sésamoïdienne, est uniquement lié à une position en pronation de la tête métatarsienne, comme l'atteste la position centrée des sésamoïdes de part et d'autre de la crête inter-sésamoïdienne sur l'incidence de Guntz (Figure 14).

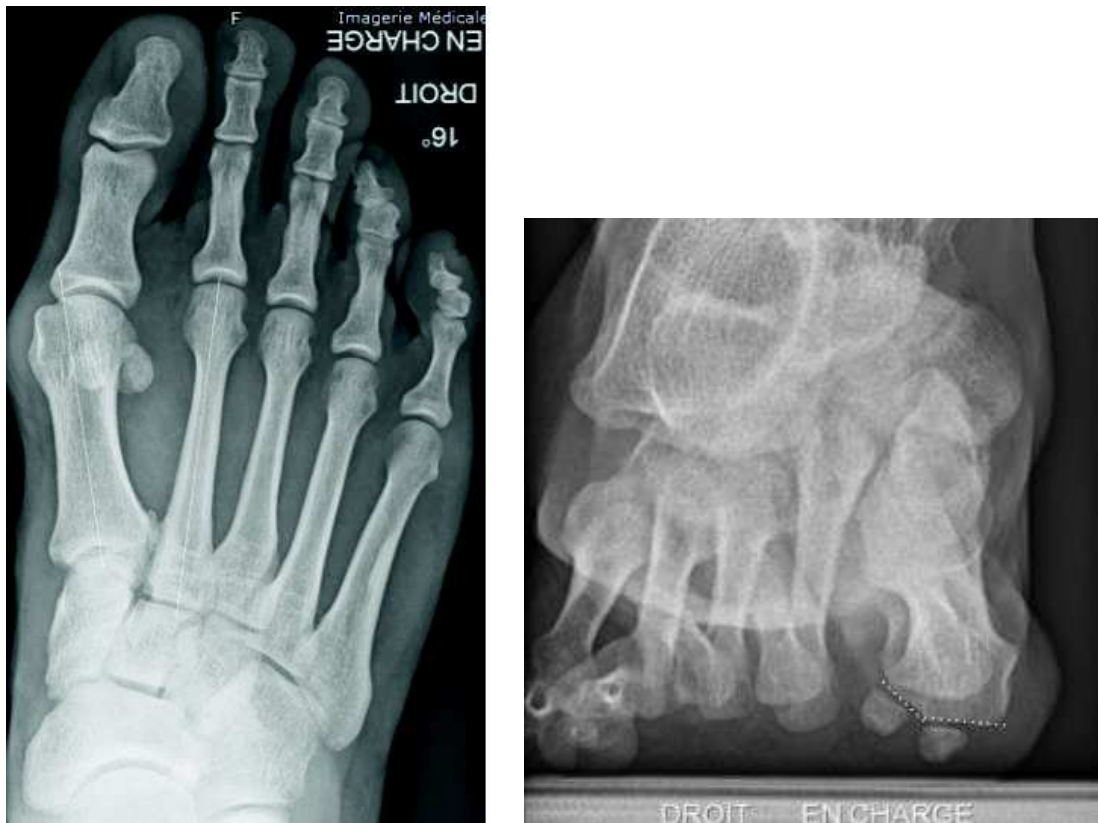

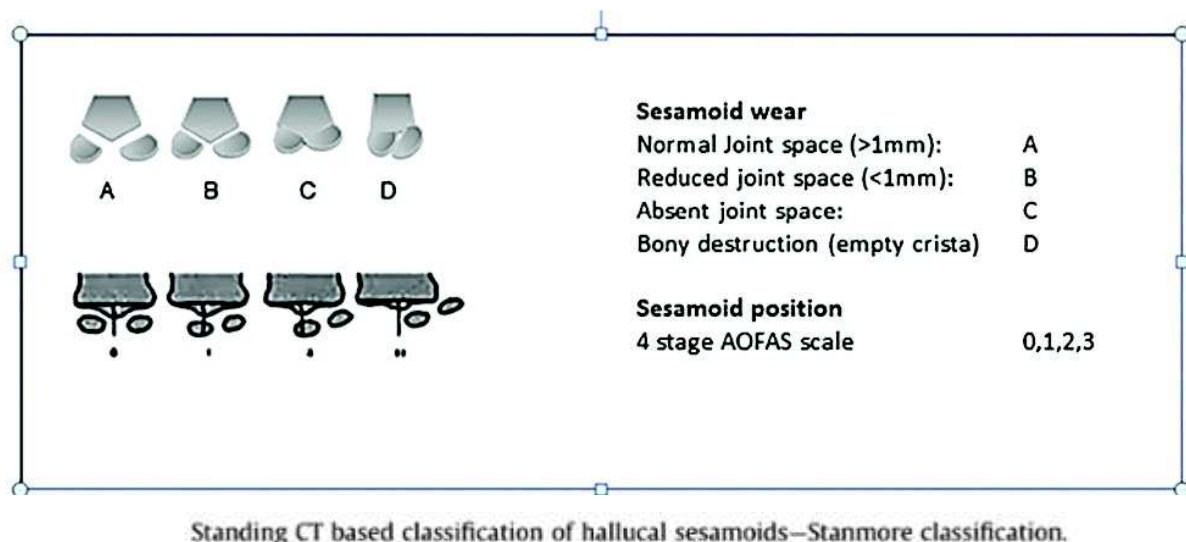
Figure 14 : Radiographies d'un hallux valgus droit (*Image J-Y Coillard*) :

- *Image de gauche : Incidence dorso-plantaire en charge (aspect décentré des sésamoïdes)*
- *Image de droite : Incidence de Guntz en charge (sésamoïdes centrés sur la crête inter-sésamoïdienne)*

La luxation métatarso-sésamoïdienne est cependant réelle est fréquente. Dans l'étude tridimensionnelle de Kim et al (75), cette dernière était présente dans 71.7% des cas. De manière détaillée, dans cette étude comprenant 166 hallux valgus, il était retrouvé dans 61.4% des cas une association pronation du premier rayon et luxation métatarso-sésamoïdienne, dans 25.9% des cas une pronation isolée sans luxation, dans 10.3% des cas une luxation isolée sans pronation, et enfin dans 2.4% des cas un hallux valgus isolé sans luxation métatarso-sésamoïdienne ni pronation du premier rayon. La position en pronation du premier rayon non associée à une luxation métatarso-sésamoïdienne, de

par son aspect confondant sur la radiographie dorso-plantaire (comme présenté sur les images ci-dessus), est nommée “*Pseudo-subluxation*” par ces auteurs.

Welck et al (83) proposent une nouvelle classification (The Stanmore classification) concernant la position des sésamoïdes. Cette dernière inclut à la fois la position des sésamoïdes par rapport à la crête inter-sésamoïdien, ainsi que l’atteinte arthrosique de l’articulation métatarso-sésamoïdienne (Figure 15).



Standing CT based classification of hallux sesamoids—Stanmore classification.

Figure 15 : extraite de la publication : Welck MJ, Singh D, Cullen N, Goldberg A. Evaluation of the 1st metatarso-sesamoid joint using standing CT — The Stanmore classification. *Foot and Ankle Surgery*. août 2018;24(4):314- 9.

Est-ce la pronation du premier rayon qui déstabilise les structures musculo-tendineuses adjacentes en latéral ou la position latérale de ces dernières qui induit une pronation du premier rayon ? Il est difficile de conclure. En se basant sur les proportions décrites ci-dessus (75), la pronation isolée sans luxation étant fréquente, la première hypothèse est peut-être la plus tangible. Mais la présence dans 10% des cas d’une luxation isolée sans pronation rend l’inverse également possible.

Ces deux théories sont cependant liées. La déstabilisation latérale des structures musculo-tendineuses induite par la pronation du premier métatarsien a été confirmée dans plusieurs études (84, 85, 86), ces dernières aggravant également le valgus de la première articulation métatarso-phalangienne et le varus de la première articulation cunéo-métatarsienne (82, 84, 87) lors de la flexion plantaire contrariée de l'hallux. Certains auteurs soulignent également que la pronation induit une plantarisation de l’insertion distale du muscle abducteur de l’hallux, ce qui pourrait inverser son action et



en faire un muscle adducteur de l'hallux (88, 89) (Figure 16). Enfin un excès de pronation minime constaté au niveau de la tête du premier métatarsien par rapport au sol induit une pronation amplifiée de l'hallux (72, 73, 90).

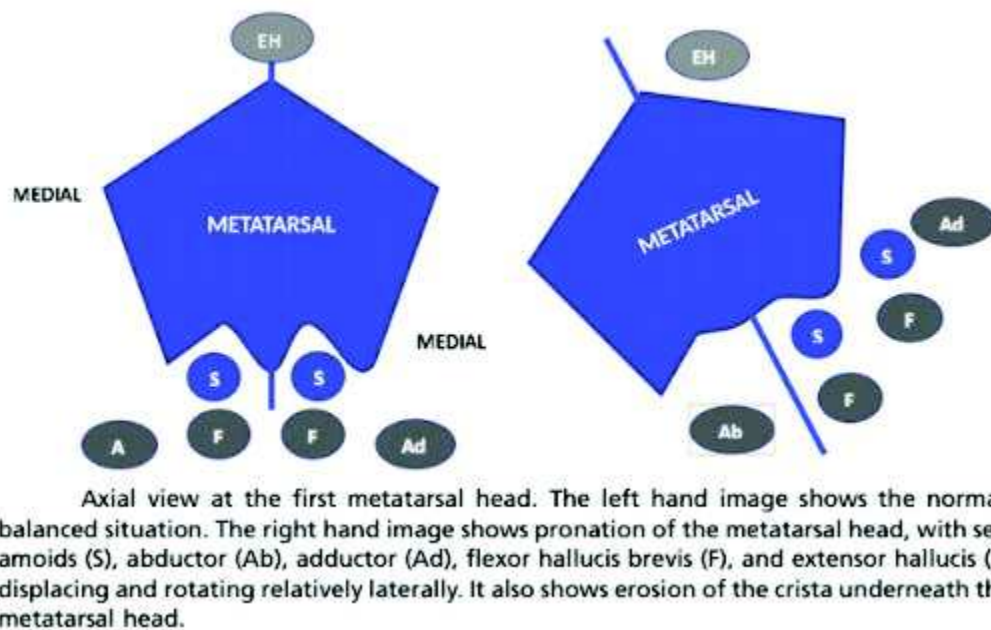


Figure 16 : extraite de la publication : Welck MJ, Al-Khudairi N. *Imaging of Hallux Valgus. Foot and Ankle Clinics. juin 2018;23(2):183- 92.*

Bien que cela n'ait pas été étudié, il semble également logique que la position latérale des structures musculo-tendineuses en cas de luxation métatarso-sésamoïdienne, induise un moment en pronation sur le premier métatarsien.

Il a également été montré que le recentrage insuffisant des sésamoïdes en postopératoire sur les radiographies dorso-plantaires est un facteur de risque de récurrence de la déformation (91, 92). Selon la même logique, ce dernier peut à la fois être lié à un défaut de réduction de la pronation et/ou à un défaut de réduction d'une luxation métatarso-sésamoïdienne.

Au total la position en pronation du premier rayon et la luxation métatarso-sésamoïdienne sont des phénomènes liés, s'aggravant mutuellement, sans que l'on puisse attribuer de manière formelle l'initiation de la déformation à l'un ou à l'autre. La finalité reste la même, l'équilibre du premier rayon nécessite des sésamoïdes centrés sur la crête inter-sésamoïdienne, ainsi qu'une tête métatarsienne en position neutre induisant un appui pulpaire de l'hallux, lui permettant la transmission de forces orthogonales au sol,

nécessaires à la propulsion lors de la marche. A l'inverse l'application de forces au sol par un hallux en position de pronation induit des moments valgus sur la première articulation métatarso-phalangienne et varisant sur la première articulation cunéo-métatarsienne pouvant aboutir à l'hallux valgus.

## **2.6 Rôle de la première articulation cunéo-métatarsienne dans l'hallux valgus.**

De nombreuses études ont montré l'existence d'une augmentation de la laxité de la première articulation cunéo-métatarsienne dans l'hallux valgus. Elle est fréquemment nommée hypermobilité cunéo-métatarsienne. Cette dernière est présente dans tous les plans de l'espace. Elle est confirmée dans le plan sagittal (testée par des mouvements de flexion dorsale et de flexion plantaire) (12, 93, 94, 95, 96), ainsi que dans le plan transversal (testée par des mouvements d'abduction et d'adduction) (97), et semble également présente dans le plan frontal (testée par des mouvements de supination et de pronation) (9). Cette hypermobilité à la marche, ainsi que son implication dans le transfert de charges sur les métatarsiens latéraux dans l'hallux valgus (98) ont également été confirmés. Kimura et al (99) en comparant un groupe d'hallux valgus à un groupe de pieds sains, ont aussi mis en évidence une laxité de la première articulation métatarso-phalangienne ainsi que des articulations naviculo-cunéenne médiale et talo-naviculaire, suggérant un phénomène plus global.

Des outils fiables et reproductibles sont disponibles (100) pour l'évaluer mais ces derniers s'adaptent difficilement à la pratique clinique quotidienne. La présence d'une ouverture de la partie plantaire de l'articulation cunéo-métatarsienne visible sur des radiographies de profil en charge n'est pas associée à cette laxité (101).

L'origine de cette hypermobilité est discutée. La position en flexion dorsale de la première articulation métatarso-phalangienne mettant en tension l'aponévrose plantaire et augmentant la rigidité de l'arche médiale permet de lutter contre son affaissement lors de la phase d'appui. Cette théorie a été décrite par Hicks (102) sous le terme "effet treuil". Pour certains, l'hypermobilité de la première articulation cunéo-métatarsienne serait une conséquence de la faillite de cet effet treuil secondaire à la déformation de la première

articulation métatarso-phalangienne ainsi qu'à la désaxation des parties molles adjacentes, notamment du tendon du muscle long fléchisseur de l'hallux (103, 104).

Des auteurs (97, 105, 106, 107) pensent cette laxité à l'origine de la déformation dans l'hallux valgus. Faber et al (41) ont réalisé une étude prospective randomisée chez des patients présentant un hallux valgus associé à une hypermobilité de la première articulation cunéo-métatarsienne (mesure de la laxité réalisée à l'aide d'un outil validé). Après randomisation, un groupe bénéficiait d'ostéotomies distales du premier métatarsien, l'autre groupe bénéficiait d'arthrodèses de la première articulation cunéo-métatarsienne. Aucune différence significative n'a été mise en évidence entre ces deux groupes à 10 ans de recul. Le taux de récurrence de la déformation était équivalent dans les deux groupes. Cette non supériorité de l'arthrodèse de la première articulation cunéo-métatarsienne comparée à des traitements conservateurs a été également constatée par Lagaay et al (108).

Si bloquer la première articulation cunéo-métatarsienne ne diminue pas le taux de récurrence de la déformation, il est peu probable que cette laxité soit à l'origine de l'hallux valgus.

La position de la première articulation cunéo-métatarsienne, ainsi que de son axe articulaire ont eu probablement un rôle dans la genèse de l'hallux valgus. La littérature sur ce sujet est cependant ambivalente. L'orientation de l'axe articulaire de cette dernière permet, soit une combinaison d'abduction, flexion dorsale et supination du premier métatarsien, soit le mouvement inverse à savoir une combinaison d'adduction, flexion plantaire et pronation (76). La laxité de la première articulation cunéo-métatarsienne dans l'HV semble spontanément suivre ce mouvement en augmentant uniquement l'amplitude de celui-ci. Kimura et al (99) ont comparé un groupe de 10 pieds présentant un hallux valgus à un groupe de 10 pieds contrôle. Chaque pied bénéficiait d'une séquence scannographique hors charge puis en charge. Les mouvements secondaires à cette phase de charge étaient comparés dans les deux groupes. Ils retrouvaient un mouvement accentué en dorsiflexion, abduction et supination au niveau du premier métatarsien par rapport au premier cunéiforme dans le groupe hallux valgus. Des constats similaires ont été retrouvés par Singh et al (97), et Geng et al (109).

Il est étonnant de constater que la déformation en varus de cette articulation constatée dans l'hallux valgus impliquerait plutôt une position en supination du premier métatarsien. Comme vu précédemment, cette supination n'est pas constatée en distalité, la position de la tête du premier métatarsien présentant une position en pronation accentuée par

rapport au sol dans l'hallux valgus (75). Cette dernière est en partie liée à la pronation intrinsèque du premier métatarsien (22, 74) mais pourrait également avoir une composante plus proximale.

Quoi qu'il en soit, l'être humain bipède, requiert pour l'efficience de sa phase de propulsion, un appui pulpaire de l'hallux et de la tête du premier métatarsien (110). Lutter contre la pronation du premier rayon afin de permettre cet appui semble logique. Le mouvement forcé en supination de la première articulation cunéo-métatarsienne pourrait être l'un de ces moyens. Le classique "metatarsus varus", ainsi que la flexion dorsale du premier métatarsien constatés dans l'hallux valgus pourraient être des déformations associées, imposées par la position en supination de l'articulation cunéo-métatarsienne. Cette supination serait nécessaire à la compensation d'une pronation excessive du premier rayon dans l'hallux valgus, tentant d'aboutir à un appui pulpaire de l'hallux afin de rendre sa composante propulsive efficace.

Cette théorie n'est qu'une hypothèse de notre part au vu de la littérature.

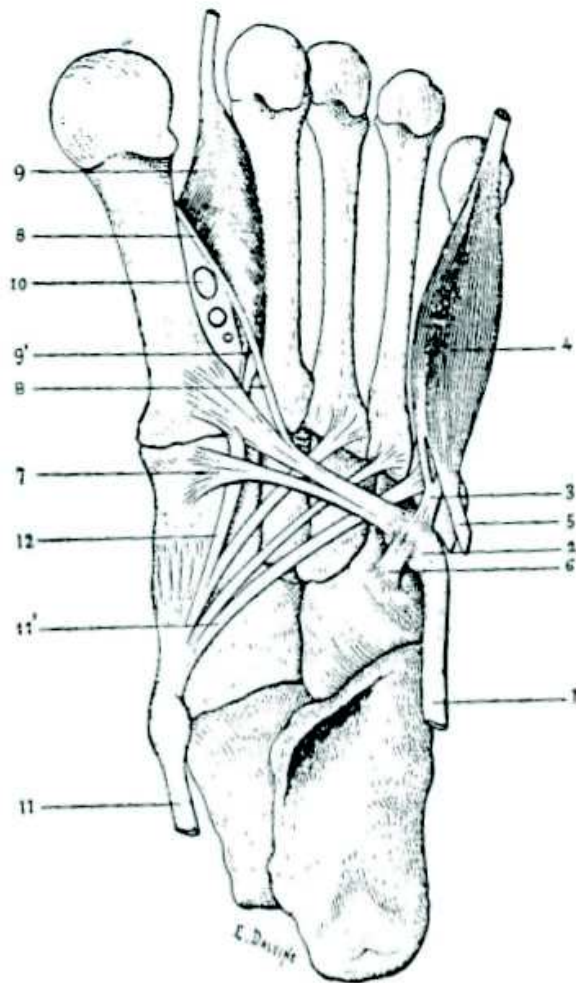
Geng et al (109) comparaient les mouvements lors de la mise en charge du pied au scanner d'un groupe de 20 pieds hallux valgus à un groupe de 20 pieds contrôles indemnes de déformation selon le même procédé que Kimura et al (99). Au total, dans le plan sagittal, le premier métatarsien ainsi que le premier cunéiforme présentaient systématiquement des mouvements en dorsiflexion lors de la mise en charge. Le mouvement de dorsiflexion du premier métatarsien était supérieur à celui du premier cunéiforme imposant un mouvement de dorsiflexion à la première articulation cunéo-métatarsienne. Cette dorsiflexion était significativement plus élevée dans le groupe hallux valgus.

Dans le plan transversal, le premier métatarsien présentait systématiquement un mouvement d'abduction lors de la mise en charge et le premier cunéiforme présentait un mouvement d'abduction chez les sujets sains mais un mouvement d'adduction dans le groupe hallux valgus. Au total la première articulation cunéo-métatarsienne présentait systématiquement un mouvement d'abduction, celui-ci était significativement plus élevé dans le groupe hallux valgus du fait du mouvement opposé en adduction du cunéiforme. Enfin dans le plan frontal, le premier métatarsien et le premier cunéiforme présentaient systématiquement des mouvements en pronation lors de la mise en charge. Toutefois le degré de pronation du premier cunéiforme était systématiquement plus élevé dans le groupe hallux valgus, induisant un mouvement en supination de la première articulation cunéo-métatarsienne, ce qui confirme les données précédentes (76, 97, 99). Cet excès

de pronation du premier cunéiforme pourrait s'ajouter à la pronation intrinsèque du premier métatarsien dans l'hallux valgus. Le mouvement de supination de la première articulation cunéo-métatarsienne semble donc compensateur d'une pronation excessive du premier rayon.

Trois muscles peuvent avoir une influence directe sur ces mouvements. Le muscle long fibulaire, le muscle tibial antérieur et le muscle tibial postérieur (111). Le seul muscle pouvant induire un mouvement de pronation et d'adduction de par sa direction et ses insertions directes au niveau du premier cunéiforme ainsi que du premier métatarsien est le muscle long fibulaire. Le muscle tibial postérieur induirait plutôt un mouvement supinateur sur le cunéiforme médial et le naviculaire. Le muscle tibial antérieur induirait plutôt un mouvement supinateur sur le premier cunéiforme et le premier métatarsien de par son insertion médiale sur ces os. D'après l'étude de Faber et al (112), le muscle tibial antérieur aurait une action moindre sur la première articulation cunéo-métatarsienne en comparaison au muscle long fibulaire. Le muscle tibial postérieur n'était pas évalué dans leur étude.

Le muscle long fibulaire a donc un rôle ambivalent dans l'hallux valgus. Ses actions au niveau du premier rayon en flexion plantaire et en adduction luttent contre la déformation de type hallux valgus (112). Son rôle pronateur est lui par contre potentiellement pourvoyeur de cette déformation. D'après l'étude de Geng et al (109), cette action pronatrice semble être contrebalancée par le mouvement supinateur de l'articulation cunéo-métatarsienne. Ce mouvement pronateur peut être à la fois lié à une prépondérance d'action du muscle long fibulaire ou à une faiblesse relative des muscles tibiaux antérieur et postérieur. Enfin, il est étonnant de constater dans cette étude (109), que le muscle long fibulaire pourrait induire une position en adduction pronation du premier cunéiforme de par son insertion cunéenne, tout en permettant une supination relative du premier métatarsien allant à l'encontre de son action inhérente à son insertion métatarsienne (Figure 17). Des variations anatomiques au niveau de cette insertion pourraient expliquer cette divergence. Ces dernières sont nombreuses (113, 114). A notre connaissance aucune étude n'a analysé l'impact de ces variations sur l'hallux valgus.



**Normal insertions of peroneus longus tendon.** (1, peroneus longus tendon; 2, sesamoid of 1; 3, anterior frenulum of sesamoid; 4, short flexor muscle of fifth toe; 5, expansion of 4 that inserts on fibrous tunnel of peroneus longus tendon; 6, posterior frenulum of sesamoid [inconstant]; 7, attachment of 1 on medial cuneiform; 8, expansion of 1 forming an arcade of origin to the first dorsal interosseous muscle [9] and inserting on the superolateral corner of the first metatarsal neck; 9, origin of first dorsal interosseous from base of first metatarsal; 9', origin of first dorsal interosseous from base of first metatarsal; 10, dorsalis pedis vessels; 11, tibialis posterior tendon; 11', expansion of 11 to base of fifth metatarsal [inconstant]; 12, expansion of 11 to peroneus longus tendon [inconstant].) (From Picou R. Insertions inférieures du muscle long peronier latéral: anomalie de ce muscle. *Bull Soc Anat Paris*. 1894;8[7]:162.)

Figure 17 : extraite du livre : Kelikian AS, Sarrafian SK. *Sarrafian's Anatomy of the Foot and Ankle: Descriptive, Topographic, Functional*. Lippincott Williams & Wilkins; 2011. 780 p. p 238

Au total, une hypermobilité de la première articulation cunéo-métatarsienne est constatée dans l'hallux valgus, mais elle n'est pas la cause de cette déformation. Elle peut toutefois en être une de ses conséquences et induire une instabilité du premier rayon complexifiant sa prise en charge chirurgicale. L'orientation de l'axe articulaire de la première articulation cunéo-métatarsienne permet un mouvement combinant abduction, dorsiflexion et supination du premier métatarsien. Une position en pronation excessive du premier cunéiforme semble présente dans l'hallux valgus. Le muscle long fibulaire pourrait en être une des causes. Il est possible qu'un mouvement supinateur de la première articulation cunéo-métatarsienne soit compensateur d'une pronation excessive du premier rayon. Une position en supination de la première articulation cunéo-métatarsienne, de par l'orientation de son axe articulaire, impose une position en varus et en flexion dorsale du

premier métatarsien, ce qui pourrait expliquer la présence de ces déformations dans l'hallux valgus.

## **2.7 Faut-il réfléchir en amont de la première articulation cunéo-métatarsienne ?**

Il est possible d'imaginer l'impact de la position des structures ostéo-articulaires sus-jacentes et de la gravité sur l'hallux valgus. Une torsion fémorale interne excessive (antéversion fémorale excessive pour certains), insuffisamment compensée par une torsion tibiale externe, pourrait être à l'origine d'une compensation par le couple de torsion (115), augmentant la divergence talo-calcanéenne et pouvant mener à un pied plat surchargeant la colonne médiale, ce qui pourrait favoriser la survenue d'un hallux valgus. Cette théorie, nommée "triple déformation", a été décrite par Jean Judet (116).

Toutefois l'impact du pied plat sur l'hallux valgus est discuté (14, 13). Coughlin et al (12), dans leur étude incluant 122 hallux valgus, retrouvaient 15% de pieds plats. Aucune corrélation n'était retrouvée entre la sévérité de l'hallux valgus (représentée dans leur étude par l'HVA) et la sévérité du pied plat (mesurée selon la technique de Harris (117) sur un podoscope). Atbasi et al (118), en comparant 54 hallux valgus à 159 témoins retrouvaient une pente calcanéenne significativement plus faible dans le groupe hallux valgus. Malgré une absence de différence significative sur l'angle de Meary Tomeno ainsi que sur la découverte de la tête talienne entre les groupes, ils concluaient à "une forte corrélation entre pied plat et hallux valgus". Kim et al (119), en comparant 163 hallux valgus juvéniles à 55 témoins ne retrouvaient eux aucune différence significative sur la pente calcanéenne ni sur la divergence talo-calcanéenne. Ces trois études rétrospectives de faible niveau de preuve, présentant des résultats opposés ne nous permettent pas de conclure sur ce sujet.

Eustache et al (8), sur 100 pieds, retrouvaient une corrélation entre la pronation du premier métatarsien, l'IMA et l'affaissement de l'arche médiale (Figure 18).

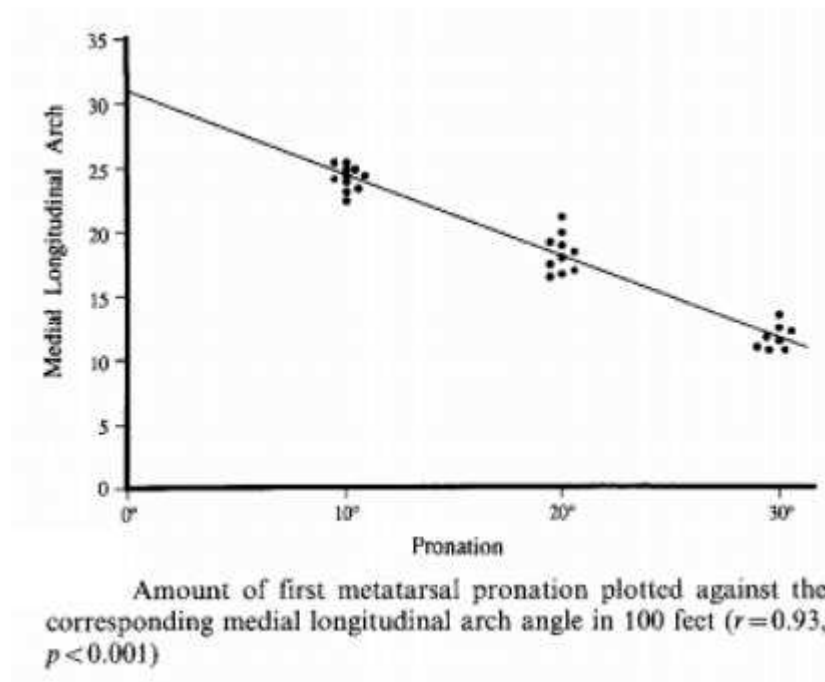


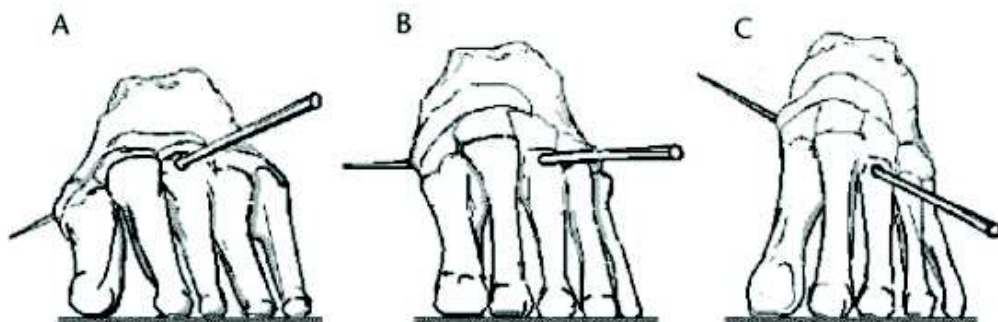
Figure 18 : extraite de la publication : Eustace S, Byrne JO, Beausang O, Codd M, Stack J, Stephens MM. Hallux valgus, first metatarsal pronation and collapse of the medial longitudinal arch? a radiological correlation. *Skeletal Radiol.* avr 1994;23(3).

Cette théorie représentée dans le schéma ci-dessous (Figure 19) par Glasoe et al (120) paraît logique mais reste actuellement basée sur de faibles preuves.

---

**Hallux Valgus and the First Metatarsal Arch Segment**

---



The first metatarsal axis represented in 3 different foot postures: (A) pronation, (B) neutral, and (C) supination. Orientation of the axis changes as a function of arch height.

---

Figure 19 : extraite de la publication : Glasoe WM, Nuckley DJ, Ludewig PM. Hallux Valgus and the First Metatarsal Arch Segment: A Theoretical Biomechanical Perspective. *Physical Therapy.* 1 janv 2010;90(1):110- 20.



Concernant l'impact des structures ostéo-articulaires situées entre l'articulation talo-naviculaire et la première articulation cunéo-métatarsienne, au niveau de l'hallux valgus, il est également difficile de conclure. L'étude de Erduran et al (121), suggère qu'une part de la déformation, dans l'hallux valgus, pourrait être attribuée à l'articulation naviculo-cunéenne médiale. Kim et al (122), retrouvent une hypermobilité entre le premier et le deuxième cunéiforme dans l'hallux valgus. Kaiser et al (21), après analyse radiographique évoquent une déformation intrinsèque du premier cunéiforme comme possible dans l'hallux valgus, à l'inverse de Vyas et al (123), qui, de par leurs résultats, seraient plutôt en faveur d'une déformation plus distale au niveau de la première articulation cunéo-métatarsienne sans atteinte du corps du premier cunéiforme. La plupart de ces études sont réalisées sur des clichés radiographiques en deux dimensions, rendant leur interprétation difficile (76).

Au total, l'impact des structures situées en amont de la première articulation cunéo-métatarsienne ont un rôle probable dans la déformation de type hallux valgus. Cependant la littérature actuelle ne permet pas de détailler ni de quantifier cet impact.

## **2.8 Synthèse.**

La déformation en varus de la première articulation cunéo-métatarsienne (metatarsus varus), représentée par l'IMA, la déformation en valgus de la première articulation métatarso-phalangienne, représentée par l'HVA, et la déformation en valgus de l'articulation interphalangienne de l'hallux, représentée par l'IPA, sont des déformations reconnues et non discutables dans l'hallux valgus. Le DMAA initialement établi pour quantifier la bascule en valgus de la surface articulaire distale du premier métatarsien est actuellement critiqué. La surestimation de cette mesure est induite par un aspect arrondi de la partie latérale de la tête métatarsienne secondaire à la pronation du premier rayon. La réduction de la pronation du premier rayon, efface l'aspect arrondi de la tête métatarsienne et diminue le DMAA. Bien que plus faible qu'initialement suspectée par le DMAA, la bascule en valgus de la surface articulaire distale du premier métatarsien semble réelle.

Une pronation excessive du premier rayon par rapport au sol est constatée dans l'hallux valgus. Elle est secondaire à une torsion pronatrice intrinsèque du premier métatarsien. Une partie de cette pronation pourrait également être secondaire à une position en pronation du premier cunéiforme. Le muscle long fibulaire pourrait avoir un rôle sur cette dernière.

La position en pronation du premier rayon et la luxation métatarso-sésamoïdienne (représentant radiographiquement la position des structures musculo-tendineuses adjacentes) sont des phénomènes liés. Le taux de luxations métatarso-sésamoïdiennes évalué sur des radiographies dorso-plantaires est surestimé à cause de la pronation métatarsienne pouvant montrer un aspect de "*Pseudo-subluxation*". En excluant ces "*Pseudo-subluxations*", le taux de luxation métatarso-sésamoïdienne reste élevé dans l'hallux valgus.

L'hypermobilité de la première articulation cunéo-métatarsienne est associée à l'hallux valgus. Elle n'en est cependant pas la cause mais pourrait être une de ses conséquences. Le mouvement en supination de la première articulation cunéo-métatarsienne semble s'opposer à cette pronation excessive du premier rayon dans l'hallux valgus. L'orientation de l'axe articulaire de cette dernière impose, en cas de supination, un mouvement en abduction et en flexion dorsale du premier métatarsien qui pourrait expliquer le classique "metatarsus varus" constaté dans l'hallux valgus. Les structures situées en amont de la première articulation cunéo-métatarsienne ont probablement un rôle à jouer dans la déformation de type hallux valgus mais la littérature actuelle ne permet pas de le détailler ni de le quantifier.

Suite à cette analyse, nous proposons un cahier des charges, reprenant l'ensemble de ces déformations qui devront être corrigées en cas de prise en charge chirurgicale d'un hallux valgus :

- **Critère 1 = IMA** : Corriger la position en varus du premier métatarsien représentée par l'IMA.
- **Critère 2 = HVA** : Corriger la position en valgus de l'hallux représentée par l'HVA.
- **Critère 3 = IPA** : Corriger le valgus interphalangien de l'hallux représenté par l'IPA.
- **Critère 4 = Pronation** : Corriger la pronation du premier rayon qui peut être représentée par l'aspect arrondi de la tête d'après Okuda et al.

- **Critère 5 = DMAA** : Corriger la bascule en valgus de la surface articulaire distale du premier métatarsien qui peut être évaluée par le DMAA une fois la pronation corrigée. Comme vu précédemment, cette mesure surestime la bascule en valgus en cas de pronation associée.
- **Critère 6 = Sésamoïdes** : Réduire, en cas de présence, une luxation métatarso-sésamoïdienne pouvant être évaluée par le score de Hardy et Clapham une fois la pronation corrigée. En cas d'incidence radiographique métatarso-sésamoïdienne, ce critère sera préférentiellement évalué en regard de la position des sésamoïdes par rapport à la crête inter-sésamoïdienne, selon la classification de Stanmore (83).

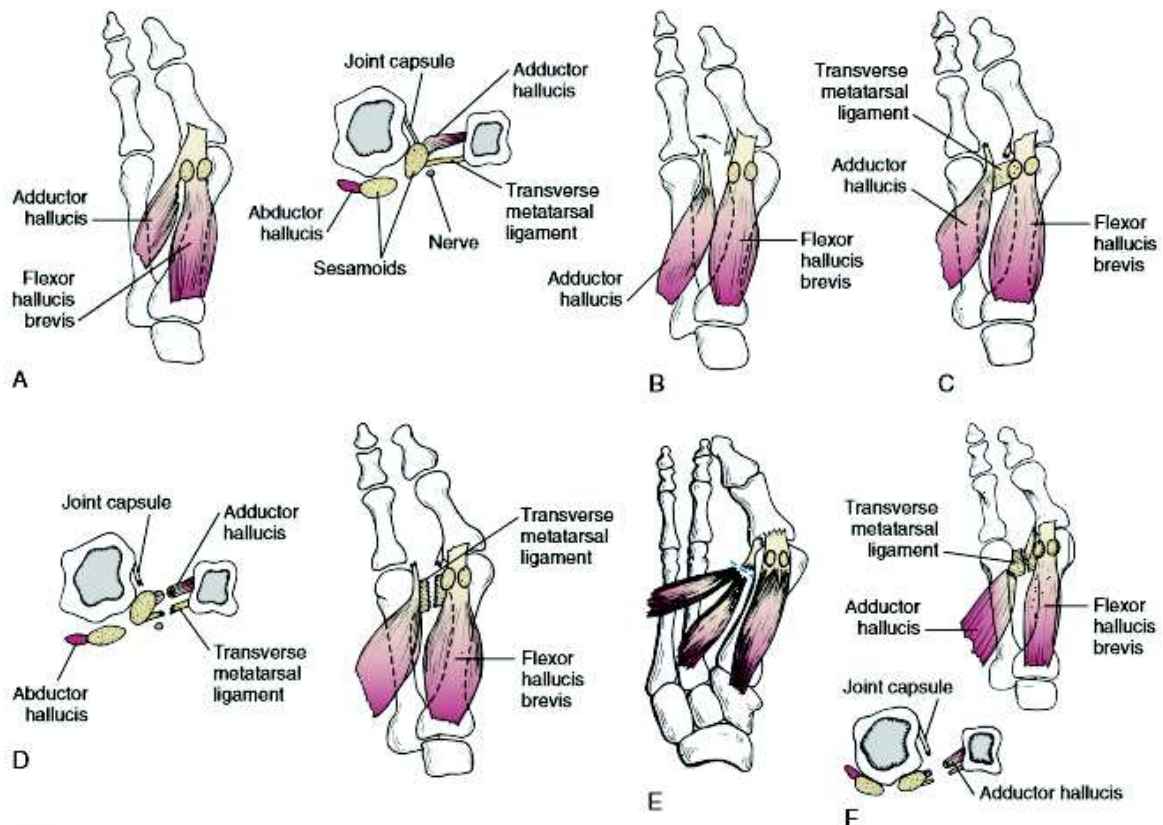
### **Chapitre 3 : Mise en relation des déformations présentes dans l'hallux valgus et des corrections chirurgicales possibles.**

Dans ce chapitre nous allons confronter le cahier des charges précédemment établi, aux différentes techniques chirurgicales envisageables pour la correction d'un hallux valgus. Un code couleur sera apposé aux différents critères :

- Les critères qui apparaîtront en vert seront considérés comme entièrement réalisables.
- Les critères qui apparaîtront en orange seront considérés comme partiellement réalisables ou réalisables mais nécessitant un abord chirurgical complémentaire.
- Les critères qui apparaîtront en rouge seront considérés comme non réalisables.

#### **3.1 Techniques chirurgicales principalement basées sur la correction des parties molles.**

La principale technique basée sur la correction des parties molles a été décrite par McBride (124) puis modifiée par DuVries (125). De nombreuses variantes de ces techniques ont été décrites. Les étapes communes consistent à réaliser par un abord commissural une désinsertion du tendon conjoint du muscle adducteur, à la fois sur la face latérale du sésamoïde tibial ainsi que sur la partie latérale de l'extrémité proximale de la première phalange de l'hallux. Une section du ligament métatarsien transverse profond est ensuite réalisée (Figure 20). Ensuite les gestes peuvent varier. Certains transfèrent le tendon conjoint sous ou à travers le premier métatarsien, d'autres réalisent une sesamoïdectomie latérale. Des gestes d'ostéotomie de la première phalange, d'exostosectomie ou encore de capsulorrhaphie médiale peuvent être associés.



**Figure 6-88** Technique for carrying out a distal soft tissue procedure. **A**, The adductor tendon inserts into the lateral aspect of the fibular sesamoid and into the base of the proximal phalanx. The inset demonstrates contracted tissue in cross section. **B**, The adductor tendon is released from its insertion into the lateral aspect of the fibular sesamoid and the base of the proximal phalanx. **C**, The transverse metatarsal ligament is noted to pass from the second metatarsal into the fibular sesamoid. **D**, The transverse metatarsal ligament has been transected. The inset demonstrates that at this point, contracted lateral structures (i.e., the lateral joint capsule, adductor hallucis, transverse metatarsal ligament) have been released. **E** and **F**, Alternative lateral release involving retention of a distal 2-cm stump of adductor tendon for the lateral capsular repair.

Figure 20 : extraite du livre : Coughlin MJ, Mann RA, Saltzman CL, éditeurs. *Surgery of the foot and ankle*. 8th ed. Philadelphia: Mosby; 2007. p.242

Cette technique a été considérée comme le Gold standard des corrections chirurgicales de l'hallux valgus. Un taux important d'hallux varus (125) et de récives de la déformation (47) était cependant constaté. Son utilisation a fortement diminué avec la diffusion des ostéotomies. Ces techniques ont montré des corrections angulaires inférieures aux ostéotomies distales (126, 127).

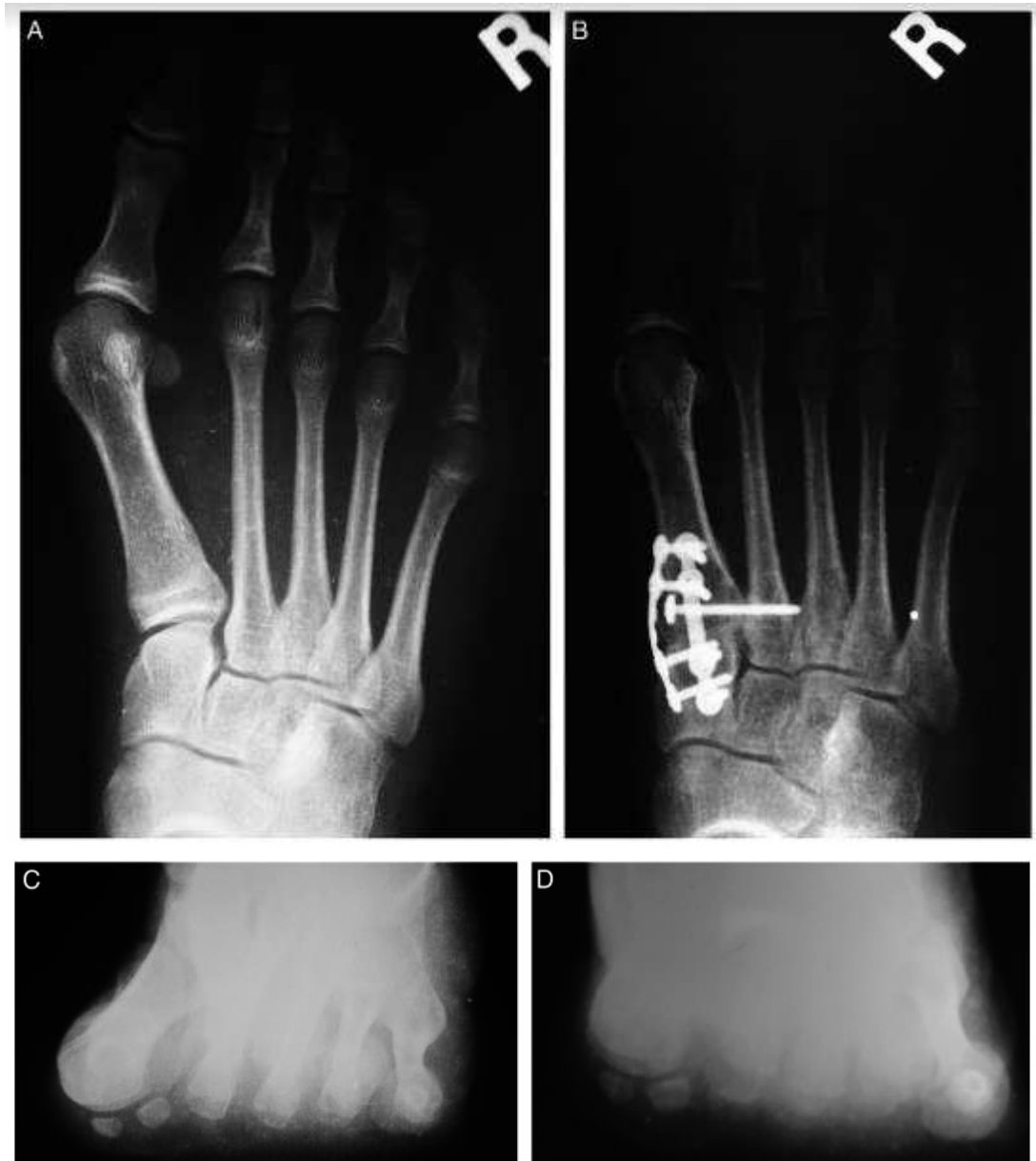Mise en relation des techniques chirurgicales principalement basées sur la correction des parties molles avec notre cahier des charges :

- **Critère 1 = IMA** : La correction de l'IMA est bonne, notamment lorsque le transfert de l'adducteur est réalisé.
- **Critère 2 = HVA** : La correction de l'HVA est bonne et se fait en synergie avec la correction de l'IMA et est permise par le geste de libération latérale. Une capsulorrhaphie médiale peut renforcer cette correction.
- **Critère 3 = IPA** : En cas de présence associée d'un hallux valgus interphalangeus, une ostéotomie phalangienne est possible mais impose un abord complémentaire.
- **Critère 4 = Pronation** : La correction de la pronation n'est pas possible. Un mouvement de supination au niveau de la première articulation cunéo-métatarsienne, après réaligement des structures musculo-tendineuses adjacentes, est envisageable. La correction de la torsion osseuse pronatrice du premier métatarsien est par contre impossible.
- **Critère 5 = DMAA** : La correction de la bascule en valgus de la surface articulaire distale du premier métatarsien n'est pas réalisée.
- **Critère 6 = Sésamoïdes** : Le recentrage des sésamoïdes sous la tête métatarsienne est bon dans cette technique, de par les gestes réalisés sur les parties molles. Toutefois sans la correction de la pronation, il est possible qu'un aspect centré de ces derniers sur des radiographies dorso-plantaires, équivaldrait à une hypercorrection.

### **3.2 L'arthrodèse de la première articulation cunéo-métatarsienne.**

Cette technique est actuellement largement pratiquée dans la correction chirurgicale de première intention d'un hallux valgus, notamment en Allemagne (128) ou aux Etats-Unis (129). La technique initiale décrite par Lapidus (106) comprenait des fusions de la première articulation cunéo-métatarsienne ainsi que de l'articulation entre le premier et le deuxième cunéiformes. Les techniques actuelles comprennent une fusion unique de la première articulation cunéo-métatarsienne et insistent sur la nécessité

d'associer un geste de supination dans l'arthrodèse (79, 80). Certains associent un vissage entre les parties proximales des deux premiers métatarsiens pour réduire l'IMA (130) (Figure 21).



A) Preoperative and (B) postoperative anteroposterior radiographs of a 16-year-old female demonstrating the triplane deformity correction. (C) The axial preoperative radiograph clearly shows coronal plane rotation of the metatarsal without sesamoid subluxation. (D) The postoperative axial view shows normalization of the frontal plane rotation.

Figure 21 : extraite de la publication : Dayton P, Feilmeier M. Comparison of Tibial Sesamoid Position on Anteroposterior and Axial Radiographs Before and After Triplane Tarsal Metatarsal Joint Arthrodesis. The Journal of Foot and Ankle Surgery. sept 2017;56(5):1041- 6.

Elle présente l'avantage de stabiliser l'hypermobilité cunéo-métatarsienne présente dans l'hallux valgus. Malgré le sacrifice articulaire inhérent à cette technique,

elle ne prévient pas le risque de récurrence de la déformation, et n'a fait preuve de supériorité ni en termes de correction angulaire, ni en termes de résultats fonctionnels (41, 108).

Mise en relation de l'arthrodèse de la première articulation cunéo-métatarsienne avec notre cahier des charges :

- **Critère 1 = IMA** : La correction de l'IMA est excellente, elle est notamment facilitée par l'adjonction d'un vissage entre les deux premiers métatarsiens.
- **Critère 2 = HVA** : La correction de l'HVA est bonne et se fait en synergie avec la correction de l'IMA. Il est fréquemment nécessaire de réaliser un abord complémentaire commissural afin d'effectuer un geste de libération latérale des parties molles.
- **Critère 3 = IPA** : En cas de présence associée d'un hallux valgus interphalangeus, une ostéotomie phalangienne est possible mais impose un abord complémentaire.
- **Critère 4 = Pronation** : La correction de la pronation du premier rayon est bonne et stable de par l'arthrodèse.
- **Critère 5 = DMAA** : La correction de la bascule en valgus de la surface articulaire distale du premier métatarsien n'est pas possible.
- **Critère 6 = Sésamoïdes** : Le recentrage des sésamoïdes sous la tête métatarsienne, en cas de luxation métatarso-sésamoïdienne, nécessite un abord commissural complémentaire.

### **3.3 Les ostéotomies basales et diaphysaires du premier métatarsien.**

De nombreux types d'ostéotomies ont été décrits à ce niveau. Elles peuvent être cunéiformes de soustraction latérale (131) ou d'addition médiale (132), en chevron (133), crescentriques (55), ou encore supinatrices (77). Coughlin et al (101, 134) ont montré une diminution d'environ 50% de la laxité de la première articulation cunéo-métatarsienne avec ce type d'ostéotomies, après réduction de la déformation. Ces résultats remettent en cause l'indication d'une arthrodèse de la première articulation cunéo-métatarsienne,



prônée par certains auteurs (97, 105, 106, 107), en cas d'hypermobilité de cette articulation. La localisation proximale de l'ostéotomie empêche la réduction de la bascule en valgus de la surface articulaire distale du premier métatarsien. Certains proposent des doubles ostéotomies (proximale et distale) pour corriger cette dernière dans les grandes déformations (135, 136) (Figure 22).

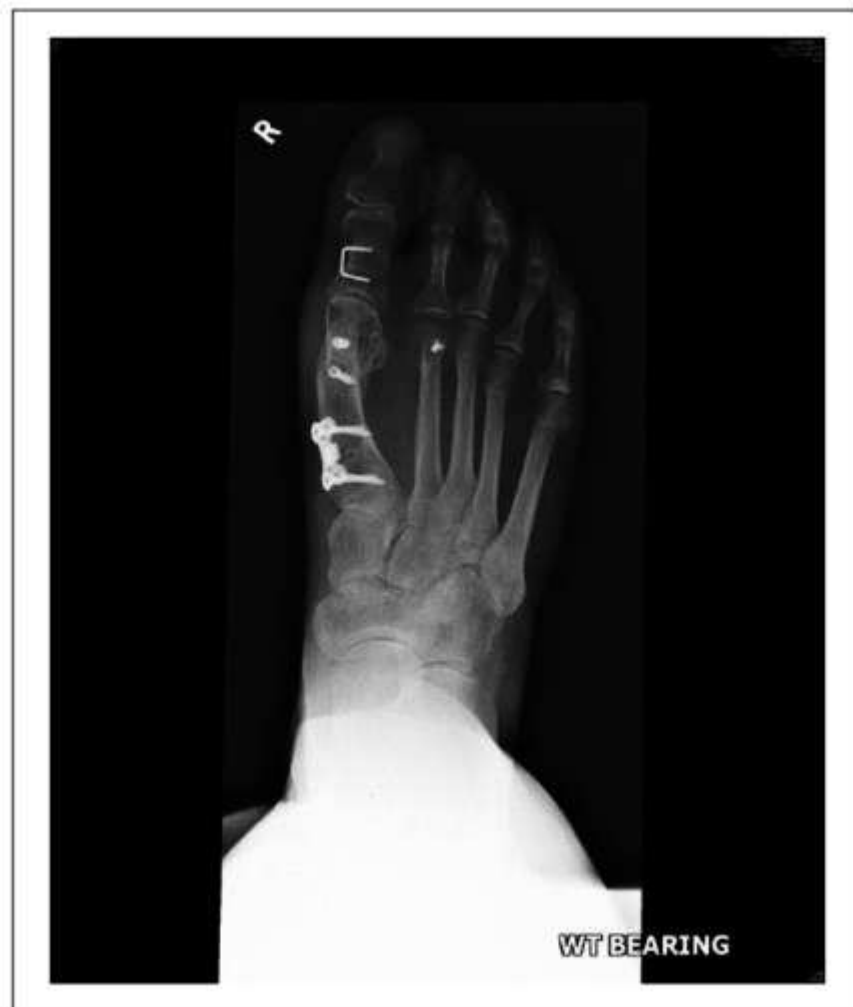

Figure 22 : extraite de la publication : Al-Nammari SS, Christofi T, Clark C. Double First Metatarsal and Akin Osteotomy for Severe Hallux Valgus. *Foot Ankle Int.* oct 2015;36(10):1215- 22.

Une étude prospective randomisée comparant des ostéotomies en chevron proximales et distales (133) ne retrouvait aucune différence significative clinique ni radiologique après 3.4 ans de recul. D'après la méta-analyse de Tsikopoulos et al (137) les ostéotomies proximales ont une puissance supérieure aux ostéotomies distales concernant la correction de l'IMA.

Mise en relation des ostéotomies basales et diaphysaires du premier métatarsien avec notre cahier des charges :

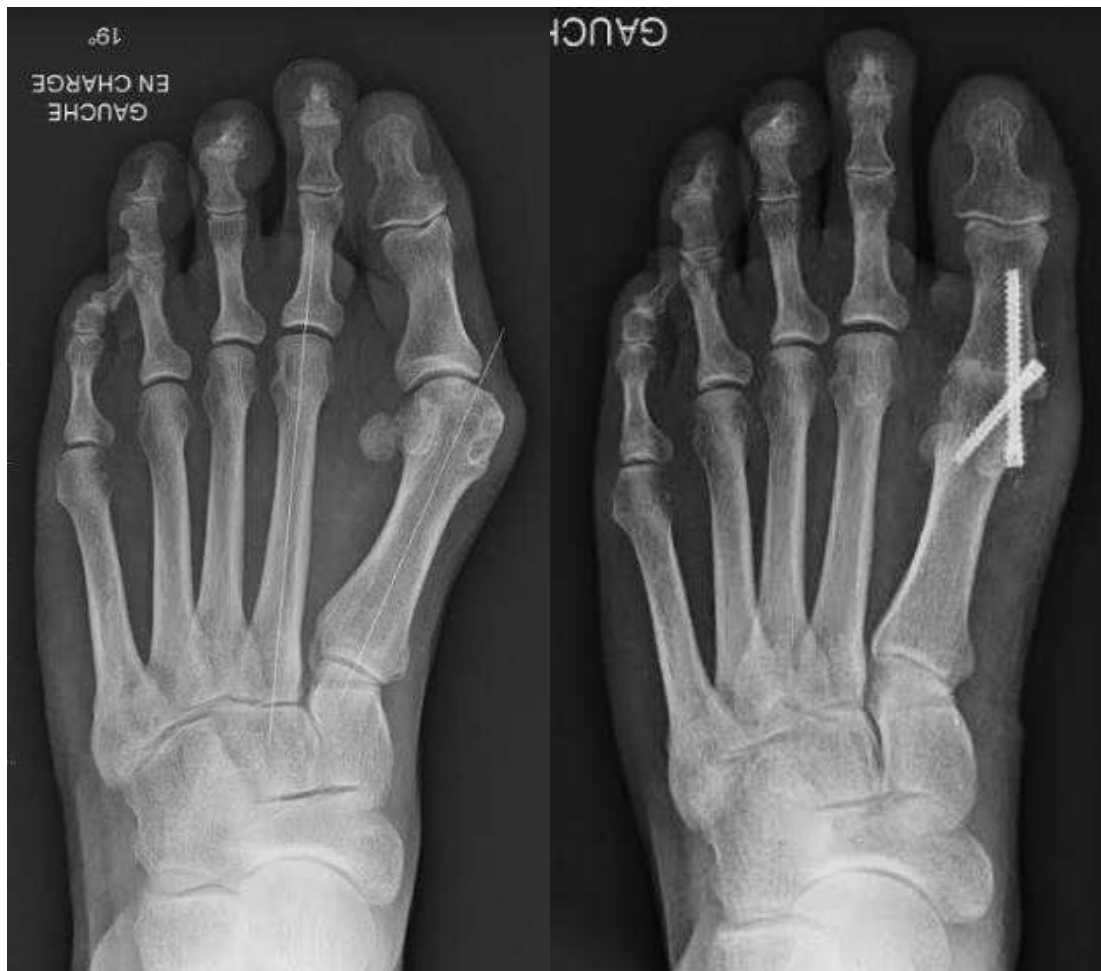- **Critère 1 = IMA** : La correction de l'IMA est excellente.
- **Critère 2 = HVA** : La correction de l'HVA est bonne et se fait en synergie avec la correction de l'IMA. Il est fréquemment nécessaire de réaliser un abord complémentaire commissural afin d'effectuer un geste de libération latérale des parties molles.
- **Critère 3 = IPA** : En cas de présence associée d'un hallux valgus interphalangeus, une ostéotomie phalangienne est possible mais impose un abord complémentaire.
- **Critère 4 = Pronation** : La correction de la pronation du premier rayon est bonne.
- **Critère 5 = DMAA** : La correction de la bascule en valgus de la surface articulaire distale du premier métatarsien n'est pas possible, sauf au prix d'une double ostéotomie.
- **Critère 6 = Sésamoïdes** : Le recentrage des sésamoïdes sous la tête métatarsienne, en cas de luxation métatarso-sésamoïdienne, nécessite un abord commissural complémentaire.

### **3.4 L'arthrodèse de la première articulation métatarso-phalangienne.**

Comme détaillé précédemment, les arthrodèses métatarso-phalangiennes répondent à des indications différentes que sont : les atteintes dégénératives symptomatiques associées à la déformation (hallux valgo-rigidus), les déformations sévères difficilement réductibles, ou les reprises chirurgicales (49). Dans ces trois cadres cette technique donne d'excellents résultats dans la prise en charge de l'hallux valgus (50). L'arthrodèse métatarso-phalangienne est également une sécurité en cas de qualité osseuse médiocre en comparaison aux ostéotomies. Elle présente toutefois ses propres inconvénients, principalement représentés par le blocage articulaire, et les pseudarthrodèses (51).

Il est également établi que l'IMA se corrige spontanément lors des arthrodèses métatarso-phalangiennes (Figure 23). Cette réduction est proportionnelle à l'IMA

préopératoire (138, 139, 140, 141, 142). Une réduction métatarso-sésamoïdienne spontanée à la suite de la fusion est également constatée (141). Une ostéotomie associée de la base métatarsienne en cas de grosse déformation n'est donc pas justifiée (138, 140, 143). Dalat et al (142) dans leur série prospective de 208 arthrodèses de la première articulation métatarso-phalangienne, retrouvaient un IMA moyen en préopératoire de 14.2°, passant spontanément à 6.5° en postopératoire. Dans ces 208 arthrodèses 48% des indications étaient réalisées dans le cadre d'un hallux valgus. Dans cette population, l'IMA préopératoire était en moyenne de 16.6° et l'IMA postopératoire de 6.9°. Seul 2 pieds sur 208 présentaient un IMA supérieur à 10° en postopératoire.



*Figure 23 : Réduction spontanée de l'IMA après arthrodèse de la première articulation métatarso-phalangienne : IMA à 19° en préopératoire et à 8° en postopératoire (Image J-Y Coillard).*

La physiopathologie de cette réduction spontanée de l'IMA n'est pas confirmée. Pour Cronin et al (143) c'est l'action du muscle adducteur initialement concentrée sur

l'adduction de l'hallux, de par son insertion phalangienne, qui devient un muscle adducteur de l'ensemble du premier rayon à la suite du geste d'arthrodèse. Cela est permis par la stabilisation forcée de la première articulation métatarso-phalangienne, transformant une partie du premier rayon en une structure rigide, allant de la première articulation cunéo-métatarsienne à l'articulation interphalangienne de l'hallux. Le moment en adduction de ce muscle transmis à l'articulation métatarso-phalangienne, s'applique dans ce cadre à l'articulation cunéo-métatarsienne. Le muscle adducteur de l'hallux devient alors un muscle adducteur du premier métatarsien et de l'hallux (Figure 24). Cela est possible uniquement en l'absence de libération latérale de l'insertion de ce dernier pendant le geste chirurgical, ce qui est le cas dans l'arthrodèse de la première articulation métatarso-phalangienne qui est un geste intra-capsulaire. Cette théorie a été mentionnée par d'autres auteurs depuis (138, 141).

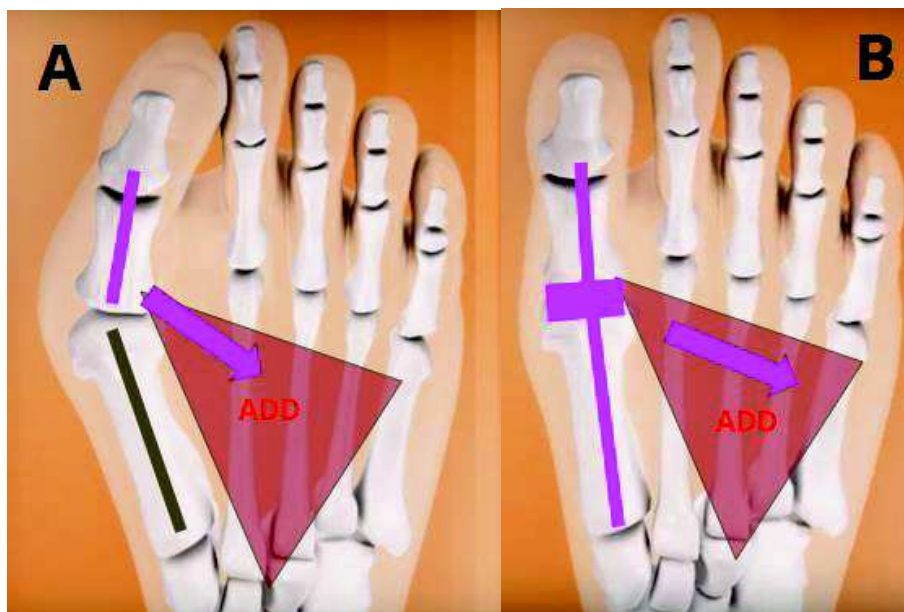


Figure 24 : Représentation de la réduction spontanée de l'IMA après arthrodèse de la première articulation métatarso-phalangienne (Image J-Y Coillard. Orthopode®)

ADD = muscle adducteur de l'hallux

- **A.** Hallux Valgus. Déstabilisation en valgus de la première articulation métatarso-phalangienne sous l'action du muscle adducteur de l'hallux.
- **B.** Situation après réduction de la déformation et arthrodèse de la première articulation métatarso-phalangienne. Le muscle adducteur induit un moment en adduction sur l'hallux et le premier métatarsien permettant une réduction de l'IMA. .

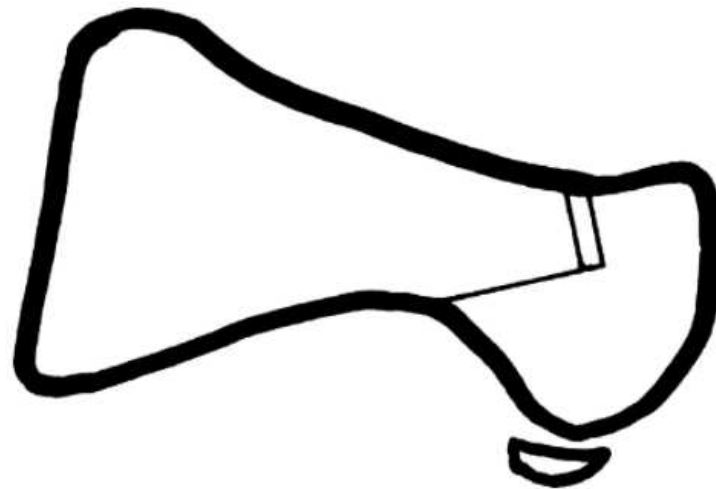
Mise en relation de l'arthrodèse de la première articulation métatarso-phalangienne avec notre cahier des charges :

- **Critère 1 = IMA** : La correction de l'IMA est bonne et spontanée comme décrit ci-dessus.
- **Critère 2 = HVA** : La correction de l'HVA est choisie et fixée pendant le geste d'arthrodèse.
- **Critère 3 = IPA** : En cas de présence associée d'un hallux valgus interphalangeus, une ostéotomie phalangienne est possible par le même abord. Toutefois la puissance de correction de l'HVA dans cette technique dispense la réalisation de ce geste. De plus, le maintien d'un valgus résiduel est indispensable dans cette technique.
- **Critère 4 = Pronation** : La résection des surfaces articulaires lors du geste d'arthrodèse, supprime la surface articulaire métatarso-sésamoïdienne ainsi que la crête inter-sésamoïdienne. La position en supination de l'hallux réduisant les sésamoïdes est choisie par l'opérateur dans cette technique, réalisant ainsi l'équivalent d'une correction de la pronation.
- **Critère 5 = DMAA** : La résection des surfaces articulaires lors du geste d'arthrodèse, supprime la bascule en valgus de la surface articulaire distale du premier métatarsien. La position de fusion est choisie par l'opérateur dans cette technique, réalisant ainsi l'équivalent d'une correction de cette bascule.
- **Critère 6 = Sésamoïdes** : Le recentrage des sésamoïdes est bon et spontané comme décrit ci-dessus. Un geste de libération associé est inutile et pourrait nuire à la réduction spontanée de l'IMA.

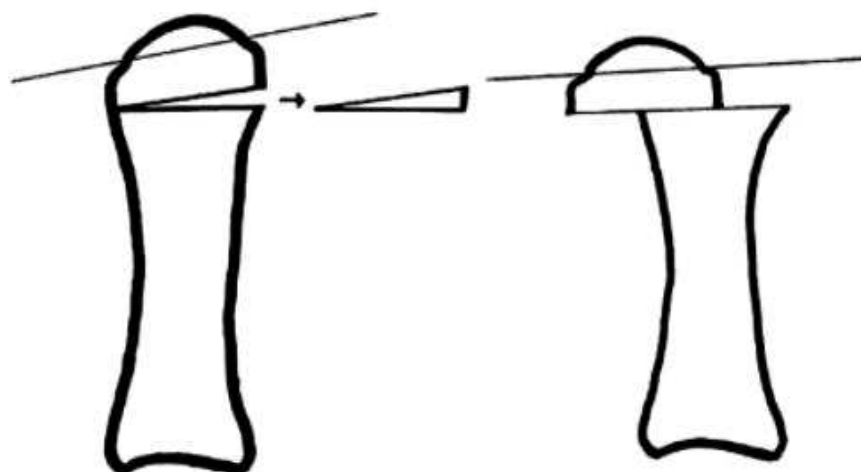
### **3.5 Les ostéotomies distales du premier métatarsien.**

Les ostéotomies distales du premier métatarsien sont largement pratiquées actuellement. Les types d'ostéotomies sont multiples. Le chevron , le scarf (48), et l'ostéotomie de type Bösch (39) sont actuellement les ostéotomies les plus pratiquées mais de nombreuses autres sont décrites et utilisées. Ces techniques peuvent être

réalisées à ciel ouvert ou en percutané avec ou sans ostéosynthèse. La plupart de ces techniques basent leur correction sur la translation latérale de l'épiphyse distale du premier métatarsien. Des gestes associés de varisation (Figure 25) (144) et de supination (Figure 26) (145) de l'épiphyse distale ont été décrits dans ces ostéotomies. La réalisation d'une libération latérale et d'une ostéotomie phalangienne sont réalisables par le même abord chirurgical médial (146).



Lateral view: the intended osteotomy is marked out on the medial side of the first metatarsal.



Axial view showing change in distal metatarsal articular angle (illustrated by thin line) once the osteotomy has been translated and the medial wedge closed.

Figure 25 : extraite de la publication : Pearce CJ, Sexton SA, Sakellariou A. The triplanar chevron osteotomy. *Foot and Ankle Surgery*. janv 2008;14(3):158- 60.

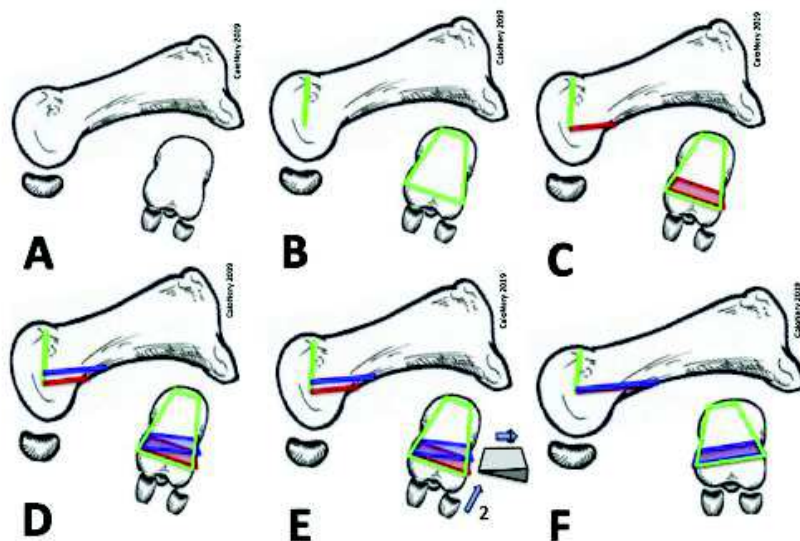
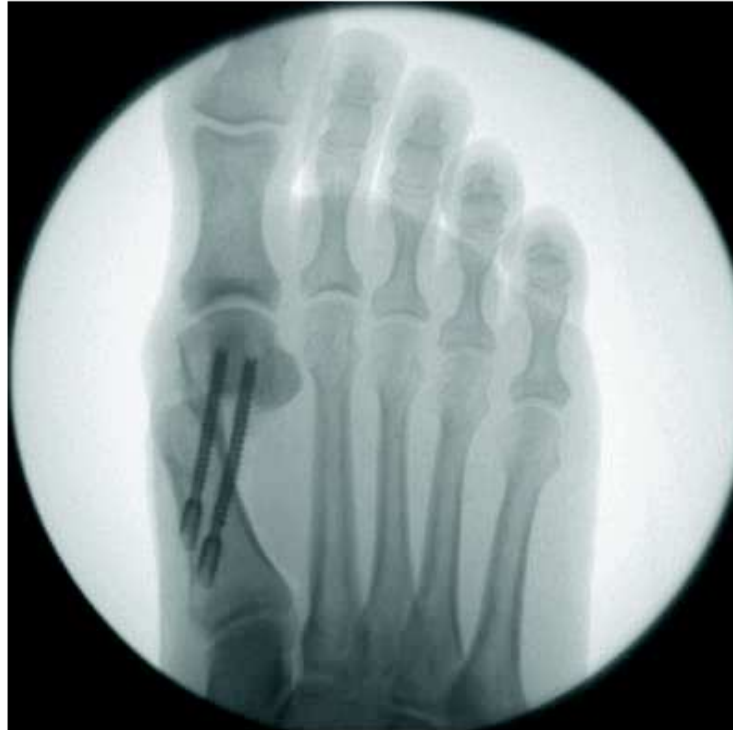

Diagram of the RBCO. (A) Lateral and axial view of the first metatarsal. (B) Dorsal cut. (C) First plantar cut. (D) Second plantar cut. (E) Removal of the wedge. (F) Fragments rotation and correction of pronation.

Figure 26 : extraite de la publication : Prado M, Baumfeld T, Nery C, Mendes A, Baumfeld D. *Rotational biplanar Chevron osteotomy. Foot and Ankle Surgery.* mai 2019.

D'après la méta-analyse de Tsikopoulos et al (137), la correction de l'IMA serait limitée dans ces techniques notamment dans les déformations importantes. Le facteur limitant pourrait être la translation. La translation de l'épiphyse distale en latérale dépend de la largeur du premier métatarsien et doit permettre un contact osseux suffisant pour permettre une stabilité osseuse de l'ostéotomie. La translation est donc limitée.

Certains proposent d'augmenter la translation latérale (147, 148) au-delà de la largeur du premier métatarsien en compensant l'absence de stabilité osseuse par l'augmentation des moyens d'ostéosynthèse (Figure 27).



**The fixation, third stage. The fixation is performed with 2 parallel screws.**

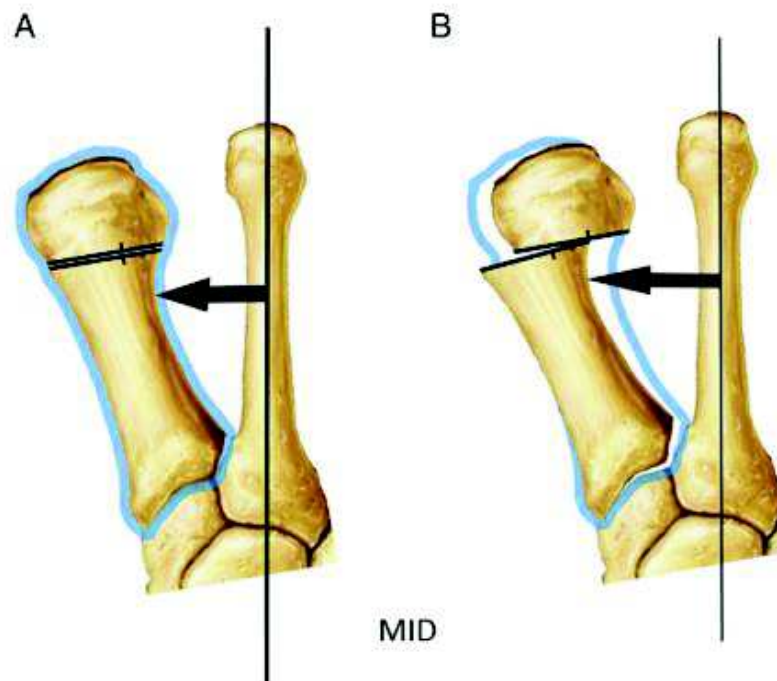
Figure 27 extraite de la publication : Vernois J, Redfern DJ. Percutaneous Surgery for Severe Hallux Valgus. *Foot and Ankle Clinics*. sept 2016;21(3):479- 93.

Les résultats à long terme de ces ostéotomies ne sont pour le moment pas connus. Les résultats à court et moyen terme semblent similaires à ceux des ostéotomies distales à ciel ouvert (149, 150).

Notre opinion est que ce type d'ostéotomie recentre les structures musculotendineuses adjacentes au niveau de la première articulation métatarso-phalangienne mais déstabilise ces dernières au niveau de la première articulation cunéo-métatarsienne.



Akpinar et al (151), ont étudié la position de la première articulation cunéo-métatarsienne à la suite d'ostéotomies de translation distales. Ils ont montré que le varus de la première articulation cunéo-métatarsienne s'aggrave avec la translation latérale (Figure 28).



Measurement of maximum intermetatarsal distance (MID) in the right foot. The MID is the length of the longest line that can be drawn 90° from the longitudinal axis of the second metatarsal to the lateral cortex of the first metatarsal (arrows). Example of proximal intermetatarsal divergence: (A) preoperative MID and (B) postoperative, post-translational MID, showing proximal intermetatarsal divergence. The blue outline is the preoperative position of the first metatarsal.

Figure 28 : extraite de la publication : Akpinar E, Buyuk AF, Cetinkaya E, Gursu S, Ucpunar H, Albayrak A. Proximal Intermetatarsal Divergence in Distal Chevron Osteotomy for Hallux Valgus: An Overlooked Finding. *The Journal of Foot and Ankle Surgery*. mai 2016;55(3):504- 8.

La translation épiphysaire latérale extrême, prônée par ces techniques, positionne la première articulation cunéo-métatarsienne en varus maximal. Cette position pourrait induire une relative stabilité de la première articulation cunéo-métatarsienne. Nous pensons, sans pouvoir l'affirmer, que cette position extrême pourrait avoir des répercussions néfastes à long terme sur cette articulation. Il sera intéressant d'évaluer les résultats à long terme de ces techniques.

Nous proposons une réflexion inverse, basée sur la correction spontanée de l'IMA constatée dans les arthrodèses métatarso-phalangiennes. Nous pensons que corriger : la pronation du premier rayon, la bascule en valgus de la surface articulaire distale du premier métatarsien et recentrer les parties molles sur la crête inter sésamoïdienne peut permettre une correction spontanée de l'IMA, permettant de minimiser la translation latérale épiphysaire distale nécessaire.

La position décentrée en latéral des structures musculo-tendineuses adjacentes, principalement les tendons des muscles long fléchisseur et long extenseur de l'hallux, induit un moment en adduction sur l'hallux, aggravé par le muscle adducteur. La plantarisation du tendon du muscle abducteur de l'hallux, induit par la pronation (88, 89), pourrait également aggraver ce moment adducteur sur l'hallux.

Nous pensons qu'une ostéotomie distale du premier métatarsien associant supination et varisation de l'épiphyse aurait pour effet de rééquilibrer les actions des muscles adducteur et abducteur de l'hallux. Ceci recentrerait également les forces rétrogrades induites par les muscles long fléchisseur et long extenseur de l'hallux. Ces forces valgisantes en cas d'hallux valgus, deviendraient stabilisatrices de la première articulation métatarso-phalangienne de par leur position centrée sur cette dernière.

Ainsi la bonne stabilité du premier rayon permettrait au muscle adducteur de l'hallux d'induire un moment en adduction sur l'ensemble de ce dernier et non uniquement sur la première phalange de l'hallux, comme décrit dans le cadre de l'arthrodèse de la première articulation métatarso-phalangienne.

Cette théorie permettrait une réduction spontanée de l'IMA (Figure 29). Elle impose la non libération du tendon du muscle adducteur (143).

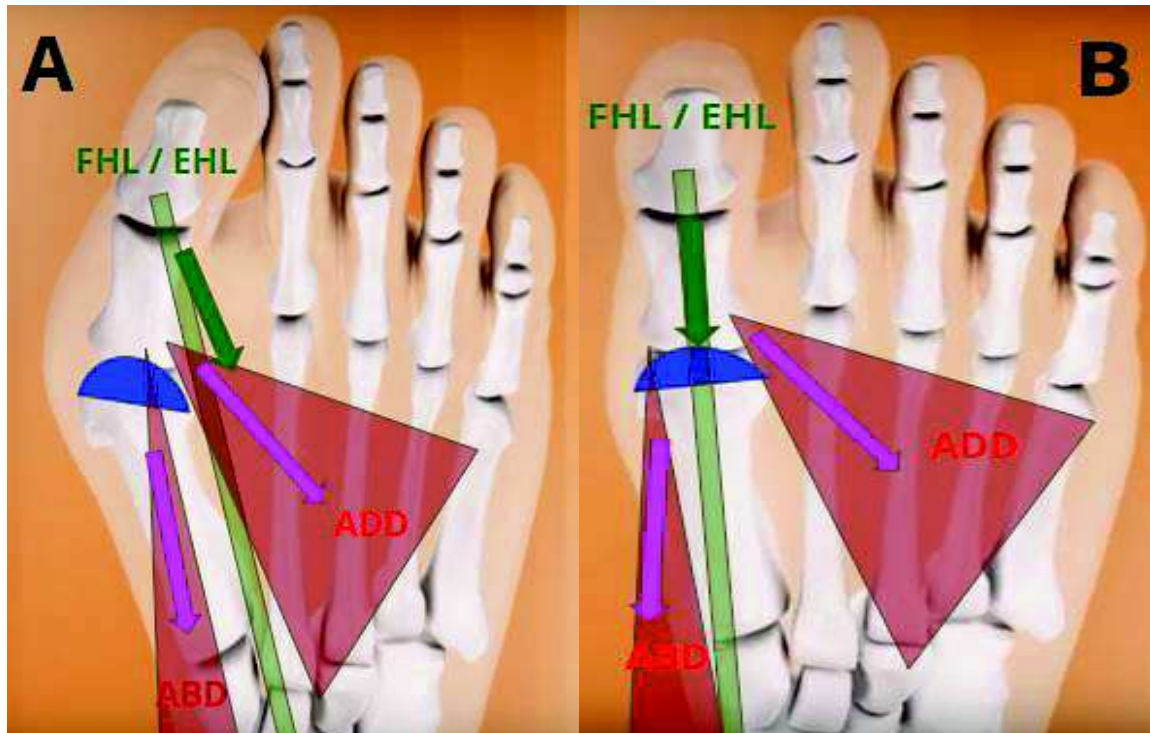


Figure 29 : Représentation de la réduction spontanée de l'IMA après ostéotomie distale associant supination et varisation (Image J-Y Coillard. Orthopode®).

ADD = muscle adducteur de l'hallux ; ABD = muscle abducteur de l'hallux ; FHL = Tendon du muscle long fléchisseur de l'hallux ; EHL = Tendon du muscle long extenseur de l'hallux

- **A.** La déformation en valgus et pronation de l'épiphyse distale du premier métatarsien (représentée en bleu) induit un déséquilibre au niveau des structures musculo-tendineuses adjacentes.
- **B.** Une ostéotomie associant supination et varisation permet une correction de cette déformation, aboutissant à un équilibre des structures musculo-tendineuses adjacentes, permettant la réduction spontanée de l'IMA.

L'ostéotomie distale décrite par Reverdin modifiée par Isham (qui la réalise en percutanée) (152), cunéiforme de soustraction médiale, permet une correction en varisation de l'épiphyse distale du premier métatarsien dans l'hallux valgus (153). Bien que la position à 45° d'obliquité par rapport à la diaphyse du trait d'ostéotomie ait été décrite pour éviter un déplacement dorsal de la tête et permettre un appui immédiat, il permet également d'apporter une composante de supination (Figure 30).

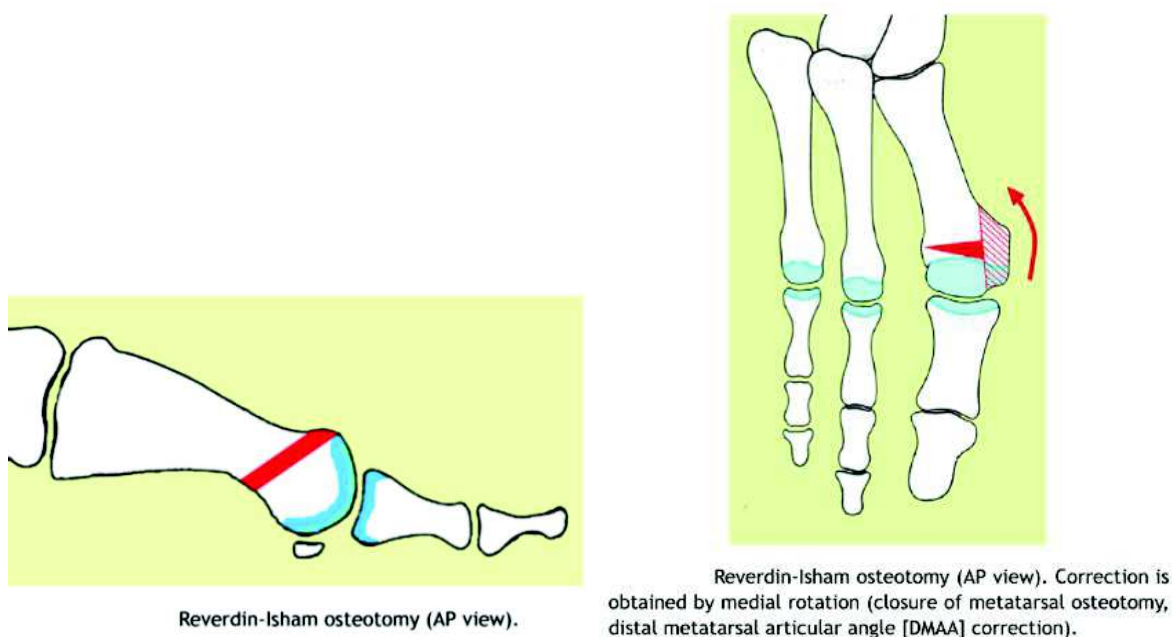


Figure 30 : extraite de la publication : *Bauer T, Biau D, Lortat-Jacob A, Hardy P. Percutaneous hallux valgus correction using the Reverdin-Isham osteotomy. Orthopaedics & Traumatology: Surgery & Research. juin 2010;96(4):407- 16.*

En suivant notre théorie, une réduction spontanée de l'IMA devrait être associée à cette ostéotomie, or elle n'est pas constatée par ces auteurs (153, 154). La moyenne de l'IMA dans la série de Bauer et al (154) comprenant 104 hallux valgus passait de 14° en préopératoire à 11° en postopératoire sans différence significative. Dans la série de Severyns et al (154), l'IMA passait de 13.5° en préopératoire à 12° en postopératoire, là encore sans résultat significatif. Ce type d'ostéotomie est par ailleurs déconseillé dans les hallux valgus présentant un IMA supérieur à 15°, du fait de cette réduction incomplète du varus métatarsien.

Nous pensons que cette non correction peut être expliquée par la réalisation d'une libération latérale incluant les insertions phalangiennes et sésamoïdiennes du tendon du

muscle adducteur dans cette série. Il est possible également que l'obliquité du trait d'ostéotomie par rapport à l'axe de la diaphyse du premier métatarsien soit insuffisante pour corriger la pronation du premier rayon. Toutefois l'augmentation de cette obliquité, permettrait d'augmenter la composante supinatrice de cette ostéotomie, mais diminuerait sa capacité à corriger la bascule en valgus de la surface articulaire distale du premier métatarsien.

Mise en relation des ostéotomies distales du premier métatarsien avec notre cahier des charges :

- **Critère 1 = IMA** : La correction de l'IMA est limitée dans les techniques basées sur la translation latérale de l'épiphyse.
- **Critère 2 = HVA** : La correction de l'HVA est bonne.
- **Critère 3 = IPA** : En cas de présence associée d'un hallux valgus interphalangeus, une ostéotomie phalangienne est possible par le même abord.
- **Critère 4 = Pronation** : La correction de la pronation du premier rayon est possible dans le trait d'ostéotomie.
- **Critère 5 = DMAA** : La correction de la bascule en valgus de la surface articulaire distale du premier métatarsien est possible dans le trait d'ostéotomie.
- **Critère 6 = Sésamoïdes** : Le recentrage des sésamoïdes sous la tête métatarsienne, est possible par l'abord médial.

### 3.6 Intérêt des gestes associés sur la première phalange de l'hallux.

Strydom et al (58), comme décrit précédemment, en additionnant l'HVA et l'IPA constituait le "Total Valgus Deformity of the Hallux (TVDH)". Une étude radiographique de 285 pieds dont 193 hallux valgus montrait que l'IPA représentait 28.3% du TVDH dans le groupe hallux valgus contre 58% dans le groupe témoin. Cette différence pourrait être uniquement expliquée par l'augmentation de l'HVA dans le groupe hallux valgus. Cependant, en prenant comme valeur pathologique un IPA supérieur à 10° définissant l'hallux valgus interphalangeus, ils retrouvaient un taux supérieur d'hallux valgus interphalangeus chez les patients ne présentant pas d'hallux valgus ou présentant des hallux valgus avec une faible déformation. L'hallux valgus interphalangeus était rare lorsque les patients présentaient un hallux valgus avec une déformation importante (Figure 31).

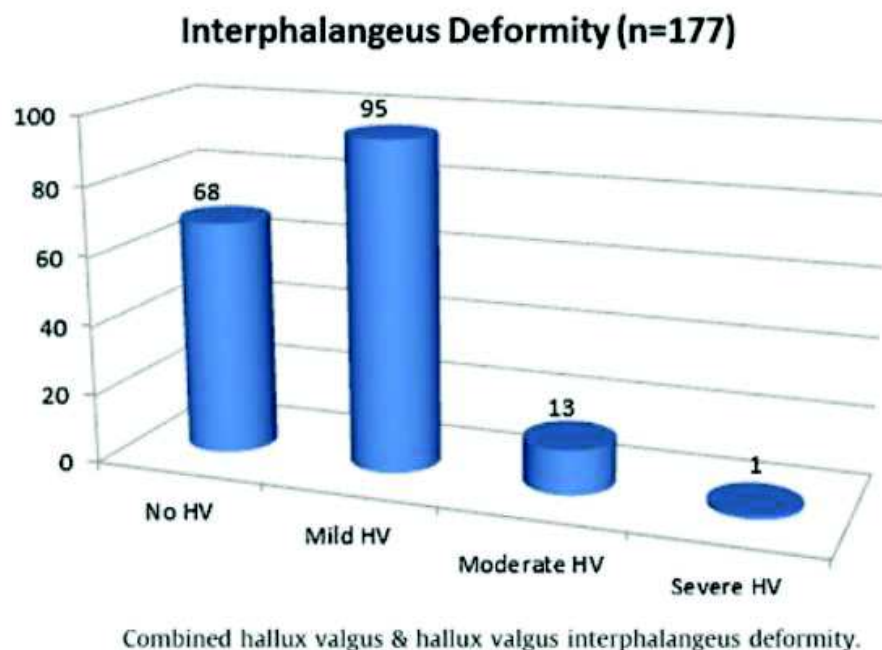


Figure 31 : extraite de la publication : Strydom A, Saragas NP, Ferrao PNF. A radiographic analysis of the contribution of hallux valgus interphalangeus to the total valgus deformity of the hallux. *Foot and Ankle Surgery*. mars 2017;23(1):27- 31.

Nous pensons que ces résultats doivent être modérés. La non prise en compte de la position en pronation de l'hallux dans leurs mesures qui ont été réalisées sur des

radiographies en deux dimensions représente un biais. La position en pronation de l'hallux dans les déformations importantes étant fréquente, elle pourrait expliquer l'absence d'IPA pathologique dans ces groupes.

Cette déformation est toutefois réelle et s'ajoute au valgus métatarso-phalangien. La technique la plus commune décrite pour la corriger est l'ostéotomie de Akin (36), réalisant une ostéotomie cunéiforme de soustraction médiale de la première phalange (Figure 32).

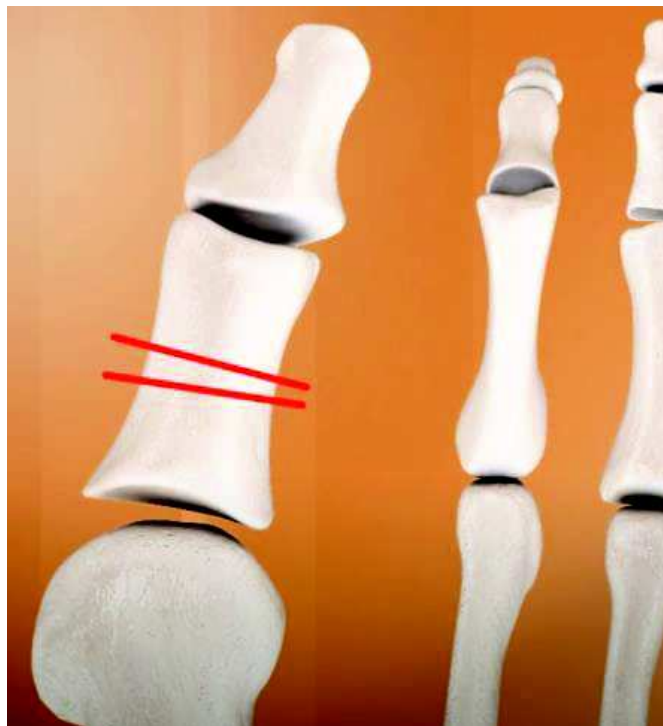

Figure 32 : Ostéotomie de Akin (Image J-Y Coillard. Orthopode®).

Cette ostéotomie est utilisée à la carte en fin d'intervention par de nombreuses équipes. Shibuya et al (155) ont montré que cette pratique était parfois utilisée pour compenser un défaut de correction de la déformation métatarso-phalangienne, aboutissant à terme à une récurrence plus fréquente de la déformation.

Au total l'ostéotomie de Akin est fréquemment utilisée. A notre sens elle permet de recentrer les forces rétrogrades des muscles long fléchisseur et long extenseur de l'hallux. L'importance de l'ostéotomie doit être adaptée à la déformation inter-phalangienne et non à la déformation métatarso-phalangienne. Un risque d'hallux varus est présent en cas d'ostéotomie trop importante.

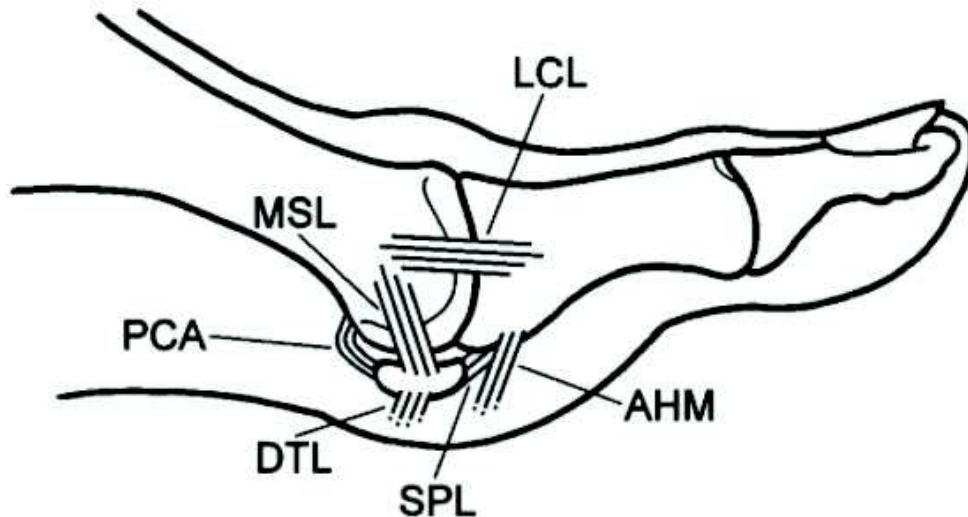
### 3.7 Intérêt des gestes associés sur les parties molles.

Bien que le non recentrage des sésamoïdes sur des radiographies dorso-plantaires en postopératoire est reconnu comme un facteur de risque de récurrence de la déformation (91, 92), aucune étude, à notre connaissance, n'a mis en évidence une diminution du taux de récurrence par l'adjonction d'un geste de libération latérale du complexe métatarso-sésamoïdien.

Lee et al (156) ont réalisé une étude prospective randomisée de chevrons distaux incluant 152 hallux valgus. Les patients bénéficiaient aléatoirement d'une libération latérale par voie commissurale (comprenant une section de la capsule latérale, de l'insertion du tendon du muscle adducteur, du ligament métatarso-sésamoïdien latéral, ainsi que du ligament métatarsien transverse profond) ou d'une absence totale de libération latérale. Aucune différence n'a été mise en évidence entre les 2 groupes. Toutefois, les auteurs n'avaient pas défini de critère de jugement principal à priori dans leur étude, et par conséquent aucun calcul de puissance ni du nombre de sujets nécessaires n'avait été réalisé. Il est donc impossible de conclure à une absence d'efficacité de ce type de libération latérale.

Plusieurs études ont analysé (157, 158, 159) l'impact de la section des différentes structures latérales sur la correction de l'HVA. Elles s'accordent sur la nécessité de section du ligament métatarso-sésamoïdien latéral, parfois appelé ligament suspenseur (MSL sur la Figure 32) qui permet de diminuer significativement l'HVA. Les sections du tendon conjoint du muscle adducteur de l'hallux (AHM sur la Figure 32) ainsi que du ligament métatarsien transverse profond (DTL sur la Figure 32) n'apportent pas de bénéfice. En revanche la section de l'insertion plantaire métatarsienne de la capsule articulaire (PAC sur la Figure 32) augmente le risque d'hallux varus. L'impact des sections du ligament collatéral latéral (LCL sur la Figure 32) ainsi que du ligament sésamoïdo-phalangien latéral (SPL sur la Figure 32) est discuté.





Anatomical structures accessible for a lateral release as part of a distal soft tissue procedure. AHM, adductor hallucis muscle; DTL, deep transverse metatarsal ligament; LCL, lateral collateral ligament; MSL, lateral metatarsosesamoid suspensory ligament; PCA, plantar capsular attachment; SPL, lateral short sesamophalangeal ligament.

Figure 32 : extraite de la publication : Schneider W. Distal soft tissue procedure in hallux valgus surgery: biomechanical background and technique. International Orthopaedics (SICOT). sept 2013;37(9):1669- 75.

Au total, la section du ligament métatarso-sésamoïdien latéral est essentielle dans la correction chirurgicale d'un hallux valgus. La désinsertion du tendon du muscle adducteur n'apporte aucun bénéfice et pourrait nuire à la réduction de l'IMA.

### 3.8 Synthèse.

L'ostéotomie distale du premier métatarsien nous paraît être l'ostéotomie la plus polyvalente en regard des déformations à corriger dans l'hallux valgus. Elle peut être associée à une ostéotomie de type Akin en cas d'hallux valgus interphalangeus. Elle doit être associée à une section du ligament métatarso-sésamoïdien latéral pour permettre la réduction de l'HVA. Par contre la translation latérale épiphysaire distale utilisée pour réduire la déformation peut être limitée dans la correction des hallux valgus présentant un IMA important.

Nous émettons l'hypothèse que la réduction spontanée de l'IMA constatée dans les arthrodèses métatarso-phalangienne peut s'appliquer aux ostéotomies distales du premier métatarsien.

Nous proposons une technique d'ostéotomie nommée chevron 3D, reprenant ces principes. Il s'agit d'une ostéotomie en chevron, distale, combinant des gestes de supination et de varisation. Une translation latérale peut être associée mais est minimisée par rapport à la technique initiale. Le geste de libération latéral associé comprend uniquement une section du ligament métatarso-sésamoïdien latéral sans section du tendon du muscle adducteur de l'hallux. Nous pensons que ces gestes permettront un rééquilibrage des structures musculo-tendineuses adjacentes à la première articulation métatarso-phalangienne, et que cette bonne stabilité permettra une réduction spontanée de l'IMA par l'action du muscle adducteur de l'hallux (Figure 29).

Les chapitres suivants auront pour objectif d'évaluer cette technique chirurgicale.

Le chapitre 4, présenté sous le format d'un article original étudiera le principe de réduction spontanée de l'IMA décrit ci-dessus ainsi que les résultats à court terme des patients ayant bénéficié d'un chevron 3D.

Le chapitre 5 présentera une étude prospective randomisée multicentrique, actuellement en cours. Cette dernière a pour objectif, d'évaluer les résultats à moyen et long terme du chevron 3D, ainsi que de détailler l'impact des gestes de supination et de varisation qui y sont associés.

## **Chapitre 4 :**

**La réduction spontanée de l'angle intermétatarsien constatée dans les arthrodèses de la première articulation métatarso-phalangienne est-elle possible dans les ostéotomies distales du premier métatarsien dans l'hallux valgus ?**

***Article soumis au Journal Orthopaedics & Traumatology: Surgery & Research.***

*Matthieu Lalevée, Helena Brunel, Jean-Yves Coillard.*

### **Abstract**

Introduction : Les résultats des ostéotomies distales du premier métatarsien (M1) dans l'hallux valgus (HV) sont perfectibles, notamment concernant la correction de l'angle intermétatarsien (IMA). L'IMA se réduit spontanément dans les arthrodèses de la première articulation métatarso-phalangienne (MTP1). La déformation osseuse de M1, dans l'HV, comprend une pronation et une bascule en valgus de sa surface articulaire distale. Nous proposons une technique chirurgicale, nommée chevron 3D, associant supination et varisation de la tête de M1. Nous émettons l'hypothèse qu'elle pourrait permettre une réduction spontanée de l'IMA similaire à l'arthrodèse MTP1.

Ainsi notre étude avait pour objectif de répondre à trois questions :

Question 1 : Le chevron 3D permet-il de corriger les HV sans translation ?

Question 2 : Une réduction spontanée de l'IMA similaire à l'arthrodèse MTP1 est-elle possible dans les ostéotomies distales de M1 ?

Question 3 : Le chevron 3D permet-il une amélioration des résultats cliniques et radiographiques à court terme, en comparaison au chevron standard ?

Matériels et Méthodes : Deux séries continues de 25 HV, mono-opérateurs ont été réalisées. La première comprenait des chevrons standards, la deuxième des chevrons 3D. Une analyse clinique et radiographique étaient réalisées en préopératoire et à 3 mois de l'intervention. Elles comprenaient les mesures de l'IMA, de l'Hallux Valgus Angle, du Distal Metatarsal Articular Angle (DMAA), du score de Hardy et Clapham, ainsi que de l'aspect de la partie latérale de la tête de M1 selon la classification d'Okuda.

Résultats : Le chevron 3D permettait, sans translation, une réduction des HV ayant des déformations peu importantes (13 HV sur 25), les autres HV nécessitaient une translation.

Une réduction spontanée de l'IMA était constatée en postopératoire dans le groupe chevron 3D sans translation ( $13,2^{\circ} \pm 1,1$  en préopératoire contre  $6,1^{\circ} \pm 3,4$  à 3 mois de la chirurgie,  $p=0,0002$ ).

A 3 mois de la chirurgie, seul le DMAA et la classification d'Okuda étaient améliorés dans le groupe chevron 3D en comparaison au groupe chevron standard. Les autres critères radiologiques et les critères cliniques n'étaient pas améliorés.

Discussion : Les ostéotomies distales permettent une réduction spontanée de l'IMA similaire aux arthrodèses MTP1, dans l'HV. La translation latérale de la tête de M1 ne doit pas être considérée comme l'unique procédé permettant la correction de l'IMA dans les ostéotomies distales. Le chevron 3D permet également la correction de la pronation métatarsienne. Des études à long terme sont nécessaires pour confirmer ces résultats.

**Niveau de Preuve :** IV. Série prospective de cas

**Mots clés :** Hallux Valgus, Pronation, Supination, Distal Metatarsal Articular Angle, Intermetatarsal Angle.

## Introduction

Les résultats des ostéotomies distales du premier métatarsien (M1), dans la prise en charge de l'hallux valgus (HV) sont perfectibles (1). De nombreuses récurrences de la déformation sont constatées à long terme (2). Elles sont également moins puissantes que les ostéotomies basales pour la correction de l'angle intermétatarsien (IMA) (3). La correction de cet angle dans les ostéotomies distales est majoritairement basée sur la translation latérale de l'épiphyse. La largeur de M1 peut limiter cette dernière, une translation extrême entraînant un faible contact osseux et une diminution de la stabilité de l'ostéotomie. Certains proposent de réaliser une translation au-delà de la largeur de M1 et de suppléer ce manque de stabilité en augmentant les moyens d'ostéosynthèse (4) (5).

Nous proposons une réflexion inverse. Il a été constaté que l'IMA se réduisait spontanément dans les arthrodèses de la première articulation métatarso-phalangienne (MTP1) (6, 7). Nous pensons qu'une correction des déformations osseuses présentes dans l'HV peut permettre de réaligner les structures musculo-tendineuses adjacentes et

## **Chapitre 5 :**

### **Etude prospective randomisée comparée évaluant l'intérêt de l'association, d'une ostéotomie de supination et/ou d'une varisation de la tête du premier métatarsien, à la translation latérale dans la prise en charge chirurgicale de l'hallux valgus**

Afin d'évaluer les résultats du chevron 3D, une étude prospective randomisée multicentrique a été mise en place. La randomisation permet de constituer 4 groupes :

- Groupe 1 : hallux valgus bénéficiant d'une ostéotomie de type chevron standard avec une translation isolée, sans geste associé (groupe témoin).
- Groupe 2 : hallux valgus bénéficiant d'une ostéotomie de type chevron associant translation et varisation.
- Groupe 3 : hallux valgus bénéficiant d'une ostéotomie de type chevron associant translation et supination.
- Groupe 4 : hallux valgus bénéficiant d'une ostéotomie de type chevron associant translation, varisation et supination (groupe chevron 3D).

Cette dernière a pour objectif, d'évaluer les résultats à moyen et long terme de cette ostéotomie, ainsi que de détailler l'impact des gestes de supination et de varisation qui y sont associés. Nous espérons ainsi répondre aux questions suivantes :

- L'ajout de ces gestes améliore-t-il les résultats radiographiques et cliniques ?
- Doivent-ils être réalisés systématiquement ou de manière adaptée à la déformation présente (pronation du premier rayon imposant une supination et/ou bascule en valgus de la surface articulaire distale du premier métatarsien imposant une varisation) dans chaque hallux valgus ?
- Ces gestes présentent-ils des complications particulières ?

Les 408 patients qui seront inclus dans cette étude seront revus à 6 mois et 5 ans. Les inclusions ont débuté le 16/09/2019. 159 patients ont été inclus à l'heure actuelle. Malheureusement les données sont actuellement insuffisantes pour nous permettre de vous présenter les résultats préliminaires de l'étude.

Nous tenons à remercier le Dr Shahnaz KLOUCHE, qui a joué un rôle majeur dans la mise en place de cette étude, notamment sur ses versants méthodologique et éthique. Nous tenons également à remercier les différents investigateurs réalisant les inclusions.

Veillez trouver ci-après : le résumé du protocole de l'étude, l'accord du Comité de Protection des Personnes Île de France VII, ainsi que le résumé enregistré dans la base de données ClinicalTrials.

## Résumé :

L'hallux valgus (HV) est une pathologie fréquente, héréditaire, touchant principalement les femmes. Les résultats à long terme, des nombreuses techniques chirurgicales, montrent d'importants taux de récurrences.

La déformation de type HV associe : une déformation en varus de la première articulation cunéo-métatarsienne (C1M1), en valgus de la première articulation métatarso-phalangienne (MTP1), une bascule en valgus de la surface articulaire distale du premier métatarsien (M1), une luxation métatarso-sésamoïdienne, mais également une pronation excessive du premier rayon induisant un déséquilibre latéral des structures musculotendineuses adjacentes. Cette pronation est secondaire à une torsion pronatrice intrinsèque de M1. Une partie de cette pronation pourrait également être secondaire à une position en pronation du premier cunéiforme. Le muscle long fibulaire pourrait avoir un rôle sur cette dernière. Cette pronation est insuffisamment prise en compte dans les planifications chirurgicales actuelles et pourrait être une des causes des résultats médiocres dans l'HV.

L'hypermobilité C1M1 n'est pas la cause de l'HV mais pourrait être une de ses conséquences. Le mouvement en supination de la C1M1 semble s'opposer à cette pronation excessive du premier rayon dans l'HV. L'orientation de l'axe articulaire de cette dernière impose, en cas de supination, un mouvement en abduction et en flexion dorsale de M1 qui pourrait expliquer le classique "metatarsus varus" constaté dans l'HV. Les structures situées en amont de C1M1 ont probablement un rôle à jouer dans l'HV mais la littérature actuelle ne permet pas de le détailler ni de le quantifier.

L'ostéotomie distale de M1 nous paraît être l'ostéotomie la plus adaptée pour la correction de ces différentes déformations dans l'HV. En revanche la translation latérale épiphysaire distale utilisée pour réduire la déformation peut être mise à défaut dans la correction des hallux présentant un Intermetatarsal Angle (IMA) important.

Nous proposons une technique chirurgicale nommée chevron 3D associant supination, varisation et translation à la demande de la tête de M1. Nous avons montré dans une série de 25 HV que les gestes de supination et de varisation réalisés sans translation permettaient une réduction spontanée de l'IMA. Ce phénomène avait déjà été constaté dans les arthrodèses MTP1. Le rééquilibrage des structures musculotendineuses adjacentes secondaire à la correction de la dysmorphie de M1 est probablement à l'origine de cette réduction spontanée de l'IMA, notamment sous l'action du muscle adducteur de l'hallux, ce qui impose de ne pas sectionner ses insertions pendant la chirurgie. La translation latérale de la tête de M1 ne doit pas être considérée comme l'unique procédé permettant la correction de l'IMA dans les ostéotomies distales. Le chevron 3D permet également une bonne correction de la pronation métatarsienne. Ainsi nous pensons qu'il améliore la prise en charge des HV.

Une étude prospective randomisée multicentrique est actuellement en cours et a pour objectif, d'évaluer les résultats à moyen et long terme du chevron 3D, ainsi que de détailler l'impact des gestes de supination et de varisation qui y sont associés.