



HAL
open science

Intérêt de la cholangio-pancréato-IRM dans le bilan étiologique d'une pancréatite aigue d'origine indéterminée

Mohamed-Amin Riffi

► **To cite this version:**

Mohamed-Amin Riffi. Intérêt de la cholangio-pancréato-IRM dans le bilan étiologique d'une pancréatite aigue d'origine indéterminée. Médecine humaine et pathologie. 2020. dumas-02949038

HAL Id: dumas-02949038

<https://dumas.ccsd.cnrs.fr/dumas-02949038>

Submitted on 25 Sep 2020

HAL is a multi-disciplinary open access archive for the deposit and dissemination of scientific research documents, whether they are published or not. The documents may come from teaching and research institutions in France or abroad, or from public or private research centers.

L'archive ouverte pluridisciplinaire **HAL**, est destinée au dépôt et à la diffusion de documents scientifiques de niveau recherche, publiés ou non, émanant des établissements d'enseignement et de recherche français ou étrangers, des laboratoires publics ou privés.

**THÈSE POUR L'OBTENTION
DU GRADE DE DOCTEUR EN MÉDECINE**

(Diplôme d'État)

par

M. RIFFI Mohamed-Amin

Né (e) le 20 Février 1989 à Bobigny (93)

Présentée et soutenue publiquement le : 18 juin 2020

**INTERET DE LA CHOLANGIO-PANCRÉATO-IRM DANS LE BI-
LAN ETIOLOGIQUE D'UNE PANCREATITE AIGUE D'ORIGINE
INDETERMINEE**

JURY:

Président : Monsieur le Professeur Jean-Nicolas DACHER

Directrice de thèse: Madame le Professeur Céline SAVOYE-COLLET

Membres : - Monsieur le Professeur Emmanuel GERARDIN

- Madame le Professeur Céline SAVOYE-COLLET

- Monsieur le Docteur Ghislain LABARTHE

UNIVERSITAIRE 2019 - 2020
U.F.R. SANTÉ DE ROUEN

DOYEN : **Professeur Benoît VEBER**

ASSESSEURS : **Professeur Michel GUERBET**
Professeur Agnès LIARD
Professeur Guillaume SAVOYE

I - MEDECINE

PROFESSEURS DES UNIVERSITES – PRATICIENS HOSPITALIERS

Mr Frédéric ANSELME	HCN Cardiologie
Mme Gisèle APTER	HavrePédopsychiatrie
Mme Isabelle AUQUIT AUCKBUR	HCN Chirurgie plastique
Mr Jean-Marc BASTE	HCN Chirurgie Thoracique
Mr Fabrice BAUER	HCN Cardiologie
Mme Soumeya BEKRI	HCN Biochimie et biologie moléculaire
Mr Ygal BENHAMOU	HCN Médecine interne
Mr Jacques BENICHOU	HCN Bio statistiques et informatique médicale
Mr Olivier BOYER	UFR Immunologie
Mme Sophie CANDON	HCN Immunologie
Mr François CARON	HCN Maladies infectieuses et tropicales
Mr Philippe CHASSAGNE	HCN Médecine interne (gériatrie)
Mr Vincent COMPERE	HCN Anesthésiologie et réanimation chirurgicale
Mr Jean-Nicolas CORNU	HCN Urologie
Mr Antoine CUVELIER	HB Pneumologie

Mr Jean-Nicolas DACHER	HCN Radiologie et imagerie médicale
Mr Stéfan DARMONI	HCN Informatique médicale et techniques de communication
Mr Pierre DECHELOTTE	HCN Nutrition
Mr Stéphane DERREY	HCN Neurochirurgie
Mr Frédéric DI FIORE	CHB Cancérologie
Mr Fabien DOGUET	HCN Chirurgie Cardio Vasculaire
Mr Jean DOUCET	SJ Thérapeutique - Médecine interne et gériatrie
Mr Bernard DUBRAY	CHB Radiothérapie
Mr Frank DUJARDIN	HCN Chirurgie orthopédique - Traumatologique
Mr Fabrice DUPARC	HCN Anatomie - Chirurgie orthopédique et traumatologique
Mr Eric DURAND	HCN Cardiologie
Mr Bertrand DUREUIL	HCN Anesthésiologie et réanimation chirurgicale
Mme Hélène ELTCHANINOFF	HCN Cardiologie
Mr Manuel ETIENNE	HCN Maladies infectieuses et tropicales
Mr Thierry FREBOURG	UFR Génétique
Mr Pierre FREGER (<i>surnombre</i>)	HCN Anatomie - Neurochirurgie
Mr Jean François GEHANNO	HCN Médecine et santé au travail
Mr Emmanuel GERARDIN	HCN Imagerie médicale
Mme Priscille GERARDIN	HCN Pédiopsychiatrie
M. Guillaume GOURCEROL	HCN Physiologie
Mr Dominique GUERROT	HCN Néphrologie
Mr Olivier GUILLIN	HCN Psychiatrie Adultes
Mr Claude HOUDAYER	HCN Génétique
Mr Fabrice JARDIN	CHB Hématologie
Mr Luc-Marie JOLY	HCN Médecine d'urgence
Mr Pascal JOLY	HCN Dermato – Vénérologie
Mme Bouchra LAMIA	HavrePneumologie
Mme Annie LAQUERRIERE	HCN Anatomie et cytologie pathologiques
Mr Vincent LAUDENBACH	HCN Anesthésie et réanimation chirurgicale
Mr Joël LECHEVALLIER	HCN Chirurgie infantile
Mr Hervé LEFEBVRE	HB Endocrinologie et maladies métaboliques
Mr Thierry LEQUERRE	HCN Rhumatologie

Mme Anne-Marie **LEROI** HCN Physiologie

Mr Hervé **LEVESQUE** HCN Médecine interne

Mme Agnès **LIARD-ZMUDA** HCN Chirurgie Infantile

Mr Pierre Yves **LITZLER** HCN Chirurgie cardiaque

Mr Bertrand **MACE** HCN Histologie, embryologie, cytogénétique

M. David **MALTETE** HCN Neurologie

Mr Christophe **MARGUET** HCN Pédiatrie

Mme Isabelle **MARIE** HCN Médecine interne

Mr Jean-Paul **MARIE** HCN Oto-rhino-laryngologie

Mr Loïc **MARPEAU** HCN Gynécologie - Obstétrique

Mr Stéphane **MARRET** HCN Pédiatrie

Mme Véronique **MERLE** HCN Epidémiologie

Mr Pierre **MICHEL** HCN Hépto-gastro-entérologie

M. Benoit **MISSET** (*détachement*) HCN Réanimation Médicale

Mr Marc **MURAINÉ** HCN Ophtalmologie

Mr Christophe **PEILLON** HCN Chirurgie générale

Mr Christian **PFISTER** HCN Urologie

Mr Jean-Christophe **PLANTIER** HCN Bactériologie - Virologie

Mr Didier **PLISSONNIER** HCN Chirurgie vasculaire

Mr Gaëtan **PREVOST** HCN Endocrinologie

Mr Jean-Christophe **RICHARD** (*détachement*) HCN Réanimation médicale - Médecine d'urgence

Mr Vincent **RICHARD** UFR Pharmacologie

Mme Nathalie **RIVES** HCN Biologie du développement et de la reproduction

Mr Horace **ROMAN** (*disponibilité*) HCN Gynécologie - Obstétrique

Mr Jean-Christophe **SABOURIN** HCN Anatomie – Pathologie

Mr Mathieu **SALAUN** HCN Pneumologie

Mr Guillaume **SAVOYE** HCN Hépto-gastrologie

Mme Céline **SAVOYE-COLLET** HCN Imagerie médicale

Mme Pascale **SCHNEIDER** HCN Pédiatrie

Mr Lilian **SCHWARZ** HCN Chirurgie Viscérale et Digestive

Mr Michel **SCOTTE** HCN Chirurgie digestive

Mme Fabienne **TAMION** HCN Thérapeutique

Mr Luc **THIBERVILLE** HCN Pneumologie
 Mr Hervé **TILLY** (*surnombre*) CHB Hématologie et transfusion
 M. Gilles **TOURNEL** HCN Médecine Légale
 Mr Olivier **TROST** HCN Anatomie -Chirurgie Maxillo-Faciale
 Mr Jean-Jacques **TUECH** HCN Chirurgie digestive
 Mr Benoît **VEBER** HCN Anesthésiologie - Réanimation chirurgicale
 Mr Pierre **VERA** CHB Biophysique et traitement de l'image
 Mr Eric **VERIN** Les Herbiers Médecine Physique et de Réadaptation
 Mr Eric **VERSPYCK** HCN Gynécologie obstétrique
 Mr Olivier **VITTECOQ** HC Rhumatologie
 Mme Marie-Laure **WELTER** HCN Physiologie

MAITRES DE CONFERENCES DES UNIVERSITES – PRATICIENS HOSPITALIERS

Mme Najate **ACHAMRAH** HCN Nutrition
 Mme Noëlle **BARBIER-FREBOURG** HCN Bactériologie – Virologie
 Mr Emmanuel **BESNIER** HCN Anesthésiologie - Réanimation
 Mme Carole **BRASSE LAGNEL** HCN Biochimie
 Mme Valérie **BRIDOUX HUYBRECHTS** HCN Chirurgie Vasculaire
 Mr Gérard **BUCHONNET** HCN Hématologie
 Mme Mireille **CASTANET** HCN Pédiatrie
 Mme Nathalie **CHASTAN** HCN Neurophysiologie
 Mr Moïse **COEFFIER** HCN Nutrition
 Mr Serge **JACQUOT** UFR Immunologie
 Mr Joël **LADNER** HCN Epidémiologie, économie de la santé
 Mr Jean-Baptiste **LATOUCHE** UFR Biologie cellulaire
 M. Florent **MARGUET** HCN Histologie
 Mme Chloé **MELCHIOR** HCN Gastroentérologie
 Mr Thomas **MOUREZ** (*détachement*) HCN Virologie
 Mr Gaël **NICOLAS** UFR Génétique
 Mme Muriel **QUILLARD** HCN Biochimie et biologie moléculaire
 Mme Laëtitia **ROLLIN** HCN Médecine du Travail

Mme Pascale **SAUGIER-VEBER** HCN Génétique

Mme Anne-Claire **TOBENAS-DUJARDIN** HCN Anatomie

Mr David **WALLON** HCN Neurologie

Mr Julien **WILS** HCN Pharmacologie

PROFESSEUR AGREGÉ OU CERTIFIÉ

Mr Thierry **WABLE** UFR Communication

Mme Mélanie **AUVRAY-HAMEL** UFR Anglais

II - PHARMACIE

PROFESSEURS DES UNIVERSITES

Mr Jérémy BELLIEN (PU-PH)	Pharmacologie
Mr Thierry BESSON	Chimie Thérapeutique
Mr Jean COSTENTIN (Professeur émérite)	Pharmacologie
Mme Isabelle DUBUS	Biochimie
Mr Abdelhakim EL OMRI	Pharmacognosie
Mr François ESTOUR	Chimie Organique
Mr Loïc FAVENNEC (PU-PH)	Parasitologie
Mr Jean Pierre GOULLE (Professeur émérite)	Toxicologie
Mr Michel GUERBET	Toxicologie
Mme Christelle MONTEIL	Toxicologie
Mme Martine PESTEL-CARON (PU-PH)	Microbiologie
Mr Rémi VARIN (PU-PH)	Pharmacie clinique
Mr Jean-Marie VAUGEOIS	Pharmacologie
Mr Philippe VERITE	Chimie analytique

MAITRES DE CONFERENCES DES UNIVERSITES

Mme Cécile BARBOT	Chimie Générale et Minérale
Mr Frédéric BOUNOURE	Pharmacie Galénique
Mr Thomas CASTANHEIRO MATIAS	Chimie Organique
Mr Abdeslam CHAGRAOUI	Physiologie
Mme Camille CHARBONNIER (LE CLEZIO)	Statistiques
Mme Elizabeth CHOSSON	Botanique
Mme Marie Catherine CONCE-CHEMTOB	Législation pharmaceutique et économie de la santé
Mme Cécile CORBIERE	Biochimie
Mme Nathalie DOURMAP	Pharmacologie
Mme Isabelle DUBUC	Pharmacologie
Mme Dominique DUTERTE- BOUCHER	Pharmacologie
Mr Gilles GARGALA (MCU-PH)	Parasitologie
Mme Nejla EL GHARBI-HAMZA	Chimie analytique

Mme Marie-Laure GROULT	Botanique
Mr Hervé HUE	Biophysique et mathématiques
Mme Hong LU	Biologie
Mme Marine MALLETER	Toxicologie
M. Jérémie MARTINET (MCU-PH)	Immunologie
Mme Tiphaine ROGEZ-FLORENT	Chimie analytique
Mr Mohamed SKIBA	Pharmacie galénique
Mme Malika SKIBA	Pharmacie galénique
Mme Christine THARASSE	Chimie thérapeutique
Mr Frédéric ZIEGLER	Biochimie

PROFESSEURS ASSOCIES

Mme Cécile GUERARD-DETUNCQ	Pharmacie officinale
Mme Caroline BERTOUX	Pharmacie

PAU-PH

M. Mikaël **DAOUPHARS**

PROFESSEUR CERTIFIE

Mme Mathilde GUERIN	Anglais
----------------------------	---------

ASSISTANTS HOSPITALO-UNIVERSITAIRES

Mme Alice MOISAN	Virologie
M. Henri GONDÉ	Pharmacie

ATTACHES TEMPORAIRES D'ENSEIGNEMENT ET DE RECHERCHE

M. Abdel MOUHAJIR	Parasitologie
M. Maxime GRAND	Bactériologie

ATTACHE TEMPORAIRE D'ENSEIGNEMENT

Mme Ramla SALHI	Pharmacognosie
------------------------	----------------

LISTE DES RESPONSABLES DES DISCIPLINES PHARMACEUTIQUES

Mme Cécile BARBOT	Chimie Générale et minérale
Mr Thierry BESSON	Chimie thérapeutique
Mr Abdeslam CHAGRAOUI	Physiologie
Mme Elisabeth CHOSSON	Botanique
Mme Marie-Catherine CONCE-CHEMTOB	Législation et économie de la santé
Mme Isabelle DUBUS	Biochimie
Mr Abdelhakim EL OMRI	Pharmacognosie
Mr François ESTOUR	Chimie organique
Mr Loïc FAVENNEC	Parasitologie
Mr Michel GUERBET	Toxicologie
Mme Martine PESTEL-CARON	Microbiologie
Mr Mohamed SKIBA	Pharmacie galénique
Mr Rémi VARIN	Pharmacie clinique
M. Jean-Marie VAUGEOIS	Pharmacologie
Mr Philippe VERITE	Chimie analytique

III – MEDECINE GENERALE

PROFESSEUR MEDECINE GENERALE

Mr Jean-Loup **HERMIL** (PU-MG) UFR Médecine générale

MAITRE DE CONFERENCE MEDECINE GENERALE

Mr Matthieu **SCHUERS** (MCU-MG) UFR Médecine générale

PROFESSEURS ASSOCIES A MI-TEMPS – MEDECINS GENERALISTE

Mr Emmanuel **LEFEBVRE** UFR Médecine Générale

Mme Elisabeth **MAUVIARD** UFR Médecine générale

Mr Philippe **NGUYEN THANH** UFR Médecine générale

Mme Yveline **SEVRIN** UFR Médecine générale

Mme Marie Thérèse **THUEUX** UFR Médecine générale

MAITRE DE CONFERENCES ASSOCIE A MI-TEMPS – MEDECINS GENERALISTES

Mr Pascal **BOULET** UFR Médecine générale

Mme Laëtitia **BOURDON** UFR Médecine Générale

Mr Emmanuel **HAZARD** UFR Médecine Générale

Mme Lucile **PELLERIN** UFR Médecine générale

ENSEIGNANTS MONO-APPARTENANTS

PROFESSEURS

Mr Paul **MULDER** (phar) Sciences du Médicament

Mme Su **RUAN** (med) Génie Informatique

MAITRES DE CONFERENCES

Mr Sahil **ADRIOUCH** (med) Biochimie et biologie moléculaire (Unité Inserm 905)

Mme Gaëlle **BOUGEARD-DENOYELLE** (med) Biochimie et biologie moléculaire (UMR 1079)

Mme Carine **CLEREN** (med) Neurosciences (Néovasc)

M. Sylvain **FRAINEAU** (med) Physiologie (Inserm U 1096)

Mme Pascaline **GAILDRAT** (med) Génétique moléculaire humaine (UMR 1079)

Mr Nicolas **GUEROUT** (med) Chirurgie Expérimentale

Mme Rachel **LETELLIER** (med) Physiologie

Mr Antoine **OUVRARD-PASCAUD** (med) Physiologie (Unité Inserm 1076)

Mr Frédéric **PASQUET** Sciences du langage, orthophonie

Mme Christine **RONDANINO** (med) Physiologie de la reproduction

Mr Youssan Var **TAN** Immunologie

Mme Isabelle **TOURNIER** (med) Biochimie (UMR 1079)

CHEF DES SERVICES ADMINISTRATIFS : Mme Véronique DELAFONTAINE

HCN - Hôpital Charles Nicolle HB - Hôpital de BOIS GUILLAUME

CB - Centre Henri Becquerel CHS - Centre Hospitalier Spécialisé du Rouvray

CRMPR - Centre Régional de Médecine Physique et de Réadaptation SJ – Saint Julien Rouen

Par délibération en date du 3 mars 1967, la faculté a arrêté que les opinions émises dans les dissertations qui lui seront présentées doivent être considérées comme propres à leurs auteurs et qu'elle n'entend leur donner aucune approbation ni improbations.

Remerciements

A mes chers professeurs:

A Madame la Professeur Céline SAVOYE-COLLET,

Pour m'avoir fait l'honneur d'accepter la direction de cette thèse. Merci à vous de m'avoir fait aimer cette surspécialité qu'est le digestif. Merci pour tout ce que vous m'avez appris, pour votre patience et votre gentillesse.

Merci pour votre confiance, pour vos conseils.

Pour tout ceci, vous trouverez ici l'expression de ma plus grande gratitude et de mon profond respect.

A Monsieur le Professeur Jean-Nicolas DACHER,

Tout d'abord, merci d'avoir accepté la présidence de ce jury de thèse.

Merci de m'avoir accueilli au sein de votre service et de m'avoir fait découvrir un type d'imagerie qui m'était totalement inconnu: l'imagerie cardiaque. Une imagerie pleine d'intérêt moi qui hésitait initialement à devenir cardiologue.

Soyez assuré de ma reconnaissance et de mon plus grand respect.

A Monsieur le Professeur Emmanuel GERARDIN,

Merci d'avoir accepté de siéger au sein de ce jury de thèse. Merci pour ces 7 mois de neuroradiologie. Moi qui appréhendais beaucoup cette spécialité, vous avez sû la rendre attrayante. Merci pour vos cours qui m'ont beaucoup aider à me réconcilier avec la neuro.

Soyez assuré de ma reconnaissance et de mon plus grand respect.

A Monsieur le Docteur Ghislain LABARTHE,

Merci d'avoir accepté de siéger dans ce jury. Je t'ai connu en tant que cointerne, même si on a sûrement dû se croiser un jour à P13. T'a jamais refuser de donné un avis ou un conseils. Un ancien balbynien au sein de ce jury permet aujourd'hui de boucler la boucle.

A mes différents chefs:

Au Dr Sofiane BEJAR:

Merci pour ce que tu m'a appris en thorax et en imagerie urologique. On se retrouvera prochainement j'espère.

Au Dr Mikael LAIR:

Encore un ex-balbynien. Merci pour ces longues mais intéressante vac d'uroscanner. Tu nous a également bien appris les bases de l'imagerie gynécologique.

Au Dr Pauline ROULLEE:

J'ai été ton cointerne puis ton interne. Merci d'avoir toujours accepter de donnée ton avis éclairé. Tu a été une superbe cointerne et une excellente cheffe. Merci pour tout et je te souhaite d'avoir moins d'EP fortuite sur tes vacances de Scan.

A Slim GHOMADI, Edith KONING *pour m'avoir appris et aider à encore plus apprécier l'imagerie digestive dans sa globalité.*

Au Dr Jean-Pierre LESTRAT:

Merci pour ton apprentissage en imagerie vasculaire tant en scanner qu'en Doppler. Toujours disponible pour donner ton avis. Merci également pour ces vacances de TAP CHC.

Au Dr Paul MICHELIN:

Merci pour ce semestre en ostéoarticulaire. Tu nous a appris à piquer,/biopsier à réaliser une échographie, à interpréter une IRM. Tu m'a conforter dans l'idée que je me faisait de l'imagerie ostéoarticulaire qui est l'une des plus intéressante.

A toutes l'équipe de Neuroradio (Les Docteurs Adrien TRINTIGNAC, Cécile PINSON, Nicolas MAGNE, Sophie LE COOUTEULX, Julien HORION et Céline DELPIERRE):

Merci pour votre patience. Comme dis plus haut j'appréhendais beaucoup ce stage en neuroradio (une spé qui n'avait pas ma préférence au début). Vous m'avez fait changer d'avis sur celle-ci et même fait apprécier l'imagerie du crâne.

Merci pour tout, et surtout pour votre patience malgré un effectif d'interne réduit. C'est un stage qui me restera en mémoire à tout point de vue (7 mois ...)!!

A tout(es) celles et ceux que j'ai oublié ou qui sont partis.

A mes camarades et ex-camarades:

Nassim, que dire.... Le dernier soldat balbynien. Mon frère. On se suit depuis la D2. Ta été un argument important pour ma venue en Normandie. Je te souhaite une fin d'internat tranquille. Et comme toujours c'est « que du bluff » mdrrr !!

A Albane, Anto et Caro, l'équipe du coeur-tho 2017. On en a partagé des vacation de CTAP mdr. Merci pour tout. Vous m'avez montré le fonctionnement du CHU moi qui ai passé 1 an et demi en périphérie. Merci à Anto d'avoir partagé ses codes PACS pour mes début au CHU.

A Alyssa : Wesh soeur c'est comment? Mazeltov tu as passé ta thèse avec brio. J'espère qu'on se recroisera après la fin de cet internat.

A Philippe, la zen attitude. Le jour où je serais aussi calme que toi ça sera la fin du monde mdr. Merci pour ton amitié. Malheureusement, on a jamais pu faire de stage ensemble, mais on se reverra assez souvent j'espère, peut-être au skatepark qui sait!!!

A Pilou, merci pour ta gentillesse. Comme avec Philippe, On a pas eu l'occasion de faire de stage ensemble, mais tu as toujours été cool depuis le premier jour avec les 2 kaira du 9-3. Tu vas découvrir Bobigny et son hôpital Avicenne, là où tout à commencer pour certain d'entre nous.

A Louis, futur collègue. Toujours l'avis juste. Toujours gentil. J'espère que notre collaboration sera fructueuse.

A Capu, toujours gentille même débordée. On a pas beaucoup eu l'occasion de bosser ensemble en dehors des gardes. Je te souhaite d'être épanouie en neuroradio. Tu intègre une sacrée équipe !!!

Aux plus jeunes, Cécile, Fanny (les 2 jeunes mamans de neuroradio), Antoine, Nabil (mon gars sûr), Pinto (le plus cinglé... ssss est-ce que je peux te demander ton avis???), Jean-So (cava cava), Julien, Nico, Jen, Mat (Aka Zizou), Safaa (Arrête d'acheter des chaussures c'est trop !!!!!), Laurie (la sudiste : Allez Paris !!!!!), Jérémy, Clothilde, Imen, Noémie, JB (dark momo hein ...) et tous ceux que j'oublie (éh oui il y en a toujours un ou 2 qui passe à la trappe):

Vous êtes les plus vieux maintenant mdrrrr. On vous laisse le flambeau des avis diverses ;-)

A Bon-marin, la deutsche kalitad. Merci pour cet excellent stage de neuro (dont 3 mois à 2). Change rien!

A mes anciens cointernes, Martin, David, Mathieu, Annabelle, Tat, Morgane et tout les autres. Merci de m'avoir aidé au début quand je débarquais au CHU notamment avec les protocoles (Smartprep ???? C'est quoi ça?). Merci pour vos conseils.

Une mention spéciale à mon ami Mr le Dr Abderahmanne HEDJOUDE!!! L'homme aux multiples vies. Merci pour ton amitié frérot. Toujours les bon conseils. Je t'ai bien saoulé au moment des choix de stage. Merci pour ta gentillesse et tes conseils. Que dire de plus tu es un exemple (seuls les vrais savent pourquoi). J'espère te revoir bientôt.

A mes amis les plus chers:

A tous mes amis d'enfance (trop nombreux pour tous les cités). On en a fait du chemin depuis l'école primaire Marcel Cachin à Bobigny.

A mes amis de médecine et particulièrement Deniz, Samir et Saliman. Vous avez toujours été là dans les bons comme dans les moins bons moments. Merci infiniment.

Merci Den'z de m'avoir suggérer la radio. Je me souviens encore de notre longue conversation (en vrai une dissertation de ta part) sur la radiologie un dimanche soir de septembre veille de choix sur CELINE.

Samir et Saliman, toujours la bonne blague (même si 90% des cas c'est pas spécialement drôle mdr).

Vous faite partie de ma famille.

A Johnny alias endinjo. Merci mon frère pour ton amitié. Merci de ton accueil à Evreux.

A Mr le Dr Majid KERBOUCHE et les pizza ligue des champions du mardi soir.

A ma famille adorée:

Tout d'abord, a mes très chers parent. Sans vous je n'en serai pas là aujourd'hui. Vous avez tout sacrifié pour moi et une vie entière ne suffirait pas à vous montrer ma gratitude pour tout ces sacrifices.

Merci de m'avoir éduquer, guider et aider comme vous l'avez fait. Médecine c'était votre rêve et j'espère qu'il se réalise à travers moi. J'espère vous rendre fier de moi.

A mes beaux-parents. Merci de m'avoir offert la main de la plus belle des personnes. Vous êtes ma nouvelle famille et j'espère vous revoir très bientôt.

A mes beaux-frères (Aboujihad et Tareq) et ma belle-soeur (Kawtar), merci de m'avoir accueilli dans votre cercle familiale. J'espère vous revoir bientôt futurs tontons et future tata.

A tous le reste de ma famille, mes oncles, mes tantes, mes cousins et cousines.

Enfin (mais pas tout à fait), à ma chère et tendre épouse. Cela fait quelques années déjà que tu partage ma vie. Tu m'a offert un second souffle, un rayon de soleil. Merci pour ton soutien inébranlable quelle que soit la situation. Tu m'a toujours aidé dans la vie courante comme au boulot. Ta gentillesse et ta bonté font de toi un être exceptionnel. Merci infiniment. Aujourd'hui tu porte le fruit de notre amour.

Enfin (cette fois-ci c'est la bonne), à toi petit être qu'on attend avec impatience. Tu nous à apporter un bonheur indescriptible depuis ton apparition. J'ai hâte de te rencontrer. Je t'aime déjà comme un fou. Peut-être liras-tu ces quelques phrases dans quelques années. J'espère que tu sera fier de tes parents à ce moment-là.

Sommaire:

Sommaire:.....	20
Abréviations:	21

Partie I: Généralités

I.	Définition:	23
II.	Rappels anatomiques	24
III.	Epidémiologie	28
IV.	Diagnostic positif	28
V.	Principales étiologies	29
VI.	Imagerie médicale	32
VII.	Complications	45
VIII.	Apport du bilan étiologique	46

Partie II: Notre étude

I.	Introduction:	48
II.	Matériel et méthode:	48
III.	Résultats:	54
IV.	Discussion	65
V.	Conclusion	70

Bibliographie

Annexes

Résumé

Abréviations:

ADC: Coefficient apparent de diffusion
ALAT: alanine aminotransférase
AGD: Artère gastro-duodénale
AMS: Artère mésentérique supérieure
CHU: Centre Hospitalo-Universitaire
CTSI: computed tomography severity index
CPP: Canal pancréatique principal
CPRE: cholangio-pancréatographie rétrograde endoscopique
DKPA: Dysplasie kystique sur pancréas aberrant
DS: Déviation standard
IRM: imagerie par résonance magnétique
MICI: maladie inflammatoire chronique de l'intestin.
PA: Pancréatite aiguë
PAI: pancréatite auto-immune
PCI: produit de contraste iodé
PC: pancréatite chronique
VBP: voie biliaire principale
VMS: veine mésentérique supérieur
V. : veine
TDM: Tomodensitométrie
TIPMP: tumeur intracanalair papillaire et mucineuse du pancréas
TR: Temps de récupération
UH: Unité Hounsfield
UI: Unité internationale

Partie I: *Généralités*

I. Définition:

La pancréatite aiguë est un état d'inflammation de la glande pancréatique exocrine, conséquence de plusieurs phénomènes [1, 2, 3]:

- augmentation de la pression au sein des canaux pancréatiques liée à une obstruction
- activation prématurée et accidentelle des enzymes pancréatiques par activation de la tripsine.
- libération de cytokines et de radicaux libres avec auto-entretien de l'inflammation
- auto-digestion du parenchyme
- phénomènes d'ischémies aboutissant à une nécrose parenchymateuse.

On décrit deux types histologiques: la pancréatite aiguë interstitielle œdémateuse et la pancréatite aiguë nécrosante.

Son étiologie peut être diverse, allant de la lithiase biliaire enclavée à la tumeur pancréatique comme rappelé dans le *tableau 1* [4].

Principales causes

Alcoolisme
Biliaire
Idiopathique

Autres causes

Toxiques (venin...) ou médicamenteuses (azathioprine, furosémide, tétracyclines, cimétidine, méthyldopa...)
Traumatiques (choc direct), iatrogènes (chirurgie, endoscopie, radiologie interventionnelle)
Métaboliques (hyperlipidémie de types I, IV ou V, hyperparathyroïdie et hypercalcémie)
Obstacle sur le canal pancréatique principal (tumeurs, calculs)
Infectieuse : virale (oreillons, hépatite, mononucléose), parasitaire
Congénitale (pancréas divisum, pancréas annulaire)
Auto-immune
Héréditaire (autosomique dominante à pénétrance incomplète)

Tableau 1: Étiologies des pancréatites aiguë [4].

II. Rappels anatomiques

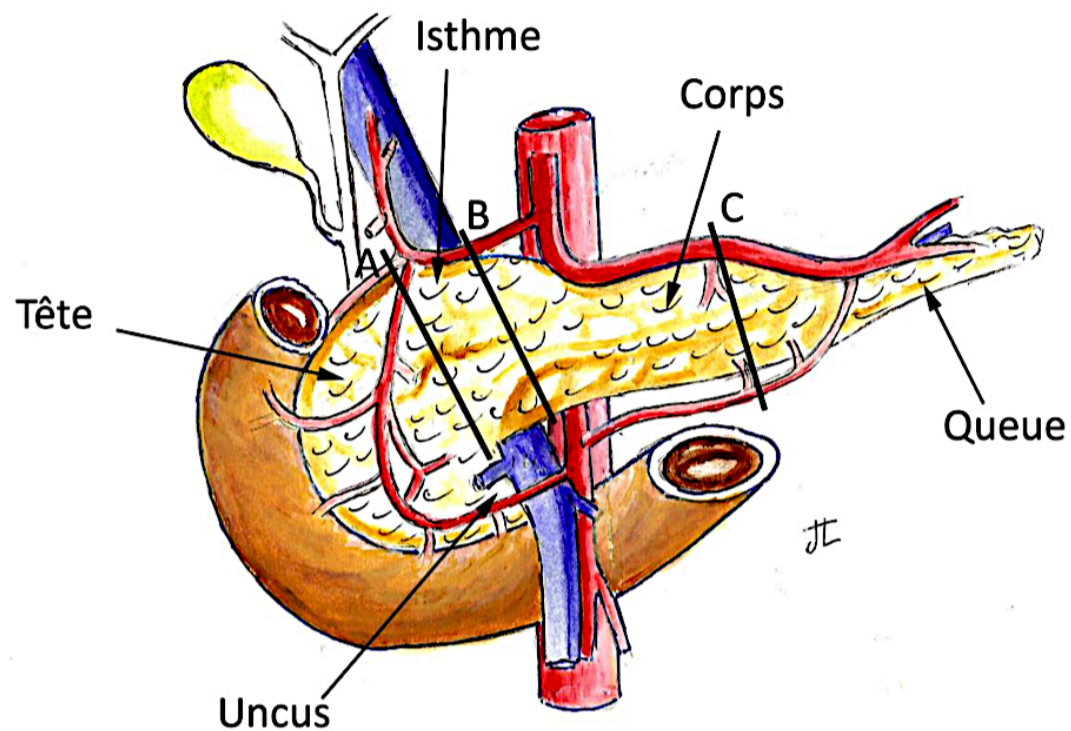


Figure 1: Rappports anatomiques du pancréas

1. Glande pancréatique (*figure 1*) [12, 13]:

Le pancréas est un organe épigastrique, rétro-péritonéal profond, allongé transversalement, d'axe oblique en haut et à gauche, depuis la deuxième portion du duodénum jusqu'à la rate, en avant des gros vaisseaux pré-vertébraux et du rein gauche, et en arrière de l'estomac.

Dans le plan horizontal, il présente une concavité postérieure et est plaqué sur la saillie des corps vertébraux de L1 et L2. Il est accolé au plan postérieur par le fascia de Treitz et tapissé en avant par le péritoine pariétal postérieur.

Sa surface est d'aspect lobulé et mesure, environs, 15 à 20 cm de long, 3 à 8 cm de hauteur et 2 à 3 cm d'épaisseur.

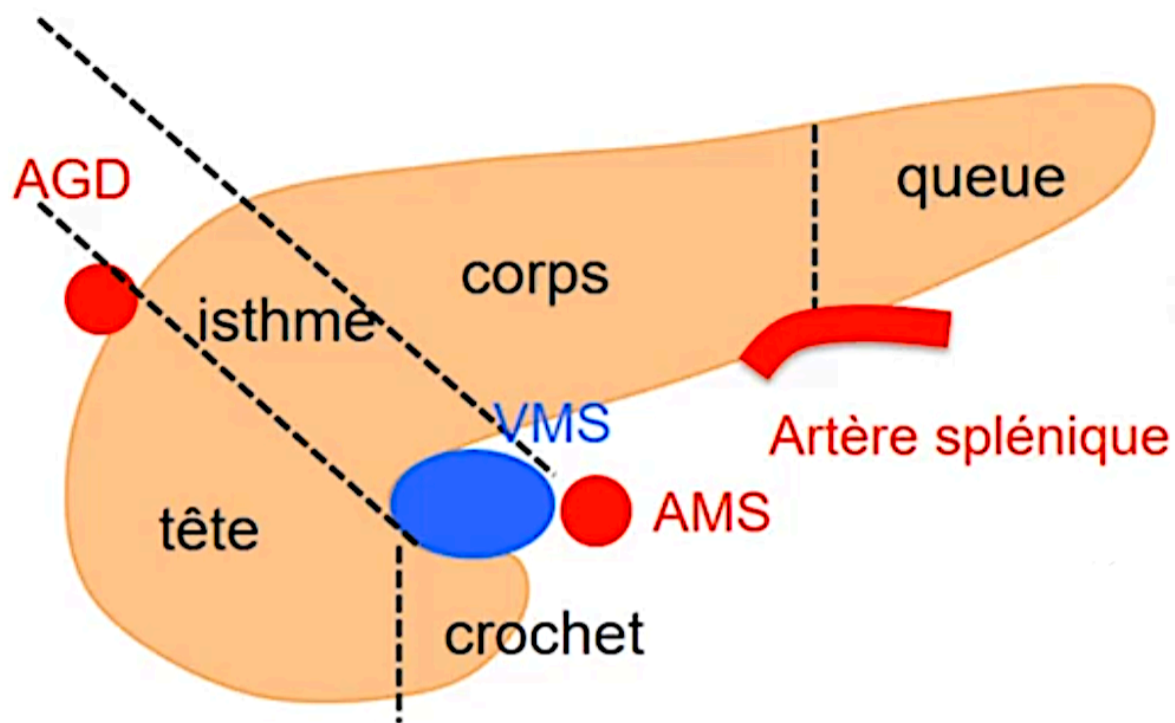


Figure 2: Compartimentation du pancréas

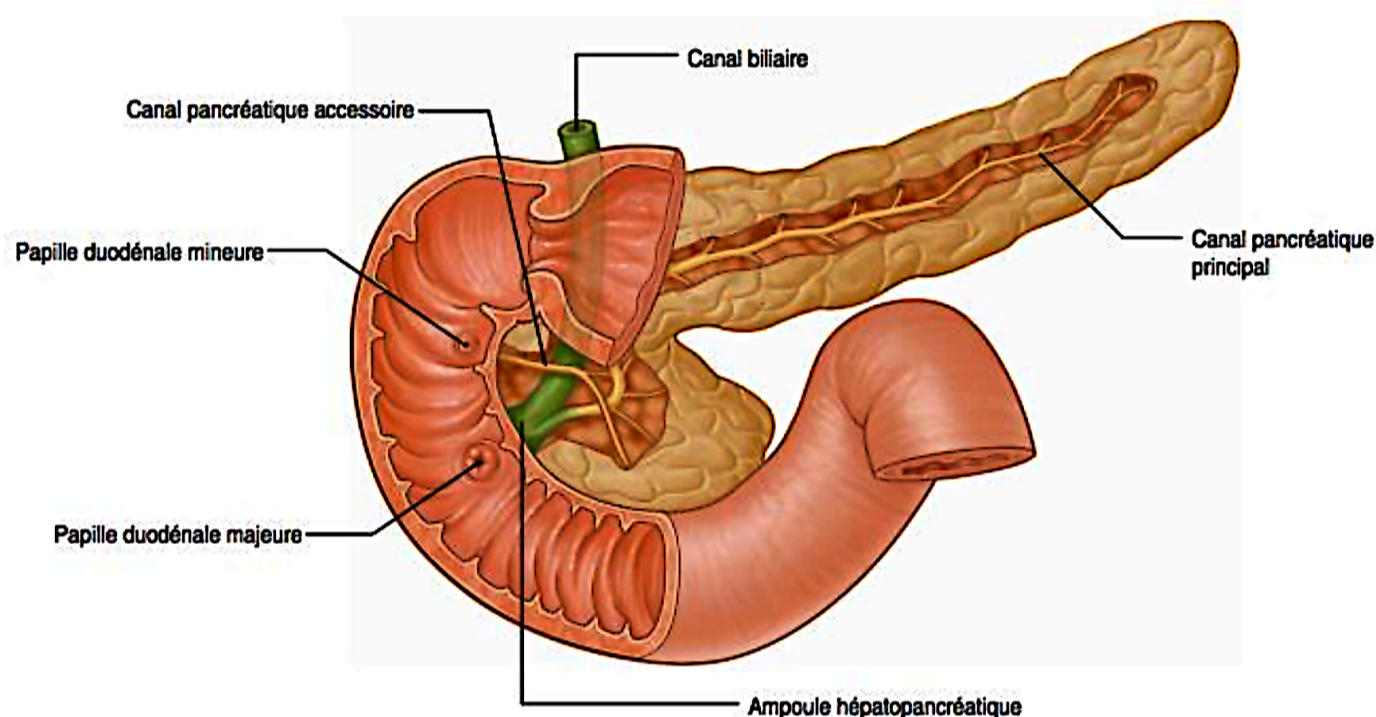
Le pancréas est subdivisé en plusieurs parties (*figure 2*):

- a. *La tête* : Partie la plus volumineuse du pancréas. Elle se projette en dedans du pancréas, et est limitée par le pédicule hépatique en haut, le duodénum à droite, ainsi que les vaisseaux mésentériques à gauche. Sa face antérieure, recouverte par le péritoine pariétal postérieur, est croisée par l'insertion du méso-côlon transverse.
- b. *L'isthme* : Il se projette en avant des vaisseaux mésentérico-portes et en arrière du pylore.
- c. *Le corps* : Il apparaît oblique en haut, la gauche et l'arrière. Sa face antérieure, recouverte de péritoine, est séparée de l'estomac par la bourse omentale. Sa face postérieure est accolée par le méso-duodénum à la paroi dorsale et répond à l'aorte avec l'origine de l'artère mésentérique supérieure, au pilier gauche du diaphragme et à la veine splénique. Le bord supérieur répond au tronc cœliaque ; il est longé à droite par l'artère hépatique commune et à gauche par l'artère splénique. Le bord antérieur répond à la séparation des deux feuillets du mésocôlon transverse et le bord inférieur à l'artère mésentérique inférieure.
- d. *La queue* : Mobile, elle est contenue dans le ligament pancréato-splénique, en arrière des vaisseaux spléniques.

2. Canaux pancréatiques:

Le pancréas est traversé par un canal pancréatique principal (canal de Wirsung), prenant naissance au niveau de la queue et parcourant le corps puis la partie inférieure de la tête, qu'il transperce avec la paroi du deuxième duodénum. Il reçoit les canaux secondaires qui sont perpendiculaires (entre 15 et 30). Il mesure < 3 mm d'épaisseur (plus large au niveau de la tête) et rejoint le cholédoque au niveau du sphincter d'Oddi pour se terminer au niveau de la papille majeur au niveau du bord interne du deuxième duodénum.

Un deuxième canal excréteur, le canal pancréatique accessoire (canal de Santorini) traverse la partie supérieure de la tête pancréatique jusqu'à la papille mineur.



Gray's anatomy pour les étudiants. RL Drake. Elsevier 2010

Figure 3: Anatomie des canaux pancréatiques.

3. Vascularisation:

a - Artères (*Figure 4*):

Il existe deux réseaux:

- L'un commun avec le duodénum et la partie basse de la voie biliaire principale.
- L'autre commun avec la rate.

Le pancréas céphalique est vascularisé par les arcades artérielles pancréatico-duodénales (antérieure et postérieure) supérieures, issues de l'artère gastro-duodénale, et également vascularisé par les arcades pancréatico-duodénales (antérieure et postérieure) inférieures, issues de l'artère mésentérique supérieure.

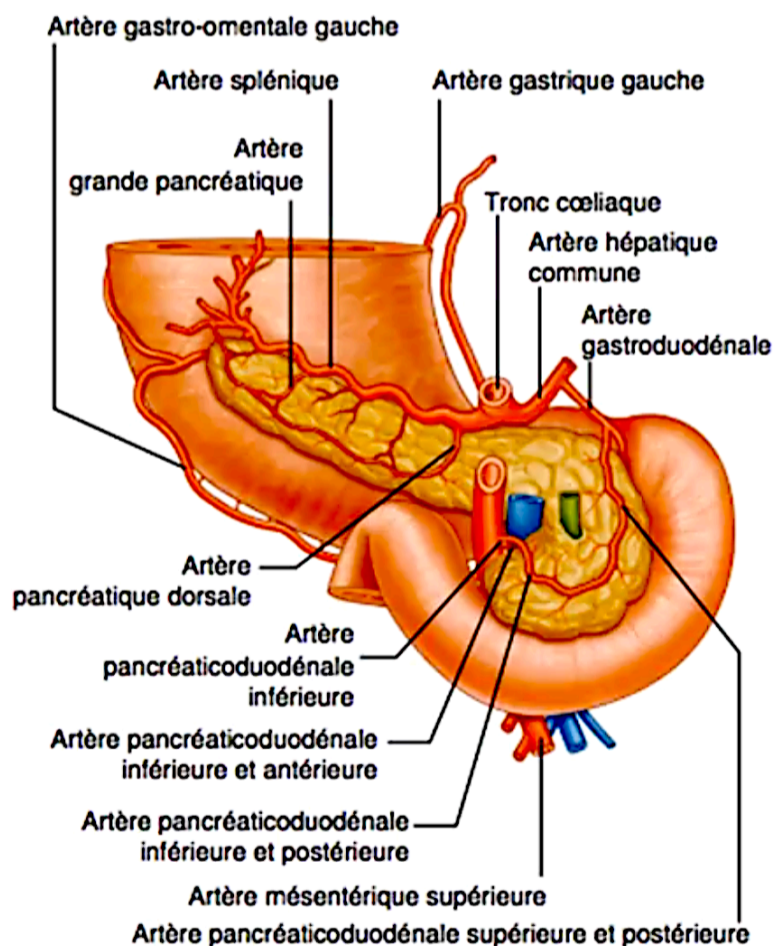
Ces arcades représentent des anastomoses entre les réseaux coeliaque et mésentérique supérieur.

Le pancréas caudal est, lui, vascularisé par l'artère pancréatique dorsale et l'artère grande pancréatique (branches de l'artère splénique), et par l'artère pancréatique inférieure (branche de l'AMS).

b - Veines (*Figure 5*):

Le drainage veineux céphalique est assuré par 4 branches pancréatico-duodénales se drainant dans le tronc porte (v. pancréatico-duodénale postéro-supérieure), la veine gastro-épiploïque droite (v. pancréatico-duodénale antéro-supérieure) et dans la première veine jéjunale (v. pancréatico-duodénales inférieures).

La partie caudale se draine, via plusieurs petites veines, au sein de la veine splénique



Gray's anatomy pour les étudiants. RL Drake. Elsevier 2010

Figure 4: Vascularisation artérielle pancréatique.

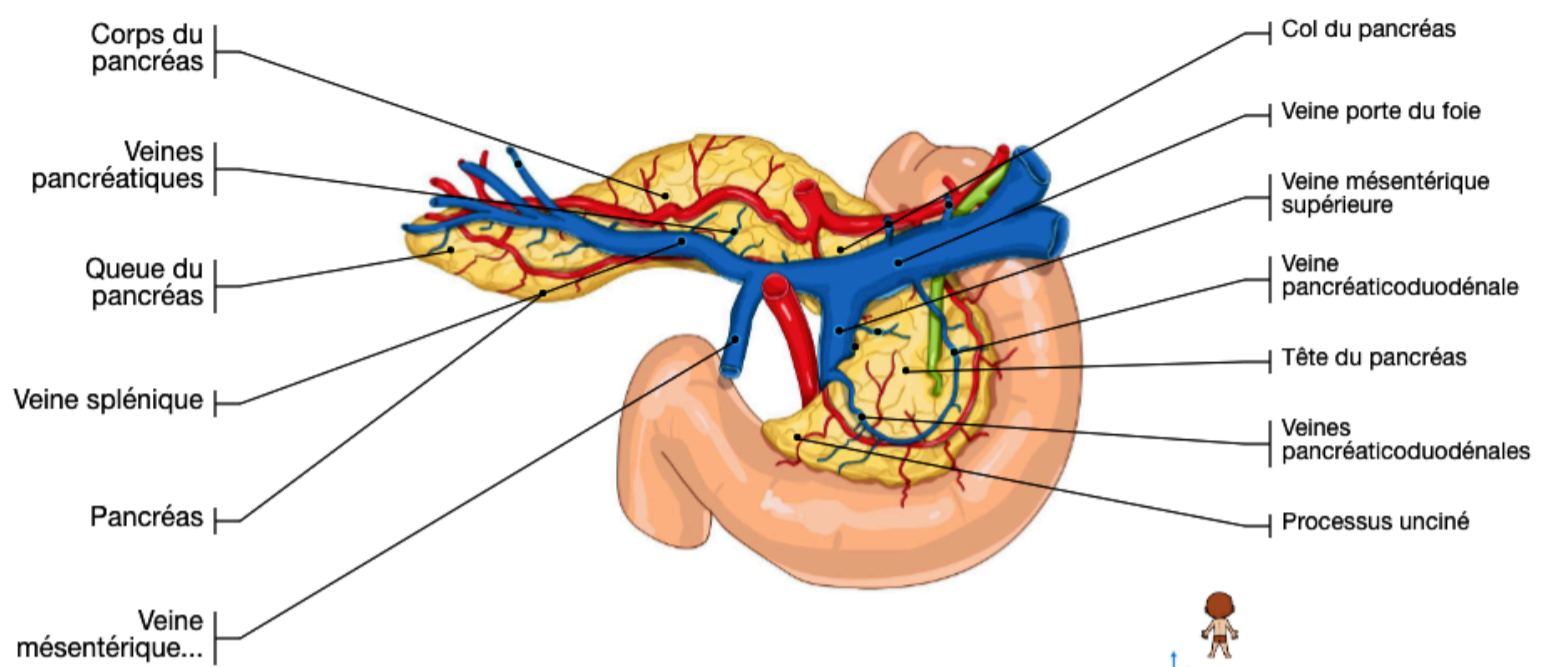


Figure 5: Vascularisation veineuse pancréatique. (imaios.com)

III. Epidémiologie

La pancréatite aiguë présente une importante mortalité (de 2 à 5 %) et morbidité [5].

En France, on estime que 4 % des patients hospitalisés en chirurgie pour douleurs abdominales ont une pancréatite aiguë et les pancréatites aiguës graves en représentent 20 à 25 % des cas.

L'incidence dans la population générale de la PA est variable: entre 5 et 50 cas pour 100 000 habitants.

Les causes biliaires sont plus fréquentes chez les femmes. Cette étiologie représente 40% des pancréatites aiguës [6].

L'étiologie alcoolique (40% des cas de pancréatite) est prédominante chez les hommes [7]

IV. Diagnostic positif

Le diagnostic d'une pancréatite aiguë, défini par la conférence de consensus d'Atlanta révisée en 2012, repose sur l'association d'au moins deux des trois critères suivants [8]:

1/ une douleur abdominale typique persistante, sévère, de siège épigastrique ou en hypochondre droit, pouvant irradier dans le dos ;

2/ une hyperlipasémie, définie par un seuil à plus de trois fois la normale haute ;

3/ des caractéristiques de PA à l'imagerie (échographie abdominale, TDM ou moins communément l'IRM: *Voir partie imagerie médicale*)

V. Principales étiologies

1. Pancréatite aiguë lithiasique [9, 10]

Etiologie la plus fréquente, elle représente 50 % des causes de pancréatite aiguë (PA). Le risque augmente avec l'âge et est plus important chez la femme.

Le mécanisme physiopathologique peut être expliqué par la migration (transitoire le plus souvent) d'un calcul, à partir d'une lithiase vésiculaire. Cependant lors de son passage au sein du carrefour pancréato-biliaire, il y aurait une augmentation de la pression intra-canaulaire du Wirsung en amont qui majorerait la perméabilité de l'épithélium canalaire. Il s'en suivrait les mécanismes décrits dans la partie définition.

Cliniquement, l'étiologie biliaire peut être suspectée via le score clinico-biologique de Blamey regroupant le sexe, l'âge, le taux d'ALAT, le taux de phosphatase alcaline ainsi que l'amylasémie (qui n'est plus dosée en pratique courante de nos jours [5]).

Biologiquement, on retrouvera une perturbation du bilan hépatique, avec une élévation des ALAT (> 3 fois la normale haute) et des phosphatases alcalines (> 2 fois la normale haute).

Le principal rôle de l'imagerie sera la mise en évidence d'un calcul au sein de la voie biliaire principale ou au sein de la vésicule biliaire. Il est, donc indiqué, la réalisation d'une échographie abdominale à la recherche d'un éventuel calcul.

La cholangio-IRM et l'écho-endoscopie haute, permettront de mettre en évidence des micro-lithiases (grâce à leur meilleure résolution spatiale) pouvant passer inaperçues sur le bilan échographique [11].

Néanmoins, ils seront à réaliser à distance de l'épisode aiguë.

La prise en charge thérapeutique est essentiellement tournée vers la cholécystectomie.

2. Pancréatite aiguë alcoolique [9, 10]

L'alcool est la seconde étiologie en terme de fréquence. Elle est majoritairement retrouvée chez le sexe masculin.

Elle est le résultat d'une alcoolisation chronique et plus rarement d'une prise alcoolique massive et aiguë [4].

Son mécanisme d'action n'est pas clairement élucidé.

La clinique recherchera des signes d'imprégnation alcoolique chronique (érythrose palmaire, signes neuro-psychiatrique ...).

La biologie retrouvera une anémie macrocytaire avec élévation des Gamma-GT.

En imagerie, on retrouvera des signes de pancréatite chronique (calcification glandulaire, conduit pancréatique principal irrégulier ...).

Le traitement repose sur le sevrage alcoolique total et définitif.

3. Autres causes de PA [9, 10]

a. PA médicamenteuses:

Elles représentent moins de 2% des étiologies de pancréatite aiguë. Il s'agit là, d'un diagnostic d'élimination, après avoir rechercher les principales autres causes de pancréatite aiguë.

Les principaux médicaments responsables de pancratotoxicité, sont regroupés dans un fichier appelé Pancréatox® (ex: Azathioprine, Enalapril, Metronidazole, ...)

b. PA métaboliques:

Elles représentent, quant à elles, environs 1% des causes de PA. L'hypertriglycémie représente la principale étiologie de PA métabolique.

Le traitement repose sur une correction métabolique.

c. PA auto-immunes [9, 10]:

La PA auto-immune est une cause rare. Elle est rarement suspectée lors de la poussée aiguë. Leur prévalence est augmentée chez les patients atteints de maladies auto-immunes (MICI, lupus, ...).

Elles sont regroupées dans 2 sous-groupes: PA auto-immunes de type I et de type II.

Le type I se rencontre volontier en Asie, chez l'homme d'âge moyen (50 ans) et est la manifestation pancréatique de maladies auto-immunes à IgG4.

Le type II, est plus fréquent dans le monde occidentale, chez l'adulte d'environ 40 ans. On ne retrouve pas de prédominance homme/femme avec un sex ratio à 1. Il n'existe pas d'infiltrat d'IgG4 en immuno-histochimie.

Le diagnostic repose sur le dosage des IgG4 (>2N).

En imagerie, on retrouvera une perte des lobulations pancréatiques, une involution de la queue du pancréas avec sténoses étagées et suspendues du canal pancréatique principal.

Le traitement reste celui de la maladie auto-immune notamment par corticothérapie.

d. PA obstructives

En dehors des lithiases, il existe d'autres causes d'obstruction des canaux biliaires. On retrouve notamment les tumeurs bénignes ou malignes (adénocarcinomes en premier lieu).

Elles se retrouvent, volontiers, chez le sujet de plus de 50 ans, dont aucune étiologie biliaire ou alcoolique, n'a été retrouvée.

Le diagnostic est posé, en général, au cours de la poussée, notamment sur le scanner d'évaluation de la sévérité.

La physiopathologie de la PA rejoint celle de l'étiologie biliaire.

D'autres causes obstructives peuvent être retrouvées comme le pancréas divisum (malformation congénitale).

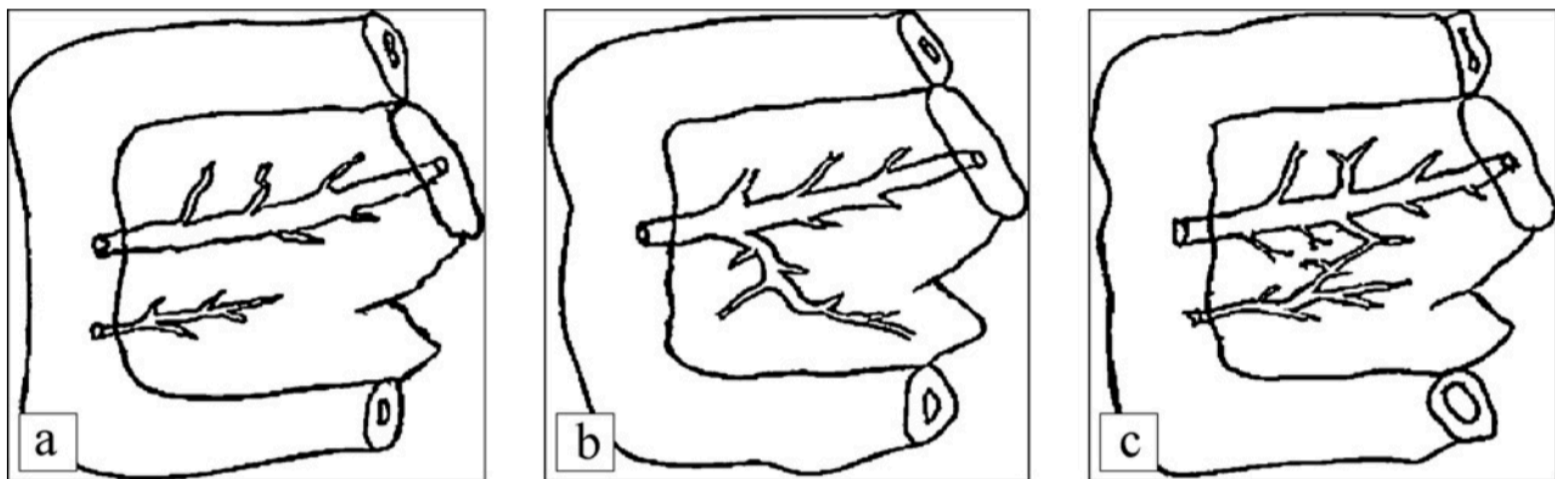


Figure 6: Les types de pancréas divisum les plus fréquents (A. guirat & al.): a : pancréas divisum complet (type I) ; b : canal dorsal isolé (type II) ; c : pancréas divisum incomplet (type III)

e. PA iatrogènes:

Elles sont la conséquence d'un geste sur les voies biliaires: CPRE, chirurgie (notamment la cholécystectomie)...

f. PA idiopathiques:

Elles regroupent les PA pour lesquelles aucune étiologie n'a été retrouvée. Elles représentent 5 à 15 % des PA de l'adultes.

g. Autres:

- TIPMP:

Elles sont de deux types selon qu'elles intéressent le canal pancréatique principal (canal de Wirsung) ou les canaux secondaires qui y sont rattachés.

Ces tumeurs sont dites mucosécrétantes. Elles peuvent être à l'origine d'une sécrétion importante de mucus responsable d'une obstruction des canaux biliaires pancréatiques, Ces obstructions sont, alors, à l'origine de la cascade inflammatoire entraînant la PA.

Les TIPMPs peuvent dégénérer en carcinome in situ ou en adénocarcinome révélé par une PA.

- *Pancréatites chroniques calcifiantes:*

La PC est une maladie inflammatoire chronique et fibrosante du pancréas, caractérisée par la destruction irréversible du parenchyme exocrine et à un stade avancé du parenchyme endocrine,

Elles résultent d'agressions chroniques du parenchymes glandulaire pancréatique. Leurs causes sont différentes: alcool, tabac, hérédité, auto-immune, DKPA ...

Le mécanisme résultant à la PA est également un mécanisme d'obstruction des canaux biliaires (ceux-ci étant altérés: alternance de zones de sténoses et dilatations).

- *PA post-traumatiques:*

Suite à un polytraumatisme. Le pancréas peut être écrasé contre le rachis, contusionné par une arme blanche ou un projectile d'une arme à feu. Le canal pancréatique principal est, alors, sectionné entraînant une inflammation de la glande pancréatique par déversement du contenu biliaire.

VI. Imagerie médicale

1. Echographie [15]:

Elle est pratiquée de préférence à jeun, avec une sonde basse fréquence.

En échographie (*image 1*), le pancréas normal (*flèches*) présente une échogénicité proche de celle du foie, augmentant avec l'âge (Infiltration graisseuse) et est située au contact de la naissance de la veine porte (*étoile*) avec une partie céphalique en avant de la veine cave inférieure (*double étoile*).

Celle-ci se révèle souvent normale, surtout dans les formes peu sévères, à l'admission du patient.

Dans un tiers des cas, on retrouve une glande pancréatique augmentée de volume, hypoéchogène.

On peut également retrouver une glande hétérogène, en cas de PA nécrotique, avec ou sans collection péri-pancréatique.

Cependant, l'intérêt principal de l'échographie est d'orienter vers une étiologie biliaire (sa sensibilité pour la recherche de lithiases étant de 67% en raison de l'iléus réflex: une échographie normale n'excluant pas l'étiologie biliaire).

On peut mettre en évidence, sous réserve de condition optimale, la présence d'une lithiasse au sein du bas cholédoque. Une lithiasse au sein de la vésicule peut, également, orientée vers une origine biliaire.

Une étude de 1999, montre que seul 25 % des calculs de la voie biliaire principale diagnostiqués par CPRE sont visibles en échographie [16]. Une seconde étude rapporte, quand à elle, une sensibilité du score de Blamey de 70 % [6].

Le score de Blamey présente, donc, une meilleure sensibilité diagnostique que l'échographie.

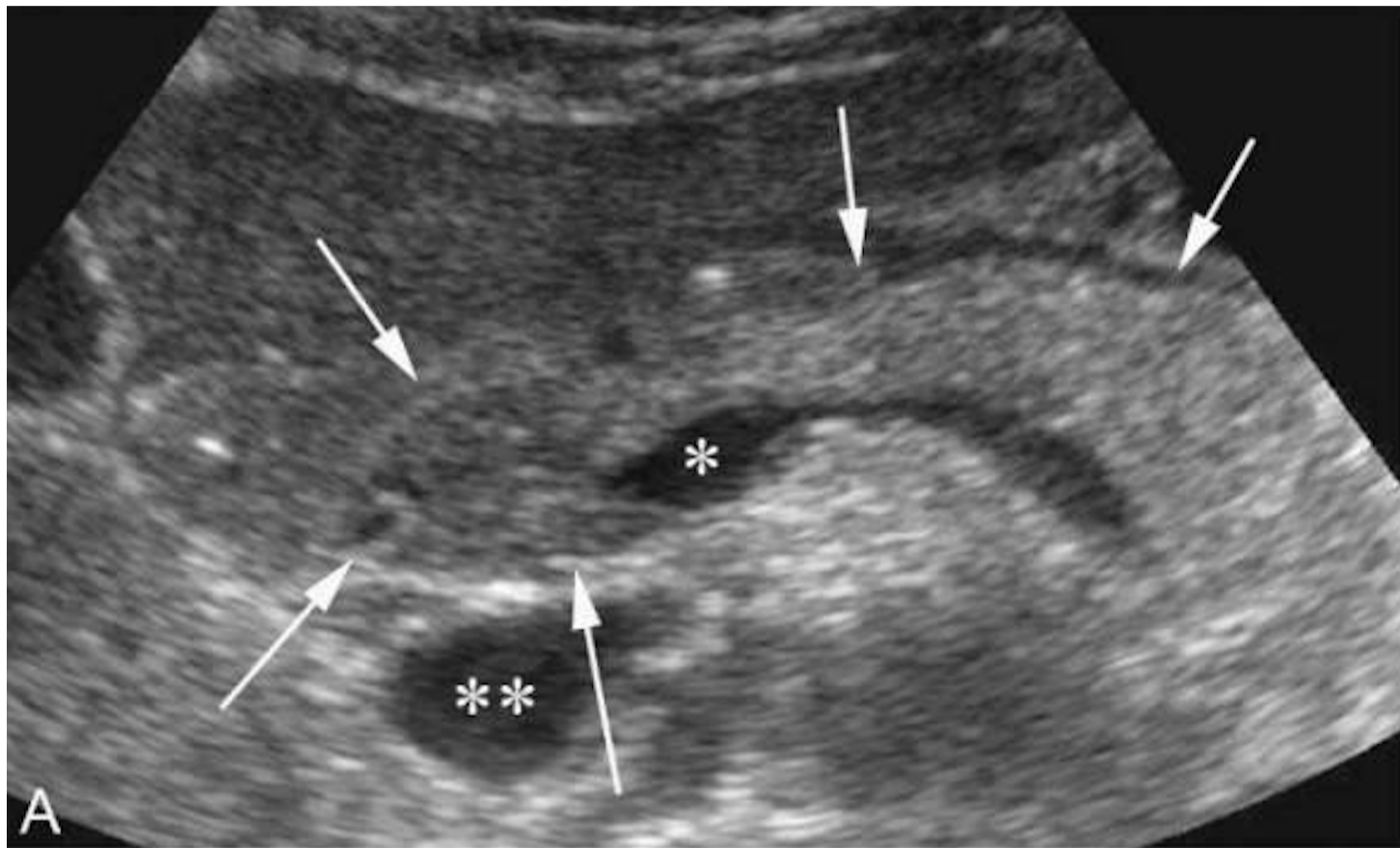


Image 1: Pancréas en coupe axiale échographique.

2. Scanner [16, 17]:

Le scanner est actuellement la technique d'imagerie de référence.

Il peut être réalisé initialement, à l'admission du patient en cas de douleurs abdominales avec lipasémie insuffisamment élevée, pour le diagnostic positif ou la recherche de diagnostics différentiels.

En absence de doute diagnostique, il sera réalisé entre la 72ème et la 96ème heure suivant le début des douleurs.

Le protocole d'acquisition couramment utilisé, comprend une acquisition sans injection de produit de contraste, puis une acquisition après injection de PCI (en absence de contre-indication) au temps parenchymateux pancréatique (environ 45 secondes après l'injection) et une acquisition à un temps portal (90 secondes après injection).

Le pancréas normal apparaît lobulé, discrètement hyperdense (de densité musculaire), homogène sans infiltration de la graisse péri-pancréatique: *image 2*. Après injection, le rehaussement de la glande est homogène maximal au temps artériel pancréatique (45 secondes)

Celui-ci permettra d'établir le CTSI (Balthazar modifié) ou grade de sévérité scanographique (*Tableau 2*). Il recherchera également d'éventuelles complications précoces telles que les collections aiguës liquidiennes ou nécrotiques, les faux anévrysmes artériels, notamment de l'artère splénique.

Score de Balthazar (Balthazar, 1985)		
A	Pancréas normal	0 point
B	Hypertrophie pancréatique	1 point
C	Hypertrophie pancréatique et infiltration de la graisse pancréatique	2 points
D	Une collection liquidienne péripancréatique	3 points
E	Deux collections liquidiennes péripancréatiques ou plus	4 points
Nécrose pancréatique (Balthazar, 1990)		
	Absence de nécrose	0 point
	Nécrose < 30 p. 100	2 points
	Nécrose comprise entre 30 et 50 p. 100	4 points
	Nécrose > 50 p. 100	6 points
Score de gravité : score de Balthazar + nécrose pancréatique (Balthazar, 1990)		
I		0-3 points
II		4-6 points
III		7-10 points

Tableau 2: Score de sévérité scanographie Balthazar (CT Severity Index)[4].

Il n'y a plus d'indication à refaire un scanner à distance, en dehors d'une non-amélioration ou une détérioration clinique et éventuellement, en cas de geste interventionnel envisagé [18].

a. Sémiologie aiguë:

La PA non grave (Balthazar A) peut avoir une imagerie normale. Un examen normal n'exclut, donc, pas le diagnostic.

Les signes scanographiques [17] de pancréatite aiguë traduisent l'inflammation de la glande.

Dans la PA oedémateuse (image 5), on retrouve une glande hypertrophiée de façon diffuse ou focale, avec perte de son caractère lobulé.

Celle-ci s'accompagne ou non d'infiltration de la graisse péri-pancréatique.

Il peut exister des collections liquidiennes péri-pancréatiques. Leur terminologie diffère selon le délai entre le début des symptômes et la réalisation de l'imagerie (conférence d'Atlanta 2012): ainsi les collections liquidiennes aiguës pancréatiques deviennent des pseudo-kystes après 4 semaines d'évolution (*tableau 3*).

Le rehaussement est en règle générale homogène (*Image 2*) passant de 40 à 50 UH (sans injection) à 100 à 150 UH (après injection).

Il existe une forme particulière appelée pancréatite du sillon. Elle correspond à une inflammation d'un îlot de pancréas aberrant au sein de la paroi duodénale, entrant dans le cadre d'une dystrophie kystique sur pancréas aberrant (DKPA).

La pancréatite aiguë nécrotique (image 3) se traduit, en imagerie, par des zones focales ou diffuses (dans les formes les plus graves) de défaut de rehaussement glandulaire. Elle s'accompagne le plus souvent, de collections nécrotiques aiguës (*image 4*) de densité liquidienne hétérogène (20 à 40 UH) mais pouvant contenir du matériel de densité grasseuse, de l'hémorragie ou des bulles d'air. Ces bulles d'air, peuvent traduire simplement le produit de dégradation de la nécrose tissulaire, la migration de bulle de gaz digestif ou une surinfection bactérienne.

Le scanner permet, parfois, d'orienter vers une étiologie en visualisant une lithiase au sein des voies biliaires ou de la vésicule biliaire, une dilatation des voies biliaires (*images 6*), des kystes pancréatiques, une tumeur pancréatique ...

b. Sémiologie à distance:

Il peut persister des collections, notamment en cas de pancréatite aiguë nécrosante appelées nécrose kystique organisée.

L'évolution, en cas de poussées répétées, peut se faire vers une pancréatite chronique avec notamment calcification de la glande pancréatique, atrophie de celle-ci (prédominant au niveau de la queue) ainsi que des remaniements canaux tels que des sténoses du conduit pancréatique principal.

Tardivement, on peut, également, rencontrer des complications, notamment vasculaires tels que les faux anévrysmes. Ceux-ci sont bien visualisés en tomodynamométrie. Il est important de les rechercher car ils peuvent être source d'hémorragie digestive, même plusieurs années après l'épisode aigu.

D'autres complications sont à rechercher. L'abcès péripancréatique peut survenir dans les 3 à 4 semaines après le début de l'épisode aigu. Il se traduit en TDM, par une collection homogène bien limitée, avec une capsule rehaussée après injection pouvant contenir d'éventuelles bulles d'air.

	< 4 semaines	> 4 semaines
Pancréatite oedémato-interstitielle	Collections liquidiennes aiguës péripancréatiques	Pseudo-kystes pancréatiques
Pancréatite nécrosante	Collections aiguës nécrosantes	Nécrose kystique organisée

Tableau 3: Nomenclature des collections pancréatiques en fonction de leur évolution à 4 semaines (Atlanta 2012).

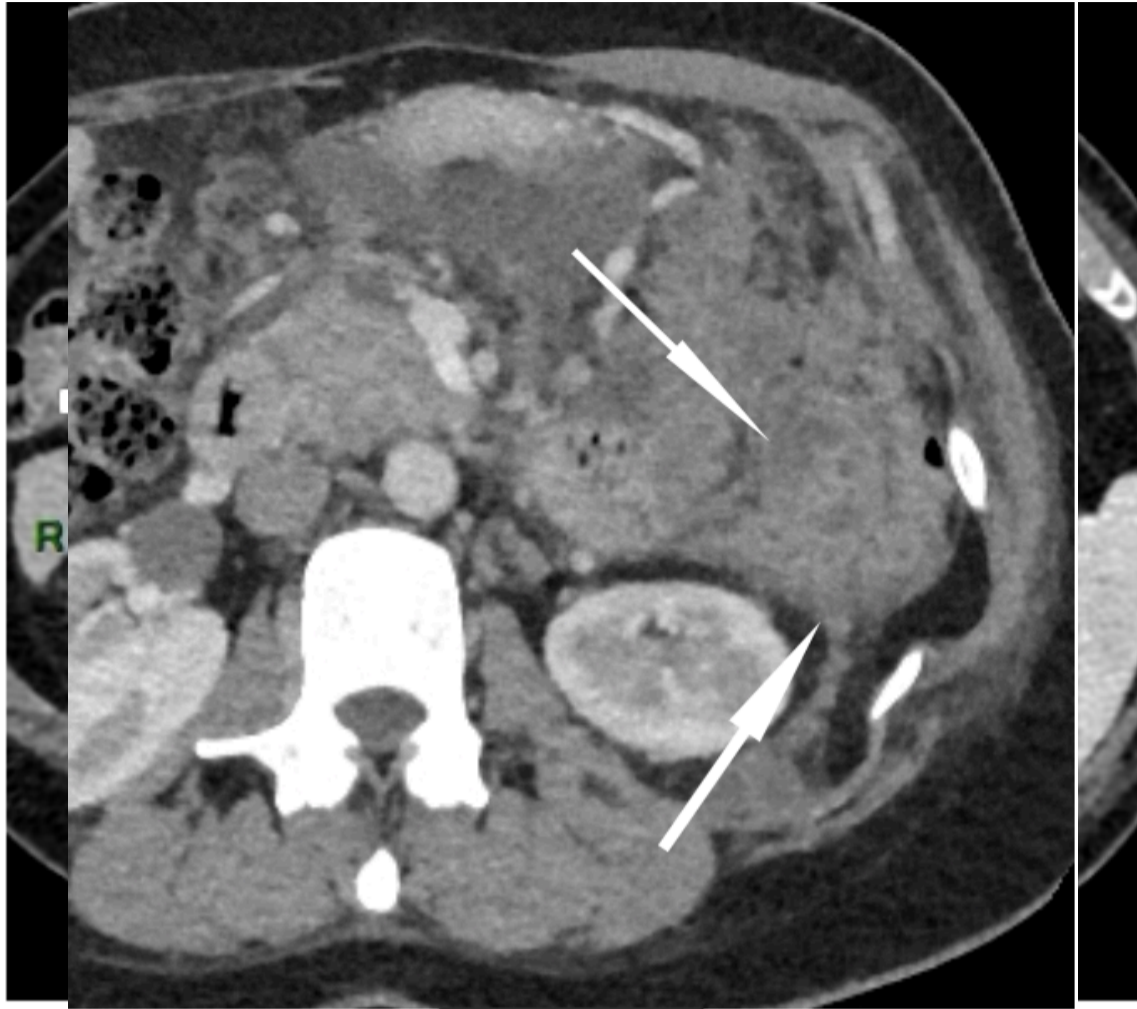

Image 2 - Coupe axiale TDM abdominale centrée sur le pancréas (temps artériel).

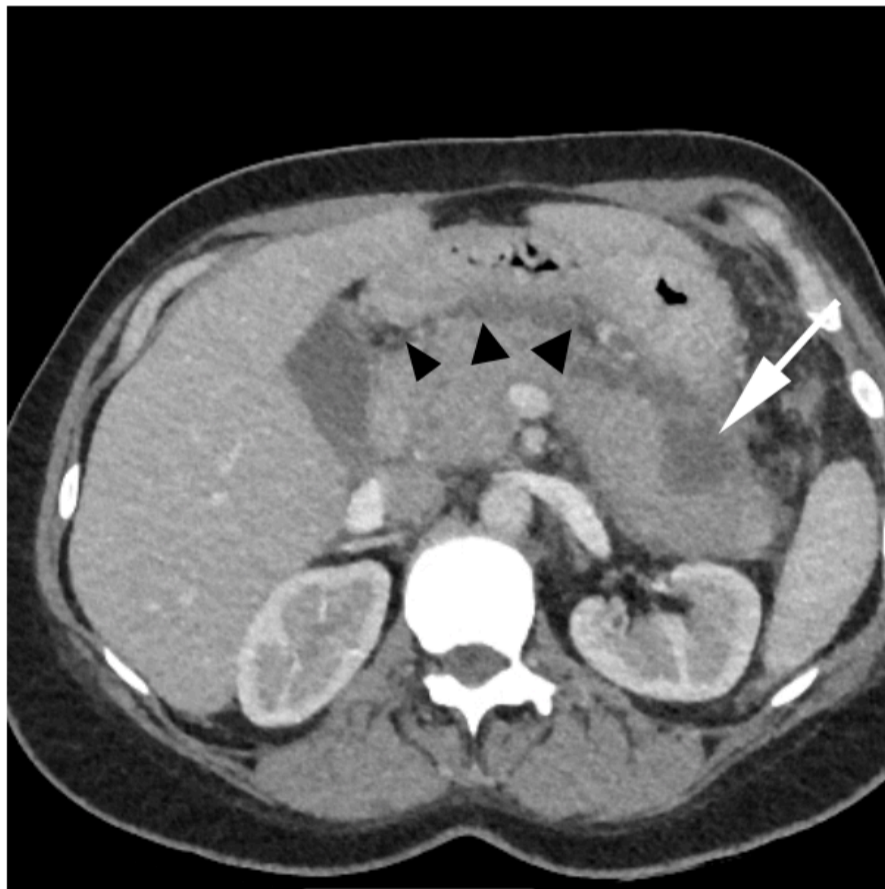


Image 3 - Coupe axiale TDM abdominale : PA nécrotique avec une zone de nécrose caudale (flèche blanche) ainsi qu'une infiltration de la graisse péripancréatique (têtes de flèche).

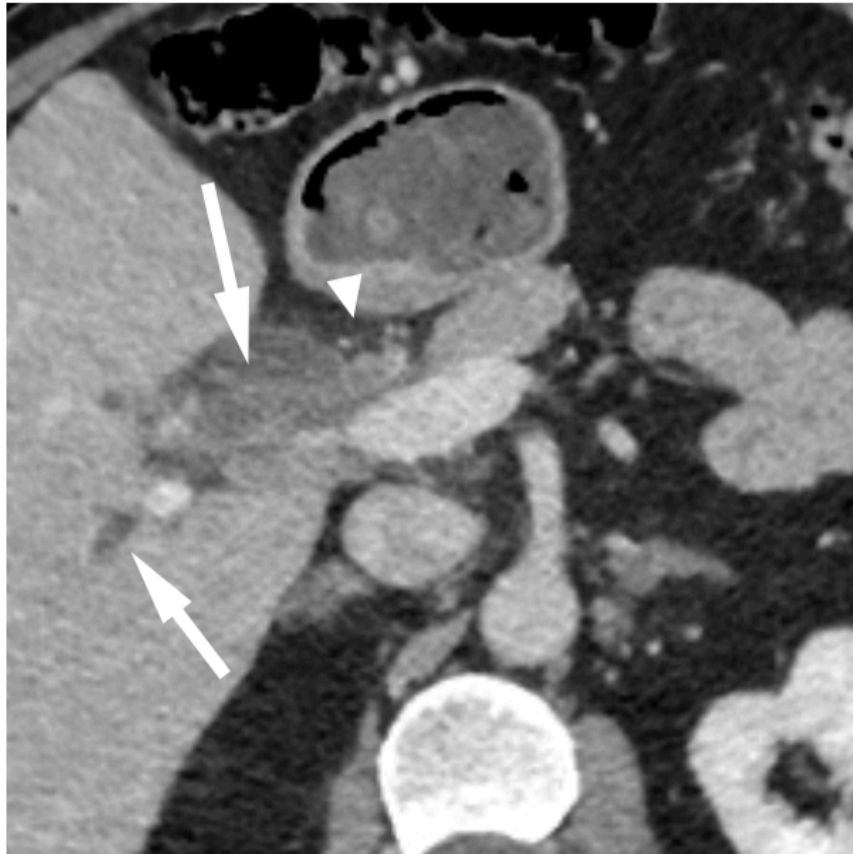


Image 4 - Coupe axiale TDM abdominale : PA nécrotique avec collection nécrosante aiguë fusant le long de la gouttière pariéto-colique gauche (flèche blanche).

Image 5 - Coupe axiale TDM abdominale : PA oedémateuse avec perte des lobulations pancréatiques (flèche blanche).

Image 6 - Coupe axiale TDM abdominale : PA lithiasique avec dilatation des voies biliaires intra et extra-hépatiques (flèches blanches) ainsi qu'une infiltration de la graisse autours des voies biliaires (tête de flèche).

3. IRM :

a. Généralités.

L'IRM présente un meilleur contraste que le scanner ainsi qu'une évaluation plus fine des canaux biliaires. Elle a l'avantage de ne pas utiliser de rayonnement ionisant [18].

Elle peut être utilisée en cas d'allergie aux produits de contraste iodés ou d'insuffisance rénale sévère. Néanmoins, son coût, sa disponibilité ainsi que sa durée d'acquisition rendent cette modalité peu répondue pour l'évaluation de la pancréatite aiguë.

- Protocole:

Le protocole d'acquisition, nécessite un patient à jeun, après prise de jus d'Ananas afin d'annuler le signal liquidien de l'estomac.

Ce protocole inclut des séquences axiales et coronales T2 avec ou sans saturation de la graisse, des séquences T1 sans puis après injection de gadolinium (phase parenchymateuse pancréatique (35 s), veineuse porte (70 s) et retardée (3–5 min)).

Il s'y ajoute également des séquences de bili-IRM pour l'analyse des canaux biliaires et pancréatiques [12].

b. Sémiologie générale des PA.

- Aspect du pancréas normal:

Le pancréas normal présente un signal similaire à celui du foie sur les séquences morphologiques (T1 et T2). Après injection, il se rehausse de façon homogène et maximale en phase artérielle tardive (35-40 s: *Image 3*).

Les canaux biliaires apparaissent, eux, en franc hypersignal T2 (signal liquidien : *Image 4*).

La sémiologie IRM de la pancréatite aiguë est similaire à celle du scanner (*Image 5*).

Comme pour la TDM, elle peut être normal en cas de PA Balthazar A.

- PA oedémateuse :

Augmentation du volume de la glande pancréatique ainsi que de discrètes anomalies de signal. En T1 avec saturation de la graisse, on retrouve une atténuation de l'hypersignal du pancréas. A l'inverse, en T2 avec saturation de la graisse, la glande pancréatique apparait en discret hypersignal.

Après injection de gadolinium, le pancréas se rehausse de façon homogène.

- PA nécrosante :

Zones sans rehaussement sur la séquence T1 après injection de gadolinium. Elle peut s'accompagner de collections liquidiennes intra- ou péri-pancréatiques qui apparaissent en hypersignal T2 et hyposignal T1 (en absence de composante hémorragique; en hypersignal T1 spontanée sinon).

A distance, on peut, tout comme en TDM, retrouver des collections résiduelles intra- ou péri-pancréatiques.

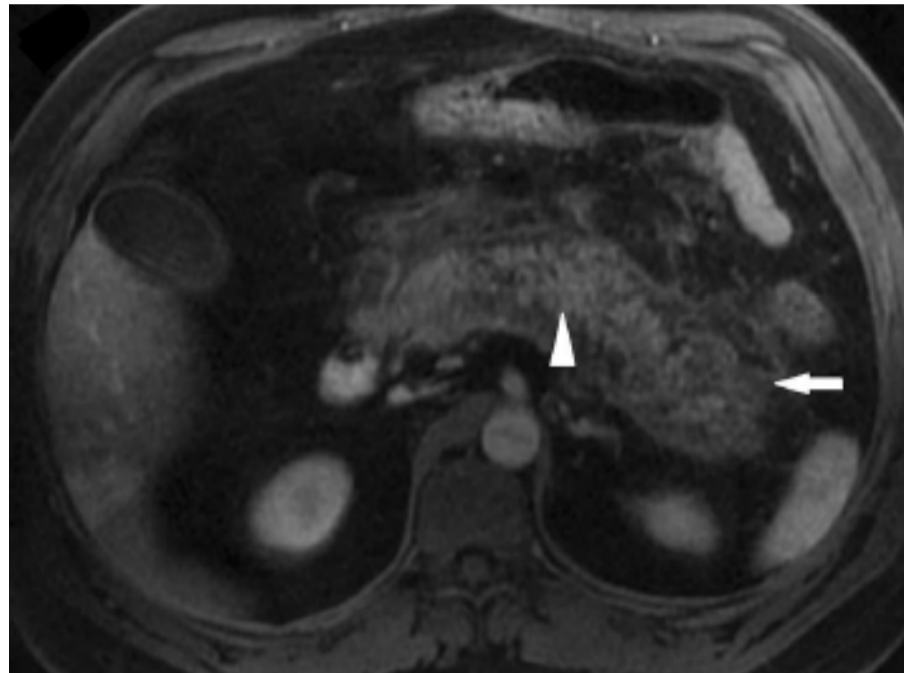


Image 7 - Coupe axiale IRM pondérée en T1 Fat-Sat avec injection de gadolinium centrée sur le pancréas (oedème pancréatique diffus (tête de flèche) et une infiltration de la graisse adjacente (flèche)).

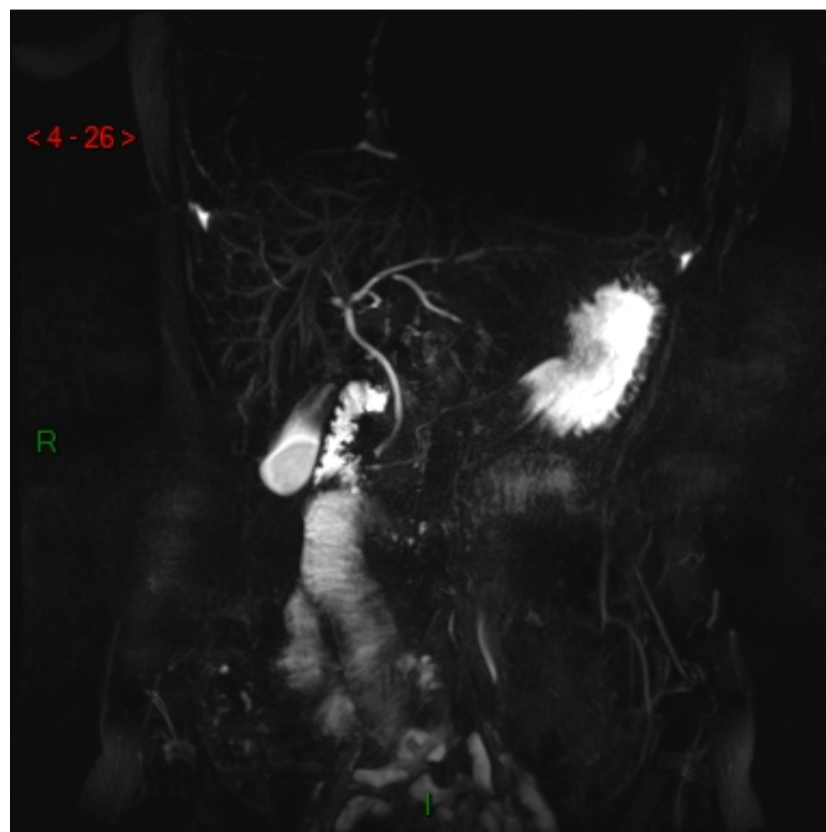


Image 8 - Coupe Coronale Bili-IRM 3D montrant les canaux biliaires.

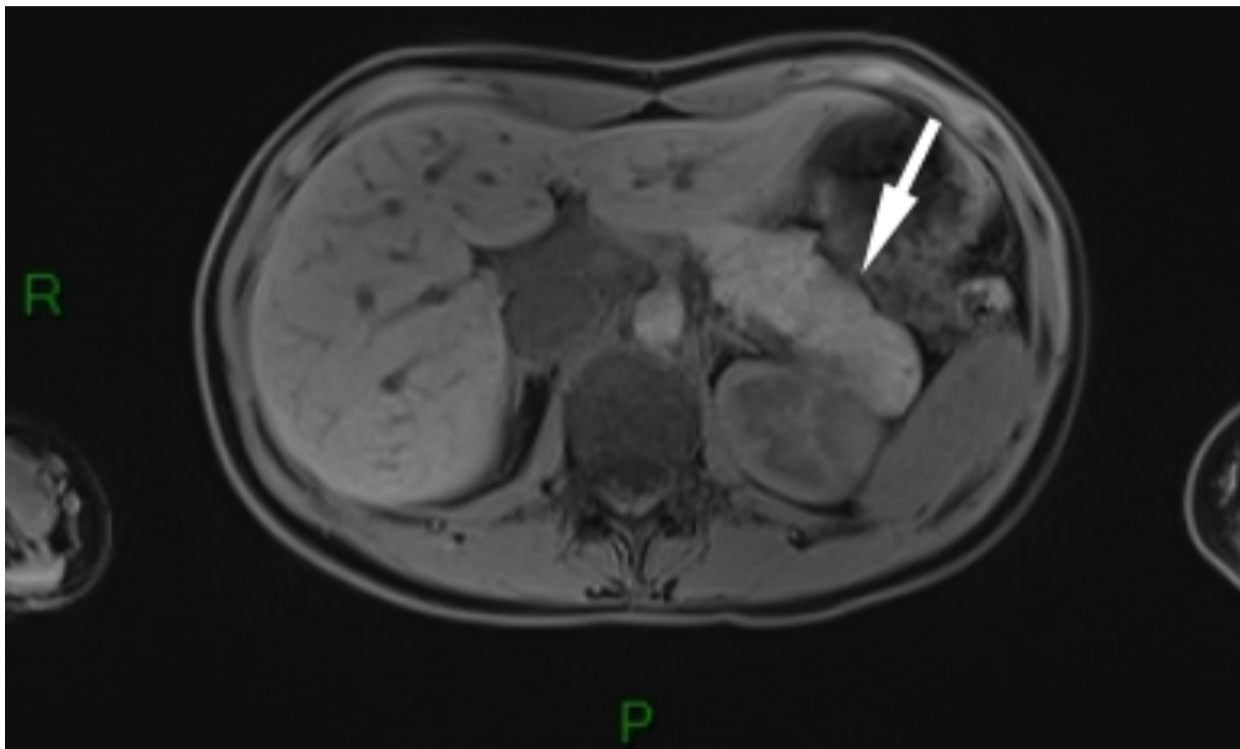


Image 9 - Coupe axiale T1 montrant un aspect de pancréatite aiguë oedémateuse (perte des lobulations (flèche)).

c. Sémiologie IRM des différentes étiologies de PA [10].

- PA lithiasique:

L'aspect de la glande pancréatique est celle des pancréatites aiguës décrites dans le sous-chapitre précédent.

Sur les séquences de Bili-IRM, on peut retrouver un calcul en hyposignal au sein de la vésicule biliaire ou un défaut endocanalaire traduisant la présence d'un calcul enclavé au sein des voies biliaires (*images 10 et 11*).

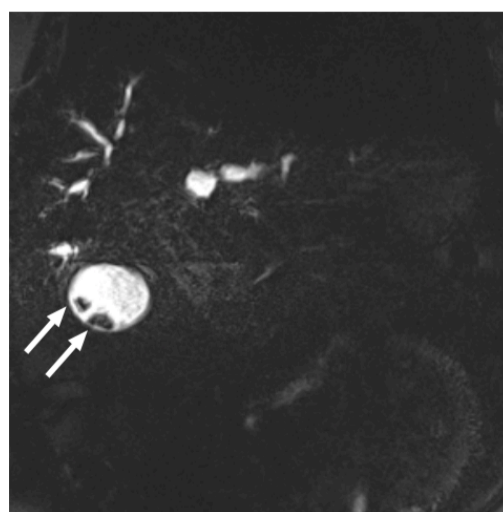


Image 10 - Coupe coronale Bili-IRM montrant des calculs vésiculaires

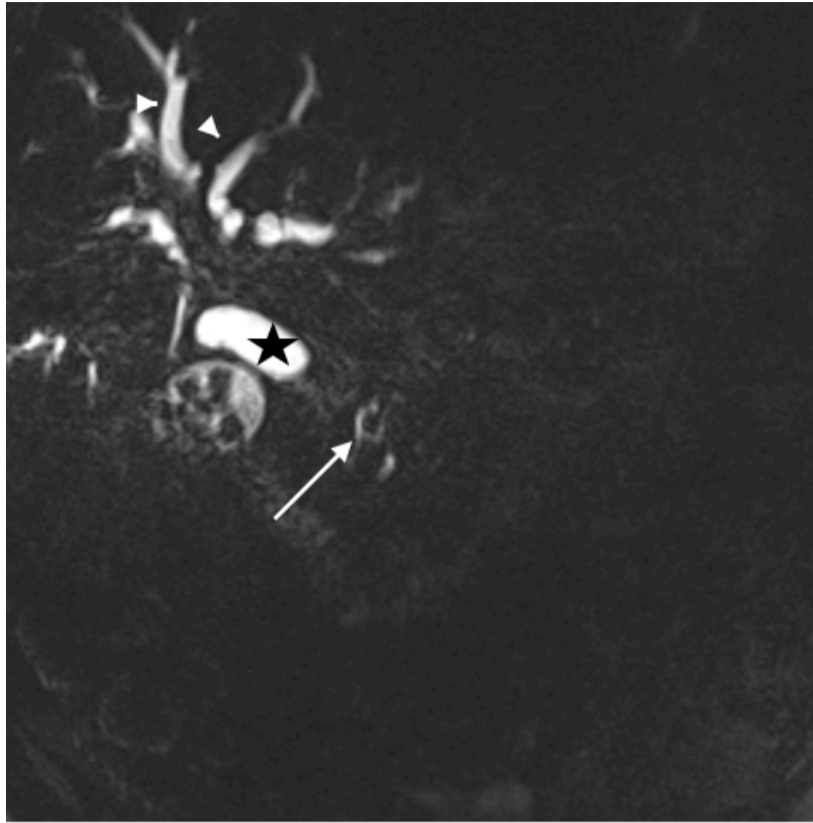

Image 11 - Acquisition coronale Bili-IRM montrant des calculs vésiculaires, une lacune endoluminale du bas cholédoque (flèche blanche), une dilatation de la voie biliaire principale (étoile) et une dilatation des voies biliaires intra-hépatiques (têtes de flèche).

- PA sur TIPMP:

Il existe 3 types de TIPMP: les TIPMP du CPP (rare), les TIPMP mixtes (les plus fréquentes) et les TIPMP des canaux secondaires,

La TIPMP du CPP (*image 12*) correspond en IRM, à une dilatation régulière sans sténose de celui-ci. Cette dilatation peut être diffuse (rendant le diagnostic plus difficile) ou segmentaire sans sténose de la portion d'aval.

La TIPMP des canaux secondaires (*image 13*) correspond à des images kystiques en franc hypersignal T2, souvent en grappes et multifocales, communicantes avec le CPP.

Cependant, le diagnostic peut être méconnu en IRM, en cas de PA récente.

La forme mixte est un mélange des deux formes précédentes.

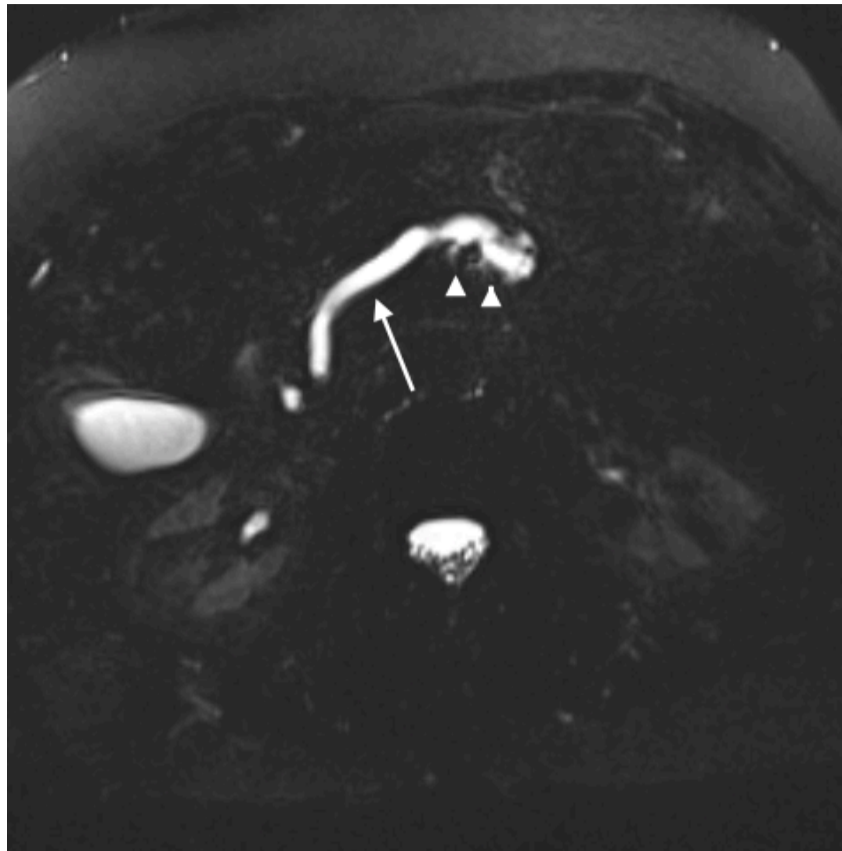


Image 12 - Acquisition axiale Bili-IRM montrant une dilatation du CPP (flèche blanche), ainsi qu'à un moindre degré des canaux secondaires (têtes de flèche).

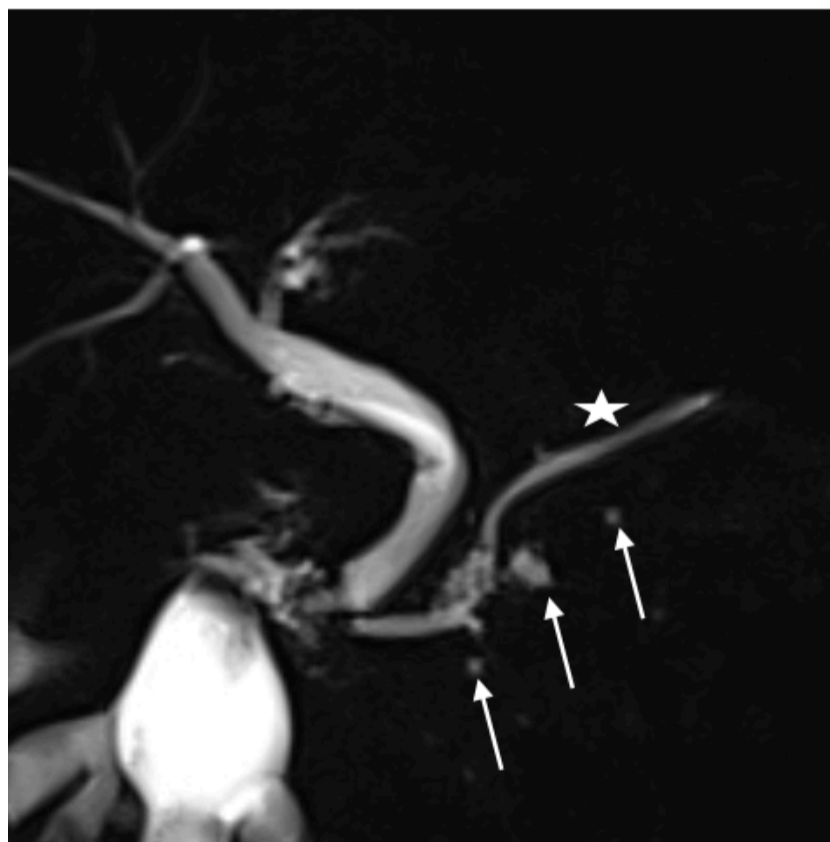

Image 13 - Acquisition radiaire coronale Bili-IRM montrant une dilatation kystique des canaux secondaires (flèches blanches) qui sont raccordés au CPP (étoile).

- PA sur adénocarcinome:

L'IRM présente une bonne sensibilité pour la détection de tumeur pancréatique maligne notamment sur les séquences en pondération T1 avec saturation de la graisse sans injection de produit de contraste ainsi que sur les séquences en écho de gradient après injection de gadolinium à 30 secondes (temps artériel).

Les adénocarcinomes apparaissent en hyposignal T1 avec rehaussement progressif après injection (généralement iso-intense sur le temps portal et tardif).

Celles-ci peuvent comprimer ou envahir le CPP donnant une PA d'amont.

Sur les séquences T2, l'adénocarcinome est moins bien visualisé (plage hétérogène en discret hypersignal).

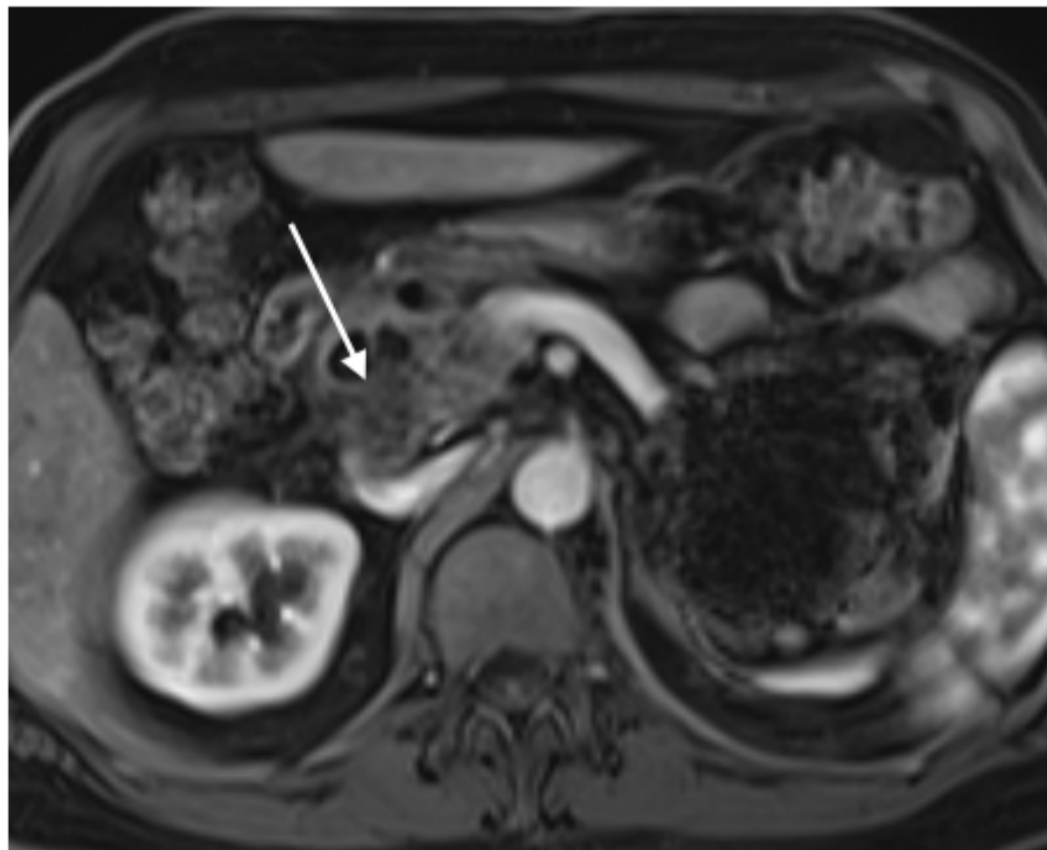


Image 14 - Séquence T1 Fat-Sat après injection de gadolinium a temps artériel: lésion de la tête du pancréas en hyposignal T1 après rehaussement au temps artériel (flèche blanche).

- PA sur PC:

La pancréatite chronique est visible en IRM sous forme de sténoses courtes du CPP alternant avec des portions dilatées. Il s'y associe une dilatation linéaire des canaux secondaires décrite sous la forme de flammèche.

Elle peut s'accompagner d'une atrophie de la glande pancréatique,

On retrouve, également, des calcifications intracanalaires au sein du CPP sous la forme de lacunes endocanalaire non rehaussées après injection de gadolinium.

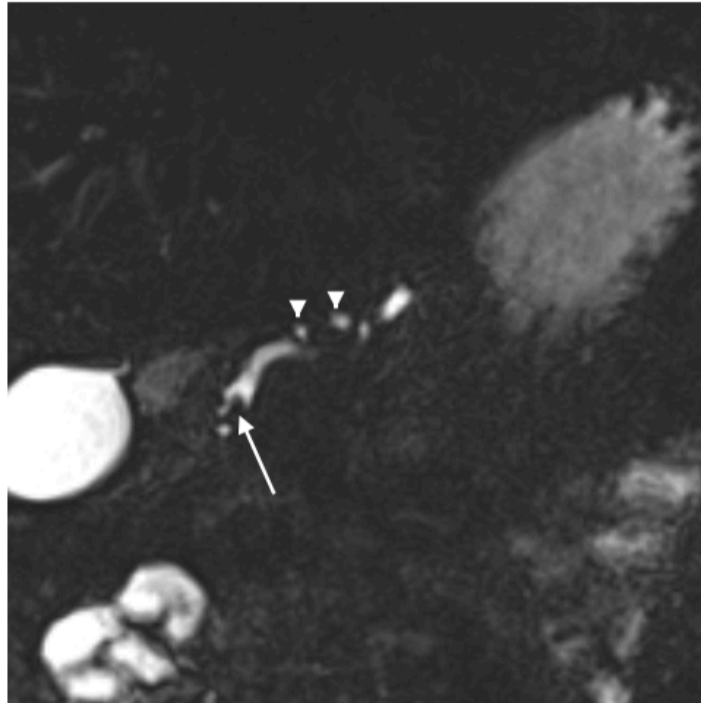

Image 15 - Séquence coronale Bili-IRM montrant une lacune endoluminale au sein du CPP dans sa portion céphalique (flèche blanche) ainsi que des dilatations des canaux secondaires (têtes de flèches).

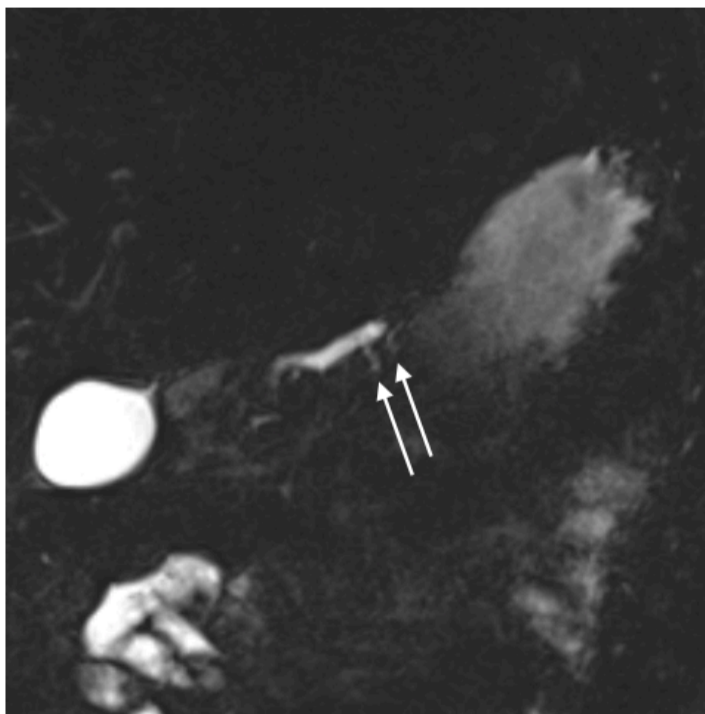


Image 16 - Séquence coronale Bili-IRM (du même patient) montrant une dilatation dite « en flammèche » des canaux secondaires (flèches blanches).

- *PA sur pancréatite auto-immune [28]:*

Les pancréatites auto-immunes se traduisent, en IRM, sous différentes formes.

Généralement, le pancréas apparaît hypertrophié, avec un aspect de pseudo-masse (tête du pancréas > 3 cm, queue du pancréas > 2 cm d'épaisseur) en discret hypersignal T2, hyposignal T1 avec un retard de rehaussement après injection. Il peut exister un anneau périphérique en hyposignal T1 sur les séquences après injection de gadolinium. Cette hypertrophie peut-être focale ou diffuse à toute la glande.

Au niveau canalaire, on peut retrouver un amincissement voir une disparition du CPP dans 1/3 des cas, qui peut être focal ou diffus avec ou sans dilatation d'amont (> 5mm). Il est, également, possible de retrouver des sténoses multiples sans dilatation.

VII. Complications

La pancréatite aiguë est une entité aux multiples étiologies (décrites dans le chapitre IV).

L'épisode aiguë peut se compliquer d'une défaillance multi-viscérale (SDRA, insuffisance rénale, défaillance cardiovasculaire) secondaire à un syndrome de réponse inflammatoire systémique (SIRS).

Comme nous l'avons vu dans le chapitre précédent, elle peut présenter des complications. Il peut exister des collections ainsi que des kystes secondaires à l'épisode aiguë. Ces collections et kystes peuvent se compliquer d'infection (notamment dans les épisodes de PA nécrosante). Chez 25 % des patients, des complications vasculaires peuvent survenir [20] allant de la thrombose du système portal et de la veine splénique, à l'hémorragie artérielle spontanée par érosion des artères pancréatiques ou péri-pancréatiques. Les PA peuvent se compliquer de fistules, entre les collections et les différentes structures abdominales (fistules avec les organes creux digestifs, le péritoine ou même la plèvre).

Dans certains cas, ces complications nécessitent, parfois, des traitements chirurgicaux [21] avec une morbi-mortalité propre.

A plus long terme et en cas d'agression répétée du parenchyme pancréatique, il peut en résulter une atrophie pancréatique ainsi qu'une insuffisance pancréatique endo- et exocrine.

viii. Apport du bilan étiologique

Le diagnostic des étiologies de PA ainsi que leur traitement, sont la pierre angulaire de la prévention des récives.

Ce diagnostic repose sur un bilan dont fait partie l'IRM [22]

Bien que certaines étiologies peuvent être suspectées ou diagnostiquées sur le bilan initial (ex: tumeur, calculs), d'autres nécessitent plus d'investigations.

En effet, les pancréatites aiguës peuvent être le mode de révélation de certaines pathologies, comme nous l'avons vu précédemment.

Les calculs biliaires peuvent entraîner des pancréatites aiguës à répétition si non traités. Il peut en résulter une PC pouvant également entraîner une PA par les mécanismes d'obstruction décrits dans les chapitres précédents.

Les TIPMP sont des tumeurs bénignes le plus souvent découvertes dans le bilan d'un épisode de PA.

Les adénocarcinomes s'accompagnent, volontiers, d'une obstruction progressive des canaux pancréatiques sur un premier épisode de PA.

La PA est également un mode de révélation des pancréatites auto-immunes notamment de type 2.

Il est donc important de réaliser un bilan étiologique à la recherche de ces pathologies.

De ce fait, l'IRM tient une place importante dans ce bilan étiologique. Son caractère non invasif, sa bonne résolution spatiale ainsi que de son accessibilité croissante, en font un examen clé dans la recherche de pathologies pancréatiques.

Partie II:
Notre étude

I. Introduction:

La pancréatite aiguë est une pathologie inflammatoire parenchymateuse pancréatique traduite par une intense douleur épigastrique et une majoration de la lipasémie supérieure à trois fois la normale supérieure [1]. Bien que dans la majorité des cas (80%) l'abus d'alcool et la lithiase biliaire permettent d'expliquer les épisodes de PA [23], environ 20 % restent sans cause identifiée lors du bilan initial.

Rechercher des étiologies, chez ces 20 % de patients présentant une PA d'origine indéterminée, permet de traiter les éventuelles causes curables et prévenir d'éventuelles récurrences et complications.

En effet, les complications des PA peuvent être graves, allant jusqu'au décès des patients dans les formes les plus graves.

L'intérêt du bilan étiologique est de pouvoir prévenir de futurs épisodes de PA et d'adapter les conduites à tenir en fonction des pathologies retrouvées (TIPMP, microlithiases, PC, tumeur ...).

Dans ce bilan étiologique des pancréatites aiguës, la place de la cholangio-pancréato-IRM est importante. Cet examen, non invasif, permet de réaliser un bilan morphologique (voies biliaires hépatiques et pancréatiques, parenchyme pancréatique) et de détecter notamment de micro calculs (>2mm) passés inaperçus [24].

Très peu d'études récentes se sont intéressées à l'intérêt de la cholangio-pancréato-IRM dans la pancréatite aiguë d'étiologie indéterminée.

Notre objectif principal: Apport de la cholangio-pancréato-IRM chez les patients présentant une pancréatite aiguë d'origine indéterminée.

Objectif secondaire: Recherche de facteurs prédictifs étiologiques.

II. Matériel et méthode:

1. Population cible - recueil de données:

Cette étude transversale, rétrospective, monocentrique, a été réalisée au centre hospitalier universitaire Charles Nicole de Rouen entre Septembre 2014 et Septembre 2019.

a. Constitution de la liste des patients:

Nous avons recherché les noms des patients ayant bénéficié d'une IRM abdominale pour bilan étiologique de PA sur notre système d'archivage PACS, via les mots-clés suivants : MR_HEPATIQUE et ABDOMEN-FOIE.

Nous avons vérifié que ces patients présentaient une pancréatite aiguë définie par les critères de la conférence d'Atlanta 2012 (douleur abdominale compatible, lipasémie > 3N (soit 180 UI/L dans notre centre) et/ou une imagerie médicale compatible).

b. Recueil des données cliniques des patients:

Pour chaque patient inclus nous avons recueilli les données cliniques via l'application CDP2 disponible sur les postes informatiques du CHU de Rouen et regroupant le dossier médical numérique du patient.

L'âge, le sexe, les antécédents de PA, la présentation clinique initiale ont été recueillis sur le compte-rendu réalisé après le passage aux urgences ou sur le compte-rendu réalisé par les unités d'hospitalisation (en gastro-entérologie ou en chirurgie digestive).

Les données biologiques (lipasémie, bilan hépatique, CRP) ont également été recueillies via CDP2 directement dans le dossier médical numérique biologique du patient.

c. Recueil des données d'imagerie:

- *Bilan d'imagerie initial:*

Les données du scanner initial (réalisé entre 3 et 5 jours après le début des douleurs) et de l'échographie initiale, ont également été recueillis sur le système d'archivage numérique PACS.

Pour chaque patient inclus, nous avons recueillis:

- La présence ou non de lithiase biliaire.
- La présence ou non de signe de pancréatite chronique.
- La dilatation ou non des voies biliaires.
- Le type de PA en scanner.
- Le score Balthazar modifié (ou CTSI).
- Ainsi que la date de réalisation de chaque examen.

Tous les scanners ont été relus par un radiologue junior en fin de cursus.

- *Données de l'écho-endoscopie*

Les données des écho-endoscopies ont été recueillies directement sur les compte-rendus rédigés par les opérateurs via CDP2.

- ***Autres données:***

Le diagnostic final retenu a été celui du clinicien recueilli sur le compte-rendu de la dernière consultation après la fin des investigations. Il a ensuite été reporté sur un tableur Excel et numéroté de 0 à 8 afin de faciliter l'analyse statistique.

d. *Critère d'inclusion:*

Les critères d'inclusions ont été définis comme étant un patient:

- Présentant une pancréatite aiguë définie par les critères d'Atlanta.
- N'ayant pas de critère d'exclusion.
- Ayant bénéficié d'une IRM abdominale pour recherche étiologique d'une PA sans cause retrouvée sur le bilan initial.

Sur la période étudiée, 250 patients ont bénéficié d'une IRM abdominale pour bilan étiologique de pancréatite aiguë. Nous avons exclu tous les patients ayant, sur leur bilan initial, une lithiase au sein des voies biliaires, une suspicion de pancréatite d'origine alcoolique ou une pancréatite chronique connue.

Nous avons, également, exclu tout les patients ayant bénéficié d'une IRM dans le cadre d'un suivi pathologique.

Sur les 250 patients, 121 répondent au critères d'inclusion, âgés de 11 à 89 ans. Nous avons exclu 3 patients pour cause de dossier incomplet.

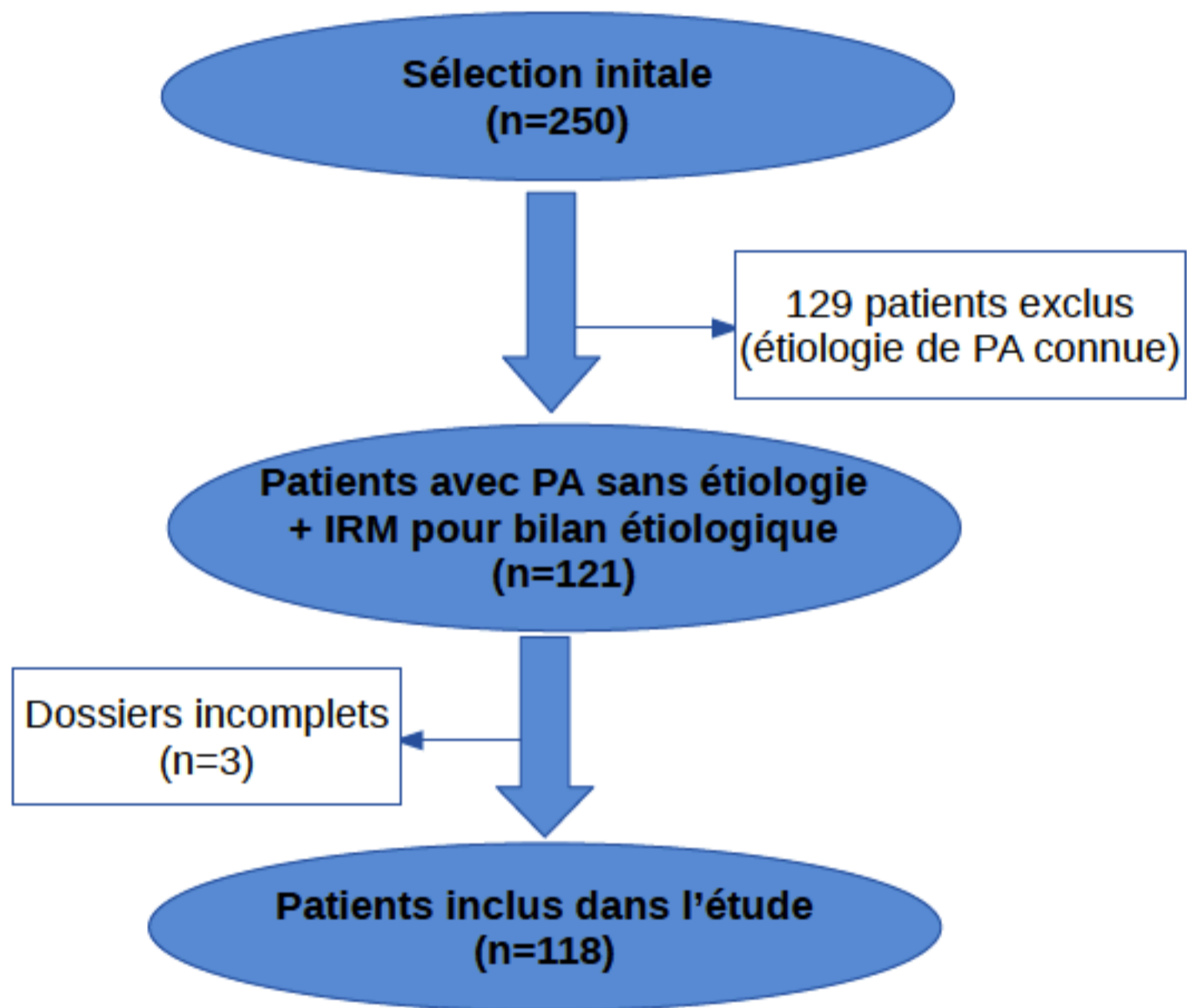


Figure 1 : Diagramme de flux

2. Données de l'IRM:

a. Protocole d'acquisition:

Tout les patients inclus ont eu une investigation par une IRM 1,5T (Achieva, Philipps, Netherlands (de 2014 à juillet 2018) puis Area, Siemens, Germany (à partir de septembre 2018)) via le protocole IRM suivant :

- Axial T2 fatsat Blade (2D, 40 coupes, TR: 5774s, TE: 99s, matrice: 320x320)
- Axial diffusion à $b= 50 \text{ s/mm}^2$, $b= 400 \text{ s/mm}^2$, $b= 800 \text{ s/mm}^2$ et calcul de l'ADC (2D, 42 coupes, TR: 7700s, TE: 56s, matrice: 134x108),
- Wirsungo-IRM (3D, 96 coupes, TR: 4152s, TE: 707s, matrice: 384x345)
- Wirsungo-IRM radiaires si 3D non interprétable (2D, 8 coupes, TR: 8000s, TE: 1010s, matrice: 384x384),
- Axial T1 Dixon (In, out et Water) sans puis après injection de gadolinium aux temps artériel, portal et tardif 3 minutes (2D, 72 coupes, TR: 6,7 s, TE: 2,4 s, matrice: 260x320).

b. Éléments sémiologiques recueillis:

Pour chaque patient, nous avons recueilli:

- La date de réalisation de l'IRM ainsi que le délais entre l'épisode de PA et la réalisation de l'IRM (défini comme étant le délai entre la date d'arrivée aux urgences et la date de réalisation de l'IRM).
- Les éventuels anomalies en lien avec la PA
- Le diagnostic retenu ou l'absence de diagnostic retrouvé

Les définitions des différents diagnostics retrouvés étaient les suivantes:

- La maladie biliaire lithiasique était définie comme la visualisation de calculs au niveau de la vésicule biliaire ou au sein de la voie biliaire principale (*annexe 1*);
- Les TIPMPs essentiellement des canaux secondaires étaient définies comme étant une dilatation kystique branchée par un canal communicant avec le CPP (*annexe 2*) [18] au sein du parenchyme pancréatique;
- Les signes IRM de pancréatite chronique étaient définis comme étant l'alternance de sténoses courtes du CPP et de portions dilatées associées ou non à une atrophie parenchymateuse, une dilatation linéaire, sous la forme de flammèches des canaux secondaires, ainsi que des lacunes au sein du CPP (*annexe 3*).
- Le pancréas divisum était défini comme la présence de deux canaux pancréatiques distincts au niveau de la tête du pancréas, le canal principal s'abouchant au niveau de de la papille secondaire ou accessoire (*annexe 4*);

- Les signes de pancréatite auto-immune étaient définis comme étant des anomalies allant de l'hyper-trophie focale parenchymateuse à la sténose focale du CPP [19] (*annexe 5*);
- Les tumeurs pancréatiques définies comme étant un syndrome de masse pancréatique visible en hyposignal sur les séquences T1 fat-sat sans puis après injection au temps artériel (*annexe 6*).
- L'absence d'étiologie retrouvée définie comme l'absence d'anomalie IRM pouvant expliquer un épisode de PA.

c. Protocole de recueil des données:

Le recueil a été réalisé sur les images IRM disponibles sur l'archivage PACS après relecture par un radiologue junior en fin de cursus et sur le compte-rendu réalisé par un radiologue sénior expert en imagerie digestive.

3. Technique d'analyse statistique:

Le recueil de données a été réalisé sur une fiche d'enquête puis présenté sur une forme de fiche Excel.

Nous avons réalisé des analyses univariées sur les données recueillies.

Les résultats des investigations ont été analysés par les méthodes test exact de Fisher, test Chi2 ainsi que par test de Kruskal-Wallis.

Les analyses ont été réalisées en utilisant le logiciel disponible sur le site pvalue.io.

Le seuil de significativité a été défini comme un $p < 0,05$.

III. Résultats:

1. Population générale:

a. Age

Au total, 118 patients (*tableau 1*) ont été inclus avec un âge moyen de 56,6 ans [DS 18,6 ; 44,2-72,0].

	moyenne (écart-type)	médiane [Q25-75]	min	max	n
AGE	56.6 (18.6)	57.5 [44.2; 72.0]	11.0	89.0	118

Tableau 1: répartition des patients en fonction de l'âge

b. Sexe (tableau 2)

Nous avons inclus 64 hommes (54% de la population incluse) et 54 femmes (46%).

	HOMME	FEMME
SEXE	64 (54%)	54 (46%)

Tableau 2: répartition des patients en fonction du sexe

c. Date de réalisation de l'IRM par rapport à la PA.

Les délais de réalisation de l'IRM, dans notre étude variaient de 5 jours à 734 jours au maximum. Le délai moyen étant de 80,7 jours (*tableau 3*).

	moyenne (écart-type)	médiane [Q25-75]	min	max	n
Délai IRM / PA	80.7 (92.4)	52.5 [31.0; 87.0]	5.00	734	110

Tableau 3: Délais de réalisation de l'IRM par rapport à la PA

2. Diagnostics posés en IRM:

Les différentes étiologies retrouvées en IRM (dont les définitions sémiologiques sont données dans le chapitre précédent) sont regroupées dans le *tableau 4* et sur la *figure 2*:

- La maladie lithiasique (11%);
- Les TIPMPs essentiellement des canaux secondaires (14%);
- Les signes IRM de pancréatite chronique (PC) (9,3%);
- Les pancréas divisum (6,8%) ;
- Les signes de pancréatite auto-immune (5,1%) ;
- Un cas de tumeur pancréatique (0,85%) de la tête du pancréas chez une patiente de 53 ans.
- L'absence d'étiologie retrouvée (53%) définie comme l'absence d'anomalie IRM pouvant expliquer un épisode de PA;

	Pas d'etiologie r...	TIPMP	LITHIASE	PC	MALFORMATIONS	AUTOIMMUNE	TUMEUR
ETIOLOGIE IRM DE PA	62 (53%)	17 (14%)	13 (11%)	11 (9.3%)	8 (6.8%)	6 (5.1%)	1 (0.85%)

Tableau 4: répartition des différentes étiologies retrouvées en IRM

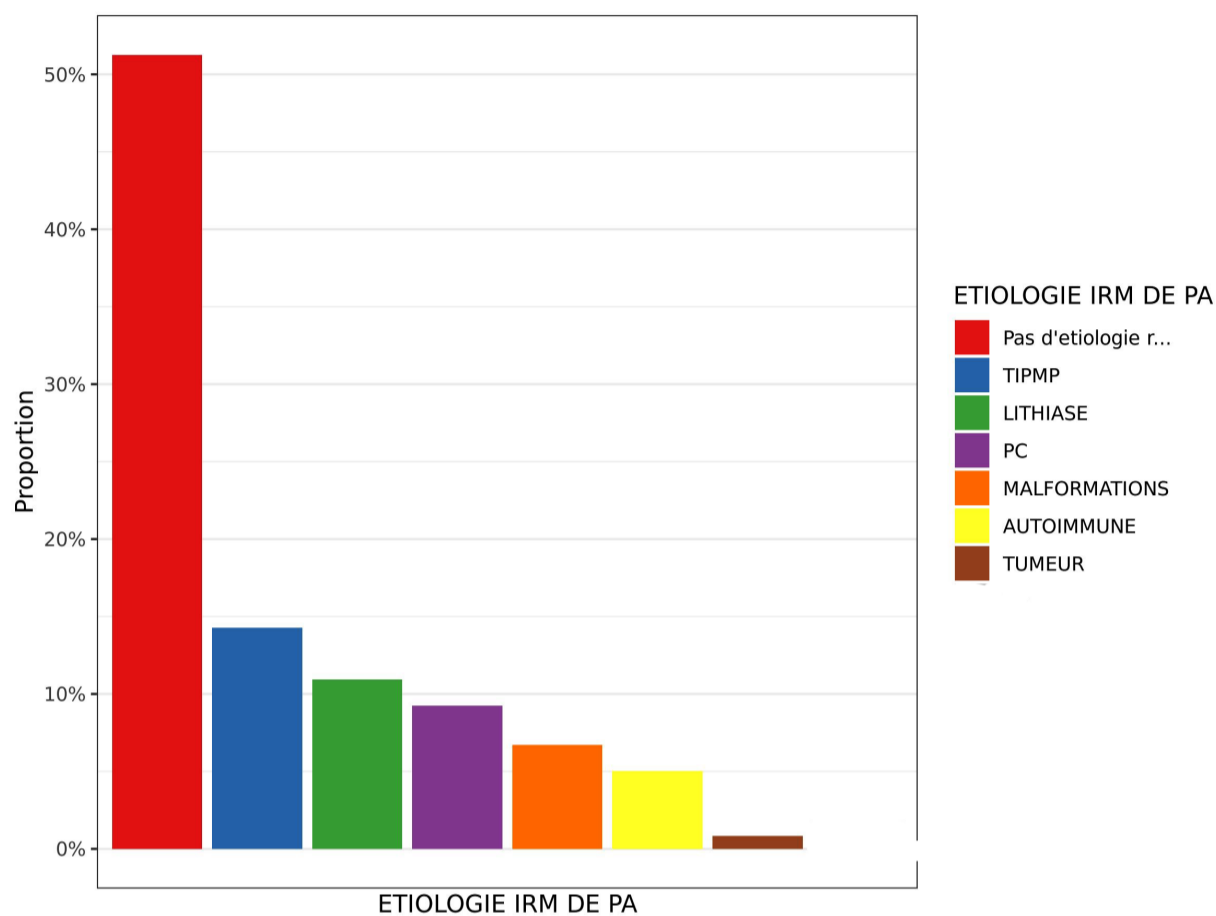


Figure 2 : Diagramme représentant la répartition des différentes étiologies retrouvées en IRM dans la population étudiée

3. Facteurs prédictifs:

a. Âge et sexe

Nous avons étudié la possibilité d'une corrélation entre l'âge et les résultats IRM des patients présentant une PA idiopathique (*tableau 5/ Figure 3*).

En effet, chez les patients jeunes (moyenne: 54,1 ans [DS 17,7 ; 43,0-66,8]), l'IRM était le plus souvent négative.

De même, sous réserve d'un faible contingent, les atteintes auto-immunes (âge moyen: 29 ans [DS 15,0 ; 19,8-30,0]) ainsi que les malformations à type de pancréas divisum (âge moyen : 52,5 ans [DS 23,4 ; 34,8-74,5]), étaient plus souvent retrouvées chez les patients jeunes.

A l'inverse, les étiologies telles que les pancréatites chroniques (âge moyen: 62,3 ; [DS 13,5 ; 55,5-69,5]), les calculs (âge moyen: 66,0 ans [DS 16,9 ; 48,0-77,0]) ainsi que les TIPMP (âge moyen: 66,9 ans [DS 12,7 ; 60,0-77,0]), étaient plutôt retrouvées chez des patients avec une moyenne d'âge supérieure.

	moyenne (écart-type)	médiane [Q25-75]	min	max	n	p
ETIOLOGIE IRM DE PA						
Pas d'etiologie r...	54.1 (±17.7)	55.0 [43.0 - 66.8]	11.0	86.0	62	<0.01
TIPMP	66.9 (±12.7)	68.0 [60.0 - 77.0]	42.0	85.0	17	-
LITHIASE	66.0 (±16.9)	72.0 [48.0 - 77.0]	39.0	89.0	13	-
PC	62.3 (±13.5)	60.0 [55.5 - 69.5]	39.0	83.0	11	-
MALFORMATIONS	52.5 (±23.4)	52.5 [34.8 - 74.5]	21.0	81.0	8	-
AUTOIMMUNE	29.0 (±15.0)	23.0 [19.8 - 30.0]	19.0	58.0	6	-
TUMEUR	53.0 (±)	53.0 [53.0 - 53.0]	53.0	53.0	1	-

Tableau 5: répartition des étiologies IRM en fonction de l'âge

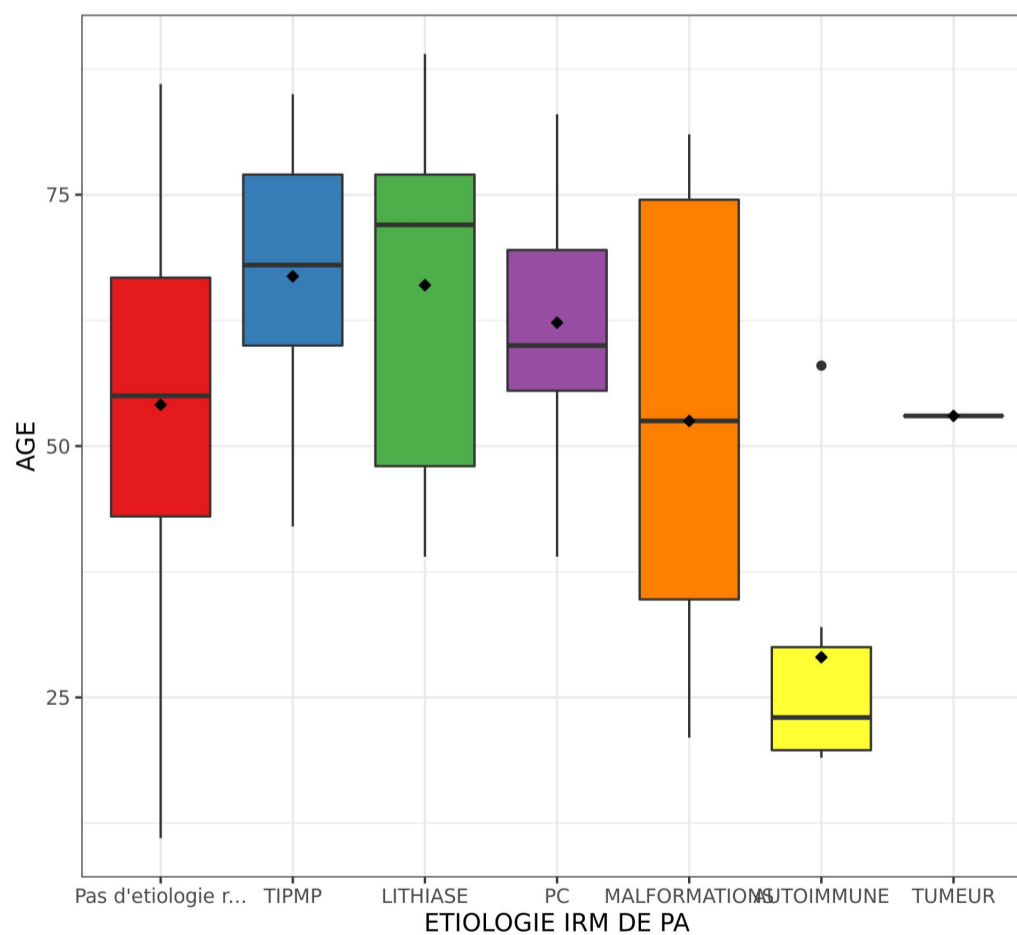


Figure 3: répartition des étiologies IRM en fonction de l'âge dans la population étudiée

Il n'y avait pas de lien entre le sexe des patients (p-value > 0,19, *tableau 6*).

	SEX HOMME (n = 64)	SEX FEMME (n = 53)	n	p
ETIOLOGIE IRM DE PA, n				
Pas d'etiologie r...	33 (52%)	28 (53%)	61	0.19
TIPMP	11 (17%)	6 (11%)	17	-
LITHIASE	8 (12%)	5 (9.4%)	13	-
PC	7 (11%)	4 (7.5%)	11	-
MALFORMATIONS	1 (1.6%)	7 (13%)	8	-
AUTOIMMUNE	4 (6.2%)	2 (3.8%)	6	-
TUMEUR	0 (0%)	1 (1.9%)	1	-

Tableau 6: Répartition des étiologies IRM en fonction du sexe du patient

b. Clinique (tableau 7)

Nous avons les données concernant l'existence ou non d'au moins un ancien épisode de PA pour les 118 patients inclus.

L'absence d'étiologie retrouvée en IRM était significativement plus importante (p-value < 0,01) chez les patients n'ayant eu aucun épisode ancien de PA (58%). En revanche, nous avons retrouvé plus de signes IRM de pancréatite chronique chez les patients ayant présenté au moins un ancien épisode de PA (25%).

	ANTECEDENT DE PA NON (n = 86)	ANTECEDENT DE PA OUI (n = 32)	n	p
ETIOLOGIE IRM DE PA, n				
Pas d'etiologie r...	50 (58%)	12 (38%)	62	<0.01
TIPMP	13 (15%)	4 (12%)	17	-
LITHIASE	10 (12%)	3 (9.4%)	13	-
PC	3 (3.5%)	8 (25%)	11	-
MALFORMATIONS	5 (5.8%)	3 (9.4%)	8	-
AUTOIMMUNE	5 (5.8%)	1 (3.1%)	6	-
TUMEUR	0 (0%)	1 (3.1%)	1	-

Tableau 7: Répartition des étiologies IRM en fonction de l'existence d'anciens épisodes de PA

L'aspect typique ou non de la présentation clinique à l'admission n'influe pas de façon statistiquement significative sur les résultats retrouvés en IRM (p-value = 0,37, *tableau 8*).

	CLINIQUE TYPIQUE OUI (n = 88)	CLINIQUE TYPIQUE NON (n = 30)	n	p
ETIOLOGIE IRM DE PA, n				
Pas d'etiologie r...	51 (58%)	11 (37%)	62	0.37
TIPMP	10 (11%)	7 (23%)	17	-
LITHIASE	9 (10%)	4 (13%)	13	-
PC	7 (8%)	4 (13%)	11	-
MALFORMATIONS	6 (6.8%)	2 (6.7%)	8	-
AUTOIMMUNE	4 (4.5%)	2 (6.7%)	6	-
TUMEUR	1 (1.1%)	0 (0%)	1	-

Tableau 8: Répartition des étiologies IRM en fonction de l'existence ou non d'une présentation clinique typique

c. *Biologie*

- *Lipasémie:*

Les 118 patients présentaient une lipasémie moyenne de 1583 UI/L (DS 1938 [268-2058]).

Il n'y avait pas de différence des valeurs de lipasémie en fonction du sexe (p-value= 0,35).

Par contre, celles-ci étaient plus élevées chez les patients plus âgés (coefficient de corrélation 0,36, p-value < 0,001).

La *figure 4 et le tableau 9* nous montre la répartition de la lipasémie en fonction des différentes étiologies retrouvées en IRM.

Celle-ci était plus élevée chez les patients présentant des calculs (moyenne : 2819 [DS 2314 ; 1055-4533]), une malformation pancréatique (moyenne: 2254 [DS 2877 ; 769-2480]).

En revanche, la lipasémie était plus faible pour les patients sans cause retrouvée à l'IRM (moyenne: 1215 [DS 1472 ; 239-1489]), présentant une TIPMP (moyenne: 1885 [DS 2421 ; 240-2493]) ou une pancréatite auto-immune (moyenne: 517 [DS 460 ; 130-822]).

	moyenne (écart-type)	médiane [Q25-75]	min	max	n	p
ETIOLOGIE IRM DE PA						
Pas d'étiologie r...	1215 (±1472)	528 [239 - 1489]	11.0	5674	62	0.038
TIPMP	1885 (±2421)	911 [240 - 2493]	24.0	8130	17	-
LITHIASE	2819 (±2314)	2200 [1055 - 4533]	191	7610	13	-
PC	1927 (±2181)	1450 [525 - 1976]	195	7124	11	-
MALFORMATIONS	2254 (±2877)	1240 [769 - 2480]	145	9012	8	-
AUTOIMMUNE	517 (±460)	418 [130 - 822]	81.0	1195	6	-
TUMEUR	460 (±)	460 [460 - 460]	460	460	1	-

Tableau 9: Moyenne des lipasémies en fonction de l'étiologie.

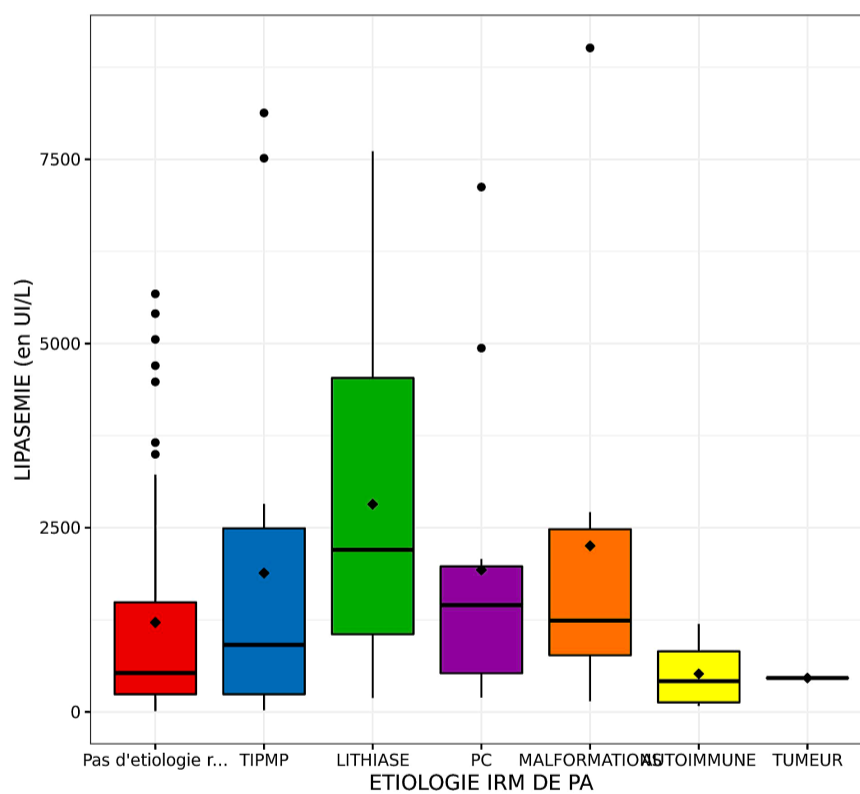


Figure 4: Répartition des moyennes de lipasémies en fonction de l'étiologie.

- *Bilan hépatique:*

47% des patients présentaient une perturbation du bilan hépatique à leur arrivée. Cependant, nous n'avons pas trouvé de lien entre la perturbation du bilan hépatique et les résultats IRM retrouvés (p-value = 0,14: *tableau 10*).

	PERTURBATION DU BILAN HEPATIQUE NON (n = 62)	PERTURBATION DU BILAN HEPATIQUE OUI (n = 56)	n	p
ETIOLOGIE IRM DE PA, n				
Pas d'etiologie r...	34 (55%)	28 (50%)	62	0.14
TIPMP	11 (18%)	6 (11%)	17	-
LITHIASE	3 (4.8%)	10 (18%)	13	-
PC	8 (13%)	3 (5.4%)	11	-
MALFORMATIONS	3 (4.8%)	5 (8.9%)	8	-
AUTOIMMUNE	3 (4.8%)	3 (5.4%)	6	-
TUMEUR	0 (0%)	1 (1.8%)	1	-

Tableau 10: Répartition des étiologies IRM en fonction de la perturbation ou non du BH

- *Syndrome inflammatoire:*

De même, nous n'avons pas retrouvé de lien statistique entre la présence d'un syndrome inflammatoire et les résultats de l'IRM (p-value = 0,2) comme détaillé sur le *tableau 11*.

	SYNDROME INFLAMMATOIRE OUI (n = 58)	SYNDROME INFLAMMATOIRE NON (n = 49)	n	p
ETIOLOGIE IRM DE PA, n				
Pas d'etiologie r...	32 (47%)	29 (59%)	61	0.2
TIPMP	14 (21%)	3 (6.1%)	17	-
LITHIASE	7 (10%)	6 (12%)	13	-
PC	6 (8.8%)	5 (10%)	11	-
MALFORMATIONS	4 (5.9%)	4 (8.2%)	8	-
AUTOIMMUNE	5 (7.4%)	1 (2%)	6	-
TUMEUR	0 (0%)	1 (2%)	1	-

Tableau 11: Répartition des étiologies IRM en fonction de l'existence ou non d'un syndrome inflammatoire

d. Données du scanner initial:

Les données du scanner d'évaluation de la gravité étaient analysables chez 110 patients. Quarante-vingt-dix patients présentaient une PA oedémateuse et 20 patients présentaient une PA nécrosante.

Le **tableau 12** présente la répartition des étiologies en fonction du type de PA. Il n'y a pas de lien entre le type de PA décrit lors du scanner et l'étiologie retrouvée en IRM (p-value = 0,84).

	TYPE DE PANCREATITE OEDEMATEUSE (n = 90)	TYPE DE PANCREATITE NECROTIQUE (n = 20)	n	p
ETIOLOGIE IRM DE PA, n				
Pas d'etiologie r...	50 (56%)	9 (45%)	59	0.84
TIPMP	14 (16%)	3 (15%)	17	-
LITHIASE	7 (7.8%)	3 (15%)	10	-
PC	8 (8.9%)	2 (10%)	10	-
MALFORMATIONS	5 (5.6%)	2 (10%)	7	-
AUTOIMMUNE	5 (5.6%)	1 (5%)	6	-
TUMEUR	1 (1.1%)	0 (0%)	1	-

Tableau 12: Répartition des étiologies IRM en fonction du type de pancréatite au scanner initial

En moyenne, le score de gravité scanographique (CTSI ou score de Balthazar modifié; **tableau 13**) était de 2,25 [DS 2,12 ; 1,0-3,0]. La relation du CTSI avec les résultats IRM n'est pas significative (p-value = 0,14).

	moyenne (écart-type)	médiane [Q25-75]	min	max	n	p
ETIOLOGIE IRM DE PA						
Pas d'etiologie r...	2.02 (±1.98)	2.00 [0 - 2.00]	0	9.00	59	0.14
TIPMP	2.41 (±1.70)	2.00 [2.00 - 2.00]	0	6.00	17	-
LITHIASE	3.80 (±2.57)	3.00 [2.00 - 4.50]	2.00	10.0	10	-
PC	2.10 (±2.77)	1.50 [0 - 2.00]	0	8.00	10	-
MALFORMATIONS	1.57 (±2.30)	0 [0 - 2.50]	0	6.00	7	-
AUTOIMMUNE	2.50 (±2.26)	2.00 [1.25 - 2.00]	1.00	7.00	6	-
TUMEUR	2.00 (±-)	2.00 [2.00 - 2.00]	2.00	2.00	1	-

Tableau 13: relation entre les étiologies IRM et CTSI

e. *Echo-endoscopie:*

Nous disposons de données concernant les résultats de l'écho-endoscopie pour 71 patients (*tableau 14*).

	lithiase	Pas d'étiologie r...	Pancréatite chron...	Autre	TIPMP	Auto-immune	Pancreas divisum	MASSE	dilatation du cho...
Résultats écho-endoscopie	21 (30%)	18 (25%)	10 (14%)	5 (7%)	5 (7%)	4 (5.6%)	4 (5.6%)	3 (4.2%)	1 (1.4%)

Tableau 14: Résultats de l'écho-endoscopie

Pour 34 patients ayant une IRM ne retrouvant pas d'étiologie (*tableau 15*), 11 présentaient des calculs en écho-endoscopie, 2 présentaient des signes de pancréatite chronique et 2 présentaient un pancréas divisum. L'écho-endoscopie retrouvait significativement plus de calculs que l'IRM (p-value < 0,001).

	Résultats écho-endoscopie lithiase (n = 21)	Résultats écho-endoscopie Pas d'étiologie r... (n = 18)	Résultats écho-endoscopie Pancréatite chron... (n = 10)	Résultats écho-endoscopie Autre (n = 5)	Résultats écho-endoscopie TIPMP (n = 5)	Résultats écho-endoscopie Auto-immune (n = 4)	Résultats écho-endoscopie Pancreas divisum (n = 4)	Résultats écho-endoscopie MASSE (n = 3)	Résultats écho-endoscopie dilatation du cho... (n = 1)	n	p
ETIOLOGIE IRM DE PA, n											
Pas d'etiologie r...	11 (52%)	15 (83%)	2 (20%)	1 (20%)	1 (20%)	1 (25%)	2 (50%)	0 (0%)	1 (100%)	34	<0.001
TIPMP	4 (19%)	1 (5.6%)	2 (20%)	0 (0%)	4 (80%)	0 (0%)	0 (0%)	1 (33%)	0 (0%)	12	-
LITHIASE	3 (14%)	1 (5.6%)	1 (10%)	1 (20%)	0 (0%)	0 (0%)	0 (0%)	0 (0%)	0 (0%)	6	-
PC	1 (4.8%)	0 (0%)	5 (50%)	0 (0%)	0 (0%)	0 (0%)	1 (25%)	0 (0%)	0 (0%)	7	-
MALFORMATIONS	2 (9.5%)	1 (5.6%)	0 (0%)	2 (40%)	0 (0%)	0 (0%)	1 (25%)	0 (0%)	0 (0%)	6	-
AUTOIMMUNE	0 (0%)	0 (0%)	0 (0%)	1 (20%)	0 (0%)	3 (75%)	0 (0%)	1 (33%)	0 (0%)	5	-
TUMEUR	0 (0%)	0 (0%)	0 (0%)	0 (0%)	0 (0%)	0 (0%)	0 (0%)	1 (33%)	0 (0%)	1	-

Tableau 15: Relation entre les résultats de l'écho-endoscopie et les étiologies retrouvées en IRM

f. *Diagnostics finaux:*

Les diagnostics finaux retenus par les cliniciens étaient (*tableau 16*):

- L'absence d'étiologie (code 0): 26%
- L'Alcool (code 1): 7,6%
- La maladie lithiasique (code 2): 33%

- Les TIPMP (code 3): 7,6%
- La pancréatite chronique (code 4): 9,3%
- La tumeur pancréatique (code 5): 1,7%
- Le pancréas divisum (code 6): 4,2%
- La pancréatite auto-immune (code 7): 4,2%
- Autres (8: douleurs abdominales fonctionnelles, sténose du cholédoque, dilatation kystique cholédo-cienne, PA médicamenteuse et PA d'origine génétique): 5,9%

Dans 45% des cas aucune cause n'était retrouvée à l'IRM et après investigation globale (incluant une écho-endoscopie).

85 % des diagnostics de calculs sont retrouvés en IRM (*tableau 16*).

	Diagnostic final codée 0 (n = 31)	Diagnostic final codée 1 (n = 9)	Diagnostic final codée 2 (n = 39)	Diagnostic final codée 3 (n = 9)	Diagnostic final codée 4 (n = 11)	Diagnostic final codée 5 (n = 2)	Diagnostic final codée 6 (n = 5)	Diagnostic final codée 7 (n = 5)	Diagnostic final codée 8 (n = 7)	n	p
ETIOLOGIE IRM DE PA, n											
Pas d'étiologie r...	28 (45%)	8 (13%)	19 (31%)	0 (0%)	2 (3.2%)	0 (0%)	1 (1.6%)	1 (1.6%)	3 (4.8%)	62	<0.001
TIPMP	1 (5.9%)	0 (0%)	6 (35%)	9 (53%)	0 (0%)	1 (5.9%)	0 (0%)	0 (0%)	0 (0%)	17	-
LITHIASE	0 (0%)	0 (0%)	11 (85%)	0 (0%)	1 (7.7%)	0 (0%)	0 (0%)	0 (0%)	1 (7.7%)	13	-
PC	0 (0%)	1 (9.1%)	1 (9.1%)	0 (0%)	8 (73%)	0 (0%)	1 (9.1%)	0 (0%)	0 (0%)	11	-
MALFORMATIONS	0 (0%)	0 (0%)	2 (25%)	0 (0%)	0 (0%)	0 (0%)	3 (38%)	0 (0%)	3 (38%)	8	-
AUTOIMMUNE	2 (33%)	0 (0%)	0 (0%)	0 (0%)	0 (0%)	0 (0%)	0 (0%)	4 (67%)	0 (0%)	6	-
TUMEUR	0 (0%)	0 (0%)	0 (0%)	0 (0%)	0 (0%)	1 (100%)	0 (0%)	0 (0%)	0 (0%)	1	-

Tableau 16: Relation entre les diagnostics finaux et les étiologies retrouvées en IRM

IV. Discussion

L'IRM réalisée dans le cadre d'un bilan à distance d'un épisode de PA d'étiologie indéterminée, a permis de retrouver un diagnostic étiologique dans 47% des cas.

Les diagnostics retrouvés en IRM dans notre centre, étaient les suivants: maladie biliaire lithiasique, les TIPMP, pancréatites chroniques, pancréas divisum, pancréatites auto-immunes et enfin un cas de tumeur pancréatique.

Toutefois, dans un cas sur deux, les IRM réalisées dans le cadre d'une PA d'origine indéterminée, ne retrouvaient pas d'anomalie expliquant l'épisode de PA.

Nous avons confronté nos résultats à ceux retrouvés dans la littérature.

Les calculs biliaires ont été diagnostiqués dans 11 % des cas chez des patients ayant un âge moyen de 66 ans. Ce chiffre est en dessous de ceux retrouvés dans la littérature. Il correspond, toutefois, aux calculs non vus sur le bilan d'imagerie initial (échographie et tomodensitométrie). Bien que Barlow & al. [11] aient démontré que la cholangio-IRM était plus sensible dans la détection des calculs au sein de la voie biliaire principale, nos résultats ont démontré que l'écho-endoscopie était meilleure dans le diagnostic de calcul au sein des voies biliaires ($p < 0,001$) bien que 85 % des calculs soient retrouvés sur l'IRM dans notre étude. Moon et al. [31] ont démontré que les calculs de moins de 6 mm pouvaient être manqués en cholangio-IRM. Dans leur article, Wan & al. [32] préconisent d'utiliser, de façon associée, l'écho-endoscopie (EUS) et la cholangio-wirsungo-IRM. Leur étude a démontré que l'EUS était plus sensible dans le diagnostic étiologique des calculs. La connaissance d'une étiologie biliaire est importante pour la prise en charge.

En dehors des calculs, les TIPMP représentent une entité fréquemment retrouvée. En effet, sur les 118 patients inclus, 14% présentaient une TIPMP en IRM, notamment des canaux secondaires, chez une population de 66,9 ans d'âge moyen. Il semblerait que la PA soit un des symptômes sentinelles des TIPMP [27] avec une prévalence de 12 à 67% selon les séries. La physiopathologie s'explique par la production excessive de mucus qui vient obstruer les canaux biliaires pancréatiques [28, 29, 30]. Selon la littérature, les épisodes récurrents de PA sont des signes indépendants mais prédictifs de la transformation maligne des TIPMP. Il convient donc de surveiller ces lésions de façon régulière.

Concernant les pancréatites chroniques, elles représentaient 9,3% des diagnostics IRM (âge moyen 62,3 ans) dans notre cohorte. Dans leur méta-analyse, Guda et al. [33] ont montré que la PA pouvait être un mode d'entrée de la pancréatite chronique. En effet, la récupération du parenchyme pancréatique peut être incomplète et il peut subsister des modifications parenchymateuses non visibles sur les examens d'imagerie. Sankaran & al. ont montré, dans leur étude, que 30 % des patients ayant un premier épisode de PA et 36 % des patients ayant des épisodes récurrents de PA, développent une pan-

créatite chronique [36]. Ceci est d'autant plus vrai qu'il existe des facteurs de risques tels que la consommation d'alcool ou un antécédent de PA nécrotique [34, 35, 36].

Parmi les malformations pancréatiques, le pancréas divisum est l'une des malformations parmi les plus fréquentes. Il en existe plusieurs types. Dans notre étude, ce diagnostic a été posé chez 6,8 % des patients inclus (chiffre cohérent avec ceux de la littérature) avec un âge moyen de 52,5 ans. Le pancréas divisum est retrouvé dans 4 à 14 % [37] sur les séries autopsiques et chez 9% des patients ayant une cholangio-IRM. Cette malformation résulte d'un défaut de fusion du CPP (ou canal de Wirsung) et du conduit pancréatique accessoire (ou canal de Santorini). Dans le cas de pancréas divisum complet, le drainage des sucs pancréatiques se fait majoritairement via le canal accessoire qui s'abouche au duodénum via la papille mineure. Bien que la physiopathologie soit mal connue à l'heure actuelle, une des hypothèses formulées dans la littérature, est celle d'un dysfonctionnement transitoire de la papille mineure [38]. Une autre hypothèse émise serait que le pancréas divisum seul n'engendre pas de PA mais l'association à d'autres facteurs de risque, tels que l'alcool et le tabac, peut engendrer un épisode de PA.

Chez 6 patients sur les 118 inclus dans notre étude, l'IRM retrouvait des signes de pancréatite auto-immune. Dans notre étude, ces patients avaient une moyenne d'âge de 29 ans. P. Hart & al ont montré, dans leur étude en 2015, que la PA peut être un mode de révélation de la pancréatite auto-immune [33, 43]. En effet, l'inflammation due à l'agression auto-immune se traduit par des remaniements parenchymateux et canalaire avec notamment des sténoses du CPP. Cela entraîne une mauvaise vidange des sucs pancréatiques ce qui entraîne un épisode de PA. Cette étiologie est fréquemment associée à d'autres maladies auto-immunes comme la cholangite sclérosante ou les MICI. Il convient, donc, de rechercher des signes de PAI chez les patients présentant d'autres pathologies auto-immunes. Une thérapie adaptée doit être mise en place en cas de PAI.

Le cancer du pancréas est la quatrième cause de mortalité des cancers dans la population générale. La pancréatite aiguë est rarement le premier signe révélateur d'une tumeur maligne du pancréas [44]. Cela explique pourquoi nous n'avons recensé qu'un cas de tumeur pancréatique à un stade résécable (chez une patiente de 55 ans) dans notre étude. Celle-ci siégeait au niveau de la partie céphalique du pancréas entraînant une obstruction du CPP en amont. Ce mécanisme est le même que celui décrit pour les calculs. Il résulte de cette obstruction, une auto-digestion du pancréas par les enzymes contenues dans les sucs pancréatiques. La possibilité d'un diagnostic de cancer du pancréas est un élément important dans la justification des investigations étiologiques des pancréatites.

Concernant les critères secondaires, nous avons trouvé que les patients ayant une malformation pancréatique (pancréas divisum) ainsi que des calculs biliaires, présentaient des lipasémies plus élevées que pour les autres étiologies. Une lipasémie faible était retrouvée, dans notre étude, plus volontiers chez des patients ayant une TIPMP ou une IRM sans étiologie retrouvée. Il convient, peut-être, de réaliser une écho-endoscopie à la recherche d'un calcul biliaire avant la réalisation d'une IRM en cas de lipasémie élevée [32]. Chez les patients jeunes (< 55 ans), l'IRM était le plus souvent négative ou pré-

sentait des signes de PAI ou de malformation pancréatique à type de pancréas divisum. Chez ces patients, la Wirsungo-IRM peut être utile car plus sensible pour le diagnostic de PAI et de malformations pancréatiques [32]. Concernant les patients les plus âgés, on retrouvait le plus souvent, des signes de TIPMP ainsi que des signes de PC. Là, encore, la Wirsungo-IRM est plus sensible pour la détection de TIPMP. Les patients présentant des signes IRM de PC, avaient des antécédents de pancréatite aiguë antérieurs. Il est donc important de rechercher ces épisodes antérieurs lors de l'interrogatoire du patient ainsi que des signes spécifiques lors du bilan initial.

Après investigation complète, une partie des patients n'ont toujours pas d'étiologie à leur épisode de PA. Ces patients sont à risque de récurrence et notamment de PA récurrente avec un risque de pancréatite chronique voire d'insuffisance pancréatique. On pourrait admettre la PA idiopathique comme une nouvelle entité propre sans facteur déclenchant ni autre affection sous-jacente liée.

Certains auteurs ont émis l'hypothèse que la PA soit un mode de révélation des maladies inflammatoires de l'intestin notamment par des phénomènes auto-immuns [25]. Il est admis que les PAI sont fréquemment associées à d'autres maladies inflammatoires et auto-immunes. On retrouve également un case-report, dans la littérature, émettant l'hypothèse que la PA soit un mode de révélation d'un myélome [26]. Le mécanisme physiopathologique n'est, toutefois, pas élucidé.

Ainsi, une partie des PA avec IRM négative a été mise sur le compte d'une consommation d'alcool excessive, après investigation par les cliniciens. Après toutes les investigations, seul 26% des patients n'ont pas de diagnostic final et l'épisode de pancréatite aiguë reste d'origine indéterminée. Ce résultat est cohérent avec ceux retrouvés dans la littérature [39, 40].

Notre étude a rencontré quelques limites.

Une de ces limites, a été le délai entre l'épisode de PA et la réalisation de l'IRM. En effet, s'il est admis qu'il faut réaliser un scanner abdominal au minimum à 72 heures, au mieux à 5 jours, il n'y a pas de consensus quant à la réalisation de l'IRM par rapport à un épisode aigu de pancréatite. Une IRM trop précoce peut être faussée par la persistance des signes de PA masquant les signes d'une éventuelle étiologie. Dans notre étude le délai s'étendait de 5 jours à 734 jours, avec une moyenne de 80,7 jours. Une autre limite fût celle du recueil des données. En effet, la lipasémie ainsi que les antécédents pancréatiques n'étaient pas disponibles pour tout les patients notamment les patients admis avec une lipasémie faite en ville. Enfin, le faible nombre de patients inclus a pu introduire un biais de puissance. Une étude prospective et longitudinale avec un protocole permettant la réalisation d'une IRM avec un délai fixe peut, éventuellement, nous permettre de nous affranchir de ces biais.

Dans la littérature, il existe des études sur l'apport de nouvelles séquences en IRM permettant une meilleure analyse du parenchyme pancréatique [45, 46, 49].

Dans notre centre, les IRM sont réalisées avec injection de gadolinium, après ingestion de jus d'Ananas afin d'annuler le signal du contenu gastrique. Dans la littérature, on retrouve plusieurs articles étudiant l'apport d'injection de sécrétine au moment de la réalisation de l'IRM. Dans l'une de leur

étude, Sandrasegaran & al [45] ont montré que l'IRM avec injection de sécrétine était meilleure, notamment pour rechercher des anomalies canalaire. Elle permet également, la recherche de signes précoces de pancréatite chronique. L'analyse et le diagnostic de pancréas divisum serait, également facilité [46]. Enfin, elle permettrait l'étude de la fonction exocrine du pancréas notamment chez les patients présentant une pancréatite chronique [47, 48].

Il existe d'autres séquences permettant l'étude du parenchyme pancréatique [49].

Dans le protocole de Wisungo-IRM de notre centre hospitalier, il est réalisé une séquence de diffusion à différentes valeurs de b ($b = 50 \text{ s/mm}^2$, $b = 400 \text{ s/mm}^2$, $b = 800 \text{ s/mm}^2$) avec calcul de la cartographie ADC. Dans le bilan étiologique, la diffusion permet de détecter les anomalies parenchymateuses liées à la pancréatite chronique. Chez les patients présentant une PC, le parenchyme pancréatique présente un ADC bas (seuil d'ADC $2,2 \times 10^{-3} \text{ mm}^2/\text{s}$: spécificité 73%, sensibilité 100% sur une IRM 3 Tesla [51]). La diffusion ne permet, cependant, pas la distinction entre les formes minimales et graves de PC. Cette séquence peut être utile dans le diagnostic de pancréatite auto-immune. Elle permettrait de faire la distinction entre PAI et cancer pancréatique; l'ADC dans les PAI étant à des valeurs inférieures à celles des tumeurs. Il a été démontré que la diffusion avait une spécificité de 98 % avec une sensibilité de 100 % à un seuil d'ADC à $0,88 \times 10^{-3} \text{ mm}^2/\text{s}$ [52]. Cela est d'autant plus vrai si elle est interprétée conjointement avec un scanner abdominal. Enfin, la diffusion peut aider à la détection des adénocarcinomes pancréatiques. Ichikawa & al. ont montré une sensibilité et une spécificité respectivement de 96 % et 99 % pour des valeurs de b élevées ($b = 1000 \text{ s/mm}^2$) [53]. De plus, les valeurs d'ADC sont plus faibles que celles observées dans les lésions bénignes du pancréas [54]. Cependant la diffusion ne permet pas de grader les tumeurs [55]. Dans notre étude, nous n'avons pas mesuré quantitativement les valeurs d'ADC. Il serait intéressant de comparer les valeurs d'ADC dans notre centre afin de les comparer à ceux retrouvés dans la littérature.

Certaines équipes ont étudié l'apport de la perfusion dans l'exploration IRM du pancréas. Cependant, l'utilisation de la perfusion, dans le bilan étiologique d'une pancréatite aiguë, n'a pas été étudiée. Akisik & al, ont montré que les tumeurs répondant aux traitements avaient un coefficient K-trans significativement plus élevé que les autres tumeurs [56]. Ils ont également montré que ce coefficient était plus faible dans les tumeurs que dans le parenchyme pancréatique normal. Cette séquence permettrait de prédire la réponse tumorale aux traitements par chimiothérapie.

D'autres équipes ont étudié le temps de relaxation sur les séquences T1 du parenchyme pancréatique dans différentes pathologies. Le parenchyme pancréatique présente une relaxation T1 plus courte que celle des autres organes abdominaux. Il apparaît en hypersignal sur les séquences pondérées T1 [49]. Les séquences semi-quantitatives d'estimation de la relaxation T1 des tissus (T1 Mapping) peuvent permettre de détecter des anomalies parenchymateuses non visibles sur les séquences conventionnelles, Les maladies fibrosantes telles que les pancréatites chroniques, abaissent le signal T1 du pancréas. Tirkes & al. ont trouvé une augmentation, statistiquement significative, du temps de relaxation T1 chez les patients atteints d'une forme modérée de pancréatite chronique [57]. Une augmentation de

la relaxation T1 de plus de 900 millisecondes serait sensible à 80% et spécifique à 69 % dans le diagnostic de la forme légère de la pancréatite chronique.

L'élasticité du parenchyme pancréatique a, également, fait l'objet de quelques études. Il existe des séquences permettant l'analyse de la rigidité des tissus: l'élastométrie. Les tissus ont une élasticité différente selon leur composition. L'oedème, la fibrose ou les phénomènes inflammatoires, augmentent la rigidité des tissus [49]. L'elasto-IRM utilise des sondes envoyant des ondes à fréquences prédéfinies, couplées à des séquences en contraste de phase qui déterminent la longueur d'onde et la vitesse de propagation. Leur vitesse de propagation et leur longueur d'onde est fonction de la rigidité du milieu traversé. On en retire, alors, une cartographie de la rigidité du tissu traversé. La rigidité moyenne du pancréas est comprise entre 1,11 et 1,15 kPa pour une fréquence d'onde à 40Hz [58]. An & al. ont trouvé des mesures de rigidité en kiloPascal plus élevées chez les patients présentant une tumeur ou une pancréatite chronique [59]. Cependant, cette technique a quelques limites telles que les gaz digestifs ou encore la localisation profonde du pancréas [49, 58, 60].

De nouvelles méthodes d'imagerie apparaissent. Parmi elles, on retrouve l'imagerie moléculaire [61]. Foygel & al. ont identifié et validé l'antigène 1 de différenciation des thymocytes (Thy1) comme marqueur des adénocarcinomes pancréatiques en échographie de contraste ciblée [62]. Celle-ci présente une sensibilité élevée. Cependant, les cibles moléculaires sont actuellement limitées à la lumière vasculaire; les microbulles ne pouvant pas extravaser des vaisseaux dans l'interstitium en raison de leur grande taille. Néanmoins, ce type d'imagerie a, essentiellement, été étudié dans les tumeurs malignes du pancréas chez l'animal [61].

En IRM, nous n'avons pas trouvé d'article sur l'imagerie moléculaire et notamment les séquences de spectroscopie.

Toutes ces nouvelles techniques ont pour but d'améliorer la sensibilité des examens. Cependant, elles ne sont pas toutes utilisées ou utilisables en pratique courante.

V. Conclusion

Notre étude a montré que dans 47% des cas, une étiologie était retrouvée grâce à l'IRM après un épisode de pancréatite aiguë (TIPMP, calculs, pancréatite auto-immune, pancréas divisum, pancréatite chronique, tumeurs). Toutefois, dans la majorité des cas (53%), l'IRM ne retrouve pas d'étiologie à l'épisode de pancréatite aiguë.

L'IRM était sensible pour la détection des TIPMP ainsi que des pancréatites chroniques que l'on retrouve volontiers chez les patients âgés. On peut également rechercher des signes IRM de pancréatite auto-immune chez les patients jeunes.

Dans 26 % des cas, le diagnostic de pancréatite idiopathique est retenu faute de cause retrouvée sur le bilan étiologique global (incluant l'échoendoscopie).

Enfin, l'étude nous a permis de démontrer que l'écho-endoscopie était un peu plus sensible pour la détection de calcul au sein des voies biliaires.

Bibliographie

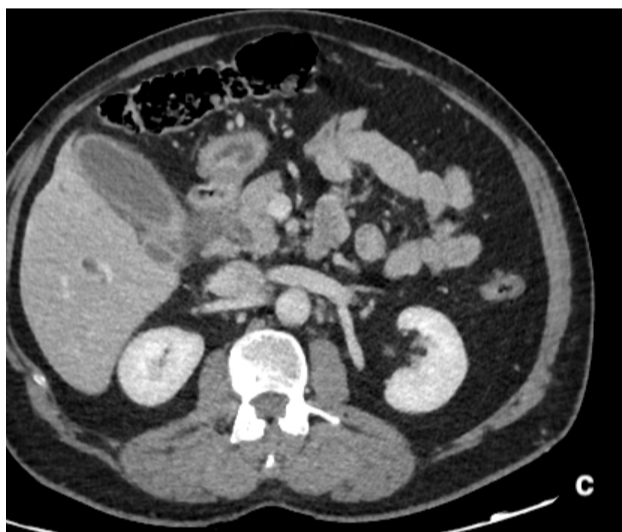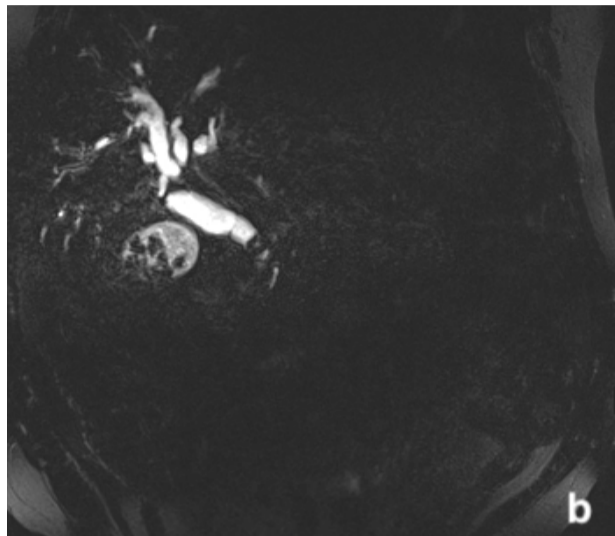
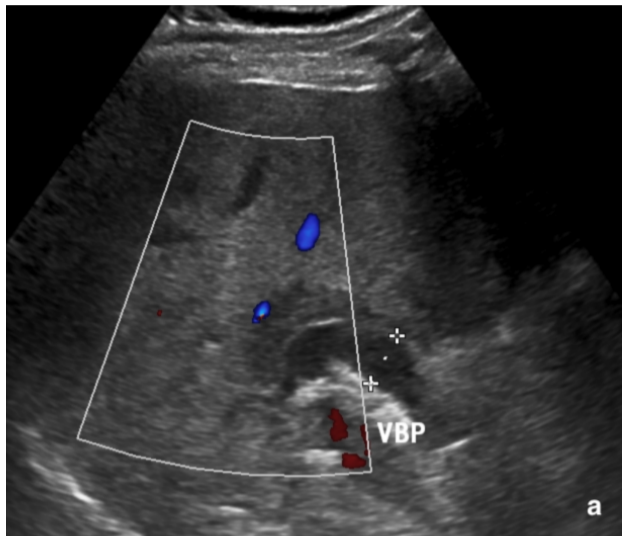
- (1) FITZ RH. Acute pancreatitis : a consideration of pancreatic hemorrhage, hemorrhagic suppurative and gangrenous pancreatitis and of disseminated fat necrosis. *Boston Med Surg J*, 1889, 120 : 181-187.
- (2) Bournet B., Otal P., Escourrou J., Buscalli L. Pancr atite aigu e : diagnostic, pronostic et traitement. EMC (Elsevier Masson SAS, Paris), H epatologie, 2011, 7-104-A-30.
- (3) J-L Frossard, A Hadengue, Pancr atites aigu es: nouvelles donn ees physiopathologiques, *Gastroenterol Clin Biol*, 2001, 25:164-176.
- (4) P. Chevalier, G. Baudin, L. Cocco et S. Novellas. Chapitre 31: Pancr atite aigu e. *Imagerie m dicale: imagerie de l'abdomen* (Lavoisier, Paris), 2010, 484 - 500.
- (5) Zeghari-Squalli N.  valuation de l'amylas mie et de la lipas mie pour le diagnostic initial de la pancr atite aigu e. HAS, 2009.
- (6) Blamey SL, Osborne DH, Gilmour WH, O'Neill J, Carter DC, Imrie CW. The early identification of patients with gallstone associated pancreatitis using clinical and biochemical factors only. *Ann Surg* 1983; 198:574-8.
- (7) Levy P, Mathurin P, Roqueplo A, Rueff B, Bernades P. A multidimensional case-control study of dietary, alcohol, and tobacco habits in alcoholic men with chronic pancreatitis. *Pancreas* 1995;10:231-8
- (8) Banks PA, Bollen TL, Dervenis C, Gooszen HG, Johnson CD, Sarr MG, et al. Classification of acute pancreatitis--2012: revision of the Atlanta classification and definitions by international consensus. *Gut* 2013;62:102-11
- (9) A. Culetto, Th ese : EVALUATION PROSPECTIVE DU PROFIL ETIOLOGIQUE DES PANCREATITES AIGUES CHEZ L'ADULTE DE MOINS DE 35 ANS, 2014, Toulouse.
- (10) Bournet, B., Otal, P., Escourrou, J., & Buscail, L. (2011). Pancr atite aigu e : diagnostic, pronostic et traitement. EMC - H epatologie, 6(2), 1-16.
- (11) Barlow AD, Haqq J, McCormack D, Metcalfe MS, Dennison AR, Garcea G. The role of magnetic resonance cholangiopancreatography in the management of acute gallstone pancreatitis. *Ann R Coll Surg Engl* 2013;95:503-6.
- (12) Wagner M. Radioanatomie du pancr as, protocole d'acquisition. DIU d'imagerie digestive. Amiens, 2018.
- (13) Zins, M., Boulay-Coletta, I., & Jull s, M. C. (2008). Radio-anatomie du pancreas: est-ce vraiment clair? *Journal de Radiologie*, 89(10), 1347
- (14) B Laurens, C Leroy, A Andr e, B Etienne, G Sergent-Baudson, O Ernst. Imagerie des pancr atite aigu e. *Journal de radiologie* Vol 86, N  6-C2 - juin 2005. 733-747.

- (15) Pezzilli R, Billi P, Barakat B, D'Imperio N, Miglio F. Ultrasonographic evaluation of the common bile duct in biliary acute pancreatitis patients: comparison with endoscopic retrograde cholangiopancreatography. *J Ultrasound Med* 1999;18:391-4.
- (16) Working Group IAP / APA Acute Pancreatitis Guidelines. IAP / APA evidence-based guidelines for the management of acute pancreatitis. *Pancreatol Off J Int Assoc Pancreatol* 2013;13(Suppl.2):e1-15
- (17) C Fung, O Svystun, D Fadaei Fouladi, S Kawamoto, CT imaging, classification, and complications of acute pancreatitis, *Abdominal radiology* 2019, Springer,
- (18) Lévy P. Recommandation internationale sur la pancréatite aiguë. Post'U (2015). SNFGE.
- (19) K. Sandrasegaran · M-T. Heller · A. Panda · A. Shetty · C.O. Menias. MRI in acute pancreatitis. *Abdominal Radiology*. Springer Science 2019.
- (20) Türkvatan, A., Erden, A., Türkoğlu, M. A., Seçil, M., & Yüce, G. (2015). Imagerie de la pancréatite aiguë et de ses complications. Partie 2 : complications de la pancréatite aiguë. *Journal de Radiologie Diagnostique et Interventionnelle*.
- (21) Risse, O., Arvieux, C., Abba, J., & Létoublon, C. (2012). Chirurgie des complications des pancréatites aiguës. *EMC - Techniques Chirurgicales - Appareil Digestif*, 7(4), 1-14
- (22) J. Escourou, L. Buscail, tel bilan devant une pancréatite aiguë probablement non A non B?, *Gastroenterol clin biol*, 2001; 25: 1S28-1S33.
- (23) J-L. Frossard, A. Von Laufen, C. Fellen, J-M. Dumonceau, Diagnostic et bilan étiologiques de la pancréatite aiguë, *Rev Med Suisse*, 2003, Volume -1, 22735.
- (24) A. Türkvatan, A. Erden, M.A. Türkoğlu, M. Seçil, Ö. Yenner, Imagerie de la Pancréatite Aiguë et de ses complication, partie 1, *Journal de Radiologie diagnostique et interventionnelle*, volume 96, 2015, 23-34.
- (25) Ben Hriz, F., Habbessi, H., Maamouri, N., Belkahla, N., Ouerghi, H., Chouaib, S., Ben Mami, N. (2009). Maladies inflammatoires cryptogéniques de l'intestin et pancréatite aiguë. *La Revue de Médecine Interne*, 30, S125.
- (26) Souiki, T., & Soumeila, I. (2014). La pancréatite aiguë: un mode de révélation rare du myélome multiple. *Pan African Medical Journal*, 17.
- (27) M. Palazzo, Prise en charge des TIPMP (Recommandation européenne), Post'U, 2019. SNFGE
- (28) L. Palazzo, Pancréatite auto-immune, Post'U, 2017. SNFGE
- (29) Jang J. W., Kim M.-H., Jeong S. U., Kim J., Park D. H., Lee S. S., Kim J. H. (2013). Clinical characteristics of intraductal papillary mucinous neoplasm manifesting as acute pancreatitis or acute recurrent pancreatitis. *Journal of Gastroenterology and Hepatology*, 28(4), 731-738.
- (30) Morales-Oyarvide V., Mino-Kenudson M., Ferrone C. R., Gonzalez-Gonzalez L. A., Warshaw A. L., Lillemoe K. D., & Fernández-del Castillo C. Acute pancreatitis in intraductal papillary mucinous neoplasms: A common predictor of malignant intestinal subtype. *Surgery (2015)*. 158(5), 1219-1225.
- (31) Moon JH, Cho YD, Cha SW, et al. The detection of bile duct stones in suspected biliary pancreatitis: comparison of MRCP, ERCP, and intraductal US. *Am J Gastroenterol* 2005;100(5):1051-7

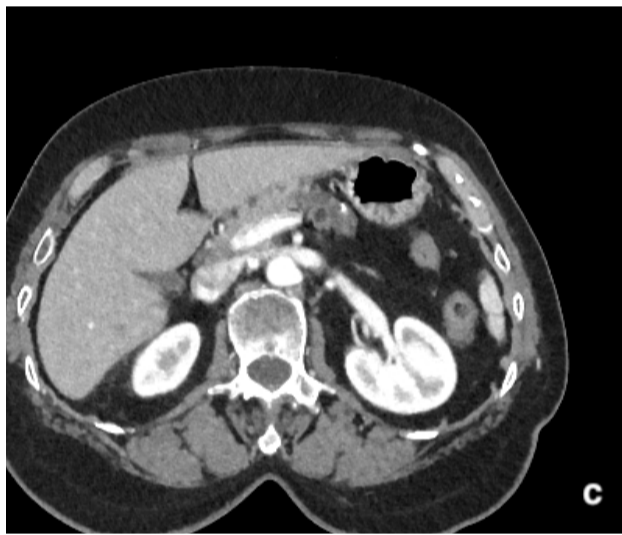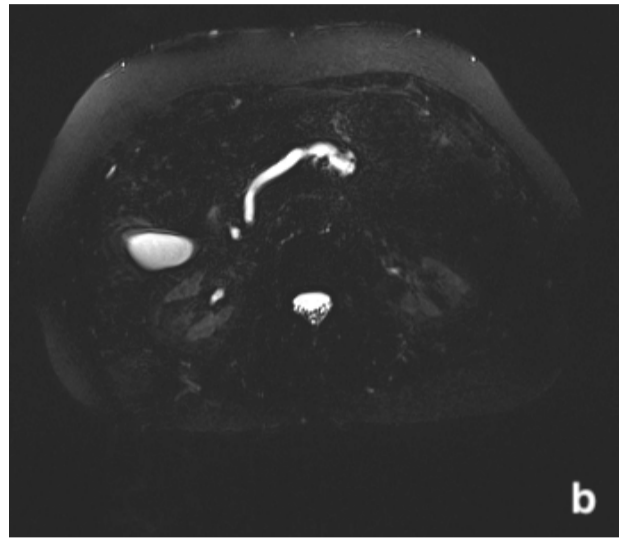
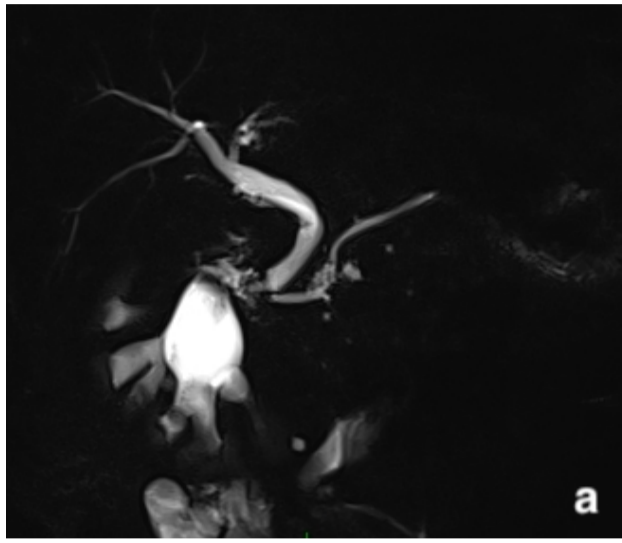- (32) J. Wan, Y. Ouyang, C. Yu, X. Yang, L. Xia, N. Lu, Comparison of EUS with MRCP in idiopathic acute pancreatitis: a systematic review and meta-analysis, *Gastrointestinal Endoscopy*, Volume 87, May 2018, 1180–1188.e9
- (33) N. M. Guda, G. Trikudanathan, M. L Freeman, Idiopathic recurrent acute pancreatitis, *Lancet Gastroenterol Hepatol* 2018; 3: 720–28
- (34) Yadav D, O’Connell M, Papachristou GI. Natural history following the first attack of acute pancreatitis. *Am J Gastroenterol* 2012; 107: 1096–103.
- (35) Lankisch PG, Breuer N, Bruns A, Weber-Dany B, Lowenfels AB, Maisonneuve P. Natural history of acute pancreatitis: a long-term population-based study. *Am J Gastroenterol* 2009; 104: 2797–805.
- (36) Sankaran, S. J., Xiao A. Y., Wu L. M., Windsor J. A., Forsmark C. E., & Petrov M. S., Frequency of Progression From Acute to Chronic Pancreatitis and Risk Factors: A Meta-analysis. *J. Gastroenterology*, 2015, 149(6), 1490–1500.e1.
- (37) Wang, D.-B. Pancreatitis in patients with pancreas divisum: Imaging features at MRI and MRCP. *World Journal of Gastroenterology*, 2013, 19(30), 4907.
- (38) Cotton PB. Congenital anomaly of pancreas divisum as cause of obstructive pain and pancreatitis. *Gut* 1980; 21: 105–14.
- (39) Somani P, Sunkara T, Sharma M. Role of endoscopic ultrasound in idiopathic pancreatitis, *World J Gastroenterol*. 2017 Oct 14;23(38):6952-6961
- (40) Levy MJ, Geenen JE. Idiopathic acute recurrent pancreatitis. *Am J Gastroenterol* 2001; 96: 2540-2555
- (41) Shimosegawa T, Chari ST, Frulloni L, et al. International consensus diagnostic criteria for autoimmune pancreatitis: guidelines of the International Association of Pancreatology. *Pancreas* 2011; 40: 352–58
- (42) Majumder S, Takahashi N, Chari ST. Autoimmune pancreatitis. *Dig Dis Sci* 2017; 62: 1762–69.
- (43) Hart PA, Levy MJ, Smyrk TC, et al. Clinical profiles and outcomes in idiopathic duct-centric chronic pancreatitis (type 2 autoimmune pancreatitis): the Mayo Clinic experience. *Gut* 2016; 65: 1702–09.
- (44) M. Zins, É. Petit, I. Boulay-Colleta, M.-Ch. Jullès, V. Molinié et J. Loriau. Chapitre 26: Tumeurs malignes du pancréas. *Imagerie médicale: imagerie de l’abdomen* (Lavoisier, Paris), 2010, 484 - 500
- (45) Sandrasegaran, K., Tahir, B., Barad, U., Fogel, E., Akisik, F., Tirkes, T., & Sherman, S. (2017). The Value of Secretin-Enhanced MRCP in Patients With Recurrent Acute Pancreatitis. *American Journal of Roentgenology*, 208(2), 315–321.
- (46) Sandrasegaran, K., Cote, G. A., Tahir, B., Ahmad, I., Tann, M., Akisik, F. M., ... Sherman, S. (2014). The utility of secretin-enhanced MRCP in diagnosing congenital anomalies. *Abdominal Imaging*, 39(5), 979–987
- (47) Chamokova, B., Bastati, N., Poetter-Lang, S., Bican, Y., Hodge, J. C., Schindl, M., ... Ba-Ssalamah, A. (2018). The clinical value of secretin-enhanced MRCP in the functional and morphological assessment of pancreatic diseases. *The British Journal of Radiology*, 20170677.

- (48) Tirkes, T., Fogel, E. L., Sherman, S., Lin, C., Swensson, J., Akisik, F., & Sandrasegaran, K. (2016). Detection of exocrine dysfunction by MRI in patients with early chronic pancreatitis. *Abdominal Radiology*, 42(2), 544–551
- (49) Siddiqui, N., Vendrami, C. L., Chatterjee, A., & Miller, F. H. (2018). *Advanced MR Imaging Techniques for Pancreas Imaging*. *Magnetic Resonance Imaging Clinics of North America*, 26
- (50) Islim, F., Salik, A. E., Bayramoglu, S., Guven, K., Alis, H., & Turhan, A. N. (2014). Non-invasive detection of infection in acute pancreatic and acute necrotic collections with diffusion-weighted magnetic resonance imaging: preliminary findings. *Abdominal Imaging*, 39(3), 472–481
- (51) Akisik MF, Sandrasegaran K, Jennings SG, et al. Diagnosis of chronic pancreatitis by using apparent diffusion coefficient measurements at 3.0-T MR following secretin stimulation. *Radiology* 2009; 252(2):418–25.
- (52) Muhi A, Ichikawa T, Motosugi U, et al. Mass-forming autoimmune pancreatitis and pancreatic carcinoma: differential diagnosis on the basis of computed tomography and magnetic resonance cholangiopancreatography, and diffusion-weighted imaging findings. *J Magn Reson Imaging* 2012; 35(4):827–36
- (53) Ichikawa T, Erturk SM, Motosugi U, et al. High-b value diffusion-weighted MRI for detecting pancreatic adenocarcinoma: preliminary results. *AJR Am J Roentgenol* 2007;188(2):409–14.
- (54) Kartalis, N., Lindholm, T. L., Aspelin, P., Permert, J., & Albiin, N. (2009). Diffusion-weighted magnetic resonance imaging of pancreas tumours. *European Radiology*, 19(8), 1981–1990.
- (55) Rosenkrantz AB, Matza BW, Sabach A, et al. Pancreatic cancer: lack of association between apparent diffusion coefficient values and adverse pathological features. *Clin Radiol* 2013;68(4): e191–7.
- (56) Akisik MF, Sandrasegaran K, Bu G, et al. Pancreatic cancer: utility of dynamic contrast-enhanced MR imaging in assessment of antiangiogenic therapy. *Radiology* 2010;256(2):441–9.
- (57) Tirkes T, Lin C, Fogel EL, et al. T1 mapping for diagnosis of mild chronic pancreatitis. *J Magn Reson Imaging* 2017;45(4):1171–6
- (58) Shi Y, Glaser KJ, Venkatesh SK, et al. Feasibility of using 3D MR elastography to determine pancreatic stiffness in healthy volunteers. *J Magn Reson Imaging* 2015;41(2):369–75.
- (59) An H, Shi Y, Guo Q, et al. Test-retest reliability of 3D EPI MR elastography of the pancreas. *Clin Radiol* 2016;71(10):1068.e7-12.
- (60) Itoh Y, Takehara Y, Kawase T, et al. Feasibility of magnetic resonance elastography for the pancreas at 3T. *J Magn Reson Imaging* 2016;43(2):384–90.
- (61) Dimastromatteo, J., Brentnall, T., & Kelly, K. A. (2016). Imaging in pancreatic disease. *Nature Reviews Gastroenterology & Hepatology*, 14(2), 97–109
- (62) Foygel, K., Wang, H., Machtaler, S., Lutz, A. M., Chen, R., Pysz, M., Willmann, J. K. (2013). Detection of Pancreatic Ductal Adenocarcinoma in Mice by Ultrasound Imaging of Thymocyte Differentiation Antigen 1. *Gastroenterology*, 145(4), 885–894.e3.

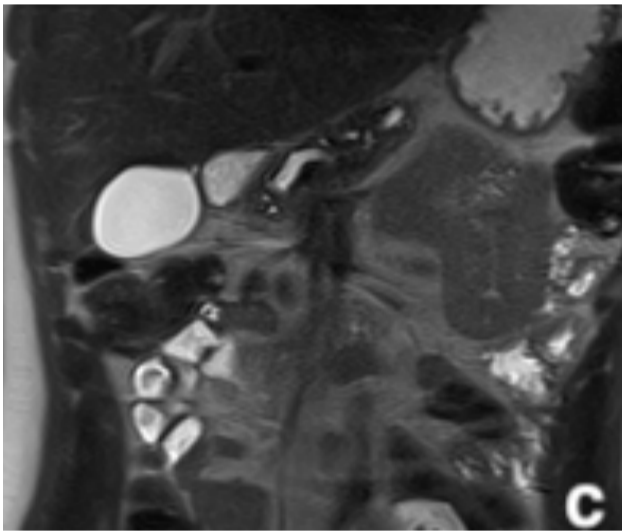
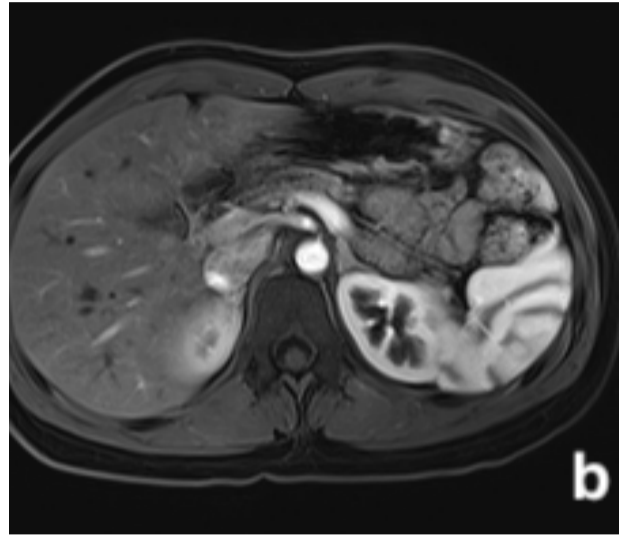
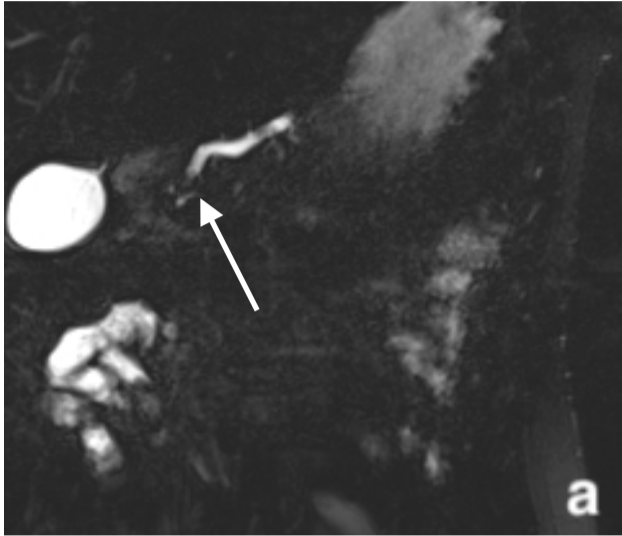
Annexes



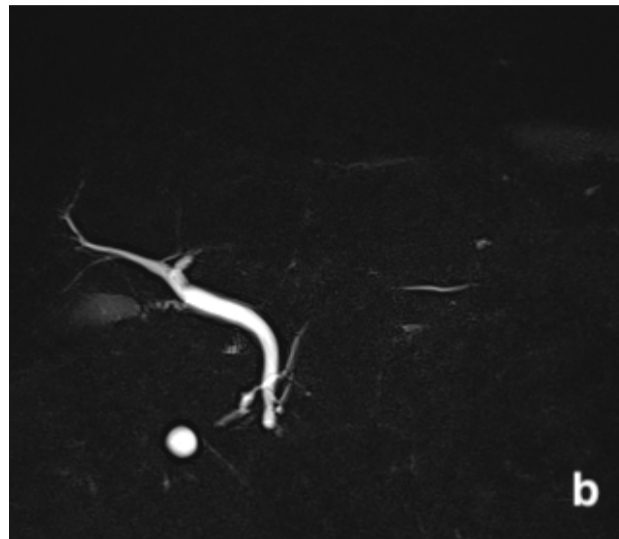
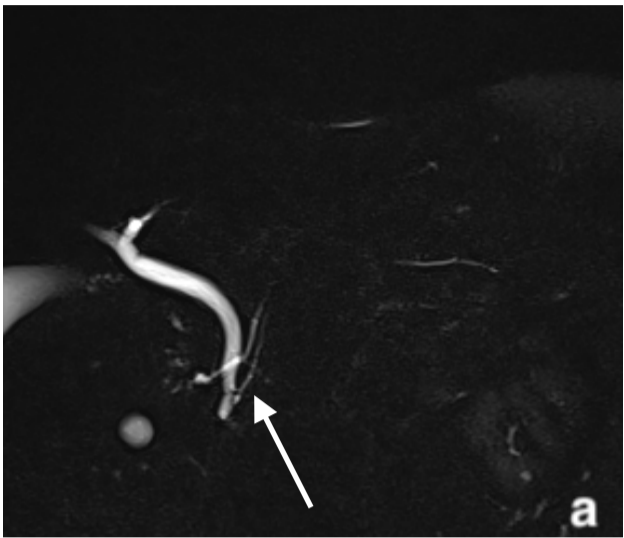
Annexe 1 : **a-** image échographique en coupe axiale montrant une dilatation de la VBP; **b-** image de Bili-IRM 3D en coupe coronale. Calculs vésiculaire avec lacune au sein du bas cholédoque en hyposignal; **c-** Coupe axiale TDM montrant une dilatation de la VBP ainsi qu'une infiltration de la graisse péri-vésiculaire.



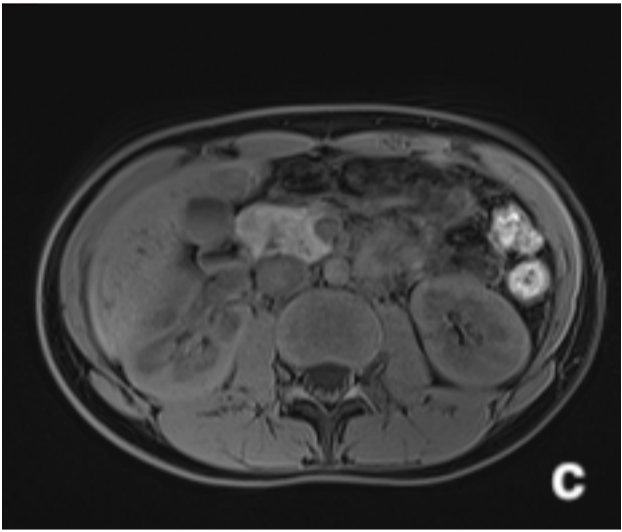
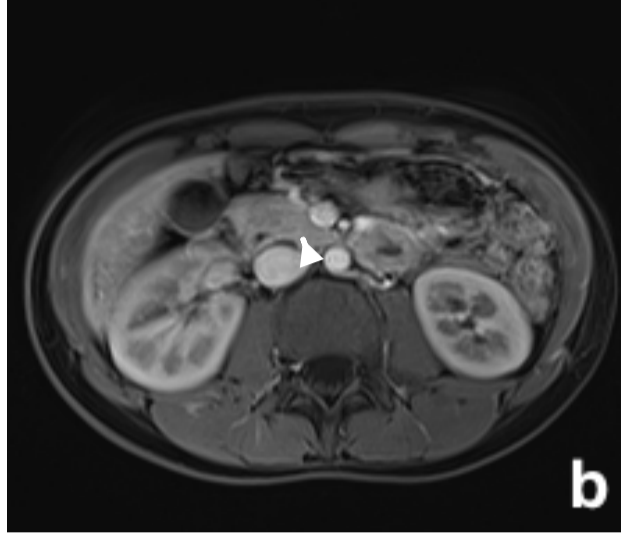
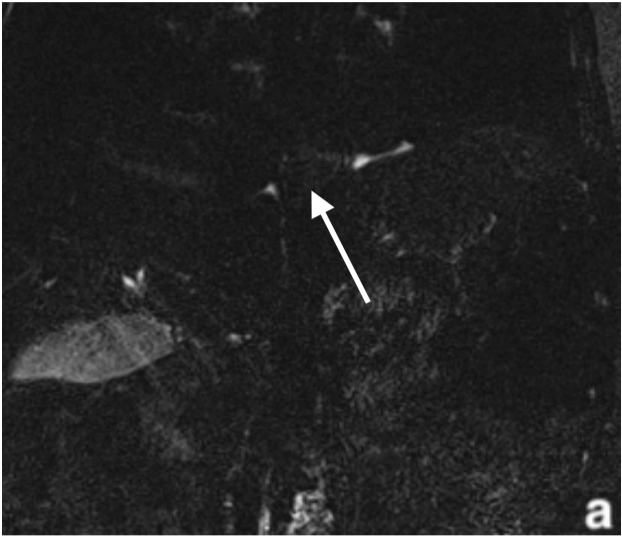
Annexe 2 : a- image de bili-IRM radiare en coupe coronale montrant des dilatations kystiques des canaux secondaires raccordées au CPP; b- image de Bili-IRM 3D en coupe axiale. Dilatation du CPP chez un patient présentant une TIPMP primaire; c- Coupe axiale TDM montrant une dilatation du CPP chez ce même patient.



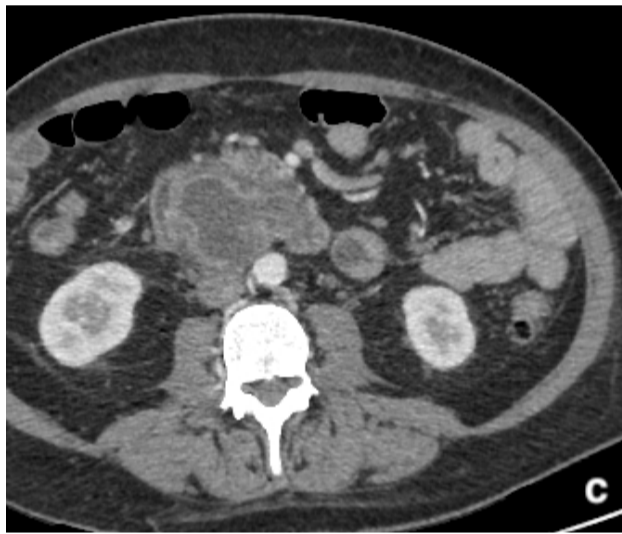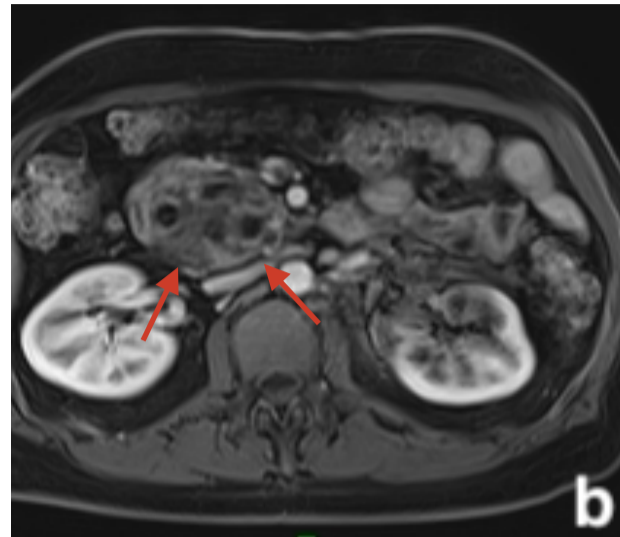
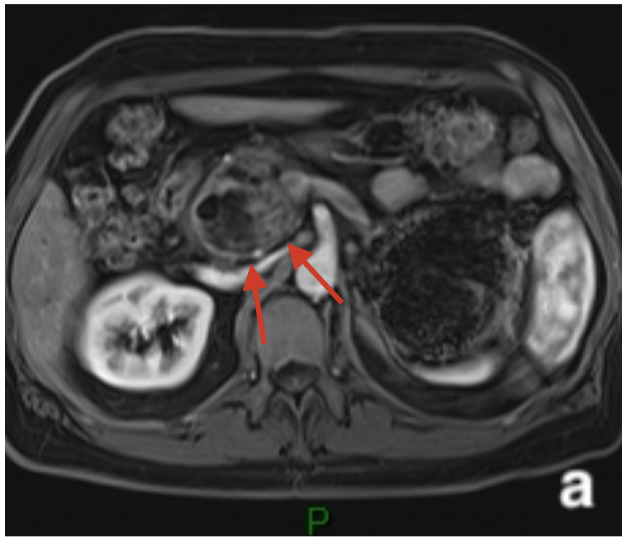
Annexe 3: **a-** image de bili-IRM 3D en coupe coronale montrant une lacune en hyposignal au sein du CPP dans sa portion céphalique (flèche blanche); **b-**Séquence axiale T1 fatsat gadolinium montrant l'atrophie pancréatique chez un patient présentant une PC; **c-** Séquence coronale T2 Haste, montrant l'alternance de dilatation-sténose du CPP avec atrophie du parenchyme pancréatique chez un patient au antécédents de PC.



Annexe 4: a, b- image de bili-IRM 3D en coupe coronale montrant l'abouchement du CPP au niveau de la papille accessoire (flèche blanche);



Annexe 5: **a-** image de bili-IRM 3D en coupe coronale montrant un aspect effilé du CPP au niveau céphalique (flèche blanche); **b-**Séquence axiale T1 fatsat gadolinium montrant un aspect de pseudo-masse de la tête du pancréas (tête de flèche); **c-** Séquence coronale T1 fatsat sans injection montrant la pseudo-masse pancréatique chez le même patient en signal hétérogène.



Annexe 6: **a, b-** Séquence axiale T1 fatsat gadolinium montrant une masse de la tête du pancréas (flèches rouges) engainant les vaisseaux mésentériques chez un patient ayant un adénocarcinome pancréatique; **c-** Aspect de la masse sur un scanner abdominal après injection de produits de contraste iodés au temps artériel, chez ce même patient.

Résumé

Titre de l'article:

INTERET DE LA CHOLANGIO-PANCRÉATO-IRM DANS LE BILAN ETIOLOGIQUE D'UNE PANCREATITE AIGUE D'ORIGINE INDETERMINEE

Objectif :

La pancréatite aiguë est une pathologie fréquente. Dans 20 % des cas, il n'y a pas d'étiologie retrouvée lors du bilan étiologique initial (échographie et tomographie). L'intérêt de rechercher une étiologie à un épisode de PA, est de prévenir d'éventuelles récurrences et complications ainsi que de rechercher d'éventuelles maladies graves telles que les tumeurs.

L'objectif principal de l'étude était de connaître l'apport de la cholangio-pancréato-IRM chez les patients présentant une pancréatite aiguë d'origine indéterminée. L'objectif secondaire était de chercher des facteurs prédictifs de cette étiologie.

Matériel et méthode :

Nous avons réalisé une étude rétrospective, monocentrique. Entre Septembre 2014 et Septembre 2019, au CHU de Rouen, 118 patients ont été inclus. Ceux-ci ont présenté un épisode de pancréatite aiguë (définie par les critères d'Atlanta 2012) d'origine indéterminée initialement et une IRM abdominale à distance pour bilan étiologique. Pour chaque patient, nous avons recueilli les données clinico-biologiques initiales, de l'échographie abdominale et du scanner abdomino-pelvien initial, les données de l'IRM abdominale, ainsi que les données d'éventuelle écho-endoscopie et le diagnostic final retenu.

Résultats :

L'IRM a retrouvé une étiologie dans 47 % des cas. Les étiologies retrouvées étaient les suivantes: calculs biliaires, TIPMP, pancréatite chronique, pancréatite auto-immune, pancréas divisum et un cas de tumeur pancréatique. Cependant, 26% des patients n'avaient pas d'étiologie retrouvée lors du bilan étiologique global (incluant l'écho-endoscopie). Concernant les objectifs secondaires, nous n'avons trouvé qu'une faible corrélation entre la lipasémie et les résultats IRM ($p = 0,038$). Une IRM négative était plus souvent retrouvée chez les patients les plus jeunes (moyenne: 54,1 ans [DS 17,7 ; 43,0-66,8]). Les pancréatites chroniques étaient, elles, retrouvées chez les patients plus âgés (âge moyen: 62,3 ; [DS 13,5 ; 55,5-69,5]). Dans notre étude, l'écho-endoscopie retrouvait significativement plus de calcul que l'IRM ($p < 0,001$). Le sexe, la perturbation du bilan hépatique, le CTSI au scanner initial ne sont pas liés aux résultats de l'IRM.

Conclusion :

L'IRM pancréatique secondaire retrouve une étiologie dans 47% des cas ces les patients présentant des pancréatite aiguë (essentiellement : maladie biliaire lithiasique, TIPMP, pancréatites chroniques, pancréas divisum, pancréatites auto-immunes) d'autant plus que ceux-ci sont âgés. Sa place est donc importante pour la prise en charge des patients aux cotés de l'endoscopie.

Mots clés: pancréatite aiguë, cholangio-pancréato-IRM, étiologie, indéterminée.