



HAL
open science

Récidive à long terme du syndrome de vasoconstriction cérébral réversible : suivi prospectif de 173 patients

Rosalie Boitet

► **To cite this version:**

Rosalie Boitet. Récidive à long terme du syndrome de vasoconstriction cérébral réversible : suivi prospectif de 173 patients. Médecine humaine et pathologie. 2018. dumas-02955583

HAL Id: dumas-02955583

<https://dumas.ccsd.cnrs.fr/dumas-02955583>

Submitted on 2 Oct 2020

HAL is a multi-disciplinary open access archive for the deposit and dissemination of scientific research documents, whether they are published or not. The documents may come from teaching and research institutions in France or abroad, or from public or private research centers.

L'archive ouverte pluridisciplinaire **HAL**, est destinée au dépôt et à la diffusion de documents scientifiques de niveau recherche, publiés ou non, émanant des établissements d'enseignement et de recherche français ou étrangers, des laboratoires publics ou privés.



Distributed under a Creative Commons Attribution - NonCommercial - ShareAlike 4.0 International License

UNIVERSITÉ DE MONTPELLIER
FACULTÉ DE MÉDECINE MONTPELLIER-NIMES

THÈSE

Pour obtenir le titre de
DOCTEUR EN MÉDECINE

Présentée et soutenue publiquement
Par
Rosalie BOITET

Le 22 juin 2018

RÉCIDIVE A LONG TERME DU
SYNDROME DE VASOCONSTRICTION CÉRÉBRAL RÉVERSIBLE :
SUIVI PROSPECTIF DE 173 PATIENTS

Directeur de thèse : Professeur Anne DUCROS

JURY

Président : Professeur Pierre LABAUGE

Assesseurs : Professeur Anne DUCROS
Professeur Éric THOUVENOT
Docteur Caroline ARQUIZAN

UNIVERSITÉ DE MONTPELLIER
FACULTÉ DE MÉDECINE MONTPELLIER-NIMES

THÈSE

Pour obtenir le titre de
DOCTEUR EN MÉDECINE

Présentée et soutenue publiquement

Par

Rosalie BOITET

Le 22 juin 2018

RÉCIDIVE A LONG TERME DU
SYNDROME DE VASOCONSTRICTION CÉRÉBRAL RÉVERSIBLE :
SUIVI PROSPECTIF DE 173 PATIENTS

Directeur de thèse : Professeur Anne DUCROS

JURY

Président : Professeur Pierre LABAUGE

Assesseurs : Professeur Anne DUCROS
Professeur Éric THOUVENOT
Docteur Caroline ARQUIZAN

PERSONNEL ENSEIGNANT – ANNEE UNIVERSITAIRE 2017 - 2018

Professeurs Honoraires

ALLIEU Yves	DIMEGLIO Alain	MEYNADIER Jean
ALRIC Robert	DU CAILAR Jacques	MICHEL François-Bernard
ARNAUD Bernard	DUBOIS Jean Bernard	MICHEL Henri
ASTRUC Jacques	DUMAS Robert	MION Charles
AUSSILLOUX Charles	DUMAZER Romain	MION Henri
AVEROUS Michel	ECHENNE Bernard	MIRO Luis
AYRAL Guy	FABRE Serge	NAVARRO Maurice
BAILLAT Xavier	FREREBEAU Philippe	NAVRATIL Henri
BALDET Pierre	GALIFER René Benoît	OTHONIEL Jacques
BALDY-MOULINIER Michel	GODLEWSKI Guilhem	PAGES Michel
BALMES Jean-Louis	GRASSET Daniel	PEGURET Claude
BALMES Pierre	GROLLEAU-RAOUX Robert	POUGET Régis
BANSARD Nicole	GUILHOU Jean-Jacques	PUECH Paul
BAYLET René	HERTAULT Jean	PUJOL Henri
BILLIARD Michel	HUMEAU Claude	PUJOL Rémy
BLARD Jean-Marie	JAFFIOL Claude	RABISCHONG Pierre
BLAYAC Jean Pierre	JANBON Charles	RAMUZ Michel
BLOTMAN Francis	JANBON François	RIEU Daniel
BONNEL François	JARRY Daniel	RIOUX Jean-Antoine
BOUDET Charles	JOYEUX Henri	ROCHEFORT Henri
BOURGEOIS Jean-Marie	LAFFARGUE François	ROUANET DE VIGNE
BRUEL Jean Michel	LALLEMANT Jean Gabriel	LAVIT Jean Pierre
BUREAU Jean-Paul	LAMARQUE Jean-Louis	SAINT AUBERT Bernard
BRUNEL Michel	LAPEYRIE Henri	SANCHO-GARNIER Hélène
CALLIS Albert	LESBROS Daniel	SANY Jacques
CANAUD Bernard	LOPEZ François Michel	SENAC Jean-Paul
CASTELNAU Didier	LORIOT Jean	SERRE Arlette
CHAPTAL Paul-André	LOUBATIERES Marie Madeleine	SIMON Lucien
CIURANA Albert-Jean	MAGNAN DE BORNIER Bernard	SOLASSOL Claude
CLOT Jacques	MARY Henri	THEVENET André
D'ATHIS Françoise	MATHIEU-DAUDE Pierre	VIDAL Jacques
DEMAILLE Jacques		VISIÉ Jean Pierre
DESCOMPS Bernard		

Professeurs Emérites

ARTUS Jean-Claude	MILLAT Bertrand
BLANC François	MARES Pierre
BOULENGER Jean-Philippe	MONNIER Louis
BOURREL Gérard	PRAT Dominique
BRINGER Jacques	PRATLONG Francine
CLAUSTRES Mireille	PREFAUT Christian
DAURES Jean-Pierre	PUJOL Rémy
DAUZAT Michel	ROSSI Michel
DEDET Jean-Pierre	SULTAN Charles
ELEDJAM Jean-Jacques	TOUCHON Jacques
GUERRIER Bernard	VOISIN Michel
JOURDAN Jacques	ZANCA Michel
MAURY Michèle	

Professeurs des Universités - Praticiens Hospitaliers

PU-PH de classe exceptionnelle

ALBAT Bernard - Chirurgie thoracique et cardiovasculaire
ALRIC Pierre - Chirurgie vasculaire ; médecine vasculaire (option chirurgie vasculaire)
BACCINO Eric - Médecine légale et droit de la santé
BASTIEN Patrick - Parasitologie et mycologie
BONAFE Alain - Radiologie et imagerie médicale
CAPDEVILA Xavier - Anesthésiologie-réanimation
COMBE Bernard - Rhumatologie
COSTA Pierre - Urologie
COTTALORDA Jérôme - Chirurgie infantile
COUBES Philippe - Neurochirurgie
CRAMPETTE Louis - Oto-rhino-laryngologie
CRISTOL Jean Paul - Biochimie et biologie moléculaire
DAVY Jean Marc - Cardiologie
DE LA COUSSAYE Jean Emmanuel - Anesthésiologie-réanimation
DELAPORTE Eric - Maladies infectieuses ; maladies tropicales
DE WAZIERES Benoît - Médecine interne ; gériatrie et biologie du vieillissement, médecine générale, addictologie
DOMERGUE Jacques - Chirurgie générale
DUFFAU Hugues - Neurochirurgie
DUJOLS Pierre - Biostatistiques, informatique médicale et technologies de la communication
ELIAOU Jean François - Immunologie
FABRE Jean Michel - Chirurgie générale
GUILLOT Bernard - Dermato-vénéréologie
HAMAMAH Samir - Biologie et Médecine du développement et de la reproduction ; gynécologie médicale
HEDON Bernard - Gynécologie-obstétrique ; gynécologie médicale
HERISSON Christian - Médecine physique et de réadaptation
JABER Samir - Anesthésiologie-réanimation
JEANDEL Claude - Médecine interne ; gériatrie et biologie du vieillissement, médecine générale, addictologie
JONQUET Olivier - Réanimation ; médecine d'urgence
JORGENSEN Christian - Thérapeutique ; médecine d'urgence ; addictologie
KOTZKI Pierre Olivier - Biophysique et médecine nucléaire
LANDAIS Paul - Epidémiologie, Economie de la santé et Prévention
LARREY Dominique - Gastroentérologie ; hépatologie ; addictologie
LEFRANT Jean-Yves - Anesthésiologie-réanimation
LE QUELLEC Alain - Médecine interne ; gériatrie et biologie du vieillissement, médecine générale, addictologie
MARTY-ANE Charles - Chirurgie thoracique et cardiovasculaire
MAUDELONDE Thierry - Biologie cellulaire
MERCIER Jacques - Physiologie
MESSNER Patrick - Cardiologie
MOURAD Georges - Néphrologie
PELISSIER Jacques - Médecine physique et de réadaptation
RENARD Eric - Endocrinologie, diabète et maladies métaboliques ; gynécologie médicale
REYNES Jacques - Maladies infectieuses, maladies tropicales

RIBSTEIN Jean - Médecine interne ; gériatrie et biologie du vieillissement, médecine générale, addictologie
RIPART Jacques - Anesthésiologie-réanimation
ROUANET Philippe - Cancérologie ; radiothérapie
SCHVED Jean François - Hématologie; Transfusion
TAOUREL Patrice - Radiologie et imagerie médicale
UZIEL Alain - Oto-rhino-laryngologie
VANDE PERRE Philippe - Bactériologie-virologie ; hygiène hospitalière
YCHOU Marc - Cancérologie ; radiothérapie

PU-PH de 1^{re} classe

AGUILAR MARTINEZ Patricia - Hématologie ; transfusion
AVIGNON Antoine - Nutrition
AZRIA David - Cancérologie ; radiothérapie
BAGHDADLI Amaria - Pédiopsychiatrie ; addictologie
BEREGI Jean-Paul - Radiologie et imagerie médicale
BLAIN Hubert - Médecine interne ; gériatrie et biologie du vieillissement, médecine générale, addictologie
BLANC Pierre - Gastroentérologie ; hépatologie ; addictologie
BORIE Frédéric - Chirurgie digestive
BOULOT Pierre - Gynécologie-obstétrique ; gynécologie médicale
CAMBONIE Gilles - Pédiatrie
CAMU William - Neurologie
CANOVAS François - Anatomie
CARTRON Guillaume - Hématologie ; transfusion
CHAMMAS Michel - Chirurgie orthopédique et traumatologique
COLSON Pascal - Anesthésiologie-réanimation
CORBEAU Pierre - Immunologie
COSTES Valérie - Anatomie et cytologie pathologiques
COURTET Philippe - Psychiatrie d'adultes ; addictologie
CYTEVAL Catherine - Radiologie et imagerie médicale
DADURE Christophe - Anesthésiologie-réanimation
DAUVILLIERS Yves - Physiologie
DE TAYRAC Renaud - Gynécologie-obstétrique, gynécologie médicale
DEMARIA Roland - Chirurgie thoracique et cardio-vasculaire
DEMOLY Pascal - Pneumologie ; addictologie
DEREURE Olivier - Dermatologie - vénéréologie
DROUPY Stéphane - Urologie
DUCROS Anne - Neurologie
FRAPIER Jean-Marc - Chirurgie thoracique et cardiovasculaire
KLOUCHE Kada - Réanimation ; médecine d'urgence
KOENIG Michel - Génétique moléculaire
LABAUGE Pierre - Neurologie
LAFFONT Isabelle - Médecine physique et de réadaptation
LAVABRE-BERTRAND Thierry - Cytologie et histologie
LECLERCQ Florence - Cardiologie
LEHMANN Sylvain - Biochimie et biologie moléculaire
LUMBROSO Serge - Biochimie et Biologie moléculaire
MARIANO-GOULART Denis - Biophysique et médecine nucléaire
MATECKI Stéfan - Physiologie
MEUNIER Laurent - Dermato-vénéréologie
MONDAIN Michel - Oto-rhino-laryngologie

MORIN Denis - Pédiatrie
NAVARRO Francis - Chirurgie générale
PAGEAUX Georges-Philippe - Gastroentérologie ; hépatologie ; addictologie
PETIT Pierre - Pharmacologie fondamentale ; pharmacologie clinique ; addictologie
PERNEY Pascal - Médecine interne ; gériatrie et biologie du vieillissement, médecine générale, addictologie
PUJOL Jean Louis - Pneumologie ; addictologie
PUJOL Pascal - Biologie cellulaire
PURPER-OUAKIL Diane - Pédopsychiatrie ; addictologie
QUERE Isabelle - Chirurgie vasculaire ; médecine vasculaire (option médecine vasculaire)
SOTTO Albert - Maladies infectieuses ; maladies tropicales
TOUITOU Isabelle - Génétique
TRAN Tu-Anh - Pédiatrie
VERNHET Hélène - Radiologie et imagerie médicale

PU-PH de 2ème classe

ASSENAT Éric - Gastroentérologie ; hépatologie ; addictologie
BERTHET Jean-Philippe - Chirurgie thoracique et cardiovasculaire
BOURDIN Arnaud - Pneumologie ; addictologie
CANAUD Ludovic - Chirurgie vasculaire ; Médecine Vasculaire
CAPDEVIELLE Delphine-Psychiatrie d'Adultes ; addictologie
CAPTIER Guillaume-Anatomie
CAYLA Guillaume - Cardiologie
CHANQUES Gérald - Anesthésiologie-réanimation
COLOMBO Pierre-Emmanuel - Cancérologie ; radiothérapie
COSTALAT Vincent - Radiologie et imagerie médicale
COULET Bertrand - Chirurgie orthopédique et traumatologique
CUVILLON Philippe - Anesthésiologie-réanimation
DAIEN Vincent - Ophtalmologie
DE VOS John - Cytologie et histologie
DORANDEU Anne - Médecine légale
DUPEYRON Arnaud - Médecine physique et de réadaptation
FESLER Pierre - Médecine interne ; gériatrie et biologie du vieillissement, médecine générale, addictologie
GARREL Renaud - Oto-rhino-laryngologie
GAUJOUX Viala Cécile - Rhumatologie
GENEVIEVE David - Génétique
GODREUIL Sylvain - Bactériologie-virologie ; hygiène hospitalière
GUILLAUME Sébastien - Urgences et Post urgences psychiatriques -
GUILPAIN Philippe - Médecine Interne, gériatrie et biologie du vieillissement; addictologie
GUIU Boris - Radiologie et imagerie médicale
HAYOT Maurice - Physiologie
HOUEDE Nadine - Cancérologie ; radiothérapie
JACOT William - Cancérologie ; Radiothérapie
JUNG Boris - Réanimation ; médecine d'urgence
KALFA Nicolas - Chirurgie infantile
KOUYOUMDJIAN Pascal - Chirurgie orthopédique et traumatologique
LACHAUD Laurence - Parasitologie et mycologie
LALLEMANT Benjamin - Oto-rhino-laryngologie
LAVIGNE Jean-Philippe - Bactériologie-virologie ; hygiène hospitalière

LE MOING Vincent - Maladies infectieuses ; maladies tropicales
LETOUZEY Vincent - Gynécologie-obstétrique ; gynécologie médicale
LOPEZ CASTROMAN Jorge - Psychiatrie d'Adultes ; addictologie
LUKAS Cédric- Rhumatologie
MAURY Philippe - Chirurgie orthopédique et traumatologique
MILLET Ingrid - Radiologie et imagerie médicale
MORANNE Olivier - Néphrologie
MOREL Jacques - Rhumatologie
NAGOT Nicolas - Biostatistiques, informatique médicale et technologies de la communication
NOCCA David - Chirurgie digestive
PANARO Fabrizio - Chirurgie générale
PARIS Françoise - Biologie et médecine du développement et de la reproduction ; gynécologie médicale
PASQUIE Jean-Luc - Cardiologie
PEREZ MARTIN Antonia - Physiologie
POUDEROUX Philippe- Gastroentérologie ; hépatologie ; addictologie
PRUDHOMME Michel - Anatomie
RIGAU Valérie- Anatomie et cytologie pathologiques
RIVIER François - Pédiatrie
ROGER Pascal - Anatomie et cytologie pathologiques
ROSSI Jean François - Hématologie ; transfusion
ROUBILLE François - Cardiologie
SEBBANE Mustapha - Anesthésiologie-réanimation
SEGNARBIEUX François - Neurochirurgie
SIRVENT Nicolas - Pédiatrie
SOLASSOL Jérôme - Biologie cellulaire
SULTAN Ariane - Nutrition
THOUVENOT Éric - Neurologie
THURET Rodolphe - Urologie
VENAIL Frédéric - Oto-rhino-laryngologie
VILLAIN Max - Ophtalmologie
VINCENT Denis - Médecine interne ; gériatrie et biologie du vieillissement, médecine générale, addictologie
VINCENT Thierry - Immunologie
WOJTUSCISZYN Anne - Endocrinologie-diabétologie-nutrition

PROFESSEURS DES UNIVERSITES

1^{re} classe :

COLINGE Jacques - Cancérologie, Signalisation cellulaire et systèmes complexes

2^{ème} classe :

LAOUDJ CHENIVESSE Dalila - Biochimie et biologie moléculaire

VISIÉ Laurent - Sociologie, démographie

PROFESSEURS DES UNIVERSITES - Médecine générale

1^{re} classe :

LAMBERT Philippe

2^{ème} classe :

AMOUYAL Michel

PROFESSEURS ASSOCIES - Médecine Générale

DAVID Michel

RAMBAUD Jacques

PROFESSEUR ASSOCIE - Médecine

BESSIS Didier - Dermato-vénéréologie)

PERRIGAULT Pierre-François - Anesthésiologie-réanimation ; médecine d'urgence

ROUBERTIE Agathe – Pédiatrie

Maîtres de Conférences des Universités - Praticiens Hospitaliers

MCU-PH Hors classe

CACHEUX-RATABOUL Valère - Génétique

CARRIERE Christian - Bactériologie-virologie ; hygiène hospitalière

CHARACHON Sylvie - Bactériologie-virologie ; hygiène hospitalière

FABBRO-PERAY Pascale - Epidémiologie, économie de la santé et prévention

HILLAIRE-BUYS Dominique - Pharmacologie fondamentale ; pharmacologie clinique ; addictologie

PELLESTOR Franck - Cytologie et histologie

PUJOL Joseph - Anatomie

RAMOS Jeanne - Anatomie et cytologie pathologiques

RICHARD Bruno - Thérapeutique ; addictologie

RISPAIL Philippe - Parasitologie et mycologie

SEGONDY Michel - Bactériologie-virologie ; hygiène hospitalière

STOEBNER Pierre - Dermato-vénéréologie

MCU-PH de 1^{re} classe

ALLARDET-SERVENT Annick - Bactériologie-virologie ; hygiène hospitalière

BADIOU Stéphanie - Biochimie et biologie moléculaire

BOUDOUSQ Vincent - Biophysique et médecine nucléaire

BOULLE Nathalie - Biologie cellulaire

BOURGIER Céline - Cancérologie ; Radiothérapie

BRET Caroline - Hématologie biologique

COSSEE Mireille - Génétique Moléculaire

GABELLE DELOUSTAL Audrey - Neurologie

GIANSILY-BLAIZOT Muriel - Hématologie ; transfusion

GIRARDET-BESSIS Anne - Biochimie et biologie moléculaire

LAVIGNE Géraldine - Hématologie ; transfusion

LE QUINTREC Moglie - Néphrologie

MATHIEU Olivier - Pharmacologie fondamentale ; pharmacologie clinique ; addictologie

MENJOT de CHAMPFLEUR Nicolas - Neuroradiologie

MOUZAT Kévin - Biochimie et biologie moléculaire

PANABIÈRES Catherine - Biologie cellulaire

PHILIBERT Pascal - Biologie et médecine du développement et de la reproduction

RAVEL Christophe - Parasitologie et mycologie

SCHUSTER-BECK Iris - Physiologie

STERKERS Yvon - Parasitologie et mycologie

TUAILLON Edouard - Bactériologie-virologie ; hygiène hospitalière

YACHOUH Jacques - Chirurgie maxillo-faciale et stomatologie

MCU-PH de 2^{ème} classe

BERTRAND Martin - Anatomie

BRUN Michel - Bactériologie-virologie ; hygiène hospitalière

DU THANH Aurélie-Dermato-vénéréologie

GALANAUD Jean Philippe - Médecine Vasculaire

GOUZI Farès - Physiologie

JEZIORSKI Éric - Pédiatrie

KUSTER Nils - Biochimie et biologie moléculaire

LESAGE François-Xavier - Médecine et Santé au Travail

MAKINSON Alain - Maladies infectieuses, Maladies tropicales
MURA Thibault - Biostatistiques, informatique médicale et technologies de la communication
OLIE Emilie - Psychiatrie d'adultes ; addictologie
THEVENIN-RENE Céline – Immunologie

MAITRES DE CONFERENCES DES UNIVERSITES - Médecine Générale

COSTA David
FOLCO-LOGNOS Béatrice

MAITRES DE CONFERENCES ASSOCIES - Médecine Générale

CLARY Bernard
GARCIA Marc
MILLION Elodie
PAVAGEAU Sylvain
REBOUL Marie-Catherine
SEGURET Pierre

MAITRES DE CONFERENCES DES UNIVERSITES

Maîtres de Conférences hors classe

BADIA Eric - Sciences biologiques fondamentales et cliniques

Maîtres de Conférences de classe normale

BECAMEL Carine - Neurosciences
BERNEX Florence - Physiologie
CHAUMONT-DUBEL Séverine - Sciences du médicament et des autres produits de santé
CHAZAL Nathalie - Biologie cellulaire
DELABY Constance - Biochimie et biologie moléculaire
GUGLIELMI Laurence - Sciences biologiques fondamentales et cliniques
HENRY Laurent - Sciences biologiques fondamentales et cliniques
LADRET Véronique - Mathématiques appliquées et applications des mathématiques
LAINE Sébastien - Sciences du Médicament et autres produits de santé
LE GALLIC Lionel - Sciences du médicament et autres produits de santé
LOZZA Catherine - Sciences physico-chimiques et technologies pharmaceutiques
MAIMOUN Laurent - Sciences physico-chimiques et ingénierie appliquée à la santé
MOREAUX Jérôme - Science biologiques, fondamentales et cliniques
MORITZ-GASSER Sylvie - Neurosciences
MOUTOT Gilles - Philosophie
PASSERIEUX Emilie - Physiologie
RAMIREZ Jean-Marie - Histologie
TAULAN Magali - Biologie Cellulaire

PRATICIENS HOSPITALIERS UNIVERSITAIRES

CLAIRE DAIEN - Rhumatologie
BASTIDE Sophie - Epidémiologie, économie de la santé et prévention
FAILLIE Jean-Luc - Pharmacologie fondamentale ; pharmacologie clinique ; addictologie
GATINOIS Vincent - Histologie, embryologie et cytogénétique
HERLIN Christian - Chirurgie plastique ; reconstructrice et esthétique ; brûlologie
HERRERO Astrid - Chirurgie générale
PANTEL Alix - Bactériologie-virologie ; hygiène hospitalière
PERS Yves-Marie - Thérapeutique, médecine d'urgence ; addictologie
PINETON DE CHAMBRUN Guillaume - Gastroentérologie ; hépatologie ; addictologie
TORRE Antoine - Gynécologie-obstétrique ; gynécologie médicale

REMERCIEMENTS

JURY DE THÈSE :

- **Professeur Pierre LABAUGE** : merci pour tous vos enseignements, votre dévouement aux internes et pour l'apprentissage de la neurologie par « les boîtes ». Vos connaissances, votre force de travail et votre curiosité m'impressionneront toujours. Merci enfin de m'avoir donné la chance de poursuivre ma formation dans votre service en tant que CCA.

- **Professeur Anne DUCROS** : merci pour ton encadrement aussi efficace que confiant, pour tout ce que tu m'as appris lors des cours et des consultations mais surtout merci pour ton humanité et ton humilité. Tu es un exemple pour moi et si j'arrive un jour à être le quart de la neurologue que tu es je pourrais m'estimer heureuse. Voilà.

- **Professeur Éric THOUVENOT** : merci pour ton management tout en écoute et compréhension, pour tes blagues à deux balles et pour l'ambiance détendue que tu instilles au service. Merci d'avoir cru en moi dès le début et de m'avoir donné ma chance en master, tu es un vrai mentor pour moi et c'est toujours un réel plaisir de travailler avec toi.

- **Docteur Caroline ARQUIZAN** : merci pour être la main de fer dans un gant de velours. Toujours le sourire et prête à se battre comme une lionne pour ses internes et pour ses idées. Tu as été un véritable ange gardien pour moi durant toutes ces années à Gui de Chauiac. Je suis très heureuse de pouvoir continuer de travailler avec toi.

A ma famille :

A ma mère, merci pour ton soutien et ton amour sans faille. Tu es ma première fan et tu m'as donné la force d'arriver là où j'en suis aujourd'hui.

A mon père, merci de m'avoir transmis ton gout du travail acharné et ta curiosité. Merci également de ton soutien tout au long de ces longues années d'étude.

A Armand, mon second père. Merci pour ton humour et ton affection sans jamais de jugement. Je sais que je peux compter sur toi et cela compte énormément.

A ma sœur Diane, pour tes conseils de révisions, toutes ces heures à papoter et les soirées arrosées en vacances.

A ma sœur Claire, pour tous nos délires débiles et pour me faire passer pour la sœur sage ! :p

A mon oncle/parrain Olivier, merci pour m'avoir tout appris sur le vin, pour ta douceur, ton calme et ta compréhension constante.

A mes cousins David et Raphael, merci pour tous ces bons souvenirs tous les deux, vous avez été mes petits frères de substitution <3

Aux anciens externes grenoblois :

A Lison, merci d'être dans ma vie depuis plus de 10 ans maintenant. C'était pas gagné mais je suis on ne peut plus heureuse que ce soit le cas. Tu es une personne merveilleuse, belle, drôle, et loyale, ne change pas !

A Alexia, ma Bern's, merci pour tes reprises d'Eminem, pour ces moments de folie en Erasmus, merci d'être tellement sympa qu'on ne peut que t'aimer (même si t'es beaucoup trop bonne !!). Merci d'avoir été là tout ce temps, dans les bons comme les mauvais moments. J'espère t'avoir encore très longtemps dans ma vie.

A Sarah, merci pour toutes ces années de blague sur blague sur blague hahaha... pour veiller sur moi à ta façon, pour cette belle complicité et pour tous nos délires en commun.

A Dagal, merci d'être la maman du groupe, d'être toujours à l'écoute et bienveillante. Tu mérites tout le bonheur que tu as dans ta vie.

A Delord, la plus pétillante de toutes, merci pour ta bonne humeur constante et ton petit côté fouine adorable.

A Léa, merci pour ta douceur et ton humour. Pout tous ces jalons, ça biche lààààà !!!

A Agathe, merci pour toutes ces soirées de folie mais aussi pour la confiance que l'on peut t'accorder. Tu es une amie loyale en toute circonstance.

A Blanket, merci pour tes histoires perchées et le super jacuzzi sous la neige ;)

A GGGGilles, pour être mon ami (ou t'es pas mon ami ???) et pour faire la meilleure imitation de King Kong !

A Renaud, mon Brother, merci pour ce voyage au bout du monde, merci d'être aussi cool ☺

A Edouard, merci pour toutes ces discussions sans fin et ton rire de hyène que j'adore.

A Charles, SSSSAAAARRRLE, merci d'être un gros zaaaalou !!

Aux Bros : Néo, Flo, Thomas, Badoux, merci d'avoir été les mecs les plus tarés qu'il m'ai été donné de rencontrer en soirée et d'être si sérieux à côté.

A Léo, merci pour ton regard de tueur qui fait trop flipper malgré ton grand cœur.

A Yannick, merci pour les one direction en stage et toutes ces soirées de folie ^^

Aux Cuters (et autres apparentés):

A Yannou, mon meilleur ami depuis le lycée. Merci pour ton intelligence, pour tous les débats (parfois houleux) qu'on a eu, merci de me challenger constamment, merci pour ton humour et ton sens merveilleux de la repartie et merci de ton amitié indéfectible.

Love you <3

A Quentin, mon gros sagouin, merci de ta présence dans ma vie depuis 12 ans maintenant, merci de ton humour percutant, de ta douceur, de ton écoute et de ta loyauté depuis tout ce temps. Love you too <3

A Titou, mon brother, merci d'être toujours là quand on a besoin de toi, d'être toujours à l'écoute et plein d'empathie. Merci d'être le mec perché qui m'ouvre l'esprit. <3 <3

A Ludo, merci pour nos discussions philosophiques, nos petits resto japonais et merci de me laisser squatter chez vous à tout moment !

A Kazoo, merci pour ton côté aigri « j'aime pas les gens », ton cynisme qui cache un mec avec un cœur énorme et plein d'humour.

A BotoP, merci pour toutes nos petites bagarres qui se sont transformées en discussions posées et constructives, merci d'être un ami aussi fidèle.

A Julien, Oddy, « les cadeaux papa, les cadeaux !!! ». Merci pour ton look et tes goûts musicaux des années 90, tu me feras toujours rire... Et merci pour ta générosité et ton côté réfléchis et posé.

A Simon, merci de m'avoir invité à ton mariage, merci d'être drôle, plein d'empathie et un peu perché :p

A Lionel, iiiiooooooneelllll saaaaardiine, merci pour ton humour tout en discrétion.

A Mehdi, merci pour mon matelas !

A PaUl, merci d'être toujours inattendu et spontané.

A Clara, ma Kimber, ma blonde platine à l'humour décalé. Merci pour le vélociraptor, merci de ne jamais te prendre au sérieux et d'être aussi cool et compréhensive.

A Flo, merci de ne pas m'avoir rayé de tes connaissances après mon pétage de câble à Embrun et pour t'avoir laissé dehors la dernière fois, merci pour ton humour rentre-dedans et ton sens de la répartie.

Aux Nîmois (et autres internes):

A Juju, pour ton rire hystérique si communicatif, pour la chèvre, pour toutes ces soirées magiques. Tu es une fille incroyable et je suis fière d'être proche (parfois très proche... haha) de toi.

A Clacla, merci pour ton look originalo-décalo-perché, ton enthousiasme, ta sympathie sans limite et tes interrogations torturées. Mon internat sans toi aurait été comme une rose sans parfum t'as vu.

A Marion, merci pour ta manière théâtrale de raconter des histoires, pour ton authenticité, pour ta féminité, ton espièglerie...heu... non désolée je fais du plagia là !

A Hindouche, la Rhumato-DJ, la plus perchée d'entre nous, merci de nous faire autant rire (parfois malgré toi haha).

A Fannouch, merci pour tes danses palpé-roulé-tes*****, tes petits apéro healthy et ta motivation à toute épreuve !

A Annouch, la plus lyonnaise d'entre nous, entre la classe et le trash tu n'as pas fait de choix et tant mieux ! Merci simplement d'être comme tu es.

A Elo, merci pour le make-up fluffy, le boule de l'été et surtout merci pour ton humour politiquement incorrect si rafraichissant.

A Chacha, merci pour ton rire franc et tes manières sans chichi.

A Yassir, merci pour toutes ses tractions que je t'ai vu faire... nan j'déconne ! Merci pour la soupe cubaine accompagnée de ses aromates... On a quand même bien rit... ☺

A Charly, merci d'avoir été un partenaire de soirée parfait, pour tous ces fou-rires, pour la pièce où tout bascule, et merci d'être un futur maire en qui on peut avoir confiance ! :p

A Yoyo, merci d'être une pu*** de machine tout en nonchalance, et merci d'être bien plus profond que tu ne laisses paraître.

A Antoine, merci pour tes montages snapchat, ton humour décalé et impertinent et surtout ton amour du tube digestif de la bouche à l'anus.

A Stef, merci pour tes lunettes disco, ton humour percutant, ta façon de danser parfaite, ta bienveillance et tout le reste... Ça t'plaaaiiit ??!

A Berthol, merci pour nos 6 mois en tant que co-interne où tu m'as fait rire comme jamais (magnifique pied-nuque), et merci pour ton écoute attentive et tes conseils toujours pertinents.

A Maissmaiss, pour ta coolitude permanente, ton humour, ta gentillesse et ton goût de la fête.

A Simon, merci pour la COUILLIÈÈÈÈÈÈRE et tous tes jeux de mots improbables.

A Pancho, merci pour ton rire de hyène, ta gentillesse et ton humour.

A Cédric, merci pour ton déhanché à l'antillaise et ton sourire permanent.

A Charlie, merci de me faire rire en 1 seconde quand je te vois, merci pour ton imitation du pantin maléfique et pour tous nos délires.

A Toto, merci pour ta dégaine de surfeur à la cool et pour supporter nos discussions de filles en soirée.

A Pample, pour ton sourire, ta patience, et ton empathie.

A Pierre, merci pour la Glie !!! Merci de ce rock endiablé au Gala.

A Fanny, merci d'être aussi drôle qu'intéressante, et merci pour le WAA !!

A Fio, déjà merci de supporter notre Yoyo et merci pour la future invitation à la Réunion haha !

A Minh, merci d'être à la fois tease-man et Jacky Chan.

A Nabilou, merci d'avance de m'inviter sur ton bateau (haha) et surtout merci de rendre notre petite Elo heureuse.

A Titou, merci pour ce court-métrage qu'on ne finira jamais et pour ton humour de boloss !

A Mary G, merci d'être la fille parfaite qu'on n'arrive pas à détester, merci de rendre notre Carlito heureux.

A Benji, mister Shelby, merci de m'avoir tout appris de l'EMG et merci d'avance pour le jacuzzi !

A Hugo, merci de m'avoir appris l'humour positif.

A Paul, merci pour le nouvel an et pour ton humour pinçant.

A Renaud, merci pour ta barbe de la Vème République et ton amour des jeux de mot.

A mes cointernes :

A Florence, alias la Suisse. Merci d'être le calme dans la tempête, la raison dans la folie et d'être toujours partante pour les soirées all night long.

A Cécilou, merci d'avoir été là dans les coups durs et de nous halluciner un peu plus chaque jour.

A Julia, merci pour ton interprétation d'AW plus vraie que nature malgré les fous rires.

A Perrinon, alias Peyton, merci d'avoir été ma plus longue relation (pourvu que ça dure ! :p). Merci d'être aussi vilaine que moi et merci d'être bien plus gentille qu'on ne le croit (promis je ne le dirais à personne). Tu es dans le top 2 de mes plus belles rencontres neurologiques, je te kiffe à mort bébé <3.

A Paulinon, merci pour les myélo en chantant Céline, le grattage de croute (« petit bourgeon bonjour ! »), le karaoké, le cours de maquillage sur cagette, les tresses, et surtout ta joie de vivre à toute épreuve, si communicative. Tu es adorable..... Haha Et tu es clairement dans le top 2 de mes plus belles rencontres neurologiques <3

A Diane, la princesse des festivals, merci de ta douceur et de ton intelligence, et merci de toujours répondre aux messages !!!

A Florian, merci pour ton imitation de GT, ton humour un peu cruel et pour ton côté bon public !

A Elisa, merci pour ces repas en tête-à-tête en DU et pour être la plus Finlandaise des mexicaines !

A Aurélie, merci pour tes délires et pour ce retour des JNLF de Toulouse que je ne suis pas prête d'oublier...

A Morgane, merci pour ta bonne humeur, ta petite tête de manga et merci pour ton amour des fossiles ! haha

A Terch, ce grand lampadaire, merci d'être constamment à côté de la plaque et d'avoir toujours la répartie qu'il faut.

A Mélissa, merci d'être la neuro la plus perchée de tous (et dieu sait qu'il y a de la concurrence), merci pour ta spontanéité et ta coolitude.

A Ophélie, merci pour ton air de Cendrillon du ghetto qui cache bon nombre de punch lines ! Gros potentiel chez toi !

A Arthur, Bambie, merci pour ton innocence et pour avoir l'air aussi perdu que moi à mes débuts :D

A Cédric Turpinette, merci pour ton humour qui fait passer le mien pour quelque chose de fin, très fin haha

A Marwane, merci pour ton style cool décontracté et bien marrant ! Don't leave !

A Sophie, merci pour ton humour rentre-dedans, je sens beaucoup de potentiel en toi !

A Ioana, merci pour ton attitude à la roumaine, tout en couleur !

A Camille, merci pour la poudre de Perlimpinpin, merci de m'avoir aidé à pousser Perrinon à bout, et merci pour ton humour pinçant.

A Laura, merci pour Kaamelott, pour le remix de Perrinon, pour l'affiche Star Wars, pour le trashage de casier, pour le barbecue et pour toujours comprendre mon humour de merde <3

A Jacques, jaaaacques, merci pour tes suggestions d'apprentissage (même si restées sans suite ^^) et pour ta loi des pourcentages.

A Thibault, monsieur Dupontel, jean-michel urgentiste, merci pour les soirées au Rock Store ou au Panama !

A Clara, merci pour être la défenseuse des opprimés, tellement mignonne !

A Cédric, cette bonne vieille Mercuzette, ce grand lampadaire, merci pour ton humour impertinent.

A Olivier B, merci pour la cabine de frangipane, If you know what I mean...

A Merwane, merci pour Bruno, le leggings sirène et la blague du fécalome.

A Guigui, merci pour ta petite tête et ton rire de bébé.

A Hélène, merci de nous avoir supporté Pauline et moi pendant 6 mois !

A Dimitrich, merci pour la voiturette qui nous a fait notre semestre !

A Yoann, merci pour ton côté bisounours SO PSY.

A mes CCA :

A Oliv, merci pour le SECTEUR 3 !!! Et pour tous ces moments de franche marrade mais aussi de discussions philosophiques. Merci d'être tellement plus qu'une belle gueule !

A Lucas, pour les soirées au Rock Store et les foutages de gueule communs ou l'un envers l'autre (encore meilleurs).

A Lucie, merci d'être la chef la plus drôle et cool tout en étant brillante et pédago (non non sans exagérer !). Merci pour cette année en master et pour tous ces cocktails au Papa Doble !

A Souhayla, merci pour ta patience, ta gentillesse et ta pédagogie.

A Pauline, pour avoir été une chef cool, ferme et juste.

A Astrid, merci d'avoir changé ta fermeté en compréhension bienveillante et pour ces bons moments passés à Nîmes et au bar ;)

A Claire, merci pour ta patience et ton petit caractère.

A Axel, merci pour ta prestation dans Question pour un Champion, inoubliable !

A Anaïs, merci de venir de temps en temps avec nous boire des verres malgré ton épanouissement en couple haha et merci pour les tips cheveux ;)

A Noémie, merci pour toutes tes histoires farfelues !

A Jessica, merci pour ces visites trèèèèès fines et ta bonne humeur permanente !

A Cyril, merci pour les imageries de SVCR (je t'avais promis ! :p).

A mes chefs :

A Mahmoud, merci pour ton implication envers tous les internes, tes encouragements, ton indulgence mais aussi parfois ta fermeté ! Et merci pour ta bonne humeur (quasi) constante.

A Nicolas G, merci pour toutes ces discussions passionnantes et parfois un peu perchées ! Et merci pour le futur concert !!! (#acharnement)

A Guillaume, merci pour les interprétations d'EEG très scientifiques « la vaaaache c'est chaaaaauud, le mec est déchiréééé » !!! et pour ton humour décalé qui nous fait mourir de rire. Merci enfin de ta bienveillance et de ta gentillesse.

A Raul, merci pour tout ce que tu m'as appris en myopathie et en potins :p

A Clarisse, pour tes visites didactiques, ta patience et ta bonne humeur.

A Xavier, pour ton look à la cool et ton humour rentre-dedans.

A Isabelle, pour tes noms d'animaux et ton imitation du vélociraptor.

A William Camu, merci pour vos cours passionnants.

A Dimitri, merci pour ton humour pince-sans-rire à la belge et tes phrases choc qui ne sont absolument pas des blagues.

A Giovanni, merci pour tout ce que tu m'as appris et pour ton style décontracté à l'italienne.

A Anne W, merci de supporter nos blagues et nos imitations (« mais aux secours !! ») et de gérer à tout instant.

A Stéphane, merci de ton enseignement didactique et de ton humour pinçant.

A Anne L, merci pour tout ce que tu m'as appris, y compris rembarer les urgentistes !

A Jean-seb, merci pour ton duo de « sous le vent » qui restera dans nos mémoires.

A Marie, merci pour tes visites avec tous ces questionnements, « ça n'a pas de sens... »

A Camille, merci pour ton écoute et ta chefferie tout en douceur.

Aux IDE , AS et autres ARC/Neuropsych:

A Pascalou et Alain, merci de nous avoir accueillis si bien, merci pour les staff, les bières et le molky. Les explo sans vous seraient bien différentes...

A Laulau, Marie et Nathalie, merci de votre gentillesse et votre sourire pendant ces 6 mois, travailler avec vous est vraiment un plaisir !

A Julia, merci pour ton imitation de la chèvre et ces verres dans Montpellier.

A Nathalie, merci d'avoir été un bébé IDE quand j'étais un bébé interne et pour ton sourire permanent.

A Marie-Laure, merci de toujours mettre l'ambiance dans le service nîmois !

A Yorick, merci d'être le mec le plus classe de tous les temps.

A Olivier, pour être toujours partant pour un verre !

A Manon, Audrey (x2), Charlotte, Céline, Coralie, Sèverine, Brigitte, Laura, Delphine (et les autres que j'oublie désolée désolée) pour votre bonne humeur, votre professionnalisme et votre aide précieuse durant toutes ces années.

A Sophie, merci de nous avoir accueillies comme une vraie maman.

Aux potes de Master :

A Cholé, merci de m'avoir suivi dans mes délires, merci d'être toujours là quand on a besoin de toi. Tu es quelqu'un d'incroyablement loyal et bienveillante, ça fait du bien.

A Isma, merci pour tes présentations venues d'un autre monde et tes réflexions perchées.

A Pedro, merci pour ces discussions scientifiques et philosophiques et pour ton goût de la fête.

A Geoffrey, merci de m'avoir prise sous ton aile et pour tous ces moments de craquages.

A Camille, merci pour les pauses thés et les apéros pour se décontracter !

A Samy, merci pour tout ce que tu m'as appris et pour les fameux burgers/berthoms !

A Marion, Benjamin, Manon, Matthias, Geoffrey, Anne, et les autres pour toutes ces soirées de folies qui m'ont fait revivre mes 22 ans !

Aux inclassables :

A Sarah J, Sasou, ma troisième sœur. Merci d'avoir été mon roc pendant les 20 premières années de ma vie, je ne sais pas comment j'aurais fait sans toi dans ma vie.

A Capuchou, merci pour les spectacles de danse contemporaine complètement délirant, ton interprétation de Diam's, ton apprentissage du visage ouvert/fermé et toutes ces discussions toujours passionnantes...

Last but not least :

A Loïc, mon pilote, mon flûtiste virtuose, big T, super-respecteur, sweat man, Lolo... Merci d'avoir fait de cette difficile année une merveille. Quelque chose me dit que c'est peut être la première mais que ce ne sera pas la dernière. Merci de ton soutien, de ta patience, de toutes tes petites attentions et de ta tendresse. Je t'aime plus que je ne saurais le dire.

SOMMAIRE

I. INTRODUCTION	19
1. Historique et définition	19
2. Épidémiologie	20
3. Clinique	21
4. Pathologies associées et facteurs précipitants	23
a. Pathologies associées et facteurs précipitant physiques (aigus ou chroniques)	23
b. Facteurs déclenchant psychologiques	26
c. SVCR « idiopathique ».....	26
5. Physiopathologie	26
a. Le vasospasme du SVCR	26
b. Les mécanismes hypothétiques de la céphalée du SVCR.....	28
6. Examens complémentaires et complications	29
a. Le scanner cérébral et l'angioscanner	29
b. L'imagerie de perfusion (TDM et IRM de perfusion)	30
c. L'IRM cérébrale et cervicale.....	30
d. L'angio-RM.....	38
e. IRM haute résolution de la paroi artérielle.....	39
f. Le doppler des troncs supra-aortiques et transcârien	40
g. L'artériographie cérébrale conventionnelle	41
h. L'analyse du liquide céphalo-rachidien	42
i. Le bilan biologique sanguin	43
j. La biopsie cérébro-méningée	43
7. Pathologies extra-neurologiques associées	43
a. Le Takotsubo (ou cardiomyopathie de stress).....	43
b. Vasospasme des artères extracrâniennes.....	44
c. Dissection des artères extra-cervicales.....	44
8. Diagnostic positif	45
9. Diagnostics différentiels du SVCR	47
a. Devant une céphalée en coup de tonnerre	47
b. Devant des sténoses multiples des artères intracrânielles	52
10. Prise en charge et traitement du SVCR	55
11. Evolution du SVCR à la phase aiguë et pronostic à court terme	57
12. Pronostic à moyen et long terme, et état des lieux sur le risque de récurrence	58
II. OBJECTIFS DE L'ÉTUDE	60
III. MATÉRIEL ET MÉTHODES	61
1. Patients	61
a. Critères d'inclusion	61
b. Suivi	62
2. Statistiques	63
IV. RESULTS	64
1. Characteristics of the RCVS cohort	64
2. Patients with recurrent RVCS	66
3. Risk factors for recurrent RCVS	70
4. Recurrence of thunderclap headache	73
5. Cardiovascular death and stroke	74
6. RCVS and pregnancy	74
7. RCVS and hypertension	75
8. Circumstantial headaches following RCVS	76
V. CONCLUSION ET DISCUSSION	78
BIBLIOGRAPHIE	84

I. INTRODUCTION

1. Historique et définition

Le syndrome de vasoconstriction cérébral réversible (SVCR) est un syndrome clinico-radiologique caractérisé par des céphalées intenses, associées ou non à des symptômes neurologiques focaux, et une vasoconstriction diffuse des artères intracérébrales régressive en 1 à 3 mois (1). Sa description initiale est souvent attribuée aux neurologues américains Gregory K. Call et Marie C. Fleming en 1988 (2), sous le nom de « Reversible cerebral segmental vasoconstriction », et l'appellation de syndrome de Call-Fleming a longtemps été utilisée. Cependant, le SVCR avait été décrit dans la littérature dès 1964 sous divers éponymes reflétant le tableau clinique initial (*thunderclap headache with reversible vasospasm* ; *postpartum cerebral angiopathy/ angiitis/vasospasm*) ou le mécanisme physiopathologique présumé (*drug-induced cerebral arteritis/angiopathy* ; *central nervous system pseudovasculitis* ; *benign angiopathy of the central nervous system*) (3–26) (Tableau 1). En raison de ses diverses étiologies, multiples facteurs déclenchant et présentations cliniques variées, le SVCR était connu de différentes spécialités sans qu'il ait été fait pendant longtemps le lien nosologique.

Les formes sévères de SVCR ont bien longtemps été considérées comme des formes bénignes d'angéite primitive du système nerveux central (APSNC) du fait de similitudes cliniques (céphalées, crises d'épilepsie, infarctus cérébraux) et angiographiques (diminution multifocale du calibre des artères intracérébrales), (4,27) mais se différenciant des APSNC par le caractère volontiers brutal des céphalées, l'atteinte préférentielle de jeunes femmes, la normalité du liquide céphalo-rachidien (LCR) et le pronostic globalement bon (9). Au contraire, les formes céphalalgiques pures de SVCR ont été considérées comme des céphalées primaires, avec l'introduction de l'item « céphalée en coup de tonnerre primaire » en 2004 dans la seconde version de la Classification Internationale des céphalées (ICHD2) (28).

En 2004, le neurologue américain Aneesh B. Singhal utilise le premier le terme de « vasoconstriction artérielle cérébrale réversible » et commence à rassembler tous les cas de SVCR publiés sous divers éponymes afin d'en décrire les caractéristiques cliniques, biologiques, radiologiques, étiologiques et pronostiques (29,30). Par la suite, d'autres appellations comme « *Thunderclap headache attributed to reversible cerebral vasoconstriction* » furent proposées (31), mais c'est le terme de « *reversible cerebral*

vasoconstriction syndrome (RCVS) » ou « syndrome de vasoconstriction cérébral réversible (SVCR) » proposé en 2007 par Calabrese qui finit par s'imposer (32–37). En 2013, le comité de classification des céphalées de la Société Internationale des Céphalées (*International Headache Society – IHS*), intègre l'item 6.7.3 *Céphalée attribuée au SVCR* dans le chapitre des céphalées attribuées à une affection vasculaire de la version bêta de la 3^{ème} édition de l'ICHD (1).

Tableau 1 : Les différentes appellations du SVCR dans la littérature

Appellations	Références
Isolated benign cerebral vasculitis	Snyder and McClelland, 1978
Benign acute cerebral angiopathy	Rousseaux et al., 1983 ; Géraud et al., 1984 ; Michel et al., 1985
Call-Fleming syndrome	Call et al., 1988
CNS pseudovasculitis	Razavi et al., 1999
Benign angiopathy of the central nervous system	Boussier et al., 2001 ; Hajj-Ali et al., 2002
Postpartum angiopathy	Bogousslavsky et al., 1989
Migrainous vasospasm	Serdaru et al., 1984; Solomon et al., 1990
Migraine angiitis	Jackson et al., 1993
Thunderclap headache with reversible vasospasm	Dodick et al., 1999
Idiopathic thunderclap headache	Liao et al., 2003
Primary thunderclap headache	Lu et al., 2004 ; Chen et al., 2006
Drug-induced cerebral vasculopathy	Mateo et al., 2005
Drug-induced cerebral angiopathy	Martin et al., 1995
Thunderclap headache attributed to reversible cerebral vasoconstriction	Valença et al., 2008

2. Épidémiologie

L'incidence du SVCR a été récemment estimée à 1/900 chez les femmes en post-partum, dans une étude italienne (38). En l'absence d'étude épidémiologique, l'incidence exacte du SVCR en population générale est encore inconnue, mais cette affection ne semble pas rare. La première série prospective avait recruté 67 cas en 3 ans dans un seul centre français de l'hôpital Lariboisière (32). Depuis, six larges séries ont été publiées dont trois rétrospectives recrutées dans cinq centres aux USA, en Argentine et au Japon (36,39–41) et trois prospectives : la série française de Lariboisière (32,42), une à Taiwan (35,43,44) et une en Corée du Sud (45,46).

Les caractéristiques épidémiologiques des patients des 6 grandes séries mondiales sont récapitulées dans le tableau 2.

Le SVCR prédomine chez la femme d'âge moyen (40-50 ans), mais des cas pédiatriques ont été rapportés (47,48) et le patient le plus âgé avait 82 ans dans la série coréenne (46). Des facteurs ethniques et environnementaux rentrent probablement en compte sans qu'ils aient été mis en évidence à l'heure actuelle par une étude prospective (49).

Tableau 2 : Caractéristiques démographiques des six principales cohortes de patients atteints du syndrome de vasoconstriction cérébrale réversible.

Série	Pays	Nombre de patients	Age	Sex ratio (F/H)	Tabac	HTA	ATCD de migraine
<i>Ducros, Brain 2007</i>	France	67	42.5±11.8	2/1	28%	5%	13%
<i>Chen, Ann Neurol 2010</i>	Taiwan	138	47.7±11.6	8/1	NC	24,7%	16,9%
<i>Singhal, Arch Neurol 2011</i>	USA	139	42.5±12	4,3/1	NC	NC	NC
<i>Katz, Jama Neurol 2014</i>	USA et Argentine	59	47	7,4/1	21,1%	22%	27,1%
<i>Choi, Cephalalgia 2017</i>	Corée du Sud	138	50.7±12.2	4,5/1	3,8%	19,2%	16,8%
<i>Shimoda, Cephalalgia 2018</i>	Japon	48	40±13	3,7/1	15%	6%	63%

3. Clinique

Le symptôme majeur du SVCR est une céphalée en coup de tonnerre (CCT), définie par une douleur intense de l'extrémité céphalique atteignant son maximum en moins d'une minute. La céphalée est le plus souvent bilatérale, de début plutôt postérieur puis diffusant à l'ensemble du crâne. La douleur est parfois intense au point d'entraîner une agitation, des pleurs, des cris voire une confusion ou un malaise (50). D'autres symptômes comme les nausées, le vomissement, la photophobie ou la phonophobie sont souvent associés. Ces symptômes non spécifiques peuvent poser le problème du diagnostic différentiel avec une hémorragie méningée. Cependant, les céphalées du SVCR sont le plus souvent de courte durée (1 à 3 heures), voire très brèves (quelques minutes) (51). Une seule occurrence peut être rapportée, mais le plus souvent les CCT sont répétées, en moyenne 4 à 8 fois, sur une période de 1 à 3 semaines, avec souvent un fond douloureux permanent entre les paroxysmes

(32,34,36,43,46). Parfois, les céphalées sont d'apparition plus progressive ou moins intenses mais l'absence de céphalée au début du SVCR reste exceptionnelle.

Un déficit neurologique focal transitoire est retrouvé chez 5,8 à 43% des patients selon les cohortes, incluant une aphasie, une hémiparésie, une ataxie, ou des troubles visuels (32,33,35,36,45,46). La plupart des déficits neurologiques focaux sont d'apparition brutale, correspondant à un accident ischémique transitoire (AIT) ; mais certains sont d'apparition plus progressive mimant une aura migraineuse (32). Un déficit neurologique focal permanent (plus de 24 heures) est également possible, présent chez 1 à 17% des patients selon les séries, correspondant pour l'immense majorité à un accident vasculaire cérébral (AVC) ischémique ou hémorragique (33,35,36,45). L'état de conscience est le plus souvent normal, cependant une confusion ou une baisse du niveau de vigilance peuvent être observées lorsque le SVCR est associé à une encéphalopathie postérieure réversible (2,35,52), ou à des AVC massifs ou multiples (2,33,35,53).

Des crises comitiales partielles ou généralisées, présentes chez 0 à 21% des patients (2,11,22,32,35–37,45,46,54,55), peuvent être inaugurales et sont rarement récurrentes.

Une poussée tensionnelle est notée chez 33 à 61,8% des patients (32,35,43,45,46) lors de la prise en charge initiale, possiblement secondaire à la douleur en elle-même ou liée aux affections ayant favorisé le SVCR.

Tableau 3 : Principales caractéristiques cliniques initiales du syndrome de vasoconstriction cérébral réversible (certain) retrouvées dans les 6 grandes séries mondiales.

	Ducros et al. 2007	Chen et al. 2010	Katz et al., 2014	Choi et al., 2017	Singhal et al., 2011	Shimoda et al., 2018	
Pays	France	Taiwan	Argentine + USA	Corée du Sud	USA	Japon	
Nombre de patients avec SVCR certain	67	77	41	104	139	48	
CCT	unique	4,5%	0%	NC	18,3%	3%	6%
	répétée	94%	100%	NC	70,3%	82%	94%
Déficit neurologique focal	transitoire	16%	NC	NC	5,8%	43%	NC
	persistant	7%	NC	NC			
Crise épileptique	3%	NC	NC	2,9%	17%	4%	
Poussée tensionnelle	33%	45,5%	NC	61,8%	NC	10%	

4. Pathologies associées et facteurs précipitants

a. Pathologies associées et facteurs précipitants physiques (aigus ou chroniques)

Plus d'un SVCR sur deux survient dans un contexte particulier (Tableau 4) (37,50,56,57). Les multiples causes sont souvent associées, avec un probable effet synergique.

Tableau 4 : Causes retrouvées du SVCR dans les principales séries mondiales

Causes de SVCR	Ducros 2007 France N = 67	Singhal 2011 USA N = 139	Chen 2010 Taiwan N = 77	Katz 2014 USA + Argentine N = 59	Choi 2017 Corée N = 138	Shimoda 2018 Japon N = 48
Idiopathique	<37%	<50%	19,5%	< 30,5%	84,6%	10,1%
Substance vasoactive	55%	42%	<7,8	40,7%	5,8%	16,7%
Post-partum (chez les femmes)	8%	9%	< 8,7%	28,8%	5,8%	17%
Autres	>0%	<50%	> 72%	NC	3,8%	56,2%

i. *Exposition à des substances vasoactives*

C'est le facteur de risque le plus fréquemment retrouvé (32,36,37,46,58). Le SVCR peut survenir dès la première exposition à une substance vasoactive (59) ou après un usage chronique à dose normale ou excessive (32,60,61). Les diverses substances vasoactives incriminées comprennent toutes les substances addictives sauf les opiacés, avec en premier lieu le cannabis (32,61–65), mais aussi la cocaïne (25), le MDMA, les amphétamines (66), LSD, la cigarette électronique (60), les patchs nicotiques (32) et la consommation aigue excessive d'alcool (*Binge drinking*) (32).

De nombreux médicaments sont également retrouvés, dont les antidépresseurs ISRS (67,68), IRSNA (36,68) et IMAO (69), les alpha-sympathomimétiques utilisés comme décongestionnants nasaux (phénylpropanolamine, pseudoéphédrine, éphédrine) (16,70) ou en anesthésie-réanimation (adrénaline, noradrénaline) (71), les traitements spécifiques de la céphalée migraineuse (triptans) (36,72–74), les dérivés de l'ergot de seigle (14,73,75) (72), (77), l'indométacine (78), l'hydroxyzine (79) et l'intoxication à la phénytoïne (80). Plusieurs cas ont également été publiés après transfusion de concentrés de globules rouges (81–83) sous traitement par

immunoglobulines IV (84), interféron alpha (32) , sous immunosuppresseurs (tacrolimus (85,86), cyclosporine (87)), lors de chimiothérapie (88) et lors des traitements de la sclérose en plaque (fingolimod (89)).

Des traitements hormonaux sont également mis en cause dans quelques *case-reports*, comme les phyto-œstrogènes (90), protocoles de procréation médicale assistée (91), et contraception d'urgence (92).

Enfin, des aliments ou compléments alimentaires ont également été incriminés dont les boissons énergétiques (53), le ginseng, certaines herbes médicinales (93–95), les pilules « amaigrissantes » (96), l'eucalyptus (97), et le piment (98).

ii. Le post-partum

L'autre cause classique de SVCR est le post-partum (32,37,38,53,54,75,99). Le SVCR débute dans 2/3 des cas pendant la première semaine du post-partum, le plus souvent après une grossesse normale (30,54,75,100). Dans au moins la moitié des cas, on retrouve de manière associée la prise de vasoconstricteurs du fait de l'anesthésie épidurale, d'hémorragie de la délivrance, d'inhibition de la lactation ou de dépression (50,100).

iv. Le stress physique pathologique ou iatrogène

De multiples affections, ainsi que des procédures médicales ou chirurgicales peuvent favoriser la survenue d'un SVCR, notamment :

- les tumeurs sécrétrices de catécholamines : phéochromocytome (17), paragangliome (101,102)
- les pathologies neurovasculaires: dissection artérielle cervicale (29,32,42,58,62,103), anévrysme intracrânien non rompu (7,32), thrombose veineuse cérébrale (92,104), hématome sous-dural médullaire
- les traumatismes crâniens (105,106)
- les opérations neurochirurgicales (107,108) ou ORL (109)
- l'endartériectomie carotidienne (110–112)
- le syndrome des anti-phospholipides (113)
- le purpura thrombopénique thrombocytopénique (114)
- l'hypotension du LCR (115)
- le syndrome de Guillain Barré (116) et la dysautonomie (117)
- la porphyrie (118)

- l'hypercalcémie
- les infections récentes ORL, dentaire ou bronchique (46,109), les infections gastrointestinales (90), l'accès palustre pernicious (119)

iv. Le stress physique physiologique

Plusieurs cas de SVCR ont été rapportés après des voyages en avion (120–122) ou après ascension en altitude (123,124).

Par ailleurs, environ 80% des patients décrivent au moins un facteur déclenchant de la première céphalée en coup de tonnerre du SVCR. Ces facteurs physiques physiologiques comprennent l'effort physique, les manœuvres de Valsalva, l'activité sexuelle (pré ou per-orgasmique) (12,31,66,125), la défécation, l'urination sans effort, la toux, l'éternuement, le rire, le chant, le contact avec l'eau, ou encore la position penchée en avant brusque (8,24,32,43). Une céphalée brutale au contact de l'eau est très évocatrice de SVCR ; l'eau peut être chaude ou froide, lors de la douche, du bain, ou uniquement sur le visage, lors du brossage des dents, mais aussi au cours de loisirs comme la plongée, la nage avec masque et tuba, etc (8,24,43,51,126,127).

En cas de répétition des CCT, celles-ci peuvent être toutes provoquées par un facteur déclenchant (parfois le même) chez certains patients, alors que chez d'autres certaines CCT seront spontanées et d'autres provoquées (32). Il est donc crucial de recueillir lors de l'interrogatoire l'activité que le patient était en train de faire précisément au moment du début de sa ou de ses CCT, car les facteurs déclenchant orientent fortement le diagnostic mais peuvent être perçus comme honteux par le patient.

v. La migraine

Un antécédent de migraine est identifié chez 13 à 63% des patients présentant un SVCR (32,34,35,40,41,43,46,128), sans que l'on puisse affirmer qu'il s'agit d'un facteur de risque de cette pathologie. En effet, la migraine est très fréquente en population générale et il existe une importante prépondérance féminine à la fois chez les migraineux et chez les patients SVCR, ce qui peut porter à confusion. De plus, les traitements de crise de la migraine (triptans, dérivés de l'ergot de seigle) et les antidépresseurs de type ISRS, parfois utilisés en prophylaxie antimigraineuse, sont des facteurs de risque de SVCR (53,72).

b. Facteurs déclenchant psychologiques

Le stress psychologique chronique (dépression, surmenage, maltraitance...) aussi bien que les émotions aiguës (annonce d'un décès, forte peur, dispute...) peuvent favoriser la survenue d'un SVCR et/ou déclencher la première CCT. Ainsi, dans la série coréenne, 11 patients sur 138 (8%) rapportaient un changement émotionnel récent (décès d'un proche, conditions pourvoyeuses de stress) ayant potentiellement favorisé le SVCR (46). Dans la série japonaise, la moitié des patients décrivaient une situation émotionnelle (41).

Un travail de thèse réalisé en 2016 (129) sur la cohorte de Lariboisière, retrouvait 48 patients sur 173 (28%) ayant présenté un stress émotionnel avant le SVCR (deuil, divorce, décompensation thymique, surmenage...), et le stress était l'unique cause retrouvée du SVCR chez 11% des patients.

c. SVCR « idiopathique »

Chez certains patients, il n'est retrouvé aucun facteur de risque connu précédant le SVCR ; celui-ci est alors classé comme « idiopathique ». Il faut noter que le SVCR idiopathique prédomine très nettement en Asie (60 à 85% des cas) alors qu'il est minoritaire en Occident (46). Cependant, certains patients classés « SVCR idiopathiques » ne le seraient pas aujourd'hui du fait de la reconnaissance de nouvelles causes ou facteurs déclenchant de SVCR (notamment les facteurs émotionnels)(41). De plus il reste en suspens les SVCR dont la première CCT a été déclenchée par un facteur physique physiologique (activité sexuelle, effort, Valsalava...) sans aucun autre facteur favorisant retrouvé. A ce jour ces cas sont encore classés idiopathiques.

5. Physiopathologie

a. Le vasospasme du SVCR

Le vasospasme est un processus réversible résultant de la contraction focale de cellules musculaires lisses au sein de la paroi artérielle. Il peut être provoqué par un stimulus mécanique, neurogénique ou biochimique.

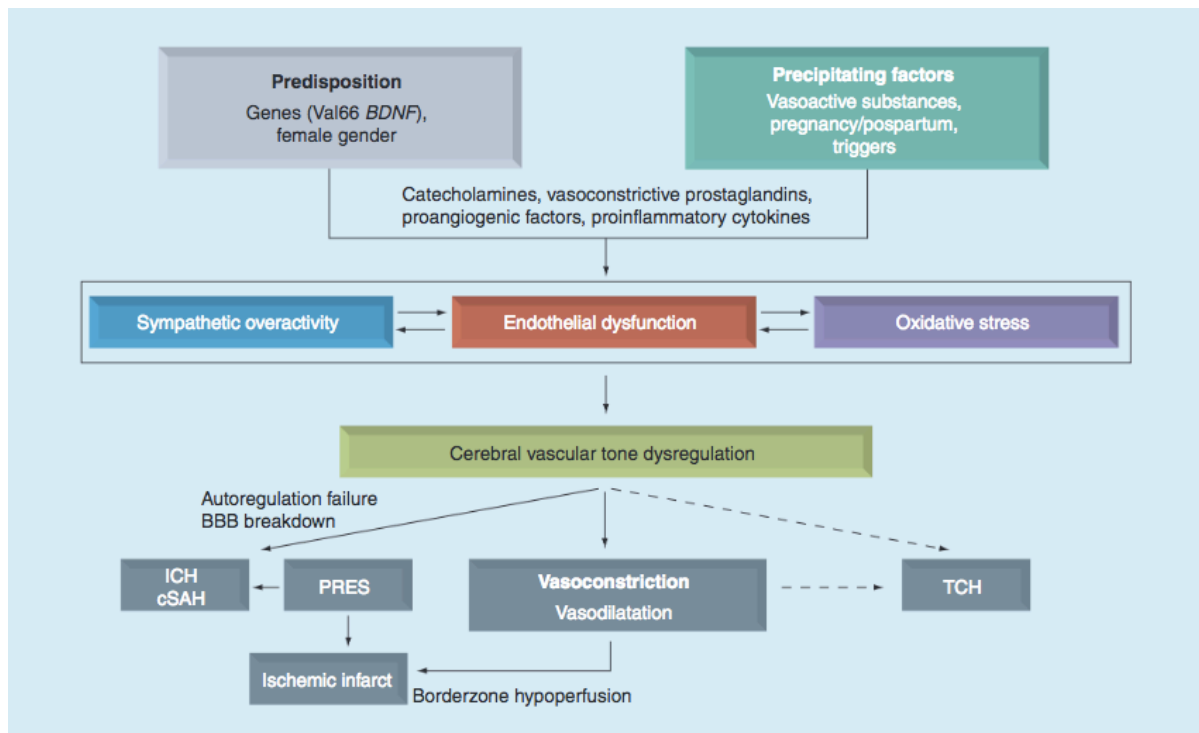
Le mécanisme supposé à l'origine du SVCR est la défaillance transitoire de régulation du tonus vasculaire associée à une hyperactivité sympathique (8,37,130). Sur le plan anatomique, cela peut être expliqué par la riche innervation sympathique des artères intracérébrales, d'origine à la fois extra-cérébrale (ganglions sympathiques cervicaux et ganglion spinal sensitif C2) et intracérébrale (noyau du nerf trijumeau)(8).

La dysrégulation du tonus vasculaire pourrait résulter d'une décharge neuronale ou d'une lésion endothéliale, spontanée ou provoquée par des agents endogènes ou exogènes, de nature mécanique ou biochimique (8).

Le lien épidémiologique entre SVCR et migraine (128), qui reste toutefois à établir par des études épidémiologiques, soutiendrait l'existence d'une dysfonction endothéliale. En effet, le taux et la fonction des progéniteurs endothéliaux circulants sont diminués chez les migraineux (131,132) et chez les patients SVCR (133), ce qui est un marqueur de dysfonction endothéliale. Un autre biomarqueur de dysfonction endothéliale est le taux de microparticules endothéliales, correspondant à des débris membranaires relargués dans la circulation sanguine par les cellules endothéliales activées ou apoptotiques. Ces microparticules sont retrouvées à des taux plus élevés chez les patients migraineux avec aura (134) et en cas d'éclampsie (syndrome faisant partie du spectre du SVCR) (135), renforçant l'hypothèse d'une dysfonction endothéliale dans ces deux pathologies. Plus récemment, une étude cas-témoin comparant des patients SVCR, des migraineux sans aura et des contrôles sains a étudié la dysfonction endothéliale par doppler transcrânien (136), en mesurant la vitesse moyenne du flux sanguin (VMF) des artères intracrânielles et le pourcentage d'incrément de la VMF lors d'une apnée. De manière attendue, les VMF étaient plus élevées dans le groupe SVCR, mais l'incrément de la VMF durant l'apnée était moindre comparée au groupe des contrôles sains ainsi qu'au groupe des migraineux sans aura dans la circulation postérieure. Les auteurs concluaient à une dysfonction endothéliale étendue chez les patients SVCR. Cette dysfonction endothéliale pourrait entraîner une altération de la barrière hémato-encéphalique (BHE) expliquant les complications à type d'hémorragie méningée de la convexité et d'encéphalopathie postérieur réversible (PRES) (45). Cette hypothèse est renforcée par l'étude de Chen et al. en 2011 montrant l'association entre le SVCR et un polymorphisme du gène codant pour le BDNF, qui avait précédemment été impliqué dans l'hyperactivité sympathique et la dysfonction endothéliale (137–140).

Sur le plan biochimique, en plus du BDNF, d'autres substances vasoactives semblent impliquées, comme les catécholamines, l'endothéline-1, la sérotonine, le monoxyde d'azote, le calcium et les prostaglandines (141). Le SVCR étant associé à des substances ou des tumeurs majorant le taux de sérotonine, celle-ci pourrait s'avérer centrale dans le processus physiopathologique sous-jacent. Des facteurs hormonaux semblent également impliqués si l'on considère la forte association du SVCR avec le sexe féminin et le post-partum.

Figure 1 : Schéma synthétique des processus physiopathologiques impliqués dans le syndrome de vasoconstriction cérébrale réversible (49)



Chen et al., Expert Review of Neurotherapeutics

b. Les mécanismes hypothétiques de la céphalée du SVCR

La céphalée, maître symptôme du SVCR, n'est pas complètement expliquée par la variation de calibre des artères. En effet, la céphalée est plus fréquente et intense lors de la première semaine du SVCR, alors que les vasospasmes sont le plus souvent visibles à l'imagerie vasculaire lors de la deuxième semaine seulement (34,35). De plus, les vasospasmes peuvent persister jusqu'à 3 mois après le début des troubles, alors que les céphalées se sont amendées depuis plusieurs semaines (32,34,35,43). L'hypothèse la plus probable est que le processus pathologique débiterait aux artéioles les plus distales puis progresserait vers les artères de plus grand calibre (32,41). Les CCT pourraient être causées par une stimulation des afférences trigéminées localisées au sein des leptoméninges. Les vasospasmes proximaux sont possiblement une réaction aux anomalies du flux sanguin distal et à l'altération de la BHE, se majorant au fur et à mesure des jours pour atteindre son maximum à la fin de la 2^{ème} semaine.

6. Examens complémentaires et complications

a. Le scanner cérébral et l'angioscanner

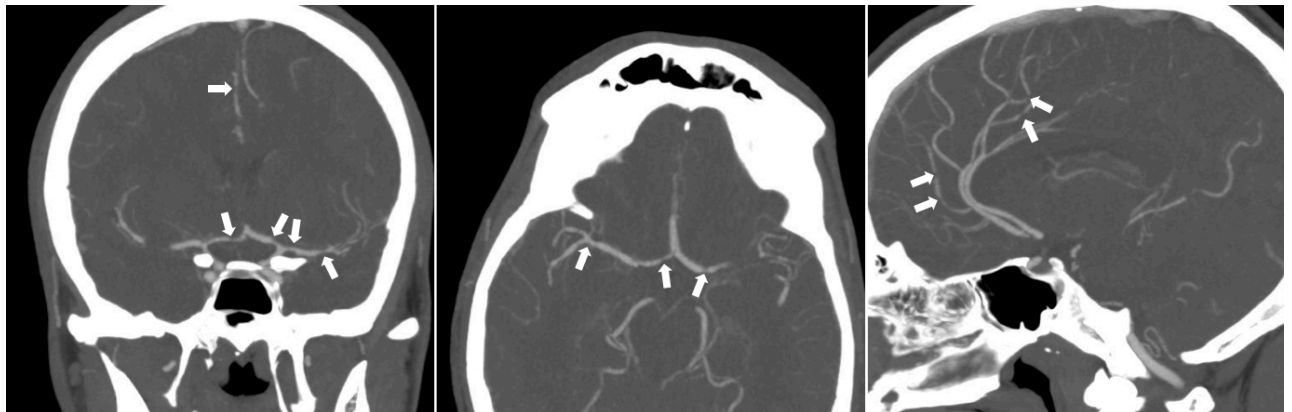Le scanner cérébral est souvent le premier examen pratiqué. En effet, le scanner sans injection est indispensable devant toute CCT récente (moins de 6 heures) pour rechercher une hémorragie sous-arachnoïdienne (HSA) anévrysmale. Il permet également de rechercher un hématome intracérébral avec une excellente sensibilité. Dans le SVCR, le scanner sans injection initial est normal dans 55 à 88% des cas (32,36), il est cependant utile pour détecter les complications hémorragiques ou ischémiques, dès la prise en charge ou au cours du suivi.

L'angioscanner est un examen rapide et sensible pour étudier les artères cérébrales de gros et moyen calibre, avec une résolution de 0,7 mm, et mettre en évidence une vasoconstriction artérielle segmentaire évocatrice de SVCR (119, 120). Devant une céphalée en coup de tonnerre, l'angioscanner cervical et céphalique recherche également d'autres pathologies comme un anévrysme intracrânien, une dissection artérielle cervicale ou intracrânienne, ou une vascularite primitive du SNC. Enfin, l'angioscanner veineux recherche une thrombose veineuse cérébrale (corticale et/ou d'un sinus dural).

Bien que rapide, accessible, sensible et peu opérateur-dépendant, le scanner reste un examen irradiant et l'injection d'iode peut être contre-indiquée en cas d'allergie ou d'insuffisance rénale sévère, ce qui doit rentrer en compte dans le choix de l'examen cérébral utilisé pour le diagnostic initial et le suivi à moyen et long terme.

La caractéristique angiographique du SVCR est une alternance de vasoconstriction et de dilatation (ou de portion normale) des artères intracérébrales, en « chapelet de saucisse » (Figure 2), concernant la circulation antérieure et/ou postérieure (22,144), de manière souvent diffuse et bilatérale (36,145). Dans l'étude de Singhal et al. en 2016, l'angioscanner réalisé chez 88% des 159 patients montrait des vasoconstrictions affectant préférentiellement l'artère cérébrale moyenne (ACM, 89% des cas), l'artère cérébrale antérieure (ACA, 84%) et l'artère cérébrale postérieure (ACP, 79%), et moins souvent les artères vertébrales, le tronc basilaire et les artères cérébelleuses (50% des cas). Les portions extracrâniennes des artères carotides internes et des artères vertébrales sont rarement atteintes (36,145). La caractéristique majeure du SVCR est la résolution complète des anomalies angiographiques dans les 3 mois, observable sur une angiographie de contrôle (22,32,37).

Figure 2 : Angioscanner cérébral du polygone de Willis d'un patient de 34 ans à J15 d'un épisode de céphalées postérieures intenses, montrant la présence de spasmes multiterritoriels diffus en faveur d'un SVCR



Service de neuroradiologie de l'hôpital Gui de Chauliac, Montpellier

b. L'imagerie de perfusion (TDM et IRM de perfusion)

L'imagerie de perfusion est de plus en plus utilisée dans l'évaluation des pathologies neurovasculaires et peut être réalisée au scanner ou à l'IRM (146). Dans le cadre du SVCR, l'imagerie de perfusion pourrait s'avérer utile pour évaluer les conséquences des sténoses et la réponse au traitement (147). En effet, les signes neurologiques focaux transitoires sont probablement directement liés à l'hypoperfusion cérébrale focale secondaire à la vasoconstriction d'une artère intracérébrale de moyen calibre, régressant à la disparition du spasme artériel. Un petit nombre de patients SVCR ont eu une imagerie de perfusion, qui a pu montrer de multiples zones d'hypoperfusion comprenant le plus souvent les territoires jonctionnels (110,147). Ces zones d'hypoperfusion pouvaient s'aggraver de manière aiguë, en parallèle à l'évolution de la vasoconstriction artérielle, jusqu'à progresser vers un infarctus jonctionnel constitué (110). De nouvelles études sont nécessaires pour préciser la place de l'imagerie de perfusion dans l'évaluation et la surveillance du SVCR.

c. L'IRM cérébrale et cervicale

Tout comme le scanner cérébral, l'IRM initiale est le plus souvent normale, chez 55 à 100% des patients (32,36,37,44). Il est très utile afin de rechercher les complications du SVCR pouvant passer inaperçues au scanner cérébral sans injection, comme les HSA sulcales, les infarctus punctiformes et le PRES.

De plus, il permet de rechercher des diagnostics différentiels tels que les thromboses veineuses cérébrales (parfois associées au SVCR).

Ainsi, devant un tableau clinique évocateur de SVCR, l'IRM cérébrale est indiquée comprenant au minimum les séquences FLAIR, T2 écho de gradient, diffusion, et ADC. De plus, les séquences FAT-SAT peuvent être très aidantes pour diagnostiquer une dissection artérielle cervicale, associée dans 12% des cas au SVCR dans la série française (32,42).

L'imagerie cérébrale montre au moins une lésion chez 12 à 81% des cas de SVCR selon les cohortes (32,33,35,36,40,46). Ces taux varient selon les critères d'inclusion (les formes hémorragiques étaient initialement exclues de la série taïwanaise) et le mode de recrutement (*stroke center*, urgences générales, centre céphalée) (Tableau 5).

Tableau 5 : Fréquence des complications associées au SVCR dans les principales séries mondiales (données disponibles).

Complication	Ducros 2010 N= 67	Chen 2010 N= 77	Katz 2014 N= 59	Singhal 2016 N= 159	Choi 2017 N= 104	Shimoda 2018 N = 48
PRES	8%	9%	7%	25%	5%	4%
Dissection artérielle	8%	0.7%	NC	NC	NC	NC
Hémorragie :	34%	0%	36%	43%	7%	10%
- HIC	12%	0%	10%	13%	0%	2%
- HSA	27%	0%	26%	33%	7%	8%
Infarctus	5.5%	8%	1,7%	33%	6%	4%

i. Encéphalopathie postérieure réversible (PRES)

L'encéphalopathie postérieure réversible (PRES) a très tôt été décrite en association avec le SVCR (2). Cette complication fréquente et précoce du SVCR débute généralement dans la 1^{ère} semaine du début clinique (33,53,54,148–152). Le PRES partage avec le SVCR les céphalées (parfois brutales) et les crises comitiales, mais comprend plus fréquemment une confusion et cécité corticale (52,153). L'IRM montre des lésions œdémateuses hyperintenses en FLAIR, cortico-sous-corticales à prédominance pariéto-occipitale, des noyaux gris centraux, du tronc cérébral ou cérébelleuses, généralement bilatérales (52,154,155).

Ces œdèmes vasogéniques disparaissent généralement en quelques jours, mais peuvent parfois s'associer à une hypoperfusion corticale (155) et évoluer vers l'ischémie (54,155,156).

Les facteurs de risque de PRES sont multiples et souvent communs à ceux du SVCR, comme l'éclampsie, les traitements immunosuppresseurs, certaines maladies auto-immunes (52,157,158).

Quelle que soit la cause (idiopathique, secondaire au post-partum ou à la prise de substances vasoactives), les SVCR sont associés à un PRES dans 4 à 38% des cas selon les séries (32,35,36,40,46). Plus la vasoconstriction est sévère et prolongée, plus le risque de développer un PRES semble important (34,159). De rares cas de SVCR fulminants compliqués de PRES ont été décrits, ayant mené au décès des patients (160).

La physiopathologie exacte du PRES reste encore sujette à débats, mais certains mécanismes semblent être communs à celle du SVCR (161,162). Contrairement à une idée largement rependue, les patients atteints de PRES sont normotendus dans 20 à 30% des cas ; et les cas normotendus ont un œdème cérébral plus étendu que les patients hypertendus, ce qui suggère que l'hypertension pourrait être un mécanisme compensatoire (154–156,161,163).

ii. Dissection artérielle cervicale

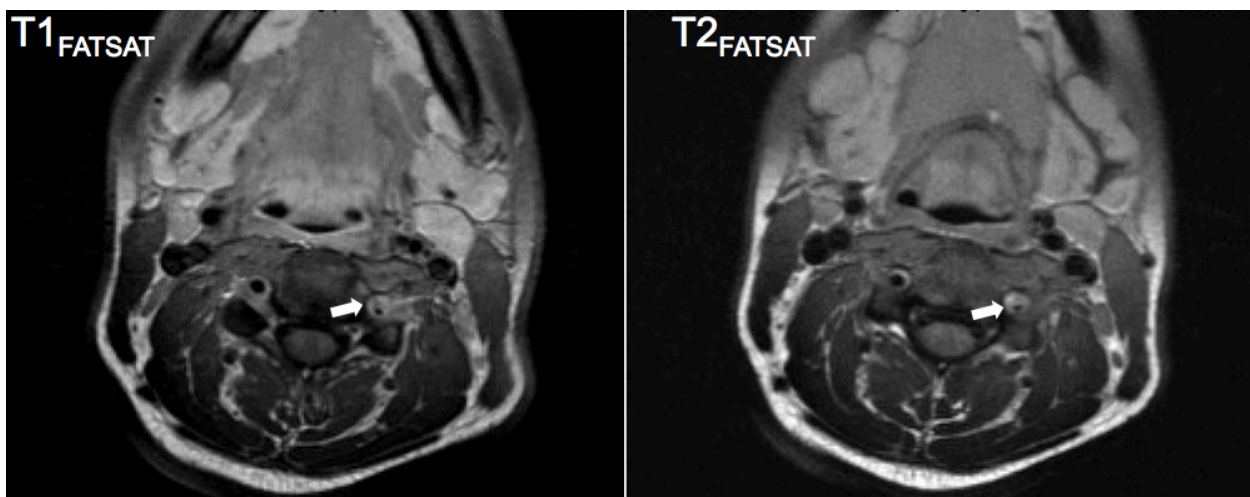
Une association entre SVCR et dissection artérielle cervicale (DAC) a été rapportée dans plusieurs *case report* (35,54,62,103,164–170) avant qu'une série prospective soit publiée en 2013 par l'équipe de Lariboisière (42). Cette cohorte réunissait 20 patients ayant un SVCR et une DAC, représentant 12% des patients consécutifs diagnostiqués SVCR et 7% des patients consécutifs diagnostiqués DAC. Ces patients SVCR + DAC avaient des caractéristiques cliniques similaires à celles du SVCR isolé, avec une céphalée sévère brutale chez 100% (récurrente chez 75%) et un signe neurologique focal dans la moitié des cas, incluant crise épileptique (20%) déficit focal transitoire (20%) et/ou déficit focal persistant (25%). La caractéristique clinique la plus évocatrice d'une DAC chez un patient atteint de SVCR semblait être la cervicalgie (75% des 20 patients). Au total, 60% des patients SVCR + DAC avaient au moins une lésion cérébrale et les lésions hémorragiques semblaient plus fréquentes que chez les SVCR sans DAC (HSA corticale 55% et hématome cérébral 15%) alors que les lésions ischémiques et le PRES étaient présents de manière comparable aux cohortes de

SVCR isolés. Alors que les DAC sans SVCR sont généralement uniques (84-87%) et affectent plutôt la carotide interne (75%) (171,172), les DAC avec SVCR étaient fréquemment multiples (35%) et prédominaient sur les artères vertébrales (83%). Les patients SVCR + DAC étaient plus fréquemment migraineux que les SVCR isolés (60% vs 13 à 27%) (32,35,40,46) et plus souvent en contexte de le post-partum (28% vs 5,8 à 28,8%) (32,35,36,40,46).

Les mécanismes sous-tendant cette association restent encore méconnus. Une certaine vulnérabilité artérielle individuelle d'origine génétique ou acquise est probablement impliquée (42,128,173,174). Il est difficile de déterminer quelle pathologie précède l'autre du fait de la visibilité différée des spasmes aux angiographies (35) et de l'absence de protocole radiologique répété prédéfini dans l'étude française (42). Un cas de SVCR certain avec des artères cervicales normales initialement puis l'apparition d'une dissection carotidienne a été décrit (169). Une étude rétrospective américaine a confirmé l'association du SVCR avec les DAC (8%), en comparaison des APSNC où il n'y a pas de dissection (175).

L'examen de référence pour rechercher une dissection d'une artère cervicale est l'IRM avec séquences T1 et T2 FAT SAT (Figure 3).

Figure 3: dissection vertébrale gauche à J9 d'une CCT, avec diagnostic de SVCR, ayant eu une imagerie initiale des troncs supra-aortiques normale, chez une femme de 38 ans ayant consommé du speed.



Service de Neuroradiologie, hôpital Gui de Chauliac, Montpellier

iii. Lésions hémorragiques

Les complications hémorragiques sont observées dans 34 à 43% des SVCR (33,151) et surviennent généralement dans la première semaine suivant la 1^{ère} CCT (32–35,43,151). Les patients souffrant de complications hémorragiques seraient plus souvent des femmes, en moyenne plus âgées de 4-5 ans, avec un antécédent de migraine (en particulier sans aura) (33,55,176). Dans la série française de 2010, le sexe féminin (OR = 4,05) et l'antécédent de migraine (OR = 2,34) étaient deux facteurs de risque indépendants de complications hémorragiques (33). Dans la série américaine de 2016, seul le sexe féminin était retenu comme facteur prédictif d'hémorragie intracrânienne (151). Une complication hémorragique est corrélée à un pronostic plus défavorable, avec plus de déficit neurologique persistant et une probabilité plus faible pour les patients d'avoir repris leurs activités normales à 6 mois (33). De rares cas de SVCR fulminants compliqués de lésions hémorragiques ont été décrits, ayant mené au décès des patients (160).

Les complications hémorragiques du SVCR sont principalement de deux types : les hématomes intracérébraux (HIC) et les hémorragies sous-arachnoïdiennes (HSA). De rares cas d'hématomes sous-duraux (2%) ont également été décrits (33,151). Très souvent les complications hémorragiques sont associées entre elles et/ou à un PRES et/ou à des complications ischémiques (33,151).

Les HIC sont retrouvés chez 2 à 20% des SVCR (32,33,36,40,41,151). Ils sont le plus souvent lobaires et uniques, mais peuvent également être multiples et profonds ou cérébelleux, et sont de volume variable. Ils sont dans la majorité des cas visibles sur l'imagerie initiale, mais peuvent également apparaître au cours du suivi, le plus souvent dans la première semaine (33,151). Les HIC sont le plus souvent responsables d'un déficit neurologique focal mais peuvent également se présenter comme des céphalées isolées ou des crises épileptiques (33,151,177). Selon une étude récente, le SVCR serait la cause de 5% des HIC de la grossesse et du post-partum (178).

Les HSA sont notées dans 7,4 à 38% des SVCR (32,33,36,40,41,46,151) et sont généralement découvertes dès l'imagerie initiale (33,151). Elles concernent dans la majorité des cas quelques sillons de la convexité (cHSA) et sont rarement plus abondantes, concernant les citernes péri-mésencéphaliques (33,151). L'IRM a une sensibilité supérieure au scanner pour le diagnostic des cHSA, qui concernent majoritairement les sillons des lobes frontaux (79%), mais aussi pariétaux (32%), occipitaux (23%) et temporaux (10%) (151,179). Dans plus de la moitié des cas, les

HSA sont associées à d'autres lésions concomitantes (HIC, PRES, infarctus cérébral) (151). La plupart des HSA se présente sous la forme de CCT isolées, mais elles peuvent parfois occasionner des crises épileptiques partielles et/ou généralisées (33,55,151,180,181).

Les HSA liées au SVCR sont à différencier des HSA par rupture d'anévrisme, plus profuses (182) (*cf diagnostics différentiels*), et des HSA corticales des angiopathies amyloïdes, concernant des sujets de plus de 60 ans, associées à une leucopathie vasculaire importante et à des microbleeds corticaux (167,179).

iv. Complications ischémiques

Les complications ischémiques surviennent dans 4 à 39% des SVCR (32,35,36,40,46). Le SVCR est une étiologie à évoquer devant un infarctus cérébral (IC) du sujet jeune, retrouvé comme unique cause chez 0,2 à 24% des patients jeunes (moins de 45-50 ans), en particulier les femmes en post-partum (178,183–186). Dans le SVCR, les IC surviennent plus tard que les autres complications, généralement au cours de la 2^{ème} ou 3^{ème} semaine suivant la CCT inaugurale (32,50,53,151,152).

Ils peuvent être uniques ou multiples et concernent le plus souvent les zones jonctionnelles des hémisphères cérébraux, souvent entre la circulation postérieure et les territoires carotidiens (33,35,36,72,75,144,151). Des IC cérébelleux ont également été décrits (93). Les IC du SVCR se présentent généralement avec un déficit neurologique focal transitoire ou persistant, mais certains sont asymptomatiques. Les complications ischémiques sont associées à un pronostic défavorable (36). De rares cas de SVCR fulminants compliqués de lésions ischémiques multiples ont été décrits, ayant mené au décès des patients (160).

Dans la cohorte taïwanaise, 2/3 des IC étaient associés à un PRES (35). Plus la vasoconstriction est sévère et prolongée, plus le risque de développer des complications ischémiques est important (34,159). De plus, les patients ayant des complications ischémiques ont une vasoconstriction proximale plus sévère que les SVCR sans complication, avec complications hémorragiques ou avec un PRES isolé (151). Enfin, la présence de vaisseaux hyperintenses en FLAIR sur l'IRM initiale est associée à de plus fréquentes complications ischémiques (159).

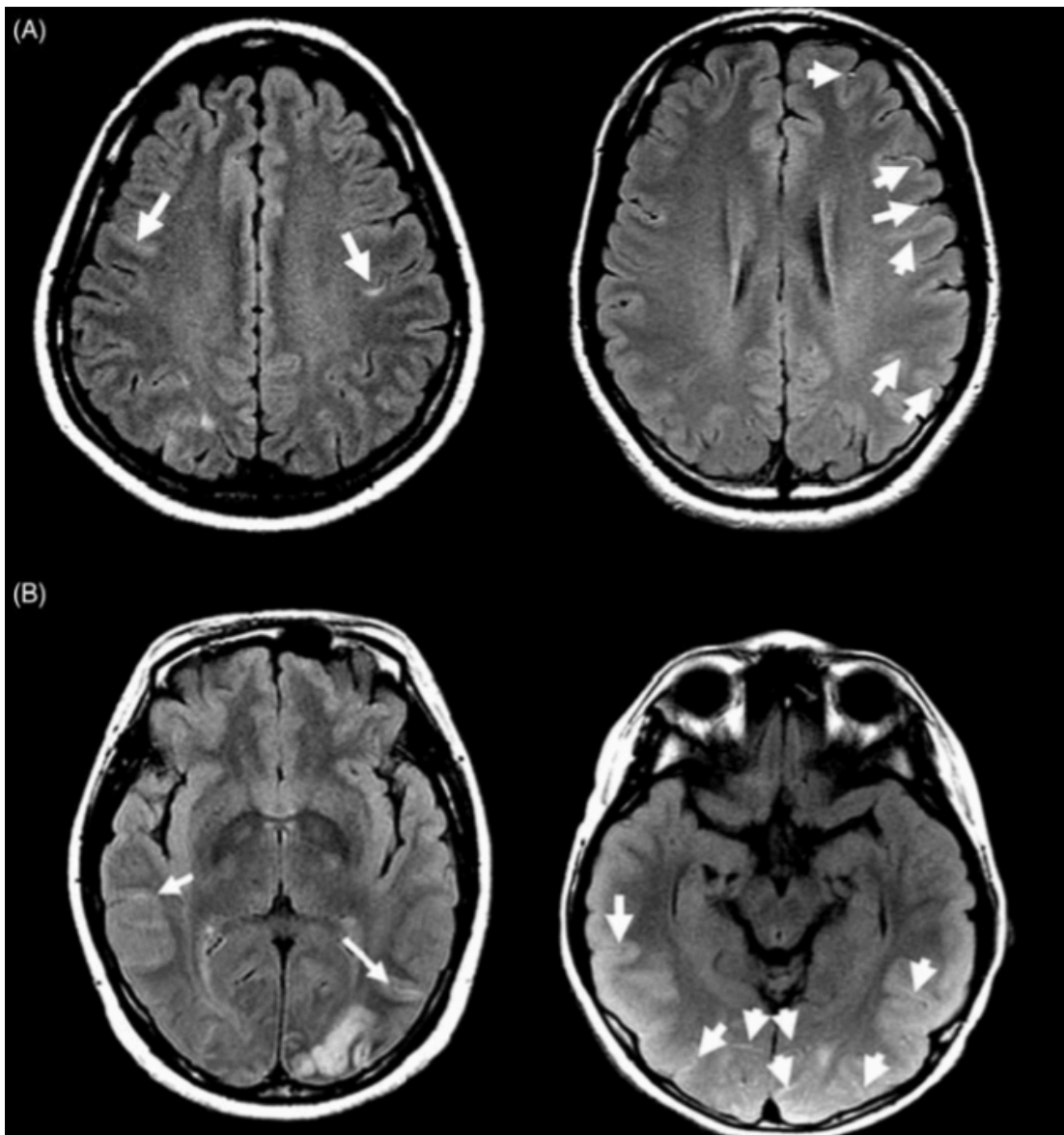
iii. *Vaisseaux distaux hyperintenses en séquence FLAIR*

L'équipe taïwanaise a montré que 22% des 95 patients SVCR avaient des vaisseaux distaux hyperintenses en FLAIR sur une IRM faite dans les 3 semaines suivant la céphalée initiale, qui régresaient en moyenne au cours du 2^{ème} mois d'évolution (159) (Figure 4).

Ces hypersignaux vasculaires étaient corrélés à une vasoconstriction plus sévère et à de plus fréquentes complications à type de PRES ou d'IC.

Ces hypersignaux vasculaires peuvent donc être utiles comme marqueurs de mauvais pronostic.

Figure 4: Vaisseaux distaux hyperintenses en séquence FLAIR chez des patients ayant un syndrome de vasoconstriction cérébrale réversible (159).

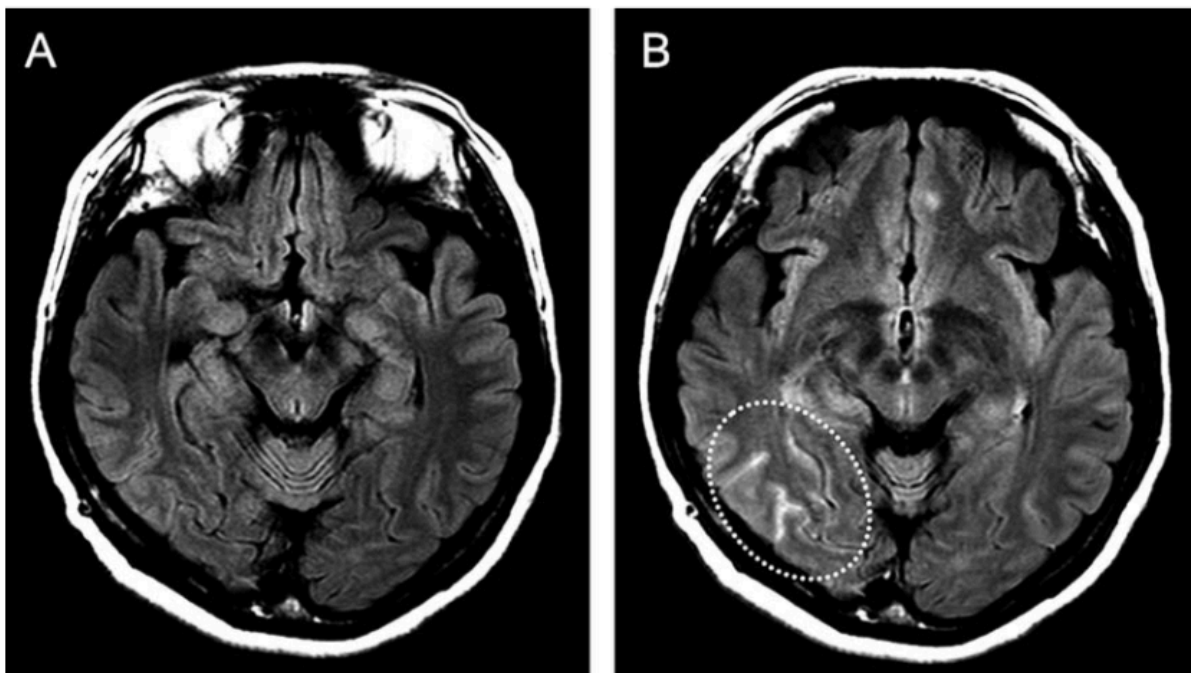


Chen et al. Cephalalgia 2012

vi. Rupture de la barrière hémato-encéphalique (BHE)

L'équipe coréenne a montré en 2017 qu'il existait une rupture de la BHE chez 69% des patients avec un SVCR défini et 25% des SVCR probables, visible en séquence FLAIR avec injection de gadolinium, comme une prise de contraste leptoméningée (Figure 5) (45). Toutes les complications du SVCR se produisaient chez les patients ayant une rupture de la BHE.

Figure 5: Rupture de la barrière hémato-encéphalique chez une patiente de 58 ans avec un SVCR à 6 jours du début des troubles. (A) Séquence FLAIR. (B) Séquence FLAIR + gadolinium

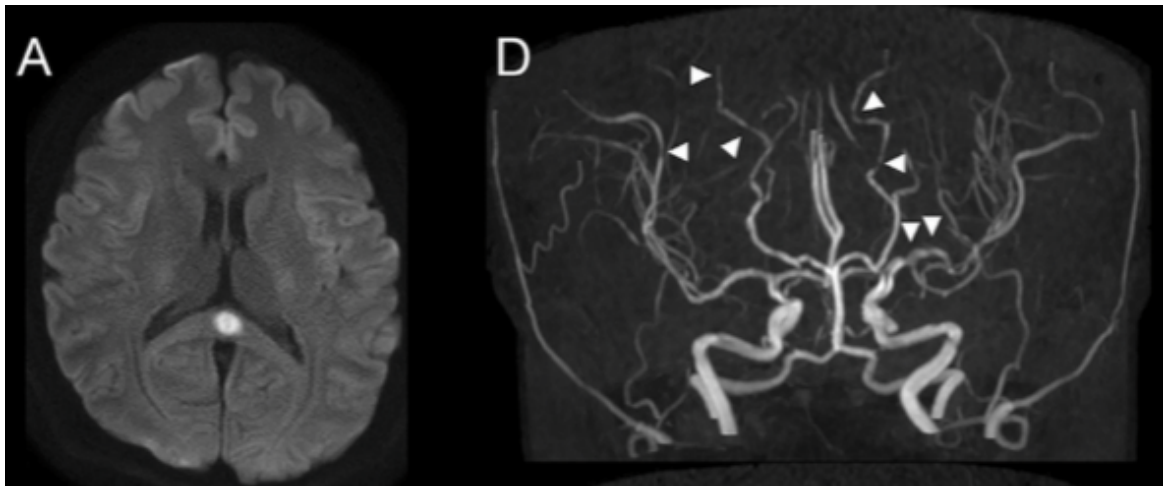


Lee et al. Annals of Neurology 2017

vii. Lésion transitoire du corps calleux

Trois patientes atteintes de SVCR du post-partum et ayant une lésion transitoire du splénium du corps calleux en hypersignal de diffusion et FLAIR ont été rapportées. La première a eu un syndrome HELLP puis un SVCR et un PRES. La lésion du corps calleux était retardée, présente 1 mois après le début des CCT, après la régression du PRES (187). Les deux autres cas n'avaient aucune autre complications de la grossesse ou du SVCR (121,188). Le post-partum semble donc être le facteur favorisant l'apparition de ces lésions transitoires du corps calleux dans le contexte de SVCR, sans que l'on connaisse réellement leur signification.

Figure 6: lésion transitoire du splénium du corps calleux dans le cadre d'un SVCR chez une femme de 28 ans en post-partum immédiat (121)



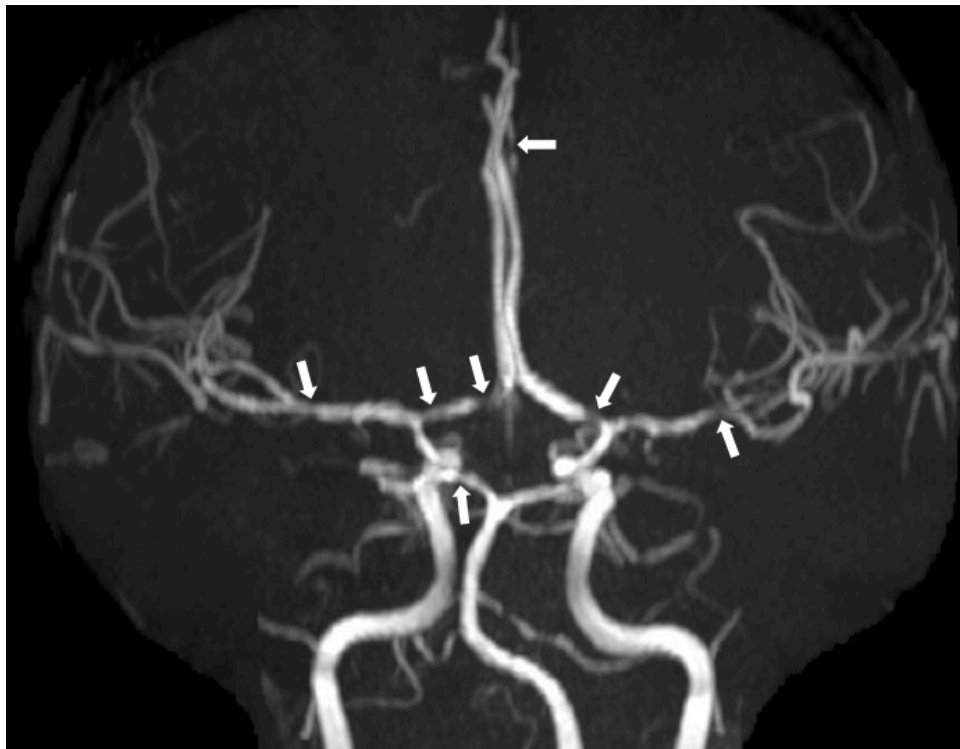
Hiraga, Internal Medicine 2016

d. L'angio-RM

L'ARM est très sensible pour détecter les vasospasmes avec leur aspect de sténose-dilatation en « chapelet de saucisse » (Figure 7). Des spasmes artériels étaient retrouvés sur l'ARM initiale chez 39% seulement des patients dans la série taïwanaise de Chen en 2006 (43), mais cette série incluait des patients admis pour CCT avec ou sans SVCR prouvé. Dans la série française de 2007, les vasospasmes étaient visibles sur la première ARM à 8 jours en moyenne de la première CCT chez 79% des patients, et seulement sur une deuxième ARM faite à 13,6 jours en moyenne du début clinique chez 9% des patients qui avaient une première ARM normale. (32) Chen et al. ont par la suite pratiqué des ARM séquentielles chez 77 patients taïwanais inclus s'ils avaient au moins un spasme artériel significatif et une régression ultérieure complète. (35) Le nombre de segments spasmés était de $5,3 \pm 3$ sur l'ARM initiale à $10,4 \pm 7$ jours de la première CCT, atteignait un pic à J16, puis diminuait drastiquement après un mois d'évolution. La réversibilité était prouvée $71,8 \pm 24,7$ jours en moyenne après le début des troubles. De plus, 86% des patients ayant eu une deuxième ARM dans les 3 semaines du début avaient une aggravation des vasospasmes, alors qu'ils étaient tous traités par nimodipine.

Ainsi, il ne faut pas hésiter à contrôler l'angiographie en cas de forte suspicion clinique afin de prouver le SVCR.

Figure 7: ARM d'un patient de 34 ans à J16 d'une CCT, montrant des spasmes artériels diffus en faveur d'un SVCR



Service de neuroradiologie de l'hôpital Gui de Chauliac, Montpellier

e. IRM haute résolution de la paroi artérielle

Deux équipes ont utilisé l'IRM haute définition pour étudier la paroi des artères sténosées afin de distinguer les spasmes artériels du SVCR des sténoses inflammatoires des vascularites du SNC. La première a inclus 7 patients présentant des sténoses segmentaires multifocales et des symptômes à type de céphalées et/ou déficit neurologique focal. Les patients SVCR (n=3) avaient une paroi épaissie qui ne prenait pas le contraste tandis que chez les patients ayant une vascularite (n = 4), la paroi était épaissie et prenait le contraste de manière circonférentielle (189). La deuxième étude a inclus 13 patients avec une vascularite du SNC et 13 patients avec un SVCR. Un seul patient du groupe vascularite ne présentait ni épaississement de la paroi ni prise de contraste, tandis que 10 patients du groupe SVCR avaient ce pattern radiologique. Une prise de contraste modérée de la paroi était présente chez 3 patients SVCR et avait par la suite régressée complètement pour 2 des patients, et quasi-complètement chez le dernier (190).

L'IRM de paroi peut s'avérer utile pour le diagnostic différentiel entre SVCR et vascularite du SNC en cas de doute clinique et/ou d'examen paracliniques atypiques.

f. Le doppler des troncs supra-aortiques et transcrânien

Le doppler transcrânien étudie la vélocité moyenne du flux sanguin des artères du polygone de Willis, qui est inversement proportionnelle au calibre de l'artère. Chen et al. ont étudié la vitesse moyenne du flux sanguin dans l'artère cérébrale moyenne (V_{ACM}) et l'ont comparée à la vitesse moyenne du flux sanguin de la carotide externe (index de Lindegaard, IL) chez 32 patients présentant un SVCR, sur une durée de 3 mois (34). Au total, 79% des patients avaient une élévation de la $V_{ACM} > 80$ cm/sec à 12,1±9,5 jours de la 1^{ère} CCT et 35% avaient une $V_{ACM} > 120$ cm/sec, mais aucun n'avait une V_{ACM} excédant 200 cm/sec. De plus, 12% avaient des V_{ACM} normales sur le 1^{er} doppler et > 80 cm/sec sur le 2^{ième} doppler. Les V_{ACM} moyennes et maximales et l'IL étaient significativement plus élevés que chez les témoins, avec un pic lors de la 3^{ième} semaine du SVCR, plusieurs jours après la régression des céphalées. Les patients ayant un SVCR compliqués de PRES ou d'infarctus cérébraux avaient une V_{ACM} maximum et un IL plus élevés que les autres. L'importance de la vasoconstriction était ici aussi un facteur de mauvais pronostic. Cependant, le vasospasme du SVCR ne semble pas être aussi sévère que celui de l'HSA anévrysmale, puisque seulement 13% des patients remplissaient les critères de vasospasme modéré. Enfin, certains patients avaient toujours des V_{ACM} augmentées 3 mois après le début des troubles alors que leur ARM s'était normalisée.

Dans la première étude française, 69% des 64 patients ayant eu un doppler transcrânien présentaient des vitesses circulatoires accélérées au niveau de l'ACM et des siphons carotidiens, dont 6 patients qui avaient une ARM concomitante normale (32). Enfin, une étude prospective sur 900 femmes en post-partum a retrouvé 136 patientes (12%) ayant des vitesses > 100 cm/sec alors que seulement 8 (0,9%) ont eu un diagnostic de SVCR (38). L'explication retenue était la baisse de l'hématocrite par les pertes sanguines lors de l'accouchement, qui élèverait les vitesses artérielles intracrâniennes (191).

Bien qu'il soit hautement opérateur dépendant, le doppler transcrânien est un bon outil pour le diagnostic et le suivi du SVCR chez des patients ayant un tableau clinique évocateur. Il ne présente aucune contre-indication et peut être répété de manière séquentielle à la recherche d'une vasoconstriction non détectable initialement (13,32,53,67,192,193). Enfin, le doppler et l'échographie permettent également d'étudier les vaisseaux cervicaux à la recherche d'une dissection artérielle associée au SVCR.

g. L'artériographie cérébrale conventionnelle

L'artériographie conventionnelle cérébrale est l'examen angiologique historique (2,10) et reste considéré comme l'examen de référence pour rechercher des anomalies vasculaire intracérébrales, notamment les vasoconstrictions segmentaires du SVCR. On retrouve comme sur l'angioscanner et l'ARM les rétrécissements artériels segmentaires en « chapelet de saucisse » (10,37) bilatéraux et diffus (figure 8). La sensibilité supposée est de 100% si l'on répète l'examen, la première pouvant être normale (32,33). En effet, la résolution de l'artériographie conventionnelle permet de visualiser des vaisseaux de 0,4mm, invisibles à l'angioscanner, ce qui permet d'étudier les vaisseaux corticaux distaux qui seraient les premiers atteints lors du développement du SVCR (32,41,143,194).

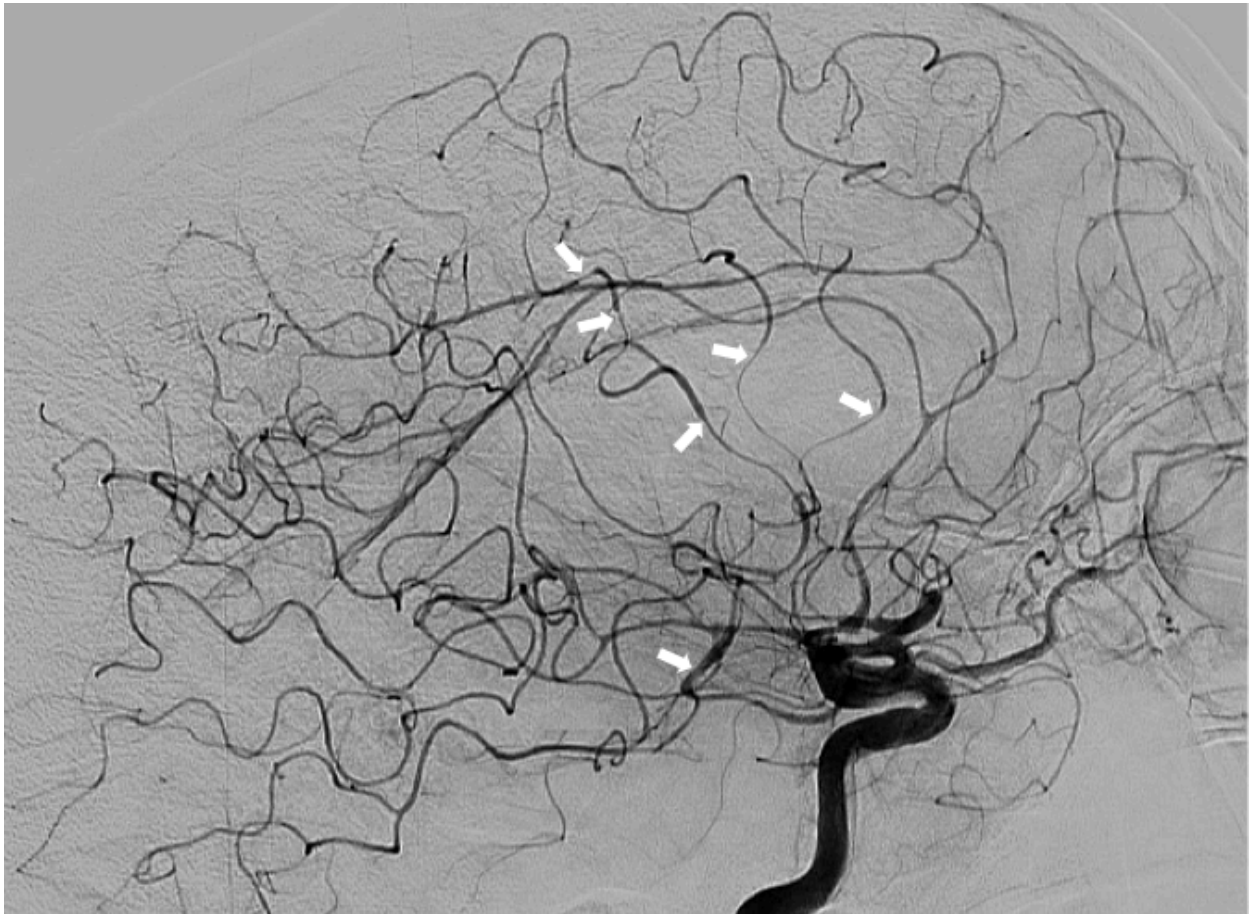
Une étude menée en 2010 sur 193 patients ayant une hémorragie méningée avec angioscanner normal, bénéficiant par la suite d'une artériographie conventionnelle, a permis de diagnostiquer 5 anévrysmes et 7 vascularites du SNC. L'angioscanner avait donc dans cette étude une sensibilité de 93,8%.

Dans la série française, les 44 patients ayant eu une artériographie conventionnelle avaient tous des vasoconstrictions artérielles segmentaires, y compris ceux ayant une ARM normale, dont 6 avaient également un doppler transcrânien normal (32). Cependant, 4 patients ont présenté un déficit neurologique transitoire associé à une nouvelle CCT chez l'un d'eux dans l'heure suivant la réalisation de l'artériographie conventionnelle.

C'est pourquoi l'artériographie conventionnelle est aujourd'hui rarement nécessaire au diagnostic de SVCR, mais garde encore sa place dans les rares cas où le tableau clinique est sévère, notamment en cas d'HSA abondante, et où l'angiographie non invasive initiale est normale (32).

Par ailleurs, le SVCR peut être associé à des anévrysmes cérébraux, uniques ou multiples (6% dans la série française), ce qui est un peu plus fréquent que dans la population générale de la même tranche d'âge, sans trace de sang dans le LCR ni d'extravasation de produit de contraste à l'artériographie (7,32).

Figure 8 : artériographie conventionnelle d'un patient de 56 ans, greffé cardiaque, sous immunosuppresseur, à J20 d'un épisode de céphalées rapidement progressive, mettant en évidence des spasmes artériels diffus



Service de neuroradiologie de l'hôpital Gui de Chauliac, Montpellier

h. L'analyse du liquide céphalo-rachidien

La ponction lombaire pour analyse du liquide céphalo-rachidien (LCR) est indiquée en cas de CCT à scanner cérébral normal afin d'éliminer une HSA ou une méningite. Dans le SVCR, l'analyse du LCR montre dans 0 à 58% des cas, selon les séries, des anomalies modérées telles qu'une légère pléiocytose (5 à 35 cellules/mm³), quelques globules rouges liés ou non à la présence d'une HSA et une protéinorachie inférieure à 1g/L (31,32,36,37,43). Lorsque le LCR est anormal, il est préférable de contrôler l'analyse du LCR par une ponction lombaire quelques semaines plus tard afin d'éliminer formellement un diagnostic différentiel (notamment une angéite primitive du SNC ou une méningite chronique).

i. Le bilan biologique sanguin

La NFS, la VS, la CRP, le ionogramme sanguin, les enzymes hépatiques et la fonction rénale sont le plus souvent normaux.

Un syndrome inflammatoire biologique peut être retrouvé en cas d'infection oropharyngée concomitante, le patient ayant généralement pris un décongestionnant nasal favorisant le développement du SVCR.

Un bilan biologique plus large peut être réalisé afin d'éliminer une vascularite ou de rechercher une tumeur vasoactive (phéochromocytome, tumeur carcinoïde) et comprend le facteur rhumatoïde (FR), les anticorps anti-nucléaires (AAN), les anticorps anti-cytoplasme des polynucléaires neutrophiles (ANCA) et les dérivés méthoxylés urinaires ainsi que les acides vanillylmandelic et 5-hydroxyindoleacétique urinaires (29). Par ailleurs, la recherche de toxiques sanguins et urinaires est importante pour révéler la prise de drogues ou de médicaments vasoactifs (cannabis, ecstasy, cocaïne, amphétamines) pouvant avoir favorisé le SVCR.

j. La biopsie cérébro-méningée

La biopsie cérébro-méningée ainsi que la biopsie de l'artère temporale n'ont pas leur place dans le diagnostic positif du SVCR. Elles pourront être réalisées uniquement en cas de doute diagnostique avec une vascularite primitive du SNC ou une vascularite de Horton, si la clinique ou l'imagerie est atypique (*cf diagnostics différentiels*) (152,195,196). Si elle est réalisée, la biopsie cérébrale montre une histologie artérielle parfaitement normale (5,67,197). Cependant, dans certains cas si la vasoconstriction a été prolongée et sévère, cela peut provoquer une inflammation secondaire (198).

7. Pathologies extra-neurologiques associées

a. Le Takotsubo (ou cardiomyopathie de stress)

Le Takotsubo, ou cardiomyopathie de stress, se caractérise par une dysfonction ventriculaire transitoire avec une akinésie myocardique mimant un syndrome coronarien aigu, mais les artères coronaires sont normales (199). Le Takotsubo est plus fréquent chez les femmes de 65 à 70 ans et le facteur déclenchant est dans plus de 2/3 des cas un stress physique ou émotionnel. La cardiomyopathie de stress est

attribuée par certains auteurs à une dysfonction de l'axe cérébro-cardiaque (199). La microcirculation coronaire est innervée par les neurones sympathiques au sein du tronc cérébral, ce qui pourrait expliquer qu'une hyperactivité adrénergique entraîne une dysfonction microvasculaire aigue avec une sidération myocardique.

En 2004 l'équipe américaine décrit une mini-série de 4 patientes en post-partum ayant développé un SVCR, dont une ayant de manière concomitante une cardiomyopathie avec hypokinésie diffuse et fraction d'éjection basse (54). Par la suite il a été rapporté un cas de Takotsubo et de SVCR survenant de manière successive à 18 mois d'intervalle (200).

L'équipe américaine a par la suite analysé 18 échographies cardiaques trans-thoraciques (ETT) réalisées lors d'un SVCR (201). Trois patientes avaient une dyskinésie myocardique complètement asymptomatique, résolutive en quelques jours chez 2 patientes et persistante pendant au moins 90 jours chez la troisième.

L'hypothèse des auteurs était l'existence d'une vasoconstriction coronaire associée au SVCR, provoquant une ischémie myocardique. De plus, une série rétrospective de 224 Takotsubo retrouvait 2,7% de PRES associé (202). Ainsi, le Takotsubo, tout comme le PRES, pourrait appartenir au même spectre physiopathologique que le SVCR (203). Enfin, l'âge moyen d'apparition du Takotsubo étant 20 ans plus tard que le SVCR, une étude de suivi à long terme est nécessaire afin de déterminer la prévalence de leur association.

b. Vasospasme des artères extracrâniennes

Un cas de vasoconstriction artérielle hépatique ayant causé une hémorragie digestive a été rapporté chez une patiente, 4 jours après le début d'un SVCR (204).

Un premier cas de sténose de l'artère rénale découverte au cours d'un SVCR a été décrit en 2010 (103), mais plutôt attribué à une dysplasie fibromusculaire. Cependant, un autre cas de vasospasme de l'artère rénale concomitant à un SVCR a été décrit en 2015 chez une femme de 41 ans (205).

c. Dissection des artères extra-cervicales

Un cas de dissection de l'artère rénale a été décrit chez un homme de 51 ans ayant un PRES (206) et un cas de SVCR associé à une dissection de l'artère sub-clavière a été décrit chez un enfant de 9 ans ayant un syndrome de Loeys-Dietz (207).

8. Diagnostic positif

Le diagnostic de SVCR doit être systématiquement évoqué devant des CCT récurrentes, quasi pathognomoniques, mais aussi devant une CCT unique ou des céphalées récentes inhabituelles, après avoir exclu les autres causes.

Les critères diagnostiques d'une céphalée attribuée à un SVCR certain ou probable selon la nouvelle classification des céphalées établie en janvier 2018 par la Société Internationale des Céphalées sont repris dans les encadrés 1 et 2.

Encadré 1: Critères diagnostiques d'une céphalée attribuée à un syndrome de vasoconstriction cérébral réversible certain, selon l'*International Classification of Headache Disorders*, 3^{ème} édition (208)

- A. Toute nouvelle céphalée répondant au critère C
- B. Un syndrome de vasoconstriction cérébrale réversible (SVCR) a été diagnostiqué
- C. Lien de causalité démontré par l'un et/ou l'autre des éléments suivants:
 - 1. céphalée avec ou sans déficit focal et/ou crise épileptique, ayant mené à une angiographie (avec aspect en « chapelet de saucisses ») et au diagnostic de SVCR
 - 2. la céphalée a une ou plus des caractéristiques suivantes :
 - a) début en coup de tonnerre
 - b) déclenchée par l'activité sexuelle, l'effort, une manœuvre de Valsalva, l'émotion, le bain et/ou la douche
 - c) présente ou récurrente durant maximum un mois après son début, avec aucune nouvelle céphalée significative après 1 mois.
- D. Une des deux conditions suivantes :
 - 1. les céphalées ont régressé dans les 3 mois suivant leur début
 - 2. les céphalées n'ont pas encore régressé mais il ne s'est pas passé 3 mois depuis leur début.
- E. N'est pas mieux expliquée par un autre diagnostic ICHD-3, et une hémorragie sous-arachnoïdienne anévrysmale a été exclue par les investigations appropriées.

Encadré 2: Critères diagnostiques d'une céphalée attribuée à un syndrome de vasoconstriction cérébrale réversible probable, , selon l'*International Classification of Headache Disorders*, 3^{ème} édition (208)

A. Toute nouvelle céphalée répondant au critère C

B. Un syndrome de vasoconstriction cérébrale réversible (SVCR) est suspecté, mais l'angiographie cérébrale est normale

C. Probable lien de causalité démontré par tous les éléments suivants:

1. au moins deux céphalées en 1 mois, ayant toutes les trois caractéristiques suivantes:

- a) début en coup de tonnerre, et maximale en <1 min
- b) intensité sévère
- c) durant \geq 5 min

2. au moins une céphalée en coup de tonnerre a été déclenchée par l'un des éléments suivants:

- a) activité sexuelle (juste avant ou pendant l'orgasme)
- b) effort
- c) manœuvre de Valsalva
- d) émotion
- e) prendre un bain et/ou une douche
- f) se pencher en avant

3. absence de nouvelle céphalée en coup de tonnerre ou d'autre céphalée significative >1 mois après le début.

D. L'une ou l'autre de ces conditions :

- 1. les céphalées ont régressé dans les 3 mois suivant leur début
- 2. les céphalées n'ont pas encore régressé mais il ne s'est pas passé 3 mois depuis leur début.

E. N'est pas mieux expliquée par un autre diagnostic ICHD-3.

Il faut également évoquer un SVCR après une imagerie cérébrale montrant une HSA non anévrysmale, en particulier sulcale, et/ou un AVC cryptogénique, que le patient ait des céphalées typiques ou non.

Des critères diagnostiques du SVCR ont été proposés (32,37,50), comprenant :

- une céphalée inhabituelle sévère (souvent en coup de tonnerre) avec ou sans déficit neurologique focal ou crise épileptique
- une évolution monophasique sans nouveau symptôme au-delà d'un mois après le début des troubles

- une vasoconstriction segmentaire multifocale des artères cérébrales démontrée par une angiographie non invasive (ARM, angio-scanner) ou invasive par cathéter
- l'absence d'HSA par rupture d'anévrisme
- un LCR normal ou subnormal (protéinorachie <1g/L, globules blancs < 15/mm³, glycorachie normale)
- une normalisation du calibre des artères cérébrales sur une angiographie de contrôle non invasive ou invasive dans les 12 semaines du début des troubles.

Cependant, certains éléments peuvent parfois manquer au diagnostic comme l'aspect de vasoconstriction en « chapelet de saucisse » sur l'angiographie initiale (32,36,43), ou même les céphalées dans de rares cas (32,36,43,136). De plus, en théorie un SVCR ne peut être diagnostiqué qu'après démonstration de la réversibilité de la vasoconstriction par une angiographie de contrôle à 12 semaines, mais certaines caractéristiques typiques incluant les CCT récurrentes provoquées (surtout par le contact avec l'eau), le terrain (post-partum, vasoconstricteurs), l'HSA corticale et/ou le PRES associé et l'exclusion d'autres causes permettent généralement le diagnostic dès la phase aiguë (57).

9. Diagnostics différentiels du SVCR

a. Devant une céphalée en coup de tonnerre

i. Hémorragie sous-arachnoïdienne par rupture d'anévrisme

Du fait du pronostic vital possiblement engagé, toute CCT est une HSA par rupture d'anévrisme jusqu'à preuve du contraire. En effet, selon les revues systématiques et les études prospectives, environ 70% des HSA se présentent initialement sous la forme de céphalées, avec un caractère en coup de tonnerre dans la moitié des cas (209–212).

Cependant, contrairement à une idée largement répandue (194), le SVCR est une cause de CCT au moins aussi fréquente que l'HSA anévrysmale, estimée entre 9 et 60%, contre 11 à 25% pour l'HSA anévrysmale (45,125,133,209,213,214). Différencier ces deux causes de CCT peut se révéler difficile du fait d'un certain chevauchement dans les données cliniques (facteur déclenchant tel que l'activité physique ou sexuelle, CCT ou céphalées rapidement progressives,

nausées/vomissements, crises épileptiques, AVC...) et radiologiques (HSA, vasospasmes, hématome intracérébraux...) (182,215).

Néanmoins, sur le plan clinique les patients présentant une HSA anévrysmale évoluent souvent de manière progressive vers des troubles de la vigilance du fait de complications telles qu'une hypertension intracrânienne (HTIC) et/ou une hydrocéphalie aiguë, ce qui est très inhabituel pour un SVCR (194,209).

Une étude américaine rétrospective comparant les HSA du SVCR aux HSA anévrysmales et à des HSA cryptogéniques a montré que les éléments en faveur du SVCR étaient l'âge jeune, les antécédents de céphalées primaires, la dépression, le grade plus bas de Fisher, un meilleur état clinique (score de Hunt et Hess plus bas) (182). De plus, les patients SVCR présentaient des vasospasmes plus diffus et bilatéraux que les patients avec une HSA anévrysmale, intéressant les circulations antérieures et postérieures (182).

Une étude canadienne publiée la même année retrouvait, pour diagnostiquer une HSA anévrysmale, une sensibilité de 100% pour les patients présentant une céphalée en coup de tonnerre associée à un âge de 40 ans ou plus, et/ou une nuque raide ou douloureuse ou ayant une limitation de la flexion, et/ou une perte de connaissance et/ou une survenue durant un exercice physique. Si aucun de ces critères n'étaient présent, la valeur prédictive négative que la céphalée aiguë (maximum en moins d'une heure selon leurs critères d'inclusion) ne soit pas due à une HSA était de 100% (216). Néanmoins ces critères cliniques ne sont pas du tout spécifiques de l'HSA anévrysmale.

De plus, il a été démontré une association entre SVCR et anévrysme intracrânien non rompu, rendant parfois compliqué de trancher entre les deux pathologies (7,32,49,175,215,217). En effet, le SVCR était par le passé souvent diagnostiqué « céphalées en coup de tonnerre sur anévrysme non rompu » (7,218,219), avant que ce diagnostic soit remis en cause et que l'anévrysme soit possiblement considéré comme un incidentalome de découverte fortuite (8,220).

Le diagnostic peut s'avérer d'autant plus difficile du fait de « céphalées sentinelles » ou de « syndrome pré-fissuraire » rapportées chez 10 à 50% des patients dans les jours précédant l'HSA par rupture anévrysmale (211,221–224), mimant les CCT répétées du SVCR. Néanmoins, la relation de causalité entre l'anévrysme non rompu et la CCT étant difficile à affirmer, les autres causes potentielles de CCT doivent être explorées. Lorsque la CCT survient de manière répétée sur 1 à 2 semaines, cela est quasi-pathognomonique d'un SVCR (32,35,43,49,50,195,214,225).

L'examen de première intention pour détecter une HSA anévrysmale est le scanner cérébral sans injection, ayant une sensibilité comprise entre 92 et 100% dans les 6 premières heures suivant le début de la CCT (199–203). Après 6 heures, la sensibilité décroît progressivement avec le temps (226,231) et l'intérêt de réaliser une ponction lombaire se majore (232). L'IRM cérébrale est aussi sensible que le scanner dans la phase aiguë et plus sensible après 6 heures (212).

ii. *Thrombose veineuse cérébrale (TVC)*

Les céphalées sont très fréquentes dans les TVC (au moins deux tiers des patients), et sont généralement à début subaigu avec une majoration progressive (233–236). Cependant, 2 à 16% des TVC sont révélées par une CCT (235–238).

La TVC se présente moins souvent que le SVCR avec des céphalées isolées (15 à 32% des TVC vs 75% des SVCR) (233,234,236,238). Comme les céphalées du SVCR, celles de la TVC peuvent être majorées ou provoquées par la toux et les manœuvres de Valsalva et s'associer d'emblée ou après quelques jours à des crises d'épilepsie ou un déficit neurologique focal. En revanche, l'œdème papillaire bilatéral (233,234,236) et les troubles de conscience par HTIC sont bien plus fréquents dans les TVC que les SVCR (109,160,234,238,239).

De plus, les TVC sont, comme le SVCR, plus fréquentes au cours du post-partum, avec une présentation fréquemment aiguë, ce qui doit amener à évoquer une TVC et un SVCR devant toute CCT chez une femme en post-partum (240,241).

Un scanner cérébral avec et sans injection (et si possible une séquence de flux veineux), permettra le plus souvent d'affirmer le diagnostic de TVC, si l'on retrouve une hyperdensité spontanée d'un sinus veineux (signe du triangle dense), le signe du delta (absence de rehaussement du sinus à l'endroit du thrombus) ou un infarctus veineux. En cas de doute diagnostique persistant avec un scanner cérébral non concluant, une IRM avec veinographie et séquences en T2* pourra être effectuée (242).

Si une ponction lombaire est réalisée, il pourra être retrouvé dans la moitié des cas l'association d'une pléiocytose lymphocytaire, d'une hyperprotéinorachie, d'une augmentation des globules rouges et d'une hypertension du LCR (14,243).

iii. *Dissection artérielle cervicale (DAC)*

Les céphalées sont rapportées par 70% des patients ayant une DAC (244–246), et les douleurs sont l'unique symptôme chez 8% des patients (247). Bien que la plupart des céphalées soient progressives, 9,2% des patients avec une dissection vertébrale et 3,6% des patients avec une dissection carotidienne présentent une CCT (246). La céphalée est le plus souvent unilatérale, ipsilatérale à la DAC (surtout lorsque intéresse la carotide interne), mais selon la classification internationale des céphalées de 2018, ce critère n'est plus obligatoire (208). Les céphalées secondaires à une dissection carotidienne peuvent atteindre la face, l'oreille ou la région périorbitaire, ce qui est en défaveur du SVCR ; tandis que les dissections vertébrales occasionnent plutôt des céphalées occipitales. Néanmoins, quelque soit la localisation de la dissection, les céphalées peuvent être bilatérales et diffuses, plus difficiles à différencier de celles provoquées par un SVCR (248).

Les cervicalgies accompagnent les céphalées dans 50 à 66% des cas si la dissection est vertébrale et 25 à 33% si elle touche l'artère carotide interne (244–246).

En cas de DAC, les céphalées et cervicalgies précèdent volontiers les symptômes neurologiques focaux, d'en moyenne 4 jours pour les carotides et 14,5 heures pour les vertébrales (244). Les signes neurologiques focaux retrouvés sont l'amaurose fugace, le syndrome de Claude Bernard Horner (CBH), la dysgueusie, la diplopie et les symptômes secondaires à un AVC.

L'imagerie vasculaire artérielle (doppler artériel cervical, angio-scanner, angio-RM et IRM séquence FAT SAT) est donc majeure afin d'éliminer une DAC en cas de céphalées récentes inhabituelles, d'autant plus que le SVCR est associé à une DAC dans 8 à 12% des cas (42,128).

iv. *Autres causes de céphalées en coup de tonnerre*

Une CCT peut également révéler un AVC. Une céphalée est décrite chez 8,4 à 26% des patients avec un IC, et précède dans la moitié des cas le déficit focal (249–251). Elle est plus fréquente en cas de localisation cérébelleuse, d'antécédent de migraine et chez les femmes et les sujets jeunes, sans lien avec la sévérité clinique ou la taille de l'IC (249,251,252). Chez les patients migraineux, les céphalées secondaires à l'IC ressemblent volontiers aux céphalées habituelles. Chez les patients non migraineux, on observe plus fréquemment une céphalée pulsatile ipsilatérale à l'IC

(251). Les hémorragies intracérébrales (HIC), cérébelleuse ou intra-ventriculaires sont plus fréquemment encore responsables de céphalées aiguës (21,3% à 50%) (250,251). La présence de céphalées sévères lors d'un AVC doit faire rechercher une atteinte artérielle douloureuse : vasospasme d'une HSA, DAC, SVCR et vascularite.

L'apoplexie hypophysaire, nécrose hémorragique ou ischémique de l'hypophyse, peut être une cause de CCT difficile à diagnostiquer. Elle survient généralement au sein d'un adénome jusque là inconnu, et peut se développer en cas de grossesse, de post-partum et/ou de traitement par la bromocriptine, et sera donc à évoquer dans ce contexte en plus de la TVC et du SVCR. Elle peut également survenir en cas d'anesthésie générale ou d'irradiation de la glande (253). L'association d'une CCT et d'une ophtalmoplégie ou d'une anomalie du champ visuel de type hémianopsie bitemporale doit faire évoquer le diagnostic (254–256). Il faut noter qu'un SVCR peut être secondaire à une apoplexie hypophysaire (257).

L'hypotension intracrânienne (spontanée ou secondaire) provoque des céphalées typiquement bilatérales, apparaissant souvent après un traumatisme mineur (chute, toux, activité sportive...) ou suite à une ponction durale. Elles présentent un caractère positionnel très spécifique, s'améliorant au décubitus et s'aggravant en orthostatisme, et sont volontiers accompagnées d'acouphènes (sifflement ou bourdonnement) (258–263). Environ 15% des patients présentent une CCT (264–266). L'IRM cérébrale injectée montre un aspect de pachyméningite diffuse et symétrique, un pseudo-Chiari témoignant de la descente des amygdales cérébelleuses, une dilatation des sinus veineux, ou un aplatissement du pont (262,267–269). L'hypotension intracrânienne peut se compliquer d'un hématome sous-dural (20%), d'une TVC (1-2%) et exceptionnellement d'un SVCR (115,264). Si elle est réalisée, la ponction lombaire montre typiquement une pression d'ouverture basse et un LCR normal ou subnormal (protéinorachie < 1g/L, globules blancs < 50/mm³ à prédominance lymphocytaire) (270). Le traitement de choix est le *blood patch*.

Enfin, les causes rares de CCT sont les méningites ou abcès cérébraux, les sinusites compliquées, l'encéphalite hypertensive (PRES), les céphalées primaires sexuelles, d'exercice ou à la toux, les hématomes rétroclives, les kystes colloïdes du 3^{ème} ventricule, l'artérite temporale de Horton et même les infarctus du myocarde (33,155,225,271–274).

Tableau 6 : Caractéristiques des principales causes de CCT (225)

Cause	Clinique	TDM cérébrale	Ponction lombaire	Angiographie	IRM cérébrale
HSA anévrysmale	Trouble de la vigilance Crises Syndrome méningé	HSA des citernes basilaires et des scissures sylviennes	Taux élevé de GR Xanthochromie	Vasospasme localisé Anévrysme rompu	HSA des citernes basilaires et des scissures sylviennes
SVCR	CCT récurrentes	Normal ou HSA corticale/sulcale	Normale ou Légère élévation - des GB < 15 - des protéines <1g/L	Vasospasmes bilatéraux et diffus	Normal ou HSA corticale/sulcale IC, HIC Œdème cortico-sous-cortical
Dissection artérielle cervicale	Cervicalgies Signes neurologiques focaux (AVC) CBH	Normal IC	Normale	Dissection artérielle +/- SVCR associé	Normale ou IC
TVC	Signes neurologiques focaux Trouble de la vigilance ou visuels	Triangle dense Signe du delta Signe de la corde Hémorragies veineuses	Pression d'ouverture élevée Hyperprotéino-rachie	Thrombose d'un sinus veineux	Normal ou Infarctus veineux hémorragique Thrombus visible en T1, T2 et T2*
Hypotension IC	Céphalée orthostatique Acouphènes	Normal HSD	Pression d'ouverture basse	Normale	Prise de contraste pachyméningée HSD « Chute » du cerveau

b. Devant des sténoses multiples des artères intracérébrales

i. *Angéite primitive du SNC (APSNC)*

En cas d'irrégularités des artères intracérébrales, le diagnostic différentiel principal du SVCR est l'angéite primitive du SNC (APSNC). Si le patient a effectivement un SVCR, une erreur de diagnostic conduit encore souvent à des examens invasifs tels la biopsie cérébrale ou des angiographies cérébrales par cathéter répétées et/ou à un traitement par immunosuppresseurs et corticoïdes potentiellement aggravant (109).

Selon les revues de la littérature comparant APSNC et SVCR (275–278), ce dernier prédomine chez la femme alors que l'APSNC prédomine chez l'homme. Les deux affections touchent tous les âges, avec un pic entre 45 et 50 ans. Deux éléments

évoquent fortement un SVCR : le contexte de survenue (post-partum, substances vasoactives, après effort ou contact avec l'eau) et la présence de CCT multiples. A l'inverse, les APSNC se présentent volontiers avec des céphalées chroniques progressives, et un déclin cognitif insidieux ou un tableau d'encéphalopathie progressive. Dans le SVCR, l'IRM cérébrale est souvent normale ou montre la présence de lésions hémorragiques ou œdémateuses (PRES) ou d'IC jonctionnels, alors que dans l'APSNC, l'IRM est anormale dans plus de 90% des cas et montre des IC multiterritoriels d'âge différents, volontiers profonds, associés à des anomalies diffuses de la substance blanche ou de rares lésions pseudo-tumorales. Les anomalies angiographiques ne permettent pas de distinguer formellement les deux affections. Il est souvent noté une vasoconstriction plus sévère et diffuse dans le SVCR que l'APSNC. Enfin, un LCR normal est peu évocateur d'APSNC (26%) où il est typiquement inflammatoire (hyperprotéinorachie, pléiocytose).

Ces données ont été confortées par deux études comparant des cohortes de patients. En 2012, une étude rétrospective a porté sur 33 patients suspects d'APSNC ou de SVCR sur des critères clinico-radiologiques ou anatomopathologiques (biopsie cérébrale) initiaux (279), dont 13 se sont révélés être atteints de SVCR et 8 d'APSNC. Les éléments en faveur du SVCR étaient les CCT, l'absence de déficit neurologique focal, l'HSA de la convexité et/ou le parenchyme cérébral normal et l'aspect en « chapelet de saucisses » à l'angiographie conventionnelle. En 2016, l'équipe américaine de Singhal a comparé 159 SVCR et 47 APSNC (145) (Tableau 7). Les patients SVCR étaient plutôt des femmes d'âge moyen, fréquemment atteintes de migraine ou de dépression, ayant eu dans un contexte favorisant (substance vasoactive, post-partum, stress physiologique) une ou plusieurs CCT, et présentant une imagerie initiale normale ou montrant des IC jonctionnels, une HSAC, un PRES et/ou des artères hyperintenses en FLAIR, un LCR normal, et une alternance de sténoses et dilatations segmentaires concentriques et diffuses plus sévères que celles des APCNS. A l'inverse, les APSNC étaient plutôt des hommes, d'âge moyen 51 ans, avec des céphalées chroniques ou sans céphalées, ayant un déficit focal inaugural, des IC profonds sur l'imagerie initiale, un LCR inflammatoire et des sténoses artérielles irrégulières, moins diffuses et moins sévères que dans le SVCR. L'existence de CCT récurrentes ou d'une CCT unique associée à une IRM normale ou montrant des IC jonctionnels ou un œdème vasogénique avaient une valeur prédictive positive de 100% pour un SVCR. En l'absence de CCT, l'imagerie pouvait discriminer le SVCR (absence de lésion) de l'APSNC (IC profonds ou du tronc cérébral). De plus, l'analyse du LCR

était dans les ¼ des cas inflammatoire dans l'APSNC tandis qu'il était normal chez 88% des SVCR. En 2017, la même équipe a montré qu'il existait une coexistence plus fréquente d'anomalies vasculaires (dissection artérielle cervicale, anévrisme non rompu, anomalies veineuses...) avec les SVCR qu'avec les APSNC (175).

La question du diagnostic différentiel entre SVCR et APSNC se pose encore dans les SVCR sévères, lorsque le tableau est dominé par les AVC et que les céphalées sont atypiques, non en coup de tonnerre ou absentes (jusqu'à 13,5% des patients de la série coréenne) (46) et dans les rares cas d'APSNC se présentant avec une CCT et une hémorragie intracrânienne (HSA ou HIC). L'IRM de paroi peut aider à distinguer les deux pathologies (189,190,280,281).

Tableau 7: Comparaison des caractéristiques entre SVCR et APSNC selon Singhal et al. (145).

Caractéristiques		SVCR	APSNC
Démographie	Âge	43.5 +/- 13	51 +/- 15
	Femme	72%	28%
Facteur déclenchant	Substance vasoactive	60%	28%
	Post-partum	10%	0%
	Stress physiologique	19%	0%
Terrain	ATCD de dépression	42%	13%
	ATCD de migraine	42%	11%
Clinique	Début par une CCT	89%	6%
	CCT répétée	85%	2%
	Autres céphalées	7%	43%
	Absence de céphalée	3%	51%
	Signe neurologique focal	40%	60%
LCR normal		88%	26%
IRM ou TDM initiale	Anormale	70%	100%
	Infarctus cérébral	28%	81%
	- jonctionnel	88%	9%
	- noyaux gris centraux ou tronc cérébral	10%	74%
	HSA de la convexité	33%	2%
	PRES	25%	0%
Artères hyperintenses en FLAIR		61%	7%
Angiographie	Anormale	100%	56%
	- rétrécissement concentrique	68%	8%
	- sténose irrégulière	13%	50%
	- dilatation segmentaire	50%	5%
	- atteinte symétrique	82%	16%
	- % de segments avec sténose > 50%	83%	56%

Il ne faudra pas méconnaître une vascularite du SNC secondaire infectieuse (virale, bactérienne, parasitaire ou fongique), inflammatoire systémique ou toxique, car ces affections nécessitent un traitement spécifique potentiellement urgent (30,282–290). Une ponction lombaire avec recherche large d'agent infectieux, un bilan général et la recherche de toxiques sanguins et urinaires sont donc capitaux.

ii. Autres causes de sténoses multifocales des artères cérébrales

L'athérosclérose diffuse concerne des sujets plus âgés ayant des facteurs de risque vasculaire (diabète, dyslipidémie, HTA). Les patients n'ont pas de céphalée inhabituelle, le LCR est normal, et l'imagerie cérébrale peut montrer des séquelles d'IC anciens, le plus souvent restreints à un territoire vasculaire et non pas jonctionnels (30,277,291–293).

En cas de dysplasie fibromusculaire ou de maladie de Moya-Moya, les patients ont une atteinte respectivement des artères extracrâniennes (notamment les artères rénales) et des branches proximales des artères intracrâniennes (30,277).

10. Prise en charge et traitement du SVCR

En l'absence d'essai thérapeutique contrôlé et randomisé, le traitement du SVCR est basé sur des données observationnelles et des avis d'experts (32,37).

La première mesure thérapeutique est l'identification et l'éviction des facteurs favorisant la survenue du SVCR et des céphalées (72). Après régression du SVCR, les substances vasoactives devront si possible être évités pour limiter le risque de récurrence (44). Les patients doivent être mis au repos, soit dans le cadre d'une hospitalisation, soit en ambulatoire, avec conseil d'éviter les potentiels déclencheurs de CCT (activité sexuelle, effort physique, manœuvres de Valsalva...) pendant une à deux semaines.

Le traitement est avant tout symptomatique. Les antalgiques comprennent le paracétamol, le nefopam ou les opioïdes (152,294,295), en évitant le tramadol en raison de son effet monoaminergique central. L'indométacine et les triptans sont à éviter car ils peuvent provoquer le SVCR (72,78) ou l'aggraver s'ils sont prescrits à tort au début du SVCR.

Les anxiolytiques, notamment en cas de contexte émotionnel ou d'arrêt d'un traitement antidépresseur, peuvent être indiqués (50).

Les antiépileptiques sont à prescrire en cas de crise d'épilepsie symptomatique, mais ne nécessitent pas d'être poursuivis au long cours dans la plupart des cas.

Un monitoring de la pression artérielle est important afin de dépister et traiter l'hypertension artérielle souvent associée au SVCR et d'éviter également les hypotensions qui peuvent être mal tolérées voire favoriser les infarctus cérébraux jonctionnels (50,56,294). Pour les formes sévères une surveillance en soins intensifs peut s'avérer nécessaire. Dans certains cas ayant une HTIC sévère, une craniectomie décompressive a été pratiquée (296).

Le traitement du vasospasme repose sur les inhibiteurs calciques, le plus souvent la nimodipine, mais la nicardipine ou le vérapamil sont également utilisés (32,33,35,43,297). Le traitement doit être administré le plus précocement possible, dès la suspicion clinique de SVCR, sans attendre la visualisation des spasmes qui peut être différée (30,32,37,72,297,298). La posologie de la nimodipine est de 30 à 60mg toutes les 4 à 8h per os ou 0,5 à 2mg/kg/h en intraveineux, à moduler selon la sévérité initiale du SVCR, la tolérance tensionnelle et l'efficacité sur les céphalées, pendant une durée totale variant de 4 à 12 semaines (32,35,37,40,299). La nimodipine améliore le plus souvent les céphalées en 48h mais ne prévient pas les événements ischémiques et hémorragiques (32–34,36,43,53,300).

L'administration intra-artérielle de nimodipine, milrinone, verapamil ou prostacycline a été rapportée de manière ponctuelle dans des cas sévères de SVCR, avec parfois une amélioration ou une normalisation du calibre artériel intracérébral (160,301–305). De plus, il a été décrit une amélioration après angioplastie au ballonnet dans des cas sévères avec ischémie cérébrale (306,307). Ces thérapeutiques comportent un risque important de complications comme les IC, les perforations ou dissections artérielles, ainsi que des lésions de reperfusion comme les HIC et les œdèmes (152,294) et doivent donc être réservées exclusivement aux patients montrant des signes formels d'aggravation clinique (197,308).

D'autres molécules ont été proposées comme le sulfate de magnésium (40,54), sans efficacité prouvée à ce jour.

En 2018, le SVCR est parfois encore pris pour une APSNC et le patient traité par corticothérapie ou immunosuppresseur (22). Ces traitements vasoconstricteurs peuvent aggraver le SVCR, avec parfois un effet désastreux (22,39,109,309) et doivent donc être évités (109).

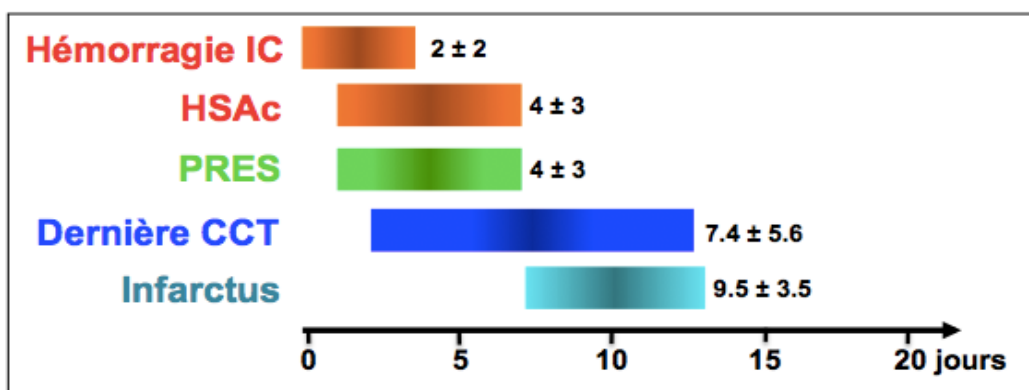
En cas d'association entre SVCR et DAC, l'aspirine peut être utilisée en l'absence d'hémorragie intracrânienne (42).

Enfin, le SVCR étant une pathologie monophasique spontanément résolutive, il peut être raisonnable de proposer uniquement une surveillance et un traitement symptomatique chez les patients peu sévères n'ayant pas de lésion cérébrale ni de signes cliniques de progression de la pathologie.

11. Evolution du SVCR à la phase aiguë et pronostic à court terme

Le SVCR est une pathologie monophasique, résolutive spontanément sans nouveau symptôme au-delà d'un mois après le début clinique (32,37,50). La cinétique des manifestations cliniques et radiologiques et la potentielle aggravation dans les 2 premières semaines ont été décrites dans la série française dès 2007 (32). Les CCT peuvent se répéter la 1^{ère} semaine, la dernière CCT survenant en moyenne vers le 7^{ème} ou 8^{ème} jour. Environ 70% des patients gardent un fond douloureux entre les CCT qui régresse en 3 semaines en moyenne. Le pronostic global est bon et repose essentiellement sur la survenue éventuelle d'AVC (32,33,36,40). Les complications hémorragiques (HIC et HSA) sont les premières à apparaître, dans les premiers jours suivant la CCT inaugurale (32,33,151). Le PRES apparaît généralement dans la première semaine, mais peut être également retardé (32,151). Enfin, les complications ischémiques surviennent plus tardivement, durant la 2^{ème} et la 3^{ème} semaine, au moment où la vasoconstriction artérielle proximale est la plus importante (32,33,35,151) (Figure 9). Cependant, il existe des présentations plus atypiques avec des complications ischémiques concomitantes ou précédant les complications hémorragiques, voire des IC isolés sans CCT (183,203).

Figure 9 : Délai moyen de survenue des complications après la première CCT (Ducros et al., Topcuoglu et al.)(32,151)



L'évolution séquentielle des troubles à la phase aiguë du SVCR a ensuite été confirmée par plusieurs études. En 2014, Katz et al. a noté une aggravation clinique chez 34% des patients avec un délai moyen de 2,5 jours (de quelques heures à 14 jours) (40). Dans une autre étude américaine sur 162 patients, 14% ont présenté une aggravation clinique avec un délai moyen de 6,6±4 jours, 27% une aggravation radiologique avec principalement de nouveaux IC, et 15% une progression angiographique (39). L'aggravation clinique était corrélée à la progression angiographique et l'apparition de nouvelles lésions cérébrales non hémorragiques (39). La prise d'antidépresseurs sérotoninergiques était prédictive d'une aggravation clinique et angiographique mais pas du devenir. Les IC sur l'imagerie initiale étaient prédictifs d'un score de Rankin défavorable à la sortie. L'administration intra-artérielle de vasodilatateurs était un facteur prédictif indépendant d'aggravation clinique et d'un score de Rankin défavorable mais n'était proposée qu'aux cas les plus graves. Enfin, le traitement par glucocorticoïdes s'est révélé être un facteur prédictif indépendant d'aggravation clinique, radiologique et angiographique, ainsi que de devenir défavorable (Rankin 4-6). En effet, parmi les 23 patients s'étant aggravé cliniquement, les ¾ avaient reçu des glucocorticoïdes (contre 21% des patients non aggravés).

Au total, les formes sévères de SVCR concernent 5 à 10% des patients, et certains, notamment chez les femmes en post-partum, peuvent présenter une forme fulminante avec IC multiples, œdème global et/ou HIC en quelques jours, au pronostic désastreux (36,37,58,100,109,160,195,310). Le taux de mortalité reste faible, inférieur à 2% dans toutes les grandes séries mondiales (32,35,36,43,46) sauf dans la série de patients de Katz, recrutés en soins intensifs, où elle était de 7% (40).

12. Pronostic à moyen et long terme, et état des lieux sur le risque de récurrence

À moyen terme, les patients peuvent garder un déficit neurologique focal séquellaire d'un AVC ou développer une épilepsie symptomatique. Dans la série française de 2007, 4,5% des patients étaient incapables de reprendre leur travail à 6 mois (32).

Bon nombre de patients se plaignent au cours du suivi d'une asthénie, de céphalées chroniques peu sévères ou de syndrome anxiodépressif (30,195,311). Certains développent même une sorte d'état de stress post-traumatique, vivant dans la peur d'une récurrence de CCT et mettant en place des stratégies d'évitement parfois drastiques (152). Enfin, certains patients ayant eu une ou plusieurs CCT orgasmiques

lors de leur SVCR rapportent au cours du suivi l'existence de céphalées sexuelles moins intenses sans vasospasmes mis en évidence (152).

Dans un des 4 premiers cas décrit par Call et Flemming en 1988 (2), une femme de 48 ans avait présenté 2 SVCR à 6 mois d'intervalle avec normalisation des anomalies vasculaires entre les deux épisodes.

Un second cas de récurrence de SVCR a été rapporté en 1998 (312), chez une patiente de 39 ans. Les deux épisodes étaient survenus au cours du post-partum.

Dans la première petite série prospective de 16 patients, il avait été noté une rechute, sans précision sur le délai de survenue (22).

Par la suite, le taux de récurrence de SVCR a fait l'objet de deux larges études prospectives. Dans la série taïwanaise, le taux de récurrence de SVCR était de 8% (6 sur les 77 premiers patients) au terme d'un suivi moyen de 2 ans (10 mois à 5 ans et 9 mois) (35), puis de 5,4% (9 sur 168 patients) après un suivi moyen de 37.5 ± 24.4 (6 à 131) mois (44). Le délai moyen de survenue de la récurrence était de $3,5 \pm 2$ ans (6 mois à 7 ans) après le 1^{er} SVCR. Le taux d'incidence calculé était de 1,71/100 personnes/an. Le seul facteur de risque indépendant de récurrence était l'activité sexuelle comme facteur précipitant la 1^{ère} CCT lors du 1^{er} SVCR (odds ratio = 5,68 en analyse multivariée). Aucun patient ayant présenté une récurrence n'a eu d'AVC ou d'HSAC.

Dans l'étude américaine de suivi à partir d'un registre de 191 patients (311), seuls 45 patients ont répondu (23,5%) à un questionnaire, avec une durée moyenne de suivi de 6,5 ans. Aucun n'a rapporté de récurrence de CCT ou de SVCR, mais 50% se plaignait de céphalées chroniques, dont la moitié avait déjà un diagnostic de migraine au moment du SVCR. La majorité des patients (97,5%) étaient autonomes selon l'index de Barthel (> 85/100).

Les différentes études de cohorte mondiales ont permis de bien caractériser le SVCR sur le plan démographique, clinique et paraclinique, ainsi que son évolution à court et moyen terme. Cependant, les taux de récurrence de SVCR à plus long terme, d'AVC et de décès de cause cardio-vasculaire sont inconnus et les facteurs de risque de ces événements restent à déterminer. De même, il n'existe pas de données détaillées sur le taux de récurrence de CCT circonstancielle (sexuelles, à l'effort, au Valsalva) ou spontanées à long terme chez des patients victimes d'un premier SVCR. Enfin, aucune étude n'a évalué l'impact d'une nouvelle grossesse chez les femmes victimes d'un premier SVCR.

II. OBJECTIFS DE L'ÉTUDE

L'objectif principal de notre étude était d'évaluer le taux de récurrence à long terme du SVCR grâce à un suivi prospectif de la cohorte de patients recrutés à l'hôpital Lariboisière (Paris, France).

Les objectifs secondaires étaient de déterminer:

- les facteurs de risque de récurrence de SVCR
- le taux de récurrence à long terme de céphalée en coup de tonnerre (CCT)
- le taux de décès de cause cardiovasculaire à long terme après un SVCR
- le taux d'AVC à long terme après un SVCR
- le taux de survenue à long terme de céphalées circonstancielles
- le taux de récurrence de SVCR du post-partum chez les femmes en âge de procréer après un premier SVCR
- le rôle de l'hypertension artérielle dans la survenue de récurrence après un premier SVCR

III. MATÉRIEL ET MÉTHODES

1. Patients

a. Critères d'inclusion

Dans le cadre d'une étude monocentrique de suivi prospectif, nous avons inclus de manière consécutive des patients :

- présentant un SVCR défini par i) une céphalée récente inhabituelle sévère avec ou sans déficit neurologique focal et/ou crise comitiale, ii) une vasoconstriction cérébrale visible en angiographie (ARM, angioscanner ou transfémorale), avec ≥ 2 rétrécissements par artère sur 2 artères différentes, et iii) une réversibilité de la vasoconstriction démontrée dans les 12 semaines du début des symptômes par un contrôle angiographique (ARM, angioscanner ou transfémorale) ou une normalisation des vitesses circulatoires en doppler transcrânien.

- et ayant été suivis au moins 6 mois après ce SVCR.

Au total, 173 patients ayant un SVCR satisfaisant les trois critères ci-dessus ont été inclus de janvier 2004 à décembre 2013 par le Centre d'Urgences Céphalées (n= 120) et le Service de Neurologie (n = 53) de l'hôpital Lariboisière à Paris ; 138 ont été hospitalisés en neurologie, et 35 traités en ambulatoire.

A l'admission, tous les patients ont été interrogés grâce à un questionnaire semi-structuré et informés qu'ils étaient inclus dans une étude descriptive. Les données recueillies comprenaient le sexe, l'âge, les antécédents de céphalées primaires selon les critères ICHD et les facteurs de risque vasculaire. Le contexte de survenue du SVCR était détaillé avec recherche

- d'une grossesse et/ou d'un accouchement dans les 8 semaines précédant le début,

- d'autres affections médicales ou chirurgicales dans les 4 semaines précédant le début (notamment infection, allergie, traumatisme, chirurgie ou examen invasif) et

- d'un stress émotionnel aigu ou chronique

- d'une exposition à des substances vasoactives médicamenteuses et/ou toxiques dans les 15 jours précédant le début des troubles, avec un listing exhaustif.

Enfin, les manifestations cliniques du SVCR ont été recueillies, notamment les caractéristiques détaillées des céphalées et leurs facteurs déclenchant, les éventuels

déficits neurologiques et/ou crises comitiales et la pression artérielle lors de l'examen initial.

Le SVCR était qualifié de secondaire s'il était retrouvé un facteur connu comme potentiellement déclencheur et idiopathique dans le cas contraire (32). Le SVCR était considéré comme secondaire au post-partum s'il survenait dans les 8 semaines suivant un accouchement et d'origine toxique s'il existait une prise de substance vasoactive dans les 15 jours précédant le début de la symptomatologie.

Tous les patients inclus ont eu une imagerie cérébrale et vasculaire dans les 48 heures suivant leur prise en charge, comprenant un scanner cérébral (n=162), un angioscanner cérébral (n=58), une IRM encéphalique avec séquences de diffusion, FLAIR, T1, T2 écho de gradient, T1 FAT-SAT cervical et ARM cérébrale en temps de vol (n=163), une artériographie par voie fémorale (n=81), un écho-doppler cervical et transcrânien (n=160).

Le bilan biologique comprenait un hémogramme, un ionogramme sanguin et une CRP chez tous les patients, un dosage des toxiques urinaires (cannabinoïdes, cocaïne et amphétamines) chez 73 patients, et une analyse du LCR après ponction lombaire chez 141 patients.

b. Suivi

Les patients ont été suivis de manière longitudinale par des consultations à 1, 3, 6, 12 et 18 mois du SVCR puis par des consultations et/ou appels téléphoniques et/ou questionnaires envoyés par voie postale et/ou courriel environ une fois par an jusqu'en 2012, selon la disponibilité des patients. Lors de chaque consultation, les patients étaient informés qu'ils devaient éviter la prise de substance vasoactive et consulter en urgence en cas de récurrence de céphalée en coup de tonnerre ou d'une autre variété de céphalée inhabituelle.

Une première analyse de suivi de la cohorte a été réalisée en 2012 par le Dr Solène De Gaalon pour son travail de thèse.

Un nouveau suivi systématique a été réalisé du 01/03/2017 au 28/02/2018 pour cette étude selon les mêmes modalités (appels téléphoniques, courriels, courriers).

A chaque étape du suivi, les événements recherchés comprenaient:

- céphalée en coup de tonnerre (sévère et maximale en moins d'une minute) ;
- céphalées circonstancielles sexuelles, à l'effort, à la toux/Valsalva ou lors de la douche et/ou du bain, en précisant le mode de début ;

- AVC ischémique ou hémorragique
- décès de cause cardiovasculaire
- nouveau SVCR défini soit par les mêmes critères que le premier épisode, soit par les critères alternatifs suivants : i) survenue de ≥ 2 céphalées en coup de tonnerre typiques en < 2 semaines, ii) absence de déficit focal et de crise comitiale, iii) vasoconstriction cérébrale démontrée par angiographie ou élévation des vitesses au doppler transcrânien, iv) absence d'autre étiologie retrouvée à la phase aiguë et lors du suivi ultérieur et v) disparition des céphalées sévères en moins d'un mois.
- apparition d'une hypertension artérielle (HTA) et son traitement le cas échéant.
- existence d'une nouvelle grossesse avec le devenir (accouchement ou IVG/ITG) et complications éventuelles

Les patients perdus de vue ≤ 6 mois après leur premier RCVS étaient qualifiés de non-répondeurs et les patients ayant complété au moins un suivi clinique, téléphonique, postal ou par courriel ont été qualifiés de répondeurs et inclus dans la présente étude de suivi à long terme.

2. Statistiques

Les données sont présentées en moyenne \pm déviations standard, ou en fréquence et pourcentage. Le chiffre de significativité a été défini à 5% pour toutes les statistiques. Les comparaisons ont été effectuées par des tests de Fisher. Les courbes de survie ont été réalisées grâce à un test de Logrank.

Les variables démographiques, cliniques, radiologiques et les données de suivi ont été comparées entre le groupe « récurrence de SVCR » et le groupe « sans récurrence ni mort cardio-vasculaire » à l'aide d'une analyse univariée puis multivariée afin de déterminer des facteurs de risque de récurrence de SVCR, et de CCT. Pour chaque variable statistiquement significative, un Odds Ratio a été calculé.

IV. RESULTS

1. Characteristics of the RCVS cohort

Out of the 173 patients with RCVS recruited between 2004 and 2011 (8-year inclusion period), only one patient was lost to follow-up before six months, and could never be reached subsequently (figure 11). All other 172 patients were respondents (99.4%) and eligible for the final analysis with a mean follow-up period of 110 ± 40 months (range 6–196 months). From March 2017 to February 2018, 144 patients responded to the last follow-up visit (83.2%). Duration of follow-up since enrolment for each patient is detailed in figure 10. Two patients had died by the completion of the study.

Figure 10: duration of follow-up for each patient, since their enrollment

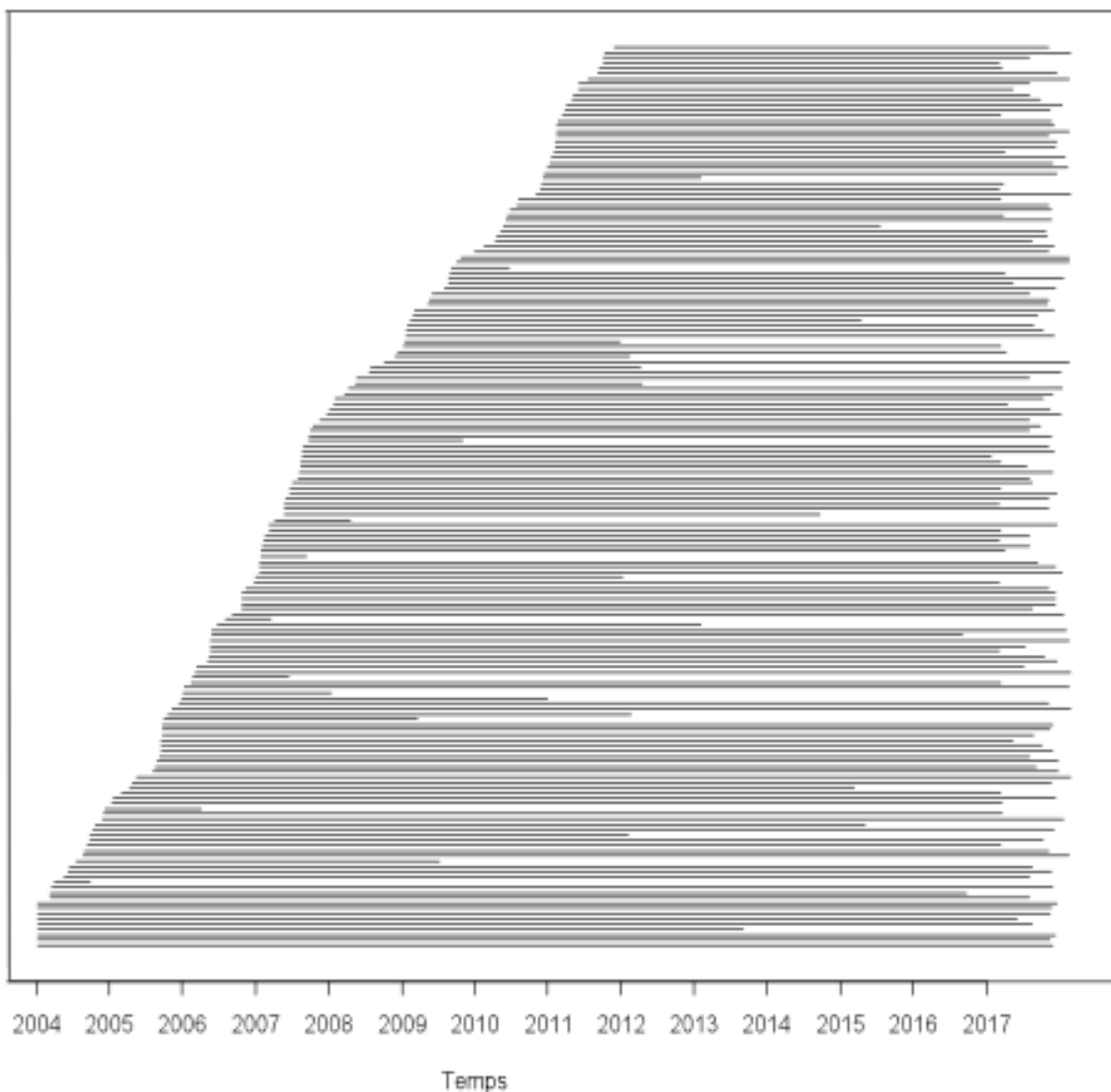
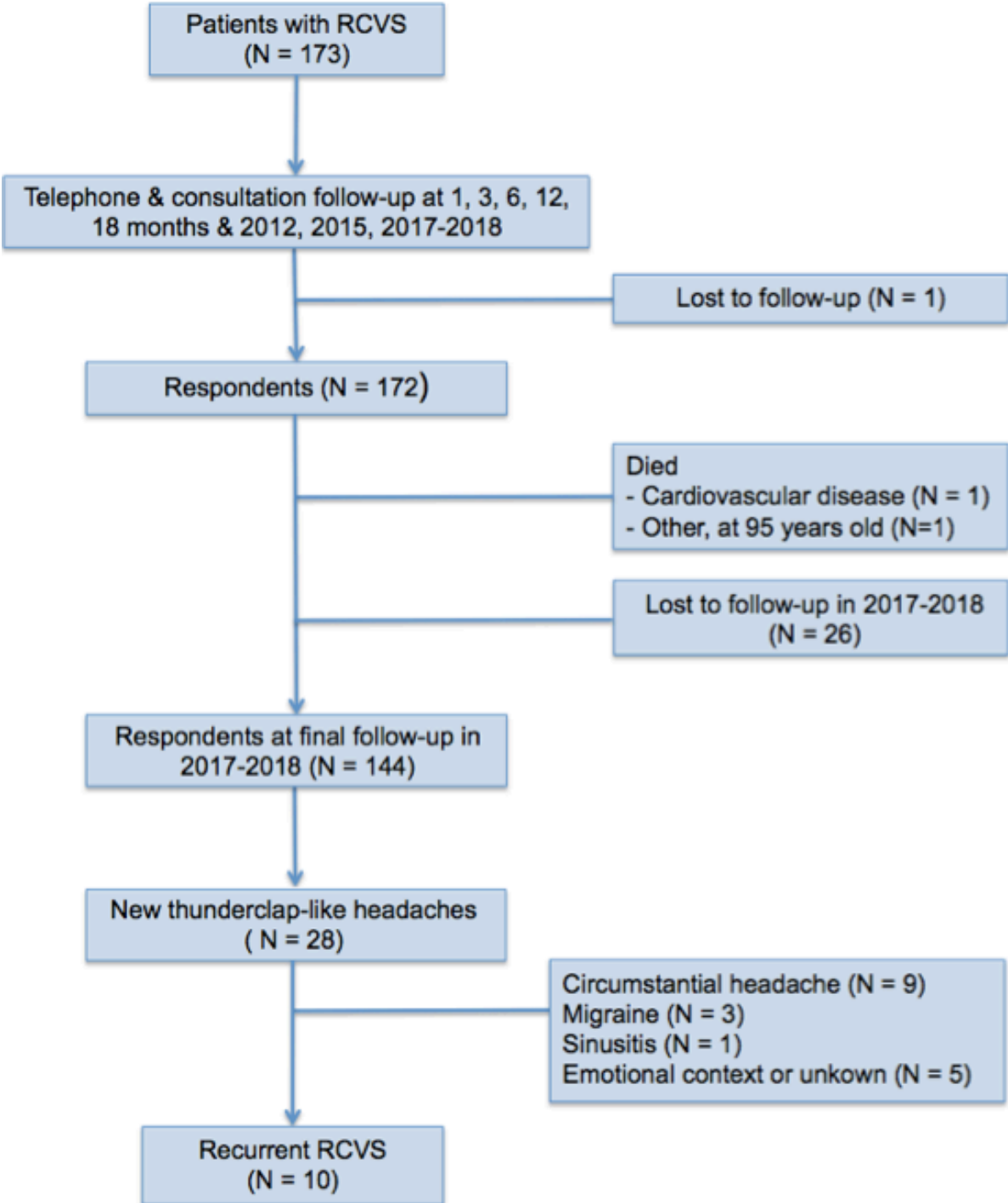


Figure 11: flow-chart of patient enrollment and follow-up



2. Patients with recurrent RCVS

Of the 172 respondents, 28 (16%) had a recurrent thunderclap-like headache. Ten of these subjects (5,8% of the 172 patients) had a confirmed recurrent RCVS that occurred a mean of 78 ± 46 (median 81, interquartile range: [35 – 93]) months after the first episode. One patient (0.6%) had a third RCVS that occurred 8 months after the second bout. The incidence rate of a second RCVS was 0.65 per 100 person-years (95% CI [3.29 – 11.54]). All 10 patients were women (100%).

Of the 10 patients, the first bout of RCVS occurred at a mean age of 46 ± 10 years, and the recurrent bout occurred at a mean age of 52.2 ± 11 years (median 48). Two (20%) of the 10 patients had hypertension, 2 (20%) had hypercholesterolemia, 2 (20%) were current smoker, 6 (60%) had migraine, 2 (20%) had a past-history of thunderclap headache (TCH), 2 (20%) had an history of anxiety and/or depression and none had diabetes.

The first RCVS was qualified as secondary to classical causes in 4 (40%) patients, all to exposure to vasoactive drugs (triptan, SSRI, IRSN, nicotinic patch, heptamyl, nasal vasoconstricting spray, cyclophosphamide, azathioprine) with an associated recent upper respiratory tract infection in one. Another patient incriminated a context of chronic emotional stress (divorce). The second RCVS was secondary in 4 patients, namely to post-partum in one and to vasoactive drug exposure in 3 (cannabis, ephedrine for dental anesthesia and fluoxetine)(Table 8).

All 10 patients had at least one thunderclap headaches during both RCVS episodes with an average of 4.7 ± 2.7 thunderclap headaches (range 2-10) in a mean period of 6.3 ± 3.9 days (range 1-12) during the first bout and 3.6 ± 3.2 (range 1-12) thunderclap headaches in a mean period of 4.1 ± 3.3 days (range 1-10) during the second bout. The first thunderclap headache was provoked in 8 of the 10 patients during the first RCVS, namely by various physiological physical triggers in 7 patients (exertion in 4, sexual activity in 2, Valsalva maneuver in 1) and by acute emotion in 1. Physical triggers provoked the first thunderclap headache of the second RCVS in 8 patients (exertion in 4, sexual activity in 2 and Valsalva maneuver in 2) (Table 8). Notably, 7 patients (70%) stated that exactly the same physical trigger provoked the first thunderclap headache during both episodes of RCVS (Table 8). For example, patient number 5 presented both RCVS while water skiing, a year apart; and patient number 6 and 9 experienced their first TCH while running after a bus for both bouts.

Headache was associated to blood-pressure surge in half the patients during the first bout and three in the second one (but some data may be missing). None of the ten patients had other clinical manifestations, such as focal deficit or seizure during the first and recurrent RCVS.

Three patients developed a subarachnoid hemorrhage (SAH) during the first RCVS. Two developed complications during the recurrent RCVS, with cSAH in a 56 years-old woman (patient number 3) and an asymptomatic secondarily hemorrhagic small frontal brain infarction in one (patient number 1). These two case reports are detailed thereafter. Outcomes at three months were excellent with a mRS = 0 for all 10 patients during both bouts of RCVS.

Patient number 1 was a 63-year-old woman without any past medical history who experienced her first TCH while cutting saucisson, which was accounted as a Valsalva manoeuvre. Recurrence of RCVS occurred 86 months (7 years) after the first episode and precipitating factor was also a Valsalva manoeuvre. She didn't visit any doctor until a month and MRA and ACT showed no sign of vasospasm but an ICH, which was interpreted as a secondary hemorrhagic cerebral infarct. On the contrary, transcranial colour sonography (TCCS) showed an elevated flow velocity (130-140cm/sec) in both MCA. Recurrent RCVS was diagnosed and she had no permanent neurological deficit during follow-up.

Patient number 3 was a 56 years-old woman with history of migraine without aura. She experienced a severe headache, which woke her up at 6 AM, without any precipitating factor identified. She had 7 TCH in total, while urinating, eating or sleeping, accompanied by acute abdominal pain. She had blood pressure surge and MRI showed a cortical SAH. Vasospasms were visible on catheter angiography at day 6. Resolution of vasospasms was shown on MRA at day 44. Hypertension was diagnosed and treated after the first RCVS. She suffered from few circumstantial (exertion) headaches during follow-up. Twelve years later, she suffered from a brutal headache while sleeping, without any precipitating factor. She again experienced violent abdominal pain, sweating and tachycardia. MRI showed again a cortical SAH and vasospasms were visible on transcranial Doppler (TCD) at day 28. Thoraco-abdomino-pelvic TDM was performed to rule out a pheochromocytoma and was normal. Reversibility of stenosis was proven on TCD at day 58.

One patient (number 10) had 3 bouts of RCVS. She was a 43-year-old woman with a history of hypertension, renal transplantation and anxiety, treated by immunosuppressants (Azathioprine and Cyclosporine). Her initial RCVS started few days after the death of her pet-dog with an orgasmic TCH. She had a total of 6 TCH over 9 days. Neurological examination, BP and brain CT and MRI were normal. Diffuse cerebral vasoconstriction was assessed by CTA at day 10 and reversible on a control MRA at 106 days. Her second RCVS occurred 34.5 months later (nearly 3 years), four weeks after she began a treatment with fluoxetine for decompensated anxiety, and manifested with a single orgasmic TCH. Four days later MRA showed diffuses irregularities of intracerebral arteries (predominant on the right MCA). She had a third RCVS eight months later (42.5 months after the first) in a context of emotional stress (without SSRI but still immunosuppressants), which manifested again with a single orgasmic TCH. MRA showed vasospams of the left MCA. Both recurrent RCVS resolved without any complication.

Figure 12: Survival curve of recurrent RCVS

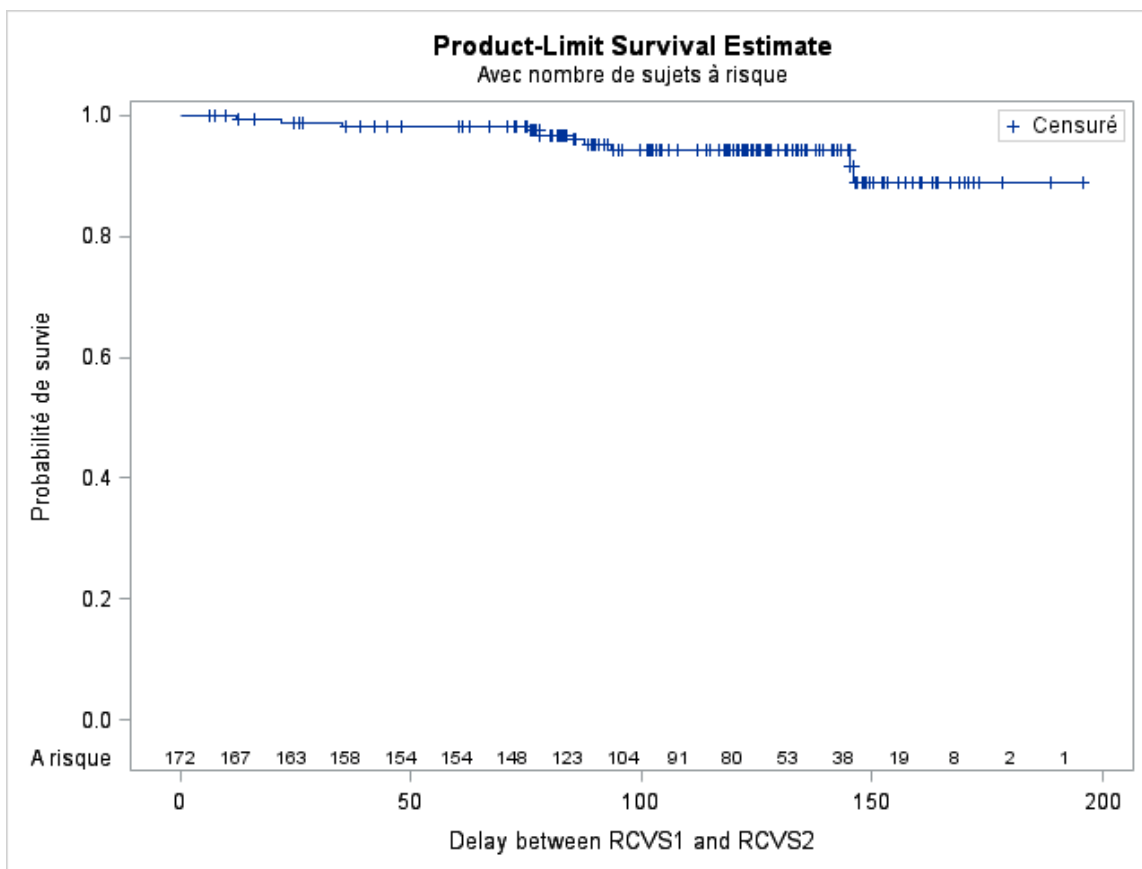


Table 8: demographic, clinical and radiological characteristics and outcome of the 10 patients with recurrent RCVS

Case-sex	Past hist.	Bout	Age	Context	Trigger for TCH1	Clinical features	BP surge	Brain lesion	Stenosis on IC arteries	Revers. at 3 months	mRS at 3M	Delay to recurrent RCVS (months)
1-F	0	RCVS 1	63	0	Valsalva	TCH (2)	No	cSAH	PCA/ACA	Yes	0	86
		RCVS 2	70	0	Valsalva	TCH (12)	Yes	IS/ICH	MCA	No	0	
2-F	MO	RCVS 1	28	0	0	TCH (4)	Yes	cSAH	PCA	Yes	0	143.5
		RCVS 2	40	VD	Valsalva	TCH (2)	NC	0	PCA/ACA MCA	Yes	0	
3-F	MO	RCVS 1	56	0	0	TCH (7)	Yes	cSAH	ACA/ICA	Yes	0	143
		RCVS 2	68	0	0	TCH (4)	Yes	cSAH	ICA	Yes	0	
4-F	MO MA	RCVS 1	41	VD/CES	Emotion	TCH (3)	Yes	0	MCA/PCA	Yes	0	21
		RCVS 2	42	PP	0	TCH (4)	Yes	0	PCA	No	0	
5-F	0	RCVS 1	48	0	Exertion	TCH (7)	No	cSAH	ACA/MCA	Yes	0	12
		RCVS 2	49	0	Exertion	TCH (3)	No	0	ACA/MCA	Yes	0	
6-F	AHT	RCVS 1	51	URTI/VD	Exertion	TCH (2)	Yes	0	ACA/MCA PCA	Yes	0	92
		RCVS 2	59	0	Exertion	TCH (4)	NC	0	MCA	Yes	0	
7-F	MO TU	RCVS 1	41	CES	SA	TCH (2)	No	0	ACA/MCA	Yes	0	74.5
		RCVS 2	47	VD	SA	TCH (2)	NC	0	NC	Yes	0	
8-F	MA	RCVS 1	52	0	Exertion	TCH (4)	Yes	0	ACA/BA MCA	Yes	0	84
		RCVS 2	59	0	Exertion	TCH (3)	No	0	MCA/BA	Yes	0	
9-F	MO TU A/D	RCVS 1	37	VD	Exertion	TCH (10)	No	0	ACA/MCA	Yes	0	77
		RCVS 2	43	0	Exertion	TCH (1)	NC	0	MCA	Yes	0	
10-F	AHT A/D	RCVS 1	43	VD/CES	SA	TCH (6)	No	0	MCA/ICA	Yes	0	34.5
		RCVS 2	45	VD	SA	TCH (1)	NC	0	MCA	Yes	0	
		RCVS 3	46	VD/CES	SA	TCH (1)	NC	0	MCA	No	0	42.5

Abbreviations in table 8: Gender: F = female; Past history: MA= migraine with aura; MO= migraine without aura; TU = tobacco use; A/D = anxiety and/or depression; AHT = arterial hypertension
Context: URTI= recent upper respiratory tract infection; PP = postpartum; VD = vasoactive drug;
TCH1 : first thunderclap headache of the RCVS bout; **Triggers:** SA = sexual activity; **CES** = chronic emotional stress; **Clinical features:** BP surge = blood-pressure surge above 160/90 mmHg; TCH (n)= thunderclap headache (number); **Brain lesions:** cSAH = cortical subarachnoid hemorrhage; ICH = intracerebral hemorrhage; IS = ischemic stroke; **Arteries:** ACA = anterior cerebral artery; BA= basilar artery; ICA= internal carotid artery; MCA= middle cerebral artery; PCA = posterior cerebral artery; PICA = posterior-inferior cerebellar artery; VA= vertebral artery; BA = basilar artery; **mRS at 3M** = modified Rankin Score at 3 months.

3. Risk factors for recurrent RCVS

Clinical variables including demographics, medical illness, headache triggers, radiological features and outcome during the first bout of RCVS were assessed to see whether they could predict the recurrence of RCVS (Table 9 and 10). The patient who died from CVD was not included in this comparison because of the nature of this bad outcome.

Follow-up duration between patients who had a recurrent RCVS and those who had not was similar (110 ± 31 versus 110 ± 41 months).

Patients with recurrent RCVS were all women, whereas there were 70% of women (N=112) in the no recurrence and no CV death group. Univariate analysis showed that female sex was a significant predictive factor for recurrent RCVS ($p = 0.04$), but this wasn't confirmed by the multivariate analysis.

Univariate analysis showed that exertion as a trigger for thunderclap headaches in the first bout of RCVS was a significant predicting factor for recurrent RCVS. The multivariable analysis showed that exertion as a trigger was an independent predictor for recurrent RCVS with an odds ratio of 6 (CI 95% [1.5 – 23.7]; $p < 0,01$).

Newly diagnosed hypertension after the first RCVS was more frequent in the recurrence group (50% versus 20%, $p < 0.05$), and all hypertension, prior to 1st RCVS or new, was twice as frequent as in the no recurrence and no CV group (70% versus 35%, $p = 0.047$). Multivariate analysis showed that newly diagnosed hypertension was an independent risk factor for recurrent RCVS, with an odds ratio of 4.8 (CI 95% [1.3 – 19.2], $p = 0.02$).

There was a trend to have more migraine in the recurrence group, but no significant statistical difference (60% versus 30%, $p = 0.08$).

Table 9: Demographic features and precipitant factors of RCVS of the 171 patients included in analysis

Variables assessed at the time of the first RCVS	Recurrent RCVS	No recurrence and no CV death	Univariate analysis	Multivariate analysis
	N= 10 patients	N = 161 patients	P	OR (95% CI) P
Age, mean±SD	46±10	44±12	0.5910	
Age, median (interquartile range)			0.6352	
Sex, female	10 (100%)	112 (70%)	0.0388	
Current smoker	2 (20%)	58 (36%)	0.4970	
Hypertension	2 (20%)	24 (15%)	0.6515	
Diabetes	0	3 (2%)	0.9999	
Hypercholesterolemia	2 (20%)	16 (10%)	0.6506	
Menopause (% in women)	4 (40%)	58 (52%)	0.5267	
Any migraine	6 (60%)	49 (30%)	0.0776	
- Migraine without aura	5 (50%)	47 (29%)	0.1742	
- Migraine with aura	2 (20%)	12 (7%)	0.1917	
Past history of thunderclap headache	2 (20%)	13 (8%)	0.2142	
Past history of sexual headache	0	12 (7%)	0.3706	
Any anxiety and/or depression	2 (20%)	47 (29%)	0.7261	
Not any precipitant	2 (20%)	16 (10%)	0.3070	
Any of postpartum, substances, disorder	5 (50%)	100 (62%)	0.5113	
Any vasoactive substance	4 (40%)	79 (49%)	0.5771	
Cannabis	0	33 (20%)	0.1110	
Any medication	4 (40%)	53 (33%)	0.7364	
Antidepressants	1 (10%)	23 (14%)	0.9999	
Alpha-sympathomimetics	1 (10%)	18 (11%)	0.9999	
Triptans	1 (10%)	4 (2%)	0.2629	
Immunosuppressant	1 (10%)	2 (1%)	0.1662	
Postpartum (% in women)	0	14 (12%)	0.3304	
Surgical/medical disorder*	1 (10%)	49 (30%)	0.2842	
Head/neck surgery/procedure/disorder	0	6 (4%)	0.5343	
Other surgery/procedure/disorder	0	16 (10%)	0.2942	
Infection/inflammation/allergy	1 (10%)	31 (19%)	0.6900	
Any physiological physical trigger**	7 (70%)	87 (54%)	0.3249	
Sexual activity	2 (20%)	33 (20%)	0.9999	
Valsalva's manoeuvre	1 (10%)	21 (13%)	0.9999	
Exertion	4 (40%)	16 (10%)	0.0183	6.0 (1.5 – 23.7): p=0.0099
Bathing or showering	0	9 (6%)	0.4423	
As sole precipitant	2 (20%)	31 (19%)	0.9999	
Any emotional precipitant	3 (30%)	49 (30%)	0.9999	
Emotional stress preceding RCVS1	3 (30%)	40 (25%)	0.7134	
Emotion triggering first headache	1 (10%)	12 (7%)	0.5565	
Emotion as sole precipitant	0	6 (4%)	0.5342	

Table 10: Clinical and radiological features and outcome of the 171 patients included in the analysis

Variables assessed at the time of the first RCVS	Recurrent RCVS	No recurrence and no CV death	Univariate analysis*	Multivariate analysis
	N= 10 patients	N = 161 patients	P	OR (95% CI) P
Headache	10 (100%)	161 (100%)		
No headache at onset	0	3 (2%)	1.0000	
Thunderclap headache at onset	9 (90%)	131 (81%)	0.6918	
At least one thunderclap headache	10 (100%)	151 (94%)	0.4166	
At least one peaking in > 5 minutes	2 (20%)	25 (15%)	0.6593	
Recurrent headache attacks	10 (100%)	144 (90%)	0.2788	
Single headache attack	0	17 (11%)	0.2788	
No any trigger for headache(s)	2 (20%)	38 (24%)	1.0000	
Sexual trigger for ≥1 headache	3 (30%)	42 (26%)	0.7240	
Emotional trigger for ≥1 headache	3 (30%)	29 (18%)	0.3990	
Exertion as trigger for ≥1 headache	5 (50%)	33 (20%)	0.0446	5.1 (1.3 – 19.9) : p=0.0205
Any focal neurological deficit	0	40 (25%)	0.0717	
Transient neurological deficit	0	24 (15%)	0.1878	
Persistent neurological deficit	0	19 (12%)	0.2492	
Seizures	0	9 (6%)	0.4423	
Blood pressure surge	5 (50%)	46 (29%)	0.1733	
Any brain CT or MRI abnormal	4 (40%)	56 (35%)	0.7432	
Symptomatic stroke	0	18 (11%)	0.2636	
Subarachnoid hemorrhage (SAH)	4 (40%)	43 (27%)	0.4649	
Intracerebral hemorrhage (ICH)	0	15 (9%)	0.3122	
Cerebral infarction (CI)	0	13 (8%)	0.3498	
PRES (vasogenic edema)	0	12 (7%)	0.3706	
Cervical artery dissection	0	20 (12%)	0.2355	
Variables assessed during follow up				
Persistent deficit at 3 months	0	12 (7%)	0.3706	
Normal activities at 6 months	10 (100%)	153 (95%)	0.4702	
Céphalées circonstantielles	6 (60%)	77 (48%)	0.7423	
Hypertension diagnosed since RCVS1	5 (50%)	33 (20%)	0.0467	4.8 (1.3 – 19.2) : p=0.0234
Hypertension at the end of follow up vs no hypertension before or after RCVS1				
Hypertension at the end of follow up	5 (63%)	33 (25%)	0.0311	
No hypertension before or after RCVS1	3 (37%)	101 (75%)		
Hypertension at the end of follow up	7 (70%)	57 (35%)	0.0466	
Follow up duration in month mean±SD	110±31	110±41	0.8210	

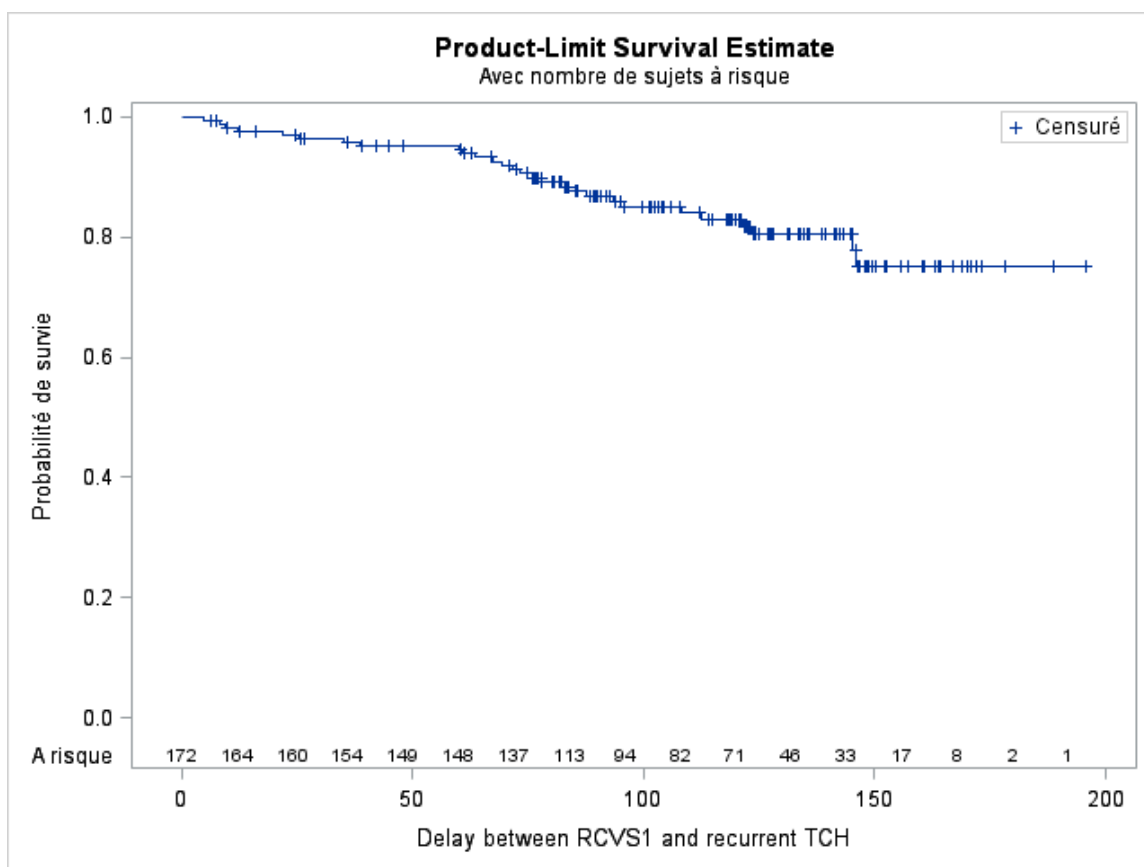
4. Recurrence of thunderclap headache

During follow-up, 28 patients (16%) suffered from recurrent TCH (figure 10).

Recurrence rate was 1.9 per 100 person-years (95% CI [1.28 – 2.70]). Final diagnosis were primary circumstantial headaches (n = 9), migraine (n = 3), sinusitis (n = 1), emotional context or unknown (n = 5) and RCVS (n = 10).

To be noted, 16 of the 18 patients who didn't have a diagnosis of recurrent RCVS didn't perform any vascular imaging or didn't even see a doctor. So some TCH of unknown aetiology might have been recurrent RCVS that couldn't be diagnosed.

Figure 13: Survival curve of recurrent TCH



5. Cardiovascular death and stroke

By the end of our study in 2018, 2 patients had died. One man aged 86 at his RCVS died at 95 years old during sleep. A man aged 41 at his RCVS had a sudden cardiac arrest in the waiting room for an appointment with his psychiatrist at 46 years old and could not be resuscitated during the following 90 minutes reanimation procedure. This patient had had no new TCH or RCVS during the five years of follow-up, but was not included in the recurrence analysis because of the cardiovascular nature of his death. The incidence of cardiovascular death (CVD) was thus 0.064 per 100 person-years (95% CI [3.14 – 11.22]).

One patient (0,6%) had a stroke (secondary haemorrhagic cerebral infarction) caused by her recurrent RCVS (patient 1). Stroke rate after a first RCVS was 0.065 per 100 person-years (95% CI [3.29 – 11.54]).

6. RCVS and pregnancy

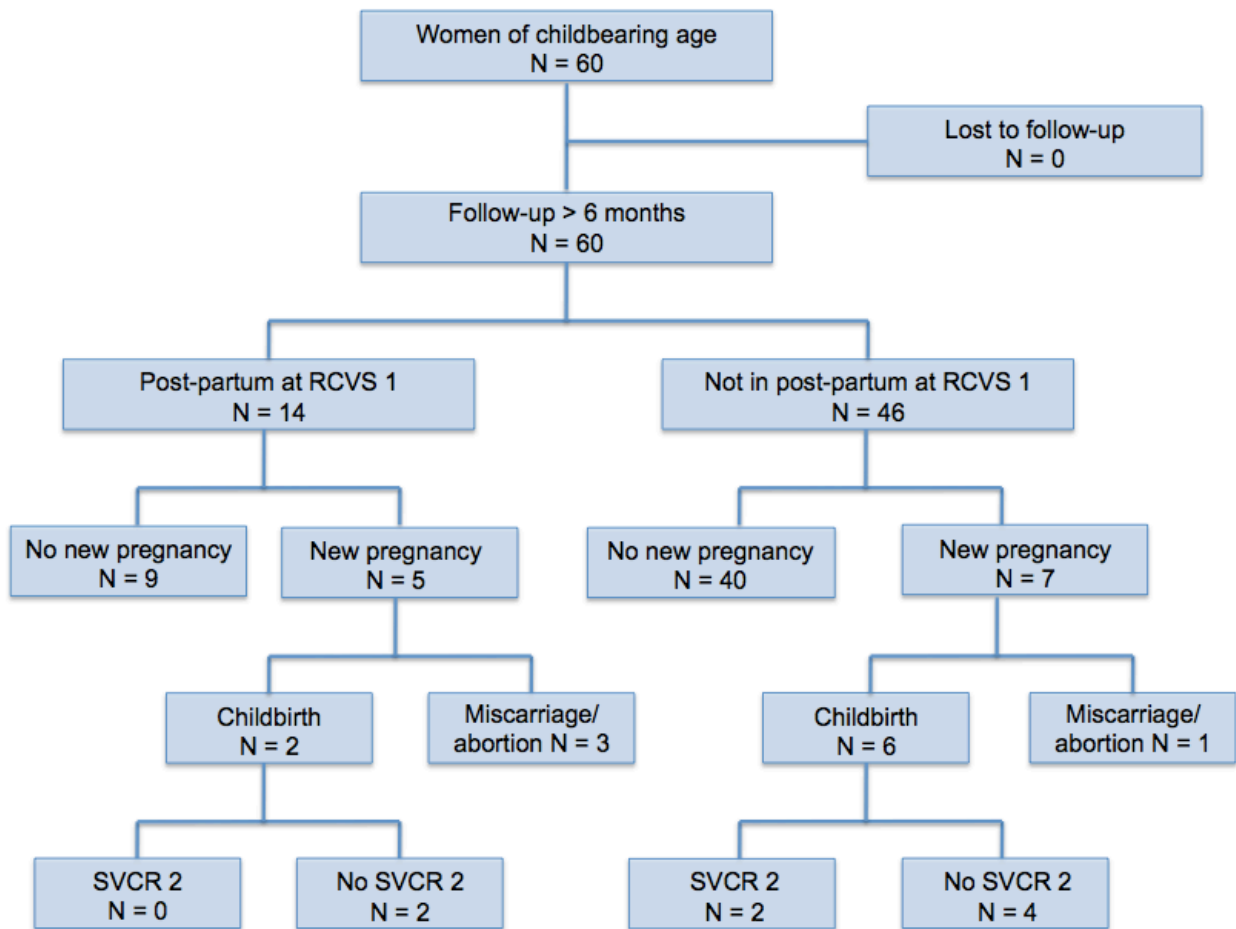
In our study, we included 122 women and 60 were of childbearing age (18-50 years old, figure 14). None were lost to follow-up.

Fourteen women (23% of the women of childbearing age) had a post-partum RCVS1. One of them had first eclampsia then RCVS associated with PRES. Five of the 14 women with a postpartum RCVS1 had a new pregnancy, which led to childbirth in two, without recurrent RCVS. Three other women had an abortion, one of them because she was totally frightened by a possible recurrence. Abortion was not followed by recurrent RCVS.

Out of the 46 women of childbearing age whose RCVS1 was not secondary to postpartum, 6 had a new pregnancy, including one who had 2 pregnancies, leading to childbirth. The woman who had 2 pregnancies (patient number 4) had pre-eclampsia for the first one and a post-partum RCVS for the second. The other 5 women who delivered, didn't suffer from any complication.

Altogether, 11 women had a pregnancy after the first RCVS, eight deliveries occurred and only one (patient number 4) lead to a postpartum RCVS2. Hence, in women of childbearing age at the time of first RCVS, the estimated prevalence rate of postpartum RCVS is about 12,5%.

Figure 14: Follow-up of women of childbearing age with post-partum RCVS or not, and recurrence of RCVS



7. RCVS and hypertension

At inclusion, 26 out of the 172 patients (15,1%) had a history of hypertension, without statistical difference between the two groups ($p=0.65$).

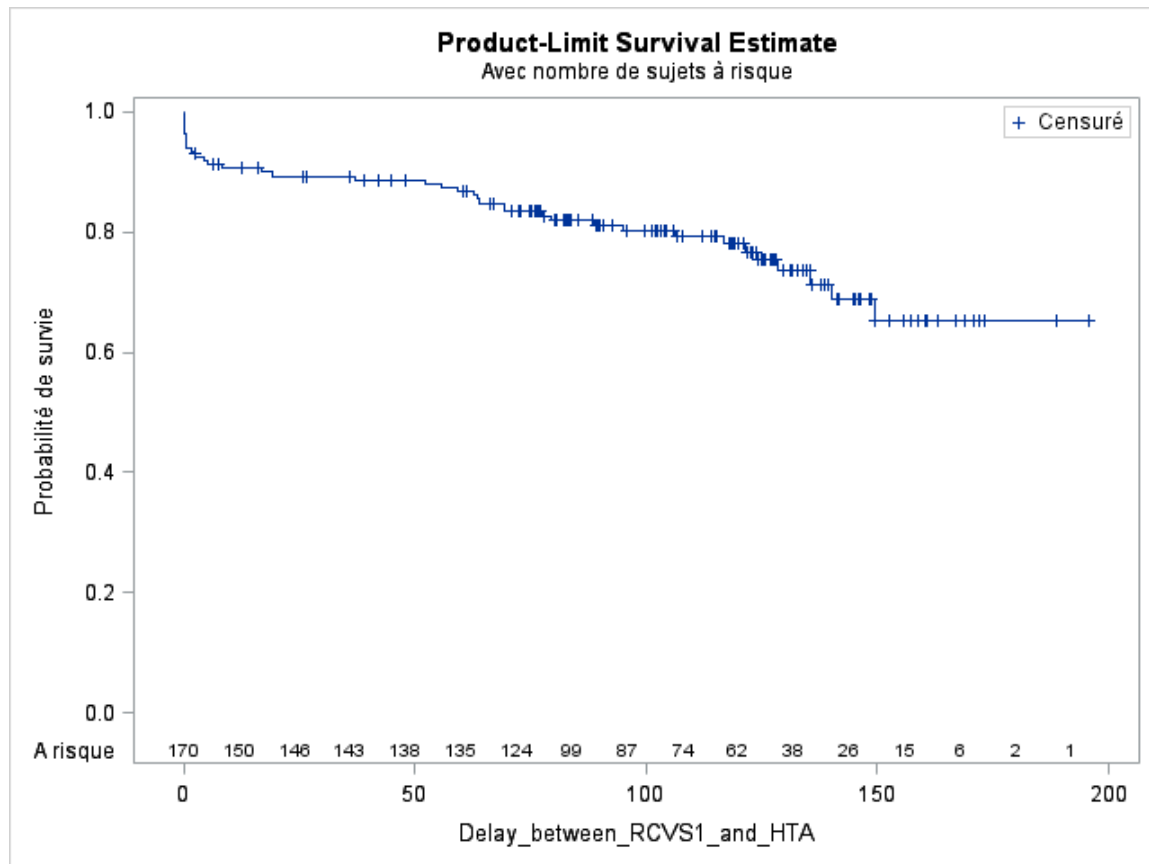
At the acute phase of RCVS1, 30.2% of our patients had a blood pressure (BP) surge, without a significant difference between patients who had a second RCVS and the one who did not ($p=0.17$). During RCVS2, also 30% had a BP surge, but some data are missing.

During follow-up, 39 patients (26,7% of the 146 patients without history of hypertension), including 31 women and 8 men, developed hypertension. Occurrence rate of hypertension was 2.94 per 100 person-years (95% CI [2.12 – 3.98]).

Of the 39 patients with incident hypertension, 5 (12.8%) had a recurrent RCVS, one CVD (2.6%) and 33 (84.6%) had none of these.

Risk of recurrent RCVS was significantly higher in patients with hypertension newly diagnosed after a first RCVS (OR = 4.8; 95% CI [1.3 – 19.2]; p = 0.02).

Figure 15: Survival curve of hypertension after first RCVS



8. Circumstantial headaches following RCVS

During follow-up, 29 patients (17%) declared having sexual headaches, 41 patients (24%) had exertion headaches, 22 patients (13%) had cough headaches, 19 patients (11%) had headaches triggered by defecation, and 7 patients (4%) had headaches triggered by water (shower or bath). Of the 172 patients, 89 (52%) never had any of these circumstantial headaches during follow-up, and 48% declared having at least one type of circumstantial headache.

Out of the 161 patients without recurrent RCVS and no CV death, 77 patients (48%) had at least one circumstantial headache, versus 60% in the recurrence group, but it wasn't statistically significant.

Figure 16: frequency of circumstantial headaches in the 172 patients during follow-up

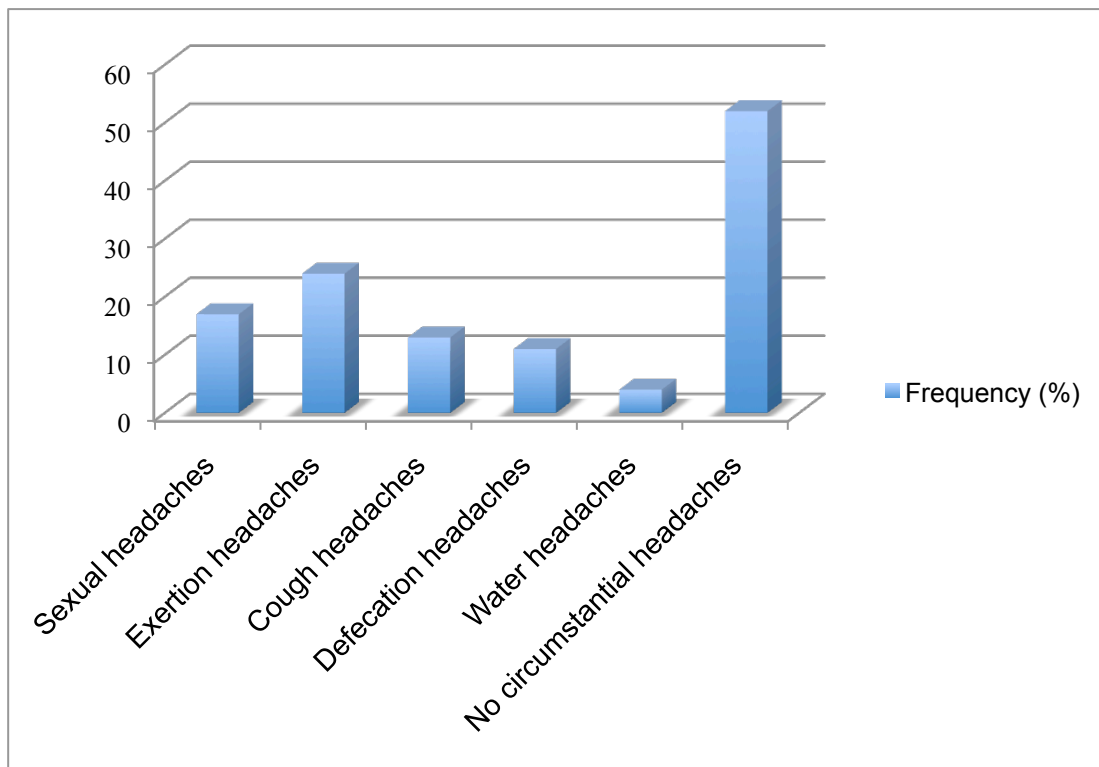
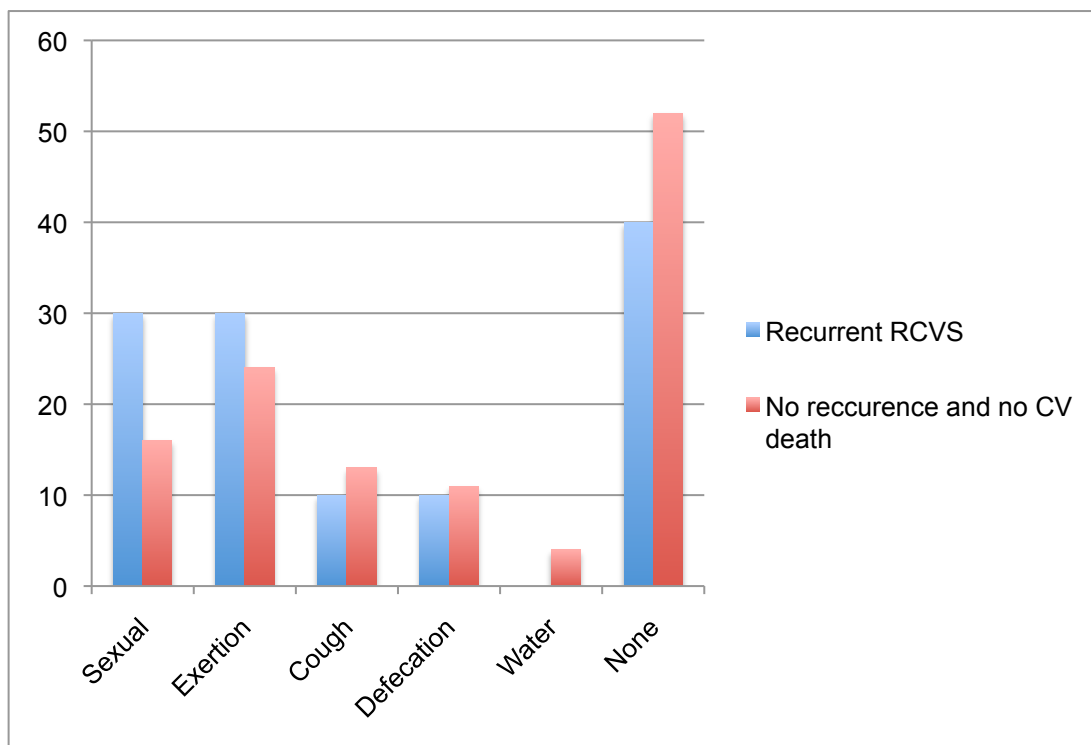


Figure 17: frequency (%) of circumstantial headaches in the recurrence group (N = 10) versus no recurrence and no CV death (N = 161)



V. CONCLUSION ET DISCUSSION

Bien que l'incidence et la prévalence exactes du SVCR soient inconnues, les différentes études de cohorte mondiales ont permis de bien caractériser le SVCR sur le plan démographique, clinique et paraclinique, ainsi que son évolution à court et moyen terme. Concernant le risque de récurrence, 2 *case report* ont été publiés ainsi que 3 études de cohortes. Dans un des 4 premiers cas décrit par Call et Flemming en 1988 (2), une femme de 48 ans avait présenté 2 SVCR à 6 mois d'intervalle avec normalisation des anomalies vasculaires entre les deux épisodes. Du fait de cette présentation atypique, la patiente avait bénéficié d'une biopsie cérébrale dont l'analyse histologique n'avait révélé aucune anomalie en faveur d'une vascularite du SNC. Ursell avait également décrit un second cas de récurrence de SVCR en 1998 (312), à 32 mois d'intervalle, chez une patiente de 39 ans. Les deux épisodes étaient survenus au cours du post-partum et s'étaient compliqués à chaque fois d'hémorragie intracérébrale. Elle n'avait présenté aucun déficit neurologique et son devenir à long terme était favorable. Dans la première petite série prospective de 16 patients, il avait été noté une rechute, sans précision sur le délai de survenue (22).

Notre étude de suivi prospectif a porté sur une cohorte de 173 patients atteints de SVCR prouvée avec une durée de suivi moyenne trois fois plus longue que la série prospective taïwanaise (110 ± 40 vs 37.5 ± 24.4 mois) (35,44) avec un taux de répondants également supérieur aux 2 grandes séries publiées (99,4% vs 80,8% pour la série taïwanaise et 23,5% pour la série américaine) (44,311).

La récurrence de CCT est le symptôme le plus évocateur de récurrence de SVCR. Dans notre étude, 16% des patients (N=28) en ont présenté au mois une, soit une incidence de 1,9/100 personnes/an (IC 95% [1.28 – 2.70]). Parmi ces CCT, seul un tiers (N = 10) représentait une récurrence de SVCR, le reste étant classé migraines (N=3), céphalées circonstanciées (N=9), sinusite (N=1), ou de cause indéterminée (N=5).

Dans notre étude, le taux de récurrence du SVCR était faible (5,8%), sur une durée 3 fois plus importante que la série taïwanaise (incidence de 0,65/100 personnes/an vs 1,71/100 personnes/an) (44). Ce faible taux d'incidence peut être expliqué par un suivi initial très rapproché dans notre étude, avec 5 consultations en 1 an et demi pendant lesquelles des informations ont été données quant à l'éviction des facteurs pouvant favoriser une récurrence de SVCR, notamment les médicaments vasoactifs (triptan, alpha-sympathomimétiques, dérivés de l'ergot de seigle, ISR, etc.) et les drogues.

Une femme (0,6%) a présenté un 3^{ème} SVCR. ceci pouvant être expliqué du fait de la poursuite obligatoire de traitements favorisant le SVCR (cyclosporine et azathioprine) dans le cadre d'une greffe rénale. Cependant, le taux de récurrence est peut être plus élevé. En effet, lors du recueil des antécédents médicaux lors de l'inclusion des patients, quelques uns décrivaient des épisodes fortement évocateurs de SVCR, sans aucune preuve radiologique, à une époque où cette pathologie n'était pas encore clairement définie. Une patiente ayant présenté une récurrence de SVCR (cas numéro 3), inclus en 2006, décrivait un épisode ancien évocateur de SVCR. En 1997, elle avait présenté plusieurs CCT sur une période de 10 jours. Elle était alors à l'étranger et n'avait pas consulté. Deux patients avaient un antécédent d'infarctus cérébral considéré comme cryptogénique mais survenant dans un contexte de CCT. Pour l'un d'entre eux, des anomalies de calibre du siphon carotidien droit avaient même été décrites. Au total, nous avons retrouvé un antécédent de CCT chez 15 patients, associé à un AVC pour deux d'entre eux.

De plus, sur les 18 patients de notre cohorte ayant présenté une récurrence de CCT au cours du suivi sans diagnostic de SVCR, 16 n'avaient eu aucune imagerie vasculaire ou n'avaient même pas consulté. Certains d'entre eux, en particulier ceux n'ayant eu aucune cause retrouvée ou seulement un facteur émotionnel, ont pu en réalité présenter une récurrence de SVCR. Il est donc très important de réaliser un examen angiographique pour toute CCT, d'autant plus s'il existe un antécédent de SVCR. Toutes les récurrences de SVCR étaient prouvées par un examen angiographique (AngioTDM, ARM ou angiographie conventionnelle) et la réversibilité des spasmes était retrouvée pour 8 patientes sur 10, deux d'entre elles n'ayant pas effectué d'imagerie de contrôle.

Les récurrences de SVCR sont survenues entre 12 mois et 12 ans après le 1^{er} épisode, avec un délai moyen de 6,5 ans. Dans la série taïwanaise (44), les récurrences étaient survenues en moyenne 3,5 ans après le 1^{er} épisode (6 mois à 7 ans). Les autres cas rapportés de récurrences étaient survenus 6 mois (2), 32 mois (312) et moins de 43 mois (le délai exact de la récurrence n'était pas précisé) (22) après le premier épisode.

Les 10 patients ayant présenté une récurrence étaient toutes des femmes. Un facteur hormonal est donc possiblement impliqué, puisqu'une forte prépondérance féminine (89%) a également été retrouvée dans l'étude taïwanaise (44). Cependant, le sexe féminin n'était pas retenu comme facteur de risque indépendant de récurrence.

Deux facteurs de risque indépendants de la récurrence ont été identifiés, l'existence d'une nouvelle HTA diagnostiquée lors du suivi (OR = 4.8; IC 95% [1.3 – 19.2];

$p=0.023$) et l'effort physique comme facteur déclenchant de la 1^{ère} CCT (OR = 6; IC 95% [1.5 – 23.7]; $p < 0,01$). Cela semble suggérer l'existence d'un seuil d'activation sympathique plus faible avec une vulnérabilité plus importante à la dysrégulation du tonus vasculaire artériel cérébral chez les patients sujets aux récives de SVCR.

De manière intéressante, nous avons noté que 70% des patients ayant eu une récive de SVCR avait le même facteur déclenchant de la première CCT pour le 1^{er} et le 2nd SVCR (effort physique, activité sexuelle, manœuvre de Valsalva), voire exactement la même activité (courir après un bus, pratiquer du ski nautique). Nous pouvons nous demander s'il existe chez ces patients une certaine hypersensibilité sympathique à un stimulus donné avec éventuellement un seuil d'excitabilité plus faible.

L'équipe Taiwanaise avait identifié l'activité sexuelle comme facteur de risque indépendant de récive du SVCR (44), ce qui n'a pas été mis en évidence dans notre étude. Au sein de notre cohorte, le taux de céphalées primaires sexuelles était de 7% (N =12) avant le SVCR1 et de 17% (N=29) après. Les autres types de céphalées circonstancielles n'avaient pas été recueillis lors de l'inclusion. Au cours du suivi, 48% des patients de la cohorte avaient présenté au moins un type de céphalée circonstancielle (N = 83). Il n'existait pas de différence significative entre le groupe récive et le groupe sans récive ni mort cardiovasculaire. Les plus fréquentes étaient les céphalées d'effort (24%), puis les céphalées sexuelles (17%), les céphalées à la toux (13%), les céphalées à la défécation (11%) et plus rarement au contact avec l'eau (4%). Ces céphalées circonstancielles pouvaient être associées chez un même patient, et semblaient de moins en moins fréquentes avec le temps, sans que cela puisse être réellement quantifié. Une majoration des céphalées dans la phase initiale suivant le SVCR puis une régression des céphalées au court du temps avait déjà été suggérée par l'équipe américaine en 2016 (311). Une hypothèse serait la sensibilisation des nocicepteurs entourant le ganglion trigéminé après la phase initiale de vasoconstriction, ce qui pourrait entraîner la sensibilisation du noyau trigéminé caudal puis du noyau trigéminé ponto-mésencéphalique et/ou du thalamus.

La prévalence des céphalées sexuelles dans la population générale n'est pas connue. Dans une étude prospective espagnole réalisée sur plus de 10 ans à partir de patients consultant pour céphalées, seulement 18 sur 6412 (0,3%) décrivaient des céphalées associées à l'activité sexuelle (313).

A l'époque où le SVCR n'était pas encore identifié comme une cause majeure de CCT secondaire à l'activité sexuelle ou à l'effort, les patients présentant des CCT récurrentes

déclenchées par l'effort ou l'activité sexuelle étaient considérés comme ayant des crises de céphalées primaires associées à l'effort ou à l'activité sexuelles (codes 4.2 et 4.3 de la classification ICHD-3) (61,208,314–317).

Dans une étude taïwanaise de 2010 sur les céphalées sexuelles (125), 18 des 30 patients inclus avaient un diagnostic final de SVCR (60%), 1 avait une HSA et 1 avait une dissection du tronc basilaire. Cette proportion de SVCR était élevée du fait du recrutement en « centre céphalées ». La plupart des patients présentant des céphalées sexuelles ou d'effort ne consultent pas, comme c'était le cas dans notre cohorte, ou bien après l'épisode (317).

La prévalence des céphalées primaires associées à l'effort est estimée entre 0,17% et 26%, avec des variabilité selon l'âge, le sexe, l'origine ethnique et le degré d'entraînement physique (313,318–324).

Ceci étant dit, notre étude ainsi que celle des taïwanais pose la question de la nature exacte des « céphalées primaires associées à l'activité sexuelle / à l'effort ». Leur association fréquente avec le SVCR remet en question leur définition de « céphalées primaires », c'est-à-dire sans lésion sous-jacente. En effet, le SVCR peut se présenter par une CCT unique et les vasospasmes sont le plus souvent visibles de manière retardée, à la fin de la 2^{ème} semaines suivant la 1^{ère} CCT. Ainsi, des SVCR « bénin » se manifestant par une céphalée sexuelle ou d'effort unique peuvent tout à fait ne jamais être diagnostiqué. Ces entités pourraient donc faire partie du même spectre, partageant les mêmes mécanismes physiopathologiques, comme l'hypertonie sympathique et la dysfonction du tonus vasculaire. En 1997, une équipe allemande avait mis en évidence une dysrégulation du tonus vasculaire intra-cérébral au doppler transcrânien de stress chez une patiente ayant des céphalées primaires associées à l'effort et un patient ayant des céphalées primaires associées à l'activité sexuelles, avec des vitesses moyennes très augmentées par rapport aux volontaires sains (325). De même, une dysrégulation du tonus vasculaire, notamment via le BDNF, avec une contraction des cellules musculaires lisses par hyperactivité sympathique, est un des mécanismes privilégié dans le SVCR (49,130,137–140).

Environ 30% de nos patients présentaient une poussée tensionnelle lors de la phase aiguë du 1^{er}, mais aussi du 2nd SVCR. De plus, une HTA a été diagnostiquée au cours du suivi chez 39 des 146 patients (26,7%) sans antécédent d'HTA lors du 1^{er} SVCR. L'incidence de l'HTA lors du suivi était de 2,94/100 personnes/an (IC 95% [2.12 – 3.98]). De plus, le développement d'une HTA lors du suivi était un facteur de risque indépendant de récurrence comme nous l'avons dit précédemment. Ce lien entre HTA et

SVCR renforce l'hypothèse d'une hypertonie sympathique comme mécanisme physiopathologique sous-jacent, que ce soit localement au niveau des artères intracérébrales pour le SVCR ou au niveau systémique pour l'HTA. Dans l'étude taïwanaise sur la variabilité du rythme cardiaque chez les patients SVCR (130), l'hyperactivité sympathique et l'hypoactivité parasympathique ne se normalisaient pas complètement après rémission du SVCR. Ce qui suggère que les patients ayant eu un SVCR pourraient avoir une susceptibilité individuelle pour ce type de maladie. Cette susceptibilité pourrait être d'origine génétique, comme le suggèrent les taïwanais dans leur étude sur le polymorphisme Val66Met du BDNF, qui était associé à la sévérité du SVCR (137).

Une seule patiente (0,6% des 172 patients et 10% des 10 récurrences) a présenté un AVC au cours du suivi, survenu au cours d'une récurrence de SVCR, pour lequel elle n'a présenté aucune séquelle. Une autre patiente a présenté une petite HSA corticale sans complication. Les autres patientes (80%) n'ont présenté aucune lésion cérébrale lors du 2^{ème} épisode de SVCR. Dans l'étude taïwanaise, les patients ayant eu une récurrence n'avaient présenté aucune lésion sur les imageries cérébrales du 1^{er} et du 2^{ème} SVCR (44).

Au cours du suivi, nous avons recensé un seul patient décédé de mort cardiovasculaire (0,6%), soit une incidence très faible, de 0.064/100 personnes/an (IC 95% [3.14 – 11.22]). Ce patient de 46 ans est décédé brutalement 5 ans après son SVCR alors qu'il était dans la salle d'attente de son psychiatre. Il n'avait aucun facteur de risque cardio-vasculaire en dehors d'un tabagisme, et n'avait aucune cardiopathie connue. Il n'avait aucun traitement neuroleptique ou anti-dépresseur à l'inclusion mais la prescription récente éventuelle d'un traitement de ce type n'est pas connue. Compte tenu de l'existence d'une association entre cardiomyopathie de stress (Takotsubo) et SVCR (200,201,203), nous pouvons nous demander si ce patient n'en a pas été la victime.

En effet, cette pathologie semble avoir certains points communs avec le SVCR, comme la prédominance féminine, l'existence de facteurs déclenchant émotionnels et un risque de récurrence pouvant survenir de quelques semaines à plusieurs années après (199). Cependant, le taux de récurrence de Takotsubo semble environ trois fois supérieur à celui retrouvé pour le SVCR dans notre cohorte, de l'ordre de 1,8%/patient/an dans l'étude suisse parue en 2015 (199).

La cardiomyopathie de stress, bien qu'étant souvent considérée comme bénigne, peut s'avérer mortelle. En effet, au sein de la cohorte suisse, le taux d'événement cardiaque et cérébrovasculaire majeur était de 9,9%/patient/an et le taux de mort (toute cause) était de 5,6%/patient/an (199).

Chez les femmes en âge de procréer (N=60), le taux de récurrence de SVCR en post-partum était de 12,5% (1 accouchement sur 8). De plus, chez cette patiente, une grossesse antérieure avait donné lieu à une pré-eclampsie, qui fait partie du spectre du SVCR (avec le PRES). Enfin, une patiente ayant présenté son SVCR1 en post-partum avait présenté une pré-eclampsie au cours de sa précédente grossesse. Dans notre étude, aucune patiente n'avait eu 2 SVCR du post-partum, bien que cela ait déjà été décrit (312). Aucune étude à l'heure actuelle n'avait évalué ce risque de récurrence en post-partum. Bien que l'échantillon de patientes ayant accouché au cours du suivi soit relativement faible, cela apporte un début de réponse aux patientes ayant souffert d'un premier SVCR et ayant un désir de grossesse, avec parfois une crainte majeure de la récurrence. Il serait intéressant d'étudier spécifiquement ce taux de récurrence en post-partum au sein d'une cohorte dédiée de femme en âge de procréer ayant subi un 1^{er} SVCR.

Le SVCR est parfois associé à une autre vasculopathie du sujet d'âge moyen (45 ans) : la dissection artérielle cervicale (DAC). Plusieurs études se sont intéressées à la récurrence de DAC après un premier épisode. La première étude de récurrence de DAC a été réalisée en 1994 par la Mayo Clinic (172). Des 200 patients d'âge moyen 45 ans, suivi pendant en moyenne 7,4 ans, 8% (N = 16) avaient présenté une récurrence de DAC. Le délai de récurrence moyen était de 4,8 ans (2 jours à 8,6 ans) après la 1^{ère} DAC. En 1999, une petite cohorte espagnole de 22 patients ayant eu une dissection de l'artère carotide interne avait été suivie de manière prospective. Deux patients (9%) avaient présenté une récurrence, 15 jours et 7 mois plus tard (326). Une étude suisse-allemande publiée en 2014 avait évalué le taux de récurrence de DAC chez 53 femmes en âge de procréer (327). L'âge moyen était de 37 ans. Le taux de récurrence au terme d'un suivi moyen de 72 mois (6 ans) était de 17%, après un délai moyen de 14 jours (2 jours-117 mois) suivant la 1^{ère} DAC. Des 53 femmes de la cohorte, 20% ont eu une nouvelle grossesse, et sur les 13 grossesses, il n'y avait eu aucune récurrence de DAC ni événement cérébrovasculaire (pré-eclampsie et SVCR).

Dans ces 3 études, l'artère sujette à la récurrence de dissection n'était jamais la même que lors de la première dissection.

La cohorte française de 2002, composée de 457 patients d'âge moyen 44 ans, suivis pendant 31 mois en moyenne, avait recensé seulement 4 récurrences (0,9%) de DAC (328). Cette différence est peut être due à un temps de suivi plus court que dans les autres séries.

Notre étude apporte donc des éléments supplémentaires de pronostic à long terme, notamment sur le taux de récurrence, le taux de décès cardio-vasculaire, d'AVC et de risque de récurrence en post-partum.

Sur le plan pratique, il apparaît important de poursuivre l'éviction des substances vasoactives puisque le non respect, volontaire ou involontaire, de ces recommandations était associé à 30% des récurrences de notre cohorte.

De même, il apparaît fondamental d'informer les patients sur la vulnérabilité aux efforts physiques chez ceux ayant présenté une CCT provoquée par l'effort. Les mêmes informations peuvent être données pour les patients ayant déclenché leur SVCR au cours d'une activité sexuelle ou d'une manœuvre de Valsalva. Bien sûr, il n'est pas raisonnable de leur conseiller une éviction complète de ces stimuli physiologiques, mais d'arrêter immédiatement l'activité si une céphalée survient.

Par ailleurs, l'incidence importante de l'HTA au cours du suivi doit inciter à la dépister de manière systématique et régulière (au moins une fois par an) chez tous les patients ayant présenté un SVCR, afin de la traiter précocement.

Enfin, notre étude ouvre également de nouvelles pistes de recherche, en particulier concernant l'association entre SVCR et Takotsubo.

BIBLIOGRAPHIE

1. International Headache Society (IHS). The International Classification of Headache Disorders, 3rd edition (beta version). Cephalalgia; 2013.
2. Call GK, Fleming MC, Sealson S, Levine H, Kistler JP, Fisher CM. Reversible cerebral segmental vasoconstriction. Stroke. 1988 Sep;19(9):1159–70.
3. Buckle R, DuBoulay G, Smith B. Death due to cerebral vasospasm. Journal of Neurology, Neurosurgery, and Psychiatry. 1964;440–4.
4. Snyder BD, McClelland RR. Isolated benign cerebral vasculitis. Arch Neurol. 1978 Sep;35(9):612–4.
5. Serdaru M, Chiras J, Cujas M, Lhermitte F. Isolated benign cerebral vasculitis or migrainous vasospasm? J Neurol Neurosurg Psychiatry. 1984 Jan;47(1):73–6.
6. Ackerman R. Case records of the Massachusetts General Hospital. Weekly clinicopathological exercises. Case 35-1985. Abrupt onset of headache followed by rapidly progressive encephalopathy in a 30-year-old woman. N Engl J Med. 1985 Aug 29;313(9):566–75.
7. Day JW, Raskin NH. Thunderclap headache: symptom of unruptured cerebral aneurysm. Lancet Lond Engl. 1986 Nov 29;2(8518):1247–8.
8. Dodick DW, Brown RD, Britton JW, Huston J. Nonaneurysmal thunderclap headache with diffuse, multifocal, segmental, and reversible vasospasm. Cephalalgia Int J Headache. 1999 Mar;19(2):118–23.
9. Calabrese LH, Gragg LA, Furlan AJ. Benign angiopathy: a distinct subset of angiographically defined primary angiitis of the central nervous system. J Rheumatol. 1993 Dec;20(12):2046–50.
10. Slivka A, Philbrook B. Clinical and angiographic features of thunderclap headache. Headache. 1995 Jan;35(1):1–6.
11. Rousseaux P, Scherpereel B, Bernard MH, Guyot JF. [Acute benign cerebral angiopathy. 6 cases]. Presse Medicale Paris Fr 1983. 1983 Oct 8;12(35):2163–8.
12. Jackson M, Lennox G, Jaspan T, Jefferson D. Migraine angiitis precipitated by sex headache and leading to watershed infarction. Cephalalgia Int J Headache. 1993 Dec;13(6):427–30.
13. Bogousslavsky J, Despland PA, Regli F, Dubuis PY. Postpartum cerebral angiopathy: reversible vasoconstriction assessed by transcranial Doppler ultrasounds. Eur Neurol. 1989;29(2):102–5.
14. Barinagarrementeria F, Cantú C, Balderrama J. Postpartum cerebral angiopathy with cerebral infarction due to ergonovine use. Stroke. 1992 Sep;23(9):1364–6.
15. Raroque HG, Tesfa G, Purdy P. Postpartum cerebral angiopathy. Is there a role for sympathomimetic drugs? Stroke. 1993 Dec;24(12):2108–10.
16. Ryu SJ, Lin SK. Cerebral arteritis associated with oral use of phenylpropanolamine: report of a case. J Formos Med Assoc Taiwan Yi Zhi. 1995 Feb;94(1-2):53–5.

17. Razavi M, Bendixen B, Maley JE, Shoaib M, Zargarian M, Razavi B, et al. CNS pseudovasculitis in a patient with pheochromocytoma. *Neurology*. 1999 Mar 23;52(5):1088–90.
18. Ryu SJ, Chien YY. Ginseng-associated cerebral arteritis. *Neurology*. 1995 Apr;45(4):829–30.
19. Yasuda Y, Matsuda I, Kang Y, Saiga T, Kameyama M. Isolated angiitis of the central nervous system first presenting as intracranial hemorrhage during cesarean section. *Intern Med Tokyo Jpn*. 1993 Sep;32(9):745–8.
20. Michel D, Vial C, Antoine JC, Laurent B, Portafaix M, Trillet M. [Benign acute cerebral angiopathy. 4 cases]. *Rev Neurol (Paris)*. 1985;141(12):786–92.
21. Geraud G, Fabre N. [Benign acute cerebral angiopathy]. *Presse Medicale Paris Fr* 1983. 1984 Apr 21;13(17):1095.
22. Hajj-Ali RA, Furlan A, Abou-Chebel A, Calabrese LH. Benign angiopathy of the central nervous system: cohort of 16 patients with clinical course and long-term followup. *Arthritis Rheum*. 2002 Dec 15;47(6):662–9.
23. Solomon S, Lipton RB, Harris PY. Arterial stenosis in migraine: spasm or arteriopathy? *Headache*. 1990 Jan;30(2):52–61.
24. Liao Y-C, Fuh J-L, Lirng J-F, Lu S-R, Wu Z-A, Wang S-J. Bathing headache: a variant of idiopathic thunderclap headache. *Cephalalgia Int J Headache*. 2003 Nov;23(9):854–9.
25. Martin K, Rogers T, Kavanaugh A. Central nervous system angiopathy associated with cocaine abuse. *J Rheumatol*. 1995 Apr;22(4):780–2.
26. Mateo I, Pinedo A, Gomez-Beldarrain M, Basterretxea JM, Garcia-Monco JC. Recurrent stroke associated with cannabis use. *J Neurol Neurosurg Psychiatry*. 2005 Mar;76(3):435–7.
27. Bettoni L, Juarra G, Bortone E, Lechi A. Isolated benign cerebral vasculitis. Case report and review. *Acta Neurol Belg*. 1984 Oct;84(4):161–73.
28. Headache Classification Subcommittee of the International Headache Society. The International Classification of Headache Disorders: 2nd edition. *Cephalalgia Int J Headache*. 2004;24 Suppl 1:9–160.
29. Singhal AB. Cerebral vasoconstriction syndromes. *Top Stroke Rehabil*. 2004;11(2):1–6.
30. Singhal AB, Bernstein RA. Postpartum angiopathy and other cerebral vasoconstriction syndromes. *Neurocrit Care*. 2005;3(1):91–7.
31. Valença MM, Andrade-Valença LPA, Bordini CA, Speciali JG. Thunderclap headache attributed to reversible cerebral vasoconstriction: view and review. *J Headache Pain*. 2008 Oct;9(5):277–88.
32. Ducros A, Boukobza M, Porcher R, Sarov M, Valade D, Boussier M-G. The clinical and radiological spectrum of reversible cerebral vasoconstriction syndrome. A prospective series of 67 patients. *Brain J Neurol*. 2007 Dec;130(Pt 12):3091–101.

33. Ducros A, Fiedler U, Porcher R, Boukobza M, Stapf C, Bousser M-G. Hemorrhagic manifestations of reversible cerebral vasoconstriction syndrome: frequency, features, and risk factors. *Stroke*. 2010 Nov;41(11):2505–11.
34. Chen S-P, Fuh J-L, Chang F-C, Lirng J-F, Shia B-C, Wang S-J. Transcranial color doppler study for reversible cerebral vasoconstriction syndromes. *Ann Neurol*. 2008 Jun;63(6):751–7.
35. Chen S-P, Fuh J-L, Wang S-J, Chang F-C, Lirng J-F, Fang Y-C, et al. Magnetic resonance angiography in reversible cerebral vasoconstriction syndromes. *Ann Neurol*. 2010 May;67(5):648–56.
36. Singhal AB, Hajj-Ali RA, Topcuoglu MA, Fok J, Bena J, Yang D, et al. Reversible cerebral vasoconstriction syndromes: analysis of 139 cases. *Arch Neurol*. 2011 Aug;68(8):1005–12.
37. Calabrese LH, Dodick DW, Schwedt TJ, Singhal AB. Narrative review: reversible cerebral vasoconstriction syndromes. *Ann Intern Med*. 2007 Jan 2;146(1):34–44.
38. Anzola GP, Brighenti R, Cobelli M, Giossi A, Mazzucco S, Olivato S, et al. Reversible cerebral vasoconstriction syndrome in puerperium: A prospective study. *J Neurol Sci*. 2017 Apr 15;375:130–6.
39. Singhal AB, Topcuoglu MA. Glucocorticoid-associated worsening in reversible cerebral vasoconstriction syndrome. *Neurology*. 2017 Jan 17;88(3):228–36.
40. Katz BS, Fugate JE, Ameriso SF, Pujol-Lereis VA, Mandrekar J, Flemming KD, et al. Clinical worsening in reversible cerebral vasoconstriction syndrome. *JAMA Neurol*. 2014 Jan;71(1):68–73.
41. Shimoda M, Oda S, Shigematsu H, Hoshikawa K, Imai M, Komatsu F, et al. Clinical significance of centripetal propagation of vasoconstriction in patients with reversible cerebral vasoconstriction syndrome: A retrospective case-control study. *Cephalalgia Int J Headache*. 2018 Jan 1;333102418762471.
42. Mawet J, Boukobza M, Franc J, Sarov M, Arnold M, Bousser M-G, et al. Reversible cerebral vasoconstriction syndrome and cervical artery dissection in 20 patients. *Neurology*. 2013 Aug 27;81(9):821–4.
43. Chen S-P, Fuh J-L, Lirng J-F, Chang F-C, Wang S-J. Recurrent primary thunderclap headache and benign CNS angiopathy: spectra of the same disorder? *Neurology*. 2006 Dec 26;67(12):2164–9.
44. Chen S-P, Fuh J-L, Lirng J-F, Wang Y-F, Wang S-J. Recurrence of reversible cerebral vasoconstriction syndrome: a long-term follow-up study. *Neurology*. 2015 Apr 14;84(15):1552–8.
45. Lee MJ, Cha J, Choi HA, Woo S-Y, Kim S, Wang S-J, et al. Blood-brain barrier breakdown in reversible cerebral vasoconstriction syndrome: Implications for pathophysiology and diagnosis. *Ann Neurol*. 2017 Mar;81(3):454–66.
46. Choi HA, Lee MJ, Choi H, Chung C-S. Characteristics and demographics of reversible cerebral vasoconstriction syndrome: A large prospective series of Korean patients. *Cephalalgia Int J Headache*. 2017 Jan 1;333102417715223.

47. Liu H-Y, Fuh J-L, Lirng J-F, Chen S-P, Wang S-J. Three paediatric patients with reversible cerebral vasoconstriction syndromes. *Cephalalgia Int J Headache*. 2010 Mar;30(3):354–9.
48. Kirton A, Diggle J, Hu W, Wirrell E. A pediatric case of reversible segmental cerebral vasoconstriction. *Can J Neurol Sci J Can Sci Neurol*. 2006 May;33(2):250–3.
49. Chen S-P, Fuh J-L, Wang S-J. Reversible cerebral vasoconstriction syndrome: current and future perspectives. *Expert Rev Neurother*. 2011 Sep;11(9):1265–76.
50. Ducros A. Reversible cerebral vasoconstriction syndrome. *Lancet Neurol*. 2012 Oct;11(10):906–17.
51. Cheng Y-C, Kuo K-H, Lai T-H. A common cause of sudden and thunderclap headaches: reversible cerebral vasoconstriction syndrome. *J Headache Pain*. 2014 Mar 1;15:13.
52. Lee VH, Wijedicks EFM, Manno EM, Rabinstein AA. Clinical spectrum of reversible posterior leukoencephalopathy syndrome. *Arch Neurol*. 2008 Feb;65(2):205–10.
53. Marder CP, Donohue MM, Weinstein JR, Fink KR. Multimodal imaging of reversible cerebral vasoconstriction syndrome: a series of 6 cases. *AJNR Am J Neuroradiol*. 2012 Aug;33(7):1403–10.
54. Singhal AB. Postpartum angiopathy with reversible posterior leukoencephalopathy. *Arch Neurol*. 2004 Mar;61(3):411–6.
55. Edlow BL, Kasner SE, Hurst RW, Weigle JB, Levine JM. Reversible cerebral vasoconstriction syndrome associated with subarachnoid hemorrhage. *Neurocrit Care*. 2007;7(3):203–10.
56. Miller TR, Shivashankar R, Mossa-Basha M, Gandhi D. Reversible Cerebral Vasoconstriction Syndrome, Part 1: Epidemiology, Pathogenesis, and Clinical Course. *Am J Neuroradiol*. 2015 Aug 1;36(8):1392–9.
57. Ducros A, Wolff V. The Typical Thunderclap Headache of Reversible Cerebral Vasoconstriction Syndrome and its Various Triggers. *Headache*. 2016 Apr;56(4):657–73.
58. Robert T, Kawkabani Marchini A, Oumarou G, Uské A. Reversible cerebral vasoconstriction syndrome identification of prognostic factors. *Clin Neurol Neurosurg*. 2013 Nov;115(11):2351–7.
59. Kobayashi M. Diffuse cerebrovascular dilation: Case report of amezinium metilsulfate-induced reversible cerebral vasoconstriction syndrome. *Cephalalgia*. 2016 Mar 1;36(3):289–93.
60. Vannier S, Ronziere T, Ferre JC, Lassalle V, Verin M. Reversible cerebral vasoconstriction syndrome triggered by an electronic cigarette: case report. *Eur J Neurol*. 2015 May;22(5):e64–5.
61. Alvaro LC, Iriondo I, Villaverde FJ. Sexual headache and stroke in a heavy cannabis smoker. *Headache*. 2002 Mar;42(3):224–6.

62. Nouh A, Ruland S, Schneck MJ, Pasquale D, Biller J. Reversible Cerebral Vasoconstriction Syndrome with Multivessel Cervical Artery Dissections and a Double Aortic Arch. *J Stroke Cerebrovasc Dis.* 2014 Feb 1;23(2):e141–3.
63. Rose DZ, Guerrero WR, Mokin MV, Gooch CL, Bozeman AC, Pearson JM, et al. Hemorrhagic stroke following use of the synthetic marijuana “spice.” *Neurology.* 2015 Sep 29;85(13):1177–9.
64. Koopman K, Teune LK, ter Laan M, Uyttenboogaart M, Vroomen PC, De Keyser J, et al. An often unrecognized cause of thunderclap headache: reversible cerebral vasoconstriction syndrome. *J Headache Pain.* 2008 Dec;9(6):389–91.
65. Wolff V, Lauer V, Rouyer O, Sellal F, Meyer N, Raul JS, et al. Cannabis use, ischemic stroke, and multifocal intracranial vasoconstriction: a prospective study in 48 consecutive young patients. *Stroke.* 2011 Jun;42(6):1778–80.
66. Hu C-M, Lin Y-J, Fan Y-K, Chen S-P, Lai T-H. Isolated thunderclap headache during sex: Orgasmic headache or reversible cerebral vasoconstriction syndrome? *J Clin Neurosci Off J Neurosurg Soc Australas.* 2010 Oct;17(10):1349–51.
67. Singhal AB, Caviness VS, Begleiter AF, Mark EJ, Rordorf G, Koroshetz WJ. Cerebral vasoconstriction and stroke after use of serotonergic drugs. *Neurology.* 2002 Jan 8;58(1):130–3.
68. Noskin O, Jafarimojarrad E, Libman RB, Nelson JL. Diffuse cerebral vasoconstriction (Call-Fleming syndrome) and stroke associated with antidepressants. *Neurology.* 2006 Jul 11;67(1):159–60.
69. Mauras T, Masson M, Ducros A, Bourgin J, Del Cul A, Fossati P, et al. Reversible cerebral vasoconstriction syndrome and treatment with monoamine oxidase inhibitor. *Aust N Z J Psychiatry.* 2014 Jul;48(7):684–5.
70. Cantu C, Arauz A, Murillo-Bonilla LM, López M, Barinagarrementeria F. Stroke associated with sympathomimetics contained in over-the-counter cough and cold drugs. *Stroke.* 2003 Jul;34(7):1667–72.
71. Ruzic Y, Tran-Van D, Omarjee A, Boukerrou M, Winer A. [Intracerebral haemorrhage and postpartum cerebral angiopathy associated with the administration of sulprostone and norepinephrine]. *Ann Fr Anesth Reanim.* 2012 Jan;31(1):78–81.
72. Meschia JF, Malkoff MD, Biller J. Reversible segmental cerebral arterial vasospasm and cerebral infarction: possible association with excessive use of sumatriptan and Midrin. *Arch Neurol.* 1998 May;55(5):712–4.
73. Granier I, Garcia E, Geissler A, Boespflug MD, Durand-Gassel J. Postpartum cerebral angiopathy associated with the administration of sumatriptan and dihydroergotamine--a case report. *Intensive Care Med.* 1999 May;25(5):532–4.
74. Nighoghossian N, Derex L, Trouillas P. Multiple intracerebral hemorrhages and vasospasm following antimigrainous drug abuse. *Headache.* 1998 Jun;38(6):478–80.
75. Fugate JE, Ameriso SF, Ortiz G, Schottlaender LV, Wijdicks EFM, Flemming KD, et al. Variable presentations of postpartum angiopathy. *Stroke.* 2012 Mar;43(3):670–6.

76. Comabella M, Alvarez-Sabin J, Rovira A, Codina A. Bromocriptine and postpartum cerebral angiopathy: a causal relationship? *Neurology*. 1996 Jun;46(6):1754–6.
77. Roh JK, Park KS. Postpartum cerebral angiopathy with intracerebral hemorrhage in a patient receiving lisuride. *Neurology*. 1998 Apr;50(4):1152–4.
78. Calic Z, Choong H, Schlaphoff G, Cappelen-Smith C. Reversible cerebral vasoconstriction syndrome following indomethacin. *Cephalalgia Int J Headache*. 2014 Dec;34(14):1181–6.
79. Matano F, Murai Y, Adachi K, Koketsu K, Kitamura T, Teramoto A, et al. Reversible cerebral vasoconstriction syndrome associated with subarachnoid hemorrhage triggered by hydroxyzine pamoate. *Clin Neurol Neurosurg*. 2013 Oct;115(10):2189–91.
80. Wakamoto H, Kume A, Nakano N, Nagao H. Benign angiopathy of the central nervous system associated with phenytoin intoxication. *Brain Dev*. 2006 Jun;28(5):336–8.
81. Dou Y-H, Fuh J-L, Chen S-P, Wang S-J. Reversible cerebral vasoconstriction syndrome after blood transfusion. *Headache*. 2014 Apr;54(4):736–44.
82. Liang H, Xu Z, Zheng Z, Lou H, Yue W. Reversible cerebral vasoconstriction syndrome following red blood cells transfusion: a case series of 7 patients. *Orphanet J Rare Dis* [Internet]. 2015 Apr 22;10. Available from: <https://www.ncbi.nlm.nih.gov/pmc/articles/PMC4418074/>
83. Boughammoura A, Touzé E, Oppenheim C, Trystram D, Mas J-L. Reversible angiopathy and encephalopathy after blood transfusion. *J Neurol*. 2003 Jan;250(1):116–8.
84. Doss-Esper CE, Singhal AB, Smith MSA, Henderson GV. Reversible posterior leukoencephalopathy, cerebral vasoconstriction, and strokes after intravenous immune globulin therapy in guillain-barre syndrome. *J Neuroimaging Off J Am Soc Neuroimaging*. 2005 Apr;15(2):188–92.
85. Kodama S, Mano T, Masuzawa A, Hirata Y, Nagasako Y, Koshi Mano K, et al. Tacrolimus-Induced Reversible Cerebral Vasoconstriction Syndrome with Delayed Multi-Segmental Vasoconstriction. *J Stroke Cerebrovasc Dis Off J Natl Stroke Assoc*. 2017 May;26(5):e75–7.
86. Kumai Y, Seguchi O, Sato T, Wada K, Shiozawa M, Yokota C, et al. Reversible Cerebral Vasoconstriction Syndrome After Heart Transplantation: A Case Report. *Transplant Proc*. 2017 Dec;49(10):2415–8.
87. Ueki H, Sanayama Y, Miyajima A, Tsuchimochi T, Igarashi S, Sunami S. Reversible Cerebral Vasoconstriction Syndrome Promptly Diagnosed with Magnetic Resonance Imaging Including Magnetic Resonance Angiography During Immunosuppressive Therapy in a 16-Year-Old Girl with Refractory Cytopenia of Childhood. *Hematol Rep*. 2016 Nov 2;8(4):6673.
88. Aoki T, Koh K, Arakawa Y, Mori M, Oguma E, Hanada R. Reversible Cerebral Vasoconstriction Syndrome during Chemotherapy for Acute Lymphoblastic Leukemia. *J Pediatr*. 2017 Jan;180:284.

89. Belliston S, Sundararajan J, Hammond N, Newell K, Lynch S. Reversible cerebral vasoconstriction syndrome in association with fingolimod use. *Int J Neurosci*. 2017 Sep;127(9):831–4.
90. Machner B, Boppel T, Münte T. Isoflavones and gastrointestinal infection: Two potential triggers for reversible cerebral vasoconstriction syndrome. *Cephalalgia Int J Headache*. 2018 Apr;38(5):984–7.
91. Freilinger T, Schmidt C, Duering M, Linn J, Straube A, Peters N. Reversible cerebral vasoconstriction syndrome associated with hormone therapy for intrauterine insemination. *Cephalalgia Int J Headache*. 2010 Sep;30(9):1127–32.
92. Bourvis N, Franc J, Szatmary Z, Chabriat H, Crassard I, Ducros A. Reversible cerebral vasoconstriction syndrome in the context of recent cerebral venous thrombosis: Report of a case. *Cephalalgia Int J Headache*. 2016 Jan;36(1):92–7.
93. Imai N, Yagi N, Konishi T, Serizawa M, Kobari M. Ischemic stroke associated with cough and cold preparation containing methylephedrine and supplement containing Chinese herbal drugs. *Intern Med Tokyo Jpn*. 2010;49(4):335–8.
94. Worrall BB, Phillips CD, Henderson KK. Herbal energy drinks, phenylpropanoid compounds, and cerebral vasculopathy. *Neurology*. 2005 Oct 11;65(7):1137–8.
95. Ichiki M, Watanabe O, Okamoto Y, Ikeda K, Takashima H, Arimura K. [A case of reversible cerebral vasoconstriction syndrome (RCVS) triggered by a Chinese herbal medicine]. *Rinsho Shinkeigaku*. 2008 Apr;48(4):267–70.
96. Piantadosi C, Bove L, Minnetti M, Brogi M. Severe reversible cerebral vasoconstriction syndrome after taking a product for slimming. *Neurol Sci Off J Ital Neurol Soc Ital Soc Clin Neurophysiol*. 2016 Dec;37(12):2031–3.
97. Lapid D, Qureshi MA, Quresh IA, Afzal MR, Maud A, Rodriguez GJ, et al. Possible Reversible Cerebral Vasoconstriction Syndrome Associated with Eucalyptus: Case Report. *J Vasc Interv Neurol*. 2017 Oct;9(5):17–20.
98. Boddhula SK, Boddhula S, Gunasekaran K, Bischof E. An unusual cause of thunderclap headache after eating the hottest pepper in the world - “The Carolina Reaper.” *BMJ Case Rep*. 2018 Apr 9;2018.
99. Skeik N, Porten BR, Kadkhodayan Y, McDonald W, Lahham F. Postpartum reversible cerebral vasoconstriction syndrome: review and analysis of the current data. *Vasc Med Lond Engl*. 2015 Jun;20(3):256–65.
100. Williams TL, Lukovits TG, Harris BT, Harker Rhodes C. A fatal case of postpartum cerebral angiopathy with literature review. *Arch Gynecol Obstet*. 2007 Jan;275(1):67–77.
101. Verillaud B, Ducros A, Massiou H, Huy PTB, Bousser M-G, Herman P. Reversible cerebral vasoconstriction syndrome in two patients with a carotid glomus tumour. *Cephalalgia Int J Headache*. 2010 Oct;30(10):1271–5.
102. Mathis S, Palazzo P, Lamy M, Ragot S, Lapeyrie S, Ricco J-B, et al. Posterior reversible encephalopathy syndrome and reversible cerebral vasoconstriction syndrome after bilateral carotid paraganglioma resection: A case report. *Cephalalgia Int J Headache*. 2017 Jan;37(1):89–93.

103. Field DK, Kleinig TJ, Thompson PD, Kimber TE. Reversible cerebral vasoconstriction, internal carotid artery dissection and renal artery stenosis. *Cephalalgia Int J Headache*. 2010 Aug;30(8):983–6.
104. Katzin LW, Levine M, Singhal AB. Dural puncture headache, postpartum angiopathy, pre-eclampsia and cortical vein thrombosis after an uncomplicated pregnancy. *Cephalalgia Int J Headache*. 2007 May;27(5):461–4.
105. Lee JH, Martin NA, Alsina G, McArthur DL, Zaucha K, Hovda DA, et al. Hemodynamically significant cerebral vasospasm and outcome after head injury: a prospective study. *J Neurosurg*. 1997 Aug;87(2):221–33.
106. Wilkins RH, Odom GL. Intracranial arterial spasm associated with craniocerebral trauma. *J Neurosurg*. 1970 Jun;32(6):626–33.
107. Khodadad G. Middle cerebral artery embolectomy and prolonged widespread vasospasm. *Stroke*. 1973 Jun;4(3):446–50.
108. Hyde-Rowan MD, Roessmann U, Brodkey JS. Vasospasm following transsphenoidal tumor removal associated with the arterial changes of oral contraception. *Surg Neurol*. 1983 Aug;20(2):120–4.
109. Kunchok A, Castley HC, Aldous L, Hawke SH, Torzillo E, Parker GD, et al. Fatal reversible cerebral vasoconstriction syndrome. *J Neurol Sci*. 2018 Feb 15;385:146–50.
110. Rosenbloom MH, Singhal AB. CT angiography and diffusion-perfusion MR imaging in a patient with ipsilateral reversible cerebral vasoconstriction after carotid endarterectomy. *AJNR Am J Neuroradiol*. 2007 May;28(5):920–2.
111. Lopez-Valdes E, Chang HM, Pessin MS, Caplan LR. Cerebral vasoconstriction after carotid surgery. *Neurology*. 1997 Jul;49(1):303–4.
112. Causey MW, Amans MR, Han S, Higashida RT, Conte M. Reversible cerebral vasoconstriction syndrome is a rare cause of stroke after carotid endarterectomy. *J Vasc Surg*. 2016 Dec;64(6):1847–50.
113. Gupta S, Zivadinov R, Ramasamy D, Ambrus JL. Reversible cerebral vasoconstriction syndrome (RCVS) in antiphospholipid antibody syndrome (APLA): the role of centrally acting vasodilators. Case series and review of literature. *Clin Rheumatol*. 2014 Dec;33(12):1829–33.
114. Paliwal PR, Teoh HL, Sharma VK. Association between reversible cerebral vasoconstriction syndrome and thrombotic thrombocytopenic purpura. *J Neurol Sci*. 2014 Mar 15;338(1):223–5.
115. Schievink WI, Maya MM, Chow W, Louy C. Reversible cerebral vasoconstriction in spontaneous intracranial hypotension. *Headache*. 2007 Feb;47(2):284–7.
116. Wei DY, Kao J, Wu TY, Pereira JA, Anderson NE, Barber PA. Reversible cerebral vasoconstriction in Guillain–Barré syndrome. *J Clin Neurosci*. 2015 Jul 1;22(7):1201–2.
117. Edvardsson B, Persson S. Reversible cerebral vasoconstriction syndrome associated with autonomic dysreflexia. *J Headache Pain*. 2010 Jun;11(3):277–80.

118. Black KS, Mirsky P, Kalina P, Greenberg RW, Drehobl KE, Sapan M, et al. Angiographic demonstration of reversible cerebral vasospasm in porphyric encephalopathy. *AJNR Am J Neuroradiol*. 1995 Sep;16(8):1650–2.
119. Yamamoto K, Kato Y, Shinohara K, Kutsuna S, Takeshita N, Hayakawa K, et al. Case Report: Reversible Cerebral Vasoconstriction Syndrome in Cerebral Malaria. *Am J Trop Med Hyg*. 2018 Feb;98(2):505–7.
120. Mainardi F, Maggioni F, Zanchin G. Reversible cerebral vasoconstriction syndrome (RCVS) and headache attributed to aeroplane travel (AH): Does a link exist? *Cephalalgia Int J Headache*. 2017;37(13):1311–2.
121. Hiraga A, Koide K, Aotsuka Y, Kuwabara S. Reversible Cerebral Vasoconstriction Syndrome with Transient Splenial Lesions after Delivery. *Intern Med Tokyo Jpn*. 2016;55(22):3357–9.
122. Anticoli S, Bravi MC, Pezzella FR. Reversible cerebral vasoconstriction syndrome after intercontinental airplane travel. *Intern Emerg Med*. 2017;12(8):1327–8.
123. Tienviboon C, Punyagupta S, Pongtarakulpanit A, Prichanond S. Reversible cerebral vasoconstriction syndrome with increased intracranial pressure, probably related to altitude changes and windy winter travelling. *J Med Assoc Thai Chotmaihet Thangphaet*. 2011 May;94(5):622–8.
124. Neil WP, Dechant V, Urtecho J. Pearls & oysters: reversible cerebral vasoconstriction syndrome precipitated by ascent to high altitude. *Neurology*. 2011 Jan 11;76(2):e7–9.
125. Yeh Y-C, Fuh J-L, Chen S-P, Wang S-J. Clinical features, imaging findings and outcomes of headache associated with sexual activity. *Cephalalgia Int J Headache*. 2010 Nov;30(11):1329–35.
126. Mak W, Tsang KL, Tsoi TH, Au Yeung KM, Chan KH, Cheng TS, et al. Bath-related headache. *Cephalalgia Int J Headache*. 2005 Mar;25(3):191–8.
127. Wang S-J, Fuh J-L, Wu Z-A, Chen S-P, Lirng J-F. Bath-related thunderclap headache: a study of 21 consecutive patients. *Cephalalgia Int J Headache*. 2008 May;28(5):524–30.
128. Mawet J, Debette S, Boussier M-G, Ducros A. The Link Between Migraine, Reversible Cerebral Vasoconstriction Syndrome and Cervical Artery Dissection. *Headache*. 2016 Apr;56(4):645–56.
129. Nivelles J, Burcin C, Mawet J, Ducros A. Emotional triggers in reversible cerebral vasoconstriction syndrome. In Glasgow; 2016.
130. Chen S-P, Yang AC, Fuh J-L, Wang S-J. Autonomic dysfunction in reversible cerebral vasoconstriction syndromes. *J Headache Pain*. 2013 Nov 25;14:94.
131. Lee S-T, Chu K, Jung K-H, Kim D-H, Kim E-H, Choe VN, et al. Decreased number and function of endothelial progenitor cells in patients with migraine. *Neurology*. 2008 Apr 22;70(17):1510–7.
132. Rodríguez-Osorio X, Sobrino T, Brea D, Martínez F, Castillo J, Leira R. Endothelial progenitor cells: a new key for endothelial dysfunction in migraine. *Neurology*. 2012 Jul 31;79(5):474–9.

133. Chen S-P, Wang Y-F, Huang P-H, Chi C-W, Fuh J-L, Wang S-J. Reduced circulating endothelial progenitor cells in reversible cerebral vasoconstriction syndrome. *J Headache Pain*. 2014 Dec 2;15:82.
134. Liman TG, Bachelier-Walenta K, Neeb L, Rosinski J, Reuter U, Böhm M, et al. Circulating endothelial microparticles in female migraineurs with aura. *Cephalalgia Int J Headache*. 2015 Feb;35(2):88–94.
135. Salem M, Kamal S, El Sherbiny W, Abdel Aal AA. Flow cytometric assessment of endothelial and platelet microparticles in preeclampsia and their relation to disease severity and Doppler parameters. *Hematol Amst Neth*. 2015 Apr;20(3):154–9.
136. Choi HA, Lee MJ, Chung C-S. Cerebral endothelial dysfunction in reversible cerebral vasoconstriction syndrome: a case-control study. *J Headache Pain*. 2017 Dec;18(1):29.
137. Chen S-P, Fuh J-L, Wang S-J, Tsai S-J, Hong C-J, Yang AC. Brain-derived neurotrophic factor gene Val66Met polymorphism modulates reversible cerebral vasoconstriction syndromes. *PloS One*. 2011 Mar 18;6(3):e18024.
138. Yang B, Slonimsky JD, Birren SJ. A rapid switch in sympathetic neurotransmitter release properties mediated by the p75 receptor. *Nat Neurosci*. 2002 Jun;5(6):539–45.
139. Kasselmann LJ, Sideris A, Bruno C, Perez WR, Cai N, Nicoletti JN, et al. BDNF: a missing link between sympathetic dysfunction and inflammatory disease? *J Neuroimmunol*. 2006 Jun;175(1-2):118–27.
140. Slonimsky JD, Yang B, Hinterneder JM, Nokes EB, Birren SJ. BDNF and CNTF regulate cholinergic properties of sympathetic neurons through independent mechanisms. *Mol Cell Neurosci*. 2003 Aug;23(4):648–60.
141. Chen S-P, Chung Y-T, Liu T-Y, Wang Y-F, Fuh J-L, Wang S-J. Oxidative stress and increased formation of vasoconstricting F2-isoprostanes in patients with reversible cerebral vasoconstriction syndrome. *Free Radic Biol Med*. 2013 Aug;61:243–8.
142. Lin C-H, Chen Y-Y, Chiu L-A, Lee K-W. Dual energy computed tomography angiography for the rapid diagnosis of reversible cerebral vasoconstriction syndromes: report of a case. *Acta Neurol Taiwanica*. 2013 Mar;22(1):36–42.
143. Villablanca JP, Rodriguez FJ, Stockman T, Dahliwal S, Omura M, Hazany S, et al. MDCT angiography for detection and quantification of small intracranial arteries: comparison with conventional catheter angiography. *AJR Am J Roentgenol*. 2007 Feb;188(2):593–602.
144. Sturm JW, Macdonell RA. Recurrent thunderclap headache associated with reversible intracerebral vasospasm causing stroke. *Cephalalgia Int J Headache*. 2000 Mar;20(2):132–5.
145. Singhal AB, Topcuoglu MA, Fok JW, Kursun O, Nogueira RG, Frosch MP, et al. Reversible cerebral vasoconstriction syndromes and primary angiitis of the central nervous system: clinical, imaging, and angiographic comparison. *Ann Neurol*. 2016 Jun;79(6):882–94.
146. Hochberg AR, Young GS. Cerebral perfusion imaging. *Semin Neurol*. 2012 Sep;32(4):454–65.

147. Komatsu T, Kimura T, Yagishita A, Takahashi K, Koide R. A case of reversible cerebral vasoconstriction syndrome presenting with recurrent neurological deficits: Evaluation using noninvasive arterial spin labeling MRI. *Clin Neurol Neurosurg*. 2014 Nov;126:96–8.
148. Soo Y, Singhal AB, Leung T, Yu S, Mak H, Hao Q, et al. Reversible cerebral vasoconstriction syndrome with posterior leucoencephalopathy after oral contraceptive pills. *Cephalalgia Int J Headache*. 2010 Jan;30(1):42–5.
149. Sadek A-R, Waters RJ, Sparrow OC. Posterior reversible encephalopathy syndrome: a case following reversible cerebral vasoconstriction syndrome masquerading as subarachnoid haemorrhage. *Acta Neurochir (Wien)*. 2012 Mar;154(3):413–6.
150. Sheikh HU, Mathew PG. Reversible cerebral vasoconstriction syndrome: updates and new perspectives. *Curr Pain Headache Rep*. 2014 May;18(5):414.
151. Topcuoglu MA, Singhal AB. Hemorrhagic Reversible Cerebral Vasoconstriction Syndrome: Features and Mechanisms. *Stroke*. 2016 Jul;47(7):1742–7.
152. Ducros A. Reversible cerebral vasoconstriction syndrome. *Handb Clin Neurol*. 2014;121:1725–41.
153. Hinchey J, Chaves C, Appignani B, Breen J, Pao L, Wang A, et al. A reversible posterior leukoencephalopathy syndrome. *N Engl J Med*. 1996 Feb 22;334(8):494–500.
154. Bartynski WS. Posterior reversible encephalopathy syndrome, part 1: fundamental imaging and clinical features. *AJNR Am J Neuroradiol*. 2008 Jun;29(6):1036–42.
155. Bartynski WS, Boardman JF. Catheter angiography, MR angiography, and MR perfusion in posterior reversible encephalopathy syndrome. *AJNR Am J Neuroradiol*. 2008 Mar;29(3):447–55.
156. Chen S-P, Fuh J-L, Lirng J-F, Wang S-J. Is vasospasm requisite for posterior leukoencephalopathy in patients with primary thunderclap headaches? *Cephalalgia Int J Headache*. 2006 May;26(5):530–6.
157. Bartynski WS, Tan HP, Boardman JF, Shapiro R, Marsh JW. Posterior reversible encephalopathy syndrome after solid organ transplantation. *AJNR Am J Neuroradiol*. 2008 May;29(5):924–30.
158. Bartynski WS, Boardman JF, Zeigler ZR, Shaddock RK, Lister J. Posterior reversible encephalopathy syndrome in infection, sepsis, and shock. *AJNR Am J Neuroradiol*. 2006 Dec;27(10):2179–90.
159. Chen S-P, Fuh J-L, Lirng J-F, Wang S-J. Hyperintense vessels on flair imaging in reversible cerebral vasoconstriction syndrome. *Cephalalgia Int J Headache*. 2012 Mar;32(4):271–8.
160. Fugate JE, Wijdicks EFM, Parisi JE, Kallmes DF, Cloft HJ, Flemming KD, et al. Fulminant postpartum cerebral vasoconstriction syndrome. *Arch Neurol*. 2012 Jan;69(1):111–7.

161. Bartynski WS. Posterior reversible encephalopathy syndrome, part 2: controversies surrounding pathophysiology of vasogenic edema. *AJNR Am J Neuroradiol*. 2008 Jun;29(6):1043–9.
162. Fugate JE, Rabinstein AA. Posterior reversible encephalopathy syndrome: clinical and radiological manifestations, pathophysiology, and outstanding questions. *Lancet Neurol*. 2015 Sep;14(9):914–25.
163. Dodick DW, Eross EJ, Drazkowski JF, Ingall TJ. Thunderclap headache associated with reversible vasospasm and posterior leukoencephalopathy syndrome. *Cephalalgia Int J Headache*. 2003 Dec;23(10):994–7.
164. Arnold M, Camus-Jacqmin M, Stapf C, Ducros A, Viswanathan A, Berthet K, et al. Postpartum cervicocephalic artery dissection. *Stroke*. 2008 Aug;39(8):2377–9.
165. Bayer-Karpinska A, Patzig M, Adamczyk C, Dimitriadis K, Wollenweber FA, Dichgans M, et al. Reversible cerebral vasoconstriction syndrome with concurrent bilateral carotid artery dissection. *Cephalalgia Int J Headache*. 2013 May;33(7):491–5.
166. Hoeren M, Hader C, Strümpell S, Weiller C, Reinhard M. Peripartum angiopathy with simultaneous sinus venous thrombosis, cervical artery dissection and cerebral arterial vasoconstriction. *J Neurol*. 2011 Nov;258(11):2080–2.
167. Kumar S, Goddeau RP, Selim MH, Thomas A, Schlaug G, Alhazzani A, et al. Atraumatic convexal subarachnoid hemorrhage: clinical presentation, imaging patterns, and etiologies. *Neurology*. 2010 Mar 16;74(11):893–9.
168. Mitchell LA, Santarelli JG, Singh IP, Do HM. Reversible cerebral vasoconstriction syndrome and bilateral vertebral artery dissection presenting in a patient after cesarean section. *J Neurointerventional Surg*. 2014 Jan;6(1):e5.
169. Soltanolkotabi M, Ansari SA, Shaibani A, Singer TB, Hurley MC. Spontaneous postpartum cervical carotid artery dissection in a patient with reversible cerebral vasoconstriction syndrome. *Interv Neuroradiol J Peritherapeutic Neuroradiol Surg Proced Relat Neurosci*. 2011 Dec;17(4):486–9.
170. McKinney JS, Messé SR, Pukenas BA, Satti SR, Weigele JB, Hurst RW, et al. Intracranial vertebrobasilar artery dissection associated with postpartum angiopathy. *Stroke Res Treat*. 2010;2010.
171. Debette S, Leys D. Cervical-artery dissections: predisposing factors, diagnosis, and outcome. *Lancet Neurol*. 2009 Jul;8(7):668–78.
172. Schievink WI, Mokri B, O'Fallon WM. Recurrent spontaneous cervical-artery dissection. *N Engl J Med*. 1994 Feb 10;330(6):393–7.
173. Wang X, Wu H, Qiu X. Methylenetetrahydrofolate reductase (MTHFR) gene C677T polymorphism and risk of preeclampsia: an updated meta-analysis based on 51 studies. *Arch Med Res*. 2013 Apr;44(3):159–68.
174. Völker W, Dittrich R, Grewe S, Nassenstein I, Csiba L, Herczeg L, et al. The outer arterial wall layers are primarily affected in spontaneous cervical artery dissection. *Neurology*. 2011 Apr 26;76(17):1463–71.

175. Topcuoglu MA, Kursun O, Singhal AB. Coexisting vascular lesions in reversible cerebral vasoconstriction syndrome. *Cephalalgia Int J Headache*. 2017 Jan;37(1):29–35.
176. Moustafa RR, Allen CMC, Baron J-C. Call-Fleming syndrome associated with subarachnoid haemorrhage: three new cases. *J Neurol Neurosurg Psychiatry*. 2008 May;79(5):602–5.
177. Moskowitz SI, Calabrese LH, Weil RJ. Benign angiopathy of the central nervous system presenting with intracerebral hemorrhage. *Surg Neurol*. 2007 May;67(5):522–7; discussion 527–8.
178. Yoshida K, Takahashi JC, Takenobu Y, Suzuki N, Ogawa A, Miyamoto S. Strokes Associated With Pregnancy and Puerperium: A Nationwide Study by the Japan Stroke Society. *Stroke*. 2017 Feb;48(2):276–82.
179. Geraldes R, Sousa PR, Fonseca AC, Falcão F, Canhão P, Pinho e Melo T. Nontraumatic convexity subarachnoid hemorrhage: different etiologies and outcomes. *J Stroke Cerebrovasc Dis Off J Natl Stroke Assoc*. 2014 Jan;23(1):e23–30.
180. Santos E, Zhang Y, Wilkins A, Renowden S, Scolding N. Reversible cerebral vasoconstriction syndrome presenting with haemorrhage. *J Neurol Sci*. 2009 Jan 15;276(1-2):189–92.
181. Spitzer C, Mull M, Rohde V, Kosinski CM. Non-traumatic cortical subarachnoid haemorrhage: diagnostic work-up and aetiological background. *Neuroradiology*. 2005 Jul;47(7):525–31.
182. Muehlschlegel S, Kursun O, Topcuoglu MA, Fok J, Singhal AB. Differentiating reversible cerebral vasoconstriction syndrome with subarachnoid hemorrhage from other causes of subarachnoid hemorrhage. *JAMA Neurol*. 2013 Oct;70(10):1254–60.
183. Wolff V, Armspach J-P, Lauer V, Rouyer O, Ducros A, Marescaux C, et al. Ischaemic strokes with reversible vasoconstriction and without thunderclap headache: a variant of the reversible cerebral vasoconstriction syndrome? *Cerebrovasc Dis Basel Switz*. 2015;39(1):31–8.
184. Putaala J, Metso AJ, Metso TM, Konkola N, Kraemer Y, Haapaniemi E, et al. Analysis of 1008 consecutive patients aged 15 to 49 with first-ever ischemic stroke: the Helsinki young stroke registry. *Stroke*. 2009 Apr;40(4):1195–203.
185. Ji R, Schwamm LH, Pervez MA, Singhal AB. Ischemic stroke and transient ischemic attack in young adults: risk factors, diagnostic yield, neuroimaging, and thrombolysis. *JAMA Neurol*. 2013 Jan;70(1):51–7.
186. Nakagawa E, Hoffmann M. Young Women’s Stroke Etiology Differs from that in Young Men: an Analysis of 511 Patients. *Neurol Int*. 2013;5(3):e12.
187. Sekine T, Ikeda K, Hirayama T, Suzuki A, Iwasaki Y. Transient splenic lesion after recovery of cerebral vasoconstriction and posterior reversible encephalopathy syndrome: a case report of eclampsia. *Intern Med Tokyo Jpn*. 2012;51(11):1407–11.
188. Takahashi Y, Hashimoto N, Tokoroyama H, Yamauchi S, Nakasato M, Kondo K, et al. Reversible splenic lesion in postpartum cerebral angiopathy: a case report. *J Neuroimaging Off J Am Soc Neuroimaging*. 2014 Jun;24(3):292–4.

189. Mandell DM, Matouk CC, Farb RI, Krings T, Agid R, terBrugge K, et al. Vessel wall MRI to differentiate between reversible cerebral vasoconstriction syndrome and central nervous system vasculitis: preliminary results. *Stroke*. 2012 Mar;43(3):860–2.
190. Obusez EC, Hui F, Hajj-Ali RA, Cerejo R, Calabrese LH, Hammad T, et al. High-resolution MRI vessel wall imaging: spatial and temporal patterns of reversible cerebral vasoconstriction syndrome and central nervous system vasculitis. *AJNR Am J Neuroradiol*. 2014 Aug;35(8):1527–32.
191. Brass LM, Pavlakis SG, DeVivo D, Piomelli S, Mohr JP. Transcranial Doppler measurements of the middle cerebral artery. Effect of hematocrit. *Stroke*. 1988 Dec;19(12):1466–9.
192. Ihara M, Yanagihara C, Nishimura Y. Serial transcranial color-coded sonography in postpartum cerebral angiopathy. *J Neuroimaging Off J Am Soc Neuroimaging*. 2000 Oct;10(4):230–3.
193. Kubo S, Nakata H, Tatsumi T, Yoshimine T. Headache associated with postpartum cerebral angiopathy: monitoring with transcranial color-coded sonography. *Headache*. 2002 Apr;42(4):297–300.
194. Miller TR, Shivashankar R, Mossa-Basha M, Gandhi D. Reversible Cerebral Vasoconstriction Syndrome, Part 2: Diagnostic Work-Up, Imaging Evaluation, and Differential Diagnosis. *Am J Neuroradiol*. 2015 Sep 1;36(9):1580–8.
195. Ducros A, Bousser M-G. Reversible cerebral vasoconstriction syndrome. *Pract Neurol*. 2009 Oct;9(5):256–67.
196. Calado S, Viana-Baptista M. Benign cerebral angiopathy; postpartum cerebral angiopathy: characteristics and treatment. *Curr Treat Options Cardiovasc Med*. 2006 May;8(3):201–12.
197. Singhal AB, Kimberly WT, Schaefer PW, Hedley-Whyte ET. Case records of the Massachusetts General Hospital. Case 8-2009. A 36-year-old woman with headache, hypertension, and seizure 2 weeks post partum. *N Engl J Med*. 2009 Mar 12;360(11):1126–37.
198. Calado S, Vale-Santos J, Lima C, Viana-Baptista M. Postpartum cerebral angiopathy: vasospasm, vasculitis or both? *Cerebrovasc Dis Basel Switz*. 2004;18(4):340–1.
199. Templin C, Ghadri JR, Diekmann J, Napp LC, Bataiosu DR, Jaguszewski M, et al. Clinical Features and Outcomes of Takotsubo (Stress) Cardiomyopathy. *N Engl J Med*. 2015 Sep 3;373(10):929–38.
200. Canaple S, Fournier A, Bugnicourt J-M, Deramond H, Lamy C, Godefroy O. Reversible cerebral vasoconstriction syndrome and tako-tsubo cardiomyopathy: An incidental association? *Pratique Neurologique FMC*. 2014;223–8.
201. John S, Hajj-Ali RA, Min D, Calabrese LH, Cerejo R, Uchino K. Reversible cerebral vasoconstriction syndrome: Is it more than just cerebral vasoconstriction? *Cephalalgia Int J Headache*. 2015 Jun;35(7):631–4.
202. Summers MR, Madhavan M, Chokka RG, Rabinstein AA, Prasad A. Coincidence of apical ballooning syndrome (tako-tsubo/stress cardiomyopathy) and posterior reversible

- encephalopathy syndrome: potential common substrate and pathophysiology? *J Card Fail.* 2012 Feb;18(2):120–5.
203. Wolff V, Ducros A. Reversible Cerebral Vasoconstriction Syndrome Without Typical Thunderclap Headache. *Headache.* 2016 Apr;56(4):674–87.
204. Chen R, Anyanwu B, Feng W. Hepatic artery vasoconstriction associated with reversible cerebral vasoconstriction syndrome. *J Neurol Sci.* 2015 Dec 15;359(1-2):217–8.
205. Mukerji SS, Buchbinder BR, Singhal AB. Reversible cerebral vasoconstriction syndrome with reversible renal artery stenosis. *Neurology.* 2015 Jul 14;85(2):201–2.
206. Mizuma A, Kouchi M, Nakayama T, Takizawa S. Percutaneous Transluminal Angioplasty Improved Posterior Reversible Encephalopathy Syndrome due to Renovascular Hypertension. *J Stroke Cerebrovasc Dis Off J Natl Stroke Assoc.* 2016 Feb;25(2):e7–8.
207. Akazawa Y, Inaba Y, Hachiya A, Motoki N, Matsuzaki S, Minatoya K, et al. Reversible cerebral vasoconstriction syndrome and posterior reversible encephalopathy syndrome in a boy with Loeys-Dietz syndrome. *Am J Med Genet A.* 2015 Oct;167A(10):2435–9.
208. Headache Classification Committee of the International Headache Society (IHS) The International Classification of Headache Disorders, 3rd edition. *Cephalalgia.* 2018 Jan 1;38(1):1–211.
209. Linn FH, Wijdicks EF, van der Graaf Y, Weerdesteyn-van Vliet FA, Bartelds AI, van Gijn J. Prospective study of sentinel headache in aneurysmal subarachnoid haemorrhage. *Lancet Lond Engl.* 1994 Aug 27;344(8922):590–3.
210. Linn FH, Rinkel GJ, Algra A, van Gijn J. Headache characteristics in subarachnoid haemorrhage and benign thunderclap headache. *J Neurol Neurosurg Psychiatry.* 1998 Nov;65(5):791–3.
211. Edlow JA, Caplan LR. Avoiding pitfalls in the diagnosis of subarachnoid hemorrhage. *N Engl J Med.* 2000 Jan 6;342(1):29–36.
212. Van Gijn J, Kerr RS, Rinkel GJE. Subarachnoid haemorrhage. *Lancet Lond Engl.* 2007 Jan 27;369(9558):306–18.
213. Landtblom A-M, Fridriksson S, Boivie J, Hillman J, Johansson G, Johansson I. Sudden onset headache: a prospective study of features, incidence and causes. *Cephalalgia Int J Headache.* 2002 Jun;22(5):354–60.
214. Grooters GS, Sluzewski M, Tijssen CC. How often is thunderclap headache caused by the reversible cerebral vasoconstriction syndrome? *Headache.* 2014 Apr;54(4):732–5.
215. Nickele C, Muro K, Getch CC, Walker MT, Bernstein RA. Severe reversible cerebral vasoconstriction syndrome mimicking aneurysmal rupture and vasospasm. *Neurocrit Care.* 2007;7(1):81–5.
216. Perry JJ, Stiell IG, Sivilotti MLA, Bullard MJ, Hohl CM, Sutherland J, et al. Clinical decision rules to rule out subarachnoid hemorrhage for acute headache. *JAMA.* 2013 Sep 25;310(12):1248–55.

217. Singhal AB. Thunderclap headache, reversible cerebral arterial vasoconstriction, and unruptured aneurysms. *J Neurol Neurosurg Psychiatry*. 2002 Jul;73(1):96; author reply 96–7.
218. Wijdicks EF, Kerkhoff H, van Gijn J. Cerebral vasospasm and unruptured aneurysm in thunderclap headache. *Lancet Lond Engl*. 1988 Oct 29;2(8618):1020.
219. Witham TF, Kaufmann AM. Unruptured cerebral aneurysm producing a thunderclap headache. *Am J Emerg Med*. 2000 Jan;18(1):88–90.
220. Abbott R. Thunderclap headache and unruptured cerebral aneurysm. *Lancet Lond Engl*. 1986 Dec 20;2(8521-22):1459.
221. Edner G, Ronne-Engström E. Can early admission reduce aneurysmal rebleeds? A prospective study on aneurysmal incidence, aneurysmal rebleeds, admission and treatment delays in a defined region. *Br J Neurosurg*. 1991;5(6):601–8.
222. Hauerberg J, Andersen BB, Eskesen V, Rosenørn J, Schmidt K. Importance of the recognition of a warning leak as a sign of a ruptured intracranial aneurysm. *Acta Neurol Scand*. 1991 Jan;83(1):61–4.
223. Leblanc R. The minor leak preceding subarachnoid hemorrhage. *J Neurosurg*. 1987 Jan;66(1):35–9.
224. Polmear A. Sentinel headaches in aneurysmal subarachnoid haemorrhage: what is the true incidence? A systematic review. *Cephalalgia Int J Headache*. 2003 Dec;23(10):935–41.
225. Schwedt TJ. Thunderclap Headache. *Contin Minneap Minn*. 2015 Aug;21(4 Headache):1058–71.
226. Backes D, Rinkel GJE, Kemperman H, Linn FHH, Vergouwen MDI. Time-dependent test characteristics of head computed tomography in patients suspected of nontraumatic subarachnoid hemorrhage. *Stroke*. 2012 Aug;43(8):2115–9.
227. Boesiger BM, Shiber JR. Subarachnoid hemorrhage diagnosis by computed tomography and lumbar puncture: are fifth generation CT scanners better at identifying subarachnoid hemorrhage? *J Emerg Med*. 2005 Jul;29(1):23–7.
228. Byyny RL, Mower WR, Shum N, Gabayan GZ, Fang S, Baraff LJ. Sensitivity of noncontrast cranial computed tomography for the emergency department diagnosis of subarachnoid hemorrhage. *Ann Emerg Med*. 2008 Jun;51(6):697–703.
229. Gee C, Dawson M, Bledsoe J, Ledyard H, Phanthavady T, Youngquist S, et al. Sensitivity of newer-generation computed tomography scanners for subarachnoid hemorrhage: a Bayesian analysis. *J Emerg Med*. 2012 Jul;43(1):13–8.
230. Perry JJ, Stiell IG, Sivilotti MLA, Bullard MJ, Emond M, Symington C, et al. Sensitivity of computed tomography performed within six hours of onset of headache for diagnosis of subarachnoid haemorrhage: prospective cohort study. *BMJ*. 2011 Jul 18;343:d4277.
231. Van Gijn J, van Dongen KJ. The time course of aneurysmal haemorrhage on computed tomograms. *Neuroradiology*. 1982;23(3):153–6.

232. Van Gijn J, Rinkel GJ. Subarachnoid haemorrhage: diagnosis, causes and management. *Brain J Neurol.* 2001 Feb;124(Pt 2):249–78.
233. Terazzi E, Mittino D, Rudà R, Cerrato P, Monaco F, Sciolla R, et al. Cerebral venous thrombosis: a retrospective multicentre study of 48 patients. *Neurol Sci Off J Ital Neurol Soc Ital Soc Clin Neurophysiol.* 2005 Feb;25(6):311–5.
234. De Bruijn SF, de Haan RJ, Stam J. Clinical features and prognostic factors of cerebral venous sinus thrombosis in a prospective series of 59 patients. For The Cerebral Venous Sinus Thrombosis Study Group. *J Neurol Neurosurg Psychiatry.* 2001 Jan;70(1):105–8.
235. Timóteo Â, Inácio N, Machado S, Pinto AA, Parreira E. Headache as the sole presentation of cerebral venous thrombosis: a prospective study. *J Headache Pain.* 2012 Aug;13(6):487–90.
236. Wasay M, Kojan S, Dai AI, Bobustuc G, Sheikh Z. Headache in Cerebral Venous Thrombosis: incidence, pattern and location in 200 consecutive patients. *J Headache Pain.* 2010 Apr;11(2):137–9.
237. De Bruijn SF, Stam J, Kappelle LJ. Thunderclap headache as first symptom of cerebral venous sinus thrombosis. CVST Study Group. *Lancet Lond Engl.* 1996 Dec 14;348(9042):1623–5.
238. Cumurciuc R, Crassard I, Sarov M, Valade D, Bousser MG. Headache as the only neurological sign of cerebral venous thrombosis: a series of 17 cases. *J Neurol Neurosurg Psychiatry.* 2005 Aug;76(8):1084–7.
239. Saposnik G, Barinagarrementeria F, Brown RD, Bushnell CD, Cucchiara B, Cushman M, et al. Diagnosis and management of cerebral venous thrombosis: a statement for healthcare professionals from the American Heart Association/American Stroke Association. *Stroke.* 2011 Apr;42(4):1158–92.
240. Cantú C, Barinagarrementeria F. Cerebral venous thrombosis associated with pregnancy and puerperium. Review of 67 cases. *Stroke.* 1993 Dec;24(12):1880–4.
241. Kashkoush AI, Ma H, Agarwal N, Panczykowski D, Tonetti D, Weiner GM, et al. Cerebral venous sinus thrombosis in pregnancy and puerperium: A pooled, systematic review. *J Clin Neurosci Off J Neurosurg Soc Australas.* 2017 May;39:9–15.
242. Ferro JM, Canhão P. Cerebral venous sinus thrombosis: update on diagnosis and management. *Curr Cardiol Rep.* 2014 Sep;16(9):523.
243. Bousser MG, Chiras J, Bories J, Castaigne P. Cerebral venous thrombosis--a review of 38 cases. *Stroke.* 1985 Apr;16(2):199–213.
244. Silbert PL, Mokri B, Schievink WI. Headache and neck pain in spontaneous internal carotid and vertebral artery dissections. *Neurology.* 1995 Aug;45(8):1517–22.
245. Debette S, Grond-Ginsbach C, Bodenant M, Kloss M, Engelter S, Metso T, et al. Differential features of carotid and vertebral artery dissections: the CADISP study. *Neurology.* 2011 Sep 20;77(12):1174–81.

246. Von Babo M, De Marchis GM, Sarikaya H, Stapf C, Buffon F, Fischer U, et al. Differences and similarities between spontaneous dissections of the internal carotid artery and the vertebral artery. *Stroke*. 2013 Jun;44(6):1537–42.
247. Arnold M, Cumurciuc R, Stapf C, Favrole P, Berthet K, Bousser M-G. Pain as the only symptom of cervical artery dissection. *J Neurol Neurosurg Psychiatry*. 2006 Sep;77(9):1021–4.
248. Biousse V, D'Anglejan-Chatillon J, Massiou H, Bousser MG. Head pain in non-traumatic carotid artery dissection: a series of 65 patients. *Cephalalgia Int J Headache*. 1994 Feb;14(1):33–6.
249. Ferro JM, Melo TP, Oliveira V, Salgado AV, Crespo M, Canhão P, et al. A multivariate study of headache associated with ischemic stroke. *Headache*. 1995 Jun;35(6):315–9.
250. Pollak L, Shlomo N, Korn Lubetzki I, National Acute Stroke Israeli Survey Group. Headache in stroke according to National Acute Stroke Israeli Survey. *Acta Neurol Scand*. 2017 Apr;135(4):469–75.
251. Vestergaard K, Andersen G, Nielsen MI, Jensen TS. Headache in stroke. *Stroke*. 1993 Nov;24(11):1621–4.
252. Tentschert S, Wimmer R, Greisenegger S, Lang W, Lalouschek W. Headache at stroke onset in 2196 patients with ischemic stroke or transient ischemic attack. *Stroke*. 2005 Feb;36(2):e1–3.
253. Mohr G, Hardy J. Hemorrhage, necrosis, and apoplexy in pituitary adenomas. *Surg Neurol*. 1982 Sep;18(3):181–9.
254. Randeva HS, Schoebel J, Byrne J, Esiri M, Adams CB, Wass JA. Classical pituitary apoplexy: clinical features, management and outcome. *Clin Endocrinol (Oxf)*. 1999 Aug;51(2):181–8.
255. Briet C, Salenave S, Bonneville J-F, Laws ER, Chanson P. Pituitary Apoplexy. *Endocr Rev*. 2015 Dec;36(6):622–45.
256. Grzywotz A, Kleist B, Möller LC, Hans VH, Göricke S, Sure U, et al. Pituitary apoplexy - A single center retrospective study from the neurosurgical perspective and review of the literature. *Clin Neurol Neurosurg*. 2017 Dec;163:39–45.
257. Gambaracci G, Rondoni V, Guercini G, Floridi P. Pituitary apoplexy complicated by vasospasm and bilateral cerebral infarction. *BMJ Case Rep*. 2016 Jun 21;2016.
258. Ducros A, Biousse V. Headache arising from idiopathic changes in CSF pressure. *Lancet Neurol*. 2015 Jun;14(6):655–68.
259. Mokri B. Headaches caused by decreased intracranial pressure: diagnosis and management. *Curr Opin Neurol*. 2003 Jun;16(3):319–26.
260. Chung SJ, Kim JS, Lee MC. Syndrome of cerebral spinal fluid hypovolemia: clinical and imaging features and outcome. *Neurology*. 2000 Nov 14;55(9):1321–7.

261. Roos C, Concescu D, Appa Plaza P, Rossignol M, Valade D, Ducros A. [Post-dural (post-lumbar) puncture syndrome. Review and retrospective study at an emergency headache centre]. *Rev Neurol (Paris)*. 2014 Jul;170(6-7):407–15.
262. Mokri B. Spontaneous CSF leaks: low CSF volume syndromes. *Neurol Clin*. 2014 May;32(2):397–422.
263. Graff-Radford SB, Schievink WI. High-pressure headaches, low-pressure syndromes, and CSF leaks: diagnosis and management. *Headache*. 2014 Feb;54(2):394–401.
264. Schievink WI, Wijdicks EF, Meyer FB, Sonntag VK. Spontaneous intracranial hypotension mimicking aneurysmal subarachnoid hemorrhage. *Neurosurgery*. 2001 Mar;48(3):513–6; discussion 516–7.
265. Ferrante E, Savino A. Thunderclap headache caused by spontaneous intracranial hypotension. *Neurol Sci Off J Ital Neurol Soc Ital Soc Clin Neurophysiol*. 2005 May;26 Suppl 2:s155–7.
266. Ducros A, Boussier M-G. Thunderclap headache. *BMJ*. 2013 Jan 8;346:e8557.
267. Schievink WI, Maya MM, Louy C, Moser FG, Tourje J. Diagnostic criteria for spontaneous spinal CSF leaks and intracranial hypotension. *AJNR Am J Neuroradiol*. 2008 May;29(5):853–6.
268. Schievink WI, Deline CR. Headache secondary to intracranial hypotension. *Curr Pain Headache Rep*. 2014 Nov;18(11):457.
269. Mokri B, Piepgras DG, Miller GM. Syndrome of orthostatic headaches and diffuse pachymeningeal gadolinium enhancement. *Mayo Clin Proc*. 1997 May;72(5):400–13.
270. Mokri B. Low cerebrospinal fluid pressure syndromes. *Neurol Clin*. 2004 Feb;22(1):55–74, vi.
271. Dodick DW. Thunderclap headache. *J Neurol Neurosurg Psychiatry*. 2002 Jan;72(1):6–11.
272. Schwedt TJ, Matharu MS, Dodick DW. Thunderclap headache. *Lancet Neurol*. 2006 Jul;5(7):621–31.
273. Schievink WI, Thompson RC, Loh CT, Maya MM. Spontaneous retroclival hematoma presenting as a thunderclap headache. Case report. *J Neurosurg*. 2001 Sep;95(3):522–4.
274. Broner S, Lay C, Newman L, Swerdlow M. Thunderclap headache as the presenting symptom of myocardial infarction. *Headache*. 2007 May;47(5):724–5.
275. Gerretsen P, Kern RZ. Reversible cerebral vasoconstriction syndrome or primary angiitis of the central nervous system? *Can J Neurol Sci J Can Sci Neurol*. 2007 Nov;34(4):467–77.
276. Birnbaum J, Hellmann DB. Primary angiitis of the central nervous system. *Arch Neurol*. 2009 Jun;66(6):704–9.
277. Hajj-Ali RA, Singhal AB, Benseler S, Molloy E, Calabrese LH. Primary angiitis of the CNS. *Lancet Neurol*. 2011 Jun;10(6):561–72.

278. Hammad TA, Hajj-Ali RA. Primary angiitis of the central nervous system and reversible cerebral vasoconstriction syndrome. *Curr Atheroscler Rep*. 2013 Aug;15(8):346.
279. Néel A, Auffray-Calvier E, Guillon B, Fontenoy A-M, Loussouarn D, Pagnoux C, et al. Challenging the diagnosis of primary angiitis of the central nervous system: a single-center retrospective study. *J Rheumatol*. 2012 May;39(5):1026–34.
280. Küker W, Gaertner S, Nagele T, Dopfer C, Schoning M, Fiehler J, et al. Vessel wall contrast enhancement: a diagnostic sign of cerebral vasculitis. *Cerebrovasc Dis Basel Switz*. 2008;26(1):23–9.
281. Swartz RH, Bhuta SS, Farb RI, Agid R, Willinsky RA, Terbrugge KG, et al. Intracranial arterial wall imaging using high-resolution 3-tesla contrast-enhanced MRI. *Neurology*. 2009 Feb 17;72(7):627–34.
282. Gutierrez J, Ortiz G. HIV/AIDS patients with HIV vasculopathy and VZV vasculitis: a case series. *Clin Neuroradiol*. 2011 Sep;21(3):145–51.
283. Kraemer M, Berlit P. Systemic, secondary and infectious causes for cerebral vasculitis: clinical experience with 16 new European cases. *Rheumatol Int*. 2010 Sep;30(11):1471–6.
284. Van de Beek D, Rabinstein AA, Peters SG, Cloft H, Wijndicks EFM. Staphylococcus endocarditis associated with infectious vasculitis and recurrent cerebral hemorrhages. *Neurocrit Care*. 2008;8(1):48–52.
285. Nagashima T, Miyanoshita A, Sakiyama Y, Ozaki Y, Stan AC, Nagashima K. Cerebral vasculitis in chronic mucocutaneous candidiasis: autopsy case report. *Neuropathol Off J Jpn Soc Neuropathol*. 2000 Dec;20(4):309–14.
286. Christophe C, Azzi N, Bouché B, Dan B, Levivier M, Ferster A. Magnetic resonance imaging and angiography in cerebral fungal vasculitis. *Neuropediatrics*. 1999 Aug;30(4):218–20.
287. Carod Artal FJ. Clinical management of infectious cerebral vasculitides. *Expert Rev Neurother*. 2016;16(2):205–21.
288. Biousse V, Bousser MG. [Central nervous system angiitis excluding systemic diseases]. *Rev Med Interne*. 1998;19 Suppl 1:49S – 51S.
289. Molloy ES, Langford CA. Vasculitis mimics. *Curr Opin Rheumatol*. 2008 Jan;20(1):29–34.
290. Pomper MG, Miller TJ, Stone JH, Tidmore WC, Hellmann DB. CNS vasculitis in autoimmune disease: MR imaging findings and correlation with angiography. *AJNR Am J Neuroradiol*. 1999 Jan;20(1):75–85.
291. Cho A-H, Kim JS, Jeon S-B, Kwon SU, Lee DH, Kang D-W. Mechanism of multiple infarcts in multiple cerebral circulations on diffusion-weighted imaging. *J Neurol*. 2007 Jul;254(7):924–30.
292. Roh JK, Kang DW, Lee SH, Yoon BW, Chang KH. Significance of acute multiple brain infarction on diffusion-weighted imaging. *Stroke*. 2000 Mar;31(3):688–94.

293. Kang D-W, Chalela JA, Ezzeddine MA, Warach S. Association of ischemic lesion patterns on early diffusion-weighted imaging with TOAST stroke subtypes. *Arch Neurol*. 2003 Dec;60(12):1730–4.
294. Calic Z, Cappelen-Smith C, Zagami AS. Reversible cerebral vasoconstriction syndrome. *Intern Med J*. 2015 Jun;45(6):599–608.
295. Cappelen-Smith C, Calic Z, Cordato D. Reversible Cerebral Vasoconstriction Syndrome: Recognition and Treatment. *Curr Treat Options Neurol*. 2017 Jun;19(6):21.
296. Mrozek S, Lonjaret L, Jaffre A, Januel A-C, Raposo N, Boetto S, et al. Reversible Cerebral Vasoconstriction Syndrome with Intracranial Hypertension: Should Decompressive Craniectomy Be Considered? *Case Rep Neurol*. 2017 Apr;9(1):6–11.
297. Nowak DA, Rodiek SO, Henneken S, Zinner J, Schreiner R, Fuchs H-H, et al. Reversible segmental cerebral vasoconstriction (Call-Fleming syndrome): are calcium channel inhibitors a potential treatment option? *Cephalalgia Int J Headache*. 2003 Apr;23(3):218–22.
298. Geocadin RG, Razumovsky AY, Wityk RJ, Bhardwaj A, Ulatowski JA. Intracerebral hemorrhage and postpartum cerebral vasculopathy. *J Neurol Sci*. 2002 Dec 15;205(1):29–34.
299. Chen S-P, Fuh J-L, Wang S-J. Reversible cerebral vasoconstriction syndrome: an under-recognized clinical emergency. *Ther Adv Neurol Disord*. 2010 May;3(3):161–71.
300. Lu S-R, Liao Y-C, Fuh J-L, Lirng J-F, Wang S-J. Nimodipine for treatment of primary thunderclap headache. *Neurology*. 2004 Apr 27;62(8):1414–6.
301. Elstner M, Linn J, Müller-Schunk S, Straube A. Reversible cerebral vasoconstriction syndrome: a complicated clinical course treated with intra-arterial application of nimodipine. *Cephalalgia Int J Headache*. 2009 Jun;29(6):677–82.
302. Linn J, Fesl G, Ottomeyer C, Straube A, Dichgans M, Bruckmann H, et al. Intra-arterial application of nimodipine in reversible cerebral vasoconstriction syndrome: a diagnostic tool in select cases? *Cephalalgia Int J Headache*. 2011 Jul;31(10):1074–81.
303. Bouchard M, Verreault S, Gariépy J-L, Dupré N. Intra-arterial milrinone for reversible cerebral vasoconstriction syndrome. *Headache*. 2009 Jan;49(1):142–5.
304. Grände P-O, Lundgren A, Bjartmarz H, Cronqvist M. Segmental cerebral vasoconstriction: successful treatment of secondary cerebral ischaemia with intravenous prostacyclin. *Cephalalgia Int J Headache*. 2010 Jul;30(7):890–5.
305. Zuber M, Touzé E, Domingo V, Trystram D, Lamy C, Mas J-L. Reversible cerebral angiopathy: efficacy of nimodipine. *J Neurol*. 2006 Dec;253(12):1585–8.
306. Ringer AJ, Qureshi AI, Kim SH, Fessler RD, Guterman LR, Hopkins LN. Angioplasty for cerebral vasospasm from eclampsia. *Surg Neurol*. 2001 Dec;56(6):373–8; discussion 378–9.
307. Song JK, Fisher S, Seifert TD, Cacayorin ED, Alexandrov AV, Malkoff MD, et al. Postpartum cerebral angiopathy: atypical features and treatment with intracranial balloon angioplasty. *Neuroradiology*. 2004 Dec;46(12):1022–6.

308. Ducros A, Hajj-Ali RA, Singhal AB, Wang S-J. Reversible cerebral vasoconstriction syndrome. *JAMA Neurol.* 2014 Mar;71(3):368.
309. Sattar A, Manousakis G, Jensen MB. Systematic review of reversible cerebral vasoconstriction syndrome. *Expert Rev Cardiovasc Ther.* 2010 Oct;8(10):1417–21.
310. Suchdev K, Norris G, Zak I, Mohamed W, Ibrahim M. Fulminant Reversible Cerebral Vasoconstriction Syndrome. *The Neurohospitalist.* 2018 Jan;8(1):NP5–8.
311. John S, Singhal AB, Calabrese L, Uchino K, Hammad T, Tepper S, et al. Long-term outcomes after reversible cerebral vasoconstriction syndrome. *Cephalalgia Int J Headache.* 2016 Apr;36(4):387–94.
312. Ursell MR, Marras CL, Farb R, Rowed DW, Black SE, Perry JR. Recurrent intracranial hemorrhage due to postpartum cerebral angiopathy: implications for management. *Stroke.* 1998 Sep;29(9):1995–8.
313. Pascual J, González-Mandly A, Martín R, Oterino A. Headaches precipitated by cough, prolonged exercise or sexual activity: a prospective etiological and clinical study. *J Headache Pain.* 2008 Oct;9(5):259–66.
314. Silbert PL, Hankey GJ, Prentice DA, Apsimon HT. Angiographically demonstrated arterial spasm in a case of benign sexual headache and benign exertional headache. *Aust N Z J Med.* 1989 Oct;19(5):466–8.
315. Edis RH, Silbert PL. Sequential benign sexual headache and exertional headache. *Lancet Lond Engl.* 1988 Apr 30;1(8592):993.
316. Imperato J, Burstein J, Edlow JA. Benign exertional headache. *Ann Emerg Med.* 2003 Jan;41(1):98–103.
317. Silbert PL, Edis RH, Stewart-Wynne EG, Gubbay SS. Benign vascular sexual headache and exertional headache: interrelationships and long term prognosis. *J Neurol Neurosurg Psychiatry.* 1991 May;54(5):417–21.
318. Tofangchiha S, Rabiee B, Mehrabi F. A Study of Exertional Headache's Prevalence and Characteristics Among Conscripts. *Asian J Sports Med.* 2016 Sep;7(3):e30720.
319. Rabiee B, Mohammadinejad P, Kordi R, Yunesian M. The Epidemiology of Exertional Headache in the General Population of Tehran, Iran. *Headache.* 2015 Oct;55(9):1225–32.
320. Van der Ende-Kastelijn K, Oerlemans W, Goedegebuure S. An online survey of exercise-related headaches among cyclists. *Headache.* 2012 Dec;52(10):1566–73.
321. Chen S-P, Fuh J-L, Lu S-R, Wang S-J. Exertional headache--a survey of 1963 adolescents. *Cephalalgia Int J Headache.* 2009 Apr;29(4):401–7.
322. Rasmussen BK, Olesen J. Symptomatic and nonsymptomatic headaches in a general population. *Neurology.* 1992 Jun;42(6):1225–31.
323. Williams SJ, Nukada H. Sport and exercise headache: Part 2. Diagnosis and classification. *Br J Sports Med.* 1994 Jun;28(2):96–100.

324. Sjaastad O, Bakketeig LS. Exertional headache. I. Vågå study of headache epidemiology. *Cephalalgia Int J Headache*. 2002 Dec;22(10):784–90.
325. Heckmann JG, Hilz MJ, Mück-Weymann M, Neundörfer B. Benign exertional headache/benign sexual headache: a disorder of myogenic cerebrovascular autoregulation? *Headache*. 1997 Oct;37(9):597–8.
326. Pérez-Errazquin F, Gil-Peralta A, Fernández-García A, González-Marcos JR, Muñoz A, Gil-Néciga E. [Recurrent spontaneous carotid dissection]. *Rev Neurol*. 1999 Feb 16;28(4):384–7.
327. Reinhard M, Munz M, von Kannen A-L, Griesser-Leute H-J, Dittrich R, Engelter ST. Risk of recurrent cervical artery dissection during pregnancy, childbirth and puerperium. *Eur J Neurol*. 2015 Apr;22(4):736–9.
328. Touzé E, Gauvrit J-Y, Moulin T, Meder J-F, Bracard S, Mas J-L, et al. Risk of stroke and recurrent dissection after a cervical artery dissection: a multicenter study. *Neurology*. 2003 Nov 25;61(10):1347–51.

SERMENT D'HIPPOCRATE

- En présence des Maîtres de cette école, de mes chers condisciples et devant l'effigie d'Hippocrate, je promets et je jure, au nom de l'Être suprême, d'être fidèle aux lois de l'honneur et de la probité dans l'exercice de la médecine.

- Je donnerai mes soins gratuits à l'indigent et n'exigerai jamais un salaire au-dessus de mon travail.

- Admise dans l'intérieur des maisons, mes yeux ne verront pas ce qui s'y passe, ma langue taira les secrets qui me seront confiés, et mon état ne servira pas à corrompre les mœurs, ni à favoriser le crime.

- Respectueuse et reconnaissante envers mes Maîtres, je rendrai à leurs enfants l'instruction que j'ai reçue de leurs pères.

- Que les hommes m'accordent leur estime si je suis fidèle à mes promesses. Que je sois couverte d'opprobre et méprisée de mes confrères si j'y manque.

RÉSUMÉ

Introduction : Le devenir à long terme (>5 ans) après un syndrome de vasoconstriction cérébral réversible (SVCR) n'a pas encore été étudié.

Objectif : déterminer les taux de récurrence de céphalées en coup de tonnerre (CCT), de récurrence de SVCR, de mortalité cardiovasculaire (MCV) et d'accident vasculaire cérébral (AVC) après un 1^{er} SVCR (SVCR1).

Méthode : Des 173 patients recrutés à Lariboisière de 2004 à 2013, 172 ont eu un suivi supérieur à 6 mois. Le suivi était réalisé par des consultations à 1, 3, 6, 12 et 18 mois puis par téléphone, mail ou courrier, avec un dernier contact de mars 2017 à février 2018.

Résultats : 172 patients (99,4% de répondants) ont été suivis pendant une durée moyenne de 110 +/- 40 (6 – 196) mois. Vingt-huit patients (16%) ont présenté une récurrence de CCT, dont 10 (5,8%) ont eu un diagnostic de SVCR récurrent (0.65/100 personnes/an; IC 95% 3,29 – 11,54), après un délai moyen de 78 ± 46 (12 – 143,5) mois suivant le SVCR1. Une femme (0,6%) a eu un 3^{ème} SVCR. Les facteurs de risque indépendants identifiés étaient l'effort physique comme facteur déclenchant (FD) du 1^{er} SVCR (OR = 6 ; IC [1,5-23,7] ; p<0,01) et le développement d'une hypertension artérielle après le SVCR1 (OR = 4,8 ; IC [1,3-19,2] ; p<0,05). Un homme de 46 ans est soudainement décédé de mort cardiovasculaire (0,6%). Une patiente a présenté un AVC (0,6%), au décours d'une récurrence de SVCR. Sur 8 accouchements lors du suivi, un (12,5%) a occasionné une récurrence de SVCR en post-partum.

Conclusion : les patients ayant eu un SVCR ont un risque faible mais significatif de récurrence de SVCR et de MCV. L'effort physique comme FD du SVCR 1 et le développement d'une hypertension après SVCR 1 sont des facteurs prédictifs de récurrence.

Mots-clefs : syndrome de vasoconstriction cérébral réversible – suivi à long-terme – récurrence – accident vasculaire cérébral – mort cardiovasculaire – post-partum