



**HAL**  
open science

# Arthrodèses radius-première rangée post-traumatiques : résultats cliniques et radiographiques à long terme et facteurs pronostiques

Benjamin Degeorge

## ► To cite this version:

Benjamin Degeorge. Arthrodèses radius-première rangée post-traumatiques : résultats cliniques et radiographiques à long terme et facteurs pronostiques. Médecine humaine et pathologie. 2018. dumas-02958172

**HAL Id: dumas-02958172**

**<https://dumas.ccsd.cnrs.fr/dumas-02958172>**

Submitted on 5 Oct 2020

**HAL** is a multi-disciplinary open access archive for the deposit and dissemination of scientific research documents, whether they are published or not. The documents may come from teaching and research institutions in France or abroad, or from public or private research centers.

L'archive ouverte pluridisciplinaire **HAL**, est destinée au dépôt et à la diffusion de documents scientifiques de niveau recherche, publiés ou non, émanant des établissements d'enseignement et de recherche français ou étrangers, des laboratoires publics ou privés.



Distributed under a Creative Commons Attribution - NonCommercial - ShareAlike 4.0 International License

UNIVERSITÉ DE MONTPELLIER  
FACULTÉ DE MÉDECINE MONTPELLIER-NÎMES

**THÈSE**

Pour obtenir le titre de  
**DOCTEUR EN MÉDECINE**

Présentée et soutenue publiquement

Par

**Benjamin DEGEORGE**

le vendredi 12 octobre 2018

ARTHRODÈSES RADIUS-PREMIÈRE RANGÉE POST-TRAUMATIQUES :  
RÉSULTATS CLINIQUES ET RADIOGRAPHIQUES À LONG TERME ET  
FACTEURS PRONOSTIQUES

Directeur de thèse : Professeur Michel CHAMMAS

**JURY**

Président : Professeur Michel CHAMMAS

Assesseurs : Professeur François CANOVAS

Professeur Bertrand COULET

Docteur Olivier MARES

Membre invité : Professeur François DAP

UNIVERSITÉ DE MONTPELLIER  
FACULTÉ DE MÉDECINE MONTPELLIER-NÎMES

**THÈSE**

Pour obtenir le titre de  
**DOCTEUR EN MÉDECINE**

Présentée et soutenue publiquement

Par

**Benjamin DEGEORGE**

le vendredi 12 octobre 2018

ARTHRODÈSES RADIUS-PREMIÈRE RANGÉE POST-TRAUMATIQUES :  
RÉSULTATS CLINIQUES ET RADIOGRAPHIQUES À LONG TERME ET  
FACTEURS PRONOSTIQUES

Directeur de thèse : Professeur Michel CHAMMAS

**JURY**

Président : Professeur Michel CHAMMAS

Assesseurs : Professeur François CANOVAS

Professeur Bertrand COULET

Docteur Olivier MARES

Membre invité : Professeur François DAP

## ANNEE UNIVERSITAIRE 2017 - 2018

### PERSONNEL ENSEIGNANT

#### Professeurs Honoraires

ALLIEU Yves  
ALRIC Robert  
ARNAUD Bernard  
ASTRUC Jacques  
AUSSILLOUX Charles  
AVEROUS Michel  
AYRAL Guy  
BAILLAT Xavier  
BALDET Pierre  
BALDY-MOULINIER Michel  
BALMES Jean-Louis  
BALMES Pierre  
BANSARD Nicole  
BAYLET René  
BILLIARD Michel  
BLARD Jean-Marie  
BLAYAC Jean Pierre  
BLOTMAN Francis  
BONNEL François  
BOUDET Charles  
BOURGEOIS Jean-Marie  
BRUEL Jean Michel  
BUREAU Jean-Paul  
BRUNEL Michel  
CALLIS Albert  
CANAUD Bernard  
CASTELNAU Didier  
CHAPTAL Paul-André  
CIURANA Albert-Jean  
CLOT Jacques  
D'ATHIS Françoise  
DEMAILLE Jacques  
DESCOMPS Bernard

DIMEGLIO Alain  
DU CAILAR Jacques  
DUBOIS Jean Bernard  
DUMAS Robert  
DUMAZER Romain  
ECHENNE Bernard  
FABRE Serge  
FREREBEAU Philippe  
GALIFER René Benoît  
GODLEWSKI Guilhem  
GRASSET Daniel  
GROLLEAU-RAOUX Robert  
GUILHOU Jean-Jacques  
HERTAULT Jean  
HUMEAU Claude  
JAFFIOL Claude  
JANBON Charles  
JANBON François  
JARRY Daniel  
JOYEUX Henri  
LAFFARGUE François  
LALLEMANT Jean Gabriel  
LAMARQUE Jean-Louis  
LAPEYRIE Henri  
LESBROS Daniel  
LOPEZ François Michel  
LORIOT Jean  
LOUBATIERES Marie  
Madeleine  
MAGNAN DE BORNIER  
Bernard  
MARY Henri  
MATHIEU-DAUDE Pierre

MEYNADIER Jean  
MICHEL François-Bernard  
MICHEL Henri  
MION Charles  
MION Henri  
MIRO Luis  
NAVARRO Maurice  
NAVRATIL Henri  
OTHONIEL Jacques  
PAGES Michel  
PEGURET Claude  
POUGET Régis  
PUECH Paul  
PUJOL Henri  
PUJOL Rémy  
RABISCHONG Pierre  
RAMUZ Michel  
RIEU Daniel  
RIOUX Jean-Antoine  
ROCHFORT Henri  
ROUANET DE VIGNE LAVIT  
Jean Pierre  
SAINT AUBERT Bernard  
SANCHO-GARNIER Héléne  
SANY Jacques  
SENAC Jean-Paul  
SERRE Arlette  
SIMON Lucien  
SOLASSOL Claude  
THEVENET André  
VIDAL Jacques  
VISIER Jean Pierre

#### Professeurs Emérites

ARTUS Jean-Claude  
BLANC François  
BOULENGER Jean-Philippe  
BOURREL Gérard  
BRINGER Jacques  
CLAUSTRES Mireille  
DAURES Jean-Pierre  
DAUZAT Michel  
DEDET Jean-Pierre  
ELEDJAM Jean-Jacques  
GUERRIER Bernard  
JOURDAN Jacques  
MAURY Michèle  
MILLAT Bertrand

MARES Pierre  
MONNIER Louis  
PRAT Dominique  
PRATLONG Francine  
PREFAUT Christian  
PUJOL Rémy  
ROSSI Michel  
SULTAN Charles  
TOUCHON Jacques  
VOISIN Michel  
ZANCA Michel

## Professeurs des Universités - Praticiens Hospitaliers

### PU-PH de classe exceptionnelle

ALBAT Bernard - Chirurgie thoracique et cardiovasculaire  
ALRIC Pierre - Chirurgie vasculaire ; médecine vasculaire (option chirurgie vasculaire)  
BACCINO Eric - Médecine légale et droit de la santé  
BASTIEN Patrick - Parasitologie et mycologie  
BONAFE Alain - Radiologie et imagerie médicale  
CAPDEVILA Xavier - Anesthésiologie-réanimation  
COMBE Bernard - Rhumatologie  
COSTA Pierre - Urologie  
COTTALORDA Jérôme - Chirurgie infantile  
COUBES Philippe - Neurochirurgie  
CRAMPETTE Louis - Oto-rhino-laryngologie  
CRISTOL Jean Paul - Biochimie et biologie moléculaire  
DAVY Jean Marc - Cardiologie  
DE LA COUSSAYE Jean Emmanuel - Anesthésiologie-réanimation  
DELAPORTE Eric - Maladies infectieuses ; maladies tropicales  
DE WAZIERES Benoît - Médecine interne ; gériatrie et biologie du vieillissement, médecine générale, addictologie  
DOMERGUE Jacques - Chirurgie générale  
DUFFAU Hugues - Neurochirurgie  
DUJOLS Pierre - Biostatistiques, informatique médicale et technologies de la communication  
ELIAOU Jean François - Immunologie  
FABRE Jean Michel - Chirurgie générale  
GUILLOT Bernard - Dermato-vénéréologie  
HAMAMAH Samir-Biologie et Médecine du développement et de la reproduction ; gynécologie médicale  
HEDON Bernard-Gynécologie-obstétrique ; gynécologie médicale  
HERISSON Christian-Médecine physique et de réadaptation  
JABER Samir-Anesthésiologie-réanimation  
JEANDEL Claude-Médecine interne ; gériatrie et biologie du vieillissement, médecine générale, addictologie  
JONQUET Olivier-Réanimation ; médecine d'urgence  
JORGENSEN Christian-Thérapeutique ; médecine d'urgence ; addictologie  
KOTZKI Pierre Olivier-Biophysique et médecine nucléaire  
LANDAIS Paul-Epidémiologie, Economie de la santé et Prévention  
LARREY Dominique-Gastroentérologie ; hépatologie ; addictologie  
LEFRANT Jean-Yves-Anesthésiologie-réanimation  
LE QUELLEC Alain-Médecine interne ; gériatrie et biologie du vieillissement, médecine générale, addictologie  
MARTY-ANE Charles - Chirurgie thoracique et cardiovasculaire  
MAUDELONDE Thierry - Biologie cellulaire  
MERCIER Jacques - Physiologie  
MESSNER Patrick - Cardiologie  
MOURAD Georges-Néphrologie  
PELLISSIER Jacques-Médecine physique et de réadaptation  
RENARD Eric-Endocrinologie, diabète et maladies métaboliques ; gynécologie médicale  
REYNES Jacques-Maladies infectieuses, maladies tropicales  
RIBSTEIN Jean-Médecine interne ; gériatrie et biologie du vieillissement, médecine générale, addictologie  
RIPART Jacques-Anesthésiologie-réanimation  
ROUANET Philippe-Cancérologie ; radiothérapie  
SCHVED Jean François-Hématologie; Transfusion  
TAOUREL Patrice-Radiologie et imagerie médicale  
UZIEL Alain -Oto-rhino-laryngologie  
VANDE PERRE Philippe-Bactériologie-virologie ; hygiène hospitalière  
YCHOU Marc-Cancérologie ; radiothérapie

**PU-PH de 1<sup>re</sup> classe**

AGUILAR MARTINEZ Patricia-Hématologie ; transfusion  
AVIGNON Antoine-Nutrition  
AZRIA David -Cancérologie ; radiothérapie  
BAGHDADLI Amaria-Pédopsychiatrie ; addictologie  
BEREGI Jean-Paul-Radiologie et imagerie médicale  
BLAIN Hubert-Médecine interne ; gériatrie et biologie du vieillissement, médecine générale, addictologie  
BLANC Pierre-Gastroentérologie ; hépatologie ; addictologie  
BORIE Frédéric-Chirurgie digestive  
BOULOT Pierre-Gynécologie-obstétrique ; gynécologie médicale  
CAMBONIE Gilles -Pédiatrie  
CAMU William-Neurologie  
CANOVAS François-Anatomie  
CARTRON Guillaume-Hématologie ; transfusion  
CHAMMAS Michel-Chirurgie orthopédique et traumatologique  
COLSON Pascal-Anesthésiologie-réanimation  
CORBEAU Pierre-Immunologie  
COSTES Valérie-Anatomie et cytologie pathologiques  
COURTET Philippe-Psychiatrie d'adultes ; addictologie  
CYTEVAL Catherine-Radiologie et imagerie médicale  
DADURE Christophe-Anesthésiologie-réanimation  
DAUVILLIERS Yves-Physiologie  
DE TAYRAC Renaud-Gynécologie-obstétrique, gynécologie médicale  
DEMARIA Roland-Chirurgie thoracique et cardio-vasculaire  
DEMOLY Pascal-Pneumologie ; addictologie  
DEREURE Olivier-Dermatologie - vénéréologie  
DROUPY Stéphane -Urologie  
DUCROS Anne-Neurologie -  
FRAPIER Jean-Marc-Chirurgie thoracique et cardiovasculaire  
KLOUCHE Kada-Réanimation ; médecine d'urgence  
KOENIG Michel-Génétique moléculaire  
LABAUGE Pierre- Neurologie  
LAFFONT Isabelle-Médecine physique et de réadaptation  
LAVABRE-BERTRAND Thierry-Cytologie et histologie  
LECLERCQ Florence-Cardiologie  
LEHMANN Sylvain-Biochimie et biologie moléculaire  
LUMBROSO Serge-Biochimie et Biologie moléculaire  
MARIANO-GOULART Denis-Biophysique et médecine nucléaire  
MATECKI Stéfan -Physiologie  
MEUNIER Laurent-Dermato-vénéréologie  
MONDAIN Michel-Oto-rhino-laryngologie  
MORIN Denis-Pédiatrie  
NAVARRO Francis-Chirurgie générale  
PAGEAUX Georges-Philippe-Gastroentérologie ; hépatologie ; addictologie  
PETIT Pierre-Pharmacologie fondamentale ; pharmacologie clinique ; addictologie  
PERNEY Pascal-Médecine interne ; gériatrie et biologie du vieillissement, médecine générale, addictologie  
PUJOL Jean Louis-Pneumologie ; addictologie  
PUJOL Pascal-Biologie cellulaire  
PURPER-OUAKIL Diane-Pédopsychiatrie ; addictologie  
QUERE Isabelle-Chirurgie vasculaire ; médecine vasculaire (option médecine vasculaire)  
SOTTO Albert-Maladies infectieuses ; maladies tropicales  
TOUITOU Isabelle-Génétique  
TRAN Tu-Anh-Pédiatrie  
VERNHET Hélène-Radiologie et imagerie médicale

## **PU-PH de 2ème classe**

ASSENAT Éric-Gastroentérologie ; hépatologie ; addictologie  
BERTHET Jean-Philippe-Chirurgie thoracique et cardiovasculaire  
BOURDIN Arnaud-Pneumologie ; addictologie  
CANAUD Ludovic-Chirurgie vasculaire ; Médecine Vasculaire  
CAPDEVIELLE Delphine-Psychiatrie d'Adultes ; addictologie  
CAPTIER Guillaume-Anatomie  
CAYLA Guillaume-Cardiologie  
CHANQUES Gérard-Anesthésiologie-réanimation  
COLOMBO Pierre-Emmanuel-Cancérologie ; radiothérapie  
COSTALAT Vincent-Radiologie et imagerie médicale  
COULET Bertrand-Chirurgie orthopédique et traumatologique  
CUVILLON Philippe-Anesthésiologie-réanimation  
DAIEN Vincent-Ophtalmologie  
DE VOS John-Cytologie et histologie  
DORANDEU Anne-Médecine légale -  
DUPEYRON Arnaud-Médecine physique et de réadaptation  
FESLER Pierre-Médecine interne ; gériatrie et biologie du vieillissement, médecine générale, addictologie  
GARREL Renaud -Oto-rhino-laryngologie  
GAUJOUX Viala Cécile-Rhumatologie  
GENEVIEVE David-Génétique  
GODREUIL Sylvain-Bactériologie-virologie ; hygiène hospitalière  
GUILLAUME Sébastien-Urgences et Post urgences psychiatriques -  
GUILPAIN Philippe-Médecine Interne, gériatrie et biologie du vieillissement; addictologie  
GUIU Boris-Radiologie et imagerie médicale  
HAYOT Maurice-Physiologie  
HOUEDE Nadine-Cancérologie ; radiothérapie  
JACOT William-Cancérologie ; Radiothérapie  
JUNG Boris-Réanimation ; médecine d'urgence  
KALFA Nicolas-Chirurgie infantile  
KOUYOUMDJIAN Pascal-Chirurgie orthopédique et traumatologique  
LACHAUD Laurence-Parasitologie et mycologie  
LALLEMANT Benjamin-Oto-rhino-laryngologie  
LAVIGNE Jean-Philippe-Bactériologie-virologie ; hygiène hospitalière  
LE MOING Vincent-Maladies infectieuses ; maladies tropicales  
LETOUZEY Vincent-Gynécologie-obstétrique ; gynécologie médicale  
LOPEZ CASTROMAN Jorge-Psychiatrie d'Adultes ; addictologie  
LUKAS Cédric-Rhumatologie  
MAURY Philippe-Chirurgie orthopédique et traumatologique  
MILLET Ingrid-Radiologie et imagerie médicale  
MORANNE Olivier-Néphrologie  
MOREL Jacques -Rhumatologie  
NAGOT Nicolas-Biostatistiques, informatique médicale et technologies de la communication  
NOCCA David-Chirurgie digestive  
PANARO Fabrizio-Chirurgie générale  
PARIS Françoise-Biologie et médecine du développement et de la reproduction ; gynécologie médicale  
PASQUIE Jean-Luc-Cardiologie  
PEREZ MARTIN Antonia-Physiologie  
POUDEROUX Philippe-Gastroentérologie ; hépatologie ; addictologie  
PRUDHOMME Michel-Anatomie  
RIGAU Valérie-Anatomie et cytologie pathologiques  
RIVIER François-Pédiatrie  
ROGER Pascal-Anatomie et cytologie pathologiques  
ROSSI Jean François-Hématologie ; transfusion  
ROUBILLE François-Cardiologie  
SEBBANE Mustapha-Anesthésiologie-réanimation  
SEGNARBIEUX François-Neurochirurgie  
SIRVENT Nicolas-Pédiatrie  
SOLASSOL Jérôme-Biologie cellulaire  
SULTAN Ariane-Nutrition  
THOUVENOT Éric-Neurologie  
THURET Rodolphe-Urologie

VENAIL Frédéric-Oto-rhino-laryngologie  
VILLAIN Max-Ophthalmologie  
VINCENT Denis -Médecine interne ; gériatrie et biologie du vieillissement, médecine générale, addictologie  
VINCENT Thierry-Immunologie  
WOJTUSCISZYN Anne-Endocrinologie-diabétologie-nutrition

### **PROFESSEURS DES UNIVERSITES**

1<sup>re</sup> classe :

COLINGE Jacques - Cancérologie, Signalisation cellulaire et systèmes complexes

2<sup>ème</sup> classe :

LAOUDJ CHENIVESSE Dalila - Biochimie et biologie moléculaire

VISIER Laurent - Sociologie, démographie

### **PROFESSEURS DES UNIVERSITES - Médecine générale**

1<sup>re</sup> classe :

LAMBERT Philippe

2<sup>ème</sup> classe :

AMOUYAL Michel

### **PROFESSEURS ASSOCIES - Médecine Générale**

DAVID Michel

RAMBAUD Jacques

### **PROFESSEUR ASSOCIE - Médecine**

BESSIS Didier - Dermato-vénéréologie)

PERRIGAULT Pierre-François - Anesthésiologie-réanimation ; médecine d'urgence

ROUBERTIE Agathe – Pédiatrie

### **Maîtres de Conférences des Universités - Praticiens Hospitaliers**

#### **MCU-PH Hors classe**

CACHEUX-RATABOUL Valère-Génétique

CARRIERE Christian-Bactériologie-virologie ; hygiène hospitalière

CHARACHON Sylvie-Bactériologie-virologie ; hygiène hospitalière

FABBRO-PERAY Pascale-Epidémiologie, économie de la santé et prévention

HILLAIRE-BUYS Dominique-Pharmacologie fondamentale ; pharmacologie clinique ; addictologie

PELLESTOR Franck-Cytologie et histologie

PUJOL Joseph-Anatomie

RAMOS Jeanne-Anatomie et cytologie pathologiques

RICHARD Bruno-Thérapeutique ; addictologie

RISPAIL Philippe-Parasitologie et mycologie

SEGONDY Michel-Bactériologie-virologie ; hygiène hospitalière

STOEBNER Pierre -Dermato-vénéréologie

#### **MCU-PH de 1<sup>re</sup> classe**

ALLARDET-SERVENT Annick-Bactériologie-virologie ; hygiène hospitalière

BADIOU Stéphanie-Biochimie et biologie moléculaire

BOUDOUSQ Vincent-Biophysique et médecine nucléaire

BOULLE Nathalie-Biologie cellulaire

BOURGIER Céline-Cancérologie ; Radiothérapie

BRET Caroline -Hématologie biologique

COSSEE Mireille-Génétique Moléculaire

GABELLE DELOUSTAL Audrey-Neurologie

GIANSILY-BLAIZOT Muriel-Hématologie ; transfusion

GIRARDET-BESSIS Anne-Biochimie et biologie moléculaire

LAVIGNE Géraldine-Hématologie ; transfusion

LE QUINTREC Moglie-Néphrologie

MATHIEU Olivier-Pharmacologie fondamentale ; pharmacologie clinique ; addictologie



MENJOT de CHAMPFLEUR Nicolas-Neuroradiologie  
MOUZAT Kévin-Biochimie et biologie moléculaire  
PANABIERES Catherine-Biologie cellulaire  
PHILIBERT Pascal-Biologie et médecine du développement et de la reproduction  
RAVEL Christophe - Parasitologie et mycologie  
SCHUSTER-BECK Iris-Physiologie  
STERKERS Yvon-Parasitologie et mycologie  
TUAILLON Edouard-Bactériologie-virologie ; hygiène hospitalière  
YACHOUH Jacques-Chirurgie maxillo-faciale et stomatologie  
**MCU-PH de 2<sup>ème</sup> classe**  
BERTRAND Martin-Anatomie  
BRUN Michel-Bactériologie-virologie ; hygiène hospitalière  
DU THANH Aurélie-Dermato-vénérologie  
GALANAUD Jean Philippe-Médecine Vasculaire  
GOUZI Farès-Physiologie  
JEZIORSKI Éric-Pédiatrie  
KUSTER Nils-Biochimie et biologie moléculaire  
LESAGE François-Xavier-Médecine et Santé au Travail  
MAKINSON Alain-Maladies infectieuses, Maladies tropicales  
MURA Thibault-Biostatistiques, informatique médicale et technologies de la communication  
OLIE Emilie-Psychiatrie d'adultes ; addictologie  
THEVENIN-RENE Céline-Immunologie

#### **MAITRES DE CONFERENCES DES UNIVERSITES - Médecine Générale**

COSTA David  
FOLCO-LOGNOS Béatrice

#### **MAITRES DE CONFERENCES ASSOCIES - Médecine Générale**

CLARY Bernard  
GARCIA Marc  
MILLION Elodie  
PAVAGEAU Sylvain  
REBOUL Marie-Catherine  
SEGURET Pierre

#### **MAITRES DE CONFERENCES DES UNIVERSITES**

##### **Maîtres de Conférences hors classe**

BADIA Eric - Sciences biologiques fondamentales et cliniques

##### **Maîtres de Conférences de classe normale**

BECAMEL Carine - Neurosciences  
BERNEX Florence - Physiologie  
CHAUMONT-DUBEL Séverine - Sciences du médicament et des autres produits de santé  
CHAZAL Nathalie - Biologie cellulaire  
DELABY Constance - Biochimie et biologie moléculaire  
GUGLIELMI Laurence - Sciences biologiques fondamentales et cliniques  
HENRY Laurent - Sciences biologiques fondamentales et cliniques  
LADRET Véronique - Mathématiques appliquées et applications des mathématiques  
LAINE Sébastien - Sciences du Médicament et autres produits de santé  
LE GALLIC Lionel - Sciences du médicament et autres produits de santé  
LOZZA Catherine - Sciences physico-chimiques et technologies pharmaceutiques  
MAIMOUN Laurent - Sciences physico-chimiques et ingénierie appliquée à la santé  
MOREAUX Jérôme - Science biologiques, fondamentales et cliniques  
MORITZ-GASSER Sylvie - Neurosciences  
MOUTOT Gilles - Philosophie  
PASSERIEUX Emilie - Physiologie  
RAMIREZ Jean-Marie - Histologie  
TAULAN Magali - Biologie Cellulaire

## **PRATICIENS HOSPITALIERS UNIVERSITAIRES**

CLAIRE DAIEN-Rhumatologie

BASTIDE Sophie-Epidémiologie, économie de la santé et prévention

FAILLIE Jean-Luc-

Pharmacologie fondamentale ; pharmacologie clinique ; addictologie

GATINOIS Vincent-Histologie, embryologie et cytogénétique

HERLIN Christian -Chirurgie plastique ; reconstructrice et esthétique ; brûlologie

HERRERO Astrid-Chirurgie générale

PANTEL Alix-Bactériologie-virologie ; hygiène hospitalière

PERS Yves-Marie-Thérapeutique, médecine d'urgence ; addictologie

PINETON DE CHAMBRUN Guillaume-Gastroentérologie ; hépatologie ; addictologie

TORRE Antoine-Gynécologie-obstétrique ; gynécologie médicale

## **REMERCIEMENTS**

**À mon Maître et président de thèse,  
Monsieur le Professeur Michel CHAMMAS  
Professeur de chirurgie orthopédique et traumatologique, chirurgien de la main  
CHU Montpellier**

Vous me faites l'honneur de présider ce jury de thèse et juger mon travail.  
Je suis admiratif de vos connaissances, de votre habileté chirurgicale et de votre sérénité.  
Progresser à vos côtés fût une joie et un honneur immenses.  
Votre ouverture d'esprit, votre perfectionnisme et votre pragmatisme sont pour moi des exemples.

**À mon Maître et juge,  
Monsieur le Professeur François CANOVAS  
Professeur d'Anatomie, chirurgien orthopédiste  
CHU Montpellier**

Je vous remercie de me faire l'honneur de juger mon travail de thèse.  
Vous m'avez accompagné au début de mon parcours professionnel et j'espère avoir été digne de vos attentes.  
Votre réflexion théorique et votre technique chirurgicale systématique sont pour moi des exemples.  
Votre capacité de décision et votre rigueur chirurgicale nous impressionnent.  
Soutenir ma thèse dans l'amphithéâtre d'Anatomie à vos côtés est pour moi un honneur.

**À mon Maître et juge,**

**Monsieur le Professeur Bertrand COULET**

**Professeur de chirurgie orthopédique et traumatologique, chirurgien de la main  
CHU Montpellier**

Je vous remercie de me faire l'honneur de juger mon travail de thèse.

Vous m'avez accompagné tout au long de mon projet professionnel.

Je vous remercie des connaissances théoriques et pratiques que vous m'avez transmises, toujours dans la bonne humeur (comme avec l'oiseau oulla oulla).

Votre disponibilité et vos conseils m'ont permis, et continueront de me faire progresser.

Votre dynamisme et votre passion m'impressionneront toujours.

**À mon Maître et juge,**

**Monsieur le Professeur François DAP**

**Professeur de chirurgie plastique, reconstructrice et esthétique, chirurgien de la main  
Centre Chirurgical Émile Gallé, CHU Nancy**

Vous me faites l'honneur de faire partie de mon jury de thèse et de juger mon travail.

Vous représentez, avec le Professeur Gilles DAUTEL, la prestigieuse école Nancéenne pour laquelle j'éprouve un profond respect.

Je vous remercie de m'avoir accueilli avec bienveillance dans votre service.

J'admire votre savoir, tant chirurgical que général, et regrette les quelques blocs que nous avons pu partager.

J'espère que ce travail, réalisé en compagnonnage avec votre service, sera digne de votre confiance et de l'enseignement que vous m'avez apporté.

**À notre juge,**

**Monsieur le Docteur Olivier MARES**

**Chirurgien orthopédiste, chirurgien de la main**

**CHU Nîmes**

Tu me fais l'honneur et surtout l'immense joie de juger mon travail de thèse.

Je te remercie pour ta disponibilité (j'te rappelle...) et pour m'avoir inculqué la passion de la chirurgie de la main, dont tu as été pour moi, le premier maître d'œuvre.

Ta passion pour la chirurgie du membre supérieur n'a d'égale que ta joie de participer aux tant renommées Férias Nîmoises.

Je suis heureux de te compter parmi mes amis et j'espère continuer à travailler à tes cotés.

## À mes Maîtres d'internat d'ici et d'ailleurs :

À Monsieur le Professeur **Gilles Dautel**, merci de m'avoir accueilli dans votre service avec bienveillance. Votre calme, sérénité et finesse chirurgicale sont pour moi des modèles. J'espère avoir été digne de votre confiance. Je suis heureux d'avoir allié nos deux écoles chirurgicales dans ce travail.

À Monsieur le Professeur **Jérôme Cotalorda**, merci pour votre apprentissage pédiatrique et les détails de « Plus belle la vie ».

À **Cyril Lazerges**, merci pour tes nombreux enseignements. Ta patience légendaire (...) m'a permis de développer mon apprentissage chirurgical. Tu m'as permis d'approcher la chirurgie nerveuse pour laquelle j'éprouve une profonde passion et t'en remercie. J'espère avoir été digne de ta confiance. J'espère ne pas avoir fait d'impair avec ton nom, je ne souviens jamais s'il prend un « Z » ou un « V » ☺. PS : va falloir progresser au golf !

À Monsieur le Docteur **Jacques Teissier**, merci pour votre aide et vos nombreux conseils, je ne l'oublierai jamais.

À **Patrick Faure**, merci pour les nombreux apprentissages techniques, culturels et sportifs. Même si la méditation demeure encore une science obscure à mes yeux, peut-être me l'enseigneras tu de la même manière que tu m'as enseigné les PTH et PTG.

À **Mazen Hamoui**, #Maz, merci pour tous ces moments personnels et professionnels ô combien agréables que vous avons partagés. Tes connaissances chirurgicales m'impressionneront toujours. Vu que l'intervention de Zancolli 2 reste l'une de tes préférées, je te promets de t'en garder une pour te rendre la pareille ☺.

À **Djamel Louahem M Sabah**. Merci pour tes nombreux conseils chirurgicaux durant ces 6 mois de pédiatrie. Djamel, « Je te prie de me croire » que « quelque soit X », j'appliquerai ce que tu m'as appris (évidemment il faut le dire avec l'index droit en l'air).

À **Marion Delpont**, merci pour ton apprentissage pédiatrique au cours duquel tu m'as tant laissé opérer. J'ai même réussi à prendre goût aux arthroscopies de genoux, c'est dire...

À **Fanny Alkar**, merci pour ton accompagnement chirurgical et tous ces moments agréables en garde ou ailleurs.

À **Matthieu César**, merci de m'avoir accueilli si tôt dans ton bloc. Le hardrock contraste avec ta tranquillité opératoire ☺.

À **Stéphane Didelot**, et le fameux « j'aime me la mettre » pour champer une hanche.

À toute l'équipe de chirurgie orthopédique Biterroise : **Jean-Yves Camous, Charles Besombes, Fabrice Bellot, Valeiu Startum, Nicolai Popov, Salah-Eddine Gati**, merci pour votre bonne humeur et votre accompagnement ☺.

**Aux orthopédistes Nîmois (parce qu'ils aiment être à part...)**

À Monsieur le Professeur **Pascal Kouyoumdjian**, merci pour votre apprentissage chirurgical. Votre passion pour la chirurgie du rachis reste pour moi un exemple. Et enfin parqu'il faut prendre du plaisir !

À Monsieur le Professeur **Gérard Asencio**, merci pour vos enseignements.

À **Nicolas Cellier**, merci pour tous ces précieux moments, au domaine, au VTT ou au bloc qui m'ont permis d'avancer en début d'internat. L'esprit Jean Miesque continue à me guider parfois dans des moments difficiles. Certaines phrases resteront à jamais graver dans l'histoire de l'Orthopédie Nîmoise : « Jean Mi, il prend jamais l'escalier, économie articulaire », phrase que l'on applique quotidiennement pour aller au staff ☺.

À **Philippe Marchand**, merci pour ton accompagnement chirurgical. Même si j'ai probablement reçu la plus grosse engueulade de ma vie à cause d'une erreur banale, j'ai appris à être rigoureux et à faire face au stress... Je n'irais pas jusqu'à te remercier pour cela, mais les conclusions étaient tout de même positives.

À **Rémy Coulomb**, le Dov, je ne sais toujours pas si c'est la bonne orthographe ^^, merci pour les CDB au barbecue. C'est vrai que les séances de biblio passaient mieux avec un verre de vin à la main. Petite pensée à nos remix francophones de toutes les chansons qui passaient au bloc.

À **Philippe Teissier**, FDJ.com, merci pour ces nombreux moments Nîmois ou Montpelliérains, festifs ou professionnels que nous avons partagé. La soirée de fin de 1<sup>er</sup> semestre restera graver dans les mémoires, tout comme certains mots doux : « Nan mais t'es débile ou quoi ?! ».

À **Alexandre Dhenin**, Alias John D, malgré tes nombreux essais d'apprentissage de la chirurgie du rachis, je resterai ignorant à ce sujet. Tout comme FDJ, merci pour ton accompagnement lors de mes débuts d'internat ou nous avons partagé beaucoup, et toujours dans la bonne humeur. Merci pour ma première PIH, je saurai m'en souvenir ☺.

À **Nicolas Tardy**, merci pour tes conseils et ta folie qui m'ont guidé lors de certains moments difficiles. Dommage que tu sois parti de Nîmes si vite et si loin...

À **Philippe Duchemin**, merci pour ta contribution à ma thèse. Vivement la prochaine sortie vélo gardoise.

À **Bernard Megy, Omar Naji, Karim Houzir**, merci pour vos apprentissages, si fugaces furent-ils pour certains.



## **A mes anciens chefs de cliniques Montpelliérains :**

À **Iskander Djerbi** « Alexandre... », je ne sais pas si je dois te remercier pour avoir endoctriner Maître Gims dans le service mais ton enthousiasme et ta bonne humeur constantes reste un exemple. Merci pour tes apprentissages, pour la trace de main sur le canapé des chefs ... et pour le facetime avec ta mère en plein bloc ☺

À **Adriano Toffoli**, merci pour ta disponibilité, ta bonne humeur et tes nombreux conseils chirurgicaux. J'ai beaucoup appris à tes côtés. J'espère que tu ne m'as pas trop laissé de cadeaux empoisonnés pour novembre ☺.

À **Jennifer Soret**, merci pour tes nombreux conseils professionnels ou non. Ta gentillesse à toute épreuve m'impressionne.

À **Julien Andrin**, Alias Globe, merci pour tes encouragements qui ont porté leurs fruit ☺. J'essaierai de perpétuer ta méthode de sélection des étudiants ou le « surtout, tu fermes bien ta gueule !! ». Merci d'avoir contribué à une sélection active des externes pour l'ortho 2.

À **Soufyane Bouacida**, merci pour ta patience lors de mes premiers pas dans le service. Je retiendrai l'installation à la Niçoise pour la chirurgie de l'épôôle ☺. Merci pour ton aide pour ma thèse.

À **Adeline Cambon Binder** « Quelle voie d'abord as-tu utilisé ?? » et pour ton chant d'opéra : Mémorable.

À **David Forget**, merci pour ton aide pour ma thèse, tu m'as évité quelques aller-retours sur Perpi...

À **Mohamed Ben Zid**, pour ta lutte pour la circoncision de ton fils, en vain ...

À **Timothée Bissuel, Julien Batard, Hubert Lenoir, Thomas WAITZENEGGER** (Réduction histologique !), merci pour vos apprentissages.

## **Aux Nancéens :**

À **Lionel**, pour tes nombreux conseils chirurgicaux ou personnels. On se sera rencontré à Clermont et suivi à Nancy ☺. Vivement les prochaines vacances ensemble dans le sud avec **Lucie**, le petit rayon de soleil du 3B. Après de longues semaines d'enquête avec Sandrine, on avait quand même fini par trouver qui était ta mystérieuse copine lol.

À **Romain**, #Rominou, pour toutes ces journées, soirées, nuits (surtout soirées) à refaire la pluie et le beau temps. J'espère pouvoir en enchaîner une ou deux au prochain GEM ! Malgré toutes nos motivations, tu n'auras pas réussi à me faire mettre à la course à pied ^^

À **Sophie**, Popi ! Aller écumer les bars lors de notre première semaine ensemble était génial. Même si les réveils étaient compliqués, j'ai découvert un de mes meilleurs compagnon d'internat ☺. J'avoue que le Gustave est probablement le meilleur bar que je connaisse. Quentin, prends grands soins de ce petit bijou et venez nous voir quand vous voulez ☺ .

À **Sandrine** Alias Huguette, pour ces innombrables fous rires au bloc ou ailleurs. Te serrer les genoux pendant les blocs était tout de même sportif : « tu te relâches Georgettes ». Tu as pu lire sur la technique de Fludebluk ? ☺

À **Aurore**, pour m'avoir aidé et soutenu durant tout mon semestre nordique. Je n'oublierai jamais nos moments de joie partagés dans ton bureau et surtout les blagues en présence de Monsieur Dautel ... « Benjamin, puis-je m'entretenir avec ma secrétaire ? » ...

À **Yoan-Kim, Colin, Hugo, David, Valentin, Juliette, Clotilde, Germain, Yannick**, merci de votre bienveillance et vos conseils. J'espère ne pas vous avoir trop saouler avec tous ces hashtags, « Montpel » et toutes les autres conneries. Spéciale dédicace à David sans qui je n'aurais pas pu réaliser ce travail. À très vite au GEM ☺, on doit toujours amener GD et FD en boîte !

À toutes les équipes infirmières du bloc, des urgences, de la consultation et aux secrétaires, merci pour votre aide. Merci aux infirmières de nuit de m'avoir ouvert un lit chaud pour dormir certaines nuits glaciales ...

À **Benoit P**, pour m'avoir fait confiance ☺.

Spécial dédicace à **Paul** et **Faycal** qui m'ont accueilli avec bonne humeur tout le semestre malgré leur stage ... difficile ... Merci pour votre soutien et les multiples sorties nocturnes ☺, surtout avec Faycal. Je vous rends la pareille quand vous le souhaitez.

## **Aux internes d'orthopédie, anciens ou actuels :**

À **Léo C**, on a commencé et fini l'internat ensemble. Merci pour tous les moments qu'on a partagés #Gay #C'estLaFamille, et qu'on continuera à partager pendant encore 2 ans ☺. Il faut vraiment qu'on retourne faire du wake !

À **Charline**, alias PUG, tu n'as pas fini de nous faire rire avec tes histoires et tes pieds qui ne touchent pas terre quand tu t'assois sur une chaise.

À **Leonard**, Léandre, la sérénité incarnée qui a trouvé la bonne technique pour passer 2 mois avec CL sans se faire engueuler ☺.

À **Léo N**, l'orthopédiste zen, qui pense plus à faire du kite et boire du rhum qu'à opérer.

À la (très très grosse) **Salomé**, tu vas être mon interne pendant ces 6 mois... prépare toi ! J'ai hâte de raconter en salle l'origine du légendaire « This is the voiiiice ».

À **Alexandre** (Pupuce), l'homme à l'orgasme syncopal et aux noix ☺.

À **Alexandre D**, pour la danse des pec (PEC !?) et pour notre été fort agréable ☺.

À **Lionel** pour ta bonne humeur constante quoi qu'il se passe.

À **Édouard** « Doudou » le mec le plus perché de l'orthopédie (« ouais ça va... enfin nan ça va pas »).

À **Emilien**(nnnnnnnn, champagne !), chose promise chose due, tu auras le droit d'opérer un canal carpien, tu verras c'est génial ☺.

À **Pierre Emmanuel**, PEC, l'orthopédiste interniste du groupe : «un paludisme mais pas à plasmodium falciparum, non non non, à plasmodium malariae, 3% des cas » (...)

À **Paul**, dixit Viol d'Anus, pour le physique majoritairement et pour le squash. La chanson « Polo aime les moules frites » prend depuis peu tout son sens ☺.

À **Tariq** (TARICOS HERMANOS, d'je suis fatigué ... d'je vais rentrer !!).

À **Clément** pour ton détecteur de soirée à petits bonbons.

À **Stanislas**, toujours si serein et si taré à la fois, #Peugeot.

À **Camille**, notre maman du service, qui a égailé notre semestre d'hier. Félicitation pour ton nouveau petit monstre.

À **Florent**, le gendre idéal. Oui Flo, on a été co-internes mais ça commence à dater ☺. L'an prochain, je tente le 15Km ! On attend toujours la crémaillère ...

À **Thomas**, le sportif du groupe, même réflexion ☺. Reviens nous voir un peu sur Montpel.

À **François**, pour la fameuse imitation Nîmoise du « Dis pas ça putain ! »

À **Thibaut**, RODRIGOOO ! tu as la tâche délicate de me ramener ce soir ☺, j'espère que tu n'as pas sommeil...

À **Lamine**, « Miinnnee » pour ton fameux « Mec, t'es au jus ?! »

À **Valentin**, alias moustache (enfin plus tellement...), merci d'avoir pris la relève pour la cheferie ☺, dommage que tu sois Nîmois...

À **Pauline**, PJM, pour mon premier semestre et la plaque Nîmoise lol.

À **Hammid**, tu veux pas me reprendre une garde ?

À **Etienne, Clément, Emmanuela, Bastien, Éric, Régis** ; merci pour ces années passées à vos côtés.

À **Haroun**, pour ta folie et surtout pour l'histoire d'Amanda, l'américaine obèse ...

À **Vincent, Aurélie, Julie, Tom, Guillaume, Mathilde, Emmanuelle, Romain, Tarek et Nour** que je connais si peu...

À tous les inter-chu qui sont venus prendre le soleil à Montpel, **Julie** « La Grooosssse Falguiiii », pour notre « Sisi la famille », merci pour ce fabuleux semestre où l'on a descendu quelques litres de bières..., Tu nous as laissé quelques histoires qui font toujours parler d'elles ! **Damien** le coureur fou (#UTMB 170Km 38heures en moonwalk pour la fin), **Vincent** pour le désormais célèbre « Meeec !!! », **Christophe** pour ta passion pour la « salle » et ce fameux « mon beau » et **Mikael** pour ta folie qui n'en finissait jamais ☺. Sachez que vous serez toujours les bienvenus chez nous pour un week-end ensoleillé ☺.

Aux internes que j'ai eu la chance de rencontrer en DU, congrès (ou soirées...) : **Maurise** (Maurice !) et ses histoires loufoques, **Etienne** et les karaokés strasbourgeois qui permettent d'arriver bien à l'heure en cours d'arthroscopie..., **Marc-Olivier** pour les soirées jusqu'à 4 du mat avant la comm de 10 heures à la SOFCOT, **Mickael** de Nancy, **Hugo, Romain, Katharina** (et son nom imprononçable) et **Marie-Anne** de Nice, merci pour tout.

Aux Narvalux ... sans qui la consultation serait longue parfois.

Aux externes, quand ils se stérilisent pas... et pour distraire PEC

À notre santé, car elle risque de prendre un coup sur la tête ce soir...

**Aux anesthésistes** du bloc Lapeyronie ; **Nathalie, Thibaut, Fabien, Anne Charlotte, Olivier**, pour nous supporter... je sais que ce n'est pas toujours facile (je parle des autres hein, moi je suis adorable).

**À Toutes les secrétaires, infirmières et cadres du bloc, de la consultation, et de l'hospitalisation (#ortho 2 ++)** des **CHU Montpellier et Nîmes** : Un grand merci d'avoir supporté mes idioties pendant aussi longtemps. Merci aux filles de la consultation pour la réalisation de ce travail. Spéciale dédicace à **Gégé (#Boobzilla)** et **Djamila** «le Dragon» de la consult» ; **Christophe** (Heeiinn), **Muriel** (MUMU) pour les histoires loufoques, **Christine** et **Cindy**, nos sec sexy ; **Maria** pour les poils, **Julie** (Chaton !), **Marine** et son buzzer (ou le topless...), **Antho** et les blagues, **Natcho, Jeff** (Syndicaliste !), **Adrien, Seb, Estelle** du bloc ; **Rim** et **Agnès** de Nîmes ☺. Pensées à **Anne-So** et **David** qui sont partis vers de plus verts pâturages. Merci à **Martine, Chantal, Katy, Marie, Véro** d'ortho 2 pour votre soutien ☺.

**Aux secrétaires du SILR, Marianne, Sylvia et Valérie** ; avec qui j'ai passé tant de temps lors de mon semestre de chef interne... Merci pour votre aide et votre patience.

**Au personnel de l'Internat Lapeyronie ; Sylvain** pour les soirées déjantées (N'oublies pas que tu mixeras à mon mariage ☺), **Jean Paul** (JEAN POLO) pour le mythique « OOOooOOOOOO, il est là luiii !!!), arrêtes de passer ce putain de souffleur quand on prend le café à 8h00, Sandrine pour le Push-up et **Bernard** pour la place de parking. Merci pour votre bonne humeur constante, vous faites vraiment parti des murs...

**À mes ami(e)s Montpelliérains ou d'ailleurs,**

À mes anciennes colloqs qui ont su me supporter durant ces longues années : **Céline, (M)Amandine, Inès, Camille, Caro, Delphine et Joséphine**. On n'est pas passés loin de l'auberge espagnole !

À la famille Nîmoise du premier semestre, **Marion** et le café entre 2 siestes, Yann « viens je vais t'apprendre à faire des points », **Racim et Elo, Yoan, Jowan et Lucie, Hind et Titou, Charlotte, Juliette, Florence, Elodie, Pierre, Charly, Clarisse, Rosalie (Dora ☺), Antoine et Anne, Cécile, Oscar, Thibault** et surtout notre bonne vieille Gossip Girl de l'internat ! Merci pour ce fabuleux semestre où la fatigue n'avait d'égale que le stress et les soirées... On a quand même bien retourné l'internat quelques fois (#neige) ☺.

À **Charlie et Calypso**, merci pour votre enthousiasme constant et les soirées plages ☺.

À **Antoine et Marine**, pour votre bonne humeur à toute épreuve, votre motivation sans faille et surtout votre gentillesse ☺. Promis, on vous invite dès qu'on a la fin du salon de jardin.

À **Gaëtan**, La Queen ! Ce surnom reste pour beaucoup un mystère mais il aura le mérite de nous faire tout autant rire que ton « je ne fais pas dans l'humanitaire » lorsqu'il s'agissait de chopper une fille qui n'était pas à ton goût.

À **Romain et Clémence**, merci pour ces week-end festifs.

À **Alix et Paulina**, mes co-gardiens des chattes de Bourlez.

À **Chakir et Rania**, pour votre folie COLOSSALE !

Parce que la connerie ne s'arrête jamais, à ma deuxième famille Biterroise, mon 2<sup>ème</sup> premier semestre... **Maxime**, l'homme le plus fou que je connaisse, **Aude** pour tous ces fous rires, **Perrine et Nico C** pour les soirées... Sans oublier **Augustin, Melissa, Robin(ou), Alex, Anaïs, Anne-Laure, Chloé, Claire, Marie x2, Marie-Clotilde, Marion, Philine, Nicolas R...** Merci pour cet excellent semestre.

À **Myriame, Éléonore et Émilie** merci de prendre soin de la petite brune qui partage ma vie. On vous attend toujours à la maison ! Myriame, tu vas découvrir les soirées Montpelliéraines (et les Montpelliérains) ☺

## **Aux inséparables :**

À **Robin**, ma deuxième (première ??) moitié montpelliéraine, pour m'avoir supporté ces longues années à la colloc. Merci pour tes nombreux conseils et ta bienveillance. Même si la tour Eiffel n'est toujours pas réalisée, on la garde en tête pour la prochaine CUP. **Émilie**, je te le prête pour un an, prends en grands soins et surtout, ramènes le moi ! ☺

À **Julien** (Chulien !?!), mon premier ami montpelliérain. Merci de m'avoir soutenu toute au long de ces années de m'avoir accueilli dans ta chambre à Paris durant toutes ces SOFCOT « avec vue romantique Sacré Cœur ». Il va bien falloir t'avouer que tu préfères la chirurgie du membre sup, vu le nombre d'heure qu'on a passé dans le bureau d'ortho 2 à bosser la thèse ☺ J'espère pouvoir partager avec toi plusieurs années (sans avoir à garder les chattes si possible). **Agnès**, je te promets que tu prononces le « Che ».

À **Rémi**, #RemCaDu34, pour ces innombrables moments de franche rigolade au bloc ou ailleurs. Nos escapades chirurgicales nous ont permis de découvrir les mœurs festives de plusieurs pays, outre atlantique notamment. Merci à **Audrey** et au Cat de nous donner matière à rigoler.

À **Louis**, Loulou, #La Dagne, pour les nombreuses bières en ville, à écumer la plupart des bars à la recherche de la perfection, et surtout pour cette putain de PYRAMIDE ! Merci encore pour ton apprentissage scientifique qui me tient toujours en haleine, et pour la désormais célèbre pyramide Montpelliéraine. Félicitations à **Marie** de t'avoir donné un enfant si beau avec tant de cheveux, on n'aurait pas cru ☺ (Pas les cheveux putain !).

À **Fanny**, FANOUCHE ! la plus douce de mes anciens collocs ☺. Partager ces moments avec toi fût un réel plaisir (surtout dans la salle de bain). J'espère en partager encore beaucoup d'autres si Yassir ne t'emporte pas au bled en te faisant miroiter la clinique du soleil ^^ . J'aurais tant aimé que tu sois parmi nous ce soir mais le destin (LA VERITÉ) en a décidé autrement. On se croisera probablement un peu plus tard dans la nuit ☺.

À **Geoffrey**, ce premier semestre fût mémorable et les nuits souvent trop courtes... Même si on ne se voit plus autant qu'avant, notre amitié restera gravée jusque sur les portes de l'internat. Pense à faire des ti punch plus souvent ! Vivement qu'on se fasse des grosses parties de Forenite après ta thèse, **Karine** sera ravie ... et surtout vivement la prochaine soirée !

À **Romain** alias Monsieur Calmejane, et nos virées nocturnes en duo ... Je n'arrête pas de rire en y repensant, c'est dire ce qu'on était (est ?) débiles ... Même si tu supportes une équipe de rugby merdique, tu resteras un de mes amis les plus chers. **Estelle**, passes le bonjour à ta sœur lol.

## Aux Clermontois :

À **Pierre** dixit Rouger (on peut plus dire Grouger alors ...), pour toutes ces apremis à jouer à la console. Fais gaffe avec les linguaux Roger, ça va finir par se savoir... Canarder Kader au M16 depuis mon balcon était très drôle ☺ (« Putain les gars... »). Puisque tu es toujours fourré à Montpel, autant que tu viennes dans le sud avec Melou pour qu'on s'achète un bateau (hein Luk !).

À **Pierre** dixit Kader (#Floresic ?? lol), le médecin légiste et pizzaïolo le moins crédible du sud de la France. Je ne te remercierai pas pour le rap plus que hardcore que tu m'infliges à chaque virée en voiture. Prendre ta douche dans la cuisine avant le mariage de Thomas était mémorable (#jailaphoto). Dis à **Delphine**, surnommée Hitler, d'y aller molo avec forenite, tu joues pas beaucoup franchement... tu es toujours au turbin à t'entendre ^^

À **Lucas**, alias RacoconTheKiller. Je te promets que je ferai attention en haut d'une constru la prochaine fois lol. Merci pour ces nombreuses soirées barbek et pizza, elles remontent grandement le moral ☺. Merci aussi d'utiliser ta voiture comme sono quand le DJ est nul ^^

À **Clara**, merci de me faire partager les détails de votre vie sexuelle avec Lucas. J'en ris encore ☺. J'espère en avoir encore un morceau ce soir !

À **Mélissa**, Melou, pour les soirées que t'aimes tant et le fameux « hein doudou ».

À **Yassir** « Yabout », le professeur et politique du groupe. Avoue que la chirurgie c'est mieux que l'anesthésie ☺.

À **Severin**, dixit Ramina et toutes les anecdotes vérifiées ou non... « ça c'est sur ! ».

À **Marion**, que j'ai plus appris à connaître en 6 mois d'internat qu'en 6 ans d'externat ☺

À **Loïc** alias Tétine pour ton légendaire « Béné je vais te broser ».

À **Florian**, Patoch. L'origine de ce surnom me fait toujours autant sourire. Ta capacité d'apprentissage m'impressionnera toujours.

À **Bruno**, mon partenaire de forenite ☺

À **Romain** Grobal pour ce fameux « Party Shaker » qu'on se mettait tous les matins à 7h00 pétante pour aller à la fac.

À **Arnaud** Galloun's pour rester classe en soirée... lol.

À **Camille** (le male), pour les muscles. Félicitations à **Soso** et toi pour votre deuxième.

À **Mathilde** « La Quinte », **Camille** « Camoche » et **Delphine** « Bouboule », pour votre connerie légendaire mais tellement attachante ☺



## À mes amis d'enfance #Montlu:

À **Jules**, le plus gros organisateur de soirée (surtout avec Grace qui nettoie la maison le lendemain ^^). On a probablement passé plus de temps ensemble qu'avec notre famille (surtout à la thèse de la France...). Merci pour toutes ces nombreuses années passées à tes côtés, toujours dans la bonne humeur.

À **François**, #LaFrance et nos après-midis tennis puis golf ☺. On se sera suivis jusqu'aux bancs de la fac. Il faut croire que 6 ans de pharma n'ont pas suffi à te décourager des études ! Encore félicitation pour ta thèse ! Vivement les futurs week-end lyonnais ☺.

À **Florent D** alias Tuche (Des frites !). « T'as goûté les fraises ?! ». Si tu voulais plus nous voir, ce n'était pas la peine de partir si loin... ☺

À **Geoffrey**, le lanceur de mode #GeoffVa. Merci pour l'eau de coing (t'es sur que y'a de l'alcool ?), le yoda, et surtout les fraises lol. Essaie de pas plier de voiture ce soir ...

À **Valentin**, Gozu. Nos après-midis au kayak me semblent bien lointaines ... et pourtant c'était probablement notre meilleur été ☺. Les nuits, souvent blanches, à jouer à la console restent mémorables.

À **Carole**, pour tous ces instants fabuleux parisiens ou montluçonnais ☺. Encore félicitations à toi et **JB** ☺. Un grand merci à ton père, **Gérard**, pour son accompagnement constant et sans faille ☺ (et pour la fameuse soirée annuelle de mi-août^^).

À **Florent B**, mon premier ami dès la poussette, c'est dire ... félicitation pour votre mariage et votre futur petit ☺.

À **Laura**, pour toute mon enfance ☺.

À **Camille** pour les cours de poney (...) et une bonne partie de mon enfance.

## À ma famille :

À **mes parents**, rien n'aurait été possible sans vous deux ... Merci pour ce soutien constant, sans aucune faille depuis bientôt 30 ans. J'espère être digne de l'éducation que j'ai reçue et que vous serez fiers de la suite de mon parcours.

À ma sœur, **Frédérique**, ma deuxième maman. Merci de m'avoir recueilli dans tous ces moments, difficiles parfois, festifs souvent mais toujours avec bienveillance et bonne humeur. Me supporter pendant ces longues années n'a pas dû être toujours facile ... Je te laisse dire à maman que mon retard aux repas des vendredi soirs est de ta faute ...

À mon beau-frère **François**. Tu es probablement l'homme le plus intelligent que je connaisse. Ta culture générale à toute épreuve, inutile parfois mais si surprenante m'impressionnera toujours. Merci pour tous tes conseils et ton soutien. Merci de rendre ma sœur heureuse et de lui avoir donné de si beaux enfants.

À mes deux monstres préférés, **Louis** et **Pauline**. Il est bien loin le temps où je vous prenais dans les bras en sortant du lycée. Merci pour toutes vos attentions et le bonheur que je ressens lorsqu'on se retrouve. Je souhaite bien du courage à votre mère pour vous supporter d'ici quelques années (bon d'accord, surtout Louis ☺).

À l'ensemble de ma famille, cousin(e)s, oncles et tantes, un grand merci pour votre soutien constant. **Pierre**, **Antoine** et **Céline**, votre présence me remplit de joie ! Un merci tout particulier à mes grands mère, **Jeanine** et **Thérèse**, d'avoir fait le déplacement ☺.

À ma belle-famille. Merci à mes futures beaux-parents, **Alain** et **Nadia** d'être présents pour ma soutenance de thèse. J'en suis touché. Merci à **Vincent** pour nous avoir fait découvrir New York (Attention, on risque de revenir en famille !).

À **Stéphanie**, ma chérie, ma fiancée, tu supportes et me soutiens depuis maintenant 3 ans et demi dans tout ce que j'entreprends. Tu es la femme de ma vie. Je suis heureux d'être venu te chercher (Allez viens !!) durant cette « régata » au soleil #hippocup ! Merci d'avoir changé ma vie et de me rendre heureux chaque jour. Tu me rends probablement un peu trop gaga ... Il nous reste quand même à améliorer notre organisation des vacances ^^ . J'espère que tu seras fière de moi après ces longs mois de travail. Je t'aime.

## **SOMMAIRE**

# 1. INTRODUCTION

## 1. ANATOMIE DU POIGNET NORMAL

- 2.1. Anatomie des segments osseux
- 2.2. Anatomie des ligaments carpiens
- 2.3. Anatomie musculo-tendineuse

## 2. BIOMECANIQUE DU POIGNET NORMAL

- 3.1. Mouvements intra-carpiens
- 3.2. Biomécanique du carpe
- 3.3. Transmission des forces
- 3.4. Mobilité normale du poignet
  - 3.4.1. Mobilité en flexion extension
  - 3.4.2. Mobilité en inclinaison radio-ulnaire
- 3.5. Mobilités fonctionnelles du poignet

## 3. LE POIGNET PATHOLOGIQUE

- 4.1. Arthrose radio-carpienne
- 4.2. Traitement de l'arthrose radio-carpienne
  - 4.2.1. Traitement conservateur
  - 4.2.2. Traitement non conservateur
- 4.3. Historique des arthrodèses radio-carpiennes
  - 4.3.1. Arthrodèse radio-scapho-lunaire
  - 4.3.2. Arthrodèse radio-lunaire
  - 4.3.3. Arthrodèse radio-scaphoïdienne
- 4.4. Indications des arthrodèses radio-carpiennes partielles

#### 4.5. Biomécanique des arthrodèses radio-carpiennes partielles

#### 4. OBJECTIFS

#### 5. RÉFÉRENCES

### **2. 1<sup>ère</sup> PARTIE : ARTHRODÈSES RADIUS - PREMIÈRE RANGÉE POST-TRAUMATIQUES : RÉSULTATS CLINIQUES ET RADIOGRAPHIQUES A LONG TERME**

### **3. 2<sup>ème</sup> PARTIE : FACTEURS PRONOSTIQUES DES RÉSULTATS CLINIQUES ET RADIOGRAPHIQUES APRÈS ARTHRODÈSE RADIO-SCAPHO-LUNAIRES POST- TRAUMATIQUES**

#### **4. CONCLUSION**

#### **5. ANNEXES**

## **INTRODUCTION**

Les fractures du poignet représentent la 3<sup>ème</sup> localisation par ordre de fréquence après les fractures vertébrales et du col fémoral.<sup>1</sup> Elles surviennent plus volontairement à l'occasion d'une simple chute chez une population âgée ostéoporotique, mais aussi lors de traumatismes violents à haute énergie chez des patients jeunes.

Les lésions chondrales, soit initiales : par impaction cartilagineuse ou/et fracture articulaire, soit secondaires : après une mauvaise réduction des fragments osseux, sont génératrices d'arthrose radio-carpiennes à long terme. Dans une récente revue de la littérature, Lameijer et al. retrouvaient un taux alarmant de 50% d'arthrose à 9,2 ans de recul moyen (13-456) après une fracture du radius distal (articulaire ou non) chez des patients non ostéoporotiques.<sup>2</sup> Si la réduction anatomique des fragments osseux doit rester une priorité pour limiter la dégénérescence arthrosique,<sup>2,3</sup> certains patients développeront tout de même une arthrose radio-carpienne à long terme.

La prise en charge de ces poignets arthrosiques douloureux reste un challenge difficile, compte tenu des faibles possibilités chirurgicales. Si le traitement médical et conservateur conserve toute sa place dans la prise en charge initiale de ces patients, le recourt chirurgical aux arthrodèses partielles du carpe est fréquent. En excluant les zones arthrosiques, ces dernières permettent de conserver une mobilité relative du poignet en redonnant l'indolence.<sup>4-7</sup>

Dans ces indications, les arthrodèses radio-carpiennes, radio-lunaires ou radio-scapho-lunaires, restent le gold standard.<sup>6,8,9</sup> Leurs résultats modestes initiaux ont poussé plusieurs auteurs à optimiser les techniques chirurgicales avec l'adjonction de l'excision du pôle distal du scaphoïde et/ou du triquetrum.<sup>10-12</sup>

## 1. ANATOMIE DU POIGNET NORMAL

Seuls les éléments permettant d'appréhender les lésions dégénératives arthrosiques du poignet seront abordées. Les éléments ligamentaires seront cités selon leurs groupes respectifs sans précision, leur implication dans ce travail restant modérés.

### 1.1. Anatomie des segments osseux

Le carpe réunit les os de l'avant-bras (radius et ulna) aux métacarpiens permettant ainsi la transmission des forces de préhension.<sup>13</sup> Il est lui-même divisé en deux unités fonctionnelles (Figure 1).

- Une rangée proximale composé de 4 os, de radial en ulnaire : le scaphoïde, le lunatum, le triquétrum et le pisiforme (en palmaire du triquétrum),
- Une rangée distale composé de 4 os, de radial en ulnaire : le trapèze, le trapézoïde, le capitatum et l'hamatum.

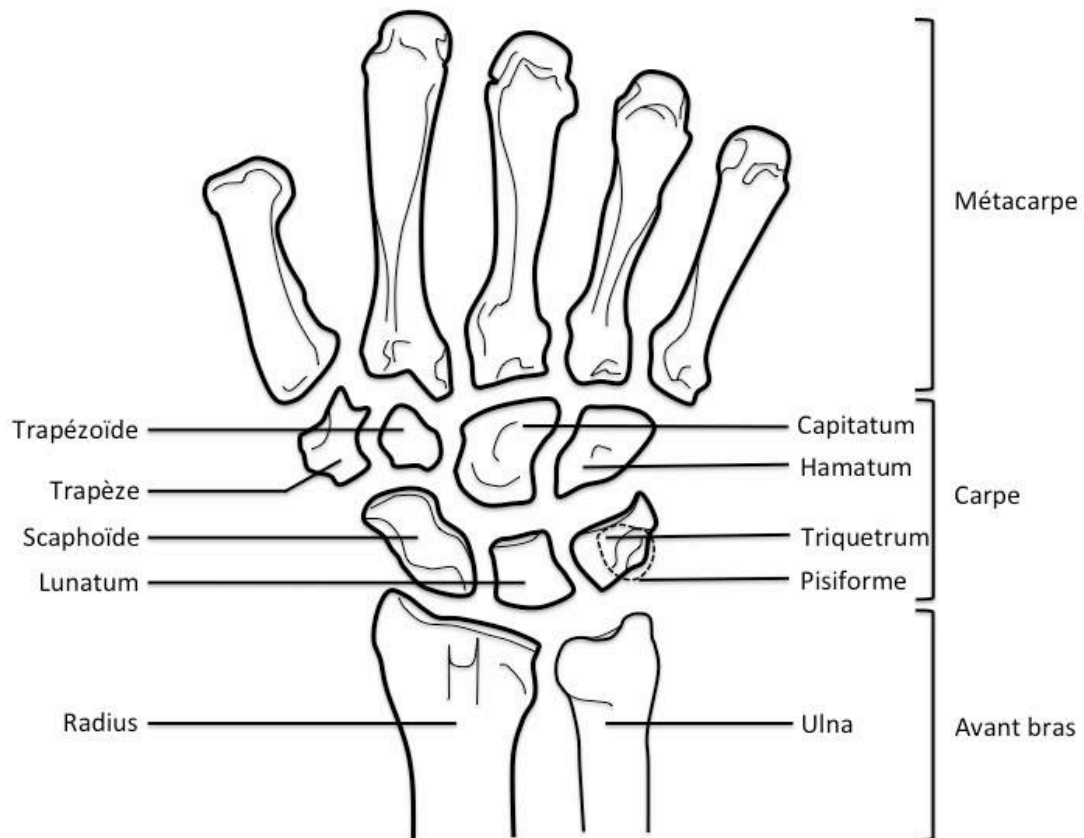
Cette distinction permet la description de deux articulations distinctes au sein du carpe :

- L'articulation radio-carpienne : entre le radius et le carpe,
- L'articulation médio-carpienne entre les deux rangées proximale et distale.

Ces dernières autorisent des mouvements à trois degrés de libertés : flexion-extension, inclinaisons radiale et ulnaire et rotation (pronation-supination)



Figure 1: Anatomie du poignet



L'articulation radio-ulnaire distale (RUD) – entre le radius et l'ulna – n'autorise qu'un seul degré de mouvement en rotation (pronation-supination) permettant la circumduction du poignet. Enfin, l'articulation carpo-métacarpienne – entre le carpe et les métacarpiens – n'autorise de mobilité fonctionnelle presque uniquement que dans la colonne du pouce, les articulations carpo-métacarpiennes des doigts longs étant peu mobiles.<sup>14</sup>

## 1.2. Anatomie des ligaments carpiens

De nombreuses études anatomiques ont permis de classer les ligaments carpiens selon leur localisation - palmaire ou dorsale - et leurs insertions. Il existe des ligaments intrinsèques : s'ils connectent uniquement les os du carpes entre eux ; et des ligaments extrinsèques : s'ils

connectent les os du carpes aux structures extra-carpiennes (radius, ulna ou métacarpiens).<sup>15</sup>

L'utilité de leur description complète dans cette étude ne relevant que d'un intérêt partiel, nous ne les détaillerons pas.

### 1.3. Anatomie musculo-tendineuse

Le poignet est mobilisé majoritairement grâce à un ensemble tendino-musculaire, classés selon leur fonction – fléchisseur ou extenseur – et leur localisation – radial ou ulnaire. Aucun ne s'insère directement sur le carpe.

Ce complexe participe à la stabilisation dynamique du carpe par coaptation du carpe sous l'auvent radial.<sup>16</sup>

## 2. BIOMÉCANIQUE DU POIGNET NORMAL

### 2.1. Mouvements intra-carpiens

Les os du carpe ne présentent aucune insertion ligamentaire. Le pisiforme étant inclus dans le tendon du fléchisseur ulnaire du carpe, ne donne donc pas réellement insertion à ce dernier. Ils représentent donc un segment intercalaire permettant la transmission des forces entre la main et l'avant-bras. Leurs mouvements dépendent alors uniquement de ces forces de compression et de rotation.<sup>13</sup>

Les mouvements intra-carpiens diffèrent entre les deux rangées du carpe. En effet, les os de la première rangée sont très mobiles entre eux alors que ceux de la deuxième rangée sont solidaires grâce à la présence d'épais ligaments. Cela induit deux conclusions : (1) les os de la première rangée sont exposés à des lésions traumatiques et dégénératives du fait de leur grande mobilité et (2) ; le manque de mouvement entre les os de la deuxième rangée permet d'envisager qu'ils ne forment qu'une seule entité fonctionnelle fixe où le centre de mobilité passe par le capitatum.<sup>13</sup>

### 2.2. Biomécanique du carpe

Deux grandes théories sur la biomécanique du carpe ont été successivement décrites en opposition pour finalement se compléter :

- Le premier concept est celui d'une organisation du carpe en deux rangées, basé sur les descriptions anatomiques. Cette théorie attribuait les mobilités en flexion-extension dans l'articulation médio-carpienne et celles en inclinaisons radiale et ulnaire dans la radio-carpienne.<sup>5</sup>

- Le deuxième concept est celui d'une organisation du carpe en colonne, proposé par Navarro.<sup>17</sup> Il décrivait alors trois colonnes : une centrale pour la flexion extension avec le lunatum, le capitatum et l'hamatum pour les mouvements de flexion-extension, et deux colonnes latérales (complexe scaphoïde-trapézoïde-trapèze et l'association entre triquétrum et pisiforme) pour les mouvements d'inclinaisons radio-ulnaire respectivement.

Taleisnik modifia le concept de Navarro, en 1976. Il décrivait que la rangée distale ne formait qu'un seul élément mécanique avec le lunatum.<sup>15</sup> La colonne latérale n'étant plus formée que du scaphoïde et la médiale du triquétrum (le pisiforme étant exclu du fait de son statut d'os sésamoïde). Il suggérait que la colonne centrale contrôlait toute la flexion-extension, les mouvements d'inclinaisons étant obtenus par rotation du scaphoïde ou du triquétrum autour de cette dernière.

Lichtman et al. reprenaient le concept initial d'organisation en rangée avec sa théorie d' « Oval Ring » (Anneau ovale).<sup>18</sup> Selon lui, le lunatum présente une mobilité avec le capitatum dans les mouvements du poignet en flexion-extension et en inclinaisons et ne fait donc pas partie de la colonne centrale. De plus, le lunatum possède de solides attaches aux scaphoïde et triquétrum conférant ainsi une unité fonctionnelle à la première rangée. Par définition, l'intégrité de cette première rangée était cruciale, car les articulations scapho-trapézoïdienne et triquéthro-hamatale jouaient un rôle de lien physiologique entre les deux rangées du carpe. Toute anomalie à son niveau – ou rupture de l'anneau – entraînait donc des mouvements anormaux du carpe.

Kapandji en 1987<sup>19</sup> et plus récemment Camus et al.<sup>20,21</sup> ont défini le concept du carpe à géométrie variable, qui relate les changements de conformation du massif carpien dans le plan frontal. L'analyse des mobilités intra-carpiennes montrait que les mouvements des os sont proches entre les os d'une même rangée et éloignés entre les os d'une même colonne.<sup>20</sup> De plus, les deux rangées ont une amplitude de mouvement bien différenciée l'une de l'autre alors que les trois colonnes ont des mouvements d'amplitude proche.

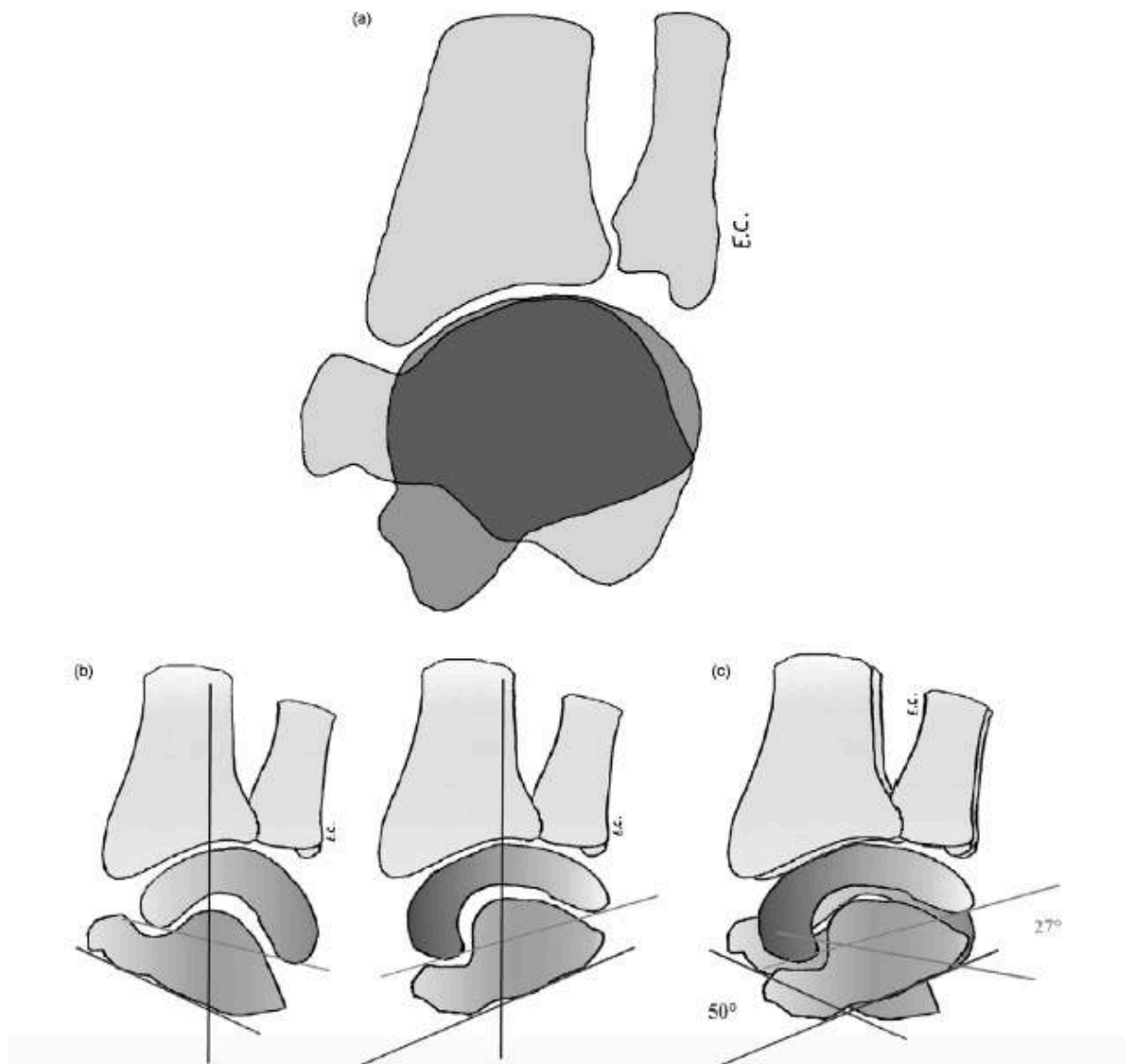
Ce concept de carpe à double cupule engendrait deux conclusions :

-(1) les mobilités en inclinaisons radio-ulnaire se produisent à part égale dans la radio-carpienne et la médio-carpienne reproduisant un mouvement à double cupule (Figure 2) ;

-(2) des mouvements de flexion-extension contraires entre les deux rangées. Ainsi, dans les mouvements d'inclinaison, la flexion de l'une des rangées neutralise l'extension de l'autre, stabilisant la main dans le plan frontal.

La théorie du carpe à géométrie variable associait donc les deux concepts initiaux : les mobilités du poignet se mesurent entre les rangées du carpe, et non entre les colonnes. Les mouvements entre les différentes colonnes correspondent à des phénomènes de torsion des os du carpe afin de maintenir une congruence parfaite entre la surface articulaire radiale et les deux rangées carpiennes.<sup>21,22</sup>

Figure 2: Carpe à double cupule selon Camus et al..<sup>21</sup> (a) : massif carpien en inclinaison radio-ulnaire ; (b) : rangées carpiennes ; (c) : superposition des rangées carpiennes montrant la double bascule.

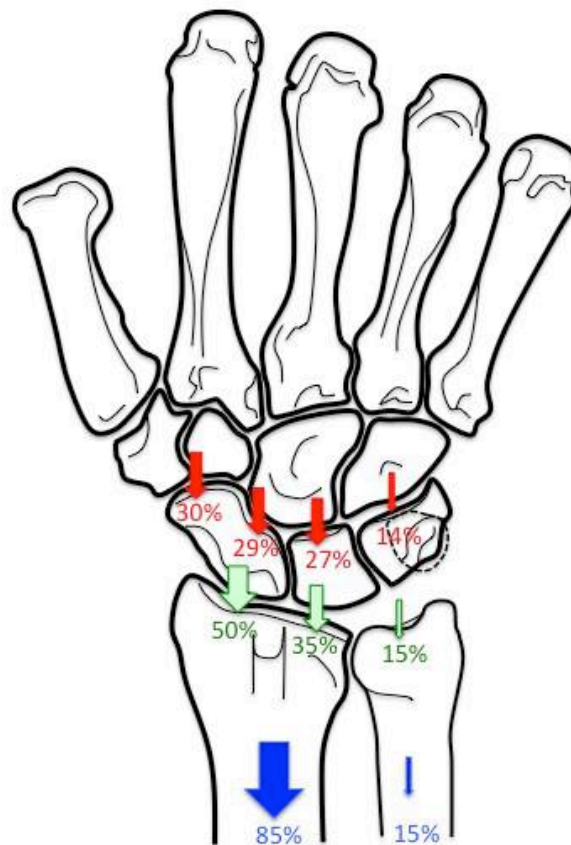


### 2.3. Transmission des forces

L'ensemble du système tendino-capsulaire exerce un rôle cohésif sur le carpe, empêchant sa dislocation.<sup>23</sup> À l'état normal, les pressions axiales sont transmises de la main jusqu'à l'avant-bras, sans s'épuiser dans le carpe. Cela permet notamment aux muscles un appui stable, permettant de mobiliser la main.

Dans l'interligne médio-carpien, les pressions sont réparties de manière sensiblement équitables aux alentours de 30% entre les interlignes STT, scapho-capitate et luno-capitate (Figure 3).<sup>23,24</sup> L'articulation triquetro-hamatale ne reçoit que 14% des contraintes.

Figure 3: Répartition des pressions à travers le carpe ; <sup>23,24</sup> médio-carpiennes en rouge, radio-carpiennes en vert, et le long de l'avant-bras en bleu.



Les gestes chirurgicaux associés aux arthrodèses partielles radio-carpiennes telles la résection du pôle distal du scaphoïde ou la triquérectomie auront de lourdes conséquences vis à vis de la répartition de ces contraintes sur l'interligne médio-carpienne. En effet, on comprend facilement que la suppression d'une interligne articulaire imposera une augmentation des contraintes sur les articulations voisines, comme l'a bien démontré Holleran et al. dans son étude cadavérique.<sup>11</sup> Ainsi, une dégradation cartilagineuse rapide peut être observée.

## 2.4. Mobilité normale du poignet

De nombreuses études radiographiques et scannographiques ont été menées pour définir les mobilités normales du poignet sain.<sup>19,20,25</sup>

### 2.4.1. Mobilité en flexion-extension

L'arc de mobilité moyen en flexion-extension varie entre 157 et 175°. Elle est répartie de manière égale entre la flexion (79° - 85°) et l'extension (78° - 90°).

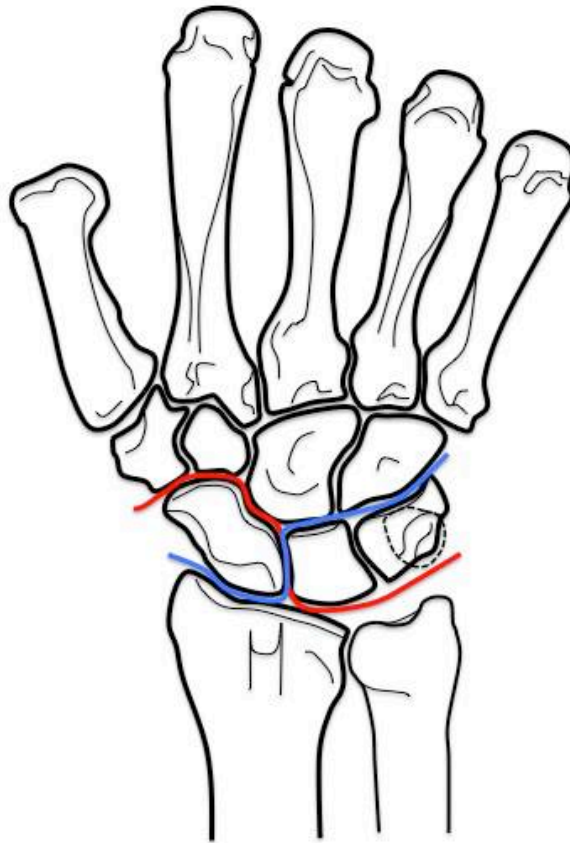
Il est classiquement admis que l'articulation radio-carpienne participe de manière prépondérante à la flexion (50° en RC et 35° en MC) et l'articulation médio-carpienne à l'extension (35° dans la RC et 50° dans la MC).

Néanmoins, la réalité est plus complexe. La flexion intervient majoritairement dans les interlignes STT, radio-lunaire et ulno-triquébral. L'extension intervient majoritairement dans les interlignes radio-scaphoïdien, luno-capitate et triquétero-hamatal.<sup>20,26</sup> Deux lignes principales sont ainsi décrites une de flexion et une d'extension du poignet. Ces lignes



principales sont inversées et se croisent au niveau de l'intervalle scapho-lunaire (Figure 4), représentant ainsi une zone de faiblesse.

Figure 4 : Lignes principales de flexion (en rouge) et extension (en bleu) du poignet.<sup>20,26</sup>



#### 2.4.2. Mobilité en inclinaison radio-ulnaire

L'arc de mobilité moyen en inclinaison radio-ulnaire varie entre 60 et 75°. Elle est prépondérante en inclinaison ulnaire (45° - 50°) par rapport à l'inclinaison radiale (15° - 25°).<sup>19,20,25</sup>

Si les mobilités en flexion-extension sont réparties presque équitablement entre les deux interlignes radio et médio-carpien, celles en inclinaisons prennent majoritairement place

dans l'articulation médio-carpienne (60% de l'inclinaison radiale et 86% de l'inclinaison ulnaire pour Kaufmann).<sup>27</sup>

Les deux rangées ont un mouvement de même direction dans le plan frontal, pouvant être assimilé à une double cupule.<sup>21</sup> Néanmoins, dans le plan sagittal, les deux rangées ont des mouvements opposés. Lors de l'inclinaison radiale, la première rangée se fléchit alors que la seconde s'étend, permettant de conserver la main dans le plan frontal (Figure 5). En inclinaison ulnaire, c'est l'inverse qui se produit : la première rangée s'étend alors que la seconde se fléchit (figure 6). Ainsi, ce mouvement dans le plan sagittal peut être assimilé à une paire de ciseaux dont les deux lames s'ouvrent et se ferment de manière symétrique.

Figure 5: Analyse de l'inclinaison radiale selon Camus et al.<sup>21</sup>. (a) : mouvement global ; (b) : déplacement de chaque os.

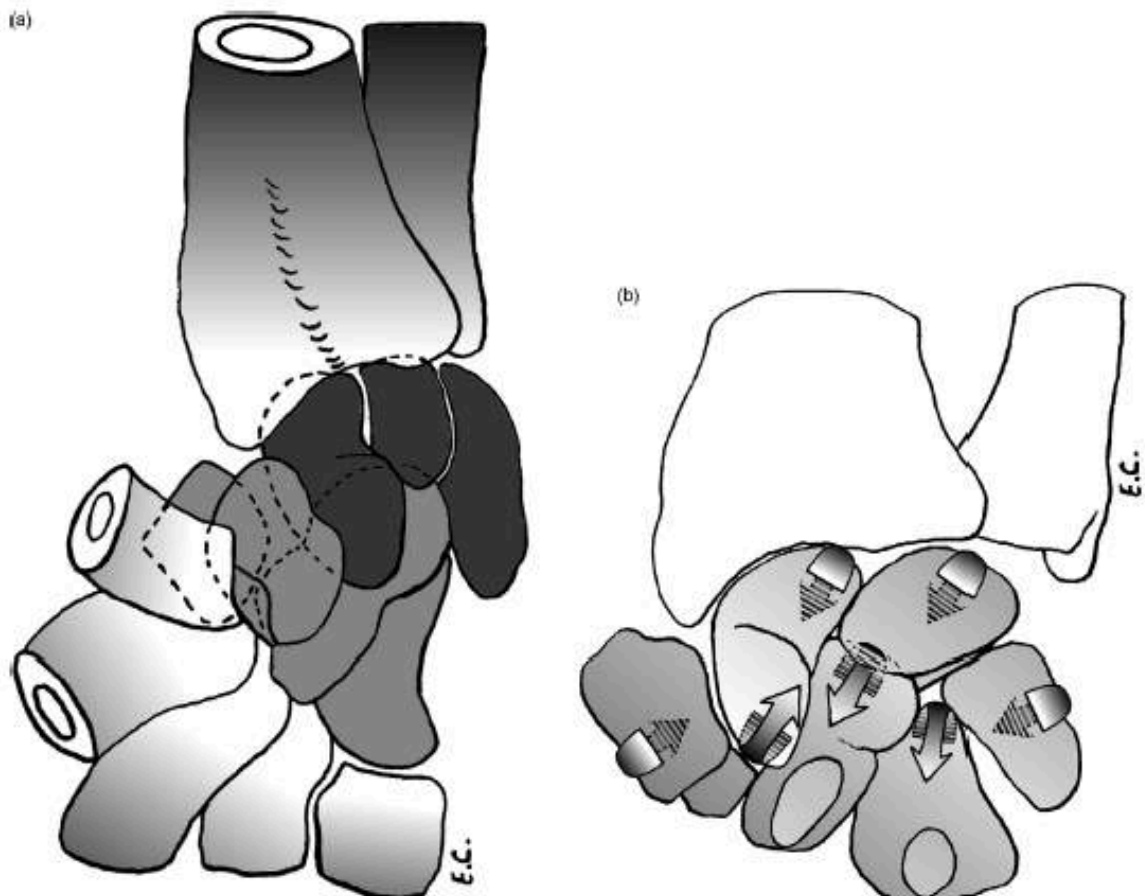
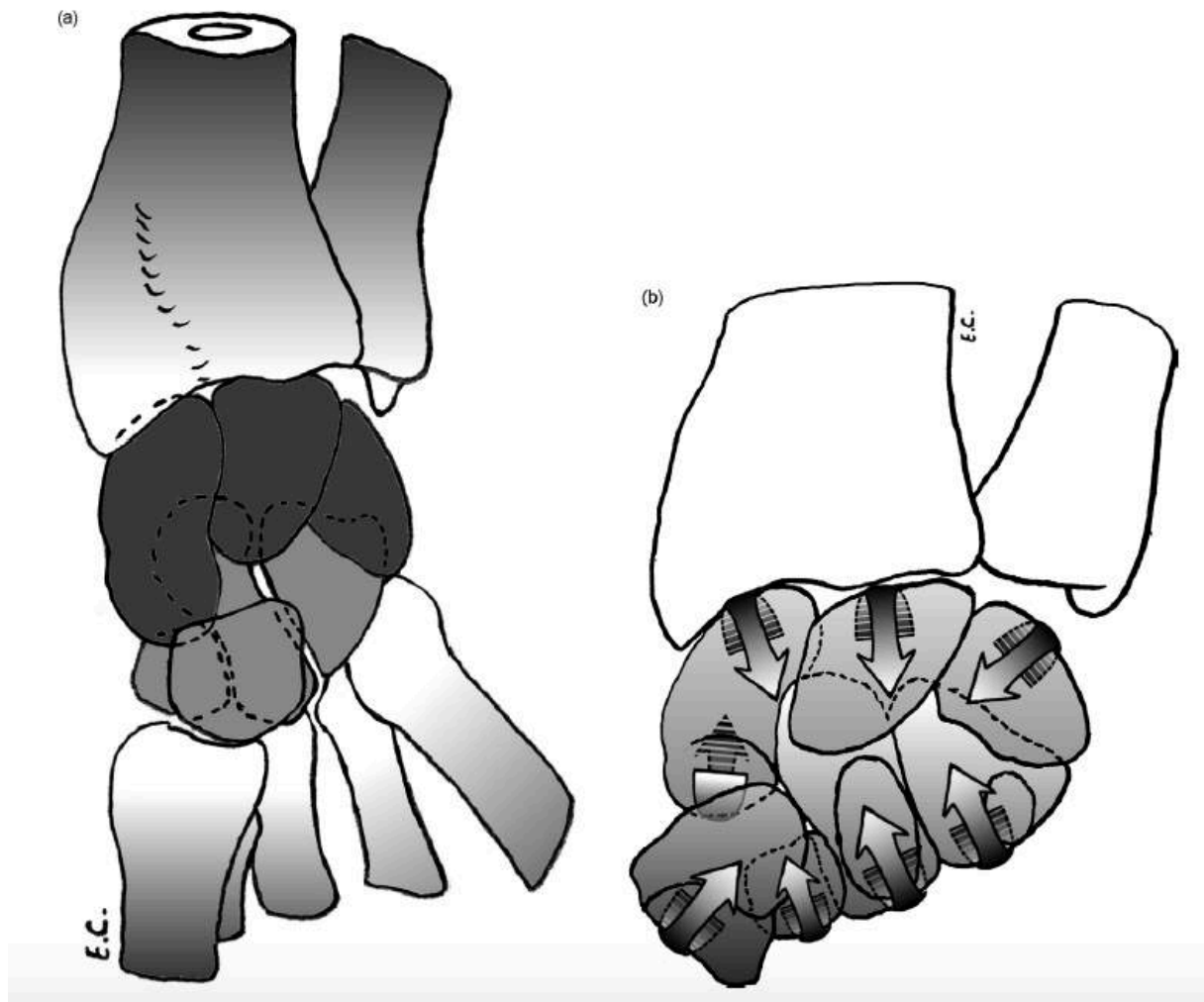


Figure 6: Analyse de l'inclinaison ulnaire selon Camus et al.<sup>21</sup>. (a) : mouvement global ; (b) : déplacement de chaque os.



## 2.5. Mobilités fonctionnelles du poignet

La mobilité fonctionnelle du poignet est définie comme suffisante à réaliser la majorité de tâches de la vie quotidienne. Elle est différente de la mobilité normale du poignet, qui par définition autorise toutes les activités.

Palmer et al. l'ont bien décrite avec les mesures suivantes 5° de flexion, 30° d'extension, 10° d'inclinaison radiale et 15° d'inclinaison ulnaire.<sup>28</sup> Plus récemment, Nelson étudia cette mobilité fonctionnelle en immobilisant des volontaires sains avec un plâtre n'autorisant que

5° de flexion, 6° d'extension, 7° d'inclinaison radiale et 6° d'inclinaison ulnaire.<sup>29</sup> Seulement 7 des 123 tâches de la vie quotidienne n'ont pas pu être réalisées. Même si ces mesures semblent différentes de celles de Palmer et al.<sup>28</sup>, les différents auteurs s'accordent sur le fait que l'inclinaison radiale est importante pour obtenir une fonction optimale de la main et que l'inclinaison ulnaire procure une meilleure force de préhension.<sup>28,29</sup>

### 3. LE POIGNET PATHOLOGIQUE

#### 3.1. Arthrose radio-carpienne

L'arthrose se définit par la destruction cartilagineuse des surfaces articulaires concernées. Au niveau radio-carpien, elle peut avoir plusieurs origines :

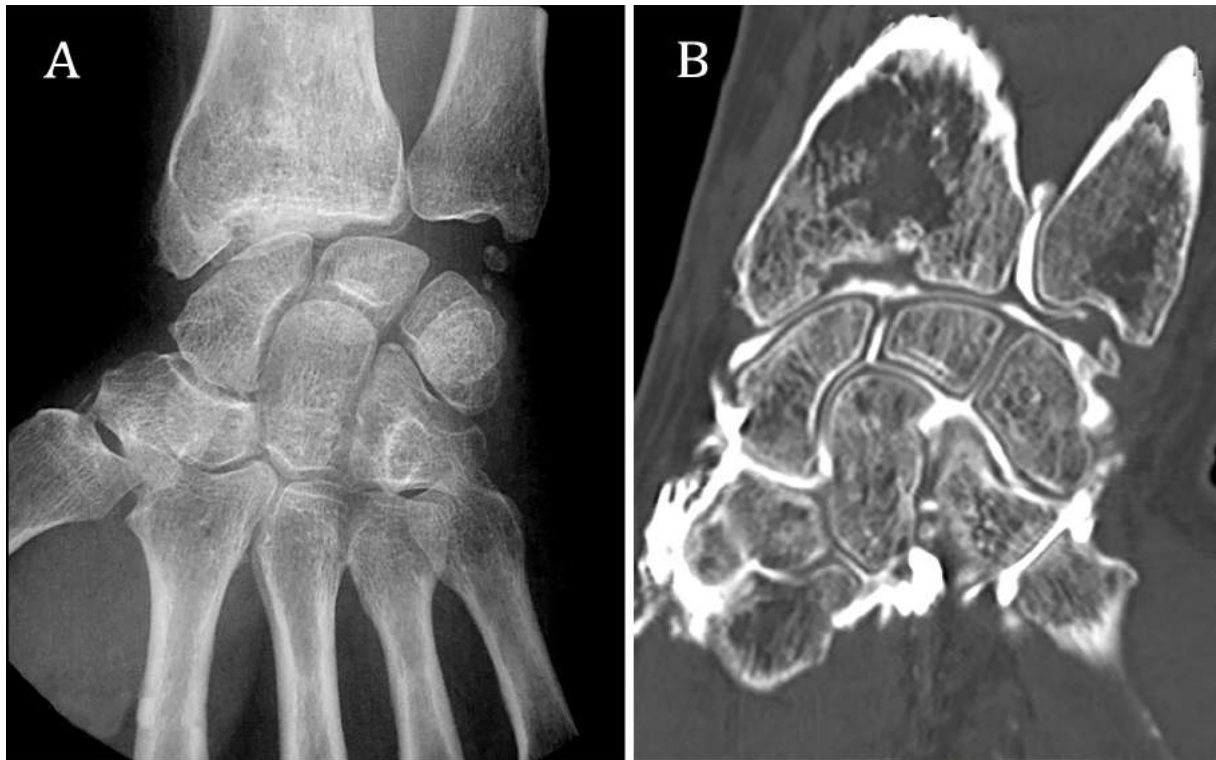
- Post-traumatique : secondaire dans la majorité des cas à un cal vicieux articulaire de la glène radiale consécutive à une fracture du poignet articulaire ou à un enfoncement articulaire (lésions de type « Die Punch »). Tout défaut de réduction des fragments osseux entrainera une incongruence articulaire responsable de conflits osseux radio-carpiens et, à terme, d'arthrose (Figure 7).<sup>30</sup> Une récente étude sur 733 jeunes patients intégrant l'ensemble des fractures intra et extra-articulaires retrouvaient la présence d'une arthrose dans la moitié des cas à moins de 10 ans de recul.<sup>2</sup> Les auteurs insistaient sur la réduction anatomique des fragments pour limiter la survenue de l'arthrose.

Une impaction cartilagineuse peut aussi survenir consécutivement à une fracture du radius distal extra-articulaire, et avoir des conséquences identiques.<sup>31</sup>

Enfin, l'arthrose peut être la conséquence d'une mobilité adaptative des os du carpe comme après une lésion du ligament scapho-lunaire ou une pseudarthrose du scaphoïde. Dans ce cas, la désorganisation entre les os du carpe entraîne une mobilité anormale intra-carpienne avec création de conflits osseux générateurs d'arthrose.<sup>32</sup>

- Inflammatoire et dénommée alors « arthrite », la plus célèbre étant représentée par la polyarthrite rhumatoïde. Dans ce cas, la genèse de l'arthrose est secondaire à des processus biologiques entraînant une inflammation synoviale et plus tardivement, une destruction articulaire.

Figure 7: Arthrose radio-carpienne secondaire à un cal vicieux articulaire post-traumatique sur la radiographie (A) et l'arthro-scanner (B).



### 3.2. Traitement de l'arthrose radio-carpienne

#### 3.2.1. Traitement conservateur

Le traitement médical, toujours proposé en première intention, associe le port d'attelle de repos, anti-inflammatoires non stéroïdiens et éventuellement injection intra-articulaire de dérivés cortisonés. Ce traitement est le plus souvent efficace, au prix d'une restriction d'activité. Néanmoins, lorsque la gêne s'accroît ou perdure, la seule solution si l'atteinte fonctionnelle est handicapante est une solution palliative.

De nombreux auteurs prônent l'utilisation des dénervations, totales ou partielles, du poignet comme une procédure chirurgicale fiable et non délabrante.<sup>33</sup> Elles permettent de diminuer l'influx douloureux tout en conservant, voir en potentialisant, les résultats fonctionnels en termes de mobilité et de force.<sup>34,35</sup> Néanmoins, du fait de l'évolution progressive de l'arthrose, leurs résultats peuvent s'atténuer avec le temps.<sup>34</sup>

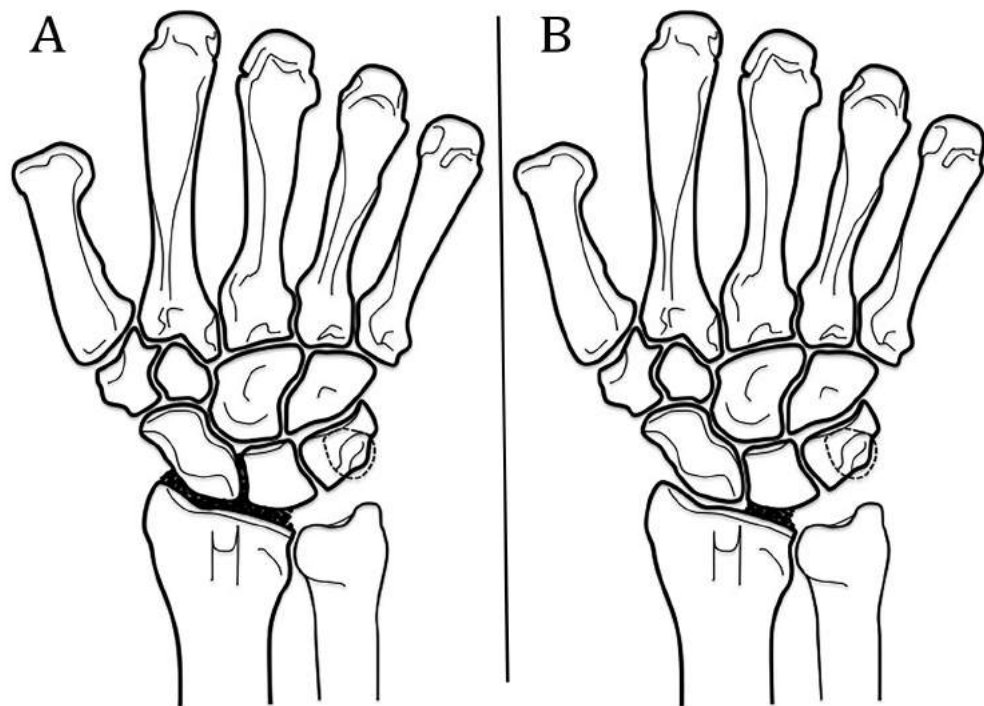
Plusieurs techniques de greffes ostéo-chondrales vascularisées ont été développées dans le but de reconstruire la fossette lunarienne du radius, notamment dans le cadre des lésions de type « Die Punch ». Ces techniques ne concernent que les lésions cartilagineuses focales. Del Pinal et al.<sup>36</sup> proposaient l'utilisation de la base métatarsienne des 2 ou 3èmes rayons. Obert et al.<sup>37</sup> lui préféraient l'interposition de cartilage costal pour combler le défaut cartilagineux car, contrairement à la précédente, la technique chirurgicale était simple et la rançon au niveau du site donneur était minime.

### 3.2.2. Traitement non conservateur

Les arthrodèses radio-carpiennes partielles (Figure 8) ne fusionnent que les segments pathologiques arthrosiques et ont pour objectif de conserver une part de la mobilité du poignet, tout en diminuant voire supprimant les douleurs.<sup>4,5,7</sup>

En opposition aux arthrodèses partielles radio-carpiennes, les arthrodèses totales représentent le recourt thérapeutique ultime devant une arthrose du poignet, quelle qu'elle soit. En excluant les deux interlignes articulaires radio- et médio-carpiennes, elles suppriment totalement la mobilité en flexion-extension et en inclinaison, mais autorisent la prono-supination.

Figure 8 : Arthrodèses radio-carpiennes partielles : radio-scapho-lunaire (A) et radio-lunaire (B).



Les arthroplasties totales du poignet ne bénéficient pas des mêmes avantages que celles de la hanche ou de l'épaule. Leurs taux très élevés de complications post-opératoires en terme de descellement, notamment chez les patients actifs, contrebalancent la conservation partielle de mobilité.<sup>38,39</sup> Plusieurs auteurs recommandent leur utilisation dans les indications d'arthrodèses totales bilatérales ou chez des patients âgés à la demande fonctionnelle faible.<sup>39,40</sup>

### 3.3. Historique des arthrodèse radio-carpiennes

Comme décrit précédemment, les arthrodèses radio-carpiennes partielles ont pour but de diminuer les douleurs et au mieux de donner l'indolence su segment articulaire et de conserver un volant de mobilité fonctionnel du poignet en excluant les segments pathologiques arthrosiques.<sup>4,5,7</sup> Le prérequis absolu à ces techniques d'arthrodèses radio-



carpiennes partielles réside dans l'intégrité de l'interligne médio-carpienne. En effet, toute la mobilité du poignet a alors lieu dans cette articulation et toute lésion cartilagineuse à son niveau sera responsable d'un résultat fonctionnel médiocre.

Le bilan préopératoire doit être complet (radiographies, arthroscanner +/-arthroscopie) pour préciser l'étendue et la location des lésions cartilagineuses afin d'optimiser le traitement chirurgical possible. Trois types d'arthrodèses radio-carpiennes partielles peuvent être proposés selon qu'elles prétendent fusionner une seule ou les deux articulations : arthrodèse radio-scapho-lunaire, radio-lunaire ou radio-scaphoïdienne.

#### 3.2.2.1. Arthrodèse radio-scapho-lunaire

Watson Jones<sup>41</sup> fut le premier auteur en 1955 à proposer une arthrodèse radio-scapho-lunaire dans le traitement des pseudarthroses du scaphoïde mais ses résultats cliniques ne seront publiés qu'en 1961 par Gordon et King.<sup>42</sup>

Mühdorfer-Fodor et al. ont évalués leurs résultats sur 73 patients au recul moyen de 4,9 années.<sup>43</sup> Seize patients (21%) ont nécessité une conversion en arthrodèse totale. Sur les 39 patients évalués cliniquement (18 perdus de vue), les mobilités en flexion-extension étaient respectivement de 29° et 31° et celles en inclinaison radio-ulnaire étaient respectivement de 14° et 20°. La force de poigne atteignait 72% du coté controlatéral sain. Une arthrose médio-carpienne était notée chez 20 patients (51%). Une pseudarthrodèse était notée chez 8 patients (21%) : 7 radio-scaphoïdienne et 1 radio-lunaire.

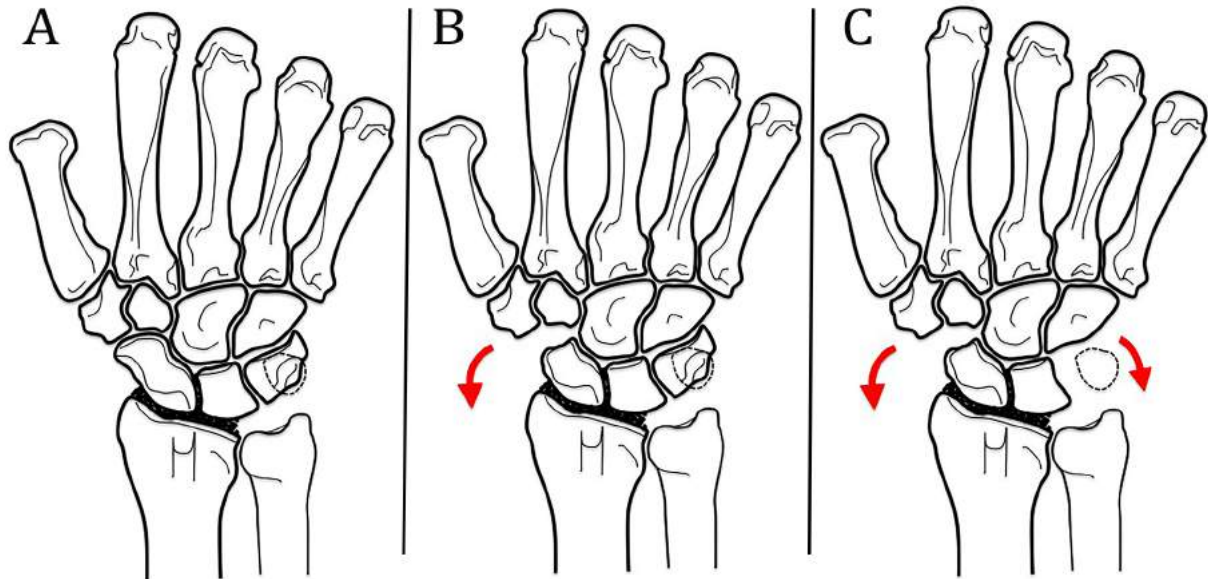
Nagy et Büchler retrouvaient des taux similaires d'arthrose médio-carpienne (53%) et de pseudarthrodèse (27%) chez 15 patients à 8 ans de recul moyen.<sup>44</sup> Cinq patients (33%) avaient nécessité une conversion vers une arthrodèse totale de poignet pour arthrose médio-carpienne précoce. In fine, seulement 7 patients sur les 15 (47%) avaient un résultat clinique qualifié de satisfaisant. Les auteurs concluaient que le taux de complications après arthrodèse radio-scapho-lunaire était inacceptable et devait induire des modifications techniques et une meilleure sélection initiale des patients.

Ces conclusions ont poussé plusieurs auteurs à associer des gestes complémentaires à la technique originelle :

- La résection du pôle distal du scaphoïde fut proposée dans le but d'accroître les mobilités en flexion et inclinaison radiale (Figure 9).<sup>45,46</sup> Les auteurs expliquaient que la suppression du pôle distal du scaphoïde permettait de libérer l'articulation STT, procurant d'une part une mobilité plus importante à l'articulation médio-carpienne et supprimant le développement d'arthrose à ce niveau.<sup>12,45-48</sup>

- La triquétrectomie, ou excision du triquétrum, associée ou non à la résection du pôle distal du scaphoïde était réalisée dans le but de supprimer un éventuel conflit ulno-carpien et d'augmenter les mobilités en extension et inclinaison ulnaire.<sup>10,46</sup>

Figure 9 : Arthrodèse radio-scapho-lunaire seule (A), avec excision du pôle distal du scaphoïde (B) et triquétrectomie (C). Les flèches rouges indiquent le gain de mobilité en inclinaison dû à la suppression du conflit osseux.



### 3.2.2.2. Arthrodèse radio-lunaire

Ce fut Chamay et al. , en 1983, proposa l'utilisation d'une arthrodèse radio-lunaire dans les arthrites rhumatoïdes pour prévenir la subluxation palmaire et ulnaire du carpe.<sup>49</sup> La technique fut par la suite étendue aux indications post-traumatiques,<sup>6,9,50</sup> mais nécessite l'atteinte arthrosique de l'articulation radio-lunaire uniquement.

Un avantage de cette technique est qu'elle peut être réalisée en cas de lésion ligamentaire scapho-lunaire.<sup>51</sup> Contrairement aux idées reçues et même si la surface de contact des tranches osseuses est faible, cette technique offre un taux de consolidation élevé (91%-100%).<sup>6,49,50,52</sup>

Les arthrodèses radio-lunaire n'ont pas subi les modifications qu'ont connu les arthrodèses radio-scapho-lunaire. En effet, le scaphoïde restant libre, la mobilité théorique est plus importante et le développement d'arthrose STT secondaire au conflit osseux n'était pas retrouvé.<sup>6,9,51,53</sup> Dans une étude cadavérique, Meyerdierks et al. retrouvaient une meilleure mobilité du poignet comparé aux mobilités pré-opératoires après arthrodèse radio-lunaire versus radio-scapho-lunaire en flexion-extension (53% versus 36% respectivement) et en inclinaison radio-ulnaire (63% versus 47%).<sup>53</sup>

### 3.2.2.3. Arthrodèse radio-scaphoïdienne

Les arthrodèses radio-scaphoïdiennes ont été décrites pour prendre en charge les lésions isolées de la facette scaphoïdienne du radius.<sup>54</sup> Ces lésions isolées restent rares en pratique courante car beaucoup de lésions chondrales intéressent soit uniquement la facette lunaire du radius, soit les deux facettes.

Contrairement aux arthrodèses radio-lunaires, elles imposent une intégrité ligamentaire scapho-lunaire sous peine d'un mauvais résultat clinique final.<sup>54</sup>

Du fait de la fixité du scaphoïde et similairement aux arthrodèses radio-scapho-lunaires, McCombe et al. ont insisté sur la résection de son pôle distal pour augmenter les mobilités du poignet.<sup>55</sup>

### 3.4. Indications des arthrodèses radio-carpiennes partielles

Toute arthrose radio-carpienne épargnant l'articulation médio-carpienne peut faire l'objet d'une arthrodèse radio-scapho-lunaire, qui reste le gold standard pour beaucoup d'auteurs.<sup>8,56,57</sup> Comme l'ont démontré plusieurs auteurs, elle sera associée le plus souvent à une résection du pôle distal du scaphoïde.

Les lésions focales à type de « Die punch » de la facette lunarienne du radius peuvent faire l'objet d'une arthrodèse radio-lunaire isolée, plus exigeante techniquement car la congruence médio-carpienne est plus difficile à régler que lors d'une arthrodèse radio-scapho-lunaire du fait de la conservation de l'espace radio-scaphoïdien.<sup>51</sup> L'articulation radio-scaphoïdienne doit être saine pour permettre une mobilité sans douleur, ce qui est rarement le cas.

Enfin, dans notre pratique, nous ne proposons pas d'arthrodèse radio-scaphoïdienne qui, théoriquement, ne conserve que quelques indications sur des lésions focales de la facette scaphoïdienne du radius. Nous lui préférons l'arthrodèse radio-scapho-lunaire.

### 3.5. Biomécanique des arthrodèses radio-carpiennes partielles.

Nous prendrons comme exemple l'arthrodèse radio-scapho-lunaire car elle reste la plus communément réalisée. Dans ce cas, la première rangée reste par définition fixe au radius, lui interdisant ses mouvements de flexion et d'extension entraînant une limitation de la mobilité du poignet (Tableau 1). Comme expliqué précédemment, l'excision du pôle distal du scaphoïde et la triquérectomie permettent un gain de mobilité du poignet par suppression des conflits osseux.

Tableau 3 : Revue de la littérature des études cadavériques évaluant la mobilité (en degré et pourcentage de la mobilité initiale) après arthrodèses radius-première rangée seule, puis excision du pôle distale du scaphoïde (EPDS) et excision du triquétrum (ET).

RSL : radio-scapho-lunaire. RS : radio-scaphoïdienne. F-E : flexion-extension. IRU : inclinaison radio-ulnaire.

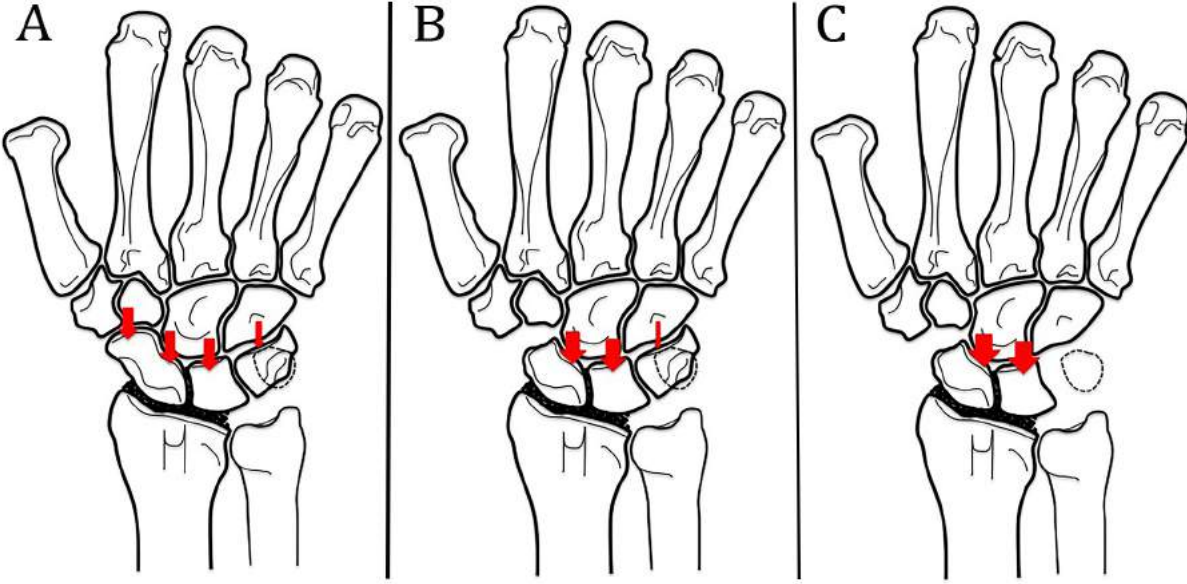
Auteur	Type de chirurgie	Mobilités du poignet							
		Intact		Arthrodèse		EPDS		ET	
		F-E	IRU	F-E	IRU	F-E	IRU	F-E	IRU
Meyerdierks et al. <sup>53</sup>	RSL	-	-	-	-	-	-	-	-
		-	-	36%	47%	-	-	-	-
Gellman et al. <sup>58</sup>	RSL	137°	50°	55°	28°	-	-	-	-
				40%	56%	-	-	-	-
McCombe et al. <sup>55</sup>	RS	141°	49°	60°	34°	122°	43°	-	-
				43%	69%	86%	88%	-	-
Pervaiz et al. <sup>59</sup>	RSL	126°	61°	53°	42°	96°	53°	115°	78
				42%	68%	76%	86%	91%	128%
Berkhout et al. <sup>60</sup>	RSL	149°	54°	73°	41°	112°	45°	131°	53°
				49%	76%	75%	83%	88%	98°
Bain et al. <sup>10</sup>	RSL	116°	46°	74°	32°	99°	43°	112	52°
				74%	70%	85%	93%	97%	113

Plusieurs auteurs ont insisté sur l'importance du mouvement de lancer du poignet ou « dart thrower's motion », le long d'un axe oblique allant de l'extension en inclinaison radiale jusqu'à la flexion en inclinaison ulnaire. Ce mouvement, spécifique à l'espèce humaine,<sup>61</sup> est indispensable dans l'utilisation de la main dans les activités manuelles quotidiennes.<sup>62,63</sup> Plusieurs études ont démontré le faible rôle de l'articulation radio-carpienne dans ce mouvement de lancer et, à l'inverse, le rôle majeur de la médio-carpienne.<sup>64-67</sup> Cela s'explique par le caractère non totalement sphérique de la tête du capitatum, légèrement tournée en pronation par rapport à l'axe anatomique de l'avant-

bras. Ainsi, lors des mouvements de flexion, le capitatum tend à induire une inclinaison ulnaire, et inversement lors de l'extension, ce dernier tend à induire une inclinaison radiale. Ces conclusions suggèrent que, même en présence d'une arthrodèse radio-scapho-lunaire, ce mouvement du lancer reste possible et confère une mobilité du poignet dans un secteur fonctionnel. Ainsi, même si les arthrodèses radio-scapho-lunaires procurent moins de mobilité que les arthrodèses intra-carpiennes, la mobilité résiduelle est bien plus fonctionnelle.<sup>51</sup>

Un point important à considérer après la réalisation d'une arthrodèse radio-scapho-lunaire est l'augmentation des pressions intra-carpiennes secondaires à la fixité de l'interligne radio-carpienne. Lors d'une étude cadavérique, Holleran et al. ont retrouvé une augmentation des pressions au niveau des interlignes STT et luno-capitate comparé au poignet sain.<sup>11</sup> De plus, après excision du pôle distal du scaphoïde, la pression luno-capitate était encore accrue. Les auteurs concluaient que l'excision du pôle distal du scaphoïde permettait d'une part de supprimer l'arthrose STT par suppression des contraintes mécaniques à ce niveau, mais surtout surchargerait l'articulation luno-capitate, pouvant expliquer la survenue d'une arthrose médio-carpienne à long terme (Figure 10). EN extrapolant ces résultats, l'excision supplémentaire du triquétrum entrainerait encore une augmentation des pressions médio-carpienne, potentialisant probablement la survenue d'une arthrose à ce niveau.

Figure 10 : Répartition des pressions sur l'interligne médio-carpienne après arthrodèse radio-scapho-lunaire seule (A), associé à une excision du pôle distal du scaphoïde (B) et à une triquétrectomie (C).





#### **4. OBJECTIFS**

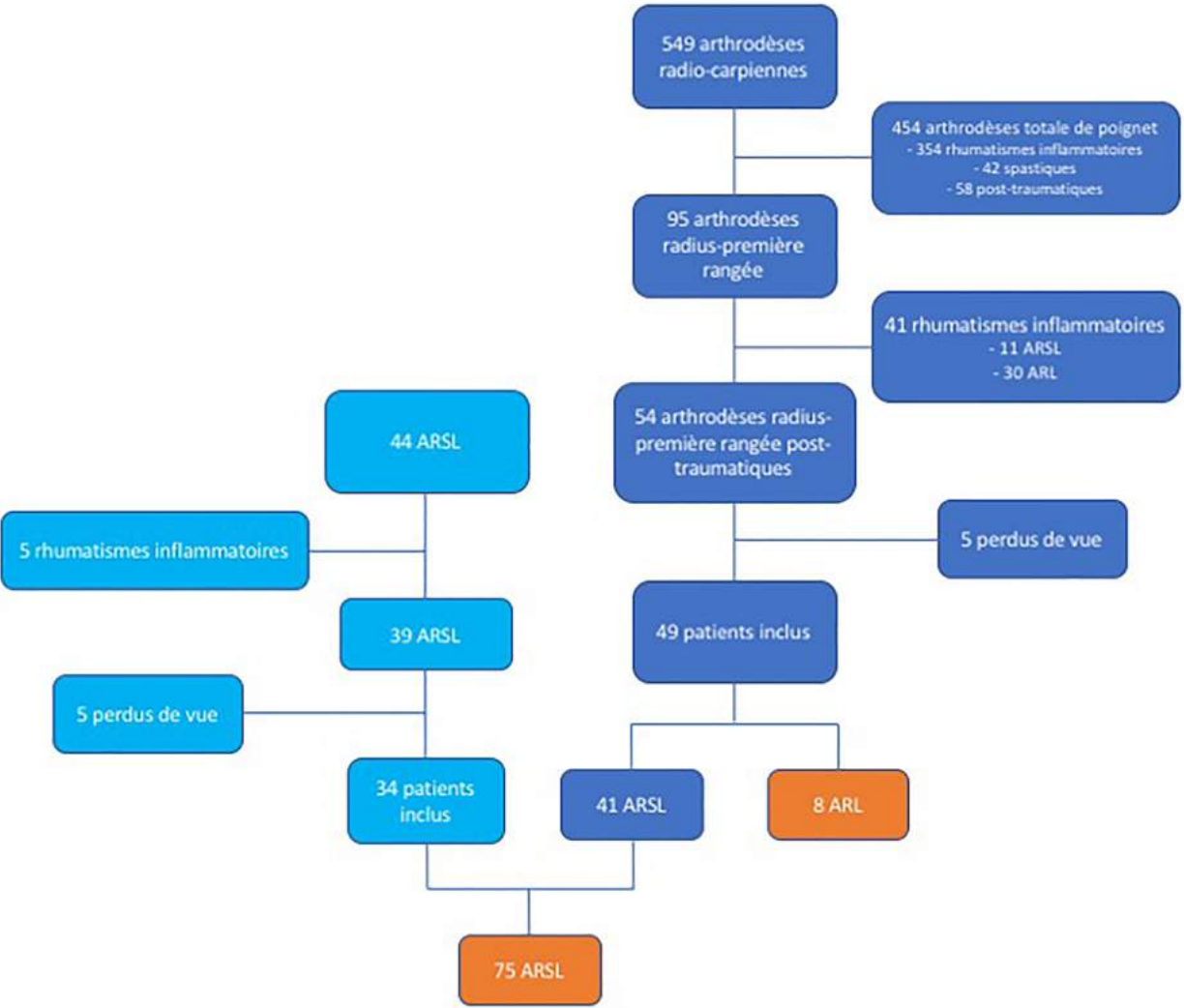
Nous avons inclus dans notre étude toutes les arthrodèses radius-première rangée post-traumatiques, soit 72 arthrodèses radio-scapho-lunaires et 8 arthrodèses radio-lunaires (Figure 11).

Les objectifs de notre étude étaient donc doubles :

- le premier était d'évaluer et de comparer les résultats cliniques et radiographiques des arthrodèses radius-première rangée en cas d'arthrose radio-carpienne post-traumatique (1<sup>ère</sup> partie). Notre hypothèse était que les arthrodèses radio-scapho-lunaire, même si plus enraidissantes d'un point de théorique, procuraient des résultats au moins aussi bons que les arthrodèses radio-lunaires.

- le deuxième était d'évaluer les facteurs pronostiques de bonne évolution clinique et radiographique après arthrodèse radio-scapho-lunaire post-traumatique (2<sup>ème</sup> partie). Aucune étude de ce type n'est décrite dans la littérature et cela permettrait de potentialiser nos résultats cliniques et radiographiques en optimisant nos techniques chirurgicales et la sélection des patients en préopératoire.

Figure 11 : Diagramme de flux. En bleu foncé, les patients du CHU de Montpellier. En bleu clair, les patients du Centre Chirurgical Émile-Gallé (CHU Nancy). En orange, les patients inclus dans l'évaluation finale. ARSL : arthrodèse radio-scapho-lunaire. ARL : arthrodèse radio-lunaire.



## 5. RÉFÉRENCES

1. Trajanoska K, Schoufour JD, de Jonge EAL, et al. Fracture incidence and secular trends between 1989 and 2013 in a population based cohort: The Rotterdam Study. *Bone*. 2018;114:116-124.
2. Lameijer CM, Ten Duis HJ, Dusseldorp I van, Dijkstra PU, van der Sluis CK. Prevalence of posttraumatic arthritis and the association with outcome measures following distal radius fractures in non-osteoporotic patients: a systematic review. *Arch Orthop Trauma Surg*. 2017;137(11):1499-1513.
3. Forward DP, Davis TRC, Sithole JS. Do young patients with malunited fractures of the distal radius inevitably develop symptomatic post-traumatic osteoarthritis? *J Bone Joint Surg Br*. 2008;90(5):629-637.
4. Watson HK, Goodman ML, Johnson TR. Limited wrist arthrodesis. Part II: Intercarpal and radiocarpal combinations. *J Hand Surg*. 1981;6(3):223-233.
5. Watson HK, Weinzweig J, Guidera PM, Zeppieri J, Ashmead D. One thousand intercarpal arthrodeses. *J Hand Surg Edinb Scotl*. 1999;24(3):307-315.
6. Yajima H, Kobata Y, Shigematsu K, Kawamura K, Takakura Y. Radiocarpal arthrodesis for osteoarthritis following fractures of the distal radius. *Hand Surg Int J Devoted Hand Up Limb Surg Relat Res J Asia-Pac Fed Soc Surg Hand*. 2004;9(2):203-209.
7. Minami A, Ogino T, Minami M. Limited wrist fusions. *J Hand Surg*. 1988;13(5):660-667.
8. Bach AW. Radiocarpal fusion. *Tech Hand Up Extrem Surg*. 2003;7(2):63-69.
9. Inoue G, Tamura Y. Radiolunate and radioscapolunate arthrodesis. *Arch Orthop Trauma Surg*. 1992;111(6):333-335.
10. Bain GI, Sood A, Yeo CJ. RSL Fusion with Excision of Distal Scaphoid and Triquetrum: A Cadaveric Study. *J Wrist Surg*. 2014;3(1):37.
11. Holleran AM, Quigley RJ, Rafijah GH, Lee TQ. Radioscapolunate arthrodesis with excision of the distal scaphoid: comparison of contact characteristics to the intact wrist. *J Hand*

*Surg.* 2013;38(4):706-711.

12. Ha NB, Phadnis J, MacLean SBM, Bain GI. Radioscapholunate fusion with triquetrum and distal pole of scaphoid excision: long-term follow-up. *J Hand Surg Eur Vol.* 2018;43(2):168-173.
13. Kijima Y, Viegas SF. Wrist anatomy and biomechanics. *J Hand Surg.* 2009;34(8):1555-1563.
14. Hume MC, Gellman H, McKellop H, Brumfield RH. Functional range of motion of the joints of the hand. *J Hand Surg.* 1990;15(2):240-243.
15. Taleisnik J. The ligaments of the wrist. *J Hand Surg.* 1976;1(2):110-118.
16. Salvà Coll G, Garcia-Elias M, Lluch Bergadà Á, León López MM, Llusá Pérez M, Rodríguez Baeza A. Carpal dynamic stability mechanisms. Experimental study. *Rev Espanola Cirugia Ortop Traumatol.* 2013;57(2):129-134.
17. Navarro A. Luxaciones del carpo. In: *Anales de La Facultad de Medicina.* Vol 6. ; 1921:113-141.
18. Lichtman DM, Schneider JR, Swafford AR, Mack GR. Ulnar midcarpal instability-clinical and laboratory analysis. *J Hand Surg.* 1981;6(5):515-523.
19. Kapandji A. Biomechanics of the carpus and the wrist. *Ann Chir Main Organe Off Soc Chir Main.* 1987;6(2):147-169.
20. Camus EJ, Millot F, Larivière J, Raoult S, Rtaimate M. Kinematics of the wrist using 2D and 3D analysis: biomechanical and clinical deductions. *Surg Radiol Anat SRA.* 2004;26(5):399-410.
21. Camus EJ, Millot F, Larivière J, Rtaimate M, Raoult S. The double-cup carpus: a demonstration of the variable geometry of the carpus. *Chir Main.* 2008;27(1):12-19.
22. Craigen MA, Stanley JK. Wrist kinematics. Row, column or both? *J Hand Surg Edinb Scotl.* 1995;20(2):165-170.
23. Genda E, Horii E. Theoretical stress analysis in wrist joint--neutral position and functional position. *J Hand Surg Edinb Scotl.* 2000;25(3):292-295.

24. Schuind F, Cooney WP, Linscheid RL, An KN, Chao EY. Force and pressure transmission through the normal wrist. A theoretical two-dimensional study in the posteroanterior plane. *J Biomech.* 1995;28(5):587-601.
25. Bonnel F, Allieu Y. Radioulnocarpal and mediocarpal articulations. Anatomic organization and biomechanical bases. *Ann Chir Main Organe Off Soc Chir Main.* 1984;3(4):287-296.
26. Kaufmann RA, Pfaeffle HJ, Blankenhorn BD, Stabile K, Robertson D, Goitz R. Kinematics of the midcarpal and radiocarpal joint in flexion and extension: an in vitro study. *J Hand Surg.* 2006;31(7):1142-1148.
27. Kaufmann R, Pfaeffle J, Blankenhorn B, Stabile K, Robertson D, Goitz R. Kinematics of the midcarpal and radiocarpal joints in radioulnar deviation: an in vitro study. *J Hand Surg.* 2005;30(5):937-942.
28. Palmer AK, Werner FW, Murphy D, Glisson R. Functional wrist motion: a biomechanical study. *J Hand Surg.* 1985;10(1):39-46.
29. Nelson DL. Functional wrist motion. *Hand Clin.* 1997;13(1):83-92.
30. Giannoudis PV, Tzioupis C, Papathanassopoulos A, Obakponovwe O, Roberts C. Articular step-off and risk of post-traumatic osteoarthritis. Evidence today. *Injury.* 2010;41(10):986-995.
31. Cottias P, Alnot J, Masméjean E, Toualm C, Cesari B, Cadot B. Fractures of the wrist with cartilage rupture in young adults. Apropos of 18 cases. *Ann Chir Main Memb Super.* 1997;16(1):39-48.
32. Linscheid RL, Dobyns JH, Beckenbaugh RD, Cooney WP, Wood MB. Instability patterns of the wrist. *J Hand Surg.* 1983;8(5 Pt 2):682-686.
33. Kadiyala RK, Lombardi JM. Denervation of the Wrist Joint for the Management of Chronic Pain. *J Am Acad Orthop Surg.* 2017;25(6):439-447.
34. Braga-Silva J, Román JA, Padoin AV. Wrist denervation for painful conditions of the wrist. *J Hand Surg.* 2011;36(6):961-966.
35. Buck-Gramcko D. Denervation of the wrist joint. *J Hand Surg.* 1977;2(1):54-61.

36. Del Piñal F, Klausmeyer M, Moraleda E, et al. Vascularized graft from the metatarsal base for reconstructing major osteochondral distal radius defects. *J Hand Surg.* 2013;38(10):1883-1895.
37. Obert L, Lepage D, Sergent P, et al. Post-traumatic malunion of the distal radius treated with autologous costal cartilage graft: a technical note on seven cases. *Orthop Traumatol Surg Res OTSR.* 2011;97(4):430-437.
38. Gaspar MP, Kane PM, Shin EK. Management of complications of wrist arthroplasty and wrist fusion. *Hand Clin.* 2015;31(2):277-292.
39. Anderson MC, Adams BD. Total wrist arthroplasty. *Hand Clin.* 2005;21(4):621-630.
40. Nydick JA, Watt JF, Garcia MJ, Williams BD, Hess AV. Clinical outcomes of arthrodesis and arthroplasty for the treatment of posttraumatic wrist arthritis. *J Hand Surg.* 2013;38(5):899-903.
41. Waston-Jones R. Injuries of the wrist. In: *Watson-Jones RL, Ed. Fracture and Joint Injuries.* 4th edition. Edinburgh: E&S Livingstone; 1955:617.
42. Gordon LH, King D. Partial wrist arthrodesis for old un-united fractures of the carpal navicular. *Am J Surg.* 1961;102:460-464.
43. Mühlendorfer M, Hohendorff B, Prommersberger K-J, van Schoonhoven J, van Schoonhoven J. Medium-term results after radioscapholunate fusion for post-traumatic osteoarthritis of the wrist. *Handchir Mikrochir Plast Chir Organ Deutschsprachigen Arbeitsgemeinschaft Handchir Organ Deutschsprachigen Arbeitsgemeinschaft Mikrochir Peripher Nerven Gefasse Organ V.* 2009;41(3):148-155.
44. Nagy L, Büchler U. Long-term results of radioscapholunate fusion following fractures of the distal radius. *J Hand Surg Edinb Scotl.* 1997;22(6):705-710.
45. Garcia-Elias M, Lluch A, Ferreres A, Papini-Zorli I, Rahimtoola ZO. Treatment of radiocarpal degenerative osteoarthritis by radioscapholunate arthrodesis and distal scaphoidectomy. *J Hand Surg.* 2005;30(1):8-15.

46. Bain GI, Ondimu P, Hallam P, Ashwood N. Radioscapholunate arthrodesis - a prospective study. *Hand Surg Int J Devoted Hand Up Limb Surg Relat Res J Asia-Pac Fed Soc Surg Hand*. 2009;14(2-3):73-82.
47. Mühldorfer-Fodor M, Ha HP, Hohendorff B, Löw S, Prommersberger KJ, van Schoonhoven J. Results after radioscapholunate arthrodesis with or without resection of the distal scaphoid pole. *J Hand Surg*. 2012;37(11):2233-2239.
48. Montoya-Faivre D, Pomares G, Calafat V, Dap F, Dautel G. Clinical and radiological outcomes following radioscapholunate fusion. *Orthop Traumatol Surg Res OTSR*. 2017;103(7):1093-1098.
49. Chamay A, Della Santa D, Vilaseca A. Radiolunate arthrodesis. Factor of stability for the rheumatoid wrist. *Ann Chir Main Organe Off Soc Chir Main*. 1983;2(1):5-17.
50. Saffar P. Radio-lunate arthrodesis for distal radial intraarticular malunion. *J Hand Surg Edinb Scotl*. 1996;21(1):14-20.
51. Garcia-Elias M, Lluch AL, Ferreres A. Partial Arthrodesis for the Treatment of Radiocarpal Osteoarthritis. *J Am Soc Surg Hand*. 2005;5(2):100-108.
52. Linscheid RL, Dobyns JH. Radiolunate arthrodesis. *J Hand Surg*. 1985;10(6 Pt 1):821-829.
53. Meyerdierks EM, Mosher JF, Werner FW. Limited wrist arthrodesis: a laboratory study. *J Hand Surg*. 1987;12(4):526-529.
54. Minami A, Kato H, Iwasaki N, Minami M. Limited wrist fusions: comparison of results 22 and 89 months after surgery. *J Hand Surg*. 1999;24(1):133-137.
55. McCombe D, Ireland DC, McNab I. Distal scaphoid excision after radioscaphoid arthrodesis. *J Hand Surg*. 2001;26(5):877-882.
56. McGuire DT, Bain GI. Radioscapholunate fusions. *J Wrist Surg*. 2012;1(2):135-140.
57. Murray PM. Radioscapholunate arthrodesis. *Hand Clin*. 2005;21(4):561-566.
58. Gellman H, Kauffman D, Lenihan M, Botte MJ, Sarmiento A. An in vitro analysis of wrist

motion: the effect of limited intercarpal arthrodesis and the contributions of the radiocarpal and midcarpal joints. *J Hand Surg.* 1988;13(3):378-383.

59. Pervaiz K, Bowers WH, Isaacs JE, Owen JR, Wayne JS. Range of Motion Effects of Distal Pole Scaphoid Excision and Triquetral Excision After Radioscapholunate Fusion: A Cadaver Study. *J Hand Surg.* 2009;34(5):832-837.

60. Berkhout MJ, Shaw MN, Berglund LJ, An KN, Berger RA, Ritt MJPF. The effect of radioscapholunate fusion on wrist movement and the subsequent effects of distal scaphoidectomy and triquetrectomy. *J Hand Surg Eur Vol.* 2010;35(9):740-745.

61. Wolfe SW, Crisco JJ, Orr CM, Marzke MW. The Dart-Throwing Motion of the Wrist: Is It Unique to Humans? *J Hand Surg.* 2006;31(9):1429.

62. Li Z-M, Kuxhaus L, Fisk JA, Christophel TH. Coupling between wrist flexion-extension and radial-ulnar deviation. *Clin Biomech Bristol Avon.* 2005;20(2):177-183.

63. Li Z-M. The influence of wrist position on individual finger forces during forceful grip. *J Hand Surg.* 2002;27(5):886-896.

64. Crisco JJ, Coburn JC, Moore DC, Akelman E, Weiss A-PC, Wolfe SW. In vivo radiocarpal kinematics and the dart thrower's motion. *J Bone Joint Surg Am.* 2005;87(12):2729-2740.

65. Moritomo H, Murase T, Goto A, Oka K, Sugamoto K, Yoshikawa H. Capitate-based kinematics of the midcarpal joint during wrist radioulnar deviation: an in vivo three-dimensional motion analysis. *J Hand Surg.* 2004;29(4):668-675.

66. Moritomo H, Murase T, Goto A, Oka K, Sugamoto K, Yoshikawa H. In vivo three-dimensional kinematics of the midcarpal joint of the wrist. *J Bone Joint Surg Am.* 2006;88(3):611-621.

67. Saffar P, Semaan I. The study of the biomechanics of wrist movement in an oblique plane—a preliminary report. In: *In: Schuind F, Ed. Advances in the Biomechanics of the Hand and Wrist. New York: Plenum Press. ; 1994:305-311.*



**1<sup>ère</sup> PARTIE :**

**ARTHRODESES RADIUS-PREMIERE RANGEES POST-  
TRAUMATIQUES: RESULTATS CLINIQUES ET RADIOGRAPHIQUES  
A LONG TERME**

**PARTIAL RADIOCARPAL FUSIONS FOLLOWING WRIST TRAUMA:  
LONG TERM CLINICAL AND RADIOGRAPHIC RESULTS**

## RESUME

The purpose of this study was to assess and compare long-term results after partial radiocarpal fusions following post-traumatic osteoarthritis (OA).

This was a retrospective and multicentric study of all patients who underwent radiocarpal fusions in the past 20 years. Ninety-five patients underwent 85 radioscapulunate (RSL) and 10 radiolunate (RL) fusions. ten patients were lost to follow-up and 13 underwent total wrist fusion before final review. Finally, 72 patients (64 RSL and 8 RL fusion) were available for clinical and radiographic evaluation. We divided them in 4 groups: RL fusions, RSL fusion alone, RSL with distal scaphoid excision (DSE) and RSL with DSE and excision of the triquetrum (ET).

The average follow-up was 9.3 years (1-23.3). The RL group showed statistically more complications than the 3 others ( $p=0.0459$ ). At the last follow-up, the RL group showed lower pain during activity ( $p=0.0687$ ) and higher wrist motion in flexion compared to others ( $p=0.0730$ ). On X-rays investigations, patients who underwent RSL fusion alone had statistically higher rate of STT OA than others ( $p<0.001$ ). Patients with RSL fusion and DSE showed statistically lower OA compared to other groups ( $p=0.0374$ ). Radiocarpal fusion rate was greater in patients with RSL fusion and DSE with or without ET compared to others ( $p=0.426$ ).

The better clinical results following RL fusion compared to RSL fusions contrast with their high radiographic complications. Among RSL fusions, DSE appears essential to avoid STT OA. RSL fusion with DSE is an effective palliative procedure that maintain a few wrist motions in case of post-traumatic radiocarpal OA.

## INTRODUCTION

Partial radiocarpal fusion represents a viable surgical procedure to achieve pain relief and deformity correction in the case of persistently symptomatic radiocarpal osteoarthritis.<sup>1-4</sup> Their benefits are to maintain a functional range of motion (RoM) of the wrist while improving functional outcome.<sup>6,8,9,3-7</sup>

Although Watson-Jones was the first to describe radioscapolunate (RSL) arthrodesis in 1955,<sup>8</sup> first results were provided by Gordon and King in 1961 and was initially used to treat scaphoid non-union advanced collapse wrist.<sup>9</sup> Several series have reported the medium to long-term outcome of RSL fusion after radiocarpal OA with varying results. Although clinical outcomes were often acceptable, radiological findings showed high complications rates : midcarpal OA rates varied from 0 to 60% and non-union rates from 0 to 27%.<sup>5,10,11</sup> Based on cadaveric studies, distal scaphoid excision (DSE) and/or excision of the triquetrum (ET) were performed to increase wrist motion and reduce scapho-trapezio-trapezoidal (STT) impingement.<sup>12,13</sup>

Radiolunate arthrodesis was initiated by Chamay *et al.* in 1983 to prevent palmar and ulnar radiocarpal subluxation in rheumatoid wrist.<sup>14</sup> Indications were further extended to post-traumatic OA of the lunate fossae but were rarely performed.<sup>15,16</sup>

In case of radiocarpal OA, both RSL or RL fusions can be indicated depending on the area of OA. To date, only two clinical studies have compared the results of both procedures in case of post-traumatic OA. Whereas Inoue & Tamura found similar clinical results at an average follow-up of 3.4 years,<sup>3</sup> Yajima *et al.* found contrasting results with higher wrist motion following RL than RSL fusion.<sup>17</sup>

Our hypothesis is that RSL and RL fusion provide similar results in term of pain, wrist motion, and radiographic outcome.

The aim of our study was to compare the long-term clinical and radiographic outcome of (1) RL, (2) RSL fusion alone with consecutive (3) DSE and (4) ET in case of post-traumatic OA. The secondary objective was to determine the survival rate of radiocarpal fusion without total wrist fusion (TWF).

## **METHODS**

In this retrospective study, all patients underwent radiocarpal fusion in two university hospitals between 1995 and 2015 with at least one year of minimal follow-up required. Clinical and radiographic evaluations were performed by an independent examiner at the last follow-up. Patients' written consent was systematically obtained.

**Inclusion criteria:** RSL and RL fusions that were carried out in patients with painful post-traumatic radiocarpal OA. All patients experienced wrist pain after conservative treatment including anti-inflammatory medication, physiotherapy, resting splints and change in their daily activities. An absolute prerequisite of those procedures were that the cartilage of midcarpal joint was intact.<sup>18</sup>

**Exclusion criteria:** We excluded from this series all radiocarpal OA due to rheumatoid or inflammatory disease and Kienböck disease.

**Patients:** Ninety-five consecutive patients (85 males and 10 females) underwent radiocarpal fusion – 85 RSL and 10 RL arthrodesis. Average age at revision was 52,9 years (19 – 79). The dominant wrist was affected in 58 % and 69 % of patients performed manual labour.

Before the final review, 13 patients (14%) underwent TWF for early midcarpal OA at an average time from surgery of 24,6 months (9-74). Ten patients (10%) were lost to follow-up (4 deaths, 4 untraceables and 2 refusals). Finally, 72 patients were included in the series – 64 RSL and 8 RL fusions. Among all RSL fusions included, 23 (32%) had additional DSE and 12 (17%) both DSE and ET. Twenty-five patients (35%) underwent complementary Darrach's procedure in the radio-ulnar joint for radio-ulnar dislocation or OA.

**Surgical technique (Figure 1):** All surgical procedures were performed by senior surgeons under locoregional anaesthesia. A midline dorsal approach was used. The extensor retinaculum was incised over the third and fourth compartments. Capsulotomy was achieved according to Berger to expose both radio and midcarpal joints.

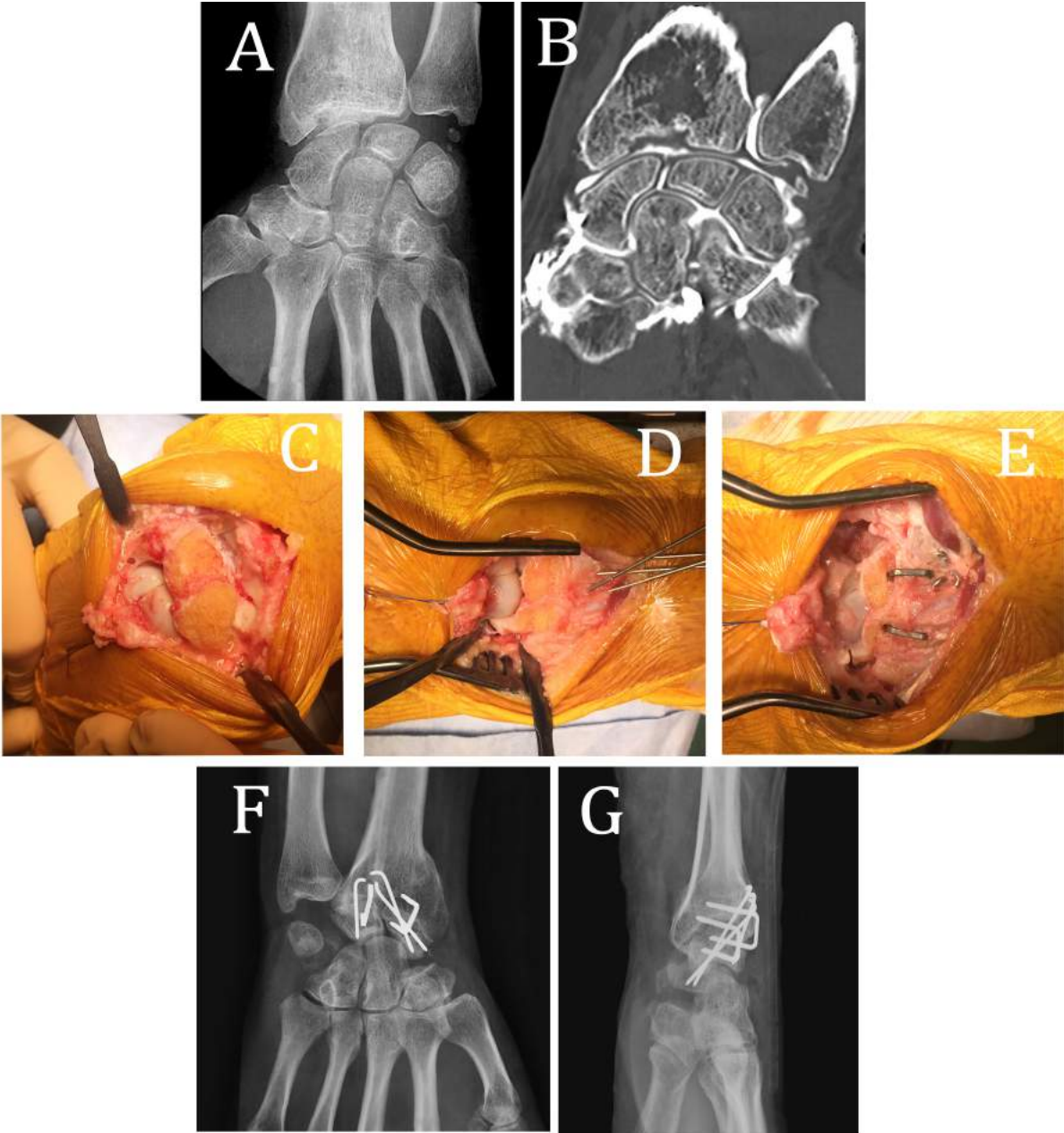
The first step of the procedure was to inspect the midcarpal joint to ensure it was not damaged. Then, articular surfaces of the radiocarpal joint were denuded of cartilage to cancellous bone using osteotomes. In order to avoid burning of the bone, the use of an engine was forbidden throughout the procedure. Special care was taken to excise palmar cartilage putting the wrist in maximal flexion. The joint was temporary fixed in anatomical alignment with K-wire with correction of any malalignment under fluoroscopy. The key point of the technic was to restore congruency of the distal surfaces of the proximal row with the midcarpal joint.<sup>2</sup>

According to the different surgeons, the joint was filed with bone graft in 68% of cases: cancellous graft (40%) or cortico-cancellous iliac crest bone (28%). Fixation of the arthrodesis was achieved with locking T-plate (n=17%), screws (n=47%) and/or memory samples (56%) and/or K-wires (32%).

Distal scaphoid excision and ET were eventually performed. Excision of the triquetrum was performed for ulnocarpal impaction syndrome in association to DSE in all cases (n=14). Distal radio-ulnar joint arthroplasties using Darrach' procedure was performed in 25 cases (28%) for ulnocarpal impaction syndrome, distal radioulnar dislocation or OA.

Finally, the dorsal capsular flap and the extensor retinaculum were closed leaving the extensor pollicis longus subcutaneous and the skin was closed.

**Figure 1:** RSL fusion procedure. Preoperative X-rays (A) and arthro CT-scann (B) showing degenerative changes after articular malunion of the distal radius. Surgical procedure with inspection of the midcarpal joint and excision of the radiocarpal cartilage (C), temporary fixation with K-wires (D) and final fixation with memory samples associated with K-wires and DSE (E). Postoperative X-rays showing good compression and alignment of the radiocarpal joint (F,G).



**Postoperative care:** All wrists were immobilized with a forearm plaster cast for an average period of 6 weeks (3-14), allowing all movements of the fingers. Patients were instructed in active motion of the fingers on immediate postoperative period. One-month after cast removal, active and passive physiotherapy (*i.e.* without strength labour) was performed to avoid wrist stiffness.

**Clinical records:** Preoperative data (pain and wrist motion) were available for 49 patients (68%). Pain was assessed with a visual analogue scale (VAS, /10) at rest and during daily living activities. Active RoM (in degrees) was assessed using a standard goniometer for wrist motion in flexion, extension, radial and ulnar deviation. Ranges of motion in flexion-extension (RoM FE) and in radioulnar deviation (RoM RUD) were then calculated. Grip strength (expressed in Kg/F and as a percentage of the opposite side) was averaged over 3 consecutive measurements using the Jamar® hydraulic hand dynamometer as a percentage of the opposite side. Patient' satisfaction was graded as follow: poor, average, good or excellent. Functional status evaluation included the shorten version of Disabilities of the Arm, Shoulder, and Hand questionnaire (QuickDASH, /100, 0=best),<sup>19</sup> Patient-Related Wrist Evaluation score (PRWE, /100, 0=best),<sup>20</sup> and the Modified Mayo Wrist Score (MMWS, /100, 100=best).<sup>21</sup>

**Radiographic records:** Radiographic analysis involved strict anteroposterior and lateral views at the last follow-up. We assessed radiocarpal fusion, degenerative osteoarthritis and radiolunate (RL) angle. Fusion was considered achieved when clear trabecular bone could be seen crossing from the radius to the first row.<sup>6</sup> Degenerative changes were described by joint space narrowing and/or localized subcortical sclerosis changes and/or osteophytes and/or subchondral cysts. The latter were described as affecting the STT joint, midcarpal joint (MC) (scaphocapitate and/or lunocapitate and/or lunohamate and/or trichetroamate) or radioscapoid joint (for RL group only). Total wrist osteoarthritis (TWOA) clustered STT, MC and radioscapoid degenerative



changes. The RL angle was noted positive when the lunate was positioned in extension and negative when it was in flexion.

**Complications:** Postoperative complications (e.g. non-union) and surgical revisions (e.g. bone grafting for non-union) were numbered separately. Implant discomforts were not considered as a real complication but numbered in surgical revisions.

**Statistical analysis:** We split the RSL group in 3 subgroups according to the performing of additional procedure(s): RSL fusion alone, RSL fusion with DSE and RSL fusion with both DSE and trichetrectomy. We then performed comparison between RL fusion and the three RSL fusion subgroups.

Statistical evaluations were performed using the SPSS® software (IBM, Armonk, North Castle, New York State, USA). Normality of the data was evaluated using Shapiro test for quantitative variables. Categorical variables (expressed in number and percentage) were compared using either Chi<sup>2</sup> or Fisher's exact test depending whether conditions for each test were met by the data. Continuous data with normal distribution were presented as means and standard deviations (SD) or in median and intervals if not. Pre- and postoperative comparisons for matched samples were made using paired Student's t-test. The comparisons between the subgroups were made using Student's t-test for normally distributed data and Mann-Whitney test if not. We computed Pearson's coefficient to test for correlations between variables. The Kaplan-Meier method was used to estimate radiocarpal fusion survival rate out of TWA. Delays of TWF were compared with the Logrank test. The significance threshold was set at  $p < 0.05$ .

## RESULTS

**Studied population:** The mean follow-up was 9.3 years (1-23.3). Partial fusions were performed for articular malunion of distal radius fracture in 83% of cases, dislocation-fracture of the distal radius in 14% of cases and scapholunate advanced collapse (SLAC) in 3% of cases.

The groups characteristics are presented in Table 1. There were no statistical differences between each group ( $p > 0,05$ ). The RL group seemed to have shorter delay from injury to fusion than others but results were not statistically significant ( $p = 0.520$ ). The proportion of patients resuming their professional activity did not differ between groups (40 patients overall, 56%;  $p = 0.766$ ).

**Table 1:** Summary table of variables included in the present study. Near significant values are noted with an asterisk (\*).

N (%)		RL fusion (n=8)	RSL fusion alone (n=29)	RSL fusion + DSE (n=23)	RSL fusion + DSE + ET (n=12)	p
Sex (n, % male)		8 (100)	23 (80)	21 (92)	11 (92)	0,497
Age at procedure (years)		42 (24–71)	46 (19-70)	40 (18-64)	44 (24-67)	0.490
Dominant wrist affection		5 (63)	16 (55)	13 (57)	8 (67)	0.904
Manual labour		6 (75)	20 (69)	13 (57)	11 (92)	0.200
Working compensation		3 (38)	15 (52)	7 (30)	6 (50)	0.439
Period from injury to operation (month)		6.8 (2-14)	16.5 (2-42)	18.8 (2-72)	15.3 (4-36)	0.0520*
Fixation mode	Staples	4 (50)	16 (55)	15 (65)	5 (42)	0.329
	Screws	3 (38)	14 (48)	9 (39)	8 (67)	
	Plate	0 (0)	8 (28)	4 (17)	1 (8)	
	K-wire	5 (63)	7 (24)	5 (22)	6 (50)	
Bone graft	None	3 (38)	12 (41)	4 (17)	4 (33)	0.392
	Cancellous bone	4 (50)	9 (28)	11 (48)	6 (50)	
	Cortico-cancellous iliac crest bone	1 (12)	5 (26)	8 (35)	2 (17)	
DRUJ arthroplasty		4 (50)	6 (21)	11 (48)	4 (33)	0.217
Indication	Articular malunion	6 (75)	24 (83)	19 (83)	11 (92)	0.523
	Dislocation-fracture	2 (25)	5 (17)	2 (9)	1 (8)	
	SLAC	0 (0)	0 (0)	2 (9)	0 (0)	
Follow-up (years)		10.6 (5.5-23.3)	9.0 (1-21.1)	8.0 (1-21.4)	11.8 (4-20.7)	0.285

**Complications and revisions before final follow-up:** Sixteen patients (22%) had complications and 25 (35%) required a surgical revision (Table 2). The RL group and RSL alone showed statistically more complications than all other groups (50% and 34% versus 9% and 8% respectively,  $p=0.0459$ ). Two patients in both RL and RSL groups developed a complex regional pain syndrome ( $p=0.069$ ). Among the 14 implant removals, 12 were performed because of dorsal discomfort without tendinous ruptures or adhesions and 2 concomitants to dorsal teno-arthrolysis for wrist stiffness. No infection was noted.

Table 2: Number and types of complications and revisions within groups. CRPS: complex regional pain syndrome. UCCS: ulnocarpal conflict syndrome. DRUJ: distal radioulnar joint. Significant values are presented in bold.

	RL fusion (n=8)	RSL fusion alone (n=29)	RSL fusion + DSE (n=23)	RSL fusion + DSE + ET (n=12)	p
Complications	2 CRPS 2 non-unions	2 CRPS 5 UCCS 1 non-union 1 stiffness	1 non-union 1 stiffness	1 non-union	<b>0.0459</b>
Revisions	2 bone grafting	5 DRUJ arthroplasty 6 implant removals 1 dorsal teno- arthrolysis 1 bone grafting	1 dorsal teno- arthrolysis 1 bone grafting 5 implant removals	1 bone grafting 3 implant removals	0.655

**Clinical and functional outcome:** At the last follow-up, the VAS score was significantly lower at rest and during activity compared to preoperative values for each group ( $p < 0,05$ ). Only RSL fusion with DSE showed significant improvement in radio-ulnar deviation ( $p = 0,017$ , Table 3). For others, motion did not significantly improve at revision ( $p > 0,05$ ). The RSL group with DSE and ET showed improvement in both RoM FE and RoM RUD ( $p > 0,05$ ).

**Table 3:** Wrist motion (in degrees) in preoperative and at last follow-up for each group. Significant values are presented in bold.

	Wrist motion	Preoperative	Last follow-up	p
RL fusion (n=8)	RoM FE	75.0 ± 26.1 (30-100)	70.0 ± 23.9 (20-100)	0.627
	RoM RUD	25.0 ± 6.3 (20-35)	35.0 ± 12.2 (20-55)	0.0999
RSL fusion (n=19)	RoM FE	56.8 ± 32.1 (20-110)	48.4 ± 17.3 (25-90)	0.849
	RoM RUD	26.6 ± 11.9 (10-50)	30.8 ± 12.7 (5-55)	0.195
RSL fusion + DSE (n=14)	RoM FE	64.6 ± 30.5 (20-120)	55.4 ± 17.7 (20-85)	0.534
	RoM RUD	24.6 ± 12.5 (0-50)	32.1 ± 11.4 (0-50)	<b>0.0417</b>
RSL fusion + DSE + T (n=8)	RoM FE	51.3 ± 25.0 (20-90)	56.3 ± 17.3 (25-80)	0.598
	RoM RUD	26.9 ± 14.1 (10-50)	32.5 ± 9.6 (20-50)	0.266

At the last follow-up, patients of the RL group reported lower pain during activity compared to others ( $p=0,0687$ , Table 4). Wrist motion in flexion and in RoM FE tended to be higher in the RL group compared to others but not statistically significant ( $p= 0,0730$  and  $p=0,0722$  respectively).

Wrist motion was evaluated at 45% (16-69) in RoM FE and 47% (0-67) in RoM RUD compared to the contralateral side, without significant differences between groups ( $p=0,263$  and  $p=0,432$  respectively).

Patients who underwent RSL fusion alone had significantly lower grasp strength than those who underwent other procedures ( $p=0,473$ ). Strength comparison to contralateral side tended to be lower for RSL fusion compared with other fusions, without achieving statistical significance ( $p=0,0759$ ).

We observed a trend for better functional scores in RL groups but differences were not statistically significant between groups.

Additional DSE with RSL fusion only improve significantly grasp strength (33.1 Kg/F versus 22.1,  $p=0.0038$ ). Wrist motion or functional scores were noted without statistical differences between the two groups especially in flexion ( $p=0.111$ ) and radial deviation ( $p=0.324$ ). Additional ET after RSL and DSE did not improve significantly any clinical data compared to RSL fusion with DSE, especially in extension ( $p=0.0918$ ) and ulnar deviation ( $p=0.994$ ).

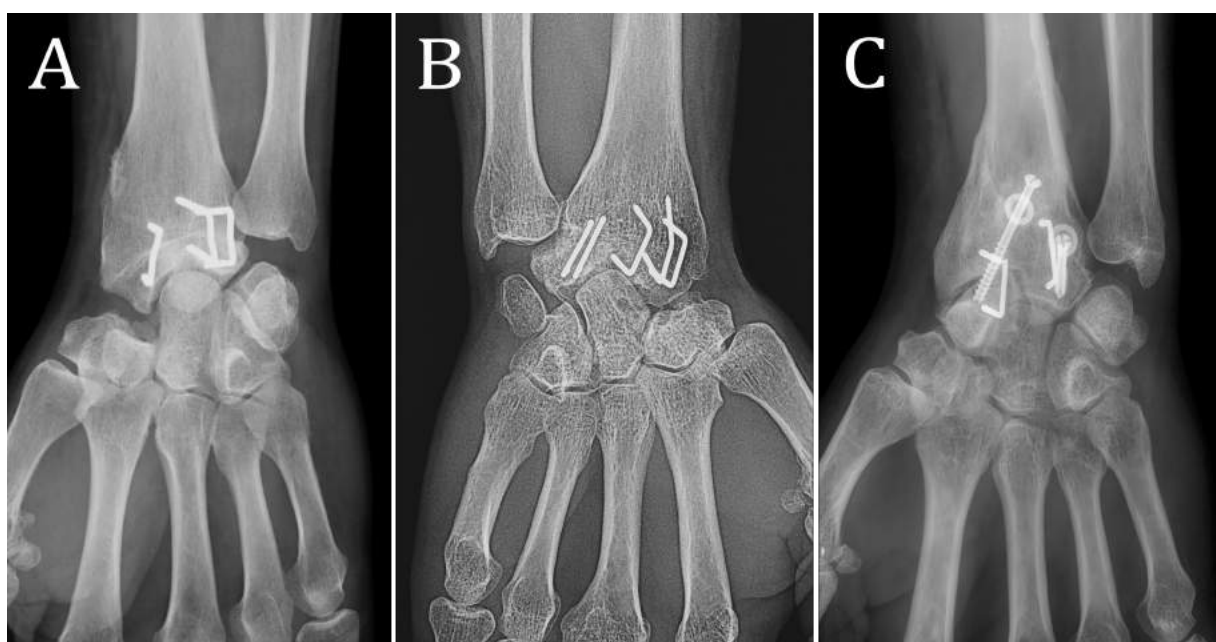
**Table 4:** Comparison of clinical and functional results at last follow between each group. Significant values are presented in bold and near significant ones with an asterisk (\*).

		RL fusion (n=8)	RSL fusion alone (n=29)	RSL fusion + DSE (n=23)	RSL fusion + DSE + T (n=12)	p
Pain	Rest	0.8 ± 1.0 (0-3)	2.1 ± 1.9 (0-7)	1.6 ± 1.7 (0-6)	1.5 ± 2.1 (0-6)	0.112
	Activity	2.0 ± 2.2 (0-6)	4.7 ± 2.1 (0-8)	3.8 ± 2.4 (0-8)	3.6 ± 2.5 (0-8)	0.0687*
Satisfaction (% satisfied or very satisfied)		8 (100)	20 (69)	18 (79)	9 (75)	0.365
Mobility (°)	Flexion	33.6 ± 10.4 (20-50)	21.7 ± 12.2 (5-50)	26.9 ± 12.4 (5-50)	21.3 ± 11.9 (5-45)	0.0730*
	Extension	36.3 ± 16.6 (0-55)	27.6 ± 11.8 (5-45)	27.8 ± 13.2 (-15-45)	37.5 ± 18.3 (0-70)	0.355
	RoM FE	70.0 ± 23.9 (20-100)	49.3 ± 17.0 (20-90)	54.8 ± 19.9 (15-85)	58.8 ± 18.5 (25-85)	0.0722*
	Radial deviation	12.5 ± 10.6 (0-30)	11.0 ± 9.3 (0-30)	13.5 ± 8.6 (0-35)	10.3 ± 6.2 (0-25)	0.822
	Ulnar deviation	22.5 ± 7.5 (10-30)	19.1 ± 6.9 (5-35)	18.8 ± 8.9 (0-30)	20.0 ± 9.5 (5-45)	0.788
	RoM RUI	35.0 ± 12.2 (20-55)	30.2 ± 12.4 (5-55)	32.3 ± 13.7 (0-60)	30.3 ± 10.1 (15-50)	0.902
Grasp strength	Kg/F	32.5 ± 11.2 (9-45)	22.1 ± 9.8 (7-44)	33.1 ± 13.3 (8-52)	28.3 ± 13.9 (6-46)	<b>0.0473</b>
	% controlateral	77% ± 29 (35-131)	60 ± 20 (21-100)	74 ± 24 (22-113)	81 ± 47.0 (14-167)	0.0759*
Functional scores	QuickDASH	17.6 ± 10.2 (9-34)	42.7 ± 21.6 (0-82)	35.7 ± 20.1 (0-68)	34.9 ± 20.1 (0-61)	0.0576*
	PRWE	12.2 ± 5.0 (5-17)	40.7 ± 21.9 (0-79)	32.8 ± 21.4 (2-70)	33.6 ± 19.2 (0-52)	0.0506*
	MWS	85.0 ± 14.1 (60-95)	61.1 ± 21.0 (20-90)	71.1 ± 18.1 (40-100)	75.9 ± 18.3 (35-100)	0.0833*

**Radiographic outcomes (Figure 2, 3):** The global OA rate following partial radiocarpal fusions was 54%. Eighteen patients who underwent only RSL fusion developed STT OA (62%, Table 5). None was noted for other groups ( $p < 0.001$ ). Midcarpal OA rate was noted lower in patients who underwent RSL fusion with DSE (26%), but not statistically significant ( $p = 0.535$ ). Total wrist OA rate ranged from 26% to 72% according to the different surgical procedures and was statistically lower for patients with RSL fusion with DSE compared to other groups ( $p = 0.010$ ). For RSL fusion, additional procedures (DSE and ET) significantly improved STT and T2WOA ( $p < 0.001$  and  $p = 0.004$ ).

At the last follow-up, patients with wrist OA (localized in radioscaphoid, STT or midcarpal joints) had statistically lower wrist motion in extension ( $34,1^\circ$  versus  $27,1^\circ$ ,  $p = 0.038$ ), radial deviation ( $14,6^\circ$  versus  $9,6^\circ$ ,  $p = 0.015$ ) and greater grasp strength ( $32,6$  Kg/F versus  $23,8$  Kg/F,  $p = 0.003$ ) than patients free of OA. Functional scores were also statistically better in patients without OA for QuickDASH ( $31,4$  versus  $42,2$ ,  $p = 0.037$ ) and MMWS ( $74,5$  versus  $63,7$ ,  $p = 0.03$ ).

Figure 2: RSL fusion X-rays: with DSE and no degenerative changes in the MC joint (A), MC OA (B) and non-union at the radioscaphoid joint (C).





We described a global fusion rate of 78% for radiocarpal fusion, without significant differences between procedures (p=0.426). Among those 16 patients, the non-union was clustered at the radioscapoid joint in 7 patients, radiolunate joint in 2 patients (both underwent RL fusion), and extended to radioscapolunate joint in 7 patients. At the last follow-up, patients with radiocarpal fusion had statistically lower wrist pain during activity compared to those with non-union (5,7 versus 3,7, p=0.0114). None other statistical differences were noted.

Among patients who underwent, at least, DSE (n=35), 10 had calcifications in the STT joint (29%). Only 2 patients with ET had calcifications at the triquetrohamate joint (17%).

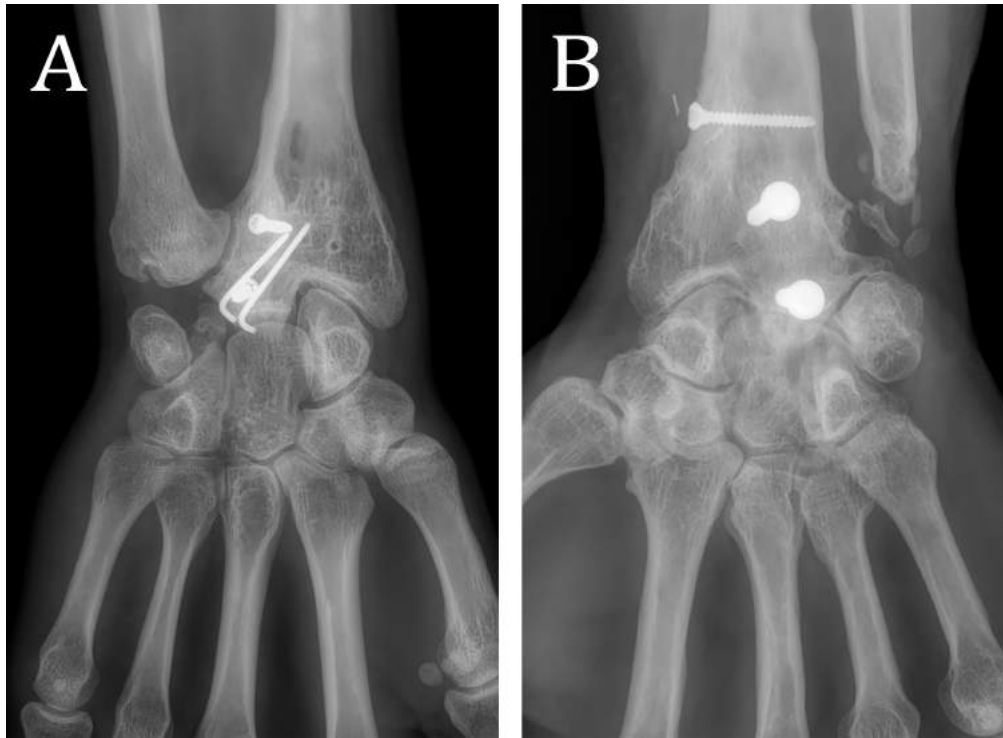
Table 5: Comparison of radiographic results during follow-up and at revision between each group. Significant values are presented in bold and near significant ones with an asterisk (\*).

\*\* The same patient presented early non-union treated by bone grafting with persistent non-union at revision.

<sup>x</sup>All patients with non-union noted during follow-up underwent reoperation for bone grafting.

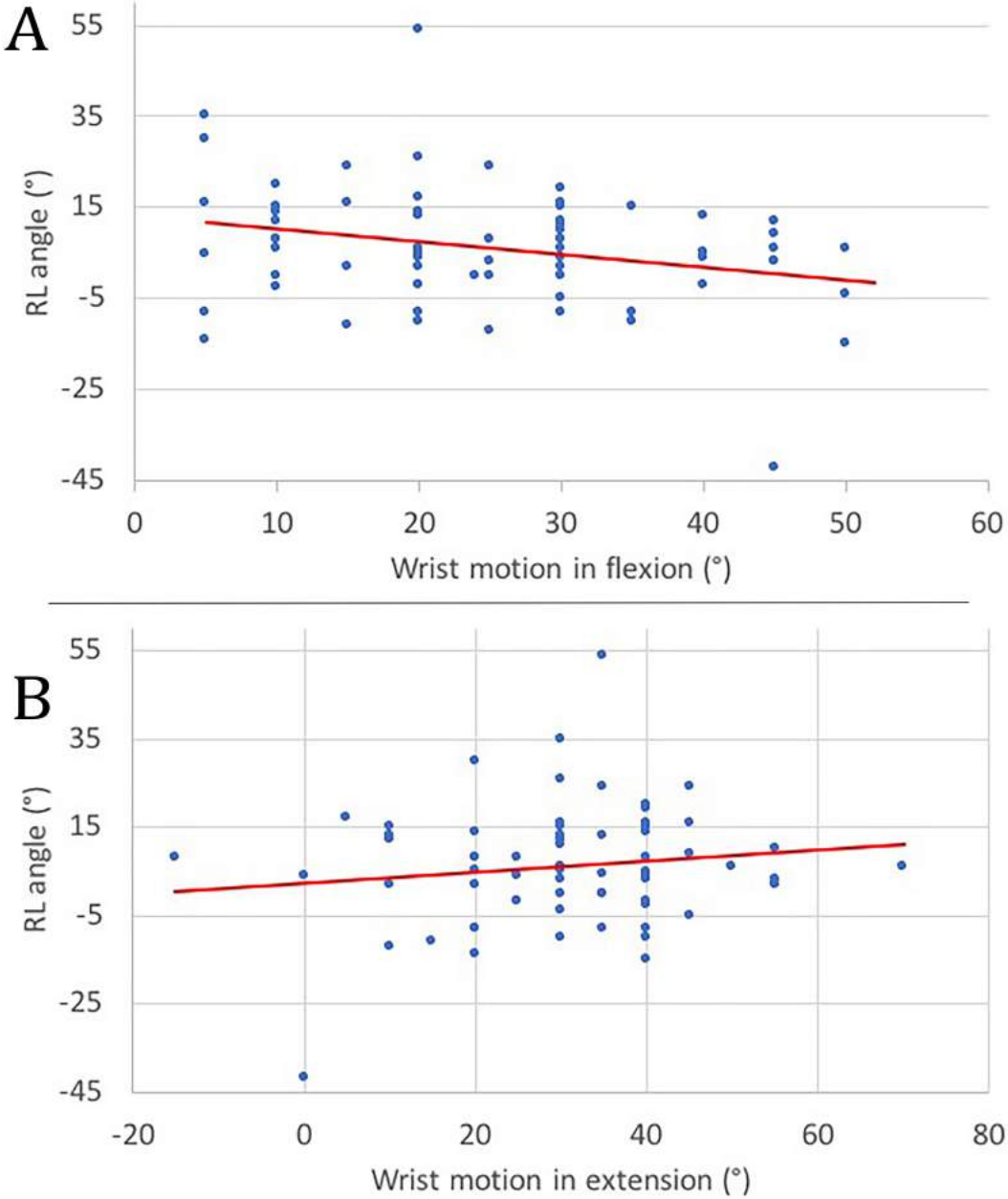
		RL fusion (n=8)	RSL fusion alone (n=29)	RSL fusion + DSE (n=23)	RSL fusion + DSE + T (n=12)	p
OA (n, %)	STT	0 (0)	18 (62)	1 (4)	1 (8)	<b>&lt;0.001</b>
	Midcarpal	3 (38)	12 (42)	6 (26)	6 (50)	0.535
	Radioscapoid	2 (25)	-	-	-	<b>0.0109</b>
	TWOA	4 (50)	21 (72)	7 (30)	7 (58)	<b>0.0374</b>
Non-union (n, %)	At revision	0 (0)	9 (31)	2 (9)	1 (8)	0.0861*
	During follow-up <sup>x</sup>	2 (25)	1 (5)	1 (4)	1 (13)	0.185
	Total	2 (25)	9** (31)	4 (17)	1 (13) **	0.426

Figure 3: RL fusion X-ray without (A) and with (B) midcarpal and radioscapoid OA. Some degenerative changes at the distal radioulnar joint should be noted in A.



The mean RL angle was  $6.1^{\circ}$  (SD 13.2), without significant differences between groups ( $p=0,492$ ). Radiolunate angle was correlated with wrist motion in flexion ( $r=-0.271$ ,  $p=0.0233$ ) but not with extension ( $r=0.134$ ,  $p=0.270$ ), as showed in Figure 4.

Figure 4: Relationship between RL angle and wrist motion in flexion (A) and extension (B) with tend course noted in red.



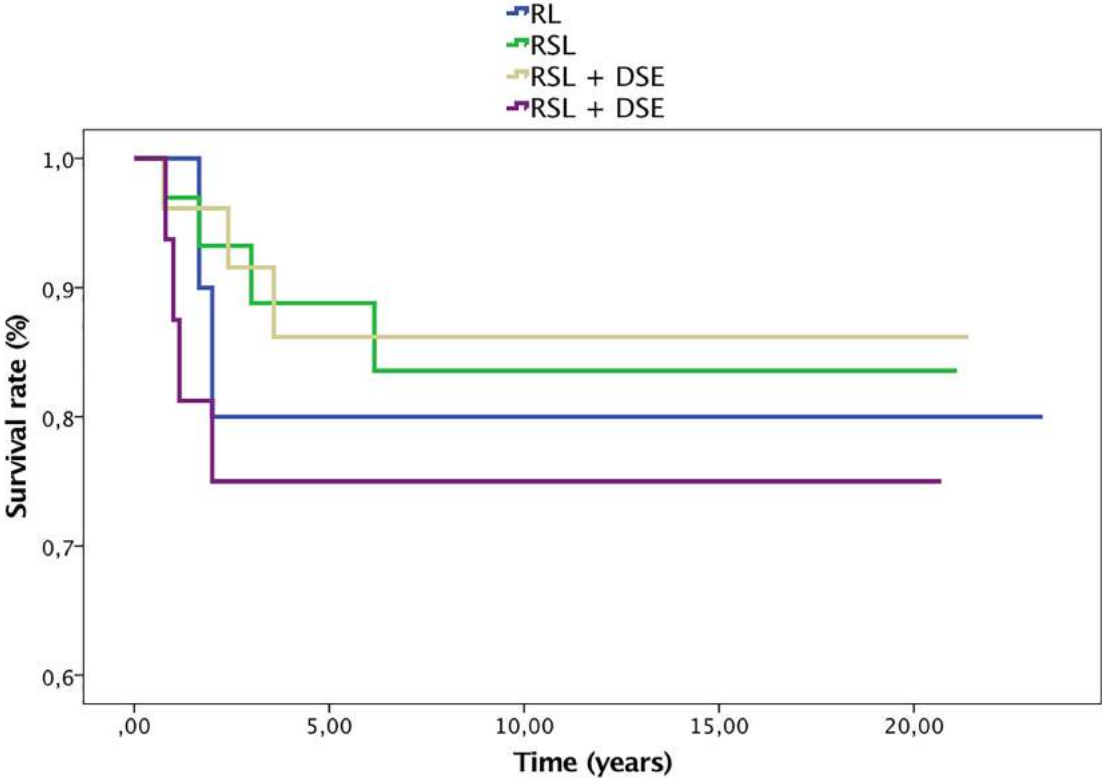
**Survival rate without TWF:** During the follow-up, 13 patients (15%) required TWF for early midcarpal OA in all cases (Table 6), without statistical differences between groups (p=0,549).

Table 6: Comparison of TWF rate in each group.

	RL fusion (n=10)	RSL fusion alone (n=33)	RSL fusion + DSE (n=26)	RSL fusion + DSE + T (n=16)	p
TWF (n/%)	2 (20)	4 (12)	3 (11)	4 (25)	0.549

The global survival rate after radiocarpal fusion was 85%. Patients with RSL fusion and DSE showed better survival rate out of TWF than others (Figure 5), but not statistically significant (p=0.549). Patients with RL fusion and RSL fusion with DSE and ET showed lower TWF delays than the two other groups, but not statistically significant (p=0.709).

Figure 5: Kaplan-Meier survival curve analysis without TWF for each group.



## DISCUSSION

Because they involve fusions restricted to pathological joints, limited wrist fusions have been proposed to achieve pain relief while preserving motion.<sup>15,18,22-24</sup> Here, we report the long term results of the largest case series of partial radiocarpal fusion. The choice between RSL and RL fusion depends on the area of OA.<sup>3,16,23</sup> Whereas isolated OA of the lunate fossa can indicate RL fusion alone,<sup>7</sup> one special feature of RL fusion is that it does not require the integrity of the scapholunate interosseous ligament to be effective.<sup>2</sup> Similarly, RL fusion could be performed in case of radiocarpal arthritis with excision of the entire scaphoid, although RSL fusion has been previously advised in the literature.<sup>17</sup>

A range of surgical procedures has been proposed to manage radiocarpal OA. Wrist denervation is a safe and effective procedure, which provides pain relief while involving low morbidity and preserving, or even improving, joint motion and grip strength.<sup>25,26</sup> However, results on pain scores are inconstant with usual deterioration with time,<sup>26</sup> and the procedure does not prevent or decelerate arthritis changes.

Even with the use of the latest biomaterials and implants, numerous and devastating complications have been described and the durability of wrist arthroplasty is limited.<sup>27</sup> Thus, they are restricted to older patients without physically demanding lifestyles, or indications of bilateral TWF.<sup>27,28</sup>

Although suppressing wrist motion, TWF provides both predictable and lasting stable wrist, along with significant reduction of pain<sup>27</sup>. Several authors described a considerable complication rate following TWF,<sup>27,29</sup> mostly due to soft tissues. However, it remains the only surgical curative option when chondral lesions affect both radio- and midcarpal joints.

Radioscapholunate fusion has been largely described in the literature and several authors emphasized that excision of the DPS increased motion in both flexion and radial deviation.<sup>30–32</sup> In the present study, we report higher wrist motion in flexion after DSE but similar radial deviation compared to RSL fusion alone. In accordance with Mühldorfer-Fodor *et al.*,<sup>31</sup> the high rate of calcifications at the STT joint after DSE (29% in the present study and 80% in Mühldorfer-Fodor *et al.*) may explain the lack of motion improvement compared to RSL alone. We hypothesised that calcifications are secondary to insufficient lavage after the bone cuts. Special care must be taken to excise all remaining distal scaphoid bone to avoid calcifications.

The non-union rate after RSL fusion is documented from 0 to 25% depending of the series.<sup>5,10,11</sup> This worrisome rate could be explained by several factors such as a lack of bone graft or rigid bone fixation, especially with the use of K-wire in most of the oldest series.<sup>5,10,22,24</sup> Recent studies highlighted requirements for efficient compression to achieve fusion using a locking plate or memory staples.<sup>8</sup> Moreover, several authors highlighted that DSE could promote fusion. Among the 106 published cases of RSL fusion with DSE, the authors only described 3 non-union (3%).<sup>6,30,31,33</sup> We did not found statistical evidence supporting this hypothesis but highlighted a higher fusion rate when DSE was performed : the non-union rate was 17% for RSL with DSE, 13% with DSE and ET versus 31% for RSL fusion alone.

As shown by most series, the progressive development of midcarpal OA is not unusual and is noted in 0 to 60% of cases after RSL fusion alone.<sup>5,10,11,32,33</sup> STT OA can be explained by excessive mechanical strains between the scaphoid and the distal row.<sup>30</sup> Several authors performed RSL fusion with DSE and reported only 13 cases of midcarpal OA over 65 patients (20%).<sup>30,31,33,34</sup> Bain *et al.* and Ha *et al.* did not report the midcarpal OA rate at the last follow-up.<sup>8,32</sup> We showed here mitigated results with 14 cases over 35 patients with DSE (40%). However, previous series were mostly short term follow-up (<5 years) or few cases series which could have minimized the development of midcarpal OA. Montoya-Faivre *et al.* reported a 24% midcarpal OA rate (7

patients over 29) after RSL fusion and DSE at an average follow-up of 4,4 years.<sup>33</sup> In a cadaveric study, Holleran *et al.* highlighted increased contact pressure in the lunocarpitate joint after RSL fusion with DSE compared to without DSE.<sup>35</sup> We did not report higher midcarpal OA rate in patients with RSL fusion and DSE compared to those with RSL fusion alone (26% versus 46% respectively).

Additional excision of the triquetrum has been promoted by few authors to increase wrist motion and delete ulnocarpal impaction syndrome.<sup>6,36</sup> We reported higher motion in RoM FE for patients with both DSE and ET, but our results were not statistically significant. Moreover, the association of both additional procedures (DSE and ET) was related to a higher midcarpal OA rate than patients with DSE alone (50% versus 26%), but not statistically significant. As we did not observe significant increased motion after ET, we believe this procedure should be restricted to the deletion of the ulnocarpal impaction syndrome. Then, it should be considered as an alternative to distal radioulnar joint arthroplasty (Darrach's procedure in our experience).

Only Ha *et al.* compared the three types of RSL fusion on a small series (n=15) with an average follow-up of 15 years (minimum 10 years).<sup>32</sup> They reported similar good clinical outcome but lower wrist motion in both flexion-extension and radioulnar deviation compared to our results. The authors concluded that excising the distal scaphoid with or without ET would more increase motion in deviation than in flexion-extension, which is much more functional.<sup>37</sup> They did not describe OA changes but measured the narrowing of midcarpal. The lunocarpitate joint was narrower for RSL fusion with DSE and ET compared to RSL fusion with DSE (0.8mm versus 1.7 mm respectively). We report similar radiographic results with greater midcarpal OA rate in patients with additional ET compared to those with RSL and DSE (50% versus 26% respectively).



Most of published clinical studies following RL fusion are related to rheumatoid wrists, and therefore cannot be compared due to global arthritis of the wrist and patient's low physical demand. The few publications on non-rheumatoid wrist reported satisfactory results on pain levels and wrist motion.<sup>3,7,16,17,38</sup> Saffar reported 11 cases of RL fusion after distal radius fracture at an average follow-up of 28.5 month.<sup>18</sup> Average postoperative wrist motion was 72° in flexion-extension and 46° in radio-ulnar deviation. Wrist motion improved by an average of 4° in flexion-extension and 16° in deviation. Average strength was 57% of the opposite side. One case of non-union was noted but the authors did not report arthritic changes. During a minimal follow-up of 2.5 years in 14 cases, Halikis *et al.* emphasized pain relief and increased function without any postoperative improvement of wrist motion.<sup>38</sup> Two patients developed a non-union (14%) but arthritic changes were not described. We highlighted lower wrist motion in deviation than those described in previous series.<sup>16,38</sup> Likewise, we reported a higher OA rate of 50% in which 38% in the MC joint and 25% in the radioscaphoid joint. Our extended follow-up period contrasts with those described in this two series (28.5 months<sup>18</sup> and 2.5 years of minimal follow-up<sup>38</sup>) and may explain those differences. We report a 25% rate of non-union (2 cases of bone grafting), which is higher than previous series. This latter result contrasts with the common idea that fusion is easy to achieve in RL arthrodesis.<sup>9,16,19</sup>

During a cadaveric study, Meyerdierks *et al.* showed similar results with lower maintained motion after RSL then after RL fusion in both flexion-extension (36% versus 53% respectively) and radio-ulnar deviation (47% versus 63% respectively) compared to preoperative values.<sup>39</sup>

Only two clinical series have compared RSL and RL fusion after traumatic injuries (Table 7). Both assessed the results of RSL fusion alone without additional procedures. According to Inou and Tamura, both surgical procedures offer similar clinical results in terms of pain and motion.<sup>5</sup> Radioscaphoid arthritic changes were noted in 2 cases of RL fusion (29%) and no midcarpal

degeneration was noted. More recently, Yajima *et al.* found contrasting results with lower wrist motion in flexion-extension and grip strength in patients who underwent RSL fusion compared to RL fusion.<sup>19</sup> Degenerative changes were noted in 3 patients who underwent RL fusion - 2 radio-scaphoid (33%) and 1 midcarpal (17%) - and 1 patient who underwent RSL fusion in the STT joint (33%). The authors concluded that the differences might reflect a more severe pathology in patients undergoing RSL fusion.<sup>19</sup> We emphasized greater wrist motion in flexion, grip strength and functional scores for RL fusion compared to RSL fusion. RL fusion provided better radiographic outcome in term of non-union (20% versus 31% respectively) and midcarpal OA (50% versus 72% respectively). Furthermore, as RSL fusion seems to significantly restrict wrist motion and provide devastating radiographic outcomes, some authors proposed that RL arthrodesis should be performed as often as possible.<sup>9,19</sup>

**Table 7:** Clinical and radiographic records (expressed with mean) between RSL and RL fusion in the literature. NR: non-reported.

RSL / RL	Inou et Tamura <sup>5</sup>	Yajima <i>et al.</i> <sup>19</sup>	Our series (RSL fusion alone)
Number of cases	4 / 7	3 / 6	29 / 10
Follow-up (years)	3,4	9,2	9,0
Flexion	20 / 24	-2 / 36	22 / 34
Extension	32/ 29	37 / 45	28 / 26
Radial deviation	11 / 9	NR	11 / 12
Ulnar deviation	17/ 20	NR	19 / 22
Strength	NR	18 / 27	22 / 32
Kg/F (%)	(82 / 82)	(NR)	(60 / 77)
Non-union rate (n, %)	0 / 0	0 / 0	9 (31) / 2 (20)
OA (n, %)	2 (50) / 0	1 (33) / 3 (50)	21 (72) / 4 (50)
TWF (n, %)	0 / 0	1 (33) / 0	4 (12) / 2 (20)

An important feature to emphasize is the functionality of wrist fusions. Palmer *et al.* defined the functional wrist motions as 5° of flexion, 30° of extension, 10° of radial deviation and 15° of ulnar deviation to be sufficient to cover most of the regular functional demands.<sup>40</sup> Thirty-six of our patients (50%) obtained this functional RoM. Moreover, the importance of the “dart thrower” motion which consists in an daily movement along an oblique direction from radial extension to ulnar flexion has been emphasised in literature.<sup>37,41</sup> Saffar and Semaan reported that this motion mainly involves the midcarpal joint.<sup>42</sup> Therefore, although they limit wrist motion, radiocarpal fusions are not necessary functionally detrimental. In contrast with Bach *et al.*<sup>24</sup> and Nagy and Büchler<sup>7</sup>, we found statistical correlation between the position of the lunate and wrist motion in flexion (Figure 4). As the lunate is fused in flexion, wrist motion tends to be greater in this direction. Fusing the lunate in extension tends to improve wrist motion in extension but this observation was not statistically supported in our results. Nevertheless, and according to Palmer *et al.*,<sup>40</sup> flexion is not essential to achieve a functional wrist motion, in contrast with extension. Thus, we would prefer to fuse the lunate with slight extension to improve motion in this direction.

We report the largest clinical and multicentric series of radiocarpal fusions in two university hospitals since the last 20 years. Our long-term follow-up (mean 9,3 years) is among the greatest in the literature. We chose to focus our results only on post-traumatic radiocarpal OA and excluded inflammatory diseases. We would have included more patients but groups’ comparison would have been skewed because of the low functional demands for this kind of patients.

According to our results, RL fusion seems to generate the best clinical outcomes in terms of wrist motion, strength and functional scores. Their radiographic results tend to improve the latter with 50% of OA, 25% of non-union and 20% of TWF. On this scene, RSL fusion with DSE seems to provide the better outcome with only 30% of OA, 17% of non-union and 11% of TWF. Additional ET seems to be detrimental for midcarpal OA (58%) and TWF rate (25%).

We strongly believe that RSL fusion with DSE is the best procedure to follow in the management of radiocarpal OA. Technical key points must be checked to achieve a functional result. Firstly, indications of radiocarpal fusion have to be restricted to radiocarpal OA with intact midcarpal joint. An appropriate technique of fusion must be respected with the use of dynamic compression. The use of bone graft, either iliac crest or distal radius, is encouraged to avoid non-union. Finally, radioulnar arthroplasty should prove better than ET in order to reduce midcarpal OA rate.

We report several limitations in this series including its retrospective design and the small sample size of two groups (RL and RSL with DSE and ET). Splitting the RSL population into three different groups drastically decreased the statistical power of our study, but allowed us to assess clinical and radiographic results according to additional procedures (DSE and ET). The lack of randomization tends to establish a selection bias, hardly preventable for retrospective series. Moreover, this is a multicentric series in which fusion was performed by several surgeon with different skills. Further clinical series are needed to conclude on the real impact of ET on radiographic results and confirm our results for RSL fusion and DSE.

## CONCLUSION

Aside from its consequences on wrist motion, partial radiocarpal fusions mostly offer satisfactory outcomes. Indications for RL and RSL procedures are different; if the radiolunate joint is the only affected, both choices are possible. In case of radioscapoid OA, only RSL fusion can be performed.

Radiolunate fusions offer better clinical results in terms of pain and wrist motion compared to RSL fusions. Good clinical results after RL fusions contrast with the high rate of radiographic complications including osteoarthritis and non-union. Concerning RSL fusions, distal scaphoid excision drastically decreases STT osteoarthritis and offers a better survival rate out of TWF. Thus, DSE should be performed as often as possible in association to RSL fusion.

Additional excision of the triquetrum seems to be detrimental on radiographic outcomes without improving clinical results in terms of wrist motion. It represents an alternative to distal radioulnar joint arthroplasty in order to delete an ulnocarpal impaction syndrome.

Radioscapholunate fusion with DSE appears to be an effective and reproducible procedure for managing radiocarpal osteoarthritis following traumatic injuries. Appropriate patient selection and observance of the outlined principles of procedure must be observed to avoid complications.

## REFERENCES

1. Bach AW. Radiocarpal fusion. *Tech Hand Up Extrem Surg.* 2003;7(2):63-69.
2. Garcia-Elias M, Lluch AL, Ferreres A. Partial Arthrodesis for the Treatment of Radiocarpal Osteoarthritis. *J Am Soc Surg Hand.* 2005;5(2):100-108.
3. Inoue G, Tamura Y. Radiolunate and radioscapolunate arthrodesis. *Arch Orthop Trauma Surg.* 1992;111(6):333-335.
4. McGuire DT, Bain GI. Radioscapolunate fusions. *J Wrist Surg.* 2012;1(2):135-140.
5. Nagy L, Büchler U. Long-term results of radioscapolunate fusion following fractures of the distal radius. *J Hand Surg Edinb Scotl.* 1997;22(6):705-710.
6. Bain GI, Ondimu P, Hallam P, Ashwood N. Radioscapolunate arthrodesis - a prospective study. *Hand Surg Int J Devoted Hand Up Limb Surg Relat Res J Asia-Pac Fed Soc Surg Hand.* 2009;14(2-3):73-82.
7. Linscheid RL, Dobyns JH. Radiolunate arthrodesis. *J Hand Surg.* 1985;10(6 Pt 1):821-829.
8. Waston-Jones R. Injuries of the wrist. In: *Watson-Jones RL, Ed. Fracture and Joint Injuries.* 4th edition. Edinburgh: E&S Livingstone; 1955:617.
9. Gordon LH, King D. Partial wrist arthrodesis for old un-united fractures of the carpal navicular. *Am J Surg.* 1961;102:460-464.
10. Mühlendorfer M, Hohendorff B, Prommersberger K-J, van Schoonhoven J, van Schoonhoven J. Medium-term results after radioscapolunate fusion for post-traumatic osteoarthritis of the wrist. *Handchir Mikrochir Plast Chir Organ Deutschsprachigen Arbeitsgemeinschaft Handchir Organ Deutschsprachigen Arbeitsgemeinschaft Mikrochir Peripher Nerven Gefasse Organ V.* 2009;41(3):148-155.
11. Kilgus M, Weishaupt D, Künzi W, Meyer VE. Radioscapolunate fusion: long-term results. *Handchir Mikrochir Plast Chir Organ Deutschsprachigen Arbeitsgemeinschaft Handchir*

*Organ Deutschsprachigen Arbeitsgemeinschaft Mikrochir Peripher Nerven Gefasse Organ V.*  
2003;35(5):317-322.

12. Bain GI, Sood A, Yeo CJ. RSL Fusion with Excision of Distal Scaphoid and Triquetrum: A Cadaveric Study. *J Wrist Surg.* 2014;3(1):37.

13. Pervaiz K, Bowers WH, Isaacs JE, Owen JR, Wayne JS. Range of Motion Effects of Distal Pole Scaphoid Excision and Triquetral Excision After Radioscapholunate Fusion: A Cadaver Study. *J Hand Surg.* 2009;34(5):832-837.

14. Chamay A, Della Santa D, Vilaseca A. Radiolunate arthrodesis. Factor of stability for the rheumatoid wrist. *Ann Chir Main Organe Off Soc Chir Main.* 1983;2(1):5-17.

15. Watson HK, Goodman ML, Johnson TR. Limited wrist arthrodesis. Part II: Intercarpal and radiocarpal combinations. *J Hand Surg.* 1981;6(3):223-233.

16. Saffar P. Radio-lunate arthrodesis for distal radial intraarticular malunion. *J Hand Surg Edinb Scotl.* 1996;21(1):14-20.

17. Yajima H, Kobata Y, Shigematsu K, Kawamura K, Takakura Y. Radiocarpal arthrodesis for osteoarthritis following fractures of the distal radius. *Hand Surg Int J Devoted Hand Up Limb Surg Relat Res J Asia-Pac Fed Soc Surg Hand.* 2004;9(2):203-209.

18. Taleisnik J. [Subtotal arthrodeses of the wrist joint]. *Clin Orthop.* 1984;(187):81-88.

19. Hudak PL, Amadio PC, Bombardier C. Development of an upper extremity outcome measure: the DASH (disabilities of the arm, shoulder and hand) [corrected]. The Upper Extremity Collaborative Group (UECG). *Am J Ind Med.* 1996;29(6):602-608.

20. MacDermid JC, Turgeon T, Richards RS, Beadle M, Roth JH. Patient rating of wrist pain and disability: a reliable and valid measurement tool. *J Orthop Trauma.* 1998;12(8):577-586.

21. Amadio PC, Berquist TH, Smith DK, Ilstrup DM, Cooney WP, Linscheid RL. Scaphoid malunion. *J Hand Surg.* 1989;14(4):679-687.

22. Minami A, Ogino T, Minami M. Limited wrist fusions. *J Hand Surg.* 1988;13(5):660-667.

23. Bach AW, Almquist EE, Newman DM. Proximal row fusion as a solution for radiocarpal

arthritis. *J Hand Surg.* 1991;16(3):424-431.

24. Watson HK, Weinzweig J, Guidera PM, Zeppieri J, Ashmead D. One thousand intercarpal arthrodeses. *J Hand Surg Edinb Scotl.* 1999;24(3):307-315.

25. Buck-Gramcko D. Denervation of the wrist joint. *J Hand Surg.* 1977;2(1):54-61.

26. Braga-Silva J, Román JA, Padoin AV. Wrist denervation for painful conditions of the wrist. *J Hand Surg.* 2011;36(6):961-966.

27. Gaspar MP, Kane PM, Shin EK. Management of complications of wrist arthroplasty and wrist fusion. *Hand Clin.* 2015;31(2):277-292.

28. Anderson MC, Adams BD. Total wrist arthroplasty. *Hand Clin.* 2005;21(4):621-630.

29. Zachary SV, Stern PJ. Complications following AO/ASIF wrist arthrodesis. *J Hand Surg.* 1995;20(2):339-344.

30. Garcia-Elias M, Lluch A, Ferreres A, Papini-Zorli I, Rahimtoola ZO. Treatment of radiocarpal degenerative osteoarthritis by radioscapolunate arthrodesis and distal scaphoidectomy. *J Hand Surg.* 2005;30(1):8-15.

31. Mühlendorfer-Fodor M, Ha HP, Hohendorff B, Löw S, Prommersberger KJ, van Schoonhoven J. Results after radioscapolunate arthrodesis with or without resection of the distal scaphoid pole. *J Hand Surg.* 2012;37(11):2233-2239.

32. Ha NB, Phadnis J, MacLean SBM, Bain GI. Radioscapolunate fusion with triquetrum and distal pole of scaphoid excision: long-term follow-up. *J Hand Surg Eur Vol.* 2018;43(2):168-173.

33. Montoya-Faivre D, Pomares G, Calafat V, Dap F, Dautel G. Clinical and radiological outcomes following radioscapolunate fusion. *Orthop Traumatol Surg Res OTSR.* 2017;103(7):1093-1098.

34. Quadlbauer S, Leixnering M, Jurkowitsch J, Hausner T, Pezzei C. Volar Radioscapolunate Arthrodesis and Distal Scaphoidectomy After Malunited Distal Radius Fractures. *J Hand Surg.* 2017;42(9):754.e1-754.e8.

35. Holleran AM, Quigley RJ, Rafijah GH, Lee TQ. Radioscapolunate arthrodesis with



excision of the distal scaphoid: comparison of contact characteristics to the intact wrist. *J Hand Surg.* 2013;38(4):706-711.

36. Berkhout MJ, Shaw MN, Berglund LJ, An KN, Berger RA, Ritt MJPF. The effect of radioscapholunate fusion on wrist movement and the subsequent effects of distal scaphoidectomy and triquetrectomy. *J Hand Surg Eur Vol.* 2010;35(9):740-745.

37. Crisco JJ, Coburn JC, Moore DC, Akelman E, Weiss A-PC, Wolfe SW. In vivo radiocarpal kinematics and the dart thrower's motion. *J Bone Joint Surg Am.* 2005;87(12):2729-2740.

38. Halikis MN, Colello-Abraham K, Taleisnik J. Radiolunate fusion. The forgotten partial arthrodesis. *Clin Orthop.* 1997;(341):30-35.

39. Meyerdierks EM, Mosher JF, Werner FW. Limited wrist arthrodesis: a laboratory study. *J Hand Surg.* 1987;12(4):526-529.

40. Palmer AK, Werner FW, Murphy D, Glisson R. Functional wrist motion: a biomechanical study. *J Hand Surg.* 1985;10(1):39-46.

41. Wolfe SW, Crisco JJ, Orr CM, Marzke MW. The Dart-Throwing Motion of the Wrist: Is It Unique to Humans? *J Hand Surg.* 2006;31(9):1429.

42. Saffar P, Semaan I. The study of the biomechanics of wrist movement in an oblique plane—a preliminary report. In: *In: Schuind F, Ed. Advances in the Biomechanics of the Hand and Wrist.* New York: Plenum Press. ; 1994:305-311.

**2<sup>ème</sup> PARTIE :**

**FACTEURS PRONOSTIQUES DES RESULTATS CLINIQUES ET  
RADIOGRAPHIQUES APRES ARTHRODESES RADIO-SCAPHO-  
LUNAIRES POST-TRAUMATIQUES**

**PROGNOSIS FACTORS ON CLINICAL AND RADIOGRAPHIC  
OUTCOMES AFTER RADIOSCAPHOLUNATE ARTHRODESIS  
FOLLOWING POST-TRAUMATIC RADIOCARPAL OSTEOARTHRITIS**

## RESUME

Radioscapholunate (RSL) fusion is one surgical option to manage radiocarpal osteoarthritis. Because of high rate complications, many authors upgrade the procedure performing distal scaphoid excision (DSE) with or without excision of the triquetrum (ET). Our objective was to identify the prognosis factor of good clinical and radiographic outcomes of RSL arthrodesis.

This was a retrospective and multicentric investigation of all wrists managed with RSL fusion for post-traumatic radiocarpal OA over a 20 years period. A total of 85 patients were included. A good clinical outcome was defined with slight pain, functional wrist motion and grasp strength over 50% of the contralateral side. Osteoarthritis in the STT and midcarpal joints and radiocarpal non-union were assessed on x-rays.

The average follow-up was 9.1 years (1-21,4). Clinical outcome was adversely impacted by worker's compensation ( $p=0.008$ ) and reoperations ( $p=0.0312$ ). DSE significantly improved the clinical outcome ( $p=0.0011$ ), decreased STT osteoarthritis and non-union ( $p<0,001$ ). Neither DSE or ET influenced midcarpal osteoarthritis. Radiocarpal fusion was significantly promoted by the use of memory samples ( $p=0.0139$ ) and bone grafting ( $p=0,0051$ ).

Radioscapholunate arthrodesis is an effective procedure to manage radiocarpal OA in order to preserve wrist motion. Distal scaphoid excision should be preferred to improve functional results while decreasing STT osteoarthritis and radiocarpal non-union rates. We do not recommend additional ET, although it was not related to increased midcarpal osteoarthritis rate.

## INTRODUCTION

Radiocarpal osteoarthritis (OA) can have multiple origins such as post-traumatic, inflammatory or Kienbock's disease.<sup>1-3</sup> Although intra-articular malunions of the distal radius represent the main cause of post-traumatic OA, scapholunate lesion and scaphoid non-union can also generate OA.

A range of surgical procedures have been described to manage radiocarpal OA. Wrist denervation is a safe and effective procedure but provides inconsistent results.<sup>4,5</sup> Devastating medium term results and high rate of complications after wrist arthroplasties compelled surgeons to use this procedure with caution in young patients. Their indications are then restricted to older patients with low physical demands. Similarly, silicone interpositions have been abandoned due to their devastating outcomes,<sup>6</sup> although recent Pyrocarbon implants seemed to provide encouraging results.<sup>7</sup> Total wrist fusion (TWF) ensures stable and painless wrist but deletes all motion.<sup>8</sup> Finally, partial wrist fusions were supposed to achieve pain relief while preserving motion.<sup>1-3</sup> They only require that the midcarpal joint is free of OA.<sup>2,3</sup> Depending on the localization of OA, radioscapolunate (RSL), radiolunate or radioscapoid fusions have been described. As the entire radiocarpal joint is frequently damaged, RSL fusion remains the most common surgical option to manage radiocarpal OA.<sup>3,9</sup>

Although early favourable clinical outcomes have been reported, long term series after RSL fusions emphasized low wrist motion with high complications rates.<sup>10,11</sup> Non-union rates ranged from 0% to 29% and midcarpal OA rates from 0% to 100%.<sup>10-14</sup>

Giving the restricted motion after RSL fusion, many authors modified the procedure with distal scaphoid excision (DSE, i.e. excision of the distal pole of the scaphoid) to improve motion in flexion and radial deviation, while decreasing the scaphotrapezotrapezoidal (STT) OA.<sup>11,12,15-17</sup>

Likewise, excision of the triquetrum (ET) has been proposed in order to improve motion in extension and ulnar deviation, while removing the ulnocarpal impaction.<sup>12,15</sup>

Although several authors reported the results of each procedure, only Ha *et al.* compared them in 15 patients at an average follow-up of 14,8 years. The authors were unable to conclude to a significant improvement due to the small number of patients. In their series, Nagy and Büchler concluded that patients selection must be improved to reduce the high complication rate but without providing any details.<sup>10</sup> To date, no study has investigated prognosis factors to achieve good clinical or radiographic outcome after RSL fusion.

The primary objective of this study was to identify the prognosis factors of good clinical and radiographic outcome of RSL arthrodesis after wrist trauma. The secondary objectives were to assess the correlation between both good clinical and radiographic outcome.

## METHODS

Over a period from 1995 to 2015, a total of 85 patients (74 males and 11 females), with a mean age of 43 years (18-70) underwent RSL arthrodesis in two different University Hospitals.

Indication for surgery was a painful wrist interfering with activities of daily living and resistant to conservative treatments in all cases. All patients showed radiocarpal arthritic lesions on x-ray and arthro-CT-scan. Indications were post-traumatic in all cases with radio-carpal osteoarthritis in 76 cases (73 distal radius fracture and 3 scapholunate advance collapse) and acute articular malunion after dislocation-fracture of the distal radius in 9 cases. Inflammatory or Kienbock's diseases were excluded of this series.

**Surgical technique:** A midline dorsal approach was used. The first step of the procedure was to inspect the midcarpal joint to ensure it was not damaged. The articular surfaces of the radiocarpal joint were then denuded of cartilage to subchondral bone using osteotomes. The scapholunate joint was temporary fixed in anatomical alignment with K-wire. The key point of the technique was to restore congruency of the distal surfaces of the proximal row in the midcarpal joint.

According to different surgeons, bone grafting was performed in 60 cases (cancellous graft from distal radius or proximal ulna (n=48), or cortico-cancellous iliac crest bone (n=12)).

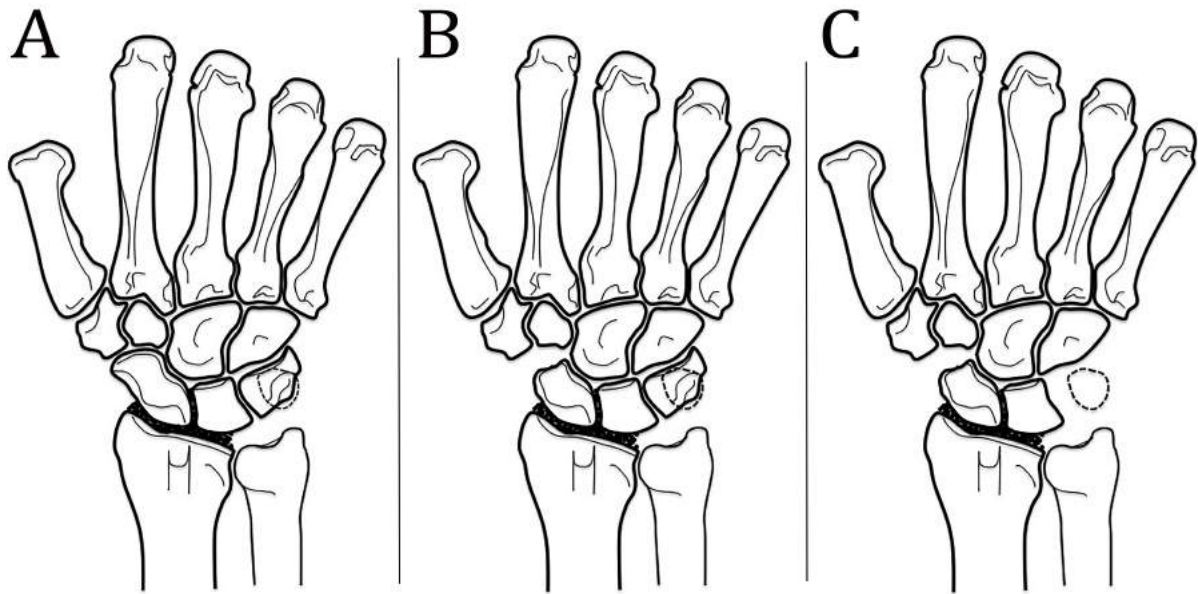
Likewise, DSE alone (n=18) or associated to excision of the triquetrum (n=22) were performed by the same dorsal approach (Figure 1).

Fixation was achieved by with locking T-plate (n= 12), screws (n= 41) and/or memory samples (n= 52) and/or K-wires (n=16).

Ulnar head resection (Darrach's procedure) was performed in 24 cases (28%) for distal radioulnar dislocation or OA.

All wrists were immobilized with a forearm cast during a mean period of 6.7 weeks (2-14).

Figure 1: RSL fusion alone (A), with DSE (B) and with both DSE and ET (C).



**Clinical evaluation:** Pain was assessed with a visual analogue scale (VAS, /10) at rest and during daily living activities. Global mean pain was both for rest and activity. Active range of motion was assessed using a standard goniometer for wrist motion in flexion, extension, radial and ulnar deviation. Ranges of motion in flexion-extension (RoM FE) and in radioulnar deviation (RoM RUD) were then calculated. Grip strength was averaged over 3 consecutive measurements using the Jamar® hydraulic hand dynamometer. Functional status evaluation included the shortened version of the Disabilities of the Arm, Shoulder, and Hand questionnaire (QuickDASH, /100),<sup>18</sup> Patient-Related Wrist Evaluation score (PRWE, /100),<sup>19</sup> and the Modified Mayo Wrist Score (MMWS, /100).<sup>20</sup>

**Radiographic records:** Radiological analysis was assessed from strict anteroposterior and lateral X-rays. At the last follow-up, we assessed radiocarpal fusion and degenerative OA. Fusion was described as achieved when clear trabecular could be seen crossing from the radius to the carpus as described by Bain *et al.*<sup>15</sup> Degenerative changes were determined by joint space narrowing and/or localized subcortical sclerosis changes and/or osteophytes and/or subchondral cysts. Degenerative changes were described as affecting the scapho-trapezio-trapeziodal (STT) joint or midcarpal joint (scaphocapitate and/or lunocapitate and/or triquetrohamate).

**Complications:** We considered reoperations as all surgical procedures following RSL fusion (for non-union, wrist stiffness...). Total wrist fusions were not included in reoperations.

**Statistical analysis:** We separated the assessment of prognosis factors for good clinical outcome and good radiographic outcome after RSL. A good clinical outcome was defined as a modification of Cooney's classification for good and excellent results after fracture-dislocation of the wrist (Table 1).<sup>21</sup> Patients who underwent Total Wrist Fusion (TWF) were considered as having poor clinical outcome.

We also assessed prognosis factors for OA in both STT and midcarpal joints as well as for radiocarpal non-unions.



**Table 1:** Modification of Cooney’s classification<sup>21</sup> for good and poor clinical outcome after procedure.

	Good clinical result	Poor clinical result
Global pain	None or slight (VAS ≤ 3)	Moderate or severe (VAS > 3)
Wrist motion	Functional motion (all needed): <ul style="list-style-type: none"> <li>- Flexion ≥ 5°</li> <li>- Extension ≥ 30°</li> <li>- Radial deviation ≥ 10°</li> <li>- Ulnar deviation ≥ 15°</li> </ul>	Non-functional motion in at least one direction
Grip strength (% of contralateral side)	≥ 50%	< 50%

Statistical evaluations were performed using the SPSS® software (IBM, Armonk, North Castle, New York State, USA). Categorical variables are expressed as numbers and percentages and were compared between groups using the Chi2 test. The normal distribution of the quantitative variables was tested with the Shapiro test. Continuous data are presented with means and standard deviations (SD). The comparisons between the groups were made using Student's t-test. Correlations between groups were investigated by the Spearman test and expressed with the rho coefficient (r). Multivariate analysis was conducted through logistic regression models. The significance threshold was set at p<0.05.

## RESULTS

Before final follow-up, 11 patients (13%) underwent TWF for early midcarpal OA in all cases. Ten patients (12%) were lost for review. Thus, we included 75 patients at an average follow-up of 9.1 years (1-21.4).

**Clinical outcome:** Among the 75 patients, good clinical outcome was achieved for only 25 patients (33%). Forty-one (55%) met the pain level inclusion, 34 (45%) the function wrist motion, and 48 (64%) the strength level inclusion. Pain selection was significantly correlated to motion criteria ( $r=0.275$ ,  $p=0.028$ ) and to strength criteria ( $r=0.470$ ,  $p<0.001$ ). Wrist motion was also correlated to strength level inclusion ( $r=0.253$ ,  $p=0.044$ ).

Clinical outcome was adversely impacted by worker's compensation ( $p=0.008$ , Table 2) and reoperations ( $p=0.0312$ , Table 3). No other patients' characteristics impacted the clinical outcome. Conversely, excision of the DPS seemed to enhance the clinical outcome ( $p=0.0011$ ). Bone grafting or kind of fixation did not influence clinical outcome ( $p>0.05$ ).

Logistic regression models did not highlight any other criteria.

Patients with good clinical outcome had significantly better functional scores compared to patients with poor clinical outcome for QuickDASH (8.6 versus 17.4,  $p=0.0190$ ), PRWE (28.3 versus 41.9,  $p=0.0174$ ) and MWS (76.6 versus 59.4,  $p<0.001$ ).

**Table 2:** Clinical outcome according to patients' characteristics. Significant values are presented in bold.

		Good clinical outcome (n= 25)	Poor clinical outcome (n=50)	p
Age at procedure		42 (18-69)	45 (19-70)	0.453
Sex (% male)		21 (84)	44 (88)	0.723
Manual labor		16 (64)	39 (78)	0.192
Worker's compensation		5 (20)	26 (52)	<b>0.008</b>
Dominant wrist affected		15 (60)	29 (58)	0.869
Indications (%)	Articular malunion	22 (88)	42 (84)	0.869
	Dislocation-fracture	2 (8)	6 (12)	
	SLAC	1 (4)	2 (4)	
Follow-up (years)		10.2 (1-21.4)	8.5 (1-21.1)	0.332

**Table 3:** Clinical outcome according to surgical technicalities. Significant values are presented in bold.

	Good clinical outcome	Poor clinical outcome	p
Distal scaphoid excision	19 (76)	18 (38)	<b>0.0011</b>
Excision of the triquetrum	7 (28)	14 (28)	1
DRUJ arthroplasty	9 (36)	13 (26)	0.370
Immobilization period (weeks)	7.0 (3-14)	6.7 (3-12)	0.571
Reoperation	6 (24)	25 (50)	<b>0.0312</b>

The Radiolunate angle did not influence the clinical outcome ( $p=0.659$ ). Patients with good clinical outcome had significant lower ulnar translation than those with poor clinical outcome (0.30 versus 0.33,  $p=0.0054$ ).

**Scaphotrapezotrapezoidal OA:** STT OA was noted in 24 patients (32%). None of patients' characteristics, bone grafting or fixation mode had an impact on STT OA ( $p>0,05$ ). Excision of the DPS drastically decreased STT OA rate ( $p<0,001$ , Table 4). STT OA was described in 3 patients (8%) over 37 patients after DSE versus 21 over 38 (55%) when it was not performed ( $p<0,001$ ).

Logistic regression models did not highlight any other criteria.

At the final follow-up, patients with STT OA had significantly lower grasp strength than those without (22.7 versus 29.5,  $p=0.0437$ ). Wrist motion tended to be greater in flexion and RoM FE in patients free of STT OA (25.4° versus 19.8°,  $p=0.0611$  and 55.8° versus 47.6°,  $p= 0.0969$  respectively). Wrist motion in extension, radial or ulnar deviation were not influenced by the presence of STT OA ( $p>0,05$ ).

Table 4: STT OA according to surgical technicalities and radiographic outcome. Significant values are presented in bold and near significant ones with an asterisk (\*).

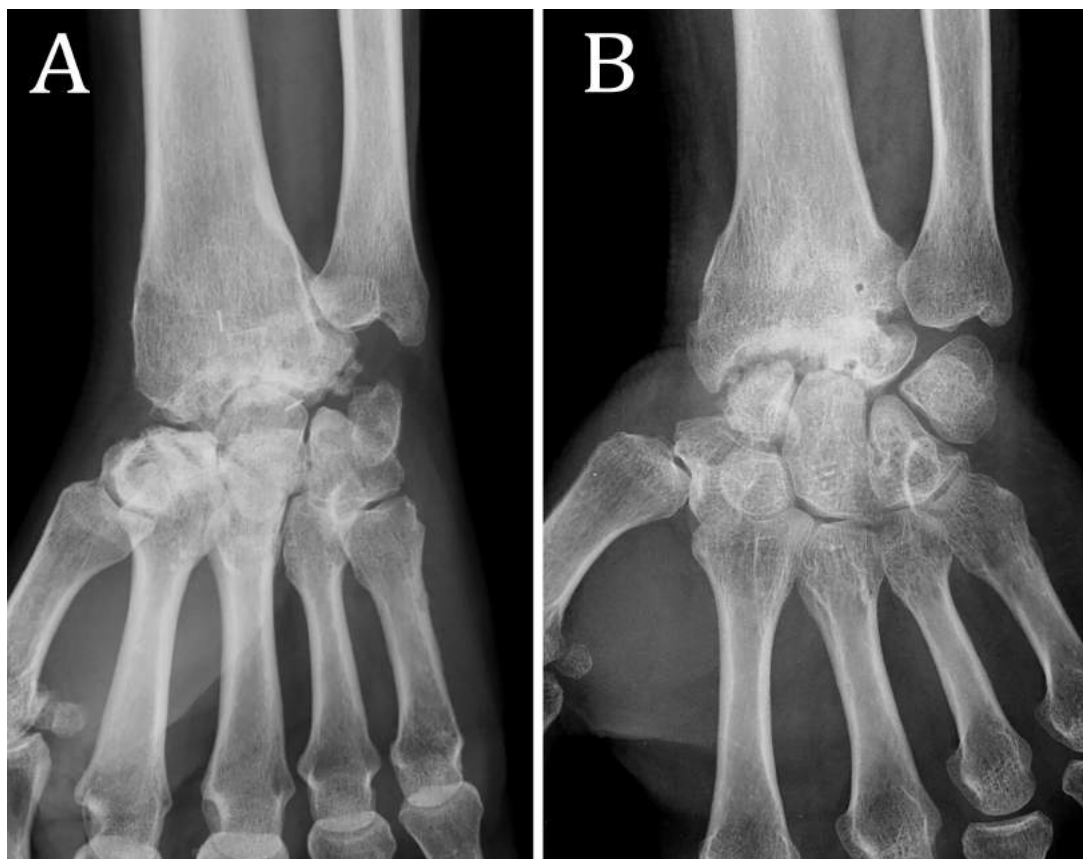
	STT OA (n=24)	No STT OA (n=51)	p
Distal scaphoid excision	3 (12)	34 (68)	<b>&lt;0.001</b>
Excision of the triquetrum	4 (16)	17 (33)	0.173*
DRUJ arthroplasty	7 (29)	15 (29)	0.928
Reoperation	12 (50)	19 (37)	0.296

QuickDASH scores were significantly better in patients free of STT OA (34.4 versus 47.3,  $p=0.0229$ ). Likewise, PRWE and MMWS functional scores tended to be better in patients without STT OA ( $p=0.0964$  and  $p=0.109$  respectively).

**Midcarpal OA:** Midcarpal OA was found in 33 patients (44%). Patients with midcarpal OA (Figure 2) were significantly older at the procedure than those without midcarpal OA (48.3 versus 40.3 years old,  $p<0.0053$ ). Affection of the dominant side influenced the development of midcarpal OA (73% versus 48% of dominant wrist affection,  $p=0.028$ ). None other patients' characteristics, bone grafting or fixation mode influenced midcarpal OA ( $p>0.05$ ).

Logistic regression models did not highlight any other criteria.

Figure 2: Radiograph of RSL fusion with DSE and midcarpal OA (A) and without DSE and radioscapoid non-union and midcarpal OA (B)



Midcarpal OA was noted in 14 patients among the 37 patients with DSE (38%) versus 19 among 38 without (50%) (p=0.289). Distal scaphoid excision or ET did not influence midcarpal OA (Table 5).

Table 5: Midcarpal OA according to surgical technicalities. Significant values are presented in bold.

	Midcarpal OA (n=33)	No midcarpal OA (n=42)	p
Distal scaphoid excision	14 (42)	23 (55)	0.288
Excision of the triquetrum	11 (33)	10 (24)	0.362
DRUJ arthroplasty	9 (27)	13 (31)	0.728
Reoperation	20 (60)	11 (26)	<b>&lt; 0.001</b>

The presence of midcarpal OA significantly affected the clinical outcome in term of wrist motion in RoM FE (46.5° versus 56.8°, p=0.0316) and grasp strength (21.9 versus 30.3 Kg/F, p=0.0102). It tended to reduce wrist motion in radioulnar deviations (27.7° versus 33.3°, p=0.0777). QuickDASH and MWS functional scores tended to be better in patients free of midcarpal OA compared to those with OA (36.1 versus 43.6, p=0.187 and 70.3 versus 62.4, p=0.149 respectively).

**Radio-carpal non-union:** Fifty-seven patients achieved complete radiocarpal fusion (76%). Patients who achieved fusion were significantly younger at the procedure than those who developed non-union (42,3 versus 48.8 years old,  $p=0.0406$ ). None other patients' characteristics influenced non-union ( $p>0,05$ ). Patients with non-union have significantly shorter follow-up compared to those with fusion (6.3 versus 9.9 years,  $p=0.0628$ ).

The type of bone fixation influenced fusion (Table 6). The use of memory samples promoted fusion ( $p=0.0139$ ). Additional fixation using K-wire tended to promote fusion ( $p=0.0670$ ).

Bone grafting significantly promoted fusion ( $p=0.0051$ ), but the choice between the two types of graft had no statistical influence on fusion.

Distal scaphoid excision significantly reduced radiocarpal non-union ( $p<0,001$ , Figure 2). Only 4 patients over 37 with DSE (11%) did not achieve fusion versus 14 over 38 without DSE (37%).

Excision of the triquetrum did not influence fusion.

Logistic regression models did not highlight any other criteria.

**Table 6:** Radiocarpal non-union according to surgical technicalities. Significant values are presented in bold and near significant ones with an asterisk (\*).

		Radiocarpal non-union (n=18)	Radiocarpal fusion (n=57)	p
Fixation mode	Samples	8 (44)	43 (75)	<b>0.0139</b>
	Screws	7 (39)	30 (53)	0.309
	Locking plates	3 (17)	8 (14)	0.719
	K-wires	6 (33)	8 (14)	0.0670*
Bone graft	None	10 (56)	12 (21)	<b>0.0051</b>
	Cancellous graft	7 (39)	35 (61)	0.0934*
	Cortico-cancellous	1 (5)	8 (18)	0.279
	iliac crest bone			
Dorsal cortico-cancellous radial stick		0 (0)	9 (14)	0.186*
Distal scaphoid excision		2 (22)	33 (58)	<b>&lt;0,001</b>
Excision of the triquetrum		5 (28)	16 (28)	1
DRUJ arthroplasty		3 (17)	19 (33)	0.240

At the final follow-up, pain during activity was significantly higher in patients with non-union compared to those with fusion (5.2 versus 3.8,  $p=0.0423$ ). Wrist motion in flexion was significantly greater in patients with non-union ( $30.8^\circ$  versus  $21.7^\circ$ ,  $p=0.0342$ ). Range of motion in flexion-extension was also noted greater in patients with non-union ( $58.1^\circ$  versus  $51.9^\circ$ ), but not significantly significant ( $p=0.284$ ). There were no statistical differences between groups for other clinical data ( $p>0.05$ ).



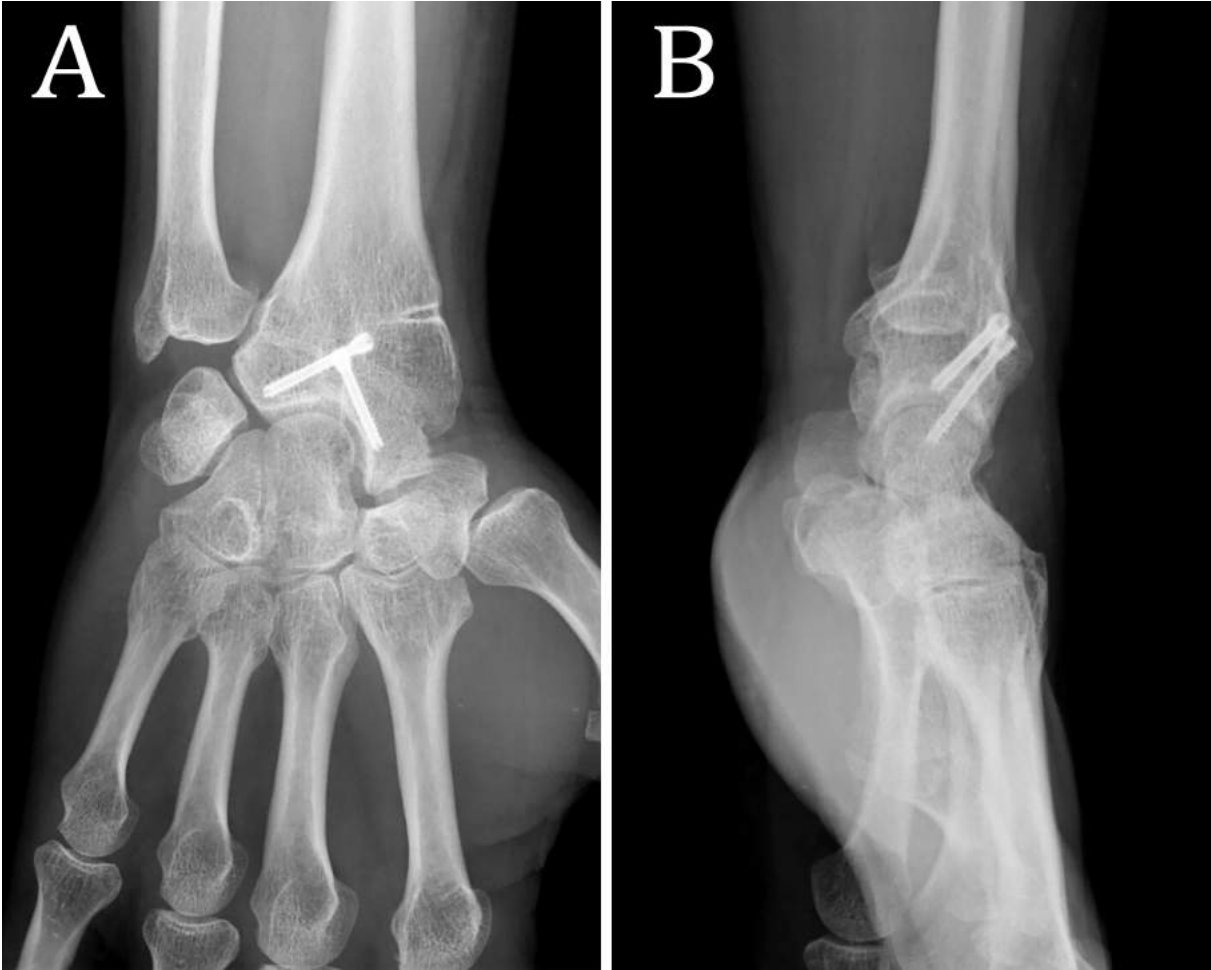**Correlation between series criteria:** Clinical outcome was significantly correlated with the absence of midcarpal OA ( $r=0.285$ ,  $p=0.013$ , Table 7). The midcarpal OA rate was 24% for patients with good clinical outcome ( $n=6$ ) versus 54% in those with poor clinical outcome ( $n=27$ , Figure 3).

Radiocarpal non-union tended to be correlated to midcarpal OA ( $r=0.194$ ,  $p=0.096$ ). Patients with radiocarpal non-union tended to have more midcarpal OA rate compared to patients who achieve fusion (61% versus 39%,  $p=0.0934$ ).

Table 7: Correlation between clinical and radiographic criteria. Significant values are presented in bold and near significant ones with an asterisk (\*).

	Clinical outcome	STT OA	Midcarpal OA	Non-union
Clinical outcome	-	$r=0.121$ $p=0.300$	$r=0.285$ <b><math>p=0.013</math></b>	$r=0.132$ $p=0.257$
STT OA	-	-	$r=0.083$ $p=0.479$	$r=-0.118$ $p=0.314$
Midcarpal OA	-	-	-	$r=0.194$ $p=0.096^*$

Figure 3: RSL fusion with DSE in strict anteroposterior (A) and profile (B) x-rays at 6.8 years of follow-up, with complete fusion and no signs of midcarpal OA. The patients achieve good clinical outcome with slight pain (global VAS=1/10), functional wrist motion and grasp strength measured at 80% to the contralateral side).



## DISCUSSION

Several series have reported the clinical and radiographic outcomes after RSL fusion, but none assessed prognosis factors.<sup>10,13,22,23</sup> All authors agreed on the need to check the midcarpal joint to ensure it is free of OA. Patient selection have also been emphasized but without specific indications.<sup>10</sup> The aim of this series was to clarify demographic data and surgical technicalities that could influence RSL fusions outcomes, in order to improve their results.

According to the literature, residual motion after RSL fusion is sufficient to cover most of the regular functional demands.<sup>10,22,23</sup> We believed that even achieving functional motion as described by Palmer *et al.*,<sup>24</sup> a painful or weak wrist cannot be considered as functional. We followed the description of Cooney *et al.* to evaluate clinical results after fracture-dislocation of the wrist, by combining three clinical criteria – pain, wrist motion and grasp strength - to assess global functional result. Those three criteria were significantly correlated to each other and functional scores were significantly better in patients with good clinical outcome, strengthening our idea to combine them. In a later investigation, Nelson *et al.* assessed the level of difficulty to perform numerous activities of daily living restricting wrist motion at 5° of flexion, 6° of extension, 7° of radial deviation and 6° of ulnar deviation.<sup>25</sup> Only 7 of 123 activities were performed with some difficulty. Garcia Elias suggested that even few flexion-extension arc of motion is sufficient to cover most of activities of daily living, a substantial amount of radioulnar deviation is required to achieve optimal performance.<sup>25</sup> Thus, we selected Palmer's findings to investigate the functional wrist motion.<sup>24</sup>

Among the 85 patients, only 25 (29%) met the elements to inclusion for good clinical outcome. Functional wrist motion was achieved for 45% of our patients but it should not be the only motion to consider. The importance of dart thrower's motion which consist in an everyday movement

along an oblique direction from radial extension to ulnar flexion has been emphasised in literature.<sup>26,27</sup> Saffar and Semaan reported that this motion mainly occurs at the midcarpal joint.<sup>28</sup> Crisco *et al.* stressed similar conclusions from 160 wrist kinematics analysis.<sup>26</sup> Thus, RSL fusions allow the dart thrower's motion.<sup>26,28</sup> Garcia Elias emphasized that radiocarpal fusion may result in fewer motion than intercarpal arthrodesis but provides a much more natural and efficient wrist motion.<sup>25</sup> Therefore, from a functional standpoint – and although it limits wrist motion – RSL procedures are not necessary functionally detrimental.

Clinical outcome was adversely influenced by a worker's compensation. No other patient's characteristics had an impact on clinical outcome. Worker's compensation have been clearly emphasized in the literature as a poor prognosis factor for clinical results and return to work.<sup>29</sup> Although it is a non-editable aspect of patient's characteristics, surgeons should be aware that the clinical result could be worsen in case of worker's compensation.

Distal scaphoid excision significantly improved the clinical outcome in our series. Garcia-Elias and Lluch initiated DSE in order to improve wrist motion in flexion and radial deviation.<sup>30</sup> Several authors confirmed their findings,<sup>12,16,17</sup> but did not always provide its results on pain or strength. According to our results, we can conclude that DSE provides a strong, pain free and functional wrist.

Even if cadaveric studies stressed that ET following RSL fusion and DSE would further increase motion in extension and ulnar deviation,<sup>31,32</sup> it has not been confirmed by clinical series.<sup>12,15</sup> We did not found any influence of ET on clinical results.

Re-operations adversely impacted the clinical outcome. This finding is probably skewed because most patients who had reoperation had initially a poor clinical outcome.

The global OA rate after RSL fusion ranged from 0 to 100% in the literature,<sup>10-14</sup> but several series did not distinguish the involved joint – STT or midcarpal (e.g. scaphocapitate, lunocapitate or

triquetrohamate). Even the STT joint anatomically belong to midcarpal joint, we separated the two localizations of OA because their origins are different. In the present study, patients' characteristics did not influence STT OA changes but patient's age and affection of the dominant wrist significantly impacted midcarpal OA.

The main explanation for STT OA after RSL fusion is represented by mechanical strains between the scaphoid and the distal row. As the scaphoid is fixed to the radius, wrist movements in flexion or radial deviation increase the stress on the STT joint.<sup>33</sup> Thus, DSE would delay the constraints on the STT joint, unlock the midcarpal joint and decrease the development of OA.<sup>2,16,30</sup> Berkhout *et al.* highlighted during a cadaver study that DSE would restore the restricted motion of the triquetrohamate joint of the RSL fused wrist. Garcia-Elias *et al.* highlighted the need to check the STT interval at the end of the procedure of DSE in both flexion and radial deviation to shape any impinging wedge.<sup>16</sup> In agreement with literature,<sup>11,12,15-17,34</sup> our results showed that DSE significantly reduces STT OA.

Excision of the triquetrum tended to avoid STT OA because of its association with DSE.

In the case of STT OA, patients had significantly lower grasp strength and lower wrist motion in flexion than those without OA. However, the clinical outcome was not statistically correlated to STT OA ( $p=0.300$ ).

The origins of midcarpal OA are not well known: it could ensue cartilage damage during initial injury or be secondary to RSL fusion. All authors emphasized on midcarpal inspection during the procedure.<sup>2,3</sup> Special care must be taken during the procedure to avoid any cartilage damage. Even if high midcarpal OA rate is often described, Mühldorfer *et al.* did not find any significant impact on clinical outcome.<sup>23</sup> We strongly disagree with those authors and stressed a significant correlation between good clinical outcome and absence of midcarpal OA ( $p=0,013$ ). Then, trying to avoid midcarpal OA appears essential.

Orthopaedics literature described cartilage joint degeneration for adjacent joint to fusion.<sup>36,37</sup> Authors hypothesized that the loss of motion in the fusion site overloaded adjacent joints increasing their range of motion to compensate the loss of mobility.<sup>32,33</sup> This altered kinematics adjacent to the fusion joint caused mechanical strains which could lead to cartilage damages.

Likewise, midcarpal incongruence due to inappropriate bone fixation could lead to abnormal loading and subsequent midcarpal OA. Special care during the procedure must be taken to fix distal articular surfaces of the lunate and the scaphoid at the same level.<sup>2,3</sup>

Number of reoperations significantly influenced midcarpal OA. Nagy and B uchler highlighted similar results and concluded that RSL fusion should be restricted to patients with less than two operations before surgery to avoid TWF.<sup>10</sup> This finding should be qualified and may reflect a more severely initial injury.

Holleran *et al.* found that increased contact pressure on lunocapitate joint caused by DSE may enhance the incidence of midcarpal arthritis.<sup>37</sup> Even if the authors only assessed pressure before and after DSE following RSL fusion, such pressures would probably be further increased after ET.

Bain *et al.* performed RSL fusion with DSE and ET on 23 patients.<sup>15</sup> At an average follow-up of 2,6 years, the midcarpal joint was noted pristine in all cases. The authors concluded that DSE and ET should be performed with RSL fusion to ensure satisfactory results.<sup>15</sup> Conversely, Ha *et al.* compared the long term results (mean 14.8 years) of RSL fusion with and without DSE and ET. The lunocapitate joint spaces were narrower in patients with RSL fusion, DSE and ET compared to others. Midcarpal joint spaces were noted similar in patients with RSL fusion with or without DSE and literature did not report excessive midcarpal degenerative changes after RSL and DSE (Table 8). However, we did not find any statistical impact of ET on midcarpal OA, but we truly believe excising the entire triquetrum is an alternative to radioulnar resection-arthroplasty to solve ulnocarpal impaction syndrome. In this context and by extrapolating Holleran's results, we would prefer performing Darrach's procedure.

**Table 8:** Midcarpal OA and non-union rates after RSL fusion and DSE in literature (n/%).

\* The number of cases for each series represent the number of patients with DSE (with or with ET) and can be different of the series' total cohort. NR: Non-reported.

	Number of cases*	Follow-up (years)	Midcarpal OA	Non-union
Garcia-Elias <i>et al.</i> <sup>16</sup>	16	3,1	2 (13)	0
Bain <i>et al.</i> <sup>15</sup>	23	2,6	NR	0
Mühdorfer-Fodor <i>et al.</i> <sup>17</sup>	20	2,3	6 (30)	0
Quadlbauer <i>et al.</i> <sup>34</sup>	14	5,3	0	0
Montoya-Faivre <i>et al.</i> <sup>11</sup>	19	4,4	7 (37)	4 (21)
Ha <i>et al.</i> <sup>12</sup>	11	14,8	NR	0
Our series	37	9,2	14 (38)	4 (11)

Non-union rate after RSL fusion ranged from 0 to 29% depending on the series.<sup>10-12,15,17,34</sup> This worrisome rate could be ascribed to several reasons. First, technical errors could lead to a lack of bones fixation,<sup>38</sup> especially with the use of K-wire in most of the oldest series. Most of the authors highlighted the requirement of a good compression to achieve fusion using a locking plate or memory samples.<sup>15,22,34</sup> In our study, the use of memory samples significantly promoted fusion. We did not find any evidence for compression screws or locking plate but we routinely use them as they ensure solid bones fixation. K-wire fixation tended to promote radiocarpal non-union and appear insufficient to achieve appropriate compression. They should be used in association with bone screws or memory samples.

We did not find any statistical impact of the use of cancellous bone graft on fusion rate. Clustering all kind of cancellous bone graft - radial, iliac, distal pole of the scaphoid or triquetrum – may have skewed our results. Cortico-cancellous iliac crest bone tended to promote fusion without reaching the significant threshold. Likewise, the use of a dorsal cortico-cancellous radial stick tended to

promote fusion. Although we did not highlight statistical evidence on the type of bone graft, we stressed that fusion was significantly influenced by bone grafting ( $p=0.0051$ ). Thus, we strongly recommend the use of, at least, cancellous bone graft during the procedure.

In our series, distal scaphoid excision drastically promoted radiocarpal fusion ( $p<0,001$ ). Literature analysis reported only 4 cases of non-union among 103 patients (4%, Table 8).<sup>11,15-17</sup> Garcia-Elias exposed that the lengthening of the lever arm due to the fusion increased the stresses transmitted from the distal radius to the scaphoid and thus, could promote non-union.<sup>16</sup>

In agreement with orthopaedics principles, patient's age significantly influenced fusion. Although it is an immutable factor, clear information should be given to patients.

In 1997, Nagy and Büchler reported unacceptable high rate of complication after RSL fusion.<sup>10</sup> They concluded that RSL surgical techniques should be improved before considering RSL as a reliable procedure. With the present study, we can conclude that younger patients are more expected to achieve complete fusion. Surgeons should be aware that worker's compensation adversely impacts the clinical outcome. Clear and relevant information should be delivered to patients in association to potential psychological counselling.

Distal scaphoid excision appears to be beneficial in order to improve the clinical outcome, avoid STT OA and promote fusion. We did not find any statistical evidence for ET for any criteria.

Montoya *et al.* raised the question of the durability of DSE performance, especially on midcarpal joint.<sup>11</sup> Although DSE and ET reduced midcarpal joint contact and increase contact pressure, they did not promote midcarpal OA. The latter was not influenced by any criteria in our series, but was significantly correlated with the clinical outcome. Careful midcarpal inspection during the procedure is essential to exclude any cartilage damages. Bach *et al.* considered that if the midcarpal joint is not damaged before surgery, it will not undergo rapid degeneration after fusion.<sup>3</sup> However, surgeons should reinforce with patients before surgery on the possibility of late conversion to TWF because of midcarpal OA.



We deplore several limitations to this series. This was a retrospective study in two university hospitals. Patients' management could have differed according to the two centres. Concerning clinical result, and even if it did not reach the significant threshold, the greater follow-up for patients with good clinical outcomes could have skewed our findings. Nagy *et al.* found an improvement in grip strength between early (average 2 years) and late follow-up (average 8 year),<sup>10,39</sup> but no difference in term of pain or range of motion was noticed. Follow-up tended to be greater in patients who achieved fusion (6.3 versus 9.9 years) which could have bias our results. However, our minimal follow-up was 12 months and all non-union after this period was considered pathologic. We did not include extrinsic factors such as smoking or previous corticosteroid therapy in this series. They were not reported in patients' clinical records and could have promote non-union.<sup>40</sup> Another bias in our series is that we did not assess surgical approach. Although most published investigations used dorsal approach, Quadlbauer *et al.* recently described volar RSL fusion with satisfactory results.<sup>34</sup> They insisted on single volar approach which can offer the possibility to remove previous osteosynthesis equipment and achieve fusion. Literature review exposed a huge gap between series in the assessment of midcarpal OA. Further investigations – ideally using CT-scan evaluation – are required to clarify the long-term impact of both DSE and ET on midcarpal joint.

## CONCLUSION

Radioscapholunate fusion is a reliable surgical procedure to manage post-traumatic radiocarpal osteoarthritis. About half the series achieve functional wrist motion. Worker's compensation and several reoperations after the initial procedure adversely affects the clinical outcome.

We recommend additional distal scaphoid excision to improve both clinical and radiographic results. The latter will promote complete fusion and avoid STT osteoarthritis.

In case of ulnocarpal impaction syndrome, both excision of the triquetrum or radioulnar resection-arthroplasty can be performed. Although we did not find any evidence of increased midcarpal osteoarthritis after excision of the triquetrum, we would prefer perform radioulnar resection-arthroplasty using Darrach's procedure in our experience.

Strict surgical procedure must be observed to promote RSL fusion. We recommend the use of memory samples in association with screws to achieve maximal bone compression. Likewise, we advise bone grafting using cortico-cancellous iliac crest bone or at least radial cancellous graft.

## REFERENCES

1. Watson HK, Goodman ML, Johnson TR. Limited wrist arthrodesis. Part II: Intercarpal and radiocarpal combinations. *J Hand Surg.* 1981;6(3):223-233.
2. McGuire DT, Bain GI. Radioscapholunate fusions. *J Wrist Surg.* 2012;1(2):135-140.
3. Bach AW, Almquist EE, Newman DM. Proximal row fusion as a solution for radiocarpal arthritis. *J Hand Surg.* 1991;16(3):424-431.
4. Braga-Silva J, Román JA, Padoin AV. Wrist denervation for painful conditions of the wrist. *J Hand Surg.* 2011;36(6):961-966.
5. Simon E, Zemirline A, Richou J, Hu W, Le Nen D. [Complete wrist denervation: a retrospective study of 27 cases with a mean follow-up period of 77 months]. *Chir Main.* 2012;31(6):306-310.
6. Viljakka T, Tallroth K, Vastamäki M. Long-term outcome (22-36 years) of silicone lunate arthroplasty for Kienbock's disease. *J Hand Surg Eur Vol.* 2014;39(4):405-415.
7. Bellemère P, Maes-Clavier C, Loubersac T, Gaisne E, Kerjean Y, Collon S. Pyrocarbon interposition wrist arthroplasty in the treatment of failed wrist procedures. *J Wrist Surg.* 2012;1(1):31-38.
8. Anderson MC, Adams BD. Total wrist arthroplasty. *Hand Clin.* 2005;21(4):621-630.
9. Garcia-Elias M, Lluch AL, Ferreres A. Partial Arthrodesis for the Treatment of Radiocarpal Osteoarthritis. *J Am Soc Surg Hand.* 2005;5(2):100-108.
10. Nagy L, Büchler U. Long-term results of radioscapholunate fusion following fractures of the distal radius. *J Hand Surg Edinb Scotl.* 1997;22(6):705-710.
11. Montoya-Faivre D, Pomares G, Calafat V, Dap F, Dautel G. Clinical and radiological outcomes following radioscapholunate fusion. *Orthop Traumatol Surg Res OTSR.* 2017;103(7):1093-1098.
12. Ha NB, Phadnis J, MacLean SBM, Bain GI. Radioscapholunate fusion with triquetrum and

- distal pole of scaphoid excision: long-term follow-up. *J Hand Surg Eur Vol.* 2018;43(2):168-173.
13. Kilgus M, Weishaupt D, Künzi W, Meyer VE. Radioscapholunate fusion: long-term results. *Handchir Mikrochir Plast Chir Organ Deutschsprachigen Arbeitsgemeinschaft Handchir Organ Deutschsprachigen Arbeitsgemeinschaft Mikrochir Peripher Nerven Gefasse Organ V.* 2003;35(5):317-322.
  14. Hug U, Guggenheim M, Kilgus M, Giovanoli P. Treatment of radiocarpal degenerative osteoarthritis by radioscapholunate arthrodesis: long-term follow-up. *Chir Main.* 2012;31(2):71-75.
  15. Bain GI, Ondimu P, Hallam P, Ashwood N. Radioscapholunate arthrodesis - a prospective study. *Hand Surg Int J Devoted Hand Up Limb Surg Relat Res J Asia-Pac Fed Soc Surg Hand.* 2009;14(2-3):73-82.
  16. Garcia-Elias M, Lluch A, Ferreres A, Papini-Zorli I, Rahimtoola ZO. Treatment of radiocarpal degenerative osteoarthritis by radioscapholunate arthrodesis and distal scaphoidectomy. *J Hand Surg.* 2005;30(1):8-15.
  17. Mühlendorfer-Fodor M, Ha HP, Hohendorff B, Löw S, Prommersberger KJ, van Schoonhoven J. Results after radioscapholunate arthrodesis with or without resection of the distal scaphoid pole. *J Hand Surg.* 2012;37(11):2233-2239.
  18. Hudak PL, Amadio PC, Bombardier C. Development of an upper extremity outcome measure: the DASH (disabilities of the arm, shoulder and hand) [corrected]. The Upper Extremity Collaborative Group (UECG). *Am J Ind Med.* 1996;29(6):602-608.
  19. MacDermid JC, Turgeon T, Richards RS, Beadle M, Roth JH. Patient rating of wrist pain and disability: a reliable and valid measurement tool. *J Orthop Trauma.* 1998;12(8):577-586.
  20. Amadio PC, Berquist TH, Smith DK, Ilstrup DM, Cooney WP, Linscheid RL. Scaphoid malunion. *J Hand Surg.* 1989;14(4):679-687.
  21. Cooney WP, Bussey R, Dobyns JH, Linscheid RL. Difficult wrist fractures. Perilunate fracture-dislocations of the wrist. *Clin Orthop.* 1987;(214):136-147.

22. Shin EK, Jupiter JB. Radioscapholunate arthrodesis for advanced degenerative radiocarpal osteoarthritis. *Tech Hand Up Extrem Surg.* 2007;11(3):180-183.
23. Mühlendorfer M, Hohendorff B, Prommersberger K-J, van Schoonhoven J, van Schoonhoven J. Medium-term results after radioscapholunate fusion for post-traumatic osteoarthritis of the wrist. *Handchir Mikrochir Plast Chir Organ Deutschsprachigen Arbeitsgemeinschaft Handchir Organ Deutschsprachigen Arbeitsgemeinschaft Mikrochir Peripher Nerven Gefasse Organ V.* 2009;41(3):148-155.
24. Palmer AK, Werner FW, Murphy D, Glisson R. Functional wrist motion: a biomechanical study. *J Hand Surg.* 1985;10(1):39-46.
25. Nelson DL. Functional wrist motion. *Hand Clin.* 1997;13(1):83-92.
26. Crisco JJ, Coburn JC, Moore DC, Akelman E, Weiss A-PC, Wolfe SW. In vivo radiocarpal kinematics and the dart thrower's motion. *J Bone Joint Surg Am.* 2005;87(12):2729-2740.
27. Wolfe SW, Crisco JJ, Orr CM, Marzke MW. The Dart-Throwing Motion of the Wrist: Is It Unique to Humans? *J Hand Surg.* 2006;31(9):1429.
28. Saffar P, Semaan I. The study of the biomechanics of wrist movement in an oblique plane—a preliminary report. In: *In: Schuind F, Ed. Advances in the Biomechanics of the Hand and Wrist. New York: Plenum Press. ; 1994:305-311.*
29. MacDermid JC, Roth JH, McMurtry R. Predictors of Time Lost from Work Following a Distal Radius Fracture. *J Occup Rehabil.* 2007;17(1):47-62.
30. Garcia-Elias M, Lluch A. Partial excision of scaphoid: is it ever indicated? *Hand Clin.* 2001;17(4):687-695, x.
31. Bain GI, Sood A, Yeo CJ. RSL Fusion with Excision of Distal Scaphoid and Triquetrum: A Cadaveric Study. *J Wrist Surg.* 2014;3(1):37.
32. Berkhout MJ, Shaw MN, Berglund LJ, An KN, Berger RA, Ritt MJPF. The effect of radioscapholunate fusion on wrist movement and the subsequent effects of distal scaphoidectomy and triquetrectomy. *J Hand Surg Eur Vol.* 2010;35(9):740-745.

33. Calfee RP, Leventhal EL, Wilkerson J, Moore DC, Akelman E, Crisco JJ. Simulated radioscapholunate fusion alters carpal kinematics while preserving dart-thrower's motion. *J Hand Surg.* 2008;33(4):503-510.
34. Quadlbauer S, Leixnering M, Jurkowitsch J, Hausner T, Pezzei C. Volar Radioscapholunate Arthrodesis and Distal Scaphoidectomy After Malunited Distal Radius Fractures. *J Hand Surg.* 2017;42(9):754.e1-754.e8.
35. Phillips FM, Reuben J, Wetzel FT. Intervertebral disc degeneration adjacent to a lumbar fusion. An experimental rabbit model. *J Bone Joint Surg Br.* 2002;84(2):289-294.
36. Saltzman CL, Fehrlle MJ, Cooper RR, Spencer EC, Ponseti IV. Triple arthrodesis: twenty-five and forty-four-year average follow-up of the same patients. *J Bone Joint Surg Am.* 1999;81(10):1391-1402.
37. Holleran AM, Quigley RJ, Rafijah GH, Lee TQ. Radioscapholunate arthrodesis with excision of the distal scaphoid: comparison of contact characteristics to the intact wrist. *J Hand Surg.* 2013;38(4):706-711.
38. Hodgson S. AO Principles of Fracture Management. *Ann R Coll Surg Engl.* 2009;91(5):448-449.
39. Sturzenegger M, Büchler U. Radio-scapho-lunate partial wrist arthrodesis following comminuted fractures of the distal radius. *Ann Chir Main Memb Supérieur Organe Off Soc Chir Main Ann Hand Up Limb Surg.* 1991;10(3):207-216.
40. Berman D, Oren JH, Bendo J, Spivak J. The Effect of Smoking on Spinal Fusion. *Int J Spine Surg.* 2017;11:29.

## **CONCLUSION**

Même avec l'amélioration des techniques chirurgicales récentes, notamment l'émergence des plaques verrouillées antérieures, l'arthrose radio-carpienne post-traumatique reste fréquente. Sa prise en charge chirurgicale demeure un challenge difficile. L'évaluation de nos pratiques est alors indispensable afin d'optimiser la prise en charge de nos patients. Dans cette optique, nous rapportons les résultats de la plus grande série d'arthrodèses radius-première rangée post-traumatiques publiée à ce jour avec 72 patients évalués à un recul moyen de 9,3 ans.

Le choix entre arthrodèse radio-scapho-lunaire (RSL) et radio-lunaire (RL) dépend tout d'abord de la localisation de l'arthrose. Si cette dernière est localisée sur le compartiment radio-lunaire, plusieurs auteurs recommandent la réalisation d'une arthrodèse RL. D'autres préfèrent réaliser d'emblée une arthrodèse radio-scapho-lunaire. Dès lors qu'il existe des lésions arthrosiques sur le compartiment radio-scaphoïdien, une arthrodèse radio-scapho-lunaire est nécessaire. Dans ce dernier cas, l'alternative serait une arthrodèse radio-scaphoïdienne qui n'est que très peu pratiquée. Nous n'en avons retrouvé aucune dans notre étude.

Dans notre série, les arthrodèses RL procuraient des résultats cliniques semblables à ceux de la littérature, supérieurs aux arthrodèses RSL en termes de douleur, de mobilité du poignet, de force et de scores fonctionnels. Néanmoins, leurs taux élevés de complications radiographiques contre balançaient leurs bénéfices. En effet, une arthrose du poignet était retrouvée chez 50% des patients porteurs d'une arthrodèses RL : 25% radio-scaphoïdienne et 38% médio-carpienne. De plus, deux pseudarthrodèses (25%) avaient nécessité une reprise chirurgicale pour greffe osseuse. Ces différences radio-cliniques doivent amener à la plus grande prudence quant à l'utilisation des arthrodèses RL.



Concernant les arthrodèses RSL, nos résultats montrent l'obtention de résultats cliniques satisfaisants, en accord avec la littérature. L'adjonction de la résection du pôle distal du scaphoïde permettait de réduire considérablement l'arthrose scapho-trapézo-trapézoïdienne tout en améliorant le taux de consolidation osseuse des arthrodèses. Même si cette dernière n'augmentait pas les mobilités du poignet de manière significative, elle permettait l'obtention d'un meilleur résultat clinique. De plus, la résection du pôle distal du scaphoïde n'était pas associée à une augmentation du taux d'arthrose médio-carpienne à long terme.

Si l'excision supplémentaire du triquetrum avait initialement été décrite pour augmenter les mobilités du poignet, nous ne retrouvons pas ces effets cliniques bénéfiques. L'excision du triquetrum apparaît être une alternative à la résection-arthroplastie radio-ulnaire distale en cas de conflit ulno-carpien. Néanmoins, elle était associée à un taux d'arthrose médio-carpienne plus élevé comparé aux arthrodèse RSL et excision du pôle distal du scaphoïde (50% versus 26%). Le taux d'arthrodèse totale de poignet était lui aussi plus élevé (25% versus 11% respectivement). Ainsi, même si les preuves scientifiques ne sont pas formelles concernant l'excision du triquetrum, nous ne la recommandons pas et lui préférons la résection-arthroplastie radio-ulnaire distale en cas de conflit ulno-carpien.

A la vue de nos résultats et chez un patient atteint d'arthrose radio-carpienne post-traumatique, il serait préférable de réaliser une arthrodèse radio-scapho-lunaire avec résection du pied distal du scaphoïde. Une lecture attentive des examens complémentaires préopératoires et une évaluation peropératoire doivent faire rechercher toute lésion arthrosique du compartiment médio-carpien, devant faire contre-indiquer la réalisation d'une arthrodèse radius-première rangée. L'adjonction d'une greffe osseuse – spongieuse ou au mieux cortico-spongieuse – et l'utilisation d'une synthèse stable à l'aide l'agrafes à mémoire de forme ou vis en compression, potentialisent la consolidation osseuse.

## **ANNEXES**

Annexe 1 : Revue de la littérature sur les résultats cliniques des arthrodèses radius-première rangée – radio-scapho-lunaires (RSL) et radio-lunaires (RL). NR : non rapporté.

Auteur	Année	Type de chirurgie	Nombre de patients	Follow-up (année)	Mobilité du poignet				Force (Kg/F, % controlatéral)	Quick DASH
					Flexion	Extension	IR	IU		
Gordon and King	1961	RSL	5	5,4		42		30	NR	NR
Watson et al.	1981	RSL (1) RL (3)	4	4,6	19	31	11	20	NR	NR
Minami et al.	1988	RSL (4) RL (1)	5	1,9	26	23	NR	NR	17 45%	NR
Bach et al.	1991	RSL	36	2,4	17	31	8	13	75%	
Sturzenegger and Buehler	1991	RSL	15	2,0	17	30	9	24	49%	NR
Inou and Tamura	1992	RSL (4) RL (7)	11	3,4	23	31	10	19	82%	NR
Krakauer et al.	1994	RSL	5	5,7	12	30	15	20	67%	NR
Saffar	1996	RL	11	2,4	33	39	17	29	57%	NR
Nagy and Buehler	1997	RSL	15	8	18	32	3	25	64%	NR
Minami et al.	1999	RSL (3) RL (1)	4	7,4	29	20	NR	NR	17 46%	NR
Beyermann et al.	2000	RSL	18	1,6	23	24	9	16	NR	NR
Garcia Elias and Lluch	2001	RSL	7	1,3	37	34	NR	NR	NR	NR

Kilgus et al.	2003	RSL	5	17,8	33	27	12	18	NR	25
Yajima et al.	2004	RSL (3) RL (6)	9	9,1	21	42	NR	NR	24	NR
Garcia Elias et al.	2005	RSL	16	3,1	32	35	14	19	69%	NR
Shin and Jupiter	2007	RSL	5	NS		40		NS	NR	NR
Bain et al.	2009	RSL	23	2,6		57		16	27	30
Mühldorfer-Fodor et al.	2009	RSL	73	4,9	29	31	14	20	32 72%	39
Mühldorfer-Fodor et al.	2012	RSL	49	2,1	23	28	10	17	25 60%	43
Hug et al.	2012	RSL	3	24	27	25	5	25	35 88%	21
Galvis et al.	2013	RSL	7	1,3		52		12	10	NR
Quadlbauer et al.	2017	RSL	11	5,3	42	53	10	25	28 80%	27
Montoya-Faivre et al.	2017	RSL	34	4,4	27	29	12	18	25 71%	44,5
Ha et al.	2018	RSL	17	14,8	20	25	4	18	18	29
Notre étude	2018	RSL (85) RL (10)	95	9,3	25	30	12	20	28 70%	37

Annexe 2 : Revue de la littérature sur les résultats radiographiques des arthrodèses radius-première rangée – RSL et RL.

B : broches. A : Agrafes. PV : plaques verrouillées. PNV : plaques non verrouillées. EPDS : excision pôle distal du scaphoïde. ET : excision du triquétrum. S : greffe spongieuse. CSI : greffe corti-spongieuse iliaque. ATP : arthrodèse totale du poignet. PSA : pseudarthrodèse. NR : non rapporté.

Auteurs	Nombre de patients	Follow-up (années)	Ostéosynthèse	EPDS	ET	Greffe osseuse	% arthrose	% ATP	% PSA	% résection tête ulnaire
Gordon and King	5	5,4	Aucune	-	-	S	NR	NR	0	NR
Watson et al.	2	4,6	B	-	-	S iliaque + radiale	NR	NR	25	NR
Minami et al.	5	1,9	B	-	-	CSI	20	0	0	20
Bach et al.	36	2,4	B, Vis	-	-	S radiale	NR	19	11	NR
Sturzenegger and Büchler	15	2,0	PNV	-	-	CSI (11) S (4)	36	7	13	53
Inou and Tamura	11	3,4	B, vis	-	-	CSI	0 (2 patients RS)	0	0	45
Krakauer et al.	5	5,7	B, A	-	-	NR	NR	0	0	NR
Saffar	11	2,4	Vis, PNV, A, B	-	-	CSI	0	0	9	27
Nagy and Büchler	15	8	PNV	-	-	CSI (11) S (4)	53	33	27	53
Minami et al.	4	7,4	B	-	-	CSI	50	0	0	25
Beyermann et al.	18	1,6	B	-	-	CSI S	6	0	6	NR
Garcia Elias and Lluch	7	1,3	NR	NR	-	NR	NR	NR	NR	NR

Kilgus et al.	5	17,8	NR	-	-	S iliaque	60	0	0	NR
Yajima et al.	9	9,2	B, vis	-	-	CSI (7) S radiale (1) NR (1)	33	11	0	44
Garcia Elias et al.	16	3,1	B	Oui (16)	-	S	13	0	0	
Shin and Jupiter	5	NR	PV	-	-	S iliaque	NR	NR	0	NR
Bain et al.	23	2,6	A	Oui (23)	Oui (23)	S (scaphoïde)	NR	4	0	46
Mühldorfer-Fodor et al.	73	4,9	B	-	-	-	51	22	21	NR
Mühldorfer-Fodor et al.	35	2,1	B	Oui (26)	Oui (23)	CSI S radiale	17	23	9	20
Hug et al.	3	24	Aucune	-	-	S iliaque	100	0	0	0
Galvis et al.	7	1,3	PV	-	-	S iliaque	NR	NR	0	NR
Quadlbauer et al.	11	5,3	PV	Oui (11)		S radiale	0	0	0	0
Montoya-Faivre et al.	34	4,4	A, B, PV, vis	Oui (19)	Oui (15)	S radiale et iliaque	59	18	29	32
Ha et al.	17	14,8	A, B, V	Oui (11)	Oui (4)	S iliaque	NR	8	0	NR
Notre étude	95	9,3	A, B, PV, vis	Oui (40)	Oui (22)	S radiale ou iliaque CSI	54	15	22	29



**Chirurgie de la Main et du  
Membre Supérieur - Chirurgie  
des Nerfs Périphériques**

HOPITAL LAPEYRONIE  
371, avenue du Doyen Gaston Giraud  
34295 Montpellier Cedex 5

**Chirurgie Orthopédique  
et Traumatologique  
Chirurgie reconstructrice  
et microchirurgie  
Sos main réimplantation**

Responsable d'Équipe Médicale  
**Pr Michel CHAMMAS**  
04 67 33 85 38

**Pr Bertrand COULET**  
04 67 33 85 37

Praticien Hospitalier  
**Dr Cyril LAZERGES**

Chefs de Clinique des Universités-  
Assistants des Hôpitaux  
**Dr S. BOUACIDA**  
**Dr I. DJERBI**

Assistants Spécialisés des Hôpitaux  
**Dr J. SORET**  
**Dr A. TOFFOLI**

Praticiens Attachés  
**Docteur S. AUDEMAR**  
**Docteur C. BOSCH**  
**Docteur J. N. ROY**

Médecins Anesthésistes  
**Dr M. KASSIM**  
**Dr N. BERNARD**

Rééducateurs  
**C. GIBERT**  
**S. RUIZ**  
**E. DEPAIRE**

**Urgences SOS main  
réimplantation**  
24h/24h  
04 67 33 95 02  
04 67 33 85 46  
Télécopie : 04 67 33 79 66

**Secrétariat Hospitalisation**  
04 67 33 85 37  
Télécopie : 04 67 33 79 66

**Secrétariat Privé Pr. CHAMMAS**  
et RDV d'hospitalisation  
04 67 33 85 38

**Secrétariat Privé Pr COULET**  
04 67 33 85 37

**Secrétariat Privé Dr LAZERGES**  
04 67 33 85 37

**Consultations sur RDV**  
04 67 33 85 06  
04 67 33 88 18  
Télécopie : 04 67 33 05 01

Cadre de Santé  
**I. LAPORTE**  
04 67 33 85 44

Pôle Hospitalo-Universitaire  
**OS ET ARTICULATIONS**

Département de Chirurgie Orthopédique et Traumatologie

### Annexe 3 : Lettre d'information

Dans le **suivi de la Chirurgie de votre poignet** par l'équipe du Pr M. CHAMMAS, nous souhaitons évaluer vos résultats de manière radiologique et clinique. Pour cela nous avons besoin de votre collaboration.

L'objectif de ce suivi est d'évaluer précisément le résultat clinique de votre pouce sous forme d'un examen clinique et d'un questionnaire.

Votre participation à cette évaluation ne peut être que volontaire. Si vous le désirez, vous pouvez poser toutes les questions que vous souhaitez au médecin, à tout moment. Vous êtes entièrement libre d'accepter ou de refuser votre participation. Votre refus éventuel n'aura pas de conséquences sur vos relations avec les médecins qui proposent ce traitement, ni sur la qualité des soins qui vous seront donnés. Vous avez le droit à tout instant de vous retirer de ce suivi spécifique, sans donner de raison et sans que cela ne modifie vos relations avec l'équipe médicale.

Si vous décidez de participer, il vous est demandé de signer le formulaire de consentement, dont vous devez conserver un exemplaire avec cette note d'information. Nous restons à votre disposition en cas de question. Vous pouvez nous joindre à : [b-degeorge@chu-montpellier.fr](mailto:b-degeorge@chu-montpellier.fr) (Dr B. DEGEORGE)

En vous remerciant de votre précieuse collaboration, veuillez recevoir, Madame, Monsieur, nos meilleures salutations

**Pr M. CHAMMAS**

**Dr B. DEGEORGE**



**Chirurgie de la Main et du  
Membre Supérieur - Chirurgie  
des Nerfs Périphériques**

HOPITAL LAPEYRONIE  
371, avenue du Doyen Gaston Giraud  
34295 Montpellier Cedex 5

**Chirurgie Orthopédique  
et Traumatologique  
Chirurgie reconstructrice  
et microchirurgie  
Sos main réimplantation**

Responsable d'Équipe Médicale  
**Pr Michel CHAMMAS**  
04 67 33 85 38

**Pr Bertrand COULET**  
04 67 33 85 37

Praticien Hospitalier  
**Dr Cyril LAZERGES**

Chefs de Clinique des Universités-  
Assistants des Hôpitaux  
**Dr S. BOUACIDA**  
**Dr I. DJERBI**

Assistants Spécialisés des Hôpitaux  
**Dr J. SORET**  
**Dr A. TOFFOLI**

Praticiens Attachés  
**Docteur S. AUDEMAR**  
**Docteur C. BOSCH**  
**Docteur J. N. ROY**

Médecins Anesthésistes  
**Dr M. KASSIM**  
**Dr N. BERNARD**

Rééducateurs  
**C. GIBERT**  
**S. RUIZ**  
**E. DEPAIRE**

**Urgences SOS main  
réimplantation**  
24h/24h  
04 67 33 95 02  
04 67 33 85 46  
Télécopie : 04 67 33 79 66

**Secrétariat Hospitalisation**  
04 67 33 85 37  
Télécopie : 04 67 33 79 66

**Secrétariat Privé Pr. CHAMMAS**  
et RDV d'hospitalisation  
04 67 33 85 38

**Secrétariat Privé Pr COULET**  
04 67 33 85 37

**Secrétariat Privé Dr LAZERGES**  
04 67 33 85 37

**Consultations sur RDV**  
04 67 33 85 06  
04 67 33 88 18  
Télécopie : 04 67 33 05 01

Cadre de Santé  
**I. LAPORTE**  
04 67 33 85 44

Pôle Hospitalo-Universitaire  
**OS ET ARTICULATIONS**

Département de Chirurgie Orthopédique et Traumatologie

Montpellier, le

## **Annexe 4 : Formulaire de Consentement**

L'équipe du Pr M. CHAMMAS m'a proposé de participer à un suivi spécifique dans le cadre de la **Chirurgie de mon poignet**. Afin d'éclairer ma décision, j'ai reçu et pris connaissance des informations mentionnées dans la Lettre d'information ci-jointe.

J'accepte que les données anonymisées me concernant, recueillies à l'occasion de ce suivi, puissent faire l'objet d'un traitement automatisé. Le droit d'accès et de rectification prévu par la loi « Informatique et Liberté » s'exerce à tout moment auprès de l'équipe médicale. Les données recueillies demeureront strictement confidentielles. Elles ne pourront être consultées que par l'équipe médicale.

Je peux à tout moment demander une information complémentaire à : [b-degeorge@chu-montpellier.fr](mailto:b-degeorge@chu-montpellier.fr)

Après en avoir discuté et avoir obtenu réponse à toutes mes questions, j'accepte librement et volontairement de participer à la recherche décrite ci-dessus.

### Personne donnant le consentement :

NOM

Prénom

Signature

### Autorité médicale :

**Pr M. CHAMMAS**

**Dr B. DEGEORGE**



**Annexe 5** : Fiche d'évaluation des arthrodèses radius-première rangée post-traumatiques.

**ÉTUDE ARTHRODÈSES RADIUS-PREMIÈRE RANGÉE  
POST-TRAUMATIQUES**

**Dr Benjamin DEGEORGE**

**PARTIE À REMPLIR PAR LE PATIENT :**

Nom :

Prénom :

DDN :

Age :

Date de révision :

Recul (années) :

Chirurgien :

Accident de travail : oui / non

Type travail :

Reprise travail : oui / non

si oui : type :

et délai :

si non : maladie / retraite / pas de travail

Veillez remplir les deux questionnaires suivants :

## Quick DASH

Veillez évaluer vos possibilités d'effectuer les activités suivantes au cours des 7 derniers jours en entourant le chiffre placé sous la réponse appropriée

	Aucune difficulté	Difficulté légère	Difficulté moyenne	Difficulté importante	Impossible
1. Dévisser un couvercle serré ou neuf	1	2	3	4	5
2. Effectuer des tâches ménagères lourdes (nettoyage des sols ou des murs)	1	2	3	4	5
3. Porter des sacs de provisions ou une mallette	1	2	3	4	5
4. Se laver le dos	1	2	3	4	5
5. Couper la nourriture avec un couteau	1	2	3	4	5
6. Activités de loisir nécessitant une certaine force ou avec des chocs au niveau de l'épaule du bras ou de la main. (bricolage, tennis, golf, etc..)	1	2	3	4	5

	Pas du tout	Légèrement	Moyennement	Beaucoup	Extrêmement
7. Pendant les 7 derniers jours, à quel point votre épaule, votre bras ou votre main vous a-t-elle gêné dans vos relations avec votre famille, vos amis ou vos voisins ? (entourez une seule réponse)	1	2	3	4	5

	Pas du tout limité	Légèrement limité	Moyennement limité	Très limité	Incapable
8. Avez-vous été limité dans votre travail ou une de vos activités quotidiennes habituelles en raison de problèmes à votre épaule, votre bras ou votre main?	1	2	3	4	5

Veillez évaluer la sévérité des symptômes suivants durant les 7 derniers jours. (entourez une réponse sur chacune des lignes)		Aucune	Légère	Moyenne	Importante	Extrême
9.	Douleur de l'épaule, du bras ou de la main	1	2	3	4	5
10.	Picotements ou fourmillements douloureux de l'épaule, du bras ou de la main	1	2	3	4	5

	Pas du tout perturbé	Un peu perturbé	Moyennement perturbé	Très perturbé	Tellement perturbé que je ne peux pas dormir
11. Pendant les 7 derniers jours, votre sommeil a-t-il été perturbé par une douleur de votre épaule, de votre bras ou de votre main ? (entourez une seule réponse)	1	2	3	4	5

Le score QuickDASH n'est pas valable s'il y a plus d'une réponse manquante.

Calcul du score du QuickDASH = ( [somme des n réponses] - 1 ) X 25, où n est égal au nombre de réponses.

## QUESTIONNAIRE PRWE

Ce questionnaire ci-dessous va nous aider à comprendre quelle difficulté vous avez ressentie avec votre poignet la semaine dernière.

Vous allez décrire les symptômes ressentis au niveau de votre poignet en moyenne sur la semaine dernière sur une échelle de 0 à 10, 0 pas de douleur et 10 une douleur insupportable.

Répondez à toutes ces questions en cochant la case adéquate. Si vous n'avez pas fait l'activité demandée, estimez la douleur ou la difficulté que vous auriez à la faire. Si vous n'avez jamais fait l'activité, vous pouvez laisser un blanc.

### DOULEUR

	0	1	2	3	4	5	6	7	8	9	10
Au repos											
Lors des mouvements répétés du poignet											
En portant un objet lourd											
Maximum de la douleur											
Fréquences des douleurs (de jamais à tout le temps)											

Score de la douleur :        / 50

### FONCTION (de pas de difficulté à impossible à réaliser)

	0	1	2	3	4	5	6	7	8	9	10
Tourner une poignée de porte											
Couper de la viande au couteau											
Soulever un objet de 5kg / main opérée											
Utiliser du papier toilette / main opérée											
Soins du corps (s'habiller, se doucher)											
Travaux ménagers (ou bricolage)											
Travail											
Activités de loisir											

Score de fonction :        / 80 → (N x50/80) pour être        / 50

**TOTAL SCORE PRWE :        / 100**

## PARTIE À REMPLIR PAR LE MEDECIN

<b>Données pré-opératoires</b>	
Indication	Fracture EDR / Fracture-luxation RC / Disjonction SL Autre :  Date :
Date ARSL	
Coté	Opéré : D / G  Dominant : oui / non
Clinique	Douleur : EVA repos : EVA activité :

<b>Données opératoires</b>	
Reprise chir	Oui / Non Type : Date : Indication :
Arthrodèse totale	Oui / Non Si Oui : Date : Indication :

<b>Protocole post-opératoire</b>	
Immobilisation	Type : BABP / manchette Durée (semaines) :
Rééducation	Oui / Non Nb séance

<b>Données post-opératoires</b>	
	Douleur : EVA repos : EVA activité :  <p style="text-align: right;">Coté Atteint / Coté Controlatéral</p>
Clinique	Mobilité : Flexion : / Extension : / Inclinaison radiale : / Inclinaison ulnaire : / Pronation : / Supination : /  Force : Palmo digitale : /

Satisfaction	Mauvaise Moyenne Bonne Excellente
Scores fonctionnels	QuickDASH : PWRE : MWS :
Radio	Angle : Radio scaphoïdien : Radio lunaire : Scapho-lunaire : Capito-lunaire :  Arthrose médio carpienne : STT / SC / LC / TH  Consolidation arthrodeuse (pont osseux) : RS / RL Pseudarthrodeuse : Oui / Non  Ossifications : oui / Non Localisation :

**MAYO WRIST SCORE**  
**(à remplir par l'examineur)**

<b>Catégories</b>	<b>Résultats</b>	<b>Score</b>
<b>Douleur</b>	Pas de douleur	25
	Légère	20
	Modérée	15
	Sévère	0
<b>Fonction</b>	Retour au travail antérieur	25
	Travail restreint	20
	Apte au travail mais sans emploi	15
	Incapacité au travail à cause de la douleur	0
<b>Mobilité (prono supination)</b>	100 % , > 120 °	25
	75-99 % , 90-120 °	20
	50-74 % , 60-90 °	10
	25-40 % , 30-60 °	5
	> 25 % , > 30 °	0
<b>Force de préhension</b>	100 %	25
	75-99 %	20
	50-74 %	10
	25-40 %	5
	> 25 %	0
<b>Total</b>		/ 100

## SERMENT

- *En présence des Maîtres de cette école, de mes chers condisciples et devant l'effigie d'Hippocrate, je promets et je jure, au nom de l'Être suprême, d'être fidèle aux lois de l'honneur et de la probité dans l'exercice de la médecine.*
- *Je donnerai mes soins gratuits à l'indigent et n'exigerai jamais un salaire au-dessus de mon travail.*
- *Admis dans l'intérieur des maisons, mes yeux ne verront pas ce qui s'y passe, ma langue taira les secrets qui me seront confiés, et mon état ne servira pas à corrompre les mœurs, ni à favoriser le crime.*
- *Respectueux et reconnaissant envers mes Maîtres, je rendrai à leurs enfants l'instruction que j'ai reçue de leurs pères.*
- *Que les hommes m'accordent leur estime si je suis fidèle à mes promesses. Que je sois couvert d'opprobre et méprisé de mes confrères si j'y manque.*

## ***RÉSUMÉ***

**Introduction :** L'objectif de ce travail était d'évaluer et de comparer les résultats cliniques et radiographiques des arthrodèses radius-première rangée post-traumatiques à long terme.

**Matériel et Méthodes :** Lors d'une étude rétrospective et multicentrique, 95 patients ont été évalués dont 85 arthrodèses radio-scapho-lunaires (ARSL) et 10 arthrodèses radio-lunaires (ARL). Dix patients ont été perdus de vue et 13 ont nécessité une conversion en arthrodèse totale de poignet. Au final, 72 patients ont été inclus : 64 ARSL et 8 ARL. Parmi les ARSL, nous avons séparés celles avec excision du pôle distal du scaphoïde (EPS) et celles avec EPS et excision du triquétrum (ET).

**Résultats :** Le recul moyen était de 9,3 années (1-23,3). Les complications post-opératoires étaient plus fréquentes dans le groupe ARL ( $p=0,0459$ ). Au dernier recul, les ARL apportaient une meilleure indolence ( $p=0,0687$ ) et de meilleures mobilités du poignet en flexion que les ARSL ( $p=0,0730$ ). Radiographiquement, les ARSL seules procuraient plus d'arthrose STT que les autres types d'arthrodèses ( $p<0,001$ ). Les ARSL avec EPS avaient moins d'arthrose médio-carpienne que les autres groupes ( $p=0,0374$ ). Le taux de consolidation osseuse était plus important pour le groupe ARSL et EPS avec ou sans ET ( $p=0,426$ ).

**Conclusion :** Les bons résultats cliniques des ARL contrastent avec leurs taux élevés de complications radiographiques. Parmi les ARSL, l'EPS apparaît essentielle pour éviter l'arthrose STT et accroître le taux de consolidation. Les ARSL avec EPS représentent une option chirurgicale fiable permettant le maintien d'une mobilité du poignet en cas d'arthrose radiocarpienne.

**Mots clés :** arthrodèse ; radio-scapho-lunaire ; radio-lunaire ; arthrose ; poignet ; scaphoïde