



HAL
open science

Précision diagnostique des séquences non injectées en IRM dans l'évaluation de l'atteinte périnéale de la maladie de Crohn

Antonin Derinck

► **To cite this version:**

Antonin Derinck. Précision diagnostique des séquences non injectées en IRM dans l'évaluation de l'atteinte périnéale de la maladie de Crohn. Médecine humaine et pathologie. 2020. dumas-02962790

HAL Id: dumas-02962790

<https://dumas.ccsd.cnrs.fr/dumas-02962790>

Submitted on 9 Oct 2020

HAL is a multi-disciplinary open access archive for the deposit and dissemination of scientific research documents, whether they are published or not. The documents may come from teaching and research institutions in France or abroad, or from public or private research centers.

L'archive ouverte pluridisciplinaire **HAL**, est destinée au dépôt et à la diffusion de documents scientifiques de niveau recherche, publiés ou non, émanant des établissements d'enseignement et de recherche français ou étrangers, des laboratoires publics ou privés.

**THESE POUR LE
DOCTORAT EN MEDECINE**

(Diplôme d'Etat)

Par

DERINCK Antonin

Né le 05/10/1991

PRESENTEE ET SOUTENUE PUBLIQUEMENT LE 18/09/2020

**PRECISION DIAGNOSTIQUE DES SEQUENCES NON INJECTEES EN
IRM DANS L'EVALUATION DE L'ATTEINTE PERINEALE DE LA
MALADIE DE CROHN**

PRESIDENT DU JURY :

Pr Jean-Nicolas DACHER

DIRECTRICE DE THESE :

Pr Céline SAVOYE-COLLET

MEMBRES DU JURY :

Pr Guillaume SAVOYE

Dr Pauline ROULLEE

Par délibération en date du 3 mars 1967, la faculté a arrêté que les opinions émises dans les dissertations qui lui sont présentées doivent être considérées comme propres à leurs auteurs et qu'elle n'entend leur donner aucune approbation ni improbation.

ANNEE UNIVERSITAIRE 2019 - 2020

U.F.R. SANTÉ DE ROUEN

DOYEN : **Professeur Benoît VEBER**

ASSESEURS : **Professeur Michel GUERBET**

Professeur Agnès LIARD

Professeur Guillaume SAVOYE

I - MEDECINE

PROFESSEURS DES UNIVERSITES – PRATICIENS HOSPITALIERS

Mr Frédéric ANSELME	HCN	Cardiologie
Mme Gisèle APTER	Havre	Pédopsychiatrie
Mme Isabelle AUQUIT AUCKBUR	HCN	Chirurgie plastique
Mr Jean-Marc BASTE	HCN	Chirurgie Thoracique
Mr Fabrice BAUER	HCN	Cardiologie
Mme Soumeya BEKRI	HCN	Biochimie et biologie moléculaire
Mr Ygal BENHAMOU	HCN	Médecine interne
Mr Jacques BENICHOU	HCN	Bio statistiques et informatique médicale
Mr Olivier BOYER	UFR	Immunologie
Mme Sophie CANDON	HCN	Immunologie
Mr François CARON	HCN	Maladies infectieuses et tropicales
Mr Philippe CHASSAGNE	HCN	Médecine interne (gériatrie)
Mr Vincent COMPERE	HCN	Anesthésiologie et réanimation chirurgicale
Mr Jean-Nicolas CORNU	HCN	Urologie
Mr Antoine CUVELIER	HB	Pneumologie
Mr Jean-Nicolas DACHER	HCN	Radiologie et imagerie médicale
Mr Stéfan DARMONI	HCN	Informatique médicale et techniques de communication
Mr Pierre DECHELOTTE	HCN	Nutrition

Mr Stéphane DERREY	HCN	Neurochirurgie
Mr Frédéric DI FIORE	CHB	Cancérologie
Mr Fabien DOGUET	HCN	Chirurgie Cardio Vasculaire
Mr Jean DOUCET	SJ	Thérapeutique - Médecine interne et gériatrie
Mr Bernard DUBRAY	CHB	Radiothérapie
Mr Frank DUJARDIN	HCN	Chirurgie orthopédique - Traumatologique
Mr Fabrice DUPARC	HCN	Anatomie - Chirurgie orthopédique et traumatologique
Mr Eric DURAND	HCN	Cardiologie
Mr Bertrand DUREUIL	HCN	Anesthésiologie et réanimation chirurgicale
Mme Hélène ELTCHANINOFF	HCN	Cardiologie
Mr Manuel ETIENNE	HCN	Maladies infectieuses et tropicales
Mr Thierry FREBOURG	UFR	Génétique
Mr Pierre FREGER (<i>sumombre</i>)	HCN	Anatomie - Neurochirurgie
Mr Jean François GEHANNO	HCN	Médecine et santé au travail
Mr Emmanuel GERARDIN	HCN	Imagerie médicale
Mme Priscille GERARDIN	HCN	Pédopsychiatrie
M. Guillaume GOURCEROL	HCN	Physiologie
Mr Dominique GUERROT	HCN	Néphrologie
Mr Olivier GUILLIN	HCN	Psychiatrie Adultes
Mr Claude HOUDAYER	HCN	Génétique
Mr Fabrice JARDIN	CHB	Hématologie
Mr Luc-Marie JOLY	HCN	Médecine d'urgence
Mr Pascal JOLY	HCN	Dermato – Vénérologie
Mme Bouchra LAMIA	Havre	Pneumologie
Mme Annie LAQUERRIERE	HCN	Anatomie et cytologie pathologiques
Mr Vincent LAUDENBACH	HCN	Anesthésie et réanimation chirurgicale
Mr Joël LECHEVALLIER	HCN	Chirurgie infantile
Mr Hervé LEFEBVRE	HB	Endocrinologie et maladies métaboliques
Mr Thierry LEQUERRE	HCN	Rhumatologie
Mme Anne-Marie LEROI	HCN	Physiologie
Mr Hervé LEVESQUE	HCN	Médecine interne
Mme Agnès LIARD-ZMUDA	HCN	Chirurgie Infantile
Mr Pierre Yves LITZLER	HCN	Chirurgie cardiaque
Mr Bertrand MACE	HCN	Histologie, embryologie, cytogénétique

M. David MALTETE	HCN	Neurologie
Mr Christophe MARGUET	HCN	Pédiatrie
Mme Isabelle MARIE	HCN	Médecine interne
Mr Jean-Paul MARIE	HCN	Oto-rhino-laryngologie
Mr Loïc MARPEAU	HCN	Gynécologie - Obstétrique
Mr Stéphane MARRET	HCN	Pédiatrie
Mme Véronique MERLE	HCN	Epidémiologie
Mr Pierre MICHEL	HCN	Hépatogastro-entérologie
M. Benoit MISSET (<i>détachement</i>)	HCN	Réanimation Médicale
Mr Marc MURAINÉ	HCN	Ophthalmologie
Mr Christophe PEILLON	HCN	Chirurgie générale
Mr Christian PFISTER	HCN	Urologie
Mr Jean-Christophe PLANTIER	HCN	Bactériologie - Virologie
Mr Didier PLISSONNIER	HCN	Chirurgie vasculaire
Mr Gaëtan PREVOST	HCN	Endocrinologie
Mr Jean-Christophe RICHARD (<i>détachement</i>)	HCN	Réanimation médicale - Médecine d'urgence
Mr Vincent RICHARD	UFR	Pharmacologie
Mme Nathalie RIVES	HCN	Biologie du développement et de la reproduction
Mr Horace ROMAN (<i>disponibilité</i>)	HCN	Gynécologie - Obstétrique
Mr Jean-Christophe SABOURIN	HCN	Anatomie – Pathologie
Mr Mathieu SALAUN	HCN	Pneumologie
Mr Guillaume SAVOYE	HCN	Hépatogastrologie
Mme Céline SAVOYE-COLLET	HCN	Imagerie médicale
Mme Pascale SCHNEIDER	HCN	Pédiatrie
Mr Lilian SCHWARZ	HCN	Chirurgie Viscérale et Digestive
Mr Michel SCOTTE	HCN	Chirurgie digestive
Mme Fabienne TAMION	HCN	Thérapeutique
Mr Luc THIBERVILLE	HCN	Pneumologie
Mr Hervé TILLY (<i>urnombre</i>)	CHB	Hématologie et transfusion
M. Gilles TOURNEL	HCN	Médecine Légale
Mr Olivier TROST	HCN	Anatomie -Chirurgie Maxillo-Faciale
Mr Jean-Jacques TUECH	HCN	Chirurgie digestive
Mr Benoît VEBER	HCN	Anesthésiologie - Réanimation chirurgicale
Mr Pierre VERA	CHB	Biophysique et traitement de l'image

Mr Eric VERIN	Les Herbiers	Médecine Physique et de Réadaptation
Mr Eric VERSPYCK	HCN	Gynécologie obstétrique
Mr Olivier VITTECOQ	HC	Rhumatologie
Mme Marie-Laure WELTER	HCN	Physiologie

MAITRES DE CONFERENCES DES UNIVERSITES – PRATICIENS HOSPITALIERS

Mme Najate ACHAMRAH	HCN	Nutrition
Mme Noëlle BARBIER-FREBOURG	HCN	Bactériologie – Virologie
Mr Emmanuel BESNIER	HCN	Anesthésiologie - Réanimation
Mme Carole BRASSE LAGNEL	HCN	Biochimie
Mme Valérie BRIDOUX HUYBRECHTS	HCN	Chirurgie Vasculaire
Mr Gérard BUCHONNET	HCN	Hématologie
Mme Mireille CASTANET	HCN	Pédiatrie
Mme Nathalie CHASTAN	HCN	Neurophysiologie
Mr Moïse COEFFIER	HCN	Nutrition
Mr Serge JACQUOT	UFR	Immunologie
Mr Joël LADNER	HCN	Epidémiologie, économie de la santé
Mr Jean-Baptiste LATOUCHE	UFR	Biologie cellulaire
M. Florent MARGUET	HCN	Histologie
Mme Chloé MELCHIOR	HCN	Gastroentérologie
Mr Thomas MOUREZ (<i>détachement</i>)	HCN	Virologie
Mr Gaël NICOLAS	UFR	Génétique
Mme Muriel QUILLARD	HCN	Biochimie et biologie moléculaire
Mme Laëtitia ROLLIN	HCN	Médecine du Travail
Mme Pascale SAUGIER-VEBER	HCN	Génétique
Mme Anne-Claire TOBENAS-DUJARDIN	HCN	Anatomie
Mr David WALLON	HCN	Neurologie
Mr Julien WILS	HCN	Pharmacologie

PROFESSEUR AGREGE OU CERTIFIE

Mr Thierry WABLE	UFR	Communication
Mme Mélanie AUVRAY-HAMEL	UFR	Anglais

II - PHARMACIE

PROFESSEURS DES UNIVERSITES

Mr Jérémy BELLIEN (PU-PH)	Pharmacologie
Mr Thierry BESSON	Chimie Thérapeutique
Mr Jean COSTENTIN (Professeur émérite)	Pharmacologie
Mme Isabelle DUBUS	Biochimie
Mr Abdelhakim EL OMRI	Pharmacognosie
Mr François ESTOUR	Chimie Organique
Mr Loïc FAVENNEC (PU-PH)	Parasitologie
Mr Jean Pierre GOULLE (Professeur émérite)	Toxicologie
Mr Michel GUERBET	Toxicologie
Mme Christelle MONTEIL	Toxicologie
Mme Martine PESTEL-CARON (PU-PH)	Microbiologie
Mr Rémi VARIN (PU-PH)	Pharmacie clinique
Mr Jean-Marie VAUGEOIS	Pharmacologie
Mr Philippe VERITE	Chimie analytique

MAITRES DE CONFERENCES DES UNIVERSITES

Mme Cécile BARBOT	Chimie Générale et Minérale
Mr Frédéric BOUNOURE	Pharmacie Galénique
Mr Thomas CASTANHEIRO MATIAS	Chimie Organique
Mr Abdeslam CHAGRAOUI	Physiologie
Mme Camille CHARBONNIER (LE CLEZIO)	Statistiques
Mme Elizabeth CHOSSON	Botanique
Mme Marie Catherine CONCE-CHEMTOB	Législation pharmaceutique et économie de la santé
Mme Cécile CORBIERE	Biochimie
Mme Nathalie DOURMAP	Pharmacologie
Mme Isabelle DUBUC	Pharmacologie
Mme Dominique DUTERTE- BOUCHER	Pharmacologie

Mr Gilles GARGALA (MCU-PH)	Parasitologie
Mme Nejla EL GHARBI-HAMZA	Chimie analytique
Mme Marie-Laure GROULT	Botanique
Mr Hervé HUE	Biophysique et mathématiques
Mme Hong LU	Biologie
Mme Marine MALLETER	Toxicologie
M. Jérémie MARTINET (MCU-PH)	Immunologie
Mme Tiphaine ROGEZ-FLORENT	Chimie analytique
Mr Mohamed SKIBA	Pharmacie galénique
Mme Malika SKIBA	Pharmacie galénique
Mme Christine THARASSE	Chimie thérapeutique
Mr Frédéric ZIEGLER	Biochimie

PROFESSEURS ASSOCIES

Mme Cécile GUERARD-DETUNCQ	Pharmacie officinale
Mme Caroline BERTOUX	Pharmacie

PAU-PH

M. Mikaël **DAOUPHARS**

PROFESSEUR CERTIFIE

Mme Mathilde GUERIN	Anglais
----------------------------	---------

ASSISTANTS HOSPITALO-UNIVERSITAIRES

Mme Alice MOISAN	Virologie
M. Henri GONDÉ	Pharmacie

ATTACHES TEMPORAIRES D'ENSEIGNEMENT ET DE RECHERCHE

M. Abdel MOUHAJIR	Parasitologie
M. Maxime GRAND	Bactériologie

ATTACHE TEMPORAIRE D'ENSEIGNEMENT

Mme Ramla SALHI	Pharmacognosie
------------------------	----------------

LISTE DES RESPONSABLES DES DISCIPLINES PHARMACEUTIQUES

Mme Cécile BARBOT	Chimie Générale et minérale
Mr Thierry BESSON	Chimie thérapeutique
Mr Abdeslam CHAGRAOUI	Physiologie
Mme Elisabeth CHOSSON	Botanique
Mme Marie-Catherine CONCE-CHEMTOB	Législation et économie de la santé
Mme Isabelle DUBUS	Biochimie
Mr Abdelhakim EL OMRI	Pharmacognosie
Mr François ESTOUR	Chimie organique
Mr Loïc FAVENNEC	Parasitologie
Mr Michel GUERBET	Toxicologie
Mme Martine PESTEL-CARON	Microbiologie
Mr Mohamed SKIBA	Pharmacie galénique
Mr Rémi VARIN	Pharmacie clinique
M. Jean-Marie VAUGEOIS	Pharmacologie
Mr Philippe VERITE	Chimie analytique

III – MEDECINE GENERALE

PROFESSEUR MEDECINE GENERALE

Mr Jean-Loup **HERMIL** (PU-MG) UFR Médecine générale

MAITRE DE CONFERENCE MEDECINE GENERALE

Mr Matthieu **SCHUERS** (MCU-MG) UFR Médecine générale

PROFESSEURS ASSOCIES A MI-TEMPS – MEDECINS GENERALISTE

Mr Emmanuel **LEFEBVRE** UFR Médecine Générale

Mme Elisabeth **MAUVIARD** UFR Médecine générale

Mr Philippe **NGUYEN THANH** UFR Médecine générale

Mme Yveline **SEVRIN** UFR Médecine générale

Mme Marie Thérèse **THUEUX** UFR Médecine générale

MAITRE DE CONFERENCES ASSOCIE A MI-TEMPS – MEDECINS GENERALISTES

Mr Pascal **BOULET** UFR Médecine générale

Mme Laëtitia **BOURDON** UFR Médecine Générale

Mr Emmanuel **HAZARD** UFR Médecine Générale

Mme Lucile **PELLERIN** UFR Médecine générale

ENSEIGNANTS MONO-APPARTENANTS

PROFESSEURS

Mr Paul MULDER (phar)	Sciences du Médicament
Mme Su RUAN (med)	Génie Informatique

MAITRES DE CONFERENCES

Mr Sahil ADRIOUCH (med)	Biochimie et biologie moléculaire (Unité Inserm 905)
Mme Gaëlle BOUGEARD-DENOYELLE (med)	Biochimie et biologie moléculaire (UMR 1079)
Mme Carine CLEREN (med)	Neurosciences (Néovasc)
M. Sylvain FRAINEAU (med)	Physiologie (Inserm U 1096)
Mme Pascaline GAILDRAT (med)	Génétique moléculaire humaine (UMR 1079)
Mr Nicolas GUEROUT (med)	Chirurgie Expérimentale
Mme Rachel LETELLIER (med)	Physiologie
Mr Antoine OUVRARD-PASCAUD (med)	Physiologie (Unité Inserm 1076)
Mr Frédéric PASQUET	Sciences du langage, orthophonie
Mme Christine RONDANINO (med)	Physiologie de la reproduction
Mr Youssan Var TAN	Immunologie
Mme Isabelle TOURNIER (med)	Biochimie (UMR 1079)

CHEF DES SERVICES ADMINISTRATIFS : Mme Véronique DELAFONTAINE

HCN - Hôpital Charles Nicolle

HB - Hôpital de BOIS GUILLAUME

CB - Centre Henri Becquerel

CHS - Centre Hospitalier Spécialisé du Rouvray

CRMPR - Centre Régional de Médecine Physique et de Réadaptation SJ – Saint Julien Rouen

TABLE DES MATIERES :

I.	ANATOMIE ET RADIO-ANATOMIE ANO-PERINEALE :.....	14
a.	Anatomie :.....	14
i.	Tube digestif : rectum et canal anal :.....	14
ii.	Appareil sphinctérien :	18
iii.	Périnée et diaphragme pelvien :.....	20
b.	Radio-anatomie normale du périnée :.....	22
II.	MALADIE DE CROHN ET LESION ANO-PERINEALES :.....	28
a.	Définition et épidémiologie :.....	28
b.	Physiopathologie :	28
c.	Histoire naturelle de la maladie de Crohn :.....	29
d.	Diagnostic de la maladie de Crohn :.....	30
e.	Lésions ano-périnéales de la maladie de Crohn :.....	31
i.	Définition et généralités :.....	31
ii.	Classifications :	32
iii.	Epidémiologie et histoire naturelle des LAP :.....	33
iv.	Fistules ano-périnéales :.....	34
f.	Traitement des fistules ano-perinéales de la maladie de Crohn :.....	41
i.	Principes généraux :.....	41
ii.	Traitements médicaux :	41
iii.	Traitements chirurgicaux :.....	43
iv.	Algorithme thérapeutique :.....	45
III.	IRM ANO-PERINEALE :	47
a.	Généralités :	47
b.	Technique :.....	49
c.	Séquences IRM et protocole standard :.....	50

d.	Sémiologie IRM des lésions ano-périnéales :.....	52
i.	Diagnostic positif et de l'activité des fistules périnéales :.....	52
ii.	Cartographie de la fistule :	54
iii.	Abcès du périnée :.....	60
iv.	Extension digestive et aux organes de voisinage :.....	61
v.	Evaluation de l'appareil sphinctérien :.....	63
vi.	Scores d'imagerie par IRM :.....	64
vii.	Evaluation de l'efficacité et surveillance sous traitement :.....	65
IV.	RATIONNEL DE NOTRE ETUDE :.....	67
a.	Données générales :.....	67
b.	Etats pathologiques liés aux injections répétées de Gadolinium :	68
i.	Fibrose systémique néphrogénique :	68
ii.	Maladie des dépôts de Gadolinium :	68
iii.	Allergies :	70
c.	Objectif de l'étude :	70
V.	NOTRE ETUDE :.....	71
VI.	REFERENCES BIBLIOGRAPHIQUES :	95

Abréviations :

- Maladie inflammatoire chronique de l'intestin : MICI
- Maladie de Crohn : MC
- Lésions ano-périnéales : LAP
- Anti tumor necrosis alpha : anti-TNF α
- Imagerie par résonance magnétique : IRM
- Saturation du signal de la graisse : FAT-SAT
- Fibrose systémique néphrogénique : FSN

I. ANATOMIE ET RADIO-ANATOMIE ANO-PERINEALE :

La connaissance de l'anatomie et de la radio-anatomie du périnée permet une bonne description radiologique des atteintes ano-périnéales de la maladie de Crohn (MC). (1,2)

La topographie de l'atteinte des segments digestifs est caractéristique en cas de maladie de Crohn et concerne fréquemment le canal anal. La compréhension de l'organisation du complexe sphinctérien, et les muscles mis en jeu dans la formation du plancher pelvien permet de mieux appréhender la formation et les voies de propagation de la maladie ano-périnéale de la MC.

a. Anatomie :

i. Tube digestif : rectum et canal anal :

Le rectum et le canal anal constituent la partie terminale du tube digestif. (1,3)

Le rectum est localisé dans le pelvis, et mesure entre 12 et 18 cm.

Il débute à hauteur du promontoire sacré, et est attaché au cadre osseux par un fascia pelvien recto-sacré puissant, appelé fascia de Waldyer, qui le relie à la face antérieure du sacrum, en regard des 3^{ème} et 4^{ème} vertèbres sacrées.

Il fait suite au colon sigmoïde. Il est dépourvu de bandelette, d'haustration et d'appendice omental, ce qui le différencie du colon.

Les 2/3 supérieurs de la face antérieure du rectum et le 1/3 supérieur de ses faces latérales sont recouverts de péritoine viscéral. Sa partie inférieure est non péritonisée et recouverte d'un fascia endo-pelvien ou fascia de Denonvilliers.

La réflexion du feuillet péritonéal s'effectue environ 6 à 8 cm en amont de la marge anale.

Il est divisé en trois parties selon la distance à la marge anale : le bas rectum situé à moins de 5 cm de la marge anale, le moyen rectum entre 5 et 10 cm de la marge anale, et le haut rectum entre 10 et 15 cm de la marge anale.

Le rectum a un trajet médian et rectiligne dans le pelvis, globalement vertical dans un plan frontal. Il présente un renflement au sein du pelvis, formant un réservoir contractile encore appelé « ampoule rectale ».

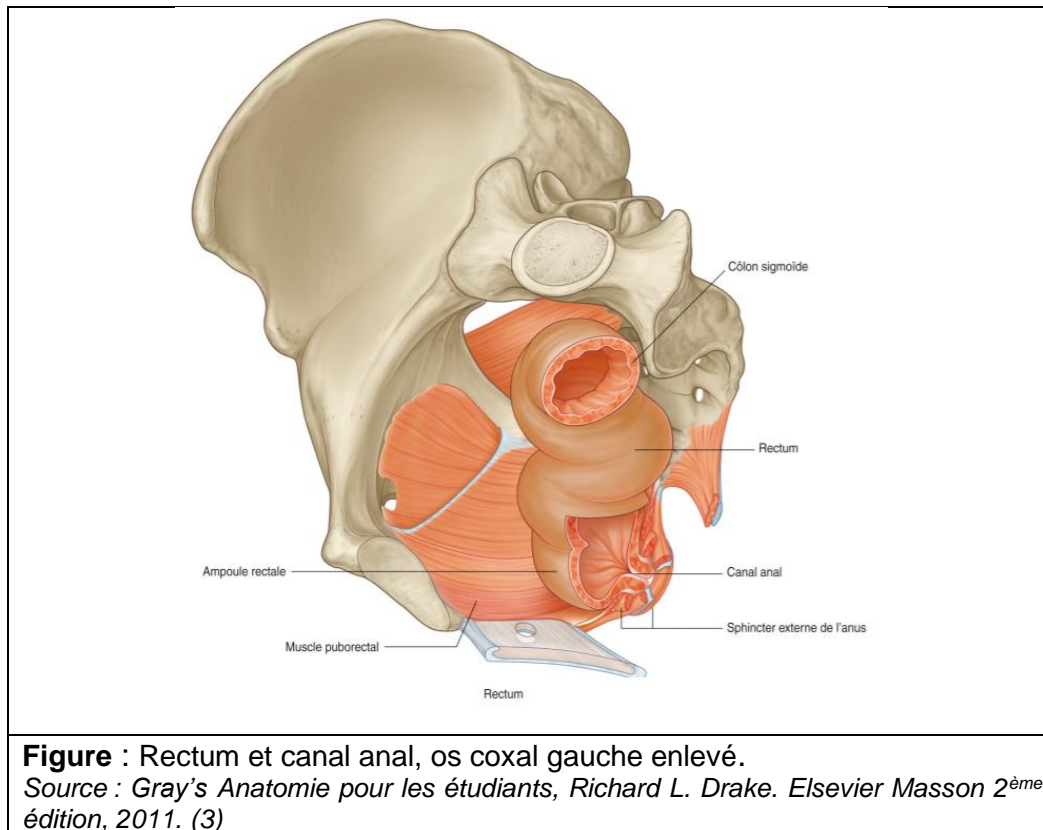


Figure : Rectum et canal anal, os coxal gauche enlevé.

Source : *Gray's Anatomie pour les étudiants, Richard L. Drake. Elsevier Masson 2^{ème} édition, 2011. (3)*

Dans le plan sagittal, le rectum et le canal anal réalisent deux courbures distinctes :

Une courbure sacrale : le rectum est plaqué et moulé sur la concavité du sacrum en arrière.

Une courbure périnéale ou ano-rectale (ou « cap anal ») : réalise un angle de 90°-100° vers le bas et l'arrière et correspond au passage du rectum à travers le diaphragme pelvien ; cette courbure est liée à la sangle musculaire du faisceau pubo-rectal du muscle élévateur de l'anus qui le cravate à sa face postérieure, et qui a un rôle majeur dans la continence anale.

Le canal anal est une structure tubulée qui correspond au segment digestif terminal, périnéal, qui mesure environ de 2,5 à 5 cm, 4 cm en moyenne, oblique en bas et en arrière.

Il fait suite au rectum pelvien, après que celui-ci ait franchi le diaphragme pelvien. Il s'étend depuis le releveur de l'anus et la jonction ano-rectale en haut jusqu'à la marge anale en bas, traversant le périnée selon un trajet oblique postérieur, sous le plancher pelvien.

Sa paroi est composée de trois cylindres concentriques : une muqueuse entourée des sphincters interne et externe, sur toute sa longueur.

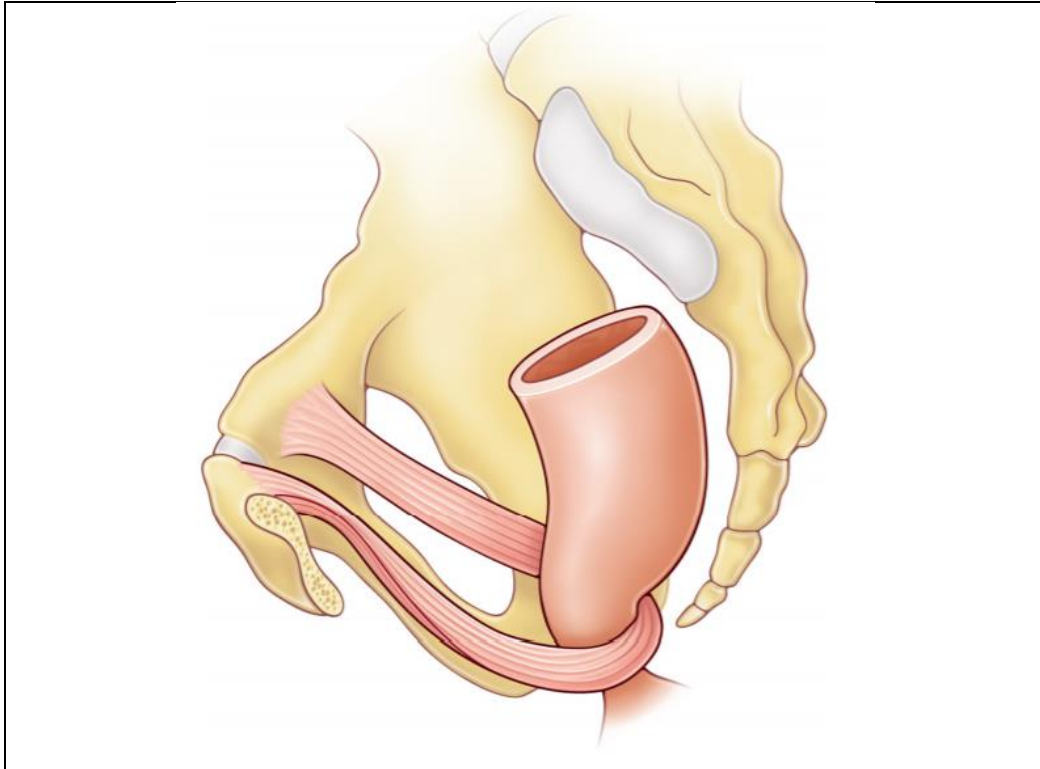


Figure : Représentation schématique de l'action du muscle pubo-rectal.
Source : la Collégiale des universitaires en hépato-gastro-entérologie. Les fondamentaux de la pathologie digestive. Editions Elsevier-Masson. Octobre 2014.(1)

Le canal anal peut être divisé en deux parties distinctes par la ligne pectinée, située à la jonction 1/3 supérieur et 2/3 inférieurs du canal anal.

Elle est la cicatrice laissée par la membrane cloacale qui s'est résorbée au cours de la 9^e semaine du développement embryonnaire.

Elle est bien visible en endoscopie mais pas en imagerie, et notamment en IRM, où elle correspond à une ligne virtuelle.

Elle sépare deux types de muqueuses, qui ont une origine embryologique et une histologie qui diffèrent.

La partie supérieure du canal anal est revêtue d'une muqueuse glandulaire cylindrique identique à celle du rectum. Elle est caractérisée par la présence de replis dans la muqueuse, orientés parallèlement à l'axe du canal anal, appelées les colonnes anales ou colonnes de Morgani, réunies à leur base par des replis en croissants, appelées valvules anales, formant un cercle sur la circonférence du canal anal : la ligne pectinée.

On retrouve au-dessus de chaque valvule une dépression appelée sinus anal au fond desquels s'abouchent les canaux des glandes d'Hermann et Desfosses ou glandes anales, qui constituent une voie de pénétration importante des infections anales dans l'appareil sphinctérien, et jouent un rôle essentiel dans la genèse des suppurations ano-périnéales.

La partie moyenne du canal anal, sous la ligne pectinée, constitue une zone de transition (ou zone cloacogénique), tapissé d'un épithélium transitionnel d'aspect varié.

La partie inférieure du canal anal est constituée d'un épithélium malpighien pluristratifié non kératinisé qui se termine en bas par la ligne ano-cutanée (ou « ligne blanche »), lisse, correspondant à un épithélium malpighien mince.

Enfin, la marge anale est une structure plissée située au niveau de la peau, pigmentée, kératinisée, contenant des annexes pilo-sébacées, et qui est bien visible à l'examen clinique.

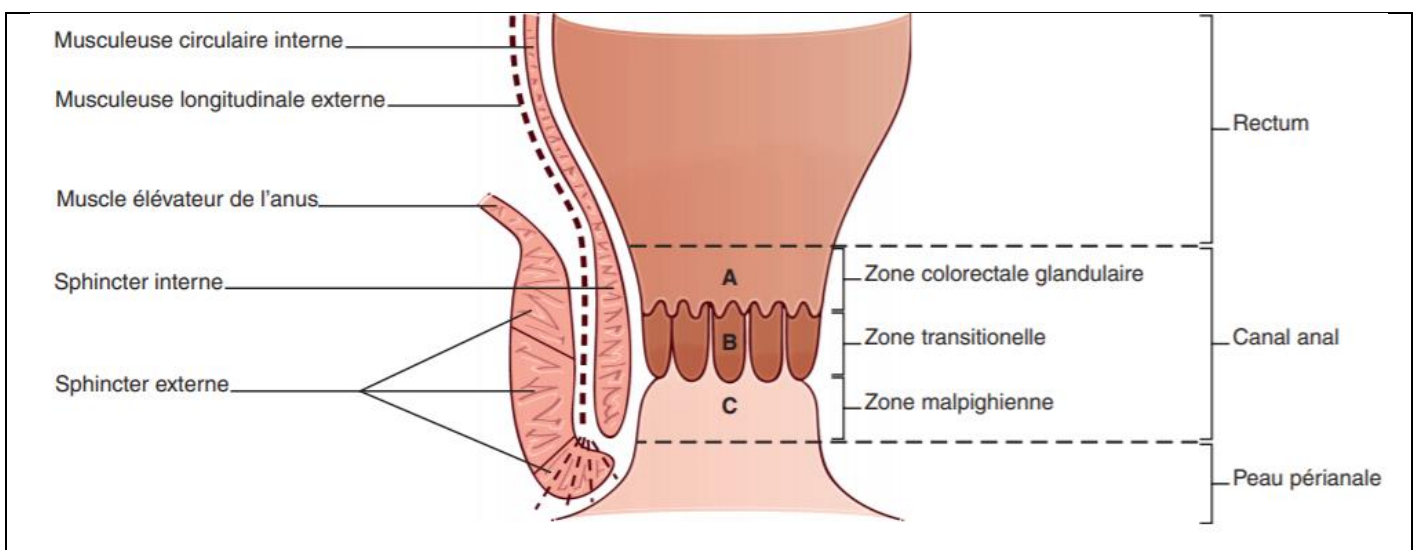


Figure : Représentation schématique de la région péri-anale en coupe coronale et des trois zones histologiques (colorectale glandulaire (A), transitionnelle (B) et malpighienne (C)), du canal anal.
Source : la Collégiale des universitaires en hépato-gastro-entérologie. Les fondamentaux de la pathologie digestive. Editions Elsevier-Masson. Octobre 2014.

Autour du canal anal, à la surface du complexe sphinctérien et des muscles pelviens, sont situés des espaces adipeux, qui jouent un rôle essentiel dans la propagation des phénomènes suppuratifs. Ils présentent une forme de pyramide, limités en dehors par les muscles obturateurs internes et en haut par le releveur de l'anus. On parle de fosses ischio-rectales à la partie crâniale et de fosse ischio-anale à la partie caudale.

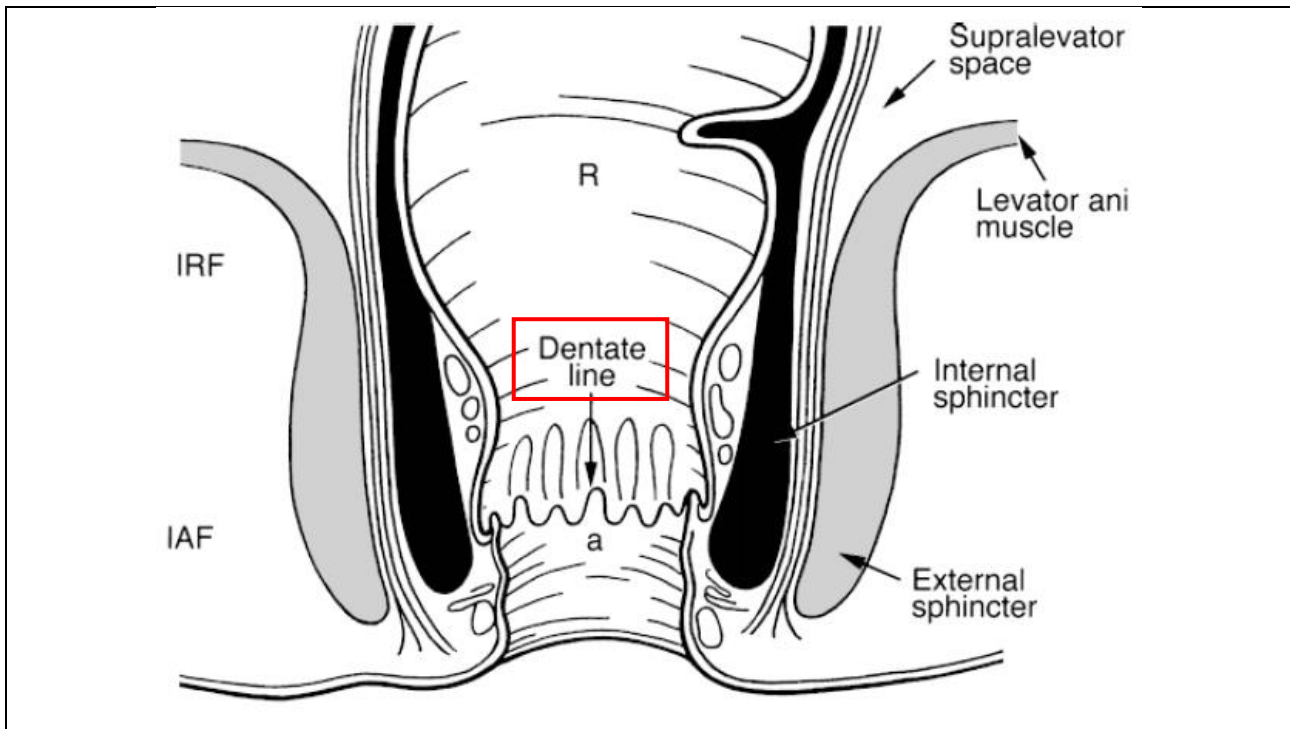


Figure : Représentation schématique de l'anatomie normale de la région péri-anale dans un plan coronal. *a* = canal anal, *IAF* = fosse ischio-anale, *IRF* = fosse ischio-rectale, *R* = rectum. « *Dentate line* » = ligne pectinée située à la jonction 1/3 supérieur et 2/3 inférieurs du canal anal
 Source : *MR Imaging Classification of Perianal Fistulas and Its Implications for Patient Management*. (4)

ii. Appareil sphinctérien :

L'appareil sphinctérien est constitué de deux éléments musculaires distincts qui entourent le canal anal et jouent un rôle primordial dans la continence anale. (5,6)

o Sphincter anal externe :

Le sphincter anal externe est un muscle strié constitué de trois faisceaux concentriques formant un anneau d'épaisseur centimétrique, disposés sur toute la hauteur du canal anal (environ 3 cm).

Le faisceau profond est un muscle épais en anneau qui entoure la partie haute du canal anal. Il est le principal effecteur de la continence anale dite urgente ou volontaire. Ses fibres sont intriquées à celles du faisceau pubo-rectal du muscle releveur de l'anus dont il constitue l'extension vers le bas.

Le faisceau superficiel entoure le canal anal à sa partie intermédiaire, et est amarré en avant au niveau du noyau fibreux central du périnée et en arrière sur le coccyx participant à la constitution d'une lame musculo-tendineuse appelée ligament ano-coccygien.

Le faisceau sous cutané présente une forme discoïde aplatie horizontalement qui entoure l'orifice anal juste sous la peau.

- Sphincter anal interne :

Le sphincter interne est un anneau musculaire lisse formé par l'épaississement et le prolongement de la couche musculaire circulaire interne du rectum.

Il est fin, mesure de 3 à 5 mm d'épaisseur. Ce sphincter entoure la partie haute et moyenne du canal anal, et est enveloppé à sa partie haute par le muscle releveur de l'anus, et en distalité par les faisceaux superficiel puis sous cutané du sphincter externe.

Il est en contraction tonique, permanente et involontaire.

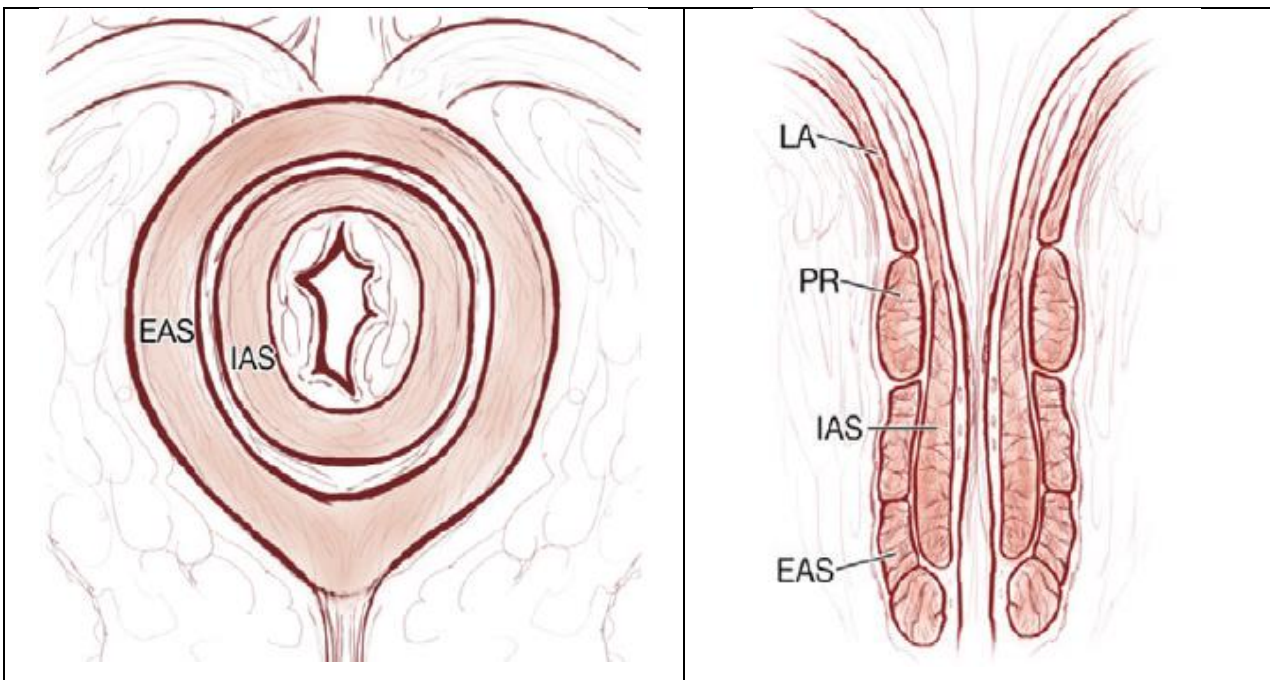


Figure : Représentation anatomique de l'appareil sphinctérien dans un plan axial (à gauche) et coronal (à droite). EAS : sphincter anal externe, IAS : sphincter anal interne, PR : pubo-rectal, LA : muscle élévateur de l'anus.

Source : *MR imaging of perianal crohn's disease Radiology ; Sheedy 2017*

L'espace inter-sphinctérien contient de la graisse et du tissu conjonctif, et permet une propagation axiale et circonférentielle des fistules du périnée.

La pénétration des deux sphincters autorise la fistule à s'étendre dans les tissus graisseux avoisinants, notamment dans les fosses ischio-anales.

Enfin, l'effraction du plan des muscles releveurs entraîne une communication entre les fosses ischio-anales et les espaces pelviens para-rectaux.

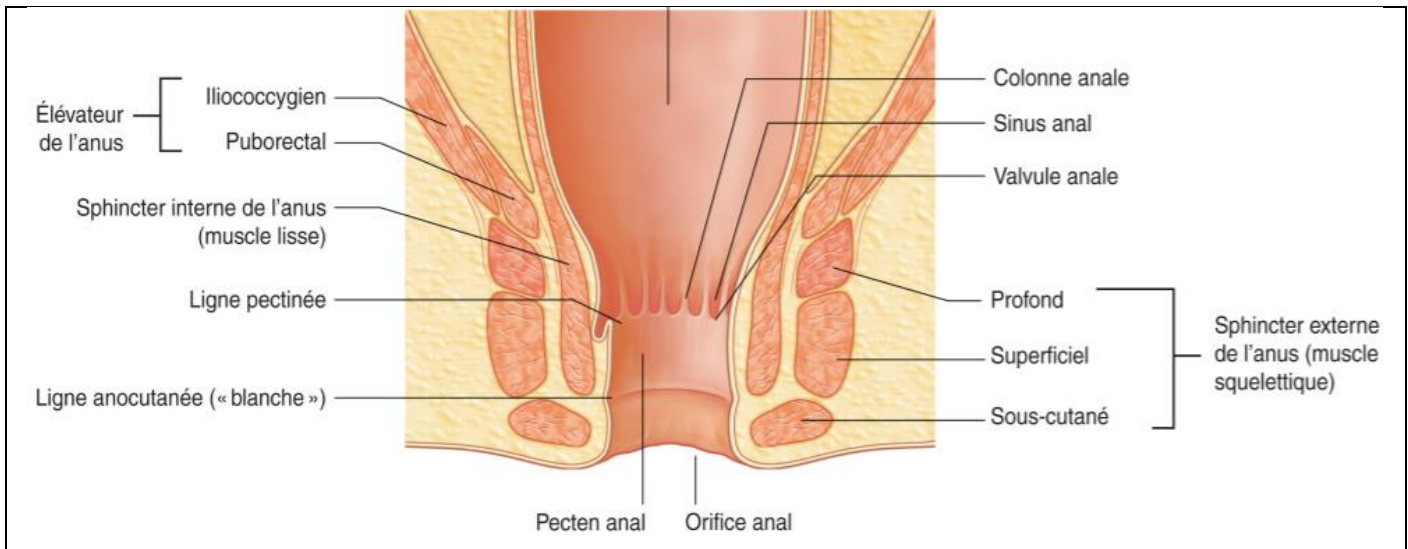


Figure : Section longitudinale du rectum et du canal anal. Représentation schématique des sphincters interne et externe (et de ses différents faisceaux).

Source : *Gray's Anatomie pour les étudiants, Richard L. Drake (traduit de Drake, Vogl, Mitchell, Gray's Anatomy for Students, 2eme ed, 978044306952). Elsevier Masson, 2ème édition, 2011. (3)*

iii. Périnée et diaphragme pelvien :

La musculature pelvienne comporte quatre groupes musculaires principaux.

L'union du muscle releveur de l'anus et des muscles coccygiens (ischio- et sacro-coccygiens) à la partie supérieure du canal anal constituent le hiatus pelvien qui correspond à un diaphragme musculo-aponévrotique séparant le pelvis et le périnée. Ce diaphragme présente une forme d'entonnoir ouvert sur le haut, fermant la cavité pelvienne.

Les muscles obturateur interne et piriforme, avec leur fascia, forment les muscles latéraux du pelvis.

Les muscles constituant le plan des releveurs de l'anus ont leur origine sur la paroi pelvienne latéralement, se dirigent vers l'intérieur et vers le bas pour se rejoindre sur la ligne médiane. En arrière de l'ouverture du canal anal, les muscles réunis forment un raphé appelé le ligament ou raphé ano-coccygien et se fixent au coccyx.

Le diaphragme musculaire pelvien aide à soutenir les viscères pelviens.

Les muscles élévateurs de l'anus forment une puissante nappe musculaire libérant deux hiatus sur la ligne médiane. En avant, les muscles sont séparés par une brèche en forme de « U » appelé le hiatus urogénital permettant à l'urètre (chez l'homme et chez la femme) et au vagin (chez la femme) de passer à travers le diaphragme pelvien. En arrière, on retrouve un hiatus anal, laissant passer le canal anal.

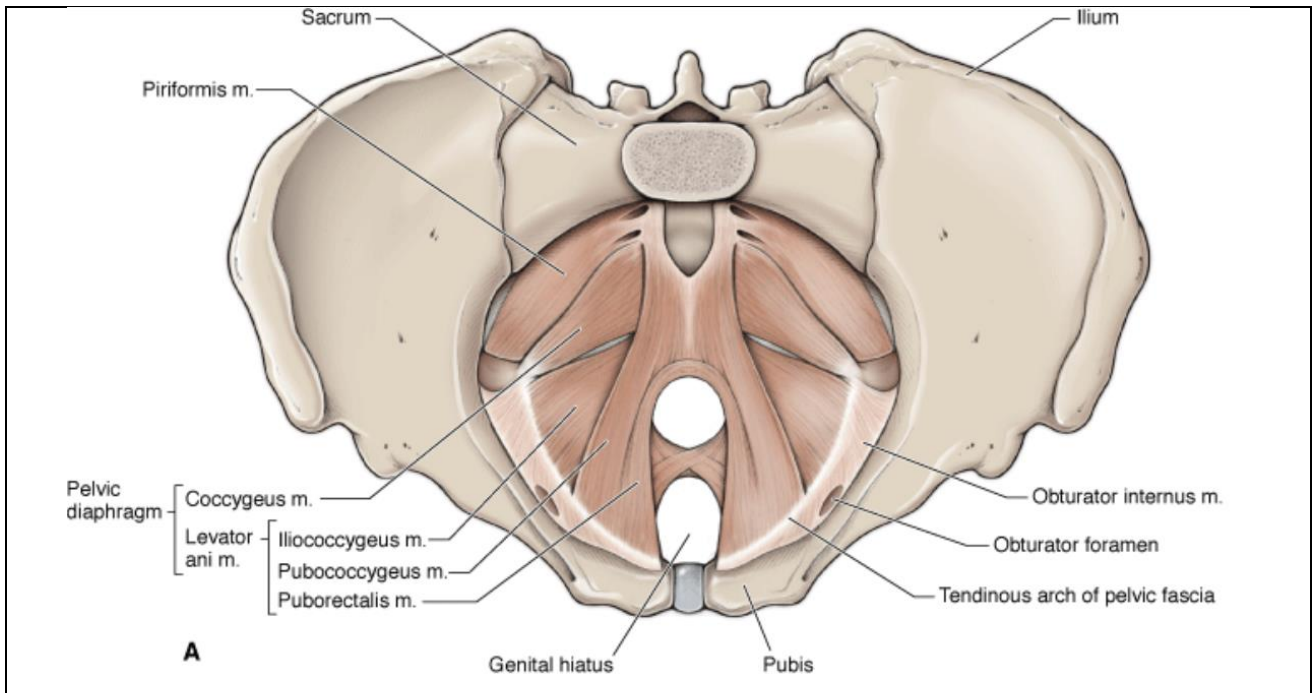


Figure : Muscles du diaphragme pelvien : vue supérieure des muscles composant le diaphragme pelvien. Source : *The Big Picture, Gross Anatomy. David A. Morton, K. Bo Foreman, Kurt H. Albertin*

Le muscle releveur de l'anus est constitué de trois faisceaux musculaires :

Le faisceau pubo-rectal borde la fenêtré uro-génitale. Il s'insère sur le bord postérieur des deux branches pubiennes, s'étendant en arrière vers le bas pour former une sangle en forme de « U », qui cravate en arrière la partie terminale du rectum. Le tonus du muscle pubo-rectal est responsable de l'angle de la jonction ano-rectale (ou « cap anal »), et joue un rôle majeur dans la continence anale. Certaines de ses fibres sont intriquées avec celles du faisceau profond du sphincter externe, à sa partie inférieure.

Le faisceau pubo-coccygien est inséré en avant sur le corps du pubis, et s'étend en arrière pour venir se fixer sur la ligne médiane au niveau du coccyx.

Le faisceau ilio-coccygien naît du fascia recouvrant le muscle obturateur interne. Il s'insère latéralement sur la paroi pelvienne, et médialement, ses fibres ont un trajet oblique et vers le bas pour rejoindre le muscle controlatéral sur la ligne médiane et participer au raphé coccygien, en arrière du canal anal.

Les muscles coccygiens complètent la partie postérieure du diaphragme pelvien.

Ils sont de forme triangulaire et s'étendent de l'ischion au coccyx.

Le muscle obturateur interne s'étend depuis les marges du foramen obturateur au grand trochanter du fémur. Le muscle piriforme s'étend depuis le sacrum et la grande échancrure sciatique au grand trochanter du fémur.

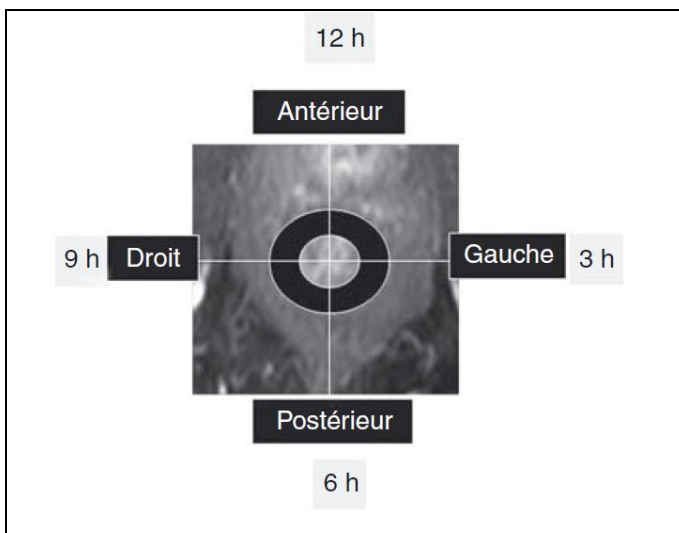
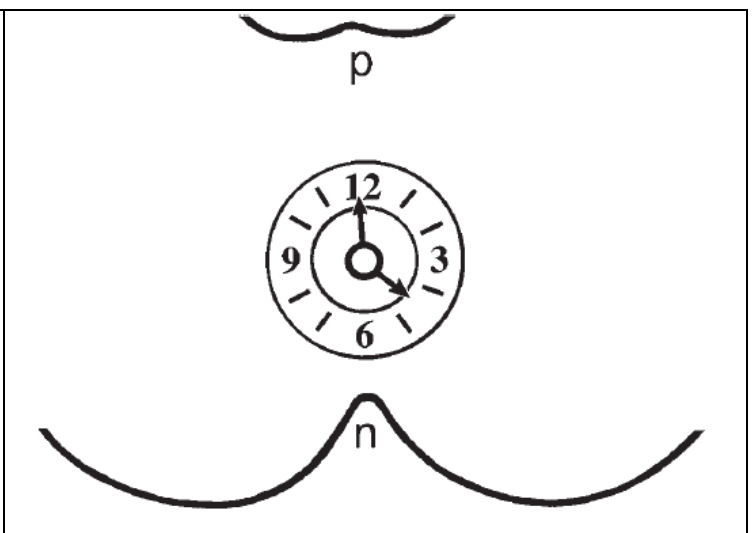
b. Radio-anatomie normale du périnée :

L'interprétation d'une IRM ano-périnéale nécessite une bonne connaissance de l'anatomie, notamment des espaces cellulo-graisseux et des muscles du périnée que nous venons d'exposer. (2,7,8)

La séquence pondérée en T2, sans saturation du signal de la graisse, est la séquence anatomique, qui présente un excellent contraste entre les structures musculaires, en hyposignal, et les espaces cellulo-graisseux péri-anaux, en hypersignal.

L'orientation des coupes en IRM dans le plan axial est superposable à la vision chirurgicale de la position dite de « la taille », la partie antérieure étant à 12 heures, la partie postérieure à 6 heures, la partie droite à 9 heures et la partie gauche à 3 heures.

L'orifice primaire et le trajet des fistules périnéales sont décrits par « rayons » ou « quadrants horaires » en utilisant la représentation schématique d'une horloge.

	
<p>Figure : <u>Représentation schématique</u> : Distribution topographique des fistules du périnée en horaires ou en quadrants ; correspondance IRM axiale en pondération T1. <i>Source : Exploration en imagerie des fistules anales ; C. Savoye-Collet, 2011, Elsevier Masson</i></p>	<p>Figure : <u>Schéma illustrant une horloge</u> : (a) : partie antérieure du périnée = position « midi » ou 12h ; (n) : sillon interfessier à 6h. <i>Source: MR Imaging Classification of Perianal Fistulas and Its Implications for Patient Management ; Radiographics 2000 (4)</i></p>

Le repérage de la ligne pectinée peut avoir un intérêt, notamment dans le cadre des formes primitives, ou encore appelées cryptoglandulaires, de fistule périnéale (« fistula-in-ano »), car elle constitue sur le plan physiopathologique, le point de pénétration des suppurations ano-périnéales.

Certains auteurs l'utilisent parfois également pour séparer les fistules du périnée en deux types principaux : les fistules basses, situées sous la ligne pectinée, et les fistules hautes, au-dessus de cette ligne.

Elle n'est pas identifiée comme une entité anatomique, mais sa position peut être estimée, notamment sur les coupes coronales. Elle se situe approximativement à mi-hauteur du canal anal, ou plus exactement à la jonction 1/3 supérieur et 2/3 inférieurs, à mi-distance entre le bord supérieur du faisceau pubo-rectal et le point le plus caudal du contingent superficiel sous cutané du sphincter externe.

Les muscles de l'appareil sphinctérien apparaissent en iso ou hypo-signal relatif en comparaison à la graisse sur les séquences T1 et T2 sans saturation du signal de la graisse. Ils sont bien individualisés dans un plan axial, au sein de la graisse pelvi-périnéale, et sont important à repérer en IRM car la description des fistules du périnée précise la localisation des trajets fistuleux par rapports à ces deux sphincters.

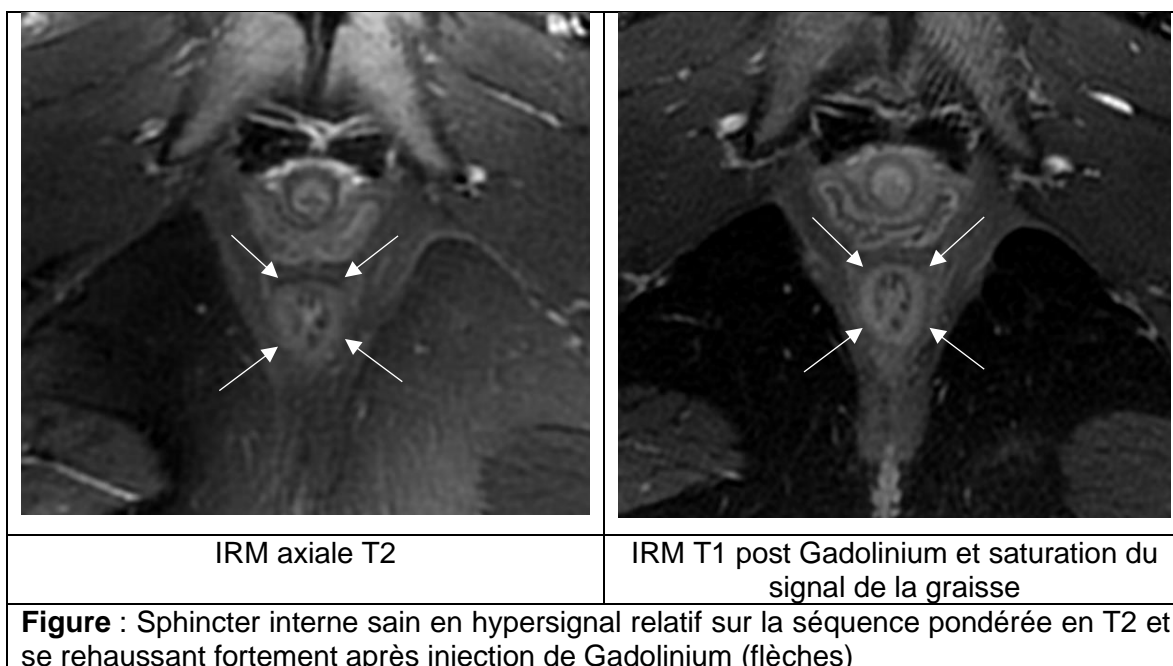
Les deux composants du sphincter anal n'ont pas le même aspect morphologique car leur composante musculaire diffère.

Le sphincter interne, muscle lisse, est de signal légèrement hyperintense à la fois sur les séquences avec saturation du signal de la graisse, et sur les séquences pondérées T2.

Il est en hypersignal relatif par rapport au sphincter externe.

Après injection de Gadolinium, le sphincter interne est réhaussé de façon intense et régulière, avec une prise de contraste nettement plus marquée que les autres structures musculaires.

Il apparaît morphologiquement comme un anneau musculaire régulier, aux contours très bien délimités, et fin, de 2 à 3 mm d'épaisseur, sur les séquences axiales.



Le sphincter externe est bien visible en IRM, de signal relativement hypointense, en raison de sa composante musculaire striée.

Il est plus épais, moins lisse et moins régulier que le sphincter interne, et se rehausse moins après injection de Gadolinium.

Il est en continuité avec le faisceau pubo-rectal, à la partie haute du sphincter.

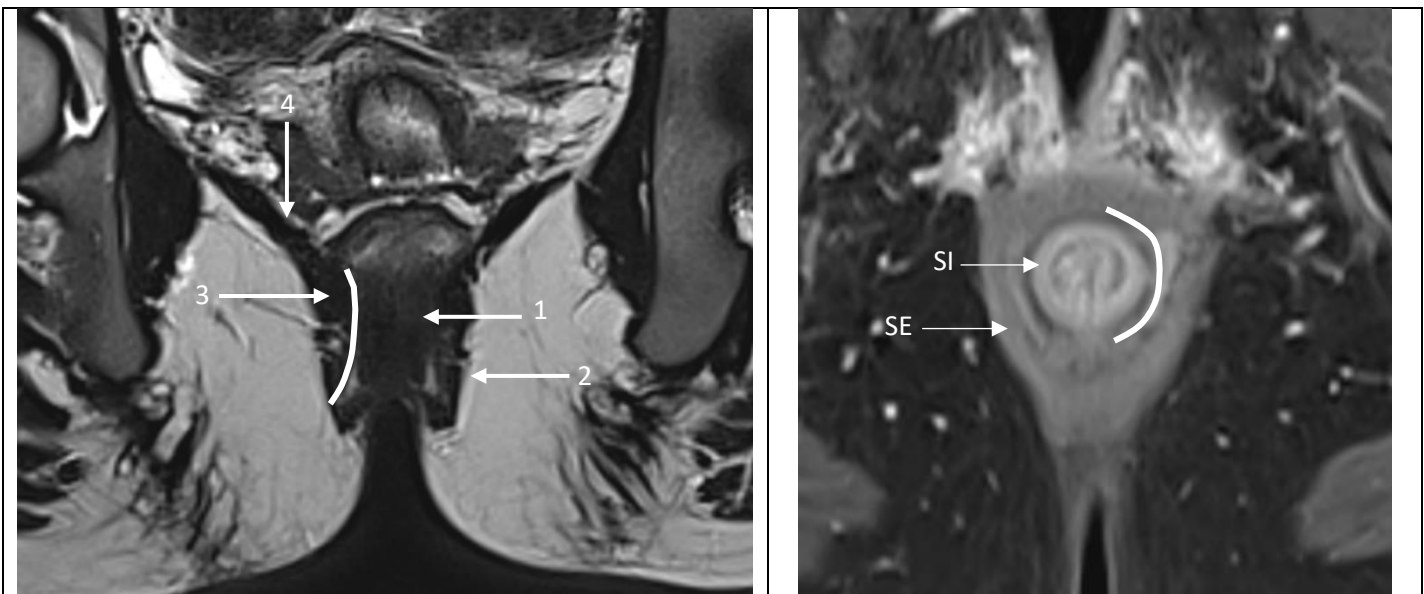
Ses bords latéraux sont bien contrastés par la graisse des fosses ischio-anales, notamment sur les séquences avec saturation du signal de la graisse, et sur les séquences T2.

Son repérage est correct sur les $\frac{3}{4}$ postérieurs de sa circonférence. Sur son $\frac{1}{4}$ antérieur en revanche, ses limites sont moins nettes avec les éléments du noyau fibreux central du périnée en haut et, chez la femme, avec la paroi postérieure du vagin en bas.

A mi-hauteur, il prend sur les coupes axiales l'aspect typique d'une goutte dont le fond est dirigé vers le coccyx. (9)

Son aspect cylindrique est souvent déformé à son pôle postéro-inférieur en raison de son attache sur le raphé ano-coccygien.

L'espace inter-sphinctérien et la couche longitudinale externe sont visualisés sous la forme d'un anneau de signal graisseux entre les deux sphincters.



Séquence coronale T2 : 1 = sphincter anal interne, 2 = sphincter anal externe, 3 = muscle pubo-rectal, 4 = muscle ilio-coccygien
 Trait blanc continu = espace inter-sphinctérien

Séquence axiale T1 Fat-Sat post Gadolinium :
 Rehaussement plus intense du sphincter interne (SI) en comparaison au sphincter externe (SE)
 Trait blanc continu = espace inter-sphinctérien

Figure : Radio-anatomie normale du canal anal

Les muscles du périnée et du diaphragme pelvien ont un signal hypo-intense à intermédiaire sur les séquences pondérées en T1 et hypo-intense sur les séquences pondérées en T2. (10)

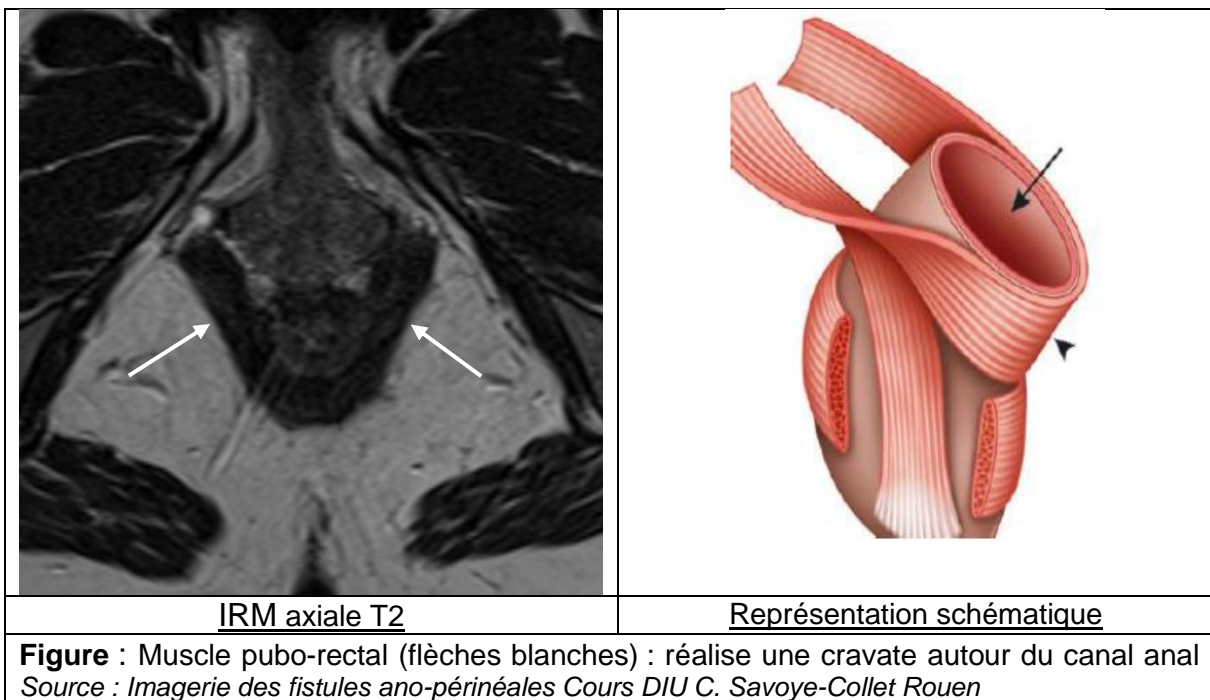
Le faisceau pubo-rectal constitue la composante centrale du muscle releveur de l'anus.

Ce muscle est tendu depuis la face supérieure du pubis en avant, longe les faces latérales de la prostate chez l'homme et le vagin chez la femme, limitant latéralement le hiatus uro-génital, jusqu'au raphé ano-coccygien en arrière. Il est coupé dans son grand axe en plan axial et il est bien identifié, en forme de « U » ou de « V » caractéristique, ouvert en avant.

Il cravate le rectum à hauteur de la jonction ano-rectale, assurant ainsi l'angulation du cap anorectal et la fermeture de la fente uro-génitale.

Ses fibres sont en continuité avec celles du sphincter externe à sa partie inférieure.

C'est une structure anatomique importante à reconnaître pour la description des fistules ano-périnéales et des abcès du périnée.

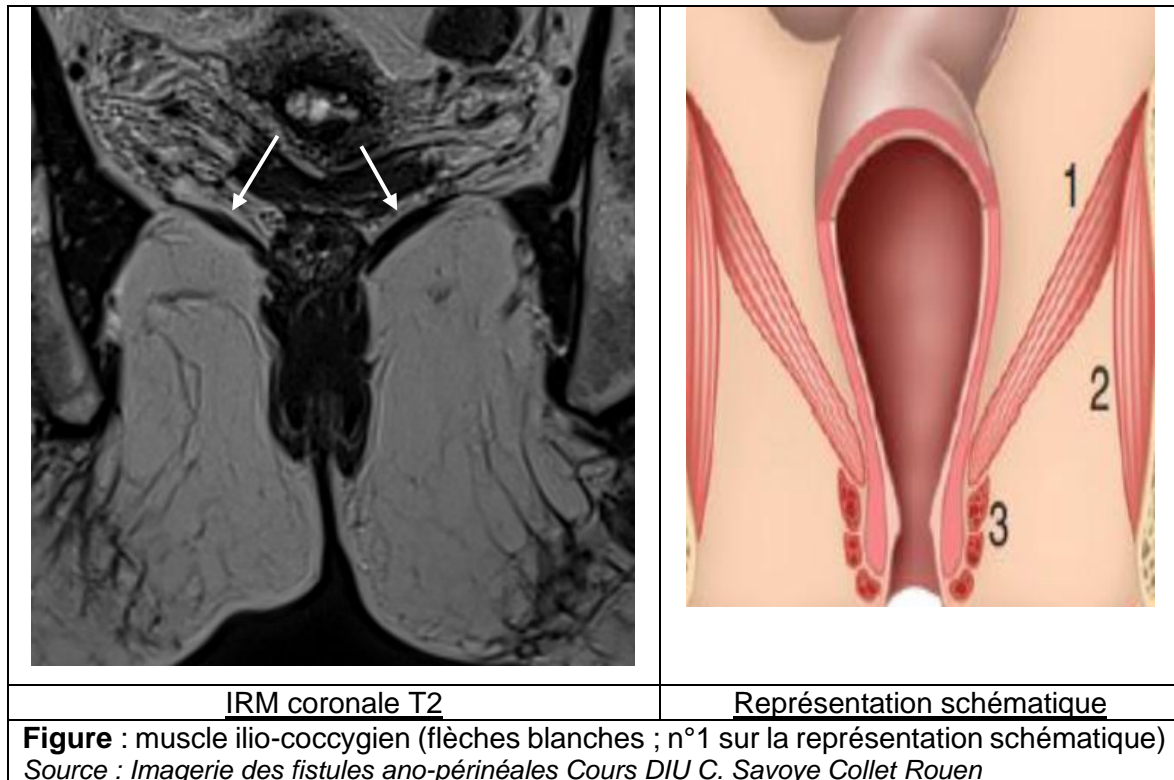


Le faisceau ilio-coccygien correspond à la composante latérale du muscle releveur de l'anus. Il constitue une nappe musculaire tendue depuis le pubis jusqu'à l'épine sciatique par le biais d'une arcade tendineuse naissant de l'aponévose du muscle obturateur interne, permettant de « suspendre » la région pelvi-périnéale, et de séparer la région du périnée de la cavité abdominale.

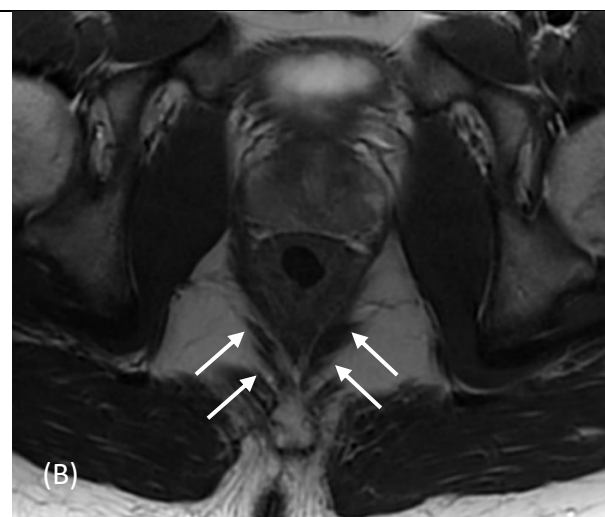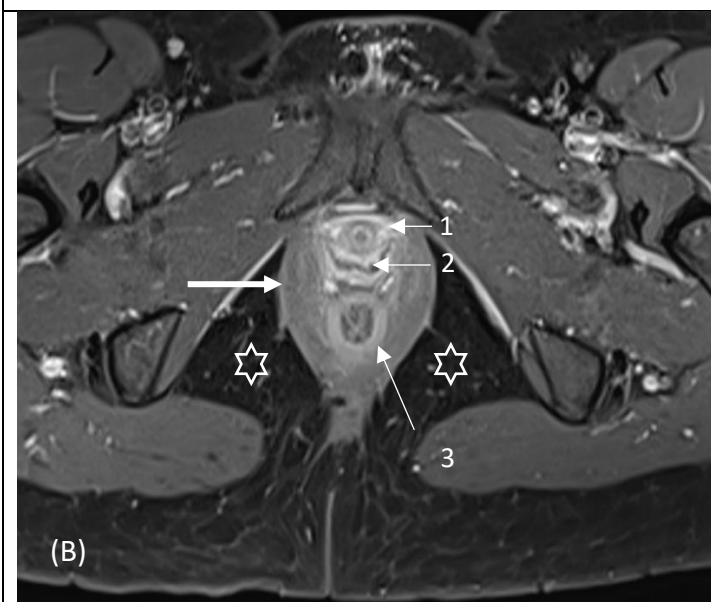
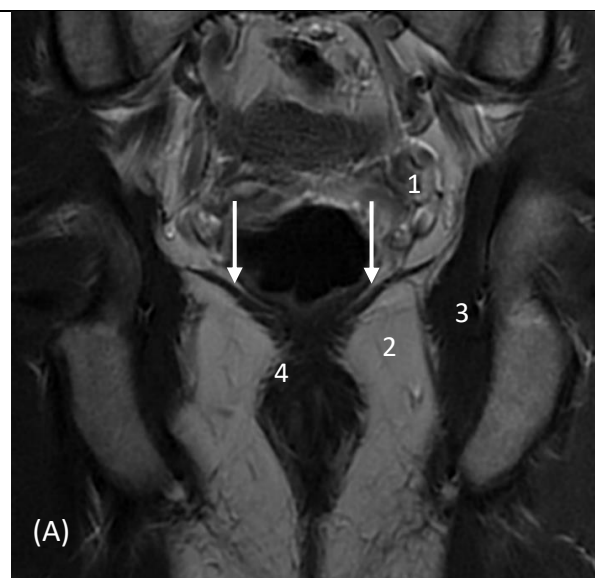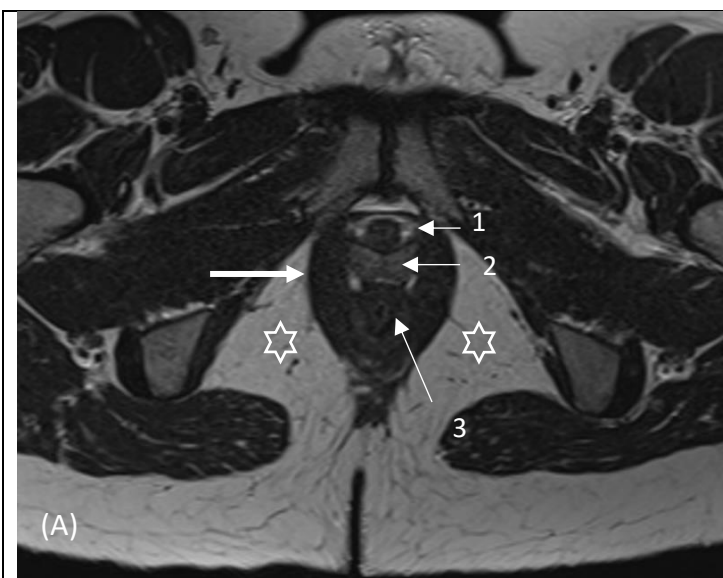
Son action principale est l'élévation du rectum.

Il est bien identifié en imagerie sur les coupes coronales, et son aspect est caractéristique, dit en « ailes de mouette ».

C'est une frontière importante à repérer pour décrire des extensions profondes des lésions.



Les espaces graisseux péri-anaux (fosses ischio-anales) et péri-rectaux supra-lévatoriens, de contenu graisseux, sont hyper-intenses sur les séquences pondérées en T1 et T2 sans saturation de la graisse, et leur signal est totalement "annulé" après saturation du signal de la graisse. Ils sont bien étudiés dans les plan axiaux et coronaux.



Axiale T2 (A) et axiale T1 fat-sat Gadolinium (B) :
 Faisceau pubo-rectal en forme de « V » et cravatant la jonction anorectale en arrière (flèche épaisse), chez une femme.
 1 = Urètre, 2 = Vagin, 3 = Sphincter interne du canal anal
 Espaces graisseux ischio-anaux (étoiles blanches creuses)

Coronale T2 (A) et axiale T2 (B) :
 Faisceau ilio-coccygien : aspect en « ailes d'oiseaux » en coupe coronale (A) ; flèches blanches.
 1 = Espace pelvi-rectal supérieur, 2 = Fosse ischio-anale, 3 = Muscle obturateur interne, 4 = Muscle pubo-rectal

Figure : Muscles releveurs de l'anus : faisceaux pubo-rectal et ilio-coccygien. Radio-anatomie normale et appareil sphinctérien

II. MALADIE DE CROHN ET LESIONS ANO-PERINEALES :

a. Définition et épidémiologie :

La maladie de Crohn (MC) est une maladie inflammatoire chronique du tube digestif qui peut atteindre tous les segments du tube digestif, le plus souvent l'iléon terminal, le côlon et l'anus. L'évolution naturelle de la maladie est imprévisible et il existe le plus souvent une alternance de périodes de rémission, des poussées évolutives de gravité variable et des périodes d'évolution chronique active. (11–13)

Cette maladie est classiquement plus fréquente dans les environnements urbains, et dans les pays industrialisés, (14–16) avec des prévalences élevées, supérieures à 0,3% en Amérique du Nord, et en Europe du Nord. La prévalence est également importante en Océanie, et particulièrement en Australie. (11,15)

Depuis quelques années, son taux d'incidence est stable ou décroît dans les pays industrialisés. En revanche, l'incidence annuelle est en augmentation régulière dans les pays en voie de développement qui subissent une urbanisation rapide, notamment en Amérique du Sud, en Afrique et en Asie. En Asie, les formes sévères et compliquées de MC seraient plus fréquentes que dans les pays occidentaux. (17,18)

En France, elle touche environ 1 personne sur 1000, avec environ 5 à 10 nouveaux cas/100 000 habitants/an. (19)

Elle peut débuter à tout âge, mais intéresse plus particulièrement les sujets jeunes.

L'âge médian au diagnostic est de 30 ans.

Il existe deux pics d'incidence : un premier pic de fréquence entre 20 et 30 ans, et un second pic moins important aux alentours de 50-60 ans. (12,15)

Il existe une discrète prédominance féminine de la maladie (13).

b. Physiopathologie :

La maladie de Crohn est une maladie cryptogénique, dont la physiopathologie reste mal connue, et qui résulte d'une interaction complexe entre :

- Une histoire familiale de MICI, présente chez 12% des patients. (11,20)
- Une prédisposition génétique inconstante, notamment des polymorphismes du gène CARD15-NOD2. (19,21)
- Des facteurs environnementaux. (16)

L'existence de ces facteurs environnementaux dans la pathogénie de la MC a été suggérée par la constatation d'une augmentation de risque de la maladie pour les Asiatiques migrants en Europe et inversement une diminution du risque chez les Européens migrants dans les pays asiatiques, considérés comme à faible risque de MC. (11,13,22)

Parmi les facteurs environnementaux, seul l'effet du tabagisme actif est actuellement bien démontré, favorisant le risque de survenue et la sévérité dans l'évolution de la maladie. (23)

L'utilisation d'antibiotiques dans l'enfance pourrait également augmenter le risque de MC. (24)

Le rôle de facteurs alimentaires, d'infections néonatales, ou encore de vaccinations et d'autres prises médicamenteuses reste incertain.

La modification de la composition du microbiote intestinal appelée la dysbiose, et des anomalies de la réponse immunitaire et inflammatoire sont également impliquées.

La réaction inflammatoire chronique de la paroi intestinale secondaire à la dérégulation de la réponse immunitaire de la muqueuse et la dysfonction de la barrière épithéliale occasionne des lésions anatomiques et des symptômes.

c. Histoire naturelle de la maladie de Crohn :

La MC se caractérise par une atteinte inflammatoire digestive transmurale, segmentaire et asymétrique, classiquement discontinue, avec intervalles de muqueuse saine, qui peut intéresser l'ensemble de la paroi du tube digestif, de la bouche à l'anus.

L'histoire naturelle reste difficile à appréhender.

Environ 80% des malades ont une maladie active au moment du diagnostic.

Dans les années suivantes, un pourcentage relativement fixe de 55% des malades est en rémission clinique, 15% ont une activité faible et 30% ont une activité forte de la maladie. (13)

Trois phénotypes évolutifs principaux ont été décrits : les formes fibrosantes et sténosantes, les formes perforatives et fistulisantes, et les formes inflammatoires. (13,25)

Dans 50% des cas environ, le profil phénotypique se modifie au cours du temps, les changements les plus fréquents étant le passage d'une forme inflammatoire à une forme « sténosante-fibrosante » ou « perforative-fistulisante ». (26)

Le risque évolutif principal de la MC est la nécessité d'une prise en charge chirurgicale du fait d'une complication sténosante ou d'une perforation, ce qui grève la morbi-mortalité. (27)

Les patients atteints de MC ont également un sur-risque de développer un cancer du tube digestif, en particulier en cas d'atteinte extensive, mais également un sur-risque de cancer extra-digestif le plus souvent iatrogène, notamment lié à l'utilisation de thiopurines au cours du traitement de la MC (11,28)

d. Diagnostic de la maladie de Crohn :

Le diagnostic de la MC est établi sur un faisceau d'arguments, associant des symptômes évocateurs, notamment : une diarrhée chronique, des douleurs abdominales, une altération de l'état général avec perte de poids, des lésions périnéales, ou des signes inflammatoires extra-digestifs, entre autres.

Les anomalies biologiques potentiellement rencontrées sont aspécifiques.

Les examens endoscopiques digestifs, endoscopie oeso-gastro-duodénale et iléo-coloscopie, retrouvent des lésions évocatrices, mais non complètement spécifiques de la MC, correspondant des ulcérations aphtoïdes superficielles ou profondes, avec le plus souvent des intervalles de muqueuse saine. (29)

Des sténoses et des fistules peuvent survenir à un stade plus tardif.

Des biopsies multiples et étagées avec analyse anatomopathologique doivent être réalisées pour le diagnostic, en zones lésées et en zones macroscopiquement saines.

Les lésions histologiques élémentaires de la MC sont polymorphes, segmentaires, souvent focales. Elles sont constituées de petites ulcérations et de pertes de substance de la muqueuse, de distorsions glandulaires, associées à la présence d'un œdème sous muqueux. Il existe une infiltration de la paroi digestive par les cellules de la réponse inflammatoire et immunitaire, touchant d'abord la sous-muqueuse, le chorion muqueux puis la séreuse pour réaliser une atteinte transmurale. (19)

Les granulomes épithélioïdes et giganto-cellulaires sans nécrose caséuse, sont des marqueurs histologiques très évocateurs, mais non pathognomoniques de la MC. (12)

Ils sont constitués de cellules épithélioïdes, de lymphocytes et de cellules géantes, et sont le plus souvent présents dans une muqueuse saine en apparence.

Ils sont inconstants, présents dans seulement environ 30% des cas au cours de l'évolution de la maladie, et rarement présents lors de la 1^{ère} poussée. (12,30,31)

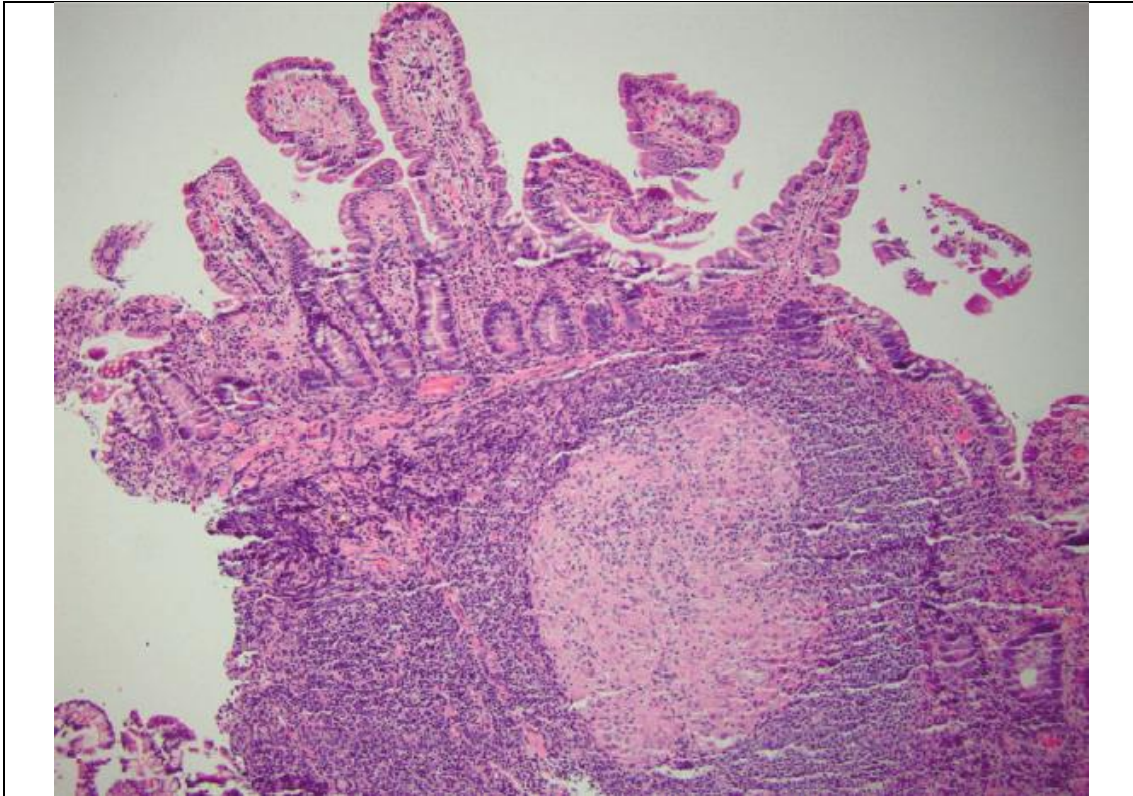


Figure : Granulome dans la maladie de Crohn.
Source : Mayo Clin Proc. n July 2017;92(7):1088-1103

e. Lésions ano-périnéales de la maladie de Crohn :

i. Définition et généralités :

Les lésions ano-périnéales de la maladie de Crohn (LAP), sont diverses et correspondent à l'ensemble des lésions attribuées à la MC qui touchent le canal anal, la peau du périnée, le bas-rectum et la cloison recto-vaginale.

Elles constituent un élément de pronostic défavorable dans l'évolution de la maladie.

Les symptômes les plus souvent rapportés sont des douleurs périnéales, des écoulements purulents, parfois accompagnés de rectorragies. Elles peuvent également être responsables sur le plan fonctionnel d'incontinence anale ou de difficultés à l'exonération des selles.

Elles peuvent être délabrantes, ont une évolution chronique et récidivante et se compliquent souvent, altérant de façon importante la qualité de vie. Elles sont responsables d'un retentissement physique, fonctionnel, émotionnel et psycho-social majeur. (32)

Leur prise en charge est difficile, et les conséquences thérapeutiques potentiellement graves, en particulier en raison du risque d'incontinence ou de chirurgie lourde.

ii. Classifications :

Les LAP de la MC incluent les lésions cutanées péri-anales, les suppurations péri-anales, (fistules et abcès), et les lésions du canal anal : ulcérations, fissures et sténoses.

De nombreuses classifications des LAP existent permettant notamment d'évaluer la sévérité initiale de l'atteinte ano-périnéale, et de suivre la réponse des lésions sous traitement afin de guider la thérapeutique.

En pratique clinique, la « classification UFS de Cardiff », basée sur des données chirurgicales, et décrite par Hughes et al. en 1978., permet une description standardisée et précise des LAP (33,34), mais son utilisation à grande échelle reste limitée.

Elle décrit trois sous-groupes de lésions ano-périnéales élémentaires :

Les lésions primaires correspondent aux ulcères et aux fissurations et sont le reflet de l'activité inflammatoire de la maladie, en rapport avec l'atteinte granulomateuse atteignant la paroi digestive.

Les fissures constituent une atteinte muqueuse superficielle qui peut siéger n'importe où sur le canal anal. Leur présentation la plus évocatrice est une lésion de la ligne médiane, postérieure, souvent douloureuse lors de la défécation. (35)

Les ulcérations ont volontiers un caractère creusant, inflammatoire, à berge décollées.

Les lésions secondaires résultent de la complication ou de la cicatrisation des lésions primaires, et peuvent évoluer pour leur propre compte, indépendamment de la maladie luminale.

Les lésions secondaires infectieuses correspondent aux fistules et abcès, et sont la conséquence de la surinfection bactériennes des lésions inflammatoires primaires.

Les lésions secondaires mécaniques, souvent plus tardives dans l'évolution de la maladie, sont la conséquence de l'atteinte inflammatoire chronique.

Elles compliquent essentiellement les lésions inflammatoires primaires et les atteintes infectieuses, qui engendrent des remaniements cicatriciels fibreux sténosants.

Elles sont toutefois beaucoup plus rares à l'étage périnéal qu'au niveau de l'iléon terminal dans le cadre de la MC. (27) Dans les cas de lésions périnéales, ces atteintes sont plus fréquentes et étendues au niveau du rectum. Les sténoses anales sont plus rares et souvent la conséquence d'une atteinte focalisée. Elles peuvent survenir de façon aiguë suite à une inflammation ano-rectale active sévère, ou se développer tardivement liée à une atteinte inflammatoire chronique produisant de la fibrose (35,36)

Les lésions en « fer à cheval » sont plus à risque de remaniements constrictifs sténosants.

Table 4. Simplified Clinical Classification of PACD		
U. Ulceration	F. Fistula/Abscess	S. Stricture
0. Not present	0. Not present	0. Not present
1. Superficial fissure	1. Low/superficial	1. Spasm/membranous
2. Cavitating ulcer	2. High/complex	2. Severe fibrotic

Figure : Items de la classification de Cardiff (UFS) ; version simplifiée.
Source: Hughes LE. Clinical classification of perianal Crohn's disease. Colon Rectum. 1992;35(10):5

Une classification subsidiaire (APD) des LAP a été réalisée en 1992, ajoutant la description d'autres pathologies du périnée non spécifiques de MC, les autres sites d'atteinte intestinale de la MC, et une évaluation globale de l'activité de la maladie périnéale.

Le PDAI (Perineal Disease Activity Index) est un score développé par Irvine et al. en 1995. C'est le score le plus fréquemment utilisé pour quantifier la sévérité clinique de l'atteinte ano-périnéale de Crohn, à l'aide de 5 paramètres d'interrogatoire et d'examen clinique. (37)

L'interrogatoire détaille la productivité des fistules, la présence d'une douleur et l'existence d'un retentissement sur l'activité sexuelle. L'examen clinique précise la nature des lésions ano-périnéales (aucune ou marisque, fissure, fistules et ulcération) et l'existence d'une induration palpatoire lors de l'examen du périnée.

Chaque item est associé à une valeur de pondération numérique et permet d'obtenir un score global de sévérité variant entre 0 et 20. La corrélation de ce score avec le ressenti global du patient est bonne. Il a été validé et est souvent utilisé comme critère d'évaluation secondaire dans les essais thérapeutiques évaluant l'efficacité de traitement médicaux. (38)

Enfin, un score plus récent datant de 2002, développé par Pikarsky et al. (39) est utile car tente de prédire l'évolution de la maladie dans les suites d'une intervention chirurgicale chez des patients atteints de maladie ano-périnéale du Crohn.

iii. Epidémiologie et histoire naturelle des LAP :

La probabilité cumulée de développer une LAP primaire dans la MC est évaluée à 30 % à 10 ans. L'atteinte ano-périnéale concerne au total 40 à 50 % des patients atteints de la MC au cours de l'évolution de la maladie. Elle peut être présente au moment du diagnostic initial, et révéler la maladie chez 20 à 30% des patients, mais complique le plus souvent son cours évolutif. Lorsque cette atteinte est inaugurale, les patients développent une atteinte intestinale dans l'année qui suit dans 60% des cas.

Le risque de LAP est fortement influencé par la topographie digestive luminale de la maladie de Crohn intestinale et est d'autant plus important qu'il existe des lésions intestinales distales, notamment une atteinte colique et rectale de la maladie.

L'atteinte rectale est habituellement considérée comme un facteur péjoratif des LAP, en termes de gravité de l'atteinte ano-périnéale et de taux de guérison. (40)

La présence de LAP au moment du diagnostic de MC, et un âge jeune, classiquement avant 40 ans, sont des facteurs de mauvais pronostic. (41,42)

iv. Fistules ano-périnéales :

○ Définition :

Les fistules ano-périnéales correspondent à des trajets anormaux faisant communiquer la filière digestive avec les structures de voisinage, qui peuvent correspondre à d'autres structures périnéales (organes pelviens, muscles du plancher périnéal), et/ou la peau.

On décrit le plus souvent un orifice primaire au niveau de la lumière de l'anus, et un orifice secondaire, le plus souvent au niveau cutané.

○ Physiopathologie :

Les formes primitives de fistules sont dites cryptoglandulaires (ou encore « fistula-in-ano ») et correspondent à une infection des cryptes glandulaires de l'anus qui diffuse en regard de la ligne pectinée. La fistule est le moyen de drainage de l'infection.

Elles atteignent habituellement des hommes, entre 30 et 50 ans.

Les formes secondaires de fistules ano-périnéales sont associées à l'existence d'une pathologie sous-jacente. La maladie de Crohn est l'étiologie la plus fréquente des fistules ano-périnéales dites « secondaires ».

Les autres conditions pathologiques spécifiques susceptibles d'engendrer des fistules dites « secondaires » sont : une infection (tuberculose, actinomycose, SIDA), un cancer ou une hémopathie (cancer colloïde muqueux, lymphome), une maladie de Verneuil, des causes iatrogènes (complications post-opératoires ou radiothérapie pelvienne).

La pathogénèse des fistules péri-anales de la maladie de Crohn est inconnue.

Deux mécanismes hypothétiques ont été décrits, et sont vraisemblablement intriqués :

La première hypothèse serait la formation d'une fistule péri-anales par extension d'une fissure ou d'un ulcère profond ano-rectal, secondaire aux efforts de poussée répétés, vers les tissus sous cutanés et les espaces péri-anaux ou péri-rectaux, créant la fistule. (33)

La seconde hypothèse, qui apparaît moins probable dans le cadre de la MC, correspond au mécanisme physiopathologique de formation des fistules primitives, c'est-à-dire une infection puis une rupture de glandes anales en regard de la ligne pectinée, qui crée un sepsis local et la formation d'une fistule, le plus souvent dans l'espace intersphinctérien. (43)

- Histoire naturelle :

Les fistules péri-anales sont les manifestations périnéales les plus fréquentes au cours de la MC. Elles représentent jusque 85 % des indications de prise en charge chirurgicale.

L'incidence cumulée de fistules péri-anales est de 25 % environ après 15 à 20 ans d'évolution. (27,40,44)

La survenue de fistule est un événement habituellement précoce ou inaugural dans l'histoire naturelle de la maladie de Crohn puisqu'elle survient dans près de la moitié des cas dans le mois ou les 6 mois précédant ou suivant le diagnostic. (40,44)

La majorité des patients ne présenterait qu'un seul épisode de fistule. (44)

Pour les patients atteints de fistules récidivantes, l'évolution classique inclut de longues périodes de drainage actif des fistules, et des rechutes fréquentes.

Dans le cadre des fistules périnéales de la MC, il existe une alternance de phases aiguës purulentes rétentionnelles puis de phases de drainage, par la constitution d'un trajet fistuleux.

La principale complication des fistules est la formation d'un abcès du périnée.

L'abcès est une complication infectieuse bruyante, qui peut intervenir à la phase aiguë d'une poussée inflammatoire et se drainer secondairement par l'intermédiaire d'un trajet fistuleux au sein du pelvis. Ils peuvent également compliquer secondairement un trajet fistuleux initial.

Elles peuvent être à l'origine de prises en charge chirurgicales lourdes.

Les études concernant l'histoire naturelle des fistules périnéales de la MC avant l'utilisation répandue des médicaments anti-TNF alpha, ont montré que 71 % des patients nécessitaient au moins une opération, et 1/3 environ des chirurgies lourdes (proctectomie, colo-proctectomie et iléostomie définitive) en raison d'une atteinte périnéale réfractaire, et il n'est pas certain que l'utilisation des anti-TNF ait diminué ces taux chirurgicaux. (45)

- Diagnostic des fistules ano-périnéales :

Le diagnostic positif des LAP du Crohn repose sur une anamnèse détaillée, un examen proctologique de qualité, et des explorations complémentaires.

L'examen clinique reste indispensable car l'imagerie présente notamment des limites pour le diagnostic des lésions non fistuleuses de la MC, ulcérations et sténoses. (46)

Les symptômes varient selon le stade évolutif de la maladie et il peut y avoir une alternance de phases de rétention et d'écoulement.

L'exploration clinique standard des fistules ano-périnéales de la MC, réalisé sans anesthésie, est limitée. Elle repose essentiellement sur l'inspection de la marge anale, à la recherche d'une tuméfaction de la marge anale, et sur la palpation à la recherche d'un écoulement spontané ou sous pression des orifices externes visibles soumis à une pression digitale.

Ces anomalies cliniques correspondent aux critères de Present, décrits dans une étude visant à évaluer l'efficacité d'une biothérapie, l'Infliximab, sur des patients atteints de fistules de la MC, en 1999 (38).

Au mieux, l'examen complet d'un patient atteint de maladie ano-périnéale de la MC est réalisé sous anesthésie générale. (47)

L'examen anoscopique standard lorsque celui-ci est possible permet de visualiser l'orifice primaire dans le canal anal, en complément de l'inspection clinique.

L'évaluation de l'extension des fistules par différentes sondes ou l'utilisation de colorants peuvent être réalisées si l'examen est effectué sous anesthésie générale.

Un geste chirurgical peut parfois être envisagé dans le même temps.

L'échographie endo-anorectale (EEA) est un examen intéressant, accessible, rapide et à faible coût, mais reste cependant opérateur dépendant, nécessitant une certaine expérience et une pratique régulière. (48–50)

Elle permet une analyse tri-dimensionnelle, présente une bonne sensibilité pour les trajets courts, les orifices primaires et les lésions sphinctériennes.

Elle ne permet pas une analyse satisfaisante des tissus profonds à distance du canal anal et de distinguer les tissus cicatriciels fibreux des tissus inflammatoires.

Elle est souvent douloureuse, sauf en cas d'exploration sous anesthésie générale couplée à l'examen clinique, et sa réalisation est impossible en cas de sténose anale.

Ses performances globales sont inférieures à celles de l'IRM ano-périnéale. Toutefois elle ne doit pas être abandonnée, et constitue une alternative intéressante à l'IRM en fonction des pratiques, et de l'expertise locale.

La fistulographie consistait à opacifier des trajets fistuleux par un produit opaque ; elle est aujourd'hui abandonnée, car irradiante, à risque local et sans intérêt anatomique.

Le TDM n'est pas recommandé dans l'exploration des fistules de la maladie de Crohn, en raison d'un contraste insuffisant sur la région du périnée.

L'IRM ano-périnéale est la méthode de référence pour le diagnostic des fistules ano-périnéales, notamment dans le cadre de la maladie de Crohn car les atteintes sont fréquemment récidivantes et complexes et que l'évaluation de ces patients peut parfois être délicate en raison de la coexistence de phénomènes inflammatoires et fibrosants.

La combinaison de ces différentes modalités diagnostiques, examen clinique sous anesthésie, échographie périnéale et IRM ano-périnéale permet d'obtenir une excellente précision diagnostique, proche de 100%, pour évaluer l'extension de l'atteinte périnéale de la MC. (48,51)

	EUS	MRI
Simple fistulas	+++	+++
Complex fistulas	++	+++
High tracts	++	+++
Abscess	++	+++
Internal openings	+++	++*
Availability	-/+++	+ / ++
Costs	+++	+ / ++
Overall accuracy	62.5–95%	76–100%

Modified from Gecse *et al.*¹⁰⁸
 *Sensitivity of MRI to detect internal openings can be enhanced by the use of endoanal coils. However, their use is not widely available.
 EUS, endoanal ultrasound.

Figure : Place des examens d'imagerie dans le diagnostic des fistules péri-anales
 Source : *A global consensus on the classification, diagnostic and multidisciplinary treatment of perianal fistulising CD* ; Gecse, 2014.

○ Classifications :

La prise en charge des patients atteints de fistules périnéales implique plusieurs spécialistes, gastro-entérologues, chirurgiens et radiologues. Les classifications permettent de faciliter la communication précise entre les différents médecins, en utilisant un langage commun.

Le tableau suivant reprend les principales classifications des fistules ano-périnéales.

Table 1 Descriptive and dynamic measures to evaluate perianal fistulas

Descriptive	Dynamic	
	Clinical	Clinical and MRI
Milligan and Morgan Parks/modified Parks ⁶ Buchmann/Alexander-Williams ⁷ Cardiff ⁸ St James University Hospital ⁹ AGA Technical Review ¹⁰	Present ¹¹ Anal Disease Activity Index ¹² Perianal Disease Activity Index (PDAI) ¹³ Fistula Drainage Assessment ¹⁴ Pikarsky's Perianal Crohn's Disease Activity Index ¹⁵	Van Assche Score ¹⁶

Figure : Fistules ano-périnéales. Différentes classifications descriptives et mesures dynamiques (cliniques ou IRM) sensibles aux modifications de l'atteinte périnéale sous traitement.

Source : *A global consensus on the classification, diagnosis, and MD treatment of perianal fistulising Crohn's disease*

Les classifications descriptives des fistules les plus reconnues sont celles de Parks (52), du St James University Hospital (4), de Cardiff (34), et celle de l'AGA (53).

Les évaluations cliniques dynamiques évolutives des fistules péri-anales, le plus souvent sous traitement, les plus citées sont celles de Present (38), le PDAI (37), ou l'index de Pikarsky, déjà précédemment décrites.

Enfin, le score IRM d'évolution des fistules est le score de Van Assche. Il sera détaillé plus loin (III. IRM ano-périnéale f. Score d'imagerie en IRM)

La classification des fistules la plus ancienne est celle proposée par Parks et al. en 1976.

Elle s'adresse à tous les types de fistules, et n'est pas spécifiquement adaptée à l'atteinte ano-périnéale de la maladie de Crohn.

Elle correspond à une classification chirurgicale, basée sur des données anatomiques.

Elle décrit la localisation des trajets fistuleux par rapport à l'appareil sphinctérien, et sera détaillé dans la partie « *cartographie de la fistule* » (III. IRM ano-périnéale d. Sémiologie des fistules)

Les fistules inter et trans-sphinctériennes sont les plus fréquentes, alors que les fistules extra et supra-sphinctériennes sont plus rares.

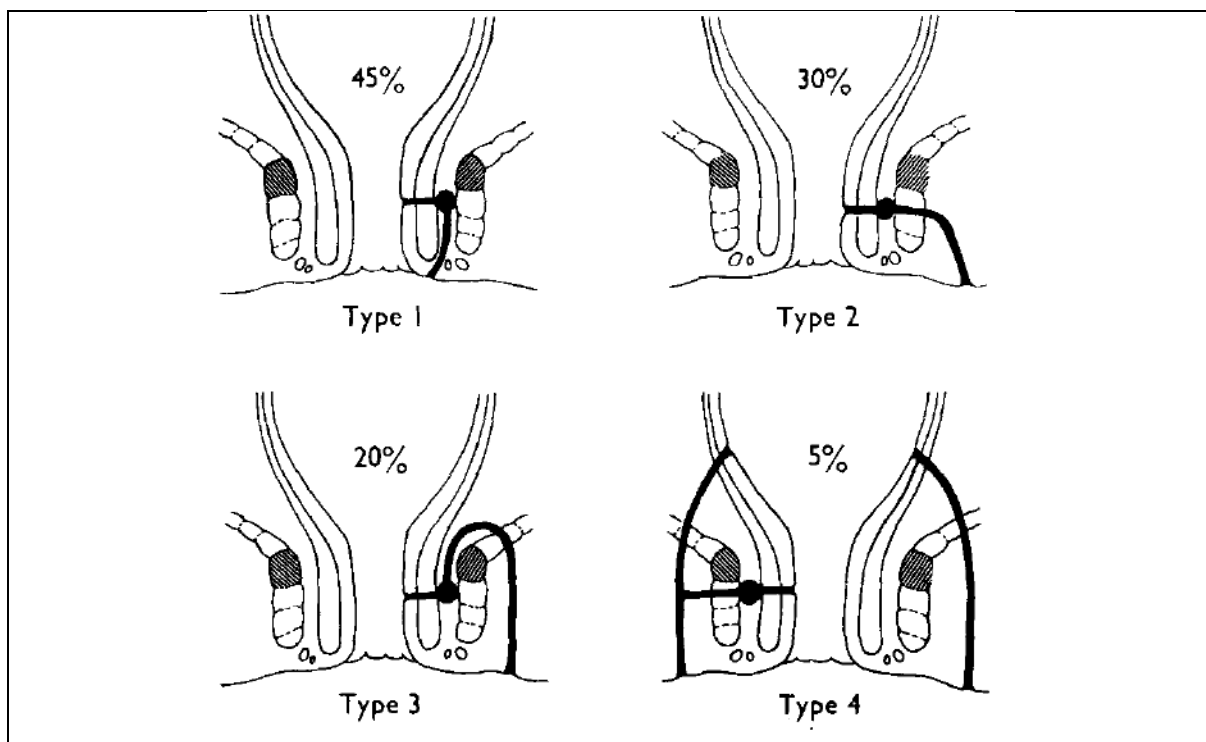


Figure : Représentation schématique des 4 différents types de trajets fistuleux et de leur fréquence) selon la description initiale proposée par Parks.

Source: Parks AG. A classification of fistula-in-ano. Br J Surg. 1976;63(1):1-12.

La classification du Saint James's Hospital à Londres est une classification radiologique, datant de 2000, et définie en 6 grades, qui a été décrite dans un article par Morris et al. (4), à la suite d'une modification d'un premier article par Spencer et al. (54) en 1998.

Les items analysés sont : le caractère simple ou complexe de la fistule, la localisation par rapport aux sphincters, et la présence ou non d'un abcès.

Table 3
St James's University Hospital MR Imaging Classification of Perianal Fistulas

Grade	Description	Example
0	Normal appearance	Fig 4
1	Simple linear intersphincteric fistula	Figs 5-7
2	Intersphincteric fistula with intersphincteric abscess or secondary fistulous track	Figs 8-13
3	Trans-sphincteric fistula	Figs 14-16
4	Trans-sphincteric fistula with abscess or secondary track within the ischioanal or ischiorectal fossa	Figs 17-22
5	Supralelevator and translevator disease	Figs 23, 24

Source.—Modified from Spencer et al (16).

Figure : Détails des 6 grades de la classification de Spencer et Morris.

Source : MR imaging classification of perianal fistulas and its implications for patient management

La classification des fistules périnéales proposée par la conférence d'experts de l'American-Enterological Association permet une approche clinique pertinente. (53)

Elle divise les fistules en « simple » ou « complexe ».

L'algorithme thérapeutique décisionnel varie entre ces deux types de lésions, ainsi que le pronostic. Plusieurs études ont montré que les patients ayant des fistules « simples » ont de meilleurs résultats sous traitement.

Une fistule « simple » correspond à un trajet fistuleux simple et unique, avec un orifice primaire bas situé (superficielle, inter-sphinctérienne ou trans sphinctérienne à la partie basse du canal anal), un seul orifice externe, sans abcès périnéal, sans extension aux structures de voisinage, et sans sténose ano-rectale.

Inversement, une fistule est « complexe » dans tous les autres cas : lorsqu'elle est haut située (inter, trans, extra ou supra-sphinctérienne), lorsqu'elle contient plusieurs ramifications ou qu'il existe plusieurs trajets fistuleux et orifices externes.

Dans les cas où elle s'accompagne d'un abcès du périnée, d'une extension aux organes de voisinage comme la vessie ou le vagin, d'une atteinte rectale active, ou d'une atteinte ano-rectale sténosante, elle est également dite complexe.

Les trajets accessoires de fistules complexes peuvent évoluer pour leur propre compte et être à l'origine de complications infectieuses.

Leur risque principal est un faible taux de cicatrisation sous traitement, et/ou une incontinence.

La description anatomique et la cartographie des fistules ano-périnéales seront détaillés dans la partie *cartographie de la fistule* (III. IRM ano-périnéale d. Sémiologie des fistules).

FISTULE SIMPLE	FISTULE COMPLEXE
Fistule basse : - Superficielle - Inter-sphinctérienne basse - Trans-sphinctérienne basse	Fistule haute : - Inter-sphinctérienne haute - Trans-sphinctérienne haute - Supra-sphinctérienne
ET	ET
Un seul orifice externe Sans abcès Sans lésion rectale active Sans fistule recto-vaginale Sans sténose rectale	(+/-) Plusieurs orifices externes (+/-) Abcès (+/-) Lésions rectales actives (+/-) Fistules recto-vaginales (+/-) Sténose rectale

Figure : Classification des fistules ano-périnéales selon l'AGA.

f. Traitement des fistules ano-périnéales de la maladie de Crohn :

i. Principes généraux :

Le traitement est adapté à la sévérité des symptômes et au profil évolutif de la MC.

La proportion de fistules réfractaires et récidivantes est élevée dans l'atteinte ano-périnéale de la MC, avec des taux de récurrences de fistules précédemment guéries pouvant atteindre 2/3 des cas. (55,56)

L'approche thérapeutique est individualisée en fonction du type de fistule et son degré d'activité, de son extension, des complications, et du profil évolutif général du malade.

Le but définitif du traitement est de supprimer le phénomène suppuratif, et d'obtenir une fermeture complète des trajets fistuleux.

Les objectifs généraux à terme sont d'obtenir des taux de guérison élevés avec une rémission profonde et durable sans récurrence, de prévenir les complications, de ralentir le cours évolutif de la maladie, et d'améliorer la qualité de vie de façon significative en préservant au maximum la fonction sphinctérienne et en évitant les chirurgies délabrantes.

La prise en charge des fistules ano-périnéales est le plus souvent combinée, médico-chirurgicale et multidisciplinaire, nécessitant une collaboration étroite entre radiologue, gastro-entérologue et chirurgien viscéral. (57–59)

L'arsenal thérapeutique à disposition est varié.

Le bilan d'imagerie exhaustif pré-thérapeutique est indispensable pour décrire le plus précisément les atteintes périnéales, et instaurer le traitement adéquat.

ii. Traitements médicaux :

○ Antibiotiques :

Leur utilisation est large en cas de fistules de la maladie de Crohn, notamment en cas de sepsis d'origine périnéale, ou pour encadrer un geste de drainage d'un abcès.

Ils couvrent les germes Bacilles Gram négatifs et anaérobies. Les deux antibiotiques les plus régulièrement prescrits sont le Métronidazole et la Ciprofloxacine.

Ils ne suffisent pas à eux seuls à induire une cicatrisation satisfaisante des lésions fistuleuses, et permettent un effet suspensif sur la symptomatologie clinique, avec des taux élevés de récurrence des symptômes après l'arrêt du traitement. (60,61)

En cas de lésion active, ils améliorent la chance de guérison des fistules, en association à une autre médicament, et sur une courte durée. Les effets indésirables à long terme de ces traitements sont fréquents, en particulier ceux du Métronidazole (nausées, neuropathies).

- Immuno-suppresseurs :

Les bases puriques (Azathioprine ou 6-Mercaptopurine) peuvent être utilisées, permettant une cicatrisation plus fréquente des fistules. (62)

Leur début d'effet est lent après introduction du traitement et ils sont souvent utilisés en traitement d'appoint des biothérapies. Ils sont fréquemment responsables d'effets indésirables potentiellement graves.

Une surveillance hématologique doit être instaurée après l'introduction du traitement.

La Ciclosporine ou le Tacrolimus pourraient avoir une efficacité dans la prise en charge des fistules réfractaires. (63,64)

- Biothérapies :

L'utilisation de biothérapies permet de réduire le processus inflammatoire local.

Ils sont efficaces dans les atteintes périnéales de la MC mais parfois la réponse est de courte durée. Ils nécessitent souvent l'instauration d'une phase d'induction afin de tarir les trajets fistuleux drainés, puis des phases d'entretien afin de prolonger la guérison.

Ils ont une efficacité réelle sur la qualité de vie, et sont les seuls médicaments à avoir démontré une efficacité dans le traitement d'induction et de maintenance de la rémission.

Les médicaments anti TNF alpha les plus utilisés sont l'Infliximab et l'Adalimumab, et d'autres molécules sont à l'étude, notamment d'autres biothérapies comme l'Ustekinumab (anti IL12-23). (65–67)

Il peut y avoir un bénéfice à optimiser la dose, maintenir le traitement longtemps et associer des immunomodulateurs et/ou la ciprofloxacine. (68)

Ils doivent être suspendus lorsqu'il existe une suppuration périnéale non ou mal drainée.

Des travaux récents suggèrent des facteurs indépendants de meilleure réponse thérapeutiques chez des patients traités par Infliximab pour une fistule anale de Crohn : une plus longue exposition à l'Infliximab ou l'association Infliximab-Azathioprine. (69,70)

iii. Traitements chirurgicaux :

L'objectif est de drainer de façon satisfaisante les collections, de traiter les lésions infectieuses périnéales, et d'assécher les trajets fistuleux.

La prise en charge chirurgicale doit être la plus conservatrice possible et préserver au maximum la fonction sphinctérienne, en réduisant le risque d'échec thérapeutique, d'incontinence fécale ou de stomie définitive.

○ Drainage des abcès et suppurations ano-périnéales :

L'abcès périnéal est un élément de gravité et nécessite un drainage chirurgical en urgence, avant de débiter un traitement par biothérapie. (71,72)

Les abcès superficiels sous cutanés compliquent souvent des fistules périnéales basses.

En cas de fistule facilement accessible et peu profonde, le drainage chirurgical s'effectue grâce à une incision cutanée, sous anesthésie locale lors d'une consultation.

Les abcès profonds sont traités par un drainage chirurgical le plus souvent réalisé sous anesthésie générale. L'intervention consiste en une ouverture de la coque, une mise à plat de la cavité et la mise en place d'un moyen de drainage. Le drain est laissé en place transitoirement, permettant de guider la cicatrisation.

Les trajets fistuleux doivent être traités dans le même temps que le drainage des collections infectieuses périnéales, avec la mise en place d'un séton.

Le séton est un matériel prothétique non résorbable qui correspond à une anse de drainage souple mise en place au sein du trajet fistuleux par l'intermédiaire de l'orifice externe avant de franchir l'orifice interne et de ressortir par l'anus. (45,73)

Les sétons sont posés de façon transitoire, de quelques semaines à quelques mois, et permettent de drainer activement la fistule puis d'initier une réaction fibreuse au niveau des berges.

Ils empêchent une fermeture trop précoce du trajet fistuleux et de l'orifice cutané périnéal, qui peut conduire à la formation d'abcès ou de ramifications secondaires, et aident à entretenir un drainage actif de la fistule jusqu'à ce que le trajet devienne inactif sous traitement.

Leur aspect est à connaître en imagerie : ils correspondent à de petites structures linéaires, en hyposignal sur toutes les séquences, visibles au sein des trajets fistuleux.

<p>Axiale T1 post Gadolinium avec saturation du signal de la graisse <u>Séton</u> : image en hyposignal sur toutes les séquences, linéaire (flèches blanches)</p>	<p>Réprésentation schématique d'un séton. <i>Source : Guidelines for the multidisciplinary Management of Crohn's perianal fistulas : Summary statement.</i></p>
<p>Figure : Sétons.</p>	

○ Obturer la fistule :

L'objectif des stratégies d'obturation des fistules est triple : diminuer l'inconfort lié à la persistance de passages de mucus ou de gaz, limiter le risque de récurrence et de complications de la fistule initiale et épargner l'appareil sphinctérien pour limiter les troubles de la continence séquentielle.

Elles ne peuvent être envisagées qu'après un drainage satisfaisant des collections et lorsque les trajets fistuleux sont bien drainés, peu inflammatoires.

Ces techniques s'adressent majoritairement à des fistules réfractaires, échappant à toute autre alternative thérapeutique.

Les taux d'efficacité et de rémission de ces traitements sont très variables dans la littérature, et souvent décevants. L'efficacité est mauvaise lorsqu'il existe une atteinte rectale associée.

Plusieurs techniques d'obturation du trajet fistuleux peuvent être discutées.

Le lambeau muqueux d'avancement (« flap muqueux ») consiste à abaisser la paroi ano-rectale et à recouvrir hermétiquement l'orifice primaire de la fistule dans la lumière du canal anal par un petit volet de muqueuse et de musculature du rectum.

Elle est une alternative à la fistulotomie ou au séton chez les patients porteurs de fistules anales complexes, plutôt basses situées, sans recto-colite associée. (74)

La ligature de fistule dans l'espace inter-sphinctérien (LIFT) consiste à aborder le trajet de la fistule par l'extérieur à partir d'une incision de la marge anale, puis à disséquer l'espace inter-sphinctérien, et enfin à isoler et ligaturer le trajet fistuleux au niveau de ses marges avec les sphincters interne et externe, avec une excision de la portion inter-sphinctérienne du trajet. (75)

L'instillation de cellules souches autologues au sein du tissu environnant d'une fistule est une nouvelle technique, en cours d'évaluation, avec des résultats prometteurs issus d'un essai contrôlé-randomisé récent. (76)

Elle repose sur la capacité des cellules souches mésenchymateuses stromales de type adipocytaire à inhiber les réponses immunes et les phénomènes inflammatoires par la sécrétion de cytokines.

Elle constitue une alternative en cas de fistule complexe réfractaire ou récidivante. (77)

Le plug bio-prothétique consiste en l'introduction d'un plug hydraté au sein de l'orifice primaire vers l'orifice secondaire, avec une fixation du dispositif au niveau de l'orifice primaire, aux plans sous muqueux et au sphincter interne. (78)

D'autres techniques sont possibles, notamment l'utilisation de colle biologique (79), de procédés physiques tels que le laser ou la radiofréquence, ou encore la coagulation vidéo-assistée.

iv. Algorithme thérapeutique :

Les stratégies combinées concernent l'immense majorité des malades pris en charge. L'association d'une biothérapie et d'une prise en charge chirurgicale sont nécessaires dans 80 à 100 % des cas de patients ayant une fistule secondaire à une MC. (73)

Un algorithme de prise en charge des fistules ano-périnéales de la MC est proposé ci-dessous. L'approche algorithmique est conditionnée par l'observance des patients, mais aussi par l'expertise et l'expérience des différents centres.

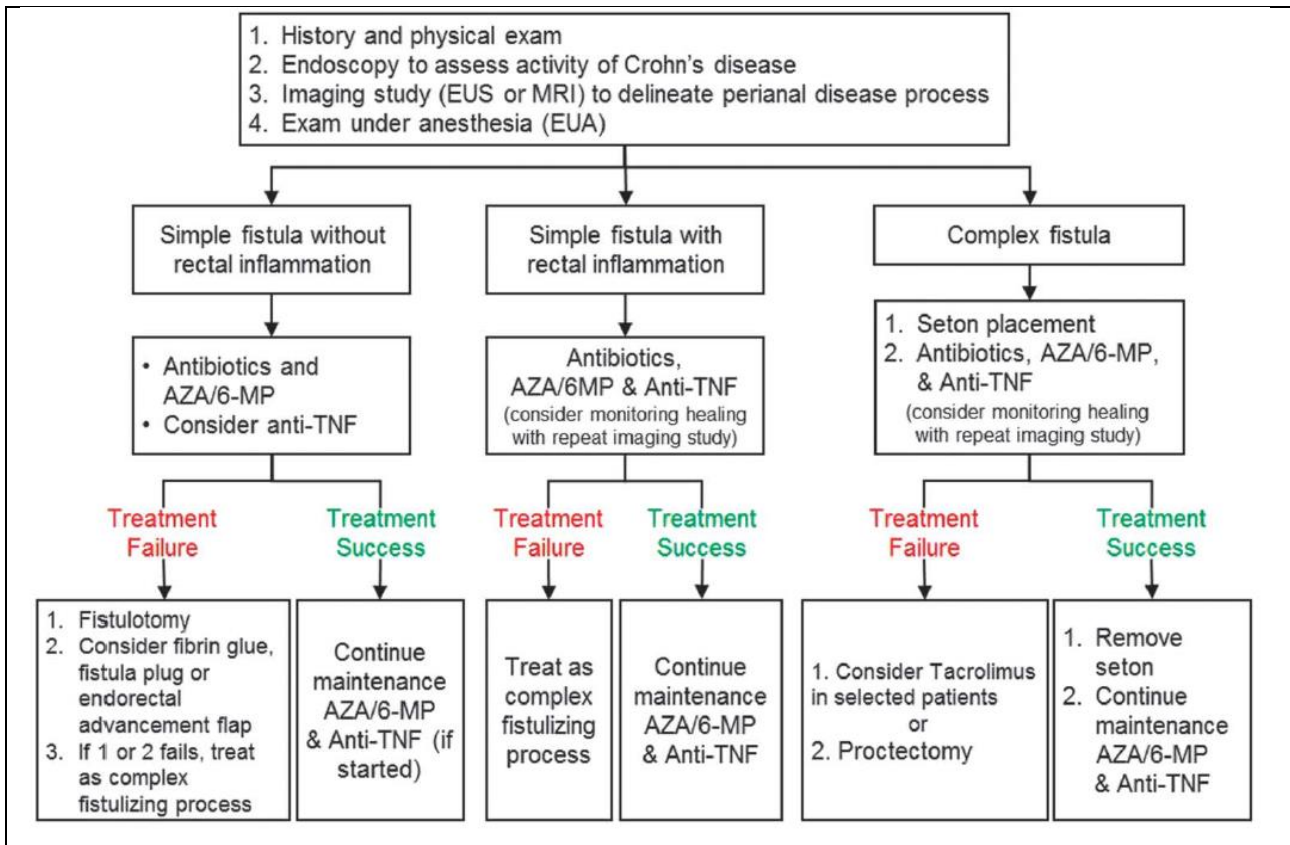


Figure : Algorithme de prise en charge des fistules ano-périnéales de la maladie de Crohn ;
 Source : 2015 GUIDELINES Schwartz. Aza : azathioprine, 6-MP (6 Mercaptopurine)

Lorsque la fistule périnéale est simple : (isolée, à trajet superficiel, non ramifiée, non compliquée) et asymptomatique, aucun traitement spécifique n'est nécessaire.

Le traitement d'une fistule simple symptomatique repose en première intention sur la mise en place d'une antibiothérapie et d'un traitement immunomodulateur.

En cas d'échec, le recours à un traitement de seconde ligne par anti-TNF est nécessaire.

La fistulotomie est le traitement chirurgical de choix en cas de fistule anale simple.

Elle peut se discuter au cas par cas, chez des patients soigneusement sélectionnés, si l'on n'engage pas de risque fonctionnel, au cours d'une MC bien contrôlée.

Elle permet un traitement curatif radical mais peut s'accompagner de lésions sphinctériennes.

Lorsque la fistule périnéale est complexe ou en cas de proctite associée, la mise en route d'un traitement est toujours justifiée, car sa survenue au cours de l'évolution de la MC est un élément évolutif péjoratif.

L'objectif est d'améliorer la qualité de vie et d'éviter une chirurgie délabrante. (80)

Le traitement médical de première intention est un traitement par biothérapie anti-TNF alpha, en monothérapie (Infliximab ou Adalimumab en première ligne du traitement) ou combinaison avec un traitement immunosuppresseur.

Le traitement chirurgical consiste en la mise en place de sétons au sein des trajets fistuleux, permettant au traitement médical d'être plus efficace.

Le lambeau muqueux d'avancement (« endorectal advancement flap ») est une alternative chirurgicale en cas de fistule complexe, sans proctite associée.

En cas de fistule recto-vaginale, une intervention chirurgicale est nécessaire. (81)

En association au traitement médical (immunomodulateur et anti-TNF), un séton de drainage temporaire est utile initialement pour contrôler le sepsis périnéal.

Le lambeau muqueux d'avancement est l'option chirurgicale la plus fréquemment utilisée afin d'obturer définitivement la fistule, mais il existe un risque d'aggravation des symptômes, et les patientes doivent également être sélectionnées, avec symptomatologie réfractaire.

Enfin, lorsque la fistule est réfractaire, un traitement chirurgical premier doit être envisagé.

Les options sont d'obturer la fistule avec une biocolle ou un plug, de placer des sétons à long terme, de dériver les matières fécales pour permettre un assèchement et une cicatrisation des lésions par une stomie protectrice temporaire, ou en dernier recours d'enlever l'anus et le rectum par proctectomie totale en cas d'atteinte très évoluée, invalidante, et de dommages sphinctériens majeurs.

III. IRM ANO-PERINEALE :

a. Généralités :

L'IRM est la modalité d'imagerie de choix pour l'exploration des atteintes ano-périnéales de la MC. (45,51,58,82–89)

Elle permet d'identifier une maladie périnéale occulte à l'évaluation clinique et chirurgicale (54,84), peut avoir une valeur pronostique et aider à diminuer le taux de récurrence de l'atteinte ano-périnéale. (90)

Les dernières recommandations Européennes ECCO 2016 (European Crohn's and Colitis Organisation) préconisent de réaliser une IRM pour le bilan des atteintes périnéale de la MC, au moment du diagnostic initial, pour un bilan lésionnel complet notamment avant procédure chirurgicale, et dans la planification de la prise en charge thérapeutique au cours du suivi. (58,59)

Elle présente une très bonne résolution en contraste et permet une analyse loco-régionale dans les trois plans de l'espace, avec une évaluation précise du type et de la topographie des atteintes ainsi que leurs rapports avec les structures anatomiques de voisinage. (84)

Il s'agit d'un examen non irradiant, non invasif, dont l'analyse est reproductible.

Elle est réalisable en cas de sténose anale, à l'inverse de l'échographie endo-anale.

La performance diagnostique de l'IRM ano-périnéale est très bonne, avec une sensibilité et une spécificité de l'ordre de 80 à 100% selon la plupart des études (48,50,91). Elle est supérieure à l'échographie endo-anale, ou à l'examen clinique sous anesthésie générale pour déterminer l'étendue de la maladie. (50)

Les principales questions auxquelles l'imagerie doit répondre afin d'aider au mieux le clinicien et le chirurgien sont :

Dans un premier temps, l'évaluation de la présence ou non d'un abcès, qui modifie l'attitude thérapeutique initiale, car nécessite un drainage chirurgical avant tout autre traitement.

Ensuite, si un geste chirurgical d'autre nature est nécessaire, l'IRM a un rôle essentiel dans la planification du geste opératoire, en permettant une évaluation précise et complète de fistules fréquemment complexes. Elle détaille l'extension en profondeur de la fistule, ses rapports avec l'appareil sphinctérien, l'existence de trajets accessoires, et de remaniements éventuels de l'anneau sphinctérien. (92)

La détection par IRM de trajets fistuleux ou de petites collections passés inaperçus par l'examen clinique est essentiel au succès thérapeutique et permet d'éviter les récives précoces, jusque dans 75% des cas. (90)

Troisièmement, l'imagerie est essentielle pour évaluer l'activité des lésions.

Elle permet de différencier les lésions en poussée inflammatoire des lésions au stade séquellaire, afin d'adapter le traitement.

Ceci est particulièrement indispensable chez des patients atteints d'une maladie chronique telle que la MC qui évolue pendant plusieurs années, avec des lésions d'âges différents, et qui ont été soumises à différents types de thérapeutiques dans le temps.

Dans le suivi, l'IRM ano-périnéale sera donc essentielle pour évaluer l'efficacité du traitement, rechercher des complications et envisager les ajustements thérapeutiques.

b. Technique :

L'examen peut être réalisé en pratique quotidienne soit sur IRM 1,5 ou au mieux 3T, qui fournit un meilleur ratio signal/bruit et une meilleure résolution spatiale.

L'essentiel des explorations par IRM se fait avec une antenne pelvienne externe en réseau phasé, multi-canaux pour le recueil du signal (83,91). Elle permet une analyse complète de tous les espaces anatomiques de diffusion des suppurations.

L'utilisation d'une antenne endo-anales est également possible. (93)

Elle permet une analyse plus fine de l'appareil sphinctérien, et une meilleure détection de l'orifice primaire, grâce à sa très bonne résolution spatiale. (94)

Cette technique présente toutefois de nombreux désavantages et limitations du fait de l'inconfort du patient, et des douleurs liées à l'introduction de l'antenne endo-anales, notamment en cas de sepsis d'origine ano-rectale. Elle est souvent mal tolérée, jusque dans 20 % des cas, et sa mise en place est parfois impossible en cas de sténose ano-rectale.

L'utilisation d'une antenne endo-anales est également à l'origine d'une moins bonne concordance chirurgicale, en raison de champ de vue plus petits, ce qui limite l'interprétation des lésions en profondeur, l'analyse complète des ramifications, des trajets à distances, des abcès profonds ou de l'extension supra lévatorienne. (83,95)

La réalisation de l'examen ne nécessite pas de préparation particulière.

Si une fistule ano-vaginale est suspectée, une opacification vaginale par une seringue de gel hydrique pourra aider au diagnostic, ainsi que l'utilisation d'une antenne endo-anales.

Les contre-indications habituelles de l'IRM doivent être respectées (corps étranger métallique oculaire, présence d'un pacemaker, neurostimulateur ou implants cochléaires, valve cardiaque mécanique, notamment les modèles les plus anciens).

Une voie d'abord veineuse périphérique est nécessaire en cas d'injection de produit de contraste type chélates de Gadolinium, en absence des contre-indications habituelles (allergie, insuffisance rénale).

Il n'est pas indispensable d'utiliser un injecteur automatique.

Le patient est en décubitus dorsal.

L'exploration est centrée sur la région périnéale et le complexe sphinctérien. L'orientation des plans de coupe est définie par rapport à l'axe du canal anal, qui peut être repéré par une sonde de Foley introduite avant le début de l'examen, ou une instillation de gel ultrasonore.

L'analyse doit se faire dans les trois plans.

Le premier plan de coupe est un plan sagittal strict incluant l'ensemble du périnée et couvrant une région anatomique comprise entre les deux articulations de la hanche ; les autres plans axiaux et coronaux obliques sont respectivement orientés perpendiculairement et dans l'axe du canal anal, pour une analyse optimale des sphincters.

c. Séquences IRM et protocole standard :

La couverture anatomique doit comprendre une exploration de la marge anale au rectum.

Le champ de vue sélectionné doit être le plus petit possible pour une analyse optimale du complexe sphinctérien et des fistules, qui sont des lésions millimétriques.

Il doit cependant inclure l'ensemble du périnée et de l'étage pelvien afin de ne pas méconnaître les extensions à distance (en général, environ 22 cm).

Une bonne résolution spatiale est nécessaire : des coupes fines sont utilisées (3 mm).

Le protocole initial et les protocoles d'imagerie de suivi sont identiques.

La durée d'examen est d'environ 30 minutes.

Une IRM ano-périnéale standard comprend des séquences en pondération T2 et T2 avec saturation du signal de la graisse, et T1 sans et avec injection de Gadolinium, ainsi que des séquences de diffusion. (83,86,87)

Les séquences en pondération T2 sans saturation du signal de la graisse sont réalisées dans les 3 plans de l'espace. Elles permettent une vision d'ensemble des structures anatomiques et apportent des informations morphologiques.

Elles sont essentielles pour la caractérisation du trajet fistuleux primaire et de ses extensions, et l'analyse des rapports entre la fistule et les structures environnantes, notamment le complexe sphinctérien et les éléments musculaires.

L'excellent contraste spontané dans cette séquence facilite l'identification des muscles, en hyposignal, et espaces cellulo-graisseux du périnée, en hypersignal.

Les remaniements fibreux cicatriciels sont également bien visibles, en franc hyposignal T2.

Des séquences alternatives 3D T2 en écho de gradient et coupes fines permettent une reconstruction multi-planaire en une seule acquisition, avec un temps d'examen raccourci, au prix d'une moins bonne résolution en contraste.

Une séquence complémentaire en pondération T2 « grand champ » est souvent utile pour une visualisation globale de l'ensemble de la cavité pelvi-périnéale et la recherche d'une extension des trajets fistuleux à distance.

Une séquence axiale en pondération T2 avec saturation du signal de la graisse est habituellement réalisée car améliore la détection des composantes inflammatoires des fistules, notamment celles de petites tailles.

La composante inflammatoire luminale est en franc hypersignal, bien visible avec un excellent contraste au sein de la graisse avoisinante du périnée dont le signal est effacé.

Elle permet de juger la sévérité de l'activité de la fistule, en analysant le contenu liquidien des fistules suppuratives. (96)

Les séquences axiales en pondération T1 après injection de Gadolinium, sans et avec saturation du signal de la graisse font partie du protocole standard.

Elles augmentent a priori la performance diagnostique, car facilitent notamment la détection de certains trajets pauvres en liquide dont l'identification est difficile sur les séquences pondérées en T2 ou T2 avec saturation du signal de la graisse. (7,87)

Elles permettent d'analyser le degré d'activité des lésions inflammatoires et d'identifier ou de caractériser des abcès.

Elles sont utiles pour différencier les liquides et suppurations des tissus de granulation.

Des études ont évalué l'intérêt de l'IRM dynamique après injection de produit de contraste pour le diagnostic de la MC périnéale. La prise de contraste précoce et le rehaussement maximal, et la pente initial du rehaussement au cours des séries dynamiques seraient corrélés à l'activité de la maladie. (97,98)

Des séquences optionnelles existent : axiale T1 sans injection pour identifier des trajets chroniques fibreux dans les fosses ischio-anales ou ischio-rectales, ou après injection de Gadolinium : coronale T1 ou dans les 3 plans, type séquence VIBE.

Les séquences de diffusion à plusieurs valeurs de b (b0 – b600-800) améliorent la détection des fistules inflammatoires ainsi que des abcès de petite taille, en association aux séquences pondérées en T2.

Elles sont utiles pour faire la distinction entre un abcès péri-anal et une masse inflammatoire du périnée d'autre nature, mais il n'y a pas de corrélation entre les valeurs de l'ADC et l'activité de la maladie. Les valeurs d'ADC sont en revanche significativement différentes entre les fistules actives et inactives.

Elle doit faire partie des protocoles standard d'IRM ano-périnéale, et est particulièrement utile en cas de suspicion d'abcès du périnée et/ou en cas de contre-indication à l'injection de chélates de Gadolinium. (99–103)

- Séquences T2 écho de spin turbo (TSE) dans les trois plans sans suppression du signal de la graisse : *field of view* (FOV) 250 mm à 290 mm, temps de répétition (TR) 6 000 ms, temps d'écho (TE) 120 ms, 20 à 25 coupes d'épaisseur 3,5/0,3 mm
- Séquence T2 TSE avec suppression du signal de la graisse dans le plan axial : FOV 250 mm, TR 2 500 ms, TE 50 ms, 25 coupes d'épaisseur 3,5/0,3 mm
- Séquences T1 TSE après injection de chélates de gadolinium avec et sans suppression du signal de la graisse, en axial ± en coronal : FOV 250 mm, TR 500 ms, TE 10 ms, 25 coupes d'épaisseur 3/0,3 mm

Figure : Protocole classique d'exploration du périnée ; *Source : Exploration en imagerie des fistules anales; C. Savoye-Collet, 2011, Elsevier Masson*

d. Sémiologie IRM des lésions ano-périnéales :

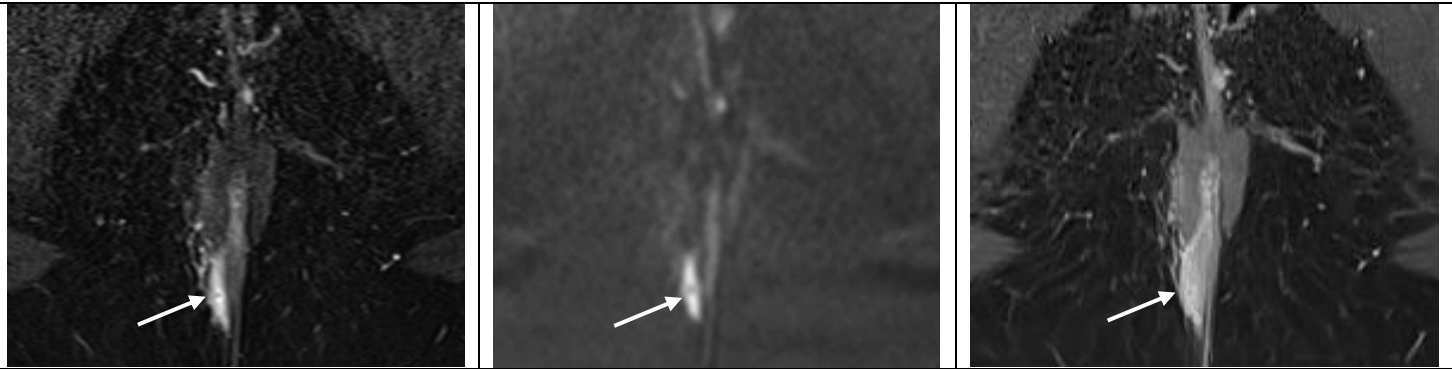
i. Diagnostic positif et de l'activité des fistules périnéales :

Une fistule se présente sous la forme d'une image linéaire anormale à point de départ endo-anal, suivie sur plusieurs coupes contiguës, et cheminant au sein des espaces graisseux et musculaires du plancher pelvien, faisant communiquer différents éléments. (86,87)

Une fistule active ou productive apparaît classiquement en franc hypersignal T2, ce qui correspond à la présence d'un fluide au sein du trajet fistuleux. Il est possible de visualiser un liseré hypo-intense en T2 périphérique correspondant aux berges de la fistule.

A l'injection de Gadolinium sur la séquence T1, une prise de contraste des parois ou berges de la fistule traduit le caractère actif et inflammatoire en périphérie du trajet fistuleux. Sur cette séquence, la composante centrale liquidienne apparaît en hyposignal T1, et correspond à une structure amorphe : le pus.

Fistule active : hypersignal T2 et diffusion, prise de contraste intense des berges de la fistule

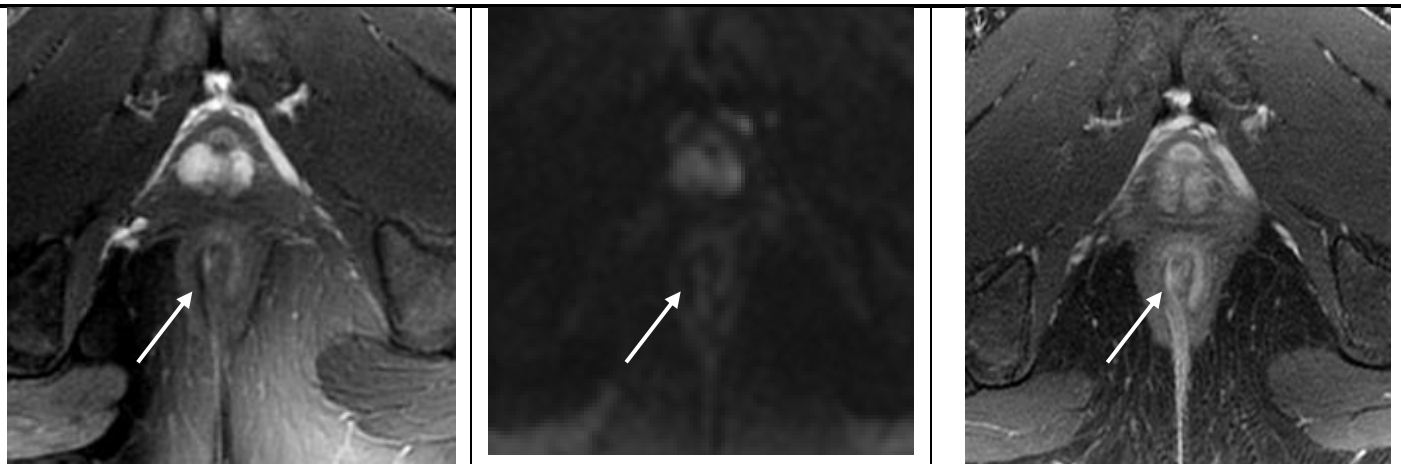


Trajet fistuleux simple, trans-sphinctérien à la partie basse du canal unique unique, **actif** dans le quadrant postéro-droit chez une jeune femme de 24 ans.

Une fistule au stade de séquelle apparaît classiquement sous la forme d'une image linéaire en hyposignal T2, témoignant de la composante fibreuse et traduisant un trajet résiduel cicatriciel. Les parois de la fistule ne présentent pas de prise de contraste intense, mais la composante fibreuse peut se rehausser faiblement et tardivement.

En imagerie de diffusion, le trajet fistuleux apparaît en hypersignal de diffusion en cas de fistule active. Celui-ci disparaît au stade séquellaire.

Fistule au stade de séquelle : hyposignal séquellaire du trajet fistuleux ; pas de prise de contraste ni d'hypersignal diffusion



Trajet fistuleux simple, inter-sphinctérien à la partie basse du canal anal, **séquellaire** dans le quadrant postéro-droit chez un jeune homme de 29 ans.

ii. Cartographie de la fistule :

L'efficacité du traitement médico-chirurgical repose sur un bilan topographique précis, car la méconnaissance d'une ramification, d'une extension à distance, d'un trajet fistuleux secondaire, ou d'une collection profonde peut conduire à une absence de cicatrisation, ou à une récurrence précoce.

La cartographie exhaustive des trajets fistuleux est essentielle.

L'imagerie doit donc s'attacher à décrire les éléments sémiologiques essentiels : la topographie et la description précise du trajet fistuleux, ses rapports, la localisation de ou des orifices primaires, ainsi que des orifices secondaires.

La lecture d'une IRM périnéale doit être structurée et organisée, avec rédaction d'un compte rendu d'imagerie standardisé.

- L'orifice primaire :

Il est localisé au niveau d'une ulcération de la muqueuse de l'anus, et est repéré par un hypersignal T2 au contact de la lumière du canal anal. Cet élément sémiologique n'est pas toujours facile à individualiser clairement en IRM périnéale, et son identification peut parfois faire défaut.

Sa description doit préciser sa hauteur dans le canal anal et notamment sa position par rapport à la ligne pectinée. La fistule anale est haute si l'orifice primaire est situé au-dessus de cette ligne, et basse s'il est situé en dessous.

Sa position est rapportée, comme vu précédemment, en quadrants et rayon horaire par rapport à la circonférence du canal anal, le patient étant vu en position dit « de la taille ».

- Le trajet fistuleux :

La description du trajet fistuleux et de ses rapports anatomiques, notamment par rapport aux sphincters, est un élément essentiel du compte-rendu radiologique.

Il existe des classifications anatomiques pour décrire les trajets fistuleux dont la plus répandue est la classification chirurgicale de Parks, qui date de 1976.

Elle reste encore largement utilisée, mais n'est pas spécifique de la MC.

Elle précise la topographie du trajet fistuleux par rapport à l'appareil sphinctérien anal.

Quatre groupes principaux de fistules ont été décrites par la classification de Parks (52).

Les fistules inter-sphinctériennes, de type 1, sont les plus fréquentes (45 % à 60 % des cas). Elles sont localisées dans l'espace inter-sphinctérien, franchissant le sphincter interne mais respectant le sphincter externe.

Elles peuvent être simples, à trajet descendant vers le plan cutané, dans la région ischio-anale. Elles peuvent également être complexes et présenter des ramifications et trajets secondaires plus ou moins ascensionnel.

Lorsque le trajet fistuleux se situe à la partie basse du canal anal, sous l'appareil sphinctérien, elle est décrite comme une fistule superficielle.

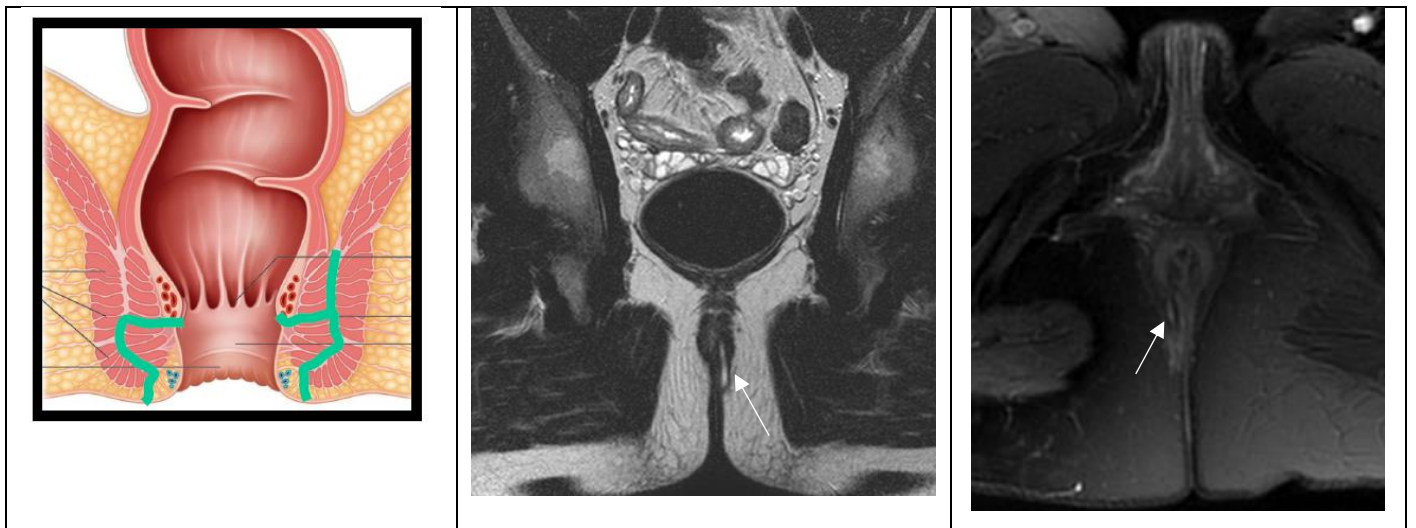

Figure : Fistule inter-sphinctérienne.

Séquences coronale T2 et axiale T2 Fat-Sat montrant une fistule inter-sphinctérienne simple

Source : *Imagerie des fistules ano-périnéales ; Pr Céline Savoye-Collet ; Imagerie Médicale – CHU Rouen ; DIU Imagerie Digestive*

Les fistules trans-sphinctériennes, de type 2, sont moins fréquentes (20 % à 30 % des cas).

Elles franchissent l'espace inter-sphinctérien à travers le complexe du sphincter externe, pour s'étendre dans l'espace ischio-anal.

Elles peuvent être hautes ou basses selon le niveau de leur traversée du sphincter externe.

Elles peuvent être simples, ou avec un trajet secondaire.

Elles sont situées sous le plan du muscle pubo-rectal.

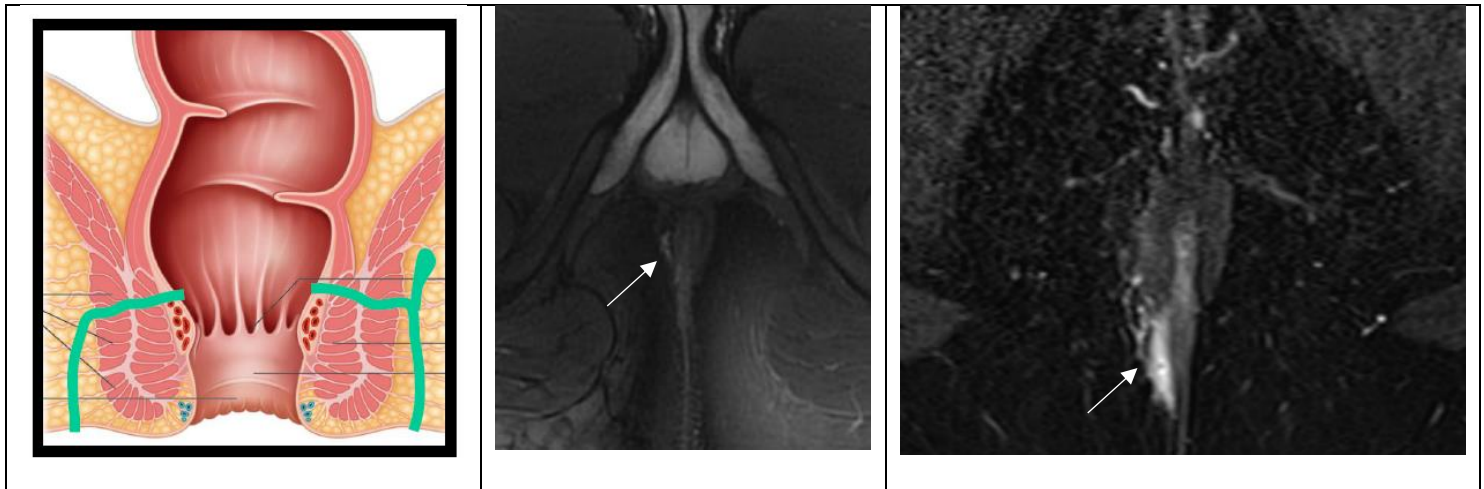


Figure : Fistule trans-sphinctérienne.
 Représentation schématique (à gauche). A droite, deux séquences axiales T2 Fat-Sat montrant une fistule trans-sphinctérienne à la partie basse du canal anal, chez deux patients.
 Source : *Imagerie des fistules ano-périnéales ; Pr C. Savoye-Collet ; DIU Imagerie Digestive*

Les fistules supra-sphinctériennes, de type 3, sont plus rares (< 10 % des cas).

Elles cheminent dans l'espace inter-sphinctérien puis contournent le sphincter externe par le haut, avec un trajet ascendant passant au-dessus du muscle pubo-rectal.

Elles ont ensuite un trajet descendant à travers le plan des muscles releveurs de l'anus et notamment le muscle ilio-coccygien, dans la fosse ischio-anale jusqu'au plan cutané.

Elles pourraient être en partie secondaire à des traumatismes chirurgicaux.

Elles peuvent parfois s'étendre aux espaces péri-rectaux supra-lévatoriens.

Les fistules extra-sphinctériennes, de type 4, sont exceptionnelles (3% des cas).

Elles cheminent de la peau du périnée à travers la graisse de la fosse ischio-anale et pénètrent les muscles releveurs de l'anus jusqu'au rectum, en épargnant le complexe du sphincter.

Elles sont souvent d'origine iatrogène.

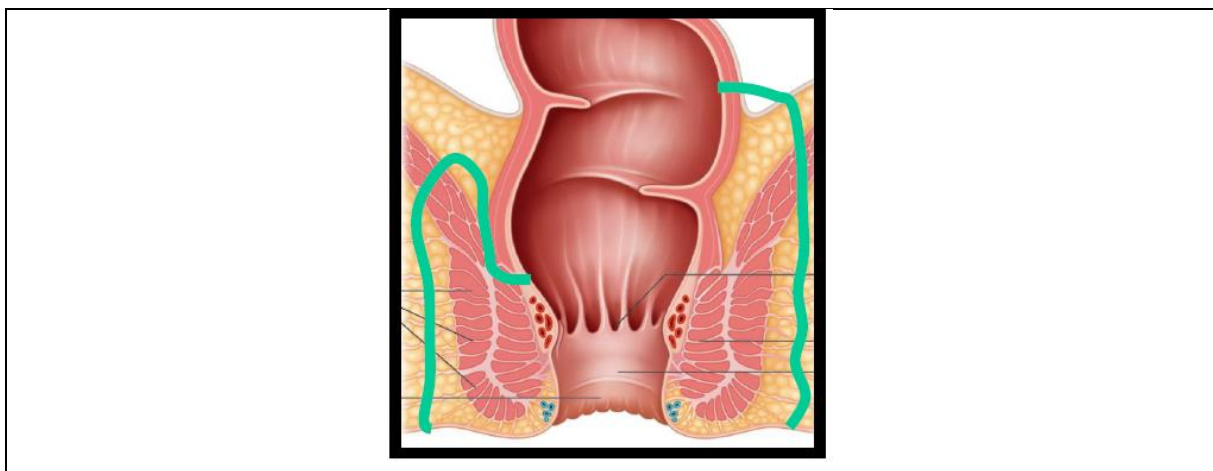
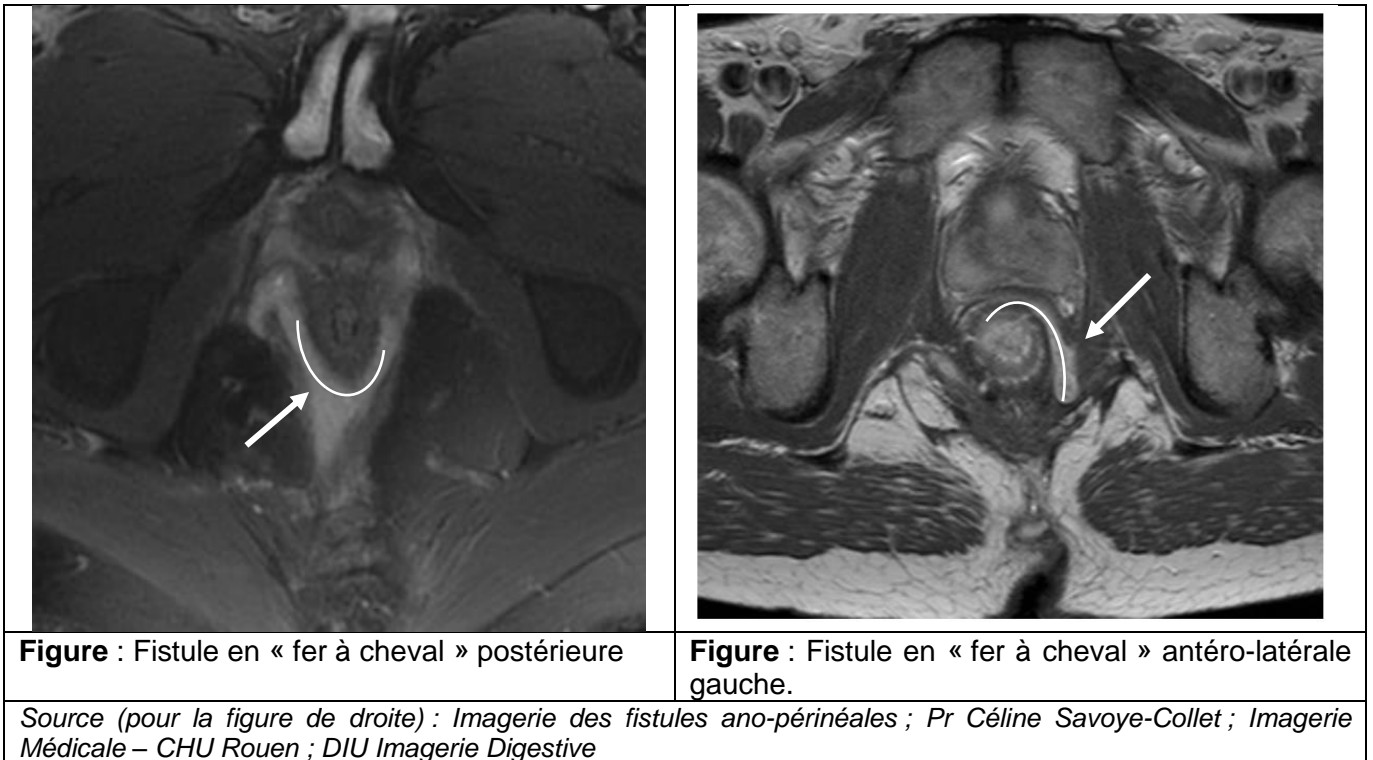


Figure : Représentation schématique des fistules supra sphinctérienne (à droite) et des fistules extra-sphinctériennes (à gauche).
 Source : *Imagerie des fistules ano-périnéales ; Pr Céline Savoye-Collet ; DIU Imagerie Digestive*

Les fistules peuvent parfois présenter un trajet particulier et franchir la ligne médiane, avec un trajet circonférentiel en forme de « U » qui enserre partiellement le canal anal ou le rectum, par une cravate antérieure ou le plus souvent postérieure dans un plan horizontal.

Elles sont nommées fistules en « fer à cheval », et sont considérées comme complexes.



Trois espaces anatomiques peuvent être concernés des extensions en « fer à cheval » (52). Le plus fréquemment, elles atteignent les fosses ischio-anales. Après avoir franchi le sphincter externe postérieurement à hauteur de la ligne médiane du canal anal, la fistule se divise en deux éléments faisant communiquer les fosses ischio-anales.

L'espace inter-sphinctérien peut également être atteint. Après avoir franchi le sphincter interne, la fistule s'étend au côté controlatéral en cheminant dans l'espace inter-sphinctérien. Enfin, en cas de fistule en « fer à cheval » supra-lévatorienne, une extension vers le haut d'une fistule trans-sphinctérienne qui s'étend ensuite de façon circonférentielle au contact du rectum réalise une atteinte de l'espace para-rectal.

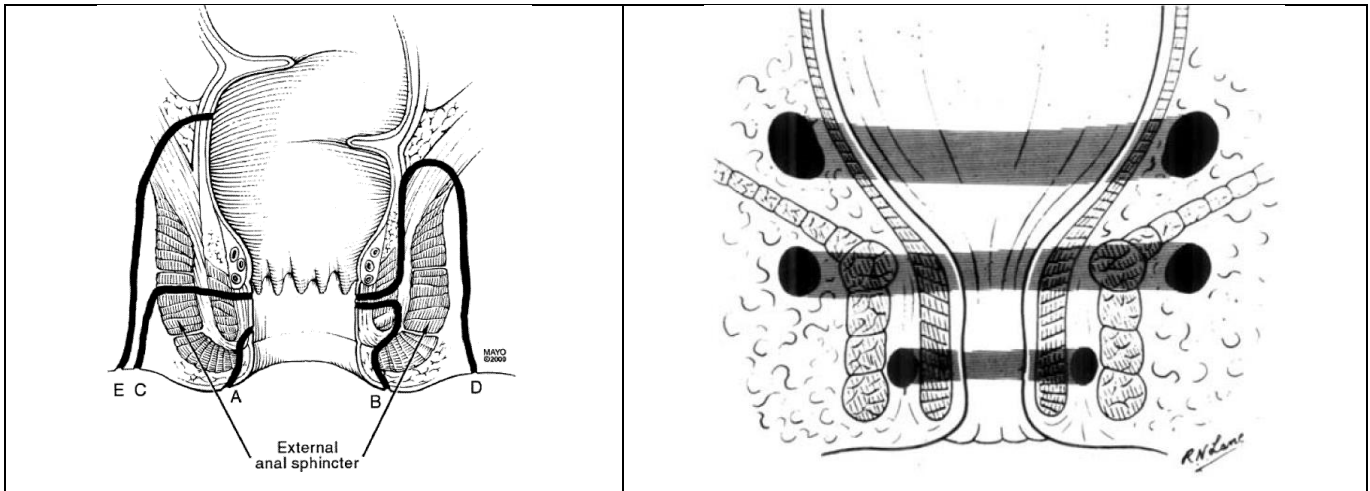


Figure : Schémas représentant les différents types de fistules (à gauche A : superficielle, sous le complexe sphinctérien, B : inter-sphinctérienne, C : trans-sphinctérienne, D : supra-sphinctérienne et E : extra-sphinctérienne) et les niveaux anatomiques de diffusion des fistules en « fer à cheval » (à droite). De haut en bas, espace para-rectal, fosse ischio-anales, espace inter-sphinctérien.

Sources: Parks AG. A classification of fistula-in-ano. Br J Surg. 1976;63(1):1-12. / Sandborn WJ, AGA technical review on perianal Crohn's disease. Gastroenterology. nov 2003;125(5):1508-30.

- L'extension par rapport au plan des muscles releveurs de l'anus :

L'extension en hauteur des anomalies doit être précisée dans le compte rendu radiologique.

Les trajets fistuleux doivent être localisés par rapport au faisceau ilio-coccygien du muscle élévateur de l'anus. Lorsqu'elles sont situées exclusivement sous le faisceau ilio-coccygien, elles sont nommées sous-lévatoriennes. En revanche, une atteinte qui s'étend au-dessus du faisceau ilio-coccygien, est dite supra-lévatorienne.

Une extension de la fistule dans l'espace supra-lévatorien est fréquente en cas de fistule complexe, avec un risque de diffuser dans la cavité abdominale.

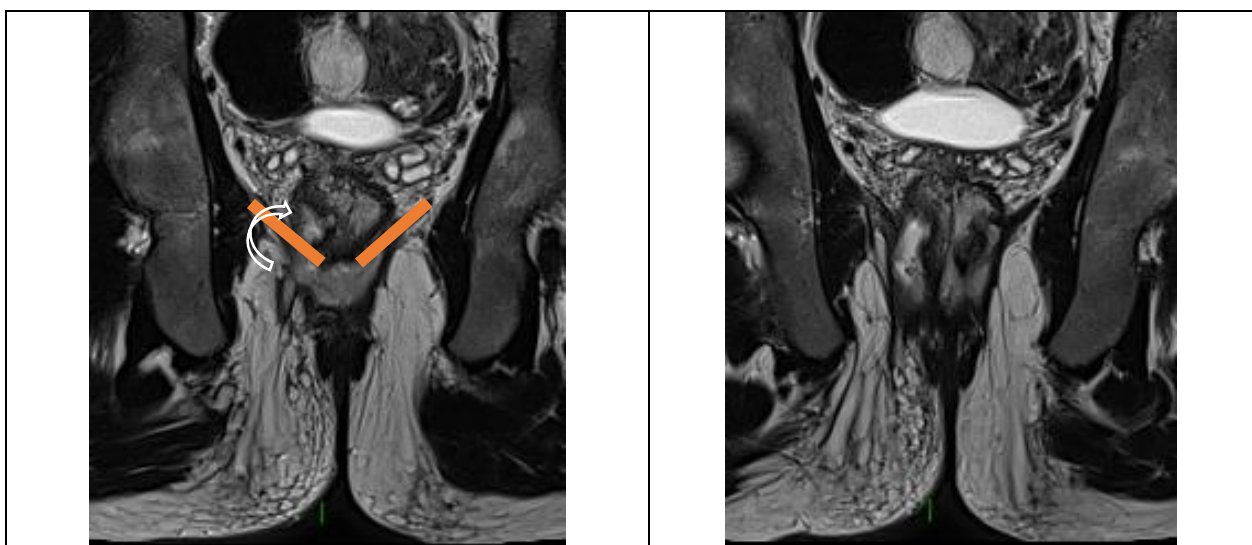


Figure : Extension supra-lévatorienne d'une fistule complexe. Intérêt des coupes coronales. Faisceaux ilio-coccygiens du muscle élévateur de l'anus schématisés à gauche par les rectangles orange.

- L'orifice secondaire :

C'est l'orifice par lequel se termine le trajet fistuleux. Il correspond la plupart du temps à un orifice cutané périnéal, notamment dans les cas de fistules simples, et se situe le plus souvent proche de la marge anale, dans le pli interfessier.

En cas de fistules complexes avec plusieurs trajets ou ramifications, il peut exister de multiples orifices cutanés, qui peuvent s'ouvrir parfois très à distance de la marge anale.

Les connexions entre trajets fistuleux et orifices cutanés doivent être détaillées.

Des formes particulières de fistules communiquant avec d'autres éléments anatomiques du périnée et organes de voisinages sont possibles :

Chez la femme, une lésion ano-rectale peut s'étendre au vagin ou à la vulve réalisant des fistules ano-vaginales, recto-vaginales et ano-vulvaires dans la forme superficielle, ou aux voies urinaires notamment à la vessie, réalisant une fistule ano-vésicale.

Elles ne sont pas toujours faciles à individualiser et peuvent nécessiter une opacification vaginale afin de déplisser le cul-de-sac vaginal, pour une meilleure identification de la communication anormale entre l'anus et le vagin.

La fistule ano-vaginale ou recto-vaginale, qui réalise une communication entre anus ou rectum et vagin correspond à 10% des cas de fistules de la MC. (48,50,91)

Chez l'homme, une lésion d'origine ano-rectale peut s'étendre vers la verge, les bourses ou la prostate, réalisant des fistules ano-scrotales ou ano-prostatiques.

Ces fistules sont toutes considérées comme complexes.

Enfin, une fistule est borgne lorsqu'elle ne possède pas d'orifice externe visible.




Figure : Axiales T2 avec saturation du signal de la graisse : Fistules complexes avec ramification ano-recto-vaginale postero-latérale droite, à gauche (flèche pleine) et fistule ano-vaginale directe drainée par un séton en hyposignal linéaire, à droite (flèche creuse).

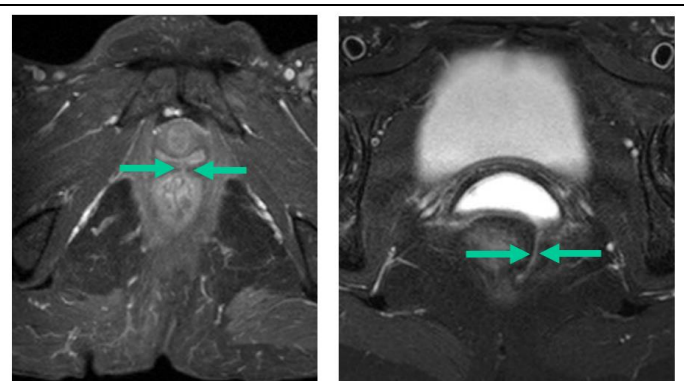


Figure : Fistules ano-vaginales. Solution de continuité entre l'anus et le vagin. A droite : opacification vaginale qui déplisse le cul-de-sac vaginal. Fine image linéaire en hyperisignal T2 faisant communiquer anus et vagin.

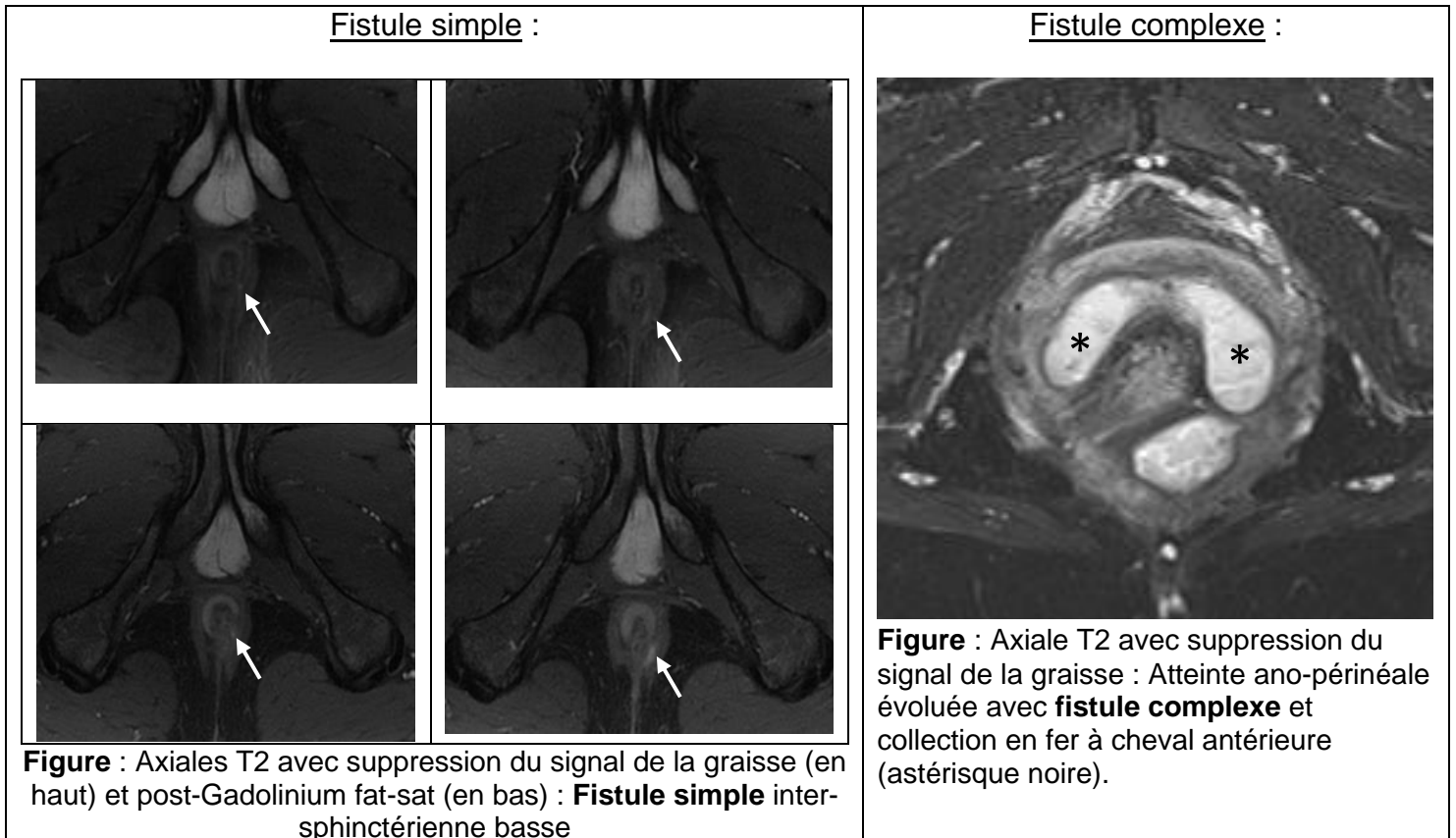
Source : *Imagerie des fistules ano-périnéales ; Pr C. Savoye-Collet ; DIU Imagerie Digestive*

- Le caractère simple ou complexe de la fistule :

Il faut préciser si la fistule est simple ou complexe selon les critères de l'AGA, comme détaillé précédemment. (53)

La fistule peut avoir un trajet simple unique.

Elle peut également présenter un trajet ramifié et plusieurs trajets fistuleux peuvent être observés. Dans ces deux derniers cas, la fistule est considérée comme complexe.



iii. Abcès du périnée :

L'abcès a les mêmes caractéristiques sémiologiques que tout abcès d'origine digestive.

Il s'agit d'une collection liquidienne arrondie ou ovale sous tension, et qui se distingue de la fistule large car ses bords ne sont plus parallèles.

Au sein du pelvi-périnée, il peut ne mesurer que quelques millimètres de diamètre.

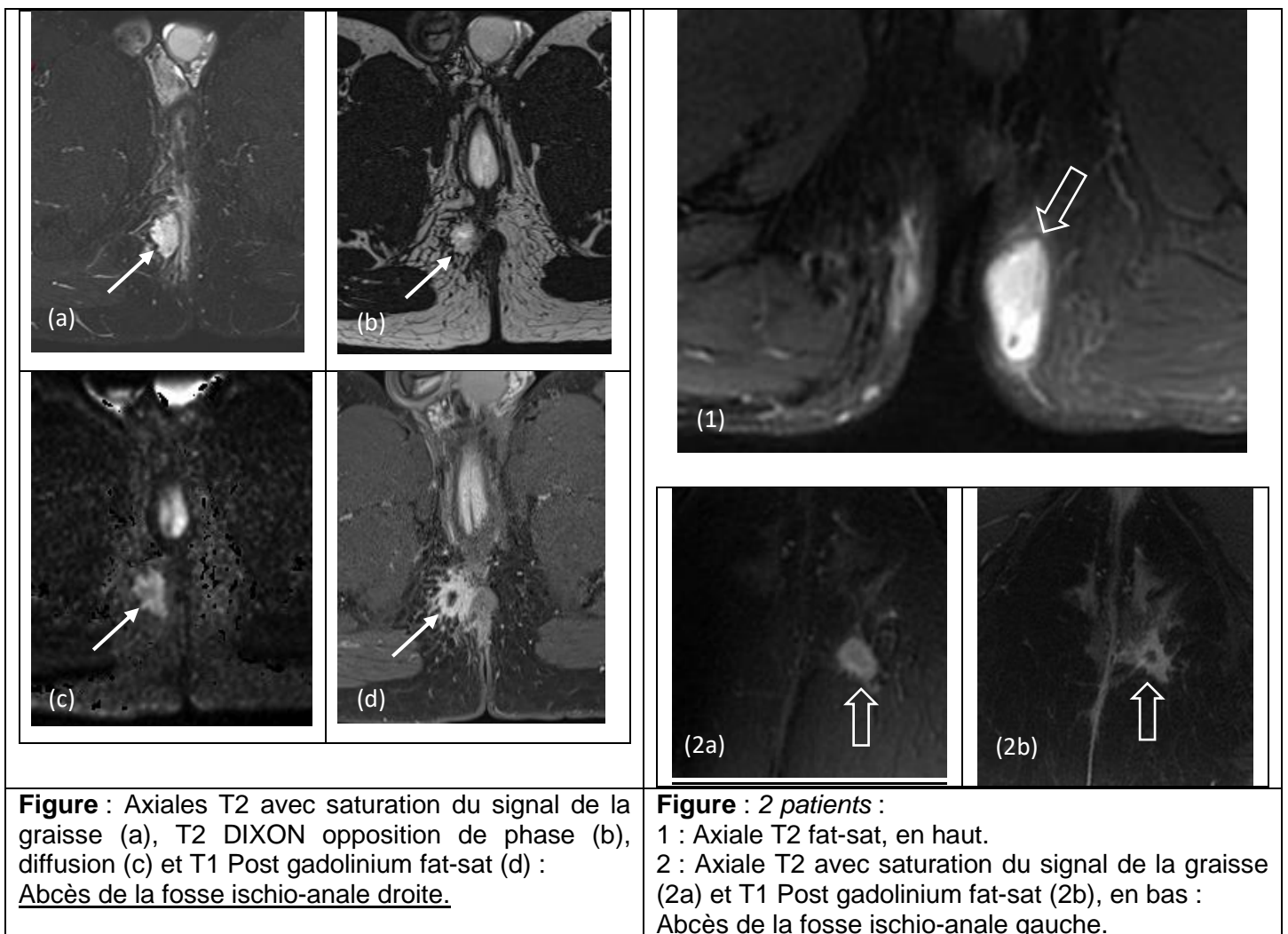
Il apparaît en IRM en franc hypersignal T2, avec visualisation d'une coque périphérique.

Après injection de Gadolinium, il existe une franche prise de contraste périphérique de la coque de l'abcès, et une composante centrale liquidienne en hyposignal.

L'abcès peut contenir de l'air qui apparaît sous la forme d'un vide de signal sur toutes les séquences, être responsable d'un niveau hydro-aérique ou de phénomènes de susceptibilité magnétique.

En diffusion, l'abcès apparaît en hypersignal persistant à b élevé avec une restriction du coefficient de diffusion sur la cartographie ADC, en raison de son contenu purulent.

L'analyse tridimensionnelle en IRM permet de préciser la localisation des collections dans les espaces péri-anaux.



iv. Extension digestive et aux organes de voisinage :

La MC peut atteindre l'ensemble des différents segments du tube digestif.

L'extension à distance de la maladie ano-périnéale est importante à décrire, et constitue un atout majeur de l'IRM.

Elle permet une étude des segments digestifs visibles dans le champ exploré, et notamment la recherche d'un épaissement de la paroi recto sigmoïdienne, voire des anses grêliques, et de modifications inflammatoires des espaces péri-ano-rectaux.

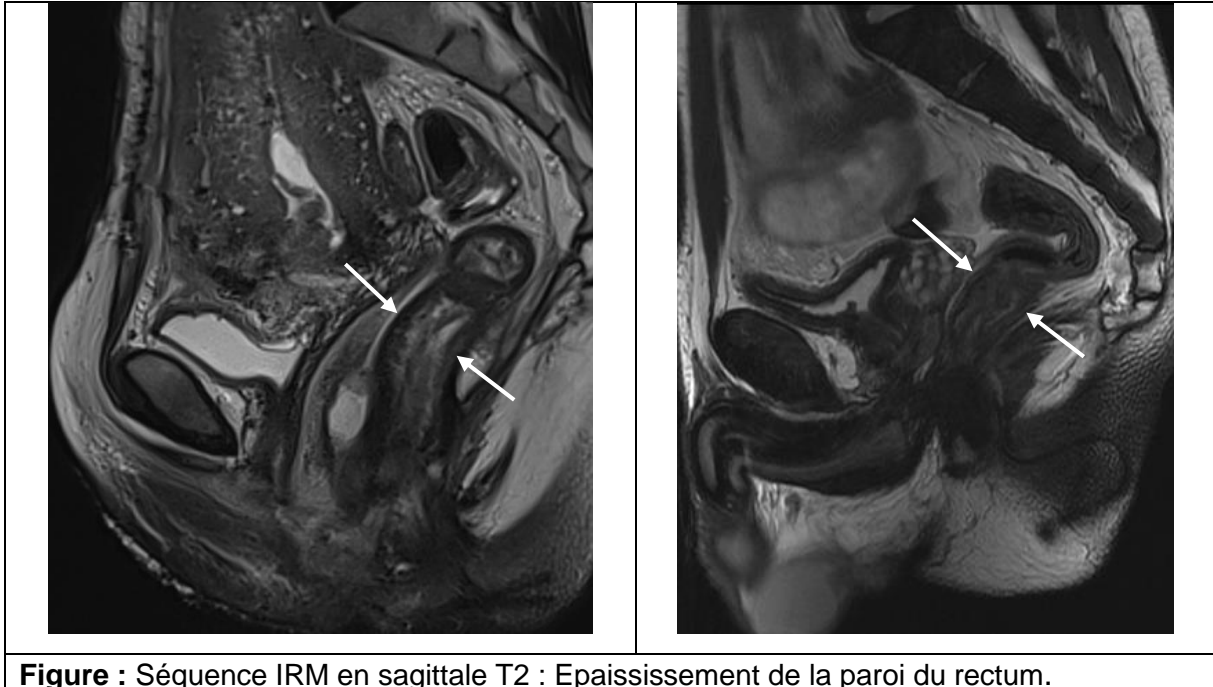
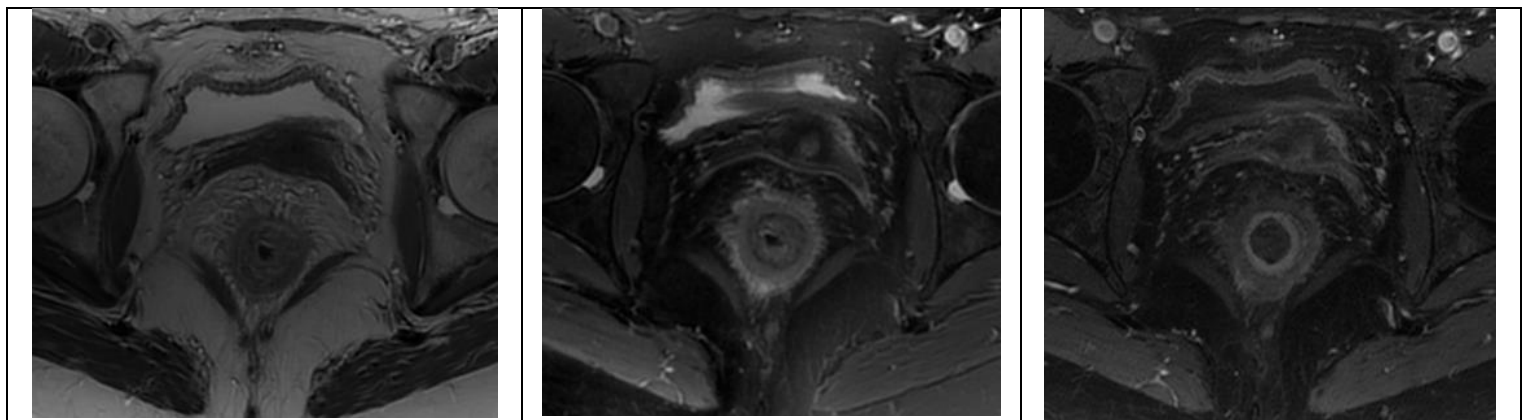


Figure : Séquence IRM en saittale T2 : Epaissement de la paroi du rectum.

L'épaississement pariétal du rectum peut être un témoin d'une atteinte haute associée (87). Dans un contexte de MC, il constitue un critère prédictif de mauvaise réponse sous anti-TNF α .

La proctite est une entité endoscopique associée à un moins bon pronostic de l'atteinte ano-périnéale de Crohn, car réduit la probabilité de cicatrisation muqueuse et associée à une mauvaise réponse sous traitement. (104)



Axiale T2

Axiale T2 fat-sat

Axial T1 fat-sat gadolinium

Figure : Proctite en IRM : Epaissement de la paroi rectale avec infiltration et prise de contraste modérée de la paroi rectale et de la graisse péri-rectale. Quelques ganglions méso-rectaux.

Des signes en IRM sont bien corrélés à la présence d'une proctite en endoscopie : un épaissement et une infiltration graisseuse de la paroi rectale, des modifications méso-rectales avec notamment un hypersignal T2 et une prise de contraste de la région péri-murale, une infiltration de la graisse, ou des ganglions méso-rectaux.

Ces signes doivent être recherchés et sont pertinents à décrire lors de la réalisation de l'IRM ano-périnéale pré-thérapeutique et dans le suivi des patients. Le degré d'intensité de la proctite doit être précisé. (51,105)

Enfin, la séquence sagittale T2 permet une vue d'ensemble des filières uro-génito-recto-anales et permet d'identifier l'extension des fistules périnéales à ces différents compartiments.

Dans certains cas, l'extension peut se faire très à distance avec des prolongements fistuleux très postérieurs, vers l'espace pré-sacré, exposant au risque d'infection ostéo-articulaire occulte, voire d'atteinte infectieuse du canal rachidien.

v. Evaluation de l'appareil sphinctérien :

L'atteinte de l'anneau sphinctérien est fréquente chez les patients ayant un lourd passé de MC, avec des suppurations ano-périnéales évoluant de façon chronique.

Elle est souvent iatrogène, mais peut également intervenir chez des patientes jeunes, dans le cadre de traumatismes obstétricaux, le plus souvent en territoire antérieur.

Elle expose à l'incontinence anale.

L'IRM ano-périnéale permet une étude de l'anneau sphinctérien anal et peut mettre en évidence une rupture du sphincter sous forme d'un défaut ou d'une interruption de continuité de l'anneau sphinctérien, ou une cicatrice fibreuse sous forme d'un amincissement focal de bas signal T2. Cette analyse est plus performante avec une antenne endocavitaire (93).

Elle constitue, quand elle est présente, un élément d'alerte pour la prise en charge thérapeutique car, dans cette situation, une prise en charge proctologique chirurgicale aggraverait le risque fonctionnel d'incontinence anale.

Elle est importante à reconnaître en IRM, mais son analyse ne fait pas partie du compte rendu minimum dans la description sémiologique des fistules du périnée.

vi. Scores d'imagerie par IRM :

Les scores de sévérité basés sur l'imagerie décrits dans la littérature sont principalement utilisés dans le cadre d'études et restent peu utilisés dans la pratique courante.

Ils permettent toutefois de standardiser l'interprétation des IRM ano-périnéales, et apportent une meilleure reproductibilité dans l'interprétation d'imagerie répétées chez des patients amenés à être suivis à long terme, notamment dans le cadre de la MC.

La classification de Parks est une classification chirurgicale et anatomique ancienne, non spécifique de l'atteinte périnéale de la MC, qui décrit uniquement la localisation des trajets fistuleux par rapport aux sphincters. (52)

Elle présente de nombreuses limitations, et est peu utile aux décisions d'ajustement thérapeutique. En particulier, elle ne précise pas l'existence de certaines lésions périnéales importantes dans la prise en charge, comme la présence d'abcès, ou la description de ramifications des trajets fistuleux ou d'extension aux organes de voisinage.

La classification de Spencer et Morris est une classification radiologique en grades, plus pertinente, qui ajoute les notions de trajet « simple » ou « complexe », et la description des abcès du périnée. En revanche, elle ne tient pas compte de critères d'activité et d'inflammation de la fistule, c'est-à-dire le signal en T2 et la prise de contraste.

Le score de Van Assche, a été décrit en 2003, et créé initialement pour évaluer l'activité des fistules et les effets de l'immunothérapie par anti-TNF alpha (Infliximab) sur l'évolution anatomique de l'atteinte ano-périnéale dans la MC, en IRM. (106)

Il reprend des critères anatomiques (nombre, extension et localisation des fistules) et d'activité de la fistule (intensité du signal en T2), en détaillant la présence ou non d'un abcès.

Il précise l'existence ou non d'un épaissement de la paroi rectale.

En revanche, il ne tient pas compte du rehaussement des parois de la fistule, et les critères anatomiques sont les mêmes que le trajet soit « actif » ou « séquellaire ».

C'est un score de sévérité numérique, variant de 0 à 22, objectif et directement adapté pour l'atteinte ano-périnéale de la MC. Il est utilisé dans les études de suivis évolutifs pré et post thérapeutique, afin d'évaluer la réponse en imagerie sous traitement.

vii. Evaluation de l'efficacité et surveillance sous traitement :

Le but du traitement est d'obtenir une rémission profonde et prolongée de la maladie, en limitant le risque de complications et de ralentir le cours évolutif de la maladie, sans récurrence.

L'analyse de l'efficacité des traitements est difficile car le traitement est le plus souvent combiné, à la fois médical et chirurgical, et il est compliqué d'analyser la part d'efficacité attribuable aux gestes chirurgicaux itératifs ou aux changements de traitement de fond dans le bénéfice thérapeutique acquis pour la guérison de la fistule. (107)

D'autre part, l'évaluation de la réponse thérapeutique et les critères d'efficacité des traitements et de guérison doivent être définis.

La définition de la guérison d'une fistule de la MC et le moment où son évaluation doit être réalisée ne sont pas consensuels dans la littérature. (108,109)

Une guérison « clinique » était définie dans l'étude princeps de Present par l'absence de douleur, d'écoulement purulent et par la fermeture des orifices d'entrée et de sortie. (38)

En pratique quotidienne, et dans de nombreuses études, la guérison était donc initialement définie par des données d'interrogatoire ou d'examen clinique, ou des scores tels que le PDAI. (110,111)

Une autre étude a proposé l'endoscopie comme référence pour affirmer la cicatrisation des lésions et guider les ajustements thérapeutiques. (112)

Néanmoins, il a été suggéré plus récemment que l'imagerie serait supérieure à l'évaluation clinique seule pour le diagnostic de guérison.

La forte prévalence de fistules complexes et récidivantes au cours de la MC est souvent une limite de l'examen clinique seul, et renforce l'hypothèse de la nécessité d'une imagerie pour évaluer l'activité des fistules, et affirmer leur guérison complète.

Des travaux ont été réalisés dans le but de mettre en évidence les modifications anatomiques en imagerie dans le cadre de la MC sous immunothérapie. (92,98)

La réponse aux traitements en imagerie est associée à une diminution de l'hypersignal T2 de la fistule, fortement représenté dans le score de sévérité IRM de Van Asche. (106)

La disparition de la prise contraste est l'élément sémiologique le plus tardif, mais aussi le plus corrélé avec le succès clinique. Les patients sont alors considérés en réponse complète (109,113). Le processus de guérison est progressif et plus lent que la cicatrisation clinique, mais il est possible d'observer une disparition complète des lésions avec restitution ad integrum. (70,108)

Table 2 Interpretation of MRI		
	T2	Post-contrast T1
Fistula tract		
Fibrosis	Hypointense	No enhancement
Pus/fluid	Hyperintense	No or rim only enhancement
Granulation tissue	Hyperintense	Enhancement
Abscess	Hyperintense	Rim enhancement

Figure: Aspect des fistules en IRM et modifications morphologiques principales sous traitement
Source: A global consensus on the classification, diagnosis and multidisciplinary treatment of perianal fistulizing Crohn's disease; 2015 (51)

Le score de Van Assche est d'intérêt limité dans l'affirmation de la cicatrisation muqueuse profonde en IRM car ne prend pas en considération l'injection de Gadolinium dans l'activité des fistules. Une étude a montré que l'analyse du rehaussement maximal, la pente de rehaussement ou des courbes « temps-intensité du signal après injection » pourraient avoir un intérêt potentiel pour évaluer l'activité de la maladie périnéale. (98)

Certains index d'évaluation d'activité de la maladie ont fait l'objet de modifications très récemment. (114,115)

Plusieurs études évaluant l'apport de l'IRM ano-périnéale dans le suivi thérapeutique, notamment pour la réponse sous traitement anti-TNF, ont montré que les critères cliniques habituellement utilisés sont mal corrélés aux résultats de l'imagerie.

En effet, l'IRM met souvent en évidence des anomalies persistantes chez des patients montrant une guérison « externe », que ce soit un trajet fistuleux profond résiduel, ou des signes d'activité de la maladie périnéale. Ces patients donc à haut risque de récurrence à court ou moyen terme. (116,117)

Ces données ont fait émerger le concept de « cicatrisation muqueuse profonde » ou de « rémission radiologique », c'est-à-dire une cicatrisation lésionnelle complète correspondant à la fois à la guérison des lésions à l'examen clinique mais aussi des anomalies profondes en imagerie, non vues durant l'examen.

Le « monitoring » post thérapeutique de la cicatrisation muqueuse profonde des lésions est possible par IRM ano-périnéale en association avec l'évaluation clinique, et permet d'identifier en pratique des cibles à traiter.

Les ajustements thérapeutiques sont basés sur la persistance de processus inflammatoires en imagerie, même si le drainage a cessé cliniquement.

Des études ultérieures doivent préciser plusieurs inconnues : le rythme du suivi pour lequel il n'y a pas de consensus, et l'évolution des lésions après arrêt des traitements anti-TNF notamment des lésions apparaissant cicatrisées en IRM. (70)

IV. RATIONNEL DE NOTRE ETUDE :

a. Données générales :

La MC est une maladie inflammatoire chronique du tube digestif, qui se caractérise par des périodes de poussées, entrecoupées de phases de rémission, qui touche dans la majorité des cas des sujets jeunes. Les lésions ano-périnéales de la MC sont fréquentes et peuvent atteindre jusqu'à 1/3 des patients. Elles sont sources d'une importante altération de la qualité de vie, d'un retentissement psychologique et de séquelles fonctionnelles majeures, notamment en raison du risque d'incontinence anale.

Le traitement est le plus souvent combiné, médical et chirurgical.

La surveillance des patients atteints de MC se fait par un examen clinique régulier, et par imagerie. L'IRM ano-périnéale, est l'examen de référence dans le diagnostic initial et le suivi des fistules de la MC, en raison d'atteinte souvent complexe. Elle est réitérée dans le temps en raison du caractère chronique de cette maladie et de la nécessité d'évaluer l'efficacité des thérapeutiques sous traitement. Le protocole standard en IRM ano-périnéale contient une injection de chélates de Gadolinium, car elle améliore la performance diagnostique, avec une meilleure caractérisation des trajets et du degré d'activité des lésions, ainsi que des abcès. Les injections sont répétées au cours des examens de suivi. Leur utilisation systématique est associée à un surcoût et à un temps d'examen plus long.

L'utilisation des agents de contraste gadolinés a longtemps été considérée sans risque. Leur administration est maintenant largement répandue, y compris chez des patients souffrant de maladie rénale chronique sévère. Le Gadolinium est toutefois un métal lourd hautement toxique, et les produits de contraste gadolinés destinés à un usage médical doivent utiliser des ligands. La configuration des ligands influence la stabilité des agents de contraste. Deux types d'agents de contraste sont utilisés : les macrocycliques, plus stables, et les linéaires. Ils sont excrétés de l'organisme majoritairement par filtration glomérulaire. Deux « états » pathologiques sont associés aux injections répétées de Gadolinium : la fibrose systémique néphrogénique (FSN) et la « maladie des dépôts de Gadolinium ». (118–120)

b. Etats pathologiques liés aux injections répétées de Gadolinium :

i. Fibrose systémique néphrogénique :

La FSN est une maladie sévère et invalidante, connue et décrite depuis une vingtaine d'année, qui touche des patients atteints de dysfonctionnements rénaux sévères. Elle est directement liée à la toxicité du Gadolinium, et peut intervenir de quelques heures jusqu'à plusieurs années après l'administration de chélates de Gadolinium. Elle présente un grand polymorphisme dans la gravité de son atteinte. Les manifestations cliniques sont essentiellement cutanées réalisant une atteinte « scléro-myxoedème-like », avec des gonflements subaigus des membres inférieurs, des indurations cutanées douloureuses, des spasmes musculaires ou une perte de la souplesse cutanée. L'évolution de la maladie montre une progression de l'atteinte des membres inférieurs vers la ceinture abdominale. Dans les cas les plus sévères, les tissus fibreux d'autres organes peuvent être atteints tels que le cœur, le foie, ou les poumons, ce qui peut conduire au décès des patients.

La demi-vie d'élimination de ces agents de contraste gadolinés par le rein passe de 90 minutes chez des sujets normaux à 24h chez des sujets ayant une dysfonction rénale sévère, avec une accumulation longue dans l'organisme. Leur transmétallation conduit à la déchélation avec libération du Gadolinium Gd^{3+} , libre, qui se lie alors à des anions endogènes tels que le phosphate pour former des sels insolubles qui se déposent dans les tissus.

Des macrophages locaux attaquent ces molécules insolubles, relarguent des cytokines, ce qui attire les fibrocytes et initie le processus de fibrose.

Cette pathologie serait liée dans une majorité de cas aux produits de contraste les moins stables, de type linéaire, et notamment au gadopentetate dimeglumide, Magnevist®. Le risque de développer une FSN a été stratifié en risque haut, intermédiaire ou faible par l'Agence Européenne des médicaments et certains produits ont été contre-indiqués en cas de dysfonction rénale sévère. Elle est pratiquement éradiquée en raison des recommandations strictes des sociétés nationales de radiologie en Europe et en Amérique du Nord. Dans la littérature, environ 200 cas ont été décrits. Depuis 2009, aucun nouveau cas de NSF n'a été rapporté. (120)

ii. Maladie des dépôts de Gadolinium :

La possibilité de dépôts chroniques et d'accumulation toxique de chélates de Gadolinium au sein de tissus normaux sans dysfonction rénale préalable, a été suspectée très tôt dans le développement de ces produits de contraste. (121)

Le système nerveux central a été le premier tissu pour lequel des dépôts chroniques de Gadolinium, notamment les noyaux gris centraux, a été suspecté, par Kanda et al, en 2014. (122)

Plusieurs études rétrospectives ayant suivi cette première étude, ont confirmé cette hypothèse. (123–125)

L'implication d'agents de contraste gadolinés macrocycliques dans ces dépôts est incertaine, car les résultats des études qui les analysaient spécifiquement diffèrent. (124,126)

Des analyses histologiques post-mortem ont confirmés ces dépôts au sein des noyaux gris centraux à des taux supérieurs aux patients témoins, et y compris pour des agents de contraste de type macrocycliques. (127,128)

Le tissu osseux a également fait l'objet d'étude sur des dépôts persistants de Gadolinium. Ces dépôts pourraient rester un temps long dans le tissu osseux, plus de 8 ans après une administration intra-veineuse, et à des taux plus élevés que dans le cerveau. (127,129)

Les taux de chélates de Gadolinium linéaires étaient 2,5 à 4 fois plus élevés que les macrocycliques. (130,131)

Les mécanismes de toxicité sont complexes, et le retentissement de ces dépôts sur le plan clinique est incertain. (132)

Une enquête menée par Semelka et al. a relevé plusieurs symptômes pouvant être en rapport avec l'injection intra-veineuse de Gadolinium parmi lesquels des manifestations cutanées, moins sévères que dans la FSN, mais également des douleurs thoraciques et osseuses, des céphalées ou des troubles mentaux.

Bien que l'enquête puisse être biaisée puisqu'elle porte sur des participants anonymes provenant d'un groupe de soutien (« MRI Gadolinium Toxicity support group »), ayant auto-déclaré des symptômes suite à une injection de Gadolinium, il a été proposé de nommer cette maladie supposée « maladie de dépôts de Gadolinium ». (119)

Des cas de dermatite liés à l'administration de Gadolinium ont été rapportés, avec des lésions proches de celles de la NSF, chez des patients sans problème de fonction rénale. (133)

Des études ultérieures sont nécessaires, notamment pour évaluer l'impact de ces agents de contraste sur d'autres tissus mais également d'analyser l'intérêt de l'utilisation de produits de contraste gadolinés plus stables, ou les produits linéaires les plus récents tel que le Primovist®, excrété à moitié par les reins, et à moitié par le foie. (118)

Table 1. Clinical Presentation of Gadolinium Deposition Disease

Pain	Location: peripheral pain in distribution involving the arms and legs ("glove and sock") but may also be torso or generalized. Pain is described as "pins and needle" and intense burning.
Skin changes	Subjects with distal leg and arm distribution describe skin thickening and skin discoloration. Skin edema
Musculoskeletal manifestations	Joint stiffness. Muscle spasms. Buzzing sensation and fatigue
Central neurologic findings	Clouded mentation. Headache.

Figure. Manifestations cliniques de la "maladie des dépôts de Gadolinium"

Source : *Gadolinium retention and toxicity* (134)

iii. Allergies :

Des allergies sont également possibles suite à l'injection de Gadolinium, comme pour tout agent de contraste destiné à un usage médical.

Des réactions d'hypersensibilité immédiate sont possibles mais rares, avec une fréquence de 0,07% chez l'adulte. Elles sont le plus souvent modérées, et les manifestations cliniques les plus fréquentes sont cutanées avec une urticaire. Les réactions anaphylactiques mettant en jeu le pronostic vital sont exceptionnelles. Elles interviennent principalement avec des chélates linéaires ioniques (gadopentetate dimeglumine, MultiHance ®) ou macrocycliques non ioniques (gadotéridol, ProHance®). (135,136)

c. Objectif de l'étude :

L'objectif principal de notre étude était donc d'évaluer la précision diagnostique des séquences non injectées en IRM du périnée (« non-contrast enhanced sequences » : N-CE) dans l'évaluation de l'atteinte ano-périnéale de patients atteints de MC en comparaison à celle du protocole classique comprenant les séquences injectées (« standard protocol » : SP).

L'objectif secondaire étaient d'identifier les circonstances ou les populations de patients pour lesquelles on pourrait raisonnablement se passer d'une injection de produit de contraste, sans être délétère sur l'information diagnostique et la prise en charge thérapeutique qui en découle.

V. NOTRE ETUDE :

**« DIAGNOSTIC ACCURACY OF NON-
CONTRAST ENHANCED MRI SEQUENCES IN
THE ASSESSMENT OF PERINEAL CROHN
DISEASE »**

DIAGNOSTIC ACCURACY OF NON-CONTRAST ENHANCED MRI SEQUENCES IN THE ASSESSMENT OF PERINEAL CROHN DISEASE.

Abstract:

OBJECTIVES:

Patients with perineal Crohn's disease need repeated MRI. Current protocols use injection of gadolinium. Repeated injections are responsible for deposit of gadolinium in the body. Our objective is to analyze diagnostic accuracy of non-contrast enhanced sequences in MRI to assess perianal Crohn disease.

METHODS:

From November 2016 to November 2019, all patients evaluated by MRI for assessment of perineal fistulas in Crohn disease at Rouen University Hospital, were retrospectively included. Two groups were formed: « Acute symptoms » and « Asymptomatic patients ». MRI standard evaluation was performed, and the Van Assche MRI severity score was calculated. Five objective criteria were isolated: type of fistula, position to sphincter, extension of fistula, activity signs and abscesses, to obtain a specific report.

Two junior radiologists each performed two readings, blindly from the final report of examination: using non-contrast enhanced sequences only and using standard protocol with injection, and specify if there was a revision in the final diagnosis of perineal involvement between the two readings, defined by the modification of at least one of the five criteria. In contentious cases, the decision was made in consensus with an experienced senior gastro-intestinal radiologist.

RESULTS:

136 perineal MRI were studied (90 patients). There was no fistula in 16,2%. Fistula were simple in 37,7% and complex in 62,3%, mainly trans-sphincteric in 69,3%, with supra-levatoric extension in 29,8%. Abscesses occurred in 31,6%.

Non-contrast enhanced sequences correctly described perineal involvement in 91,9% of MRI examination and failed to do so in 8,1% IC95% [4-14%]. Statistical agreement between non-contrast enhanced sequences and standard protocol was $\kappa = 0,91$ IC95% [0,77-0,96] for the diagnosis of active fistula, and $\kappa = 0,94$ IC95% [0,85-0,98] for the abscesses.

CONCLUSIONS:

Non-contrast enhanced sequences on MRI are efficient for the routine assessment of perianal fistulas in CD, especially for the diagnosis of abscesses and activity signs of fistula.

Antonin Derinck, Tatiana Wong, Pauline Roullée, Cloé Charpentier, Jean-Nicolas Dacher MD, PhD (1,4), Guillaume Savoye MD PhD (2), Céline Savoye-Collet MD, PhD (1,3)

(1) Department of Radiology, Rouen University Hospital

(2) Department of Gastro-enterology, Rouen University Hospital, Normandie Univ, UNIROUEN, INSERM U1073

(3) Normandie Univ, UNIROUEN, Quantif-LITIS EA 4108

(4) Normandie Univ, UNIROUEN, INSERM U 1096

1, rue de Germont, F-76031, Rouen cedex, France

Corresponding author :

Céline Savoye-Collet, MD, PhD

Department of Radiology, Rouen University Hospital Charles Nicolle, 1 rue de Germont, F-76031, Rouen, France

Tel +33 2 32 886496

Fax +33 2 32 888235

(email: celine.savoye-collet@chu-rouen.fr)

Key Words: Crohn's disease; Anal fistula, Ano-perineal disease/diagnosis; Magnetic resonance imaging; Gadolinium-based contrast agents; Gadolinium chelates

Key Points:

- Repeated injection of gadolinium chelates have been reported to be responsible for « gadolinium deposition disease ».
- Non injected sequences on MRI are efficient for the routine assessment of perianal fistulas in CD.

Abbreviations

N-CE: Non-contrast enhanced MRI perineal sequences

SP: Standard protocol

CD: Crohn's disease

Anti-TNF α : Anti-tumor necrosis factor alpha

MRI: Magnetic resonance Imaging

NSF: Nephrogenic Systemic fibrosis

AGA: American Gastroenterological Association

VA : Van Assche MRI severity score

mVAI : Modified VA score

INTRODUCTION:

Crohn's disease (CD) is a chronic inflammatory disease of the gastro-intestinal tract with increasing incidence worldwide, affecting essentially young people. (11,12,15)

Symptoms evolve in a relapsing-remitting manner.

CD frequently involves the perineal region, and is responsible for a significant quality of life impairment. (13,32)

Perineal suppurations including fistulas and abscesses occur in one-third of patients with CD, either before or after the diagnosis, with alternation of exacerbation and long periods of actively draining fistulas. (44)

The management of perineal CD is based on combined therapies, using surgical and medical treatment including antibiotics, anti-tumor necrosis factor alpha (anti-TNF α) and immunosuppressants. (45,58,59). Anti-TNF α have demonstrated their efficiency as induction and maintenance therapy in disease remission. (65)

Magnetic resonance imaging (MRI) is highly accurate for the assessment of perineal CD. (51) According to the ECCO guidelines, perineal MRI is the preferred examination and the gold standard for the diagnosis and classification of fistulas, characterization and precise staging of perineal CD, and also for early detection of perianal abscess. (58,83,137)

In perineal CD, special attention should be given to findings that will impact therapeutic patient's management. Amongst them, two impairments are particularly essential to specify. First, abscesses should be systematically looked for since they must be efficiently drained surgically prior to the introduction of any other medical treatment, particularly biotherapies. Second, correct detection of fistula and activity signs must be searched since therapeutic adjustment have to be made in case of any persistent activity. (45,72)

MRI features of active and non-active fistula, and complications are now well-known. (51)

An MRI-based score, the Van Assche (VA) severity score, is currently used to describe the anatomy, complexity and activity of fistulas. (106)

Several studies have investigated fistula's modifications under treatment.

In the healing process, there is a first phase with reduction of pus production, corresponding to a progressive disappearance of T2 hyperintensity. Secondly, a control of the fistula margins leads to a progressive disappearance of enhancement.

It has been suggested that the healing process was better evaluated on MRI, since active fistula might persist on MRI in clinically healed patients, with high risks of recurrences if treatment is stopped.

“Deep mucosa healing”, defined by the association of both clinical remission according to Present criteria and healing on MRI, could be considered as a goal to reach. (38,70,108,109,113,117)

Usual standard protocols (SP) for perineal MRI include the injection of gadolinium-based contrast agents, allowing better visibility and characterization of perineal fistula. These agents have been routinely used worldwide for a long time, and considered extremely safe. However, repeated use of gadolinium may cause extra cost, time loss, and could be associated with several disorders.

A severe disease, now nearly eradicated, called nephrogenic systemic fibrosis (NSF) has pushed Scientific Societies to contra-indicate some of these agents in patients suffering from severe impaired renal function. (120)

Also, gadolinium deposits in different human body areas, especially in the brain and bone tissues, are now well known. (122,129)

A wide range of symptoms, known as “gadolinium deposition disease”, have been reported by patients after administration of gadolinium, without evidence of any pre-existing underlying disease. (119)

Therefore, gadolinium should be used sparingly, especially in the context of chronic disease, in which patients may be submitted to an extended follow-up with repeated injections. Adapted protocols should be considered, without use of gadolinium when possible.

The main goal of this work was to evaluate the diagnostic accuracy of non-contrast enhanced perineal MRI sequences (N-CE) compared to the SP with injection of gadolinium for the final assessment of ano-perineal involvement in patients with Crohn’s disease, especially for the diagnosis of abscesses and fistula activity signs.

The secondary objective was to identify circumstances or population patient in which injection of gadolinium seems to be useless.

MATERIALS AND METHOD:

1. Study and population:

We conducted a retrospective monocentric study, in our tertiary care center, at Rouen University Hospital, France, between November 2016 and November 2019.

This study was performed without dedicated intervention, by recovering images from the Institutional Picture Archiving and Communication System (PACS). It was approved by the Institutional Review Board and an informed consent was waived.

Data was collected from database of the radiology department of the University Hospital of Rouen. All patients had a confirmed diagnosis of CD, by clinical, histological, radiological and endoscopic examinations. Consecutive patients with MRI performed for fistulizing perianal CD, were included. Two patients were excluded since no injection of gadolinium was performed (kidney failure, and difficult venous access) (**Figure 1**).

Using examination indication, two distinct groups of patients were defined:

1/ MRI performed for acute symptoms (anal pain, fever, ano-perineal inflammation), called “Acute symptoms” group.

2/ MRI performed for asymptomatic patients, mostly for follow-up (mainly under treatment), called “Asymptomatic patients” group.

2. Perineal MRI Technique :

MRI was performed on a Siemens 1,5 Tesla, or General Electric's 3T, using a torso phased-array coil. All patients were placed in supine position, with the coil centered on the pelvis.

Patients did not receive any bowel preparation before the examination.

The imaging protocol included sequences without injection of gadolinium:

T2-weighted two-dimensional (2D) turbo spin-echo (TSE) sequences, T2-weighted 2D TSE sequences with fat signal suppression (Fat-Sat technique), and diffusion, with multiples values of b (including b > 600).

The protocol was then completed by injected sequences: T1-weighted 2D TSE sequences with and without fat signal suppression were performed after gadolinium enhancement, and after checking for normal renal function.

The intravenous injection was a mean dose of 15 mL gadoteric acid (Dotarem, Guerbet, France), and the scan delay was 60 sec.

T2-weighted imaging was performed in transverse, sagittal and coronal planes.

T1-weighted imaging and diffusion were performed in transverse plane.

Planes were angled exactly parallel and perpendicular to the long axis of the anal canal.

3. MRI evaluation :

a. Standardized MRI report and MRI severity score :

We used a standardized report for perineal MRI study including anatomical and activity criteria (**Table 1**).

Type of fistula was specified according to American Gastroenterological Association (AGA)(138).

Fistula was simple when single, infra-levatoric only, inter-sphincteric or trans-sphincteric in the lower part of anal canal, without ramifications or abscess. In all other cases, fistula was considered as complex.

« Horse-shoe shaped » type or other types of fistula ramifications such as ano-vulvar, ano-vaginal, recto-vaginal, ano-scrotal were noted.

Fistula location and relation to sphincter were described using Parks' classification. When there were multiple complex fistula, or inter and trans-sphincteric components, we described the relation to sphincter of the primary fistula track.

Extension to the levator ani muscles was also specified.

Active fistula criteria including hyperintensity on T2-weighted sequences, hypersignal on diffusion sequences, enhancement after injection of gadolinium, were described.

The presence of a fluid collection was specified.

MAIN ANATOMICAL CRITERIA :	
Type of fistula :	<ul style="list-style-type: none"> - Simple - Complex - Horseshoe-shaped - Other (ano-vulvar/vagina – ano-scrotal.. etc)
Location and relation to sphincter (Parks'classification) :	<ul style="list-style-type: none"> - Inter-sphincteric - Trans-sphincteric - Supra-sphincteric - Extra-sphincteric
Extension to levator ani :	<ul style="list-style-type: none"> - Supralevatoric - Infralevatoric
ACTIVITY AND INFLAMMATION CRITERIA :	
Fistula track :	<ul style="list-style-type: none"> - Hyperintensity on T2-weighted and/or hypersignal on diffusion ? - Enhancement after injection of gadolinium ?
Abcess :	<ul style="list-style-type: none"> - Presence or absence ?

Table 1 : Standardized MRI report of ano-perineal fistula.

The VA MRI severity score was calculated for each examination (**Table 2**).

Fistula tracks	None	0
	Single unbranched	1
	Single branched	2
	Multiples	3
Location to sphincter	Inter or extra-sphincteric	1
	Trans-sphincteric	2
	Supra-sphincteric	3
Extension regarding levator ani	Infralevatoric	1
	Supra levatoric	2
Hyperintense appearance on T2-weighted sequences	Absent	0
	Mild	4
	Pronounced	8
Abscess (hyperintense fluid collection > 3 mm of diameter)	Absent	0
	Collection	4
Rectal wall involment	Absent	0
	Thickened	2

Table 2 : Van Assche MRI severity score items.

b. MRI report analysis :

Analysis was carried out blindly from the final MRI report, and from any information about previous examination or clinical outcome, by two junior radiologists with almost equivalent experience (5 and 6 years of general radiology), as follows:

First, a reading of the N-CE only. Second, a reading of SP, including the injected MRI sequences.

We selected five objective criteria: the type of fistula (simple or complex), the relation to sphincter (inter, trans-sphincteric or other), the extension of the tracks (levator ani, nearby structures), the inflammatory activity criteria (hypersignal T2, diffusion for N-CE and enhancement of the fistula margins after injection of gadolinium), and the presence of abscess. It was considered that the final diagnosis of perineal involvement was modified if only one out of the five criteria was changed between the two readings (N-CE versus SP).

In contentious cases for junior radiologists (19 cases), mostly related to highly complex perineal involvement of CD, or changes in the perineum area, a decision on the final diagnosis was made in consensus with a senior experienced gastro-intestinal radiologist (20 years of experience).

Inter-observer agreement between the two junior radiologists was evaluated for the diagnosis of abscess and active fistula.

STATISTICAL ANALYSIS :

Qualitative data are presented as absolute value and percentage, and quantitative data as median and maximal range values.

χ^2 test was computed in order to compare the general characteristics of fistulas between symptomatic and asymptomatic patients. Results were considered significant with a p value of < 0.05.

Concordance analysis for the diagnosis of fistula, activity signs, and abscess between N-CE and SP was computed with a Kappa Cohen coefficient.

Inter observer agreement was obtained with a Kappa Cohen coefficient.

Management and statistical analysis were run on R statistical software (version 3.5, The R Foundation for Statistical Computing, Vienna, Austria). There was no missing data.

RESULTS :

1. Patients characteristics :

a. General data :

136 perineal MRI were studied, corresponding to 90 patients: 56 women and 34 men. Mean age was 34,8 years-old, [17-80].

b. Group comparison :

In the « Acute symptoms » group, 35 perineal MRI were studied corresponding to 30 patients. Mean age in this group was 34,6 years-old, [20-80].

In the « Asymptomatic patients » group, 101 perineal MRI were reviewed corresponding to 71 patients. Mean age in this group was 34,9 years-old, [17-69].

Eleven patients were included in both groups, because they had different MRI indication in their disease history.

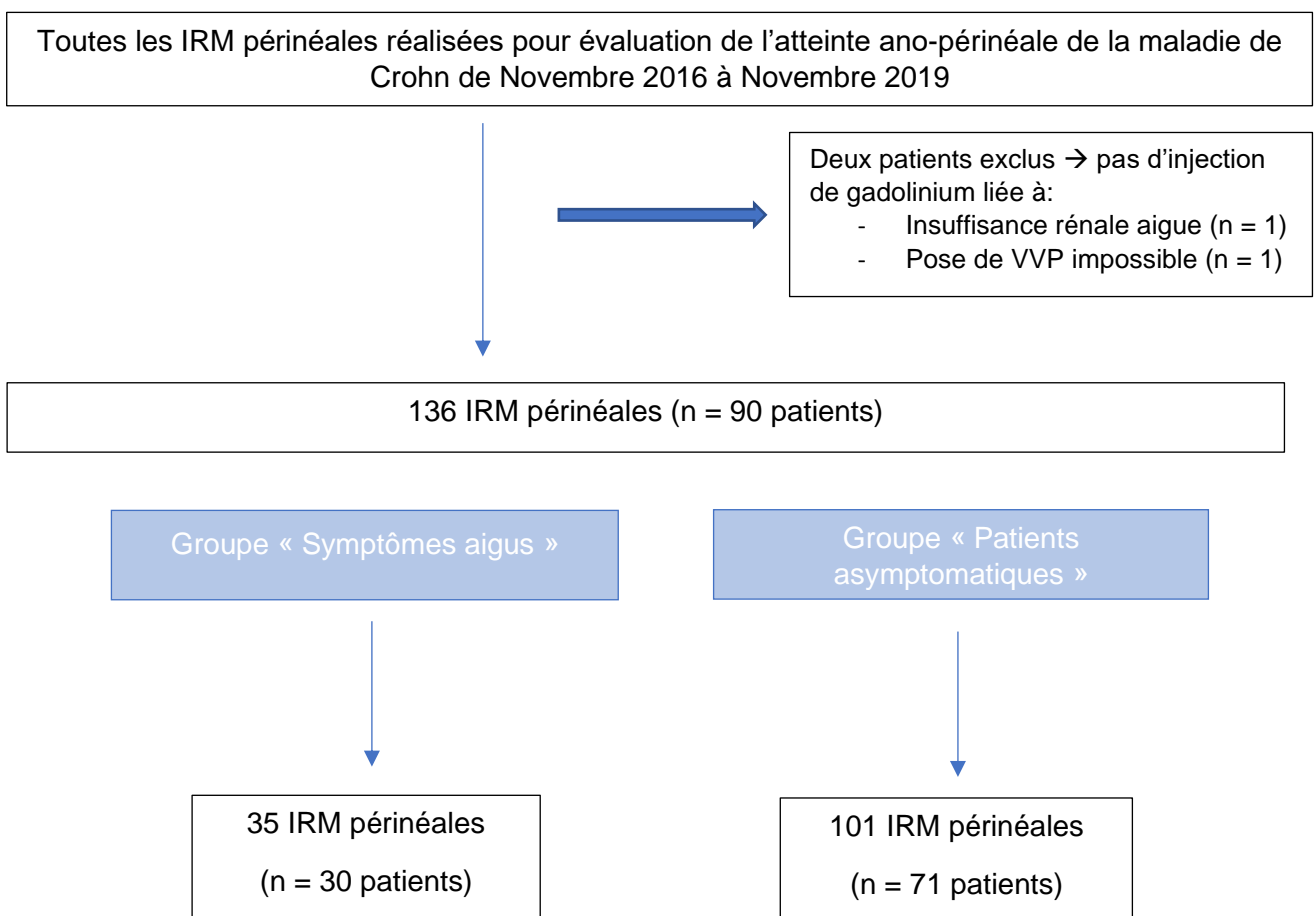


Figure 1 : Flow chart.

2. MRI evaluation :

a. General characteristics of the perineal lesions :

General characteristics of the perineal lesions in our patients are summarized in **Table 3**.

In 22/136 examinations, there was no fistula (16,2%).

Percentage for fistula anatomic and activity criteria are given for the remaining examinations (114/136). Percentage of abscess is given for all cases since onset of fistulas and abscesses could be independent.

There was an abscess in 43/136 examinations (31,6%), and a supra-levatoric extension in 34/114 examinations (29,8%).

The mean VA MRI severity score was 10,7 [0-21].

In 5 examinations, diffusion sequences were missing in our protocol.

Fistula track	No fistula track detected	n = 22 (16,2%)
	Simple	n = 43 (37,7%)
	Complex - Horse-shoe shaped - Other (ramifications) • Ano-vaginal • Ano-vulvar • Ano-scrotal	n = 71 (62,3%) - n = 19 (16,7%) - n = 10 (8,8%) • n = 4 (3,5%) • n = 5 (4,4%) • n = 1 (0,9%)
Relation to sphincter (Park's classification)	Inter-sphincteric	n = 30 (26,3%)
	Trans-sphincteric	n = 79 (69,3%)
	Other	n = 5 (4,4%)
Extension to levator ani plan	Supra-levatoric extension	n = 34 (29,8%)
	Infra-levatoric extension	n = 80 (70,2%)
Abscess	No abscess	n = 93 (68,4%)
	Abscess	n = 43 (31,6%)
Activity of fistula tracks	Hyper T2 and/or hyper diffusion	n = 104 (91,2%)
	Enhancement after gadolinium	n = 107 (93,8%)
	Sequelae fistula track	n = 7 (6,2%)
Van Assche severity score		Mean = 10,7 [0-21].

Table 3 : General characteristics of perineal lesions.

b. Primary criterion : accuracy of N-CE :

Analysis of N-CE allowed a correct diagnosis of perineal involvement of CD in 125/136 examinations (91,9%) (**Figures 2 to 4**), and failed to do so for the 11 remaining MRI examinations (8,1% IC95% [4-14%]).

In all of these 11 examinations, the revision of the final diagnosis was related to a change in only one category of our five selected objective criteria.

We illustrated 3 cases (**Figures 5 to 7**) in which injection helped to clarify the diagnosis: to confirm or infirm diagnosis of fluid collection (**Figure 5**), to assess an extension not seen on N-CE (**Figure 6**) or to precise the persistence of the fistula activity, doubtful on N-CE (**Figure 7**).

Data concerning diagnosis of abscess with N-CE versus SP are summarized in **Table 4**.

	No abscess with N-CE	Abscess (+) with N-CE
No abscess with SP	92	2
Abscess (+) with SP	2	41

Table 4 : Diagnosis of abscess with N-CE and SP.

In 95,3% (41/43) of MRI examinations, N-CE correctly diagnosed abscess.

N-CE missed the diagnosis of abscess in 2 examinations, (1,5% IC95% [0,1-5,2%]).

N-CE wrongly suspected the diagnosis of abscess in 2 examinations, (1,5% IC95% [0,1-5,2%]); for one of these two cases, two fluid collections were suspected in a same patient, and injection helped to clarify the diagnosis by identifying an abscess on the one hand and a large active fistula on the other (**Figure 5**).

Concordance analysis of results obtained between N-CE and SP for the diagnosis of abscess was $\kappa = 0,94$ IC95% [0,85-0,98].

In 99,1% (113/114) of MRI examinations, N-CE correctly detected fistula, and in 97,1% (104/107), N-CE correctly diagnosed activity signs of fistula.

Among the 136 examinations, N-CE missed a fistula in one case (0,7% [0,01-4%]).

N-CE failed to assert fistula activity in 3 examinations (2,2% [0,4-6,3%]). (**Figure 7**)

In one examination, fistula was only detected on T2-weighted and diffusion sequences and was not seen on injected sequences.

Concordance analysis of results obtained between N-CE and SP for the diagnostic of active fistula was $\kappa = 0,91$ IC95% [0,77-0,96].

In 97,4% (111/114) of MRI examinations, N-CE allowed a correct description of the fistula extension. For the remaining ones, N-CE failed to describe it and injection helped to specify the relationships between complex fistula ramifications, a scrotal extension, or a muscular extension to the left ilio-coccygeal bundle of a complex supra-levatoric fistula (**Figure 6**).

3. Group comparison :

a. Characteristics of perineal lesions :

General characteristics of perineal lesions in each group are summarized on **Table 5**.

In the « Acute symptoms» group, in 2/35 examinations (5,7%), there was no fistula. Fistula had a supra-levatoric extension on 12 examinations (36,4%), and there was an abscess in 18 examinations (51,4%). The mean VA score was 14,2 in this group.

In the « Asymptomatic patients » group, in 20/101 examinations (19,8%), there was no fistula. Fistula had a supra-levatoric extension on 22 examinations (27,2%), and there was an abscess in 25 examinations (24,8%). The mean VA score was 9,48 in this group.

The type and number of lesions were different between our two groups.

In the “Acute symptoms” group, there were more complex fistulas ($p = 0,008$), trans-sphincteric fistulas ($p = 0,024$), fistula activity signs with N-CE ($p = 0,005$) and SP ($p = 0,009$), and more abscesses ($p = 0,003$).

b. Accuracy of N-CE:

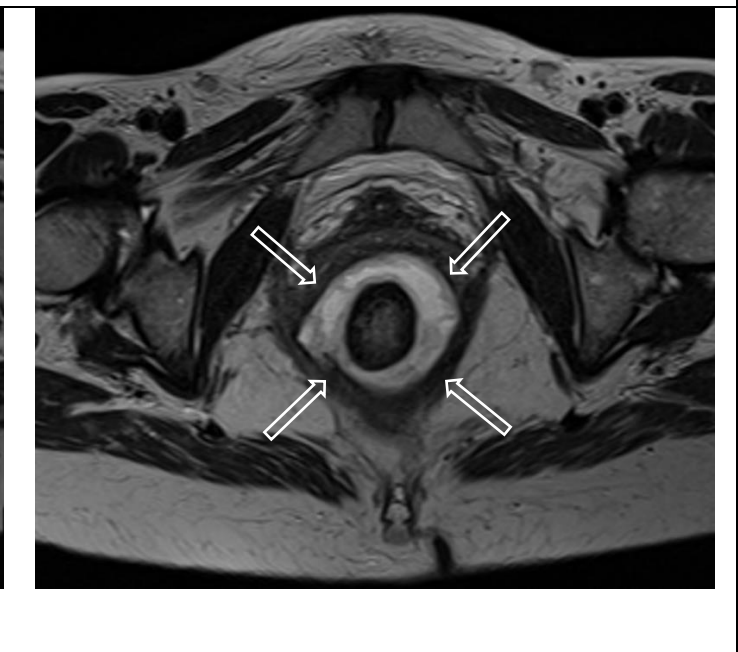
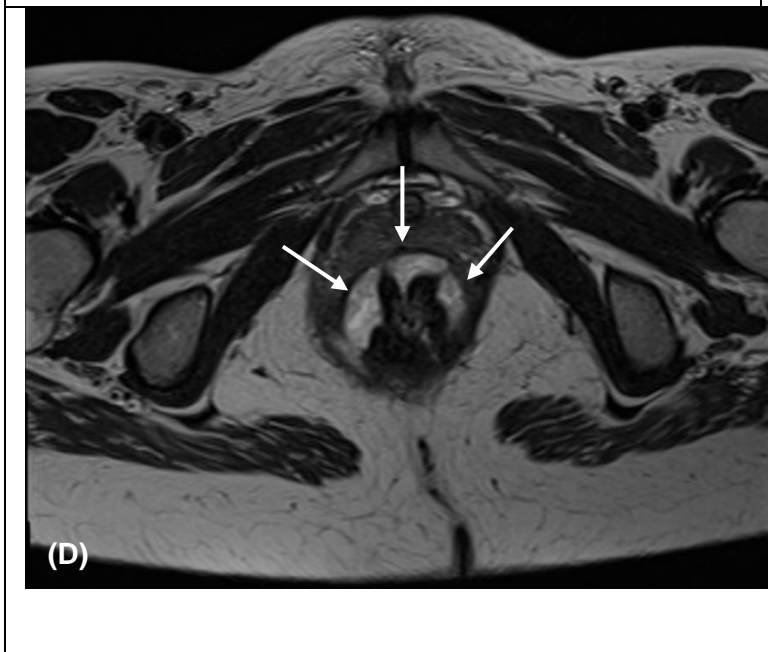
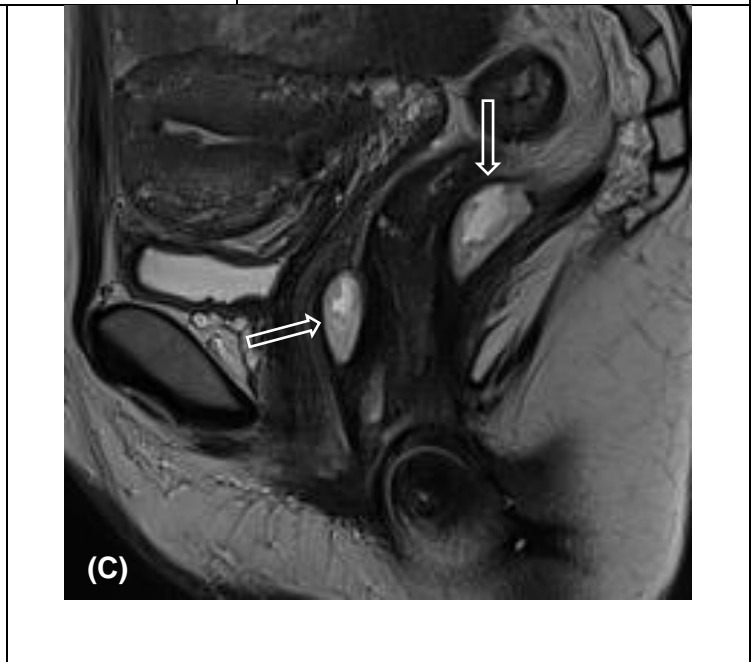
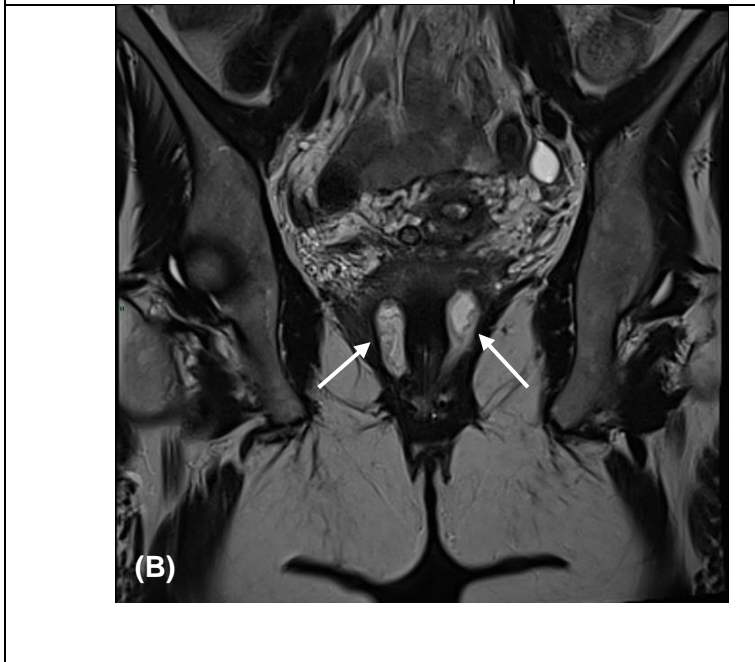
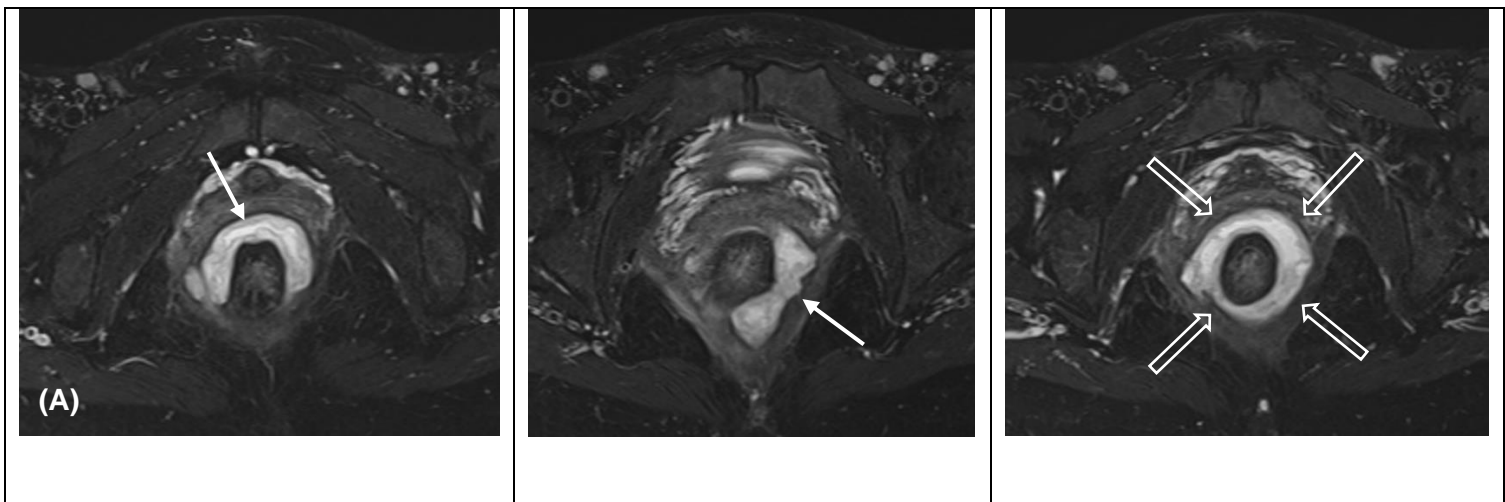
Analysis of N-CE allowed a correct diagnosis of perineal involvement in CD in 88,6% (31/35) of examinations for the “Acute symptoms” group and in 93,1% (94/101) for the “Asymptomatic patients” group.

4. Inter observer agreement:

Inter observer agreement was $\kappa = 0.84$ IC95% [0.67, 0.94] for the diagnosis of active fistula and $\kappa = 0,91$ IC95% [0.81, 0.97] for the diagnosis of abscess with N-CE.

“Acute symptoms” group n = 35			“Asymptomatic patients” group n = 101		
Fistula track	No fistula	n = 2 (5,7%)	Fistula track	No fistula	n = 20 (19,8%)
	Simple	n = 8 (24,2%)		Simple	n = 34 (41,9%)
	Complex	n = 25 (75,8%)		Complex	n = 47 (58,1%)
	- Horseshoe shaped - Other (ramifications) • Ano-vaginal • Ano-scrotal • Ano-vulvar	- n = 7 (21,2%) - n = 7 (21,2%) • n = 2 (6,1%) • n = 1 (3%) • n = 4 (12,1%)		- Horseshoe shaped - Other (ramifications) • Ano-vaginal • Ano-scrotal • Ano-vulvar	- n = 12 (14,8%) - n = 5 (6,1%) • n = 3 (3,7%) • n = 1 (1,2%) • n = 1 (1,2%)
Relation to sphincter	Inter-sphincteric	n = 5 (15,1%)	Relation to sphincter	Inter-sphincteric	n = 25 (30,9%)
	Trans-sphincteric	n = 26 (78,8%)		Trans-sphincteric	n = 53 (65,4%)
	Other	n = 2 (6,1%)		Other	n = 3 (3,7%)
Extension	Supra-levatoric	n = 12 (36,4%)	Extension	Supra-levatoric	n = 22 (27,2%)
	Infra-levatoric	n = 21 (63,6%)		Infra-levatoric	n = 59 (72,8%)
Abscess	No abscess	n = 17 (48,6%)	Abscess	No abscess	n = 76 (75,2%)
	Abscess	n = 18 (51,4%)		Abscess	n = 25 (24,8%)
Activity of fistula tracks	HyperT2 and/or hyper diffusion	n = 33 (100%)	Activity of fistula tracks	HyperT2 and/or hyper diffusion	n = 71 (87,7%)
	Enhancement after gadolinium	n = 33 (100%)		Enhancement after gadolinium	n = 74 (91,4%)
	Sequelae fistula track	n = 0 (0%)		Sequelae fistula track	n = 7 (8,6%)
Van Assche severity score		Mean = 14,2	Van Assche severity score		Mean = 9,48

Table 5 : General characteristics of perineal lesions in our groups of analysis, “Acute symptoms” and “Asymptomatic patients”



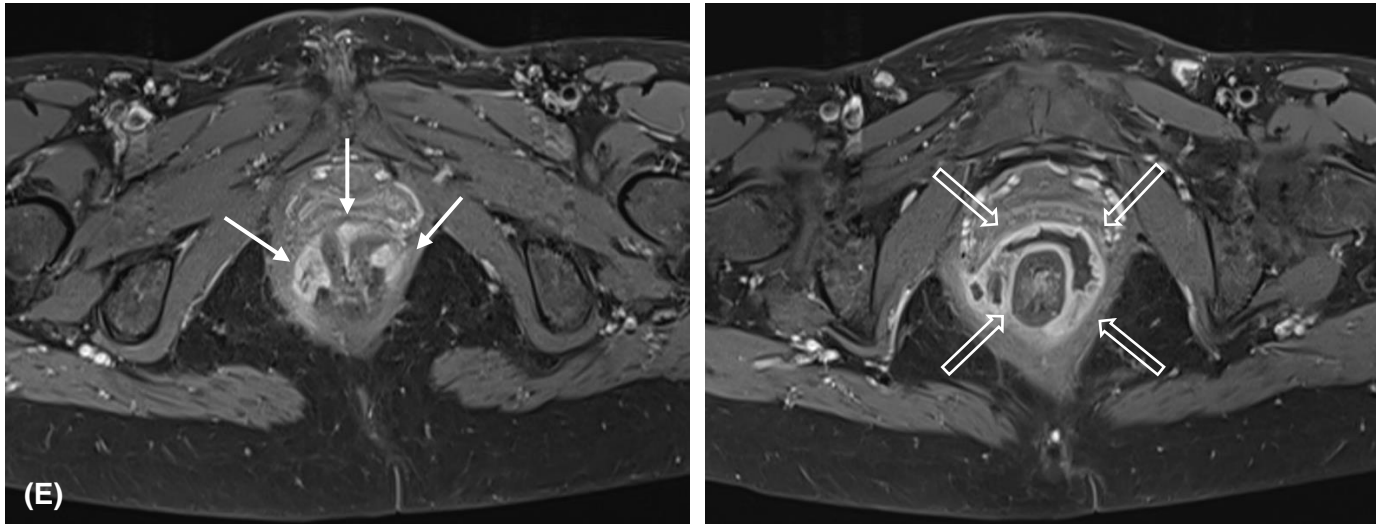


Figure 2:
40-year-old woman. Imaging performed for anal pain (“acute symptoms”) in a patient with severe ano-perineal CD, and history of known para-rectal abscesses, drainage and discharge colostomy.
(A): Axial T2 fat-sat MR images: show a complex fistula with multiple tracks and ramifications (white solid arrows), horse-shoe shaped collections completely enclosing the anal canal (white hollow arrows).
(B) and (C): Coronal and sagittal T2-weighted MR images: show this complex fistula, with supra-levatoric extension (white solid arrows), and a collection that ties the ano-rectal junction (white hollow arrows)
(D): Axial T2 weighted MR images: show a complex fistula (white solid arrows) and a “horseshoe-shaped” circumferential collection (white hollow arrows)
(E): Axial T1 fat-sat post gadolinium: correlation of our two axial T2-weighted MR images on Figure 2 (D) with post gadolinium axial T1-weighted MR images confirms a severe ano-perineal involvement of CD, which was already seen on N-CE. No modification on final diagnostic is made with injection regarding our five criteria chosen.

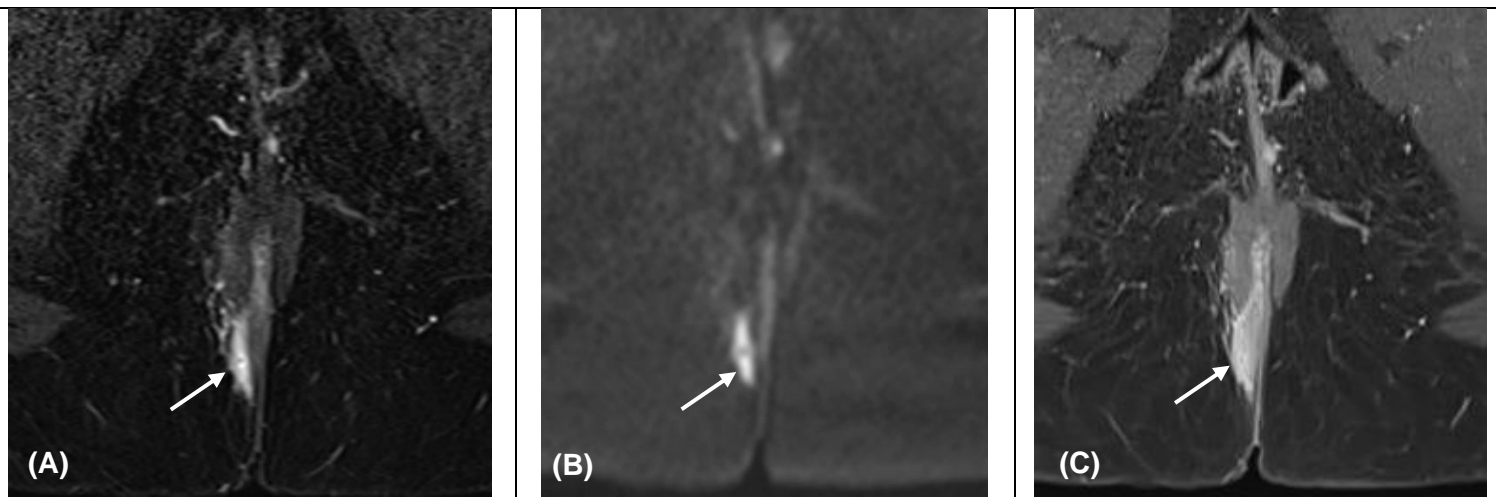


Figure 3:
24-year-old woman with ano-perineal CD and known active fistula. Control under treatment (“Asymptomatic patient” group)
(A) and (B): Axial T2 fat-sat and axial diffusion (b800) MR images: show a simple active fistula track on the right posterior quadrant, low trans-sphincteric (white solid arrow), well seen on N-CE.
(C): Axial T1 fat-sat post gadolinium MR images: show an enhancement of this simple fistula track. Signs of fistula activity are already present on N-CE. In this case diagnosis contribution of gadolinium is low.

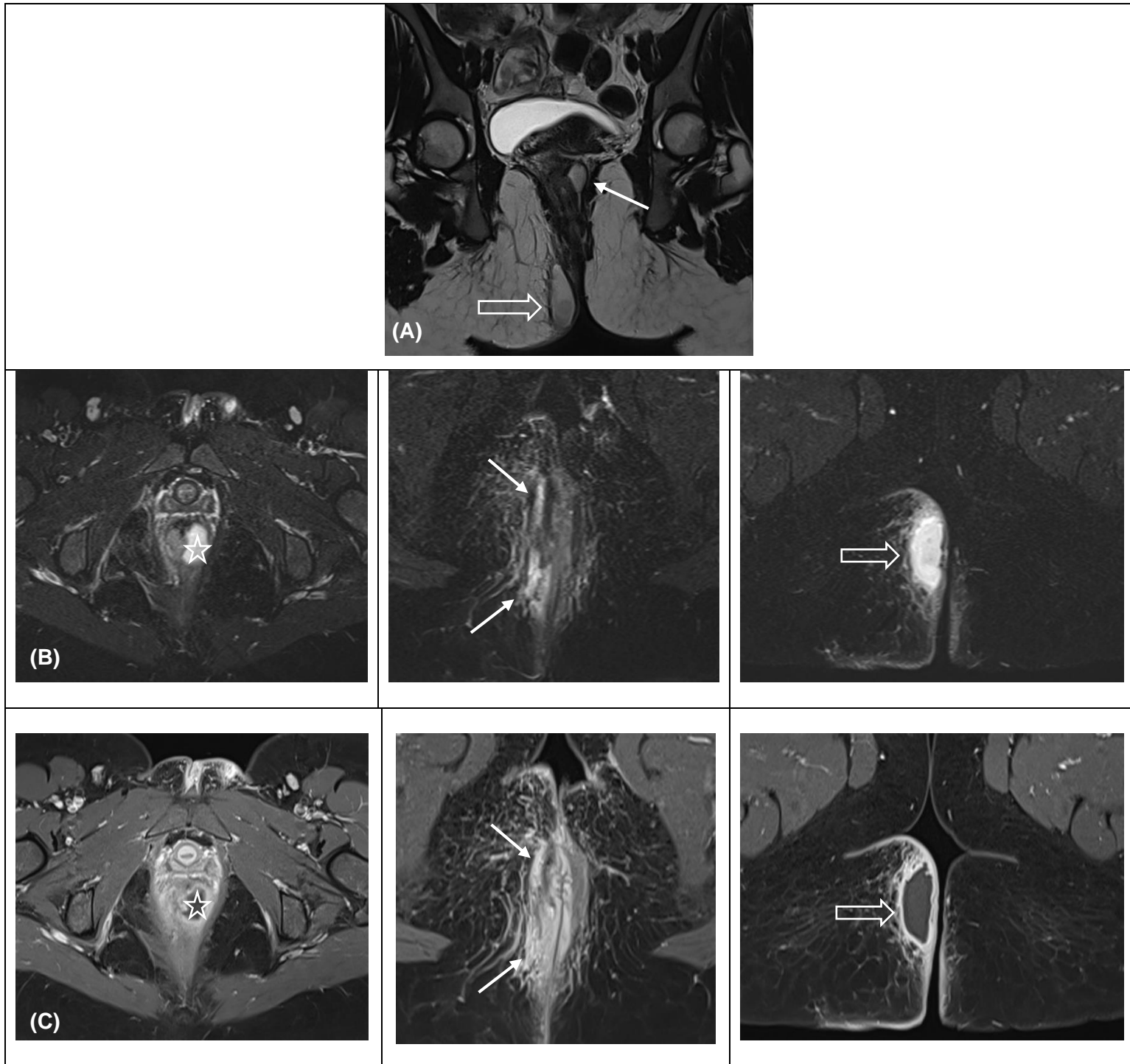


Figure 4:
24-year-old woman; history of ano-perineal fistula. Recurrence of perineal pain and fever. “Acute symptoms” group.

(A): Coronal T2 weighted MR images: show a complex, trans-sphincteric fistula track with a supra-levatoric extension (white solid arrow), and a fluid collection of the right ischio-anal fossa (white hollow arrow). There is a clear loss of parallelism fistula’s merges, which defines a perineal abscess: the diagnosis is made on N-CE.

(B): Axial T2 fat-sat MR images: show a rectal wall collection (white star), a large low trans-sphincteric fistula track (white solid arrows) and a right ischio-anal abscess (white hollow arrow)

(C) : Axial T1 fat-sat post gadolinium : correlation with three same level of post gadolinium T1-weighted with fat signal suppression show a rectal wall collection (white star), a large low trans-sphincteric fistula (white solid arrows) and a right ischio-anal abscess (white hollow arrow). Post gadolinium T1 fat-sat-weighted sequences confirms the diagnosis, which was already made on N-CE.

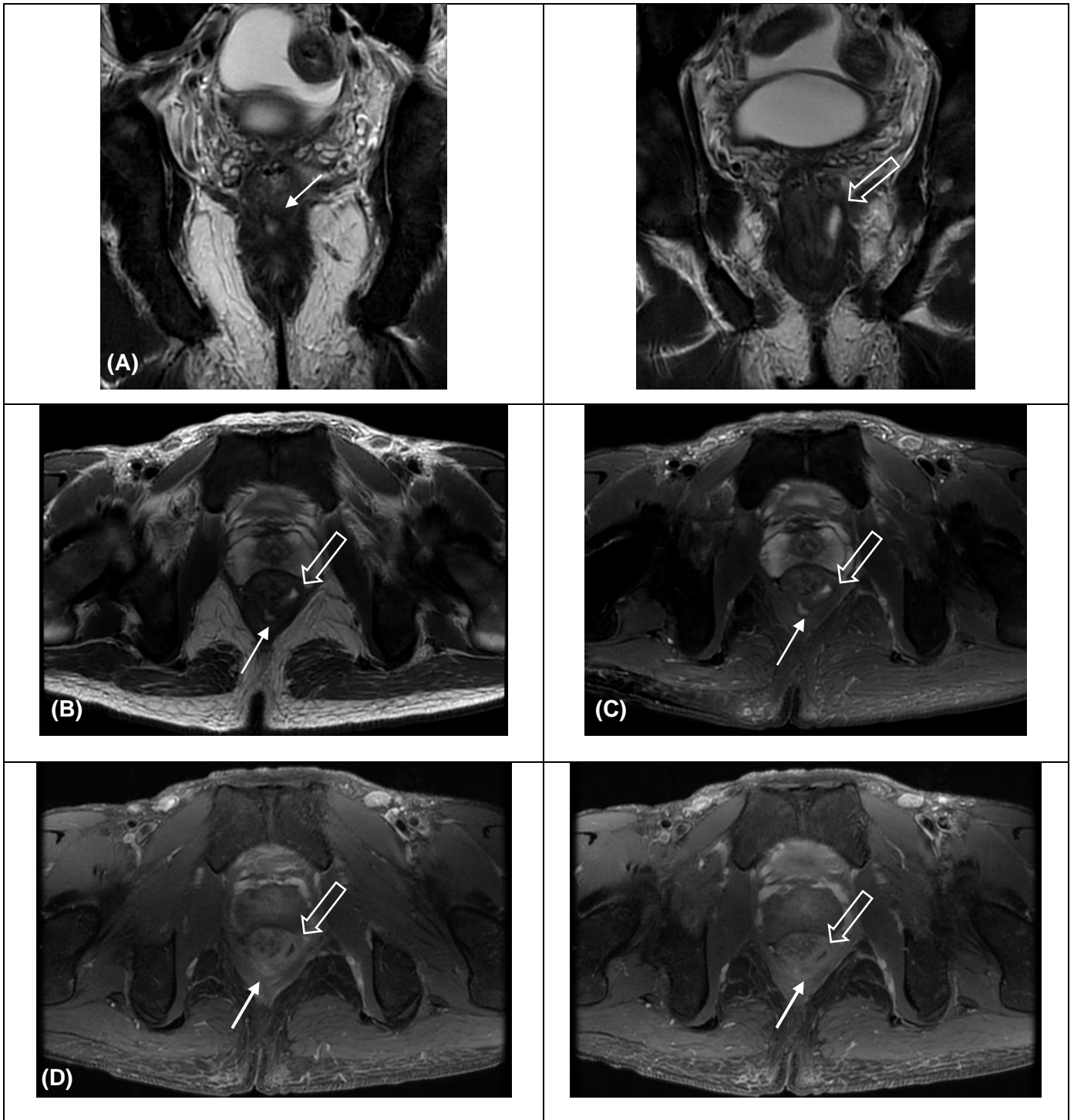


Figure 5:

28-year-old man with anal pain and fever (“Acute symptoms” group).

(A): Coronal T2-weighted MR images: show high complex perineal involvement with two swellings, one on the posterior midline, and the second on the left antero-quadrant.

(B) and (C): Axial T2-weighted and axial T2 with fat signal suppress MR images: confirms these two swellings, one on the posterior midline, at 6 o’clock (white solid arrow) and the second on the left antero-quadrant, at 2 o’clock (white hollow arrow).

(D): Axial T1-weighted with fat signal suppression post gadolinium : injection helps to clarify the diagnosis of collections. The first swelling in the left-anterior quadrant (white hollow arrow) is a fluid collection with a hypointense central component and peripheral enhancement. The second swelling in the posterior quadrant on the middle line (white solid arrow) appears to be a large active supra-levatoric fistula, without fluid collection.

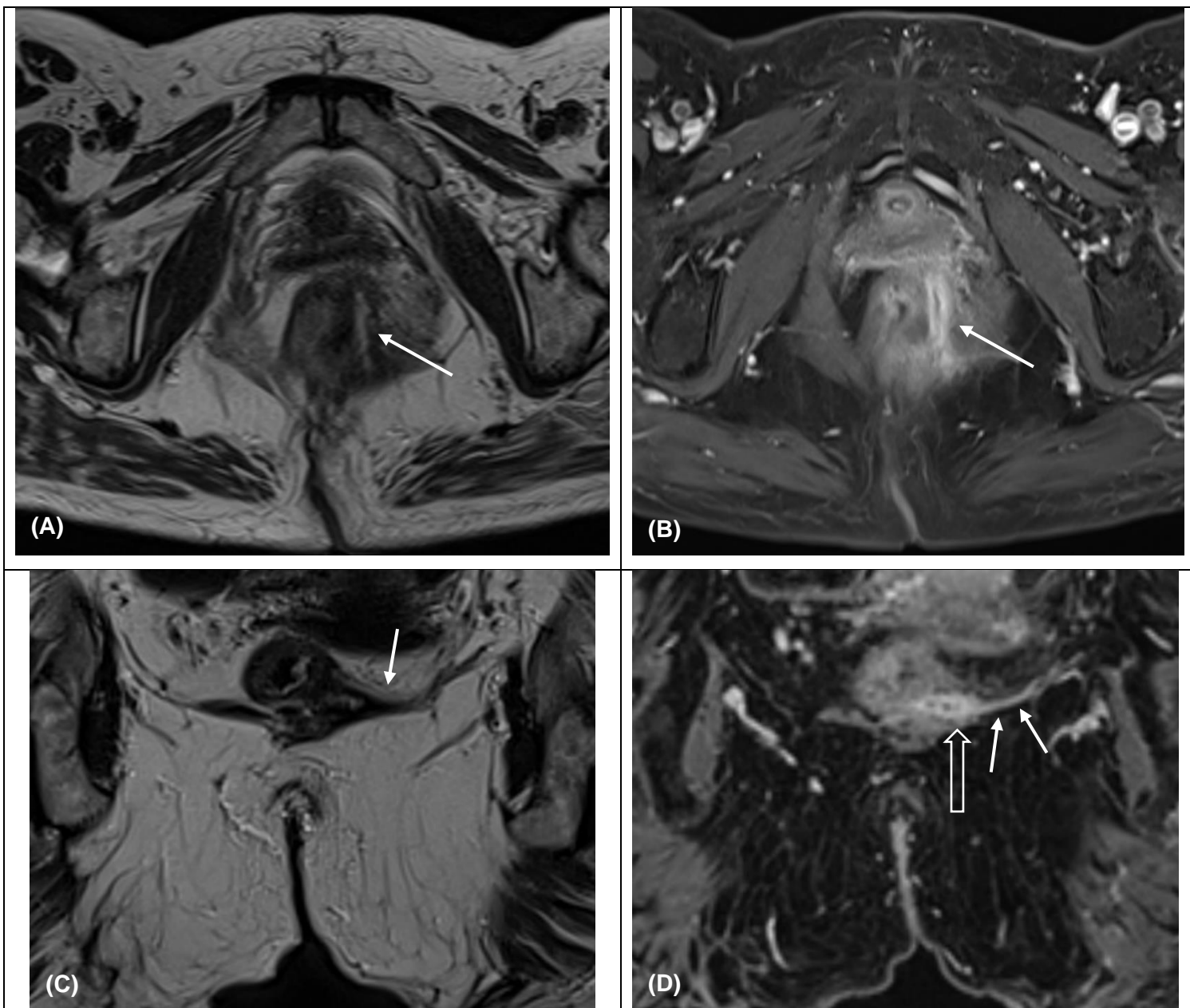
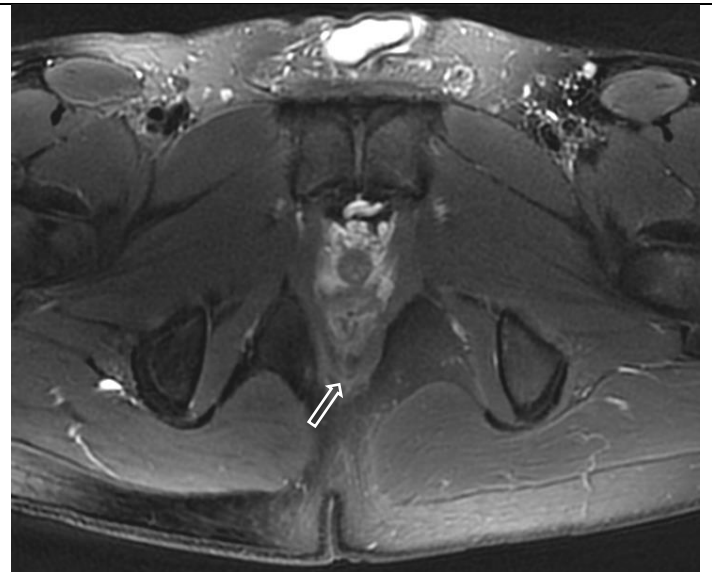
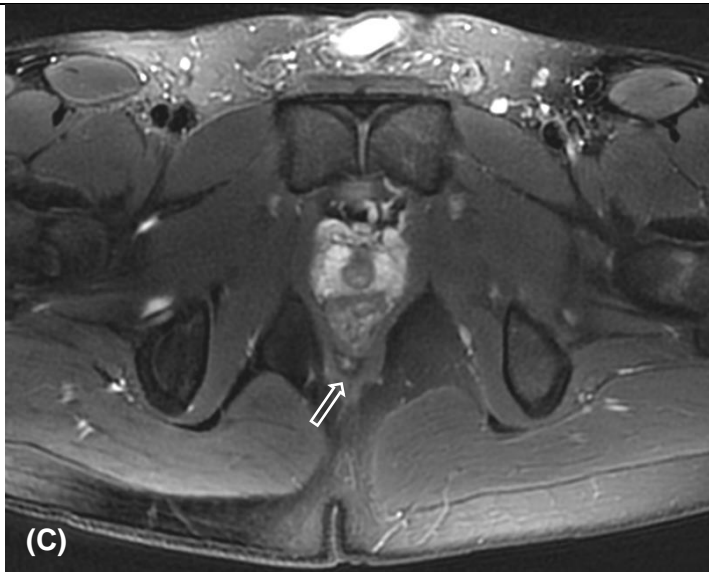
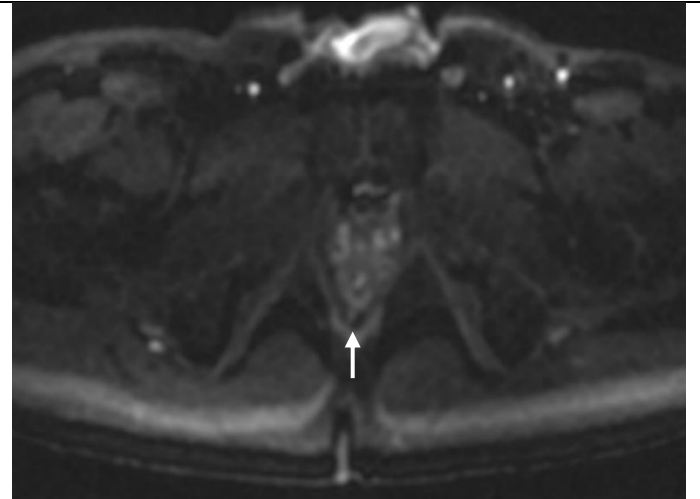
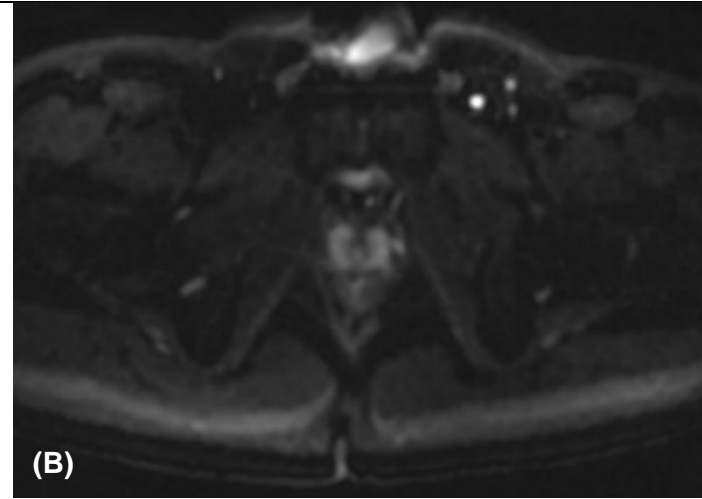
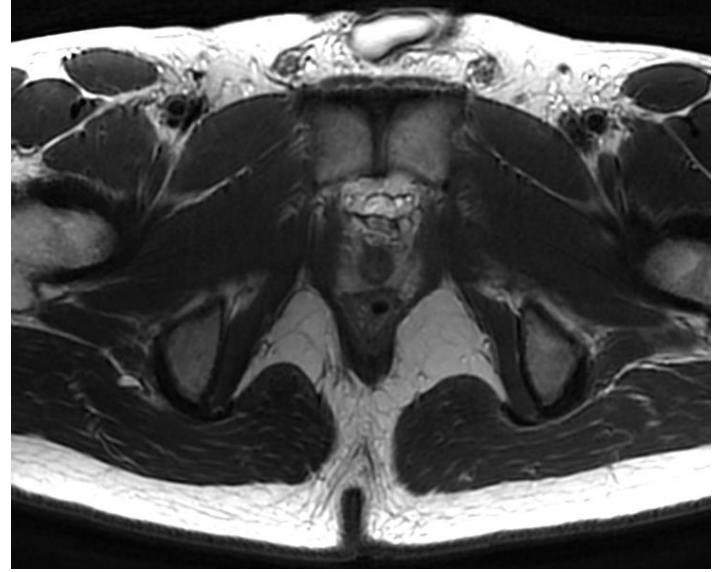
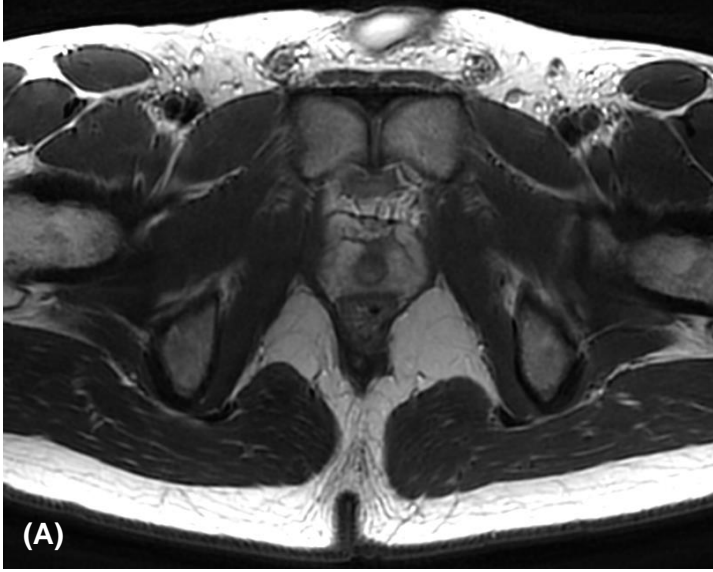


Figure 6:
52-year-old woman. Characterization of a fistula track diagnosed on short colonoscopy; history of Hartmann's surgery for a chronic sigmoiditis in a context of CD. ("Asymptomatic patients": follow-up under treatment).

(A) and (B): Axial T2-weighted and axial T1-weighted fat-sat post gadolinium MR images: show a complex supralevatoric fistula track, with primary orifice in the antero-lateral left quadrant, near the anorectal junction lining the lateral face of low rectum (white solid arrow).

(C) and (D): Coronal T2-weighted and coronal T1-weighted fat-sat post gadolinium MR images: show a left ischio-coccygeal bundle extension (white hollow arrow) post gadolinium, which was difficult to see on N-CE.



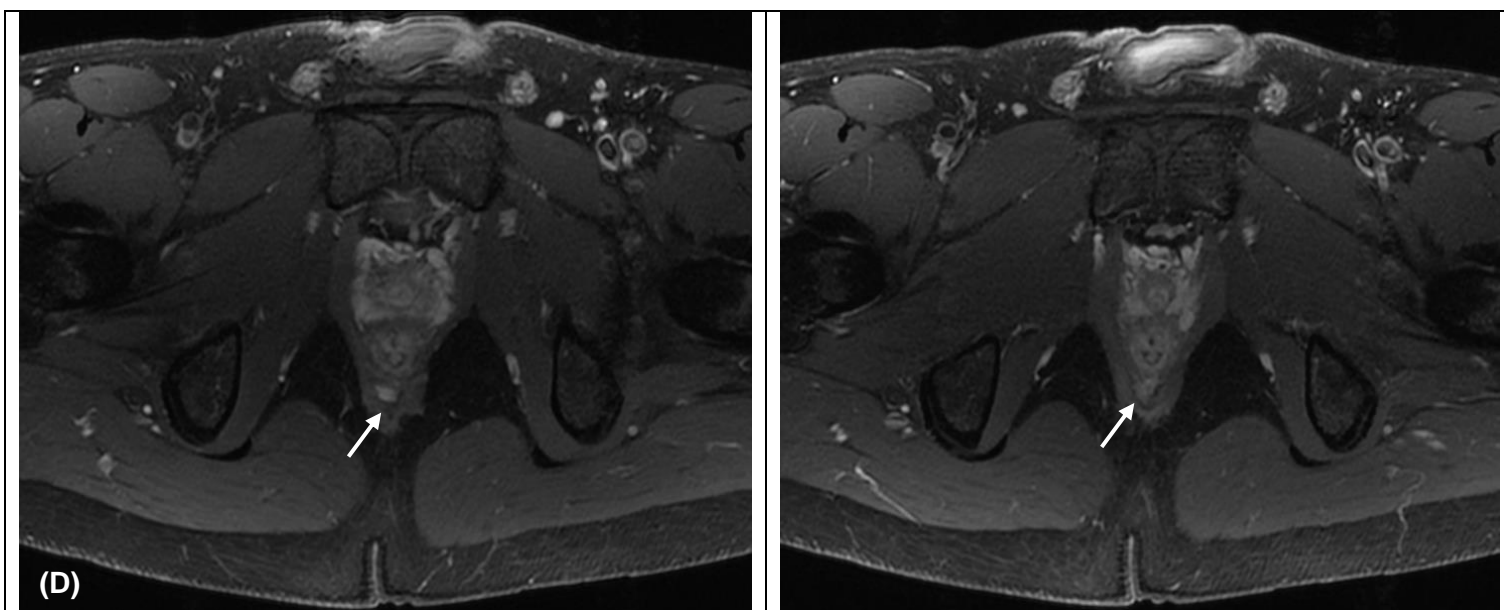


Figure 7 :
27-year-old man with ano-perineal fistulas. Reevaluation after optimization of anti-TNF (“Asymptomatic patients” group, as part as the systematic follow-up under treatment)
(A): Axial T2-weighted MR images : no clear fistula tract detected.
(B): Axial diffusion MR images : doubtful mild hyper-intensity on diffusion in the posterior midline (white solid arrow)
(C): Axial T2 fat-sat MR images : mild hyperintensity on the posterior midline, at 6 o’clock (white hollow arrow)
(D): Axial T1 fat-sat post gadolinium MR images : confrontation of N-CE sequences with T1 fat-sat post gadolinium shows that there is a clear enhancement of this fistula tract, which means that it is still active (white solid arrow). The inflammatory character of this perineal lesion was doubtful on N-CE sequences, and injection is necessary to build confidence diagnostic of the inflammatory nature of the fistula.

DISCUSSION:

In this study, we investigated the diagnostic accuracy of N-CE for the assessment of perianal fistulas in CD. Our results showed that N-CE are efficient, since there was no revision of the final diagnosis of fistulizing perineal involvement in 91,9% of MRI examinations. In 8,1% (IC95% [4-14%]), injection of gadolinium modified the final diagnosis, but none of these cases resulted in alteration of the vital or functional prognosis.

Abscess was correctly diagnosed by N-CE in 95,3%, with excellent statistical agreement between N-CE and SP ($\kappa = 0,94$ IC95% [0,85-0,98]).

Semiological features of abscess are well known, such as the loss of parallelism of the fistula, a swelling located on the path of a fistula with an “under tension” aspect, and a peripheral shell. These signs do not require any injection and are sufficient to make the diagnosis in most cases. N-CE missed or wrongly suspected the diagnosis in 1,5% (IC95% [0,1-5,2%]).

The missed collections were of very small size (9 and 6 mm), in a context of remodeled perineum area, with a moderate impact on the treatment outcome. However, in some cases abscesses and large fistulas are hard to differentiate and injection may clarify the diagnosis.

Active fistula was correctly diagnosed by N-CE in 97,1%, with an excellent statistical agreement between N-CE and SP ($\kappa = 0,91$ IC95% [0,77-0,96]).

N-CE failed to detect a fistula in 0,7% (IC95% [0,01-4%]), and to affirm persistent activity signs of fistula in 2,2% (IC95% [0,4%;6,3%]).

The necessity of injection could be discussed when no fistula is detected after N-CE analysis, because the diagnostic contribution of post gadolinium sequences is low in these cases.

In our 3 cases of missing activity signs, there was an enhancement of the fistula margins but the signal intensity of the fistula on N-CE was doubtful, absent or mild. The interpretation of the signal in T2-weighted sequences can be contentious between two readers; in these cases, injection of gadolinium strengthens the diagnostic confidence for the inflammatory nature of the fistula.

Retrospectively, all these fistulas were visible on T2-weighted fat-sat sequences but spotted more easily if we compared to the previous examinations of the patient's history. This shows the importance of having access to previous MRI, and doing a rigorous monitoring over time. The decision not to inject gadolinium appears all the more conceivable since it was possible to make a complete morphological assessment of perineal CD on several previous studies.

Finally, injection of gadolinium can be useful to precise some atypical or complex extension. In our three cases, no specific therapeutic management arose from the missed muscular extension, but precise extension of fistula was necessary for the seton placement in the scrotal extension, and the complex fistula with multiples ramifications.

In the "Acute symptoms" group there were more complex ($p = 0,008$), active fistula ($p = 0,005$), and abscesses ($p = 0,003$). Particular attention should be given to symptomatic patients and using an injection of gadolinium avoids missing any lesion that impacts the course of action.

Deep remission on MRI examinations is a relevant target to reach in the management of patients with fistulizing perineal CD. (51,113,116)

MRI monitoring of fistulizing CD should be implemented in our daily practice to adjust therapy but currently there are no specific guidelines about the timing and rhythm of MRI follow-up.

Ng and al. performed MRI at 6 months of anti-TNF α therapy, Tozer and al. and Chambaz and al. at over 12 months, and Thomassin and al. at over 24 months. (70,108,139)

Relapses are observed most of the time in cases of treatment reduction or discontinuation. When drug de-escalation is discussed in deep remission patients, it seems lawful to consider injection in order to closely monitor and detect eventual sub-clinical relapses.

Our results were concordant with some literature data.

Sing et al., in 2014, show that MRI was highly accurate in assessment of perianal fistula, and results of imaging findings on T2-weighted fat saturated were statistically similar to post contrast T1-weighted fat saturated sequences, in patients with primary and previously unoperated perianal fistula. (140)

Lo Re et al., in 2015, show high sensibility and specificity of T2-weighted fat-saturated sequences (STIR) in assessment of perianal fistulas in CD. (96)

One of the most used MRI severity score is the VA Score (**Table 1**), which did not consider the injection of gadolinium.

In 2017 an update was made, named « modified Van Assche score » (mVAI), to better assess the disease activity.

In 2019 another MRI index was developed, called MAGNIFI-CD in order to detect early changes of ano-perineal involvement of CD under treatment. (115)

In comparison to the initial VA score, the mVAI and the MAGNIFI-CD include an analysis of fistula post injection of gadolinium. However, the injection of gadolinium has little weight since it only counted for a maximum of 2/25 points to assess disease activity in both index.

As a result of all these data, many therapeutic adjustments could be performed without using the information provided by the injected sequences, particularly effective drainage of ano-perineal suppurations, or biotherapy adjustments.

If the practices were to be modified regarding injection in the assessment of fistulizing perineal CD, it could be suggested not to perform injection of gadolinium first in patients with no lesion found on N-CE, and then on a case by case basis, in patients clinically stable, for which a therapeutic de-escalation is not conceivable, even more when a complete anterior imaging is available. In these cases, an alternate follow-up between N-CE and SP, e.g. 1 examination/2 could be suggested to reduce the number of repeated injections.

On another side, we should maintain the injection of gadolinium for patients with an initial assessment of fistulizing perineal CD, for complicated cases and atypical findings on N-CE, for acute symptoms (anal pain, anal discharge, fever, etc.) and, lastly, for patients clinically healed, for whom a therapeutic de-escalation is considered, to prove the “deep remission” and ensure the absence of signs of residual activity.

Finally, there is a learning effect, and injection is of little interest to experienced radiologist while it is particularly useful for the junior radiologist with little experience in the assessment of perineal fistulas in CD, because it helps to detect small fistula.

Our study had several limitations.

First, it was a retrospective, monocentric study and our results were obtained with a small number of patients.

Second, some patients with severe perineal CD had several follow-up examinations during our stud period and this may have introduced a bias in the interpretation of these MRI, since the reader could remember specific impairments of previous studies.

Moreover, the repartition of our two groups was unequal, and the majority of MRI were reviewed for patients addressed as asymptomatic patients, for a systematic follow-up, mostly under treatment. Therefore, the consideration of not injecting the perineal MRI may mostly apply to this population.

Finally, we tried to choose objective criteria to decide whether the injection changed the final diagnosis of perineal involvement in CD. However, there could still be some subjectivity concerning the report in our assessment.

CONCLUSION:

Perineal MRI examinations could be performed with a sufficient diagnostic accuracy using only N-CE, avoiding constant use of gadolinium, reducing risk of gadolinium deposits in the body, and allowing a gain of time, and lower costs.

In our study, N-CE provided an excellent assessment of perineal involvement of CD, with a large majority of correct diagnoses of abscesses and active fistula. It could be proposed not to inject patients with no fistula detected on N-CE, or with known and stable perineal involvement and to maintain injection of gadolinium for the initial assessment of perineal CD, for acute symptoms, and when a therapeutic de-escalation is considered.

VI. REFERENCES BIBLIOGRAPHIQUES :

1. Collège des universitaires en hépato-gastro-entérologie, Beaugerie L, Sokol H. Les fondamentaux de la pathologie digestive: enseignement intégré, appareil digestif. Issy-les-Moulineaux: Elsevier Masson; 2014.
2. N. Amara. Imagerie normale du rectum et du canal anal. Mars 2014.
3. Drake RL, Vogl W, Mitchell AWM, Duparc F, Duparc J, Coquerel-Béghin D. Gray's Anatomie pour les étudiants [Internet]. 2015 [cité 16 mars 2020].
4. Morris J, Spencer JA, Ambrose NS. MR imaging classification of perianal fistulas and its implications for patient management. Radiogr Rev Publ Radiol Soc N Am Inc. juin 2000;20(3):623-35; discussion 635-637.
5. Barleben A, Mills S. Anorectal anatomy and physiology. Surg Clin North Am. févr 2010;90(1):1-15, Table of Contents.
6. Stoker J, Bartram CI, Halligan S. Imaging of the posterior pelvic floor. Eur Radiol. avr 2002;12(4):779-88.
7. Cuenod CA, de Parades V, Siauve N, Marteau P, Grataloup C, Hernigou A, et al. [MR imaging of ano-perineal suppurations]. J Radiol. avr 2003;84(4 Pt 2):516-28.
8. Jean Philippe Arigon. Radio-anatomie proctologique EMC. 2002;
9. Beets-Tan RG, Morren GL, Beets GL, Kessels AG, el Naggar K, Lemaire E, et al. Measurement of anal sphincter muscles: endoanal US, endoanal MR imaging, or phased-array MR imaging? A study with healthy volunteers. Radiology. juill 2001;220(1):81-9.
10. Paramasivam S, Proietto A, Puvaneswary M. Pelvic anatomy and MRI. Best Pract Res Clin Obstet Gynaecol. févr 2006;20(1):3-22.
11. Torres J, Mehandru S, Colombel J-F, Peyrin-Biroulet L. Crohn's disease. Lancet Lond Engl. 29 2017;389(10080):1741-55.
12. Feuerstein JD, Cheifetz AS. Crohn Disease: Epidemiology, Diagnosis, and Management. Mayo Clin Proc. 2017;92(7):1088-103.
13. Lerebours E, Savoye G, Guedon C. [Epidemiology and natural history of chronic inflammatory bowel disease]. Gastroenterol Clin Biol. mars 2003;27(3 Suppl):S76-80.
14. Ananthkrishnan AN. Epidemiology and risk factors for IBD. Nat Rev Gastroenterol Hepatol. avr 2015;12(4):205-17.
15. Molodecky NA, Soon IS, Rabi DM, Ghali WA, Ferris M, Chernoff G, et al. Increasing incidence and prevalence of the inflammatory bowel diseases with time, based on systematic review. Gastroenterology. janv 2012;142(1):46-54.e42; quiz e30.
16. Soon IS, Molodecky NA, Rabi DM, Ghali WA, Barkema HW, Kaplan GG. The relationship between urban environment and the inflammatory bowel diseases: a systematic review and meta-analysis. BMC Gastroenterol. 24 mai 2012;12:51.

17. Ng SC, Tang W, Ching JY, Wong M, Chow CM, Hui AJ, et al. Incidence and phenotype of inflammatory bowel disease based on results from the Asia-pacific Crohn's and colitis epidemiology study. *Gastroenterology*. juill 2013;145(1):158-165.e2.
18. Ng SC, Shi HY, Hamidi N, Underwood FE, Tang W, Benchimol EI, et al. Worldwide incidence and prevalence of inflammatory bowel disease in the 21st century: a systematic review of population-based studies. *Lancet Lond Engl*. 23 2018;390(10114):2769-78.
19. Abrégé d'hépto-gastro-entérologie et de chirurgie digestive 3ème édition - Partie « Connaissances » - © par la CDU-HGE - Editions Elsevier-Masson - Septembre. In 2015.
20. Moller FT, Andersen V, Wohlfahrt J, Jess T. Familial risk of inflammatory bowel disease: a population-based cohort study 1977-2011. *Am J Gastroenterol*. avr 2015;110(4):564-71.
21. McGovern DPB, Kugathasan S, Cho JH. Genetics of Inflammatory Bowel Diseases. *Gastroenterology*. oct 2015;149(5):1163-1176.e2.
22. Yang SK, Loftus EV, Sandborn WJ. Epidemiology of inflammatory bowel disease in Asia. *Inflamm Bowel Dis*. août 2001;7(3):260-70.
23. Mahid SS, Minor KS, Soto RE, Hornung CA, Galandiuk S. Smoking and inflammatory bowel disease: a meta-analysis. *Mayo Clin Proc*. nov 2006;81(11):1462-71.
24. Ungaro R, Bernstein CN, Geary R, Hviid A, Kolho K-L, Kronman MP, et al. Antibiotics associated with increased risk of new-onset Crohn's disease but not ulcerative colitis: a meta-analysis. *Am J Gastroenterol*. nov 2014;109(11):1728-38.
25. Gasche C, Scholmerich J, Brynskov J, D'Haens G, Hanauer SB, Irvine EJ, et al. A simple classification of Crohn's disease: report of the Working Party for the World Congresses of Gastroenterology, Vienna 1998. *Inflamm Bowel Dis*. févr 2000;6(1):8-15.
26. Louis E. Behaviour of Crohn's disease according to the Vienna classification: changing pattern over the course of the disease. *Gut*. 1 déc 2001;49(6):777-82.
27. Cosnes J, Cattan S, Blain A, Beaugerie L, Carbonnel F, Parc R, et al. Long-term evolution of disease behavior of Crohn's disease. *Inflamm Bowel Dis*. juill 2002;8(4):244-50.
28. Peyrin-Biroulet L, Loftus EV, Tremaine WJ, Harmsen WS, Zinsmeister AR, Sandborn WJ. Perianal Crohn's disease findings other than fistulas in a population-based cohort. *Inflamm Bowel Dis*. janv 2012;18(1):43-8.
29. Veauthier B, Hornecker JR. Crohn's Disease: Diagnosis and Management. *Am Fam Physician*. 01 2018;98(11):661-9.
30. Heresbach D. Frequency and significance of granulomas in a cohort of incident cases of Crohn's disease. *Gut*. 1 févr 2005;54(2):215-22.
31. Chambers TJ, Morson BC. The granuloma in Crohn's disease. *Gut*. 1 avr 1979;20(4):269-74.

32. Mahadev S, Young JM, Selby W, Solomon MJ. Quality of life in perianal Crohn's disease: what do patients consider important? *Dis Colon Rectum*. mai 2011;54(5):579-85.
33. Hughes LE. Surgical pathology and management of anorectal Crohn's disease. *J R Soc Med*. sept 1978;71(9):644-51.
34. Hughes LE. Clinical classification of perianal Crohn's disease. *Dis Colon Rectum*. oct 1992;35(10):928-32.
35. Régimbeau JM, Panis Y, De Parades V, Marteau P, Valleur P. [Anoperineal manifestations of Crohn's disease]. *Gastroenterol Clin Biol*. janv 2000;24(1):36-47.
36. Linares L, Moreira LF, Andrews H, Allan RN, Alexander-Williams J, Keighley MR. Natural history and treatment of anorectal strictures complicating Crohn's disease. *Br J Surg*. juill 1988;75(7):653-5.
37. Irvine EJ. Usual therapy improves perianal Crohn's disease as measured by a new disease activity index. McMaster IBD Study Group. *J Clin Gastroenterol*. janv 1995;20(1):27-32.
38. Present DH, Rutgeerts P, Targan S, Hanauer SB, Mayer L, van Hogezaand RA, et al. Infliximab for the treatment of fistulas in patients with Crohn's disease. *N Engl J Med*. 6 mai 1999;340(18):1398-405.
39. Pikarsky AJ, Gervaz P, Wexner SD. Perianal Crohn disease: a new scoring system to evaluate and predict outcome of surgical intervention. *Arch Surg Chic Ill* 1960. juill 2002;137(7):774-7; discussion 778.
40. Hellers G, Bergstrand O, Ewerth S, Holmström B. Occurrence and outcome after primary treatment of anal fistulae in Crohn's disease. *Gut*. juin 1980;21(6):525-7.
41. Lapidus A, Bernell O, Hellers G, Löfberg R. Clinical course of colorectal Crohn's disease: a 35-year follow-up study of 507 patients. *Gastroenterology*. juin 1998;114(6):1151-60.
42. Beaugerie L, Seksik P, Nion-Larmurier I, Gendre J-P, Cosnes J. Predictors of Crohn's disease. *Gastroenterology*. mars 2006;130(3):650-6.
43. Parks AG. Pathogenesis and treatment of fistula-in-ano. *Br Med J*. 18 févr 1961;1(5224):463-9.
44. Schwartz DA, Loftus EV, Tremaine WJ, Panaccione R, Harmsen WS, Zinsmeister AR, et al. The natural history of fistulizing Crohn's disease in Olmsted County, Minnesota. *Gastroenterology*. avr 2002;122(4):875-80.
45. Schwartz DA, Ghazi LJ, Regueiro M, Fichera A, Zoccali M, Ong EMW, et al. Guidelines for the multidisciplinary management of Crohn's perianal fistulas: summary statement. *Inflamm Bowel Dis*. avr 2015;21(4):723-30.
46. Garros A, Siproudhis L, Tchoundjeu B, Rohou T, Brochard C, Wallenhorst T, et al. Magnetic resonance imaging and clinical assessments for perianal Crohn's disease: gain and limits. *Dig Liver Dis Off J Ital Soc Gastroenterol Ital Assoc Study Liver*. déc 2014;46(12):1072-6.
47. Safar B, Sands D. Perianal Crohn's disease. *Clin Colon Rectal Surg*. nov 2007;20(4):282-93.

48. Schwartz DA, Wiersema MJ, Dudiak KM, Fletcher JG, Clain JE, Tremaine WJ, et al. A comparison of endoscopic ultrasound, magnetic resonance imaging, and exam under anesthesia for evaluation of Crohn's perianal fistulas. *Gastroenterology*. nov 2001;121(5):1064-72.
49. Maconi G, Ardizzone S, Greco S, Radice E, Bezzio C, Bianchi Porro G. Transperineal ultrasound in the detection of perianal and rectovaginal fistulae in Crohn's disease. *Am J Gastroenterol*. oct 2007;102(10):2214-9.
50. Buchanan GN, Halligan S, Bartram CI, Williams AB, Tarroni D, Cohen CRG. Clinical examination, endosonography, and MR imaging in preoperative assessment of fistula in ano: comparison with outcome-based reference standard. *Radiology*. déc 2004;233(3):674-81.
51. Gecse KB, Bemelman W, Kamm MA, Stoker J, Khanna R, Ng SC, et al. A global consensus on the classification, diagnosis and multidisciplinary treatment of perianal fistulising Crohn's disease. *Gut*. sept 2014;63(9):1381-92.
52. Parks AG, Gordon PH, Hardcastle JD. A classification of fistula-in-ano. *Br J Surg*. janv 1976;63(1):1-12.
53. Sandborn WJ, Fazio VW, Feagan BG, Hanauer SB, American Gastroenterological Association Clinical Practice Committee. AGA technical review on perianal Crohn's disease. *Gastroenterology*. nov 2003;125(5):1508-30.
54. Spencer JA, Chapple K, Wilson D, Ward J, Windsor AC, Ambrose NS. Outcome after surgery for perianal fistula: predictive value of MR imaging. *AJR Am J Roentgenol*. août 1998;171(2):403-6.
55. Makowiec F, Jehle EC, Starlinger M. Clinical course of perianal fistulas in Crohn's disease. *Gut*. nov 1995;37(5):696-701.
56. Molendijk I, Nuij VJAA, van der Meulen-de Jong AE, van der Woude CJ. Disappointing durable remission rates in complex Crohn's disease fistula. *Inflamm Bowel Dis*. nov 2014;20(11):2022-8.
57. Roumeguère P, Bouchard D, Pigot F, Castinel A, Juguet F, Gaye D, et al. Combined approach with infliximab, surgery, and methotrexate in severe fistulizing anoperineal Crohn's disease: results from a prospective study. *Inflamm Bowel Dis*. janv 2011;17(1):69-76.
58. Gomollón F, Dignass A, Annese V, Tilg H, Van Assche G, Lindsay JO, et al. 3rd European Evidence-based Consensus on the Diagnosis and Management of Crohn's Disease 2016: Part 1: Diagnosis and Medical Management. *J Crohns Colitis*. janv 2017;11(1):3-25.
59. Gionchetti P, Dignass A, Danese S, Magro Dias FJ, Rogler G, Lakatos PL, et al. 3rd European Evidence-based Consensus on the Diagnosis and Management of Crohn's Disease 2016: Part 2: Surgical Management and Special Situations. *J Crohns Colitis*. févr 2017;11(2):135-49.
60. Thia KT, Mahadevan U, Feagan BG, Wong C, Cockeram A, Bitton A, et al. Ciprofloxacin or metronidazole for the treatment of perianal fistulas in patients with Crohn's disease: a randomized, double-blind, placebo-controlled pilot study. *Inflamm Bowel Dis*. janv 2009;15(1):17-24.

61. West RL, van der Woude CJ, Hansen BE, Felt-Bersma RJF, van Tilburg AJP, Drapers J a. G, et al. Clinical and endosonographic effect of ciprofloxacin on the treatment of perianal fistulae in Crohn's disease with infliximab: a double-blind placebo-controlled study. *Aliment Pharmacol Ther.* déc 2004;20(11-12):1329-36.
62. Pearson DC, May GR, Fick GH, Sutherland LR. Azathioprine and 6-mercaptopurine in Crohn disease. A meta-analysis. *Ann Intern Med.* 15 juill 1995;123(2):132-42.
63. Present DH, Lichtiger S. Efficacy of cyclosporine in treatment of fistula of Crohn's disease. *Dig Dis Sci.* févr 1994;39(2):374-80.
64. Patrick Atienza. *Fistules ano-perineales réfractaires de la maladie de Crohn.* Elsevier Masson. 2007;
65. Sands BE, Anderson FH, Bernstein CN, Chey WY, Feagan BG, Fedorak RN, et al. Infliximab maintenance therapy for fistulizing Crohn's disease. *N Engl J Med.* 26 févr 2004;350(9):876-85.
66. Colombel J-F, Schwartz DA, Sandborn WJ, Kamm MA, D'Haens G, Rutgeerts P, et al. Adalimumab for the treatment of fistulas in patients with Crohn's disease. *Gut.* juill 2009;58(7):940-8.
67. Lee MJ, Parker CE, Taylor SR, Guizzetti L, Feagan BG, Lobo AJ, et al. Efficacy of Medical Therapies for Fistulizing Crohn's Disease: Systematic Review and Meta-analysis. *Clin Gastroenterol Hepatol Off Clin Pract J Am Gastroenterol Assoc.* 2018;16(12):1879-92.
68. Dewint P, Hansen BE, Verhey E, Oldenburg B, Hommes DW, Pierik M, et al. Adalimumab combined with ciprofloxacin is superior to adalimumab monotherapy in perianal fistula closure in Crohn's disease: a randomised, double-blind, placebo controlled trial (ADAFI). *Gut.* févr 2014;63(2):292-9.
69. Bouguen G, Siproudhis L, Gizard E, Wallenhorst T, Billioud V, Bretagne J-F, et al. Long-term outcome of perianal fistulizing Crohn's disease treated with infliximab. *Clin Gastroenterol Hepatol Off Clin Pract J Am Gastroenterol Assoc.* août 2013;11(8):975-981.e1-4.
70. Tozer P, Ng SC, Siddiqui MR, Plamondon S, Burling D, Gupta A, et al. Long-term MRI-guided combined anti-TNF- α and thiopurine therapy for Crohn's perianal fistulas. *Inflamm Bowel Dis.* oct 2012;18(10):1825-34.
71. Schwartz DA, Pemberton JH, Sandborn WJ. Diagnosis and treatment of perianal fistulas in Crohn disease. *Ann Intern Med.* 20 nov 2001;135(10):906-18.
72. Williamson PR, Hellinger MD, Larach SW, Ferrara A. Twenty-year review of the surgical management of perianal Crohn's disease. *Dis Colon Rectum.* avr 1995;38(4):389-92.
73. Haennig A, Staumont G, Lepage B, Faure P, Alric L, Buscail L, et al. The results of seton drainage combined with anti-TNF α therapy for anal fistula in Crohn's disease. *Colorectal Dis Off J Assoc Coloproctology G B Irel.* avr 2015;17(4):311-9.
74. Rozalén V, Parés D, Sanchez E, Troya J, Vela S, Pacha MÁ, et al. Advancement Flap Technique for Anal Fistula in Patients With Crohn's Disease: A Systematic Review of the Literature. *Cirugia Espanola.* déc 2017;95(10):558-65.

75. Malakorn S, Sammour T, Khomvilai S, Chowchankit I, Gunarasa S, Kanjanasilp P, et al. Ligation of Intersphincteric Fistula Tract for Fistula in Ano: Lessons Learned From a Decade of Experience. *Dis Colon Rectum*. oct 2017;60(10):1065-70.
76. Panés J, García-Olmo D, Van Assche G, Colombel JF, Reinisch W, Baumgart DC, et al. Expanded allogeneic adipose-derived mesenchymal stem cells (Cx601) for complex perianal fistulas in Crohn's disease: a phase 3 randomised, double-blind controlled trial. *Lancet Lond Engl*. 24 sept 2016;388(10051):1281-90.
77. Pommaret É, Benfredj P, Soudan D, de Parades V. Techniques d'épargne sphinctérienne dans le traitement des fistules anales. *J Chir Viscérale*. avr 2015;152(2):S29-34.
78. Senéjoux A, Siproudhis L, Abramowitz L, Munoz-Bongrand N, Desseaux K, Bouguen G, et al. Fistula Plug in Fistulising Ano-Perineal Crohn's Disease: a Randomised Controlled Trial. *J Crohns Colitis*. févr 2016;10(2):141-8.
79. Grimaud J-C, Munoz-Bongrand N, Siproudhis L, Abramowitz L, Sénéjoux A, Vitton V, et al. Fibrin glue is effective healing perianal fistulas in patients with Crohn's disease. *Gastroenterology*. juin 2010;138(7):2275-81, 2281.e1.
80. Sciaudone G, Di Stazio C, Limongelli P, Guadagni I, Pellino G, Riegler G, et al. Treatment of complex perianal fistulas in Crohn disease: infliximab, surgery or combined approach. *Can J Surg J Can Chir*. oct 2010;53(5):299-304.
81. Corte H, Maggiori L, Treton X, Lefevre JH, Ferron M, Panis Y. Rectovaginal Fistula: What Is the Optimal Strategy?: An Analysis of 79 Patients Undergoing 286 Procedures. *Ann Surg*. nov 2015;262(5):855-60; discussion 860-861.
82. Ong EMW, Ghazi LJ, Schwartz DA, Mortelé KJ, Crohn's & Colitis Foundation of America, Inc. Guidelines for imaging of Crohn's perianal fistulizing disease. *Inflamm Bowel Dis*. avr 2015;21(4):731-6.
83. Sheedy SP, Bruining DH, Dozois EJ, Faubion WA, Fletcher JG. MR Imaging of Perianal Crohn Disease. *Radiology*. mars 2017;282(3):628-45.
84. Beets-Tan RG, Beets GL, van der Hoop AG, Kessels AG, Vliegen RF, Baeten CG, et al. Preoperative MR imaging of anal fistulas: Does it really help the surgeon? *Radiology*. janv 2001;218(1):75-84.
85. Panes J, Bouhnik Y, Reinisch W, Stoker J, Taylor SA, Baumgart DC, et al. Imaging techniques for assessment of inflammatory bowel disease: joint ECCO and ESGAR evidence-based consensus guidelines. *J Crohns Colitis*. août 2013;7(7):556-85.
86. Zappa M, Bertin C. Imagerie moderne de la maladie de Crohn. *EMC - Radiol Imag Médicale - Abdominale - Dig*. janv 2012;7(1):1-11.
87. Savoye-Collet C, Suaud O, Koning E. Exploration en imagerie des fistules anales. *EMC - Radiol Imag Médicale - Abdominale - Dig*. janv 2011;6(3):1-13.
88. Kumar N, Agarwal Y, Chawla AS, Jain R, Thukral BB. MRI of perianal fistulae: a pictorial kaleidoscope. *Clin Radiol*. déc 2015;70(12):1451-61.
89. Chidi VN, Schwartz DA. Imaging of perianal fistulizing Crohn's disease. *Expert Rev Gastroenterol Hepatol*. juin 2015;9(6):797-806.

90. Buchanan G, Halligan S, Williams A, Cohen CRG, Tarroni D, Phillips RKS, et al. Effect of MRI on clinical outcome of recurrent fistula-in-ano. *Lancet Lond Engl.* 23 nov 2002;360(9346):1661-2.
91. Maccioni F, Colaiacomo MC, Stasolla A, Manganaro L, Izzo L, Marini M. Value of MRI performed with phased-array coil in the diagnosis and pre-operative classification of perianal and anal fistulas. *Radiol Med (Torino).* août 2002;104(1-2):58-67.
92. de Miguel Criado J, del Salto LG, Rivas PF, del Hoyo LFA, Velasco LG, de las Vacas MIDP, et al. MR imaging evaluation of perianal fistulas: spectrum of imaging features. *Radiogr Rev Publ Radiol Soc N Am Inc.* févr 2012;32(1):175-94.
93. deSouza NM, Hall AS, Puni R, Gilderdale DJ, Young IR, Kmiot WA. High resolution magnetic resonance imaging of the anal sphincter using a dedicated endoanal coil. Comparison of magnetic resonance imaging with surgical findings. *Dis Colon Rectum.* août 1996;39(8):926-34.
94. deSouza NM, Puni R, Kmiot WA, Bartram CI, Hall AS, Bydder GM. MRI of the anal sphincter. *J Comput Assist Tomogr.* oct 1995;19(5):745-51.
95. Halligan S, Bartram CI. MR imaging of fistula in ano: are endoanal coils the gold standard? *AJR Am J Roentgenol.* août 1998;171(2):407-12.
96. Lo Re G, Tudisca C, Vernuccio F, Picone D, Cappello M, Agnello F, et al. MR imaging of perianal fistulas in Crohn's disease: sensitivity and specificity of STIR sequences. *Radiol Med (Torino).* avr 2016;121(4):243-51.
97. Ziech MLW, Lavini C, Bipat S, Ponsioen CY, Spijkerboer AM, Stokkers PCF, et al. Dynamic contrast-enhanced MRI in determining disease activity in perianal fistulizing Crohn disease: a pilot study. *AJR Am J Roentgenol.* févr 2013;200(2):W170-177.
98. Horsthuis K, Lavini C, Bipat S, Stokkers PCF, Stoker J. Perianal Crohn Disease: Evaluation of Dynamic Contrast-enhanced MR Imaging as an Indicator of Disease Activity. *Radiology.* mai 2009;251(2):380-7.
99. Cavusoglu M, Duran S, Sözmen Cılız D, Tufan G, Hatipoglu Çetin HG, Ozsoy A, et al. Added value of diffusion-weighted magnetic resonance imaging for the diagnosis of perianal fistula. *Diagn Interv Imaging.* mai 2017;98(5):401-8.
100. Dohan A, Eveno C, Oprea R, Pautrat K, Placé V, Pocard M, et al. Diffusion-weighted MR imaging for the diagnosis of abscess complicating fistula-in-ano: preliminary experience. *Eur Radiol.* nov 2014;24(11):2906-15.
101. Hori M, Oto A, Orrin S, Suzuki K, Baron RL. Diffusion-weighted MRI: A new tool for the diagnosis of fistula in ano. *J Magn Reson Imaging.* nov 2009;30(5):1021-6.
102. Mohsen L. Diffusion-weighted imaging in the evaluation of perianal fistula and abscess. 2018;2004 words.
103. Yoshizako T, Wada A, Takahara T, Kwee TC, Nakamura M, Uchida K, et al. Diffusion-weighted MRI for evaluating perianal fistula activity: feasibility study. *Eur J Radiol.* sept 2012;81(9):2049-53.

104. Tougeron D, Savoye G, Savoye-Collet C, Koning E, Michot F, Lerebours E. Predicting factors of fistula healing and clinical remission after infliximab-based combined therapy for perianal fistulizing Crohn's disease. *Dig Dis Sci.* août 2009;54(8):1746-52.
105. Tutein Nolthenius CJ, Bipat S, Mearadji B, Spijkerboer AM, Ponsioen CY, Montauban van Swijndregt AD, et al. MRI characteristics of proctitis in Crohn's disease on perianal MRI. *Abdom Radiol N Y.* 2016;41(10):1918-30.
106. Van Assche G, Vanbeckevoort D, Bielen D, Coremans G, Aerden I, Noman M, et al. Magnetic resonance imaging of the effects of infliximab on perianal fistulizing Crohn's disease. *Am J Gastroenterol.* févr 2003;98(2):332-9.
107. Bell SJ, Williams AB, Wiesel P, Wilkinson K, Cohen RCG, Kamm MA. The clinical course of fistulating Crohn's disease. *Aliment Pharmacol Ther.* 1 mai 2003;17(9):1145-51.
108. Ng SC, Plamondon S, Gupta A, Burling D, Swatton A, Vaizey CJ, et al. Prospective evaluation of anti-tumor necrosis factor therapy guided by magnetic resonance imaging for Crohn's perineal fistulas. *Am J Gastroenterol.* déc 2009;104(12):2973-86.
109. Savoye G, Savoye-Collet C. How deep is remission in perianal Crohn's disease and do imaging modalities matter? *Am J Gastroenterol.* juin 2010;105(6):1445-6; author reply 1446.
110. Losco A, Viganò C, Conte D, Cesana BM, Basilisco G. Assessing the activity of perianal Crohn's disease: comparison of clinical indices and computer-assisted anal ultrasound. *Inflamm Bowel Dis.* mai 2009;15(5):742-9.
111. Horsthuis K, Ziech MLW, Bipat S, Spijkerboer AM, de Bruine-Dobben AC, Hommes DW, et al. Evaluation of an MRI-based score of disease activity in perianal fistulizing Crohn's disease. *Clin Imaging.* oct 2011;35(5):360-5.
112. Bouguen G, Levesque BG, Pola S, Evans E, Sandborn WJ. Endoscopic assessment and treating to target increase the likelihood of mucosal healing in patients with Crohn's disease. *Clin Gastroenterol Hepatol Off Clin Pract J Am Gastroenterol Assoc.* juin 2014;12(6):978-85.
113. Savoye-Collet C, Savoye G, Koning E, Dacher JN, Lerebours E. Fistulizing perianal Crohn's disease: contrast-enhanced magnetic resonance imaging assessment at 1 year on maintenance anti-TNF-alpha therapy. *Inflamm Bowel Dis.* août 2011;17(8):1751-8.
114. Samaan MA, Puylaert C a. J, Levesque BG, Zou GY, Stitt L, Taylor SA, et al. The development of a magnetic resonance imaging index for fistulising Crohn's disease. *Aliment Pharmacol Ther.* 2017;46(5):516-28.
115. Hindryckx P, Jairath V, Zou G, Feagan BG, Sandborn WJ, Stoker J, et al. Development and Validation of a Magnetic Resonance Index for Assessing Fistulas in Patients With Crohn's Disease. *Gastroenterology.* 2019;157(5):1233-1244.e5.
116. Thomassin L, Armengol-Debeir L, Charpentier C, Bridoux V, Koning E, Savoye G, et al. Magnetic resonance imaging may predict deep remission in patients with perianal fistulizing Crohn's disease. *World J Gastroenterol.* 21 juin 2017;23(23):4285-92.

117. Bell SJ, Halligan S, Windsor ACJ, Williams AB, Wiesel P, Kamm MA. Response of fistulating Crohn's disease to infliximab treatment assessed by magnetic resonance imaging. *Aliment Pharmacol Ther.* févr 2003;17(3):387-93.
118. Runge VM. Critical Questions Regarding Gadolinium Deposition in the Brain and Body After Injections of the Gadolinium-Based Contrast Agents, Safety, and Clinical Recommendations in Consideration of the EMA's Pharmacovigilance and Risk Assessment Committee Recommendation for Suspension of the Marketing Authorizations for 4 Linear Agents. *Invest Radiol.* 2017;52(6):317-23.
119. Semelka RC, Ramalho J, Vakharia A, AlObaidy M, Burke LM, Jay M, et al. Gadolinium deposition disease: Initial description of a disease that has been around for a while. *Magn Reson Imaging.* déc 2016;34(10):1383-90.
120. Agarwal R, Brunelli SM, Williams K, Mitchell MD, Feldman HI, Umscheid CA. Gadolinium-based contrast agents and nephrogenic systemic fibrosis: a systematic review and meta-analysis. *Nephrol Dial Transplant Off Publ Eur Dial Transpl Assoc - Eur Ren Assoc.* mars 2009;24(3):856-63.
121. Rocklage SM, Worah D, Kim SH. Metal ion release from paramagnetic chelates: what is tolerable? *Magn Reson Med.* déc 1991;22(2):216-21; discussion 229-232.
122. Kanda T, Ishii K, Kawaguchi H, Kitajima K, Takenaka D. High signal intensity in the dentate nucleus and globus pallidus on unenhanced T1-weighted MR images: relationship with increasing cumulative dose of a gadolinium-based contrast material. *Radiology.* mars 2014;270(3):834-41.
123. McDonald RJ, McDonald JS, Kallmes DF, Jentoft ME, Murray DL, Thielen KR, et al. Intracranial Gadolinium Deposition after Contrast-enhanced MR Imaging. *Radiology.* juin 2015;275(3):772-82.
124. Stojanov DA, Aracki-Trenkic A, Vojinovic S, Benedeto-Stojanov D, Ljubisavljevic S. Increasing signal intensity within the dentate nucleus and globus pallidus on unenhanced T1W magnetic resonance images in patients with relapsing-remitting multiple sclerosis: correlation with cumulative dose of a macrocyclic gadolinium-based contrast agent, gadobutrol. *Eur Radiol.* mars 2016;26(3):807-15.
125. Stojanov D, Aracki-Trenkic A, Benedeto-Stojanov D. Gadolinium deposition within the dentate nucleus and globus pallidus after repeated administrations of gadolinium-based contrast agents-current status. *Neuroradiology.* mai 2016;58(5):433-41.
126. Radbruch A, Weberling LD, Kieslich PJ, Eidel O, Burth S, Kickingereeder P, et al. Gadolinium retention in the dentate nucleus and globus pallidus is dependent on the class of contrast agent. *Radiology.* juin 2015;275(3):783-91.
127. Murata N, Gonzalez-Cuyar LF, Murata K, Fligner C, Dills R, Hippe D, et al. Macrocyclic and Other Non-Group 1 Gadolinium Contrast Agents Deposit Low Levels of Gadolinium in Brain and Bone Tissue: Preliminary Results From 9 Patients With Normal Renal Function. *Invest Radiol.* 2016;51(7):447-53.
128. Kanda T, Fukusato T, Matsuda M, Toyoda K, Oba H, Kotoku J, et al. Gadolinium-based Contrast Agent Accumulates in the Brain Even in Subjects without Severe Renal Dysfunction: Evaluation of Autopsy Brain Specimens with Inductively Coupled Plasma Mass Spectroscopy. *Radiology.* juill 2015;276(1):228-32.

129. Darrah TH, Prutsman-Pfeiffer JJ, Poreda RJ, Ellen Campbell M, Hauschka PV, Hannigan RE. Incorporation of excess gadolinium into human bone from medical contrast agents. *Met Integr Biometal Sci.* nov 2009;1(6):479-88.
130. Gibby WA, Gibby KA, Gibby WA. Comparison of Gd DTPA-BMA (Omniscan) versus Gd HP-DO3A (ProHance) retention in human bone tissue by inductively coupled plasma atomic emission spectroscopy. *Invest Radiol.* mars 2004;39(3):138-42.
131. White GW, Gibby WA, Tweedle MF. Comparison of Gd(DTPA-BMA) (Omniscan) versus Gd(HP-DO3A) (ProHance) relative to gadolinium retention in human bone tissue by inductively coupled plasma mass spectroscopy. *Invest Radiol.* mars 2006;41(3):272-8.
132. Rogosnitzky M, Branch S. Gadolinium-based contrast agent toxicity: a review of known and proposed mechanisms. *BioMetals.* juin 2016;29(3):365-76.
133. Gathings RM, Reddy R, Santa Cruz D, Brodell RT. Gadolinium-associated plaques: a new, distinctive clinical entity. *JAMA Dermatol.* mars 2015;151(3):316-9.
134. Ramalho M, Ramalho J, Burke LM, Semelka RC. Gadolinium Retention and Toxicity- An Update. *Adv Chronic Kidney Dis.* 2017;24(3):138-46.
135. Rosado Ingelmo A, Doña Diaz I, Cabañas Moreno R, Moya Quesada MC, García-Avilés C, García Nuñez I, et al. Clinical Practice Guidelines for Diagnosis and Management of Hypersensitivity Reactions to Contrast Media. *J Investig Allergol Clin Immunol.* 2016;26(3):144-55; quiz 2 p following 155.
136. Jung J-W, Kang H-R, Kim M-H, Lee W, Min K-U, Han M-H, et al. Immediate hypersensitivity reaction to gadolinium-based MR contrast media. *Radiology.* août 2012;264(2):414-22.
137. Panes J, Bouhnik Y, Reinisch W, Stoker J, Taylor SA, Baumgart DC, et al. Imaging techniques for assessment of inflammatory bowel disease: joint ECCO and ESGAR evidence-based consensus guidelines. *J Crohns Colitis.* août 2013;7(7):556-85.
138. Sandborn WJ, Fazio VW, Feagan BG, Hanauer SB, American Gastroenterological Association Clinical Practice Committee. AGA technical review on perianal Crohn's disease. *Gastroenterology.* nov 2003;125(5):1508-30.
139. Chambaz M, Verdalle-Cazes M, Desprez C, Thomassin L, Charpentier C, Grigioni S, et al. Deep remission on magnetic resonance imaging impacts outcomes of perianal fistulizing Crohn's disease. *Dig Liver Dis.* mars 2019;51(3):358-63.
140. Singh K, Singh N, Thukral C, Singh KP, Bhalla V. Magnetic resonance imaging (MRI) evaluation of perianal fistulae with surgical correlation. *J Clin Diagn Res JCDR.* juin 2014;8(6):RC01-04.

DIAGNOSTIC ACCURACY OF NON-CONTRAST ENHANCED MRI SEQUENCES IN THE ASSESSMENT OF PERINEAL CROHN DISEASE.

Abstract:

OBJECTIVES:

Patients with perineal Crohn's disease need repeated MRI. Current protocols use injection of gadolinium. Repeated injections are responsible for deposit of gadolinium in the body. Our objective is to analyze diagnostic accuracy of non-contrast enhanced sequences in MRI to assess perianal Crohn disease.

METHODS:

From November 2016 to November 2019, all patients evaluated by MRI for assessment of perineal fistulas in Crohn disease at Rouen University Hospital, were retrospectively included. Two groups were formed: « Acute symptoms » and « Asymptomatic patients ». MRI standard evaluation was performed, and the Van Assche MRI severity score was calculated. Five objective criteria were selected: type of fistula, position to sphincter, extension of fistula, activity signs and abscesses, to obtain a specific report.

Two junior radiologists each performed two readings, blindly from the final report of examination: using non-contrast enhanced sequences only and using standard protocol with injection, and specify if there was a revision in the final diagnosis of perineal involvement between the two readings, defined by the modification of at least one of the five criteria. In contentious cases, the decision was made in consensus with an experienced senior gastro-intestinal radiologist.

RESULTS:

136 perineal MRI were studied (90 patients). There was no fistula in 16,2%. Fistula were simple in 37,7% and complex in 62,3%, mainly trans-sphincteric in 69,3%, with supra-levatoric extension in 29,8%. Abscesses occurred in 31,6%.

Non-contrast enhanced sequences correctly described perineal involvement in 91,9% of MRI examination and failed to do so in 8,1% IC95% [4-14%]. Statistical agreement between non-contrast enhanced sequences and standard protocol was $\kappa = 0,91$ IC95% [0,77-0,96] for the diagnosis of active fistula, and $\kappa = 0,94$ IC95% [0,85-0,98] for the abscesses.

CONCLUSIONS:

Non-contrast enhanced sequences on MRI are efficient for the routine assessment of perianal fistulas in CD, especially for the diagnosis of abscesses and activity signs of fistula.