



HAL
open science

Évolution des glomérulonéphrites prolifératives à dépôts monoclonaux d'immunoglobuline G sur rein natif et greffon : étude rétrospective de 19 patients

Margaux van Wynsberghe

► To cite this version:

Margaux van Wynsberghe. Évolution des glomérulonéphrites prolifératives à dépôts monoclonaux d'immunoglobuline G sur rein natif et greffon : étude rétrospective de 19 patients. Médecine humaine et pathologie. 2020. dumas-02966474

HAL Id: dumas-02966474

<https://dumas.ccsd.cnrs.fr/dumas-02966474>

Submitted on 14 Oct 2020

HAL is a multi-disciplinary open access archive for the deposit and dissemination of scientific research documents, whether they are published or not. The documents may come from teaching and research institutions in France or abroad, or from public or private research centers.

L'archive ouverte pluridisciplinaire **HAL**, est destinée au dépôt et à la diffusion de documents scientifiques de niveau recherche, publiés ou non, émanant des établissements d'enseignement et de recherche français ou étrangers, des laboratoires publics ou privés.

FACULTE DE MEDECINE ET DE PHARMACIE DE ROUEN

ANNEE 2020

N°

**THESE POUR LE
DOCTORAT EN MEDECINE**

(Diplôme d'Etat)

PAR

Margaux VAN WYNSBERGHE

Née le 31 Octobre 1990 à Mont Saint Aignan

PRESENTEE ET SOUTENUE PUBLIQUEMENT LE 1^{er} OCTOBRE 2020

**EVOLUTION DES GLOMERULONEPHRITES PROLIFERATIVES A
DEPOTS MONOCLONAUX D'IMMUNOGLOBULINE G SUR REIN NATIF
ET GREFFON : ETUDE RETROSPECTIVE DE 19 PATIENTS**

PRESIDENT DE JURY : Pr Dominique GUERROT

DIRECTEUR DE THESE : Dr Dominique BERTRAND

MEMBRES DU JURY : Pr Jean-Christophe SABOURIN

Pr Fabrice JARDIN

Dr Arnaud FRANÇOIS

ANNEE UNIVERSITAIRE 2019 - 2020

U.F.R. SANTÉ DE ROUEN

DOYEN : **Professeur Benoît VEBER**

ASSESEURS : **Professeur Michel GUERBET**
Professeur Agnès LIARD
Professeur Guillaume SAVOYE

I - MEDECINE

PROFESSEURS DES UNIVERSITES – PRATICIENS HOSPITALIERS

Mr Frédéric ANSELME	HCN	Cardiologie
Mme Gisèle APTER	Havre	Pédopsychiatrie
Mme Isabelle AUQUIT AUCKBUR	HCN	Chirurgie plastique
Mr Jean-Marc BASTE	HCN	Chirurgie Thoracique
Mr Fabrice BAUER	HCN	Cardiologie
Mme Soumeya BEKRI	HCN	Biochimie et biologie moléculaire
Mr Ygal BENHAMOU	HCN	Médecine interne
Mr Jacques BENICHOU	HCN	Bio statistiques et informatique médicale
Mr Olivier BOYER	UFR	Immunologie
Mme Sophie CANDON	HCN	Immunologie
Mr François CARON	HCN	Maladies infectieuses et tropicales
Mr Philippe CHASSAGNE	HCN	Médecine interne (gériatrie)
Mr Vincent COMPERE	HCN	Anesthésiologie et réanimation chirurgicale
Mr Jean-Nicolas CORNU	HCN	Urologie
Mr Antoine CUVELIER	HB	Pneumologie
Mr Jean-Nicolas DACHER	HCN	Radiologie et imagerie médicale
Mr Stéfan DARMONI	HCN	Informatique médicale et techniques de communication

Mr Pierre DECHELOTTE	HCN	Nutrition
Mr Stéphane DERREY	HCN	Neurochirurgie
Mr Frédéric DI FIORE	CHB	Cancérologie
Mr Fabien DOGUET	HCN	Chirurgie Cardio Vasculaire
Mr Jean DOUCET	SJ	Thérapeutique - Médecine interne et gériatrie
Mr Bernard DUBRAY	CHB	Radiothérapie
Mr Frank DUJARDIN	HCN	Chirurgie orthopédique - Traumatologique
Mr Fabrice DUPARC	HCN	Anatomie - Chirurgie orthopédique et traumatologique
Mr Eric DURAND	HCN	Cardiologie
Mr Bertrand DUREUIL	HCN	Anesthésiologie et réanimation chirurgicale
Mme Hélène ELTCHANINOFF	HCN	Cardiologie
Mr Manuel ETIENNE	HCN	Maladies infectieuses et tropicales
Mr Thierry FREBOURG	UFR	Génétique
Mr Pierre FREGER (<i>sumombre</i>)	HCN	Anatomie - Neurochirurgie
Mr Jean François GEHANNO	HCN	Médecine et santé au travail
Mr Emmanuel GERARDIN	HCN	Imagerie médicale
Mme Priscille GERARDIN	HCN	Pédopsychiatrie
M. Guillaume GOURCEROL	HCN	Physiologie
Mr Dominique GUERROT	HCN	Néphrologie
Mr Olivier GUILLIN	HCN	Psychiatrie Adultes
Mr Claude HOUDAYER	HCN	Génétique
Mr Fabrice JARDIN	CHB	Hématologie
Mr Luc-Marie JOLY	HCN	Médecine d'urgence
Mr Pascal JOLY	HCN	Dermato – Vénérologie
Mme Bouchra LAMIA	Havre	Pneumologie
Mme Annie LAQUERRIERE	HCN	Anatomie et cytologie pathologiques
Mr Vincent LAUDENBACH	HCN	Anesthésie et réanimation chirurgicale
Mr Joël LECHEVALLIER	HCN	Chirurgie infantile
Mr Hervé LEFEBVRE	HB	Endocrinologie et maladies métaboliques
Mr Thierry LEQUERRE	HCN	Rhumatologie
Mme Anne-Marie LEROI	HCN	Physiologie
Mr Hervé LEVESQUE	HCN	Médecine interne
Mme Agnès LIARD-ZMUDA	HCN	Chirurgie Infantile
Mr Pierre Yves LITZLER	HCN	Chirurgie cardiaque

Mr Bertrand MACE	HCN	Histologie, embryologie, cytogénétique
M. David MALTETE	HCN	Neurologie
Mr Christophe MARGUET	HCN	Pédiatrie
Mme Isabelle MARIE	HCN	Médecine interne
Mr Jean-Paul MARIE	HCN	Oto-rhino-laryngologie
Mr Loïc MARPEAU	HCN	Gynécologie - Obstétrique
Mr Stéphane MARRET	HCN	Pédiatrie
Mme Véronique MERLE	HCN	Epidémiologie
Mr Pierre MICHEL	HCN	Hépatogastro-entérologie
M. Benoit MISSET (<i>détachement</i>)	HCN	Réanimation Médicale
Mr Marc MURAINÉ	HCN	Ophthalmologie
Mr Christophe PEILLON	HCN	Chirurgie générale
Mr Christian PFISTER	HCN	Urologie
Mr Jean-Christophe PLANTIER	HCN	Bactériologie - Virologie
Mr Didier PLISSONNIER	HCN	Chirurgie vasculaire
Mr Gaëtan PREVOST	HCN	Endocrinologie
Mr Jean-Christophe RICHARD (<i>détachement</i>)	HCN	Réanimation médicale - Médecine d'urgence
Mr Vincent RICHARD	UFR	Pharmacologie
Mme Nathalie RIVES	HCN	Biologie du développement et de la reproduction
Mr Horace ROMAN (<i>disponibilité</i>)	HCN	Gynécologie - Obstétrique
Mr Jean-Christophe SABOURIN	HCN	Anatomie – Pathologie
Mr Mathieu SALAUN	HCN	Pneumologie
Mr Guillaume SAVOYE	HCN	Hépatogastrologie
Mme Céline SAVOYE-COLLET	HCN	Imagerie médicale
Mme Pascale SCHNEIDER	HCN	Pédiatrie
Mr Lilian SCHWARZ	HCN	Chirurgie Viscérale et Digestive
Mr Michel SCOTTE	HCN	Chirurgie digestive
Mme Fabienne TAMION	HCN	Thérapeutique
Mr Luc THIBERVILLE	HCN	Pneumologie
Mr Hervé TILLY (<i>sumombre</i>)	CHB	Hématologie et transfusion
M. Gilles TOURNEL	HCN	Médecine Légale
Mr Olivier TROST	HCN	Anatomie -Chirurgie Maxillo-Faciale
Mr Jean-Jacques TUECH	HCN	Chirurgie digestive
Mr Benoît VEBER	HCN	Anesthésiologie - Réanimation chirurgicale

Mr Pierre VERA	CHB	Biophysique et traitement de l'image
Mr Eric VERIN	Les Herbiers	Médecine Physique et de Réadaptation
Mr Eric VERSPYCK	HCN	Gynécologie obstétrique
Mr Olivier VITTECOQ	HC	Rhumatologie
Mme Marie-Laure WELTER	HCN	Physiologie

MAITRES DE CONFERENCES DES UNIVERSITES – PRATICIENS HOSPITALIERS

Mme Najate ACHAMRAH	HCN	Nutrition
Mme Noëlle BARBIER-FREBOURG	HCN	Bactériologie – Virologie
Mr Emmanuel BESNIER	HCN	Anesthésiologie - Réanimation
Mme Carole BRASSE LAGNEL	HCN	Biochimie
Mme Valérie BRIDOUX HUYBRECHTS	HCN	Chirurgie Vasculaire
Mr Gérard BUCHONNET	HCN	Hématologie
Mme Mireille CASTANET	HCN	Pédiatrie
Mme Nathalie CHASTAN	HCN	Neurophysiologie
Mr Moïse COEFFIER	HCN	Nutrition
Mr Serge JACQUOT	UFR	Immunologie
Mr Joël LADNER	HCN	Epidémiologie, économie de la santé
Mr Jean-Baptiste LATOUCHE	UFR	Biologie cellulaire
M. Florent MARGUET	HCN	Histologie
Mme Chloé MELCHIOR	HCN	Gastroentérologie
Mr Thomas MOUREZ (<i>détachement</i>)	HCN	Virologie
Mr Gaël NICOLAS	UFR	Génétique
Mme Muriel QUILLARD	HCN	Biochimie et biologie moléculaire
Mme Laëtitia ROLLIN	HCN	Médecine du Travail
Mme Pascale SAUGIER-VEBER	HCN	Génétique
Mme Anne-Claire TOBENAS-DUJARDIN	HCN	Anatomie
Mr David WALLON	HCN	Neurologie
Mr Julien WILS	HCN	Pharmacologie

PROFESSEUR AGREGE OU CERTIFIE

Mr Thierry WABLE	UFR	Communication
Mme Mélanie AUVRAY-HAMEL	UFR	Anglais

II - PHARMACIE

PROFESSEURS DES UNIVERSITES

Mr Jérémy BELLIEN (PU-PH)	Pharmacologie
Mr Thierry BESSON	Chimie Thérapeutique
Mr Jean COSTENTIN (Professeur émérite)	Pharmacologie
Mme Isabelle DUBUS	Biochimie
Mr Abdelhakim EL OMRI	Pharmacognosie
Mr François ESTOUR	Chimie Organique
Mr Loïc FAVENNEC (PU-PH)	Parasitologie
Mr Jean Pierre GOULLE (Professeur émérite)	Toxicologie
Mr Michel GUERBET	Toxicologie
Mme Christelle MONTEIL	Toxicologie
Mme Martine PESTEL-CARON (PU-PH)	Microbiologie
Mr Rémi VARIN (PU-PH)	Pharmacie clinique
Mr Jean-Marie VAUGEOIS	Pharmacologie
Mr Philippe VERITE	Chimie analytique

MAITRES DE CONFERENCES DES UNIVERSITES

Mme Cécile BARBOT	Chimie Générale et Minérale
Mr Frédéric BOUNOURE	Pharmacie Galénique
Mr Thomas CASTANHEIRO MATIAS	Chimie Organique
Mr Abdeslam CHAGRAOUI	Physiologie
Mme Camille CHARBONNIER (LE CLEZIO)	Statistiques
Mme Elizabeth CHOSSON	Botanique
Mme Marie Catherine CONCE-CHEMTOB	Législation pharmaceutique et économie de la santé
Mme Cécile CORBIERE	Biochimie
Mme Nathalie DOURMAP	Pharmacologie
Mme Isabelle DUBUC	Pharmacologie
Mme Dominique DUTERTE- BOUCHER	Pharmacologie

Mr Gilles GARGALA (MCU-PH)	Parasitologie
Mme Nejla EL GHARBI-HAMZA	Chimie analytique
Mme Marie-Laure GROULT	Botanique
Mr Hervé HUE	Biophysique et mathématiques
Mme Hong LU	Biologie
Mme Marine MALLETER	Toxicologie
M. Jérémie MARTINET (MCU-PH)	Immunologie
Mme Tiphaine ROGEZ-FLORENT	Chimie analytique
Mr Mohamed SKIBA	Pharmacie galénique
Mme Malika SKIBA	Pharmacie galénique
Mme Christine THARASSE	Chimie thérapeutique
Mr Frédéric ZIEGLER	Biochimie

PROFESSEURS ASSOCIES

Mme Cécile GUERARD-DETUNCQ	Pharmacie officinale
Mme Caroline BERTOUX	Pharmacie

PAU-PH

M. Mikaël **DAOUPHARS**

PROFESSEUR CERTIFIE

Mme Mathilde GUERIN	Anglais
----------------------------	---------

ASSISTANTS HOSPITALO-UNIVERSITAIRES

Mme Alice MOISAN	Virologie
M. Henri GONDÉ	Pharmacie

ATTACHES TEMPORAIRES D'ENSEIGNEMENT ET DE RECHERCHE

M. Abdel MOUHAJIR	Parasitologie
M. Maxime GRAND	Bactériologie

ATTACHE TEMPORAIRE D'ENSEIGNEMENT

Mme Ramla SALHI	Pharmacognosie
------------------------	----------------

LISTE DES RESPONSABLES DES DISCIPLINES PHARMACEUTIQUES

Mme Cécile BARBOT	Chimie Générale et minérale
Mr Thierry BESSON	Chimie thérapeutique
Mr Abdeslam CHAGRAOUI	Physiologie
Mme Elisabeth CHOSSON	Botanique
Mme Marie-Catherine CONCE-CHEMTOB	Législation et économie de la santé
Mme Isabelle DUBUS	Biochimie
Mr Abdelhakim EL OMRI	Pharmacognosie
Mr François ESTOUR	Chimie organique
Mr Loïc FAVENNEC	Parasitologie
Mr Michel GUERBET	Toxicologie
Mme Martine PESTEL-CARON	Microbiologie
Mr Mohamed SKIBA	Pharmacie galénique
Mr Rémi VARIN	Pharmacie clinique
M. Jean-Marie VAUGEOIS	Pharmacologie
Mr Philippe VERITE	Chimie analytique

ENSEIGNANTS MONO-APPARTENANTS

PROFESSEURS

Mr Paul MULDER (phar)	Sciences du Médicament
Mme Su RUAN (med)	Génie Informatique

MAITRES DE CONFERENCES

Mr Sahil ADRIOUCH (med)	Biochimie et biologie moléculaire (Unité Inserm 905)
Mme Gaëlle BOUGEARD-DENOYELLE (med)	Biochimie et biologie moléculaire (UMR 1079)
Mme Carine CLEREN (med)	Neurosciences (Néovasc)
M. Sylvain FRAINEAU (med)	Physiologie (Inserm U 1096)
Mme Pascaline GAILDRAT (med)	Génétique moléculaire humaine (UMR 1079)
Mr Nicolas GUEROUT (med)	Chirurgie Expérimentale
Mme Rachel LETELLIER (med)	Physiologie
Mr Antoine OUVRARD-PASCAUD (med)	Physiologie (Unité Inserm 1076)
Mr Frédéric PASQUET	Sciences du langage, orthophonie
Mme Christine RONDANINO (med)	Physiologie de la reproduction
Mr Youssan Var TAN	Immunologie
Mme Isabelle TOURNIER (med)	Biochimie (UMR 1079)

CHEF DES SERVICES ADMINISTRATIFS : Mme Véronique DELAFONTAINE

HCN - Hôpital Charles Nicolle

HB - Hôpital de BOIS GUILLAUME

CB - Centre Henri Becquerel

CHS - Centre Hospitalier Spécialisé du Rouvray

CRMPR - Centre Régional de Médecine Physique et de Réadaptation

SJ - Saint Julien Rouen

Par délibération en date du 3 mars 1967, la faculté a arrêté que les opinions émises dans les dissertations qui lui seront présentées doivent être considérées comme propres à leurs auteurs et qu'elle n'entend leur donner aucune approbation ni improbation.

REMERCIEMENTS

A Monsieur le professeur GUERROT,

C'est un honneur pour moi que tu présides ma thèse.

Merci pour ta disponibilité, ton écoute et évidemment ton enseignement qui clarifie des mécanismes tellement complexes.

Je te remercie également de m'avoir orientée vers cette formidable équipe de recherche lorsque j'ai souhaité en apprendre davantage sur la physiopathologie podocytaire.

A Monsieur le professeur SABOURIN,

Pour avoir accepté d'être membre de mon jury, recevez toute ma reconnaissance.

Le semestre passé au sein du service d'Anatomie pathologique de Rouen, a enrichi mes connaissances.

A Monsieur le professeur JARDIN,

Vous me faites l'honneur de faire partie de mon jury de thèse.

Veillez trouver ici l'expression de mon profond respect et de ma reconnaissance.

A Monsieur le docteur FRANÇOIS,

Je vous remercie pour l'attention portée à mon travail ainsi que votre participation à mon jury de thèse.

Merci pour le temps que vous m'avez consacré ainsi que votre aide précieuse dans ce travail. J'ai passé un très bon semestre à vos côtés au cours duquel j'ai approfondi mes connaissances en néphrologie grâce à votre pédagogie. Votre spécialité est essentielle et complémentaire à la nôtre.

A Monsieur le docteur BERTRAND,

Je te remercie d'avoir accepté d'encadrer ma thèse et de l'attention portée à ce travail.

Merci de m'avoir guidée tout au long de ce projet, pour ta patience, ton soutien et ta disponibilité. Tu as accepté de t'éloigner un peu de la transplantation rénale pour travailler avec moi sur l'hémo-néphrologie. Ton enthousiasme m'a permis d'effacer les moments de doute que j'ai pu rencontrer.

Ta bienveillance et ton humanisme envers chaque patient m'ont particulièrement touchée au cours de mes différents semestres. Tu nous as tout appris de la transplantation rénale et c'est un réel plaisir de travailler avec toi. Sincèrement Merci.

Au docteur Hanoy et au docteur Le Roy, un grand merci à tous les deux, pour votre investissement dans notre formation en hémodialyse. Ce semestre atypique marqué par la COVID 19 restera mémorable !

Au docteur Lemoine et au docteur Hamzaoui, deux CCA d'exception ! Merci de m'avoir conseillée et guidée au fil de mon internat, comme cointernes puis en tant que chefs. Vous êtes chacun un modèle pour moi. Merci pour tout !

Je remercie vivement les autres médecins du service de néphrologie, **Dr Laurent, Dr Lebourg, Dr Etienne, Dr Lelandais, Dr Loron, et Dr Dumont** pour m'avoir transmis vos connaissances durant mon internat.

Aux services de **néphrologie de Dieppe**, de **médecine interne de Rouen**, de **réanimation du Havre** et de **néphrologie de l'HEGP** à Paris : je vous remercie pour votre accueil et vos enseignements.

A mes cointernes :

Philippe, merci pour cet excellent semestre marqué de quelques fous rires, tes fonds d'écrans magiques, le B « comme Elite » se souviendra de nous et de nos supers externes !

Tristan, une longue carrière se profile devant toi, tu iras loin j'en suis persuadée.

Alexandre, tu es un médecin formidable, humain, doté de grandes qualités, je suis ravie d'avoir partagé un semestre à tes côtés.

Maxime, ces beignets à la « Marmite » m'ont laissé un gout amer, je m'en souviendrai...^^

Jonathan, brillant néphrologue et réanimateur, avec qui j'ai partagé un excellent trimestre de dialyse. Aurais tu également un petit faible pour la recherche ?

Mélanie, la déception de mon internat est de n'avoir pas eu l'occasion de partager un semestre avec toi. Quand tu veux pour le triathlon en équipe féminine !!! Eclate-toi bien dans ce beau projet, et fais-moi signe dès ton retour en France !

Mais aussi à **Marine, Gaspard, Marion, Rachna, Grégoire, Pierre, Eleusis et Hélène**.

A mes **cointernes de réa**, parce que j'ai passé un excellent semestre à vos côtés, nos petits films seraient dignes d'un oscar ! **Thibaut**, merci de m'avoir encouragée à m'inscrire à mon premier marathon !

Un immense merci à **Pauline, Justine, Lucie, Emeline, Caroline, Soizic, Emilie, Anne** (notre rayon de soleil !) ainsi qu'à toutes les infirmières du service de néphrologie, parce que vous êtes au top et que sans vous, nous ne sommes pas grand-chose ! J'ai conscience de la chance que j'ai eue de travailler avec vous, un grand merci aussi pour votre soutien dans les moments difficiles. Mention spéciale à **Pauline** : merci de m'avoir accompagnée sur mes sorties longues, même dans le froid, la nuit, « mais pas sous la pluie » ! Hâte de partager d'autres sorties avec toi !

A tous mes amis, pour tous ces moments uniques partagés avec vous. Sachez que vous comptez énormément à mes yeux.

Anaïs, ta rigueur et ton dévouement envers les patients sont un exemple pour moi.

Une belle complicité s'est installée entre nous, de co-interne, tu es devenue une véritable amie. Mon « coach » de chaque instant, ton soutien m'a portée tout au long de cette année, ta présence même à distance m'a été d'un grand réconfort. Je te remercie sincèrement.

Katia, neurochirurgienne au cœur d'or, nos randos en montagne me laisseront un souvenir inoubliable.

Nicolas, je te remercie pour ta présence sans faille. A Paris, comme à Rouen j'ai apprécié nos discussions philosophiques. De jeux d'esprit, en jeux de mots, tu maîtrises cet art de la rhétorique.

A travers les jeux de rôles et toutes ces histoires épiques, j'ai découvert grâce à toi cet univers médiéval-fantastique.

Laure, déjà 20 ans d'amitié que je ne pourrais résumer ici en quelques mots ! Je vous souhaite beaucoup de bonheur à tous les 3.

Alexandre, mon expert Disney et saucisson, je te remercie pour toute ta bienveillance et ton soutien.

A mes amis que je n'ai pas cités ici, mais que j'aime tout autant.

A ma petite team glom : **Hamza, Julie** et bien évidemment **Carole**, je pense que je ne pouvais pas espérer une meilleure équipe pour découvrir le monde de la recherche. On se souviendra entre autre de la célèbre « chicken pox » membrane! Il y a le projet, les manip... mais il y a surtout vous : des personnes avec qui les échanges sont authentiques, vous m'avez tellement apporté pendant cette année. Je suis ravie de vous retrouver en novembre !

Carole, tu es un exemple pour moi : tu m'as transmis ta passion pour la recherche, un immense merci pour ta présence et ton soutien.

Audrey et Chloé, je ne vous oublie pas, même si vous faites partie du côté obscur... :)

Un énorme merci à **mes parents** et à ma sœur **Alice**. Vous m'avez toujours soutenue même si la médecine est pour vous un univers méconnu. De la méthode des J, jusqu'à la lecture de ma thèse vous avez toujours été là pour moi. Vous êtes incroyables, et je ne le dis pas assez mais je vous aime ! On me demande parfois d'où me vient ma force et ma détermination, mais je ne serais jamais arrivée jusqu'ici sans vous. Je suis fière des valeurs que vous m'avez transmises.

A **Vincent** et **Simon**, je vous considère comme mes frères ! Vous êtes présents à chacun des moments importants de ma vie, toujours prêts à me suivre dans mes défis les plus fous (mais non l'hélicoptère et le bateau de la SNSM ne sont pas sortis pour nous en mer, c'était « juste » un entraînement...). Vous comptez énormément pour moi. Excusez-moi par avance, il me sera difficile de parler de scapula et de tubérosité tibiale antérieure dans cette thèse ^^.

Table des matières

ABREVIATIONS	18
TABLE DES ILLUSTRATIONS	21
INTRODUCTION	24
I. Description des hémopathies B	24
A. Les hémopathies associées à une gammopathie monoclonale : classification	24
B. Critères diagnostiques	25
C. Prise en charge thérapeutique.....	27
II. Description des MGRS	29
A. Les immunoglobulines monoclonales.....	29
1. Etapes de synthèse d'une Ig	30
2. Différents isotypes des Ig.....	32
B. Classification des MGRS	33
1. Présentation clinique	35
2. Recherche de l'hémopathie sous-jacente.....	36
3. Pathologie rénale : Glomérulopathies	37
a) MGRS à dépôts fibrillaires d'Ig monoclonales.....	37
b) MGRS à dépôts microtubulaires d'Ig monoclonale.....	37
c) MGRS à dépôts non organisés d'Ig monoclonale.....	39
d) MGRS sans dépôts d'Ig monoclonale.....	40
4. Stratégie thérapeutique.....	43
a) Différentes classes thérapeutiques.....	43
b) Traitement du clone B	44
c) Traitement de l'atteinte rénale.....	45

III.	Les PGNMID	45
A.	Présentation clinique	45
1.	Critères clinico-biologiques.....	46
2.	Critères histologiques	47
B.	Physiopathologie.....	47
1.	Le système du complément.....	48
2.	GNMP médiée par les complexes immuns et le complément	49
C.	Caractéristiques hématologiques	51
D.	Prise en charge thérapeutique.....	52
1.	Traitement du clone	52
2.	Traitement de l'inflammation locale.....	53
3.	Traitement de l'activation du complément	54
E.	Transplantation rénale.....	54
	MATERIEL ET METHODE	56
I.	Population d'étude	56
II.	Recueil de données.....	58
III.	Histologie rénale	59
IV.	Suivi.....	60
V.	Analyses statistiques.....	61
	RESULTATS.....	62
I.	Description de la population d'étude au diagnostic	62
A.	Caractéristiques clinico-biologiques de la cohorte	62
B.	Caractéristiques hématologiques de la cohorte	65
C.	Caractéristiques histologiques des biopsies rénales au diagnostic	69
1.	Microscopie optique	69

2. Immunofluorescence	71
3. Microscopie électronique	74
II. Evolution au cours du suivi	76
A. Prise en charge thérapeutique.....	77
B. Comparaison des groupes hémodialysés/ non hémodialysés	82
C. Courbe de survie.....	85
III. Evolution post transplantation.....	86
A. Caractéristiques histologiques des biopsies de greffon	87
B. Prise en charge thérapeutique post transplantation	89
C. Courbe de survie.....	90
DISCUSSION	92
I. Un diagnostic difficile.....	92
II. Une classification complexe.....	94
III. Enquête hématologique indispensable, souvent peu rentable.....	95
IV. Un pronostic péjoratif.....	98
V. Une thérapeutique lourde et mal codifiée	99
VI. Avenir : thérapeutique et marqueurs	103
VII. Limites de l'étude	104
CONCLUSION	105
ANNEXE	106
RESUME.....	107
BIBLIOGRAPHIE.....	108

ABREVIATIONS

AAN : Anticorps antinucléaires

Ac : Anticorps

AH : Amylose à chaîne lourde

AL : Amylose à chaîne légère

ALH : Amylose à chaîne légère et lourde

ANCA : Anticorps anti-cytoplasme des polynucléaires neutrophiles

ARA2 : Antagoniste des récepteurs de l'angiotensine 2

AZA : Azathioprine

BOM : Biopsie ostéomédullaire

BOR : Bortezomib

CAM : Complexe d'attaque membranaire

CTC : Corticothérapie

CYC : Cyclophosphamide

DARA : Daratumumab

DDD : *Dense Deposit Disease* – maladie des dépôts denses

DFG : Débit de filtration glomérulaire

EPS : Electrophorèse des protéines sériques

EPU : Electrophorèse des protéines urinaires

GEM : Glomérulonéphrite Extra Membraneuse

GN : Glomérulonéphrite

GNC3 : Glomérulonéphrite à dépôts de C3

GNMP : Glomérulonéphrite membranoproliférative

GOMMID : *Glomerulonephritis with Organized Microtubular Monoclonal Immunoglobulin Deposits* - glomérulopathie à dépôts organisés microtubulaires d'immunoglobulines monoclonales

HCDD : *Heavy Chain Deposition Disease* - Maladies des dépôts de chaîne lourde

HD : Hémodialyse

HTA : Hypertension artérielle

IEC : Inhibiteur de l'enzyme de conversion

iEPS : Immunoélectrophorèse des protéines sériques

iEPU : Immunoélectrophorèse des protéines urinaires

IF : Immunofixation

IF : Immunofluorescence

Ig : Immunoglobuline

IKMG : *International Kidney and Monoclonal Gammopathy Research Group*

IQR : Intervalle interquartile

IRA : Insuffisance rénale aiguë

IRC : Insuffisance rénale chronique

IS : Immunosuppresseur

LAL : Leucémie Aiguë Lymphoblastique

LCDD : *Light Chain Deposition Disease* - Maladies des dépôts de chaîne légère

LHCDD : *Light and Heavy Chain Deposition Disease* - Maladies des dépôts de chaîne légère et lourde

LLC : Leucémie Lymphoïde Chronique

LNH : Lymphomes Non Hodgkinien

MAT : Microangiopathies thrombotiques

MBG : Membrane basale glomérulaire

MBL : Lymphocytose B Monoclonale

ME : Microscopie électronique

MGCS : *Monoclonal Gammopathy of Clinical Significance* - Gammopathie Monoclonale de Signification Clinique

MGRS : *Monoclonal Gammopathy of Renal Significance* - Gammopathies Monoclonales de Signification Rénale

MGUS : *Monoclonal Gammopathy of Undetermined Significance* - Gammopathie Monoclonale de Signification Indéterminée

MIDD : *Monoclonal Immunoglobulin Deposition Disease* - Maladies de dépôts d'immunoglobuline monoclonale

MM : Myélome Multiple

MMF : Mycophénolate mofétil

MO : Microscopie optique

MO : Moelle osseuse

MW : Macroglobulinémie de Waldenström

PBG : Ponction biopsie du greffon

PBR : Ponction biopsie rénale

PC : Pains à cacheter

PGNMID : *Proliferative GlomeruloNephritis with Monoclonal Immunoglobulin Deposits* -
Glomérulonéphrites Prolifératives à Dépôts Monoclonaux d'Immunoglobulines

PLA2R : Récepteur de la phospholipase A2

RC : Réponse complète

RP : Réponse partielle

SMD : Syndrome myélodysplasique

SMM : *Smoldering Multiple Myeloma* - Myélome Multiple Indolent

SN : Syndrome néphrotique

SRAA : Système rénine-angiotensine-aldostérone

SWM : *Smoldering Waldenström Macroglobulinemia* - maladie de Waldenström indolente

TDM TAP : Tomodensitométrie thoraco-abdomino-pelvienne

TEP scanner : Tomographie par émission de positons

TR : Transplantation rénale

VHB : Virus de l'hépatite B

VHC : Virus de l'hépatite C

VIH : Virus de l'immunodéficience humaine

WB : Western blot

TABLE DES ILLUSTRATIONS

Tableaux :

Tableau 1. Critères diagnostiques des principales hémopathies B.	26
Tableau 2. Propriétés des immunoglobulines(26).	33
Tableau 3. Description des MGRS(2).	42
Tableau 4. Thérapies utilisées lors des MGRS(36).	44
Tableau 5. Principales études portant sur les PGNMID IgG.	46
Tableau 6. Caractéristiques cliniques des patients au diagnostic de PGNMID.	63
Tableau 7. Caractéristiques biologiques des patients au diagnostic de PGNMID.	64
Tableau 8. Explorations hématologiques au diagnostic de PGNMID.	67
Tableau 9. Caractéristiques hématologiques des patients au diagnostic de PGNMID.....	68
Tableau 10. Caractéristiques histologiques en MO au diagnostic de PGNMID.....	71
Tableau 11. Caractéristiques histologiques en IF au diagnostic de PGNMID.....	74
Tableau 12. Caractéristiques histologiques en ME au diagnostic de PGNMID.	75
Tableau 13. Caractéristiques histologiques des patients au diagnostic de PGNMID.	76
Tableau 14. Caractéristiques cliniques et biologiques des patients lors de la biopsie initiale.	77
Tableau 15. Traitements reçus et évolution.	79
Tableau 16. Evolution PGNMID selon la prise en charge thérapeutique initiale.	81
Tableau 17. Comparaison des données des groupes hémodialysés/ non hémodialysés.....	84
Tableau 18. Caractéristiques histologiques de la récurrence post TR des PGNMID.	87
Tableau 19. Evolution des PGNMID après transplantation rénale.....	89
Tableau 20. Traitements immunosuppresseurs après transplantation rénale.	90
Tableau 21. Evolution des PGNMID sur rein natif.....	106

Figures :

Figure 1. Stratégie thérapeutique dans le myélome multiple(18).	27
Figure 2. Synthèse et réarrangement d'une immunoglobuline(27).	31
Figure 3. Classification des MGRS(1).	35
Figure 4. Classification des cryoglobulinémies(40).	38
Figure 5. Le système du complément(57).	48
Figure 6. Glomérulonéphrite membrano-proliférative à complexes immuns(61).	50
Figure 7. Physiopathologie des PGNMID(4).	51
Figure 8. Diagramme de flux.....	57
Figure 9. Motif de biopsie rénale lors du diagnostic de PGNMID.	65
Figure 10. Présentation histologique en microscopie optique au diagnostic de PGNMID.	69
Figure 11. Lésions glomérulaires observées au cours d'une PGNMID en microscopie optique. ...	70
Figure 12. Répartition des chaînes légères κ et λ en fonction des sous classes d'IgG.	72
Figure 13. Immunofluorescence glomérulaire PGNMID-IgG3 κ	73
Figure 14. Lésions glomérulaires observées au cours d'une PGNMID en ME.....	75
Figure 15. Evolution en fonction du traitement immunosuppresseur.	80
Figure 16. Evolution de la créatininémie et de la protéinurie à 6 mois après traitement IS.....	82
Figure 17. Courbe de Kaplan-Meier pour la survie globale des patients au cours du suivi.....	85
Figure 18. Courbe de Kaplan-Meier pour la survie rénale des patients au cours du suivi.	85
Figure 19. Courbe de Kaplan-Meier pour la survie rénale selon le traitement IS.	86
Figure 20. Présentation histologique en microscopie optique sur le greffon.....	87
Figure 21. Immunofluorescence glomérulaire, récurrence sur greffon d'une PGNMID-IgG1 κ	88
Figure 22. Courbe de Kaplan-Meier pour la survie sans récurrence d'une PGNMID sur le greffon....	91
Figure 23. Présentation histologique en microscopie optique sur rein natif.	106

Le terme de gammopathie monoclonale correspond à la production en excès d'un fragment ou d'une immunoglobuline monoclonale entière, par un clone lymphocytaire ou plasmocytaire. Celle-ci a la capacité de se déposer dans de nombreux organes, en particulier au niveau rénal.

Ces dernières années, l'ensemble de ces néphropathies associées aux gammopathies monoclonales ont été regroupées au sein d'une nouvelle classification, définie sous le terme de gammopathies monoclonales de signification rénale (MGRS)(1–3). Elle est basée sur la nature immunohistochimique des dépôts d'immunoglobuline monoclonale, leur localisation (glomérulaire ou tubulo-interstitielle) ainsi que leurs caractéristiques ultrastructurales en microscopie électronique, cela en dépit de l'hémopathie sous-jacente.

Dans ce large spectre des MGRS, une entité est récemment décrite, celle des glomérulonéphrites prolifératives à dépôts monoclonaux d'immunoglobuline (PGNMID). Au cours de cette pathologie rare, sans manifestations extra-rénales, l'immunoglobuline monoclonale sanguine responsable de la pathogénie n'est détectée que dans 30% des cas. Malgré une présentation clinique aspécifique, l'histologie met en évidence une atteinte glomérulaire, par des dépôts monotypiques, granuleux, non organisés, d'immunoglobuline monoclonale associés à des lésions de prolifération cellulaire(4).

La stratégie thérapeutique des MGRS repose sur le traitement du clone lymphocytaire ou plasmocytaire responsable de la sécrétion de cette immunoglobuline monoclonale néphrotoxique (4). La faible détection du clone et de l'immunoglobuline monoclonale circulante chez les patients atteints de PGNMID rend complexe leur prise en charge, notamment par le choix thérapeutique mais également l'évaluation de la réponse au traitement et le suivi de la maladie. De plus, les PGNMID semblent avoir un taux de récurrence important (89%) et précoce sur le greffon, chez les patients transplantés rénaux(5,6).

L'objectif de ce travail est d'étudier la présentation clinique et le pronostic de patients atteints de cette glomérulonéphrite nouvellement décrite, ainsi que leur prise en charge thérapeutique, qui à l'heure actuelle, n'est pas clairement définie.

INTRODUCTION

I. Description des hémopathies B

Les gammopathies monoclonales sont définies par la prolifération anormale d'un clone cellulaire B responsable de la sécrétion inappropriée d'une immunoglobine monoclonale (Ig) présente dans le sérum et/ ou les urines(3). Cette transformation oncogénique peut survenir sur l'ensemble des étapes de la maturation lymphocytaire B, expliquant ce large spectre des hémopathies B qu'elles soient bénignes ou malignes(7). Leur classification est basée sur la taille, la nature du clone sous-jacent et l'atteinte systémique causée par son expansion, sans tenir compte de la pathogénicité de l'Ig monoclonale sécrétée(8).

A. Les hémopathies associées à une gammopathie monoclonale : classification

La nomenclature des hémopathies B repose sur la nature lymphocytaire ou plasmocytaire du clone, son caractère indolent ou agressif responsable de manifestations systémiques, et de sa localisation sanguine, médullaire ou ganglionnaire(8–15).

La MGUS (*monoclonal gammopathy of undetermined significance*) ou gammopathie monoclonale de signification indéterminée est un syndrome prolifératif plasmocytaire bénin, de faible masse tumorale présent chez 3% de la population générale de plus de 50 ans(16). Sa dénomination est fondée sur la présence d'une immunoglobuline monoclonale dans le sérum (IgM, IgG ou IgA) sans atteinte d'organe. Il en existe 3 types, avec une évolution naturelle distincte : le non-IgM-MGUS (IgG ou IgA MGUS), IgM-MGUS et le LC-MGUS (*light chain* MGUS)(17). Il est associé à un risque de progression de 1% par an vers un myélome multiple (MM), forme maligne de cette hémopathie. Le myélome est défini par la présence de symptômes tels que l'hypercalcémie, l'anémie, l'insuffisance rénale ou la présence de lésions ostéolytiques (critères CRAB : *hypercalcaemia, renal failure, anaemia, and bone lesions*) et la prolifération d'un clone plasmocytaire dans la moelle osseuse. Il s'agit de la deuxième hémopathie B associée à la production d'une Ig monoclonale(18). Près de 80% des MM dérivent d'un non-IgM-MGUS, tandis que les cas d'IgM-MGUS progressent préférentiellement vers la maladie ou macroglobulinémie de Waldenström (MW) ou d'autres lymphomes non hodgkinien (LNH)(17)(tableau 1).

Le myélome multiple indolent ou *smoldering multiple myeloma* (SMM) correspond au stade intermédiaire, dont le risque de progression vers une hémopathie maligne dans les 5 ans suivant le

diagnostic est de l'ordre de 10% par an(13). De façon similaire au MGUS, il est cliniquement asymptomatique, en revanche, il en diffère par ses critères biologiques et cytologiques (tableau 1).

La maladie de Waldenström est un lymphome rare, atypique, représentant environ 1-2% des hémopathies, caractérisée par un envahissement lympho-plasmocytaire de la moelle osseuse produisant une IgM monoclonale(19). De plus, elle est marquée par la survenue de manifestations clinico-biologiques comme une anémie, une thrombocytopénie, une hyperviscosité sanguine, des adénopathies ou organomégalie, ou encore une neuropathie sévère et autres atteintes d'organes(20).

La maladie de Waldenström indolente ou *smoldering Waldenström macroglobulinemia* (SWM) répond aux critères biologiques de la MW, mais en l'absence de critères cliniques (tableau 1)(12).

Parallèlement à l'atteinte médullaire de certaines hémopathies (MM, MW), d'autres peuvent avoir une localisation préférentiellement sanguine (leucémie lymphoïde chronique (LLC), lymphocytose B monoclonale (LBM)), ou ganglionnaire et splénique comme le lymphome B.

La lymphocytose B monoclonale correspond à un clone lymphocytaire B indolent, représentant moins de 5 G/L des lymphocytes sanguins, et répondant aux critères phénotypique de la LLC. Celle-ci peut évoluer vers une LLC à un rythme de 1% à 2% par an(21). La LLC est définie par la présence d'un clone lymphocytaire B ≥ 5 G/L, pendant plus de 3 mois, exprimant à sa surface une seule chaîne légère κ ou λ , avec parfois des signes cliniques (adénopathies ou organomégalie)(11,15).

En revanche, si le clone lymphocytaire B prédomine au niveau ganglionnaire ou splénique cela se rapporte plutôt à un lymphome B non Hodgkinien (LNH).

B. Critères diagnostiques

Les gammopathies monoclonales forment un groupe de maladies pouvant avoir différentes présentations cliniques, traitements et évolution selon leur affiliation à une hémopathie B et la toxicité de l'immunoglobuline sécrétée.

Au cours des hémopathies malignes (MM, MW, LNH, LLC), les manifestations cliniques sont souvent dominées par les atteintes systémiques liées à l'expansion maligne du clone lymphocytaire ou plasmocytaire. En revanche, concernant les formes bénignes (MGUS) qui par définition sont asymptomatiques, l'immunoglobuline monoclonale circulante peut être directement responsable d'une atteinte d'organe (MGCS, *monoclonal gammopathy of clinical significance*), en particulier rénale (MGRS, *monoclonal gammopathy of renal significance*, gammopathie monoclonale de signification rénale) secondaire aux dépôts de celle-ci(4).

Les critères diagnostiques des principales hémopathies B sont résumés dans le tableau ci-dessous(1,3,10–13,15,20) (Tableau 1).

Hémopathie B	Ig monoclonale		Clone	Critères diagnostiques	Phénotype	Atteintes d'organes
MGUS	IgG, IgA ou IgM	<30g/L	absence	<10% infiltration MO clone plasmocytaire		Aucune
Myélome multiple indolent	IgG ou IgA	≥30g/L	plasmocytaire	10-60% infiltration MO clone plasmocytaire	CD138+, CD38+, CD19-	Aucune
Myélome multiple	IgG ou IgA ou CL	≥30g/L	plasmocytaire	≥10% infiltration MO clone plasmocytaire	CD138+, CD38+, CD19-	CRAB: hypercalcémie (>2,75mmol/L), IR (créatininémie > 177µmol/L), anémie (hémoglobine < 10g/dL), lésions osseuses ostéolytiques
Macroglobulinémie de Waldenström indolente	IgM	≥30g/L	lymphoplasmocytaire	≥10% infiltration MO Clone lymphoplasmocytaire	Surface IgM+, CD5+/-,CD10-, CD19+, CD20+, CD23-	Aucune
Macroglobulinémie de Waldenström	IgM	≥30g/L	lymphoplasmocytaire	≥10% infiltration MO Clone lymphoplasmocytaire	Surface IgM+, CD5+/-,CD10-, CD19+, CD20+, CD23-	Anémie, hyperviscosité, organomégalie, adénopathies, neuropathie périphérique, cryoglobulinémie symptômes constitutionnels
Lymphocytose B monoclonale			lymphocytaire	<5G/L des lymphocytes B circulants	CD5+, CD19+, CD23+,CD10-CD20⊥ Restriction CL κ ou λ	Aucune
Leucémie lymphoïde chronique			lymphocytaire	≥5G/L des lymphocytes B circulants	CD5+, CD19+, CD23+,CD10-CD20⊥ Restriction CL κ ou λ	Adénopathies, anémie, thrombopénie
Lymphome B non Hodgkinien			lymphocytaire	Envahissement médullaire présent ou absent	CD19+, CD20+, CD79+, CD22+, PAX5+	Adénopathies, splénomégalie

Tableau 1. Critères diagnostiques des principales hémopathies B.

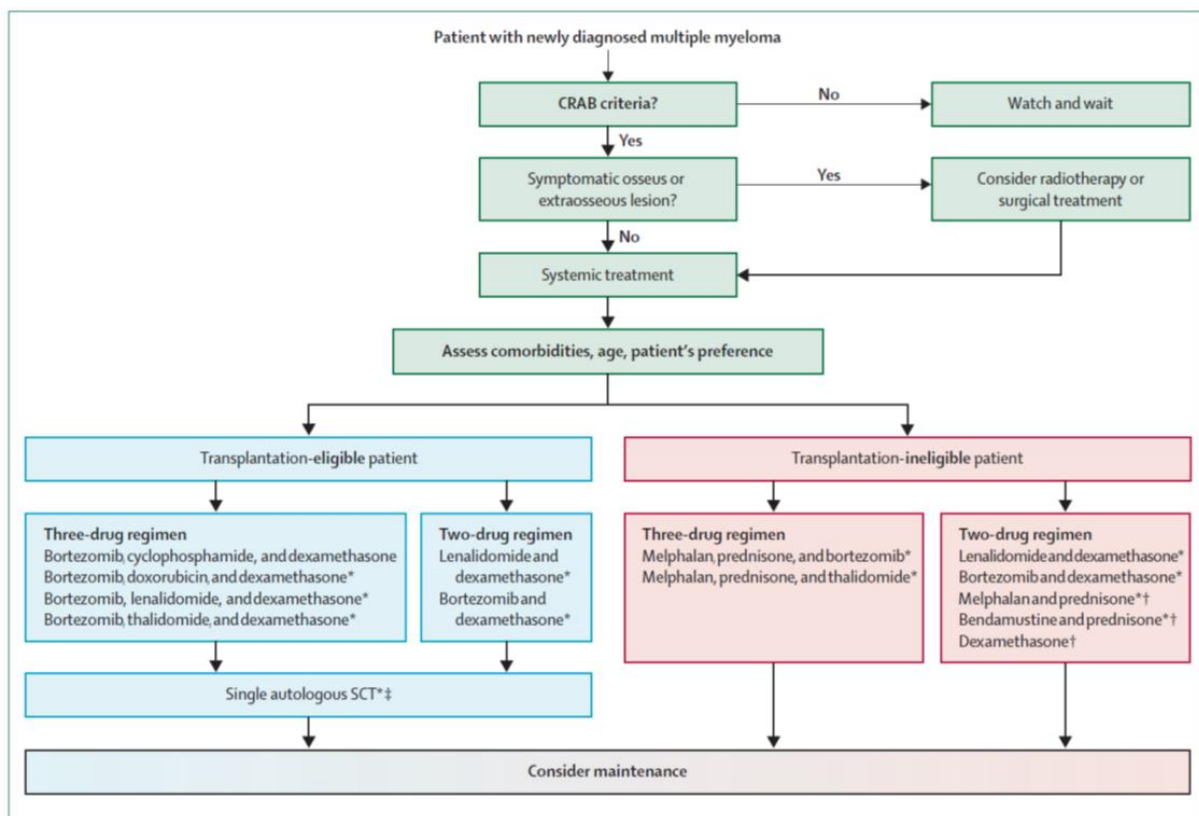
CL : Chaîne légère : κ (kappa), λ (lambda). Ig : immunoglobuline. IR : insuffisance rénale. MGUS : gammopathie monoclonale de signification indéterminée. MO : moelle osseuse.

C. Prise en charge thérapeutique

La prise en charge thérapeutique de ces hémopathies est basée sur la nature et la destruction du clone sous-jacent : lymphocytaire B, plasmocytaire ou lymphoplasmocytaire. Elle ne sera pas développée en détail dans ce travail.

Les patients atteints de MGUS ou SMM n'ont pas d'indication à un traitement spécifique mais nécessitent un suivi régulier face au risque de progression vers un MM(18).

La stratégie thérapeutique du myélome multiple repose sur l'état général du patient, ses comorbidités et son âge, afin de définir son éligibilité à une transplantation de cellules souches autologues. Il en est de même pour le choix des chimiothérapies systémiques employées ainsi que leurs posologies (Figure 1). La radiothérapie curative est indiquée pour les lésions osseuses et extra osseuses plasmocytaires isolées (plasmocytome)(18).



The listed therapy combinations are selected and not inclusive of all regimens. * Treatment combinations with evidence from randomised-controlled trials. †Melphalan + prednisone, bendamustine + prednisone, or dexamethasone can be used if novel drugs are not available or contraindicated. ‡Consider allogeneic stem-cell transplantation in young patients with deletion 17p and HLA-identical siblings.

Figure 1. Stratégie thérapeutique dans le myélome multiple(18).

De même, pour la leucémie lymphoïde chronique, la prise en charge est individualisée. Il est recommandé d'initier un traitement si la maladie est active, c'est à dire (15,22):

- une atteinte médullaire (anémie ou thrombopénie),
- une progression rapide de la lymphocytose (>50% sur 2 mois ou un temps de doublement des lymphocytes < 6mois),
- une importante ou symptomatique splénomégalie (>6cm sous les côtes), et /ou une adénomégalie (>10cm ou symptomatique),
- une atteinte d'organes (cutanée, rénale, pulmonaire, nerveuse),
- une anémie ou thrombopénie auto-immune associée à une corticorésistance,
- une altération de l'état général progressive (perte de poids (> 10% en 6 mois), fièvre > 38,5°C pendant ≥ 2 semaines sans signe d'infection, ou sueurs nocturnes > 1 mois sans signe d'infection, ou une incapacité à effectuer les activités habituelles).

Les sujets jeunes (<65ans) ayant une mutation dans le domaine variable de la chaîne lourde d'Ig (sans délétion du bras court du chromosome 17 (del17p) ni mutation TP53), seront préférentiellement traités par Fludarabine, Cyclophosphamide et Rituximab (FCR). Les sujets âgés (>65ans) ou avec quelques comorbidités recevront plutôt l'association Bendamustine et Rituximab. Les patients fragiles avec de multiples comorbidités seront traités par Chlorambucil, corticothérapie +/- un anticorps monoclonal anti-CD20 (Rituximab, Obinutuzumab, Ofatumumab)(22).

En revanche, les sujets ayant une délétion du bras court du chromosome 17 (del17p), et/ou une mutation TP53 (sans mutation du domaine variable de la chaîne lourde d'Ig), auront en première ligne thérapeutique l'Ibrutinib quelque soit leur âge(22).

Enfin, les indications de l'initiation d'un traitement pour la maladie de Waldenström sont les suivantes(19):

- Clinique : altération de l'état général ou fièvre persistante, syndrome d'hyperviscosité, adénomégalie (≥ 5 cm ou symptomatique), hépato ou splénomégalie symptomatique, atteinte d'organe ou infiltration tissulaire, et/ ou neuropathie périphérique.
- Biologique : cryoglobulinémie symptomatique, maladie des agglutinines froides, anémie hémolytique ou thrombopénie auto-immune, insuffisance rénale, amylose, anémie ≤ 10 g/dL ou thrombopénie <100G/L.

Le choix de la stratégie thérapeutique est fondé sur la nécessité d'un contrôle rapide de la maladie, la présence de complications spécifiques et l'âge du patient(19).

L'immunoglobuline monoclonale sécrétée est utilisée comme marqueur diagnostique pour l'identification de la maladie et comme marqueur quantitatif dans le suivi de l'hémopathie ainsi que la réponse au traitement.

II. Description des MGRS

Les manifestations cliniques associées aux hémopathies B sont multiples. Elles peuvent être la conséquence directe ou non de la prolifération lympho-plasmocytaire, des désordres immunologiques (déficit immunitaire, manifestations auto-immunes), ou encore de la quantité d'Ig monoclonale sécrétée ou de ses propriétés physico-chimiques particulières(23).

Les reins sont l'un des organes les plus fréquemment atteints au cours de ces hémopathies malignes. Près de 60% des patients vont développer une insuffisance rénale aiguë(24). La prise en charge thérapeutique des gammopathies monoclonales est définie selon des critères stricts, notamment lorsqu'elles sont satellites d'une hémopathie maligne (myélome, maladie de Waldenström, lymphome B, LLC). Cependant, elles entrent le plus souvent dans le cadre d'une MGUS.

En fonction de la taille du clone, les atteintes rénales associées aux gammopathies monoclonales peuvent varier. Une forte masse tumorale est responsable d'une production massive d'Ig monoclonale circulante. Ces dernières sont filtrées par les glomérules et peuvent précipiter dans les tubules, à l'origine de la néphropathie à cylindres myélomateux. On peut également observer dans le cadre de la maladie de Waldenström, la formation de thrombi intra capillaires glomérulaires secondaires aux dépôts endothéliaux d'une IgM monoclonale(2).

Récemment, en 2012, le concept de MGRS est apparu, prenant en compte le caractère potentiellement pathogène de l'Ig monoclonale sécrétée(25). Elles sont définies comme un trouble prolifératif clonal produisant une immunoglobuline monoclonale néphrotoxique, ne répondant pas aux critères hématologiques précédemment décrits pour le traitement d'une hémopathie maligne(3). Cependant, les MGRS sont associées à une morbidité élevée, elles peuvent mettre en jeu le pronostic rénal et parfois vital des patients. C'est pourquoi, même s'il est parfois complexe de mettre en évidence un lien direct entre l'Ig monoclonale et l'atteinte rénale, cette entité nouvellement décrite requiert une prise en charge diagnostique et thérapeutique spécifique(1,23).

A. Les immunoglobulines monoclonales

Au cours d'une hémopathie B, l'immunoglobuline monoclonale sécrétée peut être entière ou fragmentée (chaîne légère ou lourde isolée).

1. Etapes de synthèse d'une Ig

Les immunoglobulines sont synthétisées par les cellules de la lignée B, elles ont toutes une structure similaire. Elles peuvent être membranaires ou sécrétées. Chaque immunoglobuline (Ig) est formée de deux chaînes légères L identiques et de deux chaînes lourdes H identiques liées entre elles de manière covalente par des ponts disulfures. Chacune de ces chaînes comprend un domaine variable V dans sa partie N-terminale et un (pour la chaîne légère, C_L) ou plusieurs (pour la chaîne lourde, C_H) domaines constants C dans sa partie C-terminale. L'association entre le domaine variable porté par la chaîne lourde (V_H) et le domaine variable adjacent porté par la chaîne légère (V_L) constitue le site de reconnaissance de l'antigène(26).

Les chaînes légères sont codées chacune par 3 gènes : un gène V (variable), un gène J (jonction) et un gène C (constant). Tandis que les chaînes lourdes sont quant à elles codées par 4 gènes : un gène V, un gène D (diversité), un gène J et un gène C.

Les différents loci (IgH, Igk et Igl) comportent, à l'état natif, de multiples segments V(D)J. Tout d'abord, lors des réarrangements de la chaîne lourde, les régions codantes pour un segment V, D, J se juxtaposent. Ensuite, une recombinaison VJ survient sur les gènes codant pour la chaîne légère (diversité combinatoire). Par ailleurs, vont s'ajouter des délétions et additions aléatoires de nucléotides qui peuvent augmenter de façon considérable la diversité des récepteurs de l'antigène (diversité jonctionnelle).

Lors de la réponse immunitaire dans les centres germinatifs, des mutations ponctuelles sont introduites dans les régions variables des chaînes lourdes et légères du BCR (*B-cell receptor*, récepteur des lymphocytes B), suite à son activation par liaison à l'antigène (hypermutations somatiques)(26).

Enfin, pendant la commutation de classe, se produit un remplacement du locus C_μ (codant pour une IgM, premier isotype exprimé par le lymphocyte B) par un autre locus, afin d'exprimer une immunoglobuline d'un autre isotype (C_δ (pour les IgD), C_γ (pour les IgG), C_ε (pour les IgE), C_α (pour les IgA)).

L'ensemble de ces remaniements (diversité combinatoire, diversité jonctionnelle, diversité liée à l'association au hasard d'une chaîne lourde et légère, hypermutations somatiques et commutation de classe) conduit à la grande diversité du répertoire des anticorps nécessaires à la protection de l'organisme contre des agents pathogènes(26).

Cependant, certaines de ces étapes peuvent aboutir à une instabilité de l'immunoglobuline ou un défaut de repliement, en particulier dans les gammopathies monoclonales, entraînant la production excédentaire d'une immunoglobuline instable ou d'un fragment de celle-ci (chaînes légères ou

lourdes). Les propriétés physico-chimiques anormales de ces Ig peuvent entraîner la survenue de pathologies secondaires à la précipitation, l'agrégation ou la cristallisation de l'Ig dans les cellules ou tissus (Figure 2)(27).

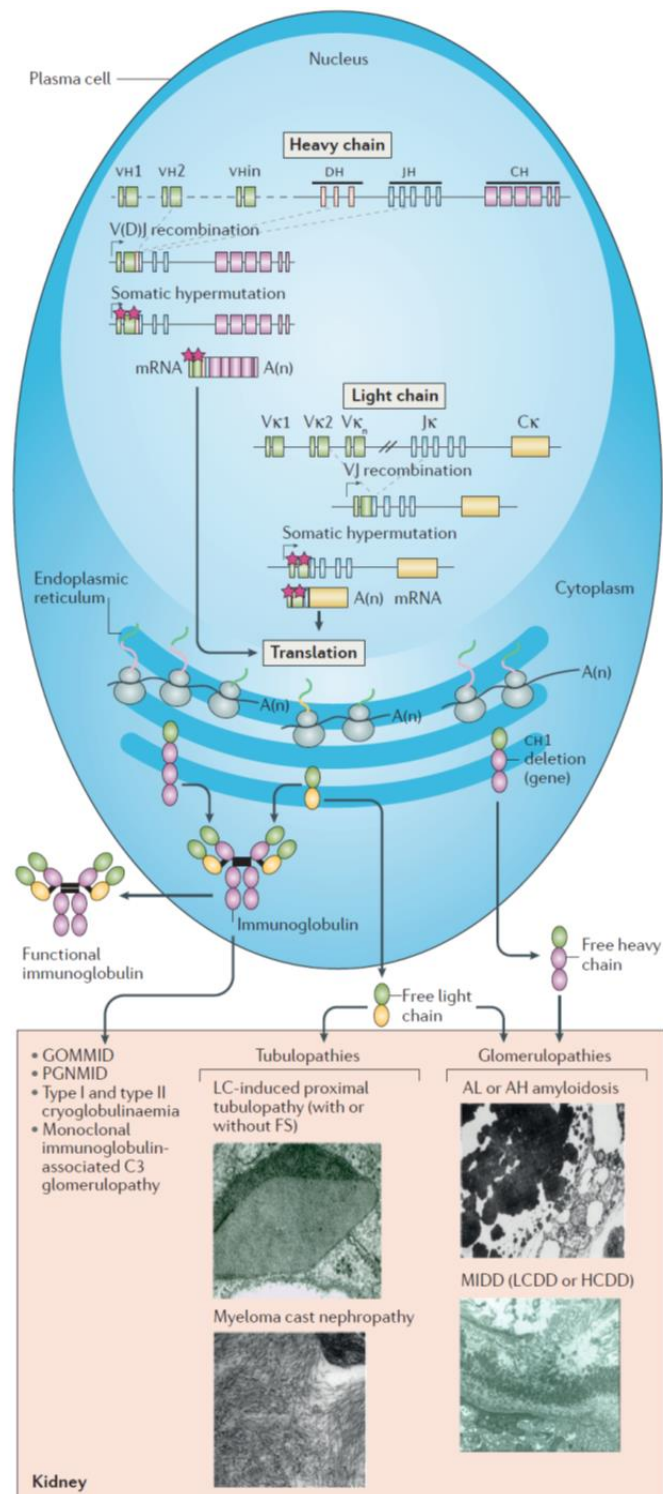


Figure 2. Synthèse et réarrangement d'une immunoglobuline(27).

AH amyloidosis : immunoglobulin heavy chain amyloidosis. AL amyloidosis : immunoglobulin light chain amyloidosis. FS : syndrome de Fanconi. GOMMID : glomerulonephritis with organized microtubular monoclonal immunoglobulin deposits. HCDD : heavy chain deposition disease. LC : light chain. LCDD : light chain deposition disease. MIDD : monoclonal immunoglobulin deposition disease. PGNMID : proliferative glomerulonephritis with monoclonal immunoglobulin deposits.

2. Différents isotypes des Ig

Les isotypes correspondent aux différents types d'immunoglobulines qui se distinguent les unes des autres par des changements de structure de la région constante de leur chaîne lourde :

Les IgM, premier isotype exprimé à la surface du lymphocyte B, sont également les premiers anticorps circulants sécrétés par les plasmocytes suite à une primo-infection par un agent pathogène. Elles ont une faible affinité pour l'antigène du fait de leur immaturité, mais elles peuvent former une structure pentamérique ou hexamérique qui leur confère une forte avidité pour l'antigène permettant son opsonisation et ainsi sa destruction. Elles ont également un rôle efficace dans l'activation du complément. De plus, cette structure leur permet de se lier à un récepteur présent à la surface des cellules épithéliales (*polymeric Ig receptor*, pIgR) qui facilite la transcytose des IgM au niveau des muqueuses(26).

Les IgD sont co-exprimées avec les IgM à la surface des lymphocytes B matures, naïfs. Elles n'ont pas de rôle dans l'activation du complément. Elles sont présentes à très faible taux dans le sérum avec une demi-vie courte.

Les IgA peuvent être sécrétées sous forme de monomères ou dimères et jouent un rôle majeur dans la défense immunitaire au niveau des muqueuses (digestives, respiratoires, génito-urinaires, ...), empêchant ainsi la fixation des agents pathogènes à la surface des cellules épithéliales. Tout comme pour l'IgM, le récepteur aux immunoglobulines polymériques (pIgR) facilite leur transcytose par les cellules épithéliales. L'IgA est la plus hydrophile des Ig par son importante glycosylation, elle s'associe facilement au mucus. Les molécules d'IgA regroupées à la surface d'une cible pathogène peuvent déclencher divers processus d'élimination, via l'activation du récepteur du fragment constant de la chaîne lourde α (Fc α RI ou CD89) présent à la surface des neutrophiles, monocytes, éosinophiles, certains macrophages et cellules dendritiques. Ces mécanismes comprennent la phagocytose, la libération de cytokines et la cytotoxicité à médiation cellulaire dépendante des anticorps. Les IgA représentent la 2^e classe d'Ig du sérum. Contrairement aux IgG et IgM, les IgA n'ont pas de résidus dans leurs régions Fc permettant une liaison au C1q et en conséquence ne peuvent pas activer la voie classique du complément. Il existe 2 sous classes d'IgA : l'IgA1 (la plus abondante, représentant 90% des IgA sérique), et l'IgA2 (qui prédomine au niveau des sécrétions muqueuses)(28).

Les IgE, bien qu'elles soient présentes à faible concentration dans le sérum, jouent un rôle important dans les mécanismes d'hypersensibilité, d'allergie et de réactions aux infections parasitaires. Elles vont se lier à leur récepteur (Fc ϵ RI) exprimé à la surface des mastocytes, des polynucléaires basophiles et éosinophiles(26).

Enfin, l'immunoglobuline G (IgG) représente l'isotype le plus abondant des immunoglobulines du sérum humain. Il en existe 4 sous classes : IgG1, IgG2, IgG3, IgG4. Bien que celles-ci aient une structure similaire pour 90% de leurs acides aminés, chacune a des capacités différentes concernant la liaison à l'antigène, la formation de complexes immuns, l'activation du complément ou de cellules effectrices(29). Ces sous-classes d'IgG ont été numérotées en référence à leur concentration sérique par ordre décroissant (IgG1> IgG2> IgG3> IgG4). Les sous classes d'IgG sont capables de fixer le C1q avec des affinités différentes (IgG3> IgG1> IgG2) et d'activer le complément, seule l'IgG4 est inapte à la fixation de celui-ci. Il existe également des différences concernant leur affinité à leur récepteur, FcγR, exprimé à la surface des cellules. Dans la réponse humorale, les sous classes d'immunoglobulines peuvent être impliquées différemment. Les IgG1 et IgG3 sont généralement induites en réponse à des antigènes protéiques, tandis que les IgG2 et IgG4 sont associées à des antigènes polysaccharidiques. Les allergènes favorisent plutôt la production d'IgG4, IgG1 et IgE.

L'IgG3 possède une région charnière plus longue que les autres Ig, lui conférant une flexibilité plus importante, ce qui affecte sa liaison à l'antigène, la fixation du complément et la capacité de formation des complexes immuns. Elles sont particulièrement efficaces dans l'induction de fonctions effectrices telles que la cytotoxicité à médiation cellulaire ou dépendante du complément, ou encore la phagocytose. Elles ont également une demi-vie plus courte en comparaison aux autres sous classes(26). Les IgG4 sont produites après une exposition répétée ou prolongée à l'antigène en dehors d'un contexte infectieux (Tableau 2).

Le type de chaîne légère est déterminé par des variations de structure de la région constante : κ (kappa) et λ (lambda).

	Serum (%)	Structure	Complement fixation	Opsonizing	Cross-placenta	Other functions	FcR
IgG	75	Monomer	+	+++	+	For all IgG subclasses:	FcγR
IgG1	67% IgG	Monomer	Yes	Yes	+	Secondary response	I, II, III
IgG2	22% IgG	Monomer	Yes	Yes	+	Neutralize toxins and	II
IgG3	7% IgG	Monomer	Yes	Yes	+	virus	I, II, III
IgG4	4% IgG	Monomer	No	No	+		I, II
IgM	10	Pentamer	+++	+	-	Primary response	
IgA	15	Monomer, dimer	-	-	-	Mucosal response	FcαR (CD89)
IgA1		Monomer, dimer	-	-	-		
IgA2		Monomer, dimer	-	-	-		
IgD	<0.5	Monomer	-	-	-	Homeostasis	FcδR
IgE	<0.01	Monomer	-	-	-	Allergy	FcεR I, II

Tableau 2. Propriétés des immunoglobulines(26).

B. Classification des MGRS

La classification actuelle des MGRS repose sur l'analyse histologique du parenchyme rénal. La microscopie optique (MO) permet d'évaluer la sévérité des lésions rénales, l'immunofluorescence (IF)

permet de confirmer la nature monoclonale des dépôts d'Ig et enfin la microscopie électronique (ME) établit le caractère ultra-structural des dépôts organisés ou non organisés. Le type de lésion rénale est déterminé par les caractéristiques structurales et les propriétés physicochimiques de l'Ig monoclonale. La plupart des MGRS sont liées au dépôt d'un fragment ou d'une Ig monoclonale entière, à l'exception de la glomérulopathie à dépôts de C3 et la microangiopathie thrombotique. Celles-ci sont à prédominance glomérulaire mais, plus rarement, une atteinte tubulaire est possible. Les glomérulopathies sont caractérisées soit par des dépôts organisés, fibrillaires (amylose, glomérulonéphrite fibrillaire), microtubulaire (cryoglobulinémie, glomérulonéphrite immunotactoïde), cristaux ou inclusions (tubulopathie proximale à chaîne légère, histiocytose cristalline de surcharge), soit par des dépôts non organisés (MIDD- *Monoclonal Immunoglobulin Deposition Disease* et PGNMID- *Proliferative Glomerulonephritis with Monoclonal Immunoglobulin Deposits*) (Figure 3)(1,2).

Le spectre des MGRS évolue constamment et de nouvelles entités peuvent y être ajoutées, impliquant d'autres mécanismes pathologiques de l'Ig monoclonale (fonction biologique de l'Ig, activité auto-anticorps) responsable d'une atteinte rénale. Par exemple, le cas d'une glomérulonéphrite extra membraneuse (GEM) secondaire à une IgG3 kappa monoclonale ciblant le PLA2R (récepteur de la phospholipase A2)(30).

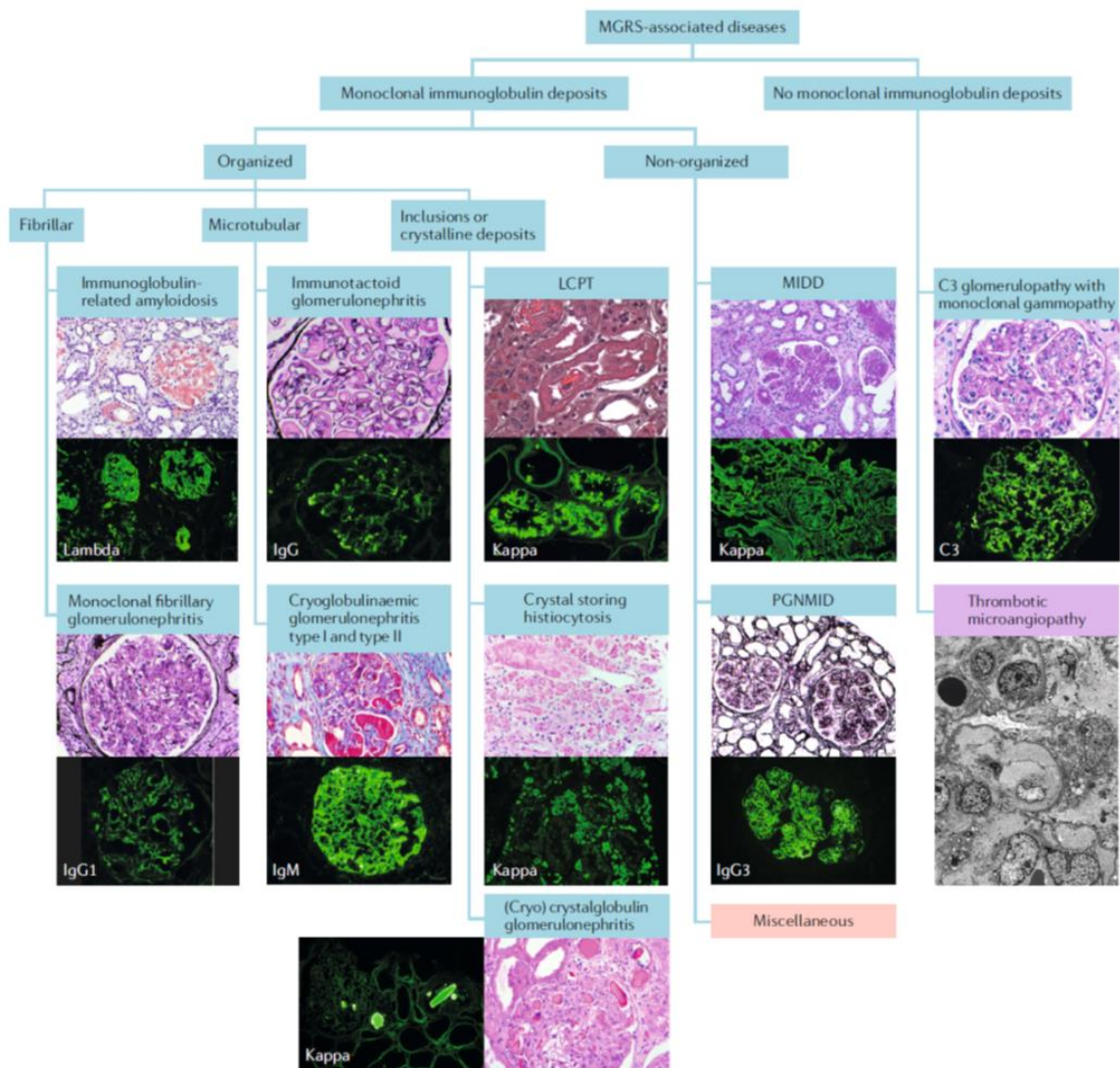


Figure 3. Classification des MGRS(1).

LCPT : *light chain proximal tubulopathy*. MIDD : *monoclonal immunoglobulin deposition disease*. PGNMID : *proliferative glomerulonephritis with monoclonal immunoglobulin deposits*.

1. Présentation clinique

Les manifestations rénales dépendent du type de MGRS et de leur localisation. Classiquement, on retrouve une protéinurie (parfois d'ordre néphrotique) associée à une insuffisance rénale avec ou sans hématurie microscopique et une hypertension artérielle lors d'une atteinte glomérulaire. L'électrophorèse des protéines urinaires avec immunofixation permet de distinguer une protéinurie glomérulaire composée essentiellement d'albumine, d'une protéinurie d'origine tubulaire (protéines de faible poids moléculaire) ou de surcharge (chaîne légère d'Ig). Lors d'une atteinte tubulaire, peuvent être présents des signes de tubulopathie proximale tels qu'une uricosurie, une glycosurie normoglycémique, une acidose tubulaire proximale, une phosphaturie pouvant aboutir au syndrome

de Fanconi lorsqu'elles sont associées (les atteintes tubulaires des MGRS ne seront pas détaillées dans ce travail). En outre, des manifestations extra-rénales peuvent être intégrées au tableau clinique de certaines MGRS.

Devant l'absence d'étiologie évidente à l'atteinte rénale, une biopsie rénale doit être réalisée avec étude anatomopathologique par MO, IF et ME. Elle est indispensable au diagnostic et nécessaire pour déterminer la composition et l'organisation des dépôts d'Ig(1).

2. Recherche de l'hémopathie sous-jacente

Afin de guider la stratégie thérapeutique des patients, le dépistage et la caractérisation du clone B sous-jacent responsable de la sécrétion de l'Ig monoclonale sont essentiels. Une évaluation hématologique doit être réalisée pour l'ensemble des patients atteints d'une MGRS.

Le bilan hématologique comprend les examens suivants :

- un myélogramme ou une biopsie ostéomédullaire (avec étude cytologique et cytométrie en flux à la recherche du clone plasmocytaire ou lymphocytaire),
- des radiographies du squelette (scanner corps entier ou IRM) à la recherche de lésions osseuses,
- un TEP scanner ou scanner thoraco-abdomino-pelvien afin d'identifier des adénopathies suspectes pouvant nécessiter le recours à une biopsie.
- un immunophénotypage des lymphocytes sanguins circulants peut également permettre d'identifier un clone lymphocytaire(1,2,4,18).

Pour la recherche de l'Ig monoclonale circulante, une immunoélectrophorèse des protéines sériques et urinaires est primordiale. Néanmoins, dans certains cas, le taux d'Ig est trop faible pour être détecté par des méthodes standards. Afin d'augmenter la sensibilité de détection, un western-blot peut être fait sur sérum et/ ou urine. Toutefois cet examen n'est pas disponible en routine. Enfin, le dosage des chaînes légères libres sériques, en association aux précédents examens, est également utile au dépistage d'une gammopathie monoclonale lorsqu'il existe un déséquilibre du rapport kappa/lambda (31–33). En effet, les chaînes légères d'Ig ont un poids moléculaire faible leur permettant d'être filtrées librement au niveau du glomérule. La chaîne légère kappa est présente sous forme de monomère dans le sérum, tandis que la chaîne légère lambda l'est sous forme de dimère. Elles sont ensuite réabsorbées au niveau des tubules proximaux. Lors d'une insuffisance rénale les concentrations sériques des chaînes légères augmentent de façon polyclonale à la fois pour les chaînes légères kappa et lambda, cependant un déséquilibre du rapport kappa/lambda suggère la présence d'un clone sous-jacent(2,34).

3. Pathologie rénale : Glomérulopathies

a) MGRS à dépôts fibrillaires d'Ig monoclonales

◆ L'amylose secondaire aux dépôts d'Ig monoclonale est l'une des MGRS les plus fréquentes. Elle entre dans cette classification lorsqu'une atteinte rénale survient en association à des manifestations extra rénales (purpura cutané, ecchymoses péri oculaires, macroglossie, syndrome du canal carpien, neuropathie périphérique, dysautonomie, cardiomyopathie restrictive, hépatomégalie). Elle peut être à dépôts de chaîne légère (AL), dépôts de chaîne lourde (AH), ou les deux (AHL). Les dépôts touchent principalement les vaisseaux, les glomérules et l'interstitium. En microscopie optique, les dépôts d'amylose sont rouge Congo positifs avec une biréfringence en lumière polarisée. En immunofluorescence, on retrouve principalement des dépôts de chaîne légère souvent lambda et/ ou de chaîne lourde principalement IgG. La microscopie électronique confirme la présence de fibrilles amyloïdes, non branchées, de 7 à 12nm. Les dépôts amyloïdes sont extra cellulaires, organisés en feuillets β -plissés antiparallèles qui vont s'assembler pour former des fibrilles insolubles(1–3,6,8,23,34–36).

◆ La glomérulopathie fibrillaire est principalement secondaire à des dépôts polyclonaux d'IgG (majoritairement IgG4). Une gammopathie monoclonale est présente chez 4 à 16% des patients(37). Seules les glomérulonéphrites fibrillaires monoclonales entrent dans la classification des MGRS(1). En microscopie optique, on retrouve la présence d'une sclérose mésangiale et de dédoublements membranaires. La coloration par le rouge Congo est négative. En microscopie électronique, les dépôts sont formés de fibrilles de 9 à 26 nm de diamètre. Le DNAJB9 (*DnaJ homolog subfamily B member 9*) est un nouveau marqueur de la glomérulopathie fibrillaire en immunofluorescence(1–3,6,23,34,35).

b) MGRS à dépôts microtubulaires d'Ig monoclonale

◆ La glomérulonéphrite immunotactoïde, ou GOMMID (*glomerulonephritis with organized microtubular monoclonal immunoglobulin deposits*), est presque toujours une pathologie ciblant uniquement le rein. La MO montre principalement des glomérulonéphrites membranoprolifératives (GNMP), et plus rarement des glomérulonéphrites extra membraneuses et mésangiales, parfois y est associée une infiltration interstitielle en lien avec une hémopathie sous-jacente (LLC). En IF, les dépôts sont granuleux, mésangiaux et se situent sur les boucles capillaires (majoritairement sous épithéliaux). Ils sont monotypiques, IgG (IgG1 > IgG2 > IgG3) à prédominance kappa, associés à des dépôts de complément C3, C4 et C1q. La ME, retrouve des dépôts organisés, parallèles, microtubulaires de 17 à 52 nm de diamètre(1–3,6,23,34–36,38,39).

◆ En revanche, lors des glomérulonéphrites associées aux cryoglobulinémies, on note en général la présence de diverses manifestations systémiques, notamment purpura vasculaire ou rash, acrosyndrome, neuropathie périphérique, arthralgies, troubles digestifs, myocardite etc. La cryoglobuline est une immunoglobuline qui précipite à une température inférieure à 37°C. Elle se resolubilise lors d'une température supérieure 37°C. Il existe 3 types de cryoglobulinémie, leur classification est basée sur la composition de l'Ig (Figure 4) :

- Type 1 : Ig monoclonale, principalement IgM, plus rarement IgG ou IgA.
- Type 2 : Combinaison d'une Ig polyclonale (IgG) avec une Ig monoclonale (le plus souvent il s'agit d'une IgMκ).
- Type 3 : Ig polyclonale avec association d'IgM et IgG, toutes deux polytypiques.

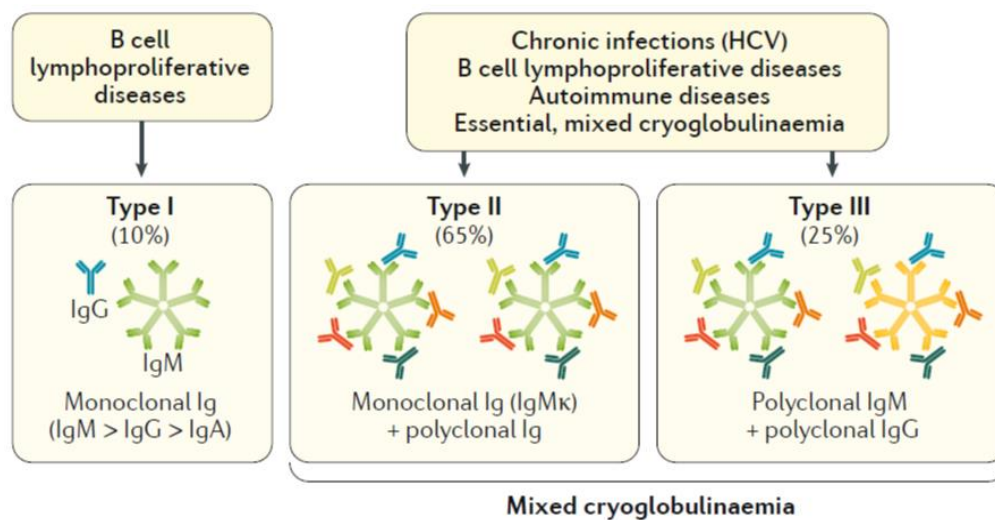


Figure 4. Classification des cryoglobulinémies(40).

Les cryoglobulinémies de type 1 sont principalement associées à un désordre lymphocytaire B, tandis que les cryoglobulinémies mixtes type 2 et 3 sont plutôt retrouvées dans le cadre de maladies auto-immunes (lupus, Gougerot Sjogren, polyarthrite rhumatoïde), d'infections chroniques (virus de l'hépatite C (VHC), virus de l'hépatite B (VHB)) et d'hémopathies B. Les cryoglobulinémies peuvent avoir une activité de facteur rhumatoïde capables de former des complexes immuns.

Leur diagnostic repose sur la détection dans le sérum d'une cryoglobulinémie circulante, parfois associée à une consommation du complément (baisse du C4 et CH50) et des manifestations systémiques(40). L'atteinte rénale se manifeste souvent par une insuffisance rénale aiguë associée à une protéinurie pouvant être d'ordre néphrotique, une hématurie microscopique et une hypertension artérielle (syndrome néphritique). En anatomopathologie, la MO révèle une glomérulonéphrite

membranoproliférative, des stigmates de vascularite glomérulaire, la présence de pseudo-thrombi dans les boucles capillaires, une surcharge inflammatoire endocapillaire constituée de macrophages et de polynucléaires neutrophiles, accompagnée parfois d'une artérite nécrosante. En IF, les dépôts sont plutôt mésangiaux, et dans les boucles capillaires à prédominance sous endothéliales et sur les thrombi contrairement à la GOMMID. Ce sont des dépôts monotypiques, IgG, IgM ou IgA à prédominance kappa associés à des dépôts de complément. En ME, ces derniers sont similaires à ceux retrouvés au cours des GOMMID mais les microtubules sont souvent plus courts, incurvés ou droits et de principale localisation intraluminaire et sous-endothéliale. Les dépôts de cryoglobuline ne sont pas toujours organisés, mais peuvent avoir un aspect granuleux. Enfin, on peut retrouver la présence d'inclusions denses organisées, parfois cristallines dans le cytoplasme des cellules endothéliales, les macrophages, les cellules tumorales lymphoïdes ou plasmocytaires (crystalcryoglobuline). Seuls les types 1 et 2 de cryoglobulinémies sont considérés comme étant des MGRS, les cryoglobulines de type 3 donnant des dépôts polyclonaux d'Ig(1-3,6,8,23,34-36,41).

c) MGRS à dépôts non organisés d'Ig monoclonale

◆ Le syndrome de Randall ou *Monoclonal Immunoglobulin Deposition Disease* (MIDD) est défini par la présence de dépôts de chaînes légères monoclonales (*Light Chain Deposition Disease* ou LCDD), de chaînes lourdes (*Heavy Chain Deposition Disease* ou HCDD) ou comportant les deux (*Light and Heavy Chain Deposition Disease* ou LHCDD). La MO montre un épaississement des membranes basales tubulaires dans la majorité des cas avec une glomérulosclérose nodulaire et une fibrose interstitielle. Il y a rarement des signes de prolifération cellulaire. En IF, on retrouve parfois la présence de dépôts linéaires le long des membranes basales tubulaires, glomérulaires et vasculaires : à prédominance kappa pour les LCDD, majoritairement gamma (γ) avec délétion du domaine CH1 pour les HCDD (principalement γ 1) expliquant la sécrétion isolée de la chaîne lourde par le plasmocyte, ou surtout γ κ pour les LHCDD. Ils correspondent à des dépôts ponctués, granulaires, amorphes, le long des membranes basales en ME. Ils prédominent sur le versant externe de la membrane basale tubulaire et sur le versant interne de la membrane basale glomérulaire. On peut retrouver des atteintes extra-rénales en particulier hépatique, cardiaque et pulmonaire(1-3,6,8,23,34-36).

◆ Une nouvelle sous-catégorie de MGRS à dépôts non organisés d'Ig monoclonale est apparue récemment, sous le terme « *miscellaneous* » (divers). On y retrouve notamment la maladie de Goodpasture monoclonale avec anticorps anti-membrane basale glomérulaire (MBG) secondaire à une gammopathie monoclonale. Ce sont le plus souvent des IgG ou IgA. Dans la majorité des cas, les anticorps anti-MBG ne sont pas détectés au niveau sanguin. Les patients ont souvent une récurrence de

la pathologie après transplantation, ce qui n'est pas le cas dans la maladie de Goodpasture classique(1).

De même, des glomérulonéphrites extra membraneuses (GEM) monoclonales ont été décrites. On détecte la présence d'un anticorps monoclonal de type IgG, dirigé contre le récepteur de la phospholipase A2 (PLA2R)(1,30).

◆ Au cours des glomérulonéphrites prolifératives à dépôts monoclonaux d'immunoglobuline (*Proliferative Glomerulonephritis with Monoclonal Immunoglobulin Deposits*, PGNMID), les dépôts sont exclusivement glomérulaires, il n'y a pas de manifestation extra rénale. Cette pathologie est détaillée ci-dessous.

d) MGRS sans dépôts d'Ig monoclonale

◆ Certaines MGRS ne sont pas associées à des dépôts d'Ig monoclonale, comme c'est le cas des glomérulopathies à dépôts de C3. En fonction de l'aspect des dépôts en IF et ME et de leur localisation, deux entités sont décrites : la glomérulonéphrite à dépôts de C3 isolés et la maladie des dépôts denses. Après 50 ans, la majorité (60-80%) des glomérulopathies à dépôts isolés de C3 sont associées à la présence d'une gammopathie monoclonale. L'Ig monoclonale va activer le complément de manière indirecte, par l'activation de la voie alterne. Le plus souvent, il s'agit d'un auto-anticorps dirigé contre la C3 convertase alterne (C3NeF) ou un anticorps anti facteur H. Biologiquement, on peut noter une hypocomplémentémie C3. On retrouve en MO, une glomérulonéphrite membrano-proliférative, endocapillaire ou mésangiale, avec parfois la présence de humps (volumineux dépôts granuleux visibles en MO). L'IF montre des dépôts intenses et diffus de C3 et de C1q, mais sans dépôts d'Ig monoclonale ou à l'état de traces. Ce qui permet de distinguer la glomérulonéphrite à dépôts de C3 (GNC3), d'une maladie à dépôts denses est l'analyse ultrastructurale en ME : pour les GNC3, ce sont des dépôts mésangiaux, sous épithéliaux et/ou sous endothéliaux, modérément électrons denses. En revanche, pour la maladie des dépôts denses, ceux-ci sont fortement électrons denses, intra membraneux avec un aspect de « saucisse » (au sein des membranes basales glomérulaires et tubulaires), mésangiaux avec un aspect nodulaire. En général il n'y a pas de manifestation extra rénale(1-3,6,23,34,35).

◆ Une dernière entité est décrite : les microangiopathies thrombotiques (MAT) liées à une atteinte endothéliale. Elles sont le plus souvent retrouvées au cours des anémies hémolytiques auto-immunes associées aux gammopathies monoclonales (MM et MW) et également lors des MAT glomérulaires dans le cadre d'un syndrome de POEMS (*Polyneuropathy, Organomegaly, Endocrinopathy, Monoclonal gammopathy and Skin changes*) ou de SHU atypique. Les lésions

histologiques sont principalement subaiguës et chroniques avec une prolifération mésangiale et endothéliale, une mésangiolyse, un épaissement de la membrane basale glomérulaire avec l'apparition de doubles contours. Le syndrome de POEMS est associé à une sécrétion anormale de VEGF (*Vascular Endothelial Growth Factor*) corrélée à l'activité de la maladie. Le VEGF a un rôle dans la perméabilité vasculaire et l'angiogenèse, responsable des diverses manifestations cliniques observées. Dans ce syndrome, l'Ig monoclonale est souvent une IgA λ (1,2,8,23,34).

GP	Clinique	Atteintes extra rénales	MO	Dépôts IF	ME	Identification Ig monoclonale	Hémopathies sous jacentes
Amylose	Pu ± SN IRC Rarement HTA et Hu	Fréquentes : cardiaque, hépatique, neuropathie périphérique	RC positif Biréfringence lumière polarisée Dépôts : M, capillaires, Vx, TI	AL : λ>κ AH : (délétion domaine CH1) γ1, γ4 ou α ALH : γ+λ ou α+κ	Fibrilles 7-14nm non branchées	EPS/ IF : 66- 80% (AL), 88% (AH et ALH) EPU/ IF : 67% (AL), 80% (AH/ ALH) FLC : 76-88% (AL), 82% (AH/ ALH)	MGRS MM MW
GOMMID	Pu ± SN IRC HTA et Hu	Rare: cutanée, nerfs périphériques	GNMP ++ GEM GN mésangiale Infiltration tumorale interstitielle (LLC)	Granuleux M, capillaires (sous épi), IgG monotypique (IgG1>IgG2>IgG3) (κ>λ) Dépôts C3/C4/C1q	MT 10- 60nm, lumière centrale, organisés, parallèles	EPS/ IF : 35- 67% EPU/ IF : 21- 53% FLC : 20%	LLC Lymphome B MGRS MM (rare) HypoC 30%
Cryo	Pu ± SN IRC/ IRA HTA et Hu Possible Snéphritique Anurie	Fréquent: cutané, articulaire, nerfs périphériques	GNMP GN endocapillaire Thrombi glomérulaire Vascularite intraG	Granuleux, M, capillaires (sous endo), sur thrombi, paroi Vx IgG, IgM ou IgA (κ>λ) Dépôts C3/C4/C1q	MT 10- 90nm, cristaux extra et intra cellulaire	EPS/ IF : 76% EPU/ IF : rare FLC : rare	MGRS MM Lymphome B MW HypoC fréquente
MIDD	Pu ± SN IRC HTA et Hu	Fréquentes : hépatique, cardiaque, pulmonaire	Glomérulo- sclérose nodulaire (constante dans HCDD) épaississement MBG et MBT	Linéaires MBT, MBG et Vx LCDD : surtout κ (Vκ4) HCDD : chaîne lourde tronquée (délétion domaine CH1) γ1++, γ3 ou γ4, ou α, LHCDD : dépôts CL + chaîne lourde tronquée	Amorphes dans MBT et MBG, M, et Vx	EPS/ IF : 25- 76% (LCDD), 80-100% (LHCDD), 67- 100% (HCDD), EPU : 42-90% (LCDD), 80- 100% (LHCDD), 50-100% (HCDD) FLC : 100% LCDD, HCDD, LHCDD	MGRS MM MW HypoC lors HCDD IgG1 et IgG3
PGNMID	Pu ± SN IRC HTA et Hu	Absente	GNMP GN endocapillaire GEM GN Mésangiale	Granuleux, M, capillaires IgG3++, IgG1 ou IgG2 (κ>λ) Rarement IgM, IgA ou CL Dépôts C3 + C1q	Granuleux non organisés, M, sous endo et/ou sous épi	EPS/ IF : 30% EPU : 11% FLC : rare	Souvent absente (MM/ Lymphome B/ MW : rare) MGRS HypoC 30%
GP dépôts C3 GNC3 DDD	Pu ± SN IRC HTA et Hu	Absente	GNMP GN Mésangiale GN endocapillaire Humps (DDD et GNC3)	Dépôts C3 granuleux, M, capillaires Pas de dépôts Ig ou traces	DDD : Intramb, M électrons denses ++ GNC3 : Intramb, M, sous endo, électrons denses	EPS/ IF : 100% EPU : 100% FLC : 75-100%	MGRS MM HypoC C3 Parfois Ac anti facteur H, C3Nef

Tableau 3. Description des MGRS(2).

AH : immunoglobulin heavy chain, AL : immunoglobulin light chain, ALH : immunoglobulin heavy and light chain, CL : chaîne légère, Cryo : cryoglobulinémie, DDD : dense deposit disease, endo : endothéliaux, épi : épithéliaux, EPS/ IF : électrophorèse des protéines sériques avec immunofixation, EPU/ IF : électrophorèse des protéines urinaires avec immunofixation, FLC : serum free light chain assay (dosage des chaînes légères libres sériques), GNC3 : glomérulonéphrite à dépôts de C3, GEM : glomérulonéphrite extra membraneuse, GOMMID : glomerulonephritis with organized microtubular immunoglobulin deposits, GN : glomérulonéphrite, GNMP : glomérulonéphrite membranoproliférative, GP : glomérulopathies, HCDD : heavy chain deposition disease, HTA : hypertension artérielle, Hu : hématurie, HypoC : hypocomplémentémie, IRA : insuffisance

rénale aiguë, IRC : insuffisance rénale chronique, IF : immunofluorescence, intraG : intraglomérulaire, intramb : intramembraneux, LCDD : *light chain deposition disease*, LHCDD : *light and heavy chain deposition disease*, LLC : leucémie lymphoïde chronique, M : mésangiaux, MBG : membrane basale glomérulaire, MBT : membrane basale tubulaire, ME : microscopie électronique, MGRS : *monoclonal gammopathy of renal significance*, MIDD : *monoclonal immunoglobulin deposition disease*, MM : myélome multiple, MO : microscopie optique, MT : microtubulaires, MW : maladie de Waldenström, PGNMID : *proliferative glomerulonephritis with monoclonalimmunoglobulin deposits*, Pu : protéinurie, RC : rouge Congo, sous endo : sous endothéliaux, sous épi : sous épithéliaux, SN : syndrome néphrotique, Snéphritique : syndrome néphritique, TI : tubulointerstitiel, Vx : vaisseaux.

4. Stratégie thérapeutique

La stratégie thérapeutique des MGRS est basée sur une chimiothérapie adaptée à la nature du clone sous-jacent, à la fonction rénale et à la présence ou non d'une atteinte extrarénale(42). (Tableau 4)

a) Différentes classes thérapeutiques

Les inhibiteurs du protéasome : Le Bortezomib et Carfilzomib, inhibent une voie de dégradation protéique, entraînant une accumulation des protéines mal repliées dans le réticulum endoplasmique des cellules menant à leur apoptose. Le Bortezomib est un traitement de choix au cours des MGRS, il ne requiert pas d'adaptation posologique à la fonction rénale. Ces traitements sont utilisés dans le myélome multiple et lymphome du manteau(36).

Les anticorps monoclonaux vont cibler un marqueur cellulaire spécifique exprimé par le clone B et ainsi entraîner une toxicité cellulaire médiée par les anticorps et le complément. L'antigène CD20 est une protéine de type cluster de différenciation, présent à la surface des lymphocytes B. L'antigène CD38 est quant à lui exprimé à la surface des plasmocytes.

Les anti-CD20 sont employés dans les hémopathies B (CD20+) (LNH, LLC, MW), dont le Rituximab est l'agent le plus couramment utilisé. Le Daratumumab est un anti-CD38, récemment autorisé dans le traitement des rechutes du myélome(36).

Les chimiothérapies cytotoxiques, comme le Cyclophosphamide, le Melphalan, et la Bendamustine sont des agents alkylants, ils ciblent à la fois les clones lymphocytaires B et plasmocytaires. Le Cyclophosphamide ne nécessite pas d'adaptation posologique chez les patients insuffisants rénaux. Le Melphalan est généralement utilisé à fortes doses avant la greffe autologue de cellules souches dans les hémopathies plasmocytaires(36).

Les agents immunomodulateurs, tels que le Thalidomide, Lenalinomide et Pomalidomide agissent aussi à la fois sur les clones lymphocytaires et plasmocytaires. Cependant leur utilisation est limitée chez les patients insuffisants rénaux(36).

La Fludarabine et la Pentostatine sont des analogues des purines, ils sont utilisés en association avec d'autres traitements comme le Rituximab et le Cyclophosphamide. Ils ne sont pas recommandés en cas de débit de filtration glomérulaire inférieur à 30ml/min(36).

De nouveaux agents inhibant les voies de signalisation lymphocytaires B ont récemment été approuvés dans le traitement de la LLC, le lymphome du manteau, et la MW. Ce sont les inhibiteurs de Bruton tyrosine kinase (l'Ibrutinib)(36).

Agent (Dosage Form)	Clone Sensitivity		Dose Adjustment for eGFR?	Described Kidney-Associated Toxicities	Common Adverse Events
	B Cell	Plasma Cell			
Proteasome inhibitors					
Bortezomib (IV, SC)	X	X	No	None	Thrombocytopenia Peripheral neuropathy Varicella zoster reactivation
Carfilzomib (IV)	X	X	Yes	AKI, thrombotic microangiopathy	Thrombocytopenia Dyspnea Hypersensitivity reaction Varicella zoster reactivation
Monoclonal antibodies					
Rituximab (anti-CD20) (IV)	X		No	None	Infusion reactions Hepatitis B reactivation Infusion reactions
Daratumumab (anti-CD38) (IV)		X	No	None	Infusion reactions
Cytotoxic agents					
Cyclophosphamide (IV, PO)	X	X	No	None	Nausea Cytopenias
Melphalan (IV, PO)	X	X	Yes	None	Nausea Cytopenias
Bendamustine (IV)	X	X	Yes	None	Cytopenias
Immunomodulatory agents					
Thalidomide (IV, PO)	X	X	No	Hyperkalemia observed in renal insufficiency	Constipation Fatigue, somnolence Peripheral neuropathy Venous thrombosis Rash Teratogenicity
Lenalidomide (IV)	X	X	Yes	Increased myelosuppression in renal insufficiency, AKI observed in AL amyloidosis	Cytopenias Venous thrombosis Diarrhea Constipation Rash Teratogenicity
Pomalidomide (IV)		X	Unknown	No	Cytopenias Venous thrombosis Diarrhea; Constipation Teratogenicity
Other agents					
Fludarabine (IV)	X		Yes	None	Cytopenias Opportunistic infections Hemolytic anemia
Pentostatin (IV)	X		Yes	Increased creatinine	Secondary myeloid neoplasms Cytopenias Opportunistic infections
Ibrutinib (PO)	X		Unknown	Increased creatinine	Hemolytic anemia Bleeding Tachyarrhythmias

IV, intravenous; SC, subcutaneous; PO, oral; AL, amyloid light chain amyloidosis.

Tableau 4. Thérapies utilisées lors des MGRS(36).

b) Traitement du clone B

L'objectif du traitement est d'obtenir une réponse hématologique en ciblant le clone B responsable de la sécrétion de l'Ig monoclonale.

Dans le cas d'un clone plasmocytaire, le traitement sera similaire à celui du myélome multiple. Il repose sur l'association d'un agent alkylant (Cyclophosphamide), de Dexaméthasone et du

Bortezomib. Lors d'une récurrence ou en l'absence de réponse, de nouvelles thérapeutiques immunomodulatrices sont disponibles, notamment les anticorps monoclonaux anti-CD38 (Daratumumab)(18,36,43).

Dans le cas d'un clone lympho-plasmocytaire (lymphome B, LLC, MW), la stratégie thérapeutique repose plutôt sur un anticorps monoclonal anti-CD20. Lorsque le clone lymphoplasmocytaire est associé à la sécrétion d'une IgM monoclonale de nouveaux traitements peuvent être envisagés, tels que les inhibiteurs de Bruton tyrosine kinase (19,23,36).

c) Traitement de l'atteinte rénale

Au cours d'une MGRS, les patients peuvent développer une protéinurie, une hypertension artérielle délétère pour le rein. Un des objectifs de la prise en charge thérapeutique est de prévenir la progression de la maladie rénale chronique. Le recours à des traitements néphroprotecteurs, en particulier les inhibiteurs du système rénine angiotensine est souvent nécessaire(42).

L'éradication du clone sous-jacent chez les patients ayant accès à une transplantation rénale est primordiale. L'obtention d'une réponse complète hématologique réduit le risque de récurrence après transplantation rénale, qui survient souvent lors de la première année suivant la greffe(44).

III. Les PGNMID

A. Présentation clinique

Les PGNMID sont des glomérulonéphrites à dépôts non-organisés non-Randall d'immunoglobuline monoclonale, récemment décrites dans l'éventail des MGRS. C'est une pathologie rare dont l'incidence est estimée entre 0.17-3.7% des biopsies rénales(4,31). Moins d'une quinzaine d'études de cohortes sont rapportées dans la littérature (tableau 5).

Etude	Année	Nb de patients	Rein natif/ Greffon	Références
Nasr et al.	2004	10	RN	(45)
Nasr et al.	2009	37	RN	(31)
Guiard et al.	2011	26 (12 PGNMID)	RN	(46)
Albawardi et al.	2011	4	G	(47)
Nasr et al.	2011	4	G	(48)
Bhutani et al.	2015	60	RN et G	(32)
Xing et al.	2018	5	RN	(49)
Javaugue et al. (CO)	2018	70	RN	(50)
Gumber et al.	2018	19	2G, 17RN	(51)
Said et al.	2018	26	G	(5)
Kamal et al.	2019	26 (13 PGNMID)	G	(44)
Buxeda et al.	2019	20	G	(52)

Tableau 5. Principales études portant sur les PGNMID IgG.

CO : communication orale. Nb : nombre. RN: rein natif. G: greffon.

1. Critères clinico-biologiques

Lors du diagnostic, l'âge moyen des patients est de 55 ans, mais elle peut survenir à tout âge(49). Parmi les manifestations rénales, bien qu'elles ne soient pas spécifiques, on retrouve constamment une protéinurie >1g/24h, d'ordre néphrotique (une protéinurie >3g/24h associée à une albuminémie < 30g/L) dans 70% des cas. Une hématurie parfois macroscopique est présente dans 80% des cas. Près de 70% des patients ont une insuffisance rénale, avec un DFG (débit de filtration glomérulaire) médian de 36ml/min/1,73m²(4,31). Moins de 10% des patients nécessitent une prise en charge en dialyse lors du diagnostic. L'hypocomplémentémie est rare, on peut parfois noter une baisse du C3 et/ou du C4 chez 20% des patients(32). Aucune manifestation extra rénale n'est rapportée dans la littérature.

2. Critères histologiques

Le diagnostic de PGNMID repose sur des critères histologiques. On peut observer différents aspects, non spécifiques, en microscopie optique : la glomérulonéphrite membranoproliférative (GNMP) est la présentation anatomopathologique la plus fréquente (70% des cas), on retrouve ensuite la glomérulonéphrite (GN) avec surcharge inflammatoire endocapillaire dans 20-35% des cas. La GN avec hypercellularité mésangiale isolée est plus rare sur rein natif, 3-13% des cas, en revanche il s'agit de la première forme de récurrence d'une PGNMID sur le greffon. De façon surprenante, sur environ 5% des biopsies il s'agit d'une glomérulonéphrite extra membraneuse (GEM) monotypique prédominante, qui entre dans la définition d'une PGNMID(4,30,31,46,53). Dans un tiers des cas, on note la présence d'une prolifération extracapillaire, de disposition focale.

L'immunofluorescence permet la mise en évidence de dépôts monoclonaux restreints au glomérule. Ils sont principalement situés dans le mésangium et sur les boucles capillaires, préférentiellement sous endothéliales, et de consistance granuleuse. La majorité des dépôts sont des IgG, dans environ 10% des cas ce sont des dépôts IgA ou IgM(4,32,51,54,55). La chaîne légère κ est prédominante dans 73% des cas. L'étude des sous classes d'IgG est nécessaire pour confirmer la monotypie. Contrairement à l'HCDD, ce sont des dépôts d'Ig entière, sans délétion du domaine CH1 ou CH2(45). Dans 60-68% des cas, il s'agit d'une IgG3 qui est de loin la sous classe prédominante, dans 24-29% des cas c'est une IgG1 (principalement chez les patients ayant une composante extra membraneuse), enfin l'IgG2 est rapportée dans 3-16% des cas, et de façon plus anecdotique des dépôts d'IgG4 sont décrits(4,31,46). Des dépôts de C3 sont presque toujours présents, associés à des dépôts de C1q dans 55-64% des cas. De rares cas de PGNMID à chaîne légère seule κ ou λ ont été décrits(56).

En microscopie électronique, les dépôts sont granuleux, non organisés, à prédominance mésangiale et sous endothéliale. Les dépôts sous endothéliaux sont corrélés à une forme de GNMP ou GN endocapillaire en MO, tandis que des dépôts plutôt sous épithéliaux seront associés à une GEM(4,31). La microscopie électronique permet de faire la distinction avec d'autres diagnostics différentiels notamment la cryoglobulinémie de type 1 qui peut avoir la même présentation en MO et IF mais les dépôts sont organisés, microtubulaire en ME.

B. Physiopathologie

Les mécanismes physiopathologiques aboutissant au dépôt d'Ig monoclonale au sein des glomérules et responsables d'une prolifération cellulaire sont peu décrits.

1. Le système du complément

Le complément joue un rôle important dans le système immunitaire inné. Il est impliqué dans divers mécanismes physiologiques tels que la défense contre les agents pathogènes, l'inflammation, l'homéostasie tissulaire et l'activation de l'immunité adaptative.

Il s'agit d'une cascade protéolytique pouvant être activée par 3 voies distinctes : la voie classique, la voie des lectines et la voie alterne. Lors de leur activation, ces trois voies vont aboutir au clivage de la protéine C3 par une C3 convertase (C4bC2a pour la voie classique et la voie des lectines, C3bBb pour la voie alterne), molécule clé capable d'activer plusieurs voies effectrices (Figure 5)(57,58). Ces dernières peuvent aboutir à la lyse des cellules ou micro-organismes par la formation du complexe d'attaque membranaire C5b-9, leur opsonisation et phagocytose par chimiotactisme des phagocytes, ainsi qu'une réaction inflammatoire par la production d'anaphylatoxines (C3a, C5a).

La voie alterne du complément est activée en permanence de façon physiologique.

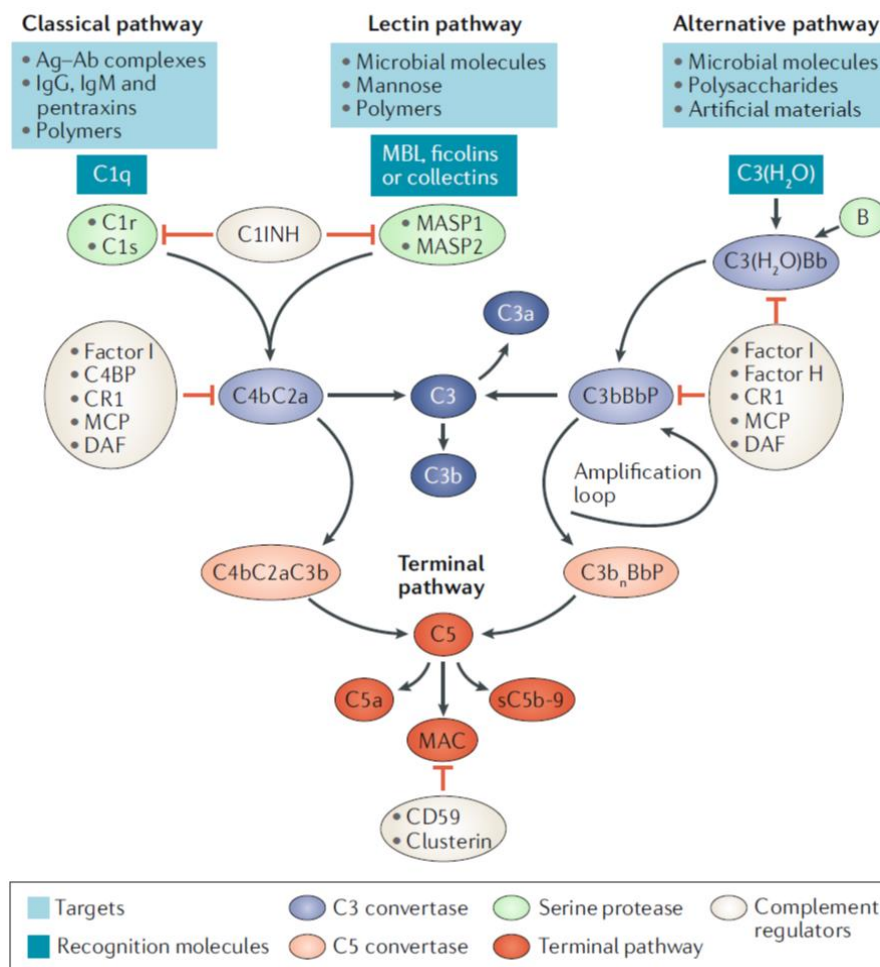


Figure 5. Le système du complément(57).

Nous détaillerons dans ce chapitre uniquement la voie classique du complément, directement impliquée au cours des GNMP par dépôts de complexes immuns.

La cascade de la voie classique est initiée par la fixation de la molécule C1q (composant du complexe C1) à l'un de ses ligands, en particulier les immunoglobulines. Elle va ensuite impliquer successivement les protéines C4, C2 et enfin la protéine C3. Ce complexe va pouvoir cliver le C4 puis le C2 pour former la C3 convertase classique (C4b2a) essentielle à la formation de la C5 convertase (C4b2a3b). Cela aboutit à l'activation de la voie finale commune et à la formation du complexe d'attaque membranaire (C5b-9). Le C1q peut se lier aux domaines constants des IgM et IgG (57,59–61).

2. GNMP médiée par les complexes immuns et le complément

Les GNMP sont médiées par des dépôts de complexes immuns ou d'Ig dans les glomérules. Elles peuvent être secondaires à des infections chroniques, des maladies auto-immunes ou des gammopathies monoclonales. Elles vont entraîner, par l'activation de la voie classique ou alterne du complément, une réponse inflammatoire avec un afflux de cellules de l'inflammation (Figure 6)(61). Elles ont des caractéristiques histologiques communes, en particulier la présence d'une hypertrophie et hypercellularité mésangiale, une prolifération endocapillaire, associées à des dédoublements membranaires et un épaissement des parois capillaires liés à la présence de dépôts(59).

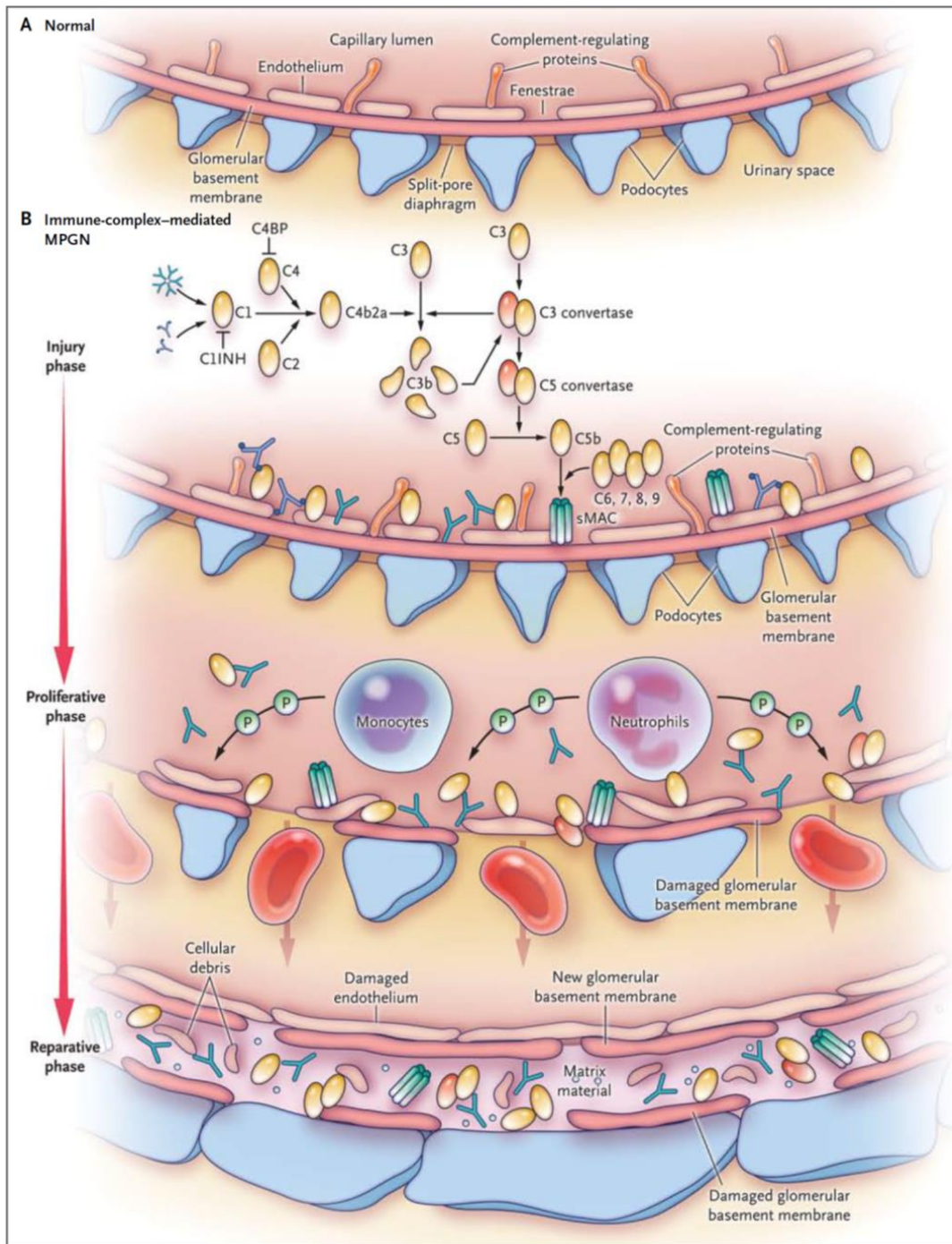


Figure 6. Glomérulonéphrite membrano-proliférative à complexes immuns(61).

Il est actuellement bien établi que les propriétés physico-chimiques intrinsèques des Ig monoclonales peuvent être directement responsables d'une néphrotoxicité.

L'IgG3 est l'Ig prédominante retrouvée lors d'une PGNMID. Il s'agit également de l'isotype IgG ayant le plus haut poids moléculaire (170kDa), qui possède une capacité d'autoagrégation par interaction des fragments Fc-Fc et de fixation du complément C1q. Ces caractéristiques aboutissent à un défaut de

filtration par la barrière de filtration glomérulaire et à leur accumulation au niveau de la membrane basale glomérulaire, à l'activation de la voie classique du complément et au recrutement de cellules inflammatoires intra glomérulaires(4,27).

Parfois ces Ig monoclonales peuvent avoir une activité d'auto-anticorps comme dans le cas d'une GEM monotypique avec IgG3k anti-PLA2R(30). (Figure 7)

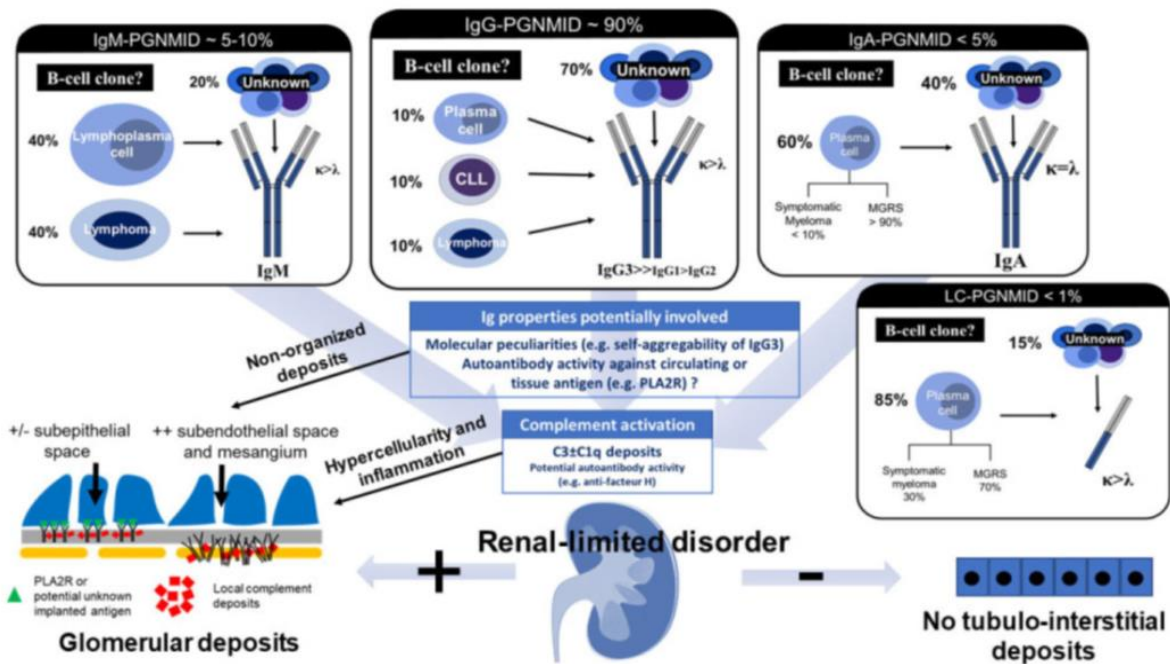


Figure 7. Physiopathologie des PGNMID(4).

C. Caractéristiques hématologiques

L'objectif est de mettre en évidence le clone sous-jacent responsable de la sécrétion de l'Ig monoclonale retrouvée au niveau des dépôts glomérulaires. Dans le cadre d'une PGNMID, le clone B n'est détectable que dans 20-30% des cas(59,62–66).

Bien que de nombreux progrès techniques aient été faits pour dépister l'immunoglobuline monoclonale circulante, celle-ci n'est retrouvée que dans 30-35% des cas au cours d'une PGNMID(4,51). Lorsque cette dernière est décelée, dans 70% des cas elle correspond à l'Ig monoclonale présente au niveau des dépôts glomérulaires. En revanche, lorsque l'Ig monoclonale circulante n'est pas détectée (immunofixation négative des protéines plasmatiques et dosage normal des chaînes légères), cela est systématiquement associé à l'absence de détection d'un clone B sous-jacent(32).

Ainsi, on peut classer les PGNMID en deux sous catégories : celles associées à une hémopathie maligne (LLC, lymphome B, myélome), et celles entrant dans la définition d'une MGRS, associées à une hémopathie indolente, bénigne ou non retrouvée (myélome indolent, MGUS).

D. Prise en charge thérapeutique

La stratégie thérapeutique est similaire à celle des autres MGRS. L'objectif du traitement est la suppression du clone pathogène responsable de la production d'une Ig néphrotoxique, afin d'obtenir dans un second temps une réponse rénale. Elle dépend entre autre de l'état du parenchyme rénal sous-jacent (degré de glomérulosclérose, atrophie tubulaire et fibrose interstitielle), mais également de la fonction rénale, du clone détecté, de l'état général du patient et de son éligibilité à une transplantation rénale. Le choix et l'indication de la chimiothérapie reposent sur une concertation pluridisciplinaire entre oncologues, hématologues et néphrologues(1,42).

Au cours d'une PGNMID va se produire une réaction inflammatoire intra glomérulaire associée à une activation du complément par les dépôts d'Ig monoclonale, responsable d'un afflux de cellules inflammatoires localement et d'une prolifération cellulaire. C'est pourquoi, deux traitements semblent également intéressants à utiliser dans cette pathologie : les glucocorticoïdes d'une part, et un inhibiteur du complément, l'Eculizumab d'autre part.

1. Traitement du clone

La prise en charge des PGNMID est complexe. A l'heure actuelle, elle reste peu codifiée. Ce d'autant que la réponse hématologique est d'évaluation difficile puisque le composant monoclonal n'est pas détecté dans 70% des cas.

Dans l'étude de Nasr *et al.*, 9 patients ont reçu pour seul traitement un bloqueur du système rénine angiotensine (SRA) dont 5 ont eu une réponse rénale ; 18 patients ont été traités avec une thérapie immunomodulatrice (corticoïdes, Cyclophosphamide, Rituximab, Thalidomide, Bortezomib...), sur les 30 mois de suivi, 30% ont obtenu une réponse complète, 30% ont stabilisé leur fonction rénale, et enfin 22% ont eu une dégradation de leur fonction. Seize pourcents des patients sont décédés(31).

Dans l'étude de Gumber *et al.*, 3 des 4 patients ayant reçu une chimiothérapie adaptée au clone lymphocytaire ou plasmocytaire détecté ont obtenu une réponse complète. Aucun des 16 patients ayant reçu un traitement adapté ou non au clone sous-jacent n'ont développé d'insuffisance rénale terminale durant le suivi. Les patients n'ayant pas de clone détectable recevaient une thérapie empirique. Six patients ont rechuté au cours du suivi (délai moyen 15 mois), principalement ceux qui

avaient un clone détectable. La réponse complète au traitement était définie par la stabilisation de la fonction rénale ou son amélioration et une protéinurie < 0,5g/24h ou < 0,5g/g. Une réponse partielle était définie par une stabilisation (+/- 25%) ou amélioration de la fonction rénale et une diminution de la protéinurie de > 50% et protéinurie < 3g/24h dans le cas de syndrome néphrotique(51).

Pour les patients ayant un syndrome néphrotique ou une dégradation rapide de leur fonction rénale, une prise en charge thérapeutique agressive est nécessaire par chimiothérapie. Celle-ci doit être adaptée au clone lorsqu'il est détecté. Ceux sans syndrome néphrotique et avec une fonction rénale stable (IRC stade 1 ou 2), un traitement néphroprotecteur seul par bloqueurs du SRAA semble être une stratégie thérapeutique raisonnable. De même, pour les patients en IRC stade 5, non candidats à une transplantation rénale (TR) une chimiothérapie ne paraît pas indiquée(4).

L'utilisation d'un traitement bloquant le système rénine-angiotensine-aldostérone (SRAA) est recommandée à visée néphroprotectrice, pour optimiser le contrôle tensionnel et diminuer le débit de protéinurie afin de ralentir la progression des néphropathies glomérulaires chroniques.

2. Traitement de l'inflammation locale

Les glucocorticoïdes sont le pilier thérapeutique des maladies inflammatoires et auto-immunes. Ils sont également employés comme traitement immunosuppresseur après transplantation d'organe et comme adjuvant des chimiothérapies. L'efficacité des corticoïdes comme agent anti-inflammatoire repose sur sa liaison au récepteur des glucocorticoïdes et la régulation de l'expression de gènes cibles.

Les glucocorticoïdes vont entre autre activer la transcription de protéines anti-inflammatoires comme IL-10 (interleukine 10) ou I κ B (inhibiteurs de protéine- κ B), molécule régulatrice de la voie NF κ B (*Nuclear Factor kappa B*) impliquée dans l'inflammation. D'autre part, ils vont inhiber la transcription de molécules pro-inflammatoires telles que le TNF- α , les interleukines 1 et 2 et neutraliser le facteur de transcription AP-1 (*activator protein-1*) impliqué dans la synthèse de protéines pro-inflammatoires (67).

Ils sont largement utilisés dans les néphropathies glomérulaires, leur efficacité dépend du type de néphropathie, de la sévérité des lésions glomérulaires, mais aussi de la rapidité d'administration, de la posologie et de la durée du traitement(68).

Au cours des PGNMID, ils sont souvent utilisés en première intention, en association à un traitement immunomodulateur(5,31,51).

3. Traitement de l'activation du complément

L'Eculizumab est un anticorps monoclonal humanisé anti-C5. Il a une action centrale au sein de la cascade d'activation du complément. En effet, les trois voies d'activation du complément convergent vers l'activation de la C3 convertase puis par auto-amplification vont aboutir à l'activation de la C5 convertase, voie finale commune de la cascade du complément. L'Eculizumab bloque ainsi le clivage protéolytique de C5 par la C5 convertase, empêchant ainsi la formation du complexe d'attaque membranaire (CAM) et la libération d'anaphylatoxine C5a. Par conséquent, l'Eculizumab va limiter les fonctions effectrices du complément : effets pro-inflammatoires et lyse cellulaire secondaire à la formation du CAM(69,70).

Les GNMP sont des pathologies associées biologiquement à une activation du complément. Elles peuvent être médiées soit par une dérégulation de la voie alterne, comme c'est le cas des GNC3 et DDD, soit de la voie classique comme c'est le cas des GN à complexes immuns ou à dépôts d'Ig monoclonale (dont les PGNMID)(61,71). Quelques cas cliniques isolés ou séries de cas rapportent un bénéfice thérapeutique lié à l'utilisation de l'Eculizumab au cours d'une glomérulonéphrite membranoproliférative à dépôts de C3 : GNC3 ou DDD(72–76). Une étude rapporte l'effet de l'Eculizumab dans les GNMP à complexes immuns (77).

L'inhibition du complément pourrait être une option thérapeutique intéressante à envisager, notamment pour limiter l'inflammation glomérulaire, bien qu'actuellement aucune étude ne rapporte l'utilisation de l'Eculizumab dans le traitement d'une PGNMID.

E. Transplantation rénale

La PGNMID récidive dans près de 90% des cas sur le greffon et cela dans les mois qui suivent la transplantation rénale (TR)(délai moyen 5,5 mois)(5). Said *et al.* rapportent le cas de 26 patients transplantés rénaux ayant une récurrence précoce sur le greffon, pour 86% d'entre eux dans les 4 mois suivant la TR(5). De même, Nasr *et al.* notent un délai moyen de récurrence après TR de 3,8mois (48). Dans près de la moitié des cas, la récurrence histologique n'est pas associée à des signes biologiques (absence de protéinurie)(52).

Les PGNMID peuvent récidiver sous différentes formes, cliniques et histologiques, selon le délai de réalisation de la biopsie rénale. Said *et al.* proposent une classification des différents stades de récurrence d'une PGNMID sur le greffon(5). Le stade précoce, semble être des dépôts mésangiaux d'Ig monoclonale (en IF), sans hypercellularité en MO, ni protéinurie clinique. Dans un second temps, des stigmates de réponse inflammatoire vont apparaître sur la biopsie : sous la forme d'une

hypercellularité mésangiale : stade 1 (dans les 4 mois post TR) accompagnée d'une protéinurie clinique. Puis, cela évolue vers une glomérulonéphrite (GN) avec prolifération endocapillaire : leucocytes intracapillaires et prolifération des cellules endothéliales déclenchée par les dépôts sous endothéliaux de protéines monoclonales. Ensuite, le stade 3 correspond à une GN membrano proliférative, liée à la poursuite des dépôts sous endothéliaux d'Ig monoclonale provoquant une interposition de cellules inflammatoires et le remodelage de la membrane basale glomérulaire. Les stades 2 et 3 s'accompagnent d'une protéinurie et hématurie microscopique avec ou sans insuffisance rénale. Buxeda *et al.* y ajoutent une 5^e catégorie dans leur étude, celle d'une GEM associée à des dépôts sous endothéliaux et un épaissement de la membrane basale glomérulaire(52).

La plupart des patients pour lesquels le diagnostic de PGNMID est posé sur rein natif, ont histologiquement un stade 3 (GNMP), lié au délai souvent tardif de réalisation de la biopsie rénale(5).

La prise en charge thérapeutique de la récurrence d'une PGNMID sur le greffon est similaire à celle sur rein natif. Said *et al.*(5) ont obtenu une réponse rénale (définie par une diminution >50% de la protéinurie avec une baisse de la créatininémie de >25%) pour 60% des patients après un traitement par Rituximab, corticoïdes et/ou Cyclophosphamide, ou Bortezomib en plus du traitement immunosuppresseur standard (corticothérapie, mycophénolate mophétil et anti-calcineurine)(5).

Le Rituximab semble être une piste intéressante dans la prévention de la récurrence post transplantation(52).

La survie médiane du greffon est de 92 mois, près de la moitié des patients vont le perdre dans les 3 ans suivant le diagnostic de récurrence d'une PGNMID(5). En analyse multivariée, le degré de protéinurie et le délai diagnostique de récurrence sur le greffon étaient associés à la perte de celui-ci(5).

La PGNMID est une pathologie rare, nouvellement décrite. Bien qu'elle soit de mieux en mieux définie, de nombreuses zones d'ombre persistent encore actuellement, en particulier concernant la prise en charge thérapeutique des patients. C'est pourquoi, l'objectif de ce travail est de décrire les caractéristiques cliniques, hématologiques et histologiques de ces patients, mais également d'en étudier l'évolution en fonction de leur prise en charge thérapeutique.

MATERIEL ET METHODE

I. Population d'étude

Nous avons conduit une étude rétrospective, descriptive et multicentrique dans les 7 centres hospitaliers (CH) de la région Haute Normandie (CHU de Rouen, CH d'Elbeuf, CH de Dieppe, CH d'Evreux, Hôpital Jacques Monod (Le Havre), Hôpital privé de l'Estuaire (Le Havre), Croix Rouge Française (Bois Guillaume)). La sélection des cas était basée sur l'analyse histologique de biopsies rénales réalisées dans le service d'Anatomie pathologique du CHU de Rouen entre le 1^{er} janvier 2000 et le 1^{er} novembre 2018.

Les critères d'inclusion étaient les suivants :

- Patients ayant bénéficiés d'une ponction biopsie rénale (PBR) ou du greffon (PBG) entre le 1^{er} janvier 2000 et le 1^{er} novembre 2018.
- La présence en microscopie optique de signes de prolifération cellulaire : mésangiale, endothéliale et/ ou extracapillaire et une coloration par le rouge Congo négative.
- En immunofluorescence : des dépôts glomérulaires, d'Ig d'isotype IgG avec la prédominance d'une chaîne légère κ ou λ d'au moins deux croix (2+). Restriction à un seul allotype d'IgG.
- Une analyse en microscopie électronique était souhaitable, montrant la présence de dépôts granuleux.

Les critères d'exclusion étaient définis comme suit :

- Des manifestations cliniques extra rénales (compatibles avec une cryoglobulinémie) lors de la réalisation de la biopsie rénale.
- De maladies authentifiées telles que le lupus, la vascularite à ANCA, la glomérulonéphrite extra membraneuse, la cryoglobulinémie, maladie de Goodpasture, glomérulopathie fibrillaire, amylose.
- En microscopie électronique, la présence de dépôts organisés, fibrillaires ou microtubulaires.

Les biopsies ont été sélectionnées selon le diagramme de flux suivant (Figure 8) :

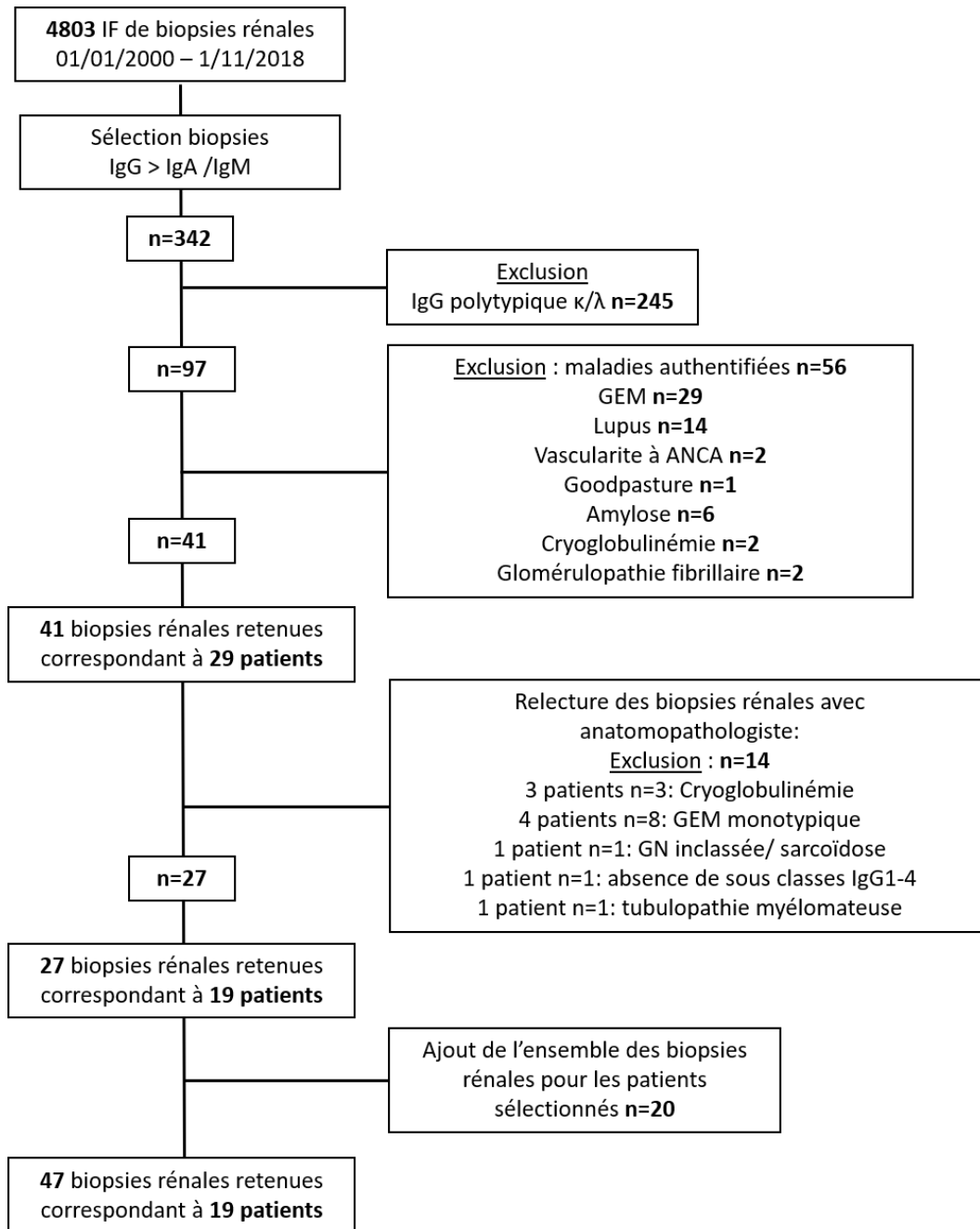


Figure 8. Diagramme de flux.

Pour les patients ayant eu plusieurs biopsies rénales, celle de référence répondait à l'ensemble des critères d'inclusion. Il ne s'agissait parfois pas de la première biopsie rénale réalisée pour chaque patient.

II. Recueil de données

Les données démographiques, cliniques, biologiques, radiologiques et histologiques ont été recueillies à partir des dossiers médicaux dans chaque centre hospitalier, à la date de la PBR diagnostique et lors de la première PBR définie comme date de début de suivi. Celle du dernier suivi était fixée à la dernière consultation (juin 2020), décès, ou mise en dialyse du patient.

Les données collectées étaient les suivantes :

- Les données démographiques : l'âge, le sexe.
- Les antécédents personnels : hypertension artérielle (HTA), diabète, maladie auto-immune, cancer solide ou hémopathie, infection, une néphropathie préexistante, une transplantation rénale ou prise en charge en hémodialyse aiguë ou chronique.
- Les données cliniques lors de la biopsie : poids, une HTA (définie par une pression artérielle systolique $> 140/90$ mmHg ou la présence d'un traitement antihypertenseur), des signes de surcharge hydrosodée avec des œdèmes des membres inférieurs, la présence d'adénopathies, d'une hépatosplénomégalie ou autres signes extra-rénaux.
- Les données biologiques sanguines : la créatininémie (en $\mu\text{mol/L}$), l'urémie (en mmol/L), l'hémoglobine (en g/dL), la calcémie (en mmol/L), l'albuminémie (en g/L), la protidémie (en g/L), le débit de filtration glomérulaire calculé selon la formule MDRD (*Modification of Diet in Renal Disease*). Le bilan immunologique (anticorps antinucléaires (positif si $>1/320$), ANCA, cryoglobulinémie, anticorps anti-membrane basale glomérulaire, anticorps anti-PLA2R, complément C3 et C4 (en g/L)), bilan infectieux (sérologies virales : hépatite B, hépatite C, VIH (Virus de l'immunodéficience humaine)), et le bilan hématologique à la recherche d'un clone sous-jacent (électrophorèse des protéines sériques avec immunofixation, dosage pondéral des Ig, détection d'une Ig monoclonale sérique par immunoblot, dosage des chaînes légères sériques et calcul du rapport κ/λ , immunophénotypage lymphocytaire sanguin). L'insuffisance rénale était définie par une clairance inférieure à $60\text{ml/min}/1.73\text{m}^2$. Le syndrome néphrotique était défini par une albuminémie $< 30\text{g/L}$ associée à une protéinurie $>3\text{g}/24\text{h}$.
- Les données biologiques urinaires : protéinurie (> 0.15 en g/g de créatininurie ou en $\text{g}/24\text{h}$), hématurie microscopique (définie par la présence de plus de 10 hématies/ mm^3), une électrophorèse des protéines urinaires avec immunofixation ou recherche de protéinurie de Bence-Jones.
- Les données paracliniques : échographie rénale, scanner thoraco-abdomino-pelvien, TEP-scanner, un myélogramme et biopsie ostéomédullaire.

- Les données thérapeutiques : traitement habituel du patient, un traitement par bloqueurs du système rénine-angiotensine-aldostérone (bloqueurs du SRAA) (inhibiteur de l'enzyme de conversion (IEC) ou antagoniste des récepteurs de l'angiotensine 2 (ARA2)) et un traitement spécifique hématologique, immunosuppresseur introduit au décours de la biopsie.

Le diagnostic de myélome multiple, leucémie aiguë lymphoblastique, syndrome myélodysplasique, LLC et MGRS ont été établis selon les critères internationaux (1,2,11,13,15,78–80).

III. Histologie rénale

L'ensemble des biopsies rénales a été relu par un anatomopathologiste afin de confirmer le diagnostic de PGNMID, il s'agissait de biopsies de reins propres et de greffons.

Les cylindres biopsiques étaient analysés après fixation dans le Dubosq Brazil et inclusion en paraffine, à l'aide de plusieurs niveaux de coupes étagés de 2 µm, colorés par le trichrome vert de Masson, l'HES (Hématoxyline, Eosine, Safran), le rouge Congo et l'argentation de Jones, parfois complétés par le PAS (*Periodic Acid Schiff*, acide périodique de Schiff). Le prélèvement était considéré comme analysable s'il contenait au moins 5 glomérules perméables. L'immunofluorescence était réalisée sur coupe congelée de 5µm d'épaisseur en utilisant un anticorps primaire couplé FITC prêt à l'emploi : anti-IgG, anti-IgA, anti-IgM, anti-C3, anti-C4, anti-C1q, anti-κ, anti-λ (Ventana). Ces derniers sont traités sur machine Ventana Benchmark Ultra. Les sous classes γ1 à 4 étaient réalisées manuellement, révélées par un anticorps secondaire couplé FITC. La microscopie électronique était faite sur des coupes de 80nm après fixation dans le glutaraldéhyde 2%.

Les structures rénales étudiées en microscopie optique étaient :

- Glomérulaire : nombre de glomérules perméables et transformés en pain à cacheter. Atteinte segmentaire (<50%) ou globale (>50%) du flocculus, focale (<50%) ou diffuse (>50%) des glomérules. La mise en évidence de lésions de prolifération cellulaire : prolifération endocapillaire (présence/absence), prolifération extracapillaire (présence/absence), prolifération mésangiale (présence/absence). La présence de dédoublements des parois capillaires, caractéristique de la glomérulonéphrite membrano-proliférative (GNMP) (présence/absence). Une vascularite glomérulaire était définie par l'association de nécrose fibrinoïde et une prolifération extracapillaire. Un épaissement mésangial (présence/absence) pouvait également être décrit.

- Tubulo-interstitielle : Degré de fibrose interstitielle (FI) (absente si <5%, faible entre 5-25%, modérée entre 25 et 50% et sévère >50% de la surface corticale). La présence d'une surcharge inflammatoire interstitielle (absente si <5%, faible entre 5-25%, modérée entre 25 et 50% et sévère >50% de la surface corticale).
- Vasculaire : Il était noté la présence ou non d'une endartérite fibreuse sur les artères interlobulaires et/ ou d'une hyalinisation des artérioles juxta-glomérulaires.

Etude en immunofluorescence :

- Des dépôts d'immunoglobuline IgG, IgA et IgM, des chaînes légères κ et λ ainsi que du complément C3, C4, C1q et de leurs intensité (traces, faible : +, modérée : ++, forte : +++).
- La localisation des dépôts glomérulaires : mésangiale, sous endothéliale (pariétal linéaire), extra-membraneuse (pariétal granuleux).
- Etude des sous classes d'immunoglobulines : IgG1 (γ 1), IgG2 (γ 2), IgG3 (γ 3) et IgG4 (γ 4).

Etude en microscopie électronique :

- Du type de dépôts (granuleux, fibrillaire ou microtubulaire) et de leur localisation (mésangiale, sous endothéliale, sous épithéliale).

IV. Suivi

Les patients ont été suivis jusqu'en juin 2020. Au cours du suivi, les évènements comme la mise en dialyse, la transplantation rénale, la survenue d'une hémopathie ou du décès des patients étaient notés. L'évaluation de la fonction rénale avec recueil de la protéinurie et de la créatininémie était réalisée à 6 mois, 1 an, 2 ans, 3 ans, 5 ans et 10 ans.

La réponse au traitement était définie comme suit (31,51,56):

- Une réponse complète au traitement (RC) : protéinurie inférieure à 0.5g/g ou g/24h avec une amélioration de la créatininémie (de plus de 20%).
- Une réponse partielle (RP) : protéinurie réduite de plus de 50% et inférieure à 2g/g ou g/24h, associée à une stabilité de la créatininémie (majoration de la créatininémie de moins de 20%).
- Une insuffisance rénale persistante : absence de rémission complète ou partielle, néanmoins sans critère pour une insuffisance rénale chronique terminale (DFG > 15ml/min/1.73m²).
- Une rechute : aggravation de la protéinurie et/ ou de la créatininémie, après avoir obtenu une RC ou RP.

- Une insuffisance rénale chronique terminale : nécessité de recours à une prise en charge en épuration extra rénale (DFG < 15ml/min/1.73m²).

V. Analyses statistiques

Les données descriptives des patients étaient exprimées en nombre (fréquence) pour les variables binaires et en médiane (intervalle interquartile, IQR) pour les variables continues. Compte tenu de la taille des effectifs et de l'absence de distribution normale des valeurs, nous avons utilisé des tests non paramétriques. Les comparaisons des variables continues entre deux groupes ont été faites à l'aide du test de Mann-Whitney, et celles des variables binaires ont été réalisées par le test du Chi-deux. Une méthode de Kaplan-Meier a été utilisée pour estimer la survie globale ainsi que la survie rénale. Le seuil de significativité était $p < 0,05$.

Les analyses statistiques ont été réalisées avec le logiciel GraphPad Prism (version 8).

RESULTATS

I. Description de la population d'étude au diagnostic

A. Caractéristiques clinico-biologiques de la cohorte

Dix-neuf patients présentant une glomérulonéphrite à dépôts monoclonaux d'IgG ont été inclus. Les caractéristiques cliniques et biologiques au diagnostic de PGNMID sont résumées dans les tableaux 6 et 7 respectivement.

Au diagnostic, l'âge médian était de 63 ans, un enfant de 8 ans a été inclus dans l'étude. Les hommes représentaient 68% de la population. Un patient avait une hémopathie connue, et 4 autres ont été découvertes lors du bilan de PGNMID. Pour 5 patients, le diagnostic de PGNMID a été réalisé sur le greffon rénal avec un nombre médian de biopsies rénales antérieures à la biopsie diagnostique de 2 (IQR 1.5-5). L'hypertension artérielle (HTA) était une comorbidité présente chez 89% des patients. Trois patients ont nécessité une prise en charge en hémodialyse en urgence au diagnostic. Une patiente présentait un syndrome pneumo-rénal au diagnostic, associé à la présence d'anticorps anti-membrane basale glomérulaire. La quasi-totalité des patients (n=18, 95%) avaient une insuffisance rénale avec un taux médian de créatinine de 224 μ mol/L (IQR 130-405) et un DFG estimé de 26 ml/min/1.73m². La protéinurie médiane était de 6g/24h et uniquement un patient n'avait pas d'hématurie microscopique lors de la biopsie rénale diagnostique. Pour 53% des patients, le motif de réalisation de la biopsie rénale était un syndrome néphrotique impur (Figure 9). Une hypocomplémentémie avec diminution du C3 était détectée chez 5 patients (31%), et associée à une baisse du C4 pour l'un d'entre eux (6%).

Caractéristiques	Total (n=19)
Age (années), médiane (IQR)	63 (55-70)
Sexe masculin, n (%)	13 (68%)
<u>Comorbidités</u>	
HTA, n (%)	17 (89%)
Diabète, n (%)	1 (5%)
Maladie auto-immune, n (%)	0
Cancer solide, n (%)	2 (10%)
Hémopathie, n (%)	5 (26%)
MGRS, n (%)	14 (74%)
Transplantés rénaux, n (%)	5 (26%)
<u>Données cliniques</u>	
Œdèmes périphériques, n (%)	14 (73%)
Poussée HTA, n (%)	8 (42%)
Signes extra rénaux, n (%)	1 (5%)
Dialyse au diagnostic, n (%)	3 (16%)
<u>Données histologiques</u>	
Biopsie diagnostique post transplantation rénale, n (%)	5/19 (26%)
Nombre de biopsies avant diagnostic PGNMID, médiane (IQR)	2 (1,5-5)

Tableau 6. Caractéristiques cliniques des patients au diagnostic de PGNMID.

HTA : hypertension artérielle. MGRS : gammopathie monoclonale de signification rénale. IQR : intervalle interquartile. n=19 patients.

Caractéristiques	Total (n=19)
Créatininémie (μmol/L), médiane (IQR)	224 (130-405)
DFG (ml/min/1,73m ²), médiane (IQR)	26 (13-40)
Urée (mmol/L), médiane (IQR)	17,8 (10,02-26,9)
Protéinurie (g/24h), médiane (IQR)	6 (1,29-9,7)
Albuminémie (g/L), médiane (IQR)	27,1 (23-34,6)
Hématurie microscopique, n (%)	18 (95%)
Hémoglobine (g/dL), médiane (IQR)	10,7 (9,4-12,3)
C3 (g/L), médiane (IQR) (n=16)	0,99 (0,78-1,17)
Diminution C3 (<0,9g/L), n (%)	5 (31%)
C4 (g/L), médiane (IQR) (n=16)	0,26 (0,18-0,36)
Diminution C4 (<0,1g/L), n (%)	1 (6%)
IgG (g/L), médiane (IQR) (n=18)	6,75 (4,62-10,65)
IgA (g/L), médiane (IQR) (n=18)	1,78 (1,05-2,32)
IgM (g/L), médiane (IQR) (n=18)	0,72 (0,37-1,53)
Cryoglobulinémie positive, n (%)	3/13 (23%)
AAN positif, n (%)	4/14 (28%)
ANCA positif, n (%)	0/15
Ac anti- MBG positif, n (%)	1/10 (10%)
Sérologies virales (VIH, VHB, VHC) positives, n (%)	0/19 (0%)

Tableau 7. Caractéristiques biologiques des patients au diagnostic de PGNMID.

DFG : débit de filtration glomérulaire. Ig : immunoglobuline. AAN : anticorps antinucléaires. ANCA : anticorps anti-cytoplasme des polynucléaires neutrophiles. Ac : anticorps. MBG : membrane basale glomérulaire. VIH : virus de l'immunodéficience humaine. VHB : virus de l'hépatite B. VHC : virus de l'hépatite C. IQR : intervalle interquartile. n=19 patients.

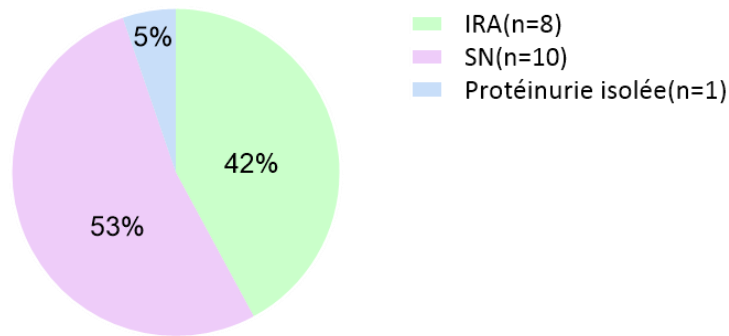


Figure 9. Motif de biopsie rénale lors du diagnostic de PGNMID.

IRA : insuffisance rénale aiguë. SN : syndrome néphrotique. n=19 patients.

B. Caractéristiques hématologiques de la cohorte

Une immunoélectrophorèse des protéines sériques (iEPS) a été réalisée pour l'ensemble des patients, néanmoins elle n'était positive que pour 6 d'entre eux (32%). En revanche, 6 patients ont bénéficié d'un immunoblot complémentaire, celui-ci a mis en évidence une immunoglobuline monoclonale dans 100% des cas. A noter que 3 des 6 patients présentaient 2 sous classes IgG sériques monoclonales. Au total, une Ig monoclonale circulante était détectée pour 11 patients (58%) (tableau 8 et 9). L'immunoglobuline monoclonale était également détectée par l'électrophorèse des protéines urinaires avec immunofixation (iEPU) pour 3 des 18 patients testés. Le rapport kappa/lambda sérique était anormal pour 2 patients sur 15, en tenant compte des normes définies pour les patients ayant une insuffisance rénale (normes : 0.3-3.17). La réalisation d'un immunophénotypage lymphocytaire sanguin chez 11 des 19 patients a posé le diagnostic de leucémie lymphoïde chronique pour l'un d'entre eux.

Une exploration médullaire par myélogramme a été réalisée chez 13 patients, et complétée pour 3 d'entre eux par une biopsie ostéomédullaire. Celle-ci a révélé une infiltration lymphocytaire pour un patient, une infiltration plasmocytaire pour 2 patients et un SMD (syndrome myélodysplasique) chez un patient.

Le bilan d'imagerie réalisé pour les trois quarts des patients comprenait un scanner thoraco-abdomino-pelvien, complété pour 8 patients par un TEP scanner. Deux scanners ont montré la présence d'adénopathies. Cinquante pourcents des TEP scanners mettaient en évidence des hyperfixations ganglionnaires (n=3) ou thyroïdienne (n=1).

Le tableau 8 reprend les explorations hématologiques réalisées.

Au total, le bilan hématologique a permis de diagnostiquer : un myélome multiple pour 2 patients, une leucémie lymphoïde chronique (LLC) pour un patient et un syndrome myélodysplasique

(SMD) pour un autre patient. L'hémopathie sous-jacente pour 14 patients (74%) était une MGRS (Tableau 6). Un patient était antérieurement suivi pour une leucémie aiguë lymphoblastique pro-B, compliquée après deux allogreffes de moelle osseuse d'une GVH (*graft-versus-host* : réaction du greffon contre l'hôte). Dans certains cas, il existait une discordance entre l'immunoglobuline circulante identifiée et les dépôts présents en immunofluorescence sur la biopsie rénale. L'ensemble des données hématologiques au diagnostic de chaque patient est résumé dans le tableau 9. Le patient 3 a développé un SMD au cours du suivi avec acutisation secondaire en leucémie aiguë.

Caractéristiques	Total (n=19)
EPS et IF, n (%)	19 (100%)
Pic monoclonal EPS, n (%)	1 (5%)
Protéine monoclonale détectée, n (%)	11 (58%)
Protéine monoclonale détectée en IF, n (%)	6/19 (32%)
Protéine monoclonale détectée en WB, n (%)	6/6 (100%)
Rapport κ/λ sanguin, n (%)	15 (79%)
Rapport κ/λ sanguin anormal, n (%)	2 (13%)
EPU et IF, n (%)	18 (94%)
Bence Jones positive, n (%)	3 (17%)
Immunophénotypage lymphocytaire sanguin, n (%)	11 (58%)
Identification d'un clone lymphocytaire, n (%)	1 (9%)
Myélogramme, n (%)	13 (68%)
Infiltration plasmocytaire, n (%)	2 (15%)
Infiltration lymphocytaire, n (%)	1 (8%)
Syndrome myélodysplasique, n (%)	1 (8%)
BOM, n (%)	3 (16%)
TDM TAP, n (%)	14 (74%)
Adénopathies, n (%)	2 (14%)
TEP scanner, n (%)	8 (42%)
Fixation thyroïdienne, n(%)	1 (13%)
Fixation ganglionnaire, n (%)	3 (37%)

Tableau 8. Explorations hématologiques au diagnostic de PGNMID.

EPS : électrophorèse des protéines sériques. IF : immunofixation. WB : Western Blot. κ : kappa. λ : lambda. EPU : électrophorèse des protéines urinaires. BOM: biopsie ostéomédullaire. TDM TAP: tomodensitométrie thoraco-abdomino-pelvienne. TEP scanner : tomographie par émission de positons. n=19 patients.

Patients	Age	Hémopathie	pic EPS	EPS + IF	Western Blot	Ratio κ/λ	EPU+ IFU	Immunophénotypage	Cryoglobulinémie	Myelogramme	IF dépôts glom
1	70	MGRS	non	normale	IgG1κ et IgG3κ	0,96	négative	normal	négative	normal	IgG3 κ
2	69	MGRS	non	normale	NF	0,46	négative	normal	NF	normal	IgG1 λ
3	73	MGRS	non	IgGκ	NF	1	chaîne légère κ	NF	négative	normal	IgG1 λ
4	63	MGRS	non	IgGκ	IgG3κ	0,728	négative	normal	négative	normal	IgG1 κ
5	56	Myélome IgGλ	non	IgGλ	NF	0,07	chaîne légère λ	NF	NF	plasmocytose 15%	IgG4 λ
6	35	MGRS	non	normale	IgG1κ	0,48	négative	normal	Type 3, polyclonale	NF	IgG3 κ
7	8	LAL proB	non	normale	NF	1,33	négative	normal	négative	NF	IgG3 κ
8	55	MGRS	non	normale	NF	1	négative	normal	négative	normal	IgG3 κ
9	62	MGRS	non	normale	IgG3λ et IgG4κ	0,711	négative	normal	Type 3, polyclonale	normal	IgG3 κ
10	86	MGRS	non	normale	NF	2	négative	NF	négative	normal	IgG3 κ
11	69	MGRS	non	normale	NF	1,61	négative	normal	NF	normal	IgG3 κ
12	72	MGRS	non	IgGκ	NF	NF	négative	NF	négative	normal	IgG3 κ
13	50	MGRS	non	normale	NF	NF	NF	NF	NF	NF	IgG3 κ
14	62	MGRS	non	IgGλ	NF	0,94	négative	NF	NF	NF	IgG1 λ
15	48	MGRS	non	normale	IgG3κ	0,97	négative	normal	négative	normal	IgG3 κ
16	75	MGRS	non	normale	NF	NF	négative	NF	négative	normal	IgG3 κ
17	66	SMD	non	normale	IgG3κ et IgG1λ	2,32	négative	normal	Type 2, composant monoclonal IgMλ	SMD + clone plasmocytaire κ	IgG3 κ
18	64	LLC	non	normale	NF	NF	négative	LLC	négative	Envahissement médullaire LLC	IgG3 κ
19	61	Myélome IgGλ	oui	IgGλ	NF	0,022	chaîne légère λ	NF	NF	plasmocytose 18%	IgG1 λ

Tableau 9. Caractéristiques hématologiques des patients au diagnostic de PGNMID.

EPS + IF : électrophorèse des protéines sériques avec immunofixation, pic EPS : présence d'un pic monoclonal à l'EPS. EPU+ IFU : électrophorèse des protéines urinaires avec immunofixation. A l'EPU la protéinurie était majoritairement composée d'albumine en dehors des 3 patients pour lesquels une chaîne légère monoclonale était détectée. IF dépôts glom : dépôts glomérulaire en immunofluorescence. Immunophénotypage des lymphocytes circulants. LAL : leucémie aiguë lymphoblastique pro-B. LLC : leucémie lymphoïde chronique. MGRS: gammapathie monoclonale de signification rénale. SMD : syndrome myéldysplasique. NF : examen non fait.

C. Caractéristiques histologiques des biopsies rénales au diagnostic

1. Microscopie optique

Les biopsies rénales comprenaient une médiane de 15 glomérules et une médiane de 2 glomérules transformés en pains à cacheter. L'ensemble des biopsies montraient des signes de prolifération cellulaire, avec une atteinte globale et diffuse des glomérules dans la majorité des cas. La présentation histologique prédominante était une glomérulonéphrite membranoproliférative, observée pour 16 patients (84%) associant des dédoublements membranaires avec une prolifération endocapillaire et/ ou mésangiale, parfois associés à une prolifération extracapillaire (Figure 10 et 11). Trois patients (16%), avaient une vascularite glomérulaire au diagnostic, définie par la présence d'une prolifération extracapillaire associée à des plages de nécrose fibrinoïde et parfois une prolifération endocapillaire. Plus de la moitié des patients (52%) avait une prolifération extracapillaire (Figure 10 et 11).

Le degré de fibrose interstitielle était léger ou modéré dans la plupart des cas. Douze patients (63%) avaient une atteinte vasculaire chronique, se manifestant par une artériosclérose et/ ou hyalinose artériolaire.

Les caractéristiques anatomopathologiques en microscopie optique sont décrites dans le tableau 10.

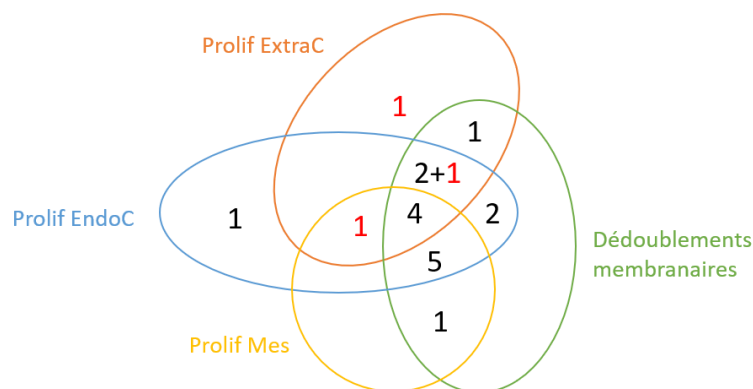


Figure 10. Présentation histologique en microscopie optique au diagnostic de PGNMID.

Prolif ExtraC : prolifération extracapillaire. Prolif EndoC : prolifération endocapillaire. Prolif Mes : prolifération mésangiale. Les chiffres en rouge correspondent aux 3 patients ayant des plages de nécrose fibrinoïde. n=19 patients.

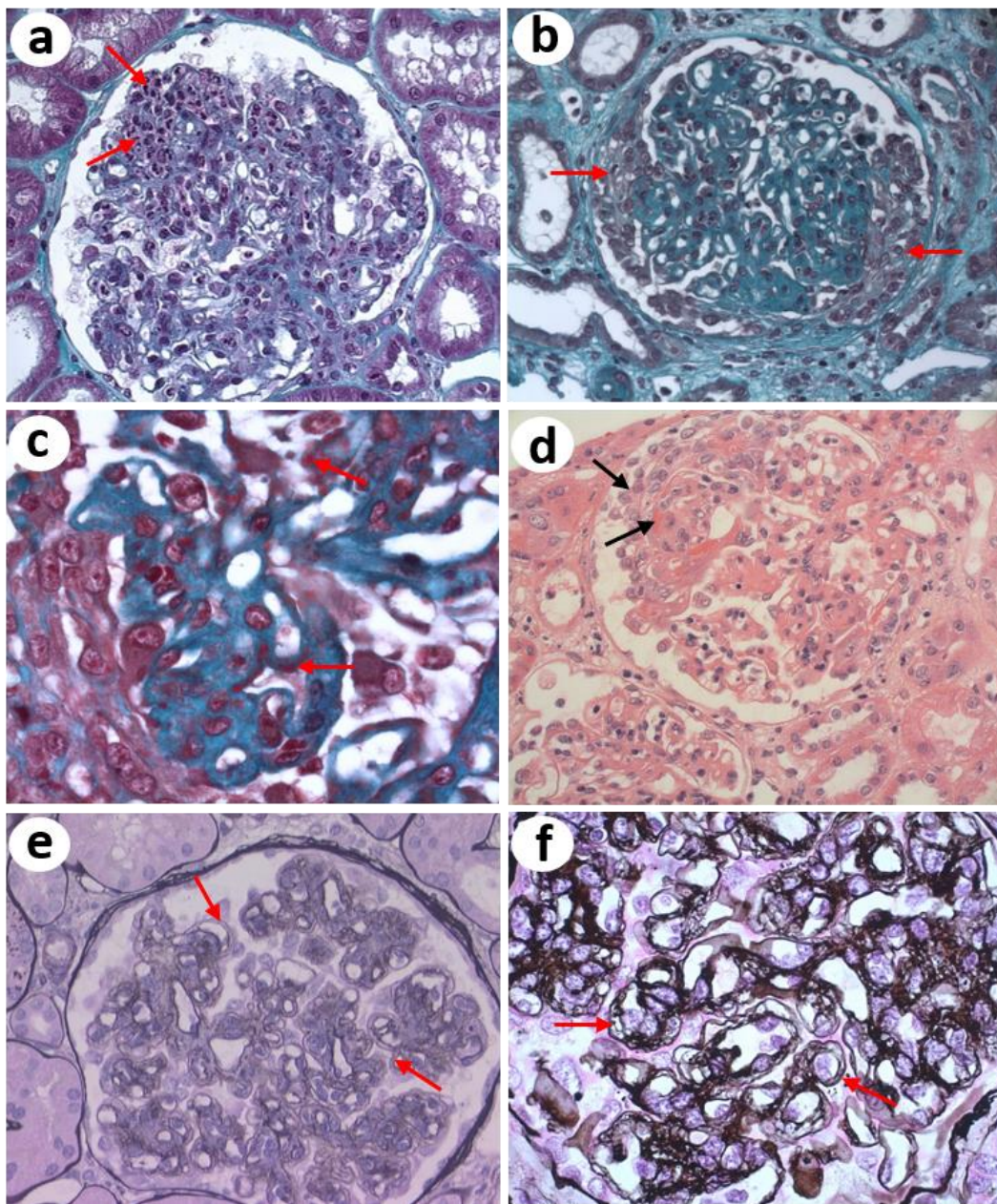


Figure 11. Lésions glomérulaires observées au cours d'une PGNMID en microscopie optique.

a) lésions prolifératives endocapillaires, grossissement x40 (trichrome vert de Masson), patient 4. b) glomérulopathie membranoproliférative avec prolifération extracapillaire associée, grossissement x40 (trichrome vert de Masson), patient 4. c) dépôts fuschinophiles granuleux au niveau de la paroi des boucles capillaires, grossissement x100 (trichrome vert de Masson), patient 4. d) vascularite glomérulaire avec plage de nécrose fibrinoïde et croissant épithélial, grossissement x40 (HES) patient 9. e) glomérulonéphrite membranoproliférative, grossissement x40 (argentation de Jones), patient 12. f) dédoublements membranaires, grossissement x100 (argentation de Jones), patient 11.

Caractéristiques	Total (n=19)
Nombre glomérules, médiane (IQR)	15 (9-22)
Nombre PC, médiane (IQR)	2 (0-6)
Atteinte glomérulaire, n (%)	19 (100%)
Atteinte diffuse, n (%)	18 (94%)
Atteinte globale, n (%)	16 (84%)
Prolifération mésangiale, n (%)	11 (58%)
Dédouplements membranaires, n (%)	16 (84%)
Prolifération extra-capillaire, n (%)	10 (52%)
Prolifération endocapillaire, n (%)	16 (84%)
Nécrose fibrinoïde, n (%)	3 (16%)
Fibrose interstitielle, n (%)	16 (84%)
Fibrose interstitielle légère, n (%)	8 (50%)
Fibrose interstitielle modérée, n (%)	8 (50%)
Inflammation interstitielle, n (%)	11 (58%)
Inflammation interstitielle légère, n (%)	9 (81%)
Inflammation interstitielle modérée, n (%)	1 (9%)
Inflammation interstitielle sévère, n (%)	1 (9%)
Artériosclérose et hyalinose artériolaire, n (%)	12 (63%)
Rouge Congo négatif, n (%)	19 (100%)

Tableau 10. Caractéristiques histologiques en MO au diagnostic de PGNMID.

PC : pains à cacheter. IQR : intervalle interquartile. n=19 patients.

2. Immunofluorescence

En immunofluorescence, les dépôts d'IgG étaient uniquement glomérulaires, pariétaux dans 89% des cas, associés parfois à des dépôts mésangiaux. Tous les patients ont bénéficié d'une étude des sous classes d'IgG et chaînes légères κ et λ . Il s'agissait dans 69% des cas d'une IgG3 κ (n=13) et dans

21% des cas d'une IgG1 λ (n=4) (figure 12). Un immunomarquage du C3 était positif dans 100% des cas, avec une distribution similaire aux dépôts d'IgG. Des dépôts de C1q étaient également présents dans 89% des cas. La figure 13 illustre le cas du patient 16, diagnostic d'une PGNMID IgG3 κ sur rein natif. Le tableau 11 reprend l'ensemble des caractéristiques anatomopathologiques en immunofluorescence sur la biopsie diagnostique de PGNMID.

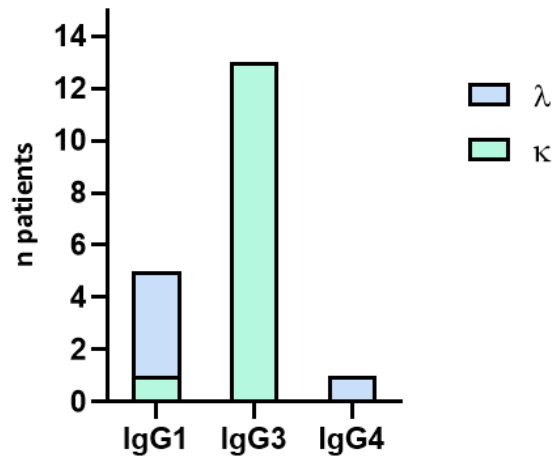


Figure 12. Répartition des chaînes légères κ et λ en fonction des sous classes d'IgG.

Kappa (κ). Lambda (λ). n=19 patients.

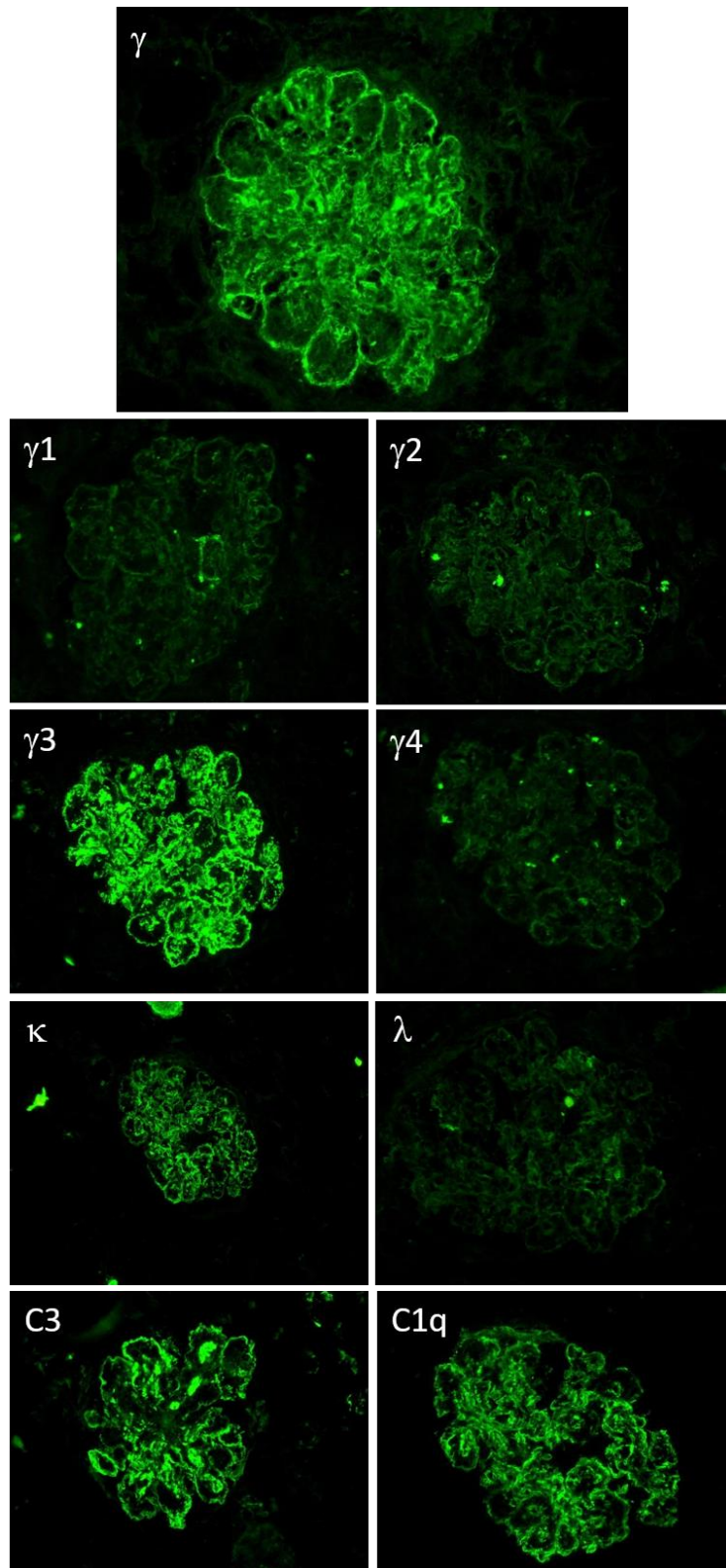


Figure 13. Immunofluorescence glomérulaire PGNMID-IgG3κ.

Abondants dépôts glomérulaires d'IgG (γ), pariétaux, sous endothéliaux et mésangiaux de disposition globale (positif +++). Sous classes d'IgG (γ): γ 1 négatif, γ 2 négatif, γ 4 négatif. Abondants dépôts glomérulaires γ 3, pariétaux et mésangiaux de disposition globale (positif ++). Abondants dépôts glomérulaires de kappa (κ), pariétaux, sous endothéliaux de disposition globale (positif ++). Marquage glomérulaire lambda (λ) négatif. Dépôts glomérulaires pariétaux et mésangiaux de C3 (positif ++). Dépôts glomérulaires pariétaux de C1q (positif ++). Patient 16.

Caractéristiques	Total (n=19)
Dépôts IgG, n (%)	19 (100%)
Atteinte diffuse, n (%)	19 (100%)
Atteinte globale, n (%)	18 (94%)
Dépôts pariétaux +/- mésangiaux, n (%)	17 (89%)
Dépôts mésangiaux, n (%)	2 (10%)
Sous classes IgG, n (%)	19 (100%)
IgG1, n (%)	5 (26%)
IgG2, n (%)	0 (0%)
IgG3, n (%)	13 (69%)
IgG4, n (%)	1 (5%)
Dépôts C3 positifs, n (%)	19 (100%)
Dépôts pariétaux +/- mésangiaux, n (%)	15 (79%)
Dépôts mésangiaux, n (%)	4 (21%)
Intensité: Traces, +, ++, +++, n (%)	1 (5%), 3(16%), 11(58%), 4(21%)
Dépôts C4 positifs, n (%)	10 (53%)
Dépôts C1q positifs, n (%)	17 (89%)
Dépôts à prédominance κ, n (%)	14 (74%)
IgG1κ, n (%)	1 (5%)
IgG1λ, n (%)	4 (21%)
IgG3κ, n (%)	13 (69%)
IgG4λ, n (%)	1 (5%)

Tableau 11. Caractéristiques histologiques en IF au diagnostic de PGNMID.

IgG : immunoglobuline G. Intensité : traces, + (légère), ++ (modérée), +++ (forte). n=19 patients.

3. Microscopie électronique

Sur les 19 biopsies rénales diagnostiques, 17 ont été étudiées en microscopie électronique. Seize patients avaient des dépôts sous endothéliaux, granuleux et non organisés. Parfois, ils étaient associés à des dépôts extramembraneux et/ ou mésangiaux (tableau 12 et figure 14). Pour un patient, la microscopie électronique n'a pas retrouvé de dépôts sur les glomérules analysables.

Caractéristiques	Total (n=19)
ME, n (%)	17 (89%)
Absence de dépôts, n (%)	1 (6%)
Dépôts granuleux, n (%)	16 (94%)
Dépôts SE, n (%)	16 (94%)
Dépôts SE isolés, n (%)	10 (63%)
Dépôts SE + M, n (%)	3 (19%)
Dépôts SE + M + extra membraneux, n (%)	2 (12%)
Dépôts SE + extra membraneux, n (%)	1 (6%)

Tableau 12. Caractéristiques histologiques en ME au diagnostic de PGNMID.

ME : microscopie électronique. SE : dépôts sous endothéliaux. M : dépôts mésangiaux. n=19 patients.

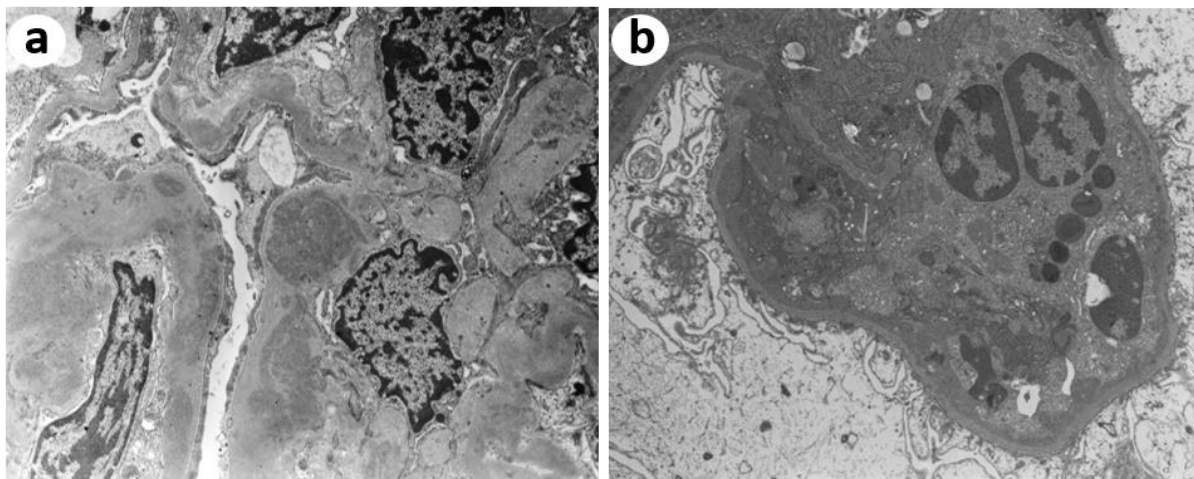


Figure 14. Lésions glomérulaires observées au cours d'une PGNMID en ME.

a) abondants dépôts granuleux, électrons-denses et non organisés de siège endomembraneux et mésangial, grossissement original x5200, patient 6. b) dépôts granuleux, électrons-denses et non organisés de siège endomembraneux et présence d'un polynucléaire dans la boucle capillaire, grossissement original x5200, patient 15.

Le tableau 13 décrit les caractéristiques histologiques des patients au diagnostic de PGNMID. Pour les patients : 1, 6, 9, 12 et 14, le diagnostic de PGNMID était réalisé sur le greffon rénal. La patiente 2 avait des anticorps anti-membrane basale glomérulaire positifs.

Patients	Age	Hémopathie	MO	IF dépôts	ME dépôts	localisation dépôts
1	70	MGRS	GNMP + GNEndoC	IgG3 κ	granuleux	SE
2	69	MGRS	Vascularite Glom	IgG1 λ	absent	absent
3	73	MGRS	GNMP + GNEndoC	IgG1 λ	NF	NF
4	63	MGRS	GNMP + GNEndoC + GNExtraC	IgG1 κ	granuleux	SE EM
5	56	Myélome IgGλ	GNMP + GNEndoC	IgG4 λ	granuleux	SE M EM
6	35	MGRS	GNEndoC	IgG3 κ	granuleux	SE M
7	8	LAL proB	GNMP + GNEndoC + GNExtraC	IgG3 κ	granuleux	SE
8	55	MGRS	GNMP + GNEndoC + GNExtraC	IgG3 κ	granuleux	SE M
9	62	MGRS	GNMP + Vascularite Glom	IgG3 κ	granuleux	SE
10	86	MGRS	GNMP + GNEndoC + GNExtraC	IgG3 κ	granuleux	SE
11	69	MGRS	GNMP	IgG3 κ	granuleux	SE
12	72	MGRS	GNMP + GNEndoC + GNExtraC	IgG3 κ	granuleux	SE
13	50	MGRS	GNMP + GNExtraC	IgG1 λ	NF	NF
14	62	MGRS	GNMP + GNEndoC	IgG3 κ	granuleux	SE M EM
15	48	MGRS	GNMP + GNEndoC + GNExtraC	IgG3 κ	granuleux	SE M
16	75	MGRS	GNMP + GNEndoC	IgG3 κ	granuleux	SE
17	66	SMD	GNMP + GNEndoC	IgG3 κ	granuleux	SE
18	64	LLC	GNMP + GNEndoC	IgG3 κ	granuleux	SE
19	61	Myélome IgGλ	Vascularite Glom	IgG1 λ	granuleux	SE

Tableau 13. Caractéristiques histologiques des patients au diagnostic de PGNMID.

EM : extramembraneux. GNEndoC : glomérulonéphrite endocapillaire. GNExtraC : glomérulonéphrite extracapillaire. GNMP : glomérulonéphrite membrano-proliférative. IF: immunofluorescence. LAL : leucémie aiguë lymphoblastique. LLC : leucémie lymphoïde chronique. M : mésangiaux. ME: microscopie électronique. MGRS: gammopathie monoclonale de signification rénale. MO : microscopie optique. NF : examen non fait. SE : sous endothéliaux. SMD : syndrome myelodysplasique. SRA : système rénine angiotensine. Vascularite Glom : vascularite glomérulaire.

II. Evolution au cours du suivi

En reprenant les biopsies initiales de chaque patient, nous avons étudié l'évolution naturelle et avec traitement immunosuppresseur d'une PGNMID.

Le tableau 14 récapitule l'ensemble des données cliniques et biologiques des patients lors de la biopsie initiale. L'âge médian était de 56 ans. La créatininémie médiane était de 182,5 μmol/L (105-342.8), avec un DFG estimé de 34 ml/min/ 1.73m². Douze patients (63%) avaient un syndrome néphrotique lors de la biopsie rénale.

Pour 14 patients, la biopsie initiale correspond à la biopsie diagnostique de PGNMID. En revanche pour 5 patients, celle-ci diffère car le diagnostic a été fait sur le greffon rénal.

Le tableau 21 et la figure 23 en Annexe (p106), reprennent les caractéristiques histologiques de la biopsie initiale sur rein natif de chaque patient, ainsi que leur évolution au cours du suivi.

Caractéristiques	Total (n=19)
Age (années), médiane (IQR)	56 (47-69)
<u>Données cliniques</u>	
Œdèmes périphériques, n (%)	15 (79%)
Poussée HTA, n (%)	9 (47%)
Signes extra rénaux, n (%)	1 (5%)
Dialyse en urgence, n (%)	3 (16%)
Transplanté rénal, n (%)	0 (0%)
<u>Données biologiques</u>	
Créatininémie ($\mu\text{mol/L}$), médiane (IQR) (n=18)	182,5 (105-342,8)
DFG (ml/min/1,73m^2), médiane (IQR) (n=18)	34 (17-49,25)
Urée (mmol/L), médiane (IQR) (n=17)	15,05 (8,75-21,13)
Protéinurie (g/24h), médiane (IQR) (n=19)	6 (1,5-9,6)
Albuminémie (g/L), médiane (IQR) (n=17)	25,7 (23-33,8)
Hémoglobine (g/dL), médiane (IQR) (n=17)	10,7 (9,65-12,1)
Hématurie microscopique, n (%)	18/19 (95%)

Tableau 14. Caractéristiques cliniques et biologiques des patients lors de la biopsie initiale.

HTA : hypertension artérielle. DFG : débit de filtration glomérulaire. IQR : intervalle interquartile. n=19 patients.

A. Prise en charge thérapeutique

La durée médiane de suivi était de 57 mois (IQR 21-245). Soixante-trois pourcents des patients ont reçu un traitement néphroprotecteur par IEC ou ARA2. Une thérapie immunosuppressive a été débutée pour 11 patients (58%), dont 5 ont nécessité une 2^e ligne de traitement. Les traitements employés sont détaillés dans le tableau 15. Les patients qui avaient une immunoglobuline monoclonale circulante détectée par immunoélectrophorèse ont tous reçu un traitement immunosuppresseur. Concernant les patients ayant reçu un traitement immunosuppresseur, 3 ont obtenu une rémission complète (27%), 2 une rémission partielle (18%) et enfin 3 avaient une insuffisance rénale chronique persistante (27%). Au cours du suivi, 13 patients ont nécessité l'initiation

d'un traitement de suppléance par épuration extra rénale au long cours, parmi eux sont inclus tous les patients (n=8) n'ayant reçu aucun traitement immunosuppresseur (Figure 15). Le délai médian de mise en dialyse était de 32 mois (IQR 4.5-125).

Le détail de l'évolution de chaque patient en fonction de sa prise en charge initiale est résumé dans le tableau 16.

Caractéristiques	Total (n=19)
Bloqueur du SRAA, n (%)	12 (63%)
<u>Traitement IS, n (%)</u>	11 (58%)
Corticothérapie seule, n (%)	2/11 (18%)
CTC + CYC, n (%)	2/11 (18%)
CTC + CYC + BOR, n (%)	3/11 (28%)
CTC + Melphalan, n (%)	2/11 (18%)
CTC + BOR + Thalidomide, n (%)	1/11 (9%)
Rituximab + Bendamustine, n (%)	1/11 (9%)
Association avec EP ou IA, n (%)	2/11 (18%)
AZA en entretien, n (%)	2/11 (18%)
<u>Traitement 2^e ligne, n (%)</u>	5/11 (45%)
Corticothérapie seule, n (%)	1/5 (20%)
CTC + CYC + BOR, n (%)	1/5 (20%)
CTC + CYC + Rituximab, n (%)	1/5 (20%)
Thalidomide, n (%)	1/5 (20%)
Eculizumab, n (%)	1/5 (20%)
<u>Dialyse, n (%)</u>	13 (68%)
Délai début dialyse (mois), médiane (IQR)	32 (4,5-125)
<u>Transplantation rénale, n (%)</u>	7 (36%)
Récidive sur greffon, n (%)	6/7 (86%)
Durée de suivi (mois), médiane (IQR)	57 (21-245)

Tableau 15. Traitements reçus et évolution.

SRAA : système rénine angiotensine aldostérone. CTC : corticothérapie. CYC : Cyclophosphamide. BOR : Bortezomib. EP : échanges plasmatiques. IA : immunoadsorption. IQR : intervalle interquartile. n=19 patients.

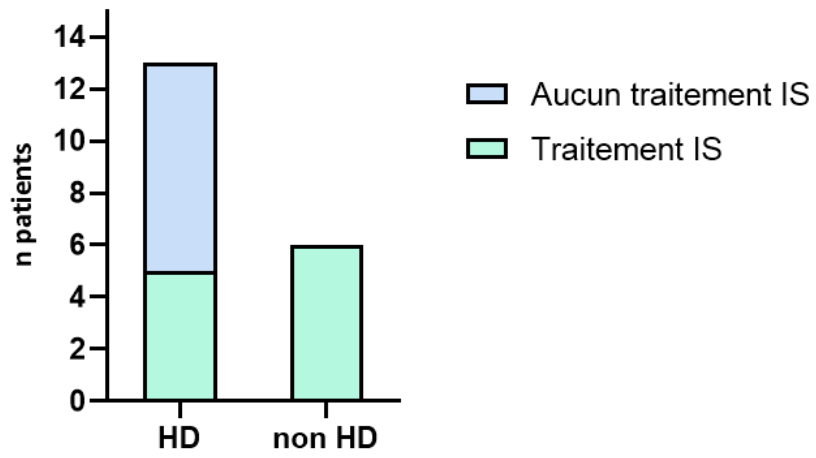


Figure 15. Evolution en fonction du traitement immunosuppresseur.

HD : patients hémodialysés (n=13). Non HD : patients n'ayant pas été hémodialysés (n=6). IS : immunosuppresseur (n=11). n=19 patients.

Patients	Hémopathie	Ig monoclonale	IF dépôts	Bloqueur SRA	Traitement IS 1ere ligne	Evolution	Traitement IS 2e ligne	Evolution	Traitement IS 3e ligne	Evolution
1	MGRS		IgG k	non	Aucun	HD				
2	MGRS		IgG1 λ	oui	CTC + CYC + IA + AZA	RC				
3	MGRS	IgGk	IgG1 λ	oui	CTC + Melphalan	RC	TLD	RC		
4	MGRS	IgG3k	IgG1 k	oui	CTC	IRC persistante	CTC + RTX + CYC	IRC persistante	CTC + CYC + BOR	HD
5	Myélome IgGλ	IgGλ	IgG4 λ	non	CTC + Melphalan	NA	CTC + CYC + BOR	IRC persistante		
6	MGRS		IgG	oui	CTC + CYC	HD				
7	LAL prob		IgG3 k	oui	CTC + AZA	IRC persistante	CTC			HD
8	MGRS		IgG3 k	oui	Aucun	HD				
9	MGRS		IgG k	non	Aucun	HD				
10	MGRS		IgG3 k	oui	Aucun	HD				
11	MGRS		IgG3 k	non	CTC + CYC + BOR	RC				
12	MGRS		IgG	non	Aucun	HD				
13	MGRS		IgG1 λ	oui	Aucun	HD				
14	MGRS		IgG	non	Aucun	HD				
15	MGRS	IgG3k	IgG3 k	non	CTC + CYC + BOR + EP	HD				
16	MGRS		IgG3 k	oui	Aucun	HD				
17	SMD	IgG3k et IgG1λ	IgG3 k	oui	CTC + CYC + BOR	IRC persistante	Eculizumab	IRC persistante		
18	LLC		IgG3 k	oui	RTX + BDM	RP	Aucun	HD		
19	Myélome IgGλ	IgGλ	IgG1 λ	oui	CTC + BOR + TLD	RP				

Tableau 16. Evolution PGNMID selon la prise en charge thérapeutique initiale.

AZA : azathioprine, BDM : Bendamustine, BOR : Bortezomib, CTC : corticothérapie, CYC : Cyclophosphamide, EP : échanges plasmatiques, HD : hémodialyse, IA : immunoadsorption, IF : immunofluorescence rénale, Ig : immunoglobuline, IRC : insuffisance rénale chronique, IS : immunosuppresseur, LAL : leucémie aiguë lymphoblastique, LLC : leucémie lymphoïde chronique, MGRS : gammapathie monoclonale de signification rénale, RC : rémission complète, RP : rémission partielle, RTX : Rituximab, SMD : syndrome myélodysplasique, SRAA : système rénine angiotensine aldostérone, TLD : Thalidomide. Les sous classes d'IgG ainsi que les chaînes légères κ et λ n'étaient pas disponibles sur la biopsie initiale pour certains patients.

La figure 16 montre l'évolution de la créatininémie et protéinurie à 6 mois après traitement immunosuppresseur pour 8 des 11 patients dont les données étaient disponibles.

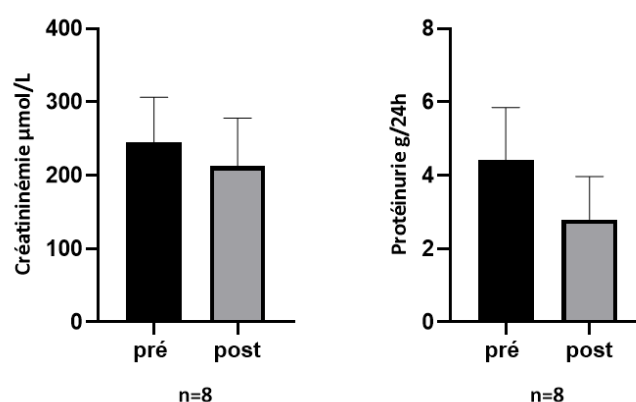


Figure 16. Evolution de la créatininémie et de la protéinurie à 6 mois après traitement IS.

Pré : pré traitement. Post : post traitement. IS : immunosuppresseur. Créatininémie ($p=0,24$). Protéinurie ($p=0,27$). $n=8$ patients.

B. Comparaison des groupes hémodialysés/ non hémodialysés

Les patients hémodialysés étaient significativement plus jeunes avec un âge médian de 48 ans (IQR 44-63) contre 67,5 ans (IQR 59,7-70) ($p=0,04$). Cependant, il est important de noter que le seul cas pédiatrique de l'étude était inclus dans le groupe des hémodialysés. La majorité des patients hémodialysés étaient des hommes, contrairement aux patients non dialysés, 85% contre 33% respectivement ($p=0,04$) (tableau 17).

Concernant les données biologiques, il n'y avait pas de différence significative entre les deux groupes sur la fonction rénale (créatininémie et DFG). En revanche, la protéinurie médiane était significativement plus élevée dans le groupe des hémodialysés : 8,9g/24h (IQR 4-9,9) contre 2,2g/24h (IQR 1,2-6,9) pour les patients non dialysés ($p=0,03$). Soixante-dix-sept pourcents ($n=10$) des patients hémodialysés présentaient un syndrome néphrotique initialement contre 33% ($n=2$) des patients non dialysés ($p=0,02$). L'hématurie microscopique était presque constante dans les deux groupes : 100% dans le groupe des dialysés, contre 92% dans le groupe des patients non dialysés ($p=0,48$).

Sur le plan des données histologiques, le nombre médian de glomérules par patient était de 14 dans les deux groupes. En microscopie optique, seul 2 patients du groupe non hémodialysé avaient des signes de vascularite glomérulaire sur leurs biopsies rénales ($p=0,03$). Nous retrouvons également une différence significative entre les 2 groupes concernant les dédoublements membranaires. Ils étaient systématiquement retrouvés sur les biopsies rénales des patients hémodialysés (100%), et présents sur 67% des biopsies des patients non hémodialysés ($p=0,02$). En immunofluorescence, les

dépôts glomérulaires étaient plus souvent positifs ($\geq 1+$) pour le C3, le C4 et le C1q dans le groupe des hémodialysés en comparaison au groupe des non dialysés, en particulier concernant les dépôts de C4 (45% dans le groupe des hémodialysés et 0% dans le groupe des non dialysés, $p=0,05$). La grande majorité des patients dialysés avaient des dépôts glomérulaires IgG3 κ (85%), tandis que nous retrouvions plutôt des dépôts IgG1 λ chez 50% des patients non hémodialysés. Il y avait une différence significative dans la répartition des sous classes d'IgG entre les deux groupes ($p=0,05$) (tableau 17).

Un traitement anti-protéinurique par IEC ou ARA2 était présent chez 62% des patients hémodialysés et 67% des patients non dialysés ($p=0,83$). Tous les patients non hémodialysés avaient reçu un traitement immunosuppresseur, contre seulement 38% des patients dialysés ($p=0,01$) (tableau 17).

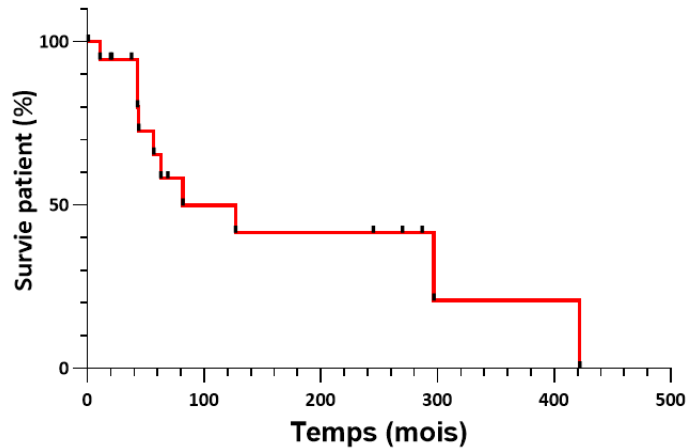
Caractéristiques	Hémodialysés	Non hémodialysés	P value
n patients (%)	13 (68%)	6 (32%)	
Sexe masculin, n (%)	11 (85%)	2 (33%)	p=0,02
Age (années), médiane (IQR)	48 (44-63)	67,5 (59,7-70)	p=0,04
Hémopathie, n (%)	2 (15%)	3 (50%)	p=0,11
Traitement bloqueur du SRA, n (%)	8 (62%)	4 (67%)	p=0,83
Traitement IS, n (%)	5 (38%)	6 (100%)	p=0,01
<u>Biologie</u>			
Créatininémie, médiane (IQR)	194,5 (81,7-453,8)	165 (120,8-218,5)	p=0,85
DFG, médiane (IQR)	33 (10,2-71)	34 (23,5-41,75)	p=0,88
Protéinurie, médiane (IQR)	8,9 (4-9,9)	2,2 (1,2-6,2)	p=0,03
Albuminémie, médiane (IQR)	24 (23-27)	30,7 (25,3-36,7)	p=0,13
<u>Anatomopathologie</u>			
Prolifération mésangiale, n (%)	9 (69%)	5 (83%)	p=0,51
Prolifération endocapillaire, n (%)	10 (77%)	4 (67%)	p=0,63
Dédoublements membranaires, n (%)	13 (100%)	4 (67%)	p=0,02
Prolifération extra-capillaire, n (%)	7 (54%)	2 (33%)	p=0,40
Nécrose fibrinoïde, n (%)	0 (0%)	2 (33%)	p=0,03
Fibrose interstitielle ≥ 2+, n (%)	7 (54%)	2 (33%)	p=0,40
C3 positif ≥ 1+, n (%)	12/12 (100%)	5 (83%)	p=0,14
C4 positif ≥ 1+, n (%)	5/11 (45%)	0 (0%)	p=0,05
C1q positif ≥ 1+, n (%)	9/12 (75%)	3 (50%)	p=0,29
Dépôts IgG3κ, n (%)	11 (85%)	2 (33%)	p=0,02
Dépôts IgG1λ, n (%)	1 (8%)	3 (50%)	p=0,03

Tableau 17. Comparaison des données des groupes hémodialysés/ non hémodialysés

SRA : système rénine-angiotensine. IS : immunosuppresseur. La créatininémie est exprimée en $\mu\text{mol/L}$. Le DFG : débit de filtration glomérulaire est exprimé en ml/min/1.73m^2 . La protéinurie est exprimée en g/24h . L'albuminémie est exprimée en g/L . Ig : immunoglobuline. IQR : intervalle interquartile. n=19 patients.

C. Courbe de survie

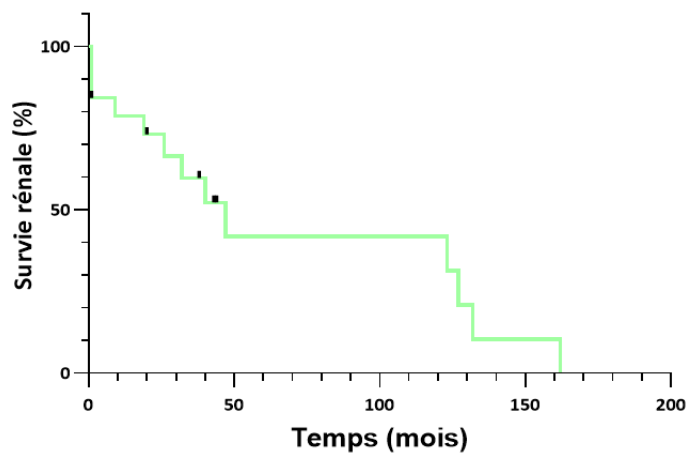
Au total, dix patients (53%) sont décédés au cours du suivi avec un délai médian de 60 mois (IQR 43-196,5). Selon la méthode de Kaplan Meier, la survie globale à 2 ans était estimée à 95% et à 10 ans à 50% (Figure 17).



Mois	0	20	40	60	130	260	320	422
N patients	19	17	13	9	5	4	1	0
Evénements cumulés décès	0	1	1	5	8	8	9	10

Figure 17. Courbe de Kaplan-Meier pour la survie globale des patients au cours du suivi.

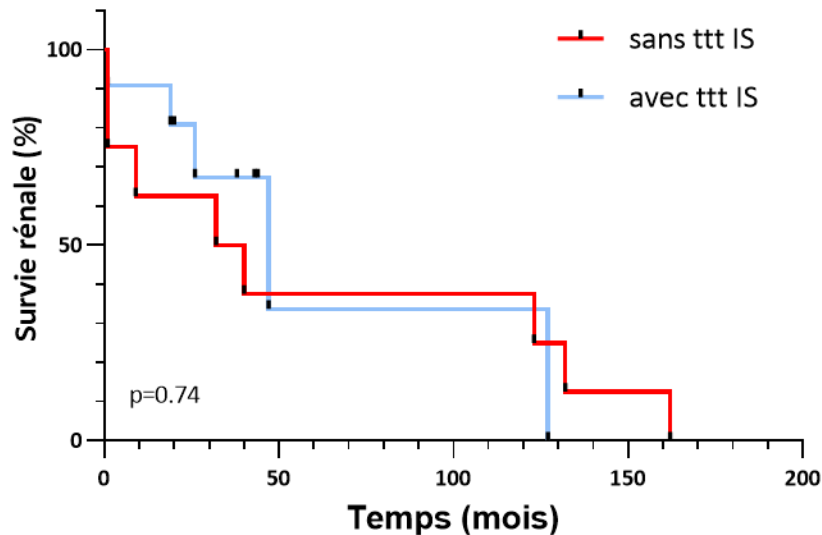
Sur le plan rénal, à 38 mois plus de la moitié des patients (n=7, 54%) étaient hémodialysés. La survie rénale à 10 ans était estimée à 30% (Figure 18).



Mois	0	20	40	60	130	162
N patients	19	13	8	4	2	0
Evénements cumulés HD	0	5	7	9	11	13

Figure 18. Courbe de Kaplan-Meier pour la survie rénale des patients au cours du suivi.

Nous avons étudié la survie rénale selon le statut avec ou sans thérapie immunosuppressive (Figure 19). Le traitement immunosuppresseur ne ralentit pas le déclin de la fonction rénale. La survie médiane sans traitement était de 36 mois, contre 47 mois avec thérapie immunosuppressive ($p=0,74$).



Mois	0	10	20	40	60	127	132	162
N patients avec ttt IS	11	9	8	4	1	0		
Evénements cumulés HD	0	1	2	3	4	5		
N patients sans ttt IS	8	5	5	4	3	2	1	0
Evénements cumulés HD	0	3	3	5	5	6	7	8

Figure 19. Courbe de Kaplan-Meier pour la survie rénale selon le traitement IS.

Groupe sans traitement immunosuppresseur (sans ttt IS) $n=8$. Groupe avec traitement immunosuppresseur (avec ttt IS) $n=11$. Méthode de Kaplan-Meier, $p=0,74$ calculé selon le test du Log rank.

III. Evolution post transplantation

Au cours du suivi, 7 patients ont été transplantés rénaux, la patiente 6 a été transplantée à deux reprises. Sur les 8 transplantations rénales, on observe une récurrence de la PGNMID sur le greffon pour 7 d'entre elles (88%). Le patient 8 est décédé précocement, 14 jours après sa transplantation rénale, il n'a pas eu de biopsie du greffon. Il avait reçu 9 mois avant sa transplantation rénale, un traitement immunosuppresseur pour sa MGUS par corticothérapie, Cyclophosphamide et Thalidomide.

A. Caractéristiques histologiques des biopsies de greffon

Pour 5 des 7 patients, le diagnostic de PGNMID a été fait sur le greffon. La PGNMID récidivait principalement sous la forme d'une glomérulonéphrite avec prolifération endocapillaire (n=7/7, 100%). On retrouvait également pour 4 patients une GNMP, dont l'un avait une vascularite glomérulaire associée (figure 20).

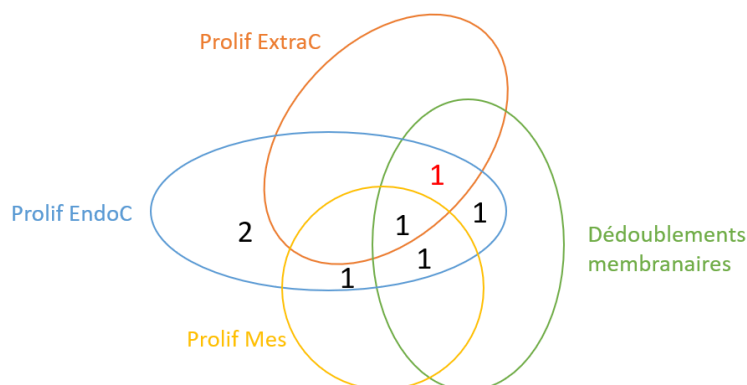


Figure 20. Présentation histologique en microscopie optique sur le greffon.

Prolif ExtraC : prolifération extracapillaire. Prolif EndoC : prolifération endocapillaire. Prolif Mes : prolifération mésangiale. Le chiffre en rouge correspond au patient ayant des plages de nécrose fibrinoïde. n=7 biopsies (6 patients).

Le tableau 18 reprend les caractéristiques histologiques des biopsies de greffons rénaux posant le diagnostic de récurrence d'une PGNMID post transplantation. Pour l'ensemble des patients, on retrouvait la même Ig monoclonale en IF, sur le rein natif et sur le greffon. Pour 5 patients, il s'agissait de dépôts monoclonaux IgG3κ. Le délai diagnostique de récurrence depuis la transplantation rénale était variable, allant de 3 mois à 12 ans.

Patients	Age	Hémopathie	MO rein natif	MO greffon	IF dépôts	Délai diagnostique post TR
1	70	MGRS	GNMP + GNEndoC	GNMP + GNEndoC	IgG3 κ	99 mois
4	67	MGRS	GNMP + GNEndoC + GNExtraC	GNEndoC	IgG1 κ	3 mois
6	28	MGRS	GNMP + GNEndoC	GNEndoC	IgG3 κ	7 mois
6	35	MGRS		GNEndoC	IgG3 κ	4 mois
9	62	MGRS	GNMP	GNMP + Vascularite Glom	IgG3 κ	3 mois
12	72	MGRS	GNMP	GNMP + GNEndoC + GNExtraC	IgG3 κ	148 mois
14	62	MGRS	GNMP + GNEndoC	GNMP + GNEndoC	IgG3 κ	49 mois

Tableau 18. Caractéristiques histologiques de la récurrence post TR des PGNMID.

MO : microscopie optique. IF: immunofluorescence. MGRS: gammopathie monoclonale de signification rénale. GNMP : glomérulonéphrite membrano-proliférative. GNEndoC : glomérulonéphrite endocapillaire. GNExtraC : glomérulonéphrite extracapillaire. TR : transplantation rénale. Vascularite Glom : vascularite glomérulaire. Pour les patients : 1, 6, 9, 12 et 14, le diagnostic de PGNMID a été réalisé sur le greffon rénal.

La figure 21 illustre le cas du patient 4, récurrence précoce sur le greffon rénal d'une PGNMID IgG1κ avec marquage positif du C5b9 et du C4d.

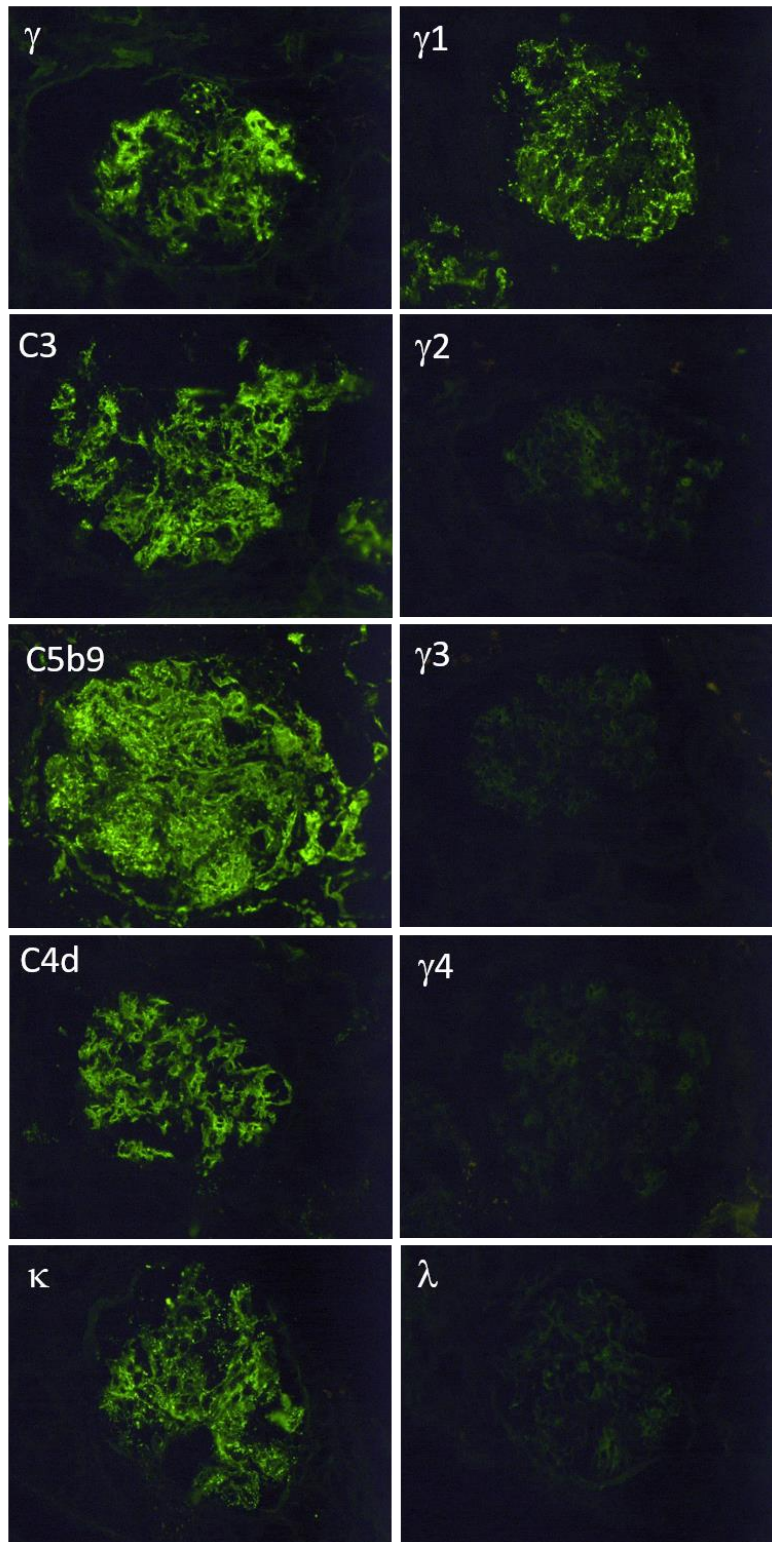


Figure 21. Immunofluorescence glomérulaire, récidence sur greffon d'une PGNMID-IgG1κ.

Abondants dépôts glomérulaires d'IgG (γ), pariétaux, granuleux et mésangiaux de disposition globale (positif ++). Sous classes d'IgG (γ) : abondants dépôts glomérulaires γ 1, pariétaux, granuleux et mésangiaux de disposition globale (positif ++), γ 2 négatif, γ 3 négatif, γ 4 négatif. Dépôts glomérulaires pariétaux et mésangiaux de C3 de disposition globale (positif ++). Dépôts glomérulaires pariétaux et mésangiaux de C5b9 de disposition globale (positif ++). Dépôts glomérulaires pariétaux, linéaires et mésangiaux de C4d de disposition globale (positif ++), le marquage par le C4d était négatif sur les capillaires péri-tubulaires. Abondants dépôts glomérulaire de kappa (κ), pariétaux, granuleux et mésangiaux disposition globale (positif ++). Marquage glomérulaire lambda (λ) négatif. Patient 4.

B. Prise en charge thérapeutique post transplantation

Seuls les patients, dont la récurrence sur le greffon n'a pas bénéficié d'un traitement immunosuppresseur, ont perdu leur greffon, avec recours à l'hémodialyse chronique pour 4 d'entre eux. Deux des trois patients ayant reçu un traitement immunosuppresseur ont évolué vers la rémission partielle (tableau 19). Le patient 1 a bénéficié d'une corticothérapie précoce, 3 mois après transplantation rénale pour rejet aigu cellulaire de grade 1B. Le détail du traitement immunosuppresseur est présenté en tableau 20.

Les patients 1, 9, 12 et 14 n'avaient pas bénéficié de traitements IS avant la transplantation rénale.

Patients	Hémopathie	Ig monoclonale	IF dépôts	Bloqueur SRA	Récurrence sur greffon	Traitement IS 1ere ligne	Evolution
1	MGRS	IgG1k et IgG3k	IgG3 k	oui	oui	Aucun	IRC persistante
4	MGRS	IgG3k	IgG1 k	oui	oui	CTC + DARA	RP
6	MGRS	IgG1k	IgG3 k	oui	oui	Aucun	HD
6	MGRS	IgG1k	IgG3 k	oui	oui	Aucun	HD
8	MGRS		IgG3 k	oui	non	CTC + CYC + TLD	Décès
9	MGRS	IgG3λ et IgG4κ	IgG3 k	oui	oui	CTC + CYC + BOR + EP	RP
12	MGRS	IgGκ	IgG3 k	non	oui	Aucun	HD
14	MGRS	IgGλ	IgG3 k	oui	oui	Aucun	HD

Tableau 19. Evolution des PGNMID après transplantation rénale.

BOR : Bortezomib. CTC : corticothérapie. CYC : Cyclophosphamide. DARA : Daratumumab. EP : échanges plasmatiques. HD : hémodialyse. IF : immunofluorescence rénale. Ig : immunoglobuline. IRC : insuffisance rénale chronique. IS : immunosuppresseur. MGRS : gammopathie monoclonale de signification rénale. RP : rémission partielle. SRA : système rénine angiotensine aldostérone. TLD : Thalidomide.

Caractéristiques	Total (n=8)
Bloqueur du SRAA, n (%)	7 (88%)
<u>Traitement induction greffe, n (%)</u>	8 (100%)
Simulect, n (%)	4 (50%)
Thymoglobuline, n (%)	4 (50%)
<u>Traitement entretien greffe, n (%)</u>	7/8 (88%)
CTC + CICLO + MMF, n (%)	3 (43%)
CTC + PROGRAF + MMF, n (%)	3 (43%)
CTC + CICLO + AZA, n (%)	1 (14%)
<u>Traitement IS, n (%)</u>	3 (38%)
CTC + Daratumumab, n (%)	1/3 (33%)
CTC + CYC + Bortezomib, n (%)	1/3 (33%)
CTC + CYC + Thalidomide, n (%)	1/3 (33%)
Association avec EP ou IA, n (%)	1/3 (33%)
<u>Dialyse, n (%)</u>	4 (50%)

Tableau 20. Traitements immunosuppresseurs après transplantation rénale.

SRAA : système rénine angiotensine aldostérone. CTC : corticothérapie. CICLO : ciclosporine. MMF : mycophénolate mofetil. AZA : azathioprine. CYC : Cyclophosphamide. EP : échanges plasmatiques. IA : immunoadsorption. n=8 patients.

C. Courbe de survie

Pour les patients transplantés rénaux, le délai médian de récurrence sur le greffon était de 7 mois (IQR 3-99). Selon la courbe de Kaplan-Meier la survie du greffon sans récurrence d'une PGNMID à 3, 4 et 7 mois était estimée à 70%, 57% et 43% (Figure 22).

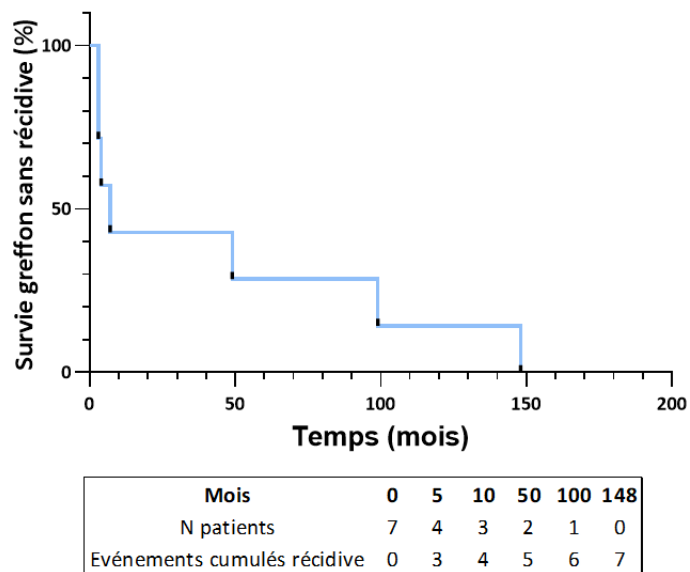


Figure 22. Courbe de Kaplan-Meier pour la survie sans récidence d'une PGNMID sur le greffon.

DISCUSSION

La glomérulonéphrite proliférative à dépôts monoclonaux d'immunoglobuline est une néphropathie glomérulaire rare et de prise en charge complexe. Dans la littérature, on note moins d'une quinzaine d'études descriptives portant sur les PGNMID-IgG. La plus importante d'entre elles inclut 60 patients(32). Notre étude observationnelle, descriptive et rétrospective rapporte les cas de 19 nouveaux patients atteints de cette glomérulopathie.

I. Un diagnostic difficile

Sur le plan clinique, notre cohorte était comparable à celle des études antérieures : l'âge médian était de 63 ans, 68% étaient des hommes, 42% de nos patients étaient hypertendus et 95% d'entre eux n'avaient aucune manifestation extra rénale au diagnostic(31,51). La présentation rénale prédominante dans 53% des cas était un syndrome néphrotique impur avec une protéinurie médiane de 6g/24h. Une hématurie microscopique était présente dans 95% des cas. Les patients avaient un DFG médian de 26ml/min/1,73m². Ces résultats sont semblables à ceux de Nasr *et al.*(31). En revanche, le degré de protéinurie était plus faible dans l'étude de Bhutani *et al.* de l'ordre de 3.8g/24h avec un DFG médian plus élevé à 36ml/min/1.73m²(32).

L'étude princeps descriptive des PGNMID date de 2009(31). La sévérité de l'atteinte rénale dans notre étude peut s'expliquer par le fait que cette néphropathie glomérulaire était méconnue au début des années 2000. Le diagnostic de PGNMID n'a pas été posé pour la plupart de nos patients, avec un retard diagnostique certain, d'autant que pour 5 d'entre eux, celui-ci a été porté lors de la récurrence sur le greffon. En effet, lorsque l'on reprend les caractéristiques démographiques au moment de la biopsie initiale : l'âge médian de nos patients était de 56 ans et le DFG médian était de 34ml/min/1,73m², ce qui est concordant avec les autres études(4). Il n'est pas rare que le diagnostic de PGNMID soit fait sur le greffon(5,32,44,47,48,51,52).

Outre la présence d'une gammopathie monoclonale, rarement retrouvée dans le cadre d'une PGNMID, la présentation clinique est aspécifique et rien ne laisse préjuger du diagnostic sous-jacent. La ponction biopsie rénale est l'examen clé permettant de poser le diagnostic.

La présentation histologique semble tributaire du délai de réalisation de la biopsie rénale. Sur rein natif, l'étude en microscopie optique objectivait pour 89% des patients une GNMP associée ou non à des signes de prolifération extra capillaire, cette présentation histologique est largement

rapportée dans la littérature(4,31,46). En revanche, sur le greffon on retrouvait principalement une glomérulonéphrite avec une prolifération endocapillaire ou mésangiale, dans 100% et 43% des cas respectivement. Pour 3 patients, dont le diagnostic de récurrence sur le greffon été posé tardivement (> 4 ans post TR), la biopsie montrait une GNMP associée à une prolifération endo et/ ou extracapillaire. Nous sommes par conséquent confrontés à deux présentations anatomopathologiques : les transplantés rénaux d'une part, pour lesquels la ponction biopsie du greffon a été réalisée dans les mois suivant la greffe, sur laquelle nous pouvons observer un stade précoce de récurrence d'une PGNMID sous la forme d'une glomérulonéphrite endocapillaire, comme décrit dans l'étude de Said *et al.*(5). Et d'autre part, les biopsies réalisées sur rein natif, ou parfois tardivement sur le greffon rénal, montrant des lésions glomérulaires installées, se manifestant principalement par des dédoublements membranaires(7). Toutefois, dans les deux cas, certains patients présentaient une atteinte rénale plus sévère avec des signes de vascularite glomérulaire dans 16% des cas. Dans les études, les croissants extracapillaires sont retrouvés sur 18% à 32.4% des biopsies rénales(31,32,46).

L'immunofluorescence est indispensable pour l'orientation diagnostique car il existe plusieurs étiologies possibles face à cette description histologique (cryoglobulinémie, glomérulonéphrite lupique, GNC3, infection...)(61,71). Seule l'étude des sous classes d'immunoglobuline G et des chaînes légères κ et λ permet d'affirmer la monotypie des dépôts et d'identifier l'Ig monoclonale responsable de cette néphrotoxicité(3,31,56,81). La prise en charge clinique peut varier selon l'isotype identifié. L'IgG1 est plus souvent associée à la détection d'une immunoglobuline monoclonale dans le sérum et la mise en évidence du clone impliqué(4,82).

Dans notre étude, la sous classe d'IgG prédominante était l'IgG3 κ pour 69% des patients, puis l'IgG1 dans 26% des cas, ce qui concorde avec la littérature(4,31,32). Bien que l'IgG3 ne représente que 4-8% des IgG totales sériques circulantes, ses propriétés intrinsèques : son haut poids moléculaire, sa charge cationique, sa forte capacité d'auto-agrégation et de fixation du complément (en particulier du C1q), favorisent son dépôt au niveau glomérulaire. Elle va ainsi activer des mécanismes inflammatoires intra glomérulaires, induisant une prolifération cellulaire et une infiltration de la membrane basale glomérulaire, par les leucocytes, responsables des lésions observées en MO(4,5,31).

La microscopie électronique est recommandée pour porter le diagnostic de PGNMID. En effet, la classification des MGRS proposée en 2017 par l'IKMG (*International Kidney and Monoclonal Gammopathy Research Group*) repose sur la nature des dépôts en ME(1). Cependant, compte tenu de son accessibilité réduite même dans les pays industrialisés, l'IKMG recommande mais n'impose pas l'utilisation de cette technique(1). Le centre d'anatomie pathologique rouennais bénéficie d'un

microscope électronique ce qui nous a permis d'obtenir pour 17 des 19 patients un diagnostic certain de PGNMID. La PGNMID est une néphropathie rare mais très probablement sous diagnostiquée. Du fait d'un manque d'analyse par ME des biopsies rénales, celles-ci peuvent alors être inclassées ou classées dans une autre catégorie (GOMMID, cryoglobulinémie, MIDD, amylose ..).

II. Une classification complexe

Malgré la classification récente des MGRS, la catégorisation de certaines biopsies reste complexe(1,2). Bien qu'elle soit parfois rapportée dans des études portant sur les PGNMID, nous n'avons pas inclus les patients présentant une GEM monotypique sur les biopsies rénales (n=4 patients)(31,46). En effet, les caractéristiques histologiques de ces biopsies rénales étaient différentes de celles des PGNMID, sans réelle prolifération cellulaire. Seul un patient, dont le cas est rapporté dans la littérature, avait parfois des signes de prolifération sur certaines de ses biopsies(30). Ce dernier avait une GEM monotypique IgG3κ associée à la présence d'anticorps circulants anti PLA2R. Il était classé parfois au sein des PGNMID, et parfois il appartenait à la catégorie *miscellaneous* selon les études(1,4). Les PGNMID sont des néphropathies à dépôts essentiellement sous endothéliaux. Il faudrait ainsi définir pour ces patients présentant une GEM monotypique atypique, avec des dépôts majoritairement extra membranaux, une nouvelle catégorie au sein des MGRS.

En revanche, ces deux pathologies (GEM monotypique et PGNMID) ont une possible physiopathologie commune et sont toutes deux secondaires à des dépôts d'immunoglobuline monoclonale en regard de la membrane basale glomérulaire sur son versant extra ou endo membranaux(4). Actuellement, la physiopathologie des PGNMID reste méconnue, plusieurs hypothèses sont formulées dans la littérature(4). L'une d'entre elles repose sur la présence de dépôts initialement polyclonaux d'IgG lors d'une GNMP à complexes immuns. Cette dernière deviendrait secondairement monoclonale par la digestion locale des sous classes d'IgG1, IgG2, IgG4 laissant place à une IgG3 monoclonale persistante grâce à ses propriétés particulières. Ceci explique également son manque de détection dans le sérum, contrairement à la plupart des patients ayant une PGNMID-IgG1 dont l'immunoglobuline monoclonale circulante est identifiée (83). Une autre hypothèse émise, évoque la possibilité dans certains cas, d'une réaction immunitaire secondaire à une stimulation antigénique (infection virale ou autre), responsable de la production oligoclonale d'une IgG3 néphrotoxique, justifiant également sa faible détection sérique (Cf infra)(4). Néanmoins, cela ne permet pas d'expliquer la récurrence fréquente des PGNMID après transplantation rénale. Enfin, une troisième hypothèse serait la présence d'une Ig monoclonale dirigée contre un antigène glomérulaire,

encore inconnu à ce jour, comme dans le cas de la GEM monotypique IgG3 κ anti-PLA2R(5,30). Cette hypothèse expliquerait l'absence d'atteinte extra glomérulaire et extra rénale.

Se pose ainsi la question de l'activité auto-immune de l'immunoglobuline monoclonale sécrétée responsable d'une PGNMID. En effet, 4 patients dans notre étude avaient des AAN positifs sans spécificité. Said *et al.* rapportent également pour certains patients une maladie auto-immune associée à la PGNMID (polyarthrite rhumatoïde, cirrhose biliaire primitive, AAN positifs..)(5). De même, Bhutani *et al.* rapportent pour 5 de leurs patients, une maladie auto-immune associée, sans précision supplémentaire(32).

Dans notre étude, une patiente avait une maladie de Goodpasture atypique, avec des dépôts glomérulaires monoclonaux IgG1 λ et la présence d'anticorps circulants anti-membrane basale glomérulaire. Quelques cas de maladie de Goodpasture monotypique sont décrits dans la littérature, avec parfois l'absence de dépôts en microscopie électronique au niveau de la membrane basale glomérulaire comme le cas de notre patiente(84,85).

En outre, pour 3 de nos patients, une cryoglobulinémie mixte de type 2 ou 3 était détectée. Celles-ci sont associées de préférence aux maladies auto-immunes, contrairement aux cryoglobulinémies de type 1, monoclonales et associées aux hémopathies(40,86). La présence d'une cryoglobulinémie est définie comme étant un critère d'exclusion des PGNMID, néanmoins il ne s'agissait pas de cryoglobuline monoclonale de type 1. De plus pour ces 3 patients, les dépôts étaient granuleux en ME et la cryoglobuline circulante ne correspondait pas aux dépôts glomérulaires retrouvés en IF. Aucun d'entre eux ne présentait de manifestations cliniques extra rénales. Pour ces 3 patients le centre expert de Poitiers avait été contacté et le diagnostic de PGNMID était retenu.

III. Enquête hématologique indispensable, souvent peu rentable

La seconde difficulté rencontrée au cours des PGNMID après en avoir fait le diagnostic histologique, est l'identification du clone sous-jacent. Lorsqu'une MGRS est suspectée un dosage systématique des chaînes légères libres sanguines associée à une électrophorèse des protéines sériques avec immunofixation est recommandée et accessible en routine(42). Tout comme les précédentes études, une immunoglobuline monoclonale circulante n'était détectée que dans 32% des cas par immunoélectrophorèse(1,4,31,32,51,87). L'immunoblot a une sensibilité plus élevée et permet la détection d'une faible quantité d'Ig monoclonale circulante, cependant son accessibilité est restreinte en France et se limite au centre national de référence de Poitiers(2,88). Notre étude confirme l'importance de sa réalisation pour les patients ayant une immunoélectrophorèse négative.

En effet, celui-ci a permis de détecter dans 100% des cas testés, une immunoglobuline monoclonale circulante, augmentant ainsi la détection d'une Ig monoclonale chez nos patients à 58%. Par ailleurs, trois patients avaient un profil oligoclonal à l'immunoblot avec des dépôts glomérulaires IgG3k en IF. Il a été suggéré pour les patients sans clone détecté, qu'une réponse oligoclonale réactionnelle à un antigène (post infectieuse par exemple) pouvait être impliquée dans le développement de la glomérulonéphrite. Cette réaction immunitaire entraînerait la production d'une IgG3 néphrotoxique qui, par sa forte avidité pour le glomérule, se déposerait rapidement au niveau des membranes basales glomérulaires et ne serait plus détectable dans le sérum(4,31,44). Parfois, comme dans d'autres études, l'IgG circulante identifiée par immunofixation ou immunoblot ne correspondait pas à celle retrouvée sur les dépôts glomérulaires(33).

Dans l'étude de Gumber *et al.* ainsi que celle de Buthani *et al.*, une Ig monoclonale était détectée pour 37% et 30% des patients, et pour 32% et 25% d'entre eux, un clone sous-jacent était retrouvé respectivement(32,51). Dans l'étude de Guiard *et al.*, plus d'un tiers de la population de l'étude présentait une hémopathie maligne (lymphome non hodgkinien, LLC et MM)(46).

La probabilité d'identifier un clone sous-jacent augmente lorsqu'un composant monoclonal est détecté dans le sérum et/ ou les urines. Dans la plupart des MGRS, un myélogramme pour étude de la moelle osseuse est suffisant pour identifier le clone(2). La cytométrie en flux sur cellules de la moelle osseuse ou sur sang périphérique peut augmenter la sensibilité de détection du clone, mais sa rentabilité reste faible dans le cadre d'une PGNMID et une prolifération monoclonale plasmocytaire est retrouvée dans moins de 10% des cas(42,51). Si ce dernier n'est pas contributif, les explorations doivent être poursuivies à la recherche notamment d'un clone lymphocytaire B par immunophénotypage des lymphocytes sanguins circulants et scanner TAP voire TEP scanner pour identifier une adénopathie potentiellement accessible à une biopsie. Néanmoins, malgré toutes ces explorations, leur contribution est limitée, le clone n'est pas retrouvé dans plus de 70% des cas et seule l'immunofluorescence sur la biopsie rénale permet d'identifier le composant monoclonal(36).

Une hémopathie maligne était diagnostiquée pour 26% de nos patients, correspondant à une LLC, deux myélomes multiples, une leucémie aiguë lymphoblastique pro-B (LAL) et un syndrome myélodysplasique. La leucémie aiguë lymphoblastique était diagnostiquée chez un enfant de 8 ans, qui lors de son suivi a développé une PGNMID. Les hémopathies malignes (leucémies aiguës en particulier, mais aussi lymphomes) font partie des 3 cancers les plus fréquents chez l'enfant(80,89,90). Or, la littérature ne rapporte aucun cas de PGNMID associée aux leucémies aiguës. La LAL pro-B, ne semble pas responsable de la survenue d'une PGNMID. En effet, les lymphocytes pro-B sont les premières cellules hématopoïétiques identifiées de la lignée B. Ils expriment certains marqueurs de

différenciation lymphocytaire B, mais n'expriment pas à ce stade d'immunoglobuline de surface (les loci IgH, Igk et Igλ n'ont pas encore subi de recombinaison V(D)J)(91). En revanche, ce patient a développé une GVH (*graft-versus-host*) après 2 allogreffes de moelle osseuse. Il est décrit dans la littérature, la survenue de gammopathies monoclonales après la greffe de cellules souches et en particulier lors d'une GVH(92). Celle-ci pourrait être en lien avec l'apparition secondaire de la PGNMID. Cette néphropathie est rarement rapportée chez les enfants. Xing *et al.* décrivent les cas de 5 enfants d'une moyenne d'âge de 14 ans(49).

De même, le syndrome myélodysplasique ne semble pas responsable en lui-même de la survenue d'une PGNMID. Ce dernier correspond à une atteinte de la lignée myéloïde, définie par une hématopoïèse inefficace entraînant des cytopénies sanguines, une morphologie anormale des cellules sanguines et médullaires, et une instabilité clonale avec un risque de progression vers la leucémie aiguë myéloïde(93). La patiente 17 présentait sur son myélogramme, un SMD avec des signes de dysgranulopoïèse associé à la présence d'un clone plasmocytaire κ. Ce dernier est très probablement impliqué dans la survenue de la PGNMID. Quelques études rapportent la présence concomitante d'une MGUS et d'un SMD(94).

Ces dernières années, de nouvelles techniques ont été mises au point, permettant l'identification d'un micro-clone B non détectable par les techniques usuelles. Le séquençage des ARN codant pour les immunoglobulines, par NGS (*next-generation sequencing* : séquençage de nouvelle génération), sur moelle osseuse et lymphocytes circulants, est une technique très sensible pour évaluer l'activité de la maladie(95). Il est utilisé pour le monitoring de plusieurs hémopathies malignes comme le MM, la LLC, et la LAL notamment après traitement afin d'évaluer l'activité résiduelle de l'hémopathie(89,96,97). Il permet d'identifier la séquence de l'Ig monoclonale responsable de la pathologie avec une haute sensibilité (détection à un taux inférieur à 1.10^{-6}) et bonne reproductibilité (96). Il pourrait participer à la compréhension de la pathogénie des PGNMID. Par exemple, le séquençage des chaînes lourdes d'Ig lors d'une maladie de Randall de type HCDD, a retrouvé une délétion systématique du domaine constant CH1 de la chaîne lourde, probablement responsable de sa sécrétion isolée dans le plasma. De plus, celles-ci avaient toujours un domaine VH complet, chargé positivement, pouvant expliquer leurs dépôts intra rénaux en particulier dans les sites anioniques des membranes basales(98). Néanmoins, cette technique est onéreuse et rarement disponible.

Nasr *et al.* n'ont trouvé aucune délétion en immunofluorescence de l'un des domaines constants (CH1, CH2 et CH3) de l'IgG monoclonale impliquée lors d'une PGNMID(99). Le domaine CH1 est indispensable à l'assemblage de l'Ig complète, et le domaine CH2 est essentiel pour la fixation du complément(99). Le séquençage des acides aminés des dépôts glomérulaires d'Ig lors d'une PGNMID

est nécessaire pour déterminer s'il existe des substitutions d'acides aminés dans les chaînes lourdes ou légères. Ces dernières peuvent modifier la conformation, augmenter le point isoélectrique ou l'hydrophobicité des molécules d'IgG, ce qui pourrait favoriser leur auto-agrégation et leurs dépôts glomérulaires, comme cela est rapporté dans la LCDD(31,100).

IV. Un pronostic péjoratif

Le pronostic global et rénal des patients ayant une PGNMID est sombre. Lors du suivi, à 3 ans, la moitié de notre cohorte était hémodialysée et à 5 ans, 53% des patients étaient décédés.

Nous retrouvons plusieurs facteurs de mauvais pronostic rénal en analyse univariée. Le sexe masculin, ainsi qu'une protéinurie élevée d'ordre néphrotique lors de la biopsie étaient significativement associés au risque d'évoluer vers une prise en charge en dialyse. Sur le plan histologique, les dédoublements membranaires en microscopie optique, ainsi que la présence de dépôts de type IgG3κ en IF étaient également associés à une évolution défavorable de la PGNMID. En revanche, la présence d'une vascularite glomérulaire semblait être de bon pronostic. Deux patients du groupe non hémodialysé avaient des plages de nécrose fibrinoïde sur leurs biopsies. La sévérité de l'atteinte rénale pourrait être un facteur favorisant la mise en place précoce d'un traitement, en effet ces 2 patients avaient reçu une thérapie immunosuppressive. Said *et al.* rapportent également dans leur étude une tendance à traiter les patients avec une protéinurie importante et/ ou une glomérulonéphrite active histologiquement par un traitement immunosuppresseur(5).

Dans la littérature, les facteurs pronostiques obtenus reposent sur des études rétrospectives de faible effectif, et sont très variables d'une étude à l'autre. D'après Nasr *et al.* les facteurs de mauvais pronostic associés à une progression de la maladie rénale chronique étaient une créatininémie élevée au diagnostic, un pourcentage élevé de glomérules transformés en pain à cachetés, un degré plus important de fibrose interstitielle, une atrophie tubulaire et enfin une artériosclérose (31). Quant à Said *et al.* les facteurs prédictifs de perte du greffon en analyse univariée étaient le sexe masculin, le délai de diagnostic depuis la transplantation, la présence d'une GNMP ainsi que des signes de sévérité sur la biopsie en MO (GNMP, GN endocapillaire, GEM). En analyse multivariée, seul le degré de protéinurie élevé était associé à une perte du greffon(5).

La prise d'un traitement immunosuppresseur est associée à un meilleur pronostic rénal des PGNMID dans notre étude ($p=0,01$). En effet, tous les patients non dialysés avaient reçu un traitement immunosuppresseur, celui-ci semblait ralentir le déclin de la fonction rénale. Gumber *et al.* confirment ces résultats pour les patients traités par une chimiothérapie adaptée à un clone identifié (51).

Dans notre étude, 87% des patients transplantés ont récidivé sur leur greffon et la moitié d'entre eux l'ont perdu. Cependant, nous n'avions pas pris en compte la qualité du greffon transplanté, les caractéristiques du donneur (âge, facteurs de risque cardiovasculaire, créatininémie) et les paramètres de transplantation (ischémie froide). Ces derniers pouvant impacter la survie du greffon. Le délai moyen de récurrence était de 7 mois, comme l'étude de Buxeda *et al.*(52). D'autres études rapportent une récurrence d'autant plus précoce dès le 3^e-4^emois post transplantation (5,48). Dans 50% des cas, la récurrence sur le greffon peut-être plus insidieuse en particulier sans protéinurie, avec une progression plus rapide que sur le rein natif(52). Pour dépister précocement cette récurrence, presque constante, la réalisation d'une ponction biopsie du greffon systématique à 3 ou 6 mois semble primordiale. Elle pourrait avoir un intérêt à la fois diagnostique mais également thérapeutique et pronostique en permettant une prise en charge précoce de la PGNMID, comme nous le montre l'étude de Sait *et al.* et celle de Buxeda *et al.*(5,52).

La récurrence des glomérulonéphrites après transplantation rénale est une cause importante de perte du greffon(101), en particulier les GNMP qui sont à haut risque de récurrence(48,102). Les facteurs prédictifs de récurrence identifiés dans la littérature sont la présence d'une gammopathie monoclonale, une faible réponse au traitement ainsi que la progression rapide de la maladie rénale sur rein natif(101,103). L'activation de la cascade du complément, caractérisée par une consommation du complément associée parfois à des dépôts glomérulaires de C4d sur la biopsie rénale sont également des marqueurs de moins bonne survie du greffon et d'un risque élevé de récurrence(104,105). Les dépôts monoclonaux d'IgG3 sont associés à un mauvais pronostic, caractérisé par une récurrence précoce et un risque élevé de perte du greffon, ce que nous retrouvons également dans notre étude(5). En conséquence, proposer aujourd'hui une greffe rénale pour ces patients à très haut risque de récurrence, sans marqueur d'évolutivité et pour lesquels la stratégie thérapeutique optimale reste inconnue est licite mais néanmoins complexe.

V. Une thérapeutique lourde et mal codifiée

La question de la prise en charge de ces patients atteints d'une PGNMID est un sujet d'actualité. Dans notre étude, le pronostic rénal semblait conditionné par l'initiation d'une thérapie immunosuppressive. En effet, 100% des patients non traités ont eu recours à un traitement de suppléance par épuration extra rénale, contre 45% pour ceux ayant bénéficié d'une thérapie immunosuppressive.

Concernant les 8 patients non traités, aucun n'avait d'hémopathies malignes diagnostiquées. Parmi eux, trois étaient âgés (≥ 70 ans) avec une insuffisance rénale sévère, pour lesquels une prise en

charge en hémodialyse a été initiée dans les 6 mois après la biopsie rénale. Deux patients ont été perdus de vue après la biopsie rénale initiale et ont repris un suivi secondairement lors de la prise en charge en hémodialyse. Un autre patient avait une insuffisance rénale avancée, avec recours à l'hémodialyse dans les mois suivant la biopsie rénale. Cependant il a reçu un traitement immunosuppresseur 9 mois avant sa transplantation rénale (2 ans après l'initiation de l'hémodialyse). Un patient avait une protéinurie isolée, sans insuffisance rénale initiale, sa fonction rénale s'est lentement dégradée sur plusieurs années. Il a reçu un traitement immunosuppresseur lors de la récurrence de la PGNMID sur le greffon. Enfin, pour un patient la biopsie avait été réalisée pour un syndrome néphrotique survenant dans le cadre d'une maladie génétique familiale (ostéo-onycho-dysplasie héréditaire, syndrome de Nail-patella, avec mutation du gène *LMX1B*). Cependant la première biopsie date de 1982, à cette époque l'étude des sous classes d'IgG ainsi que celle des chaînes légères κ et λ n'était pas réalisée. Le diagnostic de PGNMID a été porté par la suite lors de la récurrence sur le greffon. Nous ne pouvons pas exclure l'hypothèse qu'il s'agisse d'une PGNMID *de novo* sur le greffon rénal, bien que cela soit extrêmement rare (de l'ordre de 4% des PGNMID sur greffon)(5). La relecture de la biopsie rénale initiale par l'anatomopathologiste confirme que des signes d'une PGNMID étaient présents sur la biopsie initiale (GNMP associée à une prolifération extracapillaire en MO, avec la présence de quelques dépôts granuleux non organisés sous endothéliaux en ME), sans pour autant pouvoir l'affirmer face à l'absence d'immunofluorescence rénale. En effet, l'atteinte rénale associée au syndrome de Nail-patella est une podocytopathie. En histologie, les glomérules paraissent souvent normaux (lésions glomérulaires minimes), parfois une hyalinose segmentaire et focale est observée(106,107). Des cas exceptionnels de glomérulonéphrite proliférative sont rapportés(106). En ME, les membranes basales glomérulaires présentent un épaississement irrégulier caractéristique (comme « mangée par des mites »), avec la présence de dépôts de fibres de collagène dans la lamina densa, associées à un effacement des pédicelles podocytaires (106,107).

Pour ces 8 patients l'histologie rénale montrait des signes de sévérité (GNMP, prolifération endo et/ou extracapillaire), mais aucun d'entre eux n'avaient de signe de fibrose rénale avancée (glomérulosclérose et fibrose interstitielle).

Au cours du suivi, 5 de ces 8 patients ont été transplantés rénaux.

De plus, 6 patients transplantés rénaux ont récidivé sur leurs greffons, parmi eux seulement 2 patients avaient reçu un traitement IS préalable à la transplantation. Les deux patients dont la récurrence sur le greffon a été prise en charge par une thérapie immunosuppressive ont évolué favorablement vers une rémission partielle. En dépit d'une bonne réponse rénale initiale, Said *et al.* n'ont pas réussi à

montrer un bénéfice statistiquement significatif d'un traitement immunosuppresseur pour améliorer la survie du greffon(5).

Actuellement, aucune étude prospective ne rapporte l'évolution d'une PGNMID après transplantation rénale, en fonction du traitement immunosuppresseur préalable. La question est de savoir si les patients qui ont reçu un traitement immunosuppresseur en pré-transplantation ont un taux de récurrence moindre, ou plus tardif après transplantation.

Notre étude renforce l'hypothèse qu'un traitement immunosuppresseur apporte un bénéfice clinique pour les patients, ce d'autant que celui-ci est adapté au clone lymphocytaire ou plasmocytaire responsable de la sécrétion de l'immunoglobuline monoclonale néphrotoxique(51). Cependant, cette hypothèse doit être pondérée, elle ne repose actuellement que sur des études de cohorte rétrospectives, non contrôlées, de faible effectif(5,51,52). L'indication d'un traitement immunosuppresseur doit être discutée en fonction de l'état général du patient, si il est éligible ou non à une transplantation rénale et selon l'aspect du parenchyme rénal sous-jacent sur la biopsie rénale(4,42). L'utilisation de ces chimiothérapies n'est pas dénuée de conséquences, il existe de nombreux effets indésirables, en particulier infectieux, mais aussi une toxicité médullaire, gonadique, et néoplasies secondaires(36).

A l'inverse, un traitement par bloqueur du SRAA seul ne paraît pas suffisant pour obtenir une rémission rénale, même si de rares cas de rémission spontanée sont rapportés(108).

Dans notre étude, l'ensemble des patients qui avaient une hémopathie maligne diagnostiquée ont bénéficié d'un traitement adapté au clone. Pour 2 d'entre eux, le traitement a permis une stabilisation de la fonction rénale et pour un autre l'obtention d'une rémission partielle. Il en était de même pour les patients ayant une Ig monoclonale circulante détectée par immunoelectrophorèse, les 3 patients ont eu une thérapie immunosuppressive. Cependant 2 d'entre eux ont évolué vers l'insuffisance rénale chronique terminale. Concernant les 11 patients qui n'avaient pas d'Ig monoclonale détectée, seulement 3 (27%) ont reçu un traitement immunosuppresseur. La réponse hématologique est difficilement caractérisable dans notre étude, face à la faible détection du clone, au manque de données ou à l'absence de contrôle des examens initiaux après traitement. Selon Gumber *et al.* la disparition de l'Ig monoclonale n'est pas systématiquement nécessaire pour obtenir une réponse rénale complète(51).

Les recommandations par le *International Kidney and Monoclonal Gammopathy Research Group* (IKMG) datent de 2013, et reposent sur des petites études rétrospectives(42).

Un traitement par bloqueur du SRAA doit être débuté, en complément d'une surveillance régulière, pour tous les patients ayant une protéinurie associée à une maladie rénale chronique

(MRC), cela dès le stade 1 ou 2. Concernant les patients avec une protéinurie > 1g/24h et/ou une maladie rénale chronique stade 3 ou 4, une chimiothérapie est indiquée, préférentiellement par Cyclophosphamide-Bortezomib- Dexaméthasone. L'utilisation du Rituximab est recommandée en cas de présence d'un clone lymphocytaire B CD20+. Enfin, pour les patients ayant une MRC stade 5 la prise en charge thérapeutique dépend de l'éligibilité du patient à une transplantation rénale(42).

Le Bortezomib semble être une chimiothérapie importante dans le cadre des PGNMID. Il est utilisé également dans le traitement des autres MGRS. Sa posologie ne requiert pas d'adaptation à la fonction rénale(109,110). Il possède un effet pro-apoptotique sur le clone plasmocytaire et une action antifibrotique sur le rein. De plus, il a également une action anti lymphocytaire B et a été approuvée dans le traitement du lymphome du manteau(51,111–114).

Si on considère la part d'auto-immunité des PGNMID, devant une présentation parfois oligoclonale en western blot ou encore la présence d'auto-anticorps tels que les AAN, anti-PLA2R ou anti-membrane basale glomérulaire retrouvés chez certains de nos patients : un traitement similaire à celui de la glomérulonéphrite lupique pourrait être envisagé : de type Cyclophosphamide ou mycophénolate mofétil associé à une corticothérapie à forte dose initialement(115,116).

De même, le Rituximab est utilisé dans de nombreuses néphropathies, en particulier les GEM idiopathiques, les vascularites à ANCA (117–121). Celui-ci a une toxicité moindre en comparaison aux autres drogues cytotoxiques employées. L'étude de Guiard *et al.* rapporte une efficacité du Rituximab pour les patients avec une glomérulonéphrite à dépôts monoclonaux d'Ig sans hémopathie retrouvée(46). Cependant, les dépôts glomérulaires persistent après traitement(5). En outre, afin de prévenir une récurrence précoce post transplantation et éliminer l'immunoglobuline monoclonale circulante, le Rituximab a été administré 4 mois avant la transplantation pour 4 patients dans l'étude de Buxeda *et al.*(52). Malheureusement, 3 patients sur 4 ont récidivé sur le greffon. En comparaison aux patients sans traitement au préalable, ceux ayant reçu le Rituximab avait une meilleure fonction rénale lors de la récurrence avec une protéinurie moindre et aucun d'entre eux n'a perdu son greffon. D'après cette étude, le Rituximab pourrait être plus efficace sur les PGNMID récidivant sur le greffon que sur rein natif. Son association au traitement immunosuppresseur d'induction puis d'entretien post transplantation, ainsi que la détection à un stade plus précoce de la PGNMID sur le greffon, pourrait favoriser son efficacité(48,52). Le Rituximab améliorerait la survie du greffon et réduirait le débit de protéinurie.

VI. Avenir : thérapeutique et marqueurs

Le suivi des patients atteints de PGNMID est compliqué face à la faible détection d'une Ig monoclonale circulante et du clone sous-jacent. Actuellement, la réponse rénale est évaluée en fonction du taux de protéinurie et du débit de filtration glomérulaire(31,51). La recherche d'autres marqueurs d'évolutivité de la maladie et de la réponse au traitement sont nécessaires.

De façon intéressante, sur les biopsies rénales, le marquage des dépôts glomérulaires par le C3 était constamment positif, ainsi que la fixation des dépôts par le C1q dans 89% des cas. De plus, l'immunomarquage du C5b9 réalisé sur quelques-unes de ces biopsies rénales était également positif. Ces marquages du complément (C3, C1q, C5b9) en immunofluorescence colocalisent avec les dépôts d'immunoglobuline monoclonale. Ils semblent confirmer l'activation de celui-ci via la voie classique(5,31,32,83). Néanmoins, selon l'étude de F. Fakhouri *et al.*, à l'heure actuelle, il n'est pas prouvé que la réalisation d'un marquage du C5b9 soit une valeur ajoutée dans l'analyse des biopsies rénales de GNMP médiée par une Ig, ni qu'elle puisse être prédictive d'une réponse au traitement par un inhibiteur du complément(122).

Cette fixation glomérulaire par le complément et notamment par le C1q est également retrouvée dans d'autres néphropathies comme la glomérulonéphrite lupique et la glomérulonéphrite secondaire à une cryoglobuline de type 1(116,123). Un marquage positif du C3 est associé à une activité de la maladie, contrairement au marquage par le C5b9 qui ne différait pas entre les glomérulonéphrites lupiques aiguës et chroniques. Il persiste plusieurs mois voire années après la disparition des signes cliniques(124).

L'ensemble de nos patients transplantés rénaux avaient un marquage glomérulaire par le C4d positif. Le C4d est un sous-produit de l'activation de la voie classique du complément, sa positivité sur les capillaires péri-tubulaires est utilisée pour le diagnostic de rejet humoral. Sethi *et al.* retrouvent une fixation glomérulaire du C4d franchement positive dans les glomérulonéphrites à complexes immuns, contrairement aux glomérulonéphrites à dépôts de C3 et glomérulonéphrites post infectieuses(105). Le marquage des biopsies rénales par le C4d pourrait être une piste intéressante à explorer comme marqueur d'activation de la voie classique du complément au cours des PGNMID.

Le traitement de l'activation du complément pourrait participer à la stabilisation ou au contrôle de la néphropathie. Une patiente de notre étude a reçu un traitement par Eculizumab, permettant une stabilisation de sa fonction rénale. L'utilisation de l'Eculizumab au cours des PGNMID n'est pas rapportée dans la littérature. Un seul autre patient a reçu ce traitement mais son évolution n'est pas détaillée(5). En revanche, il a été évalué pour quelques patients atteints d'une GNMP médiée par des

complexes immuns(77,125) mais son utilisation ne semble pas apporter de bénéfice dans cette pathologie en comparaison à une corticothérapie(122). L'effet de l'Eculizumab sur le débit de protéinurie n'est que suspensif et ne persiste pas à l'arrêt du traitement. Actuellement, aucun biomarqueur du complément ne permet de prédire la réponse au traitement(77,122).

Le Daratumumab, anticorps monoclonal anti-CD38 utilisé dans le traitement du MM, pourrait avoir un intérêt dans le traitement des PGNMID secondaires à un clone plasmocytaire, résistantes aux traitements immunosuppresseurs (5,126,127). Le Daratumumab est de plus en plus utilisé au cours des MGCS (*Monoclonal gammopathy of clinical significance*)(23). Le patient 4 de notre étude a reçu de nombreuses lignes thérapeutiques, sur rein natif mais également après transplantation rénale, finalement le Daratumumab a permis d'obtenir une rémission partielle.

VII. Limites de l'étude

Les principales limites de notre étude sont : le caractère descriptif, rétrospectif avec la perte de certaines données, son faible effectif, néanmoins semblable aux autres études. Nous nous sommes seulement intéressés aux PGNMID-IgG. L'IgG est la principale immunoglobuline impliquée lors des PGNMID (90% des cas)(4). Cependant il existe également des cas de PGNMID-IgA, IgM ou à chaînes légères rapportés récemment dans la littérature (54–56,65). La durée de suivi des patients était hétérogène en fonction de la date d'inclusion dans l'étude et peut impacter l'interprétation des résultats.

Par ailleurs, une étude prospective des patients atteints de PGNMID est nécessaire afin d'étudier plus spécifiquement l'efficacité et la réponse au traitement, le délai de rechute et l'identification des marqueurs d'évolutivité.

CONCLUSION

Les PGNMID sont une nouvelle forme de glomérulonéphrite récemment décrite. Leur présentation clinico-biologique est aspécifique et peut se rencontrer lors de nombreuses néphropathies. Par conséquent, il est indispensable de poursuivre les explorations histologiques (sous classes d'IgG en IF, ME) et hématologiques, face à des dépôts monoclonaux d'IgG sur la biopsie rénale. L'identification d'un clone sous-jacent est primordiale afin de guider la stratégie thérapeutique, bien qu'il soit rarement retrouvé. La physiopathologie des PGNMID reste obscure, s'agit-il de la sécrétion d'une Ig monoclonale par un clone sous-jacent parfois malin, ou d'une réaction immunitaire oligoclonale secondaire à un stimulus antigénique. Quoi qu'il en soit, la récurrence quasi systématique après transplantation rénale ainsi que le pronostic rénal sombre démontre que cette néphropathie requiert une thérapie immunosuppressive. D'autres études doivent être réalisées afin de pouvoir proposer un traitement standardisé, éventuellement en fonction du type d'Ig monoclonale identifiée en immunofluorescence. Le Rituximab semble être une piste intéressante dans la prévention de la récurrence après transplantation. Par ailleurs, la réalisation d'une biopsie de contrôle à titre systématique après transplantation rénale paraît nécessaire, dans le but de diagnostiquer précocement une récurrence sur le greffon.

ANNEXE

Patients	Hémapathie	Ig monoclonale	MO rein natif	IF dépôts	Bloqueur SRA	Traitement IS	Hémodialyse	TR
1	MGRS		GNMP + GNEndoC	IgG κ	non	non	oui	oui
2	MGRS		Vascularite Glom	IgG1 λ	oui	oui	non	non
3	MGRS	IgGκ	GNMP + GNEndoC	IgG1 λ	oui	oui	non	non
4	MGRS	IgG3κ	GNMP + GNEndoC + GNExtraC	IgG1 κ	oui	oui	oui	oui
5	Myélome IgGλ	IgGλ	GNMP + GNEndoC	IgG4 λ	non	oui	non	non
6	MGRS		GNMP + GNEndoC + GNExtraC	IgG	oui	oui	oui	oui
7	LAL proB		GNMP + GNEndoC + GNExtraC	IgG3 κ	oui	oui	oui	non
8	MGRS		GNMP + GNEndoC + GNExtraC	IgG3 κ	oui	non	oui	oui
9	MGRS		GNMP	IgG κ	non	non	oui	oui
10	MGRS		GNMP + GNEndoC + GNExtraC	IgG3 κ	oui	non	oui	non
11	MGRS		GNMP	IgG3 κ	non	oui	non	non
12	MGRS		GNMP	IgG	non	non	oui	oui
13	MGRS		GNMP + GNExtraC	IgG1 λ	oui	non	oui	non
14	MGRS		GNMP + GNEndoC	IgG	non	non	oui	oui
15	MGRS	IgG3κ	GNMP + GNEndoC + GNExtraC	IgG3 κ	non	oui	oui	non
16	MGRS		GNMP + GNEndoC	IgG3 κ	oui	non	oui	non
17	SMD	IgG3κ et IgG1λ	GNMP + GNEndoC	IgG3 κ	oui	oui	non	non
18	LLC		GNMP + GNEndoC	IgG3 κ	oui	oui	oui	non
19	Myélome IgGλ	IgGλ	Vascularite Glom	IgG1 λ	oui	oui	non	non

Tableau 21. Evolution des PGNMID sur rein natif.

GNEndoC : glomérulonéphrite endocapillaire. GNExtraC : glomérulonéphrite extracapillaire. GNMP : glomérulonéphrite membrano-proliférative. IF: immunofluorescence. Ig : immunoglobuline. IS : immunosuppresseur. LAL : leucémie aiguë lymphoblastique. LLC : leucémie lymphoïde chronique. MGRS: gammopathie monoclonale de signification rénale. MO : microscopie optique. NF : examen non fait. SMD : syndrome myelodysplasique. SRA : système rénine angiotensine. TR : transplantation rénale. Vascularite Glom : vascularite glomérulaire. Les sous classes d'IgG ainsi que les chaînes légères κ et λ n'étaient pas disponible sur la biopsie initiale pour certains patients.

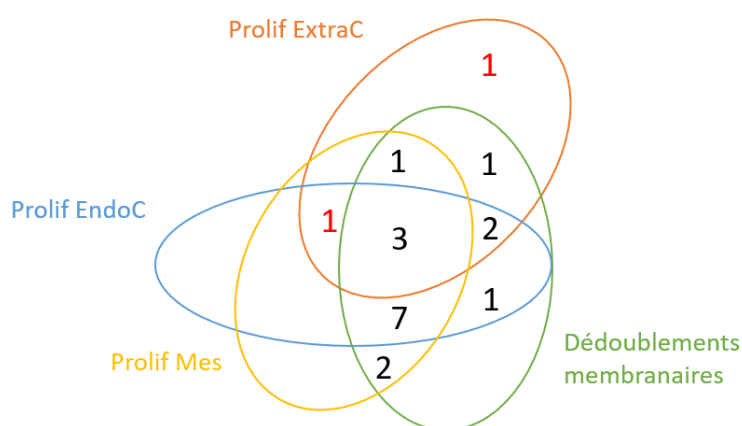


Figure 23. Présentation histologique en microscopie optique sur rein natif.

Prolif ExtraC : prolifération extracapillaire. Prolif EndoC : prolifération endocapillaire. Prolif Mes : prolifération mésangiale. Les chiffres en rouge correspondent aux 2 patients ayant des plages de nécrose fibrinoïde. n=19 patients.

RESUME

Introduction : La glomérulonéphrite proliférative à dépôts monoclonaux d'immunoglobuline (PGNMID) est une entité rare et récemment définie. L'objectif de cette étude est de décrire les caractéristiques cliniques, hématologiques et histologiques des patients atteints de cette néphropathie, mais également d'en étudier l'évolution.

Matériel et méthode : Etude descriptive, rétrospective, incluant les patients ayant une PGNMID-IgG sur les biopsies de reins natifs et de greffons.

Résultats : Dix-neuf patients ont été inclus, d'âge médian 63 ans. La protéinurie médiane était de 6g/24h et le DFG médian de 26ml/min/1,73m². La forme histologique principale était une glomérulonéphrite membranoproliférative (84%). Les dépôts étaient majoritairement IgG3κ (69%). Une immunoglobuline monoclonale était détectée pour 11 patients, et 5 avaient une hémopathie maligne. Lors du suivi (médiane : 57 mois), 11 patients ont reçu une thérapie immunosuppressive, parmi eux 5 ont obtenu une rémission rénale. Treize patients ont nécessité une prise en charge en hémodialyse et 7 ont été transplantés. Les facteurs de mauvais pronostic rénal étaient le sexe masculin (p=0,02), une protéinurie médiane élevée 8,9g/24h (p=0,03), l'absence de traitement immunosuppresseur (p=0,01), la présence de dédoublements membranaires (p=0,02) et de dépôts IgG3κ (p=0,02). Quatre-vingt-huit pourcents des patients ont récidivé après transplantation.

Conclusion : Notre étude confirme le pronostic rénal sombre des patients atteints de PGNMID et l'intérêt du traitement immunosuppresseur. Face à une récurrence presque constante sur le greffon, la réalisation d'une biopsie systématique après transplantation semble indiquée.

Mots clés : PGNMID, Immunoglobuline G monoclonale, MGRS, transplantation rénale, microscopie électronique.

BIBLIOGRAPHIE

1. Leung N, Bridoux F, Batuman V, Chaidos A, Cockwell P, D'Agati VD, et al. The evaluation of monoclonal gammopathy of renal significance: a consensus report of the International Kidney and Monoclonal Gammopathy Research Group. *Nat Rev Nephrol.* 2019;15(1):45-59.
2. Bridoux F, Leung N, Hutchison CA, Touchard G, Sethi S, Ferman J-P, et al. Diagnosis of monoclonal gammopathy of renal significance. *Kidney Int.* avr 2015;87(4):698-711.
3. Sethi S, Rajkumar SV, D'Agati VD. The Complexity and Heterogeneity of Monoclonal Immunoglobulin-Associated Renal Diseases. *J Am Soc Nephrol JASN.* 2018;29(7):1810-23.
4. Bridoux F, Javaugue V, Nasr SH, Leung N. Proliferative glomerulonephritis with monoclonal immunoglobulin deposits: a nephrologist perspective. *Nephrol Dial Transplant.* 2019. Disponible sur: <https://academic.oup.com/ndt/advance-article/doi/10.1093/ndt/gfz176/5561461>
5. Said SM, Cosio FG, Valeri AM, Leung N, Sethi S, Salameh H, et al. Proliferative glomerulonephritis with monoclonal immunoglobulin G deposits is associated with high rate of early recurrence in the allograft. *Kidney Int.* 2018;94(1):159-69.
6. Hogan JJ, Alexander MP, Leung N. Dysproteinemia and the Kidney: Core Curriculum 2019. *Am J Kidney Dis Off J Natl Kidney Found.* 2019;74(6):822-36.
7. Lenz G, Staudt LM. Aggressive lymphomas. *N Engl J Med.* 15 avr 2010;362(15):1417-29.
8. Merlini G, Stone MJ. Dangerous small B-cell clones. *Blood.* 15 oct 2006;108(8):2520-30.
9. International Myeloma Working Group. Criteria for the classification of monoclonal gammopathies, multiple myeloma and related disorders: a report of the International Myeloma Working Group. *Br J Haematol.* juin 2003;121(5):749-57.
10. Kyle RA, Rajkumar SV. Criteria for diagnosis, staging, risk stratification and response assessment of multiple myeloma. *Leukemia.* janv 2009;23(1):3-9.
11. Strati P, Shanafelt TD. Monoclonal B-cell lymphocytosis and early-stage chronic lymphocytic leukemia: diagnosis, natural history, and risk stratification. *Blood.* 23 juill 2015;126(4):454-62.
12. Kyle RA, Benson JT, Larson DR, Therneau TM, Dispenzieri A, Kumar S, et al. Progression in smoldering Waldenström macroglobulinemia: long-term results. *Blood.* 10 mai 2012;119(19):4462-6.
13. Rajkumar SV, Dimopoulos MA, Palumbo A, Blade J, Merlini G, Mateos M-V, et al. International Myeloma Working Group updated criteria for the diagnosis of multiple myeloma. *Lancet Oncol.* nov 2014;15(12):e538-548.
14. Hallek M, Cheson BD, Catovsky D, Caligaris-Cappio F, Dighiero G, Döhner H, et al. Guidelines for the diagnosis and treatment of chronic lymphocytic leukemia: a report from the International Workshop on Chronic Lymphocytic Leukemia updating the National Cancer Institute-Working Group 1996 guidelines. *Blood.* 15 juin 2008;111(12):5446-56.

15. Hallek M, Cheson BD, Catovsky D, Caligaris-Cappio F, Dighiero G, Döhner H, et al. iwCLL guidelines for diagnosis, indications for treatment, response assessment, and supportive management of CLL. *Blood*. 21 2018;131(25):2745-60.
16. Rajkumar SV, Kyle RA, Therneau TM, Melton LJ, Bradwell AR, Clark RJ, et al. Serum free light chain ratio is an independent risk factor for progression in monoclonal gammopathy of undetermined significance. *Blood*. 1 août 2005;106(3):812-7.
17. Turesson I, Kovalchik SA, Pfeiffer RM, Kristinsson SY, Goldin LR, Drayson MT, et al. Monoclonal gammopathy of undetermined significance and risk of lymphoid and myeloid malignancies: 728 cases followed up to 30 years in Sweden. *Blood*. 16 janv 2014;123(3):338-45.
18. Röllig C, Knop S, Bornhäuser M. Multiple myeloma. *Lancet Lond Engl*. 30 mai 2015;385(9983):2197-208.
19. Dimopoulos MA, Kastritis E. How I treat Waldenström macroglobulinemia. *Blood*. 05 2019;134(23):2022-35.
20. Rajkumar SV, Dispenzieri A, Kyle RA. Monoclonal gammopathy of undetermined significance, Waldenström macroglobulinemia, AL amyloidosis, and related plasma cell disorders: diagnosis and treatment. *Mayo Clin Proc*. mai 2006;81(5):693-703.
21. Rawstron AC, Bennett FL, O'Connor SJM, Kwok M, Fenton JAL, Plummer M, et al. Monoclonal B-cell lymphocytosis and chronic lymphocytic leukemia. *N Engl J Med*. 7 août 2008;359(6):575-83.
22. Sharma S, Rai KR. Chronic lymphocytic leukemia (CLL) treatment: So many choices, such great options. *Cancer*. 01 2019;125(9):1432-40.
23. Feraud J-P, Bridoux F, Dispenzieri A, Jaccard A, Kyle RA, Leung N, et al. Monoclonal gammopathy of clinical significance: a novel concept with therapeutic implications. *Blood*. 04 2018;132(14):1478-85.
24. Rosner MH, Perazella MA. Acute Kidney Injury in Patients with Cancer. *N Engl J Med*. 4 mai 2017;376(18):1770-81.
25. Leung N, Bridoux F, Hutchison CA, Nasr SH, Cockwell P, Feraud J-P, et al. Monoclonal gammopathy of renal significance: when MGUS is no longer undetermined or insignificant. *Blood*. 22 nov 2012;120(22):4292-5.
26. Schroeder HW, Cavacini L. Structure and function of immunoglobulins. *J Allergy Clin Immunol*. févr 2010;125(2 Suppl 2):S41-52.
27. Sirac C, Herrera GA, Sanders PW, Batuman V, Bender S, Ayala MV, et al. Animal models of monoclonal immunoglobulin-related renal diseases. *Nat Rev Nephrol*. 2018;14(4):246-64.
28. Woof JM, Russell MW. Structure and function relationships in IgA. *Mucosal Immunol*. nov 2011;4(6):590-7.
29. Vidarsson G, Dekkers G, Rispens T. IgG subclasses and allotypes: from structure to effector functions. *Front Immunol*. 2014;5:520.

30. Debiec H, Hanoy M, Francois A, Guerrot D, Ferlicot S, Johanet C, et al. Recurrent membranous nephropathy in an allograft caused by IgG3k targeting the PLA2 receptor. *J Am Soc Nephrol JASN*. déc 2012;23(12):1949-54.
31. Nasr SH, Satoskar A, Markowitz GS, Valeri AM, Appel GB, Stokes MB, et al. Proliferative glomerulonephritis with monoclonal IgG deposits. *J Am Soc Nephrol JASN*. sept 2009;20(9):2055-64.
32. Bhutani G, Nasr SH, Said SM, Sethi S, Fervenza FC, Morice WG, et al. Hematologic characteristics of proliferative glomerulonephritides with nonorganized monoclonal immunoglobulin deposits. *Mayo Clin Proc*. mai 2015;90(5):587-96.
33. Sethi S, Zand L, Leung N, Smith RJH, Jevremonic D, Herrmann SS, et al. Membranoproliferative glomerulonephritis secondary to monoclonal gammopathy. *Clin J Am Soc Nephrol CJASN*. mai 2010;5(5):770-82.
34. Leung N, Barnidge DR, Hutchison CA. Laboratory testing in monoclonal gammopathy of renal significance (MGRS). *Clin Chem Lab Med*. 1 juin 2016;54(6):929-37.
35. Doshi M, Lahoti A, Danesh FR, Batuman V, Sanders PW, American Society of Nephrology Onco-Nephrology Forum. Paraprotein-Related Kidney Disease: Kidney Injury from Paraproteins-What Determines the Site of Injury? *Clin J Am Soc Nephrol CJASN*. 07 2016;11(12):2288-94.
36. Hogan JJ, Weiss BM. Bridging the Divide: An Onco-Nephrologic Approach to the Monoclonal Gammopathies of Renal Significance. *Clin J Am Soc Nephrol CJASN*. 07 2016;11(9):1681-91.
37. Nasr SH, Fogo AB. New developments in the diagnosis of fibrillary glomerulonephritis. *Kidney Int*. 2019;96(3):581-92.
38. Javaugue V, Dufour-Nourigat L, Desport E, Sibille A, Moulin B, Bataille P, et al. Results of a nation-wide cohort study suggest favorable long-term outcomes of clone-targeted chemotherapy in immunotactoid glomerulopathy. *Kidney Int*. 30 juill 2020.
39. Nasr SH, Fidler ME, Cornell LD, Leung N, Cosio FG, Sheikh SS, et al. Immunotactoid glomerulopathy: clinicopathologic and proteomic study. *Nephrol Dial Transplant Off Publ Eur Dial Transpl Assoc - Eur Ren Assoc*. nov 2012;27(11):4137-46.
40. Roccatello D, Saadoun D, Ramos-Casals M, Tzioufas AG, Fervenza FC, Cacoub P, et al. Cryoglobulinaemia. *Nat Rev Dis Primer*. 02 2018;4(1):11.
41. Zaidan M, Terrier B, Pozdzik A, Frouget T, Rioux-Leclercq N, Combe C, et al. Spectrum and Prognosis of Noninfectious Renal Mixed Cryoglobulinemic GN. *J Am Soc Nephrol JASN*. avr 2016;27(4):1213-24.
42. Ferman J-P, Bridoux F, Kyle RA, Kastiris E, Weiss BM, Cook MA, et al. How I treat monoclonal gammopathy of renal significance (MGRS). *Blood*. 21 nov 2013;122(22):3583-90.
43. Lonial S, Weiss BM, Usmani SZ, Singhal S, Chari A, Bahlis NJ, et al. Daratumumab monotherapy in patients with treatment-refractory multiple myeloma (SIRIUS): an open-label, randomised, phase 2 trial. *Lancet Lond Engl*. 9 avr 2016;387(10027):1551-60.

44. Kamal J, Khairallah P, Crew RJ, Ye X, Swanson SJ, Kudose S, et al. Clinicopathologic Assessment of Monoclonal Immunoglobulin-Associated Renal Disease in the Kidney Allograft. A Retrospective Study and Review of the Literature. *Transplantation*. 17 oct 2019.
45. Nasr SH, Markowitz GS, Stokes MB, Seshan SV, Valderrama E, Appel GB, et al. Proliferative glomerulonephritis with monoclonal IgG deposits: a distinct entity mimicking immune-complex glomerulonephritis. *Kidney Int*. janv 2004;65(1):85-96.
46. Guiard E, Karras A, Plaisier E, Duong Van Huyen J-P, Fakhouri F, Rougier J-P, et al. Patterns of noncryoglobulinemic glomerulonephritis with monoclonal Ig deposits: correlation with IgG subclass and response to rituximab. *Clin J Am Soc Nephrol CJASN*. juill 2011;6(7):1609-16.
47. Albawardi A, Satoskar A, Von Visger J, Brodsky S, Nadasdy G, Nadasdy T. Proliferative glomerulonephritis with monoclonal IgG deposits recurs or may develop de novo in kidney allografts. *Am J Kidney Dis Off J Natl Kidney Found*. août 2011;58(2):276-81.
48. Nasr SH, Sethi S, Cornell LD, Fidler ME, Boelkins M, Fervenza FC, et al. Proliferative Glomerulonephritis with Monoclonal IgG Deposits Recurs in the Allograft. *Clin J Am Soc Nephrol CJASN*. janv 2011;6(1):122-32.
49. Xing G, Gillespie R, Bedri B, Quan A, Zhang P, Zhou XJ. Proliferative glomerulonephritis with monoclonal IgG deposits in children and young adults. *Pediatr Nephrol Berl Ger*. 2018;33(9):1531-8.
50. Javaugue V, Ecotièrè L, Domenger C, Rinsant A, Kaaki S, Goujon JM, et al. Glomérulonéphrites à dépôts non organisés non Randall d'immunoglobuline monoclonale (PGNMID) : étude d'une série de 70 cas. *Néphrologie Thérapeutique*. 1 sept 2018;14(5):260-1.
51. Gumber R, Cohen JB, Palmer MB, Kobrin SM, Vogl DT, Wasserstein AG, et al. A clone-directed approach may improve diagnosis and treatment of proliferative glomerulonephritis with monoclonal immunoglobulin deposits. *Kidney Int*. 2018;94(1):199-205.
52. Buxeda A, Said SM, Nasr SH, Leung N, El Ters M, Cosio FG. Recurrent Proliferative Glomerulonephritis With Monoclonal Immunoglobulin Deposits in Kidney Allografts Treated With Anti-CD20 Antibodies. *Transplantation*. 2019;103(7):1477-85.
53. Komatsuda A, Masai R, Ohtani H, Togashi M, Maki N, Sawada K, et al. Monoclonal immunoglobulin deposition disease associated with membranous features. *Nephrol Dial Transplant Off Publ Eur Dial Transpl Assoc - Eur Ren Assoc*. déc 2008;23(12):3888-94.
54. Chauvet S, Bridoux F, Ecotièrè L, Javaugue V, Sirac C, Arnulf B, et al. Kidney diseases associated with monoclonal immunoglobulin M-secreting B-cell lymphoproliferative disorders: a case series of 35 patients. *Am J Kidney Dis Off J Natl Kidney Found*. nov 2015;66(5):756-67.
55. Vignon M, Cohen C, Faguer S, Noel L-H, Guilbeau C, Rabant M, et al. The clinicopathologic characteristics of kidney diseases related to monotypic IgA deposits. *Kidney Int*. 2017;91(3):720-8.
56. Nasr SH, Larsen CP, Sirac C, Theis JD, Domenger C, Chauvet S, et al. Light chain only variant of proliferative glomerulonephritis with monoclonal immunoglobulin deposits is associated with a high detection rate of the pathogenic plasma cell clone. *Kidney Int*. mars 2020;97(3):589-601.

57. Biglarnia A-R, Huber-Lang M, Mohlin C, Ekdahl KN, Nilsson B. The multifaceted role of complement in kidney transplantation. *Nat Rev Nephrol.* 2018;14(12):767-81.
58. Ricklin D, Hajishengallis G, Yang K, Lambris JD. Complement: a key system for immune surveillance and homeostasis. *Nat Immunol.* sept 2010;11(9):785-97.
59. Sethi S, Rajkumar SV. Monoclonal gammopathy-associated proliferative glomerulonephritis. *Mayo Clin Proc.* nov 2013;88(11):1284-93.
60. Diebold CA, Beurskens FJ, de Jong RN, Koning RI, Strumane K, Lindorfer MA, et al. Complement is activated by IgG hexamers assembled at the cell surface. *Science.* 14 mars 2014;343(6176):1260-3.
61. Sethi S, Fervenza FC. Membranoproliferative glomerulonephritis--a new look at an old entity. *N Engl J Med.* 22 mars 2012;366(12):1119-31.
62. Barbour SJ, Beaulieu MC, Zalunardo NY, Magil AB. Proliferative glomerulonephritis with monoclonal IgG deposits secondary to chronic lymphocytic leukemia. Report of two cases. *Nephrol Dial Transplant Off Publ Eur Dial Transpl Assoc - Eur Ren Assoc.* août 2011;26(8):2712-4.
63. Strati P, Nasr SH, Leung N, Hanson CA, Chaffee KG, Schwager SM, et al. Renal complications in chronic lymphocytic leukemia and monoclonal B-cell lymphocytosis: the Mayo Clinic experience. *Haematologica.* sept 2015;100(9):1180-8.
64. Javaugue V, Debiais-Delpech C, Nouvier M, Gand E, Chauvet S, Ecotiere L, et al. Clinicopathological spectrum of renal parenchymal involvement in B-cell lymphoproliferative disorders. *Kidney Int.* juill 2019;96(1):94-103.
65. Higgins L, Nasr SH, Said SM, Kapoor P, Dingli D, King RL, et al. Kidney Involvement of Patients with Waldenström Macroglobulinemia and Other IgM-Producing B Cell Lymphoproliferative Disorders. *Clin J Am Soc Nephrol CJASN.* 06 2018;13(7):1037-46.
66. Poitou-Verkinder A-L, Francois A, Drieux F, Lepretre S, Legallicier B, Moulin B, et al. The spectrum of kidney pathology in B-cell chronic lymphocytic leukemia / small lymphocytic lymphoma: a 25-year multicenter experience. *PloS One.* 2015;10(3):e0119156.
67. Cain DW, Cidlowski JA. Immune regulation by glucocorticoids. *Nat Rev Immunol.* avr 2017;17(4):233-47.
68. Ponticelli C, Locatelli F. Glucocorticoids in the Treatment of Glomerular Diseases. *Clin J Am Soc Nephrol CJASN.* 7 mai 2018;13(5):815-22.
69. Legendre CM, Licht C, Muus P, Greenbaum LA, Babu S, Bedrosian C, et al. Terminal complement inhibitor eculizumab in atypical hemolytic-uremic syndrome. *N Engl J Med.* 6 juin 2013;368(23):2169-81.
70. Rother RP, Rollins SA, Mojcik CF, Brodsky RA, Bell L. Discovery and development of the complement inhibitor eculizumab for the treatment of paroxysmal nocturnal hemoglobinuria. *Nat Biotechnol.* nov 2007;25(11):1256-64.
71. Masani N, Jhaveri KD, Fishbane S. Update on membranoproliferative GN. *Clin J Am Soc Nephrol CJASN.* mars 2014;9(3):600-8.

72. Herlitz LC, Bomback AS, Markowitz GS, Stokes MB, Smith RN, Colvin RB, et al. Pathology after eculizumab in dense deposit disease and C3 GN. *J Am Soc Nephrol JASN*. juill 2012;23(7):1229-37.
73. Bomback AS, Smith RJ, Barile GR, Zhang Y, Heher EC, Herlitz L, et al. Eculizumab for dense deposit disease and C3 glomerulonephritis. *Clin J Am Soc Nephrol CJASN*. mai 2012;7(5):748-56.
74. Le Quintrec M, Lapeyraque A-L, Lionet A, Sellier-Leclerc A-L, Delmas Y, Baudouin V, et al. Patterns of Clinical Response to Eculizumab in Patients With C3 Glomerulopathy. *Am J Kidney Dis Off J Natl Kidney Found*. 2018;72(1):84-92.
75. Nester CM, Smith RJH. Complement inhibition in C3 glomerulopathy. *Semin Immunol*. 2016;28(3):241-9.
76. Smith RJH, Appel GB, Blom AM, Cook HT, D'Agati VD, Fakhouri F, et al. C3 glomerulopathy - understanding a rare complement-driven renal disease. *Nat Rev Nephrol*. 2019;15(3):129-43.
77. Ruggenenti P, Daina E, Gennarini A, Carrara C, Gamba S, Noris M, et al. C5 Convertase Blockade in Membranoproliferative Glomerulonephritis: A Single-Arm Clinical Trial. *Am J Kidney Dis Off J Natl Kidney Found*. 2019;74(2):224-38.
78. Greenberg PL, Stone RM, Al-Kali A, Barta SK, Bejar R, Bennett JM, et al. Myelodysplastic Syndromes, Version 2.2017, NCCN Clinical Practice Guidelines in Oncology. *J Natl Compr Cancer Netw JNCCN*. 2017;15(1):60-87.
79. Arber DA, Orazi A, Hasserjian R, Thiele J, Borowitz MJ, Le Beau MM, et al. The 2016 revision to the World Health Organization classification of myeloid neoplasms and acute leukemia. *Blood*. 19 2016;127(20):2391-405.
80. Malard F, Mohty M. Acute lymphoblastic leukaemia. *Lancet Lond Engl*. 04 2020;395(10230):1146-62.
81. Sethi S, Haas M, Markowitz GS, D'Agati VD, Rennke HG, Jennette JC, et al. Mayo Clinic/Renal Pathology Society Consensus Report on Pathologic Classification, Diagnosis, and Reporting of GN. *J Am Soc Nephrol JASN*. mai 2016;27(5):1278-87.
82. Sethi S, Nast CC, D'Agati VD, Fervenza FC, Glassock RJ, Stokes MB, et al. Standardized reporting of monoclonal immunoglobulin-associated renal diseases: recommendations from a Mayo Clinic/Renal Pathology Society Working Group. *Kidney Int*. août 2020;98(2):310-3.
83. Yu X, Hu N, Wang S, Zhou F, Zhao M. Membranoproliferative glomerulonephritis with deposition of monoclonal IgG evolved from polyclonal IgG: a case report with two consecutive renal biopsies. *BMC Nephrol*. 22 juill 2019. Disponible sur: <https://www.ncbi.nlm.nih.gov/pmc/articles/PMC6647130/>
84. Nasr SH, Collins AB, Alexander MP, Schraith DF, Herrera Hernandez L, Fidler ME, et al. The clinicopathologic characteristics and outcome of atypical anti-glomerular basement membrane nephritis. *Kidney Int*. avr 2016;89(4):897-908.
85. Coley SM, Shirazian S, Radhakrishnan J, D'Agati VD. Monoclonal IgG1k anti-glomerular basement membrane disease: a case report. *Am J Kidney Dis Off J Natl Kidney Found*. févr 2015;65(2):322-6.

86. Sidana S, Rajkumar SV, Dispenzieri A, Lacy MQ, Gertz MA, Buadi FK, et al. Clinical presentation and outcomes of patients with type 1 monoclonal cryoglobulinemia. *Am J Hematol.* juill 2017;92(7):668-73.
87. Kousios A, Duncan N, Tam FWK, Chaidos A, Cook HT, Roufosse C, et al. Proliferative glomerulonephritis with monoclonal Ig deposits (PGNMID): diagnostic and treatment challenges for the nephrologist! *Kidney Int.* 2019;95(2):467-8.
88. Beaume A, Brizard A, Dreyfus B, Preud'homme JL. High incidence of serum monoclonal Igs detected by a sensitive immunoblotting technique in B-cell chronic lymphocytic leukemia. *Blood.* 15 août 1994;84(4):1216-9.
89. Della Starza I, Chiaretti S, De Propriis MS, Elia L, Cavalli M, De Novi LA, et al. Minimal Residual Disease in Acute Lymphoblastic Leukemia: Technical and Clinical Advances. *Front Oncol.* 2019;9:726.
90. Desandes E, Faure L, Guissou S, Goujon S, Berger C, Minard-Colin V, et al. Infant cancers in France: Incidence and survival (2000-2014). *Cancer Epidemiol.* avr 2020;65:101697.
91. Herzog S, Reth M, Jumaa H. Regulation of B-cell proliferation and differentiation by pre-B-cell receptor signalling. *Nat Rev Immunol.* mars 2009;9(3):195-205.
92. Widmer CC, Balabanov S, Schanz U, Theocharides APA. Transient paraproteinemia after allogeneic hematopoietic stem cell transplantation is an underexplored phenomenon associated with graft versus host disease. *Oncotarget.* 15 nov 2017;8(63):106333-41.
93. Ghobrial IM, Detappe A, Anderson KC, Steensma DP. The bone-marrow niche in MDS and MGUS: implications for AML and MM. *Nat Rev Clin Oncol.* 2018;15(4):219-33.
94. Yoshida Y, Oguma S, Ohno H, Nakabo Y, Katsurada T, Kawahara M, et al. Co-occurrence of monoclonal gammopathy and myelodysplasia: a retrospective study of fourteen cases. *Int J Hematol.* juin 2014;99(6):721-5.
95. Scheijen B, Meijers RWJ, Rijntjes J, van der Klift MY, Möbs M, Steinhilber J, et al. Next-generation sequencing of immunoglobulin gene rearrangements for clonality assessment: a technical feasibility study by EuroClonality-NGS. *Leukemia.* 2019;33(9):2227-40.
96. Thompson PA, Srivastava J, Peterson C, Strati P, Jorgensen JL, Hether T, et al. Minimal residual disease undetectable by next-generation sequencing predicts improved outcome in CLL after chemoimmunotherapy. *Blood.* 28 2019;134(22):1951-9.
97. Nishihori T, Song J, Shain KH. Minimal Residual Disease Assessment in the Context of Multiple Myeloma Treatment. *Curr Hematol Malig Rep.* avr 2016;11(2):118-26.
98. Bridoux F, Javaugue V, Bender S, Leroy F, Aucouturier P, Debais-Delpech C, et al. Unravelling the immunopathological mechanisms of heavy chain deposition disease with implications for clinical management. *Kidney Int.* 2017;91(2):423-34.
99. Nasr SH, Markowitz GS, Stokes MB, Seshan SV, Valderrama E, Appel GB, et al. Proliferative glomerulonephritis with monoclonal IgG deposits: a distinct entity mimicking immune-complex glomerulonephritis. *Kidney Int.* janv 2004;65(1):85-96.

100. Vidal R, Goñi F, Stevens F, Aucouturier P, Kumar A, Frangione B, et al. Somatic mutations of the L12a gene in V-kappa(1) light chain deposition disease: potential effects on aberrant protein conformation and deposition. *Am J Pathol.* déc 1999;155(6):2009-17.
101. Lim WH, Shingde M, Wong G. Recurrent and de novo Glomerulonephritis After Kidney Transplantation. *Front Immunol.* 2019;10:1944.
102. Cosio FG, Cattran DC. Recent advances in our understanding of recurrent primary glomerulonephritis after kidney transplantation. *Kidney Int.* 2017;91(2):304-14.
103. Allen PJ, Chadban SJ, Craig JC, Lim WH, Allen RDM, Clayton PA, et al. Recurrent glomerulonephritis after kidney transplantation: risk factors and allograft outcomes. *Kidney Int.* 2017;92(2):461-9.
104. Lorenz EC, Sethi S, Leung N, Dispenzieri A, Fervenza FC, Cosio FG. Recurrent membranoproliferative glomerulonephritis after kidney transplantation. *Kidney Int.* avr 2010;77(8):721-8.
105. Sethi S, Nasr SH, De Vriese AS, Fervenza FC. C4d as a Diagnostic Tool in Proliferative GN. *J Am Soc Nephrol JASN.* nov 2015;26(11):2852-9.
106. Lemley KV. Kidney disease in nail-patella syndrome. *Pediatr Nephrol Berl Ger.* déc 2009;24(12):2345-54.
107. Harita Y, Urae S, Akashio R, Isojima T, Miura K, Yamada T, et al. Clinical and genetic characterization of nephropathy in patients with nail-patella syndrome. *Eur J Hum Genet EJHG.* 26 mai 2020;
108. van Kruijsdijk RCM, Abrahams AC, Nguyen TQ, Minnema MC, Jacobs JFM, Limper M. Clone-directed therapy for proliferative glomerulonephritis with monoclonal immunoglobulin depositions: is it always necessary? : Two case reports and literature review. *J Nephrol.* juin 2020;33(3):611-7.
109. Cohen C, Royer B, Javaugue V, Szalat R, El Karoui K, Caulier A, et al. Bortezomib produces high hematological response rates with prolonged renal survival in monoclonal immunoglobulin deposition disease. *Kidney Int.* nov 2015;88(5):1135-43.
110. Leung N, Drosou ME, Nasr SH. Dysproteinemias and Glomerular Disease. *Clin J Am Soc Nephrol CJASN.* 06 2018;13(1):128-39.
111. Kubiczkova L, Pour L, Sedlarikova L, Hajek R, Sevcikova S. Proteasome inhibitors - molecular basis and current perspectives in multiple myeloma. *J Cell Mol Med.* juin 2014;18(6):947-61.
112. Zeniya M, Mori T, Yui N, Nomura N, Mandai S, Isobe K, et al. The proteasome inhibitor bortezomib attenuates renal fibrosis in mice via the suppression of TGF- β 1. *Sci Rep.* 12 2017;7(1):13086.
113. Bonaud A, Bender S, Touchard G, Lacombe C, Srouf N, Delpy L, et al. A mouse model recapitulating human monoclonal heavy chain deposition disease evidences the relevance of proteasome inhibitor therapy. *Blood.* 6 août 2015;126(6):757-65.
114. Tanday S. Bortezomib treatment for patients with mantle-cell lymphoma. *Lancet Oncol.* avr 2015;16(4):e162.

115. Kostopoulou M, Adamichou C, Bertias G. An Update on the Diagnosis and Management of Lupus Nephritis. *Curr Rheumatol Rep.* 4 juin 2020;22(7):30.
116. Parikh SV, Almaani S, Brodsky S, Rovin BH. Update on Lupus Nephritis: Core Curriculum 2020. *Am J Kidney Dis Off J Natl Kidney Found.* 24 mars 2020;
117. Fervenza FC, Appel GB, Barbour SJ, Rovin BH, Lafayette RA, Aslam N, et al. Rituximab or Cyclosporine in the Treatment of Membranous Nephropathy. *N Engl J Med.* 04 2019;381(1):36-46.
118. Dahan K, Debiec H, Plaisier E, Cachanado M, Rousseau A, Wakselman L, et al. Rituximab for Severe Membranous Nephropathy: A 6-Month Trial with Extended Follow-Up. *J Am Soc Nephrol JASN.* 2017;28(1):348-58.
119. Jones RB, Tervaert JWC, Hauser T, Luqmani R, Morgan MD, Peh CA, et al. Rituximab versus cyclophosphamide in ANCA-associated renal vasculitis. *N Engl J Med.* 15 juill 2010;363(3):211-20.
120. Stone JH, Merkel PA, Spiera R, Seo P, Langford CA, Hoffman GS, et al. Rituximab versus cyclophosphamide for ANCA-associated vasculitis. *N Engl J Med.* 15 juill 2010;363(3):221-32.
121. Ponticelli C, Patrizia P, Del Vecchio L, Locatelli F. The evolution of the therapeutic approach to membranous nephropathy. *Nephrol Dial Transplant Off Publ Eur Dial Transpl Assoc - Eur Ren Assoc.* 24 mars 2020;
122. Fakhouri F, Le Quintrec M, Frémeaux-Bacchi V. Practical management of C3 glomerulopathy and immunoglobulin-mediated MPGN: facts and uncertainties. *Kidney Int.* 2 juill 2020;
123. Nasr SH, Markowitz GS, Reddy BS, Maesaka J, Swidler MA, D'Agati VD. Dysproteinemia, proteinuria, and glomerulonephritis. *Kidney Int.* févr 2006;69(4):772-5.
124. Wilson HR, Medjeral-Thomas NR, Gilmore AC, Trivedi P, Seyb K, Farzaneh-Far R, et al. Glomerular membrane attack complex is not a reliable marker of ongoing C5 activation in lupus nephritis. *Kidney Int.* 2019;95(3):655-65.
125. Radhakrishnan S, Lunn A, Kirschfink M, Thorner P, Hebert D, Langlois V, et al. Eculizumab and refractory membranoproliferative glomerulonephritis. *N Engl J Med.* 22 mars 2012;366(12):1165-6.
126. Anand S, Miller D, Chipman G, Morris D, Srinivas T. Daratumumab for Severe Refractory Proliferative Glomerulonephritis with Monoclonal Immune Deposits (PGNMID). [Internet]. *Am J Transplant.* 2017;17 (suppl 3). Disponible sur: <https://atcmeetingabstracts.com/abstract/daratumumab-for-severe-refractory-proliferative-glomerulonephritis-with-monoclonal-immune-deposits-pgnmid/>
127. Torrealba J, Gattineni J, Hendricks AR. Proliferative Glomerulonephritis with Monoclonal Immunoglobulin G Lambda Deposits: Report of the First Pediatric Case. *Case Rep Nephrol Dial.* avr 2018;8(1):70-5.