



**HAL**  
open science

# Élaboration d'un e-Learning sur les manifestations dermatologiques des pathologies digestives

Madelaine de Daruvar

► **To cite this version:**

Madelaine de Daruvar. Élaboration d'un e-Learning sur les manifestations dermatologiques des pathologies digestives. Sciences du Vivant [q-bio]. 2020. dumas-02969274

**HAL Id: dumas-02969274**

**<https://dumas.ccsd.cnrs.fr/dumas-02969274>**

Submitted on 16 Oct 2020

**HAL** is a multi-disciplinary open access archive for the deposit and dissemination of scientific research documents, whether they are published or not. The documents may come from teaching and research institutions in France or abroad, or from public or private research centers.

L'archive ouverte pluridisciplinaire **HAL**, est destinée au dépôt et à la diffusion de documents scientifiques de niveau recherche, publiés ou non, émanant des établissements d'enseignement et de recherche français ou étrangers, des laboratoires publics ou privés.



**Faculté des sciences  
médicales et paramédicales**

Aix-Marseille Université

**Elaboration d'un e-Learning sur les manifestations dermatologiques  
des pathologies digestives**

**T H È S E**

**Présentée et publiquement soutenue devant**

**LA FACULTÉ DES SCIENCES MÉDICALES ET PARAMÉDICALES**

**DE MARSEILLE**

**Le 26 Juin 2020**

**Par Madame Madeleine DE DARUVAR**

**Née le 25 mars 1992 à Paris 04<sup>ème</sup> (75)**

**Pour obtenir le grade de Docteur en Médecine**

**D.E.S. de DERMATOLOGIE & VÉNÉRÉOLOGIE**

**Membres du Jury de la Thèse :**

**Monsieur le Professeur DELAPORTE Emmanuel**

**Président**

**Monsieur le Professeur BERBIS Philippe**

**Assesseur**

**Monsieur le Professeur GRIMAUD Jean-Charles**

**Assesseur**

**Madame le Docteur KOEPPPEL Marie-Christine**

**Assesseur**





**Faculté des sciences  
médicales et paramédicales**

Aix-Marseille Université

**Elaboration d'un e-Learning sur les manifestations dermatologiques  
des pathologies digestives**

**T H È S E**

**Présentée et publiquement soutenue devant**

**LA FACULTÉ DES SCIENCES MÉDICALES ET PARAMÉDICALES**

**DE MARSEILLE**

**Le 26 Juin 2020**

**Par Madame Madeleine DE DARUVAR**

**Née le 25 mars 1992 à Paris 04<sup>ème</sup> (75)**

**Pour obtenir le grade de Docteur en Médecine**

**D.E.S. de DERMATOLOGIE & VÉNÉRÉOLOGIE**

**Membres du Jury de la Thèse :**

**Monsieur le Professeur DELAPORTE Emmanuel**

**Président**

**Monsieur le Professeur BERBIS Philippe**

**Assesseur**

**Monsieur le Professeur GRIMAUD Jean-Charles**

**Assesseur**

**Madame le Docteur KOEPPÉL Marie-Christine**

**Assesseur**



## FACULTÉ DES SCIENCES MÉDICALES & PARAMÉDICALES

<b>Doyen</b>	:	<b>Pr. Georges LEONETTI</b>
Vice-Doyen aux affaires générales	:	Pr. Patrick DESSI
Vice-Doyen aux professions paramédicales	:	Pr. Philippe BERBIS
Conseiller	:	Pr. Patrick VILLANI
<b>Assesseurs :</b>		
➤ aux études	:	Pr. Kathia CHAUMOITRE
➤ à la recherche	:	Pr. Jean-Louis MEGE
➤ à l'unité mixte de formation continue en santé	:	Pr. Justin MICHEL
➤ pour le secteur NORD	:	Pr. Stéphane BERDAH
➤ Groupements Hospitaliers de territoire	:	Pr. Jean-Noël ARGENSON
➤ aux masters	:	Pr. Pascal ADALIAN

### **Chargés de mission :**

➤ sciences humaines et sociales	:	Pr. Pierre LE COZ
➤ relations internationales	:	Pr. Stéphane RANQUE
➤ DU/DIU	:	Pr. Véronique VITTON
➤ DPC, disciplines médicales & biologiques	:	Pr. Frédéric CASTINETTI
➤ DPC, disciplines chirurgicales	:	Dr. Thomas GRAILLON

## ÉCOLE DE MEDECINE

**Directeur** : **Pr. Jean-Michel VITON**

### **Chargés de mission**

▪ PACES – Post-PACES	:	Pr. Régis GUIEU
▪ DFGSM	:	Pr. Anne-Laure PELISSIER
▪ DFASM	:	Pr. Marie-Aleth RICHARD
▪ DFASM	:	Pr. Marc BARTHET
▪ Préparation aux ECN	:	Dr Aurélie DAUMAS
▪ DES spécialités	:	Pr. Pierre-Edouard FOURNIER
▪ DES stages hospitaliers	:	Pr. Benjamin BLONDEL
▪ DES MG	:	Pr. Christophe BARTOLI
▪ Démographie médicale	:	Dr. Noémie RESSEGUIER
▪ Etudiant	:	Elise DOMINJON

## ÉCOLE DE DE MAIEUTIQUE

**Directrice** : **Madame Carole ZAKARIAN**

**Chargés de mission**

- 1<sup>er</sup> cycle : Madame Estelle BOISSIER
- 2<sup>ème</sup> cycle : Madame Cécile NINA

## ÉCOLE DES SCIENCES DE LA RÉADAPTATION

**Directeur** : **Monsieur Philippe SAUVAGEON**

**Chargés de mission**

- Masso- kinésithérapie 1<sup>er</sup> cycle : Madame Béatrice CAORS
- Masso-kinésithérapie 2<sup>ème</sup> cycle : Madame Joannie HENRY
- Mutualisation des enseignements : Madame Géraldine DEPRES

## ÉCOLE DES SCIENCES INFIRMIERES

**Directeur** : **Monsieur Sébastien COLSON**

**Chargés de mission**

- Chargée de mission : Madame Sandrine MAYEN RODRIGUES
- Chargé de mission : Monsieur Christophe ROMAN

## PROFESSEURS HONORAIRES

MM	AGOSTINI Serge	MM	FAVRE Roger
	ALDIGHIERI René		FIECHI Marius
	ALESSANDRINI Pierre		FARNARIER Georges
	ALLIEZ Bernard		FIGARELLA Jacques
	AQUARON Robert		FONTES Michel
	ARGEME Maxime		FRANCES Yves
	ASSADOURIAN Robert		FRANCOIS Georges
	AUFFRAY Jean-Pierre		FUENTES Pierre
	AUTILLO-TOUATI Amapola		GABRIEL Bernard
	AZORIN Jean-Michel		GALINIER Louis
	BAILLE Yves		GALLAIS Hervé
	BARDOT Jacques		GAMERRE Marc
	BARDOT André		GARCIN Michel
	BERARD Pierre		GARNIER Jean-Marc
	BERGOIN Maurice		GAUTHIER André
	BERLAND Yvon		GERARD Raymond
	BERNARD Dominique		GEROLAMI-SANTANDREA André
	BERNARD Jean-Louis		GIUDICELLI Roger
	BERNARD Pierre-Marie		GIUDICELLI Sébastien
	BERTRAND Edmond		GOUDARD Alain
	BISSET Jean-Pierre		GOUIN François
	BLANC Bernard		GRILLO Jean-Marie
	BLANC Jean-Louis		GRISOLI François
	BOLLINI Gérard		GROULIER Pierre
	BONGRAND Pierre		HADIDA/SAYAG Jacqueline
	BONNEAU Henri		HASSOUN Jacques
	BONNOIT Jean		HEIM Marc
	BORY Michel		HOUEL Jean
	BOTTA Alain		HUGUET Jean-François
	BOURGEADE Augustin		JAQUET Philippe
	BOUVENOT Gilles		JAMMES Yves
	BOUYALA Jean-Marie		JOUBE Paulette
	BREMOND Georges		JUHAN Claude
	BRICOT René		JUIN Pierre
	BRUNET Christian		KAPHAN Gérard
	BUREAU Henri		KASBARIAN Michel
	CAMBOULIVES Jean		KLEISBAUER Jean-Pierre
	CANNONI Maurice		LACHARD Jean
	CARTOUZOU Guy		LAFFARGUE Pierre
	CAU Pierre		LAUGIER René
	CHABOT Jean-Michel		LE TREUT Yves
	CHAMLIAN Albert		LEVY Samuel
	CHARPIN Denis		LOUCHET Edmond
	CHARREL Michel		LOUIS René
	CHAUVEL Patrick		LUCIANI Jean-Marie
	CHOUX Maurice		MAGALON Guy
	CIANFARANI François		MAGNAN Jacques
	CLAVERIE Jean-Michel		MALLAN- MANCINI Josette
	CLEMENT Robert		MALMEJAC Claude
	COMBALBERT André		MARANINCHI Dominique
	CONTE-DEVOLX Bernard		MARTIN Claude
	CORRIOL Jacques		MATTEI Jean-François
	COULANGE Christian		MERCIER Claude
	DALMAS Henri		METGE Paul
	DE MICO Philippe		MICHOTEY Georges
	DESSEIN Alain		MILLET Yves
	DELARQUE Alain		MIRANDA François
	DEVIN Robert		MONFORT Gérard
	DEVRED Philippe		MONGES André
	DJIANE Pierre		MONGIN Maurice
	DONNET Vincent		MONTIES Jean-Raoul
	DUCASSOU Jacques		NAZARIAN Serge
	DUFOUR Michel		NICOLI René
	DUMON Henri		
	ENJALBERT Alain		

MM NOIRCLERC Michel  
OLMER Michel  
OREHEK Jean  
PAPY Jean-Jacques  
PAULIN Raymond  
PELOUX Yves  
PENAUD Antony  
PENE Pierre  
PIANA Lucien  
PICAUD Robert  
PIGNOL Fernand  
POGGI Louis  
POITOUT Dominique  
PONCET Michel  
POUGET Jean  
PRIVAT Yvan  
QUILICHINI Francis  
RANQUE Jacques  
RANQUE Philippe  
RICHAUD Christian  
RIDINGS Bernard  
ROCHAT Hervé  
ROHNER Jean-Jacques  
ROUX Hubert  
ROUX Michel  
RUFO Marcel  
SAHEL José  
SALAMON Georges  
SALDUCCI Jacques  
SAN MARCO Jean-Louis  
SANKALE Marc  
SARACCO Jacques  
SASTRE Bernard  
SCHIANO Alain  
SCOTTO Jean-Claude  
SEBAHOUN Gérard  
SERMENT Gérard  
SOULAYROL René  
STAHL André  
TAMALET Jacques  
TARANGER-CHARPIN Colette  
THOMASSIN Jean-Marc  
UNAL Daniel  
VAGUE Philippe  
VAGUE/JUHAN Irène  
VANUXEM Paul  
VERVLOET Daniel  
VIALETTES Bernard  
WEILLER Pierre-Jean



**EMERITAT****2008**

M. le Professeur	LEVY Samuel	31/08/2011
Mme le Professeur	JUHAN-VAGUE Irène	31/08/2011
M. le Professeur	PONCET Michel	31/08/2011
M. le Professeur	KASBARIAN Michel	31/08/2011
M. le Professeur	ROBERTOUX Pierre	31/08/2011

**2009**

M. le Professeur	DJIANE Pierre	31/08/2011
M. le Professeur	VERVLOET Daniel	31/08/2012

**2010**

M. le Professeur	MAGNAN Jacques	31/12/2014
------------------	----------------	------------

**2011**

M. le Professeur	DI MARINO Vincent	31/08/2015
M. le Professeur	MARTIN Pierre	31/08/2015
M. le Professeur	METRAS Dominique	31/08/2015

**2012**

M. le Professeur	AUBANIAC Jean-Manuel	31/08/2015
M. le Professeur	BOUVENOT Gilles	31/08/2015
M. le Professeur	CAMBOULIVES Jean	31/08/2015
M. le Professeur	FAVRE Roger	31/08/2015
M. le Professeur	MATTEI Jean-François	31/08/2015
M. le Professeur	OLIVER Charles	31/08/2015
M. le Professeur	VERVLOET Daniel	31/08/2015

**2013**

M. le Professeur	BRANCHEREAU Alain	31/08/2016
M. le Professeur	CARAYON Pierre	31/08/2016
M. le Professeur	COZZONE Patrick	31/08/2016
M. le Professeur	DELMONT Jean	31/08/2016
M. le Professeur	HENRY Jean-François	31/08/2016
M. le Professeur	LE GUICHAOUA Marie-Roberte	31/08/2016
M. le Professeur	RUF0 Marcel	31/08/2016
M. le Professeur	SEBAHOUN Gérard	31/08/2016

**2014**

M. le Professeur	FUENTES Pierre	31/08/2017
M. le Professeur	GAMERRE Marc	31/08/2017
M. le Professeur	MAGALON Guy	31/08/2017
M. le Professeur	PERAGUT Jean-Claude	31/08/2017
M. le Professeur	WEILLER Pierre-Jean	31/08/2017

**2015**

M. le Professeur	COULANGE Christian	31/08/2018
M. le Professeur	COURAND François	31/08/2018
M. le Professeur	FAVRE Roger	31/08/2016
M. le Professeur	MATTEI Jean-François	31/08/2016
M. le Professeur	OLIVER Charles	31/08/2016
M. le Professeur	VERVLOET Daniel	31/08/2016

**2016**

M. le Professeur	BONGRAND Pierre	31/08/2019
M. le Professeur	BOUVENOT Gilles	31/08/2017
M. le Professeur	BRUNET Christian	31/08/2019
M. le Professeur	CAU Pierre	31/08/2019
M. le Professeur	COZZONE Patrick	31/08/2017
M. le Professeur	FAVRE Roger	31/08/2017
M. le Professeur	FONTES Michel	31/08/2019
M. le Professeur	JAMMES Yves	31/08/2019
M. le Professeur	NAZARIAN Serge	31/08/2019
M. le Professeur	OLIVER Charles	31/08/2017
M. le Professeur	POITOUT Dominique	31/08/2019
M. le Professeur	SEBAHOUN Gérard	31/08/2017
M. le Professeur	VIALETTES Bernard	31/08/2019

**2017**

M. le Professeur	ALESSANDRINI Pierre	31/08/2020
M. le Professeur	BOUVENOT Gilles	31/08/2018
M. le Professeur	CHAUVEL Patrick	31/08/2020
M. le Professeur	COZZONE Pierre	31/08/2018
M. le Professeur	DELMONT Jean	31/08/2018
M. le Professeur	FAVRE Roger	31/08/2018
M. le Professeur	OLIVER Charles	31/08/2018
M. le Professeur	SEBBAHOUN Gérard	31/08/2018

**2018**

M. le Professeur	MARANINCHI Dominique	31/08/2021
M. le Professeur	BOUVENOT Gilles	31/08/2019
M. le Professeur	COZZONE Pierre	31/08/2019
M. le Professeur	DELMONT Jean	31/08/2019
M. le Professeur	FAVRE Roger	31/08/2019
M. le Professeur	OLIVER Charles	31/08/2019

**2019**

M. le Professeur	BERLAND Yvon	31/08/2022
M. le Professeur	CHARPIN Denis	31/08/2022
M. le Professeur	CLAVERIE Jean-Michel	31/08/2022
M. le Professeur	FRANCES Yves	31/08/2022
M. le Professeur	CAU Pierre	31/08/2020
M. le Professeur	COZZONE Patrick	31/08/2020
M. le Professeur	DELMONT Jean	31/08/2020
M. le Professeur	FAVRE Roger	31/08/2020
M. le Professeur	FONTES Michel	31/08/2020
M. le Professeur	MAGALON Guy	31/08/2020
M. le Professeur	NAZARIAN Serge	31/08/2020
M. le Professeur	OLIVER Charles	31/08/2020
M. le Professeur	WEILLER Pierre-Jean	31/08/2020

## PROFESSEURS DES UNIVERSITES-PRATICIENS HOSPITALIERS

AGOSTINI FERRANDES Aubert	CHOSSEGROS Cyrille	GUEDJ Eric
ALBANESE Jacques	COLLART Frédéric	GUIEU Régis
ALIMI Yves	COSTELLO Régis	GUIS Sandrine
AMABILE Philippe	COURBIERE Blandine	GUYE Maxime
AMBROSI Pierre	COWEN Didier	GUYOT Laurent
ANDRE Nicolas	CRAVELLO Ludovic	<i>GUY'S Jean-Michel Surnombre</i>
ARGENSON Jean-Noël	CUISSET Thomas	HABIB Gilbert
ASTOUL Philippe	<i>CURVALE Georges Surnombre</i>	HARDWIGSEN Jean
ATTARIAN Shahram	DA FONSECA David	HARLE Jean-Robert
AUDOUIN Bertrand	DAHAN-ALCARAZ Laetitia	<i>HOFFART Louis Disponibilité</i>
AUQUIER Pascal	DANIEL Laurent	HOUVENAEGHEL Gilles
AVIERINOS Jean-François	DARMON Patrice	JACQUIER Alexis
AZULAY Jean-Philippe	D'ERCOLE Claude	JOURDE-CHICHE Noémie
BAILLY Daniel	D'JOURNO Xavier	JOUVE Jean-Luc
BARLESI Fabrice	DEHARO Jean-Claude	KAPLANSKI Gilles
BARLIER-SETTI Anne	DELAPORTE Emmanuel	KARSENTY Gilles
BARTHET Marc	<i>DELPERO Jean-Robert Surnombre</i>	<i>KERBAUL François Détachement</i>
BARTOLI Christophe	DENIS Danièle	KRAHN Martin
BARTOLI Jean-Michel	DISDIER Patrick	LAFFORGUE Pierre
BARTOLI Michel	DODDOLI Christophe	LAGIER Jean-Christophe
BARTOLOMEI Fabrice	DRANCOURT Michel	LAMBAUDIE Eric
BASTIDE Cyrille	DUBUS Jean-Christophe	LANÇON Christophe
BENSOUSSAN Laurent	DUFFAUD Florence	LA SCOLA Bernard
BERBIS Philippe	DUFOUR Henry	LAUNAY Franck
BERDAH Stéphane	DURAND Jean-Marc	LAVIEILLE Jean-Pierre
<i>BERNARD Jean-Paul Retraite au 25/11/2019</i>	DUSSOL Bertrand	LE CORROLLER Thomas
BEROUD Christophe	EBBO Mikaël	LECHEVALLIER Eric
BERTUCCI François	EUSEBIO Alexandre	LEGRE Régis
BLAISE Didier	FAKHRY Nicolas	LEHUCHER-MICHEL Marie-Pascale
BLIN Olivier	<i>FAUGERE Gérard Surnombre</i>	LEONE Marc
BLONDEL Benjamin	FELICIAN Olivier	LEONETTI Georges
BONIN/GUILLAUME Sylvie	FENOLLAR Florence	LEPIDI Hubert
BONELLO Laurent	FIGARELLA/BRANGER Dominique	LEVY Nicolas
BONNET Jean-Louis	FLECHER Xavier	MACE Loïc
<i>BOTTA/FRIDLUND Danielle Surnombre</i>	FOURNIER Pierre-Edouard	MAGNAN Pierre-Edouard
<i>BOUBLI Léon Surnombre</i>	FRANCESCHI Frédéric	MANCINI Julien
BOUFI Mourad	FUENTES Stéphane	<i>MATONTI Frédéric Disponibilité</i>
BOYER Laurent	GABERT Jean	MEGE Jean-Louis
BREGEON Fabienne	GABORIT Bénédicte	MERROT Thierry
BRETELLE Florence	GAINNIER Marc	METZLER/GUILLEMAIN Catherine
BROUQUI Philippe	GARCIA Stéphane	MEYER/DUTOUR Anne
BRUDER Nicolas	GARIBOLDI Vlad	MICCALEF/ROLL Joëlle
BRUE Thierry	GAUDART Jean	MICHEL Fabrice
BRUNET Philippe	GAUDY-MARQUESTE Caroline	MICHEL Gérard
BURTEY Stéphane	GENTILE Stéphanie	MICHEL Justin
CARCOPINO-TUSOLI Xavier	GERBEAUX Patrick	MICHELET Pierre
CASANOVA Dominique	GEROLAMI/SANTANDREA René	MILH Mathieu
CASTINETTI Frédéric	GILBERT/ALESSI Marie-Christine	MILLION Matthieu
CECCALDI Mathieu	GIORGI Roch	MOAL Valérie
CHAGNAUD Christophe	GIOVANNI Antoine	MORANGE Pierre-Emmanuel
CHAMBOST Hervé	GIRARD Nadine	MOULIN Guy
CHAMPSAUR Pierre	GIRAUD/CHABROL Brigitte	MOUTARDIER Vincent
CHANEZ Pascal	GONCALVES Anthony	<i>MUNDLER Olivier Surnombre</i>
CHARAFFE-JAUFFRET Emmanuelle	GRANEL/REY Brigitte	NAUDIN Jean
CHARREL Rémi	GRANVAL Philippe	NICOLAS DE LAMBALLERIE Xavier
CHAUMOITRE Kathia	GREILLIER Laurent	NICOLLAS Richard
CHIARONI Jacques	GRIMAUD Jean-Charles	OLIVE Daniel
CHINOT Olivier	GROB Jean-Jacques	OUAFIK L'Houcine
		OVAERT-REGGIO Caroline

PAGANELLI Franck	ROCH Antoine	TREBUCHON-DA FONSECA Agnès
PANUEL Michel	ROCHWERGER Richard	TRIGLIA Jean-Michel
PAPAZIAN Laurent	ROLL Patrice	TROPIANO Patrick
PAROLA Philippe	ROSSI Dominique	TSIMARATOS Michel
<i>PARRATTE Sébastien Disponibilité</i>	ROSSI Pascal	TURRINI Olivier
PELISSIER-ALICOT Anne-Laure	ROUDIER Jean	VALERO René
PELLETIER Jean	SALAS Sébastien	VAROQUAUX Arthur Damien
PERRIN Jeanne	<i>SAMBUC Roland Surnombre</i>	VELLY Lionel
PETIT Philippe	SARLES Jacques	VEY Norbert
PHAM Thao	SARLES/PHILIP Nicole	VIDAL Vincent
PIERCECCHI/MARTI Marie-Dominique	SARLON-BARTOLI Gabrielle	VIENS Patrice
PIQUET Philippe	SCAVARDA Didier	VILLANI Patrick
PIRRO Nicolas	SCHLEINITZ Nicolas	VITON Jean-Michel
POINSO François	SEBAG Frédéric	VITTON Véronique
RACCAH Denis	SEITZ Jean-François	VIEHWEGER Heide Elke
RANQUE Stéphane	SIELEZNEFF Igor	VIVIER Eric
RAOULT Didier	SIMON Nicolas	XERRI Luc
REGIS Jean	STEIN Andréas	
REYNAUD/GAUBERT Martine	TAIEB David	
REYNAUD Rachel	THIRION Xavier	
RICHARD/LALLEMAND Marie-Aleth	THOMAS Pascal	
ROCHE Pierre-Hugues	THUNY Franck	

---

### **PROFESSEUR DES UNIVERSITES**

ADALIAN Pascal  
 AGHABABIAN Valérie  
 BELIN Pascal  
 CHABANNON Christian  
 CHABRIERE Eric  
 FERON François  
 LE COZ Pierre  
 LEVASSEUR Anthony  
 RANJEVA Jean-Philippe  
 SOBOL Hagay

### **PROFESSEUR CERTIFIE**

BRANDENBURGER Chantal

### **PRAG**

TANTI-HARDOUIN Nicolas

### **PROFESSEUR DES UNIVERSITES MEDECINE GENERALE**

GENTILE Gaëtan

### **PROFESSEUR ASSOCIE DE MEDECINE GENERALE A MI-TEMPS**

ADNOT Sébastien  
 FILIPPI Simon

### **PROFESSEUR ASSOCIE DES UNIVERSITES (disciplines médicales)**

LOUIS-BORRIONE Claude

## MAITRE DE CONFERENCES DES UNIVERSITES - PRATICIEN HOSPITALIER

AHERFI Sarah	DEVILLIER Raynier	LOOSVELD Marie
ANGELAKIS Emmanouïl (disponibilité)	DUBOURG Grégory	MAAROUF Adil
ATLAN Catherine (disponibilité)	DUCONSEIL Pauline	MACAGNO Nicolas
BARTHELEMY Pierre	DUFOUR Jean-Charles	MAUES DE PAULA André
BEGE Thierry	ELDIN Carole	MOTTOLA GHIGO Giovanna
BELIARD Sophie	FABRE Alexandre	NGUYEN PHONG Karine
BENYAMINE Audrey	FAURE Alice	NINOVE Laetitia
BERGE-LEFRANC Jean-Louis	FOLETTI Jean-Marc	NOUGAIREDE Antoine
BERTRAND Baptiste	FOUILLOUX Virginie	OLLIVIER Matthieu
BEYER-BERJOT Laura	FRANKEL Diane	PAULMYER/LACROIX Odile
BIRNBAUM David	FROMONOT Julien	PESENTI Sébastien
BONINI Francesca	GASTALDI Marguerite	RADULESCO Thomas
BOUCRAUT Joseph	GELSI/BOYER Véronique	RESSEGUIER Noémie
BOULAMERY Audrey	GIUSIANO Bernard	ROBERT Philippe
BOULLU/CIOCCA Sandrine	GIUSIANO COURCAMBECK Sophie	ROMANET Pauline
BOUSSEN Salah Michel	GONZALEZ Jean-Michel	SABATIER Renaud
BUFFAT Christophe	GOURIET Frédérique	SARI-MINODIER Irène
CAMILLERI Serge	GRAILLON Thomas	SAVEANU Alexandru
CARRON Romain	GUERIN Carole	SECQ Véronique (disponibilité)
CASSAGNE Carole	GUENOUN MEYSSIGNAC Daphné	STELLMANN Jan-Patrick
CERMOLACCE Michel	GUIDON Catherine	SUCHON Pierre
CHAUDET Hervé	GUIVARCH Jokthan	TABOURET Emeline
CHRETIEN Anne-Sophie	HAUTIER/KRAHN Aurélie	TOGA Caroline
COZE Carole	HRAIECH Sami	TOGA Isabelle
CUNY Thomas	KASPI-PEZZOLI Elise	TOMASINI Pascale
DADOUN Frédéric (disponibilité)	L'OLLIVIER Coralie	TOSELLO Barthélémy
DALES Jean-Philippe	LABIT-BOUVIER Corinne	TROUSSE Delphine
DAUMAS Aurélie	LAFAGE/POCHITALOFF-HUVALE Marina	TUCHTAN-TORRENTS Lucile
DEGEORGES/VITTE Joëlle	LAGIER Aude (disponibilité)	VELY Frédéric
DELLIAUX Stéphane	LAGOUANELLE/SIMEONI Marie-Claude	VION-DURY Jean
DESPLAT/JEGO Sophie	LEVY/MOZZICONACCI Annie	ZATTARA/CANNONI Hélène

## MAITRES DE CONFERENCES DES UNIVERSITES

(mono-appartenants)

ABU ZAINEH Mohammad	DEGIOANNI/SALLE Anna	POUGET Benoît
BARBACARU/PERLES T. A.	DESNUES Benoît	RUEL Jérôme
BERLAND/BENHAIM Caroline	MARANINCHI Marie	THOLLON Lionel
BOUCAULT/GARROUSTE Françoise	MERHEJ/CHAUVEAU Vicky	THIRION Sylvie
BOYER Sylvie	MINVIELLE/DEVICTOR Bénédicte	VERNA Emeline
COLSON Sébastien	POGGI Marjorie	

## MAITRE DE CONFERENCES DES UNIVERSITES DE MEDECINE GENERALE

CASANOVA Ludovic

## MAITRES DE CONFERENCES ASSOCIES DE MEDECINE GENERALE à MI-TEMPS

BARGIER Jacques
BONNET Pierre-André CALVET-MONTREDON Céline
JANCZEWSKI Aurélie
NUSSILI Nicolas
ROUSSEAU-DURAND Raphaëlle
THIERY Didier (nomination au 01/10/2019)

## MAITRE DE CONFERENCES ASSOCIE à MI-TEMPS

BOURRIQUEN Maryline
EVANS-VIALLAT Catherine
LUCAS Guillaume
MATHIEU Marion
MAYENS-RODRIGUES Sandrine
MELLINAS Marie
REVIS Joana
ROMAN Christophe
TRINQUET Laure

**ANATOMIE 4201**

CHAMPSAUR Pierre (PU-PH)  
LE CORROLLER Thomas (PU-PH)  
PIRRO Nicolas (PU-PH)

GUENOUN-MEYSSIGNAC Daphné (MCU-PH)  
*LAGIER Aude (MCU-PH) disponibilité*

THOLLON Lionel (MCF) (60ème section)

**ANATOMIE ET CYTOLOGIE PATHOLOGIQUES 4203**

CHARAFE/JAUFFRET Emmanuelle (PU-PH)  
DANIEL Laurent (PU-PH)  
FIGARELLA/BRANGER Dominique (PU-PH)  
GARCIA Stéphane (PU-PH)  
XERRI Luc (PU-PH)

DALES Jean-Philippe (MCU-PH)  
GIUSIANO COURCAMBECK Sophie (MCU PH)  
LABIT/BOUVIER Corinne (MCU-PH)  
MAUES DE PAULA André (MCU-PH)  
SECQ Véronique (MCU-PH)

**ANESTHESIOLOGIE ET REANIMATION CHIRURGICALE ;  
MEDECINE URGENCE 4801**

ALBANESE Jacques (PU-PH)  
BRUDER Nicolas (PU-PH)  
LEONE Marc (PU-PH)  
MICHEL Fabrice (PU-PH)  
VELLY Lionel (PU-PH)

BOUSSEN Salah Michel (MCU-PH)  
GUIDON Catherine (MCU-PH)

**ANGLAIS 11**

BRANDENBURGER Chantal (PRCE)

**BIOLOGIE ET MEDECINE DU DEVELOPPEMENT  
ET DE LA REPRODUCTION ; GYNECOLOGIE MEDICALE 5405**

METZLER/GUILLEMAIN Catherine (PU-PH)  
PERRIN Jeanne (PU-PH)

**BIOPHYSIQUE ET MEDECINE NUCLEAIRE 4301**

GUEDJ Eric (PU-PH)  
GUYE Maxime (PU-PH)  
*MUNDLER Olivier (PU-PH) Surnombre*  
TAIEB David (PU-PH)

BELIN Pascal (PR) (69ème section)  
RANJEVA Jean-Philippe (PR) (69ème section)

CAMMILLERI Serge (MCU-PH)  
VION-DURY Jean (MCU-PH)

BARBACARU/PERLES Téodora Adriana (MCF) (69ème section)

**BIostatISTIQUES, INFORMATIQUE MEDICALE  
ET TECHNOLOGIES DE COMMUNICATION 4604**

GAUDART Jean (PU-PH)  
GIORGI Roch (PU-PH)  
MANCINI Julien (PU-PH)

CHAUDET Hervé (MCU-PH)  
DUFOUR Jean-Charles (MCU-PH)  
GIUSIANO Bernard (MCU-PH)

ABU ZAINEH Mohammad (MCF) (5ème section)  
BOYER Sylvie (MCF) (5ème section)

**ANTHROPOLOGIE 20**

ADALIAN Pascal (PR)

DEGIOANNI/SALLE Anna (MCF)  
POUGET Benoît (MCF)  
VERNA Emeline (MCF)

**BACTERIOLOGIE-VIROLOGIE ; HYGIENE HOSPITALIERE 4501**

CHARREL Rémi (PU PH)  
DRANCOURT Michel (PU-PH)  
FENOLLAR Florence (PU-PH)  
FOURNIER Pierre-Edouard (PU-PH)  
NICOLAS DE LAMBALLERIE Xavier (PU-PH)  
LA SCOLA Bernard (PU-PH)  
RAOULT Didier (PU-PH)

AHERFI Sarah (MCU-PH)  
*ANGELAKIS Emmanouil (MCU-PH) disponibilité*  
DUBOURG Grégory (MCU-PH)  
GOURIET Frédérique (MCU-PH)  
NOUGAIREDE Antoine (MCU-PH)  
NINOVE Laetitia (MCU-PH)

CHABRIERE Eric (PR) (64ème section)

LEVASSEUR Anthony (PR) (64ème section)  
DESNUES Benoit (MCF) ( 65ème section )  
MERHEJ/CHAUVEAU Vicky (MCF) (87ème section)

**BIOCHIMIE ET BIOLOGIE MOLECULAIRE 4401**

BARLIER/SETTI Anne (PU-PH)  
GABERT Jean (PU-PH)  
GUIEU Régis (PU-PH)  
OUAFIK L'Houcine (PU-PH)

BUFFAT Christophe (MCU-PH)  
FROMNOT Julien (MCU-PH)  
MOTTOLA GHIGO Giovanna (MCU-PH)  
ROMANET Pauline (MCU-PH)  
SAVEANU Alexandru (MCU-PH)

**BIOLOGIE CELLULAIRE 4403**

ROLL Patrice (PU-PH)

FRANKEL Diane (MCU-PH)  
GASTALDI Marguerite (MCU-PH)  
KASPI-PEZZOLI Elise (MCU-PH)  
LEVY-MOZZICONNACCI Annie (MCU-PH)

**CARDIOLOGIE 5102**

AVIERINOS Jean-François (PU-PH)  
BONELLO Laurent (PU PH)  
BONNET Jean-Louis (PU-PH)  
CUISSET Thomas (PU-PH)  
DEHARO Jean-Claude (PU-PH)  
FRANCESCHI Frédéric (PU-PH)  
HABIB Gilbert (PU-PH)  
PAGANELLI Franck (PU-PH)  
THUNY Franck (PU-PH)

**CHIRURGIE VISCERALE ET DIGESTIVE 5202**

BERDAH Stéphane (PU-PH)  
*DELPERO Jean-Robert (PU-PH) Surnombre*  
HARDWIGSEN Jean (PU-PH)  
MOUTARDIER Vincent (PU-PH)  
SEBAG Frédéric (PU-PH)  
SIELEZNEFF Igor (PU-PH)  
TURRINI Olivier (PU-PH)

BEGE Thierry (MCU-PH)  
BEYER-BERJOT Laura (MCU-PH)  
BIRNBAUM David (MCU-PH)  
DUCONSEIL Pauline (MCU-PH)  
GUERIN Carole (MCU-PH)

**CHIRURGIE ORTHOPEDIQUE ET TRAUMATOLOGIQUE 5002**

ARGENSON Jean-Noël (PU-PH)  
 BLONDEL Benjamin (PU-PH)  
 CURVALE Georges (PU-PH) *Surnombre*  
 FLECHER Xavier (PU PH)  
 PARRATTE Sébastien (PU-PH) *Disponibilité*  
 ROCHWERGER Richard (PU-PH)  
 TROPIANO Patrick (PU-PH)

OLLIVIER Matthieu (MCU-PH)

**CHIRURGIE INFANTILE 5402**

*GUYS Jean-Michel (PU-PH) Surnombre*  
 JOUVE Jean-Luc (PU-PH)  
 LAUNAY Franck (PU-PH)  
 MERROT Thierry (PU-PH)  
 VIEHWEGER Heide Elke (PU-PH)  
 FAURE Alice (MCU PH)  
 PESENTI Sébastien (MCU-PH)

LOUIS-BORRIONE Claude (PR associé des Universités)

**CANCEROLOGIE ; RADIOTHERAPIE 4702**

BERTUCCI François (PU-PH)  
 CHINOT Olivier (PU-PH)  
 COWEN Didier (PU-PH)  
 DUFFAUD Florence (PU-PH)  
 GONCALVES Anthony (PU-PH)  
 HOUVENAEGHEL Gilles (PU-PH)  
 LAMBAUDIE Eric (PU-PH)  
 SALAS Sébastien (PU-PH)  
 VIENS Patrice (PU-PH)

SABATIER Renaud (MCU-PH)  
 TABOURET Emeline (MCU-PH)

**CHIRURGIE MAXILLO-FACIALE ET STOMATOLOGIE 5503**

CHOSSEGROS Cyrille (PU-PH)  
 GUYOT Laurent (PU-PH)

FOLETTI Jean-Marc (MCU-PH)

**CHIRURGIE PLASTIQUE,  
RECONSTRUCTRICE ET ESTHETIQUE ; BRÛLOGIE 5004**

CASANOVA Dominique (PU-PH)  
 LEGRE Régis (PU-PH)

**CHIRURGIE THORACIQUE ET CARDIOVASCULAIRE 5103**

COLLART Frédéric (PU-PH)  
 D'JOURNO Xavier (PU-PH)  
 DODDOLI Christophe (PU-PH)  
 GARIBOLDI Vlad (PU-PH)  
 MACE Loïc (PU-PH)  
 THOMAS Pascal (PU-PH)

FOUILLOUX Virginie (MCU-PH)  
 TROUSSE Delphine (MCU-PH)

BERTRAND Baptiste (MCU-PH)  
 HAUTIER/KRAHN Aurélie (MCU-PH)

**EPIDEMIOLOGIE, ECONOMIE DE LA SANTE ET PREVENTION 4601**

AUQUIER Pascal (PU-PH)  
 BERBIS Julie (PU-PH)  
 BOYER Laurent (PU-PH)  
 GENTILE Stéphanie (PU-PH)  
*SAMBUC Roland (PU-PH) Surnombre*  
 THIRION Xavier (PU-PH)

**CHIRURGIE VASCULAIRE ; MEDECINE VASCULAIRE 5104**

ALIMI Yves (PU-PH)  
 AMABILE Philippe (PU-PH)  
 BARTOLI Michel (PU-PH)  
 BOUFI Mourad (PU-PH)  
 MAGNAN Pierre-Edouard (PU-PH)  
 PIQUET Philippe (PU-PH)  
 SARLON-BARTOLI Gabrielle (PU PH)

LAGOUANELLE/SIMEONI Marie-Claude (MCU-PH)  
 RESSEGUIER Noémie (MCU-PH)

MINVIELLE/DEVICTOR Bénédicte (MCF)(06ème section)  
 TANTI-HARDOUIN Nicolas (PRAG)

**HISTOLOGIE, EMBRYOLOGIE ET CYTOGENETIQUE 4202**

LEPIDI Hubert (PU-PH)  
 PAULMYER/LACROIX Odile (MCU-PH)

**GASTROENTEROLOGIE ; HEPATOLOGIE ; ADDICTOLOGIE 5201**

BARTHET Marc (PU-PH)  
*BERNARD Jean-Paul (PU-PH) Retraite au 25/11/2019*  
*BOTTA-FRIDLUND Danielle (PU-PH) Surnombre*  
 DAHAN-ALCARAZ Laetitia (PU-PH)  
 GEROLAMI-SANTANDREA René (PU-PH)  
 GRANDVAL Philippe (PU-PH)  
 GRIMAUD Jean-Charles (PU-PH)  
 SEITZ Jean-François (PU-PH)  
 VITTON Véronique (PU-PH)

GONZALEZ Jean-Michel (MCU-PH)

**DERMATOLOGIE - VENEREOLOGIE 5003**

BERBIS Philippe (PU-PH)  
 DELAPORTE Emmanuel (PU-PH)  
 GAUDY/MARQUESTE Caroline (PU-PH)  
 GROB Jean-Jacques (PU-PH)  
 RICHARD/LALLEMAND Marie-Aleth (PU-PH)

**DUSI**

COLSON Sébastien (MCF)  
 BOURRIQUEN Maryline (MAST)  
 EVANS-VIALLAT Catherine (MAST)  
 LUCAS Guillaume (MAST)  
 MAYEN-RODRIGUES Sandrine (MAST)  
 MELLINAS Marie (MAST)  
 ROMAN Christophe (MAST)  
 TRINQUET Laure (MAST)

**GENETIQUE 4704**

BEROUD Christophe (PU-PH)  
 KRAHN Martin (PU-PH)  
 LEVY Nicolas (PU-PH)  
 SARLES/PHILIP Nicole (PU-PH)

NGYUEN Karine (MCU-PH)  
 TOGA Caroline (MCU-PH)  
 ZATTARA/CANNONI Héliène (MCU-PH)

**ENDOCRINOLOGIE, DIABETE ET MALADIES METABOLIQUES ;  
GYNECOLOGIE MEDICALE 5404**

BRUE Thierry (PU-PH)  
 CASTINETTI Frédéric (PU-PH)  
 CUNY Thomas (MCU PH)

**GYNECOLOGIE-OBSTETRIQUE ; GYNECOLOGIE MEDICALE 5403**

AGOSTINI Aubert (PU-PH)  
*BOUBLI Léon (PU-PH) Surnombre*  
 BRETELLE Florence (PU-PH)  
 CARCOPINO-TUSOLI Xavier (PU-PH)  
 COURBIERE Blandine (PU-PH)  
 CRAVELLO Ludovic (PU-PH)  
 D'ERCOLE Claude (PU-PH)

**IMMUNOLOGIE 4703****HEMATOLOGIE ; TRANSFUSION 4701**

KAPLANSKI Gilles (PU-PH)  
 MEGE Jean-Louis (PU-PH)  
 OLIVE Daniel (PU-PH)  
 VIVIER Eric (PU-PH)

BLAISE Didier (PU-PH)  
 COSTELLO Régis (PU-PH)  
 CHIARONI Jacques (PU-PH)  
 GILBERT/ALESSI Marie-Christine (PU-PH)  
 MORANGE Pierre-Emmanuel (PU-PH)  
 VEY Norbert (PU-PH)

FERON François (PR) (69ème section)

DEVILLIER Raynier (MCU PH)  
 GELSI/BOYER Véronique (MCU-PH)  
 LAFAGE/POCHITALOFF-HUVALE Marina (MCU-PH)  
 LOOSVELD Marie (MCU-PH)  
 SUCHON Pierre (MCU-PH)

BOUCRAUT Joseph (MCU-PH)  
 CHRETIEN Anne-Sophie (MCU PH)  
 DEGEORGES/VITTE Joëlle (MCU-PH)  
 DESPLAT/JEGO Sophie (MCU-PH)  
 ROBERT Philippe (MCU-PH)  
 VELY Frédéric (MCU-PH)

POGGI Marjorie (MCF) (64ème section)

BOUCAULT/GARROUSTE Françoise (MCF) 65ème section)

**MEDECINE LEGALE ET DROIT DE LA SANTE 4603****MALADIES INFECTIEUSES ; MALADIES TROPICALES 4503**

BARTOLI Christophe (PU-PH)  
 LEONETTI Georges (PU-PH)  
 PELISSIER-ALICOT Anne-Laure (PU-PH)  
 PIERCECCHI-MARTI Marie-Dominique (PU-PH)

BROUQUI Philippe (PU-PH)  
 LAGIER Jean-Christophe (PU-PH)  
 MILLION Matthieu (PU-PH)  
 PAROLA Philippe (PU-PH)  
 STEIN Andréas (PU-PH)  
 ELDIN Carole (MCU-PH)

TUCHTAN-TORRENTS Lucile (MCU-PH)

BERLAND/BENHAIM Caroline (MCF) (1ère section)

**MEDECINE INTERNE ; GERIATRIE ET BIOLOGIE DU VIEILLISSEMENT ; ADDICTOLOGIE 5301****MEDECINE PHYSIQUE ET DE READAPTATION 4905**

BONIN/GUILLAUME Sylvie (PU-PH)  
 DISDIER Patrick (PU-PH)  
 DURAND Jean-Marc (PU-PH)  
 EBBO Mikael (PU-PH)  
 GRANEL/REY Brigitte (PU-PH)  
 HARLE Jean-Robert (PU-PH)  
 ROSSI Pascal (PU-PH)  
 SCHLEINITZ Nicolas (PU-PH)

BENSOUSSAN Laurent (PU-PH)  
 VITON Jean-Michel (PU-PH)

**MEDECINE ET SANTE AU TRAVAIL 4602**

BENYAMINE Audrey (MCU-PH)

LEHUCHER/MICHEL Marie-Pascale (PU-PH)

BERGE-LEFRANC Jean-Louis (MCU-PH)  
 SARI/MINODIER Irène (MCU-PH)

**MEDECINE GENERALE 5303****MEDECINE D'URGENCE 4805**

GENTILE Gaëtan (PR Méd. Gén. Temps plein)

*KERBAUL François (PU-PH) détachement*  
 MICHELET Pierre (PU-PH)

CASANOVA Ludovic (MCF Méd. Gén. Temps plein)

ADNOT Sébastien (PR associé Méd. Gén. à mi-temps)  
 FILIPPI Simon (PR associé Méd. Gén. à mi-temps)

**NEPHROLOGIE 5203**

BARGIER Jacques (MCF associé Méd. Gén. À mi-temps)  
 BONNET Pierre-André (MCF associé Méd. Gén à mi-temps)  
 CALVET-MONTREDON Céline (MCF associé Méd. Gén. à temps plein)  
 JANCZEWSKI Aurélie (MCF associé Méd. Gén. À mi-temps)  
 NUSSELI Nicolas (MCF associé Méd. Gén. à mi-temps)  
 ROUSSEAU-DURAND Raphaëlle (MCF associé Méd. Gén. à mi-temps)  
 THERY Didier (MCF associé Méd. Gén. à mi-temps) (nomination au 01/10/2019)

BRUNET Philippe (PU-PH)  
 BURTEY Stéphanne (PU-PH)  
 DUSSOL Bertrand (PU-PH)  
 JOURDE CHICHE Noémie (PU PH)  
 MOAL Valérie (PU-PH)

**NUTRITION 4404****NEUROCHIRURGIE 4902**

DARMON Patrice (PU-PH)  
 RACCAH Denis (PU-PH)  
 VALERO René (PU-PH)

DUFOUR Henry (PU-PH)  
 FUENTES Stéphane (PU-PH)  
 REGIS Jean (PU-PH)  
 ROCHE Pierre-Hugues (PU-PH)  
 SCAVARDA Didier (PU-PH)

*ATLAN Catherine (MCU-PH) disponibilité*  
 BELIARD Sophie (MCU-PH)

CARRON Romain (MCU PH)  
 GRAILLON Thomas (MCU PH)

MARANINCHI Marie (MCF) (66ème section)

**NEUROLOGIE 4901****ONCOLOGIE 65 (BIOLOGIE CELLULAIRE)**

CHABANNON Christian (PR) (66ème section)  
 SOBOL Hagay (PR) (65ème section)

ATTARIAN Sharham (PU PH)  
 AUDOIN Bertrand (PU-PH)  
 AZULAY Jean-Philippe (PU-PH)  
 CECCALDI Mathieu (PU-PH)  
 EUSEBIO Alexandre (PU-PH)  
 FELICIAN Olivier (PU-PH)  
 PELLETIER Jean (PU-PH)

MAAROUF Adil (MCU-PH)



**OPHTALMOLOGIE 5502**

DENIS Danièle (PU-PH)  
 HOFFART Louis (PU-PH) *Disponibilité*  
 MATONTI Frédéric (PU-PH) *Disponibilité*

**PEDEPSYCHIATRIE; ADDICTOLOGIE 4904**

DA FONSECA David (PU-PH)  
 POINSO François (PU-PH)  
 GUIVARCH Jokthan (MCU-PH)

**OTO-RHINO-LARYNGOLOGIE 5501**

DESSI Patrick (PU-PH)  
 FAKHRY Nicolas (PU-PH)  
 GIOVANNI Antoine (PU-PH)  
 LAVIEILLE Jean-Pierre (PU-PH)  
 MICHEL Justin (PU-PH)  
 NICOLLAS Richard (PU-PH)  
 TRIGLIA Jean-Michel (PU-PH)

**PHARMACOLOGIE FONDAMENTALE -  
PHARMACOLOGIE CLINIQUE; ADDICTOLOGIE 4803**

BLIN Olivier (PU-PH)  
 FAUGERE Gérard (PU-PH) *Surnombre*  
 MICALLEF/ROLL Joëlle (PU-PH)  
 SIMON Nicolas (PU-PH)

RADULESCO Thomas (MCU-PH)

BOULAMERY Audrey (MCU-PH)

REVIS Joana (MAST) (Orthophonie) (7ème Section)

**PARASITOLOGIE ET MYCOLOGIE 4502**

RANQUE Stéphane (PU-PH)

CASSAGNE Carole (MCU-PH)  
 L'OLLIVIER Coralie (MCU-PH)  
 TOGA Isabelle (MCU-PH)

**PHILOSOPHIE 17**

LE COZ Pierre (PR) (17ème section)

MATHIEU Marion (MAST)

**PEDIATRIE 5401**

ANDRE Nicolas (PU-PH)  
 CHAMBOST Hervé (PU-PH)  
 DUBUS Jean-Christophe (PU-PH)  
 GIRAUD/CHABROL Brigitte (PU-PH)  
 MICHEL Gérard (PU-PH)  
 MILH Mathieu (PU-PH)  
 OVAERT Caroline (PU-PH)  
 REYNAUD Rachel (PU-PH)  
 SARLES Jacques (PU-PH)  
 TSIMARATOS Michel (PU-PH)

**PHYSIOLOGIE 4402**

BARTOLOMEI Fabrice (PU-PH)  
 BREGEON Fabienne (PU-PH)  
 GABORIT Bénédicte (PU-PH)  
 MEYER/DUTOUR Anne (PU-PH)  
 TREBUCHON/DA FONSECA Agnès (PU-PH)

COZE Carole (MCU-PH)  
 FABRE Alexandre (MCU-PH)  
 TOSELLO Barthélémy (MCU-PH)

BARTHELEMY Pierre (MCU-PH)  
 BONINI Francesca (MCU-PH)  
 BOULLU/CIOCCA Sandrine (MCU-PH)  
 DADOUN Frédéric (MCU-PH) (*disponibilité*)  
 DELLIAUX Stéphane (MCU-PH)

**PSYCHIATRIE D'ADULTES ; ADDICTOLOGIE 4903**

BAILLY Daniel (PU-PH)  
 LANÇON Christophe (PU-PH)  
 NAUDIN Jean (PU-PH)

RUEL Jérôme (MCF) (69ème section)  
 THIRION Sylvie (MCF) (66ème section)

CERMOLACCE Michel (MCU-PH)

**PSYCHOLOGIE - PSYCHOLOGIE CLINIQUE, PCYCHOLOGIE SOCIALE 16**

AGHABABIAN Valérie (PR)

**PNEUMOLOGIE; ADDICTOLOGIE 5101****RADIOLOGIE ET IMAGERIE MEDICALE 4302**

BARTOLI Jean-Michel (PU-PH)  
 CHAGNAUD Christophe (PU-PH)  
 CHAUMOITRE Kathia (PU-PH)  
 GIRARD Nadine (PU-PH)  
 JACQUIER Alexis (PU-PH)  
 MOULIN Guy (PU-PH)  
 PANUEL Michel (PU-PH)  
 PETIT Philippe (PU-PH)  
 VAROQUAUX Arthur Damien (PU-PH)  
 VIDAL Vincent (PU-PH)

ASTOUL Philippe (PU-PH)  
 BARLESI Fabrice (PU-PH)  
 CHANEZ Pascal (PU-PH)  
 GREILLIER Laurent (PU PH)  
 REYNAUD/GAUBERT Martine (PU-PH)

TOMASINI Pascale (MCU-PH)

STELLMANN Jan-Patrick (MCU-PH)

**REANIMATION MEDICALE ; MEDECINE URGENCE 4802****THERAPEUTIQUE; MEDECINE D'URGENCE; ADDICTOLOGIE 4804**

GAINNIER Marc (PU-PH)  
 GERBEAUX Patrick (PU-PH)  
 PAPAIZIAN Laurent (PU-PH)  
 ROCH Antoine (PU-PH)

AMBROSI Pierre (PU-PH)  
 VILLANI Patrick (PU-PH)

HRAIECH Sami (MCU-PH)

DAUMAS Aurélie (MCU-PH)

**RHUMATOLOGIE 5001**

GUIS Sandrine (PU-PH)  
 LAFFORGUE Pierre (PU-PH)  
 PHAM Thao (PU-PH)  
 ROUDIER Jean (PU-PH)

**UROLOGIE 5204**

BASTIDE Cyrille (PU-PH)  
 KARSENTY Gilles (PU-PH)  
 LECHEVALLIER Eric (PU-PH)  
 ROSSI Dominique (PU-PH)

## REMERCIEMENTS

À Monsieur le Professeur Emmanuel DELAPORTE,  
Directeur de thèse et Président du Jury, merci pour l'honneur que vous me faites en acceptant la présidence de cette thèse. Je tiens à vous remercier pour vos précieux conseils, pour votre disponibilité, ainsi que pour l'ensemble de vos enseignements durant ces années d'études passionnantes.

À Monsieur le Professeur Philippe BERBIS,  
Je suis très honorée de vous compter parmi les membres de ce jury. Je voudrais vous remercier pour la qualité de vos enseignements, pour votre disponibilité et votre bienveillance.

À Monsieur le Professeur Jean-Charles GRIMAUD, je vous remercie d'avoir accepté de faire partie de mon jury et vos conseils et vos relectures. Veuillez trouver ici le témoignage de mon plus profond respect et de ma plus grande reconnaissance.

À Madame le Docteur Marie-Christine KOEPEL,  
je suis très heureuse que vous fassiez partie des membres de mon jury de thèse. J'ai beaucoup appris à vos côtés, particulièrement en consultation. Merci de m'avoir appris votre rigueur et votre méticulosité ainsi que pour votre profonde gentillesse.

À Monsieur le Docteur Nicolas MACAGNO, merci pour vos explications en dermatopathologie et pour vos cours d'une grande qualité, tout au long de mon internat.

À mes cheffes avignonnaises Brigitte LAGRANGE et Michèle SANCHEZ,  
merci de m'avoir reçue dans votre service à Avignon et de m'avoir appris tant de choses. Ce furent 6 mois d'épanouissement à vos côtés.

À Arthur, à mes parents, à Vincent et Anne, qui me soutiennent chaque jour.

À toute ma famille.

À mes amis de longue date, merci d'avoir toujours été présents et de m'avoir accompagnée tout au long de mon cursus.

À mes co-internes, à mes chefs de cliniques, anciens et présents.

À Fanny.

À l'équipe soignante et aux autres membres du service avec qui je suis heureuse de travailler chaque jour.

À tous ceux dont j'ai croisé le chemin pendant ces longues études.

# Table des matières

<b>ABRÉVIATIONS.....</b>	<b>2</b>
<b>INTRODUCTION .....</b>	<b>3</b>
<b>MATÉRIEL ET MÉTHODES .....</b>	<b>5</b>
1. Le e-learning .....	5
1.1 Une histoire récente .....	5
1.2 Les différentes formes de e-learning.....	6
1.3 Avantages et inconvénients/freins du e-learning.....	7
1.4 L'ingénierie pédagogique .....	8
1.5 Aspects juridiques du e-learning médical.....	10
2. Élaboration d'un e-learning sur les manifestations dermatologiques des pathologies digestives	11
2.1 Phase d'analyse .....	11
2.1.1 Choix du sujet .....	11
2.1.2 Public cible .....	12
2.2 Phase de design et de développement .....	12
2.2.1 Objectifs pédagogiques.....	12
2.2.2 Recueil du matériel pédagogique du module .....	13
2.2.3 Structure du module de e-learning .....	13
2.3 Phase d'implantation.....	17
2.4 Phase d'évaluation .....	17
2.4.1 Évaluation des étudiants.....	18
2.4.2 Évaluation du e-learning .....	19
<b>RESULTATS .....</b>	<b>20</b>
1. Participation .....	20
2. Résultat du questionnaire de satisfaction .....	20
4.1. Temps nécessaire la réalisation du e-learning .....	20
4.2. Appréciation globale .....	20
4.3. Appréciation du bénéfice du e-learning .....	21
4.4. Appréciation de la difficulté des cours et des cas cliniques .....	21
4.5. Appréciation de l'adaptation au e-learning et préférences .....	22
<b>DISCUSSION .....</b>	<b>23</b>
<b>CONCLUSION .....</b>	<b>25</b>
<b>BIBLIOGRAPHIE.....</b>	<b>27</b>
<b>ANNEXES .....</b>	<b>38</b>
1. ANNEXE I : Supports de e-learning sur les manifestations dermatologiques des pathologies digestives .....	38
2. ANNEXE II : QCM.....	120
3. ANNEXE III : Cas cliniques .....	126
4. ANNEXE IV : Questionnaire de satisfaction .....	141

## **ABRÉVIATIONS**

TIC :	Technologie de l'Information et de la Communication
HAS :	Haute Autorité de Santé
FOAD :	Formation Ouverte et à Distance
ENT :	Environnement Numérique de Travail
SIDES :	Système Inter-universitaire Dématérialisé d'Évaluation en Santé
QCM :	Questions à choix multiples
DIU :	Diplôme Inter Universitaire
DES :	Diplôme d'Études Spécialisées
EAO :	Enseignement Assisté par Ordinateur
FFFOD :	Forum Français de Formation Ouverte et à Distance
TICE :	Technologies de l'Information et de la Communication pour l'Enseignement
MOOC :	Massive Open Online Course
INPI :	Institut national de la propriété intellectuelle
ADDIE :	Analyse Design Développement Implantation Évaluation
SAM :	Successive Approximation Medical
MICI :	Maladies inflammatoires chroniques de l'intestin
EMC :	Encyclopédie Médico-Chirurgicale
AMU :	Aix-Marseille Université
AMeTICE :	Aix-Marseille eTICE
CIPE :	Centre d'Innovation Pédagogique et d'Évaluation
PPV :	Pyostomatite-Pyodermite Végétant

## INTRODUCTION

Depuis plusieurs années avec l'expansion de l'informatique et d'Internet, de plus en plus de cours en ligne, les e-learning, se sont développés, ils ont l'avantage d'être accessibles partout et à tout moment et surtout à large diffusion.

Le développement des Technologie de l'Information et de la Communication (TIC) dans tous les métiers de la formation, y compris dans le domaine de la santé, nécessite l'acquisition de nouvelles compétences par les formateurs, mais aussi par les étudiants qui doivent apprendre à utiliser ces nouveaux outils. Ainsi des cours de TIC ont été créés pour les enseignants universitaires afin de les aider à construire et utiliser ces nouveaux supports.

C'est dans cet esprit que la Haute Autorité de Santé (HAS) a conçu, en 2015, un guide de conception de Formation Ouverte et à Distance (FOAD), dont le e-learning fait partie, à destination des professionnels de la santé.

Les études médicales ont été marquées ces dernières années par ce véritable changement dans les technologies d'enseignement et d'évaluation. Désormais, les étudiants en médecine passent leurs examens sur des tablettes et un grand nombre de cours sont disponibles en ligne sur l'Environnement Numérique de Travail (ENT) et sur d'autres plateformes en ligne comme le Système Inter-universitaire Dématérialisé d'Évaluation en Santé (SIDES) où ils peuvent également se tester au travers de Questions à Choix Multiples (QCM) et de cas cliniques.

Le e-learning se prête particulièrement bien à l'enseignement de la dermatologie, qui est une spécialité dont le diagnostic se base en premier lieu sur l'observation des lésions, puisqu'il permet de partager des iconographies, outils essentiels de notre formation. Certains Diplôme Inter Universitaire (DIU) de dermatologie sont déjà sous ce format (ceux de « Manifestations dermatologiques des maladies systémiques » et de « Dermatologie pédiatrique »), le e-séminaire de dermatopathologie ainsi que de nombreux cours de dermatologie sur SIDES.

L'objectif de ce travail était, après élaboration d'un e-learning sur les manifestations cutanées de pathologies digestives, d'évaluer la satisfaction et l'intégration de cet enseignement chez les internes inscrits en Diplôme d'Etudes Spécialisées (DES) de Dermatologie-Vénérologie à l'Université d'Aix-Marseille.

Ce travail fait suite à quatre e-learning déjà élaborés par d'anciens internes du service de dermatologie de l'hôpital Nord : les hypodermes par le Docteur Combes, les manifestations dermatologiques associées à la polyarthrite rhumatoïde et aux spondylarthropathies par le Docteur Devey, les dermatoses granulomateuses par le Docteur Berniolles et les dermatoses bulleuses par le Docteur Brue. Il s'intègre dans un projet de création d'enseignement en ligne sur des thématiques variées pour les internes de dermatologie.

## MATÉRIEL ET MÉTHODES

### 1. Le e-learning

Le centre de recherche et d'expertise en e-learning de l'université de Liège le définit comme « un apprentissage en ligne centré sur le développement des compétences par l'apprenant et structuré par les interactions avec le tuteur et les pairs » (1).

Il s'appuie sur deux principes : l'auto-apprentissage et la motivation de l'étudiant.

C'est une formation ouverte et à distance. On distingue en effet :

- la formation à distance : lorsqu'il y a une rupture de l'unité de lieu.
- la formation ouverte : lorsqu'il y a une rupture des unités de temps et d'action (accès illimité aux ressources et apprentissage dans l'ordre adapté à l'apprenant) mais qui peut conserver l'unité de lieu. C'est le cas par exemple de la pédagogie Montessori.
- la formation ouverte et à distance : il y a une rupture de l'unité de lieu et des unités de temps et d'action

La formation en ligne s'applique aussi bien à l'enseignement initial qu'à la formation continue.

#### 1.1 Une histoire récente

L'enseignement à distance a débuté sous forme de cours par correspondance, au milieu du XIX<sup>e</sup> siècle, en Angleterre, au moment de la création du timbre-poste (mai 1840). Il était destiné à ceux qui ne pouvaient pas suivre des enseignements dans une université pour des raisons géographiques ou pécuniaires (2).

Dans les années 1970-80, avec le développement de l'informatique, les programmes et les pratiques d'Enseignement Assisté par Ordinateur (EAO) se sont développés. La création des CD-Rom a facilité la diffusion des programmes éducatifs numériques.

Les avantages de ces innovations étaient de diminuer les coûts en améliorant la qualité et la diffusion à un plus grand nombre d'apprenants.

Sous l'impulsion de la Commission européenne, le système éducatif français ont élaboré, à partir des années 1990, différents programmes pour encourager le développement des usages du numérique à l'école et à l'université :



- En 1995 : création de l'association Forum Français de la Formation Ouverte et/ou à Distance (FFFOD) qui regroupe les principaux acteurs, publics et privés, de la formation ouverte et/ou à distance. Elle avait comme but d'élaborer des propositions pour une politique de développement de la formation ouverte et/ou à distance.

- En 2001 : le ministère de l'Emploi et de la Solidarité a rédigé une circulaire (3) qui officialise la FOAD. Elle a permis le financement de programmes et l'évolution progressive de ces pratiques de formation.

Cette circulaire donne la première définition officielle de la FOAD : « Une formation ouverte et/ou à distance est un dispositif souple de formation organisé en fonction de besoins individuels ou collectifs (individus, entreprises, territoires). Elle comporte des apprentissages individualisés et l'accès à des ressources et compétences locales ou à distance. »

- En 2004 : le FFFOD a collaboré avec l'Association Française de Normalisation (AFNOR) à la réalisation du référentiel des bonnes pratiques de la FOAD. (4)

Cette même année, le ministère de l'Enseignement supérieur et de la Recherche a élaboré le programme « COMPETICE » qui est un outil de référence pour le pilotage de projet dans le cadre des Technologies de l'Information et de la Communication pour l'Enseignement (TICE).

- En 2013 : le ministère de l'Enseignement supérieur et de la Recherche a lancé le projet de création de la plateforme FUN (France Université Numérique, <https://www.fun-mooc.fr/> ) qui dispense des cours en ligne, gratuits et ouverts à tous.

- En 2015 : la HAS a publié un guide de FAOD adapté au monde de la santé. (2)

## 1.2 Les différentes formes de e-learning

Le programme COMPETICE, « un outil de pilotage des projets TICE par les compétences », a défini 5 formes de e-learning. L'enseignant peut choisir la forme la plus adaptée en fonction de son public cible (5) :

- Cours en « présentiel enrichi » : il s'agit d'un cours classique en présentiel avec diffusion de vidéos, d'images ou de sons par exemple au moyen d'un tableau interactif, d'un ordinateur et d'un vidéo-projecteur.

- Cours en « présentiel amélioré » : il s'agit d'un cours à plein temps en présentiel, mais pour lequel l'étudiant a à disposition, des documents, des iconographies ou des vidéos qu'il peut consulter avant ou après le cours.
- Cours en « présentiel allégé » : l'enseignement s'aide d'outils numériques pour former l'étudiant à distance, mais le cours reste en présentiel au moins 50% du temps.
- Cours en « présentiel réduit » : l'essentiel du cours se fait sous forme de e-learning avec quelques séances de regroupement en présentiel. L'enseignant intervient un peu en présentiel mais surtout à distance pour, dans les 2 cas, expliquer, orienter et évaluer les étudiants.
- Cours en « présentiel quasi inexistant » : le cours se fait à distance avec un tutorat synchrone ou asynchrone.

Les cours en « présentiel allégé » et en « présentiel réduit » sont des formations hybrides ou *blended learning* puisqu'ils associent cours en présentiel et à distance.

Comme leur nom l'indique les MOOCs (Massive Open Online Course) se distinguent du e-learning par leur dimension massive comme. Certains MOOCs ont plus de 100 000 inscrits. Cette différence entre les MOOCs et le e-learning conduit nécessairement à une différence de pédagogie et d'encadrement (6).

### 1.3 Avantages et inconvénients/freins du e-learning

En 2015, la HAS définit le e-learning comme : « un apprentissage ouvert, favorisant l'accessibilité du contenu, des lieux, du temps, des modes d'enseignement et des médias, et c'est un apprentissage à distance favorisant l'autonomie de l'apprenant. La nécessité du tutorat fait que l'on passe d'un enseignement collectif à un enseignement individuel dont il ne faut pas négliger le temps à y consacrer » (2).

Les avantages sont : (7)

- La diversité des modes d'enseignement : iconographie riche, vidéo, intervenants extérieurs...
- Le développement d'interactions collectives : projets de groupe (wikis, forum...)
- La mise à jour simple et immédiate des cours ainsi que l'archivage
- La plus grande diffusion (intérêt économique)
- L'accessibilité à tout instant, l'autonomie et l'adaptation du rythme de travail
- La réduction du temps pour se déplacer aux cours

Les inconvénients sont :

- Le sentiment de solitude, le manque d'accompagnement
- Le risque de dispersion
- La nécessité d'avoir une structure adéquate : Internet, ordinateur

On peut également noter que l'investissement de l'enseignant est plus important pour la conception mais aussi pour le suivi des étudiants : réponse aux questions individuelles, suivi du parcours des étudiants dans le e-learning. Il a un rôle essentiel pour maintenir la motivation des étudiants, grâce à des relances par mail ou SMS afin les inciter à se connecter. C'est ce qu'on appelle le tutorat en ligne, ou e-tutorat, défini par la HAS comme « un soutien en ligne réalisé pour évaluer, encourager/stimuler et faire évoluer l'apprenant durant la formation » (2).

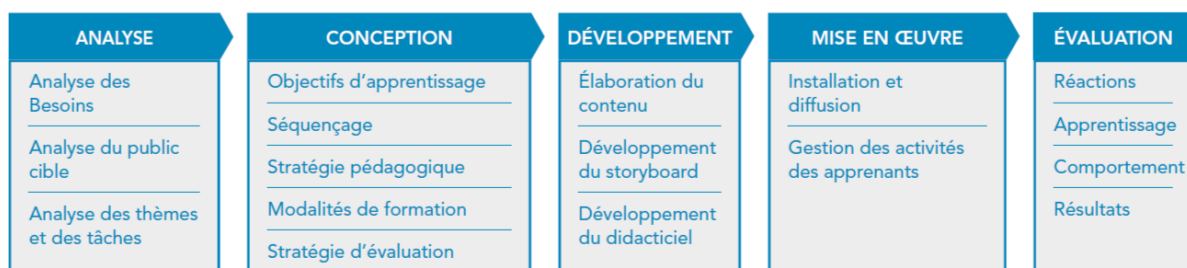
#### 1.4 L'ingénierie pédagogique

L'ingénierie ou modèle de conception pédagogique correspond aux étapes permettant de produire le cours, pour qu'il soit le plus adapté possible aux apprenants.

Il existe deux grands modèles de conception (2).

- **Le modèle ADDIE (« Analyse, Design, Développement, Implantation, Évaluation ») :**  
 C'est le modèle le plus simple à mettre en œuvre. Il comprend 5 étapes (figure 1) (8).  
 Il s'agit du modèle que nous avons utilisé.

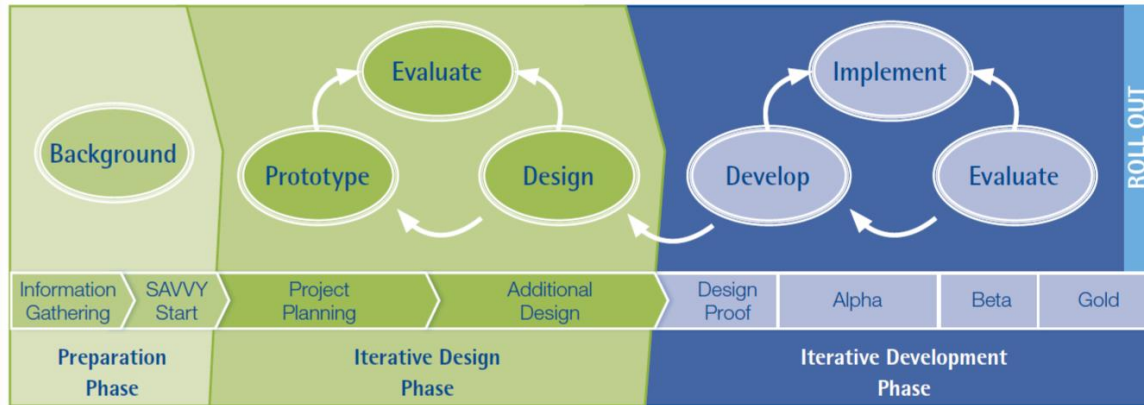
- L'étape d'analyse consiste à déterminer le public cible et à évaluer les besoins des étudiants pour déterminer les thèmes abordés.
- L'étape de design de la formation consiste à établir la « scénarisation pédagogique » soit un séquençage détaillé du cours, les objectifs d'apprentissage de chaque partie, le matériel pédagogique qui sera utilisé et les modalités d'évaluation. Elle prend en compte la durée du cours, les coûts de développement, la stratégie d'implantation et la structure du cours.
- L'étape de développement consiste en la production du matériel d'apprentissage (PowerPoint, vidéo, audio), des outils de communication et des outils communautaires (forum) et du *story-board* (« Le *story-board* ou scénario pédagogique décrit les différents écrans à réaliser pour le programme de e-learning. Il permet de visualiser les différentes phases du programme suivi par l'apprenant » (2)).
- L'étape d'implantation consiste en l'installation du cours sur la plateforme choisie.
- L'étape d'évaluation consiste à connaître les réactions des étudiants vis-à-vis du e-learning (Comment la formation a-t-elle été perçue par les apprenants ?) et ce qu'ils ont assimilé. Cette étape peut être réalisée par questionnaire, QCM, quizz, entretien...



**Figure 1.** Modèle ADDIE pour l'apprentissage électronique. Extrait de Ghirardini et al. (8).

- **Le modèle SAM (« Successive Approximation Model ») :**

Il s'agit d'un modèle plus complexe (figure 2), destiné à des concepteurs expérimentés. À chaque phase, un prototype est réalisé, testé puis réajusté en fonction des besoins.



**Figure 2.** Le modèle SAM. Extrait du guide de la HAS (2)

### 1.5 Aspects juridiques du e-learning médical

Les formations en e-learning sont des œuvres pour lesquelles le droit d'auteur s'applique. Il protège les créations intellectuelles, « quels qu'en soient le genre, la forme d'expression, le mérite ou la destination », selon l'article L. 112-1 du Code de la propriété intellectuelle (9).

Aucune formalité administrative n'est nécessaire pour revendiquer la protection de l'œuvre, mais il est recommandé de prévoir les moyens d'établir la preuve d'une création en cas de litige, par exemple en déposant « une enveloppe Soleau » auprès de l'un des 19 centres de l'Institut national de la propriété intellectuelle (INPI), ou en déposant sa création auprès d'un officier ministériel (notaire ou huissier de justice).

Le droit à l'image (10) et le secret médical (11) sont à respecter scrupuleusement (anonymisation des images médicales diffusées au cours d'une formation).

## 2. Élaboration d'un e-learning sur les manifestations dermatologiques des pathologies digestives

Nous avons suivi le modèle ADDIE pour l'élaboration de notre e-learning.

### 2.1 Phase d'analyse

#### 2.1.1 Choix du sujet

Après les e-learning réalisés sur les hypodermes, les manifestations dermatologiques des pathologies rhumatologiques, les dermatoses granulomateuses et les dermatoses bulleuses, nous nous sommes intéressés aux manifestations cutanées des pathologies digestives.

De nombreuses pathologies digestives, notamment les MICI, ont également une expression cutanée. Les signes cutanés peuvent être les premiers symptômes d'une MICI, ou le seul symptôme d'une polypose héréditaire ou autre pathologie à expression digestive et cutanée.

La reconnaissance précoce de ces lésions par le dermatologue et la recherche de pathologie digestive sous-jacente peut considérablement améliorer le pronostic des patients. Il est donc essentiel que tout dermatologue puisse évoquer ces diagnostics devant un tableau cutané évocateur.

En ce qui concerne les MICI, les manifestations cutanées font partie des manifestations extra-intestinales les plus fréquentes et peuvent précéder les symptômes digestifs. Le diagnostic des MICI à un stade infraclinique permet d'instaurer un traitement avant la destruction tissulaire intestinale et ainsi de prévenir des lésions irréversibles.

Les infections bactériennes digestives sont souvent responsables de dermatoses réactionnelles, parfois au premier plan du tableau clinique. Un prélèvement infectieux simple permet, le plus souvent, de faire le diagnostic.

Dans le syndrome de malabsorption, le dépistage des carences et un traitement par supplémentation orale simple permettent, le plus souvent, d'améliorer considérablement le confort du patient.

Il existe des syndromes héréditaires, parfois associés à une polypose digestive, à évoquer devant des antécédents familiaux de néoplasie, des symptômes digestifs et des lésions cutanées évocatrices. Le diagnostic se fait par recherche de mutation génétique. Il permet au patient de bénéficier d'une surveillance rapprochée pour dépistage précoce des néoplasies ainsi que d'un conseil génétique.

Il existe également des syndromes à expression cutanée et digestive sans risque de néoplasie mais avec des risques de malformation vasculaire, de saignements digestifs et d'atteinte d'autres organes. Ces patients peuvent également bénéficier de conseil génétique et d'une surveillance rapprochée afin de dépister les complications qui peuvent engager leur pronostic vital.

C'est pourquoi une bonne collaboration entre les dermatologues et les gastroentérologues est essentielle pour la prise en charge de ces patients.

### 2.1.2 Public cible

Ce cours était réalisé pour les internes de DES de Dermatologie-Vénérologie de l'Université d'Aix-Marseille.

En mai 2020, 16 internes étaient inscrits à ce DES : deux internes en dernier semestre, un interne en 7<sup>e</sup> semestre, 5 internes en 5<sup>e</sup> semestre, 4 internes en 3<sup>e</sup> semestre et 4 internes en premier semestre.

## 2.2 Phase de *design* et de développement

### 2.2.1 Objectifs pédagogiques

Les objectifs de cet e-learning étaient :

- Connaître l'essentiel sur les MICI afin de savoir mener un interrogatoire permettant d'orienter le diagnostic.
- Savoir prescrire un bilan initial et adresser le patient aux gastro-entérologues pour exploration digestive complémentaire.
- Connaître la stratégie thérapeutique des MICI.
- Connaître les manifestations cutanées associées aux MICI : leurs fréquences, leurs évolutions, leurs associations préférentielles avec certaines formes de MICI et leur traitement.
- Savoir évoquer un diagnostic de MICI devant des lésions cutanées évocatrices, des antécédents personnels et familiaux et des troubles digestifs.
- Connaître les dermatoses associées aux infections bactériennes digestives.
- Savoir reconnaître les signes cutanés des syndromes de malabsorption, leurs méthodes diagnostiques et leurs traitements, notamment la dermatite herpétiforme et les principaux tableaux de carences spécifiques (zinc, vitamine C, vitamine PP, vitamine A).

- Connaître les syndromes héréditaires associant une polypose digestive et des manifestations dermatologiques afin de proposer un test et un conseil génétique et une surveillance adaptée au risque de néoplasie.
- Connaître les maladies à expression cutanée et digestive : les caractéristiques des lésions cutanées, les atteintes d'organe pouvant engager leur pronostic fonctionnel ou le pronostic vital et leurs suivis (multidisciplinaire : gastro-entérologue, ophtalmologue, cardiologue ...) ainsi que savoir proposer un conseil génétique.

### 2.2.2 Recueil du matériel pédagogique du module

Les connaissances théoriques de ce cours sont basées sur de nombreux articles scientifiques recherchés sur le site PubMed, le traité de dermatologie rédigé par le Docteur Jean Hilaire Saurat, intitulé « Dermatologie et infections sexuellement transmissibles, 6<sup>e</sup> édition », et par la lecture de cours de l'Encyclopédie Médico-Chirurgicale (EMC) de dermatologie et de gastro-entérologie, disponibles sur l'ENT de l'Université Aix-Marseille (13-150).

L'essentielle des photographies cliniques ont été fournies par le Professeur Delaporte (service de dermatologie de l'hôpital Nord) et le Professeur Berbis (service de dermatologie de l'hôpital Nord), puis ont été anonymisées. D'autres ont également été prises dans des articles scientifiques.

Les images histologiques ont été fournies par le Docteur Macagno (service d'anatomopathologie de l'hôpital la Timone) ainsi que par le Professeur Delaporte. Les photos d'imagerie (scanner, endoscopie, IRM, vidéocapsules) ont été fournies par le Professeur Grimaud (service de gastro-entérologie de l'hôpital Nord).

### 2.2.3 Structure du module de e-learning

Ce e-learning était composé de trois parties :

- des cours sous forme de diaporama (PowerPoint convertis en fichier PDF) dans l'intention de garder un caractère didactique avec des QCM, portant sur chaque partie, permettant à l'étudiant de s'autoévaluer
- trois cas cliniques
- un questionnaire de satisfaction



La bibliographie était présente en fin de chaque cours pour que l'étudiant puisse s'y référer s'il souhaitait approfondir une partie.

Un forum était également présent, dans un but interactif, pour permettre aux étudiants de discuter entre eux ou avec nous.

Le plan de cet e-learning était largement inspiré de celui du cours du Professeur Delaporte, Peau et affections du tube digestif, publié dans l'EMC de 2016 (32).

Les sections de cet e-learning étaient les suivantes :

- Maladies inflammatoires chroniques de l'intestin :

  - Rappels sur les MICI : cours

  - Manifestations cutanées des MICI : cours + QCM

- Manifestations cutanées des infections bactériennes du tube digestif : cours + QCM

- Manifestations cutanées des syndromes de malabsorption : cours + QCM

- Manifestations cutanées des tumeurs malignes digestives : cours + QCM

- Maladies à expression cutanée et digestive : cours + QCM

- Cas cliniques 1, 2 et 3

- Questionnaire de satisfaction

- Forum interactif

L'ensemble des cours est disponible en annexe 1, les QCM en annexe 2, les cas cliniques en annexe 3 et le questionnaire de satisfaction en annexe 4

Le support mis en ligne était le suivant :

### Informations

Bonjour à toutes et à tous,

Ce e-learning traite des manifestations dermatologiques des pathologies digestives.

Il est composé de 5 parties :

- Maladies inflammatoires chroniques de l'intestin : rappels et manifestations cutanées
- Infections bactériennes du tube digestifs
- Syndrome de malabsorption
- Manifestations cutanées des tumeurs malignes digestives
- Maladies à expression cutanée et digestive

Après avoir lu chaque cours vous pourrez vous auto évaluer au travers de QCM : section "test".

Une fois tous les cours lu, vous devez réaliser les 3 cas cliniques.

Et enfin, merci d'évaluer cet e-learning en répondant au questionnaire de satisfaction.

Vous pouvez, à tout moment dans la progression de ce e-learning, poser des questions sur le forum interactif, qui se situe en bas de la page.

Bon e-learning !

## Maladies inflammatoires chroniques de l'intestin

-  **Rappels sur les MICI**
-  **Manifestations cutanées des MICI**
-  test manifestations cutanées des MICI

**Accès restreint** Non disponible à moins que :

- L'activité **Rappels sur les MICI** soit marquée comme achevée
- L'activité **Manifestations cutanées des MICI** soit marquée comme achevée

## Infections bactériennes du tube digestif

-  **Infections bactériennes du tube digestif**
-  test infections bactériennes du tube digestif

**Accès restreint** Non disponible à moins que : L'activité **Infections bactériennes du tube digestif** soit marquée comme achevée

## Syndrome de malabsorption

-  **Syndrome de malabsorption**
-  test syndrome de malabsorption

**Accès restreint** Non disponible à moins que : L'activité **Syndrome de malabsorption** soit marquée comme achevée

## Manifestations cutanées des tumeurs malignes digestives

 **Manifestations cutanées des tumeurs malignes digestives**

 test manifestations cutanées des tumeurs malignes digestives

**Accès restreint** Non disponible à moins que : L'activité **Manifestations cutanées des tumeurs malignes digestives** soit marquée comme achevée

## Maladies à expression cutanée et digestive

 **Maladies à expression cutanée et digestive**

 test maladies à expression cutanée et digestive

**Accès restreint** Non disponible à moins que : L'activité **Maladies à expression cutanée et digestive** soit marquée comme achevée

## Cas cliniques

 **Cas clinique 1**

 **Cas clinique 2**

 **Cas clinique 3**

## Questionnaire de satisfaction

 **Questionnaire internes**

Merci de répondre à ce questionnaire après avoir fait tout le e-learning : cours + tests des cours et les 3 cas cliniques. Ce questionnaire à pour but d'évaluer cet enseignement pour y apporter des améliorations en fonction de vos besoins.

Merci de votre participation !

## Forum

 **Forum discussion internes**

Il s'agit d'un forum interactif sur lequel chacun peut poser des questions en lien avec le cours, les QCM et les cas cliniques

### 2.3 Phase d'implantation

L'ensemble du cours de e-learning était disponible sur l'ENT sur le site d'Aix-Marseille Université (AMU) sur la plateforme qui se trouve dans l'onglet AMeTICE (Aix-Marseille eTICE).

La connexion à l'ENT se fait avec les identifiants et le mot de passe remis lors de l'inscription à la faculté.

AMeTICE est une plateforme qui utilise les outils du logiciel libre de e-learning, Moodle, sur laquelle les enseignants peuvent mettre en ligne des cours sous forme de e-learning. Ils doivent ensuite donner l'accès aux étudiants dont il souhaite la participation.

L'apprentissage de l'utilisation de Moodle pour élaborer ce cours en e-learning s'est fait auprès de Madame Anne-Marie Catella, ingénieur pédagogique de la section CIPE (Centre d'Innovation Pédagogique et d'Évaluation) de l'Université, lors d'une après-midi d'entretien sur le site de la faculté Saint-Charles.

Nous avons mis en ligne les cours sur « Les manifestations dermatologiques des pathologies digestives » et donné l'accès à tous les internes en DES de Dermatologie-Vénérologie de l'université le 4 mai 2020. Les étudiants ont été informés de l'accessibilité du e-learning par mail. Ils avaient 10 jours pour réaliser l'ensemble de l'enseignement.

### 2.4 Phase d'évaluation

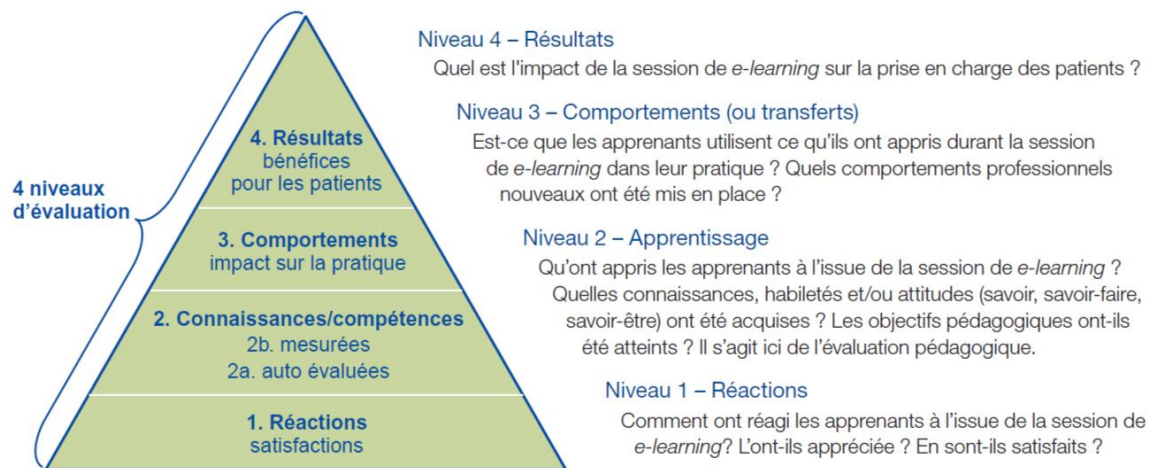
Donald Kirkpatrick, un chercheur américain a défini quatre niveaux croissants d'évaluation de formation (12) (figure 3). Ce sont ces niveaux d'évaluations qui sont les plus utilisés dans la littérature pour évaluer les enseignements.

**Niveau 1 – Réaction** : Les participants trouvent-ils la formation satisfaisante et pertinente par rapport à leur travail ?

**Niveau 2 – Apprentissage** : Les participants ont-ils acquis les connaissances et les compétences attendues du fait de leur participation à la formation ?

**Niveau 3 – Comportement** : Les participants appliquent-ils ce qu'ils ont appris pendant la formation lorsqu'ils sont de retour au travail ? (Changement de la pratique)

**Niveau 4 – Résultats** : Les résultats visés sont-ils atteints à la suite de la formation ? (Résultat clinique)



**Figure 3.** Niveaux d'évaluation de l'impact d'une formation. Extrait du guide de la HAS (2)

Nous avons évalué les deux premiers niveaux. En effet nous n'avons pas assez de recul pour évaluer le changement dans la pratique et le résultat clinique dans le e-learning.

#### 2.4.1 Évaluation des étudiants

Nous avons évalué les étudiants sur les connaissances apportées par cet e-learning grâce à :

- Des QCM qui portaient sur chaque partie. Ainsi, l'étudiant, tout au long de la sa progression dans le e-learning pouvait s'auto-évaluer et revenir sur le chapitre si la note était basse.
- Trois cas cliniques permettant une évaluation plus globale des connaissances acquises :
  - Le cas clinique élaboré par le Professeur Delaporte portait sur une Pyostamatite Pyodermite Végétante (PPV) révélatrice d'une maladie de Crohn. Il s'agit d'une dermatose quasi pathognomonique des MICI puisqu'elle lui est associée dans environ 75% des cas. Il est donc primordial pour le dermatologue de connaître la description des lésions cutanées, l'histologie et la prise en charge. L'étudiant devait également connaître les lésions histologiques digestives et le traitement de la maladie de Crohn.

- Le cas clinique réalisé par le Docteur Koeppel (service de dermatologie de l'hôpital Nord) portait sur un syndrome de Cowden. Il fallait connaître le gène impliqué ainsi que le mode de transmission, les lésions cutanées, l'atteinte digestive associée, le risque de cancers ainsi que les modalités de surveillance.
- Le cas clinique réalisé par le Professeur Berbis portait sur un pyoderma gangrenosum associé à une poussée de maladie de Crohn. Il fallait savoir évoquer les diagnostics différentiels (maladie de Beçet et vascularite nécrotique) et connaître les examens complémentaires à réaliser et les traitements. L'originalité de ce cas résidait dans le fait que le patient faisait une réaction paradoxale sous anti-TNF alpha.

#### 2.4.2 Évaluation du e-learning

Pour évaluer l'appréciation de ce cours, afin de proposer des améliorations, nous avons demandé à l'ensemble des étudiants de répondre à un questionnaire de satisfaction. Les items de ce questionnaire étaient les suivants :

- Combien de temps avez-vous mis pour réaliser cet e-learning ?
- Comment avez-vous trouvé la difficulté des cours ?
- Comment avez-vous trouvé la difficulté des cas cliniques ?
- Trouvez-vous utile d'avoir accès à cette banque de données ?
- Pensez-vous reconsulter ce cours au cours de votre cursus ?
- Pensez-vous avoir progressé sur les manifestations cutanées des pathologies digestives ?
- Avez-vous rencontré des difficultés techniques à la réalisation de cet e-learning ?
- Préférez-vous un cours magistral à ce cours ?
- Quelle méthode d'évaluation avez-vous préférée ?
- Trouveriez-vous utile de faire une correction en présentiel des cas cliniques ?

## RESULTATS

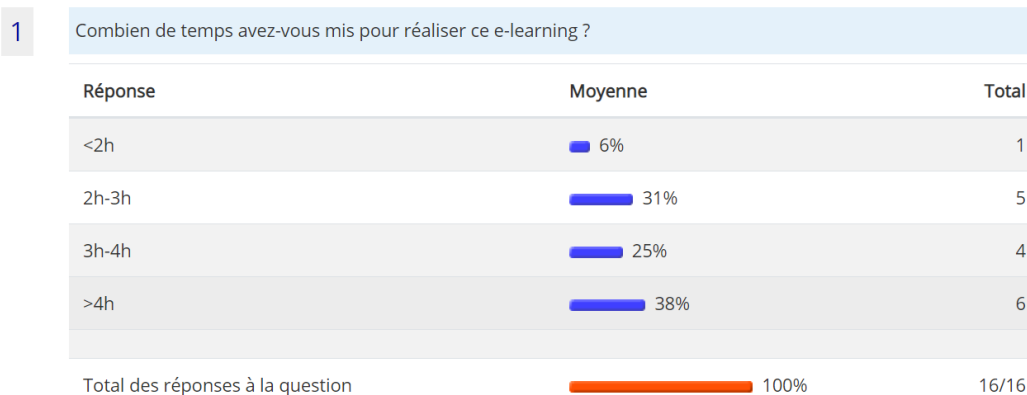
### 1. Participation

L'ensemble des 16 internes inscrits en DES de Dermatologie-Vénérologie à l'AMU ont répondu au questionnaire de satisfaction dans le délai demandé.

Nous avons fait des rappels par mail et SMS, pour encourager les étudiants, afin d'obtenir ce taux de réponse.

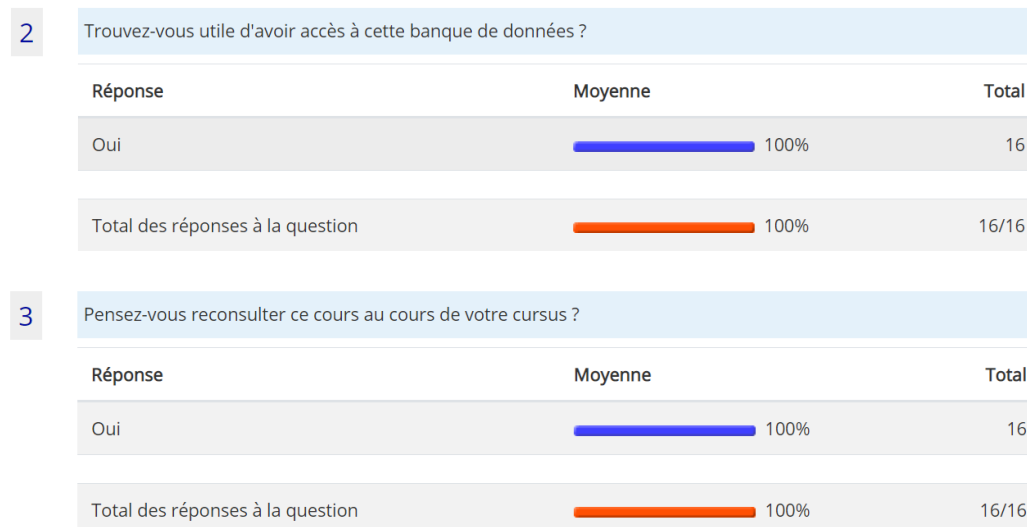### 2. Résultat du questionnaire de satisfaction

#### 2.1. Temps nécessaire à la réalisation du e-learning



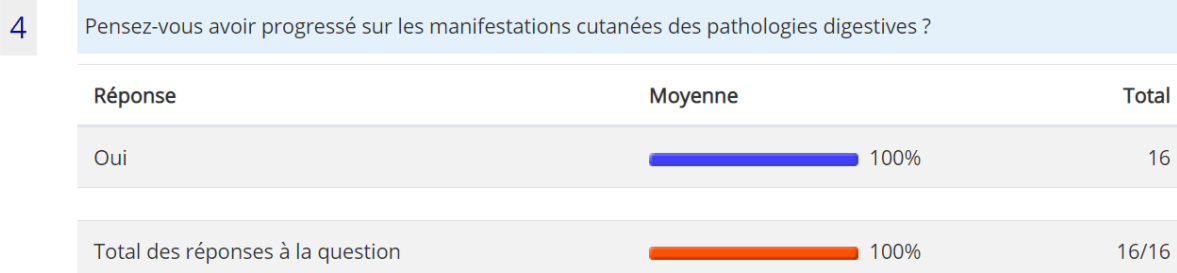
La majorité des internes avait mis plus de 3 heures à réaliser cet e-learning.

#### 2.2. Appréciation globale



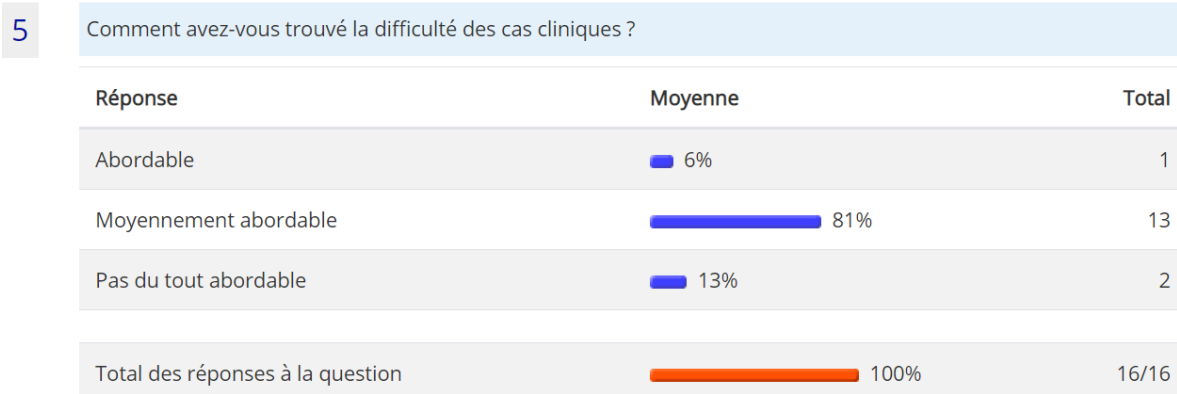
Tous les internes ont trouvé utile d'avoir accès à ce cours et pensent le reconsulter au cours de leur cursus.

## 2.3.Appréciation du bénéfice du e-learning

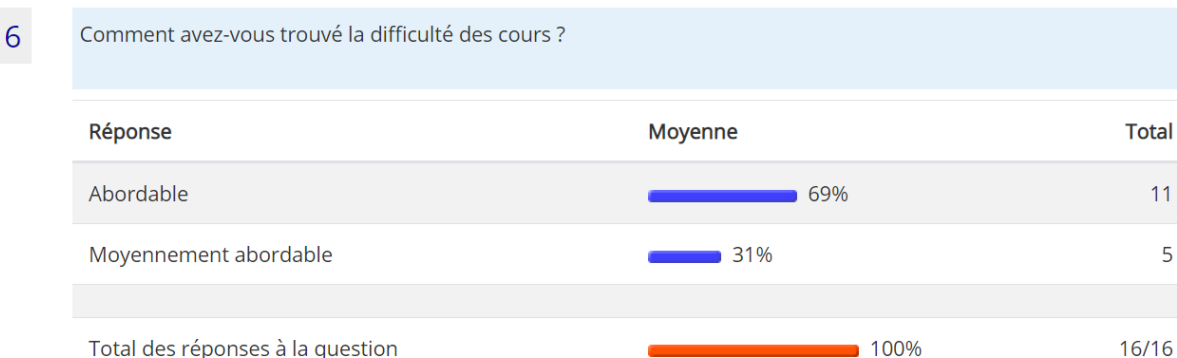


L'ensemble des internes pensait avoir progressé sur les manifestations cutanées des pathologies digestives.

## 2.4.Appréciation de la difficulté des cours et des cas cliniques



La majorité, 81% des internes, a trouvé que les cas cliniques étaient moyennement abordables. Deux internes les ont trouvés pas du tout abordables.



La majorité des internes, 69%, a trouvé les cours abordables. Aucun ne les a trouvés difficilement abordables.



## 2.5.Appréciation de l'adaptation au e-learning et préférences

7

Réponse	Moyenne	Total
Oui	6%	1
Non	88%	14
Sans opinion	6%	1
Total des réponses à la question		16/16

La majorité, 88%, des internes n'a trouvé aucune difficulté technique à la réalisation de cet e-learning.

8

Réponse	Moyenne	Total
QCM	44%	7
Cas cliniques	50%	8
Sans opinion	6%	1
Total des réponses à la question		16/16

La préférence des internes entre cas cliniques et QCM n'était pas franche : 50% des internes ont préféré les cas cliniques, 44% ont préféré les QCM et 6% sans opinion.

9

Réponse	Moyenne	Total
Oui	56%	9
Non	31%	5
Sans opinion	13%	2
Total des réponses à la question		16/16

La majorité, 56%, des internes aurait préféré un cours magistral à ce cours.

10

Réponse	Moyenne	Total
Oui	81%	13
Non	13%	2
Sans opinion	6%	1
Total des réponses à la question		16/16

La majorité des internes, 81%, trouvait utile de réaliser une correction en présentiel des cas cliniques.

## DISCUSSION

La formation en e-learning est en train de profondément renouveler la pratique de l'enseignement, notamment dans le milieu médical.

Il ne pose pas de problème technique majeur dans les jeunes générations habituées à utiliser des supports numériques pour la vie courante (achat sur Internet, écoute de musique, programmation d'événement, messagerie instantanée, divertissements...). Les étudiants en médecine sont particulièrement habitués à travailler sur ces supports (151,152). En effet, 88% des internes n'avaient pas trouvé de problème technique.

Nous avons suivi les profils de connexion des internes pour détecter ceux qui présentaient une perte de motivation et nous leur avons envoyé des messages d'encouragement par mail et SMS. Cette technique est très utile, comme le montre plusieurs études (153). Dans notre cas elle a permis une participation de 100% des internes.

Le temps moyen de réalisation de ce e-learning était supérieur à 3 heures. Les étudiants se sont connectés plusieurs fois et à des moments différents ce qui montre bien l'avantage du e-learning par rapport au présentiel avec la possibilité de la gestion de son emploi du temps. De plus, pour les internes il peut être difficile de se libérer en fonction de l'organisation des services et du planning de gardes, pour des créneaux de 4 heures, sans compter le temps de trajet. Qu'ils soient tous réunis en même temps peut être assez compliqué.

L'ensemble des internes pense avoir progressé sur les manifestations dermatologiques des pathologies digestives et a apprécié cet enseignement.

En effet comme le montrent de nombreuses études, le e-learning permet une amélioration des connaissances (154-156).

69% des internes trouvaient les cours abordables et 31% moyennement abordables, aucun ne les trouvait difficilement abordables. Ce mode d'enseignement semble donc adapté aux compétences des internes. Les internes les trouvant moyennement abordables étaient de jeunes internes (1er et 3<sup>e</sup> semestre).

La majorité des internes a trouvé les cas cliniques proposés moyennement abordables (81%) et deux internes difficilement abordables et la majorité pensait utile de faire leur correction en présentiel (81%). Les cas cliniques étaient difficiles car il s'agit de pathologies rares dont la prise en charge nécessite de l'expérience. Nous avons organisé une correction de ces cas cliniques en visioconférence (le regroupement de plus de 10 personnes était interdit du fait des mesures sanitaires en réponse au coronavirus).

Il n'est pas surprenant que 56% des internes déclare qu'ils auraient préféré un cours magistral : les inconvénients du e-learning sont bien connus, notamment le sentiment de solitude et le manque de motivation. Ce sont des freins à la réalisation du e-learning que le Docteur Devey avait retrouvé dans son questionnaire de satisfaction réalisé dans la même population (157). Des articles récents soulignent également ces limites de l'enseignement numérique (158 et 159).

Il serait utile de faire une partie du cours en présentiel pour pallier ce problème ; les études de la littérature montrent que de meilleurs résultats d'apprentissage sont obtenus par des programmes de e-learning mixte ou *blended learning* comparés au mode d'enseignement traditionnel seul ou à une formation en ligne seule (160-162).

On ne trouve pas de préférence pour les cas cliniques ou les QCM dans la méthode d'évaluation. En effet, ces deux méthodes sont complémentaires.

Des compléments à cet e-learning sont à envisager. En effet, on peut se poser la question de l'acquisition des connaissances sur le long terme. Dans la littérature, il semblerait que l'enseignement en ligne, comparé à un groupe contrôle, n'est pas suffisant pour maintenir dans le temps les connaissances (163,164).

## CONCLUSION

Les e-learning sont de plus en plus utilisés dans tous les domaines, notamment en médecine. La dermatologie est une spécialité pour laquelle ce type d'enseignement est particulièrement adapté par son caractère clinique et donc visuel.

Nous avons élaboré un e-learning portant sur les manifestations dermatologiques des pathologies digestives pour les internes en D.E.S. de Dermatologie-Vénérologie de l'Université d'Aix-Marseille. Il s'intègre dans un projet de travail d'enseignement en ligne de la dermatologie pour les internes.

Ce sujet a été choisi pour la diversité de ses signes cliniques et l'importance de leur reconnaissance précoce pour améliorer le pronostic du patient, souvent lié à la maladie digestive associée et/ou au risque néoplasique. Il montre l'importance de la bonne collaboration entre dermatologues et gastro-entérologues.

Cet enseignement a été mis en ligne sur la plateforme AMeTICE disponible sur l'Environnement Numérique de Travail de l'Université d'Aix-Marseille.

L'étudiant avait accès aux cours sous forme de diaporamas. Il devait ensuite s'évaluer au travers de QCM et de 3 cas cliniques. Il pouvait poser des questions sur un forum de discussion.

L'ensemble des internes a apprécié ce cours en ligne, l'a trouvé utile et pense avoir progressé sur le sujet. Les problèmes techniques ne sont pas un frein pour cette population habituée à travailler en ligne. Au contraire, ce type d'enseignement présente de nombreux avantages particulièrement adaptés aux internes en médecine, puisqu'il permet une souplesse en ce qui concerne les lieux et d'horaires d'apprentissage.

Une majorité des internes a trouvé les cas cliniques difficilement abordables et trouvait utile de faire une correction en présentiel. Nous avons donc organisé une correction en visio-conférence (présentiel non réalisable du fait des mesures barrières en lien avec la pandémie à Covid19).

Il semble important, comme le montre la littérature, de conserver une partie d'enseignement en présentiel, interactive, pour pallier le sentiment de solitude des apprenants et améliorer les connaissances (le *blended learning*).

Pour permettre un maintien des connaissances, nous proposerons de nouveaux QCM, cas cliniques et quizz régulièrement, avec des relances individuelles pour pallier le manque de motivation.

Dans le contexte sanitaire de pandémie, la décision subite de fermeture des universités au milieu du second semestre a obligé celles-ci à réorganiser leurs enseignements pour assurer une forme de continuité pédagogique. Une telle adaptation dans un délai aussi rapide n'aurait pas été possible sans un recours massif aux diverses techniques qui permettent l'enseignement à distance. Cette situation exceptionnelle souligne l'importance stratégique de ces approches qui sont plus que jamais encouragées et soutenues par le ministère de l'enseignement supérieur (165).

## BIBLIOGRAPHIE

1. Balancier P, Georges F, Jacobs S, Martin V, Poumay M. Qu'est-ce qu'apprendre. In : L'E-learning dans l'Enseignement Supérieur – Environnement International Francophone. LABSET. Mars 2006, 6p. [https://orbi.uliege.be/bitstream/2268/10824/1/A0000\\_BALANCIER\\_GEORGES\\_L\\_elearning\\_dans\\_l\\_enseignement\\_superieur.pdf](https://orbi.uliege.be/bitstream/2268/10824/1/A0000_BALANCIER_GEORGES_L_elearning_dans_l_enseignement_superieur.pdf)
2. HAS. Guide e-learning rapport complet : Guide de conception de formation ouverte et à distance (FOAD) dans le monde de la santé. Avril 2015. [https://www.has-sante.fr/upload/docs/application/pdf/2015-09/guide\\_elearning\\_rapport\\_complet.pdf](https://www.has-sante.fr/upload/docs/application/pdf/2015-09/guide_elearning_rapport_complet.pdf)
3. Ministère de l'emploi et de la solidarité. CIRCULAIRE DGEFP n°2001/22 du 20 juillet 2001 relative aux formations ouvertes et/ou à distance « FOAD ». <https://travail-emploi.gouv.fr/publications/picts/bo/05092001/A0160004.htm>
4. AFNOR, Association Française de Normalisation. Référentiel de bonnes pratiques en formation ouverte et à distance. 2004. [https://www.centre-inffo.fr/IMG/pdf/presse\\_rbp.pdf](https://www.centre-inffo.fr/IMG/pdf/presse_rbp.pdf).
5. Groupe de travail réuni à l'initiative de la Direction de la Technologie (MR) piloté par Frédéric Haeuw (ALGORA). COMPETICE Outil de pilotage par les compétences des projets TICE dans l'enseignement dans l'enseignement supérieur. Sept 2001. <https://www.centre-inffo.fr/IMG/pdf/competice9.pdf>
6. Mines Paris Tech. Quelle différence entre l'e-learning et les MOOCs ? MOOC [En ligne]. [cité 2 mai 2020]. Disponible sur: [http://controverses.minesparistech.fr/public/promo14/promo14\\_G9/www.controverses-minesparistech-2.fr/\\_groupe9/introduction/lhistoire-des-moocs/les-premisses-des-moocs/index.html](http://controverses.minesparistech.fr/public/promo14/promo14_G9/www.controverses-minesparistech-2.fr/_groupe9/introduction/lhistoire-des-moocs/les-premisses-des-moocs/index.html)
7. Maisonneuve H, Chabot O. L'Internet en formation médicale continue : aussi efficace que les formations dites présentiels. Presse Médicale. oct 2009;38(10):1434-42.
8. Ghirardini B, Landriscina F, Shapiro B. Méthodologies pour le développement de cours e-learning. Un guide pour concevoir et élaborer des cours d'apprentissage numérique. FAO; 2011. <http://agris.fao.org/agris-search/search.do?recordID=XF2015004492>
9. Code De La Propriété Intellectuelle. Article L-111-1 à L112-4. <https://www.legifrance.gouv.fr/affichCodeArticle.do?idArticle=LEGIARTI000006278868&cidTexte=LEGITEXT000006069414&dateTexte=20060803>
10. Code Civil. Articles 7 à 15. <https://www.legifrance.gouv.fr/affichCode.do?cidTexte=LEGITEXT000006070721>
11. Code de la Santé Publique. Article L110-4. <https://www.legifrance.gouv.fr/affichCodeArticle.do?idArticle=LEGIARTI000036515027&cidTexte=LEGITEXT000006072665&dateTexte=20180119>
12. Pottiez J. Nouveau modèle de Kirkpatrick : quels apports pour la fonction formation ? [Internet]. [cité 2 mai 2020]. Le blog de C-Campus. 2019. Disponible sur: <https://www.blog-formation-entreprise.fr/nouveau-modele-kirkpatrick-apports-fonction-formation/>
13. Knights D, Lassen KG, Xavier RJ. Advances in inflammatory bowel disease pathogenesis: linking host genetics and the microbiome. Gut. oct 2013;62(10):1505-10.

14. Guan Q. A Comprehensive Review and Update on the Pathogenesis of Inflammatory Bowel Disease. *J Immunol Res.* 2019;2019:7247238.
15. Glassner KL, Abraham BP, Quigley EMM. The microbiome and inflammatory bowel disease. *J Allergy Clin Immunol.* janv 2020;145(1):16-27.
16. Hugot JP, Chamaillard M, Zouali H, Lesage S, Cézard JP, Belaiche J, et al. Association of NOD2 leucine-rich repeat variants with susceptibility to Crohn's disease. *Nature.* 31 mai 2001;411(6837):599-603.
17. Knox NC, Forbes JD, Peterson C-L, Van Domselaar G, Bernstein CN. The Gut Microbiome in Inflammatory Bowel Disease: Lessons Learned From Other Immune-Mediated Inflammatory Diseases. *Am J Gastroenterol.* juill 2019;114(7):1051-70.
18. Mak WY, Zhao M, Ng SC, Burisch J. The epidemiology of inflammatory bowel disease: East meets west. *J Gastroenterol Hepatol.* 9 oct 2019;
19. Ng SC, Shi HY, Hamidi N, Underwood FE, Tang W, Benchimol EI, et al. Worldwide incidence and prevalence of inflammatory bowel disease in the 21st century: a systematic review of population-based studies. *Lancet Lond Engl.* 23 2018;390(10114):2769-78.
20. Altwegg R, Peyrin-Biroulet L. Maladie de Crohn chez l'adulte. *EMC-Gastro-entérologie* 2016 ;11(3):1-18[Article9-057-G-10].
21. Buisson A, Bommelaer G, Peyrin-Biroulet L. Rectocolite hémorragique : épidémiologie, physiopathologie, diagnostic, histoire naturelle et stratégie thérapeutique. *EMC-Gastro-entérologie* 2012 ;7(4):1-19[Article9-059-A-10].
22. Torres J, Bonovas S, Doherty G, Kucharzik T, Gisbert JP, Raine T, et al. ECCO Guidelines on Therapeutics in Crohn's Disease: Medical Treatment. *J Crohns Colitis.* 1 janv 2020;14(1):4-22.
23. Maaser C, Sturm A, Vavricka SR, Kucharzik T, Fiorino G, Annese V, et al. ECCO-ESGAR Guideline for Diagnostic Assessment in IBD Part 1: Initial diagnosis, monitoring of known IBD, detection of complications. *J Crohns Colitis.* 01 2019;13(2):144-64.
24. Sturm A, Maaser C, Calabrese E, Annese V, Fiorino G, Kucharzik T, et al. ECCO-ESGAR Guideline for Diagnostic Assessment in IBD Part 2: IBD scores and general principles and technical aspects. *J Crohns Colitis.* 26 mars 2019;13(3):273-84.
25. Harbord M, Eliakim R, Bettenworth D, Karmiris K, Katsanos K, Kopylov U, et al. Third European Evidence-based Consensus on Diagnosis and Management of Ulcerative Colitis. Part 2: Current Management. *J Crohns Colitis.* 1 juill 2017;11(7):769-84.
26. Magro F, Gionchetti P, Eliakim R, Ardizzone S, Armuzzi A, Barreiro-de Acosta M, et al. Third European Evidence-based Consensus on Diagnosis and Management of Ulcerative Colitis. Part 1: Definitions, Diagnosis, Extra-intestinal Manifestations, Pregnancy, Cancer Surveillance, Surgery, and Ileo-anal Pouch Disorders. *J Crohns Colitis.* 1 juin 2017;11(6):649-70.
27. Pariente B, Cosnes J, Danese S, Sandborn WJ, Lewin M, Fletcher JG, et al. Development of the Crohn's disease digestive damage score, the Lémann score. *Inflamm Bowel Dis.* juin 2011;17(6):1415-22.

28. Copath. MICI. [En ligne]. [cité 11 avr 2020]. UMF. 2013.Disponible sur: [http://campus.cerimes.fr/anatomie-pathologique/enseignement/anapath\\_23/site/html/1.html](http://campus.cerimes.fr/anatomie-pathologique/enseignement/anapath_23/site/html/1.html)
29. Hedin CRH, Vavricka SR, Stagg AJ, Schoepfer A, Raine T, Puig L, et al. The Pathogenesis of Extraintestinal Manifestations: Implications for IBD Research, Diagnosis, and Therapy. *J Crohns Colitis*. 26 avr 2019;13(5):541-54.
30. Vavricka SR, Schoepfer A, Scharl M, Lakatos PL, Navarini A, Rogler G. Extraintestinal Manifestations of Inflammatory Bowel Disease. *Inflamm Bowel Dis*. août 2015;21(8):1982-92.
31. Harbord M, Annese V, Vavricka SR, Allez M, Barreiro-de Acosta M, Boberg KM, et al. The First European Evidence-based Consensus on Extra-intestinal Manifestations in Inflammatory Bowel Disease. *J Crohns Colitis*. 1 mars 2016;10(3):239-54.
32. Delaporte E, Piette F. Peau et affections du tube digestif. *EMC – Dermatologie* 2015; 10(4):1-12 [Article 98-876-A-10].
33. Seneschal J. Manifestations dermatologiques au cours des maladies inflammatoires chroniques de l'intestin [Internet]. FMC-HGE. [cité 8 avr 2020]. Disponible sur: [https://www.fmcgastro.org/textes-postus/no-postu\\_year/manifestations-dermatologiques-au-cours-des-maladies-inflammatoires-chroniques-de-lintestin/](https://www.fmcgastro.org/textes-postus/no-postu_year/manifestations-dermatologiques-au-cours-des-maladies-inflammatoires-chroniques-de-lintestin/)
34. Annese V. A Review of Extraintestinal Manifestations and Complications of Inflammatory Bowel Disease. *Saudi J Med Med Sci*. août 2019;7(2):66-73.
35. Iida T, Hida T, Matsuura M, Uhara H, Nakase H. Current clinical issue of skin lesions in patients with inflammatory bowel disease. *Clin J Gastroenterol*. déc 2019;12(6):501-10.
36. Greuter T, Vavricka SR. Extraintestinal manifestations in inflammatory bowel disease - epidemiology, genetics, and pathogenesis. *Expert Rev Gastroenterol Hepatol*. avr 2019;13(4):307-17.
37. Timani S, Mutasim DF. Skin manifestations of inflammatory bowel disease. *Clin Dermatol*. mai 2008;26(3):265-73.
38. Greuter T, Navarini A, Vavricka SR. Skin Manifestations of Inflammatory Bowel Disease. *Clin Rev Allergy Immunol*. déc 2017;53(3):413-27.
39. Thrash B, Patel M, Shah KR, Boland CR, Menter A. Cutaneous manifestations of gastrointestinal disease. *J Am Acad Dermatol*. févr 2013;68(2):211.e1-211.e33.
40. Vavricka SR, Gubler M, Gantenbein C, Spoerri M, Froehlich F, Seibold F, et al. Anti-TNF Treatment for Extraintestinal Manifestations of Inflammatory Bowel Disease in the Swiss IBD Cohort Study: *Inflamm Bowel Dis*. juill 2017;23(7):1174-81.
41. Fleisher M, Marsal J, Lee SD, Frado LE, Parian A, Korelitz BI, et al. Effects of Vedolizumab Therapy on Extraintestinal Manifestations in Inflammatory Bowel Disease. *Dig Dis Sci*. 2018;63(4):825-33.
42. Pellicer Z, Santiago JM, Rodriguez A, Alonso V, Antón R, Bosca MM. Management of cutaneous disorders related to inflammatory bowel disease. *Ann Gastroenterol*. 2012;25(1):21-6.
43. Clayton TH, Walker BP, Stables GI. Treatment of chronic erythema nodosum with infliximab. *Clin Exp Dermatol*. nov 2006;31(6):823-4.



44. Quin A, Kane S, Ulitsky O. A case of fistulizing Crohn's disease and erythema nodosum managed with adalimumab. *Nat Rev Gastroenterol Hepatol.* mai 2008;5(5):278-81.
45. de Risi-Pugliese T, Seksik P, Bouaziz J-D, Chasset F, Moguelet P, Gornet J-M, et al. Ustekinumab treatment for neutrophilic dermatoses associated with Crohn's disease: A multicenter retrospective study. *J Am Acad Dermatol.* mars 2019;80(3):781-4.
46. Vignon-Pennamen M-D, Wallach D. Dermatoses neutrophiliques. *EMC-Dermatologie* 2016;11(2):1-9 [Article 98-540-A-10].
47. Bidinger JJ, Sky K, Battafarano DF, Henning JS. The cutaneous and systemic manifestations of azathioprine hypersensitivity syndrome. *J Am Acad Dermatol.* juill 2011;65(1):184-91.
48. de Fonclare A-L, Khosrotehrani K, Aractingi S, Duriez P, Cosnes J, Beaugerie L. Erythema nodosum-like eruption as a manifestation of azathioprine hypersensitivity in patients with inflammatory bowel disease. *Arch Dermatol.* juin 2007;143(6):744-8.
49. Argüelles-Arias F, Castro-Laria L, Lobatón T, Aguas-Peris M, Rojas-Feria M, Barreiro-de Acosta M, et al. Characteristics and treatment of pyoderma gangrenosum in inflammatory bowel disease. *Dig Dis Sci.* oct 2013;58(10):2949-54.
50. Weizman AV, Huang B, Targan S, Dubinsky M, Fleshner P, Kaur M, et al. Pyoderma Gangrenosum among Patients with Inflammatory Bowel Disease: A Descriptive Cohort Study. *J Cutan Med Surg.* avr 2015;19(2):125-31.
51. Afifi L, Sanchez IM, Wallace MM, Braswell SF, Ortega-Loayza AG, Shinkai K. Diagnosis and management of peristomal pyoderma gangrenosum: A systematic review. *J Am Acad Dermatol.* juin 2018;78(6):1195-1204.e1.
52. Barbosa NS, Tolkachjov SN, el-Azhary RA, Davis MDP, Camilleri MJ, McEvoy MT, et al. Clinical features, causes, treatments, and outcomes of peristomal pyoderma gangrenosum (PPG) in 44 patients: The Mayo Clinic experience, 1996 through 2013. *J Am Acad Dermatol.* 1 nov 2016;75(5):931-9.
53. Low ZM, Mar A. Treatment of severe recalcitrant pyoderma gangrenosum with ustekinumab. *Australas J Dermatol.* 2018;59(2):131-4.
54. Ali M, Duerksen DR. Ulcerative colitis and Sweet's syndrome: a case report and review of the literature. *Can J Gastroenterol.* mars 2008;22(3):296-8.
55. Catalán-Serra I, Martín-Moraleda L, Navarro-López L, Gil-Borrás R, Pont-Sanjuán V, Ferrando-Marco J, et al. Crohn's disease and Sweet's syndrome: an uncommon association. *Rev Esp Enferm Dig.* mai 2010;102(5):331-7.
56. Lopes Caçola R, Soares M, Cardoso C, Furtado A. Sweet's syndrome complicating ulcerative colitis: a rare association. *BMJ Case Rep.* 20 janv 2016;2016.
57. Lima C dos S, Pinto RDB, Góes HF de O, Salles S de AN, Vilar EAG, Lima C dos S. Sweet's syndrome associated with Crohn's disease. *An Bras Dermatol.* mars 2017;92(2):263-5.
58. Alfurayh N, Alhumidi A, Alkeraye S. Pyodermatitis vegetans responding to rifampicin and clindamycin. *JAAD Case Rep.* déc 2019;5(12):1078-80.

59. Dodd EM, Howard JR, Dulaney ED, Rosenthal SI, Wanna MR, Farah RS. Pyodermatitis-pyostomatitis vegetans associated with asymptomatic inflammatory bowel disease. *Int J Dermatol.* 2017;56(12):1457-9.
60. Nico MMS, Hussein TP, Aoki V, Lourenço SV. Pyostomatitis vegetans and its relation to inflammatory bowel disease, pyoderma gangrenosum, pyodermatitis vegetans, and pemphigus. *J Oral Pathol Med.* sept 2012;41(8):584-8.
61. Clark LG, Tolkachjov SN, Bridges AG, Camilleri MJ. Pyostomatitis vegetans (PSV)-pyodermatitis vegetans (PDV): A clinicopathologic study of 7 cases at a tertiary referral center. *J Am Acad Dermatol.* 1 sept 2016;75(3):578-84.
62. Ashchyan HJ, Nelson CA, Stephen S, James WD, Micheletti RG, Rosenbach M. Neutrophilic dermatoses: Pyoderma gangrenosum and other bowel- and arthritis-associated neutrophilic dermatoses. *J Am Acad Dermatol.* déc 2018;79(6):1009-22.
63. Kurtzman DJB, Jones T, Lian F, Peng LS. Metastatic Crohn's disease: a review and approach to therapy. *J Am Acad Dermatol.* oct 2014;71(4):804-13.
64. Bender-Heine A, Grantham JT, Zaslau S, Jansen R. Metastatic Crohn disease: a review of dermatologic manifestations and treatment. *Cutis.* juin 2017;99(6):E33-40.
65. Bouchard D, Abramowitz L, Bouguen G, Brochard C, Dabadie A, de Parades V, et al. Anoperineal lesions in Crohn's disease: French recommendations for clinical practice. *Tech Coloproctol.* sept 2017;21(9):683-91.
66. Barret M, de Parades V, Battistella M, Sokol H, Lemarchand N, Marteau P. Crohn's disease of the vulva. *J Crohns Colitis.* juill 2014;8(7):563-70.
67. Alexakis C, Gordon K, Mellor R, Chong H, Mortimer P, Pollok R. Ano-genital Granulomatosis and Crohn's Disease: A Case Series of Males Presenting with Genital Lymphoedema. *J Crohns Colitis.* 1 avr 2017;11(4):454-9.
68. Dederichs F, Iesalnieks I, Sladek M, Tzivinikos C, Hansen R, Muñoz C, et al. Genital Granulomatosis in Male and Female Patients With Crohn's Disease: Clinical Presentation and Treatment Outcomes. *J Crohns Colitis.* 24 janv 2018;12(2):197-203.
69. Campbell H, Escudier M, Patel P, Nunes C, Elliott TR, Barnard K, et al. Distinguishing orofacial granulomatosis from crohn's disease: two separate disease entities? *Inflamm Bowel Dis.* oct 2011;17(10):2109-15.
70. Hullah EA, Escudier MP. The mouth in inflammatory bowel disease and aspects of orofacial granulomatosis. *Periodontol 2000.* 2019;80(1):61-76.
71. Lauritano D, Boccalari E, Di Stasio D, Della Vella F, Carinci F, Lucchese A, et al. Prevalence of Oral Lesions and Correlation with Intestinal Symptoms of Inflammatory Bowel Disease: A Systematic Review. *Diagn Basel Switz.* 15 2019;9(3).
72. Katsanos KH, Torres J, Roda G, Brygo A, Delaporte E, Colombel J-F. Review article: non-malignant oral manifestations in inflammatory bowel diseases. *Aliment Pharmacol Ther.* juill 2015;42(1):40-60.

73. Gubatan J, Chou ND, Nielsen OH, Moss AC. Systematic review with meta-analysis: association of vitamin D status with clinical outcomes in adult patients with inflammatory bowel disease. *Aliment Pharmacol Ther.* déc 2019;50(11-12):1146-58.
74. Alinaghi F, Tekin HG, Burisch J, Wu JJ, Thyssen JP, Egeberg A. Global prevalence and bidirectional association between psoriasis and inflammatory bowel disease - A systematic review and meta-analysis. *J Crohns Colitis.* 30 août 2019;
75. Cohen AD, Dreiherr J, Birkenfeld S. Psoriasis associated with ulcerative colitis and Crohn's disease. *J Eur Acad Dermatol Venereol.* mai 2009;23(5):561-5.
76. Delaporte E. Psoriasis et maladies inflammatoires du tube digestif. *Ann Dermatol Vénéréologie.* avr 2012;139:S46-52.
77. Fu Y, Lee C-H, Chi C-C. Association of Psoriasis With Inflammatory Bowel Disease: A Systematic Review and Meta-analysis. *JAMA Dermatol.* 01 2018;154(12):1417-23.
78. Chen W-T, Chi C-C. Association of Hidradenitis Suppurativa With Inflammatory Bowel Disease: A Systematic Review and Meta-analysis. *JAMA Dermatol.* 10 juill 2019;
79. Kamal N, Cohen BL, Buche S, Delaporte E, Colombel J-F. Features of Patients With Crohn's Disease and Hidradenitis Suppurativa. *Clin Gastroenterol Hepatol Off Clin Pract J Am Gastroenterol Assoc.* janv 2016;14(1):71-9.
80. Deckers IE, Benhadou F, Koldijk MJ, del Marmol V, Horváth B, Boer J, et al. Inflammatory bowel disease is associated with hidradenitis suppurativa: Results from a multicenter cross-sectional study. *J Am Acad Dermatol.* 1 janv 2017;76(1):49-53.
81. Lukach AJ, Saul MI, Ferris LK, Swoger JM. Risk Factors for Hidradenitis Suppurativa in Patients with Inflammatory Bowel Disease. *Dig Dis Sci.* mars 2018;63(3):755-60.
82. Yamada S, Makino T, Jinnin M, Sakai K, Fukushima S, Inoue Y, et al. Association of linear IgA bullous disease with ulcerative colitis: a case of successful treatment with infliximab. *Dermatol Basel Switz.* 2013;227(4):295-8.
83. Shipman AR, Reddy H, Wojnarowska F. Association between the subepidermal autoimmune blistering diseases linear IgA disease and the pemphigoid group and inflammatory bowel disease: two case reports and literature review. *Clin Exp Dermatol.* 2012;37(5):461-8
84. Reddy H, Shipman AR, Wojnarowska F. Epidermolysis bullosa acquisita and inflammatory bowel disease: a review of the literature. *Clin Exp Dermatol.* avr 2013;38(3):225-9; quiz 229-30.
85. Touraud JP, Dutronc Y, Tsan P, Collet E, Lambert D. [Cutaneous manifestations of *Yersinia enterocolitica* infection]. *Ann Dermatol Venereol.* sept 2000;127(8-9):741-4.
86. Mittal S, Saxena A, Garg P. Unusual presentations of *Salmonella Typhi* infections in children. *Trop Doct.* janv 2009;39(1):27-8.
87. Lagier J-C, Fenollar F, Raoult D. [Whipple's disease and *Tropheryma whippelii* infections in internal medicine. When to think about it? How to treat?]. *Rev Med Interne.* déc 2014;35(12):801-7.

88. Lagier J-C, Raoult D. Whipple's disease and Tropheryma whippelii infections: when to suspect them and how to diagnose and treat them. *Curr Opin Infect Dis.* 2018;31(6):463-70.
89. Minciullo PL, Cascio A, Barberi G, Gangemi S. Urticaria and bacterial infections. *Allergy Asthma Proc.* août 2014;35(4):295-302.
90. Neau D, Monlun E, Delmas M, Beylot C, Longy-Boursier M, Le Bras M. [Sweet syndrome and Yersinia enterocolitica infection. 2 cases]. *Rev Med Interne.* 1995;16(12):919-22.
91. Yotsu R, Mii S, Hayashi R, Harada H, Furukawa K, Eto H. Erythema nodosum associated with Yersinia enterocolitica infection. *J Dermatol.* sept 2010;37(9):819-22.
92. Leung AKC, Leong KF, Lam JM. Erythema nodosum. *World J Pediatr.* déc 2018;14(6):548-54.
93. Tarroch X, Vives P, Salas A, Moré J. Subcutaneous nodules in Whipple's disease. *J Cutan Pathol.* août 2001;28(7):368-70.
94. Moos V, Schneider T. Changing paradigms in Whipple's disease and infection with Tropheryma whippelii. *Eur J Clin Microbiol Infect Dis.* oct 2011;30(10):1151-8.
95. Richy F, Mégraud F. [Helicobacter pylori infection as a cause of extra-digestive diseases: myth or reality?]. *Gastroenterol Clin Biol.* mars 2003;27(3 Pt 2):459-66.
96. Heath MS, Ortega-Loayza AG. Insights Into the Pathogenesis of Sweet's Syndrome. *Front Immunol.* 2019;10:414.
97. Hujoel IA, Johnson DH, Lebwohl B, Leffler D, Kupfer S, Wu T-T, et al. Tropheryma whippelii Infection (Whipple Disease) in the USA. *Dig Dis Sci.* janv 2019;64(1):213-23.
98. Marth T, Moos V, Müller C, Biagi F, Schneider T. Tropheryma whippelii infection and Whipple's disease. *Lancet Infect Dis.* mars 2016;16(3):e13-22.
99. Balestrieri GP, Villanacci V, Battocchio S, Sleiman I, Facchetti F, Giustina G. Cutaneous involvement in Whipple's disease. *Br J Dermatol.* oct 1996;135(4):666-8.
100. Frenk E, Merot Y, Perez I, Chamot AM, Gerster JC. [Whipple's disease with sarcoidosis-like cutaneous manifestations]. *Ann Dermatol Venereol.* 1991;118(2):115-8.
101. Scrivener Y. Dermatoses carentielles. *EMC-Dermatologie.* 2003; 98-870-A-10, 9p
102. Fumery M, Brazier F, Nguyen-Khac E, Dupas JL. Syndrome de malabsorption. *EMC-Gastro entérologie* 2013;8(2):1-11 [Article 9-053-A-10].
103. Antonelli M, Burzo ML, Pecorini G, Massi G, Landolfi R, Flex A. Scurvy as cause of purpura in the XXI century: a review on this « ancient » disease. *Eur Rev Med Pharmacol Sci.* 2018;22(13):4355-8.
104. Galimberti F, Mesinkovska NA. Skin findings associated with nutritional deficiencies. *CCJM.* oct 2016;83(10):731-9.
105. Glutsch V, Hamm H, Goebeler M. Zinc and skin: an update. *J Dtsch Dermatol Ges.* juin 2019;17(6):589-96.

106. Ingen-Housz-Oro S. [Dermatitis herpetiformis: a review]. *Ann Dermatol Venereol.* mars 2011;138(3):221-7.
107. Barthelemy H, Chouvet B, Cambazard F. Skin and mucosal manifestations in vitamin deficiency. *J Am Acad Dermatol.* déc 1986;15(6):1263-74.
108. Ponti G, Pellacani G, Seidenari S, Pollio A, Muscatello U, Tomasi A. Cancer-associated genodermatoses: skin neoplasms as clues to hereditary tumor syndromes. *Crit Rev Oncol Hematol.* mars 2013;85(3):239-56.
109. Kopáčková M, Urban O, Cyrany J, Laco J, Bureš J, Rejchrt S, et al. Cronkhite-Canada syndrome: review of the literature. *Gastroenterol Res Pract.* 2013;2013:856873.
110. Shah KR, Boland CR, Patel M, Thrash B, Menter A. Cutaneous manifestations of gastrointestinal disease: part I. *J Am Acad Dermatol.* févr 2013;68(2):189.e1-21; quiz 210.
111. Lynch HT, Drescher K, Knezetic J, Lanspa S. Genetics, Biomarkers, Hereditary Cancer Syndrome Diagnosis, Heterogeneity and Treatment: A Review. *Curr Treat Options in Oncol.* 1 sept 2014;15(3):429-42.
112. Shen Z, Hoffman JD, Hao F, Pier E. More than just skin deep: faciocutaneous clues to genetic syndromes with malignancies. *Oncologist.* 2012;17(7):930-6.
113. Bonnet D, Guimbaud R. Polyposes et cancers colorectaux familiaux. *EMC- gastro-entérologie* 2015; 10 (4):1-7 [Article 9-068-M-10].
114. Mester J, Eng C. Cowden syndrome: recognizing and managing a not-so-rare hereditary cancer syndrome. *J Surg Oncol.* janv 2015;111(1):125-30.
115. Smerdel MP, Skytte A-B, Jelsig AM, Ebbenhøj E, Stochholm K. Revised Danish guidelines for the cancer surveillance of patients with Cowden Syndrome. *Eur J Med Genet.* 10 févr 2020;103873.
116. Chang M-C, Wong J-M, Chang Y-T. Screening and early detection of pancreatic cancer in high risk population. *World J Gastroenterol.* 7 mars 2014;20(9):2358-64.
117. Stefanaki C, Stratigos A. Alopecia in Cronkhite-Canada syndrome. *Br J Dermatol.* 2017;177(2):348-9.
118. Cribier B. [Accurate diagnosis of adnexal tumours can be a matter of life or death]. *Ann Dermatol Venereol.* févr 2009;136(2):125-32.
119. Jenkins LE, Abner S, Schadt C. A survey study with assessment of esophageal screening and genetic counseling in patients with Howel-Evans syndrome. *Dermatol Online J.* 15 juin 2018;24(6).
120. John AM, Schwartz RA. Muir-Torre syndrome (MTS): An update and approach to diagnosis and management. *J Am Acad Dermatol.* mars 2016;74(3):558-66.
121. Task Force/Committee Members, Vidal CI, Sutton A, Armbrect EA, Lee JB, Litzner BR, et al. Muir-Torre syndrome appropriate use criteria: Effect of patient age on appropriate use scores. *J Cutan Pathol.* juill 2019;46(7):484-9.

122. Macías R, Inga E, Rodriguez R, Conde A, Vergara E, Arrobas Maria I, et al. P-230Muir-Torre Syndrome diagnostic and screening. a single center experience. *Ann Oncol.* juin 2016;27(Suppl 2):ii67.
123. Ellis A, Risk JM, Maruthappu T, Kelsell DP. Tylosis with oesophageal cancer: Diagnosis, management and molecular mechanisms. *Orphanet J Rare Dis.* 29 sept 2015;10:126.
124. Blaydon DC, Etheridge SL, Risk JM, Hennies H-C, Gay LJ, Carroll R, et al. RHBDF2 mutations are associated with tylosis, a familial esophageal cancer syndrome. *Am J Hum Genet.* 10 févr 2012;90(2):340-6.
125. Garayar Cantero M, Robledo Sánchez A, Muñoz Fernández-Lomana C. Muir-Torre syndrome. *Rev Clin Esp.* févr 2019;219(1):51-2.
126. Ponti G, Ponz de Leon M. Muir-Torre syndrome. *Lancet Oncol.* déc 2005;6(12):980-7.
127. Jacques J, Mesturoux L, Vong C, Legros R, Loustaud-Ratti V. [An umbilical nodule]. *Rev Med Interne.* janv 2014;35(1):73-4.
128. Bittencourt M de JS, Imbiriba AA, Oliveira OA, Santos JE. Cutaneous metastasis of colorectal cancer. *An Bras Dermatol.* déc 2018;93(6):884-6.
129. Nesseris I, Tsamakidis C, Gregoriou S, Ditsos I, Christofidou E, Rigopoulos D. Cutaneous metastasis of colon adenocarcinoma: case report and review of the literature. *An Bras Dermatol.* déc 2013;88(6 Suppl 1):56-8.
130. Tang X, Gao J, Yang X, Guo X. A 10-year delayed diagnosis of blue rubber bleb nevus syndrome characterized by refractory iron-deficiency anemia: A case report and literature review. *Medicine (Baltimore).* juin 2018;97(22):e10873.
131. Kini SD, Yiu DW, Weisberg RA, Davila JF, Chelius DC. Bevacizumab as Treatment for Epistaxis in Hereditary Hemorrhagic Telangiectasia: A Literature Review. *Ann Otol Rhinol Laryngol.* mai 2019;128(5):467-71.
132. Grigg C, Anderson D, Earnshaw J. Diagnosis and Treatment of Hereditary Hemorrhagic Telangiectasia. *Ochsner J.* 2017;17(2):157-61.
133. Robert F, Desroches-Castan A, Bailly S, Dupuis-Girod S, Feige J-J. Future treatments for hereditary hemorrhagic telangiectasia. *Orphanet J Rare Dis.* 7 janv 2020;15(1):4.
134. Kumei T, Toya Y, Shiohata T, Kakuta F, Yanai S, Kawasaki K, et al. Gastrointestinal: Endoscopic injection sclerotherapy for duodenal vascular malformation in blue rubber bleb nevus syndrome. *J Gastroenterol Hepatol.* 2019;34(6):963.
135. Duffau P, Lazarro E, Viillard J-F. [Hereditary hemorrhagic telangiectasia]. *Rev Med Interne.* janv 2014;35(1):21-7.
136. Theodoridis A, Konstantinidou A, Makrantonaki E, Zouboulis CC. Malignant and benign forms of atrophic papulosis (Köhlmeier-Degos disease): systemic involvement determines the prognosis. *Br J Dermatol.* janv 2014;170(1):110-5.
137. Theodoridis A, Makrantonaki E, Zouboulis CC. Malignant atrophic papulosis (Köhlmeier-Degos disease) - A review. *Orphanet J Rare Dis.* 14 janv 2013;8:10.

138. Hu P, Mao Z, Liu C, Hu X, Kang H, Zhou F. Malignant atrophic papulosis with motor aphasia and intestinal perforation: A case report and review of published works. *J Dermatol.* juin 2018;45(6):723-6.
139. Sabater-Marco V, Sanz-Motilva V, Botella-Estrada R. Pseudoxanthoma Elasticum-Like Papular Eruption. *Am J Dermatopathol.* juin 2017;39(6):e73-4.
140. Guo Y-F, Pan W-H, Cheng R-H, Yu H, Liao W-Q, Yao Z-R. Successful treatment of neurological malignant atrophic papulosis in child by corticosteroid combined with intravenous immunoglobulin. *CNS Neurosci Ther.* janv 2014;20(1):88-91.
141. Leftheriotis G, Kauffenstein G, Hamel JF, Abraham P, Le Saux O, Willoteaux S, et al. The contribution of arterial calcification to peripheral arterial disease in pseudoxanthoma elasticum. *PLoS ONE.* 2014;9(5):e96003.
142. Magro CM, Wang X, Garrett-Bakelman F, Laurence J, Shapiro LS, DeSancho MT. The effects of Eculizumab on the pathology of malignant atrophic papulosis. *Orphanet J Rare Dis.* 26 nov 2013;8:185.
143. Mareschal A, Razanamahery J, Aubin F. Malignant Atrophic Papulosis. *JAMA Dermatol.* 1 févr 2020;156(2):204-204.
144. D'Marco L, Soto C, Dapena F. Pseudoxanthoma Elasticum and Cardiorenal Disease: À Case Report. *Eur J Case Rep Intern Med.* 2020;7(1):001260.
145. Laube S, Moss C. Pseudoxanthoma elasticum. *Arch Dis Child.* juill 2005;90(7):754-6.
146. Plomp AS, Toonstra J, Bergen AAB, van Dijk MR, de Jong PTVM. Proposal for updating the pseudoxanthoma elasticum classification system and a review of the clinical findings. *Am J Med Genet A.* avr 2010;152A(4):1049-58.
147. Haute Autorité de Santé. Maladie de Rendu-Osler [En ligne]. [cité 2 mars 2020]. Disponible sur: [https://www.has-sante.fr/jcms/c\\_875183/fr/maladie-de-rendu-osler](https://www.has-sante.fr/jcms/c_875183/fr/maladie-de-rendu-osler)
148. Baigrie D, An IC. Blue Rubber Bleb Nevus Syndrome. In: StatPearls [En ligne]. Treasure Island (FL): StatPearls Publishing; 2020 [cité 8 avr 2020]. Disponible sur: <http://www.ncbi.nlm.nih.gov/books/NBK541085/>
149. Kaddioui Z, Hali F, El Fetoiki FZ, Chiheb S. Blue rubber bleb nevus syndrome : un nouveau cas traité par sirolimus. *Ann Dermatol Vénéréol.* 1 mai 2018;145(4, Supplement):A21-2.
150. Zhang B, Li L, Zhang N, Zhao M, Liu Y, Wei L, et al. Efficacy and safety of sirolimus in the treatment of blue rubber bleb naevus syndrome in paediatric patients. *Clin Exp Dermatol.* Janv 2020;45(1):79-85.
151. Scott K, Morris A, Marais B. Medical student use of digital learning resources. *Clin Teach.* 2018 Feb;15(1):29-33.
152. Wynter L, Burgess A, Kalman E, Heron JE, Bleasel J. Medical students: what educational resources are they using? *BMC Med Educ.* 2019 Jan;19(1):36.
153. Abdolrasulnia M, Collins BC, Casebeer L, Wall T, Spettell C, Ray MN, et al. Using email reminders to engage physicians in an Internet-based CME intervention. *BMC Med Educ.* 2004 Sep;4(1):17.

154. Vaona A, Banzi R, Kwag KH, Rigon G, Cereda D, Pecoraro V and al. E-learning for Health Professionals [Internet]. Vol. 1, The Cochrane database of systematic reviews. Cochrane Database Syst Rev; 2018 [cité 20 mai 2020]. Disponible sur: [https://pubmed.ncbi.nlm.nih.gov/29355907/?from\\_term=e-learning&from\\_pos=1](https://pubmed.ncbi.nlm.nih.gov/29355907/?from_term=e-learning&from_pos=1) E-learning for health professionals.
155. Gerbert B, Bronstone A, Maurer T, Berger T, McPhee SJ, Caspers N. The effectiveness of an Internet-based tutorial in improving primary care physicians' skin cancer triage skills. *J Cancer Educ.*2002;17(1):7-11.
156. Weston CM, Sciamanna CN, Nash DB. Evaluating Online Continuing Medical Education Seminars: Evidence for Improving Clinical Practices. *Am J Med Qual.*2008 Mar;23(6):475-83.
157. Sarah Devey. Élaboration d'un e-learning sur les manifestations dermatologiques associées à la polyarthrite rhumatoïde et aux spondylarthrites. *Sciences du Vivant [q-bio].*2019. (dumas-02274619)
158. Galand B. Le numérique va-t-il révolutionner l'éducation? [En ligne]. *Les Cahiers de recherche du Girsef*, numéro 120. mars 2020. [cité 24 mai 2020]. Disponible sur: [https://cdn.uclouvain.be/groups/cms-editors-girsef/cahier\\_120%20corr.pdf](https://cdn.uclouvain.be/groups/cms-editors-girsef/cahier_120%20corr.pdf)
159. Frau-Meigs D. Pédagogie à distance : les enseignements du e-confinement [En ligne]. *The Conversation*. [cité 24 mai 2020]. Disponible sur: <http://theconversation.com/pedagogie-a-distance-les-enseignements-du-e-confinement-137327>
160. Jowsey T, Foster G, Cooper-loelu P, Jacobs S. Blended learning via distance in pre-registration nursing education: A scoping review. *Nurse Educ Pract.* 2020;44:102775.
161. Liu Q, Peng W, Zhang F, Hu R, Li Y, Yan W. The Effectiveness of Blended Learning in Health Professions: Systematic Review and Meta-Analysis. *J Med Internet Res.* 2016;18(1):e2.
162. Munro V, Morello A, Oster C, Redmond C, Vnuk A, Lennon S et al. E-learning for self management support Introducing blended learning for graduate students: - A cohort study. *BMC Med Educ.* 2018 Sep;18(1):219.
163. Salter SM, Karia A, Sanfilippo FM, Clifford RM. Effectiveness of E-learning in Pharmacy Education. *Am J Pharm Educ.* 1 mai 2014;78(4):83.
164. Bell DS, Harless CE, Higa JK, Bjork EL, Bjork RA, Bazargan M, et al. Knowledge Retention after an Online Tutorial: A Randomized Educational Experiment among Resident Physicians. *J Gen Intern Med.* 1 août 2008;23(8):1164-71.
165. DGESIP. Direction Générale de l'Enseignement Supérieur et de l'Insertion Professionnelle. Plan de continuité pédagogique. [En ligne]. Ministère de l'enseignement supérieur, de la recherche et de l'innovation. mars 2020. [cité 24 mai 2020]. Disponible sur: <https://services.dgesip.fr/fichiers/Fiches-PlanContinuitePedagogiqueDGESIP.pdf>



## ANNEXES

### 1. ANNEXE I : Supports de e-learning sur les manifestations dermatologiques des pathologies digestives

#### 1.1.Rappels sur les MICI

# Rappels sur les MICI



*Vavricka et al. Inflamm Bowel Dis. 2015;21:1982-1992*

## Plan:

- I- Introduction
- II- Epidémiologie
- III- Physiopathologie
- IV- Maladie de Crohn
- V- Rectocolite hémorragique
- VI- Histologie
- VII- Manifestations extra-intestinales
- VIII- Résumé rectocolite hémorragique vs maladie de Crohn
- IX- Bibliographie

## I. Introduction

2 entités principales : **la maladie de Crohn (MC)** et **rectocolite hémorragique (RCH)**

### Inflammations chroniques du tube digestif :

- exclusivement le rectum et le côlon pour la RCH
- tout le tube digestif, avec une prédilection pour la région iléo-cæcale, pour la MC

Evolution par **poussée/rémission** plus ou moins complète

**Manifestations extra digestives dans 50% des cas**

## II. Épidémiologie (1)

- Augmentation de l'incidence et de la prévalence depuis la seconde moitié du 20<sup>ème</sup> siècle surtout dans **les pays en voie de développement** (Asie, Afrique et Amérique du Sud)

- Pays avec la plus forte prévalence : nord de l'Europe et Etats-Unis

- **0,3% de la population européenne**. Gradient Nord/Sud et Est/ Ouest

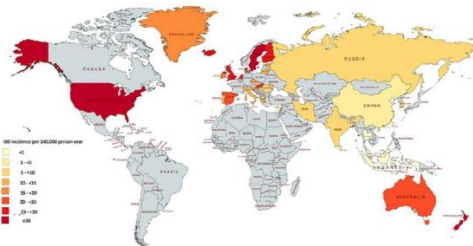

Figure 2 Summary of the latest reported incidence of inflammatory bowel diseases (IBD) according to population-based studies from 2010 to 2019. <sup>1,19-21</sup>

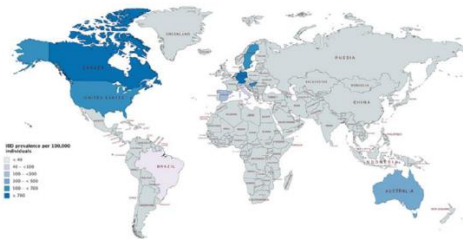

Figure 3 Summary of the estimated prevalence of inflammatory bowel diseases (IBD) based on population-based studies from the past ten years.

Mak et al. J Gastroenterol Hepatol. 2019 ;34:1736-1742

## II. Épidémiologie (2)

- En France : prévalence d'environ 1/1000. Gradient Nord/Sud

- Adolescents et adultes jeunes +++ et **2<sup>ème</sup> pic vers 60 ans**

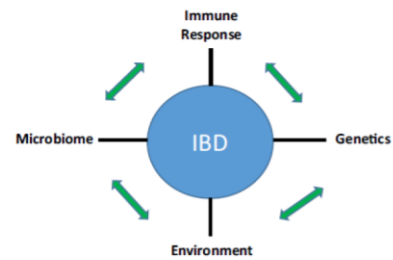
- **Formes pédiatriques : 10-15% des cas**

- Sex ratio = 1

### III. Physiopathologie

Maladies inflammatoires à médiation immune, poly-factorielles :

- susceptibilité génétique : plus de 240 locus de susceptibilité, environ 30 partagés entre la MC et la RCH (CARD 15/NOD2 : gène associé à la MC)
- facteurs environnementaux (**tabagisme**, infections bactériennes, alimentation, appendicectomie, stress, médicaments ...)
- anomalie du microbiote : **dysbiose**
- anomalie de la réponse immunitaire innée et adaptative



→ Anomalie de la réponse immunitaire de l'intestin vis-à-vis de composants de la flore bactérienne chez des sujets génétiquement prédisposés, influencée par des facteurs environnementaux

Glassner et al. J. Allergy Clin. Immunol. 2020;145145:16-27

### IV. Maladie de Crohn (1)

#### Clinique

Localisations :

- Iléale 30%
- colique 20%
- iléo colique 45%
- digestive haute 5 % (jéjunale, gastrique et œsophagienne)

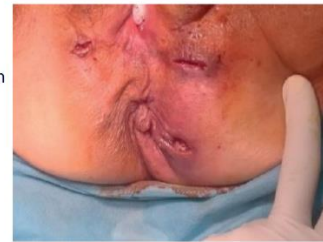- Signes cliniques liés à l'atteinte digestive :

Douleurs abdominales, diarrhées chroniques, rectorragies, signes de carence, retard staturo-pondéral chez l'enfant, syndrome de Koenig, occlusion, perforation  
Lésions proctologiques : fistules, abcès, fissures, sténoses

- Signes généraux : amaigrissement, asthénie, fièvre

- Manifestations extra intestinales : articulaires, cutanées, oculaires, hépatobiliaire...

→ Impact sur la **qualité de vie +++**



Altwegg R, Peyrin-Biroulet L. EMC-Gastro-entérologie. 2016;11:1-18

### IV. Maladie de Crohn (2)

#### Bilan initial

Biologique:

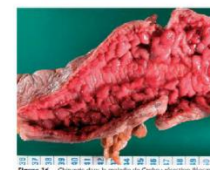
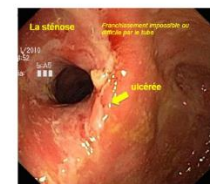
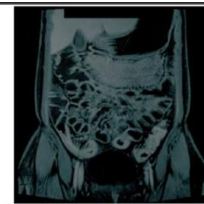
- Recherche anémie, carence martiale et vitaminique, syndrome inflammatoire, bilan hépatique et rénal
- Coproculture
- Calprotectine fécale (marqueur d'inflammation digestive, surtout utile pour les diagnostics différentiels et la recherche de récurrence endoscopique)

Endoscopique et radiologique: diagnostic et bilan d'extension

- Iléocoloscopie (avec biopsies étagées)
- Œsogastroduodénoscopie
- EntéroTDM et/ou entéro IRM
- +/- vidéocapsule grêlique

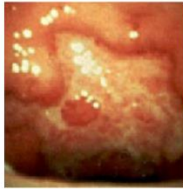Evaluation de l'activité de la maladie:

Score d'activité clinique (CAI), endoscopique (CDEIS) et de **qualité de vie** (IBDQ)



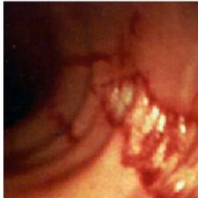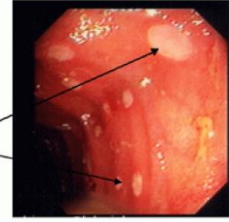
Altwegg R, Peyrin-Biroulet L. EMC-Gastro-entérologie. 2016;11:1-18

## Images coloscopiques de MC

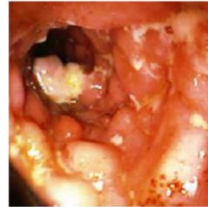

Ulcérations en carte de géographie

Maladie de Crohn avec ulcérations aphtoïdes de l'iléon



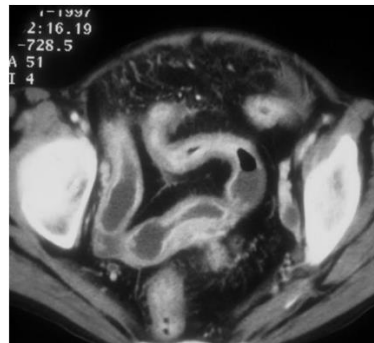
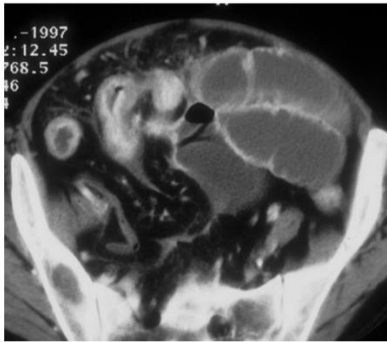Ulcérations longitudinales, Muqueuse saine



Fistule

Collection Pr. Grimaud, CHU Nord, Marseille

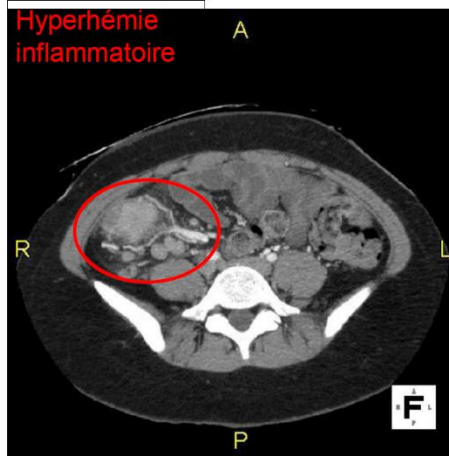
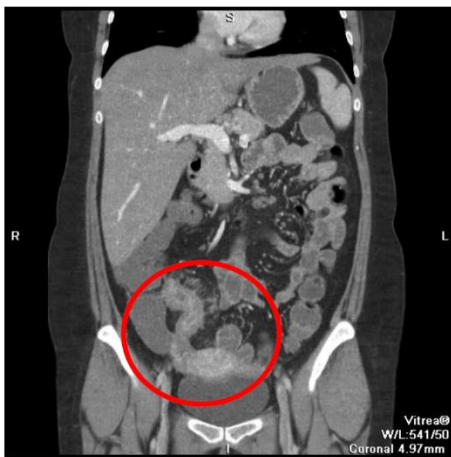## Images scanographiques de MC



Occlusion grêle

Collection Pr. Grimaud, CHU Nord, Marseille

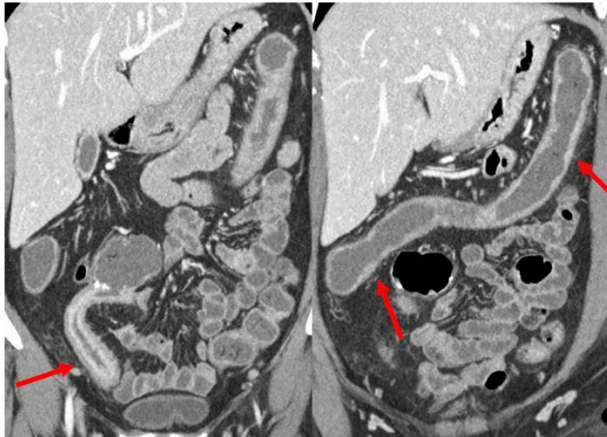
## Images d'enteroscaner de MC



Hyperhémie inflammatoire

Collection Pr. Grimaud, CHU Nord, Marseille

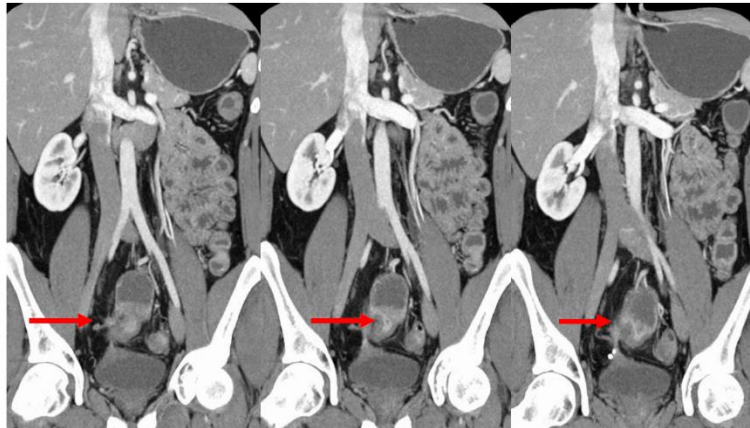
## Images d'enteroscaner de MC



Maladie de Crohn iléocolique

Collection Pr. Grimaud, CHU Nord, Marseille

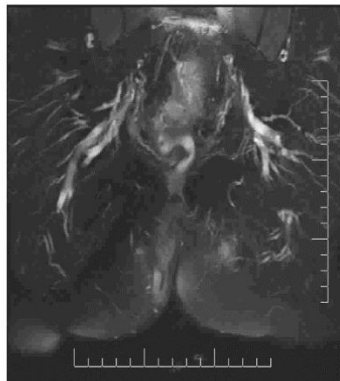
## Images d'enteroscaner de MC



Fistule iléo-vésicale

Collection Pr. Grimaud, CHU Nord, Marseille

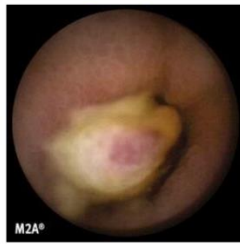## Images d'IRM, maladie ano-périnéale



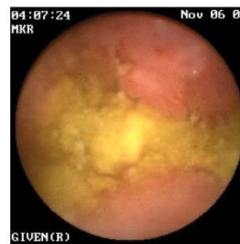
Fistules bilatérales trans-sphinctériennes complexes

Collection Pr. Grimaud, CHU Nord, Marseille

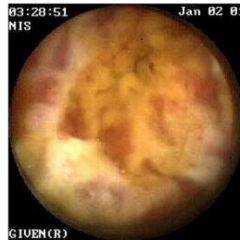## Images par vidéocapsules de maladie de Crohn



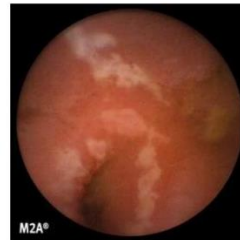Polype inflammatoire



Iléite terminale



Ulcération en carte de géographie



Ulcérations linéaires

Collection Pr. Grimaud, CHU Nord, Marseille

## IV. Maladie de Crohn (3)

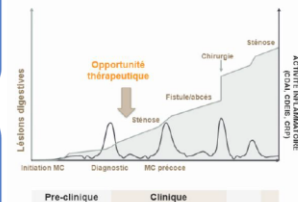### Histoire naturelle

#### Evolution :

- **Poussées successives avec aggravation progressive** : apparition de fistules, abcès et sténoses
- **50% des patients requièrent une chirurgie** dans les 10 ans suivant le diagnostic

#### Facteurs pronostiques de maladie de Crohn sévère :

- Âge inférieur à 40 ans au diagnostic, **tabagisme**
- Utilisation précoce de corticoïdes
- Atteinte **pénétrante ou sténosante** et atteinte anopérinéale
- Atteinte iléale et digestive haute
- Ulcérations profondes en endoscopie
- Élévation de la CRP au diagnostic et au cours du suivi



Pariente B et al. Inflamm Bowel Dis. 2011; 17:1415-22

## IV. Maladie de Crohn (4)

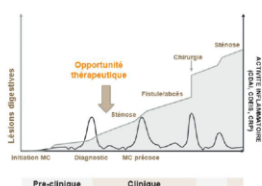### Traitement (1)

#### Objectif :

- **Rémission profonde** (clinique et **muqueuse**: endoscopique et à l'imagerie) afin de limiter la destruction du tissu intestinal et de modifier l'évolution de la maladie.
- Retour à une vie normale avec **absence d'handicap fonctionnel**.

#### Stratégie thérapeutique:

- **Traitement « à la carte »** : en fonction de l'activité de la maladie et des facteurs de risque du patient
- **Introduction précoce des anti-TNF alpha**
- **Combo-thérapie +++** : Anti-TNF alpha et immunosuppresseur (MTX et azathioprine, 6-mercaptopurine): diminue l'immunisation contre le traitement, mais **risque infectieux et néoplasique**
- **Autres biothérapies**: anti-intégrines (Vedolizumab) et anti-IL12/23 (Ustekinumab) si échec des anti-TNF alpha
- **Chirurgies** des lésions pénétrantes et sténosantes



La stratégie d'un traitement précoce

- Permet d'éviter des complications
- Mais il existe un **risque réel de surtraiter certains patients**

## IV. Maladie de Crohn (5)

### Traitement (2)

#### Prise en charges des comorbidités :

- carences
- dénutrition
- état inflammatoire prothrombotique : anticoagulation préventive
- prise en charge de l'ostéoporose
- Vaccinations

**Arrêt du tabac +++**

## IV. Maladie de Crohn (6)

### Traitement (3)

#### Traitement d'induction

##### Maladie légère à modérée :

Budésônide (ENTOCORT, MIKICORT)

##### Maladie modérée à sévère :

- **Corticoïdes systémiques +/- associés à un immunosuppresseur** (thiopurine ou méthotrexate) : pour une action rapide ou permettre un sevrage des corticoïdes
- **Anti-TNF alpha** (infliximab, adalimumab) : si absence de réponse aux immunosuppresseurs ou en première ligne car meilleure efficacité mais **plus de risque d'EI au long court** (lymphome, infections graves)
- **Combithérapie (thiopurine + infliximab)** : si réponse inadéquate à la thérapie conventionnelle
- **Ustekinumab ou vedolizumab** : en deuxième ligne
- **Chirurgie** si résistance au traitement

## IV. Maladie de Crohn (7)

### Traitement (4)

#### Traitement d'entretien

- Pas d'indication: chez les patients non corticodépendants avec pathologie légère
- Thiopurine ou méthotrexate : recommandés **chez les patients corticodépendants**
- Si rémission sous anti-TNF : maintenir le traitement en entretien (de même pour vedolizumab et ustékinumab)
- Si rémission sous anti-TNF + immunosuppresseur : **poursuite de l'anti-TNF seul**

Décision d'arrêter ou de poursuivre l'anti-TNF après une rémission au long terme : au cas par cas en fonction du rapport bénéfice risque et après discussion avec le patient

#### Traitement des manifestations périnéales fistulisantes

- **Anti-TNF alpha**: en première intention (infliximab et si intolérance adalimumab)
- En fonction de la réponse de la maladie périnéale et de la maladie digestive sous jacente : **combithérapie, vedolizumab et ustékinumab**

+ prise en charge chirurgicale

## V. Rectocolite hémorragique (1)

### Clinique

#### Localisation de la maladie au diagnostic:

- Rectite seule (atteinte limitée au rectum): 50%
- RCH gauche (atteinte du colon jusqu'à l'angle gauche): 30%
- RCH étendue (dépassé l'angle gauche): 20%

#### - Signes cliniques liés à l'atteinte digestive :

douleurs abdominales, diarrhées glairo-sanglantes, syndrome rectal

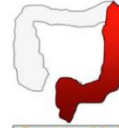#### - Signes généraux : amaigrissement, asthénie, fièvre

#### - Manifestations extra-intestinales : articulaires, cutanées, oculaires, hépatobiliaires...

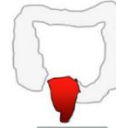→ Impact sur la **qualité de vie +++**



Colite > angle G



Recto-sigmoïdite/  
colite G



Proctite

## V. Rectocolite hémorragique (2)

### Bilan initial

#### Biologie :

- recherche anémie, carence martiale et vitaminique, syndrome inflammatoire, bilan hépatique et fonction rénale
- coproculture avec PCR CMV et recherche de *Clostridium difficile*, *Campylobacter jejuni* et *E. coli* O157:H7 (diagnostic différentiel)
- calprotectine fécale (pas spécifique)

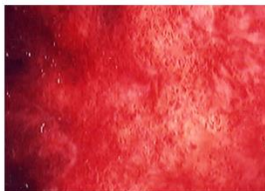#### Endoscopie et imagerie :

- Iléocoloscopie avec biopsies étagées
- fibroscopie œsogastroduodénale si signes digestifs hauts
- Entéro IRM et entéro scanner (intérêt dans le suivi ++)

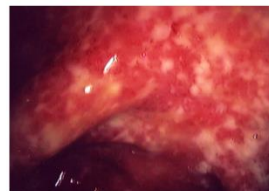
#### Évaluation de la maladie :

Score d'activité clinique et endoscopique : score Mayo et score de **qualité de vie**

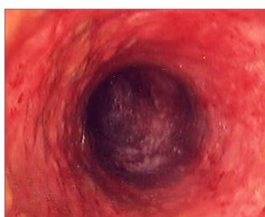
## Images endoscopiques de RCH



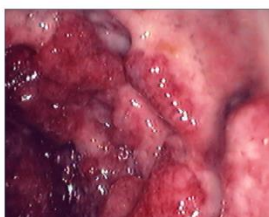Muqueuse granitée, saignements spontanés



Ulcérations superficielles



Érosions



Ulcérations profondes

Collection Pr. Grimaud, CHU Nord, Marseille



## V. Rectocolite hémorragique (3)

### Histoire naturelle

#### Evolution :

Début insidieux, révélée par une poussée sévère dans 15% des cas  
Poussées entrecoupées de rémissions

#### Après 10 ans de suivi :

- 50 % de forme légère ou en rémission
- 40% de forme récidivante
- autres: forme continue

**Taux de colectomie à 10 ans :** 20 à 30%, 40% en cas de la maladie étendue

#### Facteur de risque de maladie étendue :

Âge jeune au diagnostic, association à une cholangite sclérosante primitive

→ **L'extension de la maladie est un facteur de mauvais pronostic important** : évolution de la maladie, risque de colectomie, risque de cancers colorectaux

## V. Rectocolite hémorragique (4)

### Traitement :

#### Objectif :

Rémission clinique et endoscopique prolongée et prévention des rechutes → diminution du nombre d'hospitalisations, de colectomies et de cancers

#### 1. Traitement d'induction:

- Maladie légère à modérée :

##### 5-ASA locale et/ou orale

si échec : corticoïdes locaux ou oraux

si échec : thiopurine (azathioprine et 6-mercaptopurine)

si échec : anti-TNF (infliximab, adalimumab, golimumab) +/- thiopurine

si échec : vedolizumab ou tofacitinib

- Maladie sévère :

**Hospitalisation pour cure de corticoïdes IV**

si échec : colectomie ou ciclosporine ou anti-TNF

#### 2. Traitement d'entretien :

- 5-ASA : forme modérée

- Thiopurine ou anti-TNF :

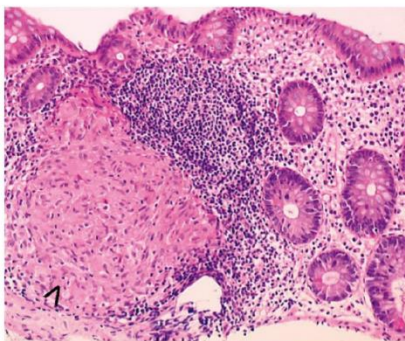
forme sévère

corticodépendance

traitement antérieur par anti-TNF ou ciclosporine

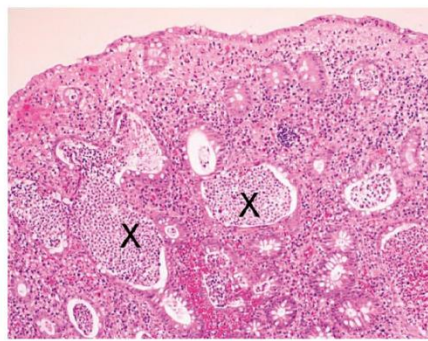
## VI. Histologie

### Maladie de Crohn



Granulome épithélioïde sans nécrose (flèche)  
Infiltrat inflammatoire lymphoïde de la muqueuse colique

### Rectocolite hémorragique



Inflammation de la muqueuse colique à prédominance plasmocytaire  
Anomalie de l'architecture des glandes  
Micro-abcès cryptiques (X)

CoPath, 2013; [http://campus.cerimes.fr/anatomie-pathologique/enseignement/anapath\\_23/site/html/](http://campus.cerimes.fr/anatomie-pathologique/enseignement/anapath_23/site/html/)

## VII. Manifestations extra intestinales (MEI)

- Jusqu'à **50% des patients présentent au moins une MEI**
- Plus fréquentes au cours de la maladie de Crohn, particulièrement la MC colique
- La probabilité de développer une MEI augmente avec la durée d'évolution de la MICI et le fait d'avoir déjà une MEI
- Augmentation importante de la **morbidité et la mortalité** des patients
- Evolution **pas toujours parallèle à l'activité de** MICI sous jacente
- Apparaissent le plus souvent lorsque le diagnostic de MICI est déjà connu mais **parfois avant le diagnostic**
- Les plus fréquentes sont les **manifestations articulaires, dermatologiques et ophtalmologiques et hépatiques**. D'autres organes peuvent être touchés plus rarement (pancréas, poumon, cœur, système vasculaire...)
- **Physiopathologie non connue** : effet directe de l'inflammation intestinale ou conséquence d'un terrain génétique commun conduisant à une réponse dysfonctionnelle du système immunitaire aux stimuli environnementaux ?
- Dans les MEI **évoluant parallèlement à la MICI, le traitement de la MICI** est souvent suffisant
- Dans les MEI **d'évolution indépendante de la MICI, une concertation multidisciplinaire** est nécessaire

### Articulaires : les plus fréquentes, environ 40% des MICI

- **Arthrites périphériques**

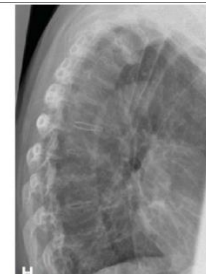
Habituellement non destructrices et séro-négatives

- **type 1** : pauci-articulaire  
< à 5 articulations, souvent les grosses articulations (genoux, hanche), souvent asymétrique  
Évolution limitée dans le temps (< 10 semaines) et habituellement parallèle à celle de la MICI

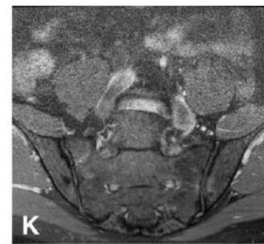- **type 2** : poly-articulaire  
> à 5 articulations, souvent petites articulations (MCP), souvent symétrique  
Évolution chronique et indépendante de l'activité de la MICI

- **Spondylarthrite axiale**

- Spondylarthrite ankylosante (SpA) et sacro-iliite
- Association au HLA B27
- Évolution chronique et indépendante de l'activité de la MICI



Radiographie du rachis: SpA



IRM : Sacro-iliite bilatérale

Vavricka et al. *Inflam Bowel dis.* 2015;21:1982-1992

### Dermatologiques : jusqu'à 30% des MICI

- **Erythème noueux**

- jusqu'à 15% des malades de Crohn et 10% des RCH
- évolution le plus souvent parallèle à l'activité inflammatoire de la MICI

- **Aphthose buccale**

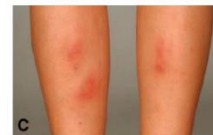- environ 20% des patient atteints de MICI
- évolution pas toujours parallèle à la MICI

- **Pyoderma gangrenosum (PG)**

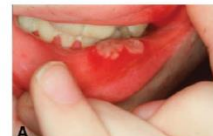- plus rare et plus sévère
- ulcère nécrotique avec bourrelet périphérique inflammatoire et clapiers purulents
- son évolution peut être indépendante de la MICI

- **Le Syndrome de Sweet**

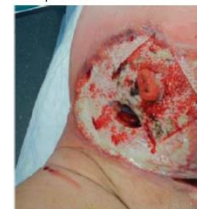- MEI cutanée très rare
- dermatose aiguë fébrile neutrophilique
- évolution souvent parallèle à la MICI



Erythèmes noueux



Aphthose buccale



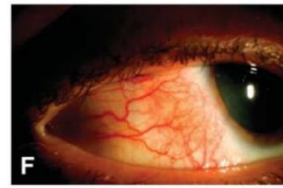PG péristomial

Vavricka et al. *Inflam Bowel dis.* 2015;21:1982-1992

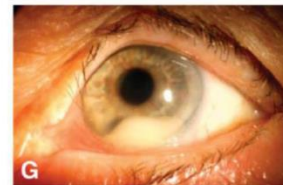
## Ophtalmologiques : de 4 à 12% des MICI

Uvéite antérieure et épisclérite sont les plus fréquentes des manifestations

- **L'épisclérite**
  - évolution habituellement parallèle à la MICI sous jacente
  - œil rouge, dilatation des vaisseaux épiscléraux
- **L'uvéite antérieure**
  - évolution indépendant de la MICI
  - risque fonctionnel visuel
  - œil rouge et douloureux, photophobie, flou visuel, BAV (baisse d'acuité visuelle)



Episclérite

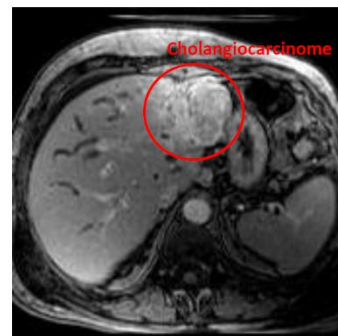


Uvéite

Vavricka et al. *Inflam Bowel dis.* 2015;21:1982-1992

## Cholangite sclérosante primitive : environ 4% des MICI

- La plus fréquente des maladies hépatiques associées aux MICI
- **RCH > MC**
- Chez les caucasiens 70 à 80% des patients qui ont une CSP ont une MICI
- Les signes cliniques sont: prurit, douleur abdominale, fièvre et sueurs nocturnes mais le plus souvent asymptomatique
- Diagnostic: IRM (image de sténoses et de dilatations) + élimination des causes de cholangites secondaires
- **Impact pronostic péjoratif +++ :**
  - complications hépatiques: cholestase, stéatorrhée, cholangite, cholécystite, **cholangiocarcinome**
  - risque augmenté de **carcinome colorectale**, ostéoporose, dénutrition
  - fréquente association à d'autres maladies auto-immunes (thyroïdite de Hashimoto, maladie coeliaque, DT1)
- Traitement:
  - acide ursodesoxycholique : pas efficace sur l'évolution et augmentation du risque de CCR à haute dose
  - **Transplantation hépatique : seul traitement efficace**



Cholangite sclérosante primitive compliquée d'un cholangiocarcinome

Collection Professeur Grimaud, CHU Nord, Marseille

À côté de ces manifestations extra-intestinales il existe aussi :

- **Les complications extra-intestinales secondaires à la MICI** (dues aux poussées inflammatoires, aux saignements ou une malabsorption intestinale) :
  - Complications thromboemboliques
  - Carences vitaminiques
  - Anémie
  - Neuropathies périphériques
  - Ostéoporose
  - Lithiases rénales et lithiases vésiculaires
  - ...
- **Les effets indésirables des médicaments** prescrits pour la MICI

## VIII. Résumé rectocolite hémorragique vs maladie de Crohn

	Rectocolite hémorragique	Maladie de Crohn
Prévalence	1/2000 habitants	1/2000 habitants
Âge de survenue	1 <sup>er</sup> pic: 20-30 ans 2 <sup>ème</sup> pic: 60 ans	Survient à tout âge Entre 15 et 30 ans ++
Cas familiaux	<b>10%</b>	<b>15%</b>
Rôle du tabac	protecteur	<b>aggravant</b>
Localisation	Rectum toujours atteint et extension variable au colon <b>Pas de zone saine entre les lésions</b>	Tout le tube digestif peut être atteint ( <b>de la bouche à l'anus</b> ) Présence de zones saines entre les lésions ( <b>atteinte discontinue et transmurale</b> )
Lésions macroscopiques	Muqueuse granuleuse, fragile Pétéchies, saignements Ulcérations	Ulcérations aphtoïdes ou longitudinales, serpiginieuses Aspect pavimenteux Sténoses, fistules
Lésions microscopiques	Ulcérations superficielles Perte de la mucosécrétion Abscess cryptiques Inflammation limitée à la muqueuse riche en plasmocytes	Ulcérations profondes avec risque de fistule <b>Granulomes (retrouvés uniquement dans 30% des prélèvements)</b> <b>Inflammation transmurale</b> Hyperplasie lymphoïde folliculaire panariétale Fibrose

	Rectocolite hémorragique	Maladie de Crohn
Complications digestives	<b>Colectasie</b> Méga colon toxique Perforation Hémorragie digestive Sténose Cancers colo-rectaux	<b>Sténose</b> Abscess <b>Fistules</b> Perforation Cancers colo-rectaux et de l'intestin grêle
Complications extra digestives	Ostéoporose + fractures Anémie Thromboses veineuses profondes	
Manifestations extra intestinales: 50% des patients, plus fréquentes dans la MC	Arthropathie axiale et périphérique Cutanée Uvéite, épisclérite <b>Cholangite sclérosante primitive</b> Mortalité non augmentée	<b>Arthropathie axiale et périphérique</b> Cutanées Uvéite, épisclérite Cholangite sclérosante primitive <b>Mortalité augmentée</b>
Traitements	<b>5-Aminosalcylés</b> locaux et systémiques Corticoïdes, <b>Ciclosporine</b> Azathioprine Anti-TNF (influximab, adalimumab, <b>golimumab</b> ) Vedolizumab <b>Tofacitinib</b>	<b>Corticoïdes locaux</b> (budesonide) et systémiques Azathioprine, méthotrexate Anti-TNF (influximab, adalimumab) Vedolizumab <b>Ustékinumab</b>

*D'après Delaporte E, Piette F. EMC – Dermatologie. 2015; 10:1-12*

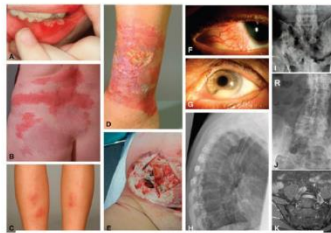## IX. Bibliographie

- Knights D, Lassen KG, Xavier RJ. Advances in inflammatory bowel disease pathogenesis: linking host genetics and the microbiome. Gut. oct 2013;62(10):1505-10.
- Guan Q. A Comprehensive Review and Update on the Pathogenesis of Inflammatory Bowel Disease. J Immunol Res. 2019;2019:7247238.
- Knox NC, Forbes JD, Peterson C-L, Van Domselaar G, Bernstein CN. The Gut Microbiome in Inflammatory Bowel Disease: Lessons Learned From Other Immune-Mediated Inflammatory Diseases. Am J Gastroenterol. juill 2019;114(7):1051-70.
- Hugot JP, Chamaillard M, Zouali H, Lesage S, Cézard JP, Belaiche J, et al. Association of NOD2 leucine-rich repeat variants with susceptibility to Crohn's disease. Nature. 31 mai 2001;411(6837):599-603.
- Glassner KL, Abraham BP, Quigley EMM. The microbiome and inflammatory bowel disease. J Allergy Clin Immunol. janv 2020;145(1):16-27.
- Mak WY, Zhao M, Ng SC, Burisch J. The epidemiology of inflammatory bowel disease: East meets west. J Gastroenterol Hepatol. 9 oct 2019;
- Ng SC, Shi HY, Hamidi N, Underwood FE, Tang W, Benchimol EI, et al. Worldwide incidence and prevalence of inflammatory bowel disease in the 21st century: a systematic review of population-based studies. Lancet Lond Engl. 23 2018;390(10114):2769-78.
- Altwegg R, Peyrin-Biroulet L. Maladie de Crohn chez l'adulte. EMC-Gastro-entérologie 2016;11(3):1-18 [Article 9-057-G-10].
- Pariante B, Cosnes J, Danese S, Sandborn WJ, Lewin M, Fletcher JG, et al. Development of the Crohn's disease digestive damage score, the Lémann score. Inflamm Bowel Dis. juin 2011;17(6):1415-22.
- Buisson A, Bommelaer G, Peyrin-Biroulet L. Rectocolite hémorragique : épidémiologie, physiopathologie, diagnostic, histoire naturelle et stratégie thérapeutique. EMC-Gastro-entérologie 2012;7(4):1-19 [Article 9-059-A-10].

- Torres J, Bonovas S, Doherty G, Kucharzik T, Gisbert JP, Raine T, et al. ECCO Guidelines on Therapeutics in Crohn's Disease: Medical Treatment. *J Crohns Colitis*. 1 janv 2020;14(1):4-22.
- Maaser C, Sturm A, Vavricka SR, Kucharzik T, Fiorino G, Annese V, et al. ECCO-ESGAR Guideline for Diagnostic Assessment in IBD Part 1: Initial diagnosis, monitoring of known IBD, detection of complications. *J Crohns Colitis*. 01 2019;13(2):144-64.
- Sturm A, Maaser C, Calabrese E, Annese V, Fiorino G, Kucharzik T, et al. ECCO-ESGAR Guideline for Diagnostic Assessment in IBD Part 2: IBD scores and general principles and technical aspects. *J Crohns Colitis*. 26 mars 2019;13(3):273-84.
- Magro F, Gionchetti P, Eliakim R, Ardizzone S, Armuzzi A, Barreiro-de Acosta M, et al. Third European Evidence-based Consensus on Diagnosis and Management of Ulcerative Colitis. Part 1: Definitions, Diagnosis, Extra-intestinal Manifestations, Pregnancy, Cancer Surveillance, Surgery, and Ileo-anal Pouch Disorders. *J Crohns Colitis*. 1 juin 2017;11(6):649-70.
- Harbord M, Eliakim R, Bettenworth D, Karmiris K, Katsanos K, Kopylov U, et al. Third European Evidence-based Consensus on Diagnosis and Management of Ulcerative Colitis. Part 2: Current Management. *J Crohns Colitis*. 1 juill 2017;11(7):769-84.
- Hedin CRH, Vavricka SR, Stagg AJ, Schoepfer A, Raine T, Puig L, et al. The Pathogenesis of Extraintestinal Manifestations: Implications for IBD Research, Diagnosis, and Therapy. *J Crohns Colitis*. 26 avr 2019;13(5):541-54.
- Vavricka SR, Schoepfer A, Scharl M, Lakatos PL, Navarini A, Rogler G. Extraintestinal Manifestations of Inflammatory Bowel Disease. *Inflamm Bowel Dis*. août 2015;21(8):1982-92.
- Harbord M, Annese V, Vavricka SR, Allez M, Barreiro-de Acosta M, Boberg KM, et al. The First European Evidence-based Consensus on Extra-intestinal Manifestations in Inflammatory Bowel Disease. *J Crohns Colitis*. 1 mars 2016;10(3):239-54.
- Greuter T, Vavricka SR. Extraintestinal manifestations in inflammatory bowel disease - epidemiology, genetics, and pathogenesis. *Expert Rev Gastroenterol Hepatol*. avr 2019;13(4):307-17.

## 1.2. Manifestations cutanées des MICI

# Manifestations cutanées des MICI



*Vavricka et al. Inflamm Bowel Dis. 2015;2:1982-1992*

### Plan:

- I - Introduction
- II - Dermatoses réactionnelles
- III - Lésions spécifiques
- IV - Manifestations carencielles
- V - Autres manifestations
  - Complications des stomies
  - Hippocratisme digital
  - Maladies inflammatoires associées
- VI - Bibliographie

## I- Introduction

Importance de la connaissance des signes cutanés associés aux MICI

- Environ **30 % des malades** présenteront une manifestation cutanée au cours de leur maladie
- Plus fréquent dans la MC (9-23%) que la RCH (9-19%)
- **Peuvent précéder les signes digestifs** ce qui permet de faire un **diagnostic précoce** (lésions endoscopiques asymptomatiques) ou d'initier une **surveillance rapprochée**
- L'initiation d'un traitement avant que la MICI ne soit cliniquement active permet **d'éviter les destructions tissulaires**

## Classification des manifestations cutanées associées au MICI

Dermatoses spécifiques : atteintes granulomateuses (Maladie de Crohn)	Dermatoses réactionnelles	Dermatoses carenciales	Dermatoses associées
Localisations : - ano-périnéales - génitales - oro-faciales - cutanées  Types de lésions : - linéaires en "coup de couteau" - fissures - lésions végétantes pseudo-tumorales - ulcérations creusantes - abcès	Erythème noueux  Aphthose buccale  Dermatoses neutrophiliques : - pyoderma gangrenosum - syndrome de Sweet - syndrome arthrocutané - Pyostomatite pyodermite végétante - abcès aseptiques  Vascularite	Carences globales : - xérose cutanées - dermite séborrhéique - glossite - perlèche - alopecie ...  Carences sélectives : - en zinc - en vitamine C - en vitamine A - en vitamine PP	Épidermolyse bulleuse acquise  Psoriasis  Maladie de Verneuil

## II- Dermatoses réactionnelles

- Sont **les plus fréquentes**
- **N'évoluent pas toujours parallèlement aux poussées digestives**
- Ne **sont pas toujours sensibles aux traitements de la MICI**
- Par ordre de fréquence : aphtes > érythème noueux > pyoderma gangrenosum
- Traitement : pas de recommandation précise, souvent celui de la maladie digestive sous jacente

## 1. Apthose buccale

- Epidémiologie  
Prévalence au cours des MICI = 20%
- Evolution
  - Le plus souvent **indépendante des poussées digestives**
  - Peut précéder les manifestations digestives
- Clinique
  - **Apthes communs le plus souvent**
  - Plus rarement dans la MC : aphtose miliaire, aphtes géants ou aphtes bipolaires (Figure 1)
- Traitement
  - Soins locaux
  - Traitement systémique si aphtes **invalidants (persistants et douloureux)**
    - Colchicine, dapsone, thalidomide, pentoxifylline



Devant toute aphtose **récurrente** rechercher des signes de MICI et endoscopie au moindre doute

Les lésions aphtoides **chroniques** doivent faire évoquer la possibilité de lésions spécifiques

Recherche de **carences associées** (vit B9, B12...) pourvoyeuses d'aphtes

### Causes d'aphtose récurrente:

Local	Trauma
Systemic	HIV disease, cyclic neutropenia, UC, Crohn disease, gluten-sensitive enteropathy, Behçet disease FAPA (fever, aphthous stomatitis, pharyngitis, adenitis), MAGIC (mouth and genital ulcers with inflamed cartilage)
Nutritional	Mineral and vitamin deficiencies (iron, zinc, folate, B1, B2, B6, B12)
Microbial	Herpes simplex virus, cytomegalovirus
Genetic	

*Timani et al. Clin Dermatol.2008;26:265-73*

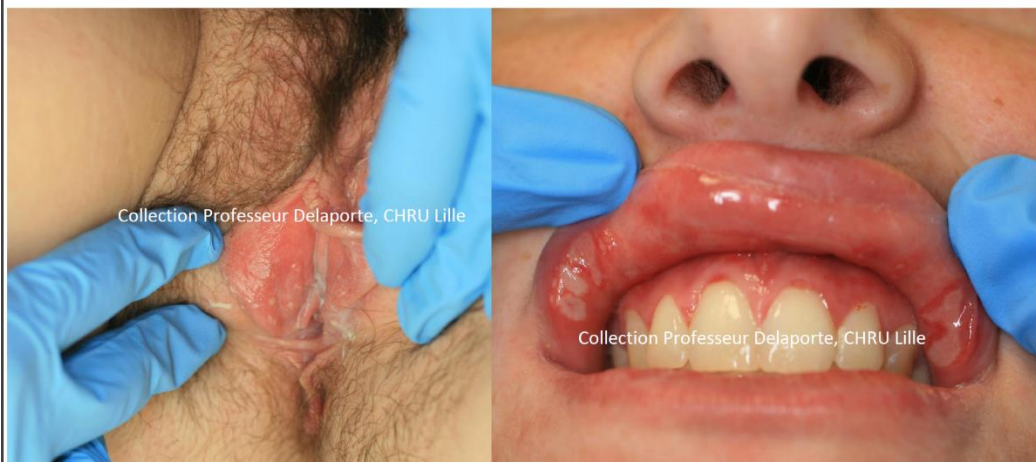

Figure 1. Aphtose bipolaire chez une jeune femme atteinte de maladie de Crohn



## 2. Erythème noueux (1)

- Epidémiologie

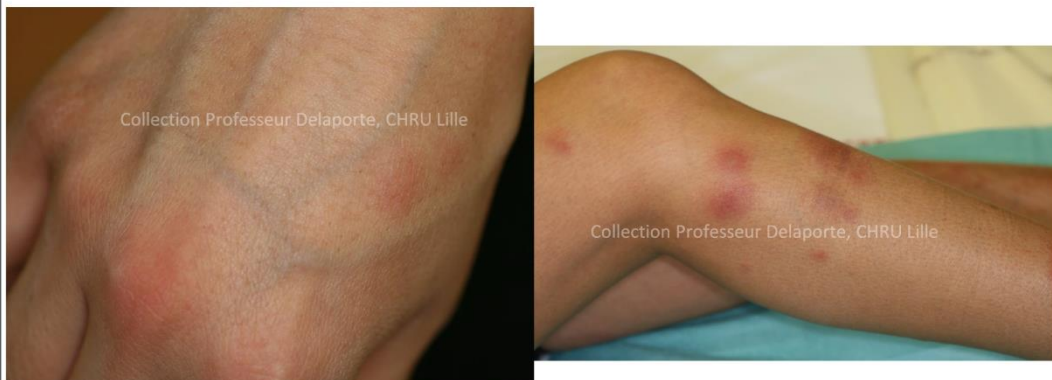- Plus fréquent au cours de la MC : **6 à 15%** que dans RCH : 3 à 10 %
- Prédominance **féminine**

- Evolution

- Survient pendant la **première année d'évolution ++**
- **Souvent en période d'activité de la maladie**
- Possible évolution indépendante des signes digestifs et **peut les précéder**
- Récidive possible quelques semaines à quelques années après
- Non corrélée à la sévérité de la MICI mais à la **topographie colique pour la MC**

- Clinique

- **Le plus souvent typique** et s'accompagne d'arthrites
- Parfois formes particulières au cours des MC : peu d'éléments, atteinte unilatérale, localisation à la face postérieure des jambes et aux membres supérieurs (figure 2)



**Figure 2.** Erythèmes noueux chez une patiente atteinte de maladie de Crohn, localisation unilatérale sur la jambe et atteinte du dos de la main

## 2. Erythème noueux (2)

- Diagnostic différentiel

**Syndrôme d'hypersensibilité à l'azathioprine :**

- lésions à type d'érythème noueux
- fièvre élevée
- importante neutrophilie
- image histologique de dermatose neutrophilique
- peut aussi mimer un syndrome de Sweet

→ Y penser si apparition des symptômes après introduction d'azathioprine. Résolutif à l'arrêt.

- Traitement

- Repos + traitement symptomatique + **traitement de la poussée digestive**
- Si insuffisant : colchicine, corticoïdes, anti-TNF alpha  
(beaucoup d'autres traitements essayés dans la littérature)



Les MICI ne représentent qu'un faible pourcentage des étiologies des érythèmes noueux : pas d'exploration intestinale systématique

Si manifestation digestive rechercher une MICI après avoir éliminé une infection intestinale (yersiniose, salmonellose, shigellose, *Campylobacter*...)

### 3. Dermatoses neutrophiliques

- Image histologique : infiltrat cutané neutrophilique (**épidermique, dermique ou hypodermique**) (Figure 3)
- Sensibilité aux anti-inflammatoires agissant sur les neutrophiles (corticoïdes, dapsonne, colchicine)
- Association fréquente à des maladies systémiques
- Spectre continu anatomoclinique : associations, **formes de chevauchements et de passage entre les différentes entités**
- On parle de **maladie neutrophilique** lorsqu'il existe des localisations extra cutanées d'infiltrat neutrophilique

Classification anatomoclinique des dermatoses neutrophiliques.

#### Dermatoses neutrophiliques superficielles (épidermiques, pustuleuses)

*Pustulose sous-cornée*  
Pemphigus IgA  
Pustulose amicrobienne des plis  
Pustuloses des colites inflammatoires, vasculites pustuleuses  
Pyodermatite/pyostomatite  
Psoriasis pustuleux  
Acné fulminans  
Autres pustuloses

#### Dermatoses neutrophiliques dermiques, en plaques

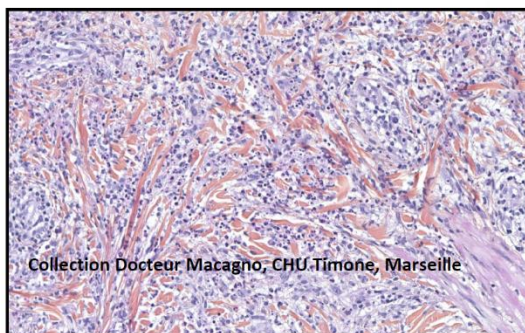
*Syndrome de Sweet*  
Hidradénite eccrine neutrophilique  
Erythema elevatum diutinum  
Pyoderma gangrenosum végétant  
Dermatose urticarienne neutrophilique  
Lupus neutrophilique

#### Dermatoses neutrophiliques profondes

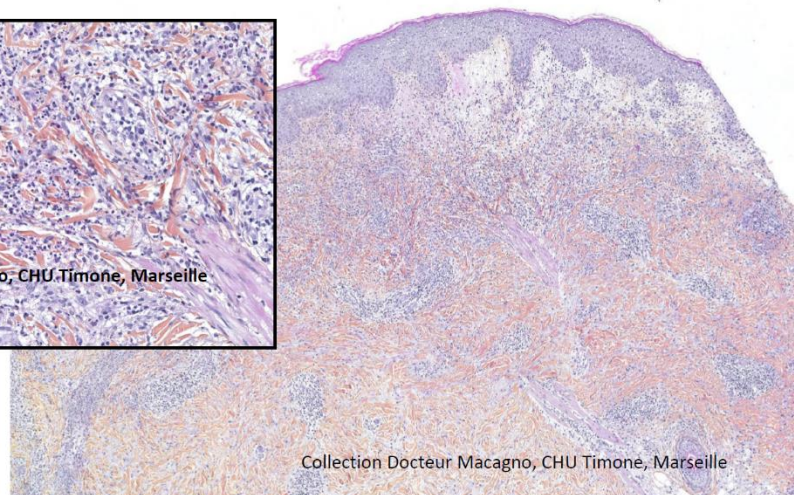
*Pyoderma gangrenosum*  
Panniculites neutrophiliques  
Abscesses aseptiques  
Syndromes PAPA, PASH, PAPASH

PAPA: pyogenic arthritis, pyoderma gangrenosum, and acne; PASH: pyoderma gangrenosum, acne, and suppurative hidradenitis; PAPASH: pyoderma gangrenosum, acne, psoriasis, arthritis and suppurative hidradenitis.

Vignon-Pennamen M-D, Wallach D. EMC-Dermatologie 2016;11 :1-9



Collection Docteur Macagno, CHU-Timone, Marseille



Collection Docteur Macagno, CHU Timone, Marseille

**Figure 3.** Histologie cutanée d'un syndrome de Sweet: infiltrat dermique de polynucléaires neutrophile  
Grossissement X 5 et X20, coloration HPS

## a. Pyoderma-gangrenosum (PG)

### • Epidémiologie

#### - **1 à 3 % des MICI**

- MC avec atteinte pan-colique et RCH avec histoire familiale ++
- Non corrélé à la sévérité de la MICI
- Les MICI représentent la **première étiologie du PG : 20 à 30% des cas**

### • Evolution

- Apparition **après une dizaine d'années d'évolution** de la MICI, **au cours d'une poussée ++**
- Souvent après un traumatisme (**phénomène de pathergie**)
- Peut précéder la symptomatologie digestive
- Récidivent dans un tiers des cas

### • Clinique

- Lésions uniques ou multiples, **prédominant aux membres inférieurs** et parfois accompagnées de lésions muqueuses
- Début par une pustule ou un nodule, puis ulcération avec perte de substance centrifuge, avec bordure violacée inflammatoire mal limitée, creusée à sa partie interne par des pertuis purulents (**Figures 4 et 5**)
- Uvéite fréquemment associée

### • La localisation péristomiale

#### - **10 % des cas**

- MC avec iléostomie ++ (**Figures 6 et 7**)
- En moyenne **deux mois après la réalisation de la stomie**
- Favorisé par les traumatismes de la peau péri stomiale et les antiseptiques iodés (pathergie à l'iode)
- Tableau d'**ulcère douleur d'extension rapide, réfractaire au traitement**
- Si doute diagnostic : biopsie → infiltrat de PNN

### • Traitement

#### 1. **Sevrage tabagique +++**

2. Soins locaux :  
dermocorticoïdes ou inhibiteurs de calcineurine mélangés à des pâtes  
Soins de stomie adaptés +++

#### 3. Traitement systémiques :

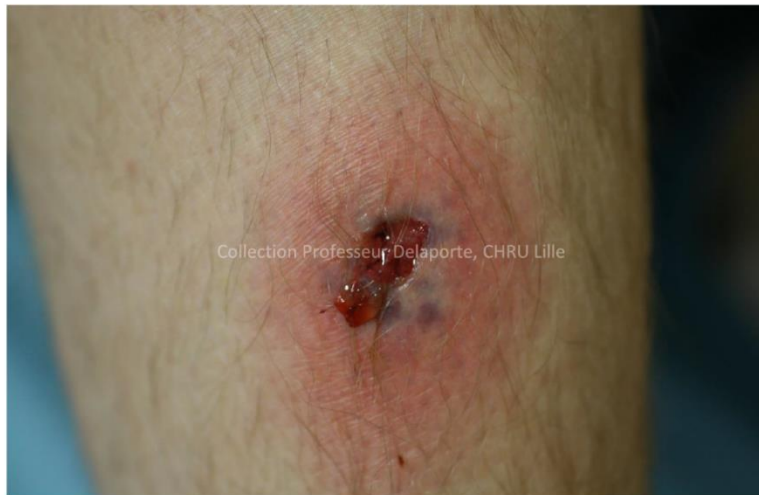- **Corticoïdes** oraux en première intention +/- cyclosporine
- **Anti-TNF alpha** en seconde intention (première dans certain cas)
- Anti IL12/23 et certolizumab efficaces dans la littérature

#### 4. Chirurgies de la MICI sous jacente et **fermeture de la stomie** en cas de PG péristomiale

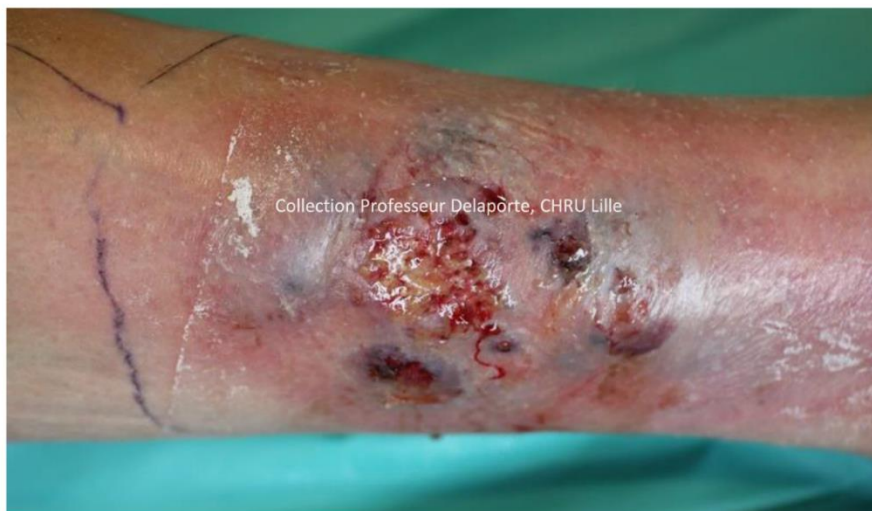

Exploration endoscopique systématique devant un PG :

- en l'absence d'étiologie hématologique ou rhumatologique
- si forme récidivante
- si signes digestifs
- si antécédent familial de MICI



**Figure 4.** Pyoderma gangrenosum de la jambe à un stade débutant



**Figure 5.** Pyoderma gangrenosum de la jambe

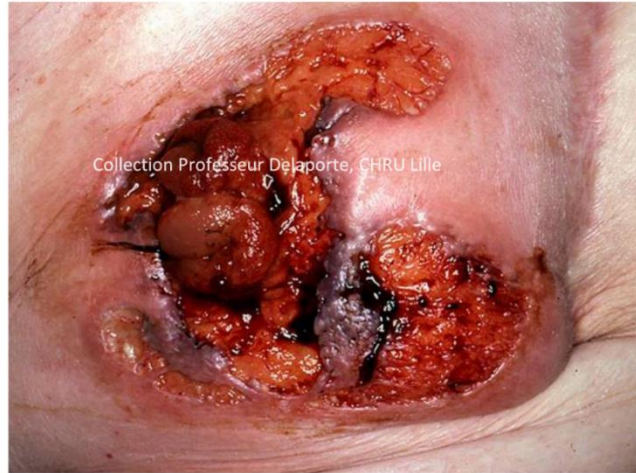

Figure 6. Pyoderma gangrenosum péristomial

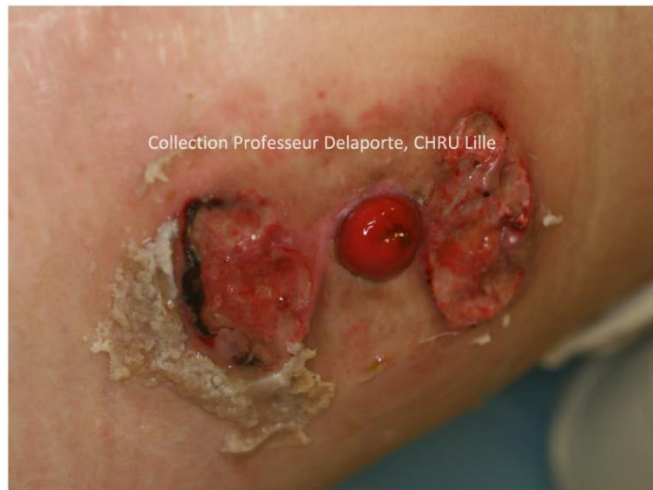

Figure 7. Pyoderma gangrenosum péristomial

## b. Syndrome de Sweet

- Epidémiologie
  - Association à la **RCH bien connue**
  - Association à la **MC rare** (50 cas dans la littérature, associé à une atteinte colique)
  - Prédominance féminine
- Evolution
  - Souvent **corrélée à une poussée** et peut révéler la maladie
  - Récidive très rare
- Clinique
  - **Habituellement typique**
  - Signes généraux : fièvre élevée, arthralgies
  - Papules ou plaques érythémateuses bien limitées à surface mamelonnées, en chaînes de montagnes +/- présence de pustules aux sommets ([Figures 8 à 11](#))
  - Visage, cou, face postéro externe des bras

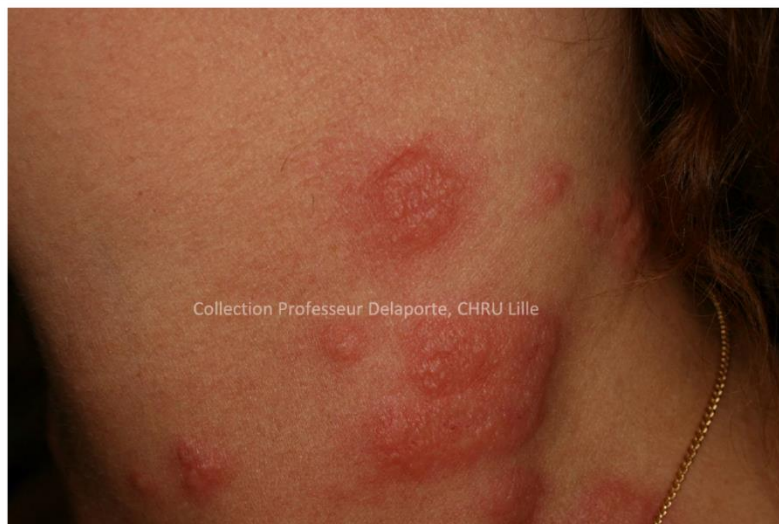Association fréquente avec : arthrites, atteintes oculaires et autres dermatoses des MICI

- Traitement

- Traitement de la poussée digestive
- Corticothérapie générale si forme sévère
- Colchicine
- Anti-TNF alpha pour les formes résistantes

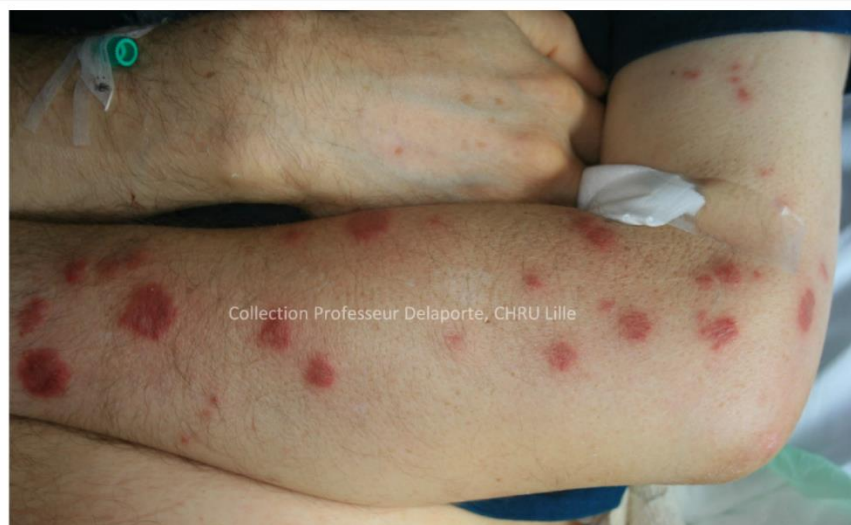

Exploration digestive systématique devant un syndrome de Sweet après avoir éliminé une infection (yersiniose, salmonellose++)



Collection Professeur Delaporte, CHRU Lille

Figure 8. Syndrome de Sweet



Collection Professeur Delaporte, CHRU Lille

Figure 9. Syndrome de Sweet

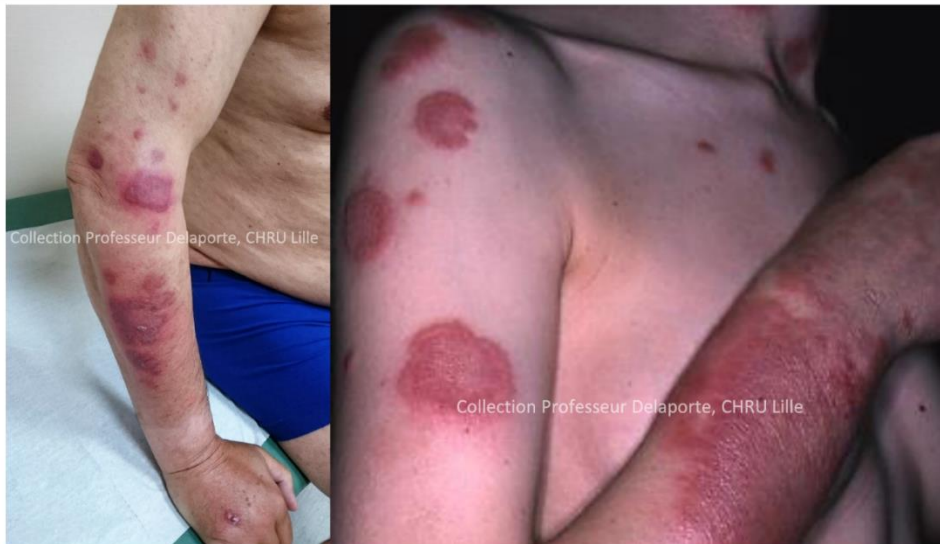

Figure 10. Syndrome de Sweet

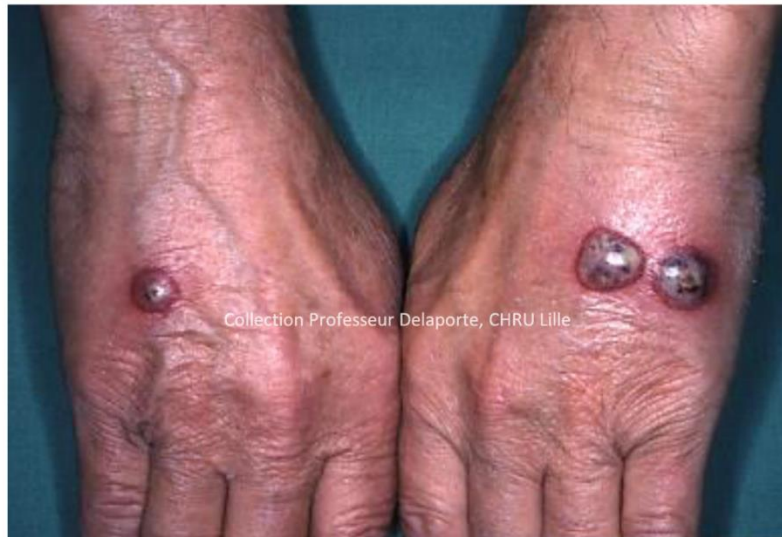

Figure 11. Dermatose neutrophilique du dos des mains

### c. Syndrome arthrocutané associé aux MICI

- Historique  
Initialement décrit dans les chirurgies de l'obésité « *bowel-bypass syndrome* » (dérivations jéjuno-iléales, gastrectomisés) puis en l'absence de chirurgie dans les MICI
- Physiopathologie  
Lié à une **pullulation bactérienne** dans l'anse borgne et la **formation de complexes immuns circulants**
- Epidémiologie
  - Rare
  - Plus fréquent au cours de la **rectocolite hémorragique**
- Evolution
  - **Parallèle** à l'affection digestive
  - Parfois révélateur de la MICI

- Clinique
  - Eruption cutanée : **pustules non folliculaires de 2 à 8 mm**, reposant sur une base érythémateuse, sur la face externe des membres supérieurs, la face d'extension des membres inférieurs, le tronc et le cuir chevelu ([Figures 12 à 15](#))
  - Possible érythème noueux et panniculite
  - **Manifestations systémiques constantes** : fièvre, myalgies, polyarthralgies, arthrites périphériques asymétriques, non destructrices
  - Conjonctivite
- Diagnostics différentiels
  - Manifestations cutanées des septicémies
  - Maladie de Behçet
  - Autres dermatoses neutrophiliques : syndrome de Sweet, pyoderma gangrenosum...
- Traitement
  - Celui de la MICI, remise en continuité si anse borgne
  - En phase aiguë **corticothérapie générale ou dapsone**
  - **Antibiotiques** (quinolones ou métronidazole) souvent associés en début de traitement : agissent sur la pullulation bactérienne intestinale

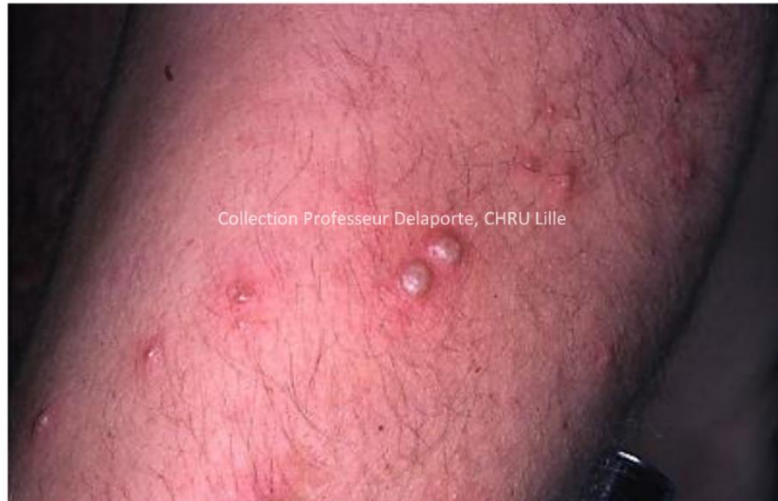

Figure 12. Syndrome arthrocutané

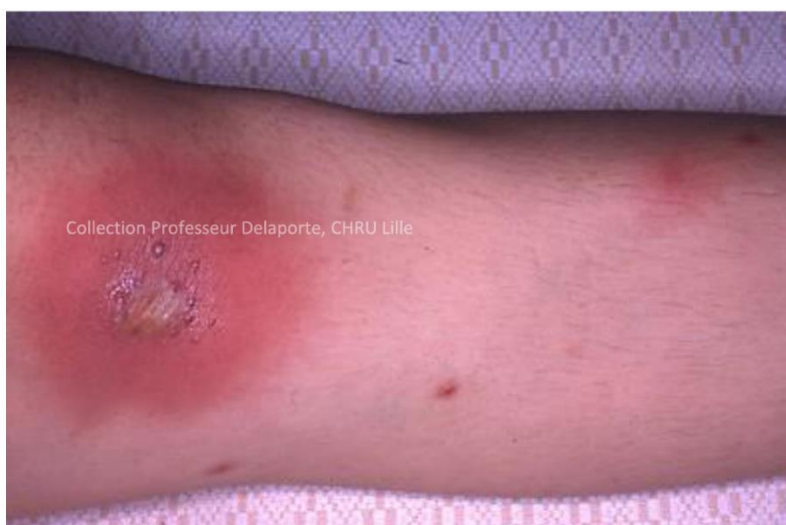

Figure 13. Syndrome arthrocutané



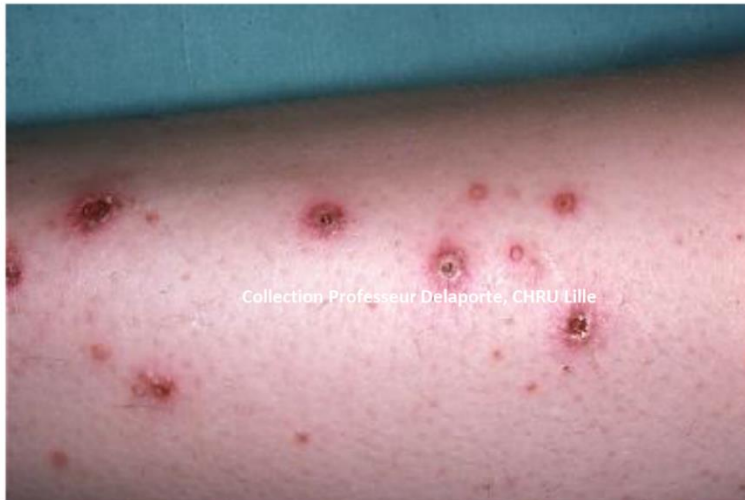

Figure 14. Syndrome arthocutané

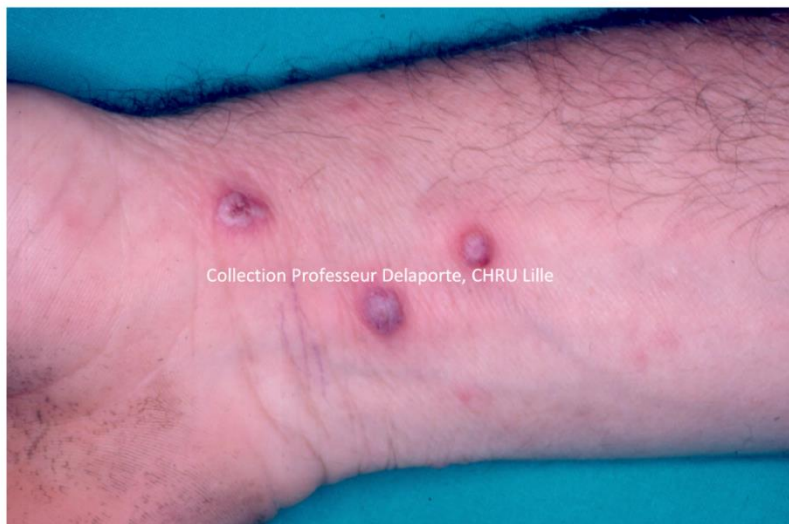

Figure 15. Syndrome arthocutané

#### d. La Pyostomatite–Pyodermite Végétante (PPV)

- Epidémiologie

- Rare
- RCH > MC

- Evolution

Associée dans 75 % des cas à une MICI

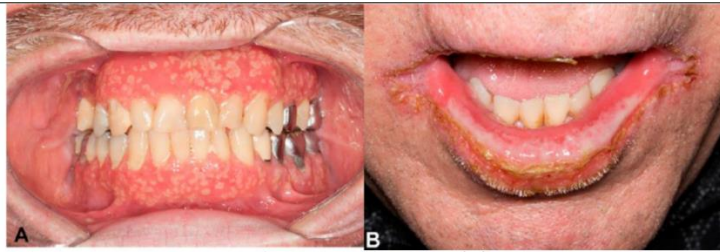- Clinique

- Pustules de la muqueuse buccale, indolores, donnant un aspect très caractéristique en «traces d'escargot» par coalescence puis des érosions à tendance végétantes (Figures 16 et 18)
- Sur les gencives, la face interne des joues, le palais et les lèvres
- La langue et le plancher buccal sont respectés
- Localisations aux muqueuses génitales possibles mais exceptionnelles
- 50% association à des lésions pustuleuses et végétantes cutanées :  
Localisées sur le scalp, grands plis ++ (figure 17)  
Apparition simultanée ou secondairement

- Traitement
  - Corticothérapie générale première intention
  - Dapsone
  - Anti-TNF alpha
  - Autres immunosuppresseurs (MTX, cyclosporine, azathioprine...)
- Diagnostic différentiel

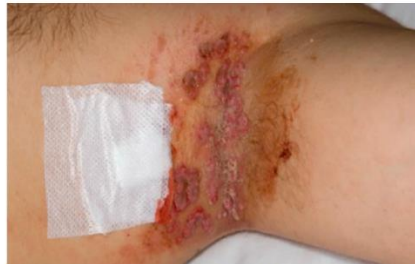**Pemphigus végétant** (à noter faible positivité de l'IFD non spécifique possible dans la PPV)
- Histologie

Hyperplasie épithéliale  
Possible acanthose discrète et focale  
Infiltrat dermique superficiel à PNN et PNE,  
Micro abcès intra épidermique et sub épithélial



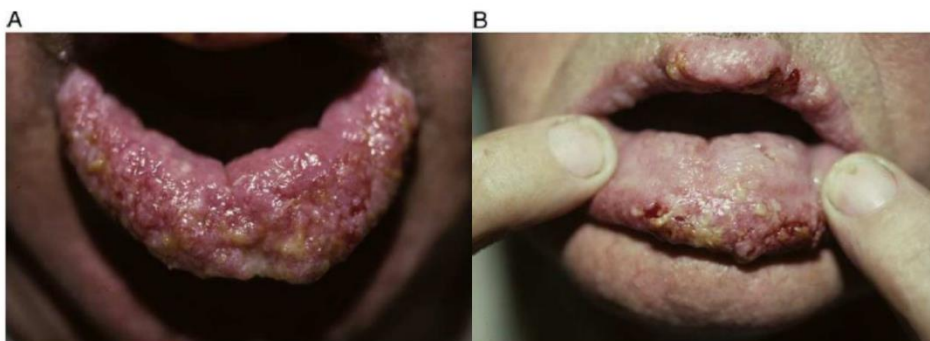**Figure 16.** Pyostomatite végétante.

A: Multiples pustules confluentes gingivales et buccales. B: érosion et croûtes labiales.



*Clark LG et al. J Am Acad Dermatol. 2016;75:578-84.*

**Figure 17.** Pyodermite végétante: présence de plaque érosives et croûteuses axillaires.



**Figure 18.** Pystomatite végétantes associées à des RCH

A. Lèvre inférieure eodémateuse avec présence de lésions veruqueuses  
B. Multiples pustules et lésions croûteuses

*Timani et al. Clin Dermatol. 2008;26:265-73.*

## e. Abscesses aseptiques

- Epidémiologie  
Exceptionnelle

- Clinique

### Abscesses sous-cutanées aseptiques :

- formes profondes de syndrome de Sweet ( MC > RCH)
- Nodules ou placards sous-cutanés inflammatoires ou collections fluctuantes pseudo tumorales qui s'abcèdent et se fistulisent avec un écoulement purulent.

### Abscesses viscéraux :

- Au cours MC qu'ils peuvent révéler, voire précéder de plusieurs mois
- Localisations préférentielles spléniques, hépatiques ou ganglionnaires

- Traitement

- Corticoïdes
- Anti TNF-alpha

## e. Autres dermatoses neutrophiliques

La pustulose sous-cornée de Sneddon-Wilkinson, l'érythème élevé diutinum et la pustulose à IgA intraépidermique ont également été observés au cours des deux types de MICI.

## 4. Vasculites

- Epidémiologie

Rares au cours des MICI

- Vasculite leucocytoclasique superficielle avec ou sans IgA

Survient au cours des poussées de la maladie digestive, plutôt **la RCH**

- Vasculite granulomateuse profonde ou périartérite noueuse cutanée

- Nodules sous cutanés inflammatoires, lésions purpuriques et livédoïdes avec myalgies, arthralgies, neuropathie périphérique (Figure 19)
- Au cours de **MICI anciennes**, essentiellement des **MC**
- Evolution **indépendante de l'atteinte digestive**



Biopsie pour éliminer une maladie de Crohn « métastatique »

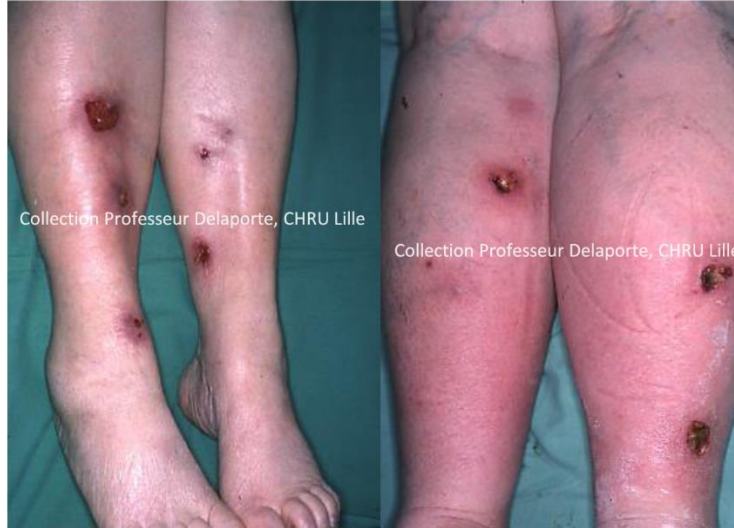

Figure 19. Vasculrite : nodules profonds inflammatoires et ulcérés

### III- Dermatoses spécifiques

- Rarement corrélées à l'activité de la maladie digestive
- **Ne concernent que la maladie de Crohn**
- **Grand polymorphisme**, diagnostic difficile, nombreux diagnostics différentiels
- Sont définies par un aspect **histologique identique à celui retrouvé au niveau intestinal**



Le granulome géantocellulaire sans nécrose caséuse n'étant trouvé que dans **un tiers des cas** toujours demander d'**user le bloc de biopsie à sa recherche !!** (Figure 20)

#### 2 types de lésions:

- **Par contiguïté** : région anopérinéale, pérostomiale et orofaciale
- **Métastatiques** (à distance du tube digestif) : rare, génitales et cutanées

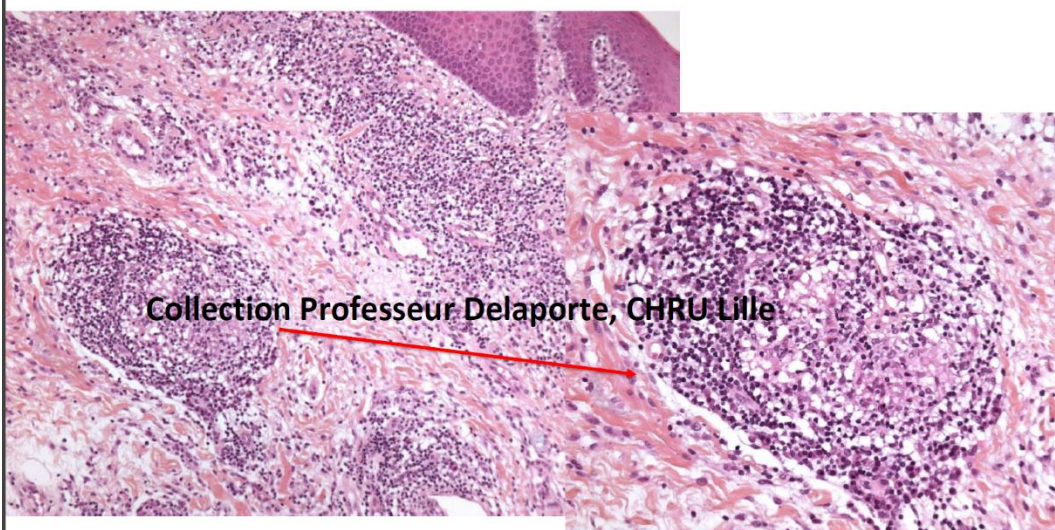


Figure 20. Granulome géantocellulaire sans nécrose caséuse intra dermique

## 1. Lésions anopérinéales

- Epidémiologie:

- Les plus fréquentes des manifestations cutanéomuqueuses de la MC : 35 à 40 %
- Associées à l'atteinte colique

- Evolution:

- Précèdent les signes digestifs dans 8 à 30 % des cas
- Evolution par poussées et rémissions
- Indépendantes de l'activité intestinale

- Cliniques

- Fissures périnéales plus larges que les fissures banales
- Lésions végétantes à type de pseudomarisques œdémateuses (Figure 21 et 22)
- Ulcérations linéaires et profondes en « coup de couteau »
- Ulcérations creusantes pouvant entraîner une destruction du sphincter anal
- Abscès se compliquant de fistules anales, périnéales ou rectovaginales

- Complications

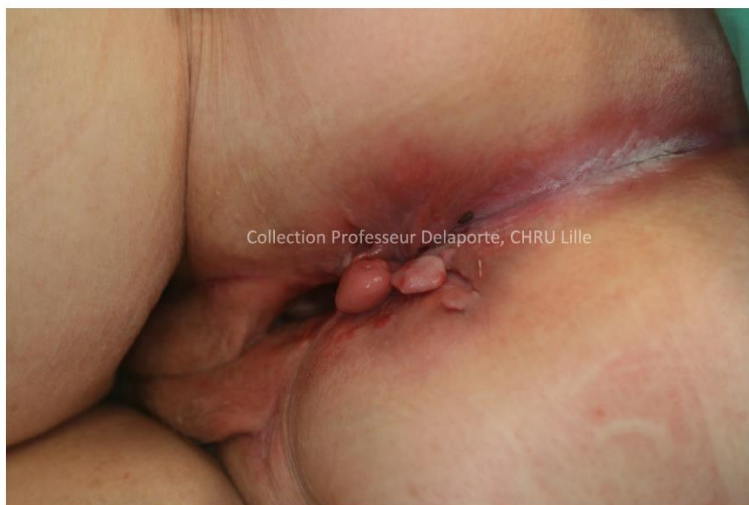**Carcinomes épidermoïdes**



surveillance clinique régulière

- Diagnostic différentiel

Maladies de Verneuil



**Figure 21.** Lésions végétantes à type de pseudomarisques œdémateuses et fissures péri anales

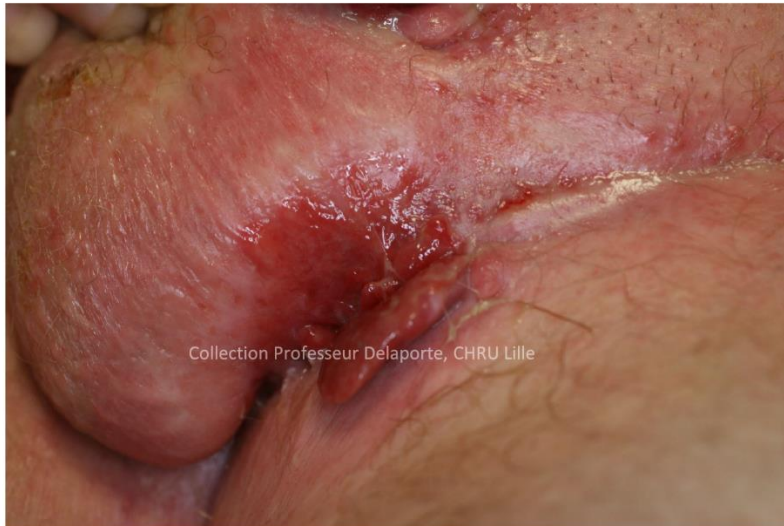

Figure 22. Lésions végétantes à type de pseudomariques œdémateuses

## 2. Lésions génitales

- Epidémiologie

- Maladie de Crohn colique ou colorectale **connue depuis plusieurs années**
- Le plus souvent **associées aux atteintes anopérinéales**
- Les localisations **masculines sont exceptionnelles**

- Evolution

Peuvent précéder les manifestations intestinales

- Clinique

- Ulcérations linéaires vulvaires en «**en coup de couteau**» (Figure 23 et 24)
- **Œdème labial induré douloureux**, souvent asymétrique (Figure 25)
- Œdème scrotal et/ou pénien
- Phimosis serré acquis
- Ulcérations chancriformes ou linéaires
- Fistules (Figure 26)

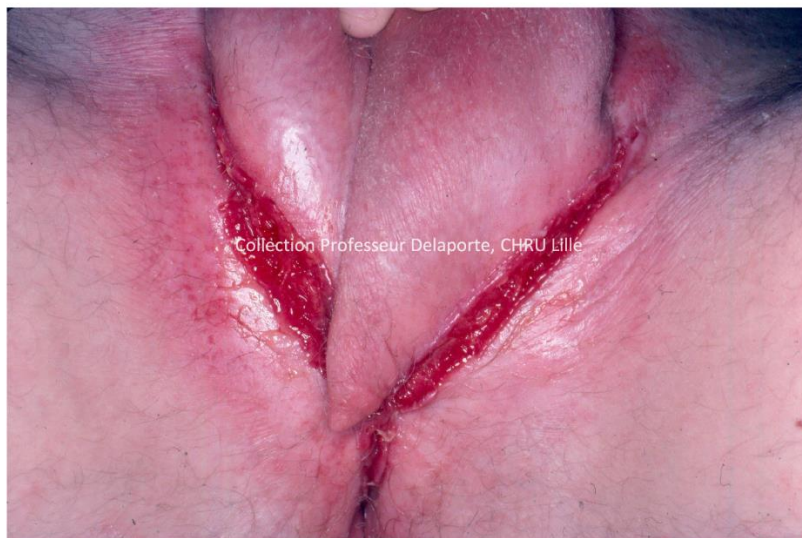
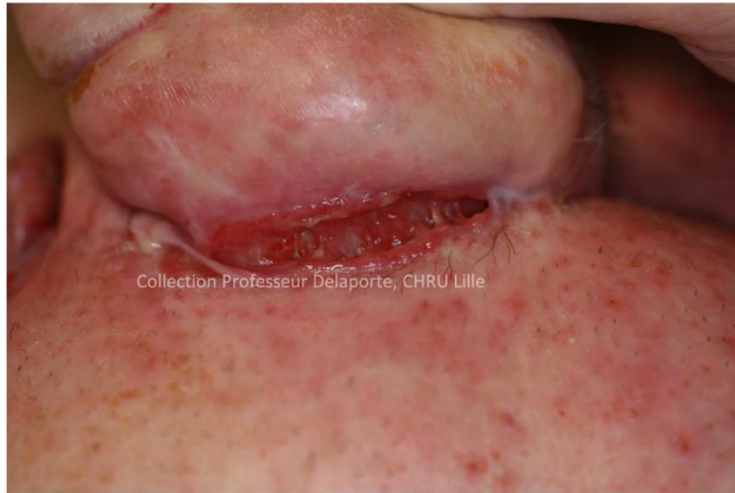
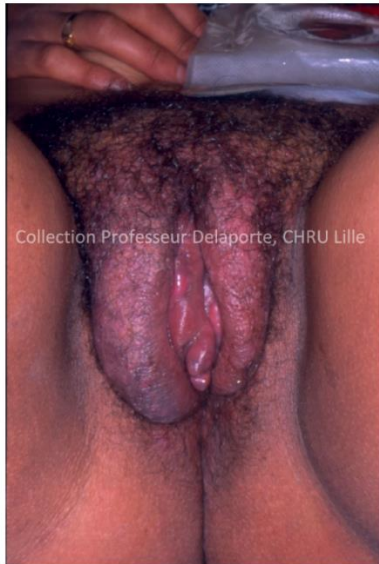
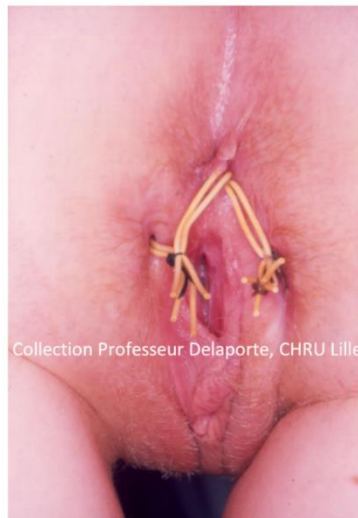Figure 23. Ulcérations linéaires profondes en « coup de couteau »



**Figure 24.** Ulcérations linéaires profondes en « coup de couteau »



**Figure 25.** Œdème vulvaire asymétrique



**Figure 26.** Fistules vulvaires sur maladie de Crohn

### 3. Lésions orofaciales

- Cliniques polymorphes ++

- **Ulcérations linéaires** des sillons gingivogugaux (Figure 27A)
- Ulcérations aphtoïdes
- **Lésions polypoïdes** de la muqueuse vestibulaire, jugale ou labiale (Figure 27B et 31B)
- Gingivite hypertrophique (Figure 28)
- Hyperplasie œdémateuse et fissurée de la face interne des joues réalisant un aspect en « pavé » (*cobblestone*) (Figure 29B)
- Chéilite granulomateuse (Figure 29A, 30 et 31A)



L'observation de lésions de la muqueuse buccale impose l'examen de la muqueuse anale car ces deux sites sont souvent atteints de manière concomitante

#### \*Chéilite granulomateuse

- Evolution
  - **Épisodique** au début puis devient **permanent**
  - **Souvent précoce** et peut précéder de plusieurs années les manifestations intestinales surtout chez l'enfant
- Clinique
  - Oedème induré d'une ou des deux lèvres, **asymétrique, fissuraire + perlèche**
- Diagnostic différentiel
  - Autres granulomatoses orofaciales comme la sarcoïdose...
  - Réaction allergiques (cannelle, benzoate...)
- Traitement
  - Tacrolimus topique, injection de corticoïdes
  - Immunosuppresseurs
  - Anti-TNF

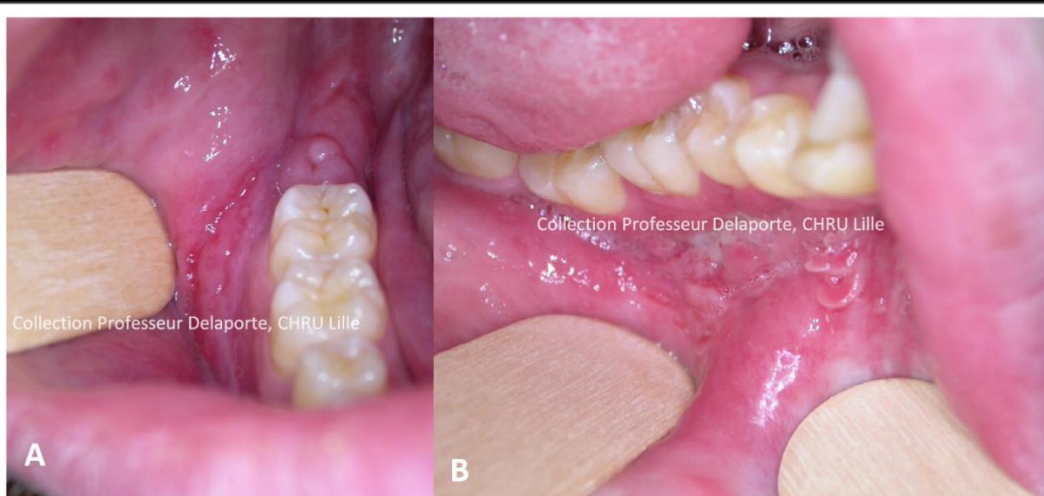
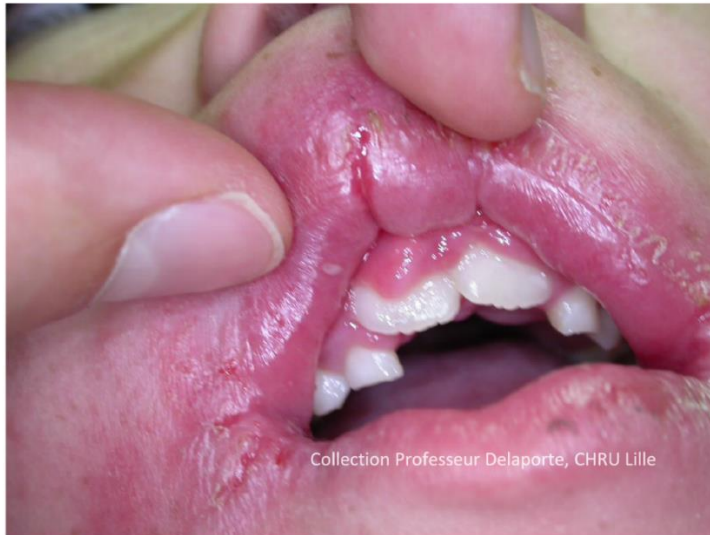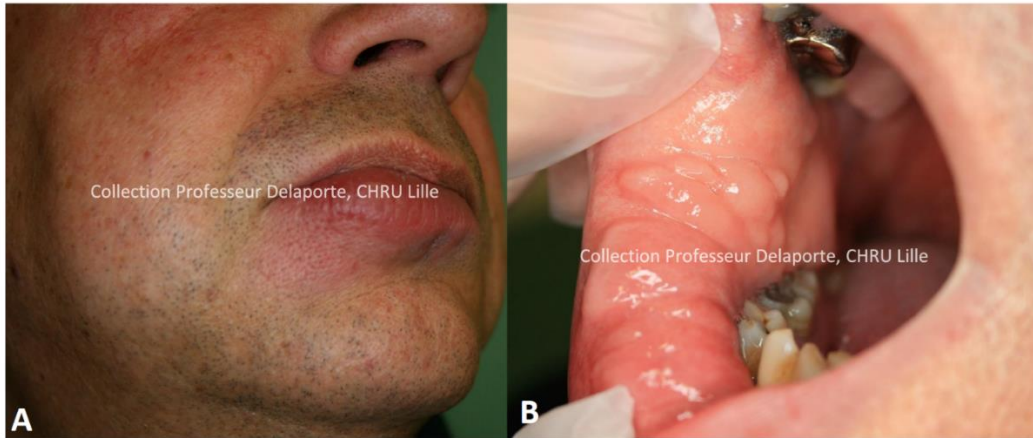


Figure 27. A : Ulcérations linéaires des sillons gingivogugaux. B: Lésions polypoïdes de la muqueuse vestibulaire et ulcérations

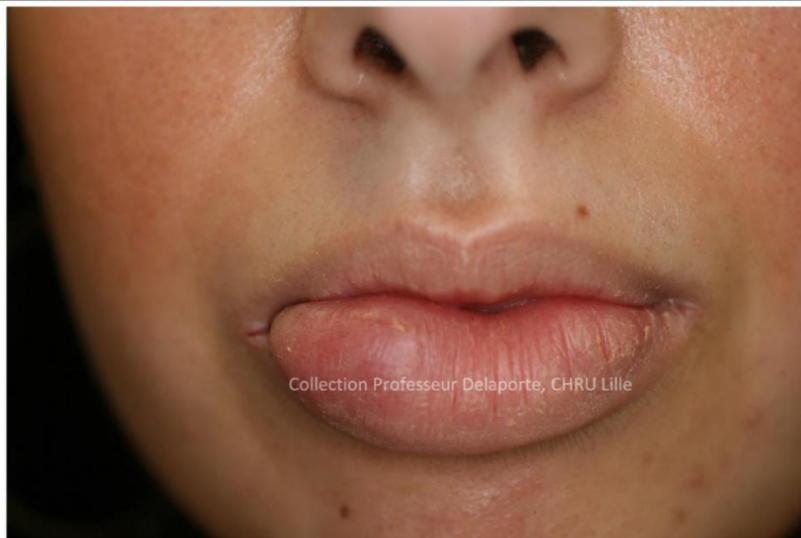



**Figure 28.** Chéilite granulomateuse asymétrique fissuraire + perlèche + hypertrophie gingivale



**Figure 29.** A: Chéilite granulomateuse asymétrique + extension à la peau adjacente. B : Hyperplasie œdémateuse et fissurée de la face interne des joues réalisant un aspect en «pavé»



**Figure 30.** Chéilite granulomateuse asymétrique

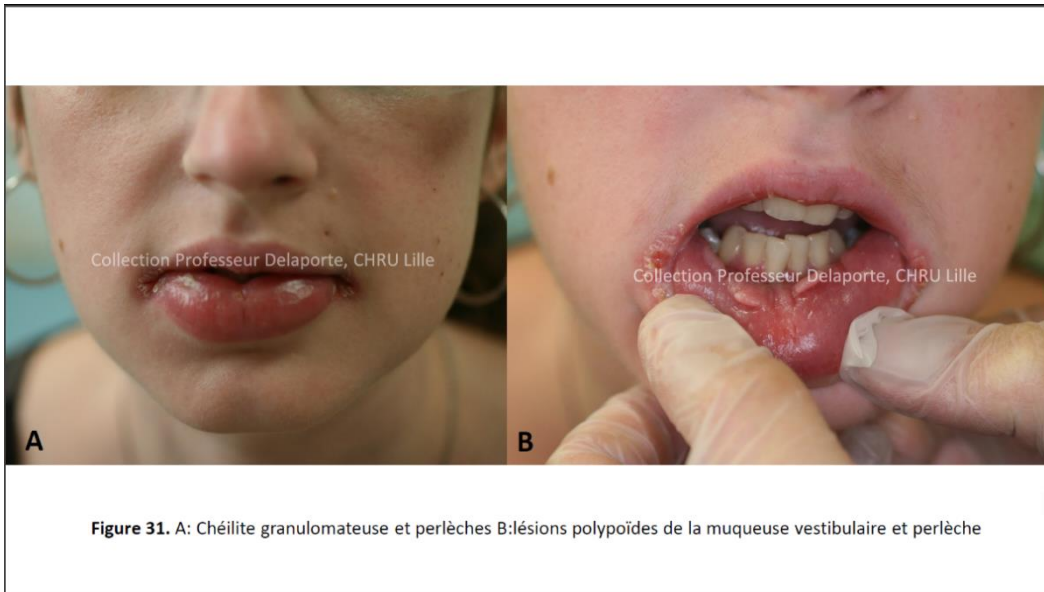


Figure 31. A: Chéilite granulomateuse et perlèches B:lésions polypoïdes de la muqueuse vestibulaire et perlèche

#### 4. Lésions cutanées métastatiques

- Epidémiologie

Rare

- Evolution

- MC connue depuis de nombreuses années et quiescente
- Localisations métastatiques inaugurales exceptionnellement

- Clinique diagnostic difficile car **grand polymorphisme clinique**

- Erythème facial
- Nodules acnéiformes
- Pseudoérysipèle
- Intertrigo
- Lésions nodulaires
- Plaques érythémateuses indurées parfois ulcérées

- Traitement des lésions spécifiques:

- Difficile et non codifié
- Sevrage tabagique +++

**Traitements systémiques :**

- **Corticoïdes** (intra-lésionnel, topiques ou per os)
- **Antibiotiques** (métronidazole, cyclines, macrolides)
- Sulfasalazine
- Immunosuppresseurs (azathioprine, méthotrexate et ciclosporine)
- **Anti-TNF** : efficace pour lésions corticorésistantes, mais récidive à l'arrêt nécessitant l'adjonction d'autres molécules
- Le thalidomide (activité anti-TNF) et la photochimiothérapie extracorporelle également utilisés

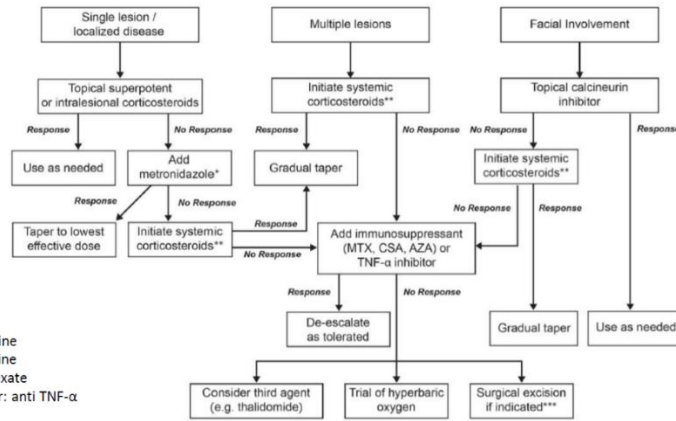
**Chirurgie : risque de récidive ++**

- Evaluation en concertation pluridisciplinaires avec proctologues, radiologues et chirurgiens pour les lésions périnéales complexes
- Excision chirurgicale en cas de lésion unique de petite taille

→ Escalade thérapeutique en fonction de la sévérité des lésions et de l'activité de la MC sous jacente

Algorithme de prise en charge des lésions de Crohn métastatiques proposé par Kurtzman et al

**Therapeutic Approach to Metastatic Crohn's Disease**



AZA: Azathioprine  
 CSA: Cyclosporine  
 MTX: méthotrexate  
 TNF-α inhibitor: anti TNF-α

\*800-1500mg/day. At least 4 months of consecutive therapy is recommended before consideration of treatment failure.  
 \*\*Typical starting regimen is prednisone 30mg/day. 4-6 months of therapy is anticipated, periodic assessment for risk of osteoporosis and appropriate prophylactic therapy may be warranted.  
 \*\*\* Most common indication is refractory genital MCD.

Kurtzman et al. J Am Acad Dermatol. 2014;71:804-13.

## IV- Dermatoses carencielles

- Plus rares au cours de la RCH que dans la MC
- Liées au syndrome de malabsorption
- Les carences sont globales ou sélectives (vitamines B, C, D, folates, fer, protides, acides gras essentiels, zinc...)

## V- Autres manifestations

1. Complications des stomies
2. Hippocratisme digital
3. Dermatoses associées

## 1. Complications des stomies

- Epidémiologie
  - **Fréquentes** surtout en cas d'iléostomies
  - **Altération de la qualité de vie ++**

- Etiologies

**Dermatoses préexistantes**

- Eczéma
- psoriasis
- (autoentretenues par phénomène de Koebner)

**Lésions précoces**

- Pyoderma gangrenosum
- Fistule entérocutanée
- Hématome surinfecté

**Dermatoses tardives et chroniques**

- Lésions spécifiques (maladies de Crohn péristomiales)
- Dermites irritatives ou caustiques
- Surinfections bactériennes ou fongiques
- Dermatitis de contact vraies : rares (épidermotests)
- Pathomimie

- Traitement **Difficile +++**

Réaliser **culture bactérienne** et **biopsie** cutanée si doute diagnostic

Soins locaux

Aide infirmière stomathérapeute...

## 2. Hippocratismes digital

### Fréquent

- 30% des maladies de Crohn
- 10% des rectocolites hémorragiques

## 3. Dermatoses inflammatoires associées

- Evoluent **indépendamment des poussées digestives**
- L'association aux MICI est sous-tendue par des **mécanisme physiopathologiques communs** :
  - Déterminisme auto-immun
  - Terrain génétique
  - Lien avec anomalie du microbiote
  - Facteurs de risques communs (tabac, obésité...)
- Les plus fréquentes sont le **psoriasis, la maladie de Verneuil et l'épidermolyse bulleuse acquise**
- D'autres maladies inflammatoires et auto immunes ont également été décrites comme associées :  
**Dermatose à IgA linéaire**, pemphigus, PB, Vitiligo, Pelade, Lupus érythémateux, Sclérodermie, Lichen, Polychondrite, Syndrome de Gougerot-Sjögren

### a. Psoriasis

#### • Physiopathologie

Maladie inflammatoire à médiation immune qui partage ses mécanismes physiopathogéniques avec les MICI :

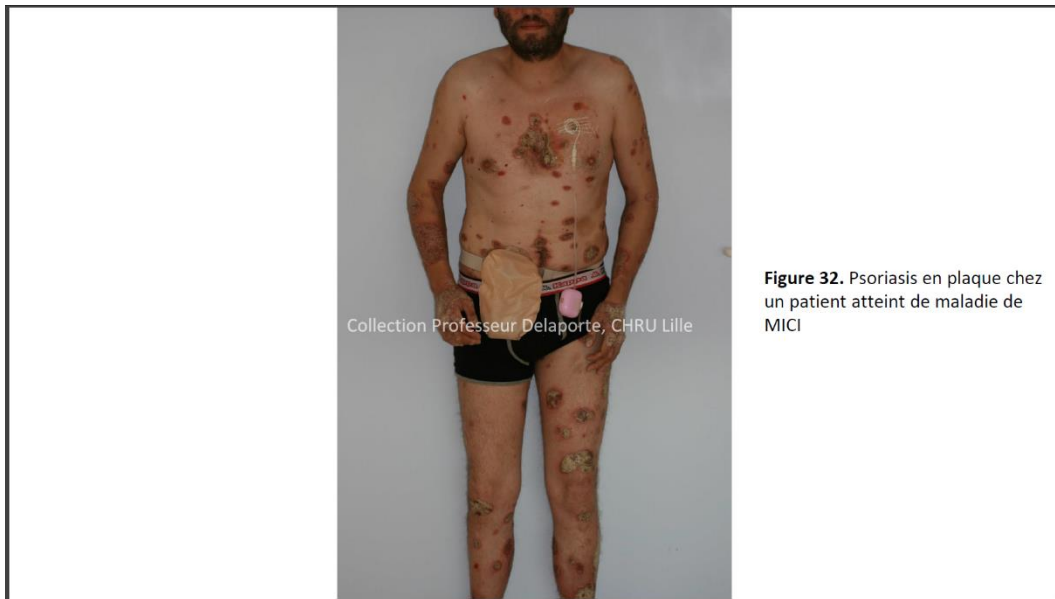- Effecteurs de l'immunité innée
- Immunité adaptative avec la **voie d'activation TH1/TH17**
- Des prédispositions génétiques (PSORS1, IBDS, locus 6p21...)
- Facteurs environnementaux (tabagisme, infections bactériennes, ...)

#### • Epidémiologie

- **Risque de psoriasis multiplié environ par 2** chez les patients atteints de RCH et la MC / population générale
- Prévalence du psoriasis : **3,6% dans la MC** et **2,8% dans la RCH**
- Plus fréquent aussi chez les apparentés au premier degré des patients atteints de MICI

#### • Clinique

Psoriasis vulgaire le plus souvent (Figure 32)  
Evolution indépendante des poussées digestives



**Figure 32.** Psoriasis en plaque chez un patient atteint de maladie de MICI

Collection Professeur Delaporte, CHRU Lille

## b. Maladie de Verneuil (MV)

- Épidémiologie

- Prévalence des MICI de 3,3% dans la MV
- **5,6 fois plus de chance de développer une MICI dans cette population**
- Également décrite chez les parents du premier degré

- Physiopathologie

Maladie inflammatoire à médiation immune avec mécanismes physiopathologiques communs :

- Une dérégulation de l'immunité innée
- Susceptibilités génétiques communes (SULT1B1, SULT1E1)
- La voie d'activation cytokinique Th17
- Facteurs de risque communs : tabagisme et obésité

- Clinique

La MC et la MV sont toutes deux **sévères** quand elles sont associées : **60 % de stade 3 de Hurley** (Figure 33 et 34)

- Diagnostic différentiel avec localisation périnéale de MC

- Caractère superficiel des lésions
- Absence de communication avec le canal anal
- Présence de comédons
- Atteinte des aisselles
- Absence de récurrence après traitement chirurgical

- Traitement

- **anti-TNF** (dont la posologie doit être doublée pour être efficace)
- **chirurgie** nécessaire dans plus de 60 % des cas

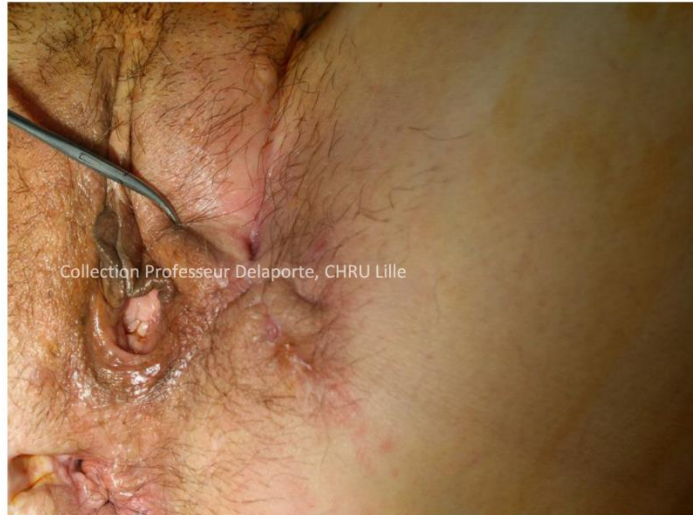

Figure 33. Maladie de Verneuil chez un patient ayant une maladie de Crohn

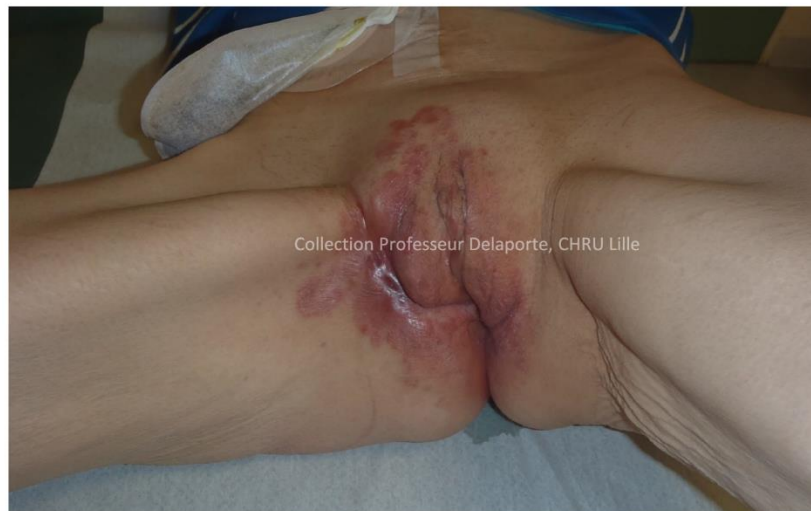

Figure 34. Maladie de Verneuil chez un patient ayant une maladie de Crohn

### c. Epidermolyse bulleuse acquise

- Épidémiologie

- Associée à une MICI dans 30 % des cas, MC > RCH → réalisation d'un bilan digestif chez tout malade atteint d'EBA

- Précède la découverte de la MICI dans environ la moitié des cas

- Évolution

Indépendante de la MICI

- Clinique (Figure 35)

- fragilité cutanéomuqueuse

- bulles des zones de frottements, provoquées par des traumatismes minimes

- cicatrices atrophiques avec présence de nombreux grains de milium

- dystrophie unguéale

- Traitement difficile, très souvent corticorésistante

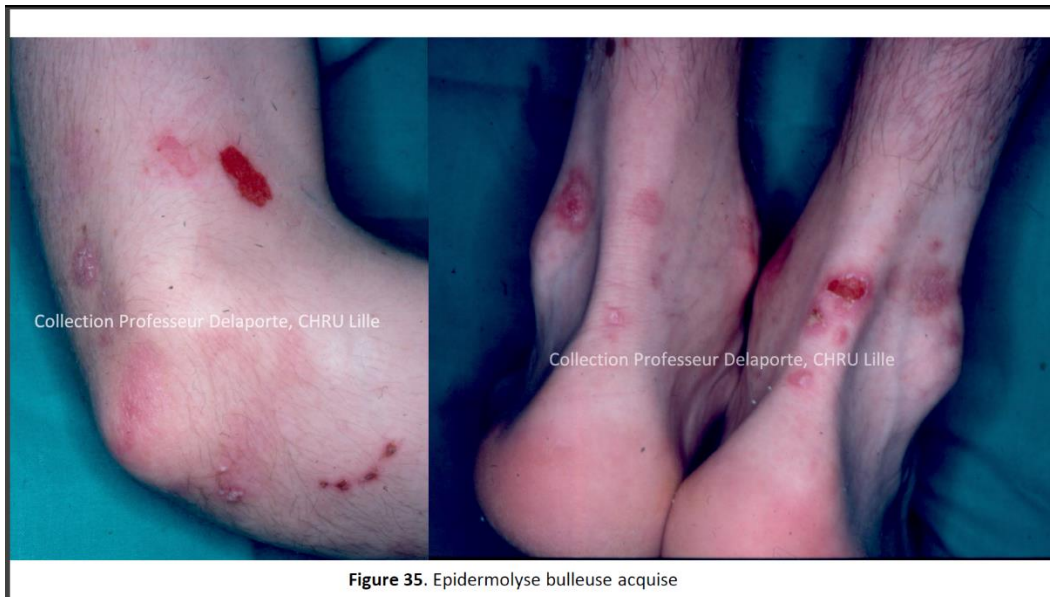

Figure 35. Epidermolyse bulleuse acquise

### Résumé: indication de coloscopie devant des signes cutanés évoquant une MICI

	Antécédent familial de MICI	Signes fonctionnels digestifs	Lésions périanales (fissures, pseudomarisques)	Lésions chroniques de la muqueuse buccale (ulcérations aphthoïdes, macrochéilite...)	Absence de signe clinique et biologique
Aphthose chronique	+	+	+		-
Erythème noueux	+	+ après élimination infection intestinale	+	+	+ si absence d'infection streptococcique et de sarcoidose
Pyoderma gangrenosum	+	+	+	+	+ si pas de pathologie hématologique/rhumatologique + si récurrence
Syndrôme de Sweet	+	+ après élimination infection intestinale	+	+	-
Syndrôme arthrocutané	Recherche systématique				
Pyostomatite végétante	Recherche systématique				
Vasculite leucocytoclasique	-	+ (si persistance des signes digestifs)	+	+	-
Ulcérations linéaires anogénitales en « coup de couteau »	Recherche de maladie de Crohn même en l'absence de granulome à l'examen histologique de la biopsie cutanée				
Macrochéilite	+	+	+		-
Epidermolyse bulleuse acquise	Recherche systématiquement de maladie de Crohn				

Delaporte E, Piette F. EMC – Dermatologie. 2015; 10:1-12

## VI- Bibliographie

- Delaporte E, Piette F. Peau et affections du tube digestif. EMC – Dermatologie 2015; 10(4):1-12 [Article 98-876-A-10].
- Seneschal J. Manifestations dermatologiques au cours des maladies inflammatoires chroniques de l'intestin. FMC-HGE. [cité 8 avr 2020]. Disponible sur: [https://www.fmcgastro.org/textes-postus/no-postu\\_year/manifestations-dermatologiques-au-cours-des-maladies-inflammatoires-chroniques-de-lintestin/](https://www.fmcgastro.org/textes-postus/no-postu_year/manifestations-dermatologiques-au-cours-des-maladies-inflammatoires-chroniques-de-lintestin/)
- Annese V. A Review of Extraintestinal Manifestations and Complications of Inflammatory Bowel Disease. Saudi J Med Med Sci. août 2019;7(2):66-73.
- Iida T, Hida T, Matsuura M, Uhara H, Nakase H. Current clinical issue of skin lesions in patients with inflammatory bowel disease. Clin J Gastroenterol. déc 2019;12(6):501-10.
- Greuter T, Vavricka SR. Extraintestinal manifestations in inflammatory bowel disease - epidemiology, genetics, and pathogenesis. Expert Rev Gastroenterol Hepatol. avr 2019;13(4):307-17.
- Greuter T, Navarini A, Vavricka SR. Skin Manifestations of Inflammatory Bowel Disease. Clin Rev Allergy Immunol. déc 2017;53(3):413-27.
- Timani S, Mutasim DF. Skin manifestations of inflammatory bowel disease. Clin Dermatol. mai 2008;26(3):265-73.
- Thrash B, Patel M, Shah KR, Boland CR, Menter A. Cutaneous manifestations of gastrointestinal disease. J Am Acad Dermatol. févr 2013;68(2):211.e1-211.e33.
- Vavricka SR, Gubler M, Gantenbein C, Spoerri M, Froehlich F, Seibold F, et al. Anti-TNF Treatment for Extraintestinal Manifestations of Inflammatory Bowel Disease in the Swiss IBD Cohort Study: Inflamm Bowel Dis. juill 2017;23(7):1174-81.



- Fleisher M, Marsal J, Lee SD, Frado LE, Parian A, Korelitz BI, et al. Effects of Vedolizumab Therapy on Extraintestinal Manifestations in Inflammatory Bowel Disease. *Dig Dis Sci.* 2018;63(4):825-33.
- Pellicer Z, Santiago JM, Rodriguez A, Alonso V, Antón R, Bosca MM. Management of cutaneous disorders related to inflammatory bowel disease. *Ann Gastroenterol.* 2012;25(1):21-6.
- Clayton TH, Walker BP, Stables GI. Treatment of chronic erythema nodosum with infliximab. *Clin Exp Dermatol.* nov 2006;31(6):823-4.
- Quin A, Kane S, Ulitsky O. A case of fistulizing Crohn's disease and erythema nodosum managed with adalimumab. *Nat Clin Pract Gastroenterol Hepatol.* mai 2008;5(5):278-81.
- de Risi-Pugliese T, Seksik P, Bouaziz J-D, Chasset F, Moguelet P, Gornet J-M, et al. Ustekinumab treatment for neutrophilic dermatoses associated with Crohn's disease: A multicenter retrospective study. *J Am Acad Dermatol.* mars 2019;80(3):781-4.
- Vignon-Pennamen M-D, Wallach D. Dermatoses neutrophiliques. *EMC-Dermatologie* 2016;11(2):1-9 [Article 98-540-A-10].
- Bidinger JJ, Sky K, Battafarano DF, Henning JS. The cutaneous and systemic manifestations of azathioprine hypersensitivity syndrome. *J Am Acad Dermatol.* juill 2011;65(1):184-91.
- de Fonclare A-L, Khosrotehrani K, Aractingi S, Duriez P, Cosnes J, Beaugerie L. Erythema nodosum-like eruption as a manifestation of azathioprine hypersensitivity in patients with inflammatory bowel disease. *Arch Dermatol.* juin 2007;143(6):744-8.
- Argüelles-Arias F, Castro-Larria L, Lobatón T, Aguas-Peris M, Rojas-Feria M, Barreiro-de Acosta M, et al. Characteristics and treatment of pyoderma gangrenosum in inflammatory bowel disease. *Dig Dis Sci.* oct 2013;58(10):2949-54.
- Weizman AV, Huang B, Targan S, Dubinsky M, Fleshner P, Kaur M, et al. Pyoderma Gangrenosum among Patients with Inflammatory Bowel Disease: A Descriptive Cohort Study. *J Cutan Med Surg.* avr 2015;19(2):125-31.

- Afifi L, Sanchez IM, Wallace MM, Braswell SF, Ortega-Loayza AG, Shinkai K. Diagnosis and management of peristomal pyoderma gangrenosum: A systematic review. *J Am Acad Dermatol.* juin 2018;78(6):1195-1204.e1.
- Barbosa NS, Tolkachjov SN, el-Azhary RA, Davis MDP, Camilleri MJ, McEvoy MT, et al. Clinical features, causes, treatments, and outcomes of peristomal pyoderma gangrenosum (PPG) in 44 patients: The Mayo Clinic experience, 1996 through 2013. *J Am Acad Dermatol.* 1 nov 2016;75(5):931-9.
- Low ZM, Mar A. Treatment of severe recalcitrant pyoderma gangrenosum with ustekinumab. *Australas J Dermatol.* 2018;59(2):131-4.
- Ali M, Duerksen DR. Ulcerative colitis and Sweet's syndrome: a case report and review of the literature. *Can J Gastroenterol J Can Gastroenterol.* mars 2008;22(3):296-8.
- Catalán-Serra I, Martín-Moraleda L, Navarro-López L, Gil-Borrás R, Pont-Sanjuán V, Ferrando-Marco J, et al. Crohn's disease and Sweet's syndrome: an uncommon association. *Rev Espanola Enfermedades Dig Organo Of Soc Espanola Patol Dig.* mai 2010;102(5):331-7.
- Lopes Caçola R, Soares M, Cardoso C, Furtado A. Sweet's syndrome complicating ulcerative colitis: a rare association. *BMJ Case Rep.* 20 janv 2016;2016.
- Lima C dos S, Pinto RDB, Góes HF de O, Salles S de AN, Vilar EAG, Lima C dos S. Sweet's syndrome associated with Crohn's disease. *An Bras Dermatol.* mars 2017;92(2):263-5.
- Alfurayh N, Alhumidi A, Alkeraye S. Pyodermitis vegetans responding to rifampicin and clindamycin. *JAAD Case Rep.* déc 2019;5(12):1078-80.
- Dodd EM, Howard JR, Dulaney ED, Rosenthal SI, Wanna MR, Farah RS. Pyodermitis-pyostomatitis vegetans associated with asymptomatic inflammatory bowel disease. *Int J Dermatol.* 2017;56(12):1457-9.
- Nico MMS, Hussein TP, Aoki V, Lourenço SV. Pyostomatitis vegetans and its relation to inflammatory bowel disease, pyoderma gangrenosum, pyodermitis vegetans, and pemphigus. *J Oral Pathol Med Off Publ Int Assoc Oral Pathol Am Acad Oral Pathol.* sept 2012;41(8):584-8.

- Clark LG, Tolkachjov SN, Bridges AG, Camilleri MJ. Pyostomatitis vegetans (PSV)-pyodermitis vegetans (PDV): A clinicopathologic study of 7 cases at a tertiary referral center. *J Am Acad Dermatol.* 1 sept 2016;75(3):578-84.
- Ashchyan HJ, Nelson CA, Stephen S, James WD, Micheletti RG, Rosenbach M. Neutrophilic dermatoses: Pyoderma gangrenosum and other bowel- and arthritis-associated neutrophilic dermatoses. *J Am Acad Dermatol.* déc 2018;79(6):1009-22.
- Kurtzman DJB, Jones T, Lian F, Peng LS. Metastatic Crohn's disease: a review and approach to therapy. *J Am Acad Dermatol.* oct 2014;71(4):804-13.
- Bender-Heine A, Grantham JT, Zaslau S, Jansen R. Metastatic Crohn disease: a review of dermatologic manifestations and treatment. *Cutis.* juin 2017;99(6):E33-40.
- Bouchard D, Abramowitz L, Bouguen G, Brochard C, Dabadie A, de Parades V, et al. Anoperineal lesions in Crohn's disease: French recommendations for clinical practice. *Tech Coloproctology.* sept 2017;21(9):683-91.
- Barret M, de Parades V, Battistella M, Sokol H, Lemarchand N, Marteau P. Crohn's disease of the vulva. *J Crohns Colitis.* juill 2014;8(7):563-70.
- Alexakis C, Gordon K, Mellor R, Chong H, Mortimer P, Pollok R. Ano-genital Granulomatosis and Crohn's Disease: A Case Series of Males Presenting with Genital Lymphoedema. *J Crohns Colitis.* 1 avr 2017;11(4):454-9.
- Dederichs F, Iesalnieks I, Sladek M, Tzivinikos C, Hansen R, Muñoz C, et al. Genital Granulomatosis in Male and Female Patients With Crohn's Disease: Clinical Presentation and Treatment Outcomes. *J Crohns Colitis.* 24 janv 2018;12(2):197-203.
- Campbell H, Escudier M, Patel P, Nunes C, Elliott TR, Barnard K, et al. Distinguishing orofacial granulomatosis from crohn's disease: two separate disease entities? *Inflamm Bowel Dis.* oct 2011;17(10):2109-15.
- Hullah EA, Escudier MP. The mouth in inflammatory bowel disease and aspects of orofacial granulomatosis. *Periodontol* 2000. 2019;80(1):61-76.
- Lauritano D, Boccalari E, Di Stasio D, Della Vella F, Carinci F, Lucchese A, et al. Prevalence of Oral Lesions and Correlation with Intestinal Symptoms of Inflammatory Bowel Disease: A Systematic Review. *Diagn Basel Switz.* 15 2019;9(3).
- Katsanos KH, Torres J, Roda G, Brygo A, Delaporte E, Colombel J-F. Review article: non-malignant oral manifestations in inflammatory bowel diseases. *Aliment Pharmacol Ther.* juill 2015;42(1):40-60.
- Gubatan J, Chou ND, Nielsen OH, Moss AC. Systematic review with meta-analysis: association of vitamin D status with clinical outcomes in adult patients with inflammatory bowel disease. *Aliment Pharmacol Ther.* déc 2019;50(11-12):1146-58.
- Alinaghi F, Tekin HG, Burisch J, Wu JJ, Thyssen JP, Egeberg A. Global prevalence and bidirectional association between psoriasis and inflammatory bowel disease - A systematic review and meta-analysis. *J Crohns Colitis.* 30 août 2019;
- Cohen AD, Dreier J, Birkenfeld S. Psoriasis associated with ulcerative colitis and Crohn's disease. *J Eur Acad Dermatol Venereol J EADV.* mai 2009;23(5):561-5.

- Delaporte E. Psoriasis et maladies inflammatoires du tube digestif. *Ann Dermatol Vénérologie*. avr 2012;139:546-52.
- Fu Y, Lee C-H, Chi C-C. Association of Psoriasis With Inflammatory Bowel Disease: A Systematic Review and Meta-analysis. *JAMA Dermatol*. 01 2018;154(12):1417-23.
- Chen W-T, Chi C-C. Association of Hidradenitis Suppurativa With Inflammatory Bowel Disease: A Systematic Review and Meta-analysis. *JAMA Dermatol*. 10 juill 2019;
- Kamal N, Cohen BL, Buche S, Delaporte E, Colombel J-F. Features of Patients With Crohn's Disease and Hidradenitis Suppurativa. *Clin Gastroenterol Hepatol Off Clin Pract J Am Gastroenterol Assoc*. janv 2016;14(1):71-9.
- Deckers IE, Benhadou F, Koldijk MJ, del Marmol V, Horváth B, Boer J, et al. Inflammatory bowel disease is associated with hidradenitis suppurativa: Results from a multicenter cross-sectional study. *J Am Acad Dermatol*. 1 janv 2017;76(1):49-53.
- Lukach AJ, Saul MI, Ferris LK, Swoger JM. Risk Factors for Hidradenitis Suppurativa in Patients with Inflammatory Bowel Disease. *Dig Dis Sci*. mars 2018;63(3):755-60.
- Yamada S, Makino T, Jinnin M, Sakai K, Fukushima S, Inoue Y, et al. Association of linear IgA bullous disease with ulcerative colitis: a case of successful treatment with infliximab. *Dermatol Basel Switz*. 2013;227(4):295-8.
- Shipman AR, Reddy H, Wojnarowska F. Association between the subepidermal autoimmune blistering diseases linear IgA disease and the pemphigoid group and inflammatory bowel disease: two case reports and literature review. *Clin Exp Dermatol*. 2012;37(5):461-8.
- Reddy H, Shipman AR, Wojnarowska F. Epidermolysis bullosa acquisita and inflammatory bowel disease: a review of the literature. *Clin Exp Dermatol*. avr 2013;38(3):225-9; quiz 229-30.

# Infections bactériennes du tube digestif

## Plan:

- I- Yersinioses et salmonelloses
  1. Érythème noueux
  2. Syndrome de Sweet
  3. Erythème polymorphe
  4. Autres manifestations cutanées
- II- Maladie de Whipple
- III- Infection à *Helicobacter Pylori*
- VI- Bibliographie

# I- Yersinioses et Salmonelloses

Causes fréquentes de **diarrhée aigüe fébrile**

Responsables de dermatoses réactionnelles :

- Érythème noueux
- Syndrome de Sweet
- Erythème polymorphe

## Rappel sur la Yersiniose (1)

- Epidémiologie
  - Entérobactéries, genre Yersinia, 18 espèces
  - 3 espèces pathogènes pour l'homme:
    - pestis* → peste
    - pseudo tuberculosis* → adénites mésentériques
    - enterolitica* → entéro-colite LA PLUS FREQUENTE
  - Zoonose transmise par les animaux domestiques et sauvages (porcs+++)
  - Transmission par nourritures contaminées (viandes mal cuites, ou aliments souillés)
- Manifestations cliniques
  - gastro entérite aigüe : diarrhée, fièvre, douleurs abdominales
  - syndrome pseudo appendiculaire
- Complications
  - Septicémie, abcès, perforation, méga colon toxique ...

## Rappel sur la Yersiniose (2)

- Manifestation post infectieuses 30% des cas environ
  - arthrites réactionnelles (associée au HLA B27)
  - manifestations cutanées réactionnelles
- Diagnostic
  - coproculture (reste positive à distance de l'infection), hémocultures, sérologie
- Traitement
  - aucun si gastro entérite non compliquée
  - antibiothérapie si patients à risque ou complications

## Rappel sur la salmonellose (1)

- Épidémiologie

- Bacille gram négatif mobile
- Hôtes : mammifère
- *S. typhi* et *para typhi* → fièvre typhoïde
- *S. non typhi* → gastro entérite, bactériémie, infection localisée, abcès, portage asymptomatique
- *Salmonella enteritidis* et *Salmonella typhimurium* sont les sérotypes les plus fréquents
- Transmission par la nourriture contaminée (poulet, oeufs, produits laitiers) et contact avec des animaux (reptiles et amphibiens)

- Manifestations cliniques

- Gastro entérite: diarrhée, fièvre, vomissements, douleurs abdominales
- Possible portage chronique (voies biliaires +++)

## Rappel sur la salmonellose (2)

- Complications

bactériémie, endocardite, anévrisme mycotique ...

- Diagnostic coproculture

- Traitement

- Aucun si forme non compliquée
- Antibiothérapie (fluoroquinolone) si patient à risque ou complications

## 1. Erythème noueux (1)

- Épidémiologie

- Rare au cours de la salmonellose
- Dans **10 à 30% des yersinioses, surtout chez les femmes (SR=3)**, rarement chez l'enfant

- Clinique

Survenue brutale après symptômes digestifs

**Erythème noueux typique le plus souvent**

Parfois:

- nouures très inflammatoires
- atteinte des 4 membres
- association à des lésions d'érythèmes polymorphes

## 1. Erythème noueux (2)

- Diagnostic:
  - Absence d'argument pour une autre étiologie
  - Prélèvements infectieux : hémocultures, **coproculture**
  - Sérologies

### Causes d'érythème noueux :

Bacterial infections	Streptococcal infections, tuberculosis, yersinia enterocolitis, mycoplasma pneumonia, leprosy, salmonella, lymphogranuloma venereum
Fungal infections	Coccidiomycosis, histoplasmosis, blastomycosis
Drugs	Sulfonamides, oral contraceptive pills
Inflammatory bowel disease	UC, Crohn disease
Malignancy	Hodgkin lymphoma, non-Hodgkin lymphoma
Other	Pregnancy

Timani et al. Clin Dermatol. 2008;26:265-73

## 2. Syndrome de Sweet

- Épidémiologie  
Est associé dans **20 à 50% des cas à une pathologie sous jacente**  
Infections du tube digestif : **cause rare**  
Association rapportée avec ***Yersinia enterocolitica*** et ***Salmonella typhimurium***

- Clinique  
Symptômes digestifs précèdent ou accompagnent les signes cutanés, peuvent aussi être absents

- Paraclinique coprocultures et sérologies

### Causes de syndrome de Sweet :

Hematologic malignancies	Acute myelogenous leukemia, chronic myelogenous leukemia, myelodysplasia, lymphoma, multiple myeloma
Nonhematologic malignancies	Genitourinary, breast, ovarian, prostate, thyroid, lung cancer
Infections	<i>Streptococcus</i> , <i>Staphylococcus</i> , salmonella, yersinia, HIV, cytomegalovirus, hepatitis, <i>Helicobacter pylori</i> , tuberculosis
Drugs	Granulocyte colony-stimulating factor, trimethoprim-sulfamethoxazole, oral contraceptive pills, minocycline, furosemide, hydralazine, lithium, diazepam, vaccines
Systemic diseases	UC, Crohn disease, Sjögren disease, Behçet disease, lupus erythematosus, rheumatoid arthritis
Pregnancy	

Timani et al. Clin Dermatol. 2008;26:265-73

## 3. Érythème polymorphe

Associé à de nombreuses infections

**Rarement** secondaire à la Yersiniose ou Salmonellose (Figure 1)

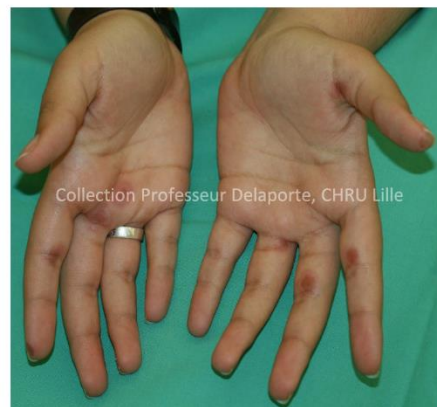

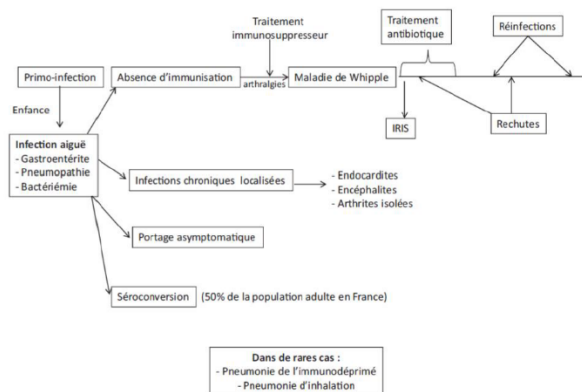
Figure 1. Érythème polymorphe

## 4. Autres Manifestations cutanées rapportées

- Yersiniose
  - Dermohypodermite des membres inférieurs
  - Vasculite à type de périartérite noueuse
- Salmonellose
  - **Urticaire**
  - **Taches rosées lenticulaires profuses** (roséole) dans 15% des salmonelloses

## II. Maladie de Whipple

- Epidémiologie
  - Maladie infectieuse systémique rare
  - Bactérie opportuniste *Tropheryma whipplei*
  - Transmission oro-orale et féco-orale
  - Homme européen d'âge moyen ++



Histoire naturelle et spectres cliniques des infections à *Tropheryma whipplei*

Lagier et al. Rev Med Interne. 2014;35:801-7.

- Clinique

### Tropisme essentiellement

- **Intestinal** (diarrhée chronique, douleurs abdominales et amaigrissement)
- **Articulaire** (arthralgies et arthrites des grosses articulations, migratrices et résolutive entre les crises).

### Atteintes extradiigestives polymorphes → retard diagnostique fréquent

- Pleuropulmonaires
- Cardiovasculaires
- Neuropsychiatriques
- Hépatiques
- Oculaires
- **Cutanées : exceptionnelles**

Quand l'interniste doit penser à une maladie de Whipple classique ? Comment traiter ?

**Fréquence +++**  
Arthrites intermittentes touchant principalement les grosses articulations  
D'autant plus que ces signes surviennent chez un homme caucasien d'âge moyen ou sont accompagnés de troubles digestifs, d'une perte de poids ou d'adénopathies  
Inefficacité ou aggravation sous traitements immunosuppresseurs (corticoides, méthotrexate ou anti-TNF- $\alpha$ )

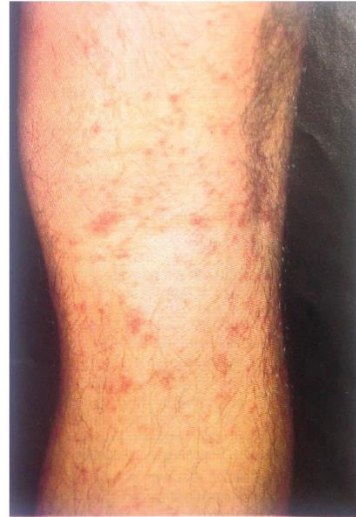**Fréquence +**  
«Suspicion de lymphome» : adénopathies granulomateuses médiastinales ou mésentériques  
«Suspicion de sarcoïdose» : adénopathies médiastinales et atteinte pulmonaire  
«Suspicion de maladie de système» : fièvre au long cours  
Polyarthrite séronégative

**Signe orientant vers le diagnostic**  
Amélioration paradoxale des arthralgies lors d'antibiothérapies prescrites pour des infections intercurrentes

**Principes du traitement**  
Doxycycline (200 mg/j) + hydroxychloroquine (600 mg/j) pendant 1 an puis doxycycline à vie  
Surveillance des dosages sériques des traitements (objectifs : doxycycline : 4  $\mu$ g/mL ; hydroxychloroquine : 1  $\mu$ g/mL)  
Suivi à vie avec : PCR salive et selles tous les 6 mois

Lagier et al. Rev Med Interne. 2014;35:801-7.

- Manifestations cutanées exceptionnelles
  - Hyperpigmentation brun grisâtre des zones exposées et des cicatrices **d'origines carentielle**
  - Nodules sous cutanés
  - Erythèmes noueux
  - Éruption lichénoïde récidivante (Figure 2)
  - Erythrodermie (histologie de sarcoïdose)



**Figure 2.** Éruption de papules lichénoïdes sur la face postérieure du membre inférieur droit avec histologie de nature sarcoïdique

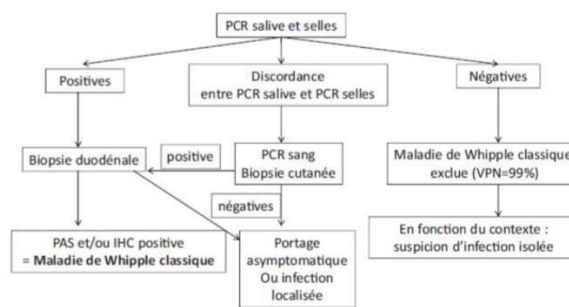
Frenk E et al. Ann Dermatol Venereol.1991;118:115-118.

- Paraclinique

PCR et culture bactériologique salive et selle: *Tropheryma whipplei*  
Biopsie duodénale: PAS et/ou IHC positive

- Traitement

Traitement IV par céftriaxone puis traitement par Bactrim pdt 12 mois  
Ou **association de doxycycline et hydroxychloroquine pendant 12 mois suivie d'une prophylaxie à vie par doxycycline**



Sur avis spécialisé, sérologie par Western Blot pour différencier maladie de Whipple classique et portage asymptomatique

Stratégie diagnostique de la maladie de Whipple classique.

Lagier et al.Rev Med Interne. 2014;35:801-7.

### III. Infection à *Helicobacter Pylori* (HP)

- Epidémiologie

Bactérie impliquée dans l'ulcère duodéal, la gastrite chronique, l'ulcère gastrique précurseur de l'adénocarcinome et du lymphome du MALT

- Manifestations cutanées multiples décrites → aucune étude permettant d'affirmer de lien causal

- Rosacée papulo-pustuleuse
- Urticaire chronique
- Psoriasis
- Purpura rhumatoïde
- Phénomène de Raynaud
- Syndrome de Sweet



## VI. Bibliographie

- Touraud JP, Dutronc Y, Tsan P, Collet E, Lambert D. [Cutaneous manifestations of Yersinia enterocolitica infection]. *Ann Dermatol Venereol.* sept 2000;127(8-9):741-4.
- Mittal S, Saxena A, Garg P. Unusual presentations of Salmonella Typhi infections in children. *Trop Doct.* janv 2009;39(1):27-8.
- Minciullo PL, Cascio A, Barberi G, Gangemi S. Urticaria and bacterial infections. *Allergy Asthma Proc.* août 2014;35(4):295-302.
- Neau D, Monlun E, Delmas M, Beylot C, Longy-Boursier M, Le Bras M. [Sweet syndrome and Yersinia enterocolitica infection. 2 cases]. *Rev Med Interne.* 1995;16(12):919-22.
- Yotsu R, Mii S, Hayashi R, Harada H, Furukawa K, Eto H. Erythema nodosum associated with Yersinia enterocolitica infection. *J Dermatol.* sept 2010;37(9):819-22.
- Leung AKC, Leong KF, Lam JM. Erythema nodosum. *World J Pediatr.* déc 2018;14(6):548-54.
- Lagier J-C, Fenollar F, Raoult D. [Whipple's disease and Tropheryma whipplei infections in internal medicine. When to think about it? How to treat?]. *Rev Med Interne.* déc 2014;35(12):801-7.

- Lagier J-C, Raoult D. Whipple's disease and Tropheryma whipplei infections: when to suspect them and how to diagnose and treat them. *Curr Opin Infect Dis.* 2018;31(6):463-70.
- Tarroch X, Vives P, Salas A, Moré J. Subcutaneous nodules in Whipple's disease. *J Cutan Pathol.* août 2001;28(7):368-70.
- Moos V, Schneider T. Changing paradigms in Whipple's disease and infection with Tropheryma whipplei. *Eur J Clin Microbiol Infect Dis.* oct 2011;30(10):1151-8.
- Richy F, Mégraud F. [Helicobacter pylori infection as a cause of extra-digestive diseases: myth or reality?]. *Gastroenterol Clin Biol.* mars 2003;27(3 Pt 2):459-66.
- Heath MS, Ortega-Loayza AG. Insights Into the Pathogenesis of Sweet's Syndrome. *Front Immunol.* 2019;10:414.
- Hujuel IA, Johnson DH, Lebowitz B, Leffler D, Kupfer S, Wu T-T, et al. Tropheryma whipplei Infection (Whipple Disease) in the USA. *Dig Dis Sci.* janv 2019;64(1):213-23
- Marth T, Moos V, Müller C, Biagi F, Schneider T. Tropheryma whipplei infection and Whipple's disease. *Lancet Infect Dis.* mars 2016;16(3):e13-22.
- Balestrieri GP, Villanacci V, Battocchio S, Sleiman I, Facchetti F, Giustina G. Cutaneous involvement in Whipple's disease. *Br J Dermatol.* oct 1996;135(4):666-8.
- Frenk E, Merot Y, Perez I, Chamot AM, Gerster JC. [Whipple's disease with sarcoidosis-like cutaneous manifestations]. *Ann Dermatol Venereol.* 1991;118(2):115-8.

## 1.4.Syndrome de malabsorption

# Syndrome de malabsorption

### Plan:

- I- Manifestations dermatologiques des carences globales
- II- Manifestations dermatologiques des carences sélectives
  1. En zinc
  2. En acide gras essentiels
  3. En vitamine A
  4. En vitamine PP
  5. En vitamine C
- III- Dermatite herpétiforme
- IV- Bibliographie

## Syndrome de malabsorption

Clinique = **diarrhée + manifestations carenciales**

**Etiologies multiples+++**

**Le plus souvent expressions cutanées non spécifiques d'une carence globale** (vitamines, protéines, oligoéléments ...)

Parfois tableau clinique plus spécifique d'une carence sélective

Diagnostic: dosage des taux sériques peu fiable, **test thérapeutique +++**

Malabsorption pré entérocytaire	Malabsorption pariétale	Malabsorption post entérocytaire
Insuffisance pancréatique exocrine Cholestase et malabsorption des sels biliaires Colonisation bactérienne chronique de l'intestin grêle Déficit en lactase	Maladie coelique Sprue tropicale Lymphomes diffus de l'intestin grêle et maladie des chaînes alpha Maladie de Whipple Parasites Maladie de Crohn Entérite radique Résection de grêle Gastroentérite à éosinophiles Mastocytose Entéropathie des déficit immunitaire: VIH, déficit en IgA, DICV	Gastropathies exsudatives

## I. Manifestations dermatologiques des carences globales

### 1) Manifestations muqueuses

- Glossite
- Stomatite
- Chéilite
- Perlèche
- Aphtes

### 2) Manifestations cutanées

- Xérose cutanée
- Dermatose eczématiforme craquelée
- Pigmentation cutanée : par hypersécrétion de Mélanocytes Stimulating Hormone (MSH)
- Atrophie cutanée
- Purpura, ecchymose
- Alopécie diffuse
- Onychodystrophie

## II. Manifestations dermatologiques des carences sélectives

### 1. Carence en zinc

- Fréquent au cours des maladies de Crohn, des pancréatites, des cirrhoses alcooliques
- Triade classique : **diarrhée, dermatose péri-orificielle et alopecie**

Étiologies des carences en zinc :

Insufficient intake (type I)	Increased loss (type II)	Malabsorption (type III)	Increased requirement (type IV)
<ul style="list-style-type: none"> <li>▶ <b>Infants:</b> <ul style="list-style-type: none"> <li>- Low serum zinc levels in breastfeeding women</li> <li>- Low zinc levels in breast milk</li> </ul> </li> <li>▶ Parenteral nutrition</li> <li>▶ Certain diets</li> <li>▶ Anorexia nervosa</li> <li>▶ Bulimia</li> </ul>	<ul style="list-style-type: none"> <li>▶ <b>Gastrointestinal causes:</b> <ul style="list-style-type: none"> <li>- Recalcitrant diarrhea</li> <li>- Intestinal fistulas</li> </ul> </li> <li>▶ <b>Urine:</b> <ul style="list-style-type: none"> <li>- Liver cirrhosis</li> <li>- Infections</li> <li>- Renal diseases</li> <li>- Diabetes mellitus</li> <li>- Alcohol</li> <li>- Diuretics</li> </ul> </li> <li>▶ Burns</li> <li>▶ Excessive sweating</li> <li>▶ Hemodialysis</li> <li>▶ Hemolysis</li> </ul>	<ul style="list-style-type: none"> <li>▶ <b>Hereditary:</b> <ul style="list-style-type: none"> <li>- Acrodermatitis enteropathica</li> <li>- Cystic fibrosis</li> </ul> </li> <li>▶ <b>Gastrointestinal causes:</b> <ul style="list-style-type: none"> <li>- Crohn's disease</li> <li>- Ulcerative colitis</li> <li>- Celiac disease</li> <li>- Short bowel syndrome, irritable bowel syndrome</li> <li>- Diseases of the liver and pancreas</li> </ul> </li> <li>▶ <b>Drugs:</b> <ul style="list-style-type: none"> <li>- Penicillamine</li> <li>- Diuretics</li> <li>- Valproate</li> </ul> </li> <li>▶ High intake of phytic acid/copper/iron</li> </ul>	<ul style="list-style-type: none"> <li>▶ Pregnancy</li> <li>▶ Breastfeeding</li> <li>▶ Preterm babies</li> <li>▶ Elderly individuals</li> </ul>

Glutsch V et al. JDDG. 2019;17:589-96.

#### • Clinique

- Lésions érythémato-squameuses **péri-orificielles bipolaires** (péribuccales, palpébrales, périnariales, génitales et péri-anales) **et acrales** avec évolution érosive et extension à la face interne des cuisses et à la région sacro-fessière (Figure 1 à 3)

- Placards eczématiformes ou psoriasiformes des membres et possibles lésions bulleuses ou nécrotiques superficielles d'évolution centrifuge, réalisant des aspects serpigneux et circinés **comparables à ceux observés dans l'érythème nécrolytique migrateur**

- **Atteinte muqueuses:** stomatite, glossite, perlèche, conjonctivite

- **Alopecie progressive diffuse**

#### • Diagnostic

- Histologie: non spécifique

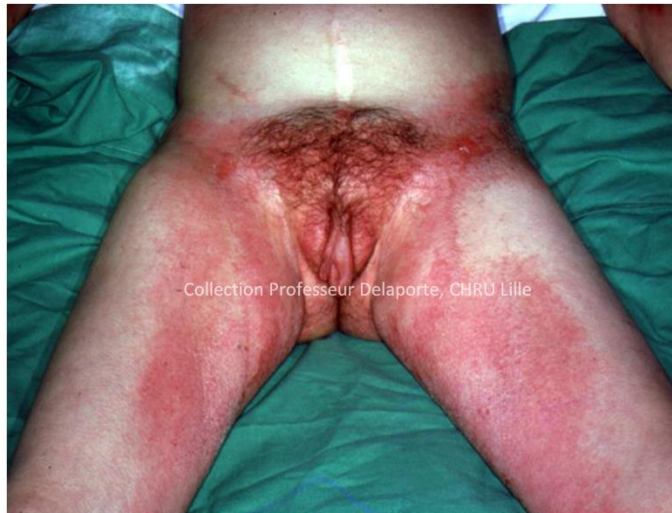- Dosage de la zincémie : mauvaise évaluation du déficit

- **Traitement d'épreuve ++** efficace en quelques jours

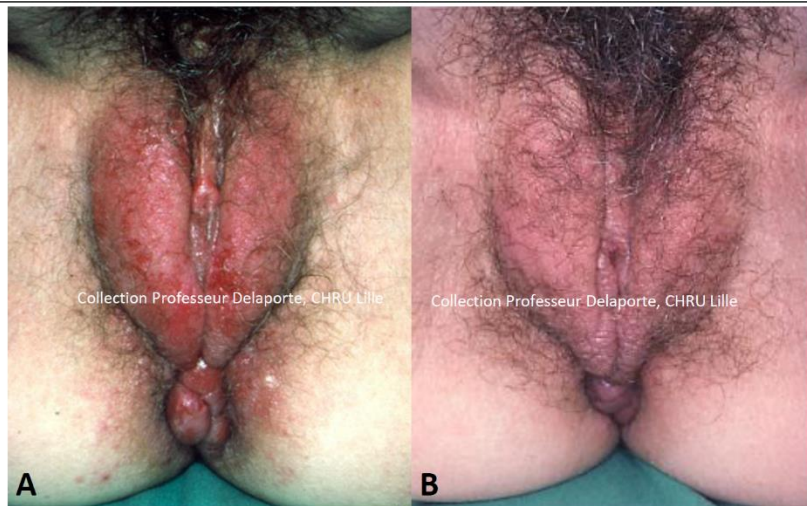#### • Traitement

**gluconate de zinc, 2 gélules × 2/j à prendre à jeun**

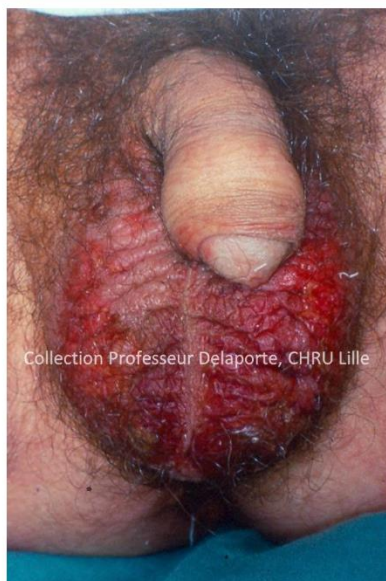(dose usuelle × 2 du fait de la malabsorption)



**Figure 1.** Carence en Zinc, aspect d'érythème nécrolytique migrateur



**Figure 2.** A : Œdème vulvaire en lien avec une maladie de Crohn métastatique + vulvite érosive due à une carence en zinc  
 B : Disparition de vulvite érosive après 8 jours de supplémentation en zinc



**Figure 3.** Boursite érosive, dans un contexte de maladie de Crohn révélant une carence en zinc

## 2. Carence en acides gras essentiels (AGE)

- Epidémiologie

- Rarement isolée

- Le plus souvent polycarences dans un contexte de malnutrition (alcoolisme, cancer évolué), de malabsorption sévère (résection intestinale) et au cours des alimentations parentérales déséquilibrées.

- Clinique

Peu spécifique à type de **dermite microbienne ou séborrhéique** (Figure 4)

- Lésions érythémato-squameuses des grands plis, du visage, du cuir chevelu

- Xérose cutanée, à tendance atrophique, aspects ichtyosiformes ou d'eczéma craquelé, purpura par fragilité capillaire

- Atteintes péri-orificielles parfois → diagnostic différentiel et/ou association à une carence en zinc

- Diagnostic

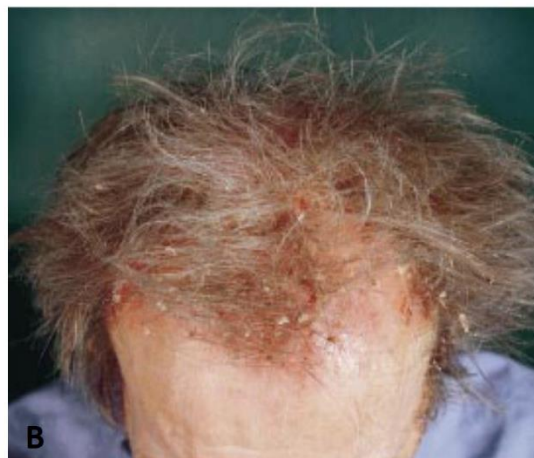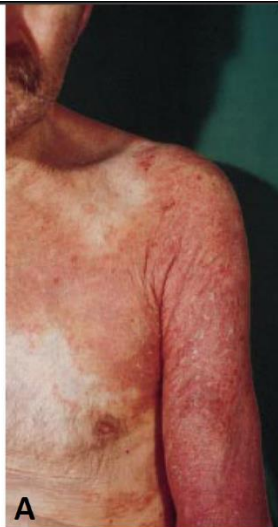Dosage des AGE

- Traitement

Traitement topique à base d'huile d'onagre ou de bourrache

Supplémentation orale (Eltéans)

Intraveineuse



**Figure 4 :** A : Plaques érythémato-squameuses dans le cadre d'une carence en AGE

**B :** Aspect proche d'une dermite seborrhéique dans le cadre d'une carence en AGE

*Scrivener Y. Encycl Méd Chir- Dermatologie. 2003; 98-870-A-10, 9p*

### 3. Carence en vitamine A

- Etiologie

Malabsorption ou défaut de stockage hépatique (cirrhose alcoolique)

- Clinique

- Hyperkératose folliculaire des faces d'extension des membres et des extrémités = **phrynodermie**
- Xérose généralisée, atrophie sébacée et sudorale, hyperpigmentation
- **Diminution de la vision crépusculaire** (plus précoce et spécifique)

- Traitement

Vitamine A (50 000 U/j per os)

### 4. Carence en vitamine PP (vitamine B3, niacine)

- Etiologie

Régime exclusif de maïs ou sorgho, malabsorption digestive, alcoolisme, régime végétarien strict, déficit congénital de l'absorption et du transfert du tryptophane (précurseur) ...

Carence pouvant être due aux **analogues puriques**

- Clinique Pellagre (**triade DDD : diarrhée, démence, dermatite**)

- **Eruption photodistribuée** : érythème œdémateux, rouge sombre, à limite nette suivi de décollement bulleux séro hémorragique, cicatrisant lentement et laissant une peau fine, pigmentée et craquelée ([Figure 5](#))
- Dans les formes graves : diarrhée, stomatite, glossite, apathie, syndrome dépressif et troubles sensoriels

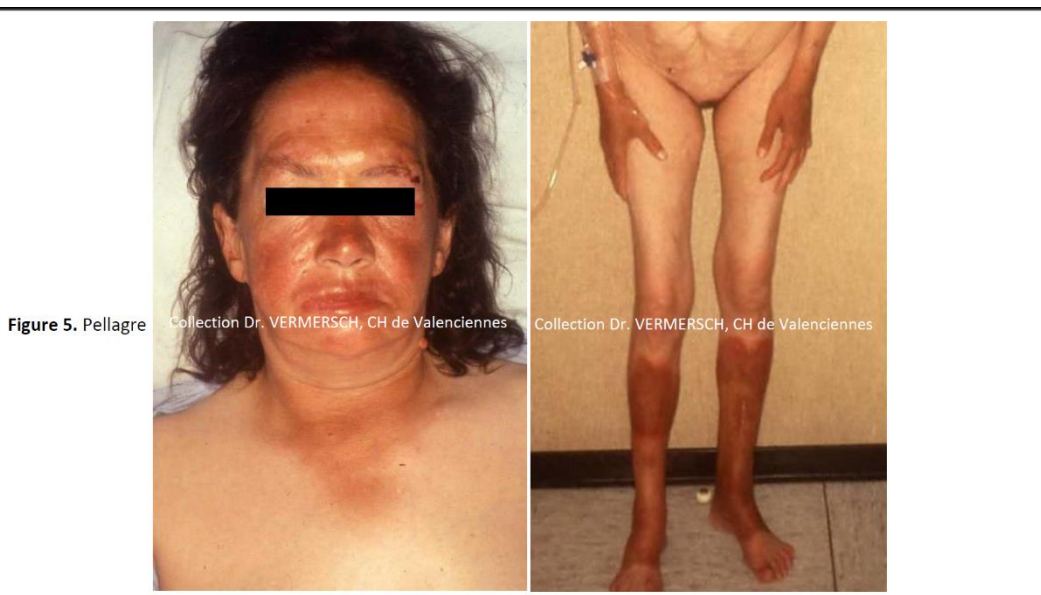- Diagnostic

Dosage urinaire du méthylnicotinamide

**Test thérapeutique ++**

- Traitement

Nicotinamide (Nicobion® 500 mg/j per os)



## 5. Carence en vitamine C : scorbut

- Epidémiologie

Réapparue ces dernières années

Etiologie: dénutrition, mal nutrition, alcoolisme et brûlures étendues

- Clinique

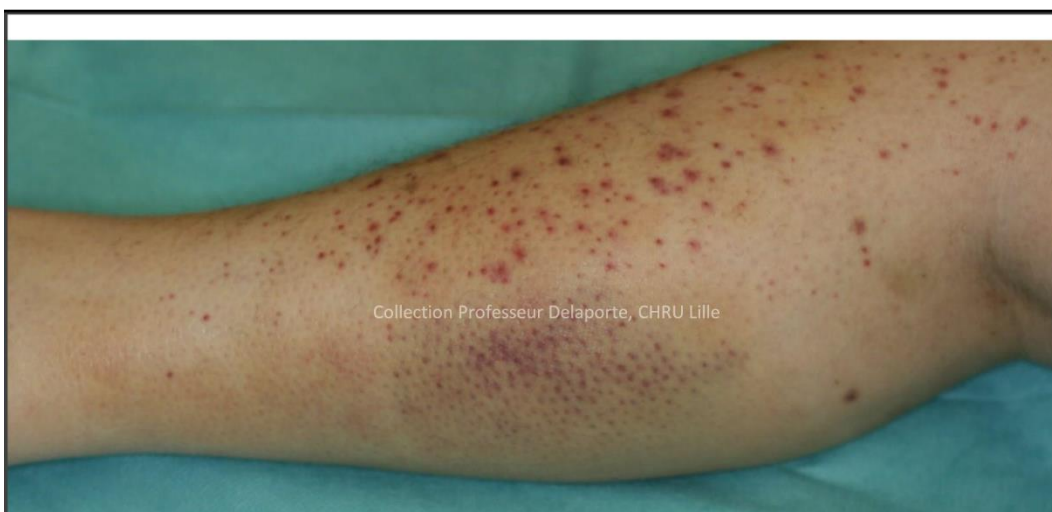- hyperkératose folliculaire du tronc et des membres
- purpura pétéchial périfolliculaire, puis ecchymoses (Figure 6)
- poils en « tire-bouchon »
- gingivite hypertrophique hémorragique à un stade tardif et déchaussement dentaires

- Diagnostic

- Dosage du taux sérique de vitamine C mais mauvais reflet des réserves
- Test thérapeutique +++

- Traitement

Laroscorbine® 500 mg/j pendant 15 j per os



Collection Professeur Delaporte, CHRU Lille

Figure 6. Carence en vitamine C: purpura folliculaire et ecchymoses spontanées

## III. Dermatite herpétiforme (DH)

- Epidémiologie

- expression cutanée de la maladie coeliaque toujours associée et le plus souvent asymptomatique
- la DH s'observe **dans 20 à 25% des cas de maladie coeliaque**
- touche surtout les adultes entre 20 et 40 ans

- Clinique

- éruption prurigineuse composée d'éléments papulovésiculeux souvent groupés en petits placards (Figure 7)
- symétrique et prédomine sur les faces d'extension des membres et les fesses

- Histologie

- micro-abcès au sommet des papilles dermiques responsables d'un clivage dermoépidermique
- IFD : dépôts granulaires d'immunoglobulines (**IgA +++**) prédominant au sommet des papilles dermiques

- Biologie :

Anticorps **anti-endomysium** de type IgA et **anti-gliadine** de type IgG et IgA (bon reflet de l'atrophie villositaire)



- **Génétique**
    - jusque 10 % de forme familiale
    - HLA : B8, DR3, DQW2, allèles DQA1\*0501 et B1\*0201
  - **Traitement**
    - **Dapsone** permet la disparition rapide du prurit et l'amélioration des lésions cutanées
    - **Régime sans gluten** : base du traitement et doit être institué à vie TOUJOURS
- Même si suivi partiellement il permet :
- le contrôle biologique mais surtout clinique et histologique des manifestations cutanées et digestives
  - la diminution de la dose voire l'arrêt de la dapsone
  - la prévention des lymphomes intestinaux

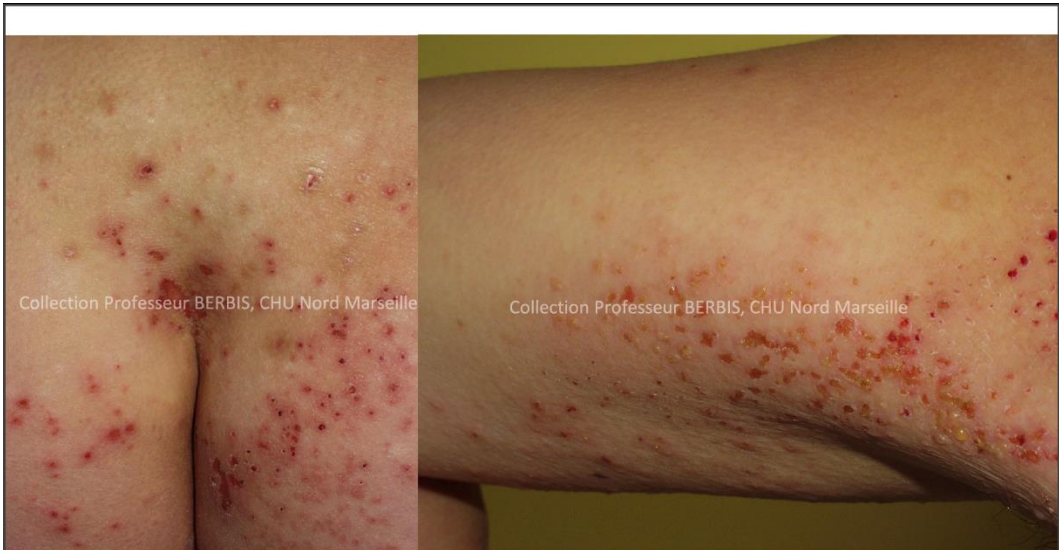

Figure 7. Dermate herpétiforme

Sources, apports recommandés des vitamines. Diagnostic biologiques et supplémentation des carences.

	Sources alimentaires	Apports quotidiens recommandés	Éléments du diagnostic	Supplémentation en cas de carence
Vitamine C	Fruits et légumes	60 mg/j grossesse : 100 mg/j	ascorbémie < 10 µmol/L (reflète les apports récents) tube sec congelé et protégé de la lumière acide ascorbique leucocyttaire plus fiable mais non disponible en pratique	100 à 300 mg/j
Vitamine A	Foie, œufs, beurre, légumes	500 UI/j	< 200 ng/mL	100 à 300 000 UI/j
Vitamine B <sub>12</sub>	Viandes	25 µg/j	150 pg/dL test de Shilling (malabsorption)	1 mg/semaine IM pendant 1 mois puis 1 mg/mois
Vitamine K	Végétaux à feuilles vertes, viande	1 µg/kg/j	Abaissement du taux de prothrombine	5 à 10 mg/j en parentéral
Vitamine B <sub>1</sub>	levure de bière, céréales, foie, viande, œufs, certains légumes	1,2 à 1,5 mg/j	Diminution de l'activité transcétolase des hématies	100 à 250 mg/j en parentéral
Vitamine B <sub>6</sub>	Levure, foie, œufs, production endogène	30-100 µg/j	Dosage sérique	
Vitamine B <sub>2</sub>	Lait, viande, poisson, œufs	1 à 2 mg/j	Test thérapeutique uniquement	Enfants 1 à 3 mg/j ; adultes 10 à 20 mg/j
Vitamine B <sub>6</sub>	Œufs et légumes secs	0,6 à 2,2 mg/j	Test thérapeutique Élimination urinaire de l'acide xanthurénique > 20 mg/j	1 g/j en IV
Vitamine B <sub>3</sub>	Céréales	10 à 20 mg/j	Excrétion urinaire des métabolites de la niacine < 2 mg/j	100 mg/j par voie IV ou 500 mg/j per os
Vitamine B <sub>9</sub>	Foie, végétaux, levures, lait	0,4 mg/j	Folates érythrocytaires < 160 µg/L	30 mg/j per os
Vitamine B <sub>8</sub>		3 à 10 mg/j	Excrétion urinaire < 1 mg/j	500 mg/j
Zinc	Crustacés, coquillages, légumes, noix	15 mg/j (adulte), 20 à 25 mg (grossesse), 5 mg/j (nourrison)	Zinc sérique < 8 µmol/L	0,3 mg/kg/j IV (formes aiguës) ; 2 mg/kg/j per os (formes chroniques)

Scrivener Y. Encycl Méd Chur-Dermatologie. 2003;98-870-A-10, 9p

## IV. Bibliographie

- Scrivener Y. Dermatoses carenciales. EMC-Dermatologie. 2003; 98-870-A-10, 9p
- Fumery M, Brazier F, Nguyen-Khac E, Dupas JL. Syndrome de malabsorption. EMC-Gastro-entérologie 2013;8(2):1-11 [Article 9-053-A-10].
- Antonelli M, Burzo ML, Pecorini G, Massi G, Landolfi R, Flex A. Scurvy as cause of purpura in the XXI century: a review on this « ancient » disease. Eur Rev Med Pharmacol Sci. 2018;22(13):4355-8.
- Galimberti F, Mesinkovska NA. Skin findings associated with nutritional deficiencies. CCJM. oct 2016;83(10):731-9.
- Glutsch V, Hamm H, Goebeler M. Zinc and skin: an update. J Dtsch Dermatol Ges. juin 2019;17(6):589-96.
- Ingen-Housz-Oro S. [Dermatitis herpetiformis: a review]. Ann Dermatol Venereol. mars 2011;138(3):221-7.
- Barthelemy H, Chouvet B, Cambazard F. Skin and mucosal manifestations in vitamin deficiency. J Am Acad Dermatol. déc 1986;15(6):1263-74.

## 1.5. Manifestations cutanées des tumeurs malignes digestives

# Manifestations cutanées des tumeurs malignes digestives

### Plan:

- I - Introduction
- II - Métastases cutanées des cancers digestifs
- III - Syndromes des polyposes digestives
  - 1 - Syndrome de Gardner
  - 2 - Syndrome de Peutz-Jeghers
  - 3 - Syndrome de Cowden
  - 4 - Syndrome de Cronkhite-Canada
- IV - Syndrome de Muir-Torre
- V - Syndrome de Howel-Evans
- VI - Bibliographie

# I. Introduction

Il existe plusieurs types de manifestations cutanées des tumeurs malignes digestives :

**1. Métastases cutanées** des cancers digestifs

**2. Syndromes paranéoplasiques**

**3. Syndromes familiaux** dont les signes cutanés sont des marqueurs de néoplasies digestives :

\* syndrome des polyposes digestives

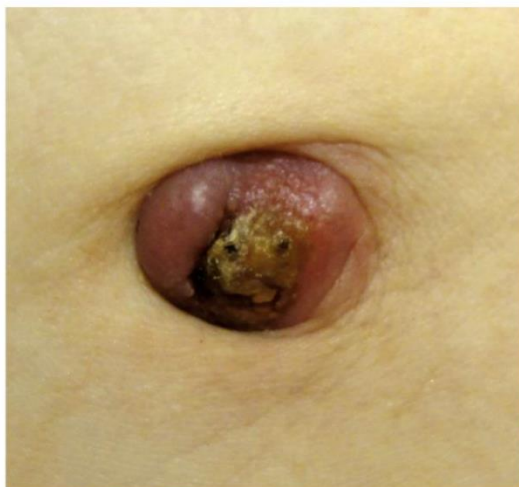\* syndrome de Muir-Torre

\* syndrome de Howel-Evans

→ **Importants à connaître par les dermatologues car leur reconnaissance précoce permet d'initier un suivi pour le patient mais également de faire un dépistage génétique dans la famille**

# II. Métastases cutanées des cancers digestifs

- Les métastases cutanées de cancers digestifs sont **rares**
- Elles sont de mauvais pronostic car elles annoncent un **stade déjà avancé**
- Le plus souvent primitif déjà connu, **diagnostic au cours d'une récurrence**
- Le plus souvent **localisation cutanée proche du cancer d'origine et souvent sur la cicatrice opératoire**
- L'ombilic est une localisation souvent retrouvée : **Nodule de sœur Marie Joseph** (Figure 1)



### Nodule de sœur Marie-Joseph

- Nodule ombilicale, dure, rouge-violacé, habituellement non douloureux
- Histoire : Sœur Marie Joseph était l'assistante du chirurgien William J. Mayo. Elle fut la première à remarquer l'association de cette lésion avec les cancers intra-abdominaux
- Le principal diagnostic différentiel est l'omphalite
- Ce nodule signe une pathologie déjà évoluée avec une survie moyenne à 11 mois
- Métastase des cancers de l'ovaire, estomac et pancréas essentiellement

**Figure 1.** Nodule de sœur Marie-Joseph

*Jacques J et al. Rev Med Interne. 2014;35:73-74.*

## II. Syndrome des polyposes digestives

### 1 - Syndrome de Gardner

### 2 - Syndrome de Peutz-Jeghers

### 3 - Syndrome de Cowden

### 4 - Syndrome de Cronkhite-Canada

## 1 - Syndrome de Gardner

### a. Épidémiologie

- Expression la plus complète et la plus fréquente des polyposes héréditaires: la **Polypose Adénomateuse Familiale (PAF)**
- Mutation du **gène APC** (adenomatous polyposis coli) en 5q21
- Transmission autosomique **dominante**, pénétrance complète, expressivité variable
- **Possible mutation *de novo***

### b. Évolution

**Transformation maligne** inéluctable avant 40 ans de la polypose digestive  
→ Surveillance +++

**Risque accrue de cancers:** thyroïdiens, pancréatiques, surrénaliens

### c. Clinique

#### • Digestive

- Polypose adénomateuse colorectale profuse (centaines, milliers de polypes) débutant pendant l'enfance
- Fibromatose mésentérique ou rétropéritonéale

#### • Cutanée

- **Kystes épidermoïdes multiples:** (Figure 2)  
Localisés sur : le visage, le cuir chevelu, les extrémités et le tronc  
Apparaissent dans l'enfance entre 4 et 10 ans
- **Lipomes**  
- Fibromes et tumeurs desmoïdes sur les cicatrices de laparotomies  
- Pilomatricomes (évocateurs si multiples et familiaux)

#### • Osseuse

**Ostéomes** chez plus de 75% des patients, petits et multiples : maxillaires, sphénoïdaux +++ et des os longs  
**Malformations dentaires :** dents incluses ou surnuméraires

#### • Ophtalmologique

**Hypertrophie de la couche pigmentaire de la rétine :** pas toujours présente mais très spécifique de l'affection

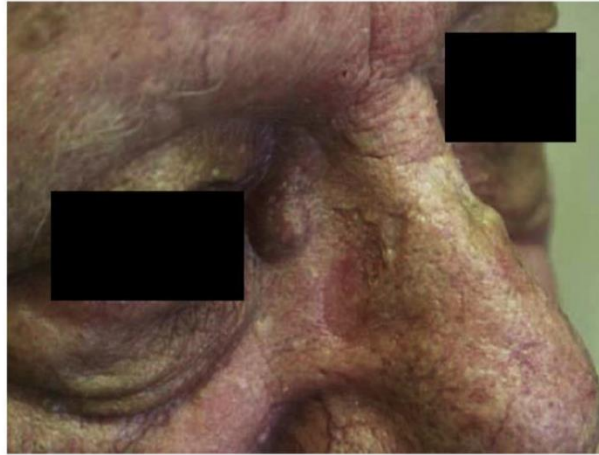


Figure 2. Multiples kystes épidermoïdes dans un syndrome de Gardner

*Cribier B. Ann Dermatol Venerol. 2009;136:125-32.*

## 2 - Syndrome de Peutz-Jeghers

### a. Epidémiologie

- Rare
- Mutation du gène **LKB1/STK11, chromosome 19p13.3**
- Transmission autosomique **dominante**, pénétrance forte, expressivité variable

### b. Evolution

**Transformation maligne des polypes** dans 15% des cas  
 → Surveillance +++

**Risque accru de cancers (X 18/ population générale)** : pancréatiques, mammaires, utérins et ovariens

### c. Clinique

#### • Digestive

Polypose surtout jéjuno-iléale mais aussi rectocolique, duodénales voire gastrique

- Soit asymptomatique
- Soit douleurs abdominales récurrentes, syndrome occlusif lié à une invagination parfois
- Soit syndrome hémorragique : méléna, rectorragie, anémie hypochrome

#### • Cutanée

##### **Lentiginose pré-orificielle** : (Figure 3)

- Déjà présente à la naissance ou apparition dans les premières années de vie
- Lèvres atteintes de manière quasi constante
- Dans 80% des cas atteinte de la muqueuse buccale : faces internes des lèvres, joues, gencives, palais (langue exceptionnellement)
- Possible extension au pourtour de la bouche et de la région péri-orbitaire, péri nasale et les oreilles

Autres localisations possibles : paumes, plantes, face dorsale des doigts, région anale

Pas de multiplication dans le temps, parfois même décoloration à l'adolescence

→ Diagnostic différentiel : **Maladie de Laugier**

- Expression plus tardive
- Identique sur le plan de l'atteinte labio-jugale mais pas d'autres localisations des lésions

### Critères diagnostics du syndrome de Peutz-Jeghers

Au moins l'un des critères présents :

1. Plus de 3 polypes de Peutz-Jeghers confirmés à l'examen anatomo-pathologique
2. Un nombre quelconque de polypes de Peutz-Jeghers chez un sujet ayant un antécédent familial de polypose de Peutz-Jeghers
3. Pigmentation cutanéo-muqueuse caractéristique chez un sujet ayant un antécédent familial de polypose de Peutz-Jeghers
4. Pigmentation cutanéo-muqueuse caractéristique chez un sujet ayant un nombre quelconque de polypes de Peutz-Jeghers

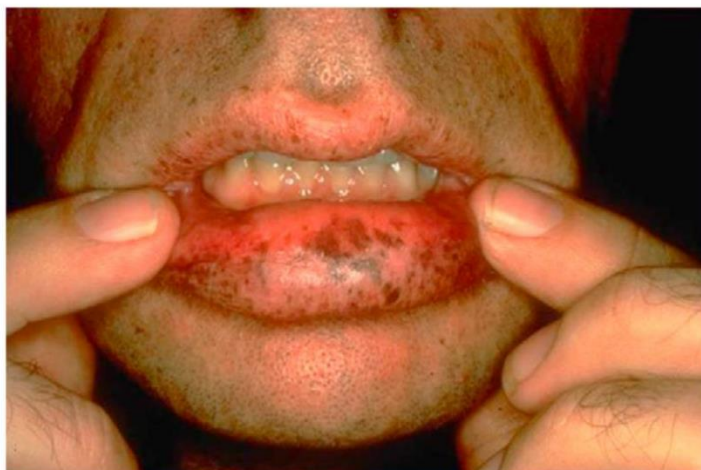

Figure 3. Multiples lentiginosae sur et les lèvres et péri-buccales dans le cadre d'un syndrome de Peutz-Jeghers

*Shah KR et al. J Am Acad Dermatol. 2013;68:189.e1-21.*

## 3 - Syndrome de Cowden ou des hamartomes multiples

### a. Épidémiologie

- Génodermatose rare
- Mutation du **gène PTEN**, localisé en 10q23: gène suppresseur de tumeur
- Transmission autosomique **dominante**, pénétrance incomplète, expressivité variable
- Il existe d'autres syndromes associés à la mutation de ce gène (syndrome de Protée et de Bannayan-Riley-Ruvalcaba)

### b. Évolution

**Risque de néoplasies augmenté** : mammaires, thyroïdiennes, utérines, rénales, colique

### c. Clinique

- **Digestive**

Polypose gastro-intestinale  
Polypes inflammatoires ou hamartomateux le plus souvent  
Parfois adénomateux : surveillance (première coloscopie indiquée à partir de 35 ans)  
Souvent asymptomatique

- **Multiples hamartomes viscéraux**

Risque de transformation maligne  
Sites les plus fréquents : thyroïde (adénome) et mammaire (maladie fibrokystique du sein)

Sur le plan neurologique : **maladie Lhermitte Duclos** de qui correspond à un gangliocytome dysplasique cérébelleux qui est une lésion hamartomateuse de la fosse postérieure. C'est une tumeur bénigne mais qui peut mettre en jeu le pronostic vital par hypertension intracrânienne et se révèle par une ataxie cérébelleuse. Rare, mais pathognomonique.

- **Autre :**

Risque malformatif avec macrocéphalie  
Retard de développement psycho-moteur

- **Lésions cutanéomuqueuses**

Apparition progressive à partir de l'adolescence  
Constamment présentes au cours de l'évolution

- **Trichilemmomes** : papules non kératosiques couleur peau normale ou filiformes  
région centro-faciale, du pourtour de la bouche, des paupières, de la région péri-auriculaire (Figure 4 et 5A)
- **Papillomatose orale** : lésions papuleuses et/ou papillomateuses, voire verruqueuses des lèvres et de la muqueuse buccale avec une **atteinte préférentielle du palais et des gencives**.  
Langue plicaturée et recouverte de multiples papules (Figure 5B)
- **Kératose acrale** : kératoses translucides palmoplantaires  
Lésions simulant des verrues planes sur le dos des mains et des pieds

+/- lentiginose péri orificielle, lipomes, fibromes, angiomes...

**Risque de mélanome augmenté** par rapport à la population générale dans la littérature

→ Surveillance dermatologique recommandée une fois par ans

#### Critères diagnostics du syndrome de Cowden :

Pathognomonic criteria	Major criteria	Minor criteria
Mucocutaneous lesions: <ul style="list-style-type: none"><li>• Facial trichilemmomas</li><li>• Acal keratoses</li><li>• Papillomatous papules</li><li>• Mucosal lesions</li></ul>	Breast cancer Non-medullary thyroid cancer Macrocephaly Endometrial cancer Lhermitte-Duclos disease	Benign thyroid lesions (goiter/nodules) Mental retardation Hamartomatous intestinal polyps Lipomas Fibrocystic breast disease Fibromas Genitourinary tumors or malformations

Operational clinical diagnostic criteria for an individual:  
Pathognomonic mucocutaneous lesions alone if:

- Six or more facial papules, at least three of which are biopsy-confirmed trichilemmomas, or
- Cutaneous facial papules plus oral mucosal papillomatosis, or
- Oral mucosal papillomatosis plus acral keratoses, or
- Six or more palmoplantar keratoses

Two or more major criteria, one of which must be macrocephaly or Lhermitte-Duclos  
One major plus three minor criteria  
Four minor criteria

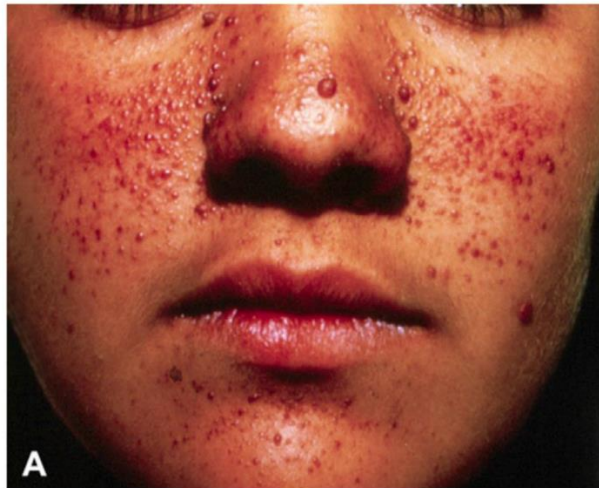Mester J, Eng C.. J Surg Oncol. 2015;111:125-30.



**Recommandations de suivi pour les patients atteints d'une mutation germinale de PTEN :**

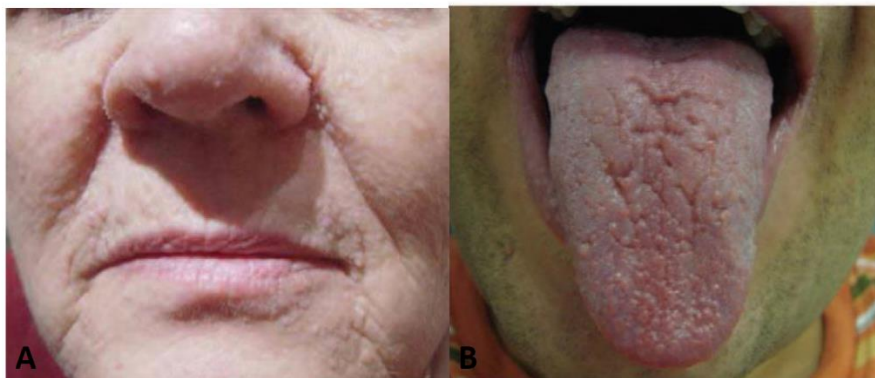Cancer type	Screening recommendations	Surgical options
Female breast	Starting at age 30: annual mammogram; consider MRI for patients with dense breasts	Prophylactic mastectomy
Thyroid	Starting from age at diagnosis: annual ultrasound	
Renal	Starting at age 40: imaging every two years	
Endometrial	Starting at age 30: annual endometrial biopsy or transvaginal ultrasound	Prophylactic hysterectomy (oophorectomy unnecessary) once childbearing complete
Colorectal	Starting at age 35-40: Colonoscopy, with follow-up dependent on degree and type of polyps identified.	
Melanoma	Starting from age at diagnosis: annual dermatologic exam	

*Mester J, Eng C.. J Surg Oncol. 2015;111:125-30.*



**Figure 4.** Tricholemmomes multiples au cours d' une maladie de Cowden

*Shah KR et al. J Am Acad Dermatol. 2013;68:189.e1-21.*



**Figure 5.** A : Tricholemmomes multiples au cours d' une maladie de Cowden  
 B : Langue plicaturée et recouverte de multiples papules

*Shen Z et al. Oncologist. 2012;17:930-6.*

## 4 - Syndrome de Cronkhite-Canada

### a. Épidémiologie

- Exceptionnel (450 cas décrits), **non héréditaire**
- Etiologie inconnue, possiblement **auto-immune**
- Atteint des **sujets d'âge moyen environ 50 ans**, prédominance masculine 3:2

### b. Évolution

Lentement progressive  
Mauvais pronostic : **55% de mortalité à 5 ans**

#### Traitements uniquement stabilisateurs :

- antibiotiques , corticoïdes et alimentation parentérale exclusive
- ou mésalazine, antihistaminiques forte dose associés à aziathioprine ou tacrolimus

Recommandation d'éradication d'*Helicobacter pylori*

### c. Clinique

#### • Digestive

Polypose gastro-intestinale diffuse inflammatoire et hamartomatose avec **risque de dégénérescence de 15%**

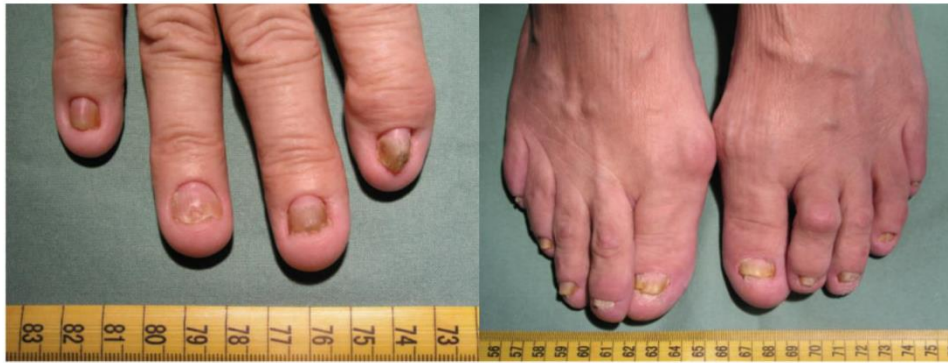Tableau clinique **d'entéropathie exsudative** :

- Diarrhées, douleurs abdominales, amaigrissement
- Oedèmes

#### • Cutanée et phanérienne : carencielles

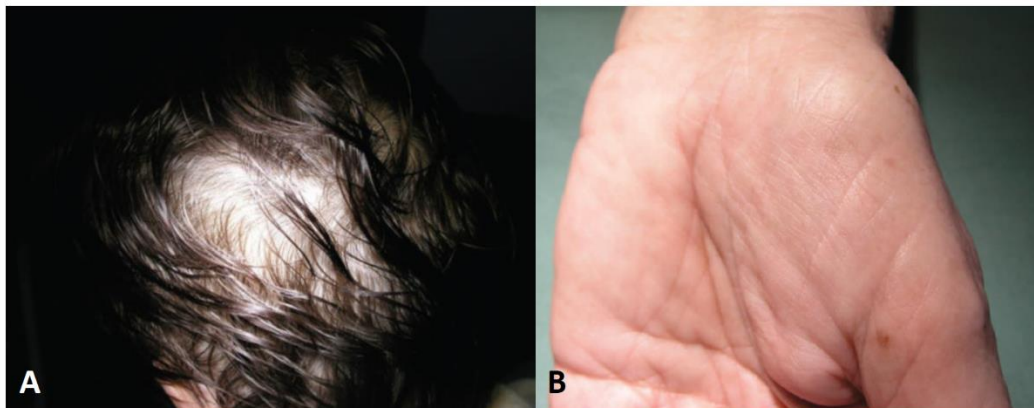
- Pigmentation diffuse de type addisonien plus accentuée sur le visage, cou et extrémités (dos des mains, face palmaire des doigts, paumes et plantes) (Figure 7B)
- Alopecie d'évolution rapide (Figure 7 A)
- Dystrophie de tous les ongles des doigts et des orteils : **signe de plus constant de la maladie** (Figure 6)
- Lésions bulleuses rapportées

Possible régression ou amélioration des lésions cutanées durant les phases d'amélioration de l'atteinte digestive ou après correction des anomalies biologiques



**Figure 6.** Dystrophie de tous les ongles des doigts et des orteils dans le cadre d'un syndrome de Cronkhite-Canada

*Kopáčová M et al. Gastroenterol Res Pract. 2013;2013:856873.*



**Figure 7.** A : Alopécie diffuse dans le cadre d'un syndrome de Cronkhite- Canada  
B : Pigmentation palmaire

*Kopáčová M et al. Gastroenterol Res Pract. 2013;2013:856873.*

### III. Syndrome de Muir-Torre (SMT)

#### 1. Épidémiologie

- Transmission autosomique dominante, pénétrance et expressivité variable
- **Variation phénotypique du syndrome de Lynch**
- Mutation d'un gène **MMR (Mismatch repair)** impliqué dans la réparation de l'ADN : MLH1, MSH2, MSH6, PMS2
- Récemment description d'un 2<sup>ème</sup> type de SMT non lié à une instabilité microsatellite et de transmission autosomique récessive
- Prédominance masculine 3:2

## 2. Clinique

### • Lésions cutanées

#### - Au moins une tumeur sébacée :

adénomes sébacés, carcinomes basocellulaires à différenciation sébacée et ou carcinome sébacé (Figure 8 A)

- Association dans 20% des cas à des **kératoacanthome** (Figure 8 B)

- Multiples, siègent sur le visage +++

- Précèdent le diagnostic de cancer viscéral dans 20 à 40 % des cas, parfois de plusieurs années

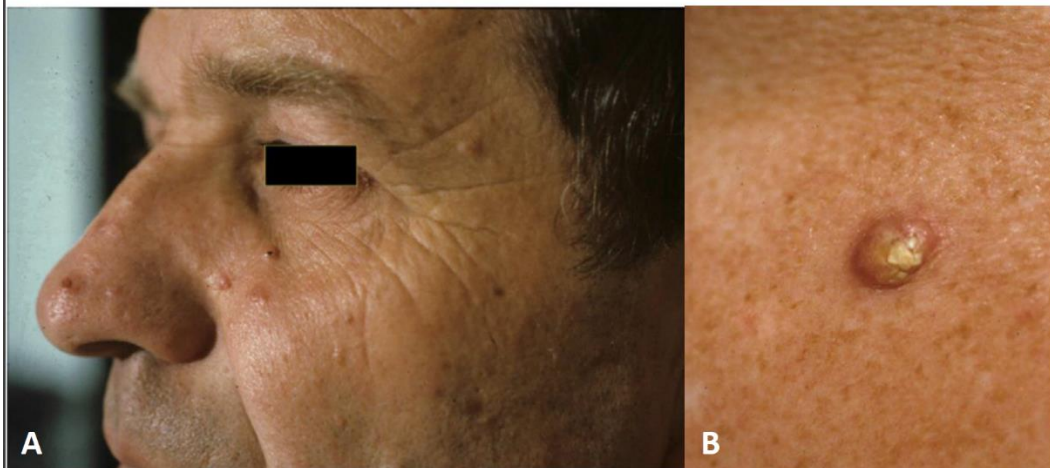
- **Age de survenu moyen des lésions : 53 ans**

### • Lésions néoplasiques

- **Au moins une néoplasie de bas grade de malignité** apparaissant à un âge précoce, de localisation colorectale dans plus de 50% des cas mais aussi génito-urinaire, mammaire ou hématologique

- Souvent polypes coliques (polypose exceptionnelle)

→ **coloscopie annuelle dès l'âge de 25 ans**



**Figure 8.** Syndrome de Muir-Torre

A : Multiples adénomes sébacés du visage

B: Kératoacanthome

*Ponti G et al. Critical Reviews Oncol Hematol. 2013;85:239-56.*

**Table I.** Comparison of Muir-Torre syndrome I and II

#### MTS I

- Represents 65% of tumors in MTS patients
- Genetic analysis shows microsatellite instability
- MSH2, MSH6, MLH1, PMS2 implicated
- Autosomal dominant inheritance
- Earlier-onset tumors
- High penetrance

#### MTS II

- Represents 35% of tumors in MTS patients
- Genetic analysis does not show microsatellite instability
- MYH1 implicated
- Autosomal recessive inheritance
- Later-onset tumors
- Moderate to low penetrance
- Gastrointestinal polyposis

*MLH, MutL Homolog; MSH, MutS Homolog; MTS, Muir-Torre syndrome.*

*John AM, Schwartz RA. J Am Acad Dermatol. 2016;74:558-66.*

### Critères diagnostics du syndrome de Muir-Torre

Group A	<ul style="list-style-type: none"><li>• Sebaceous adenoma</li><li>• Sebaceous epithelioma</li><li>• Sebaceous carcinoma</li><li>• Sebokeratoacanthoma</li><li>• Immunohistochemistry of tumor, demonstrating negative staining for MLH1 and MSH6 or MSH2, MLH1, and MSH6</li></ul>
Group B	<ul style="list-style-type: none"><li>• Microsatellite instability in tumor cells</li><li>• Visceral malignancy</li><li>• Colorectal tumor with microsatellite instability</li></ul>
Group C	<ul style="list-style-type: none"><li>• Multiple keratoacanthomas</li><li>• Multiple visceral malignancies</li><li>• Family history of MTS</li></ul>
Results of genetic testing	<ol style="list-style-type: none"><li>1. Positive: detection of a pathogenic mutation</li><li>2. Negative: none identified, which does not rule out a mutation not tested; strongly consider personal and family history of malignancy</li><li>3. Inconclusive: variant of uncertain significance</li></ol>

*MLH1*, MutL Homolog; *MSH1*, MutS Homolog; *MTS*, Muir-Torre syndrome.

\*Either 1 characteristic from Group A and B or all 3 characteristics from Group C to diagnose MTS.

John AM, Schwartz RA. *J Am Acad Dermatol.* 2016;74:558-66.

### 3. Analyse immunohistochimique et génétique

- Il faut réaliser une **étude immunohistochimique** de l'expression des gènes du MMR de toute tumeur cutanée sébacée, avec **accord du patient**
- En cas de perte d'expression, une **consultation génétique** sera demandée pour recherche de mutation génétique
- La confirmation d'une mutation germinale des gènes MMR doit conduire à une enquête familiale et à une surveillance régulière : coloscopie tous les 2 ans à partir de 20-25 ans et hystéroscopie annuelle à partir de 30 ans

## IV. Syndrome de Howel-Evans

### 1. Épidémiologie

- **Exceptionnel**
- Transmission autosomique dominante
- Mutation du gène *RHBDF2* sur le chromosome 17q

## 2. Clinique

- Lésions cutanées

- **Kératodermie palmoplantaire à caractère focal (tylosis)**. Les paumes peuvent être respectées (Figure 9A)

**Type A :**

Apparition **tardive** entre 5 et 15 ans

**Type B :**

- généralement diagnostiqué à la naissance ou au cours des premières années de vie  
- aires de kératodermiques bien limitées et d'épaisseur uniforme

- **Leucokératose buccale** (Figure 9B)

- Lésions néoplasiques

- **Association aux cancers significative seulement pour le type A**

- Risque de **carcinome de l'œsophage > 90%**

- Associations décrites aussi avec d'autres cancers : peau, estomac, larynx et bronches

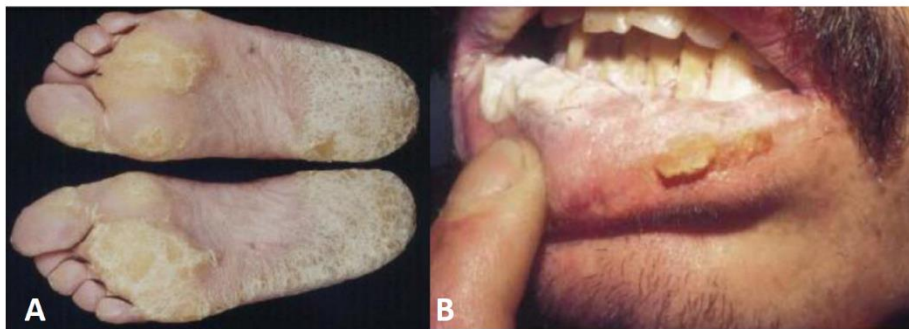


Figure 9. A: Kératodermie plantaire B: Leucokératose buccale

*Blaydon DC et al. Am J Hum Genet. 2012;90:340-6.*

	Syndromes	Gènes impliqués	Manifestations dermatologiques	Cancers associés
Polyposes	Gardner	APC	Kystes épidermiques Lipomes Tumeurs desmoïdes	Colo-rectaux, thyroïdiens, pancréatiques, surrénaliens
	Peutz-Jeghers	LKB1/STK11	Lentiginose pré-orificielle	Duodénum, colon, pancréatiques, mammaires, utérins et ovariens
	Cowden	PTEN	Tricholemmomes Lésions papuleuses et/ou papillomateuses des lèvres et de la muqueuse buccale Kératoses palmoplantaires	Colon, mammaires, thyroïdiens, utérins
	Cronkhite-Canada	?	Signe de malabsorption Alopécie Dystrophie des ongles	Gastro-intestinaux
	Muir-Torre	MLH1, MSH2, MSH6, PMS2	Tumeurs sébacées kératoacanthomes	Colo-rectal, génito-urinaire, mammaire, hématologique
	Howel-Evans	RHBDF2	Kératodermie palmoplantaire à caractère focal (tylosis) Leucokératose buccale	Œsophage+++ peau, estomac, larynx, bronches

## VI. Bibliographie

- Jacques J, Mestouroux L, Vong C, Legros R, Loustaud-Ratti V. Un nodule ombilical [An umbilical nodule]. *Rev Med Interne*. 2014;35(1):73–74.
- Bittencourt M de JS, Imbiriba AA, Oliveira OA, Santos JE. Cutaneous metastasis of colorectal cancer. *An Bras Dermatol*. déc 2018;93(6):884-6.
- Nesseris I, Tsamakis C, Gregoriou S, Ditsos I, Christofidou E, Rigopoulos D. Cutaneous metastasis of colon adenocarcinoma: case report and review of the literature. *An Bras Dermatol*. déc 2013;88(6 Suppl 1):56-8.
- Ponti G, Pellacani G, Seidenari S, Pollio A, Muscatello U, Tomasi A. Cancer-associated genodermatoses: skin neoplasms as clues to hereditary tumor syndromes. *Crit Rev Oncol Hematol*. mars 2013;85(3):239-56.
- Shah KR, Boland CR, Patel M, Thrash B, Menter A. Cutaneous manifestations of gastrointestinal disease: part I. *J Am Acad Dermatol*. févr 2013;68(2):189.e1-21; quiz 210.
- Lynch HT, Drescher K, Knezetic J, Lanspa S. Genetics, Biomarkers, Hereditary Cancer Syndrome Diagnosis, Heterogeneity and Treatment: A Review. *Curr Treat Options in Oncol*. 1 sept 2014;15(3):429-42.
- Shen Z, Hoffman JD, Hao F, Pier E. More than just skin deep: faciocutaneous clues to genetic syndromes with malignancies. *Oncologist*. 2012;17(7):930-6.
- Bonnet D, Guimbaud R. Polyposes et cancers colorectaux familiaux. *EMC- gastro-entérologie* 2015; 10 (4):1-7 [Article 9-068-M-10].
- Mester J, Eng C. Cowden syndrome: recognizing and managing a not-so-rare hereditary cancer syndrome. *J Surg Oncol*. janv 2015;111(1):125-30.

- Smerdel MP, Skytte A-B, Jelsig AM, Ebbelhøj E, Stochholm K. Revised Danish guidelines for the cancer surveillance of patients with Cowden Syndrome. *Eur J Med Genet*. 10 févr 2020;103873.
- Cribier B. [Accurate diagnosis of adnexal tumours can be a matter of life or death]. *Ann Dermatol Venereol*. févr 2009;136(2):125-32.
- Chang M-C, Wong J-M, Chang Y-T. Screening and early detection of pancreatic cancer in high risk population. *World J Gastroenterol*. 7 mars 2014;20(9):2358-64.
- Stefanaki C, Stratigos A. Alopecia in Cronkhite-Canada syndrome. *Br J Dermatol*. 2017;177(2):348-9.
- Kopáčková M, Urban O, Cyrany J, Laco J, Bureš J, Rejchrt S, et al. Cronkhite-Canada syndrome: review of the literature. *Gastroenterol Res Pract*. 2013;2013:856873.
- Garayar Cantero M, Robledo Sánchez A, Muñoz Fernández-Lomana C. Muir-Torre syndrome. *Rev Clin Esp*. févr 2019;219(1):51-2.
- Ponti G, Ponz de Leon M. Muir-Torre syndrome. *Lancet Oncol*. déc 2005;6(12):980-7.
- John AM, Schwartz RA. Muir-Torre syndrome (MTS): An update and approach to diagnosis and management. *J Am Acad Dermatol*. mars 2016;74(3):558-66.
- Task Force/Committee Members, Vidal CI, Sutton A, Armbrect EA, Lee JB, Litzner BR, et al. Muir-Torre syndrome appropriate use criteria: Effect of patient age on appropriate use scores. *J Cutan Pathol*. juill 2019;46(7):484-9.
- Macías R, Inga E, Rodriguez R, Conde A, Vergara E, Arrobas Maria I, et al. P-230Muir-Torre Syndrome diagnostic and screening. a single center experience. *Ann Oncol*. juin 2016;27(Suppl 2):ii67.
- Ellis A, Risk JM, Maruthappu T, Kelsell DP. Tylosis with oesophageal cancer: Diagnosis, management and molecular mechanisms. *Orphanet J Rare Dis*. 29 sept 2015;10:126.
- Jenkins LE, Abner S, Schadt C. A survey study with assessment of esophageal screening and genetic counseling in patients with Howel-Evans syndrome. *Dermatol Online J*. 15 juin 2018;24(6).
- Blyden DC, Etheridge SL, Risk JM, Hennies H-C, Gay LJ, Carroll R, et al. RHBDF2 mutations are associated with tylosis, a familial esophageal cancer syndrome. *Am J Hum Genet*. 10 févr 2012;90(2):340-6..

## 1.6. Maladies à expression cutanée et digestive

# Maladies à expression cutanée et digestive

### Plan:

- I- Maladie de Degos
- II- Pseudoxanthome élastique
- III- Maladie de Rendu-Osler
- IV- Syndrome du « blue rubber bleb naevus »
- V- Bibliographie



# I. Maladie de Degos ou papulose atrophiante

## 1. Définition

**Vasculite thrombotique** des petits vaisseaux responsable de nombreux micro-infarctus :

- de la **peau**
- du **tube digestif**
- du **système nerveux central** (20% des cas)
- d'autres organes plus rarement

## 2. Épidémiologie

- Très **rare** (moins de 200 cas décrits)
- Cause inconnue
- Adultes jeunes entre 20 et 50 ans ++ ( description également de cas pédiatrique)
- Sporadique pour la majorité des cas

2 formes :

**Bénigne** : cutanée pure

**Maligne** : systémique → **pronostic redoutable car pas de traitement**

## 3. Clinique

### • Lésions cutanées

**Toujours présentes, souvent révélatrices**

Papules érythémateuses non prurigineuses, cerclées par un fin liseré télangiectasique dont la surface devient rapidement atrophique et de teinte blanchâtre et porcelainée, d'environ 0,5 à 1 cm de diamètre (figure 1)

Nombres très variables, d'âge différent du fait de **l'évolution par poussée**

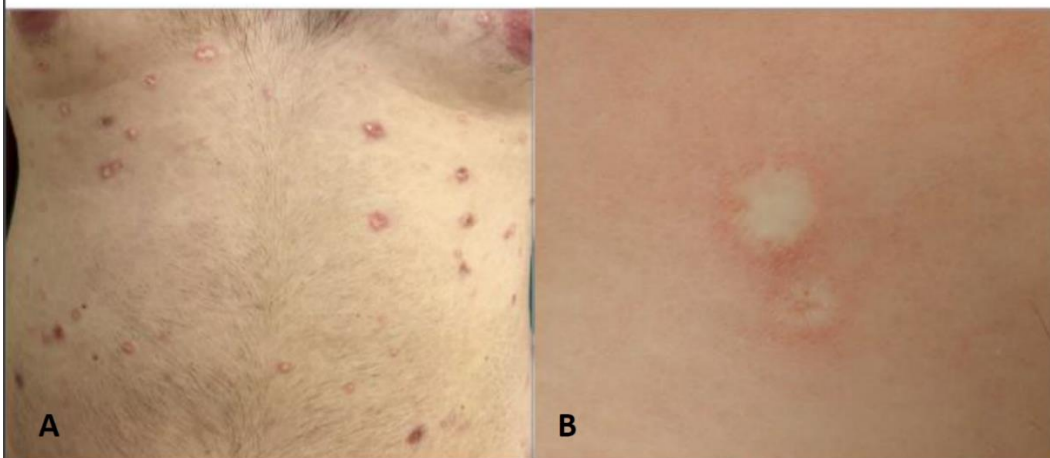
Siègent essentiellement sur le tronc et les membres supérieurs



**Réaliser systématiquement un bilan auto-immun et de thrombophilie devant des lésions cutanées évocatrices**

Parfois présence d'Ac anti-phospholipides

**La probabilité de ne pas évoluer vers une forme maligne est de 70% au diagnostic et est de 97% à 7 ans**



**Figure 1.** Maladie de Degos

A : Múltiples lésions cutanées d'âge différents sur le tronc B : Papule avec centre atrophique blanchâtre et érythème annulaire périphérique

Mareschal A et al. *JAMA Dermatol.* 2020;156:204-204.

- **Atteintes digestives**

- Présentes dans 70% des formes malignes

- Apparaissent rapidement (1 à 7 ans) **après la survenue des lésions cutanées**

- **Manifestations non spécifiques** : diarrhées, vomissements, malabsorption, perforation intestinale

- Endoscopie : lésions blanchâtres identiques à celles présentes sur la peau, correspondant à des infarctus intestins grêle ++ mais aussi d'autres organes abdominaux

- **Atteinte neurologique**

Apparaît après les signes cutanés

- Infarctus cérébraux multiples
- Thromboses des sinus veineux
- Hématomes sous-duraux

## 4. Traitement

Nombreux traitements essayés mais **non efficaces** :

- Antithrombotiques, fibrinolytiques, héparines
- Corticoïdes, azathioprine
- Stanozolol
- Echanges plasmatiques

Récemment bons résultats avec :

- **Corticoïdes + Ig**
- **Eculizumab** (inhibiteur de la voie terminale du complément qui se lie de manière spécifique à la molécule C5) chez des patients avec forme sévère

## III. Pseudoxanthome élastique (PXE)

### 1. Définition

- **Maladie métabolique** avec atteinte secondaire du tissu élastique, atteignant principalement la peau, la rétine et les artères de moyens et petits calibres
- Caractérisée par la minéralisation et la fragmentation des fibres élastiques (**élastorrhexie**)

### 2. Épidémiologie

- Rare (1/25 000 naissances)
- **Autosomique récessive**, mutation du gène **ABCC6**

### 3. Evolution

**Pronostic vital conditionné par les atteintes vasculaires** responsables d'accidents vasculaires ischémiques

### 3. Clinique

- **Lésion cutanée**

- Font souvent le diagnostic
- Apparaissent au cours de la **deuxième décennie**
- Papules jaunâtres de 1 à 3 mm de diamètre, parfois disposées en « placards » prenant un « aspect de peau de poulet » (mieux visible lorsque peau est étirée) (Figure 2 et 3)
- Siègent de façon symétrique dans les **zones de flexion** (faces latérales du cou, plis axillaires, inguinaux, des coudes..) et la **région péri-ombilicale**
- Atteinte de la muqueuse orale fréquente (papule jaunâtre de la face interne de la lèvre inférieur) : oriente le diagnostic (diagnostic différentiel avec photo vieillissement).

**Biopsie cutanée** : permet de faire le diagnostic

→ dystrophie des fibres élastiques : fragmentées, pelotonnées et calcifiées (Figure 5)

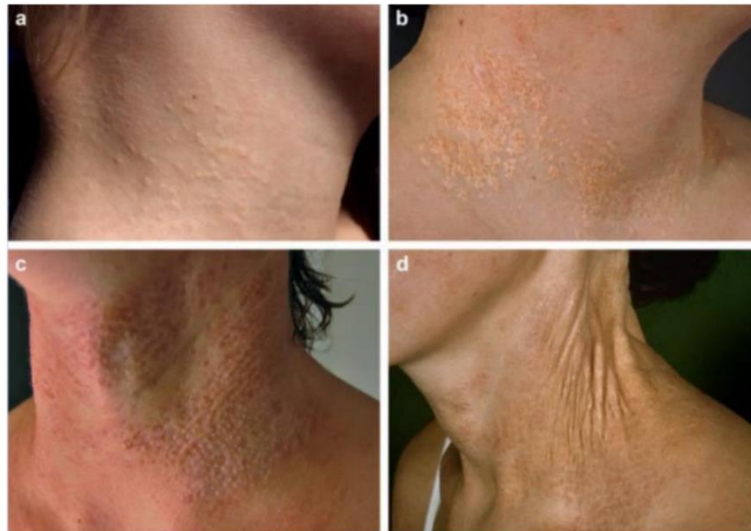

Figure 2. Différentes présentation de pseudoxanthomes élastiques du cou

*Plomp AS et. Am J Med Genet Part A. 2010;152A:1049-58.*

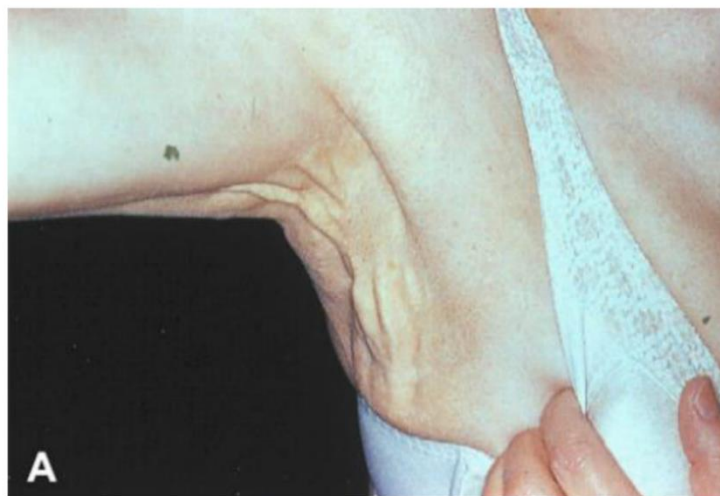

Figure 3. Pseudoxanthome élastique axillaire

*Thrash B et al. J Am Acad Dermatol. 2013;68:211.e1-211.e33.*

- **Lésions ophtalmiques**

→ réaliser un fond d'œil chez le sujet atteint et tous les membres de sa famille

- Stries angioïdes constantes et quasi pathognomoniques (Figure 4)
- Possible développement de néovaisseaux responsables d'un syndrome maculaire par saignements

- **Lésions vasculaires**

Responsables d'accidents vasculaires ischémiques ou hémorragiques → **RARE mais mise en jeu du pronostic vital**

- angor d'effort
- artériopathies des membres inférieurs (jusqu'à 30% des cas selon les séries)
- accident vasculaire cérébral
- hémorragies digestives : imprévisibles et récidivantes surviennent dans l'adolescence et chez l'adulte jeune

- **Existence de formes incomplètes:**

artérielles ou cutanées pures parfois associées à des tries angioïdes

#### 4. Diagnostic

- Lésions cutanées typiques
- Histologie cutanée typique
- Stries angioïdes au fond d'œil

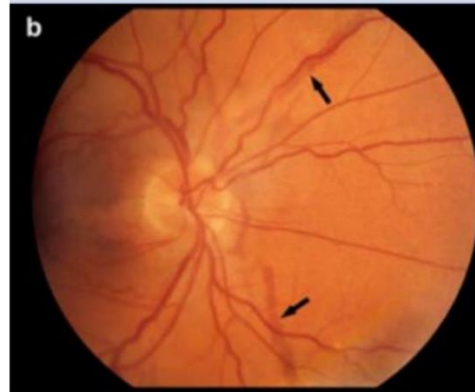

Figure 4. Stries angioïdes repérées par les flèches

Plomp AS et. Am J Med Genet Part A. 2010;152A:1049-58.

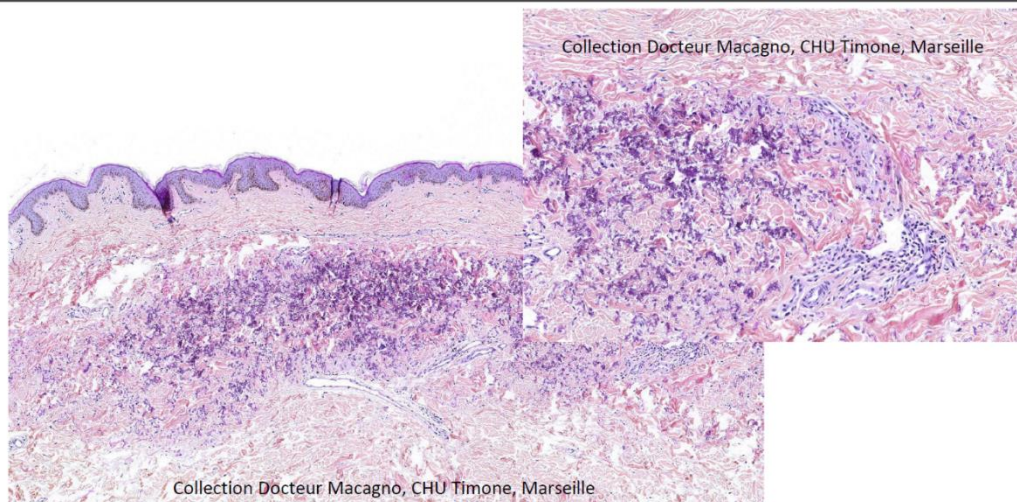
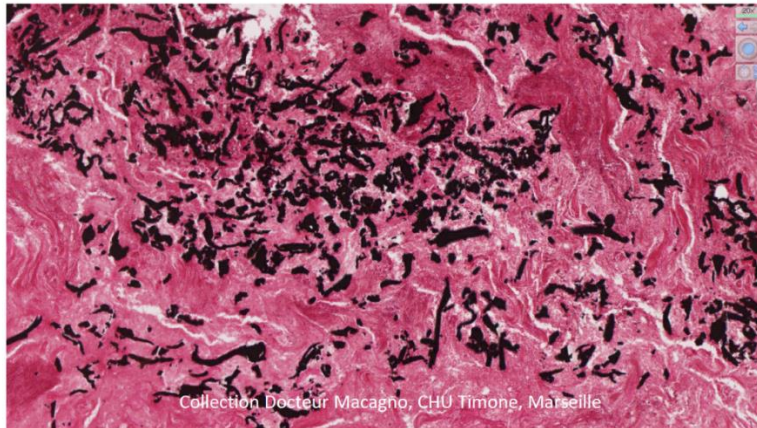


Figure 5 A. Histologie cutanée PXE : fragmentation et calcifications des fibres élastiques dermiques. Grossissement X 5 et X20, coloration HPS



**Figure 5 B.** Histologie cutanée PXE : fragmentation et calcifications des fibres élastiques dermiques. Grossissement X20, coloration van Kossa

## 5. Diagnostics différentiels

### • Maladies génétiques

- PXE variant :

Mutation du gène GGX, défaut de coagulation vitamino K dépendant

Phénotype de cutis laxa, atteinte vasculaire et oculaire moins sévères que dans le PXE classique

- Thalassémie bêta: un phénotype de PXE est retrouvé chez ces malades

- Calcification artérielle généralisée infantile (GACI)

Mutation du gène ENPP1

décès avant l'âge de 1 ans

### • PXE exogènes

Situation exceptionnelle

Fibres élastiques du derme sont altérées par une substance chimique (salpêtre, sel de déneigement) et fixent le calcium comme celles du PXE classique

### • Signes de sénescence ou photo sénescence

- Élastolyse acquise du derme papillaire : disparition complète du réseau élastique du derme papillaire

- Elastose actinique de la peau citrène du cou : papules jaunâtres disposées en lignes sur une peau flasque

## 6. Prise en charge

• Pas de traitement spécifique

• Dépistages des complications

- Ophtalmiques

- Cardio-vasculaires

• Contre indication à la prise d'AINS : risque de saignements digestifs

• Eviter les sports de contact du fait de l'atteinte oculaire

• Dépistage familial

→ Suivi spécifique multidisciplinaire

## IV. Maladie de Rendu-Osler

### 1. Épidémiologie

- Transmission **autosomique dominante**, expressivité variable
- Prévalence entre 1/5000 et 1/8000
- **Au moins 3 mutations possibles**
  - ENG (endogline) pour le type I
  - ACVRL1 pour le type II
  - MADH4 pour le type syndromique associé à une polypose colique
- Entraînant une **hyperprolifération endothéliale** responsable d'une fragilité vasculaire qui peut atteindre tous les vaisseaux et entraîner la formation d'anévrismes et de malformations artérioveineuses

### 2. Évolution

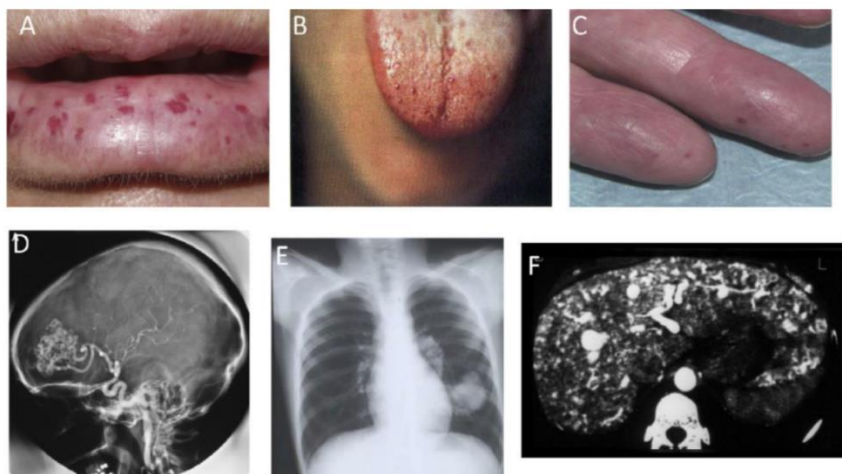
- **Bénigne pour le plus souvent**
- Complications liées au fistules artérioveineuses viscérales (pulmonaires, hépatiques, cérébrales) peu fréquentes

### 3. Clinique

- Révélation dans l'enfance par des **épistaxis spontanées récurrentes**
- **Télangiectasies** cutanées d'apparitions plus tardives et prédominant sur le visage, les lèvres, la muqueuse buccale, nasale et les doigts ([Figure 6](#))

#### Complications

- **fistules artério veineuses viscérales** (hépatique, pulmonaires neurologique centrales et digestives) responsables de shunt et de saignements
- **Anémie ferriprive** (chez 50% des malades) : due aux épistaxis répétés ou saignements occultes digestifs provenant des **télangiectasies digestives** (chez 50% des malades, estomac et duodénum ++)

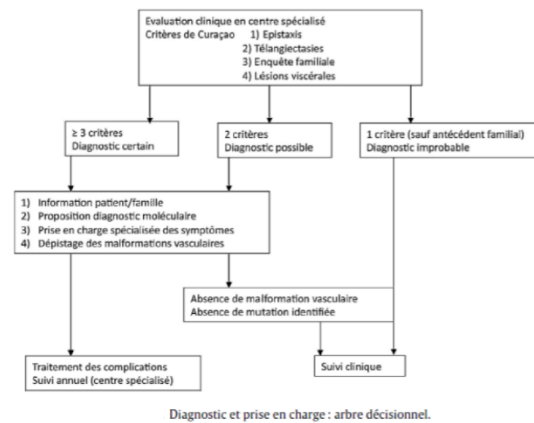


**Figure 6.** Manifestations cutanée-muqueuses (A, B, C) et viscérales (D, E, F) de la maladie de Rendu-Osler.

*Duffau P et al. Rev Méd. Interne. 2014;35:21-7.*

## 4. Diagnostic

- **2 critères** parmi les suivants:
  - Épistaxis récurrentes
  - Télangiectasies cutanéomuqueuses
  - Histoire familiale
  - Malformations artérioveineuses (MAV) viscérales compatibles
- Dépistage des malformations par **échographie +/- TDM thoracique et cérébral**
- Un **diagnostic moléculaire** doit être proposé



Duffau P et al. Rev Méd. Interne. 2014;35:21-7.

## 5. Traitement

### Symptomatique et préventif

- Laser, électrocoagulation ou sclérose des lésions superficielles
- Embolisation ou exérèse chirurgicales des MAV
- Transfusions
- Supplémentation martiale
- **BEVACIZUMAB** ( anticorps anti-VEGF) pour la réduction des épistaxis réfractaires

## V. Syndrome du « blue rubber bleb naevus » = Syndrome de Bean

### 1. Épidémiologie

- Angiomatose veineuse cutanéodigestive responsable de saignements et d'anémie, mais aussi localisations polyviscérales
- Rare
- **Sporadique le plus souvent** ou transmission autosomique dominante (200 cas dans la littérature)

## 2. Clinique

- **Lésions cutanées**

- Présentes à la naissance ou apparition dans l'adolescence
- Lésions cutanées bleuâtres, saillantes, dépressibles et de consistance élastique ressemblant à des **tétines de caoutchouc**, de à 0,5 à 3 cm de diamètre, indolores ou sensibles spontanément ou à la pression (Figures 7, 8 et 9)
- Nombres variables et **tendance à se multiplier au cours de la vie**
- Localisations : sur la **peau et les muqueuses buccales ou génitales**

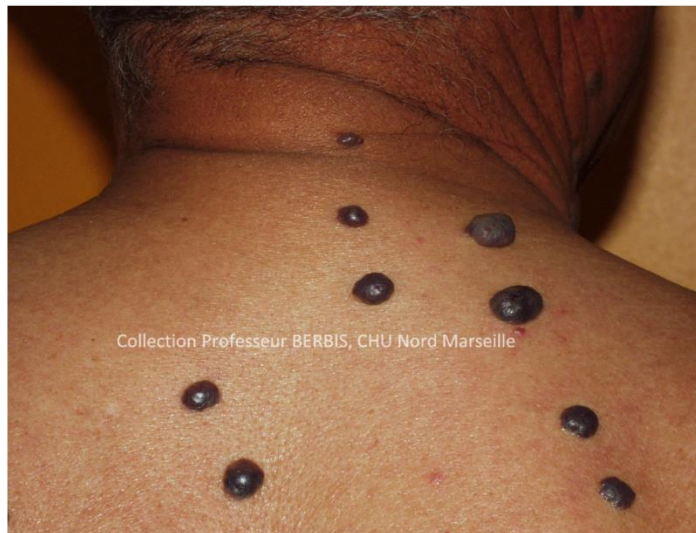

Figure 7. Syndrome du Blue rubber bleb naevus

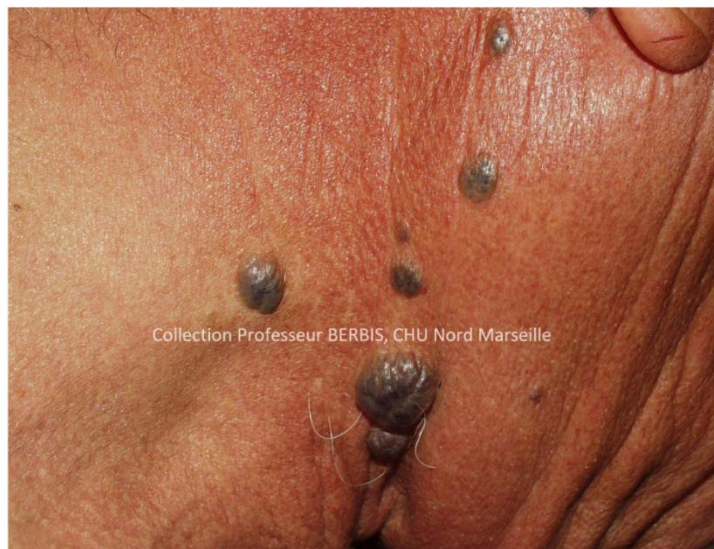

Figure 8. Syndrome du Blue rubber bleb naevus



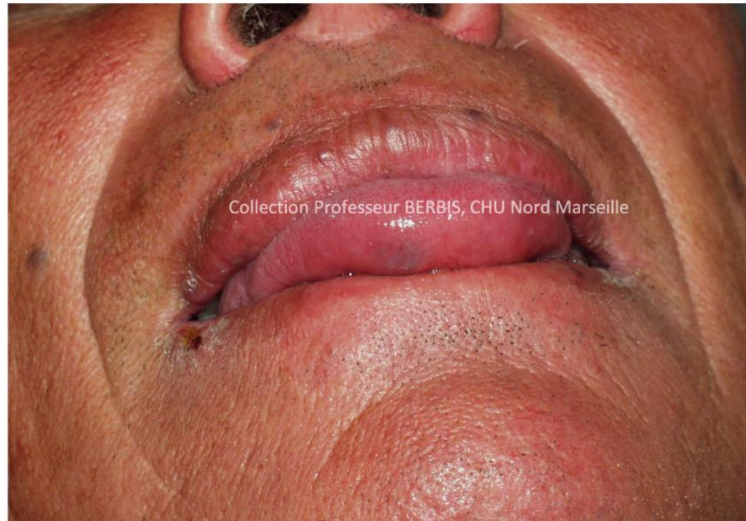

Figure 9. Syndrome du Blue rubber bleb naevus

- **Localisation digestive**

- Fait la **gravité** de ce syndrome
- **Quasi constantes**, aucune corrélation avec le nombre de lésions cutanées
- Peuvent siéger sur l'ensemble du tractus digestif
- Souvent asymptomatiques ou **invagination intestinale, hémorragies aiguës ou occultes**

→ Recherche systématique par **endoscopie et vidéo capsule**

→ **NFS élément de surveillance essentiel** (dépiste anémie)

- **Autres localisations**

**Exceptionnelles**, engagent le pronostic vital

Hépatiques, cérébrales, cardiaque, génito-urinaires, oculaire, osseuse...

### 3. Traitement : préventif et symptomatique

Traitements locaux :

- Photo-coagulation
- Laser
- Sclérothérapie
- Chirurgie

→ **Prise en charge multidisciplinaire** en fonction des localisations des malformations veineuses

Traitements systémiques essayés :

- Somatostatine
- **Sirolimus : prometteur**
- Corticoïdes
- Interféron
- Immunoglobulines
- Vincristine

## VI. Bibliographie

- Theodoridis A, Konstantinidou A, Makrantonaki E, Zouboulis CC. Malignant and benign forms of atrophic papulosis (Köhlmeier-Degos disease): systemic involvement determines the prognosis. *Br J Dermatol*. janv 2014;170(1):110-5.
- Theodoridis A, Makrantonaki E, Zouboulis CC. Malignant atrophic papulosis (Köhlmeier-Degos disease) - A review. *Orphanet J Rare Dis*. 14 janv 2013;8:10.
- Hu P, Mao Z, Liu C, Hu X, Kang H, Zhou F. Malignant atrophic papulosis with motor aphasia and intestinal perforation: A case report and review of published works. *J Dermatol*. juin 2018;45(6):723-6.
- Guo Y-F, Pan W-H, Cheng R-H, Yu H, Liao W-Q, Yao Z-R. Successful treatment of neurological malignant atrophic papulosis in child by corticosteroid combined with intravenous immunoglobulin. *CNS Neurosci Ther*. janv 2014;20(1):88-91.
- Magro CM, Wang X, Garrett-Bakelman F, Laurence J, Shapiro LS, DeSancho MT. The effects of Eculizumab on the pathology of malignant atrophic papulosis. *Orphanet J Rare Dis*. 26 nov 2013;8:185.
- Mareschal A, Razanamahery J, Aubin F. Malignant Atrophic Papulosis. *JAMA Dermatol*. 1 févr 2020;156(2):204-204.
- D'Marco L, Soto C, Dapena F. Pseudoxanthoma Elasticum and Cardiorenal Disease: A Case Report. *Eur J Case Rep Intern Med*. 2020;7(1):001260.
- Laube S, Moss C. Pseudoxanthoma elasticum. *Arch Dis Child*. juill 2005;90(7):754-6.
- Sabater-Marco V, Sanz-Motilva V, Botella-Estrada R. Pseudoxanthoma Elasticum-Like Papular Eruption. *Am J Dermatopathol*. juin 2017;39(6):e73-4.
- Leftheriotis G, Kauffenstein G, Hamel JF, Abraham P, Le Saux O, Willoteaux S, et al. The contribution of arterial calcification to peripheral arterial disease in pseudoxanthoma elasticum. *PLoS ONE*. 2014;9(5):e96003.
- Plomp AS, Toonstra J, Bergen AAB, van Dijk MR, de Jong PTVM. Proposal for updating the pseudoxanthoma elasticum classification system and a review of the clinical findings. *Am J Med Genet A*. avr 2010;152A(4):1049-58.
- Thrash B, Patel M, Shah KR, Boland CR, Menter A. Cutaneous manifestations of gastrointestinal disease. *J Am Acad Dermatol*. févr 2013;68(2):211.e1-211.e33.

- HAS. Protocole National de Diagnostic et de Soins (PND) Maladie de Rendu-Osler. 2018. [https://www.has-sante.fr/jcms/c\\_875183/fr/maladie-de-rendu-osler](https://www.has-sante.fr/jcms/c_875183/fr/maladie-de-rendu-osler)
- Kini SD, Yiu DW, Weisberg RA, Davila JF, Chelius DC. Bevacizumab as Treatment for Epistaxis in Hereditary Hemorrhagic Telangiectasia: A Literature Review. *Ann Otol Rhinol Laryngol*. mai 2019;128(5):467-71.
- Grigg C, Anderson D, Earnshaw J. Diagnosis and Treatment of Hereditary Hemorrhagic Telangiectasia. *Ochsner J*. 2017;17(2):157-61.
- Robert F, Desroches-Castan A, Bailly S, Dupuis-Girod S, Feige J-J. Future treatments for hereditary hemorrhagic telangiectasia. *Orphanet J Rare Dis*. 7 janv 2020;15(1):4.
- Duffau P, Lazarro E, Viallard J-F. [Hereditary hemorrhagic telangiectasia]. *Rev Med Interne*. janv 2014;35(1):21-7.
- Tang X, Gao J, Yang X, Guo X. A 10-year delayed diagnosis of blue rubber bleb nevus syndrome characterized by refractory iron-deficiency anemia: A case report and literature review. *Medicine (Baltimore)*. juin 2018;97(22):e10873.
- Baigrie D, An IC. Blue Rubber Bleb Nevus Syndrome. In: StatPearls [Internet]. Treasure Island (FL): StatPearls Publishing; 2020 [cité 8 avr 2020]. Disponible sur: <http://www.ncbi.nlm.nih.gov/books/NBK541085/>
- Kaddiouï Z, Hall F, El Fetoiki FZ, Chiheb S. Blue rubber bleb nevus syndrome : un nouveau cas traité par sirolimus. *Ann Dermatol Vénérolog*. 1 mai 2018;145(4, Supplement):A21-2.
- Zhang B, Li L, Zhang N, Zhao M, Liu Y, Wei L, et al. Efficacy and safety of sirolimus in the treatment of blue rubber bleb naevus syndrome in paediatric patients. *Clin Exp Dermatol*. janv 2020;45(1):79-85.
- Kumei T, Toya Y, Shiohata T, Kakuta F, Yanai S, Kawasaki K, et al. Gastrointestinal: Endoscopic injection sclerotherapy for duodenal vascular malformation in blue rubber bleb nevus syndrome. *J Gastroenterol Hepatol*. 2019;34(6):963.

## 2. ANNEXE II : QCM

### 2.1. Test sur les manifestations cutanées des MICI

<p><b>Question 1</b> Pas encore répondu Noté sur 1,00 Marquer la question Modifier la question</p>	<p>Parmi les dermatoses suivantes, lesquelles sont des dermatoses réactionnelles ?</p> <p>Veillez choisir au moins une réponse :</p> <ul style="list-style-type: none"><li><input type="checkbox"/> a. Pyostomatite-pyodermite-végétante</li><li><input type="checkbox"/> b. Érythème noueux</li><li><input type="checkbox"/> c. Aphthose buccale</li><li><input type="checkbox"/> d. Fissures péri-anales</li><li><input type="checkbox"/> e. Chéilite</li></ul>
--	---

Réponses : a, b, c

<p><b>Question 2</b> Pas encore répondu Noté sur 1,00 Marquer la question Modifier la question</p>	<p>Concernant les dermatoses réactionnelles, quelles sont les réponses justes ?</p> <p>Veillez choisir au moins une réponse :</p> <ul style="list-style-type: none"><li><input type="checkbox"/> a. La localisation péristomiale du PG est notamment due au phénomène de pathergie.</li><li><input type="checkbox"/> b. Le syndrome de Sweet a été plus fréquemment décrit avec la maladie de Crohn qu'avec la RCH.</li><li><input type="checkbox"/> c. Elles évoluent toujours parallèlement à la MICI.</li><li><input type="checkbox"/> d. On peut observer des véritables périartérites noueuses.</li><li><input type="checkbox"/> e. Le syndrome de Sweet est une dermatose réactionnelle fréquente.</li></ul>
--	--

Réponses : a, d

<p><b>Question 3</b> Pas encore répondu Noté sur 1,00 Marquer la question Modifier la question</p>	<p>Concernant les dermatoses neutrophiliques, quelles sont les réponses justes ?</p> <p>Veillez choisir au moins une réponse :</p> <ul style="list-style-type: none"><li><input type="checkbox"/> a. Concernant la pyostomatite-pyodermite-végétante il existe une atteinte muqueuse classique en "trace d'escargot".</li><li><input type="checkbox"/> b. En histologie l'infiltrat neutrophilique peut être épidermique, dermique et hypodermique.</li><li><input type="checkbox"/> c. Le syndrome arthrocutané associé aux MICI était initialement décrit dans le bowel-bypass syndrome.</li><li><input type="checkbox"/> d. Le traitement de première intention du pyoderma gangrenosum est la corticothérapie générale à forte dose.</li><li><input type="checkbox"/> e. Un des diagnostics différentiels des dermatoses neutrophiliques est le syndrome d'hypersensibilité à l'aziathioprine.</li></ul>
--	--

Réponses : a, b, c, d, e

**Question 4**  
Pas encore répondu  
Noté sur 1,00  
Marquer la question  
Modifier la question

Concernant les lésions spécifiques de la maladie de Crohn, quelles sont les réponses justes ?

Veuillez choisir au moins une réponse :

- a. Le granulome sans nécrose caséuse est retrouvé dans environ 70% des prélèvements cutanés.
- b. En cas de lésion buccale il faut toujours rechercher une atteinte périnéale car elles sont souvent associées.
- c. Les lésions métastatiques (à distance du tube digestif) sont fréquentes.
- d. L'évolution est souvent parallèle à la poussée digestive.
- e. La chéilite granulomateuse a une évolution intermittente initialement puis devient permanente.

Réponses : b, e

**Question 5**  
Pas encore répondu  
Noté sur 1,00  
Marquer la question  
Modifier la question

Concernant les pathologies associées aux MICI, quelles sont les réponses justes ?

Veuillez choisir au moins une réponse :

- a. L'EBA est associée dans 30% des cas à une MICI.
- b. Le risque relatif de développer du psoriasis chez les patients atteints de MICI par rapport à la population générale est environ 2 fois plus important.
- c. L'hippocratisme digital est plus fréquent chez les patients atteints de MICI environ 30% cas dans la MC et 10% des cas dans la RCH.
- d. L'absence de récurrence après traitement chirurgical est en faveur d'une maladie de Verneuil au niveau périnéal.
- e. La voie cytokinique du TH17 est partagée par les pathologies suivantes : MICI, psoriasis et maladie de Verneuil.

Réponses : a, b, c, d, e

## 2.2. Test sur les infections bactériennes du tube digestif

**Question 1**  
Pas encore répondu  
Noté sur 1,00  
Marquer la question  
Modifier la question

Parmi les propositions suivantes, lesquelles sont justes ?

Veuillez choisir au moins une réponse :

- a. La Salmonellose donne dans 15% des cas une éruption roséoliforme.
- b. L'érythème polymorphe est souvent secondaire à une yersiniose ou une salmonellose.
- c. Ces deux germes sont fréquemment responsables de syndrome de Sweet.
- d. On observe 30% de manifestations post infectieuses dans les salmonelloses : arthrite réactionnelle et érythème noueux.
- e. Les salmonelloses et les yersinioses sont responsables de gastroentérites aiguës.

Réponses : a, e

**Question 2**  
Pas encore répondu  
Noté sur 1,00  
Marquer la question  
Modifier la question

Concernant la maladie de Whipple, quelles sont les réponses justes ?

Veuillez choisir au moins une réponse :

- a. Les manifestations cutanées sont rares et correspondent souvent à des manifestations carencielles.
- b. Le triade classique de la maladie de Whipple est : arthrite, trouble digestif et altération de l'état général.
- c. Elle peut être révélée ou aggravée par la prise d'immunosuppresseurs.
- d. Le traitement associe de la doxycycline et de l'hydroxychloroquine pour une durée minimale de 1 an.
- e. Des atteintes extra digestives polymorphes, non spécifiques sont responsable d'un retard diagnostic.

Réponses : a, b, c, d, e

**Question 3**

Pas encore répondu

Noté sur 1,00

Marquer la question

Modifier la question

Quelles sont les dermatoses pour lesquelles un lien de causalité avec *Helicobacter pylori* a été démontré ?

Veuillez choisir au moins une réponse :

- a. Psoriasis
- b. Rosacée papulo-pustuleuse
- c. Urticaire chronique
- d. Purpura rhumatoïde
- e. Aucune

Réponses : e

### 2.3. Test sur le syndrome de malabsorption

**Question 1**

Pas encore répondu

Noté sur 1,00

Parmi les réponses suivantes, concernant la carence en vitamine C, lesquelles sont vraies ?

Veuillez choisir au moins une réponse :

- a. La vitamine C se trouve surtout dans les fruits et les légumes.
- b. Les signes cutanés sont une hyperkératose folliculaire avec des « poils en tire bouchons » et un purpura pétéchiol péri-folliculaire.
- c. Le scorbut est réapparu ces dernières années.
- d. Le tableau peut être trompeur chez l'enfant et faire évoquer une vasculite, une leucémie ou un syndrome des enfants battus.
- e. Le traitement par acide ascorbique per os 500 mg/j pendant 15 jours permet une résolution rapide des lésions cutanées.

Réponses : a, b, c, d, e

**Question 2**

Pas encore répondu

Noté sur 1,00

Marquer la question

Modifier la question

Parmi les réponses suivantes, concernant la carence en zinc, lesquelles sont vraies ?

Veuillez choisir au moins une réponse :

- a. Le tableau cutané évocateur est constitué d'une dermatose érosive péri-orificielle, bipolaire et acrale.
- b. Il faut savoir penser à un déficit en zinc devant une érythème scrotal ou vulvaire isolé chez un patient atteint de maladie de Crohn.
- c. Le diagnostic repose surtout sur le traitement d'épreuve, plutôt que sur le dosage du taux sanguin de zinc.
- d. Cliniquement les lésions peuvent ressembler un à tableau d'érythème nécrolytique migrateur.
- e. Le traitement est simple: supplémentation en zinc per os.

Réponses : a, b, c, d, e

**Question 3**

Pas encore répondu

Noté sur 1,00

Marquer la question

Modifier la question

Parmi les réponses suivantes, lesquelles sont justes ?

Veuillez choisir au moins une réponse :

- a. Dans la carence en vitamine A la diminution de la vision crépusculaire est un signe précoce et plus spécifique que les lésions cutanées.
- b. La pellagre est une carence en vitamine PP se présente sous forme d'une hyperkératose folliculaire des faces d'extension des membres et des extrémités.
- c. La carence en vitamine A se présente sous forme d'un érythème photo distribué.
- d. La carence en acide gras essentiels (AGE) se présente sous forme de lésions non spécifiques à type xérose cutanée et de dermite séborrhéique.
- e. La distinction clinique entre carence en zinc et en AGE peut être difficile car les deux peuvent donner une atteinte péri-orificielle.

Réponses : a, d, e

**Question 4**

Pas encore répondu

Noté sur 1,00

Marquer la question

Modifier la question

Concernant la dermatite herpétiforme, lesquelles de ces affirmations sont justes?

Veillez choisir au moins une réponse :

- a. Il existe environ 10% de formes familiales.
- b. La maladie cœliaque est souvent asymptomatique au moment du diagnostic.
- c. La DH s'observe dans 30 à 50% des maladies coeliaques.
- d. Cliniquement on retrouve une éruption prurigineuse composée d'éléments papulovésiculeux.
- e. La disulone permet d'obtenir rapidement la disparition du prurit et l'amélioration des lésions cutanées

Réponses : a, b, d, e

## 2.4. Test sur les manifestations cutanées des tumeurs malignes digestives

**Question 1**

Pas encore répondu

Noté sur 1,00

Marquer la question

Modifier la question

Concernant le syndrome de Gardner, quelles sont les réponses justes ?

Veillez choisir au moins une réponse :

- a. Il est l'expression la plus complète de la PAF (polypose adénomateuse familiale).
- b. Il s'agit d'une transmission sur le mode autosomique dominant.
- c. Les autres manifestations fréquentes sont des ostéomes et une hypertrophie de la couche pigmentaire de la rétine.
- d. Sur le plan cutané on observe essentiellement des kystes épidermoïdes multiples.
- e. Il est caractérisé par l'apparition d'une polypose profuse colorectale, avec un risque inéluctable de cancers colorectaux avant 40 ans.

Réponses : a, b, c, d, e

**Question 2**

Pas encore répondu

Noté sur 1,00

Marquer la question

Modifier la question

Concernant le Syndrome de Peutz-Jeghers, quelles sont les réponses justes?

Veillez choisir au moins une réponse :

- a. Il s'agit d'une polypose à transmission autosomique récessive.
- b. Il existe un risque de cancer 18 fois plus important que dans la population générale.
- c. Sur le plan cutané on retrouve des lentigines péri-orificielles.
- d. Son diagnostic différentiel est la maladie de Laugier.
- e. D'autres localisations des lentigines sont possibles : sur les paumes, les plantes, la face dorsale des doigts et la région anale.

Réponses : b, c, d, e

**Question 3**

Pas encore répondu

Noté sur 1,00

Marquer la question

Modifier la question

Concernant le Syndrome de Cowden, quelles sont les réponses justes ?

Veillez choisir au moins une réponse :

- a. Sur le plan cutané on retrouve des trichilemmomes sur le visage.
- b. Il existe une augmentation du risque de cancers mammaires, thyroïdiens et utérins.
- c. C'est une génodermatose rare due à une mutation du gène PTEN.
- d. Les deux sites les plus touchés par les hamartomes viscéraux sont le rein et le foie.
- e. Les lésions cutanéomuqueuses apparaissent progressivement à partir de l'adolescence et sont constamment présentes au cours de l'évolution.

Réponses : a, b, c, e

**Question 4**

Pas encore répondu

Noté sur 1,00

Marquer la question

Modifier la question

Concernant le Syndrome de Cronkhite-Canada, quelles sont les réponses justes ?

Veuillez choisir au moins une réponse :

- a. Il existe des traitements efficaces permettant une guérison rapide.
- b. Sur le plan cutané la dystrophie unguéale est d'origine carencielle.
- c. Il s'agit d'une maladie de bon pronostic.
- d. Sur le plan digestif elle associe une polypose gastro intestinale diffuse et un tableau d'entéropathie exsudative.
- e. Est une polypose non héréditaire d'étiologie inconnue.

Réponses : b, d, e

**Question 5**

Pas encore répondu

Noté sur 1,00

Marquer la question

Modifier la question

Concernant le syndrome de Muir Torre, quelles propositions sont justes ?

Veuillez choisir au moins une réponse :

- a. Les tumeurs cutanées peuvent précéder l'apparition des néoplasies viscérales parfois de plusieurs années.
- b. C'est une variante du syndrome de Lynch.
- c. Il existe un risque augmenté de néoplasies coliques, imposant une surveillance endoscopique régulière.
- d. Sur le plan cutané il s'agit de tumeurs sébacées et de kératoacanthomes siégeant surtout sur le visage.
- e. On observe une polypose digestive à haut risque de transformation maligne.

Réponses : a, b, c, d

**Question 6**

Pas encore répondu

Noté sur 1,00

Marquer la question

Modifier la question

Concernant le syndrome de Howel-Evans, quelles propositions sont justes ?

Veuillez choisir au moins une réponse :

- a. Il existe un risque de carcinome de l'œsophage.
- b. C'est un syndrome relativement fréquent.
- c. Il existe également un risque augmenté pour d'autres cancers.
- d. Il est caractérisé sur le plan cutané par une kératodermie palmo-plantaire à caractère focal.
- e. Il peut exister une leucokératose buccale.

Réponses : a, c, d, e

## 2.5. Test sur les maladies à expression cutanée et digestive

**Question 1**

Pas encore répondu

Noté sur 1,00

Marquer la question

Modifier la question

Concernant la maladie de Degos, quelles sont les réponses justes ?

Veuillez choisir au moins une réponse :

- a. L'atteinte systémique survient avant l'apparition des lésions cutanées.
- b. La lésion caractéristique est une papule atrophique et de teinte blanchâtre et porcelainée, cerclée par un fin liseré télangiectasique.
- c. Les lésions cutanées sont toujours présentes.
- d. Les traitements sont simples d'utilisation et très efficaces.
- e. Il s'agit d'une vascularite thrombosante des petits vaisseaux.

Réponses : b, c, e

**Question 2**

Pas encore répondu

Noté sur 1,00

Marquer la question

Modifier la question

Concernant le pseudoxanthome élastique, quelles sont les réponses justes ?

Veuillez choisir au moins une réponse :

- a. Sur le plan ophtalmologique on retrouve des tries angioïdes quasi constantes et pathognomoniques.
- b. Il s'agit d'une maladie métabolique à transmission autosomique dominante.
- c. Sur le plan histologique on retrouve une élastorrhexie.
- d. Sur le plan cutané les lésions sont des papules jaunâtres qui lorsqu'elles sont en placard ressemble à une « peau de poulet ».
- e. Le pronostic vital peut être mis en jeu par les atteintes vasculaires qui sont fréquentes.

**Réponses : a, c, d****Question 3**

Pas encore répondu

Noté sur 1,00

Marquer la question

Modifier la question

Concernant le syndrome de Rendu-Osler ?

Veuillez choisir au moins une réponse :

- a. Elle est souvent révélée dans l'enfance par des épistaxis spontanées récurrentes.
- b. Les télangiectasies cutanées prédominent sur le visage, les lèvres, la muqueuse buccale, nasale et les doigts.
- c. Le bevacizumab est indiqué dans le traitement des épistaxis réfractaires aux autres traitements.
- d. Les complications sont liées à des fistules artérioveineuses viscérales et des saignements digestifs occultes.
- e. C'est une maladie à transmission autosomique dominante.

**Réponses : a, b, c, d, e****Question 4**

Pas encore répondu

Noté sur 1,00

Marquer la question

Modifier la question

Concernant le blue rubber bleb naevus, quelles sont les propositions justes ?

Veuillez choisir au moins une réponse :

- a. Il existe plus rarement des localisations viscérales qui peuvent engager le pronostic vital.
- b. Le sirolimus est un traitement prometteur de ce syndrome.
- c. Il est caractérisé par des lésions cutanées, correspondant à des malformations artérielles, qui apparaissent dans l'enfance et se multiplient jusqu'à l'âge adulte.
- d. Ces lésions sont souvent comparées à des « tétines de caoutchouc ».
- e. Il existe très souvent des localisations intestinales responsables de saignements occultes ou aigus.

**Réponses : a, b, d, e**



### 3. ANNEXE III : Cas cliniques

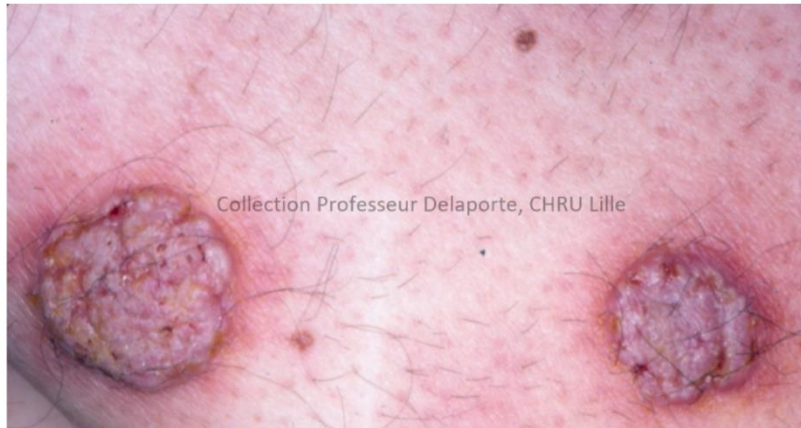#### 3.1. Cas clinique 1

Question 1

Pas encore répondu  
Noté sur 1,00

Un homme de 48 ans aux antécédents d'épisodes récidivants d'arthrites et d'uvéïte est hospitalisé pour altération de l'état général. Trois mois auparavant, il a été traité sans succès par antibiothérapie locale puis générale pour des lésions cutanées ayant débuté à l'extrémité du majeur droit puis s'étant multipliées (figure 1 – Lésions du bras).

Q1 : Quelles sont les trois diagnostics pouvant être évoqués cliniquement ?



Réponse :

- Pyodermite bactérienne
- Pyodermite végétante
- Halogénides

Question 2

Non répondue  
Noté sur 1,00

Marquer la question

Modifier la question

Vous notez l'apparition récente de lésions des muqueuses buccales et génitales.

Q2 : S'agit-il d'un élément en faveur de l'une de vos hypothèses ? Si oui, laquelle ?

Réponse : Pyostomatite pyodermite végétante

Question 3

Non répondue  
Noté sur 1,00

Marquer la question

Modifier la question

Q3 : Décrivez les lésions de la muqueuse buccale que vous vous attendez à observer.

Réponse :

- Pustules miliaires indolores des lèvres, des gencives et du palais qui par coalescence prennent un aspect caractéristique dit « en traces d'escargot »
- Respect de la langue et du plancher buccal

Question 4

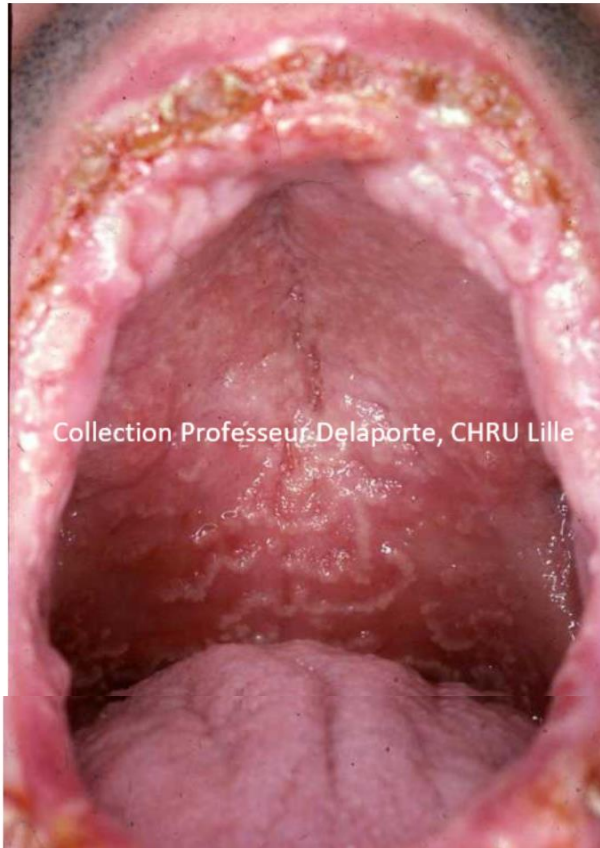Pas encore répondu

Noté sur 1,00

Marquer la question

Modifier la question

A l'examen de la muqueuse buccale, vous notez des lésions typiques (figure 2) de pyostomatite végétante.



Q4 : Quelle en est le principal diagnostic différentiel ? Donnez les éléments qui vous permettent de trancher entre les deux diagnostics.

Réponse :

- Pemphigus végétant
- Acantholyse diffuse à l'histologie standard et immunofluorescence directe et indirecte positive avec anticorps anti-desmogléine 3 à l'Immuno Blot

Question 5

Non répondue

Noté sur 1,00

Marquer la question

Modifier la question

Q5 : Quelles anomalies de la numération formule sanguine attendez-vous ?

Réponse :

- Polynucléose neutrophile
- Eosinophilie

Question 6

Non répondue

Noté sur 1,00

Marquer la question

Modifier la question

Il existe une polynucléose neutrophile (14000/mm<sup>3</sup>) et une éosinophilie (800/mm<sup>3</sup>) et les prélèvements bactériologiques et mycologiques sont négatifs.

Q6 : Donnez les principales caractéristiques qui seront observées à l'histologie.

Réponse :

- Hyperplasie épithéliale
- Micro-abcès infra et sous-épithéliaux à polynucléaires neutrophiles
- Infiltrat dermique superficiel à polynucléaires neutrophiles et éosinophiles
- Possible acantholyse discrète focale

Question 7

Non répondue

Noté sur 1,00

Marquer la question

Modifier la question

Q7 : Nosologiquement comment classez-vous la pyostomatite pyodermite végétante ?

Réponse : Dermatose neutrophilique

Question 8

Non répondue

Noté sur 1,00

Marquer la question

Modifier la question

Q8 : Quel est l'examen para-clinique essentiel qu'il vous faut demander ? Pourquoi ?

Réponse :

- Iléocoloscopie
- Association PPV/MICI environ 70 %
- PPV peut être révélatrice

Question 9

Non répondue

Noté sur 1,00

Marquer la question

Modifier la question

Le patient signalait des douleurs abdominales et des diarrhées évoluant depuis plusieurs mois.

Q9 : Quelle est la maladie digestive principalement associée à la PPV ?

Réponse : Rectocolite hémorragique

**Question 10**

Non répondue

Noté sur 1,00

🚩 Marquer la question

⚙️ Modifier la question

Dans le cas présent, c'est le diagnostic de maladie de Crohn qui sera retenu au vu des lésions macroscopiques et microscopiques.

Q10 : Décrivez les lésions histologiques digestives ayant permis de retenir le diagnostic de maladie de Crohn.

Réponse :

- Ulcération profonde (risques de fistules)
- Granulome lympho-épithélioïde gigantomacrophagocellulaire sans nécrose caséuse (30%)
- Inflammation lymphoïde transmurale
- Fibrose

**Question 11**

Non répondue

Noté sur 1,00

🚩 Marquer la question

⚙️ Modifier la question

Q11 : Quel est le gène dont les mutations sont le plus fréquemment présentes dans la maladie de Crohn ?

Réponse : NOD 2

**Question 12**

Non répondue

Noté sur 1,00

🚩 Marquer la question

⚙️ Modifier la question

Q12 : Quelles sont les principales complications extra-digestives qu'il vous faut anticiper ?

Réponse :

- Ostéoporose / fractures
- Anémie
- Thromboses veineuses profondes

**Question 13**

Non répondue

Noté sur 1,00

🚩 Marquer la question

⚙️ Modifier la question

Q13 : Citez trois manifestations extra-intestinales (hors manifestations cutanéomuqueuses).

Réponse :

- Arthropathie axiale et périphérique
- Uvéite / épisclérite
- Cholangite sclérosante primitive

Question 14  
Non répondue  
Noté sur 1,00  
🚩 Marquer la question  
⚙️ Modifier la question

Q14 : Dans le cas présent, la maladie de Crohn est qualifiée de sévère. Quelles sont les options thérapeutiques envisageables ?

Réponse :

- Corticothérapie plus Azathioprine
- Anti-TNF alpha

### 3.2. Cas clinique 2

#### Question 1

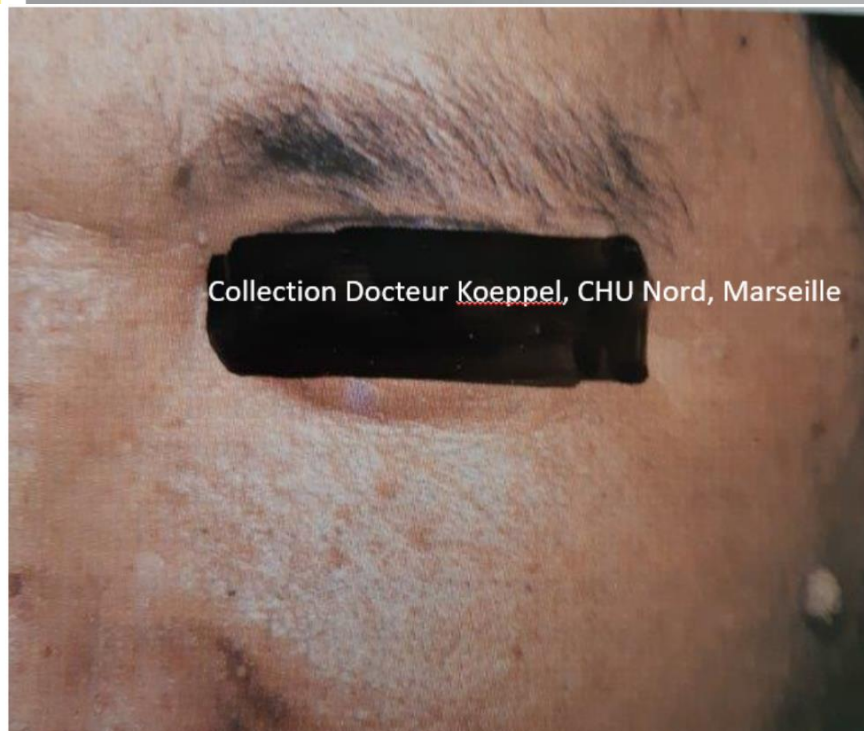
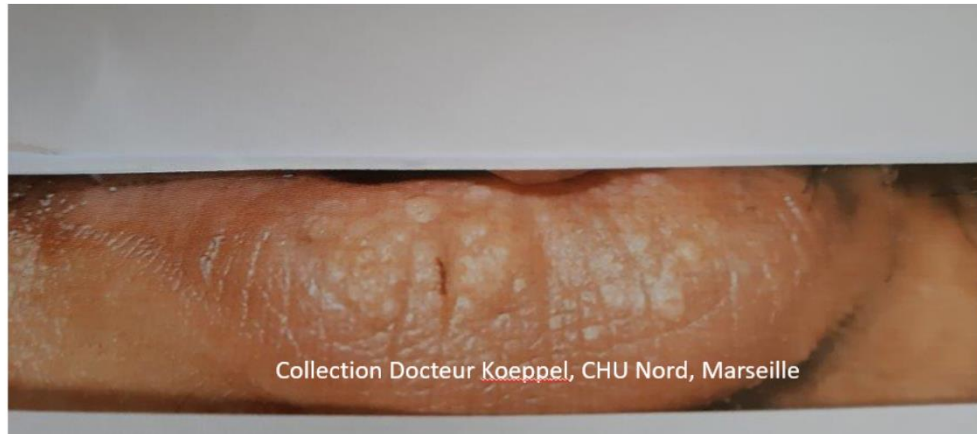Pas encore répondu

Noté sur 1,00

Marquer la question

Modifier la question

Patient âgé de 33 ans consultant pour des lésions papillomateuses et verruqueuses du visage constatées (Fig. 1 et 2) il y a 3 ans et dont l'augmentation progressive en nombre l'amène à consulter essentiellement pour des raisons esthétiques et quant à la possibilité d'avoir recours au laser.



A l'interrogatoire, vous notez un goitre volumineux plurinodulaire ayant nécessité il y a 2 ans, une thyroïdectomie totale et la mise en place d'un traitement substitutif par Lévothyrox. Initialement bien supporté, depuis quelques mois, le patient constate une alternance de diarrhée et de constipation, des troubles de l'humeur avec une tendance dépressive.

Sa sœur a également été opérée d'un goitre.

Sa mère est G2P2. Elle est suivie en gynécologie depuis déjà quelques années mais sans autre précision.

Les antécédents du père ne peuvent être identifiés.

Q1. Que devez-vous faire préciser des antécédents familiaux directement auprès de la mère et de la sœur, voire en cas d'impossibilité, auprès de leur médecins référents après obtention de leur accord?

Réponse :

On recherche des antécédents de :

- cancers : du sein, de la thyroïde, du rein, de l'endomètre et colique.

- lésions pré cancéreuses : goitre multinodulaire et de maladie fibroskystique du sein
- tumeur cérébrale
- polypose digestive
- lésions cutanées similaires
- macrocéphalie
- trouble de développement psycho-moteur

**Question 2**  
Pas encore répondu  
Noté sur 1,00  
Marquer la question  
Modifier la question

Q2. Quels sont les 2 sites cutanés que vous devez examiner en priorité et quelles lésions dermatologiques recherchez-vous ?

Paragraphe B I [Liste à puces] [Liste numérotée] [Liens] [Image] [Smiley] [Vidéo]

Réponse :

- La région génitale : macules pigmentées du gland
- Les mains et les pieds : kératose acrale

**Question 3**  
Pas encore répondu  
Noté sur 1,00  
Marquer la question  
Modifier la question

Q3. Quelles lésions de la sphère buccale, devez-vous rechercher ?

Paragraphe B I [Liste à puces] [Liste numérotée] [Liens] [Image] [Smiley] [Vidéo]

Réponse :

Il s'agit de papules et de lésions papillomateuses localisées sur la langue, les gencives et les lèvres. Elles sont souvent confluentes et donnent un aspect pavimenteux des lèvres, d'hypertrophie gingivale et de langue plicaturée.

**Question 4**  
Pas encore répondu  
Noté sur 1,00  
Marquer la question  
Modifier la question

Q4. Si vous biopsiez une lésion du visage, quelle conclusion de votre anatomo-pathologiste attendez-vous ?

Paragraphe B I [Liste à puces] [Liste numérotée] [Liens] [Image] [Smiley] [Vidéo]

Réponse : Trichillemmome

Question 5

Pas encore répondu

Noté sur 1,00

Marquer la question

Modifier la question

Après quelques adaptations thérapeutiques avec changement de molécule, une euthyroïdie biologique est enregistrée. La diarrhée persiste sans cause nettement identifiée.

Les gastro-entérologues malgré l'âge du patient décident de pratiquer une coloscopie.

Q5.

Que recherchez-vous en priorité ?

Quel type histologique est le plus souvent et le plus rarement identifié ?

Réponse :

Polypose diffuse, pouvant toucher l'ensemble du tractus digestif.  
Hamartomateux le plus souvent, adénomateux plus rarement.

Question 6

Pas encore répondu

Noté sur 1,00

Marquer la question

Modifier la question

Q6.

Quel diagnostic évoquez-vous ?

Sous quelle autre dénomination connaissez-vous ce syndrome ?

Quel est le gène impliqué et quelle est sa localisation chromosomique ?

Quel est le mode de transmission ?

Quels syndromes proches cliniquement partagent le même gène ?

Réponse :

Syndrome de Cowden.

Syndrome des hamartomes multiples.

Gène PTEN sur le chromosome 10q23.

Mutation autosomique dominante.

Syndrome Protée et le syndrome de Bannayan-Riley-Ruvalcaba.

Question 7

Pas encore répondu

Noté sur 1,00

Marquer la question

Modifier la question

Q7. Citez les cancers les plus à risque rencontrés dans cette pathologie chez l'homme et chez la femme ?

Paragraphe

**B** *I*

- 

- 

Réponse :

Par ordre décroissant chez l'homme : thyroïde, rein, colon

Par ordre décroissant chez la femme : sein, thyroïde, endomètre, rein et colon

Question 8

Pas encore répondu

Noté sur 1,00

Marquer la question

Modifier la question



Q8. Quelle est la pathologie neurologique la plus souvent associée ?

Paragraphe

**B** *I*

- 

- 

Réponse :

La maladie Lhermitte Duclos de qui correspond à un gangliocytome dysplasique cérébelleux qui est une lésion hamartomateuse de la fosse postérieure. C'est une



tumeur bénigne mais qui peut mettre en jeu le pronostic vital par hypertension intracrânienne et se révèle par une ataxie cérébelleuse.

Question 9

Pas encore répondu

Noté sur 1,00

Marquer la question

Modifier la question

Q9. A quel âge est préconisé la 1 ère coloscopie ?

Paragraphe

**B** *I*

☰ ☱ ☲ ☳ ☴ ☵ ☶ ☷

🔗 🌐 📎 🖼️ 😊 🎥

Réponse : Entre 35 et 40 ans.

Question 10

Pas encore répondu

Noté sur 1,00

Marquer la question

Modifier la question

Q10.

Sur le plan dermatologique, y-a-t-il un risque accru de cancer cutané ?

Quel type éventuellement ?

Faut-il définir une surveillance dermatologique et si oui, à quel rythme ?

Paragraphe

**B** *I*

☰ ☱ ☲ ☳ ☴ ☵ ☶ ☷

🔗 🌐 📎 🖼️ 😊 🎥

Réponse :

Oui, risque accru de mélanome.

Surveillance dermatologique annuelle.

### 3.3. Cas clinique 3

#### Question 1

Pas encore répondu

Noté sur 1,00

Marquer la question

Modifier la question

Un homme de 36 ans est hospitalisé via les urgences pour une dermatose pustuleuse ulcéreuse et fébrile. Il a comme antécédents :

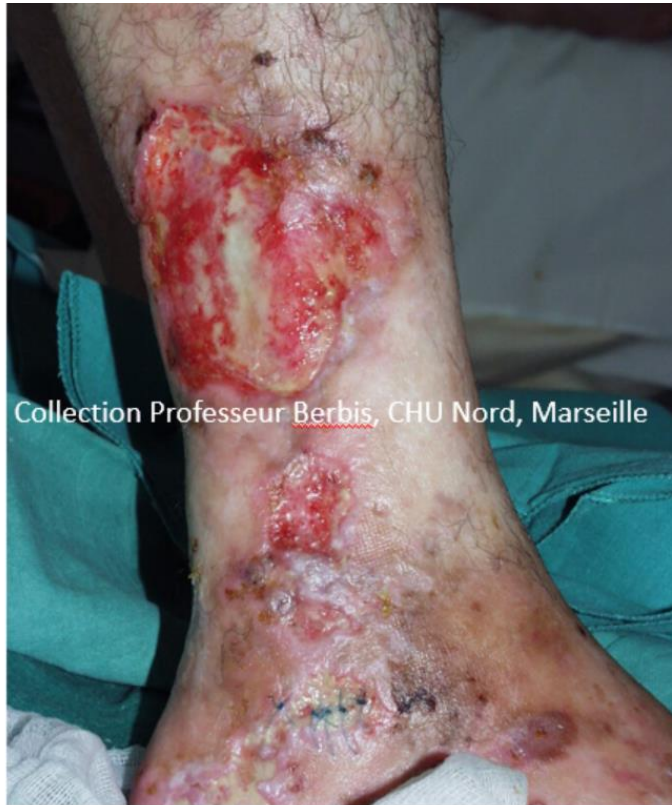- une maladie de Crohn, diagnostiquée il y a 3 ans, peu évolutive jusqu'ici et traitée par Pentasa
- une hépatite C traitée deux ans auparavant
- diabète de type 2 insulinorequérant

Les lésions ont débuté deux ans auparavant, de manière insidieuse, par des pustules d'allure folliculaire, douloureuses, stériles, évoluant par poussées entrecoupées de rémissions plus ou moins complètes au niveau des membres inférieurs, de manière bilatérale et asymétrique. Par moments, les lésions adoptaient un aspect en plaque purulente. Divers traitements, notamment antibiotiques, n'ont pas empêché l'évolution.

3 semaines avant son admission aux urgences, une poussée particulièrement importante s'est développée alors que des douleurs abdominales s'intensifiaient, avec diarrhée. La présentation à l'admission était celle d'ulcérations très douloureuses, rapidement extensives et creusantes, pluricentriques, nécrotiques par endroit, s'étant développées sur des plaques purulentes. (Figure 1).

A l'examen le patient était fébrile (38,5°C) sans frissons, et présentait des arthralgies diffuses.

La palpation des pouls périphériques était normale, de même que la TA.



Le bilan biologique fait aux urgences montre une polynucléose franche (18 000/mm<sup>3</sup>), une anémie microcytaire (sidérémie basse et ferritine normale) et un syndrome inflammatoire marqué VS autour de 80/100 et une CRP très élevée. La glycémie est élevée (15 mmol/L), la fonction rénale est normale et le bilan hépatique est sans anomalie.

A l'examen on découvre par ailleurs une aphtose buccale étendue et très douloureuse.

Q1. Analysez la situation clinique de ce patient. Quelles sont vos hypothèses diagnostiques ? Quels examens complémentaires demandez vous et qu'en attendez-vous ?

Réponse :

Poussée de maladie de Crohn associée à des manifestations extra-intestinales :

- un pyoderma gangrenosum des membres inférieurs
- des ulcérations aphteuses buccales dans le cadre de la maladie de Crohn
- et des arthralgies périphériques.

On pouvait également évoquer une maladie de Behçet devant l'association d'aphtes et des lésions pustuleuses des membres inférieurs, diagnostic beaucoup moins probable, de même qu'une vascularite nécrosante, peu probable également en l'absence de lésions purpuriques et franchement nécrotiques.

Commentaire : certaines formes rares et atypiques de pyoderma gangrenosum peuvent évoluer rapidement vers des ulcérations plus creusantes, très phagédéniques, que les formes classiques, donnant alors un aspect plus difficile à diagnostiquer. C'est le contexte et l'aspect microscopique qui emporteront alors le diagnostic (cf infra)

*Didan A1, Donnelly A1, Chua H1 An Unusual Presentation of Pyoderma Gangrenosum Leading to Systemic Inflammatory Response Syndrome Case Rep Dermatol. 2017 S;9 :146-150.*

Sur le plan cutané :

Prélèvement bactériologique d'une pustule dont la culture sera stérile.

Biopsie cutanée : ulcération épidermique, pustules intra-cornée, un important infiltrat neutrophilique dermique et une leucocytoclasie

Recherche d'une carence vitaminique pouvant aggraver l'aphtose buccale : dosage des vitamines B9, B12, B1, B2, B6 et du zinc.

Sur le plan digestif :

Demande d'un avis au gastro-entérologue du patient.

- Dosage de la calprotectine fécale qui sera augmentée
- Coloscopie +/- échographie abdominale ou TDM-abdominal pour évaluation de l'atteinte digestive. On retrouvera une inflammation de la muqueuse colique épaissie avec des ulcérations profondes avec possibles intervalles de muqueuse saine.

À l'imagerie : des zones inflammatoires avec un épaississement de la paroi du tube digestif.

Sur le plan rhumatologique : Pas d'indication à réaliser des radiographies. Soit il s'agit d'arthrites classiquement non destructrices dont le diagnostic est clinique. Soit des arthralgies sans arthrite fréquentes dans la maladie de Crohn.

Question 2

Pas encore répondu

Noté sur 1,00

Marquer la question

Modifier la question

Vous avez effectué une biopsie d'un placard pustuleux en périphérie d'une zone nécrotique.

Les résultats sont les suivants : (Figure 2)

La biopsie mesure 3 mm. Elle est incluse en totalité en 1 bloc.

Les contrôles histologiques montrent la présence d'une inflammation aigue du derme avec très nombreux polynucléaires neutrophiles et éosinophiles, associée à des images de capillarite en superficie avec nécrose fibrinoïde de la paroi des vaisseaux. L'épiderme en regard est hyperplasique papillomateux, infiltré de leucocytes, dissocié par l'œdème et par place ulcéré.

La coloration par le PAS ne montre pas d'image de mycose.

Q2. Ces aspects confortent-ils votre hypothèse diagnostique ?

Réponse : Oui

Question 3

Pas encore répondu

Noté sur 1,00







Marquer la question

Modifier la question

Q3. Citez les différents traitements qui peuvent-être mis en œuvre ?

En fonction du tableau et des antécédents du patient, quel traitement doit être retenu en première intention après discussion avec le gastro-entérologue ?

Paragraphe

**B** *I*      

Réponse :

Les différents traitements pouvant être mis en œuvre sont :

- corticothérapie orale forte dose, habituellement prescrite en première intention mais déconseillée chez ce patient du fait de son diabète +/- associée à un immunosuppresseur
- un anti-TNF alpha +/- associé à un immunosuppresseur
- l'ustékinumab est prescrit en seconde intention

Les anti IL-17 sont contre-indiqués dans la maladie de Crohn.

On retient donc en première intention un traitement par anti-TNF.

Question 4

Pas encore répondu

Noté sur 1,00

Marquer la question

Modifier la question

Q4. Après discussion avec le gastro-entérologue un traitement par biothérapie est décidé. Dans ce contexte quel(s) type(s) de biothérapie allez-vous privilégier ? Argumentez.

Paragraphe

**B** *I*      

Réponse : Traitement par anti-TNF.

Question 5  
Pas encore répondu  
Noté sur 1,00  
Marquer la question  
Modifier la question

Q5. Quel bilan pré thérapeutique effectuez-vous ?

Paragraphe

**B** *I* ☰ ☰ 🔗 🔗 🔗 🖼️ 😊 🎥

Réponse :

Interrogatoire :

- Antécédents personnels et familiaux notamment de néoplasie et de maladie démyélinisante
- Vérification du carnet vaccinal avec mise à jour de la vaccination anti-pneumococcique, vaccin anti-grippal annuel
- Désir de voyage (vaccin fièvre jaune)
- Traitements
- Tabagisme, consommation d'alcool
- Allergie

Examen clinique :

- Poids, taille
- Recherche signes d'altération de l'état général : amaigrissement, anorexie, asthénie
- Palpation des aires ganglionnaires
- Dépistage cutané
- Recherche organomégalie
- Recherche dyspnée, auscultation cardio-pulmonaire
- Etat bucco-dentaire

Bilan paraclinique :

- Bilan sanguin comprenant : NFS, plaquettes, ionogramme sanguin, urée, créatininémie, bilan hépatique complet, Electrophorèse des protéines plasmatiques, sérologies hépatite A et B, sérologie VIH, TPHA-VDRL
- Contrôle de la sérologie VHC avec charge virale et avis hépatologue avant

traitement.

- Echographie abdominale + Radiographie thoracique ou TDM thoraco-abdomino-pelvien
- Quantiféron

### Consultations spécialisées :

- Dentiste
- Cardiologue

Question 6  
Non répondue  
Noté sur 1,00  
Marquer la question  
Modifier la question

Le traitement finalement retenu est un anti-TNF. Ce traitement entraine rapidement une amélioration du tableau digestif, les lésions cutanées sont améliorées mais non guéries.  
Q6. Quel traitement complémentaire pouvez-vous proposer ?

### Réponse :

Dans la mesure où le traitement est efficace sur le plan digestif et qu'il est habituel que les manifestations cutanées aient un temps de réponse plus long, il faut maintenir l'anti-TNF. On peut ajouter des dermocorticoïdes en attendant l'efficacité du traitement.

Question 7  
Pas encore répondu  
Noté sur 1,00  
Marquer la question  
Modifier la question

Loin de l'amélioration, les lésions cutanées s'aggravent brusquement et s'étendent, alors que la symptomatologie digestive continue de s'améliorer.  
Q7. Quelle conduite à tenir adoptez-vous ?

Paragraphe B I [Liste à puces] [Liste numérotée] [Liens] [Insérer] [Image] [Tableau]

### Réponse :

Switch de l'immunothérapie, dans l'hypothèse d'une réaction paradoxale, pour de l'ustekinumab.

*Benzaquen M, Monnier J, Beaussault Y, Rouby F, Berbis P. Pyoderma gangrenosum arising during treatment of psoriasis with adalimumab: Effectiveness of ustekinumab. Australas J Dermatol.2017;58:e270-1.*

Question 8

Pas encore répondu

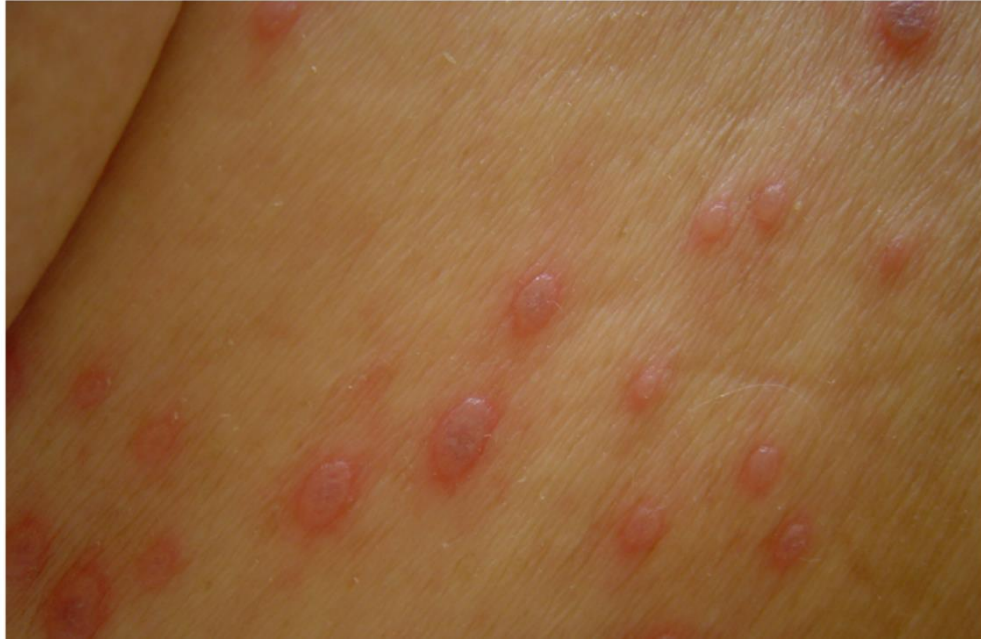Noté sur 1,00

Marquer la question

Modifier la question

Grâce à votre décision, la dermatose est enfin guérie. Le dernier traitement mis en œuvre est poursuivi pendant 3 ans sans problème.

Il est de nouveau hospitalisé via les urgences pour une dermatose vésiculo-pustuleuse fébrile (40°C), ayant débuté au niveau facial et qui s'est rapidement étendue pour quasiment se généraliser. (Figure 2)



Q8. Quelle(s) hypothèse (s) diagnostique(s) évoquez-vous et quelle conduite à tenir proposez-vous ?

Réponse :

Il s'agit d'un zona généralisé.

Il faut hospitaliser le patient en urgence, arrêter la biothérapie et instaurer un traitement par aciclovir IV 10mg/kg toutes les 8 heures pour une durée de 10 jours.

Il faut aussi :

- Isolement respiratoire et contact.
- réaliser un TDM-thoracique low-dose pour recherche une atteinte pulmonaire
- réaliser un bilan biologique avec : NFS, bilan hépatique et rénale
- en cas de signe de surinfection : antibiothérapie associée locale et systémique

#### 4. ANNEXE IV : Questionnaire de satisfaction

1 \* Combien de temps avez-vous mis pour réaliser ce e-learning ?

- <2h
- 2h-3h
- 3h-4h
- >4h

2 \* Trouvez-vous utile d'avoir accès à cette banque de données ?

- Oui
- Non
- Sans opinion

3 \* Pensez-vous reconsulter ce cours au cours de votre cursus ?

- Oui
- Non
- Sans opinion

4 \* Pensez-vous avoir progressé sur les manifestations cutanées des pathologies digestives ?

- Oui
- Non
- Sans opinion

5 \* Comment avez-vous trouvé la difficulté des cas cliniques ?

- Abordable
- Moyennement abordable
- Pas du tout abordable

6 \* Comment avez-vous trouvé la difficulté des cours ?

- Abordable
- Moyennement abordable
- Pas du tout abordable



7\* Avez-vous rencontré des difficultés techniques à la réalisation de cet e-learning ?

- Oui
- Non
- Sans opinion

8\* Quelle méthode d'évaluation avez-vous préférée ?

- QCM
- Cas cliniques
- Sans opinion

9\* Préférez-vous un cours magistral à ce cours ?

- Oui
- Non
- Sans opinion

10\* Trouveriez-vous utile de faire une correction en présentiel des cas cliniques ?

- Oui
- Non
- Sans opinion

## SERMENT D'HIPPOCRATE

**Au moment d'être admis(e) à exercer la médecine, je promets et je jure d'être fidèle aux lois de l'honneur et de la probité.**

Mon premier souci sera de rétablir, de préserver ou de promouvoir la santé dans tous ses éléments, physiques et mentaux, individuels et sociaux.

Je respecterai toutes les personnes, leur autonomie et leur volonté, sans **aucune discrimination selon leur état ou leurs convictions**. J'interviendrai pour les protéger si elles sont affaiblies, vulnérables ou menacées dans leur intégrité ou leur dignité. Même sous la contrainte, je ne ferai pas **usage de mes connaissances contre les lois de l'humanité**.

**J'informerai les patients des décisions envisagées, de leurs raisons et de leurs conséquences.**

Je ne tromperai **jamais leur confiance** et **n'exploiterai pas le pouvoir hérité** des circonstances pour forcer les consciences.

**Je donnerai mes soins à l'indigent et à quiconque me les demandera**. Je ne me laisserai pas influencer par la soif du gain ou la recherche de la gloire.

**Admis(e) dans l'intimité des personnes, je tairai les secrets qui me seront confiés**. **Reçu(e) à l'intérieur des maisons, je respecterai les secrets des foyers** et ma conduite ne servira pas à corrompre les mœurs.

Je ferai tout pour soulager les souffrances. Je ne prolongerai pas abusivement les agonies. Je ne provoquerai jamais la mort délibérément.

**Je préserverai l'indépendance nécessaire à l'accomplissement de ma mission**. Je n'entreprendrai rien qui dépasse mes compétences. Je les entretiendrai et les perfectionnerai pour assurer au mieux les services qui me seront demandés.

**J'apporterai mon aide à mes confrères ainsi qu'à leurs familles dans l'adversité.**

**Que les hommes et mes confrères m'accordent leur estime si je suis fidèle à mes promesses ; que je sois déshonoré(e) et méprisé(e) si j'y manque.**



## RESUME

### Introduction :

Les formations en ligne sont de plus en plus développées, notamment dans le domaine médical.

La dermatologie-vénérologie est une spécialité médicale particulièrement adaptée au e-learning par son caractère très clinique et visuel.

L'objectif était d'élaborer un e-learning sur les manifestations dermatologiques des pathologies digestives destiné aux internes inscrits en D.E.S. de Dermatologie-Vénérologie à l'Université d'Aix-Marseille.

### Matériel et méthode :

Le e-learning créé a été implanté sur la plateforme AMeTICE de l'Environnement Numérique de Travail d'Aix-Marseille. Les cours étaient sous forme de diapositives, il y avait également des QCM et trois cas cliniques pour que les internes puissent s'évaluer. Ils devaient ensuite répondre à un questionnaire de satisfaction.

### Résultats :

16 internes, soit 100% de l'effectif, ont suivi la formation et répondu au questionnaire.

La durée pour la réaliser était d'au moins 3 heures pour 63% des internes.

L'ensemble des internes trouvait la formation utile, pensait reconsulter ce cours durant son cursus et trouvait avoir progressé sur les manifestations dermatologiques des pathologies digestives.

Une majorité (56%) d'internes aurait préféré un cours magistral.

81% des internes ont trouvé les cas cliniques difficilement abordables et trouvé utile d'en faire une correction en présentiel. Nous avons fait une correction en visio-conférence car la situation sanitaire ne nous permettait pas de nous réunir.

### Conclusion :

Le e-learning est un mode d'enseignement bien développé et qui a montré son efficacité. Il a été bien intégré chez les internes de DES de notre spécialité.

Il semblerait qu'une association entre cours en présentiel et cours en ligne c'est-à-dire de type *blended learning* soit la meilleure combinaison pour pallier le sentiment de solitude, et qu'elle soit aussi plus efficace en termes d'apprentissage.

Mots clés : e-learning, dermatologie, gastroentérologie, maladies inflammatoires chroniques de l'intestin.