



HAL
open science

Prise en charge thérapeutique d'un patient atteint d'oligodontie en lien avec une dysplasie ectodermique hypohidrotique : cas clinique

Richard Brice Payet

► To cite this version:

Richard Brice Payet. Prise en charge thérapeutique d'un patient atteint d'oligodontie en lien avec une dysplasie ectodermique hypohidrotique : cas clinique. Sciences du Vivant [q-bio]. 2020. dumas-02973326

HAL Id: dumas-02973326

<https://dumas.ccsd.cnrs.fr/dumas-02973326>

Submitted on 21 Oct 2020

HAL is a multi-disciplinary open access archive for the deposit and dissemination of scientific research documents, whether they are published or not. The documents may come from teaching and research institutions in France or abroad, or from public or private research centers.

L'archive ouverte pluridisciplinaire **HAL**, est destinée au dépôt et à la diffusion de documents scientifiques de niveau recherche, publiés ou non, émanant des établissements d'enseignement et de recherche français ou étrangers, des laboratoires publics ou privés.

Université de Bordeaux
Collège des Sciences de la santé
UFR des Sciences Odontologiques

Année 2020

N°46

Thèse pour l'obtention du
DIPLOME d'ETAT de DOCTEUR EN CHIRURGIE DENTAIRE

Présenté et soutenu publiquement

Par PAYET Richard Brice

Née le 07 Janvier 1990 à Saint Benoit (974)

Le 17 Juillet 2020 à Bordeaux

**Prise en charge thérapeutique d'un patient atteint d'oligodontie
en lien avec une dysplasie ectodermique hypohidrotique :**

Cas clinique

Sous la direction de Noëlie-Brunehilde Thébaud

Membres du jury

Mr ELLA N'GUEMA Bruno	Président
Mme THEBAUD Noëlie	Directeur
Mr NAVEAU Adrien	Rapporteur
Mr COUTANT Jean Christophe	Assesseur

UNIVERSITE DE BORDEAUX

MAJ
03/03/2020

Président M. TUNON DE LARA Manuel
Directeur de Collège des Sciences de la Santé M. PELLEGRIN Jean-Luc

COLLEGE DES SCIENCES DE LA SANTE UNITE DE FORMATION ET DE RECHERCHE DES SCIENCES ODONTOLOGIQUES

Directrice Mme BERTRAND Caroline 58-01
Directeur Adjoint à la Pédagogie Mr DELBOS Yves 56-01
Directeur Adjoint – Chargé de la Recherche M. CATROS Sylvain 57-01
Directeur Adjoint – Chargé des Relations Internationales M.SEDARAT Cyril 57-01

ENSEIGNANTS DE L'UFR

PROFESSEURS DES UNIVERSITES

Mme	Caroline	BERTRAND	Prothèse dentaire	58-01
Mme	Marie-José	BOILEAU	Orthopédie dento-faciale	56-01
M	Sylvain	CATROS	Chirurgie orale	57-01
M	Raphaël	DEVILLARD	Dentisterie restauratrice et endodontie	58-01
Mme	Véronique	DUPUIS	Prothèse dentaire	58-01
M.	Bruno	ELLA NGUEMA	Sciences anatomiques et physiologiques - Biomatériaux	58-01
M.	Jean-Christophe	FRICAIN	Chirurgie buccale – Pathologie et thérapeutique	57-01

MAITRES DE CONFERENCES DES UNIVERSITES

Mme	Elise	ARRIVÉ	Prévention épidémiologie – Economie de la santé – Odontologie légale	56-02
Mme	Cécile	BADET	Biologie Orale	57-01
M.	Etienne	BARDINET	Orthopédie dento-faciale	56-01
M.	Michel	BARTALA	Prothèse dentaire	58-01
M.	Cédric	BAZERT	Orthopédie dento-faciale	56-01
M.	Christophe	BOU	Prévention épidémiologie – Economie de la santé – Odontologie légale	56-02
Mme	Sylvie	BRUNET	Chirurgie buccale – Pathologie et thérapeutique	57-01
M.	Jacques	COLAT PARROS	Sciences anatomiques et physiologiques	58-01
M,	Jean-Christophe	COUTANT	Sciences anatomiques et physiologiques	58-01
M.	François	DARQUE	Orthopédie dento-faciale	56-01
M.	François	DE BRONDEAU	Orthopédie dento-faciale	56-01
M.	Yves	DELBOS	Odontologie pédiatrique	56-01
M,	Emmanuel	D'INCAU	Prothèse dentaire	58-01
Mme	Elsa	GAROT	Odontologie pédiatrique	56-01
M.	Dominique	GILLET	Dentisterie restauratrice et endodontie	58-01
Mme	Olivia	KEROUREDAN	Dentisterie restauratrice et endodontie	58-01
M.	Jean-François	LASSERRE	Prothèse dentaire	58-01

M.	Yves	LAUVERJAT	Parodontologie	57-01
Mme	Odile	LAVIOLE	Prothèse dentaire	58-01
M.	Jean-Marie	MARTEAU	Chirurgie buccale – Pathologie et thérapeutique	57-01
Mme	Javotte	NANCY	Odontologie pédiatrique	56-01
M.	Adrien	NAVEAU	Prothèse dentaire	58-01
M.	Jean-François	PELI	Dentisterie restauratrice et endodontie	58-01
M.	Philippe	POISSON	Prévention épidémiologie – Economie de la santé – Odontologie légale	56-02
M.	Patrick	ROUAS	Odontologie pédiatrique	56-01
M.	Johan	SAMOT	Biologie Orale	57-01
Mme	Maud	SAMPEUR	Orthopédie dento-faciale	56-01
M.	Cyril	SEDARAT	Parodontologie	57-01
Mme	Noélie	THEBAUD	Biologie Orale	57-01
M.	Eric	VACHEY	Dentisterie restauratrice et endodontie	58-01

AUTRES ENSEIGNANTS

Mme	Audrey	AUSSEL	Sciences anatomiques et physiologiques	58-01
M.	Cédric	FALLA	Prévention épidémiologie – Economie de la santé – Odontologie légale	56-02
M.	François	ROUZÉ L'ALZIT	Prothèse dentaire	58-01

ASSISTANTS

M.	Bastien	BERCAULT	Chirurgie Orale	57-01
Mme	Mathilde	BOUDEAU	Odontologie conservatrice – Endodontie	58-01
Mme	Camille	BOULÉ- MONTPEZAT	Odontologie pédiatrique	56-01
Mlle	Anaïs	CAVARE	Orthopédie dento-faciale	56-01
M	Hubert	CHAUVEAU	Odontologie conservatrice – Endodontie	58-01
Mme	Virginie	CHUY	Prévention épidémiologie – Economie de la santé – Odontologie légale	56-02
M	Pierre-Hadrien	DECAUP	Prothèse dentaire	58-01
Mme	Severine	DESCAZEUX	Odontologie conservatrice – Endodontie	58-01
Mme	Julia	ESTIVALS	Odontologie pédiatrique	56-01
Mme	Mathilde	FENELON	Chirurgie Orale	57-01
Mme	Agathe	GREMARE	Biologie orale	57-01
Mme	Mathilde	JACQUEMONT	Parodontologie	57-01
Mme	Clémence	JAECK	Prothèse dentaire	58-01
Mme	Claudine	KHOURY	Prévention épidémiologie – Economie de la santé – Odontologie légale	56-02
Mme	Camille	LACAULE	Orthopédie dento-faciale	56-01
M.	Antoine	LAFITTE	Orthopédie dento-faciale	56-01
M	Adrien	LASTRADE	Prothèse dentaire	58-01
Mme	Aude	MENARD	Prothèse dentaire	58-01
M	Florian	PITEU	Prothèse dentaire	58-01
M	Antoine	POPELUT	Parodontologie	57-01
M.	Thibaut	ROULLAND	Prothèse dentaire	58-01
Mme	Rawen	SMIRANI	Parodontologie	57-01
M.	Clément	VACHEY	Odontologie conservatrice – Endodontie	58-01
M	Paul	VITIELLO	Prothèse dentaire	58-01
Mme	Sophia	ZIANE	Odontologie conservatrice – Endodontie	58-01

Remerciements

A notre Président de thèse Monsieur le Docteur **Bruno ELLA N'GUEMA** Professeur des Universités, Sous-section : Sciences anatomiques et physiologiques – Biomatériaux.

Vous m'avez fait l'honneur d'accepter de présider cette thèse et je souhaite vous témoigner ma profonde reconnaissance. Veuillez trouver ici mes plus sincères remerciements.

A notre Directeur de thèse, Madame le Docteur **Noélie THEBAUD** Maitre de conférences des universités, Sous-section : Sciences Biologiques

Je tiens à vous remercier de m'avoir fait l'honneur d'avoir accepté de diriger ma thèse. Merci pour votre patience, vos conseils, votre enseignement et votre grande disponibilité pendant la rédaction de cette thèse.

A notre Rapporteur de thèse Monsieur le Docteur **Adrien NAVEAU** Maitre de conférences des universités Sous-section : Prothèse

Je vous remercie d'avoir accepté de corriger cette thèse. Merci pour votre sens de la pédagogie et tolérance face à nos erreurs d'étudiants. Veuillez trouver ici l'expression de ma grande reconnaissance.

A notre Assesseur de thèse Monsieur le Docteur **Jean Christophe COUTANT** Maitre de conférences des universités Sous-section : Sciences anatomiques et physiologiques

Je tiens à vous remercier d'avoir accepté de faire partie de mon jury. Merci pour vos conseils de clinicien qui m'ont aidé à améliorer ma pratique de l'anesthésie, veuillez trouver ici l'expression de mes plus sincères remerciements.

À mes parents qui m'ont appris le sens de l'effort et du mérite et qui m'ont toujours soutenu tout au long de ce long parcours universitaire.

À Harinaivo et à Mamitiana sans qui notre groupe de travail étudiant de première année n'aurait pas pu réussir le concours.

À mes anciens binômes de clinique avec qui j'ai pu commencer à exercer l'art dentaire mais aussi approfondir mes connaissances dans certains domaines : Alfred, Erwan, Juliette, Pauline.

À tous les praticiens qui ont contribué à ma réussite scolaire et professionnelle : Dr Verdalle, Dr Barrère, Dr Muller, Dr Poullé ainsi que Dr Gatignol et sa femme Françoise.

À toutes les femmes ont su m'écouter et me soutenir dans les moments où j'ai pu douter de moi et à toutes celles qui m'aident et me poussent à m'améliorer encore aujourd'hui.

TABLE DES ILLUSTRATIONS :	9
INTRODUCTION	10
I. DEFINITION DE L'OLIGODONTIE	11
I.1. DEFINITION	11
I.2. EPIDEMIOLOGIE	11
I.2.1. PREVALENCE DE L'OLIGODONTIE.....	11
I.2.2. DISTRIBUTION STATISTIQUE DES AGENESIES	11
I.3. ETIOLOGIES	12
I.3.1. SYNDROMIQUE	12
I.3.2. GENETIQUE.....	15
I.3.2.1. <i>MSX1</i> :	15
I.3.2.2. <i>PAX 9</i> :	15
I.3.2.3. <i>LTBP3</i> :	15
I.3.2.4. <i>AXIN 2</i> :	15
I.3.2.5. <i>PITX2</i> :	15
I.3.2.6. <i>IRF6</i> :	15
I.3.2.7. <i>DLX1</i> :	15
I.3.3. DYSPLASIE ECTODERMIQUE.....	16
I. 3.3.1. <i>Définition</i>	16
I. 3.3.2. <i>Gènes responsables</i>	16
I. 3.3.3. <i>Prévalence</i>	17
I. 3.3.4. <i>Répartition statistique des dents manquantes</i>	17
I. 3.3.5. <i>Symptomatologie</i>	18
I.4. SYMPTOMATOLOGIE	19
I.4.1. HISTORIQUE FAMILIAL.....	19
I.4.2. DIAGNOSTIC.....	19
I.4.2.1. <i>Examen Exobuccal</i>	19
I.4.2.2. <i>Examen Endobuccal</i>	19
I.4.2.3. <i>Examen radiographique</i>	19
I.4.2.4. <i>Dépistage génétique</i>	20
I.4.2.5. <i>Conséquences cliniques</i>	20
I.4.2.6. <i>Evolution</i>	20
II. PRISE EN CHARGE THERAPEUTIQUE	21
II.1. ABSTENTION THERAPEUTIQUE	21
II.2. CONSERVATION DES DENTS	21
II.3. L'ORTHODONTIE	21
II.3.1. FERMETURE DES ESPACES INTERDENTAIRES.....	21
II.3.2. AMENAGEMENT DES ESPACES POUR DES IMPLANTS	21
II.3.3. AMENAGEMENT DES ESPACES POUR LA PROTHESE	21
II.4. LA PROTHESE	22
II.4.1. FIXEE.....	22
II.4.1.1. <i>Couronnes unitaires</i>	22
II.4.1.2. <i>Bridges</i>	22

II.4.2. AMOVIBLE PARTIELLE ET COMPLETE.....	22
II.4.2.1. Prothèse amovible partielle.....	22
II.4.2.2. Prothèse amovible complète	22
II.5. L'IMPLANTOLOGIE.....	23
II.5.1. CHEZ L'ENFANT.....	23
II.5.2. AU MAXILLAIRE.....	24
II.5.3. A LA MANDIBULE	24
II.5.4. RECOMMANDATIONS HAUTE AUTORITE DE SANTE.....	24
II.5.4.1. Mise en charge	25
II.5.4.2. Nombre d'implants.....	25
III. SYNTHÈSE D'UN PLAN DE TRAITEMENT	26
III.1. PLAN DE TRAITEMENT	26
III.1.1. PHASE DE DEVELOPPEMENT.....	26
III.1.1.1. Croissance et interception des dysmorphoses.....	26
III.1.2. PHASE DE TEMPORISATION.....	26
III.1.2.1. Prothèse amovible	26
III.1.2.2. Aménagement des espaces interdentaires.....	27
III.1.3. PASSAGE AU TRAITEMENT D'USAGE	27
III.1.3.1. Types de traitements courants	27
III.1.3.2. Algorithme de décision	28
III.1.4. PHASE D'ENTRETIEN	33
III.1.4.1. Contrôle de l'hygiène	33
III.1.4.2. Entretien des implants	33
III.1.4.3. Entretien des prothèses amovibles.....	33
III.1.4.4. Entretien des prothèses fixes.....	33
III.2. APPLICATION AU CAS CLINIQUE	34
III.2.1. ENTRETIEN CLINIQUE :	34
III.2.1.1. Parents.....	34
III.2.1.2. Période in utero	34
III.2.1.3. Période de croissance	34
III.2.1.4. Génétique	34
III.2.2. HISTOIRE FAMILIALE :	34
III.2.3. MOTIF DE CONSULTATION :.....	35
III.2.4. ETAT DE SANTE :	35
III.2.5. SIGNES DE DEH :	35
III.2.6. TEST GENETIQUE :	35
III.2.7. EXAMEN CLINIQUE	36
III.2.7.1. Exo buccal.....	36
III.2.7.2. Endo buccal	37
III.2.8. ANALYSE DE LA RADIOGRAPHIE PANORAMIQUE :	38
III.2.9. DIAGNOSTIC DENTAIRE	38
III.2.10. SOLUTIONS THERAPEUTIQUES DEJA MISES EN PLACE	39
III.2.11. PROPOSITIONS THERAPEUTIQUES DE LONG TERME	40
III.2.11.1. Thérapeutique amovible :.....	40
III.2.11.2. Thérapeutique implantaire :.....	40
III.2.11.3. Thérapeutique prothétique fixée :.....	41
III.2.11.4. Thérapeutique odontologique conservatrice :.....	41

III.2.12. PLAN DE TRAITEMENT	41
<i>III.2.12.1. Première consultation</i>	41
<i>III.2.12.2. Deuxième consultation</i>	41
<i>III.2.12.3. Séances de soins</i>	41
<i>III.2.12.4. A partir de 6 ans</i>	41
<i>III.2.12.5. Consultation orthodontique</i>	41
<i>III.2.12.6. Traitement orthodontique</i>	42
<i>III.2.12.7. Temporisation</i>	42
<i>III.2.12.8. A l'âge adulte</i>	42
III.2.13. SUIVI	42
III.2.14. MAINTENANCE	42
DISCUSSION	43
BIBLIOGRAPHIE	45

TABLE DES ILLUSTRATIONS :

Figure 1 : Représentation en histogramme de la fréquence des dents absentes en fonction du type de dent (4)	11
Figure 2 : Diagramme représentant les interactions entre différentes protéines dont certaines sont responsables d'agénésies dentaires (17)	17
Figure 3 : Représentation en histogramme des édentements des patients atteints de DEH (12)	17
Figure 4 Photo de face patient atteint de DEH (Hôpital St André, service d'odontologie, Bordeaux)	18
Figure 5 Photo des mains de patient atteint de DEH (Hôpital St André, service d'odontologie, Bordeaux)	18
Figure 7 : Téléradiographie de profil une semaine après pose des implants (A), Deux ans après pose des implants (B) (22)	23
Figure 8 : Graphique du taux de croissance en fonction de l'âge (44)	26
Figure 9 : Distribution statistique des compensations d'agénésies en fonction de la position des dents (28)	27
Figure 10 : Histogramme du nombre de patient en fonction du nombre de dents manquantes (23)	28
Figure 11 : Photo de la cavité buccale d'un patient De 5 ans atteint d'un type 2 selon Singer (Hôpital St André, service d'odontologie, Bordeaux)	28
Figure 12 : Arbre généalogique du patient	35
Figure 13 Photo de face patient atteint de DEH (Hôpital St André, service d'odontologie, Bordeaux)	36
Figure 14 Photo de profil patient atteint de DEH (Hôpital St André, service d'odontologie, Bordeaux)	36
Figure 15 : Photo de la cavité buccale avec écarteurs (Hopital St André, Service d'odontologie, Bordeaux)	37
Figure 16 : Photo en vue occlusale maxillaire (Hopital St André, Service d'odontologie, Bordeaux)	37
Figure 17 : Photo en vue occlusale mandibulaire (Hopital St André, Service d'odontologie, Bordeaux)	37
Figure 18 : Radiographie panoramique du patient (Hôpital St André, service d'odontologie, Bordeaux)	38
Figure 20 : Photo de la prothèse mandibulaire en bouche (Hôpital St André, service d'odontologie, Bordeaux)	39
Figure 19 : Photo de la prothèse maxillaire (Hôpital St André, service d'odontologie, Bordeaux)	39
Figure 21 : Photo de la prothèse mandibulaire (Hôpital St André, service d'odontologie, Bordeaux)	40
Tableau 1: Liste des syndromes pouvant provoquer une oligodontie et gènes associés (5)	14

INTRODUCTION

L'oligodontie est définie comme étant l'absence d'au moins six dents permanentes à l'exclusion des dents de sagesse.(1)

La prise en charge des patients atteints fait appel à plusieurs disciplines odontologiques telles que l'orthodontie, la prothèse amovible, la prothèse fixée et la prothèse supra -implantaire.

Les agénésies peuvent toucher un nombre très variable de dents ce qui donne des formes d'édentement différentes et par conséquent des thérapeutiques de réhabilitation spécifiques à chaque type d'édentement.

En plus des variables mécaniques il faut prendre en compte l'évolution du patient dans le temps, notamment en ce qui concerne sa croissance, ou par exemple l'observance des traitements d'entretien.

Enfin, l'ensemble de ces problématiques nous amène à nous demander comment répondre durablement au besoin en réhabilitation esthétique et fonctionnel des patients atteints d'oligodontie.

Après avoir présenté l'oligodontie dans une première partie puis sa prise en charge thérapeutique, nous présenterons le cas d'un enfant atteint d'oligodontie reçu dans le service d'Odontologie de l'hôpital St André. Nous avons voulu étudier les problèmes de la dysharmonie dento-dentaire et dento-maxillaire qui résultent de l'oligodontie et exposer le plan de traitement mis en place pour le patient pris en charge.

I. DEFINITION DE L'OLIGODONTIE

I.1. DEFINITION

La denture humaine adulte est composée de 32 dents permanentes en incluant les troisièmes molaires (dents de sagesse).Lorsqu'un patient est atteint d'agénésies dentaires on parle d'hypodontie lorsque le nombre de dents absentes est inférieur à 6 en excluant les dents de sagesse. Lorsque le nombre de dents absentes est supérieur à 6 en excluant les dents de sagesse on parle d'oligodontie. Enfin lorsque toutes les dents sont absentes on parle d'anodontie. (1)

I.2. EPIDEMIOLOGIE

I.2.1. PREVALENCE DE L'OLIGODONTIE

Il n'existe que très peu d'études à propos de la prévalence de l'oligodontie au sens strict du terme. La prévalence de l'oligodontie isolée est inconnue. La prévalence estimée de l'oligodontie syndromique et non-syndromique est estimée entre 0,0016 à 0,0008 % selon les études.(2)

En comparaison les agénésies dentaires simples ou hypodontie touche 3,5 à 6,5%de la population générale à raison de 3 filles pour 2 garçons (3).

I.2.2. DISTRIBUTION STATISTIQUE DES AGENESIES

Les dents les plus touchées par les agénésies dentaires sont les incisives latérales maxillaires, puis les deuxièmes prémolaires mandibulaires. Viennent ensuite les autres dents plus souvent maxillaires que mandibulaires.(4)

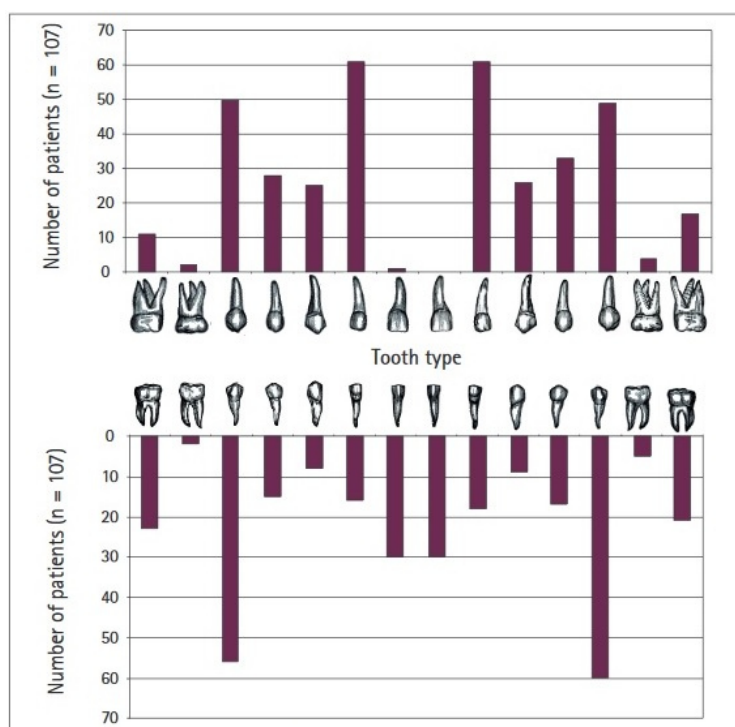


FIGURE 1 : REPRESENTATION EN HISTOGRAMME DE LA FREQUENCE DES DENTS ABSENTES EN FONCTION DU TYPE DE DENT (4)

I.3.ETIOLOGIES

Il existe plusieurs étiologies à l'oligodontie, elle peut être d'origine syndromique ou génétique comme par exemple lors de la dysplasie ectodermique.

I.3.1. SYNDROMIQUE

Il existe environ une soixantaine de syndromes pouvant causer une hypodontie voire une oligodontie. Ces différents syndromes sont référencés sur le site de l'OMIM (Online Mendelian Inheritance in Man).(5)

Syndrome	Genes and gene locus involved	OMIM Entry (Online Mendelian Inheritance in Man)
Aarskog syndrome	Translocation of 8p and Xq	100050
ADULT syndrome	TP73L (3q27)	103285
Alagile syndrome	JAG1 (20p12)	118450
Apert syndrome	FGFR2 (10q26)	101200
Blepharo-cheilo-odontic syndrome	unknown	119580
Branchio-oto-renal syndrome, Type I	EYA1 (8q13.3)	113650
Charcot-Marie-Tooth disease, Type 2E	NEFL (8p21)	607684
Cleft lip/palate - ectodermal dysplasia syndrome	PVRL1 (11q23-q24)	225060
Coffin-Lowry syndrome	RSK2 (Xp22.2-p22.1)	303600
Crouzonodermoskeletal syndrome	FGFR3 (4q16.3)	-
Down syndrome	chromosome 21 trisomy	190685
Dubowitz syndrome	unknown	223370
Ectodermal dysplasia, tricho-odonto-onychia type	unknown	129510
Ectodermal dysplasia, AD hypohidrotic type	EDAR (2q11-q13)	129490
Ectodermal dysplasia, AR hypohidrotic type	EDAR (2q11-q13), EDARADD (1q42.2-q42.3)	224900
Ectodermal dysplasia, XD hypohidrotic type	EDA (Xq12-q13.1)	305100
EEC syndrome	P68 (3q27), (7q11.2-q21.3)	129900, 604273
Ehlers-Danlos hypermobility type	COL3A1 (2q31)	130020
Ehlers-Danlos s., dermatosparaxis type	ADAMTS2 (5q23)	225410
Ellis-van Creveld s. (chondroectodermal dysplasia)	EVC/EVC2 (4p16)	225500
Fanconi renotubular syndrome	(15q15.3)	13600
Frontometaphyseal dysplasia	FLNA (Xq28)	305620
GAP0 syndrome	unknown	230740
Goldenhar syndrome	unknown	164210
Goltz-Gorlin syndrome (focal dermal hypoplasia)	unknown	305600
Hallermann-Streiff syndrome	unknown	234100
Hanhart syndrome	unknown	103300
Hay-Wells syndrome	TP73L (3q27)	106260
Incontinentia pigmenti	IKK γ (NEMO) (Xq28)	308300
Johanson-Blizzard syndrome	UBR1 (1515-q21.1)	243800
Kabuki syndrome	unknown	147920
Kartagener syndrome	DNAI1 (9p21-p13), DNAH5 (5p15-p14), DNAHC11 (7p21)	244400
KBG syndrome	unknown	148050

Levy-Hollister syndrome	FGFR2 (10q26), FGFR3 (4p16.3), FGF10 (5p13-p12)	149730
Larsen syndrome	FLNB (3p14.3)	150250
Laurence-Moon syndrome	MKKS (20p12)	245800
Moebius syndrome	(13q12.2-q13)	157900
Mulvihill-Smith syndrome	unknown	176690
Neu-Laxova syndrome	unknown	256520
Oral-facial-digital syndrome Type I	CXORF5 (Xp22.3-p22.)	311200
Pseudoxanthoma elasticum	ABCC6 (16p13.1)	26400
Rapp-Hodgkin syndrome	TP73L (3q27)	129400
Rieger syndrome, Type I	PITX2 (4q25-q26)	180500
Rieger syndrome, Type II	RIEG2 (13q14)	601499
Rothmund-Thomson syndrome	RECQL4 (8q24.3)	268400
Rubinstein-Taybi syndrome	CREBBP (16p13.3), EP300 (22q13)	180849
Schwartz-Jampel syndrome	HSPG2 (1p36.1)	255800
Seckel syndrome.	ATR (3q22.1-q24), (18p11q11),	210600
Sickle cell anemia	(14q)	603903
Sjogren-Larsson syndrome.	HBBHbSC (11p15.5)	270200
Smith-Magenis syndrome	ALDH3A2 (17p11.2)	182290
Sotos syndrome	RAI1 (17p11.2) (5q35)	117550 183600
Split-hand/ foot malformation	SHFM1 (7q21), SHFM2 (Xq26), SHFM3 (10q24), SHFM4 (3q27), SHFM5 (2q31)	211370
Tuomaala-Haapanen syndrome	unknown	119300
Van der Woude syndrome	IRF6 (1q32-q41)	193500
Waardenburg syndrome, Type I	PAX3 (2q35)	277600
Weill-Marchesani syndrome	ADAMTS10 (19p13.3-p13.2)	193530
Weyers acrofacial dysostosis	EVC (4p16) ELN (7q11.2), LIMK1 /RFC2 /CYLN2/GTF2IRD1 /GGTF2I (7q11.23)	194050
Williams syndrome	MSX1 (4p16.1)	189500
Witkop tooth-and-nail syndrome	deletion of short arm of chromosome 4	194190
Wolf-Hirschhorn syndrome	unknown	602361
Yunis-Varon del(22q) syndrome	deletion of long arm of chromosome 22	-

TABLEAU 1: LISTE DES SYNDROMES POUVANT PROVOQUER UNE OLIGODONTIE ET GENES ASSOCIES (5)

I.3.2. GENETIQUE

Notre code génétique est une sorte de bibliothèque qui nous permet de savoir comment écrire les protéines nécessaires à notre survie. Une erreur au niveau des informations contenues dans ce code peut engendrer des problèmes d'écriture et par la suite des malformations.

Certaines études montrent que les agénésies dentaires simples sont liées à deux gènes spécifiques MSX1 et PAX9. Cependant les gènes impliqués dans les agénésies dentaires sont nombreux.(6)

I.3.2.1. MSX1 :

Le gène MSX1 (Msh Homeobox 1) se trouve sur le chromosome 4. Les mutations de ce gène provoquent généralement des agénésies des deuxièmes prémolaires et troisièmes molaires. (7)

I.3.2.2. PAX 9 :

Le gène PAX 9 (Paired Box Gene 9) est situé sur le chromosome 14. Lorsque celui-ci mute il engendre généralement des agénésies des dents postérieures. (8)

I.3.2.3. LTBP3 :

Le gène LTBP3 (Latent Transforming Growth Factor Beta Binding Protein 3) se situe sur le chromosome 11 et code pour une protéine qui forme un complexe avec la protéine TGF- β (Transforming Growth Factor Beta) qui est une protéine de la matrice extracellulaire nécessaire à la fonction ostéoclastique. Les mutations de ce gène peuvent entraîner une oligodontie. (9)

I.3.2.4. AXIN 2 :

Le gène AXIN 2 (Axis Inhibition Protein 2) se situe sur le chromosome 17. La protéine codée par ce gène joue un rôle important dans régulation de la stabilité de la β -caténine dans la voie de signalisation Wnt. Les mutations de ce gène peuvent entraîner une oligodontie. (10)

I.3.2.5. PITX2 :

Le gène PITX2 (Paired Like Homeodomain 2) se situe sur le chromosome 4. La protéine codée par ce gène joue un rôle important dans la spécification de l'épithélium odontogène et dans la morphogénèse dentaire. La mutation de ce gène peut donc entraîner des agénésies dentaires.(11)

I.3.2.6. IRF6 :

Le gène IRF6 (Interferon regulatory factor 6) se situe sur le chromosome 6. La protéine codée par ce gène est nécessaire à la formation du tissu conjonctif. Les mutations de ce gène sont en cause dans le syndrome de Van Der Woude, les fentes labio-palatines non syndromiques, ainsi que dans des agénésies dentaires. (11)

I.3.2.7. DLX1 :

Le gène DLX1 (Distal-Less Homeobox 1) se trouve sur le chromosome 2. La protéine codée par ce gène est impliquée dans le développement dentaire maxillaire. Une mutation de ce gène entraîne des agénésies des prémolaires et molaires maxillaires. (11)

Les agénésies dentaires liées aux dysplasies ectodermiques sont liées aux gènes EDA, EDAR, EDARADD, WNT10A.

I.3.3. DYSPLASIE ECTODERMIQUE

I.3.3.1. DEFINITION

La dysplasie ectodermique hypohidrotique (DEH) est une pathologie d'origine génétique touchant les organes liés à l'ectoderme tels que les phanères (cheveux, ongles) ainsi que les dents et les glandes sudoripares.

Comme son nom l'indique la dysplasie ectodermique est une malformation (dys = erroné, plasia = formation) des organes issus du feuillet ectodermique de l'embryon. Cette malformation est la conséquence d'un ou plusieurs déficits fonctionnels des protéines impliquées dans le développement tissulaire. Ces déficits fonctionnels sont dus aux mutations sur les gènes nécessaires au codage de ces protéines.

Les dysplasies ectodermiques peuvent être hydrotiques, hypohidrotiques ou anhidrotiques. Cela dépend du niveau d'atteinte des tissus ectodermiques et des capacités de sécrétions glandulaires du sujet atteint (sudation, sécrétions muqueuses).

Les différents types de dysplasies ectodermiques hypohidrotiques ont été étudiés dans les années 90 par FREIRE-MAIA N., PINHEIRO M, ce qui a permis de classifier les dysplasies ectodermiques en quatre sous catégories : la DEH liée à l'X, la DEH autosomique récessive, la DEH autosomique dominante et la DEH avec immunodéficiences.(12)

I.3.3.2. GENES RESPONSABLES

Les gènes responsables des différents types de dysplasie ectodermique ont été identifiés.

Chacun de ces gènes, lorsqu'il est muté, est responsable d'une ou plusieurs formes de dysplasie ectodermique.

I.3.3.2.1. EDA

Le gène EDA (Ectodysplasin A) est situé sur le chromosome X. Ce gène code une protéine impliquée dans la communication intercellulaire durant la phase de développement des organes issus de l'ectoderme. Une mutation de EDA engendre les formes de DEH liée à l'X.(13)

I.3.3.2.2. EDAR

Le gène EDAR (Ectodysplasin A Receptor) est situé sur le chromosome 2. Ce gène code une protéine transmembranaire, récepteur de l'ectodysplasin A. Une mutation de ce gène engendre les DEH autosomiques récessive et dominante.(14)

I.3.3.2.3. EDARADD :

Le gène EDARADD (EDAR Associated Death Domain) est situé sur le chromosome 1. Ce gène code une protéine qui interagit avec la protéine transmembranaire codée par EDAR. Une mutation de ce gène engendre les DEH autosomiques récessive et dominante.(15)

I. 3.3.2.4. WNT10A :

Le gène WNT10A (Wnt Family Member 10A) est situé sur le chromosome 2. Ce gène code une protéine de signalisation cellulaire. Une mutation de ce gène entraîne les formes de DEH autosomiques récessives. (16)

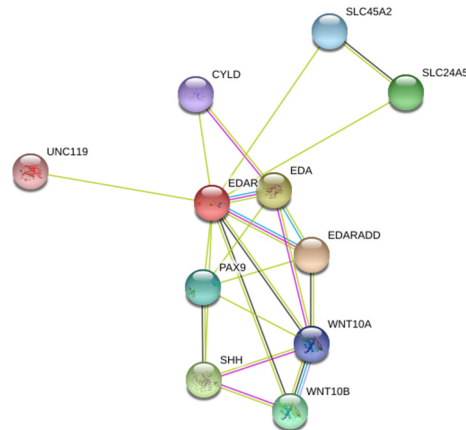


FIGURE 2 : DIAGRAMME REPRESENTANT LES INTERACTIONS ENTRE DIFFERENTES PROTEINES DONT CERTAINES SONT RESPONSABLES D'AGENESIES DENTAIRES (17)

Ce diagramme montre les interactions entre les différentes protéines responsables de dysplasies ectodermiques lorsqu'elles mutent. On constate que les protéines susceptibles de provoquer des DEH sont en interaction étroite avec les protéines pouvant engendrer des agénésies dentaires. (17)

I. 3.3.3. PREVALENCE

La prévalence de la DEH est de 1/15000 environ (2).

I. 3.3.4. REPARTITION STATISTIQUE DES DENTS MANQUANTES

Le tableau ci-dessous montre la répartition statistique des dents manquantes dans le cas de patients atteints de dysplasie ectodermique hypohidrotique (étude sur 13 patients) (12).

On constate dans cette étude que les dents les plus fréquemment absentes sont les incisives latérales maxillaires juste devant les incisives mandibulaires. Ces statistiques corroborent les résultats démontrés auparavant dans l'étude sur la distribution statistique des agénésies (4).

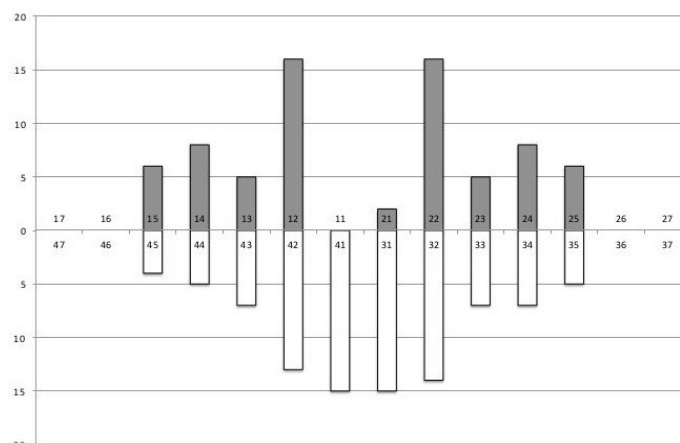


FIGURE 3 : REPRESENTATION EN HISTOGRAMME DES EDENTEMENTS DES PATIENTS ATTEINTS DE DEH (12)

I. 3.3.5. SYMPTOMATOLOGIE

Les manifestations cliniques de la Dysplasie Ectodermique est très similaire dans les trois types de Dysplasies (anhidrotique, hypohidrotique et hidrotique).

Elle comprend trois symptômes majeurs : hypotrichose, hypodontie, hypohidrose. Elle comprend aussi d'autres symptômes dus à l'hypohidrose tels que la conjonctivite chronique, blépharite, hyposialie ou même l'hyperthermie pouvant résulter d'un manque de sudation et donc d'un défaut de contrôle thermique corporel(12,17).

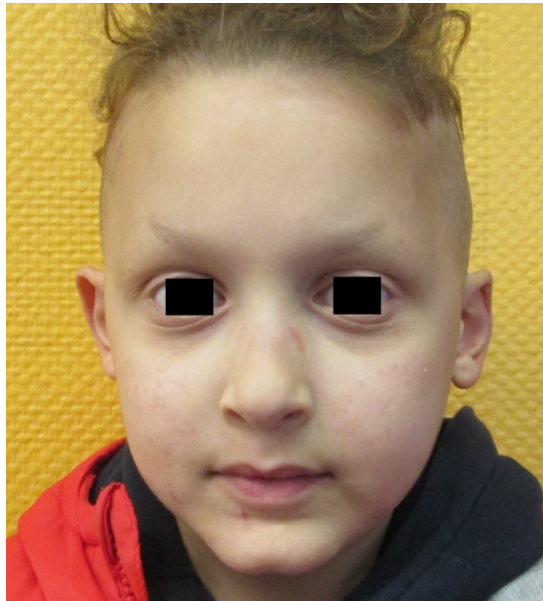

FIGURE 4 PHOTO DE FACE PATIENT ATTEINT DE DEH (HOPITAL ST ANDRE, SERVICE D'ODONTOLOGIE, BORDEAUX)

On peut voir l'aspect typique des patients atteint de DEH sur cette photo. On constate une peau sèche par manque de glandes sudoripares, les sourcils sont très clairs et au niveau des mains, une fragilité des ongles est constatée.

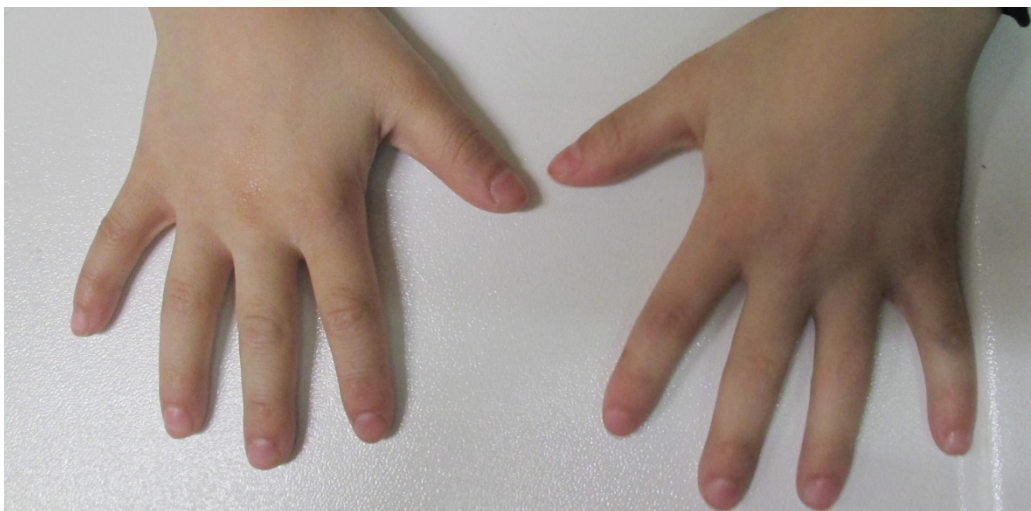

FIGURE 5 PHOTO DES MAINS DE PATIENT ATTEINT DE DEH (HOPITAL ST ANDRE, SERVICE D'ODONTOLOGIE, BORDEAUX)

I.4. SYMPTOMATOLOGIE

I.4.1. HISTORIQUE FAMILIAL

L'historique familial permet de mettre en relief certains indices sur le type d'oligodontie du sujet atteint. On peut, en outre, distinguer s'il s'agit d'une atteinte environnementale (consommation de toxiques pendant le développement embryonnaire) ou génétique (transmission d'un parent vers l'enfant). On peut aussi préciser si le mode de transmission est récessif ou dominant, comme pour la couleur des yeux par exemple.

I.4.2. DIAGNOSTIC

I.4.2.1. EXAMEN EXOBUCCAL

La triade de symptômes hypotrichose, hypodontie, hypohidrose est facilement reconnaissable à l'examen exobuccal et est typique de la dysplasie ectodermique.

Lorsqu'il ne s'agit pas de DEH, l'examen exobuccal montre dans le cas d'agénésies multiples une diminution de l'étage inférieur, dans le sens vertical comme dans le sens horizontal(18).

En effet le manque de dents au niveau des bases osseuses empêche la stimulation nécessaire à une croissance osseuse harmonieuse(19).

I.4.2.2. EXAMEN ENDOBUCCAL

L'examen endobuccal comprend l'examen des bases osseuses, l'examen des muqueuses et enfin l'examen des dents.

S'il s'agit d'une DEH, les dents sont généralement de forme conoïde et peuvent parfois présenter une hypoplasie de l'émail.

Lors de l'examen endobuccal il est important de voir quel est le nombre de dents présentes ainsi que leur position sur l'arcade et la symétrie éventuelle des agénésies(20).

I.4.2.3. EXAMEN RADIOGRAPHIQUE

L'examen radiographique vient compléter l'examen clinique. Il peut s'agir d'une radiographie panoramique, d'une radiographie rétro alvéolaire ou d'une téléradiographie de profil.

I.4.2.3.1. Radiographie Panoramique

La radiographie panoramique permet de mettre en évidence les agénésies des dents déciduales aussi bien que permanentes. Il est conseillé d'attendre que le patient soit suffisamment grand afin qu'il ne bouge pas pour pouvoir prendre une radiographie lisible(21).

I.4.2.3.2. Téléradiographie de profil

La téléradiographie de profil est nécessaire lorsque le patient possède un problème de positionnement dentaire ou osseux ou qu'il y a besoin de procéder à une thérapeutique implantaire précoce(22).

I.4.2.3.3. Radiographie rétro alvéolaire

La radiographie retro alvéolaire permet de diagnostiquer l'état des dents présentes et d'évaluer les possibilités thérapeutiques pour la réhabilitation globale de la cavité buccale (Dents support de crochet, dent support d'attachement).

I.4.2.4. DEPISTAGE GENETIQUE

Le dépistage génétique permet d'identifier les mutations des gènes responsables de l'oligodontie. Les mutations peuvent affecter un ou plusieurs gènes, ceux-ci peuvent être des gènes spécifiques au développement dentaire ou au développement de l'ectoderme.

Le dépistage génétique permet donc de préciser le diagnostic de l'oligodontie, à savoir s'il s'agit d'agénésies multiples ou s'il s'agit d'une oligodontie consécutive à une dysplasie ectodermique.

Ce dépistage se fait dans le service de génétique médicale au CHU de Bordeaux dirigé par le Professeur Didier LACOMBE.

I.4.2.5. CONSEQUENCES CLINIQUES

Les conséquences cliniques de l'oligodontie dépendent du nombre de dents manquantes. Dans les cas où les dents manquantes sont nombreuses et ne permettent pas d'obtenir un calage postérieur, il y aura un affaissement de l'étage inférieur par diminution de la dimension verticale d'occlusion(23).

I.4.2.6. EVOLUTION

Sans traitement, l'oligodontie peut amener à une dégradation de la santé buccale du patient.

En effet, le manque de dent empêche la stimulation et le développement des os maxillaires et mandibulaires.

Un défaut important, notamment en l'absence de dents postérieures, entraîne un défaut de mastication qui se répercute sur tout le reste de la digestion.

II. PRISE EN CHARGE THERAPEUTIQUE

II.1. ABSTENTION THERAPEUTIQUE

L'abstention thérapeutique peut être envisagée dans le cas où le patient adulte possède un nombre de dents suffisantes pour avoir une occlusion stable avec une arcade partiellement édentée ou raccourcie.(24)

II.2. CONSERVATION DES DENTS

La conservation des dents temporaires est une option thérapeutique permettant de limiter la perte osseuse liée à l'édentement en vue d'une thérapeutique ultérieure.

Cependant même si la résorption radiculaire des dents déciduales n'est pas significative sur le long terme lorsque celles-ci ne disposent pas de germe de dent permanent sous-jacent, la structure amélaire des dents déciduales n'est pas suffisamment robuste pour résister au phénomène d'attrition et il sera nécessaire de mettre en place des moyens permettant de les maintenir sur les arcades, par des techniques d'odontologie conservatrice.(13,14)

II.3. L'ORTHODONTIE

L'orthodontie peut être utilisée dans trois buts thérapeutiques : fermer les espaces interdentaires, conserver ou aménager ces espaces pour poser des implants par la suite ou bien conserver ou aménager ces espaces pour réaliser une prothèse fixée ou amovible.

Elle n'est possible que lorsqu'il y a suffisamment de dents présentes sur l'arcade avec suffisamment d'ancrage.(27)

II.3.1. FERMETURE DES ESPACES INTERDENTAIRES

La fermeture des espaces interdentaires peut être envisagée lorsque le nombre de dents absentes sur l'arcade est faible et symétrique. Cela peut permettre de retrouver une occlusion stable et une esthétique peu affectée. Il arrive fréquemment de remplacer les incisives latérales maxillaires par des canines par exemple. Ce type de prise en charge est peu invasif et permet de stabiliser la denture sans avoir à recourir à des traitements chirurgicaux lourds.(28)

II.3.2. AMENAGEMENT DES ESPACES POUR DES IMPLANTS

La thérapeutique orthodontique visant à préparer les sites implantaires doit permettre d'aménager au moins 2,5 mm entre la partie radiculaire de la dent bordant l'édentement et l'implant au niveau osseux. Au niveau de la partie coronaire l'aménagement de l'espace doit prendre en compte la dimension de la future prothèse supra-implantaire ainsi que celle des dents adjacentes afin de permettre une intégration esthétique et fonctionnelle optimale.(29)

II.3.3. AMENAGEMENT DES ESPACES POUR LA PROTHESE

Lorsque l'orthodontie doit préparer le patient à recevoir une future prothèse l'aménagement des espaces interdentaires doit se faire de manière concertée avec le projet prothétique.

II.4. LA PROTHESE

Les différents traitements prothétiques d'usage sont des thérapeutiques conventionnelles qui ne seront pas détaillées ici. La prise en charge prothétique est primordiale chez les jeunes patients possédant peu ou pas de dents. En effet la thérapeutique prothétique précoce vise à réhabiliter les fonctions masticatoires et ainsi assurer une croissance harmonieuse des os maxillaire et mandibulaire.(30)

II.4.1.FIXEE

II.4.1.1. COURONNES UNITAIRES

Les couronnes unitaires permettent de redonner une forme aux dents souvent conoïdes des patients atteint d'oligodontie. Celles-ci peuvent être indiquées dans le cas de patients possédant des dents permanentes de forme anormale qui peuvent s'intégrer dans un traitement par prothèse amovible composite par exemple.

II.4.1.2.BRIDGES

Les bridges peuvent être mis en œuvre lorsque les dents absentes ne forment pas des édentements de longue portée comme par exemple un édentement allant de 15 à 23. Dans ce type de situation il est très difficile de réhabiliter le patient avec une prothèse plurale étant donné les contraintes mécaniques pouvant porter sur la prothèse.

Les bridges ne sont donc que très rarement indiqués dans les prises en charge thérapeutiques des oligodonties.(31)

II.4.2. AMOVIBLE PARTIELLE ET COMPLETE

II.4.2.1. PROTHESE AMOVIBLE PARTIELLE

La mise en place de prothèse amovible partielle peut se faire si le patient possède des dents suffisamment nombreuses et ancrées pour permettre la rétention de la prothèse. Ce type de prothèse permet généralement de réhabiliter le patient à moindre coût mais aussi d'avoir une solution thérapeutique en attendant de passer à un traitement plus complexe. (32)

II.4.2.2. PROTHESE AMOVIBLE COMPLETE

Lorsqu'il n'y a pas de dents il est nécessaire de recourir à une prothèse complète. Celle-ci est généralement associée à une thérapie implantaire lorsqu'elle est mandibulaire.(33)

Dans certains cas la prothèse complète peut être réalisée en overdenture lorsque le nombre de dents restantes est très faible(34)

II.5. L'IMPLANTOLOGIE

De manière générale la thérapie implantaire lorsqu'elle vise à remplacer les dents manquantes par des prothèses fixées donne de meilleurs résultats sur des restaurations unitaires. L'implantologie n'est pas contre-indiquée chez les patients atteints de DEH, les taux de survie implantaires chez ce type de patient sont similaires à ceux retrouvés chez les patients sains. La DEH n'a donc pas d'impact sur l'ostéointégration implantaire.(35-39)

II.5.1. CHEZ L'ENFANT

Dans certains cas d'édentement complet mandibulaire il est possible de poser des implants symphysaires chez l'enfant à partir de 6 ans pour permettre la stabilisation d'une prothèse complète mandibulaire.(40)

Ce type de thérapeutique doit prendre en compte l'évolution au cours de la croissance de l'angulation de la partie symphysaire de la mandibule.(41)

En effet pendant la croissance, la mandibule s'allonge vers l'avant tant au niveau de la branche montante que la branche horizontale. Par effet de compensation la symphyse va effectuer une rotation postérieure pour permettre aux incisives mandibulaires de rester en occlusion avec les incisives maxillaires. (22)

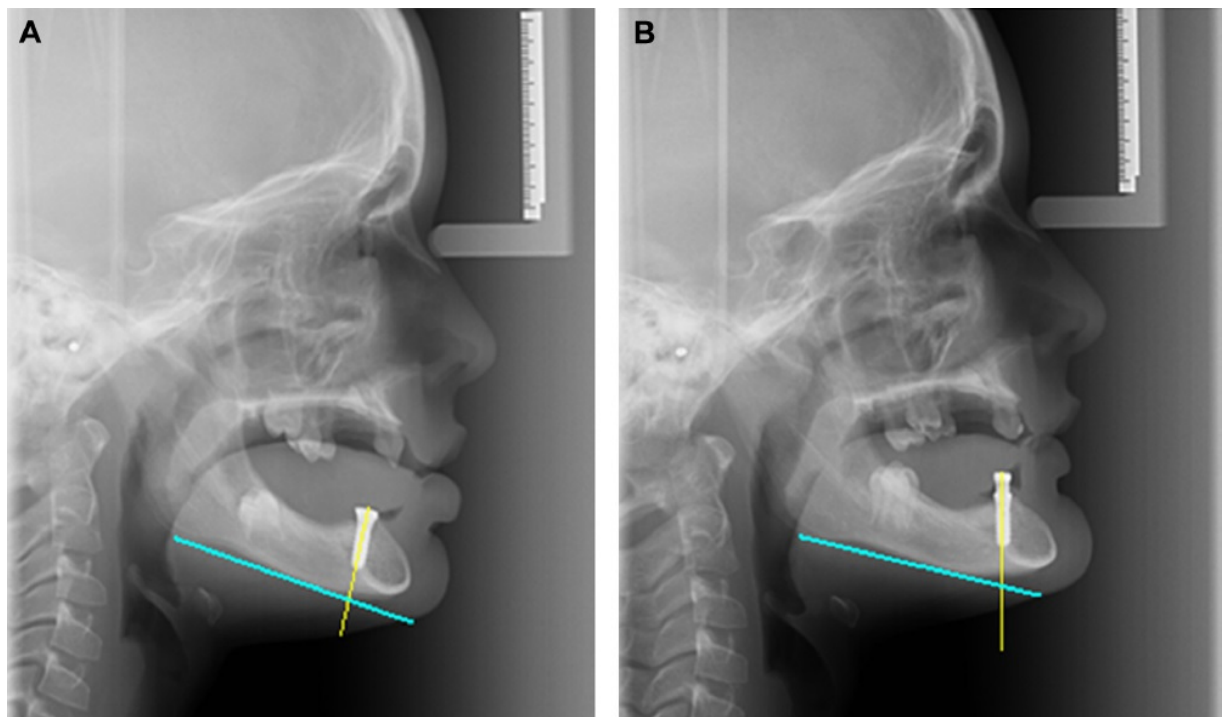


FIGURE 6 : TELERADIOGRAPHIE DE PROFIL UNE SEMAINE APRES POSE DES IMPLANTS (A), DEUX ANS APRES POSE DES IMPLANTS (B) (22)

Ce type de traitement implantaire nécessite de prendre en compte l'évolution de l'angulation de la symphyse mentonnière durant la croissance.

Dans les cas d'hypotrophie osseuse sévère il est possible d'utiliser des mini implants à la place des implants conventionnels. Ces *Mini Dental Implants* (MDI) sont de plus petit diamètre : 1,8 ; 2,2 et 2,4 mm.(42)

Une revue de la littérature démontre que les taux de survie des traitements implantaires sont généralement plus faibles chez les enfants, c'est pourquoi les thérapeutiques de ce type doivent être menées avec beaucoup de rigueur. Une autre étude montre que la petite taille de la mandibule et les conditions opératoires pour la pose des implants chez l'enfant semblent être les principaux facteurs de risque.(43,44)

II.5.2. AU MAXILLAIRE

Au niveau de l'os maxillaire il est généralement plus délicat de décider de passer par une thérapie implantaire. D'une part à cause des structures pneumatiques sous-jacentes (sinus maxillaire) et d'autre part à cause de la plus grande fragilité de cet os plus poreux. La réhabilitation par prothèse implanto-portée chez les patients atteint d'oligodontie nécessite fréquemment le recours à des méthodes de reconstruction osseuse (greffes osseuses, comblement sous sinusien). Dans le secteur postérieur on constate que les taux de survie implantaires sont en dessous des taux de survie implantaires dans les autres secteurs.(29,45,46)

II.5.3. A LA MANDIBULE

L'os mandibulaire est plus dense que l'os maxillaire, il convient mieux aux thérapeutiques implantaires car il donne de meilleurs résultats d'ostéointégration.(29)

Au niveau de l'os mandibulaire, il est déconseillé de placer des implants dans le secteur antérieur lorsqu'il s'agit de réaliser de la prothèse fixe unitaire. En effet une étude montre que les implants placés dans le secteur mandibulaire antérieur deviennent visibles par transparence de la gencive avec le temps à cause de la fonte osseuse associée.(28)

Dans le cas où la thérapeutique vise à remplacer toutes les dents mandibulaires, les implants mandibulaires peuvent être placés en secteur postérieur comme en secteur antérieur. La prothèse fixée supra implantaire pourra simuler une fausse gencive.(47,48)

II.5.4. PRISE EN CHARGE DE L'ASSURANCE MALADIE

Depuis le 28 juin 2007 l'Assurance Maladie prend en charge les implants dentaires chez les patients atteint d'agénésies dentaires multiples de plus de 6 ans et jusqu'à la fin de la croissance. Cette prise en charge a été étendue aux adultes en 2012. (49)

Afin de bénéficier de cette prise en charge pour le patient, le praticien traitant doit remplir un protocole de soin afin de faire une demande de prise en charge auprès de l'assurance maladie. (Annexe 1)

II.5.5. RECOMMANDATIONS HAUTE AUTORITE DE SANTE

II.5.4.1. MISE EN CHARGE

Il existe trois méthodes de mise en charge de l'implant dentaire :

- mise en charge immédiate, moins de 48h après la pose de l'implant
- mise en charge précoce, entre 48h et 3mois après la pose de l'implant
- mise en charge conventionnelle, entre 3 et 6 mois après la pose de l'implant.

Les mises en charge immédiate et précoce sont possibles uniquement lorsque l'implant possède une bonne stabilité primaire. Elle est contre indiquée chez les patient atteints d'une maladie systémique ou disposant d'un traitement médicamenteux ayant une influence sur la cicatrisation osseuse, ainsi que chez les patients diabétiques, ayant des parafonctions ou fumeurs. (50)

II.5.4.2. NOMBRE D'IMPLANTS

Le nombre d'implants à poser pour la réhabilitation prothétique dépend du projet prothétique.

Concernant le nombre d'implants nécessaires à la stabilisation d'une prothèse amovible complète mandibulaire, une revue de littérature montre que le succès implantaire et prothétique n'est pas lié au nombre d'implants et au type d'attachement utilisé. Cependant en considérant le rapport coût/efficacité de la thérapeutique implantaire, deux implants mandibulaires sont suffisants pour obtenir un résultat optimal. (51)

III. SYNTHÈSE D'UN PLAN DE TRAITEMENT

III.1. PLAN DE TRAITEMENT

III.1.1. PHASE DE DÉVELOPPEMENT

III.1.1.1. CROISSANCE ET INTERCEPTION DES DYSMORPHOSES

Durant la phase de développement la gestion de la dimension transversale est importante pour permettre le bon développement de l'individu : voies respiratoires, fosses nasales, pneumatization des sinus.

Cela peut se faire par prothèse amovible remplaçant les dents manquantes associée à un appareil orthodontique permettant de favoriser l'expansion maxillaire.(52)

III.1.2. PHASE DE TEMPORISATION

III.1.2.1. PROTHÈSE AMOVIBLE

Durant la période de croissance la prothèse amovible est indispensable pour permettre l'adaptation au changement de taille des maxillaires.(53)

Les prothèses amovibles peuvent être partielles ou complètes, et doivent pendant la phase de croissance être contrôlés régulièrement tous les 2 ou 3 mois pour vérifier l'adaptabilité des prothèses.

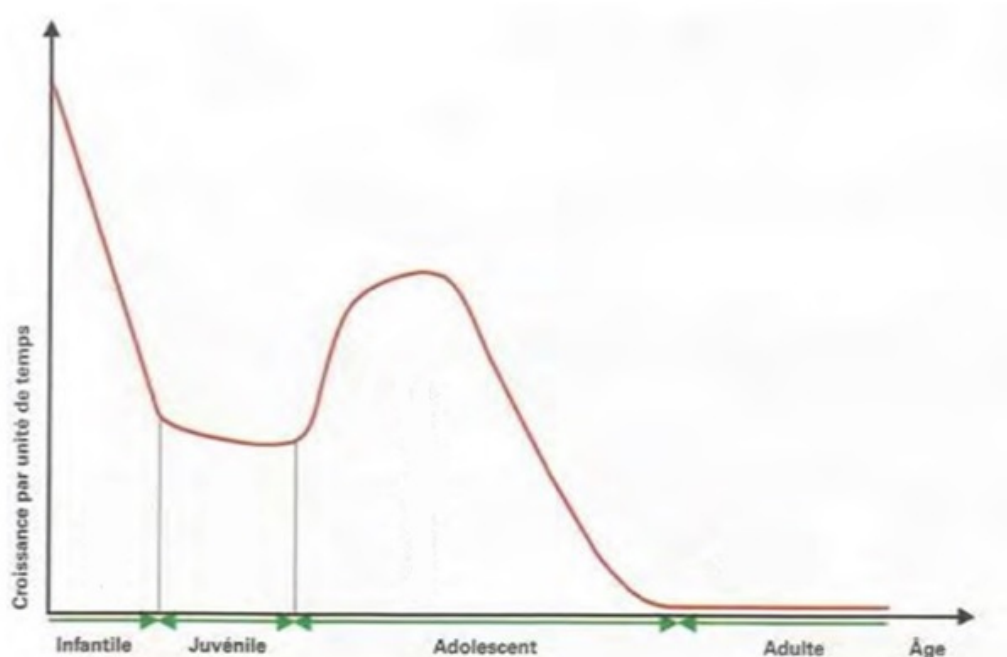


FIGURE 7 : GRAPHIQUE DU TAUX DE CROISSANCE EN FONCTION DE L'ÂGE (44)

La gestion du temps entre chaque rendez-vous de contrôle peut se moduler en fonction de la courbe de croissance du sujet en prenant par exemple des rendez-vous plus proches en phase de forte croissance et des rendez-vous plus espacés lors des phases de faible croissance.(54)

Ces prothèses lorsqu'elles sont portées permettent la stimulation osseuse nécessaire au développement des os maxillaires. Cela permettra par la suite d'avoir un meilleur environnement osseux pré implantaire. Ces prothèses sont généralement remplacées au bout de 1 an chez l'enfant et 2 ou 3 ans chez l'adulte.(53,55)

III.1.2.2. AMENAGEMENT DES ESPACES INTERDENTAIRES

Avant le passage à la thérapeutique de longue durée un aménagement des espaces interdentaires peut être nécessaire. Cela peut être fait pour préparer des sites implantaire suffisamment larges ou tout simplement pour garder un espace suffisant pour une prothèse dentaire.(56)

III.1.3. PASSAGE AU TRAITEMENT D'USAGE

III.1.3.1. TYPES DE TRAITEMENTS COURANTS

Le passage au traitement d'usage dépend de plusieurs paramètres allant du nombre de dents absentes à la dimension verticale d'occlusion. Le diagramme ci-dessous montre la distribution statistique du type de traitement choisi en fonction de l'espace dentaire à combler (Selon une étude statistique menée sur 488 dents).(28)

Cette étude montre que dans la plupart des cas où il y a une agénésie, l'abstention thérapeutique ou le traitement à minima sont les plus fréquents : dent non remplacée, persistance de la dent déciduale ou fermeture spontanée ou orthodontique des espaces interdentaires.

Dans le cas où les agénésies sont trop nombreuses la prise en charge thérapeutique par prothèse supra implantaire est la plus utilisée.

On observe une particularité au niveau des incisives centrales mandibulaire, où la prothèse plurale fixée est fréquente. Ceci s'explique par le fait que les implants posés dans ce secteur deviennent visibles par transparence au long terme.

Cela peut amener un préjudice esthétique non négligeable qu'il convient de prévenir en utilisant la thérapeutique la plus adaptée.

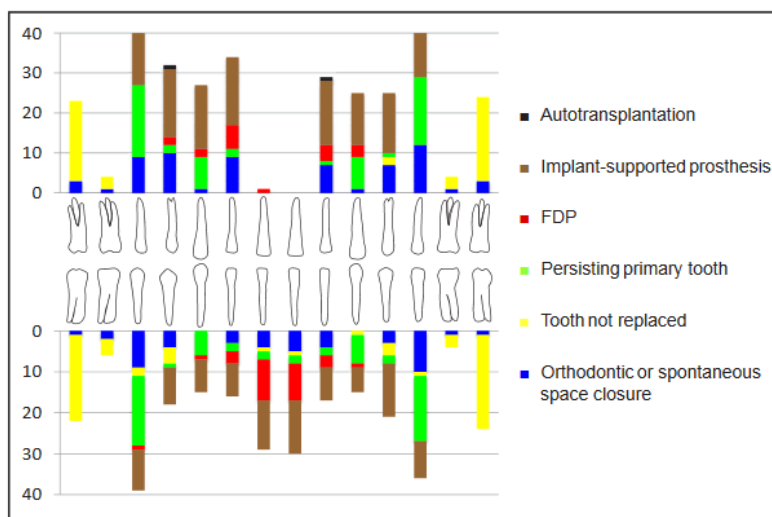


FIGURE 8 : DISTRIBUTION STATISTIQUE DES COMPENSATIONS D'AGENESIES EN FONCTION DE LA POSITION DES DENTS (28) 27

III.1.3.2. ALGORITHME DE DECISION

La décision thérapeutique optimale dépend grandement du type d'édentement auquel fait face le praticien. Une classification du type d'oligodontie a été décrite par SINGER(23) :

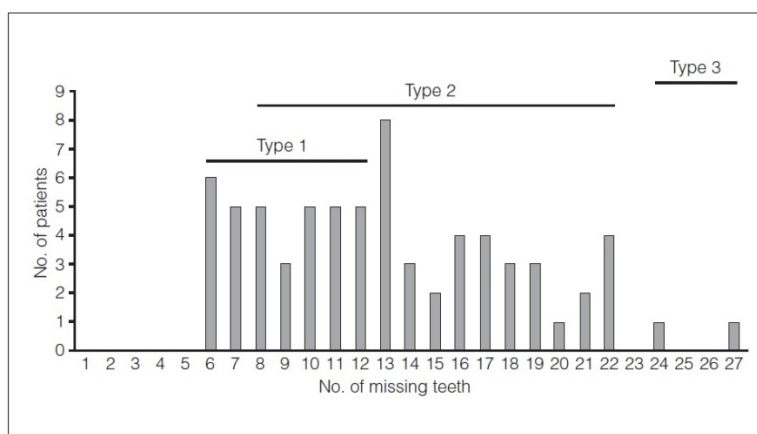


FIGURE 9 : HISTOGRAMME DU NOMBRE DE PATIENT EN FONCTION DU NOMBRE DE DENTS MANQUANTES (23)

Sur cet histogramme on constate que ce n'est pas uniquement le nombre de dents manquantes qui permet de déterminer le type d'oligodontie. Un patient avec un nombre de dents absentes données entre 8 et 12 pourra être soit de type 1 soit de type 2.

Type 1 : Dents manquantes allant de 6 à 12, avec calage postérieur toujours présent et une arcade dentaire souvent intacte. Les défauts osseux associés à ce type d'édentement sont faibles.

Type 2 : Ce type d'édentement comprend le plus grand nombre de cas associés. Dents manquantes allant de 8 à 22, caractérisé par un grand nombre de dents manquantes, calage postérieur souvent unilatéral avec absence de dents permanentes postérieures à la canine sur au moins un quadrant. Les déficits osseux associés à ce type d'édentement sont plus important que sur le type 1.

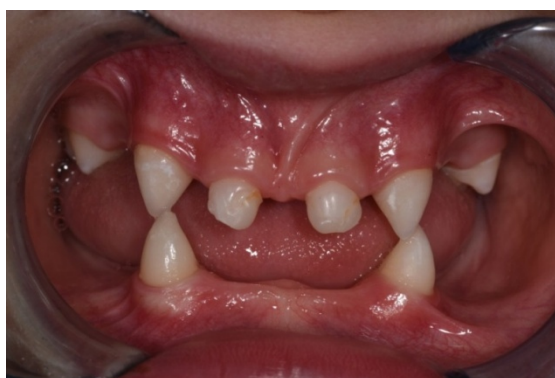

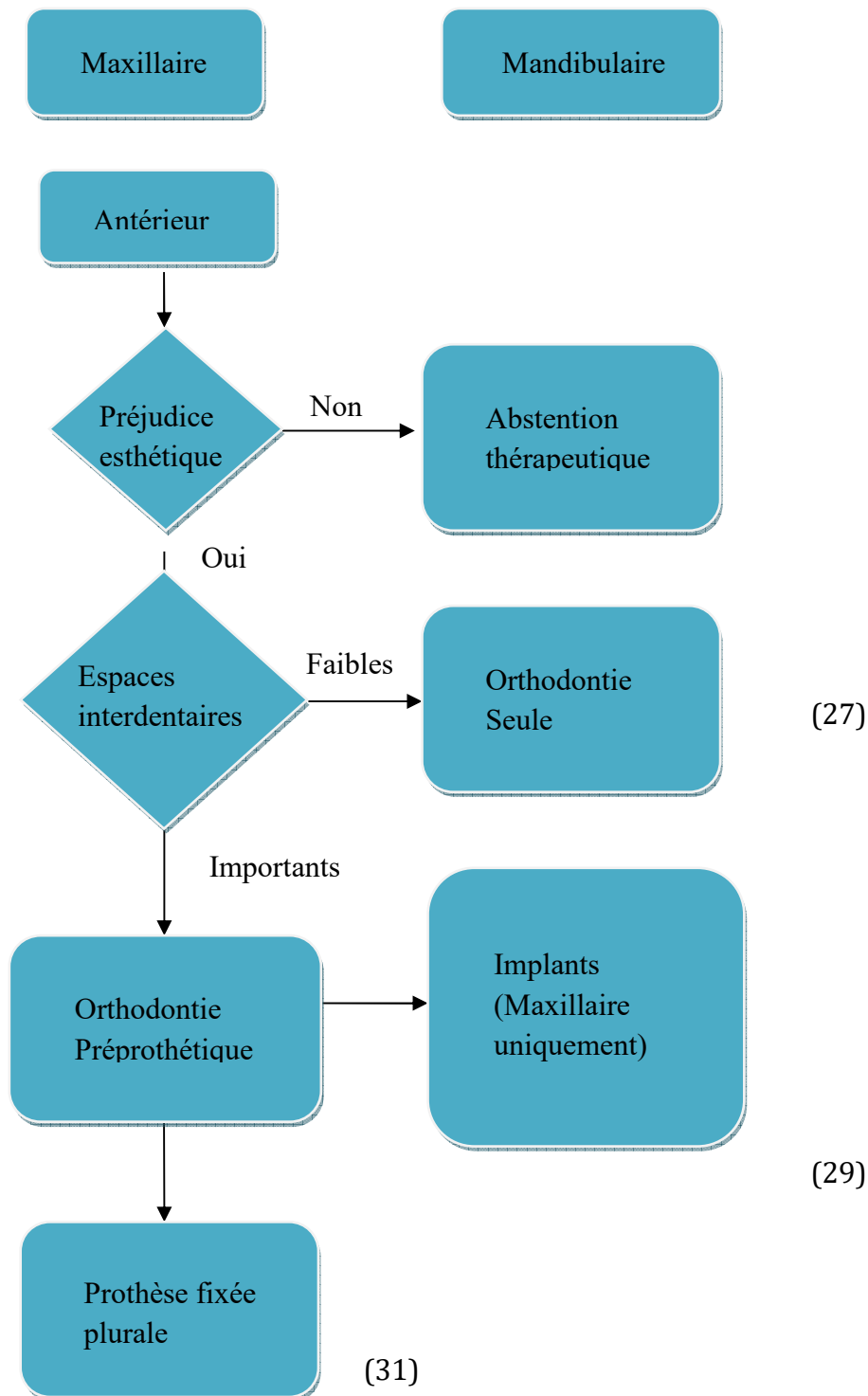
FIGURE 10 : PHOTO DE LA CAVITE BUCCALE D'UN PATIENT DE 5 ANS ATTEINT D'UN TYPE 2 SELON SINGER (HOPITAL ST ANDRE, SERVICE D'ODONTOLOGIE, BORDEAUX)

Type 3 : Dents manquantes allant de 24 à 27. Quasiment toutes les dents sont absentes, il n'y a pas de calage postérieur et il manque toujours les dents permanentes postérieures aux

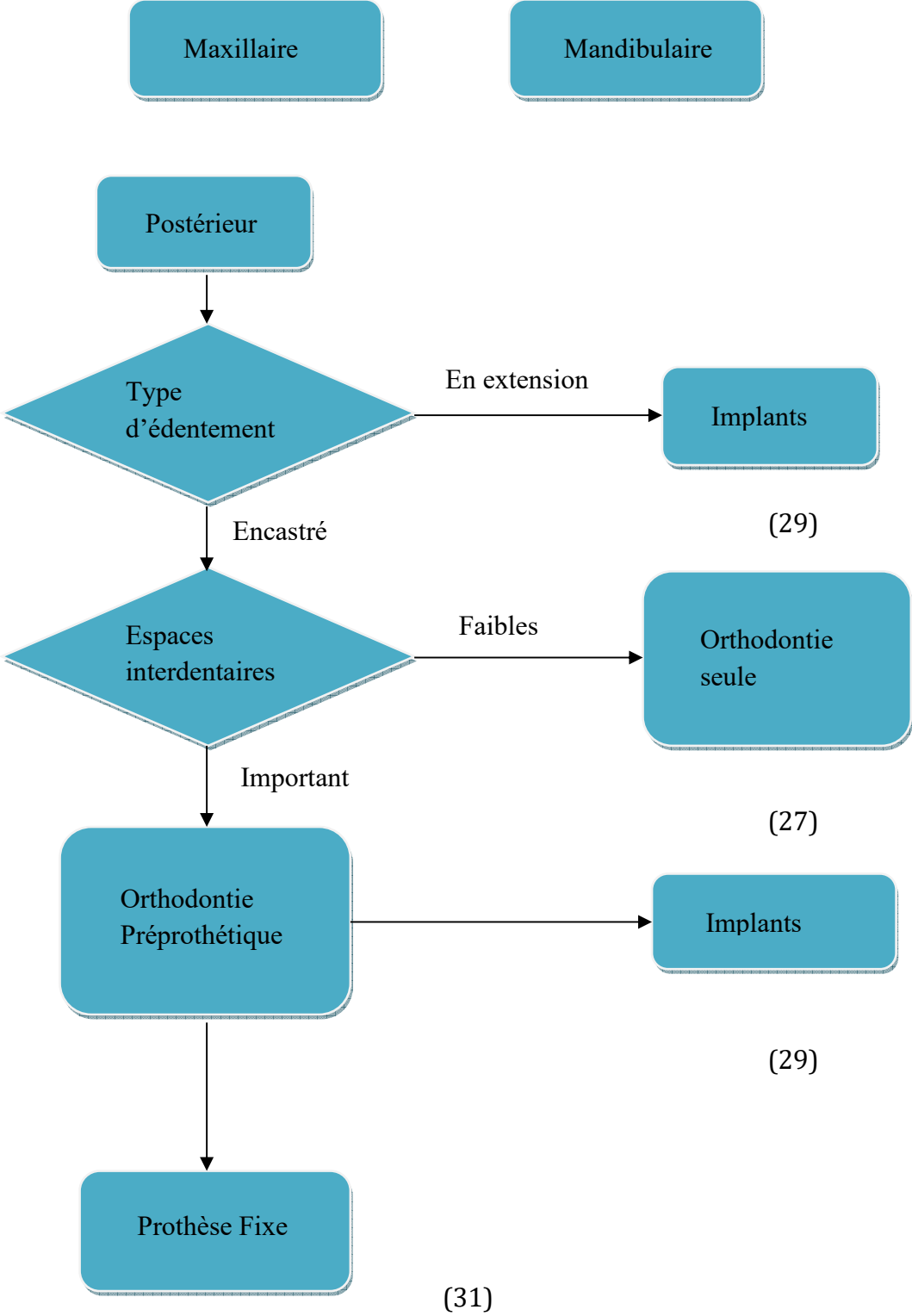
canines sur les 4 quadrants. Les déficits osseux associés à ce type d'édentement sont très importants.(57)

L'ensemble des données recueillies permettent d'écrire cet algorithme décisionnel. Cet algorithme proposant un nombre non exhaustif de thérapeutiques possible doit être considéré uniquement comme une aide à la décision thérapeutique.

Type 1 et 2 :



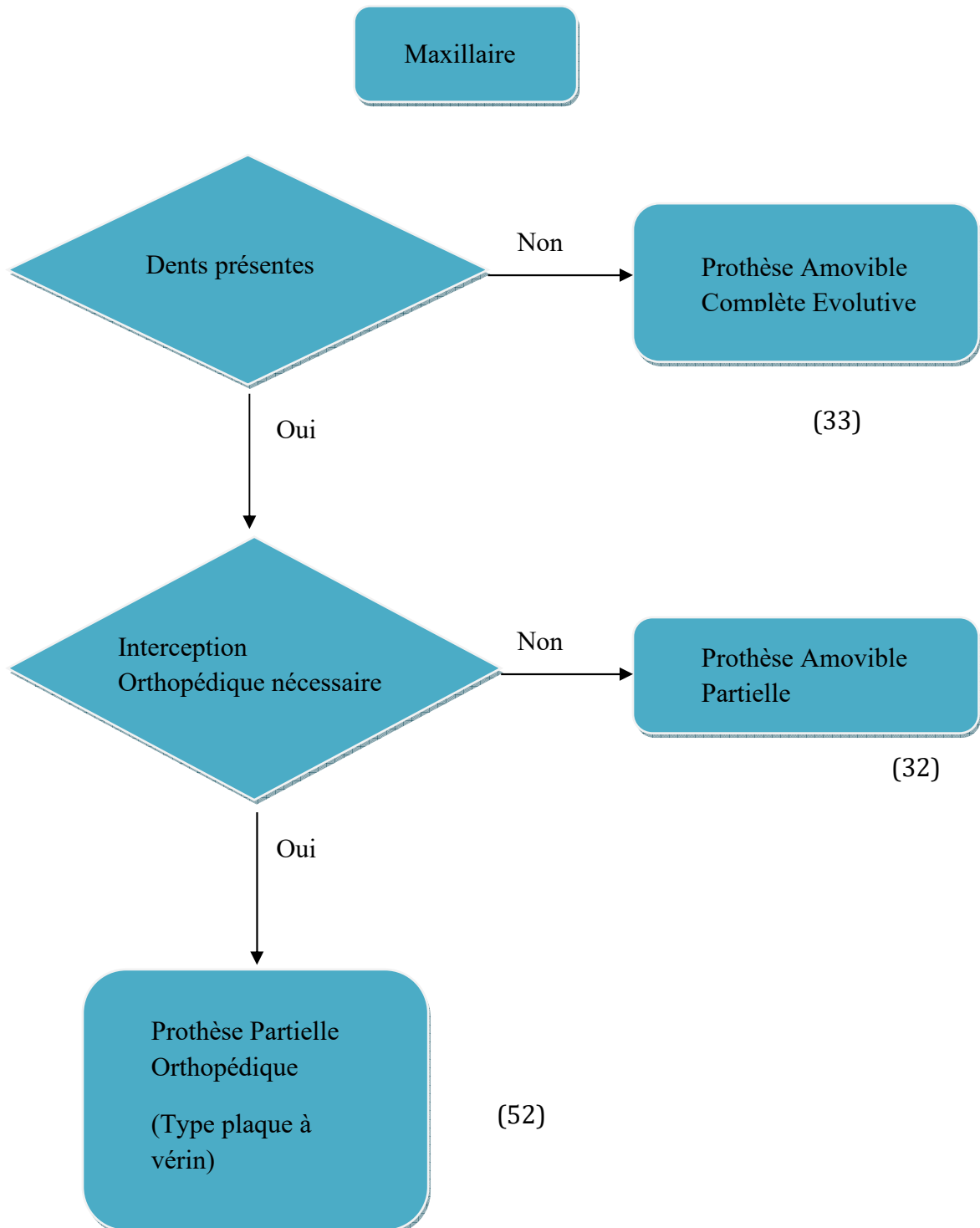
Dans le secteur antérieur de la mandibule les études montrent qu'il n'est pas recommandé de poser des implants à cause de la visibilité de l'implant au travers de la gencive sur le long terme lorsqu'il s'agit de prothèses fixées unitaires.(28)

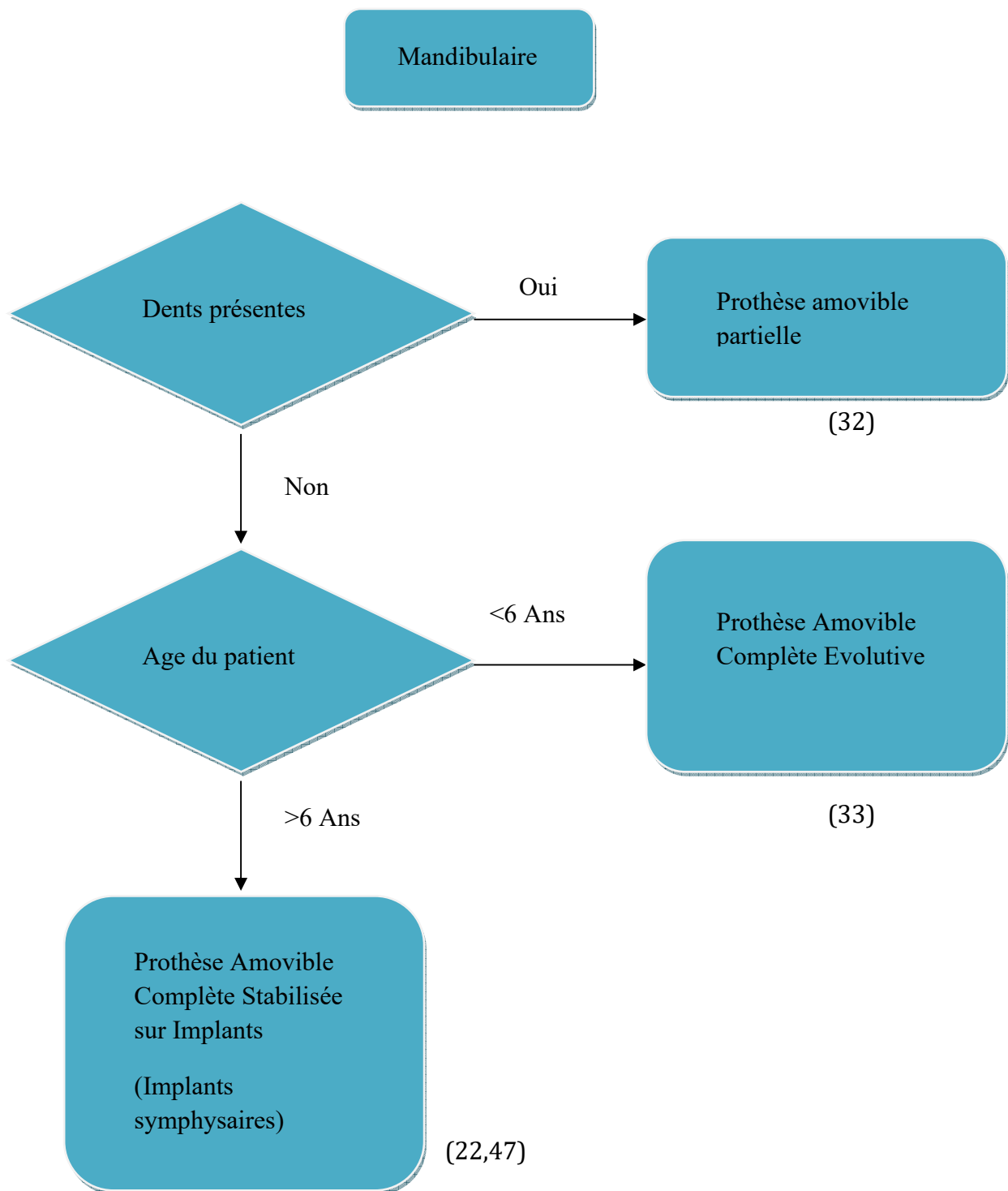


Le choix de la thérapeutique implantaire ou prothétique fixée fait appel à des considérations techniques qui ne peuvent être représentées dans cet algorithme de décision thérapeutique.

Dans le secteur postérieur de la mandibule, la thérapeutique implantaire est la plus adaptée à la réhabilitation prothétique car l'implant peut résister à de fortes contraintes masticatoires dans le sens axial.

Type 3 :





III.1.4. PHASE D'ENTRETIEN

III.1.4.1. CONTROLE DE L'HYGIENE

Durant la phase d'entretien le respect des règles d'hygiène par le patient est indispensable à la réussite thérapeutique sur le long terme.

III.1.4.2. ENTRETIEN DES IMPLANTS

La phase de maintenance est une phase très importante de ce type de plan de traitement, en effet les patients traités sont essentiellement des enfants ou des très jeunes patients, la phase d'entretien implantaire est donc très longue.

Les péri-implantites sont les problèmes les plus souvent rencontrés lors de cette phase d'entretien.(58,59)

III.1.4.3. ENTRETIEN DES PROTHESES AMOVIBLES

En ce qui concerne l'entretien des prothèses amovibles cela se fait de manière classique avec le nettoyage quotidien des prothèses par brossage au savon par le patient.

De plus le patient doit se rendre régulièrement en consultation pour vérifier l'adaptabilité des prothèses (tension des crochets, état de l'intrados prothétique).

Dans le cas où les prothèses ne sont plus adaptées au niveau de l'intrados il faut prévoir de faire une réfection de base prothétique pour réadapter la prothèse.(32)

III.1.4.4. ENTRETIEN DES PROTHESES FIXES

L'entretien des prothèses fixes par le patient se fait par brossage quotidien qui peut être associé ou non à l'utilisation de brossettes ou de fil dentaire.

Sur le plan professionnel l'entretien des prothèses fixes se fait par contrôle régulier au cabinet dentaire par un examen clinique des piliers prothétiques ainsi qu'un examen radiographique de ces piliers afin de déceler une éventuelle formation carieuse sous prothétique.

III.2. APPLICATION AU CAS CLINIQUE

III.2.1. ENTRETIEN CLINIQUE :

L'entretien clinique vise ici à orienter le diagnostic de l'oligodontie du patient. Les points importants à éclairer sont les suivants :

III.2.1.1. PARENTS

-Est-ce que la profession de parents les expose à des risques (chimique, rayonnement ionisants, biologique) ?

-Est-ce que les habitudes de consommation des parents les exposent à une accumulation de toxiques (alimentation, alcool, tabac) ?

III.2.1.2. PERIODE IN UTERO

-Y a-t-il eu consommation de substances toxiques pour le fœtus ?

-Y a-t-il eu une exposition du fœtus aux rayonnements ionisants ?

-Y a-t-il eu une contamination biologique ayant pu influencer le développement du fœtus ?

III.2.1.3. PERIODE DE CROISSANCE

-Le patient a-t-il été exposé à des toxiques pendant sa période de croissance ?

-Le patient a-t-il été exposé à des rayonnements ionisants ?

-Le patient a-t-il contracté une infection qui a pu impacter son développement ?

III.2.1.4. GENETIQUE

-Existe-t-il d'autres membres de la famille ayant les mêmes problèmes ?

-Existe-t-il des problèmes de santé similaires dans la famille ?

Après avoir recolté ces informations, il devient plus aisé d'orienter le patient vers le service spécialisé approprié afin de préciser le diagnostic.

III.2.2. HISTOIRE FAMILIALE :

Au niveau des antécédents familiaux, le père du patient fait partie d'une fratrie de 3 sœurs et 4 frères, aucun d'eux ne présentant de maladies apparentées à une dysplasie ectodermique.

La mère du patient fait partie d'une fratrie de 5 sœurs aucune ne présentant de dysplasie ectodermique.

Cependant la grand-mère maternelle du patient a un fils issu d'un deuxième mariage qui présente lui aussi une dysplasie ectodermique.

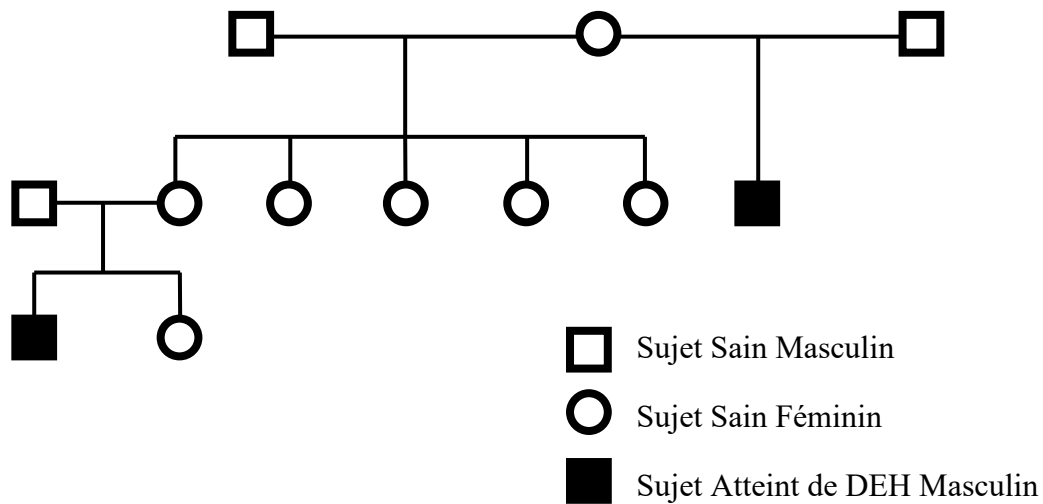


FIGURE 11 : ARBRE GÉNÉALOGIQUE DU PATIENT

On constate ici que le gène mis en cause dans l'expression de la dysplasie ectodermique ne semble pas s'exprimer chez les sujets de sexe féminin.

III.2.3. MOTIF DE CONSULTATION :

Le patient consulte le service d'odontologie la première fois à cause de la forme des dents (conoïdes) et d'un retard d'éruption des autres dents. Une radiographie panoramique est prescrite lors de la première consultation. Suite à l'analyse de la radiographie panoramique, le patient est adressé au service génétique pour un avis.

III.2.4. ETAT DE SANTE :

Le patient a un problème de régulation thermique corporelle et fait des épistaxis modérées régulièrement. Les épistaxis sont causées par la sécheresse de la muqueuse nasale.

III.2.5. SIGNES DE DEH :

Le patient ne présente pas de pilosité, les sourcils sont clairsemés. Les dents présentes sont conoïdes. Le patient ne peut pas réguler sa température corporelle à cause d'un défaut de sudation.

III.2.6. TEST GENETIQUE :

L'analyse moléculaire met en évidence un variant pathogène c.463C>T(p.Arg155Cys) à l'état hémizygote dans le gène EDA chez le patient.

Le patient présente donc une dysplasie ectodermique liée à l'X.

Cela explique pourquoi les femmes porteuses du gène muté dans la famille ne sont pas atteintes par la maladie. Celles-ci disposent d'une copie intacte du gène EDA sur leur deuxième chromosome X.

III.2.7. EXAMEN CLINIQUE

III.2.7.1. EXO BUCCAL

A l'examen clinique exobuccal ce patient présente des signes caractéristiques de la dysplasie ectodermique : hypotrichose, les cheveux sont clairsemés et les sourcils sont très fins.

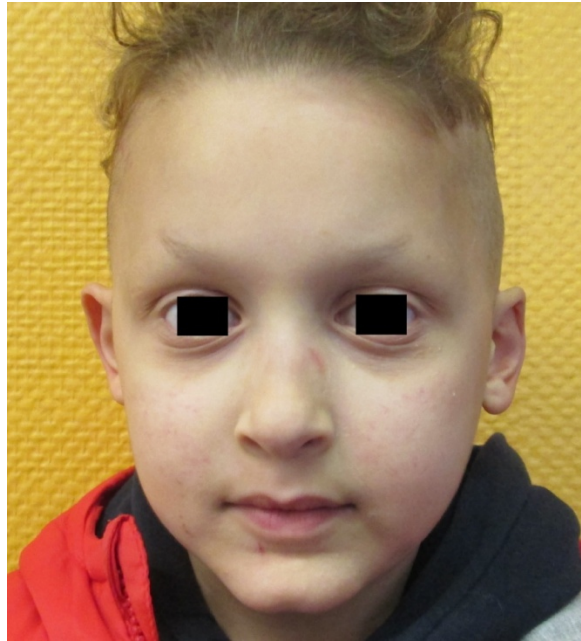

FIGURE 12 PHOTO DE FACE PATIENT ATTEINT DE DEH (HOPITAL ST ANDRE, SERVICE D'ODONTOLOGIE, BORDEAUX)

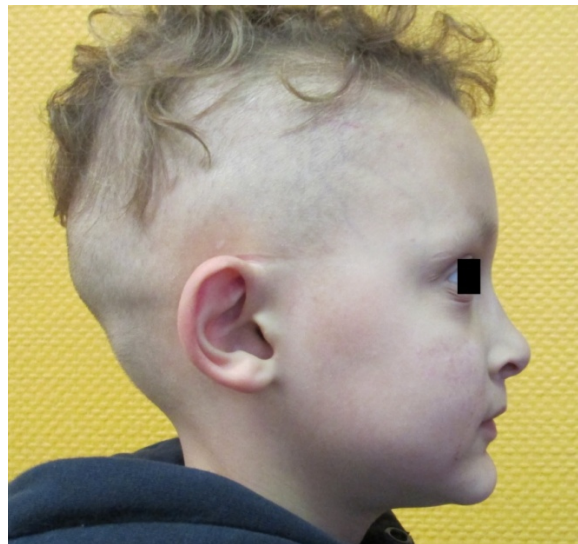

FIGURE 13 PHOTO DE PROFIL PATIENT ATTEINT DE DEH (HOPITAL ST ANDRE, SERVICE D'ODONTOLOGIE, BORDEAUX)

III.2.7.2. ENDO BUCCAL

L'examen endobuccal montre des dents de forme conoïdes présentant une structure hypoplasique. De nombreuses dents sont absentes. Sur la figure 17 les dents 51 et 61 ont déjà été reconstituées par résine composite.

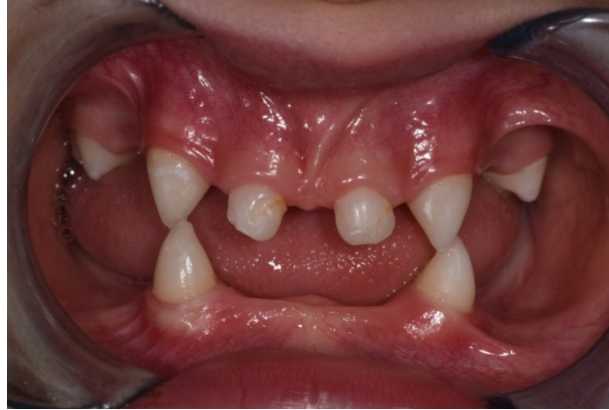

FIGURE 14 : PHOTO DE LA CAVITE BUCCALE AVEC ECARTEURS (HOPITAL ST ANDRE, SERVICE D'ODONTOLOGIE, BORDEAUX)

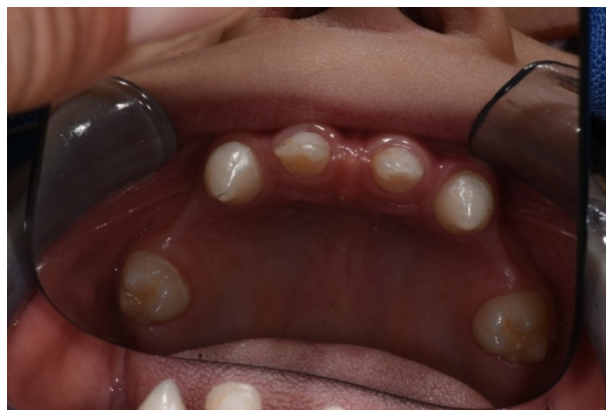

FIGURE 15 : PHOTO EN VUE OCCLUSALE MAXILLAIRE (HOPITAL ST ANDRE, SERVICE D'ODONTOLOGIE, BORDEAUX)

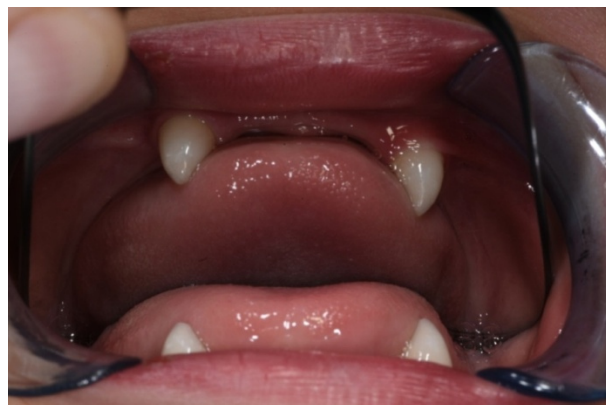

FIGURE 16 : PHOTO EN VUE OCCLUSALE MANDIBULAIRE (HOPITAL ST ANDRE, SERVICE D'ODONTOLOGIE, BORDEAUX)

III.2.8. ANALYSE DE LA RADIOGRAPHIE PANORAMIQUE :

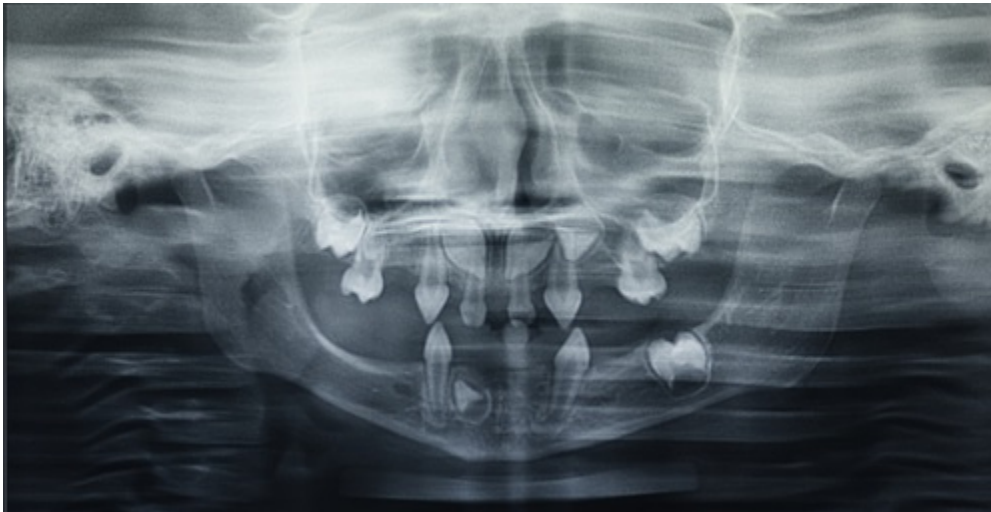


FIGURE 17 : RADIOGRAPHIE PANORAMIQUE DU PATIENT (HOPITAL ST ANDRE, SERVICE D'ODONTOLOGIE, BORDEAUX)

La radiographie montre le type le plus fréquent d'atteinte selon Singer. Il s'agit d'une atteinte de type 2 avec perte de calage postérieur au moins d'un côté. (23) (Patient de 5 ans)

Au niveau des articulations temporo-mandibulaire on constate que les condyles sont sortis de la fosse temporale lorsque le patient est en occlusion. Cela montre que la dimension verticale d'occlusion est en dessous de ce qu'elle devrait être.

Les dents déciduales présentes sont 55, 53, 51, 61, 63, 65, 73, 83.

On constate aussi la présence des germes de 16, 11, 21, 23, 26, 36, 42.

Ici on voit bien que les 11 et 21 sont de forme conoïde.

III.2.9. DIAGNOSTIC DENTAIRE

Il s'agit d'une oligodontie avec atteinte des dents déciduales et permanentes, classée type 2 selon Singer avec perte de calage postérieur au moins d'un côté. Les dents de forme conoïdes sont typiques de la dysplasie ectodermique.

III.2.10. SOLUTIONS THERAPEUTIQUES DEJA MISES EN PLACE

Des prothèses partielles pédiatriques ont déjà été réalisées pour ce patient.

Au maxillaire un arc métallique fixé avec deux bagues sur 55 et 65 pour remplacer 54 et 64 et maintenir l'espace entre 55 et 53 et l'espace entre 65 et 63 a été réalisé. Ce type de prothèse est mieux accepté par le patient qu'une prothèse amovible partielle avec un faux palais en résine.(60)

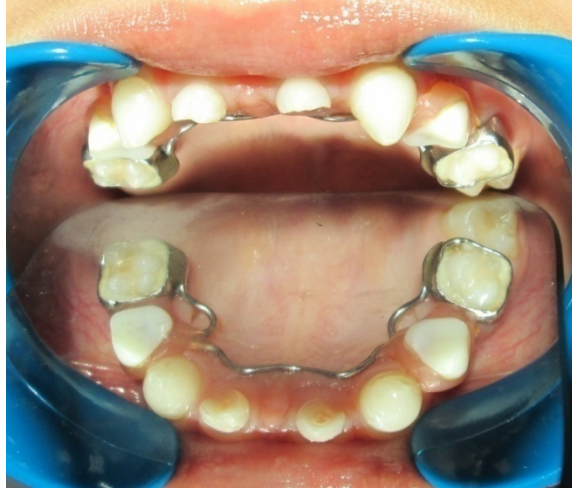

FIGURE 18 : PHOTO DE LA PROTHESE MAXILLAIRE (HOPITAL ST ANDRE, SERVICE D'ODONTOLOGIE, BORDEAUX)

A la mandibule une prothèse amovible partielle remplaçant les 85, 84, 82, 81, 71, 72, 74 et 75 a été réalisée.

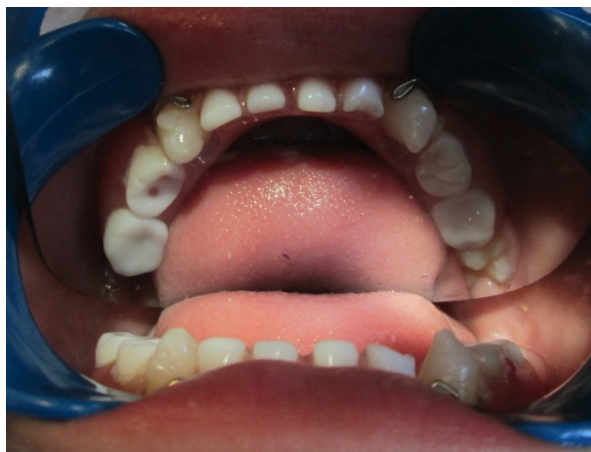

FIGURE 19 : PHOTO DE LA PROTHESE MANDIBULAIRE EN BOUCHE (HOPITAL ST ANDRE, SERVICE D'ODONTOLOGIE, BORDEAUX)

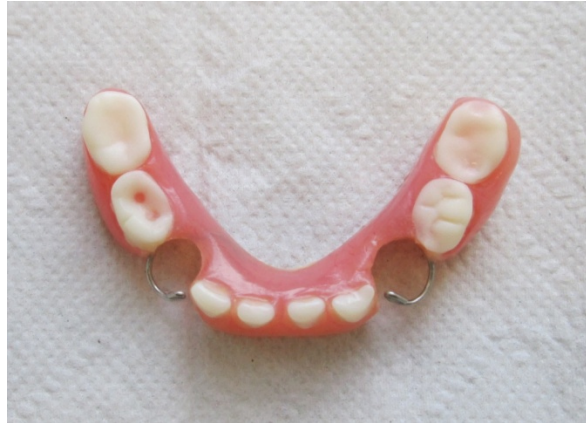

FIGURE 20 : PHOTO DE LA PROTHESE MANDIBULAIRE (HOPITAL ST ANDRE, SERVICE D'ODONTOLOGIE, BORDEAUX)

Ce patient étant jeune et en période de croissance, le contrôle de l'adaptabilité des prothèses doit être fait régulièrement, tous les 2 à 3 mois.

III.2.11. PROPOSITIONS THERAPEUTIQUES DE LONG TERME

Dans l'optique d'une réhabilitation fonctionnelle de long terme, la conservation des dents temporaires ne semble pas être une solution viable.

Plusieurs propositions thérapeutiques sont envisageables en suivant l'algorithme de décision thérapeutique.

La solution optimale est celle qui permettra de concilier les attentes du patient et la faisabilité technique de cette thérapeutique.

Il conviendrait de proposer une consultation orthodontique afin de suivre et contrôler le développement des maxillaires. Les prothèses pédiatriques déjà en place permettant la stimulation du développement des maxillaires.

Après l'éruption des germes de dents permanentes et l'avulsion des dents temporaires restantes, il est possible d'envisager un traitement orthodontique afin de positionner les dents présentes au mieux pour la future thérapeutique prothétique.

Par la suite, les propositions thérapeutiques qui pourraient convenir seraient :

III.2.11.1. THERAPEUTIQUE AMOVIBLE :

Prothèse amovible partielle maxillaire : 17, 15, 14, 13, 12, 23, 24, 25, 27

Prothèse amovible partielle mandibulaire : 47, 46, 45, 44, 43, 41, 31, 32, 33, 34, 35, 37

III.2.11.2. THERAPEUTIQUE IMPLANTAIRE :

Implants maxillaires : 17, 15, 12, 23, 25, 27

Implants mandibulaires : 47, 45, 43, 41, 33, 35, 37 avec extraction de 42 et 36 pour un bridge complet sur implant (avec fausse gencive).

Ou 43 et 33 avec extraction de 42 et 36 pour une prothèse complète stabilisée sur implants.

III.2.11.3. THERAPEUTIQUE PROTHETIQUE FIXEE :

Prothèse fixée unitaire supra implantaire sur : 17, 27

Prothèse fixée plurale supra implantaire sur : 15-12, 23-25 et 47-37 mandibulaire.(48)

Etant donnée la longueur des édentements maxillaires et la fragilité des piliers potentiels, la thérapeutique prothétique fixée semble peu envisageable sur dent naturelle.

III.2.11.4. THERAPEUTIQUE ODONTOLOGIQUE CONSERVATRICE :

Il est possible de redonner une forme plus naturelle aux incisives maxillaires conoïdes grâce à un simple traitement par résine composite.

III.2.12. PLAN DE TRAITEMENT

Le plan de traitement suivi pour traiter le patient a été le suivant :

III.2.12.1. PREMIERE CONSULTATION

Parents consultant au service d'odontologie de l'hôpital Saint André pour cause de dents pointues. Une radiographie panoramique est prescrite.

III.2.12.2. DEUXIEME CONSULTATION

Analyse de la radiographie panoramique qui met en évidence une oligodontie. Le patient est donc adressé au service de génétique médicale pour un avis sur la pathologie générale pouvant provoquer l'oligodontie. Prise d'empreintes primaires pour évaluer la possibilité de traitement prothétique et réalisation des devis.

III.2.12.3. SEANCES DE SOINS

Réalisation des prothèses pédiatriques en plusieurs séances, prothèse fixée (arc métallique) au maxillaire et prothèse amovible partielle mandibulaire.

La poursuite du plan de traitement dépendra par la suite de l'assiduité du patient aux rendez-vous à venir :

III.2.12.4. A PARTIR DE 6 ANS

Contrôles réguliers pour suivre l'éruption de la 36 et veiller à ce qu'elle n'entre pas en interférence avec la prothèse mandibulaire. Ici le patient ayant les 73 et 83 présentes sur l'arcade il n'est pas nécessaire de procéder à une thérapie implantaire précoce. (22)

III.2.12.5. CONSULTATION ORTHODONTIQUE

Avant le pic de croissance (vers 11 ans environ) il est possible de demander une consultation chez l'orthodontiste afin de déterminer en concordance avec le futur projet prothétique s'il est nécessaire de réaliser des mouvements dentaires pour aménager l'espace nécessaire à la prothèse.

III.2.12.6. TRAITEMENT ORTHODONTIQUE

Les traitements orthodontique se réalisent généralement sur une période de croissance favorable comme pendant le pic de croissance entre 11 et 14 ans environ. (27)

III.2.12.7. TEMPORISATION

Suite aux mouvements dentaires il est nécessaire de réaliser de nouvelles prothèses amovibles adaptées à la nouvelle position des dents. Ces prothèses ont pour but de permettre d'avoir une solution de temporisation en attendant la thérapeutique implantaire.

III.2.12.8. A L'AGE ADULTE

A partir de la fin de la croissance, la thérapeutique implantaire conventionnelle peut être envisagée.

III.2.13. SUIVI

Le suivi du patient doit se faire pendant toute la période de croissance pour contrôle/adapter les prothèses pédiatriques puis les prothèses de temporisation.

Par la suite après un passage à la thérapeutique implantaire, le suivi doit veiller à la stabilité des implants et des prothèses en place.

III.2.14. MAINTENANCE

Après la période de croissance, la maintenance des prothèses d'usage se fait essentiellement par le patient par un maintien de l'hygiène buccale et des prothèses amovibles s'il y en a.

La fréquence des contrôles par un professionnel peut être moins importante que pendant la période de croissance, une à deux fois par an. Dans ce cas le praticien doit veiller à la stabilité des prothèses et des dispositifs implantaires :

- contrôler cliniquement et radiologiquement les reconstitutions et dents naturelles
- contrôler cliniquement et radiologiquement l'intégration des implants
- contrôler les joints dento-prothétiques
- veiller à l'équilibre occlusal des prothèses
- veiller à l'adaptabilité des intrados prothétiques amovibles
- répondre aux doléances du patient

DISCUSSION

La prise en charge de ce type de pathologie fait appel non seulement aux différentes spécialités qui sont en rapport avec la réhabilitation sur le plan dentaire tel que l'odontologie conservatrice, l'orthodontie, l'odontologie pédiatrique, la prothèse et la chirurgie mais aussi aux spécialités qui ne sont pas en rapport avec les spécialités dentaires tel que la génétique la dermatologie ou la psychologie.

La présentation de ce cas montre que le chirurgien-dentiste est en première ligne pour le dépistage des maladies. Une simple consultation peut parfois révéler la nécessité d'approfondir la recherche sur la pathologie d'un patient. Ici le patient a pu être orienté rapidement vers un spécialiste pour le diagnostic de la pathologie générale et la prise en charge odontologique a été menée à bien par la mise en place de prothèses pédiatriques.

Cependant le patient, en raison de son jeune âge, nécessite un suivi dentaire rigoureux jusqu'au passage à la thérapeutique d'usage adulte car la période de croissance amène une grande instabilité de la denture. De plus la thérapeutique d'usage pour le patient adulte n'est pas décidée ici car d'une part on ne dispose pas d'informations sur ce que sera l'état de la cavité buccale du patient dans le futur et d'autre part le patient n'est pas encore en mesure de choisir son traitement pour l'instant. De plus la situation financière de ses parents pourraient rendre difficiles certains choix thérapeutiques.

Dans certains cas on peut constater que les thérapeutiques possibles et nécessaires peuvent être développées par la mise en commun des connaissances de plusieurs spécialités comme pour la prothèse partielle orthodontique.(52)

On peut aussi remarquer que les implants dentaires peuvent parfois être posés très tôt chez certains patients pour permettre d'améliorer le confort de vie. (22)

La prise en charge de ce type de patient reste donc une tâche complexe qui doit être réalisée en coordination avec toutes les spécialités afin d'aboutir à un traitement optimal pour le patient tant sur le plan de la mise en œuvre technique que sur le plan de l'accompagnement tout au long de la thérapie.

Afin de répondre au besoin de réhabilitation esthétique et fonctionnel du patient, le praticien traitant devra donc faire appel à toutes les thérapeutiques existantes de nos jours, notamment celles qui se sont développées ces dernières années en prenant soin de les adapter à chaque situation particulière.

Aide au remplissage du protocole de soins
pour le traitement des agénésies dentaires multiples liées à une maladie rare

Ce formulaire est utilisé pour la prise en charge, chez l'enfant, du traitement par implants des agénésies dentaires multiples liées à une maladie rare. Il s'agit d'un document complémentaire qui doit être rédigé par un chirurgien-dentiste ou un médecin stomatologiste et, joint au protocole de soins pour affection de longue durée établi par le médecin qui suit l'enfant.

**Un cliché panoramique doit impérativement être joint à la demande, quel que soit l'âge du patient.
Une radiographie de la main et du poignet pour l'appréciation de l'âge osseux doit être jointe, si le patient est un jeune homme âgé d'au moins 17 ans, ou une jeune fille âgée d'au moins 14 ans.**

Identification du patient

- Nom et Prénom :
- Date de naissance : • Sexe : Masculin Féminin

Informations à la date du : .. / .. /

- Diagnostic de la maladie rare :
- Agénésie des dents permanentes :

17	16	15	14	13	12	11	21	22	23	24	25	26	27
47	46	45	44	43	42	41	31	32	33	34	35	36	37

(Cocher sur le schéma dentaire les dents permanentes absentes pour cause d'agénésie aux 2 arcades)

- Points essentiels du tableau clinique
 - Oligodontie mandibulaire (agénésie d'au moins 6 dents permanentes à l'arcade mandibulaire, non compris les dents de sagesse) oui non
 - Echec ou intolérance d'une prothèse conventionnelle à la mandibule oui non
 - Croissance non terminée oui non

Actes concernant le traitement envisagé

- Schéma thérapeutique envisagé à l'arcade mandibulaire :
 - Etape préimplantaire : bilan préimplantaire
 - Etape implantaire : 2 à 4 implants dans la région antérieure Mandibulaire
 - Etape prothétique : prothèse amovible mandibulaire supra-implantaire à plaque base résine et sur moyen de liaison unitaire oui non
- Examens radiographiques envisagés pour le schéma thérapeutique
 - Radiographie intra-buccale oui non
 - Radiographie de la main et du poignet pour l'âge osseux oui non
 - Panoramique dentaire oui non
 - Scanner dentaire oui non
 - Téléradiographie de profil oui non
- Autres actes dentaires envisagés à l'arcade maxillaire et/ou mandibulaire
 - Soins conservateurs à l'arcade mandibulaire oui non
 - Prothèse dentaire conjointe à l'arcade mandibulaire oui non
 - Soins conservateurs à l'arcade maxillaire oui non
 - Prothèse dentaire adjointe et/ou conjointe à l'arcade maxillaire oui non
 - Soins chirurgicaux oui non
 - Traitement orthodontique oui non

Document complété par : Docteur

Fait à..... Le

BIBLIOGRAPHIE

1. Der Weide YS-V, Beemer FA, Faber J a. J, Bosman F. Symptomatology of patients with oligodontia. *Journal of Oral Rehabilitation*. mai 1994;21(3):247-61.
2. Orphanet: Dysplasie ectodermique hypohidrotique [Internet]. Disponible sur: <https://www.orpha.net/>
3. Dhanrajani PJ. Hypodontia: etiology, clinical features, and management. *Quintessence Int*. avr 2002;33(4):294-302.
4. Shafi I, Phillips JM, Dawson MP, Broad RD, Hosey MT. A study of patients attending a multidisciplinary hypodontia clinic over a five year period. *BRITISH DENTAL JOURNAL*. 12 déc 2008;205(12):649-52.
5. Chhabra N, Goswami M, Chhabra A. Genetic basis of dental agenesis - molecular genetics patterning clinical dentistry. *Med Oral*. 2014;e112-9.
6. González-Allo A, Campoy MD, Moreira J, Ustrell J, Pinho T. Tooth agenesis in a Portuguese population. *International Orthodontics*. juin 2012;10(2):198-210.
7. Bonczek O, Bielik P, Krejčí P, Zeman T, Izakovičová-Hollá L, Šoukalová J, et al. Next generation sequencing reveals a novel nonsense mutation in *MSX1* gene related to oligodontia. Bandapalli OR, éditeur. *PLoS ONE*. 7 sept 2018;13(9):e0202989.
8. Wong S-W, Han D, Zhang H, Liu Y, Zhang X, Miao MZ, et al. Nine Novel *PAX9* Mutations and a Distinct Tooth Agenesis Genotype-Phenotype. *J Dent Res*. févr 2018;97(2):155-62.
9. Noor A, Windpassinger C, Vitcu I, Orlic M, Arshad Rafiq M, Khalid M, et al. Oligodontia Is Caused by Mutation in *LTBP3*, the Gene Encoding Latent TGF- β Binding Protein 3. *The American Journal of Human Genetics*. avr 2009;84(4):519-23.
10. Marvin ML, Mazzoni SM, Herron CM, Edwards S, Gruber SB, Petty EM. *AXIN2*-associated autosomal dominant ectodermal dysplasia and neoplastic syndrome. *Am J Med Genet*. avr 2011;155(4):898-902.
11. PIETTE E, GOLDBERG M. Bases moléculaires du développement dentaire. In: *La dent normale et pathologique*. 2001. p. 19-38. (De Boeck-Université Bruxelles).
12. Pinheiro M, Freire-Maia N. Ectodermal dysplasias: A clinical classification and a causal review. *American Journal of Medical Genetics*. 1 nov 1994;53(2):153-62.
13. He F, Wang H, Zhang X, Gao Q, Guo F, Chen C. Conservation analysis and pathogenicity prediction of mutant genes of ectodysplasin a. *BMC Med Genet*. déc 2018;19(1):209.
14. Tomoko O, Nobuyuki A, Shuichiro Y, Yukata S. Functional studies for a dominant mutation in the *EDAR* gene responsible for hypohidrotic ectodermal dysplasia. *The journal of dermatology*. août 2019;46(8):710-5.

15. Cluzeau C, Hadj-Rabia, S, Jambou M, Mansour S, Guigue P. Only Four Genes (EDA1, EDAR, EDARADD, and WNT10A) Account for 90% of Hypohidrotic/Anhidrotic Ectodermal Dysplasia Cases. *Human Mutation*. janv 2011;
16. Yu M, Liu Y, Liu H, Wong S-W, He H, Zang X, et al. Distinct impacts of bi-allelic Wnt10A mutations on the permanent and primary dentitions in odonto-onycho-dermal dysplasia. *American Journal of Medical Genetics*. janv 2019;179(1):57-64.
17. Zeng B, Xiao X, Li S, Lu H, Lu J, Zhu L, et al. Eight Mutations of Three Genes (EDA, EDAR, and WNT10A) Identified in Seven Hypohidrotic Ectodermal Dysplasia Patients. *Genes (Basel)*. 19 sept 2016;7(9):65.
18. Demange-Klein A-C. Agénésies multiples : leur prise en charge chez l'enfant. Lorraine; 2014.
19. AKNIN J-J. La croissance Cranio-Faciale. 2013.
20. Der Weide YS-V. Distribution of missing teeth and tooth morphology in patients with oligodontia. *ASDC J Dent Child*. mars 1992;59(3):133-40.
21. Clauss F, Schmittbuhl M, Waltmann E, Obry F, Manière M-C. Phénotypes et thérapeutiques implanto-prothétiques précoces de la dysplasie ectodermique hypohidrotique liée à l'X (DEX). 04:15.
22. Filius MAP, Vissink A, Raghoobar GM, Visser A. Implant-Retained Overdentures for Young Children With Severe Oligodontia: A Series of Four Cases. *Journal of Oral and Maxillofacial Surgery*. 2014;72:1684-90.
23. Singer SL, Henry PJ, Lander ID. A Treatment Planning Classification for Oligodontia. *International Journal of Prosthodontics*. mars 2010;23(2):99-106.
24. Hong-Lien V. Le concept d'arcade dentaire raccourcie : mise à jour en décembre 2015 de la revue de littérature de Khan et coll., 2014 [Thèse Chirurgie Dentaire]. Nice; 2016.
25. Sletten D, Smith B, Southard K, Casco J, Southard T. Retained deciduous mandibular molars in adults: A radiographic study of long-term changes. *American Journal of Orthodontics and Dentofacial Orthopedics*. déc 2003;124(6):625-30.
26. Ruschel HC, Ligoeki GD, Flaminghi DL, Fossati ACM. Microstructure of Mineralized Tissues in Human Primary Teeth. *Journal of Clinical Pediatric Dentistry*. avr 2011;35(3):295-300.
27. BOILEAU MJ. Orthodontie de l'enfant et du jeune adulte : Principes et moyens thérapeutiques.
28. Hvaring CL, Øgaard B, Birkeland K. Tooth replacements in young adults with severe hypodontia: Orthodontic space closure, dental implants, and tooth-supported fixed dental prostheses. A follow-up study. *American Journal of Orthodontics and Dentofacial Orthopedics*. oct 2016;150(4):620-6.
29. Enrico G, Bartolucci C. Réussir les implants dentaires.

30. Dellavia C, Catti F, Sforza C, Tommasi DG, Ferrerio VF. Craniofacial growth in ectodermal dysplasia. An 8 year longitudinal evaluation of Italian subjects. *Angle Orthodontist*. 2010;80(4):733-9.
31. WALTER B. Prothèse fixée Approche clinique. 2017.
32. Schittly E, Schittly J. Prothèse amovible partielle ; Clinique et laboratoire.
33. Pompignoli M. Prothèse complète : Clinique et Laboratoire.
34. Maroulakos G, Artopoulou II, Angelopoulou MV, Emmanouil D. Removable partial dentures vs overdentures in children with ectodermal dysplasia: two case reports. *Eur Arch Paediatr Dent*. juin 2016;17(3):205-10.
35. Filius MAP, Cune MS, Koopmans PC, Vissink A, Raghoobar GM, Visser A. Dental implants with fixed prosthodontics in oligodontia: A retrospective cohort study with a follow-up of up to 25 years. *The Journal of Prosthetic Dentistry*. oct 2018;120(4):506-12.
36. Chrcanovic B. Dental implants in patients with ectodermal dysplasia: A systematic review. *Journal of Craniomaxillofacial Surgery*. août 2018;46(8):1211-7.
37. Yap AK, Klineberg I. Dental implants in patients with ectodermal dysplasia and tooth agenesis: a critical review of the literature. *International Journal of Prosthodontics*. juin 2009;22(3):268-76.
38. Guckes A, Scurria M, King T, McCarthy G, Brahim J. Prospective clinical trial of dental implants in persons with ectodermal dysplasia. *Journal of Prosthetic Dentistry*. juill 2002;88(1):21-5.
39. Attia S, Schaper E, Schaaf H, Pons-Kühnemann J, Schlenz MA, Streckbein P, et al. Evaluation of Implant Success in Patients with Dental Aplasia. *BioMed Research International*. 19 juin 2019;2019:1-8.
40. Aydinbelge M, Gumus H, Sekerci A, Demetoglu U, Etoz O. Implants in Children With Hypohidrotic Ectodermal Dysplasia: An Alternative Approach to Esthetic Management: Case Report and Review of the Literature. *Pediatric Dentistry*. oct 2013;35(5).
41. Enlow DH. Principles of bone remodelling.
42. Sosulski AB, Hayes JD. Cicatricial External Auditory Canal Stenosis Caused by Ectodermal Dysplasia: Rapp-Hodgkin Syndrome. *Ear, Nose & Throat Journal*. juin 2013;92(6).
43. Terheyden H, Wüsthoff F. Occlusal rehabilitation in patients with congenitally missing teeth—dental implants, conventional prosthetics, tooth autotransplants, and preservation of deciduous teeth—a systematic review. *International Journal of Implant Dentistry*. 2015;1(30).
44. Bergendal B, Ekman A, Nilsson P. Implant failure in young children with ectodermal dysplasia: a retrospective evaluation of use and outcome of dental implant treatment in children in Sweden. *International Journal of Oral and Maxillofacial Implants*. juin 2008;23(3):520-4.

45. Hadj-Rabia, S, Taieb C, Bodemer C. Protocole National de Diagnostic et de Soins Dysplasie Ectodermique Anhidrotique. 2019.
46. Jang H-W, Kang J-K, Lee K, Lee Y-S, Park P-K. A retrospective study on related factors affecting the survival rate of dental implants. *J Adv Prosthodont*. 2011;3(4):204.
47. Rad AS, Siadat H, Monzavi A, Mangoli A. Full Mouth Rehabilitation of a Hypohidrotic Ectodermal Dysplasia Patient with Dental Implants: A Clinical Report. *Journal of Prosthodontics*. mai 2007;16(3):209-13.
48. Singer SL, Henry PJ, Liddelow G, Rosenberg I. Long-term follow-up of implant treatment for oligodontia in an actively growing individual: A clinical report. *The Journal of Prosthetic Dentistry*. nov 2012;108(5):279-85.
49. MINISTÈRE DE LA SANTÉ, DE LA JEUNESSE ET DES SPORTS. Décision du 3 avril 2007 de l'Union nationale des caisses d'assurance maladie relative à la liste des actes et prestations pris en charge par l'assurance maladie [Internet]. *Journal Officiel de la République Française*; Disponible sur: https://www.ameli.fr/sites/default/files/Documents/3899/document/decision-03-04-07-uncam-actes-pris-en-charge_journal-officiel.pdf
50. Henry PJ, Liddelow G. Immediate loading of dental implants. *Australian dental journal*. juin 2008;53(Suppl 1):69-81.
51. Klemetti E. Is there a certain number of implants needed to retain an overdenture? *Journal of Oral Rehabilitation*. déc 2007;35(Suppl 1):80-4.
52. Celli D, Manente A, Grippaudo C, Cordaro M. Interceptive treatment in ectodermal dysplasia using an innovative orthodontic/prosthetic modular appliance. A case report with 10- year follow-up. *European Journal of Paediatric Dentistry*. 2018;19(4):307-3012.
53. Vieira karlla, Teixeira M, Guirado C, Gavião MB. Prosthodontic treatment of hypohidrotic ectodermal dysplasia with complete anodontia: Case report. *Quintessence Int*. 2007;38(7):75–80.
54. Patti A, Perrier D'arc G. Les traitement orthodontiques précoces. *Quintessence International*. 2003. (Réussir).
55. Bhavesh T, Rupinder B. Complete and Removable Partial Prosthesis for a Child with Hypohidrotic Ectodermal Dysplasia. *International Journal of Clinical Pediatric Dentistry*., avr 2013;6(1):71-4.
56. BASSIGNY F. Manuel d'orthopédie dento-faciale. 1991.
57. Wang H, Hung K, Zhao K, Wang Y, Wang F, Wu Y. Anatomical analysis of zygomatic bone in ectodermal dysplasia patients with oligodontia. *Clinical Implant Dentistry and Related Research*. 2019;21(2):310-6.
58. Renvert S, Hirooka H, Polyzois I, Kelekis-Cholakakis A, Wang H-L. Diagnosis and non-surgical treatment of peri-implant diseases and maintenance care of patients with dental implants – Consensus report of working group 3. *International Dental Journal*. 2019;69(S2):12-7.

59. Wang Y, He J, Decker AM, Hu JC, Zou D. Clinical outcomes of implant therapy in ectodermal dysplasia patients: a systematic review. *International Journal of Oral and Maxillofacial Surgery*. août 2016;45(8):1035-43.
60. Closs L, Weissbluth M, Nakamura E, Hermann F. Esthetic and Functional Rehabilitation for Oligodontia in the Mixed Dentition: Case Report. *Journal of dentistry for children*. 2012;79(3).

Vu, Le Président du Jury,

Date, Signature :

Vu, la Directrice de l'UFR des Sciences Odontologiques,

Date, Signature :

Vu, le Président de l'Université de Bordeaux

Date, Signature :

Collège des Sciences de la Santé

UFR des Sciences Odontologiques

Serment

En présence de mes Maîtres et de mes condisciples, je promets et je jure d'être fidèle aux lois de l'honneur et de la probité dans l'exercice de l'art dentaire.

Je donnerai mes soins gratuits à l'indigent et n'exigerai jamais un honoraire au-dessus de mon travail. Ma langue taira les secrets qui me seront confiés. Admis à l'intérieur des maisons, mes yeux ne verront pas ce qui s'y passe.

Mes connaissances et mon état ne serviront ni à diffuser des propos non avérés, ni à corrompre les mœurs, ni à favoriser le crime.

Je ne permettrai pas que des conditions de croyance, de nation et de race viennent s'interposer entre mon devoir et mon patient.

Je promets et je jure de conformer strictement ma conduite professionnelle aux principes et aux règles prescrites par le code de déontologie.

Si je remplis ce serment sans l'enfreindre, qu'il me soit donné de jouir heureusement de la vie et de ma profession, honoré à jamais parmi les hommes. Si je le viole et que je me parjure, puissé-je avoir un sort contraire.



Richard Brice Payet, Le
Thèse pour l'obtention du DIPLOME D'ETAT DE DOCTEUR EN
CHIRURGIE DENTAIRE

Médecine Buccale

Cas clinique : Prise en charge thérapeutique d'un patient atteint d'oligodontie due à une dysplasie ectodermique hypohidrotique

Résumé

L'oligodontie est une atteinte de la dentition pouvant engendrer de multiples problèmes de santé. Ces problèmes peuvent être d'ordre médical à cause d'un déficit masticatoire ou d'ordre psychosocial à cause de la perception de la maladie par l'entourage du patient. Cette atteinte est souvent la cause d'une maladie génétique, la dysplasie ectodermique hypohidrotique qui engendre aussi des déficits sur les autres organes issus de l'ectoderme. La prise en charge thérapeutique de ces patient fait appel à de nombreuses disciplines odontologiques et n'est pas toujours facile à mettre en œuvre et coordonner entre les différentes disciplines. Ici le l'objectif est de fournir un exemple de prise en charge afin de guider le praticien pouvant se retrouver confronté à ce type de problème.

Mots clés : Oligodontie, Dysplasie Ectodermique Hypohidrotique, Prise en charge thérapeutique

Clinical Case : therapeutic care of patients with oligodontia due to an hypohidrotic ectodermal dysplasia

Summary

Oligodontia is a lack of teeth that can induce several health problems. These problems can be medical due to chewing difficulties or psychosocial due to the perception of patient's relatives. Oligodontia is frequently associated to hypohidrotic ectodermal dysplasia wich is a geneticaldesease that affect others organs that comming from ectoderm. The therapeutic care of these patients need to apply several different odontological disciplines and is not always easy to manage. The aim of this study is to provide an example of therapeutic in order to guide the practitioner that could face this type of problem.

Key-words :Oligodontia, Hypohidrotic Ectodermal Dysplasia, Therapeutic care

Université de Bordeaux - Collège des Sciences de la Santé UFR des Sciences Odontologiques - Campus de Carreire 146 rue Leo Saignat 33076 Bordeaux cedex