



HAL
open science

Résultats et facteurs prédictifs de la chirurgie de Décompression Orbitaire dans la Neuropathie Optique Dysthyroïdienne

Élise Coirier

► **To cite this version:**

Élise Coirier. Résultats et facteurs prédictifs de la chirurgie de Décompression Orbitaire dans la Neuropathie Optique Dysthyroïdienne. Sciences du Vivant [q-bio]. 2020. dumas-02973840

HAL Id: dumas-02973840

<https://dumas.ccsd.cnrs.fr/dumas-02973840>

Submitted on 21 Oct 2020

HAL is a multi-disciplinary open access archive for the deposit and dissemination of scientific research documents, whether they are published or not. The documents may come from teaching and research institutions in France or abroad, or from public or private research centers.

L'archive ouverte pluridisciplinaire **HAL**, est destinée au dépôt et à la diffusion de documents scientifiques de niveau recherche, publiés ou non, émanant des établissements d'enseignement et de recherche français ou étrangers, des laboratoires publics ou privés.

**Thèse pour l'obtention du
DIPLOME D'ÉTAT DE DOCTEUR EN MÉDECINE
DISCIPLINE : OPHTALMOLOGIE**

Présentée et soutenue publiquement par

Elise COIRIER

Née le 27/10/1991 à Nantes (44)

Le 26 juin 2020

**Résultats et facteurs prédictifs de la chirurgie de Décompression
Orbitaire dans la Neuropathie Optique Dysthyroïdienne**

Directeur de thèse

Monsieur le Docteur LONGUEVILLE Eric

Rapporteur de thèse :

Monsieur le Professeur NICOLESCU-CATARGI Bogdan

Membres du jury

Président du Jury :

Monsieur le Professeur KOROBNIK Jean-François

Membres du Jury :

Madame le Professeur DELYFER Marie-Noelle

Madame le Professeur LIGUORO Dominique

Monsieur le Professeur NICOLESCU-CATARGI Bogdan

Monsieur le Docteur JACOMET Pierre-Vincent

Madame le Docteur COSTE-VERDIER Valentine

Monsieur le Docteur LONGUEVILLE Eric

REMERCIEMENTS

Aux membres du jury

Au président du jury, Monsieur le Professeur Jean-François KOROBELNIK,

Vous me faites l'honneur de présider ce jury et de juger cette thèse. Votre habilité chirurgicale, vos qualités humaines, ainsi que votre dévotion pour ce métier, sont un exemple pour moi. L'intérêt que vous portez sur les nouvelles technologies qui font évoluer sans cesse notre spécialité est admirable. Je vous remercie de m'avoir transmis vos connaissances pointues dans le domaine de l'ophtalmologie et notamment de la rétine. Que ce travail soit un signe de ma profonde reconnaissance.

Au rapporteur de cette thèse, Monsieur le Professeur Bogdan NICOLESCU-CATARGI,

Je suis très reconnaissante du temps et de l'énergie que vous avez consacré à l'évaluation de ce travail. C'est un grand honneur pour moi de bénéficier de votre expertise dans le domaine des dysthyroïdies, et de l'orbitopathie basedowienne. Je vous remercie de m'avoir mis en relation avec Monsieur le Professeur Jochen Lang. Soyez assuré de mon profond respect.

A Madame le Professeur Marie-Noelle DELYFER, membre du jury,

Vous me faites l'honneur de juger mon travail. Je vous remercie pour votre disponibilité et votre implication dans la formation des internes, qui malgré vos multiples devoirs, est sans faille. J'admire votre capacité de travail, et vos qualités humaines et professionnelles. Je suis honorée d'avoir pu bénéficier de votre grande expérience concernant la rétine médicochirurgicale. Veuillez recevoir mes plus sincères remerciements et ma gratitude.

A Madame le Professeur Dominique LIGUORO, membre du jury,

Vous me faites l'honneur de juger mon travail. Votre dévotion pour votre métier, vos qualités relationnelles et humaines incroyables, vos connaissances anatomiques pointues, et votre agilité chirurgicale hors pair, font de vous une personne exceptionnelle. Vous m'avez transmis beaucoup au sein de votre service. Veuillez trouver ici l'expression de ma profonde reconnaissance.

A Monsieur le Docteur Pierre-Vincent JACOMET, membre du jury,

Votre présence dans ce jury est une grande fierté pour moi. C'est un honneur de pouvoir bénéficier de votre expertise dans ce domaine. J'admire votre approche clinique et pédagogique dans le domaine des pathologies orbito-palpébrales. Je vous remercie du temps que vous m'avez accordé. Soyez assuré de ma profonde reconnaissance.

A Madame le Docteur Valentine COSTE, membre du jury,

Tu me fais l'honneur de juger mon travail. Tu as su me faire aimer la pédiatrie et l'orbito-palpébral grâce à tes qualités humaines et professionnelles. Ta passion pour ton travail, ton dynamisme, ta sincérité, et ta gentillesse font de l'unité du troisième un havre de paix et un lieu de transmission pour les internes. Merci pour le temps que tu m'as accordé pour juger ce travail, je t'en suis très reconnaissante.

A mon directeur de thèse, Monsieur le Docteur Eric LONGUEVILLE,

Vous m'avez fait l'honneur de diriger ce travail. Je vous remercie infiniment pour vos conseils avisés, votre disponibilité, votre soutien et vos encouragements tout au long de cette étude. Votre générosité, votre sincérité, votre bienveillance et vos qualités humaines incroyables, tant avec les patients, qu'avec nous font de vous une personne vraiment exceptionnelle. Vous m'avez accordé votre confiance en me présentant Martine, une personne formidable et généreuse avec un sens de la vie bouleversant. Je ne l'oublierai pas. Vous avez su m'ouvrir l'esprit vers d'autres univers comme celui infiniment riche de la musique. Enfin, vous m'avez permis de travailler sur le thème passionnant des orbitopathies dysthyroïdiennes et cela grâce à votre immense et admirable expérience dans ce domaine. Je vous remercie de m'avoir transmis vos vastes connaissances médicochirurgicales. Ce fut une expérience et un travail très enrichissant pour moi et je vous en serai éternellement reconnaissante.

A mes maîtres d'internat

Au **Professeur David Touboul**, pouvoir bénéficier de votre expérience dans le domaine de la cornée et de la réfractive durant notre internat est une chance. Merci.

Au **Docteur Cédric Schweitzer**, merci pour votre sens pédagogique tant en consultation que pendant les staffs. J'admire votre sens relationnel avec les patients et les internes. Travailler à vos côtés fut un réel plaisir. Vous avez su me faire apprécier le glaucome médical et chirurgical.

A **Emilie Tournaire**. Je te remercie pour ton implication dans l'enseignement et la transmission aux internes dans le domaine de la neuro-ophtalmologie. Tu nous as appris à rester toujours très systématique dans notre examen clinique.

Au **Docteur Rougier**, votre rigueur, votre spontanéité, et votre gentillesse font de vous un spécialiste et un ophtalmologue hors pair. Merci de m'avoir transmis vos connaissances si riches en terme d'inflammation oculaire, et de neuro-ophtalmologie.

A **Clémence Andrebes**, je te remercie de m'avoir fait découvrir la pédiatrie au travers de ton dynamisme, ton énergie et de la passion que tu montres dans ton travail.

A tout le **service de Neurochirurgie** du Professeur Liguoro. Ces six mois resteront à jamais gravés dans ma mémoire. Vous m'avez appris à travailler dans une atmosphère familiale, et soudée. En particulier merci à Vincent et Edouard pour nous avoir accompagné et soutenu durant ces premiers mois d'internat. Merci au Professeur Vignes. Je remercie également les Professeurs Dauteribes et San-Galli, qui je l'espère, profitent de leur nouvelle vie et de leur passion pour le golf. Je serai toujours admirative devant une telle dévotion pour votre métier, dont vous faites preuve jours et nuits. Vous faites une spécialité formidable et précieuse.

Au **service de diabétologie**: au Professeur Rigalleau, au Dr Baillet-Blanco, au Dr Mohammedi, à Laure et Emilie. Merci pour ces six mois enrichissant tant sur le plan humain que médical. Vous avez su m'enseigner votre spécialité avec passion. Merci aussi à mes cointernes endocrinologues Mathilde, Oriane et Ninon pour ces bons moments passés ensemble.

Au **service d'ophtalmologie de Pau** et à monsieur Williamson. Vous nous avez appris les bases de l'ophtalmologie qui nous ont permis ensuite d'évoluer pendant notre internat. Je garde un très bon souvenir de ce semestre.

Et enfin à **Cindy et au service de Libourne**. Cindy, j'ai pu apprécier tes qualités humaines et professionnelles. Merci pour ton sens pédagogique et ta volonté de former les internes, notamment à la chirurgie. Je te remercie de me donner ta confiance pour les prochaines années à venir.

Aux chefs de clinique et assistants qui m'ont formé

Merci **Valentine**. Ces six mois avec toi étaient incroyables. Ta gentillesse, ta générosité, ta bienveillance avec les patients, et ton immense sens pédagogique sont tant de choses qui font de toi quelqu'un d'exceptionnel. Tu es un exemple pour moi

Merci **Thibaut** pour ces six derniers mois (un peu entrecoupés...) au CHU. Tu as su me faire apprécier le glaucome au travers de ta rigueur, ta gentillesse, ton humour, ta curiosité, tes connaissances pointues dans ce domaine et ton habileté chirurgicale. Ne change rien.

Merci **Hélène Chan** pour ce semestre de pédiatrie. J'ai appris énormément de choses grâce à toi.

Marie-Victoire, cela a été un bonheur de partager ces deux semestres avec toi. Tu es unique, spontanée, émotive, drôle, et brillante. Je suis tellement heureuse pour ton petit Marceau. Je sais que tu seras une super maman et une super ophtalmo.

Solène, en parlant de super maman et de super ophtalmo. Je suis contente de pouvoir travailler en ton agréable compagnie ces prochaines années.

Merci **Sarra**. Tes connaissances, ta force de travail, ta passion pour la rétine, mais aussi ton humour et ta bonne humeur sont un exemple pour nous.

A Antoine, Thomas, Quentin, Romain, Samy, merci de m'avoir accompagné au début de mon internat.

A Cyril, Pierre, Caro D, Gabrielle, Audrey-Elodie, Camille, Caro M, et aussi Gobain, Hélène N, Laura, et Grégoire, vous qui avez été mes cointernes et qui êtes chefs maintenant. Je suis heureuse d'avoir pu partager ces moments avec vous.

A toute l'équipe du service d'Ophtalmologie de Bordeaux

Aux cadres Mme Maury, Mme Pruvot, Mme Haidar et Mme Tubiana.

Aux secrétaires pour l'importance de leur travail, et plus particulièrement en cette période de crise sanitaire: Isabelle, Fanny, Marie, Manon, Marina, Virginie...

Aux IBODE, vous formez une équipe soudée et dynamique. Travailler avec vous fut un plaisir: Nathalie, Nathalie bis, Xavier, Marie-Pierre, Mélanie, Nicolas, Béatrice, et aussi Sylvie, Barbara et Tania.

Aux IDE d'hospitalisation et de consultation, pour votre aide précieuse et votre sympathie: Jean-Baptiste, Stéphanie, Annick, Sylvie, Céline, Cathy, Lydia, Astrid et aussi Anthony, Ghislaine, Karine, Françoise, Christelle...

Aux orthoptistes pour tout votre travail et votre implication : Susan, Elodie, Marion, Axelle, Aline, Corinne, Béatrice, Brigitte...

A tous les élèves orthoptistes pour leur travail.

Aux filles de l'accueil et des archives pour leur bonne humeur et leur implication.

A mes amis et à mes cointernes

A Clara, bientôt la meilleure des mères. Tu es plus qu'une sœur pour moi. Notre amitié est indestructible.

A Sarah, Momo et Louch. Quelle chance d'avoir pu se retrouver toutes les quatre à Bordeaux. Dix ans maintenant que l'on partage tout. Des vacances, weekend, soirées .. aux examens, révisions, et sous-colles ECN/EBO...! Vous êtes des amies en or et je suis vraiment heureuse de pouvoir partager mon quotidien avec vous.

Aux Nantais, à la secte et aux vacances en famille, merci pour tous ces moments incroyables passés ensemble.

A Margaux pour ta spontanéité, ta bonne humeur et ton humour, mais aussi pour ta bienveillance et notre profonde amitié. A Océane et ton petit Ulysse à croquer.

A Marine, Vicosor, Axel petit Bn, Féfouille, Alexo, Benjus, Julian, Jean-Ba et leurs femmes. Merci pour tous ces moments bananesques et plein d'amour.

A Priscille, merci pour cette amitié, ces trois années de collocation, et ces longues soirées à refaire le monde.

A Juliette, ma co-rideuse, le coup de cœur de ma vie bowdelaise. A nos multiples tentatives de kite/surf et, à nos futures sorties vélo libournaises (et à ta sorbetière).

A tous mes amis de l'athlétisme. Pour toutes ces séances sur la piste à braver le chrono et le Tartan. Mais aussi pour tous ces moments d'amitié. Merci Manue pour ton dévouement et ta disponibilité. Merci d'accepter que je ne puisse pas toujours être présente aux entraînements.

A mes anciens colocataires Pierre et Nico, et tous mes amis bordelais bien trop nombreux pour être cités au risque d'en oublier.

A tous mes cointernes, merci pour tous ces moments passés ensemble dans l'entre-aide et la bonne humeur: Bobo le plus cool des réunionnais, Marie ma binôme paloise et libournaise, Guillaume Morange (et le thermomix), Anaïs et les oréos, Toto et les lunettes bicolores, Marine et la joie de vivre, Marion la douceur incarnée, Paulin le bipède, Arthur la force tranquille, Benoit le geek ophtalife, Maud le petit rayon de soleil, Moe toujours discret et gentil, Julia la plus calme, Maxime le marié 2019 (meilleure année), Delphine la mignonnerie incarnée, Diane la plus attentionnée.

Et les plus jeunes: Axel le festivalier, Nico le sportif toujours le sourire au lèvres, Thibault et son accent de Marmande, Ph le pioupiou bordelais préféré, Nathalie et les petits noeuds dans les cheveux.

Et à tous les nouveaux pioupious de la promo 2019, vous avez déjà bien progressé et c'est avec plaisir que je vous retrouverai à Libourne

A ma famille

A Papa et maman. Sans vous je n'en serai pas là. Je vous dois tout. Merci pour votre générosité, et votre amour. Vous nous avez fait découvrir tellement de choses et transmis de si grandes valeurs. Je sais que vous avez toujours tout fait pour qu'on puisse choisir la vie qui nous rend heureux, et je crois que vous avez réussi ! Merci.

A Gaëtano le pro, mon frère chéri, sous tes airs un peu tête en l'air, tu es la personne la plus attentionnée que je connaisse. Tu as toujours veillé sur moi, et là encore tu as su me venir en aide pour les statistiques de ma thèse. Même si je suis un peu plus loin maintenant, je sais que l'on sera toujours soudés, comme on l'a toujours été dans les moments difficiles ou heureux de la vie.

A mes grands-parents GP&GM, quel bonheur de vous avoir en pleine forme. A toutes ces soirées d'été à Pénestin, qui ont marqué notre enfance.

A tous mes cousins, oncles et tantes, et toutes ces vacances passées ensemble.

A Georgette, Eugène, et Marie-Hélène, qui seront toujours présents dans nos cœurs.

A Thibaut et Christine, Cyprien, Romane, et Klouk. Je n'aurai pas pu mieux tomber. Cette subtile harmonie entre la folie artistique, l'humour de Thibaut et la bienveillance, la générosité, et la douceur de Christine. Cyprien et les gnocchis à la banane, Romane et sa bonne humeur, et Klouk mon fidèle défenseur que j'ai vu grandir d'années en années... Merci ! Vous êtes formidables et je suis heureuse d'appartenir maintenant à votre famille.

A Hendrik mon mari,

Avec qui j'ai tout partagé depuis 10 ans,

Et avec qui je veux partager le reste de ma vie.

Sans toi la vie n'aurait pas la même saveur.

Merci.

TABLES DES MATIERES

I. LISTE DES ABREVIATIONS	8
II. INTRODUCTION.....	9
1. DÉFINITION.....	9
2. EPIDÉMIOLOGIE ET HISTOIRE NATURELLE.....	9
3. PHYSIOPATHOLOGIE.....	10
4. FACTEURS DE RISQUE DE DÉVELOPPER UNE NOD	13
5. EVALUATION CLINIQUE	13
6. PRISE EN CHARGE.....	16
7. ANATOMIE DE L'ORBITE ET DU NERF OPTIQUE.....	19
8. LA DÉCOMPRESSIION ORBITAIRE.....	22
III. JUSTIFICATION DE L'ETUDE	27
IV. DYSTHYROID OPTIC NEUROPATHY AND ORBITAL DECOMPRESSION : A RETROSPECTIVE STUDY OF 38 PATIENTS AND 58 DECOMPRESSIONS(ARTICLE 1)28	
1. ABSTRACT.....	28
2. MANUSCRIPT	29
V. PREDICTIVE FACTORS OF OUTCOME IN ORBITAL DECOMPRESSION FOR DYSTHYROID OPTIC NEUROPATHY (ARTICLE 2).....	50
1. ABSTRACT.....	50
2. MANUSCRIPT	51
VI. CONCLUSION ET PERSPECTIVES.....	72
VII. ANNEXES.....	74
1. ARTICLES RECHERCHANT LES FACTEURS PRÉDICTIFS DE DO POUR NOD	74
2. PHOTOS DE NOTRE SÉRIE.....	75
VIII. REFERENCES.....	80
IX. SERMENT D'HIPPOCRATE	88

I. LISTE DES ABREVIATIONS

OD Orbitopathie dysthyroïdienne

NOD Neuropathie optique dysthyroïdienne

NO Nerf Optique

EUGOGO European Group of Graves' Orbitopathy

TSH : Thyroid Stimulating Hormone

IGF1 : Insulin-like growth factor 1

IFN γ : Interferon-gamma

TNF α : Tumor necrosis factor alpha

ILK 1 β : Interleukine 1 beta

GAG : Glycosaminoglycane

NOIAA Neuropathie optique ischémique antérieure aigue

OR : Odds Ratio

SAOS Syndrome d'apnée du sommeil

VISA : vision, inflammation, strabismus, appearance

NOSPECS : Acronyme pour : 0: No signs or symptoms, 1: Only signs, no symptoms

2: Soft tissue involvement, 3: Proptosis, 4: Extraocular muscle involvement,

5: Corneal involvement, 6: Sight loss

CAS Clinical activity score

PEV Potentiel évoqué visuel

CV Champ visuel

DPAR Déficit pupillaire afférent relatif

DO Décompression orbitaire

MAVC Meilleure Acuité Visuelle Corrigée

II. INTRODUCTION

1. Définition

L'orbitopathie dysthyroïdienne (OD) est une pathologie inflammatoire dysimmunitaire de l'orbite, qui entraîne une infiltration des tissus mous intra-orbitaires (1). Elle est associée dans 80 % des cas à une hyperthyroïdie, dans 5 à 10 % des cas à une hypothyroïdie, et plus rarement dans 5 % des cas à une euthyroïdie (2).

Parmi les cas d'OD, il existe proportionnellement 65% de formes minimales, 29,4 à 33% de formes modérées à sévères et 2,0% de formes menaçant le pronostic visuel (3).

La Neuropathie optique dysthyroïdienne (NOD) correspond à un déficit fonctionnel du nerf optique (NO) potentiellement cécitant (4) et survenant dans environ 2 à 5 % des OD (3,5). Elle résulte d'un étirement (6) ou d'une compression à l'apex par augmentation du volume des muscles et de la graisse intra-orbitaire dans une cavité osseuse inextensible (7).

2. Epidémiologie et histoire naturelle

La prévalence de l'OD en Europe a été estimée par le comité EUGOGO en 2017 à 8.97 pour 10 000 habitants, tous stades de la maladie confondus (3) .

L'incidence de l'OD est de 0.483/10 000/an (3). Elle varie en fonction de l'âge et du sexe (8). L'incidence la plus grande se situe entre 40 et 60 ans à 26.7 cas/10 000/an chez la femme et 0.054 cas/10 000/an chez l'homme (3).

L'OD apparaît généralement dans les 6 mois suivant le diagnostic d'hyperthyroïdie, mais peut survenir jusqu'à un an avant ou 5 ans après (9). Une atteinte orbitaire est retrouvée chez 25% des patients présentant une maladie de Basedow, et constitue la plus fréquente des atteintes extra-thyroïdiennes (10) .

L'OD est une maladie chronique évoluant habituellement sur 2 à 3ans. L'histoire naturelle de la maladie évolue en 2 phases selon la courbe de Rundle (11). Une phase inflammatoire de 12 à 18 mois est suivie d'une phase de fibrose sans retour à l'état antérieur. Rarement, dans 1,7% (12) à 15,7% des cas (13), la maladie peut se réactiver après plusieurs années de guérison.

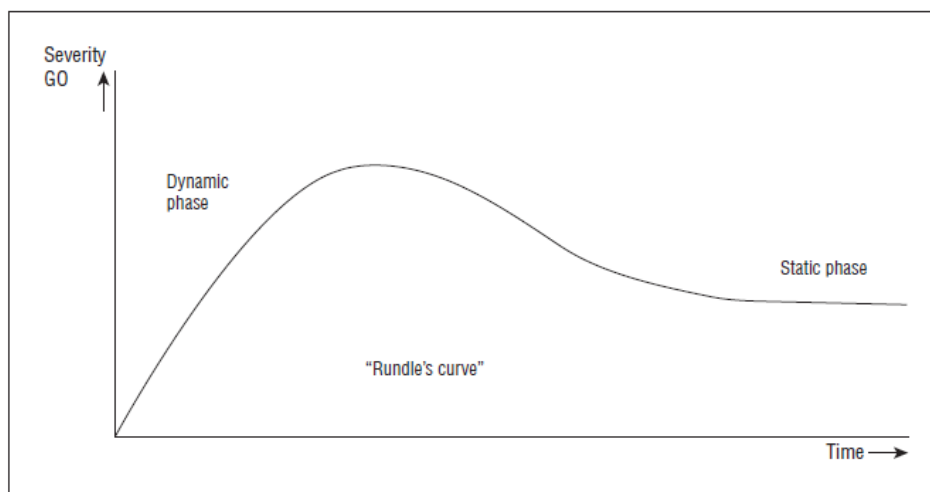


Figure 1- Courbe de Rundle (11)

3. Physiopathologie

3.1. Physiopathologie de l'OD

La physiopathologie de l'OD se base sur une réaction immunitaire croisée entre les tissus thyroïdiens et orbitaires (14).

Il s'agit d'un mécanisme dysimmunitaire qui met en jeu une activation réciproque entre les lymphocytes B et T, et les fibroblastes orbitaires (1).

Les lymphocytes B et macrophages orbitaires agissent comme des cellules présentatrices d'antigènes et activent les lymphocytes T en présentant les récepteurs de la TSH et de l'IGF1(15) .

Les lymphocytes T activés produisent des cytokines (IFN γ , TNF α , ILK 1 β) qui entraînent la prolifération de fibroblastes. Les fibroblastes sont également activés directement par les anticorps anti récepteur à la TSH et l'IGF1.

Les fibroblastes activés entraînent une production de glycosaminoglycanes (GAG) hydrophiles responsables de l'oedème musculaire (16).

Cette synthèse accrue de GAG agirait aussi sur la différenciation cellulaire de fibroblastes en pré-adipocytes puis adipocytes péri-orbitaires entraînant une hypertrophie cellulo-graisseuse.

Ces phénomènes entraînent l'augmentation du volume intraorbitaire, dans une cavité osseuse inextensible.

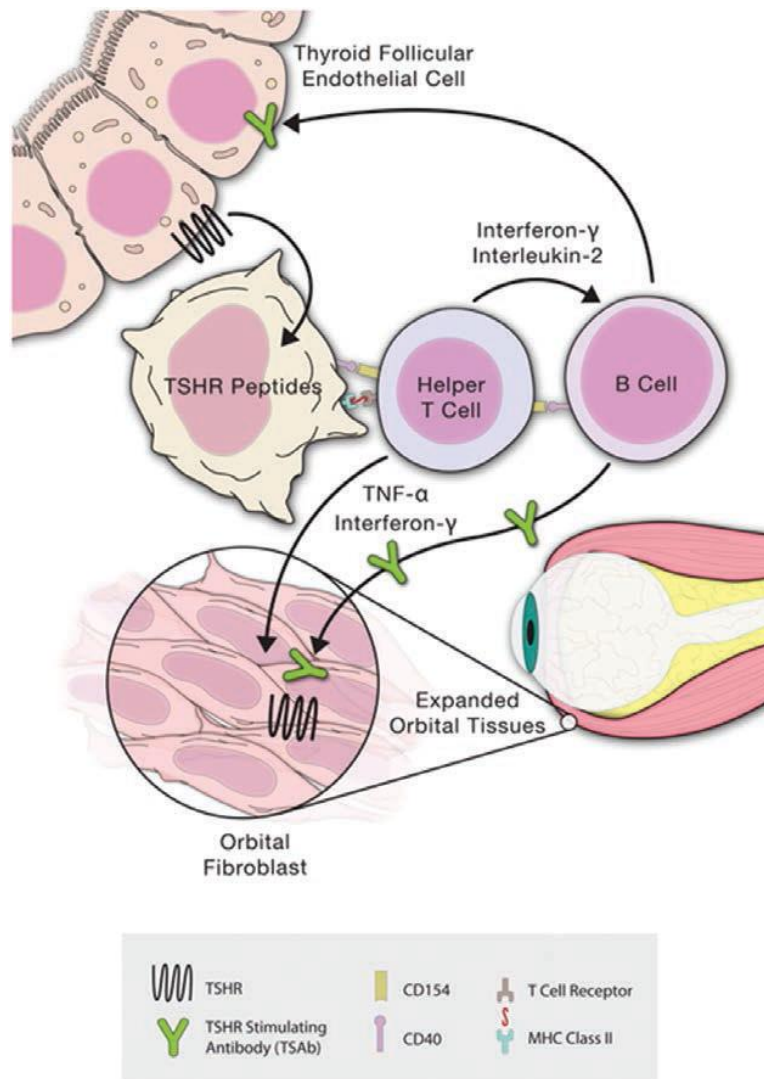


Figure 2- D'après Diana et al (15), Physiopathologie de l'orbitopathie basedowienne.

3.2. Physiopathologie de la NOD

La physiopathologie de la NOD est multifactorielle : mécanique, inflammatoire, et ischémique.

La cause de NOD la plus largement admise est la **compression du nerf optique à l'apex orbitaire** (7) par des muscles oculomoteurs élargis, atteints par un processus auto-immun et inflammatoire (17) dans une orbite osseuse inextensible. Les muscles oculomoteurs convergent à ce niveau vers leur insertion commune: l'anneau tendineux commun (18). Cette compression altère le NO en provoquant une ischémie ou une inhibition du flux axonal. Plus l'apex est étroit, plus le risque de NOD est important comme le suggèrent Chan et al (19).

Le muscle droit médial est le deuxième muscle le plus atteint dans l'OD après le droit inférieur (20). Il est aussi le plus proche du NO à cet endroit. Son volume au scanner a déjà été décrit comme facteur prédictif de survenue de NOD (21).

Le NO peut souffrir aussi d'un **étirement** par déplacement antérieur du globe, surtout lorsqu'il est de petite taille comme le suggèrent Anderson et al (6). Bain et al (22,23) ont montré que le NO, étant, issu du système nerveux central, aurait une structure différente des nerfs périphériques, qui le rendrait plus susceptible à l'étirement. De plus, l'élongation du nerf optique le rendrait plus fragile face aux phénomènes microvasculaires ischémiques, à l'inflammation environnante, et aux altérations du flux axonique mécanique ou métabolique (24).

L'augmentation de la pression rétrobulbaire semble également avoir un rôle de compression direct sur le NO comme le suggèrent Otto et al (25).

Bien qu'il n'existe pas d'**inflammation** directe du NO (26) dans l'OD, la réaction inflammatoire joue un rôle majeur dans l'augmentation du volume intra-orbitaire (1). De plus, Yanik et al (27) ont montré que l'inflammation pouvait être associée à des modifications vasculaires, rendant le NO plus fragile à la compression.

Des modifications **vasculaires** sont également impliquées au niveau de l'artère ophtalmique et de l'artère centrale de la rétine, révélées par échodoppler (27) . Des cas de neuropathie optique ischémique antérieure aiguë (NOIAA) ont aussi été décrits (28,29). Plus récemment des modifications du réseau capillaire péripapillaire superficiel ont été montrées grâce à l'OCT-angiographie (30,31).




Figure 3- Schéma d'une Orbite droite d'après Civit et al (32). Vue antérieure.
Anneau tendineux commun de Zinn.

Muscles intraorbitaires: R: releveur de la paupière supérieure DS: droit supérieur DM: droit médial DI: droit inférieur DL: Droit latéral OS: oblique supérieur OI: oblique inférieur

4. Facteurs de risque de développer une NOD

4.1. Facteurs de risque non modifiables

Génétique: Plusieurs gènes impliqués dans la maladie de Basedow ont été retrouvés comme le CD40, CTLA4, PTPN22, FCRL3, ou les gènes de la thyroglobuline et du récepteur à la TSH (33), mais aucun n'est lié particulièrement avec le développement d'une OD ou d'une NOD (34).

Age et sexe: L'âge supérieur à 60 ans est le facteur de risque le plus important de développer une NOD pour un patient atteint d'OD (26). Les patients de sexe masculin sont également plus à risque (35).

4.2. Facteurs de risque modifiables

Tabac: Le risque relatif lié au tabac, de développer une OD chez les patients atteints de maladie de Basedow est de 7,7 (36). Lee et al (37) ont montré que le tabac était aussi un facteur prédictif de développer une OD sévère (OR=6,57) et une NOD (OR=10,00). Le mode d'action, mal élucidé, multifactoriel, met en jeu des mécanismes d'autoimmunité, d'inflammation et d'hypoxie (38).

Dysfonction thyroïdienne: l'hypothyroïdie et l'hyperthyroïdie sont des facteurs de risque de sévérité de l'OD (39).

Traitement par iode radioactif: L'IRAthérapie est un facteur de risque de progression de l'OD et donc de NOD (34). Contrairement aux médicaments antithyroïdiens et à la thyroïdectomie, l'IRAthérapie induit une réactivation transitoire de l'autoimmunité (40). Elle est donc à éviter chez les patients avec atteinte ophtalmique ou doit être encadrée par une corticothérapie (41).

Anticorps anti-récepteur à la TSH: Ponto et al (42) ont montré qu'un taux d'anticorps anti-récepteur à la TSH élevé était associé à la présence d'une NOD d'apparition récente.

Diabète: Kalmann et al (43) ont trouvé que les diabétiques atteints d'OD développaient plus de NOD et que le traitement de la NOD paraissait être moins efficace chez ces patients. La microangiopathie diabétique et l'hypoxie qui en résulte fragiliseraient le NO face à la compression des muscles à l'apex.

Syndrome d'apnées obstructives du sommeil (SAOS): Habib et al (44) ont trouvé une prévalence plus importante de patients atteints de SAOS dans le groupe de patients avec NOD comparé au groupe sans NOD.

5. Evaluation Clinique

Plusieurs systèmes de classification d'activité et de sévérité de l'OD ont été conçus afin de pouvoir standardiser la prise en charge de cette maladie (45).

Les classifications VISA (vision, inflammation, strabismus, appearance)(46) et EUGOGO (European Group of Graves' Orbitopathy) (47) sont les plus connues. Ici nous détailleront les scores d'activité et de sévérité développés par l'EUGOGO, car ce sont les plus fréquemment utilisés en Europe.

5.1. Activité de l'OD

Le score d'activité clinique, Clinical Activity Score (CAS) permet d'évaluer le caractère inflammatoire de l'orbitopathie selon 7 items. Il a été décrit pour la première fois par Mourits en 1997 (48) puis modifié par le groupe EUGOGO en 2006 (49). L'OD est considérée comme active avec un score $\geq 3/7$. On compte un point pour chacun des signes suivant si présent :

- Douleur rétro-oculaire spontanée
- Douleur à la mobilisation
- Hyperhémie conjonctivale
- Chémosis
- Oedème de la caroncule et/ou du repli semi-lunaire
- Hyperhémie palpébrale
- Oedème palpébral

5.2. Sévérité de l'OD

Pour évaluer la sévérité de l'OD, la classification de NOSPECS décrite par Werner en 1969 (50) et rééditée en 1977 (51) a longtemps été utilisée. Désormais, la classification la plus utilisée en Europe et la plus récente est celle en trois stades de l'EUGOGO, établie en 2016 (47).

Atteinte minime	Impact mineur sur la vie quotidienne ne justifiant pas un traitement immunosuppresseur ou chirurgical. <u>Au moins un des signes suivants:</u> <ul style="list-style-type: none">• Rétraction palpébrale < 2 mm• Atteinte minime des tissus mous• Exophtalmie < 3 mm• Diplopie intermittente ou absente• Kératite superficielle
Atteinte modérée à sévère	Sans atteinte menaçant le pronostic visuel mais dont l'impact sur la vie quotidienne justifie le recours à un traitement immunosuppresseur (si OD active) ou chirurgical (si OD inactive). <u>Deux ou plus des signes suivants :</u> <ul style="list-style-type: none">• Rétraction palpébrale ≥ 2 mm• Atteinte modérée à sévère des tissus mous• Exophtalmie ≥ 3mm (au delà de la norme pour le sexe et l'ethnie)• Diplopie permanente ou non permanente
Menace du pronostic visuel	<ul style="list-style-type: none">• Neuropathie optique• Ulcère cornéen

Tableau 1- Score de sévérité selon l'EUGOGO (47)

5.3.Diagnostic de NOD

Contrairement aux nombreux scores évaluant l'OD, il n'existe pas réellement d'évaluation clinique standardisée de la NOD. La plupart des cliniciens utilisent une combinaison de signes cliniques et paracliniques évaluant la fonction du NO.

Dans le but de standardiser le diagnostic de NOD, le comité EUGOGO a consacré un article sur les caractéristiques cliniques et paracliniques utilisées par sept différents centres européens dans le diagnostic de NOD (5). Le but était d'évaluer la prévalence de certains signes cliniques dans un groupe de patients avec NOD par rapport à un groupe sans NOD.

Critère clinique testé	Part de yeux présentant le critère clinique anormal parmi les yeux avec NOD diagnostiquée (%)
• Altération de la vision des couleurs	77
• Baisse de l'Acuité visuelle	80
• Encombrement à l'apex orbitaire au scanner	95
• Oedème papillaire	56
• Papille pâle	4
• Déficit du champ visuel	71
• Anomalie de latence des PEV	73
• Exophtalmie > 21 mm	62
• Déficit pupillaire afférent relatif	45
• CAS > 3 mm	61
• Etirement du nerf optique à l'imagerie	33

Tableau 2- Fréquence de signes cliniques anormaux dans les NOD, retrouvés dans une étude de l'EUGOGO (5) *PEV= Potentiels évoqués visuels*

Ainsi, la majorité des études se basent sur des examens évaluant l'atteinte fonctionnelle du NO parmi : Vision des couleurs, Champ visuel (CV), Acuité visuelle (52–54).

Certains signes très évocateurs, sont inconstants comme la présence d'un œdème papillaire (55). De même, un déficit pupillaire afférent relatif (DPAR) n'est pas toujours présent, dans la mesure où l'atteinte fonctionnelle du NO est bilatérale et symétrique dans 40% des cas (5).

L'imagerie dans la NOD n'établit pas le diagnostic, mais aide à déterminer le mécanisme de souffrance du NO, par compression à l'apex ou étirement. Elle permet également une analyse des tissus mous environnants (56) . Ainsi, le scanner sans injection de produit de contraste et l'IRM permettent l'étude de l'exophtalmie, du volume des muscles et de la graisse, du NO, de l'encombrement à l'apex, et de la paroi médiale de l'orbite qui peut être incurvée en cas d'hyperpression intra-orbitaire et d'hypertrophie du muscle droit médial (57). Ces éléments font partie de la grille biométrique établie par Cabanis (58) dans l'évaluation de l'OD.

Le scanner permet aussi un examen des sinus à la recherche d'une pathologie sinusienne contre-indiquant provisoirement un geste de décompression orbitaire ou une corticothérapie.

L'IRM sans injection de gadolinium, permet d'évaluer l'inflammation des muscles qui apparaît en iso- ou hyposignal T1, et hypersignal T2. Elle peut rechercher aussi des signes

de fibrose en iso signal T1 et hyposignal T2. Le signal musculaire a déjà été utilisé pour évaluer la réponse au traitement anti-inflammatoire (59).

6. Prise en charge

6.1.Historique

La prise en charge de l'OD a beaucoup évolué ces 150 dernières années (60). Autrefois de très mauvais pronostic fonctionnel, esthétique et parfois vital, l'OD entraînait parfois des infections oculaires ou orbitaires sévères nécessitant une énucléation (61).

La décompression orbitaire (DO) a été le premier traitement employé (62) . Toutefois, la DO ne permet pas de traiter l'inflammation, ni de limiter la durée d'évolution de la maladie (60). De plus, lorsqu'elle est réalisée en phase inflammatoire, elle est plus à risque de complications (63).

L'évolution des connaissances physiopathologiques de la maladie a ensuite permis l'essor de traitements médicaux afin de réserver la chirurgie aux cas les plus sévères et à la prise en charge des séquelles à distance. Leur objectif est de diminuer le volume des tissus mous intraorbitaires en agissant sur l'inflammation (64) .

Ainsi, la corticothérapie a montré son efficacité dans l'amélioration de l'OD par son action anti inflammatoire (65). Elle a été utilisée par voie orale dans un premier temps (66). Puis son administration par voie intraveineuse a montré de meilleurs résultats, avec moins de morbidité (65) .

La radiothérapie a également fait la preuve de son efficacité sur l'OD modérée à sévère active, notamment lorsqu'elle est associée à une corticothérapie (67–69).

Plus récemment, de nouveaux traitements immunomodulateurs tels que le Rituximab (70) ou le Tocilizumab (71) ont été développés pour le traitement de l'OD, ou sont en cours d'étude.

6.2.Prise en charge actuelle selon l'EUGOGO

La prise en charge de l'OD en Europe a été standardisée par les recommandations de l'EUGOGO en 2016 (47). Elle consiste en des mesures thérapeutiques communes et un traitement particulier en fonction du CAS, du stade de sévérité, ainsi que de l'impact sur la qualité de vie du patient. Cela est détaillé dans la *figure 3*.

Stratégie thérapeutique spécifique en fonction du CAS et du stade de sévérité :

Formes simples:

Le comité EUGOGO (7) conseille une supplémentation de Sélénium pendant 6 mois.

Formes modérées à sévères actives :

Le traitement de première intention est la corticothérapie à forte dose, de préférence par voie intraveineuse. La dose cumulée optimale est d'environ 4,5 – 5 g (dose maximale 8g)

de Méthylprednisolone (72,73). Les traitements de seconde ligne, si échec, sont ensuite à discuter selon les cas: second cycle de glucocorticoïdes intraveineux, radiothérapie orbitaire ou Ciclosporine, Rituximab, Tocilizumab ou surveillance.

Formes menaçant le pronostic visuel (NOD):

Urgence thérapeutique, une corticothérapie intraveineuse forte dose est nécessaire: 500 mg – 1g de méthylprednisolone par jour pendant 3 jours.

Si la NOD a été améliorée au bout de 2 semaines, un traitement par injections de méthylprednisolone intraveineuse hebdomadaire doit être poursuivi comme décrit pour la prise en charge de l'OD modérée à sévère et active.

Une chirurgie de décompression de l'apex orbitaire est recommandée en cas d'absence de réponse au traitement, ou réponse insuffisante, au bout de 2 semaines.

Réhabilitation:

Les traitements de réhabilitation : chirurgie de décompression orbitaire pour traitement d'une exophtalmie, chirurgie de strabisme, et chirurgie des paupières sont réalisés dans cet ordre, et après au moins 6 mois d'euthyroïdie et d'inactivité de la maladie.

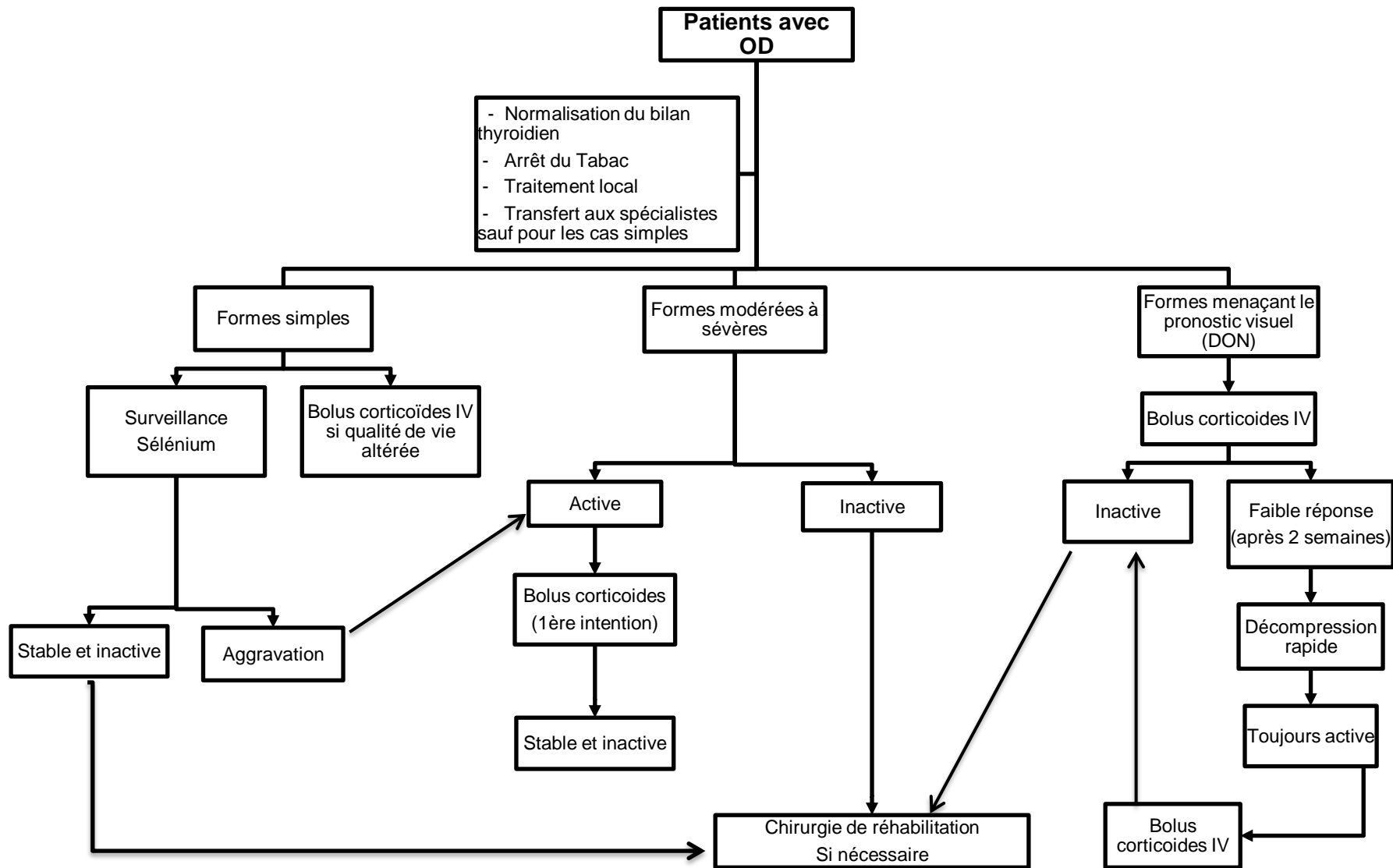


Figure 4- Prise en charge de l'orbitopathie dysthyroïdienne selon les recommandations de l'EUGOGO 2016 (47)

7. Anatomie de l'orbite et du nerf optique

7.1. Orbite osseuse : parois orbitaires

L'orbite osseuse est une pyramide quadrangulaire à base antérieure large et à sommet postérieur étroit. Elle est composée de quatre parois. L'axe orbitaire, oblique en dehors, fait un angle d'environ 25 degrés par rapport à un axe antéropostérieur (32). Le volume orbitaire moyen est de 26 à 28 cm³ et varie en fonction du sexe (74) .

La paroi **supérieure**, triangulaire à base antérieure, est constituée, en avant de l'os frontal et en arrière de la petite aile du sphénoïde. Elle sépare l'orbite de la fosse crânienne antérieure et du sinus frontal (32).

La paroi **latérale**, est constituée en avant par l'union de l'os frontal en haut et l'os zygomatique en bas formant la suture frontozygomatique. En arrière elle est constituée par la grande aile du sphénoïde (75). Elle sépare l'orbite de la fosse temporale en avant, et de la fosse crânienne moyenne en arrière. Elle forme la paroi la plus solide de l'orbite (32).

La paroi **inférieure ou plancher de l'orbite**, est constituée par l'os zygomatique en avant et latéralement, et par l'os maxillaire en avant et médialement. En arrière, le processus orbitaire du palatin forme la suture palatomaxillaire (32). Elle est très fine et sépare l'orbite du sinus maxillaire. Cette paroi est marquée d'arrière en avant par le sillon infra-orbitaire, se poursuivant par le canal infra-orbitaire, et se terminant au niveau du foramen infra-orbitaire qui conduit le nerf infraorbitaire (74).

La paroi **médiale**, forme un quadrilatère constitué de quatre os d'avant en arrière : le processus frontal du maxillaire, avec la crête lacrymale antérieure, puis l'os lacrymal, avec la crête lacrymale postérieure, puis la lame orbitaire de l'ethmoïde, puis enfin la paroi latérale du corps du sphénoïde. Elle sépare l'orbite des cavités nasales, des sinus ethmoïdaux et sphénoïdaux (32).

L'orbite osseuse est tapissée par le **périoste orbitaire**, qui constitue l'enveloppe la plus externe du contenu orbitaire. Il se présente sous la forme d'une membrane fibreuse résistante, séparant le contenu du contenant (76). Au cours de la chirurgie de décompression orbitaire, une excision ou des incisions périoste sont réalisées pour autoriser l'expansion du contenu orbitaire sous la forme d'une hernie (77).

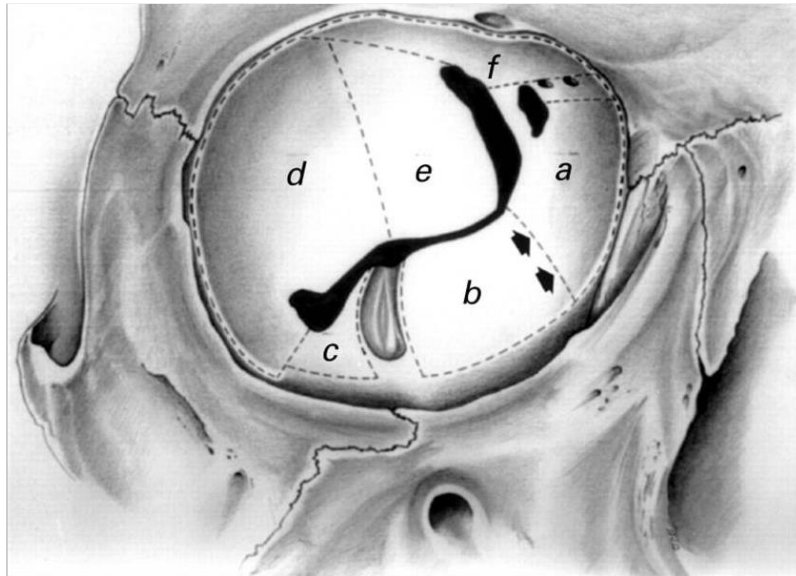


Figure 5- D'après Paridaens et al. (78) .Vue antérieure de l'orbite osseuse droite. paroi médiale (a), plancher orbitaire divisé par le nerf infra-orbitaire en une partie médiale (b) et une partie latérale (c), paroi latérale antérieure(d), postérieure (e) et paroi supérieure orbitaire (f).

7.2.Nerf optique et rapports intraorbitaires

a) Trajet du NO

Le nerf optique (NO), ou deuxième paire crânienne, est constitué des axones du premier neurone de la voie visuelle principale qui feront relais au niveau du corps géniculé latéral (79). Le trajet de ces axones de la papille jusqu'à l'angle antéro-latéral du chiasma correspond au NO. Il peut être divisé en trois portions : intraorbitaire, intracanaulaire et intracrânienne (79).

La portion intraorbitaire comprend une portion intraoculaire avec la papille, puis une portion rétrobulbaire qui débute dans la région rétrolaminaire.

Les fibres nerveuses rétiniennes, correspondant à la région prélaminaire, traversent la paroi sclérale au travers de la lame criblée ou région laminaire. Puis la myélinisation du NO débute dans la région rétrolaminaire, le NO augmente de taille et obtient un diamètre de 3 à 4 mm, soit deux à trois fois la taille de la papille (80).

Dans sa portion rétrobulbaire, le nerf optique mesure environ 20 à 30 mm (18). Il forme 2 flexuosités : antérieure à convexité interne et postérieure à convexité externe. Il forme ainsi un S allongé et oblique en arrière, en dedans et un peu en bas et se rapproche du plancher orbitaire sur son trajet (74). Tout au long du trajet orbitaire le nerf est entouré par les 3 gaines méningées. Au niveau de l'apex orbitaire la dure-mère fusionne avec le périoste et avec l'anneau tendineux commun (81).

La portion intracanaulaire mesure 5mm et se situe dans le canal optique (32). Le canal optique est oblique en dedans en arrière et en haut et a la forme d'un entonnoir à sommet antérieur (32). Le NO, entouré des 3 gaines méningées, est fixé au périoste par la

dure mère (81) constituant ainsi un segment fixe entre deux portions mobiles, source de fragilité face aux traumatismes (82).

La portion intracrânienne mesure de 10 à 15mm et a un trajet oblique en dedans et en arrière jusqu'à l'angle antéro-latérale du chiasma (81). Il peut être rectiligne ou courbe à concavité externe selon sa longueur. Dans cette partie le NO n'est entouré que de la pie-mère, car la dure-mère forme le périoste du sphénoïde au niveau de l'orifice intracranien du canal optique (81).

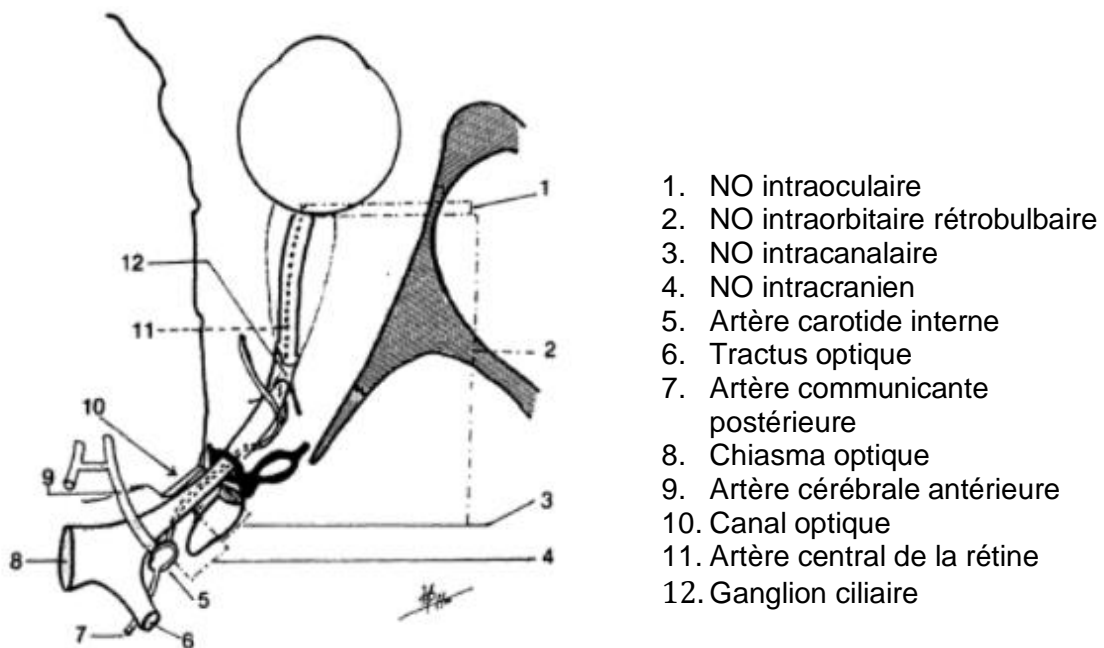
b) Vascularisation artérielle

Un **système axial centrifuge** vascularise la partie antérieure du NO. Il est formé par des branches provenant de la partie intra-neurale de l'artère centrale de la rétine qui pénètre le NO à sa face inférieure entre 5 et 15 mm du pôle postérieur du globe (81) .

Un **système périphérique centripète vascularise** le NO sur tout son trajet. Il est formé par des branches de l'artère centrale de la rétine ainsi que de l'artère ophtalmique ou de ses branches intra-orbitaires, et des artères piales. La partie intraoculaire reçoit également une part de vascularisation choroïdienne (80).

c) Vascularisation veineuse

Dans l'orbite le sang se draine via les veines piales, qui se jettent dans les veines ciliaires postérieures, pour finir dans la veine centrale de la rétine. Cette dernière sort de la gaine en un point différent de l'artère et se jette soit directement dans le sinus caverneux, soit dans les veines ophtalmiques.



1. NO intraoculaire
2. NO intraorbitaire rétrobulbaire
3. NO intracanalair
4. NO intracranien
5. Artère carotide interne
6. Tractus optique
7. Artère communicante postérieure
8. Chiasma optique
9. Artère cérébrale antérieure
10. Canal optique
11. Artère central de la rétine
12. Ganglion ciliaire

Figure 6- D'après Huu N. (83). Le NO et ses rapports vu d'en haut: coupe horizontale de l'orbite

d) Les rapports du NO dans sa portion intraorbitaire

Le NO occupe l'axe du cône **musculo-aponévrotique** constitué par les 4 muscles droits renforcés par les muscles obliques et leurs fascias (76). Les 4 muscles droits s'insèrent par un tendon commun postérieur sur la partie interne et inférieure de la fente sphénoïdale en dessous du canal optique : l'anneau tendineux commun (figure3). Ces muscles, triangulaires à base antérieure, se dirige vers l'avant et s'insèrent par un tendon dans la sclère prééquatoriale. La direction de l'axe orbitaire impose aux muscles droits supérieur, latéral et inférieur une direction oblique en dehors, contrairement au muscle droit médial qui se dirige selon un plan sagittal (32).

À l'intérieur du cône, le nerf optique est entouré de **graisse**. La graisse orbitaire occupe un tiers du volume orbitaire global et est divisée en deux compartiments par les muscles oculomoteurs : intra-conique entourant le nerf optique, et extra-conique. Divisée par des septas (84), elle a un rôle de protection et de soutien du contenu orbitaire et permet les mouvements des différentes structures intra-orbitaires les unes par rapport aux autres, en particulier les muscles (85).

Par l'intermédiaire de la graisse, le NO possède de nombreux rapports vasculo-nerveux. Parmi eux, la **veine ophtalmique supérieure** croise le NO au dessus pour rejoindre la fissure orbitaire supérieure. Dans l'OD la veine ophtalmique supérieure peut être comprimée, notamment par le muscle droit supérieur. Cette gêne au retour veineux augmente les signes congestifs de l'orbitopathie et peut faire augmenter la pression intraoculaire par augmentation la pression veineuse épisclérale (86).

8.La décompression orbitaire

8.1.Définition

La décompression orbitaire (DO) est l'augmentation du volume de l'orbite par l'exérèse d'une ou plusieurs de ses parois permettant l'expansion du contenu orbitaire (87).

Il existe deux grandes circonstances de décompression orbitaire dans l'OD: La chirurgie pour cause d'**urgence** ophtalmologique dans les formes menaçant le pronostic visuel, dont la NOD qui fait l'objet de notre étude, et la chirurgie des **séquelles** après 6 mois de stabilisation de la maladie (47,77).

8.2.Historique

La première description de chirurgie de décompression orbitaire dans l'OD revient à Dollinger (62), en 1911 qui effondre la paroi latérale de l'orbite par l'abord latéral précédemment décrit par Kronlein (88) en 1888 dans l'accès aux tumeurs orbitaires.

Différentes techniques de DO ont ensuite été développées. En 1921, Lynch (89) décrit la voie transcutanée médiale. En 1930 Hirsch et Urbanek (90) réalisent une décompression du plancher, tandis que Naffziger (61) rapporte en 1931 une DO par abord

du toit orbitaire. Puis Sewall (91) propose en 1936 une voie externe pour une décompression osseuse médiale.

En 1957, Walsh et Ogura (92) introduisent la DO de deux parois comprenant le plancher et la voie médiale. Il s'agit de la voie vestibulaire ou voie de Caldwell-Luc qui sera utilisée durant de nombreuses années.

La voie endonasale a été développée par Kennedy et al (93) en 1990 pour aborder la paroi médiale et inféro-médiale.

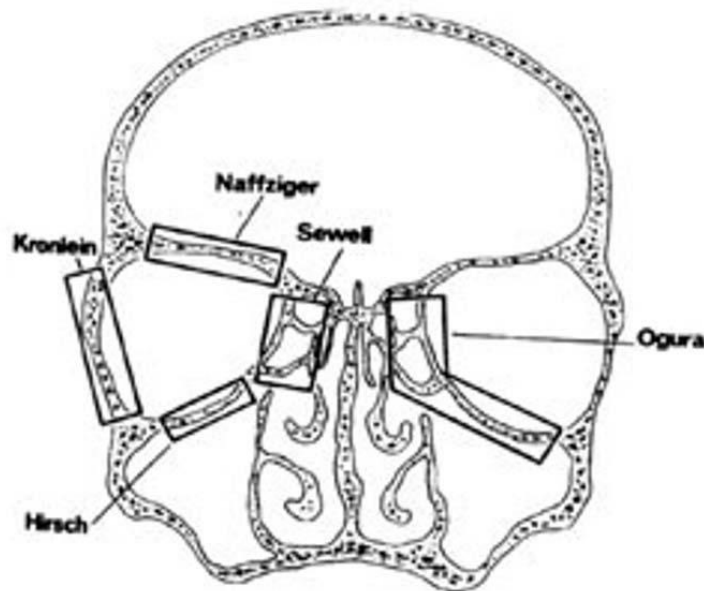


Figure 7- D'après Morax S. et Ben Ayed H. (77) - Différentes localisations possibles d'une décompression osseuse et évolution des techniques

8.3. Techniques

a) Décompressions osseuses par voie externe

Ainsi, de multiples techniques de DO ont été détaillées et comparées. Bien qu'il n'y ait aucun consensus à ce sujet, la tendance actuelle en chirurgie orbitaire, comme dans toute chirurgie, est à la petite incision (60,77). Les voies d'abord les plus utilisées actuellement sont :

Pour la paroi latérale, on utilise la **voie palpébrale supérieure** (94) qui consiste en une incision dans le pli palpébral supérieur se prolongeant au niveau du canthus externe. Elle permet une décompression jusqu'à la grande aile du sphénoïde avec ou sans conservation du rebord orbitaire (77). Soit la décompression est poursuivie en arrière jusqu'à la dure mère en restant vigilant au risque de brèche méningée. Soit la paroi latérale est décomprimée de dedans en dehors vers la fosse temporale. Dans ce cas, les repères chirurgicaux sont différents et la notion de profondeur difficile à évaluer (95).

Pour la paroi inférieure, une **voie conjonctivale inférieure** (96) peut-être utilisée, par éversion de la paupière inférieure après éventuelle canthotomie externe et cantholyse inférieure. Une **voie palpébrale inférieure** (97) par une incision à 3 mm des cils suivie d'une séparation de la lamelle cutané-musculaire antérieure de la lamelle tarso-conjonctivale postérieure peut aussi être utilisée. Le plancher est effondré médialement par rapport au canal sous-orbitaire, afin d'éviter une lésion du nerf sous-orbitaire (87,98). La partie externe peut être également décomprimée. On préserve toujours le rebord antérieur, et parfois en plus une petite portion antérieure du plancher afin d'éviter l'hypoglobie (75). Ces deux voies permettent aussi une décompression ethmoïdo-antrale.

Pour la paroi médiale, la **voie caronculaire** (99) est utilisée par dissection en arrière du muscle de Horner. Une voie palpébrale supérieure médiale est également envisageable (77). On effondre les cellules de la lame orbitaire de l'ethmoïde jusqu'à la hauteur de la suture éthmoïdo-frontale au niveau de l'émergence des vaisseaux ethmoïdaux antérieurs et postérieurs. Ces vaisseaux sont coagulés et constituent un repère anatomique qui doit être impérativement respecté au risque de pénétrer dans l'étage antérieur (77). En effet il existe un risque de brèche méningée dans la DO, évaluée à 3,5% par Garrity et al (100). Cette voie permet également une décompression ethmoïdo-antrale. La voie caronculaire n'induit pas de cicatrice cutanée et permet une exposition jusqu'à l'apex orbitaire dans la décompression du NO (60).

Ces différentes voies d'abord peuvent être associées entre elles, afin de décompresser plusieurs parois, et d'obtenir la meilleure décompression possible (87).

Une décompression de 3 parois peut utiliser ces différentes voies d'abord ou utiliser une voie coronale (101,102) consistant en une incision du cuir chevelu semi-circulaire d'un tragus à l'autre. Elle est souvent complétée par une voie sous-ciliaire pour la décompression du plancher (77). Toutefois celle-ci est plus invasive et est moins utilisée (103)

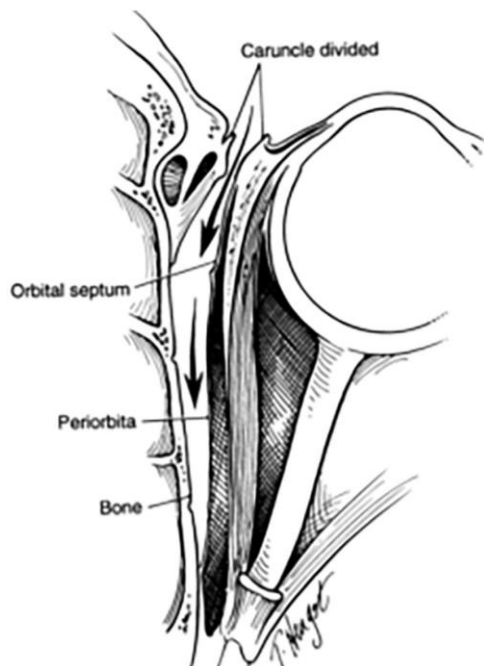


Figure 8- D'après Shorr et al (99)- Voie transcaronculaire

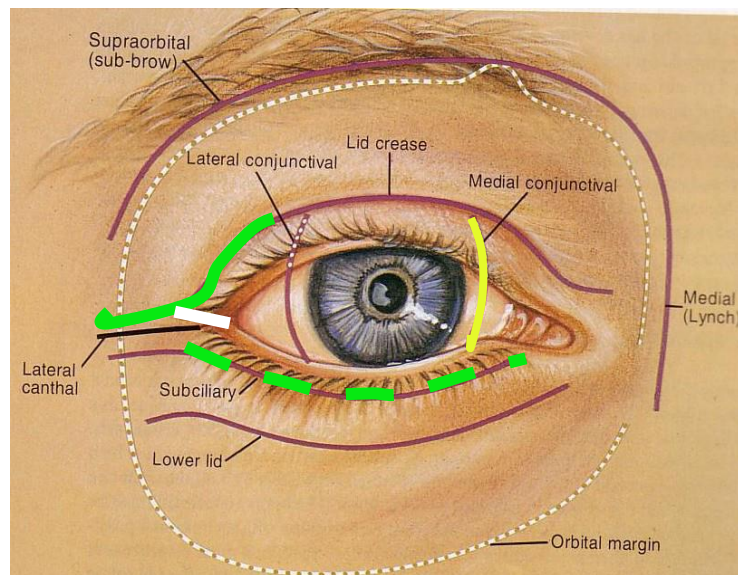


Figure 9- Voies d'abord les plus courantes d'après Rootman DB (87)
 Vert : voie palpébrale supérieure / Vert pointillé : conjonctivale inférieure/ Jaune :
 conjonctivale médiale

b) Décompressions osseuses par voie endoscopique

Il existe deux voies d'abord principales endoscopiques, permettant une décompression ethmoïdo-antrale.

La voie classique **transantrale** (104) de Caldwell-Luc à travers la fossette canine du maxillaire supérieur en respectant le nerf sous orbitaire et la voie **endonasale** (93).

Elles ont pour avantage d'éviter les cicatrices cutanées, et permettent un bon accès à l'apex orbitaire. En revanche la périorbite et le contenu orbitaire sont moins bien exposés, et il existe plus de complications oculomotrices post opératoires (77). Ces complications peuvent s'élever à 63% pour la voie endonasale (105), mais paraissent être diminuées en préservant la périorbite en regard des muscles oculomoteurs (105,106).

c) Décompressions graisseuses

Olivari en 1991 a prouvé l'efficacité de cette technique dans la réduction de l'exophtalmie (107). Toutefois il s'agit d'une technique longue et délicate puisqu'elle nécessite de retirer au moins 6 à 7 cc de graisse afin d'obtenir un bon résultat (108). Cette technique expose à des risques hémorragiques, et à des troubles oculomoteurs (108). Elle est plutôt à réserver de préférence à des patients qui présentent une hyperpression orbitaire par inflation de la graisse, avec de grandes orbites, et qui n'ont pas de neuropathie optique compressive (85).

d) Bilan préopératoire et conditions de réalisation de la DO

Les patients doivent être informés du risque de complications et de chirurgie complémentaire et leur consentement doit être donné de façon éclairée et loyale.

Un scanner sans injection de produit de contraste est réalisé et permet de décider l'abord chirurgical le plus approprié, d'évaluer l'aspect des parois, et l'état des sinus, notamment leur transparence. Une infection sinusienne préopératoire impose une prise en charge spécifique préalablement à la chirurgie orbitaire (109).

La chirurgie est toujours réalisée sous anesthésie générale.

Si la NOD est bilatérale, la chirurgie doit être réalisée en deux temps. Les pupilles sont contrôlées pendant le geste opératoire. Une mydriase peut correspondre à une souffrance du NO quelle qu'en soit le mécanisme : un hématome orbitaire (42) ou un traumatisme direct peuvent survenir bien que le risque d'amaurose post opératoire soit limité d'après Rose (110), qui ne décrit aucun cas d'amaurose pour 1350 décompressions orbitaires à l'apex.

e) Complications oculomotrices

Des troubles oculomoteurs peuvent être aggravés ou générés par la chirurgie de décompression dans environ 19 % des cas, toute technique confondue (111) . Ils dépendent énormément de la technique employée et de l'indication de la DO.

Fatourech et al (112) montrent que plus la réduction de l'exophtalmie est importante, plus la DO provoque des troubles oculomoteurs. Ces troubles oculomoteurs sont d'autant plus fréquents dans les DO pour NOD puisque la décompression est réalisée sur une orbite inflammatoire et très loin à l'apex (63).

Il s'agit essentiellement d'ésotropies et d'hypotropies comme dans la série de Shorr (113), en rapport avec l'ostéotomie des parois médiales et inférieures (94).

III. JUSTIFICATION DE L'ETUDE

Bien qu'existant depuis plus de 100 ans (60), la chirurgie de décompression orbitaire, constitue encore le seul et unique moyen d'éviter la cécité après échec du traitement médical par corticothérapie dans la NOD (47).

Toutefois, malgré la gravité et le potentiel cécitant de cette maladie, le diagnostic de NOD n'est pas standardisé (5), et le choix de la technique de DO employée ne répond à aucun consensus (77,87).

Si les publications sur les DO réalisées pour le traitement des séquelles esthétiques de l'OD ne manquent pas, les études publiées sur les DO pour NOD, elles, sont en revanche plus rares. De plus, les résultats varient beaucoup entre les séries puisque tous les auteurs n'emploient pas les mêmes indications chirurgicales, ni les mêmes critères d'efficacité (52,114,115). Il s'agit aussi souvent d'études réalisées sur de faibles effectifs (116) .

Si les résultats diffèrent d'une série à l'autre, ils semblent aussi varier d'une NOD à l'autre au sein d'une même étude (52,116,117).

L'évolution des connaissances et la meilleure compréhension des mécanismes physiopathologiques impliqués dans la NOD (26), suggèrent la présence de nombreux facteurs potentiellement impliqués dans le résultat visuel de la NOD après DO.

Très peu d'auteurs à notre connaissance se sont attachés à rechercher des facteurs prédictifs de la chirurgie de DO pour NOD, et il n'existe aucun article entièrement consacré à ce sujet dans la littérature.

Nous avons eu la chance de pouvoir profiter d'une cohorte conséquente et bien documentée de DO pour NOD traitées par un même opérateur au CHU de Bordeaux et au Palais Gallien.

Au vu de toutes les raisons énoncées précédemment, il nous est paru nécessaire d'évaluer les résultats des DO pour NOD, et d'en étudier les facteurs prédictifs d'efficacité, afin de mieux pouvoir appréhender cette chirurgie.

L'objectif de notre étude sera dans un premier temps d'évaluer les **résultats** de cette chirurgie, au travers d'une série de 38 patients et 58 décompressions orbitaires pour neuropathie optique dysthyroïdienne. Cela fera l'objet d'un **premier article**

Afin de mieux comprendre ces résultats nous évaluerons dans un **second article**, les **facteurs prédictifs** d'amélioration de l'acuité visuelle et du champ visuel par décompression orbitaire dans la neuropathie optique dysthyroïdienne, au travers de la même série de patients.

IV. DYSTHYROID OPTIC NEUROPATHY AND ORBITAL DECOMPRESSION : A RETROSPECTIVE STUDY OF 38 PATIENTS AND 58 DECOMPRESSIONS (ARTICLE 1)

1. Abstract

Purpose: The aim of this study was to evaluate the effect of surgical Orbital Decompression (OD) on dysthyroid optic neuropathy (DON) nonresponsive to pulse steroid therapy.

Methods: We performed a retrospective review of all patients undergoing OD for DON between 2005 and 2020 in our two centers by the same operator. The surgical technique was to limit the number of walls treated in order to reduce the morbidity of the surgery. Main outcome measures were postoperative results of visual field (VF) and best corrected visual acuity (BCVA). The VF results were given by the Mean Defect (MD) or the Mean Deviation (MD) for VF performed respectively with the Octopus® (VF(octopus)) or the Humphrey® (VF(HFA)) perimeter. Raw values were used for those performed with the Full Field 135 screening test. Changes in proptosis and intraocular pressure (IOP) were also measured. The presence of postoperative complications was noted.

Results: 38 patients (58 eyes) undergoing OD for DON were successively included. Visual acuity significantly improved from 0.5 +/-0.6 logarithm of minimal angle of resolution (logMAR) preoperatively to 0.2 +/- 0.4 logMAR postoperatively ($P < 0,05$). The MD improved from 12.0+/-6.2 dB preoperatively to 8.4 +/-6.3 dB postoperatively ($p < 0.05$) for the VF(octopus). For the VF(HFA), MD improved from -8.3+/-4.4 dB to -5.2+/-4.6dB ($p < 0.05$). The VF(135) shows a significant improvement from 69.3 points (+/-49.7) to 110.1 points (+/-27.3) ($p < 0.05$). Proptosis was significantly reduced by 2.7 mm ($p < 0.05$) and IOP also decreased by 2.8 mmHg ($p < 0.05$). Ocular motility disorders occurred in 27.6% and two osteo-meningeal breaches were observed. A significant improvement in visual function could be achieved in 82.8 % of patients postoperatively. Ten DON required further OD. The final visual function improvement succes rate was 96,6% after additional surgery. DON that had undergone several surgeries did not appear to have more oculomotor complications or any difference in improvement from the others.

Conclusion: OD is an effective treatment for DON resistant to intravenous corticosteroid therapy. It improves the visual field and visual acuity. It also reduces IOP and proptosis. A surgical technique limiting the number of structures treated is effective and additional surgeries do not lead to a loss of efficacy.

Key words: Dysthyroid optic neuropathy, Graves' disease, Orbital decompression surgery, Thyroid eye disease.

2.Manuscript

INTRODUCTION

Dysthyroid optic neuropathy (DON), is a rare and potentially blinding complication of Thyroid eye disease (TED) (1) and requires urgent treatment (2).

It results from a functional impairment of the optic nerve (ON) due to stretching (3) or compression at the orbital apex by increased orbital fat volume, and extraocular muscle enlargement, in an inextensible bony cavity (4). Its prevalence is estimated at 0.18 per 10,000 inhabitants in Europe, and represents 2-5% of patients with TED (5,6). The first stage of treatment consists of a steroid pulse therapy, according to EUGOGO. Orbital decompression (OD) surgery is then indicated in case of insufficient response to medical treatment.

The aim of this study was to evaluate the results of this surgery, through a series of 58 orbital decompressions for dysthyroid optic neuropathy.

MATERIALS AND METHODS

Patient selection

This was a retrospective study including patients who underwent OD for DON in the ophthalmology department at Bordeaux University Hospital, and in the Bel-Air-Tourney Clinic in Bordeaux, between August 2, 2005 and February 19, 2020 by the same operator. These patients were followed by a multidisciplinary team consisting of endocrinologists, internists and radiotherapists. The data were collected in the patients' paper files and on the Dxcare[®] and Oplus[®] software.

The diagnosis of DON was based on an association of clinical and paraclinical signs of ON function impairment, including: rapidly progressive deterioration of visual acuity and/or visual field with no other cause found. The diagnosis was strengthened by the presence of an inconstant optic nerve swelling. Magnetic resonance imaging was performed to determine the main mechanism of optic nerve ON damage: stretching or compression.

The surgical indication was the presence of DON with functional consequences for the patient, after failure of medical treatment with methylprednisolone pulse therapy (2).

In this study, we excluded OD performed for elevated intraocular pressure (IOP) caused by increased episcleral venous pressure, resistant to IOP-lowering medication (7). Indeed, this clinical presentation can mimic a DON if there is a functional impairment of the ON (8). In addition, all other causes of optic neuropathy, such as glaucoma or inflammation were excluded. Patients whose visual field or visual acuity alterations were explained by another ocular disorders such as cataract or maculopathy were not included in the study, as well as patients who could not be followed for at least 6 months in our centers.

Study protocol

Patient demographics were collected. The medical history and clinical features related to Graves' disease were recorded.

A complete clinical (ophthalmological and orbitopalpebral) examination and paraclinical tests were performed by the operator, before surgery and several times in the weeks and months following the surgery.

The ophthalmologic examination included: best corrected visual acuity (BCVA) (converted into logMAR), examination of the optic nerve head, and intraocular pressure (IOP)(mmHg) measurement using Goldman applanation tonometry.

The elements of the orbito-palpebral assessment used for our study were: proptosis measurement with Hertel exophthalmometer (mm), orthoptic assessment and calculation of the clinical activity score (CAS) according to the Mourits score (9) updated by EUGOGO (10). If intraoperative or postoperative complications occurred, they were noted in the patient's file.

The need for additional decompression and its delay from the initial OD was recorded. A longer follow-up has been conducted for these patients.

The paraclinical tests included a visual field test using automated perimetry. VF tests performed by Octopus® (VF (Octopus)) and Humphrey® (VF (HFA)) perimeters were analyzed respectively using the mean defect and the mean deviation (MD in dB). The choice between these two perimeters was made according to the place of care. VF test using the full field 135 screening mode (VF(135)) were analyzed using the raw value. This test was sometimes performed as a first-line test in order to look for peripheral scotoma, or when the patient had some fixation difficulties. VF test results for patients with more than 20% of fixation losses or more than 33% of false positive or false negative errors were not considered reliable.

Measurement of peripapillary retinal nerve fibers layer (RNFL) and macular ganglion cell complex (GCC) thickness using Optical coherence tomography (OCT) was performed for patients who underwent surgery after 2010.

An orbital thin-section MRI was performed preoperatively to assess muscle and fat inflammation. Imaging allowed us to eliminate a differential diagnosis and to determine the main mechanism of ON damage. A CT scan without contrast was used to decide on the most appropriate surgical approach and to evaluate bony walls as well as sinus cavities. Preoperative sinus infection was appropriately treated prior to surgery.

The primary outcome measure was the BCVA and VF improvement at 6 months after surgery. For DON requiring another OD surgery within 6 months, BCVA and VF results were considered prior to additional surgery. VF tests performed by different perimeters or using different mode test were analyzed separately, forming 3 groups : VF(Octopus), VF(HFA), and VF(135). Improvement of IOP and proptosis were also recorded.

Results of DON who underwent several surgeries were analyzed to assess the efficacy and the risk of complications related to additional surgeries. DON with the same number of walls treated in one or several surgeries were compared.

Surgical Technique

The surgical technique was standardized with the same operator. Surgery for bilateral DON was performed in two separate stages, although the postoperative risk of amaurosis is limited. Rose (11) does not describe any cases of amaurosis for 1350 orbital decompressions at the apex. This risk has been more recently estimated at 0.15% in orbital decompressions for TED (12).

A one-, two- or three-walls expansion was performed on the orbital floor, the medial wall or the lateral wall, respectively. Except a few three-wall OD carried out at the beginning of the study, the choice of the treated wall was made according to the mechanism of optic nerve damage and the location of the most compressive muscle. The periosteum was opened (and excised for the inferior wall).

A lateral upper eyelid crease incision provided good exposure for lateral wall expansion (13,14). Dissection was then continued posteriorly allowing decompression of the lateral wall to the greater wing of sphenoid (15).

A transcutaneous incision below and parallel to the lash line in the lower eyelid (16) or a transconjunctival approach (17) were performed for floor decompression. The orbital floor was removed medially to the infraorbital nerve only or on both sides of it, carefully avoiding any damage. Anteriorly, a small portion of bone under the globe was left to prevent hypoglobus. A lipectomy in the inferolateral quadrant was often carried out (18) .

Medial wall decompression was achieved through a transcaruncular approach (19), or more rarely an upper eyelid crease incision (15). Posterior to the caruncle, the dissection followed a natural plane between the Duverney Horner's muscle and the orbital septum. Care was taken to avoid ethmoidal arteries because of the risk of a cerebrospinal fluid leak at this level. If the ethmoidal vessels were damaged, gentle cauterization was achieved for hemostasis (18). These approaches allowed good exposure of the orbital apex (20).

Note that the rare three-wall expansions in this study were not performed by a coronal approach. This technique has not been used by the operator since 1998 for this surgical indication (21).

Statistical analysis

The R[®] software was used for all statistical analyses.

A Wilcoxon signed-rank test was performed to assess pre and postoperative results for the following variables: BCVA, VF(Octopus), VF(HFA), VF(135), proptosis, and IOP.

These variables were also represented as boxplot using a univariate analysis.

A Wilcoxon rank-sum test was used to compare the improvement in BCVA and VF between DON with the same number of wall treated in one or several surgeries. A χ^2 test was performed to compare the ocular motility disorders between these two groups.

$P < 0.05$ was regarded as statistically significant.

RESULTS

Demographics and clinical data

44 patients and 69 eyes underwent OD in our centers over the study period. Six patients and 11 eyes were excluded: 5 patients operated for elevated IOP caused by increased episcleral venous pressure and one patient whose follow-up was less than 6

months. A total of 38 patients and 58 DON were successively included in our study.

Demographics and clinical characteristics are summarized in Table 1. Mean age was 55.0 +/- 15 years and gender ratio was 3.2 women per men. Bilateral OD was required in 52.6%.

DON characteristics are presented in Table 2. The main mechanism of ON damage revealed by MRI was a compression at the orbital apex for 41 DON and more rarely a stretching for 17 DON. Mean CAS at the time of surgical decompression was 3/7 +/- 1. 29.3% of DON were not associated with a proptosis. There was no clinical optic atrophy but in 6 cases preoperative optic nerve swelling was noted. The average RNFL thickness was 97.6 µm and GCC thickness was 81.8µm. OCT could only be performed for 30 DON due to the introduction of OCT several years after the first surgeries in our study.

In most cases, one-wall (n=23; 39.7%) or two-wall (n=29; 50%) OD were performed, and less frequently a three-wall (n=6; 10.3%) decompression. The medial wall was most frequently treated for one-wall decompression surgeries (n=17; 29.3%) and the medial and inferior wall (n=14; 24.1%) for two-wall surgeries.

OD efficacy

Mean BCVA improved significantly by -0.3 logmar from 0.5 +/-0.6 logmar before to 0.2 +/- 0.4 logmar after OD (p<0.001).

VF(octopus) test, performed for 40 DON, showed a mean MD of 12.0 +/-6.2 dB preoperatively and 8.4 +/-6.3 dB postoperatively, resulting in a MD improvement of -3.6 dB (p<0,001).

VF(HFA) test, for 6 DON, showed a mean MD of -8.3 +/-4.4 dB preoperatively and -5.2 +/- 4.6 dB after surgery, representing gain of 3.1 dB (p=0.047).

VF (135) test, for 12 DON, increased from 69.3 +/- 49.7 to 110.1 +/- 27,3 in the postoperative period, showing a gain of 40.8 points (p<0.001).

There was a significant IOP reduction of 2.8 mmHg (p<0.001) from 18.4 +/- 3.6 to 15.6 +/- 3.1. Proptosis decreased significantly by 2.7 mm (p<0.001), from 22.1 mm +/- 4.3 to 19.4 +/- 4.3. (*Table 3, Figure 1*)

BCVA was improved in 69.0% of DON within 6 months after OD. VF (Octopus) was improved in 77.5%, VF (HFA) in 83.3%, and VF(135) in 100% of DON. (*Table 4*)

Overall, in 48 cases out of 58, there was an improvement in visual acuity and/or visual field. The success rate of the initial surgery was therefore 82.8%.

Additional surgeries

Ten DON insufficiently improved by the first OD or first improved and then worsened. In these cases additional surgeries were performed within average of 3 months and 10days (+/- 1 month and 27days) and patients were followed up over a longer period. (*Figure 2*). Three of them required a third intervention.

Five DON were treated of 2 walls in total, and 3 walls for the other 5. DON appeared to have an equivalent improvement in BCVA and VF(Octopus) whether two or three walls were treated in one or in several sessions. These results are presented in Table 6. VF(HFA) test and VF(135) test could not be included in this analysis because there was only one case of DON with additional surgery evaluated with these types of VF tests.

In the end, only one patient with bilateral DON has not be improved, after two bilateral bone decompressions and one bilateral fat decompression by the Olivari technique performed by another team, in response to our request. (*figure 2*)
The final success rate after additional treatment was therefore 96.6%.

Complications

OD led to ocular motility disorders in 16 (27.6%) cases. There were 7 cases (12.1%) of new diplopia and 9 cases (15.5%) of aggravation of pre-existing strabismus (*Table 5*). These oculomotor disorders were mainly esotropia (n=11), and in a few instances hypotropia (n=3) and exotropia (n=2) were apparent. Esotropia was always related to medial wall decompression, hypotropia to floor surgery, and exotropia to lateral decompression. In 7(12.1%) cases ocular motility disorders improved compared to the preoperative condition. Three-wall decompressions appeared to lead to more oculomotor disorders (n=3/6; 50%) than two-wall (n=7/29; 24.1%) or one-wall (n=6/23; 26.0%) surgery. However, sample sizes were not equal between these 3 groups, since three-wall decompressions were rarely performed in our study.

Ocular motility disorders did not appear to be related to the number of surgeries performed (*Table 7*). A two-wall or three-wall decompression led respectively to 24.1% and 50.0% % of oculomotor disorders for one surgery, and 20.0% and 40.0% for several surgeries (p=1).

10 of 33 inferior wall decompressions resulted in an infraorbital hypesthesia. 8 of them regressed in 6 months. Due to the infraorbital nerve location, this complication was not found for other wall decompressions.

In 1 case an orbital hematoma was revealed in the immediate postoperative period and underwent a successful revision surgery within two hours after the first operation.

One osteo-meningeal breach occurred intraoperatively, during a medial wall OD, and was immediately treated with biological glue, orbital fat and absorbable hemostat. In two other cases, there was a doubt on the presence of cerebrospinal fluid leak, and the same treatment was performed. Postoperatively, one patient presented a cerebrospinal fluid rhinorrhea, and the diagnosis of osteo-meningeal breach was confirmed on imaging. Subsequent treatment by depletive lumbar puncture was effective.

DISCUSSION

DON epidemiology

Our population was older, and with more males than in a TED population, as described in the literature, in particular in the Neigel and Rootman study (4). Female to male ratio was 3.2 in our study compared to 6.1 in TED population of Bartley's series (22). Mean age of our population was 55 (+/-15) years whereas mean age for TED is about 45 years (23). Both of these characteristics are known risk factors for DON (24,25).

Evaluation of results and DON diagnosis

Visual acuity and visual field improvement results in our study were comparable with those reported in the literature. Rajabi et al (26) recorded a gain of -0.2 logmar for visual acuity and +2.20 dB for VF mean deviation, while Park et al (27) showed a gain of +3.5 dB for VF MD.

However, there is a considerable variability in the results of these studies since not all authors use the same diagnostic criteria for DON, and do not apply the same surgical indications. Different scores exist assessing the activity (10) and severity (2,28,29) of TED, but there are no standardized clinical diagnostic criteria for DON. In addition, diagnosis of DON can be misleading and difficult to make. A diagnosis of primary open-angle glaucoma may be wrongly suspected as DON can result in any type of VF defect (30) and IOP can be elevated by increased episcleral venous pressure (8). This was the case for two referred patients. Moreover, proptosis and inflammation are not always present (31) as shown in our study.

Most clinicians use an association of clinical and paraclinical signs to assess ON function. In order to standardise the diagnosis of DON, the EUGOGO committee (31) has shown that the presence of optic disc swelling, reduced color vision, and radiological apical crowding are signs frequently used in Europe to establish the diagnosis of DON. Callahan et al (32) proposed a diagnostic formula including the presence of a relative afferent pupillary defect. For Neigel et al (4) visual evoked potential test (VEP) constitutes the most sensitive clinical diagnostic criteria for DON.

We believe that the indication for OD surgery should consider the functional consequences of ON damage. Thus, altered VEP may be related to a well tolerated minimal scotoma or, on the contrary, may be normal while there is a peripheral scotoma with a real functional repercussion for the patient (33). Similarly, signs of compression or stretching on imaging do not strictly correlate with functional impact and are not providing sufficient indication for surgery. For these reasons, the evaluation of DON by VF and visual acuity seems to be more appropriate, as did Soares et al (34). Other authors also use colour vision, such as Hallin (35) or Choe et al (36).

Rajabi et al (26) use a visual acuity threshold as inclusion criteria corresponding to a loss of at least 2 lines of visual acuity. However, in some cases, distance visual acuity can be preserved with a tubular VF or an inferior scotoma limiting near vision. Furthermore, a patient may have a slightly reduced VF mean defect, but with a very disturbing central scotoma. Therefore, we did not use cut-off values in our inclusion criteria, but a set of clinical and paraclinical signs indicating the severity of the functional impairment of DON and its consequences for the patient.

The variability of the results also depends on the criteria used to assess the efficacy of the surgery. Some studies evaluate the OD results with visual acuity only (37,38). We believe that this is insufficient. In our series, VF improved in 8 cases while visual acuity remains stable. Other authors report proptosis reduction as a primary outcome (37,39). Morax et al (15) remind us that for compressive DON, the aim is not to reduce proptosis but to release the ON compression at the orbital apex. This requires a deeper decompression, which has less effect on proptosis than anterior decompression (15). In our view, this is not a primary endpoint of OD efficacy for DON.

The OCT did not appear to be useful in DON diagnosis, as already reported by Park et al (27) who found no difference between mean RNFL thickness of patients with DON and patients without DON. OCT has only been performed for 30/58 decompressions, due to the introduction of OCT several years after the first surgeries in our study. Except for 6 cases of optic disc swelling, the mean preoperative RNFL and GCC thickness was within normal limits based on a comparison with a normative database. However, within 6 months after OD, mean RNFL and GCC thickness for 4 DON was outside normal limits comparing to the normative base. In one patient, optic atrophy was the consequence of an acute anterior ischemic optic neuropathy (AION) that occurred 3 days after the surgery. The others were probably related to a late appearance of neuronal suffering by compressive or stretching damage. This retrograde axonal degeneration phenomenon can take 3 to 6 months to appear on OCT (40). Thus, these patients could already have preoperative ON fiber loss, but with a mean RNFL thickness that remained within normal limits. Furthermore, since glaucoma patients were excluded from our study, and since IOP has been lowered by OD, this ON fiber loss could not be related to IOP.

As a result, OCT does not appear to be a diagnostic tool for DON, but may be useful for long-term patient follow-up, and may be used as a prognostic factor for visual recovery if a second surgery is considered. This was the case of one of our patients for whom we decided not to perform additional surgery because of an optic atrophy, after three OD.

With the development of OCT-angiography in recent years, it has become possible to analyse the peripapillary capillary network (41). Its density appears to be reduced in patients with DON (42,43). This suggests that OCT-angiography could have a place in the diagnosis and monitoring of DON, and would require further investigation.

DON treatment

In our study, patients underwent surgery after incomplete response to high-dose intravenous corticosteroid therapy. Intravenous corticosteroid therapy is the first-line treatment for DON according to several major studies, such as Wakelkamp et al (44) who compared corticosteroid therapy to OD in first-line therapy for DON through a randomized controlled trial. The EUGOGO committee (2) has also worked on the standardisation of DON management through European multicentre studies. They recommend high-dose methylprednisolone pulse therapy for three days, followed by OD surgery if there is no response to medical treatment, or an insufficient response after two weeks. Intravenous corticosteroid therapy is more effective and has fewer side effects than oral corticosteroid therapy and may lead to complete visual recovery in approximately 43% of DON (45).

Orbital radiotherapy (OR) has also proven to be effective in the treatment of DON due to the anti-inflammatory effects of radiation and the high radiosensitivity of orbital lymphocytes (46,47) Thus, by reducing disease activity, it could prevent DON occurrence (48) or recurrence (49). However, its effectiveness in treating DON is controversial and there is a lack of comparative study (50). Rush et al (51) showed that OR was an effective treatment for DON in 8 out of 10 cases. Threkeld et al (52) found efficacy in 78% of DON cases. Nevertheless, OR has never been shown to be more effective than corticosteroid therapy or OD surgery in the treatment of DON (50). Orbital radiotherapy, even when combined with corticosteroid therapy(53) may also be associated with a rebound inflammatory effect which can lead to the development of DON (54) or to aggravation of a pre-existing DON (55). For all these reasons, we believe that OR should be reserved for

exceptional cases: as a second-line treatment after insufficient response to OD surgery or in case of a surgery contraindication.

Several steroid-sparing agents for TED and DON treatment have been proposed or are still under investigation. Recent advances in the understanding of molecular pathways have led to the development of more specific therapeutic targets.

Although a retrospective study (56) suggests efficacy of Rituximab on 4 steroid-refractory DON, this anti-CD20 monoclonal antibody has not proven to be effective in the treatment of moderate to severe active TED (57). Rituximab may even lead to the development of DON as shown by Stan et al (58) with the occurrence of 2 DON in the group treated with Rituximab. Thus, we do not believe that this provides a potential treatment for DON.

Tocilizumab, an anti-IL-6 monoclonal antibody, is still under investigation but has already shown promising results in the treatment of TED (59). Pascal-Camps et al (60) report the case of a patient with DON, successfully treated with Tocilizumab, as a first-line treatment. This patient had an uncontrolled diabetes contraindicating high-dose methylprednisolone pulse therapy. Tocilizumab must be administered 5 to 6 times at one month intervals to be effective. In these conditions, it seems difficult to consider it for DON, which requires urgent treatment. However, if its efficacy is confirmed, it could be used as a second-line treatment for DON, similar to OR.

Surgical techniques

In our study, an improvement in visual function was observed for 56 of 58 DON, corresponding to 96.6% of cases, after additional decompression. These results are comparable to those published in the literature. In the study by Miśkiewicz et al (61), 14 DON underwent endoscopic OD surgery. Three of these required further surgery, and 2 did not improve in the end. Choe et al (36) reported a series of 28 DON undergoing OD. Four additional surgeries were performed and 2 DON did not improve. Girod et al (62) obtained improvement for 35 of 36 DON undergoing transantral OD. Three required a second surgery.

Surgical techniques for OD have evolved considerably since Dollinger's first description (63) in 1911, or the Lynch transcutaneous approach in 1921 (64). Different approaches have been described : transorbital, transantral, or more recently transnasal (20). Our study, spanning 15 years, also reflects the evolution of techniques over time. Until 2006, the first 6 OD surgeries were carried out by three-walls expansions. This technique is effective for DON, but also carries risks of enophthalmos, infraorbital nerve damage, and ocular motility disorders (20,65). These oculomotor disorders are more common in OD performed for DON since the surgery consists of a deep and posterior decompression at the orbital apex, and is carried out on an inflamed orbit (66). Fatourechi et al (67) showed that the greater the reduction in proptosis, the more ocular motricity disorders occur. In our study, this technique seemed to cause more oculomotor disorders than the other techniques. Moreover, since three-wall expansion causes enophthalmos over time, we no longer performed three-wall decompression for DON.

In order to be less aggressive in the management and to limit complications, our surgical strategy has been to perform one-wall decompressions. The treated wall was chosen according to each situation. Most often there was an ON compression at the orbital apex. The wall in relation to the most compressive muscle was decompressed. Thus, the wall most frequently treated in our study was the medial one, due to the frequent

compression by the enlarged medial rectus muscle (68). In addition, this approach provides good access to the orbital apex (69) and thus allows posterior decompression (19).

A two-wall decompression was sometimes necessary when the orbit was too tight to approach the medial wall only. This was often the case when there was an ON stretching.

Orbital floor decompression was avoided in case of an unilateral DON in order to prevent hypoglobe (20). To reduce the risk of infraorbital nerve damage, our approach was to treat only the inferior wall portion located medially to the nerve (15,18). Inferior wall decompression can lead to oculomotor disorders, due to inferomedial deviation of the muscle cone and septa, especially when associated with a medial wall decompression (65,70). However, it is also the most accessible wall (20) and can be easily associated with a medial wall treatment leading to antral-ethmoidal decompression (20).

Sometimes a lateral wall decompression had to be performed, especially if there was preoperative sinus disorder. This surgical approach, can be performed very deeply down to the dura mater (36) to be more effective in cases of apical crowding, but increases the risk of osteo-meningeal breach (20). Choe et al (36) recommend avoiding this technique when there is no proptosis because of the risk of postoperative enophthalmos.

An endoscopic OD was performed for one of our patients after a first medial wall OD and a second OD involving the inferior wall. The ON compression was very posterior and deep at the orbital apex. The patient finally improved but developed an optic atrophy due to prolonged ON compression. The endonasal endoscopic OD, introduced in the 1990s (71) would allow a more posterior access to the apex but less exposure of the anterior part of the orbital floor. This surgical approach is known to induce more oculomotor disorders (72).

An orbital fat decompression using the Olivari technique (73) was performed by another team at our request, for one of our patients. This patient, active smoker, was the only patient in our study who did not improve after additional surgery. After each OD, the DON improved and recurred a few days to weeks later, whereas there was almost no bony orbit left after 2 OD surgeries already performed on each orbit. There was no compression or stretching of the ON on imaging. A fat decompression was proposed, without success. According to Robert, Camezind and Adenis (74) this technique should be reserved for patients with elevated orbital pressure with increased orbital fat volume in wide bony orbits, and without compressive optic neuropathy. We do not believe that it is a technique of choice for DON, but it may be useful in special cases. In addition, this technique presents risks of hemorrhage and ocular motricity disorders (74).

Being less aggressive by treating fewer walls results in fewer complications but may increase the need for additional decompression.

Ten orbits underwent further OD surgery in our study for lack of efficacy of the first decompression. Finally only two DON in one patient were not improved after further surgery.

The multiplicity of surgeries does not seem to affect the results, as shown by Wu et al (75) who reported an equivalent efficacy between DON undergoing one-stage surgery for medial and lateral wall expansion, and DON operated on these same walls in two stages. Choe et al (36) showed a similar surgical attitude in their study. They used only one-wall decompression: medial or lateral. The operator could choose whether or not to perform additional decompression in the following weeks if the treatment is insufficient.

Moreover the multiplicity of surgeries does not increase the risk of complications. DON that underwent several decompressions had no more ocular motility disorders than those who underwent a single surgery for the same number of walls treated. No complications other than oculomotor disorders occurred during complementary surgery.

However, the presence of a potential risk related to a second general anaesthesia cannot be excluded.

Limitations of the study

The main limitation of our study was its retrospective nature. Nevertheless, the few missing data were rigorously taken into account in our statistical analysis. Furthermore, our cohort size is comparable to the literature.

CONCLUSION:

Despite the considerable progress made in recent years in pathophysiology and the development of new treatments in TED and DON (1), orbital decompression for DON remains the only effective way to avoid blindness in case of incomplete response to pulse steroid therapy (15).

Our study shows that it is an effective surgery, with a significant improvement in visual acuity and visual field within 6 months postoperatively. OD also improves proptosis and intraocular pressure. It is effective in 82.8% of cases, and in 96.6% of DON after additional surgery.

The surgical strategy aims to reduce the number of treated walls in order to prevent the occurrence of complications such as infraorbital nerve damage or ocular motricity disorders, which can lead to significant consequences for the patient. Thanks to our series of 58 decompressions, we have been able to show that a selective strategy consisting in treatment of the wall next to the most compressive muscle is effective. Medial wall decompression is preferable when possible, as it allows a better exposure of the orbital apex than other approaches.

This study also shows that additional surgeries do not affect DON improvement and do not increase the risk of complications, except the risk of further anaesthesia.

The complexity and diversity of the physiopathological mechanisms involved in DON (69) explain why, despite a same surgical strategy, some DON require additional treatment. It would be interesting to study the presence of predictive factors of OD efficacy for DON in order to adapt our surgical strategy accordingly. This may include, for example, performing a more complete orbital expansion in certain cases, or on the contrary, deciding not to operate on patients with a poor prognosis.

REFERENCES

1. Blandford AD, Zhang D, Chundury RV, Perry JD. Dysthyroid optic neuropathy: update on pathogenesis, diagnosis, and management. *Expert Rev Ophthalmol.* 2017;12(2):111–21.
2. Bartalena L, Baldeschi L, Boboridis K, Eckstein A, Kahaly GJ, Marcocci C, et al. The 2016 European Thyroid Association/European Group on Graves' Orbitopathy Guidelines for the Management of Graves' Orbitopathy. *Eur Thyroid J.* 2016 Mar;5(1):9–26.
3. Anderson RL, Tweeten JP, Patrinely JR, Garland PE, Thiese SM. Dysthyroid optic neuropathy without extraocular muscle involvement. *Ophthalmic Surg.* 1989 Aug;20(8):568–74.
4. Neigel JM, Rootman J, Belkin RI, Nugent RA, Drance SM, Beattie CW, et al. Dysthyroid optic neuropathy. The crowded orbital apex syndrome. *Ophthalmology.* 1988 Nov;95(11):1515–21.
5. Perros P, Hegedüs L, Bartalena L, Marcocci C, Kahaly GJ, Baldeschi L, et al. Graves' orbitopathy as a rare disease in Europe: a European Group on Graves' Orbitopathy (EUGOGO) position statement. *Orphanet J Rare Dis.* avr 2017 ;12 (1) 72
6. Bartalena L, Wiersinga WM, Pinchera A. Graves' ophthalmopathy: state of the art and perspectives. *J Endocrinol Invest.* 2004 Mar;27(3):295–301.
7. Longueville E, Dale V, Rougier MB, Colin J. Modification du tonus oculaire après décompression orbitaire dans la maladie de Basedow. 2007 avr;(30):2S343.
8. Kalmann R, Mourits MP. Prevalence and management of elevated intraocular pressure in patients with Graves' orbitopathy. *Br J Ophthalmol.* 1998 Jul;82(7):754–7.
9. Mourits MP, Prummel MF, Wiersinga WM, Koornneef L. Clinical activity score as a guide in the management of patients with Graves' ophthalmopathy. *Clin Endocrinol (Oxf).* 1997 Jul;47(1):9–14.
10. European Group on Graves' Orbitopathy (EUGOGO), Wiersinga WM, Perros P, Kahaly GJ, Mourits MP, Baldeschi L, et al. Clinical assessment of patients with Graves' orbitopathy: the European Group on Graves' Orbitopathy recommendations to generalists, specialists and clinical researchers. *Eur J Endocrinol.* 2006 Sep;155(3):387–9.
11. Rose GE. The “devil's touch”; visual loss and orbital surgery. A synopsis of the Mustardé Lecture, 2006. *Orbit Amst Neth.* 2007 Sep;26(3):147–58.
12. Kansakar P, Sundar G. Vision loss associated with orbital surgery - a major review. *Orbit Amst Neth.* 2019 Oct 1;1–12.
13. Harris GJ, Logani SC. Eyelid crease incision for lateral orbitotomy. *Ophthal Plast Reconstr Surg.* 1999 Jan;15(1):9–16; discussion 16-18.
14. Abouchadi A, Capon-Degardin N, Martinot-Duquennoy V, Pellerin P. Orbitotomie latérale par voie palpébrale supérieure. *Ann Chir Plast Esthét.* 2005 Jun 1;50(3):221–7.
15. Morax S, Ben Ayed H. [Orbital decompression for dysthyroid orbitopathy: a review of techniques and indications]. *J Fr Ophtalmol.* 2004 Sep;27(7):828–44.
16. Bähr W, Bagambisa FB, Schlegel G, Schilli W. Comparison of transcutaneous incisions used for exposure of the infraorbital rim and orbital floor: a retrospective study. *Plast Reconstr Surg.* 1992 Oct;90(4):585–91.
17. Barkhuysen R, Nielsen CCM, Klevering BJ, Damme PAV. The transconjunctival approach with lateral canthal extension for three-wall orbital decompression in thyroid orbitopathy. *J Cranio-Maxillo-fac Surg Off Publ Eur Assoc Cranio-Maxillo-fac Surg.* 2009;

18. Longueville E. Décompression osseuse de l'orbite basedowienne. *Rev Laryngol Otol Rhinol.* 2010 131;145–52.
19. Shorr N, Baylis HI, Goldberg RA, Perry JD. Transcaruncular approach to the medial orbit and orbital apex. *Ophthalmology.* 2000 Aug;107(8):1459–63.
20. Rootman DB. Orbital decompression for thyroid eye disease. *Surv Ophthalmol.* 2018 Feb;63(1):86–104.
21. Kalmann R, Mourits MP, van der Pol JP, Koornneef L. Coronal approach for rehabilitative orbital decompression in Graves' ophthalmopathy. *Br J Ophthalmol.* 1997 Jan;81(1):41–5.
22. Bartley GB, Fatourechi V, Kadmas EF, Jacobsen SJ, Ilstrup DM, Garrity JA, et al. The incidence of Graves' ophthalmopathy in Olmsted County, Minnesota. *Am J Ophthalmol.* 1995 Oct;120(4):511–7.
23. Morax S, Badelon I. [Basedow exophthalmos]. *J Fr Ophtalmol.* 2009 Oct;32(8):589–99.
24. Perros P, Crombie AL, Matthews JN, Kendall-Taylor P. Age and gender influence the severity of thyroid-associated ophthalmopathy: a study of 101 patients attending a combined thyroid-eye clinic. *Clin Endocrinol (Oxf).* 1993 Apr;38(4):367–72.
25. Kalmann R, Mourits MP. Diabetes mellitus: a risk factor in patients with Graves' orbitopathy. *Br J Ophthalmol.* 1999 Apr;83(4):463–5.
26. Rajabi MT, Ojani M, Riazi Esfahani H, Tabatabaei SZ, Rajabi MB, Hosseini SS. Correlation of peripapillary nerve fiber layer thickness with visual outcomes after decompression surgery in subclinical and clinical thyroid-related compressive optic neuropathy. *J Curr Ophthalmol.* 2019 Mar;31(1):86–91.
27. Park K-A, Kim Y-D, Woo KI. Changes in optical coherence tomography measurements after orbital wall decompression in dysthyroid optic neuropathy. *Eye Lond Engl.* 2018;32(6):1123–9.
28. Werner SC. Modification of the classification of the eye changes of Graves' disease. *Am J Ophthalmol.* 1977 May;83(5):725–7.
29. Dolman PJ, Rootman J. VISA Classification for Graves orbitopathy. *Ophthalm Plast Reconstr Surg.* 2006 Oct;22(5):319–24.
30. Trobe JD. Optic nerve involvement in dysthyroidism. *Ophthalmology.* 1981 Jun;88(6):488–92.
31. McKeag D, Lane C, Lazarus JH, Baldeschi L, Boboridis K, Dickinson AJ, et al. Clinical features of dysthyroid optic neuropathy: a European Group on Graves' Orbitopathy (EUGOGO) survey. *Br J Ophthalmol.* 2007 Apr;91(4):455–8.
32. Callahan AB, Campbell AA, Oropesa S, Baraban A, Kazim M. The Columbia Thyroid Eye Disease-Compressive Optic Neuropathy Diagnostic Formula. *Ophthalm Plast Reconstr Surg.* 2018 Aug;34(4S Suppl 1):S68–71.
33. Hache J-C. Potentiel évoqué visuel. In: Risse J-F Exploration de la fonction visuelle Rapport de la société française d'ophtalmologie 1999. p. 308–23.
34. Soares-Welch CV, Fatourechi V, Bartley GB, Beatty CW, Gorman CA, Bahn RS, et al. Optic neuropathy of Graves disease: results of transantral orbital decompression and long-term follow-up in 215 patients. *Am J Ophthalmol.* 2003 Sep;136(3):433–41.
35. Hallin ES, Feldon SE, Luttrell J. Graves' ophthalmopathy: III. Effect of transantral orbital decompression on optic neuropathy. *Br J Ophthalmol.* 1988 Sep;72(9):683–7.

36. Choe CH, Cho RI, Elnor VM. Comparison of lateral and medial orbital decompression for the treatment of compressive optic neuropathy in thyroid eye disease. *Ophthal Plast Reconstr Surg*. 2011 Feb;27(1):4–11.
37. Liang Q-W, Yang H, Luo W, He J-F, Du Y. Effect of orbital decompression on dysthyroid optic neuropathy: A retrospective case series. *Medicine (Baltimore)*. 2019 Jan;98(3):e14162.
38. Wen Y, Yan J-H. The effect of intravenous high-dose glucocorticoids and orbital decompression surgery on sight-threatening thyroid-associated ophthalmopathy. *Int J Ophthalmol*. 2019 Nov 18;12(11):1737–45.
39. Schaefer SD, Soliemanzadeh P, Della Rocca DA, Yoo G-P, Maher EA, Milite JP, et al. Endoscopic and transconjunctival orbital decompression for thyroid-related orbital apex compression. *The Laryngoscope*. 2003 Mar;113(3):508–13.
40. Danesh-Meyer HV, Papchenko T, Savino PJ, Law A, Evans J, Gamble GD. In vivo retinal nerve fiber layer thickness measured by optical coherence tomography predicts visual recovery after surgery for parachiasmal tumors. *Invest Ophthalmol Vis Sci*. 2008 May;49(5):1879–85.
41. Rougier MB. OCT-angiographie et neuropathies optiques non glaucomateuses. In: Korobelnik JF- Rapport SFO 2019 SFO OCT en ophtalmologie. p. 450–3.
42. Zhang T, Xiao W, Ye H, Chen R, Mao Y, Yang H. Peripapillary and Macular Vessel Density in Dysthyroid Optic Neuropathy: An Optical Coherence Tomography Angiography Study. *Invest Ophthalmol Vis Sci*. 2019 01;60(6):1863–9.
43. Lewis KT, Bullock JR, Drumright RT, Olsen MJ, Penman AD. Changes in peripapillary blood vessel density in Graves' orbitopathy after orbital decompression surgery as measured by optical coherence tomography angiography. *Orbit*. 2019 Mar 4;38(2):87–94.
44. Wakelkamp IMMJ, Baldeschi L, Saeed P, Mourits MP, Prummel MF, Wiersinga WM. Surgical or medical decompression as a first-line treatment of optic neuropathy in Graves' ophthalmopathy? A randomized controlled trial. *Clin Endocrinol (Oxf)*. 2005 Sep;63(3):323–8.
45. Currò N, Covelli D, Vannucchi G, Campi I, Pirola G, Simonetta S, et al. Therapeutic outcomes of high-dose intravenous steroids in the treatment of dysthyroid optic neuropathy. *Thyroid Off J Am Thyroid Assoc*. 2014 May;24(5):897–905.
46. Dolman PJ, Rath S. Orbital radiotherapy for thyroid eye disease. *Curr Opin Ophthalmol*. 2012 Sep;23(5):427–32.
47. Bartalena L, Marcocci C, Tanda ML, Rocchi R, Mazzi B, Barbesino G, et al. Orbital radiotherapy for Graves' ophthalmopathy. *Thyroid Off J Am Thyroid Assoc*. 2002 Mar;12(3):245–50.
48. Shams PN, Ma R, Pickles T, Rootman J, Dolman PJ. Reduced risk of compressive optic neuropathy using orbital radiotherapy in patients with active thyroid eye disease. *Am J Ophthalmol*. 2014 Jun;157(6):1299–305.
49. Gold KG, Scofield S, Isaacson SR, Stewart MW, Kazim M. Orbital Radiotherapy Combined With Corticosteroid Treatment for Thyroid Eye Disease-Compressive Optic Neuropathy. *Ophthal Plast Reconstr Surg*. 2018 Apr;34(2):172–7.
50. Wang Y, Zhou H, Fan X. The effect of orbital radiation therapy on thyroid-associated orbitopathy complicated with dysthyroid optic neuropathy. *Front Med*. 2017 Sep;11(3):359–64.
51. Rush S, Winterkorn JM, Zak R. Objective evaluation of improvement in optic neuropathy following radiation therapy for thyroid eye disease. *Int J Radiat Oncol Biol Phys*. 2000 Apr 1;47(1):191–4.
52. Threlkeld A, Miller NR, Wharam M. The efficacy of supervoltage radiation therapy in the treatment of dysthyroid optic neuropathy. *Orbit*. 1989 Jan 1;8(4):253–64.

53. Marcocci C, Bartalena L, Bogazzi F, Bruno-Bossio G, Lepri A, Pinchera A. Orbital radiotherapy combined with high dose systemic glucocorticoids for Graves' ophthalmopathy is more effective than radiotherapy alone: results of a prospective randomized study. *J Endocrinol Invest*. 1991 Nov;14(10):853–60.
54. Nygaard B, Specht L. Transitory blindness after retrobulbar irradiation of Graves' ophthalmopathy. *Lancet Lond Engl*. 1998 Mar 7;351(9104):725–6.
55. Hersh D, Kinnar M. Acute dysthyroid optic neuropathy exacerbated by orbital radiotherapy. *Orbit Amst Neth*. 2014 Oct;33(5):385–7.
56. Khanna D, Chong KKL, Afifiyan NF, Hwang CJ, Lee DK, Garneau HC, et al. Rituximab treatment of patients with severe, corticosteroid-resistant thyroid-associated ophthalmopathy. *Ophthalmology*. 2010 Jan;117(1):133-139.e2.
57. Eid L, Coste-Verdier V, Longueville E, Ribeiro E, Nicolescu-Catargi B, Korobelnik J-F. The effects of Rituximab on Graves' orbitopathy: A retrospective study of 14 patients. *Eur J Ophthalmol*. 2019;1120672119845224.
58. Stan MN, Garrity JA, Carranza Leon BG, Prabin T, Bradley EA, Bahn RS. Randomized controlled trial of rituximab in patients with Graves' orbitopathy. *J Clin Endocrinol Metab*. 2015 Feb;100(2):432–41.
59. Pérez-Moreiras JV, Alvarez-López A, Gómez EC. Treatment of active corticosteroid-resistant graves' orbitopathy. *Ophthal Plast Reconstr Surg*. 2014 Apr;30(2):162–7.
60. Pascual-Camps I, Molina-Pallete R, Bort-Martí MA, Todolí J, España-Gregori E. Tocilizumab as first treatment option in optic neuropathy secondary to Graves' orbitopathy. *Orbit Amst Neth*. 2018 Dec;37(6):450–3.
61. Miśkiewicz P, Rutkowska B, Jabłońska A, Krzeski A, Trautsolt-Jeziorska K, Kęcik D, et al. Complete recovery of visual acuity as the main goal of treatment in patients with dysthyroid optic neuropathy. *Endokrynol Pol*. 2016;67(2):166–73.
62. Girod DA, Orcutt JC, Cummings CW. Orbital decompression for preservation of vision in Graves' ophthalmopathy. *Arch Otolaryngol Head Neck Surg*. 1993 Feb;119(2):229–33.
63. Dollinger J. Die Druckentlastung der Augenhöhle durch Entfernung der äußeren Orbitalwand bei hochgradigen Exophthalmus (Morbus Basedowii) und konsekutiver Hornhauterkrankung. *Dtsch Med Woch-enschr* 1911; 37:1888-90.
64. Lynch RC. The technique of a radical frontal sinus operation which has given me the best results.(original communications are received with the understanding) that they are contributed exclusively to the laryngoscope.). *The Laryngoscope*. 1921;31(1):1–5.
65. Unal M, Leri F, Konuk O, Hasanreisioğlu B. Balanced orbital decompression combined with fat removal in Graves ophthalmopathy: do we really need to remove the third wall? *Ophthal Plast Reconstr Surg*. 2003 Mar;19(2):112–8.
66. Nunery WR, Nunery CW, Martin RT, Truong TV, Osborn DR. The risk of diplopia following orbital floor and medial wall decompression in subtypes of ophthalmic Graves' disease. *Ophthal Plast Reconstr Surg*. 1997 Sep;13(3):153–60.
67. Fatourechhi V, Bergstralh EJ, Garrity JA, Bartley GB, Beatty CW, Offord KP, et al. Predictors of response to transantral orbital decompression in severe Graves' ophthalmopathy. *Mayo Clin Proc*. 1994 Sep;69(9):841–8.
68. Weis E, Heran MKS, Jhamb A, Chan AK, Chiu JP, Hurley MC, et al. Quantitative computed tomographic predictors of compressive optic neuropathy in patients with thyroid orbitopathy: a volumetric analysis. *Ophthalmology*. 2012 Oct;119(10):2174–8.

69. Saeed P, Tavakoli Rad S, Bisschop PHLT. Dysthyroid Optic Neuropathy. *Ophthal Plast Reconstr Surg*. 2018 Aug;34(4S Suppl 1):S60–7.
70. Korkmaz S, Konuk O. Surgical Treatment of Dysthyroid Optic Neuropathy: Long-Term Visual Outcomes with Comparison of 2-Wall versus 3-Wall Orbital Decompression. *Curr Eye Res*. 2016;41(2):159–64.
71. Kennedy DW, Goodstein ML, Miller NR, Zinreich SJ. Endoscopic transnasal orbital decompression. *Arch Otolaryngol Head Neck Surg*. 1990 Mar;116(3):275–82.
72. Finn AP, Bleier B, Cestari DM, Kazlas MA, Dagi LR, Lefebvre DR, et al. A Retrospective Review of Orbital Decompression for Thyroid Orbitopathy with Endoscopic Preservation of the Inferomedial Orbital Bone Strut. *Ophthal Plast Reconstr Surg*. 2017 Oct;33(5):334–9.
73. Olivari N. Transpalpebral decompression of endocrine ophthalmopathy (Graves' disease) by removal of intraorbital fat: experience with 147 operations over 5 years. *Plast Reconstr Surg*. 1991 Apr;87(4):627–41; discussion 642-643.
74. Robert P-Y, Camezind P, Adenis J-P. [Orbital fat decompression techniques]. *J Fr Ophtalmol*. 2004 Sep;27(7):845–50.
75. Wu CY, Stacey AW, Kahana A. Simultaneous Versus Staged Balanced Decompression for Thyroid-Related Compressive Optic Neuropathy. *Ophthal Plast Reconstr Surg*. 2016 Dec;32(6):462–7.

TABLES AND FIGURES

TABLE 1. Descriptive statistics of study population (n=38)

		N (%)	Mean (SD) (Min-Max)
Surgical place	UHC	24 (63.2%)	
	Bel Air Clinic	14 (36.8%)	
Gender	Female (F)	29 (76.3%)	
	Male (M)	9 (23.7%)	
	Gender Ratio(F/M)	3.2	
Age	<50 years old	16 (42.1%)	
	50>n<70years old	14 (38.8%)	55.0 (+/-15)
	>= 70 years old	8 (21.1%)	(30-85)
Smoking status	Current smoker	12 (31.6%)	
	Never smoker	19 (50%)	
	Ex-smoker	7 (18.4%)	
Medical history	Diabetes mellitus	6 (15.8%)	
	Ostructive sleep apnea	2 (5.3%)	
Ophthalmologic History	High myopia	1 (2.6%)	
	Cataract surgery	4 (10.5%)	
	Laser refractive surgery	1 (2.6%)	
Thyroid disease	Euthyroid Graves'disease	1 (2.6%)	
	Graves' disease	34 (89.5%)	
	Multinodular goiter	1 (2.6%)	
	Hashimoto's thyroiditis	2 (5.3%)	
Definitive treatment for thyroid disease	Thyroidectomy	14 (36.8%)	
	Radioactive Iodine therapy	5 (13.2%)	
	None	9 (23.7%)	
Thyroid function status	Hyperthyroidism	3 (7.9%)	
	Euthyroidism	35 (92.1%)	
TSH receptor antibodies	<= 1.5 IU/L	7 (18.4%)	
	> 1.5 IU/L	27 (71%)	20.3 IU/L (+/-39.7)
	Missing data	4 (10.5%)	(0-216.5)
DON laterality	Unilateral left	8 (21.1%)	
	Unilateral right	10 (26.3%)	
	Bilateral	20 (52.6%)	

UHC: university hospital center, TSH : thyroid-stimulating hormone DON: dysthyroid optic neuropathy. Values are represented as numbers (%) or mean (standard deviation)(min-max)

TABLE 2. Descriptive statistics of DON (n=58)

		N(%)	Mean (SD) (Min-Max)
Total		58 (100.0%)	
Eye	Left	28 (48.3%)	
	Right	30 (51.7%)	
MRI	ON Compression	41 (70.7%)	
	ON Stretching	17 (29.3%)	
Optic disc	Optic disc swelling	6 (10.3%)	
	Atrophy	0 (0%)	
	Normal	52 (89.7%)	
OCT (µm)	Average RNFL thickness		97.6 (+/-16.9) (74-135)
	Average GCC thickness		81.8 (+/- 9) (76-97)
Scotoma	Central	28 (48.3%)	
	Inferior	16 (27.6%)	
	Diffuse	4 (6.9%)	
	Concentric	4 (6.9%)	
	Dense	3 (5.2%)	
	Temporal	1 (1.7%)	
Clinical Activity Score (CAS)	<3	13 (22.4%)	3 (+/-1) (1-6)
	>=3	45 (77.6%)	
Hertel (mm)	<21	17 (29.3%)	22.1 (+/- 4.3) (12.0-36.0)
	>=21	41 (70.7%)	
Diagnostic context	Ophthalmic emergency	12 (20.7%)	
	Follow-up for TED	46 (79.3%)	
Type of decompression	1 wall	23 (39.7%)	
	Medial	17 (29.3%)	
	Inferior	5 (8.6%)	
	Lateral	1 (1.7%)	
	2 walls	29 (50%)	
	Medial+inferior	14 (24.1%)	
	Lateral+inferior	8 (13.8%)	
	Lateral+medial	7 (12%)	
	3 walls	6 (10.3%)	
	Lateral+medial+inferior		

DON: dysthyroid optic neuropathy MRI : magnetic resonance imaging ON: optic neve OCT: optical coherence tomography, RNFL: retinal nerve fiber layer, GCC: ganglionic cell complex, CAS: clinical activity score, TED: thyroid eye disease.

Variables are represented as numbers (%) or mean (standard deviation)(min-max)

TABLE 3: Analysis of visual field, visual acuity, intraocular pressure, and proptosis (Hertel) before and after orbital decompression.

	Preoperative					Postoperative				Difference	
	N	Mean	SD	Min	Max	Mean	SD	Min	Max	Mean	P-value
VF (Octopus)¹	40	12.0	+/- 6.2	1.8	23.0	8.4	+/- 6.3	0.7	24.2	-3.6	<0.001*
VF (HFA)¹	6	-8.3	+/- 4.4	-15.0	-2.6	-5.2	+/- 4.6	-12.6	-0.1	3.1	0.047*
VF (135)¹	12	69.3	+/- 49.7	5.0	120.0	110.1	+/- 27.3	42	135	40.8	<0.001*
BCVA (logmar)	58	0.5	+/- 0.6	0.0	2.6	0.2	+/- 0.4	0	1.7	-0.3	<0.001*
IOP (mmHg)	58	18.4	+/- 3.6	11.0	27.0	15.6	+/- 3.1	10	25	-2.8	<0.001*
Hertel (mm)	58	22.1	+/- 4.3	12.0	36.0	19.4	+/- 4.3	10	32	-2.7	<0.001*

Mean : mean value, SD: standard deviation, Min: minimum value, Max: maximum value, VF: visual field, HFA: Humphrey field analyzer, BCVA: best corrected visual acuity, IOP: intraocular pressure.

¹Unit : VF(Octopus) : Mean Defect in dB ; VF(HFA) : Mean Deviation in dB ; VF (135): raw value.

The variables are compared with the Wilcoxon signed-rank test ***p<0,05**.

FIGURE 1 - Boxplot. Univariate analysis on variables: visual field, visual acuity, intraocular pressure, and proptosis before and after orbital decompression

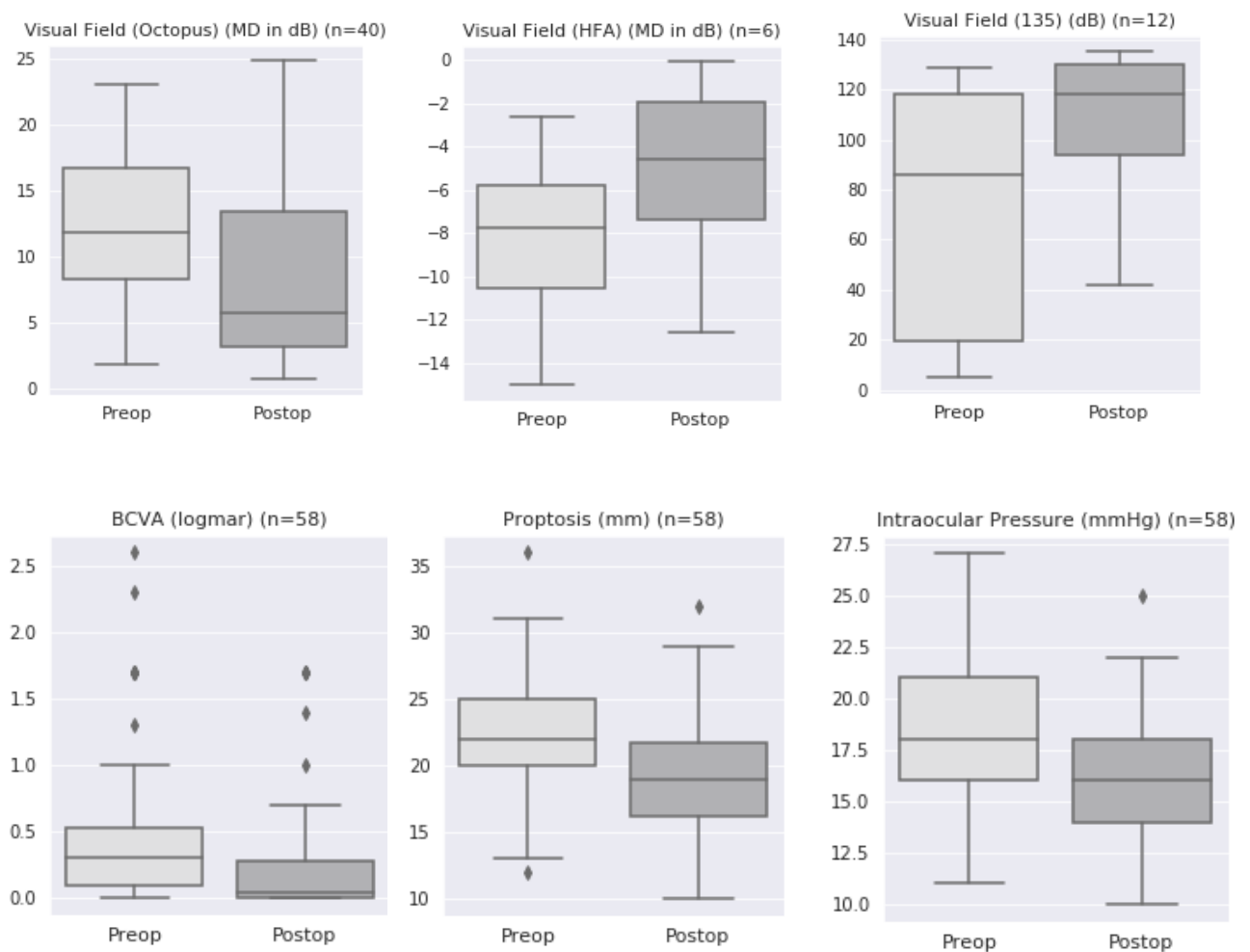


TABLE 4: Changes in visual field, visual acuity, intraocular pressure and proptosis (Hertel) after orbital decompression.

	Total	Improvement	Stable	Aggravation
VF (octopus)	40	31(77.5%)	0	9(22.5%)
VF (HFA)	6	5(83.3%)	0	1(16.7%)
VF (135)	12	12(100%)	0	0
BCVA (logmar)	58	40(69%)	10(17.2%)	8(13.8%)
IOP (mmHg)	58	44(75.9%)	12(20.7%)	2(3.5%)
Hertel (mm)	58	48(82.8%)	9(15.5%)	1(1.7%)

*VF: visual field, HFA: Humphrey field analyzer, BCVA: best corrected visual acuity, IOP: intraocular pressure.
Variables are represented with numbers (%)*

TABLE 5. Ocular motricity disorders according to surgical technique

	Total	Improvement	Strabismus aggravation	New diplopia	Oculomotor disorders (aggravation+new diplopia)
Total	58	7(12.1%)	9(15.5%)	7(12.1%)	16(27.6%)
3 walls	6	0 (0.0%)	2 (33.3%)	1(16.7%)	3(50.0%)
2 walls	29	2(6.9%)	3(10.3%)	4(13.8%)	7(24.1%)
medial+inferior	14	1(7.1%)	0 (0.0%)	2 (14.3%)	2(14.3%)
lateral+inferior	8	0(0.0%)	1 (12.5%)	2 (25.0%)	3(37.5%)
lateral+medial	7	1 (14.3%)	2 (28.6%)	0(0.0%)	2(28.6%)
1 wall	23	5(21.7%)	4 (17.4%)	2(8.7%)	6(26.0%)
medial	17	5(29.4%)	3(17.6%)	1(5.9%)	4(23.5%)
inferior	5	0(0.0%)	1(20.0%)	1(20.0%)	2(40.0%)
lateral	1	0 (0.0%)	0 (0.0%)	0 (0.0%)	0(0.0%)

Variables are represented with number (%)

FIGURE 2: Long-term follow-up for dysthyroid optic neuropathy undergoing additional surgeries.

OD: Orbital Decompression

Success: Improved VF or BCVA, no need for revision surgery.

Insufficient: Persistent dysthyroid optic neuropathy

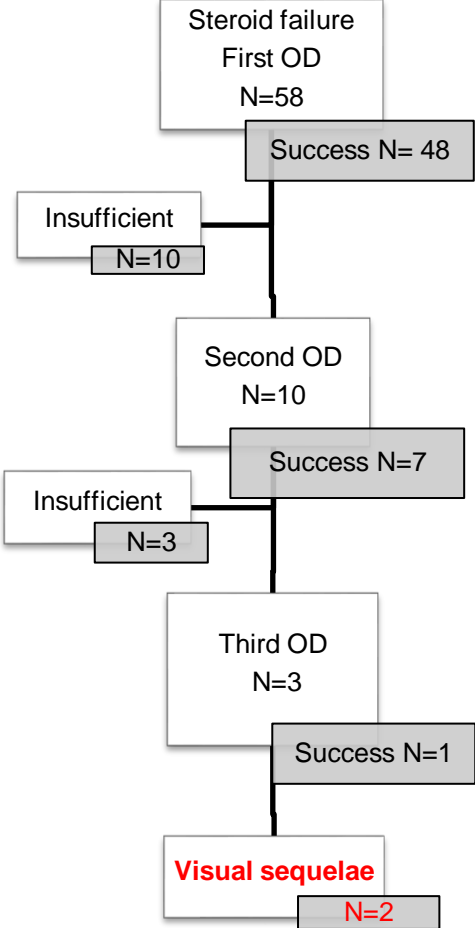


TABLE 6. Octopus visual field and visual acuity improvement according to the number of surgeries performed with the same final number of treated walls.

	N	VF (Octopus) (MD) (dB)			P- value	N	BCVA (logmar)			P- value
		Preop	Postop	Improvement			Preop	Postop	Improvement	
3 walls										
One surgery	6	16.1	9,8	-6.3	0.285	6	0.5	0.1	-0.4	0.423
Several surgeries	4	18.4	7.9	-10.5		5	0.7	0.4	-0.3	
2 walls										
One surgery	20	12.7	8.5	-4,2	0.824	29	0.6	0.3	-0.3	1
Several surgeries	5	15,7	10,1	-5,6		5	0.7	0.4	-0.3	

*VF: visual field, MD: mean defect, BCVA: best corrected visual acuity, Preop : preoperative Postop :postoperative
The variables are compared with the Wilcoxon rank-sum test *p<0,05*

TABLE 7. Ocular motricity disorders according to the number of surgeries performed for the same final number of treated walls.

	N	Improvement	Strabismus aggravation	New diplopia	Oculomotor disorder: (aggravation+new diplopia)	P-value
3 walls						
One surgery	6	0(0.0%)	2(33.3%)	1(16.7%)	3(50.0%)	1
Several surgeries	5	0(0.0%)	2(40%)	0(0.0%)	2(40.0%)	
2 walls						
One surgery	29	2(6.9%)	3(10.3%)	4(13.8%)	7(24.1%)	1
Several surgeries	5	0(0.0%)	1 (20%)	0 (0.0%)	1(20.0%)	

The variables are compared with the χ^2 test

V. PREDICTIVE FACTORS OF OUTCOME IN ORBITAL DECOMPRESSION FOR DYSTHYROID OPTIC NEUROPATHY (ARTICLE 2)

1. Abstract

Purpose: The aim of this study was to identify predictive factors for improvement of visual acuity and visual field by Orbital Decompression (OD) for the treatment of Dysthyroid Optic Neuropathy (DON).

Methods: This retrospective study included all patients who underwent OD for DON between 2005 and 2020 by the same operator, in two centers. Demographic, medical, and surgical covariates were collected. Primary outcomes were improvement in Best Corrected Visual Acuity (BCVA) and in Visual Field (VF) Mean Defect (MD) within 6 months after surgery. We performed univariate and multivariate linear analysis to identify potential factors associated with visual outcomes.

Results: 38 patients (58 eyes) undergoing OD for DON were successively included. The improvement in BCVA was -0.3 logmar ($p < 0.05$) and the improvement of the MD of the VF was -3.6 dB ($p < 0.05$) within 6 months after surgery. The absence of preoperative proptosis was associated with poorer VF improvement ($p < 0.05$). Clinical Activity Score (CAS) is inversely correlated with VF improvement ($p < 0.05$). The presence of dense or temporal or inferior scotomas was associated with a lesser improvement in visual acuity ($p < 0.05$). DON diagnosed in the ophthalmology emergency department had a poorer visual field and visual acuity improvement compared with DON occurring during follow-up for thyroid eye disease ($p < 0.05$).

Conclusion: The presence of an inferior scotoma, severe inflammation, the absence of proptosis, and a delayed diagnosis of DON appear to be predictive factors for poor prognosis in OD for the treatment of DON and should lead us to be more cautious in our surgical management.

Key words: Dysthyroid optic neuropathy, Graves' disease, Inflammation, Orbital decompression surgery, Predictive factors, Proptosis, Thyroid eye disease, Visual Field

2.Manuscript

INTRODUCTION

Dysthyroid Optic Neuropathy (DON), is a rare and potentially blinding complication (1), occurring in 2-5% of patients with Thyroid Eye Disease (TED) (2–4). It results from a functional impairment of the optic nerve (ON) due to stretching (5) or compression at the orbital apex by increased orbital fat volume and extraocular muscle enlargement, in an inextensible bony cavity (6).

Despite significant advances in knowledge and understanding of this disease, orbital decompression (OD) for DON remains the only effective way to avoid blindness in case of incomplete response to pulse steroid therapy (7,8).

This surgery was first described more than 100 years ago (9) , and its techniques and procedure are constantly evolving (7,10). The current surgical attitude is to limit the number of treated walls, in order to be less invasive (9,11–13). We have shown in another study that this is an effective surgical procedure. However, despite a common surgical strategy, results vary from one DON to another and may sometimes require further surgeries (11,14,15). The complexity and diversity of the pathophysiological mechanisms implicated in DON (16) suggest the presence of various factors involved in the visual outcome after OD.

The aim of this study was to evaluate predictive factors of visual acuity and visual field improvement by orbital decompression in dysthyroid optic neuropathy, after failure of corticosteroid therapy, through our series of 58 decompressions.

MATERIALS AND METHODS

Patient selection

This was a retrospective study including patients who underwent OD for DON in the ophthalmology department at the Bordeaux University Hospital, and in the Bel-Air-Tourny Clinic in Bordeaux, between August 2, 2005 and February 19, 2020 by the same operator. These patients were followed by a multidisciplinary team consisting of endocrinologists, internists and radiotherapists. The data were collected in the patients' paper files and on Dxcare® and Oplus® software.

The diagnosis of DON was based on an association of clinical and paraclinical signs of ON function impairment, including: rapidly progressive deterioration of visual acuity and/or visual field with no other cause found. The diagnosis was strengthened by the presence of an inconstant optic nerve swelling. Magnetic resonance imaging (MRI) was performed to determine the main mechanism of optic nerve ON damage: stretching or compression.

The surgical indication was the presence of DON with functional consequences for the patient, after failure of medical treatment with methylprednisolone pulse therapy (8).

In this study, OD were excluded when performed for elevated intraocular pressure (IOP) caused by increased episcleral venous pressure, resistant to IOP-lower medication (17). Indeed, this clinical presentation can mimic a DON if there is functional impairment of the ON (18). All other causes of optic neuropathy, such as glaucoma or inflammation were also excluded. Patients whose visual field or visual acuity alterations were explained by other

ocular disorders such as cataract or maculopathy were not included in the study, as well as patients who could not be followed for at least 6 months in our centers.

Surgical Technique

A one-, two- or three-wall expansion was performed at the orbital floor, the medial wall or the lateral wall by the same operator. Surgery for bilateral DON was performed in two separate stages, although the postoperative risk of amaurosis is limited according to Rose (19). Except for a few three-wall OD carried out at the beginning of the study, the choice of the treated wall was made according to the mechanism of optic nerve damage and the location of the most compressive muscle. The periosteum was opened and, in case of the inferior wall, it was excised.

A transcutaneous incision below and parallel to the lash line in the lower eyelid (20) or a transconjunctival approach (21) were conducted for floor decompression. The orbital floor was removed medially to the infraorbital nerve only or on both sides of it, being careful not to damage the nerve. Anteriorly, a small portion of bone under the globe was left to prevent hypoglobus. A lipectomy in the inferolateral quadrant was often carried out (22).

Medial wall decompression was achieved through a transcaruncular approach (23), or more rarely through an upper eyelid crease incision (7). Posterior to the caruncle, the dissection followed a natural plane between the Duverney Horner's muscle and the orbital septum. Care was taken to ethmoidal arteries because of the risk of cerebrospinal fluid leak at this level. If the ethmoidal vessels were damaged, gentle cauterization was achieved for hemostasis (22). These approaches allow good exposure of the orbital apex (10).

A lateral upper eyelid crease incision provided good access for lateral wall expansion (24,25). Dissection was then carried posteriorly allowing decompression of the lateral wall to the greater wing of sphenoid (7).

The rare three-wall expansions of this study were not performed by a coronal approach. This technique has not been used by the operator since 1998 for this surgical indication (26).

Covariates

Patients

Patient characteristics were collected including: demographic data, medical history such as diabetes, smoking, or obstructive sleep apnea (OSA), and characteristics of thyroid disease at the time of surgery among: thyroid function status, TSH receptor antibodies (TRAb considered positive above a cutoff value of 1.5 IU/L), and history of definitive treatment by thyroidectomy or radioactive iodine therapy.

DON and OD

The context of DON diagnosis was reported: The diagnosis was made in the ophthalmology emergency department or during the patient follow-up for TED in our structures. In case of diagnosis in emergency, the patient was usually referred for unexplained visual loss, sometimes with no known thyroid disease.

The clinical examination performed by the operator included: best corrected visual acuity (BCVA) converted into logmar, proptosis measurement with Hertel exophthalmometer (mm), intraocular pressure (IOP) measurement in mmHg, examination of the optic nerve head and calculation of the clinical activity score (CAS) based on the Mourits score (27) updated by EUGOGO (28),

The paraclinical tests included a visual field test using automated perimetry. VF test performed by Octopus® (VF (Octopus)) and Humphrey® (VF (HFA)) perimeters were analyzed respectively using the mean defect and the mean deviation (MD in dB). The choice between these two perimeters was made according to the place of care. VF test using the full field 135 screening mode (VF(135)) were analyzed using the raw value. This test was sometimes performed as a first-line test in order to look for peripheral scotoma, or when the patient had some fixation difficulties. For all types of VF tests, the location of scotoma detected was also noted.

Measurement of peripapillary retinal nerve fibers layer (RNFL) and macular ganglion cell complex (GCC) thickness using Optical coherence tomography (OCT) was performed for patients who underwent surgery after 2010.

The main mechanism of ON damage was determined on imaging: stretching or compression.

The number of treated walls (1, 2 or 3) and their location: lateral, medial, inferior was reported.

Study protocol

The efficacy of OD was assessed by BCVA and VF improvement 6 months after surgery. For DON requiring another OD surgery within 6 months, BCVA and VF results prior to additional surgery were considered. VF tests performed by different perimeters or using different mode test were analyzed separately, forming 3 groups: VF(Octopus), VF(HFA), and VF(135).

The variables studied included demographic, medical and surgical characteristics of patients and DON.

The presence of predictive factors of surgical outcome was investigated through a correlation analysis between these variables and postoperative visual acuity and visual field improvement.

Statistical analysis

Analyses were performed with statistical software R®.

A Wilcoxon signed-rank test was performed to assess pre and postoperative results for : BCVA, VF(Octopus), VF(HFA), and VF(135).

The main analysis was the correlation analysis between the demographic, medical, and surgical variables and the visual acuity and VF improvement. Univariate analysis was performed using the Spearman's rank correlation coefficient for continuous variables, the Wilcoxon rank sum test for categorical variables with 2 categories, and the Kruskal-Wallis test for categorical variables with more than 2 categories.

BCVA and VF improvement were both represented using a multivariate linear model (ANCOVA). These two models were obtained by a backward stepwise elimination on a first selection of factors. This preselection included predictive factors supposed relevant, which were forced in the model (gender, age) and the factors identified in the univariate analysis ($p \leq 0.25$). The preoperative state of the variable of interest was also considered and forced into the selection, because it could act as a confounding factor. At each stage of the elimination process, the model adequacy of the data was assessed by the Akaike Information Criterion (AIC).

A p value < 0.05 was considered as statistically significant for the different tests of the study.

RESULTS

Patients

44 patients and 69 eyes underwent OD in our centers over the study period. Six patients and 11 eyes were excluded: 5 patients operated for elevated IOP caused by increased episcleral venous pressure and one patient whose follow-up was less than 6 months. A total of 38 patients and 58 DON were successively included in our study.

Variables studied

Demographic and clinical characteristics (Table 1)

Mean age was 55.0 +/- 15 years and gender ratio was 3.2 women per men. There were 6 diabetic patients and their mean glycosylated hemoglobin (HbA1c) was 7.2%. Two patients had obstructive sleep apnea (OSA). Twelve patients were active smokers. Euthyroid state was most often achieved (n=35; 92.1%) and TRAb test was positive for 27 (71%) patients, at the time of surgery. Five patients underwent radioactive iodine therapy. The initial thyroid disease was most often Graves' disease. There were two cases of Hashimoto's thyroiditis and a multinodular goiter, converted in hyperthyroidism. We reported a case of euthyroid Graves' disease.

DON and OD characteristics (Table 2)

In most cases, DON were diagnosed during follow-up period for TED (n=46; 79.3%). Mean Hertel measurement was 22.1 mm (+/- 4.3), and in 29.3% of cases there was no proptosis. Mean CAS at the time of decompression was 3/7(+/- 1). The average RNFL thickness was 97.6 µm and GCC thickness was 81.8 µm. OCT could only be performed for 30 DON due to the introduction of OCT only several years after the first surgeries in our study.

The VF examination revealed a central scotoma (n=28; 48.3%) or an inferior scotoma (n=16; 27.6%) in most cases. Optic nerve swelling was present in 6 cases.

On MRI, the main mechanism of ON damage was a compression at the apex for 41 DON and more rarely a stretching for 17 DON.

A one-wall (n=23; 39.7%) or a two-wall (n=29; 50%) OD was most often performed, and more rarely a three-wall (n=6; 10.3%) decompression. The medial wall was most frequently treated for one-wall decompression surgeries (n=17; 29.3%) and the medial and inferior wall (n=14; 24.1%) for two-wall surgeries.

Surgical outcomes

Mean BCVA improved significantly by -0.3 logmar from 0.5 +/-0.6 logmar before to 0.2 +/- 0.4 logmar after OD (p<0.001).

VF (octopus) test, performed for 40 DON, showed a mean MD of 12.0 +/-6.2 dB preoperatively and 8.4 +/-6.3 dB postoperatively, resulting in a MD improvement of -3.6 dB (p<0.001).

VF (HFA) test, for 6 DON, showed an average MD of -8.3 +/-4.4 dB preoperatively and -5.2 +/- 4.6 dB after surgery, representing gain of 3.1 dB (p=0.047).

VF (135) test, for 12 DON, increased from 69.3 +/- 49.7 to 110.1 +/- 27.3 in the postoperative period, showing a gain of 40.8 points (p<0.001).

Correlation analysis

The correlation analyses performed for VF(HFA) and VF(135) were not retained for the rest of our study because sample sizes were too small. These analyses did not show significant results due to low statistical power. Thus, the following correlation analyses consider only the VF(octopus).

Correlation between variables and preoperative BCVA and VF values (Tables 3A,B,C)

In preoperative univariate analysis, advanced age (≥ 70 years) ($p=0.011$), hyperthyroidism ($p=0.030$), and prior radioactive iodine therapy ($p=0.041$) were significantly associated with poorer visual acuity. Preoperative VF was significantly related to preoperative BCVA ($p=0.008$). The other variables did not show correlation with preoperative BCVA and VF.

Correlation between variables and BCVA and VF improvement after OD (Tables 4A,B)

Six variables were selected by backward stepwise selection for the multivariate model related to BCVA improvement: preoperative BCVA, gender, age, preoperative Hertel value, context of DON diagnostic and location of scotoma.

The variables selected by the multivariate model for VF improvement were: preoperative VF, gender, age, preoperative Hertel value, context of DON diagnosis and CAS.

Demographic and clinical characteristics (Table 4A)

Demographics and clinical characteristics did not show any significant correlation with BCVA or VF improvement.

DON and OD characteristics (Table 4B)

BCVA and VF

The inverse correlation between BCVA improvement and preoperative BCVA was highly significant ($p<0.001$). Similarly, VF improvement was inversely correlated with preoperative VF with high significance ($p=0.004$).

CAS

VF improvement was inversely correlated with the preoperative clinical activity score ($p=0.043$). CAS was a predictive factor of VF improvement.

Hertel

The absence of proptosis was significantly associated with poorer VF improvement ($p=0.001$). Proptosis was a predictive factor of VF improvement.

Context of DON diagnosis

DON diagnosed in the ophthalmology emergency department had significantly less improvement in the BCVA ($p=0.024$) and in the VF ($p=0.016$) compared with DON occurring during follow-up period for TED. The context of DON diagnosis was a predictive factor of BCVA and VF improvement.

Location of scotoma

Inferior ($p=0.002$), dense ($p=0.028$) and temporal ($p=0.048$) scotomas were associated with

a poorer BCVA improvement. Scotoma location was a predictive factor of BCVA improvement.

The other variables:

IOP, OCT, mechanism of ON damage on MRI, optic nerve swelling, number of treated walls and their location, did not show any significant correlation with BCVA or VF postoperative improvement.

DISCUSSION

Patient factors

Non-modifiable risk factors

We found that older patients had more impaired preoperative BCVA and correspondingly a more severe DON, as already reported Campbel et al (29). Neither age nor gender appeared to be correlated with DON improvement. Note that only Miskiewiicz et al (14) found a significant relation between young age and good visual outcome, in a study restricted to 14 DON.

Modifiable risk factors

Seven DON of diabetic patients underwent OD in our study and showed good postoperative results. Diabetes has already been described by Kalmann and Mourits (30) as a potential poor prognostic factor in surgical treatment for DON. They reported an improvement in 50% of cases for the 5 diabetic patients in their study, compared to 69.4% for the 19 non-diabetic patients. Mourits et al (31) performed 25 OD and found that 4 of the 6 unimproved DON were diabetic. The hypothesis was that oxygen transport disorders related to diabetic microangiopathy render the optic nerve more vulnerable to muscle compression. Obviously, this applies in particular to uncontrolled diabetes as microangiopathic complications are closely related to glycated hemoglobin (HbA1c) (32). The authors did not report glycemic control for their patients. We believe that our results can be explained by relatively well-controlled diabetes with a mean HbA1c level of 7.2% in our diabetic population.

In our series, two patients suffered from obstructive sleep apnea (OSA) syndrome. Their DON was improved by OD. Habib et al (33) showed that OSA may influence DON due to an inflammatory mechanism and an elevation of cytokines, however, no studies have described OSA as a predictive factor in the treatment of DON.

Thyroid function status was not related to postoperative outcomes in our population. In most cases, euthyroidism was already achieved at the time of OD. We also found that patients with hyperthyroidism had worse preoperative BCVA, and thus more severe DON. This confirms the work of Prummel et al (34) presenting hyperthyroidism as a risk factor for TED severity.

Our study found no correlation between anti-TSH receptor antibody levels and postoperative outcomes. According to Ponto et al (35) elevated TRAb level is associated with

DON of recent onset, but its involvement in OD efficacy for DON has never been described in the literature.

Patients treated with radioactive iodine appeared to have a more severe DON with a more impaired VF preoperatively. However, this did not affect postoperative improvement. Treatment with radioactive iodine is a known risk factor for the progression of TED and DON (36).

We did not find significant results related to smoking, but two patients suggest that it may influence the postoperative visual outcome. One patient did not improve after OD, but finally recovered with regression of inflammation. This occurred after steroid pulses, but also at the same time as he stopped smoking. Another patient with bilateral DON continued to worsen after two bone decompressions and one fat decompression. In fact, he had almost no bony orbit left. The only potential cause of worsening appeared to be active smoking. Indeed, the risk of TED increases 7 to 8 times in smokers. Smoking also increases the severity of the disease and reduces the response to treatment (37,38). Some studies suggest an association between smoking and the development of DON (39,40). To our knowledge, no study has described a correlation between smoking and OD efficacy for DON. The mechanism of action is multifactorial and not well elucidated. It probably involves autoimmunity, hypoxia, and sustained inflammation (4).

DON and OD factors

We found that BCVA and VF improvement were inversely correlated to preoperative BCVA and VF, respectively, as previously reported by Hallin et al (41). The preoperative state was taken into account by the multivariate analysis. Thus, a small improvement could not be related to a less severe preoperative DON. An altered preoperative visual function does not predict poor visual recovery, in contrast to traumatic optic neuropathies (42–45). Visual function can be severely impaired by decreased axoplasmic flow due to compression or stretching of the optic nerve fibers. If there is no optic nerve fibers loss, the damage is reversible and DON can recover dramatically once mechanical effect is removed by OD. As described for chiasmatic tumors by Danesh et al (46), our study illustrates this mechanism: One patient improved from light perception to 20/20 vision, and another from just counting fingers to 20/25 at 6 months after surgery.

Other authors such as Wang et al (47) or Liang et al (48) have found a positive correlation between preoperative and postoperative visual acuity, which seems logical. We believe that OD efficacy is better assessed by the amount of visual function improvement than by postoperative values.

Thirty OCTs were performed in our study, which is comparable to other published work on OCT for DON (49,50). We found no correlation between mean preoperative RNFL thickness and postoperative improvement, in contrast to Rajabi et al (49). We believe that preoperative OCT is useful for visual prognosis if it shows optic atrophy revealed by mean RNFL or GCC thickness outside normal limits. In this case, there is an irreversible optic nerve fibers loss and the prognosis for visual recovery is limited. This situation is not a contraindication to surgery, as there may be fibers left which could benefit from decompression. However, the patient should be warned of the limited visual outcome. For only one patient, we decided not to perform further surgery because of the presence of an important optic atrophy revealed by OCT, after already 3 preceding OD surgeries.

Mean RNFL and GCC thickness were normal preoperatively in our series, apart from 6 cases of optic disc swelling, like in the study by Park et al (50). However, not all DON were improved to the same proportion. Preoperative OCT may be within normal limits compared to the normative database whereas there may already be optic nerve fibers loss (51).

This point is very well illustrated for DON diagnosed in the ophthalmologic emergency department in our study. These patients generally had a delayed diagnosis of DON. OD efficacy was poorer than for other patients. Despite a delayed diagnosis, mean RNFL and GCC thickness were within normal limits preoperatively. However, postoperatively, in 4 of 12 DON, OCT was outside normal limits. A process of retrograde axonal degeneration had probably already been initiated preoperatively. The loss of optic nerve fibers may have been detected only by comparison with an examination performed before the onset of the disease.

Pre-operative OCT is not useful for DON diagnosis and may be within normal limits whereas a process of fibers loss is already present. Note that optic atrophy may appear 3 to 6 months later on OCT (46).

With the recent development of OCT angiography, it is possible to analyse the radial peripapillary capillary network (52). Its density seems to be reduced in patients with DON (53,54). These capillaries appear to be connected to the nerve fibers around the papilla, following a same anatomical organization (55). OCT angiography has been studied in several publications, particularly for glaucomatous optic neuropathy (56) or for acute anterior ischemic optic neuropathy (AION) (55). However, the exact mechanism involved remains unclear (54).

The presence of clinical optic disc swelling did not affect the postoperative visual prognosis in our study, as previously observed by Rajabi et al (49).

The absence of proptosis was associated with poorer OD efficacy. Of these 17 DON, 12 NO suffered from compression and 5 from stretching.

DON results from a mismatch between the bony orbit and its increased content volume (6), although a slight remodelling of the orbit has been described by Bokman(57) and Ugradar (58) in patients with TED. This mismatch phenomenon occurs at an earlier stage in small orbits, as reported by Rootman (59), particularly in Asians (60). Kamer et al (61) have reported that the orbital apex cone angle varied from 39.7° to 65.7°. A narrower cone angle results in a smaller space between expanding extra ocular muscles and the ON. It may lead to an early, rapid and insidious compression.

The sudden increase in retrobulbar pressure can also have a direct effect on ON damage, as shown by Otto et al (62) and leads to a real orbital compartment syndrome (63). Such a scenario can sometimes lead to rapid decompensation, which can be compared to reduced intracranial compliance in intracranial hypertension according to the Langfitt curve (64). The absence of proptosis would exacerbate this phenomenon since proptosis provides a natural decompression of the intra-orbital contents (65).

Stretched DON without proptosis could correspond to short ON, suffering rapidly from stretching in the absence of significant proptosis, as described by Anderson et al (5) .

This atypical presentation of DON without proptosis can lead to an insidious progression and a delayed diagnosis and treatment.

These DON also correspond to OD that are more difficult to perform. Surgical procedures are more delicate and access to structures is sometimes more complicated in a

tight orbit. In addition, Rootman (59) reported that proptosis is reduced by 1 to 3 mm per treated wall, so decompression appears to be rapidly limited in these orbits.

OD efficacy was inversely correlated with clinical inflammation. Eyes with a low CAS at the time of OD had already achieved partial response to corticosteroid therapy, while those with a high CAS were more resistant to corticosteroid therapy. These orbits already corresponded to DON refractory to treatment, as described by Mensah et al (66). The inflammatory reaction increases intra-orbital volume (3) and is associated with vascular changes, making ON more susceptible to compression or stretching (67). Thus, a more complete decompression for DON with a high CAS may be required.

DON can give all types of scotomas. In our study, three types of scotomas were associated with poorer visual acuity improvement.

Three DON presented dense scotomas. They corresponded to very severe DON with low visual acuity. Two improved after OD, while one required 3 OD before improvement.

Temporal and inferior scotomas can be associated with VF improvement, without any improvement in visual acuity, due to their location. This was the case for the 2 DON with temporal scotoma.

The inferior scotoma also appeared to be associated with poorer VF improvement but not significantly. This scotoma is frequently present in DON. According to Starks et al (68), it corresponds to compression by the superior muscle complex crowding the apex. In our study, there were no DON associated with enlarged upper rectus muscle alone. Rather, we believe that this is due to an indirect mechanism by filling the inferior intra-orbital compartment with an enlarged inferior rectus muscle pushing ON up against the superior rectus. The inferior and medial rectus muscle are usually primarily involved in TED (6,69). Two of these DON suggest the presence of ischemic vascular mechanisms related to increased orbital pressure, as described by Seery et al (70). One patient had recurrent transient vision loss on the DON eye. This symptom disappeared after OD. Another patient developed an AION a few days after surgery. Mensaa et al (66) also reported that DON with inferior scotoma were often associated with the presence of cardiovascular risk factors and appeared to have poorer outcomes after treatment.

Ugradar et al (71) think that NO stretching is not really a mechanism for DON formation. Our study suggests the opposite by showing an equivalent improvement for compressed and stretched ON. We believe that this is a DON presentation that should be treated, like compressive DON, as reported by Rootman (59). Bain et al (72,73) showed that ON can suffer from stretching in their work on pig optic nerves. The optic nerve is part of the central nervous system and does not have the same anatomical structure as the peripheral nerves, making it more sensitive to stretching (16). According to Rose et al (74) this is due to an indirect mechanism. Elongation of the optic nerve would make it more prone to ischemic microvascular changes, surrounding inflammation, and mechanical injury of metabolic axonal flow.

After some three-wall orbital expansion performed at the beginning of our study, our surgical strategy changed to reduce the number of walls treated in order to limit surgical morbidity. We applied a selective strategy of treating the wall next to the most compressive muscle when possible. The univariate analysis shows that there was no significant correlation between the numbers of walls treated and OD efficacy, which supports our surgical strategy.

Strengths and limitations of the study

One of the main limitations of our study was its retrospective nature. Correlation analyses on VF improvement could only be performed on 40 DON, due to the heterogeneity of VF tests performed in different care centres.

Statistical analyses were performed on a small size sample. Only one variable could be significantly associated with both VF improvement and BCVA improvement probably due to a lack of statistical power.

However, our study sample size was comparable to the literature, as this is a rare surgery. One of the strengths of our series is that clinical examination and OD surgery have always been performed by the same operator, making the results and variables more comparable.

Finally, to the best of our knowledge, this is the first article dedicated to predictive factors of OD surgery for DON.

CONCLUSION

The presence of an inferior scotoma, a severe inflammation, the absence of proptosis, and a delayed diagnosis of DON appear to be predictive factors for poor prognosis in OD for DON.

Our surgical strategy limiting the number of walls treated is effective but could be adapted in these aforementioned cases.

A more complete decompression could be performed for DON associated with severe inflammation. DON with a lower scotoma could undergo a more complete orbital expansion, including inferior wall removing if there is an enlarged inferior rectus. Cardiovascular risk factor monitoring may be useful if an associated vascular mechanism is suspected in these patients.

For orbits without proptosis, it is difficult to achieve a more complete orbital expansion, because of the risk of enophthalmos. Orbital decompression far back at the apex might be effective while limiting this risk.

However, the delay in DON diagnosis and the difficulty in assessing the duration of the disease remains a prognostic problem. OCT is rarely helpful in the diagnosis and prognostic of DON. OCT angiography seems to provide interesting new elements but requires further study and exploration.

In order to confirm these initial results, and to refine and improve the management of OD in DON, it would be interesting to study these factors through multi-centre studies through consortia such as EUGOGO in Europe.

REFERENCES:

1. Warren JD, Spector JG, Burde R. Long-term follow-up and recent observations on 305 cases of orbital decompression for dysthyroid orbitopathy. *The Laryngoscope*. 1989 Jan;99(1):35–40.
2. Perros P, Hegedüs L, Bartalena L, Marcocci C, Kahaly GJ, Baldeschi L, et al. Graves' orbitopathy as a rare disease in Europe: a European Group on Graves' Orbitopathy (EUGOGO) position statement. *Orphanet J Rare Dis*. avr 2017;12 (1) 72
3. Bartalena L, Wiersinga WM, Pinchera A. Graves' ophthalmopathy: state of the art and perspectives. *J Endocrinol Invest*. 2004 Mar;27(3):295–301.
4. Blandford AD, Zhang D, Chundury RV, Perry JD. Dysthyroid optic neuropathy: update on pathogenesis, diagnosis, and management. *Expert Rev Ophthalmol*. 2017;12(2):111–21.
5. Anderson RL, Tweeten JP, Patrinely JR, Garland PE, Thiese SM. Dysthyroid optic neuropathy without extraocular muscle involvement. *Ophthalmic Surg*. 1989 Aug;20(8):568–74.
6. Neigel JM, Rootman J, Belkin RI, Nugent RA, Drance SM, Beattie CW, et al. Dysthyroid optic neuropathy. The crowded orbital apex syndrome. *Ophthalmology*. 1988 Nov;95(11):1515–21.
7. Morax S, Ben Ayed H. [Orbital decompression for dysthyroid orbitopathy: a review of techniques and indications]. *J Fr Ophtalmol*. 2004 Sep;27(7):828–44.
8. Bartalena L, Baldeschi L, Boboridis K, Eckstein A, Kahaly GJ, Marcocci C, et al. The 2016 European Thyroid Association/European Group on Graves' Orbitopathy Guidelines for the Management of Graves' Orbitopathy. *Eur Thyroid J*. 2016 Mar;5(1):9–26.
9. Tooley A, Godfrey K, Kazim M. Evolution of thyroid eye disease decompression-dysthyroid optic neuropathy. *Eye*. 2019;33(2):206-211
10. Rootman DB. Orbital decompression for thyroid eye disease. *Surv Ophthalmol*. 2018 Feb;63(1):86–104.
11. Choe CH, Cho RI, Elnor VM. Comparison of lateral and medial orbital decompression for the treatment of compressive optic neuropathy in thyroid eye disease. *Ophthal Plast Reconstr Surg*. 2011 Feb;27(1):4–11.
12. Unal M, Leri F, Konuk O, Hasanreisöğlü B. Balanced orbital decompression combined with fat removal in Graves ophthalmopathy: do we really need to remove the third wall? *Ophthal Plast Reconstr Surg*. 2003 Mar;19(2):112–8.
13. Wu CY, Stacey AW, Kahana A. Simultaneous Versus Staged Balanced Decompression for Thyroid-Related Compressive Optic Neuropathy. *Ophthal Plast Reconstr Surg*. 2016 Dec;32(6):462–7.
14. Miśkiewicz P, Rutkowska B, Jabłońska A, Krzeski A, Trautsolt-Jeziorska K, Kęcik D, et al. Complete recovery of visual acuity as the main goal of treatment in patients with dysthyroid optic neuropathy. *Endokrynol Pol*. 2016;67(2):166–73.
15. Girod DA, Orcutt JC, Cummings CW. Orbital decompression for preservation of vision in Graves' ophthalmopathy. *Arch Otolaryngol Head Neck Surg*. 1993 Feb;119(2):229–33.
16. Saeed P, Tavakoli Rad S, Bisschop PHLT. Dysthyroid Optic Neuropathy. *Ophthal Plast Reconstr Surg*. 2018 Aug;34(4S Suppl 1):S60–7.
17. Longueville E, Dale V, Rougier MB, Colin J. 685 Modification du tonus oculaire après décompression orbitaire dans la maladie de Basedow. *J Fr Ophtalmol*. 2007 Apr 1;30:2S343.
18. Kalmann R, Mourits MP. Prevalence and management of elevated intraocular pressure in patients with Graves' orbitopathy. *Br J Ophthalmol*. 1998 Jul;82(7):754–7.

19. Rose GE. The “devil’s touch”; visual loss and orbital surgery. A synopsis of the Mustardé Lecture, 2006. *Orbit Amst Neth.* 2007 Sep;26(3):147–58.
20. Bähr W, Bagambisa FB, Schlegel G, Schilli W. Comparison of transcutaneous incisions used for exposure of the infraorbital rim and orbital floor: a retrospective study. *Plast Reconstr Surg.* 1992 Oct;90(4):585–91.
21. Barkhuysen R, Nielsen CCM, Klevering BJ, Damme PAV. The transconjunctival approach with lateral canthal extension for three-wall orbital decompression in thyroid orbitopathy. *J Cranio-Maxillo-fac Surg Off Publ Eur Assoc Cranio-Maxillo-fac Surg.* 2009;
22. Longueville E. Décompression osseuse de l’orbite basedowienne. *Rev Laryngol Otol Rhinol.* 2010 131;145–52.
23. Shorr N, Baylis HI, Goldberg RA, Perry JD. Transcaruncular approach to the medial orbit and orbital apex. *Ophthalmology.* 2000 Aug;107(8):1459–63.
24. Harris GJ, Logani SC. Eyelid crease incision for lateral orbitotomy. *Ophthal Plast Reconstr Surg.* 1999 Jan;15(1):9–16; discussion 16-18.
25. Abouchadi A, Capon-Degardin N, Martinot-Duquennoy V, Pellerin P. Orbitotomie latérale par voie palpébrale supérieure. *Ann Chir Plast Esthét.* 2005 Jun 1;50(3):221–7.
26. Kalmann R, Mourits MP, van der Pol JP, Koornneef L. Coronal approach for rehabilitative orbital decompression in Graves’ ophthalmopathy. *Br J Ophthalmol.* 1997 Jan;81(1):41–5.
27. Mourits MP, Prummel MF, Wiersinga WM, Koornneef L. Clinical activity score as a guide in the management of patients with Graves’ ophthalmopathy. *Clin Endocrinol (Oxf).* 1997 Jul;47(1):9–14.
28. European Group on Graves’ Orbitopathy (EUGOGO), Wiersinga WM, Perros P, Kahaly GJ, Mourits MP, Baldeschi L, et al. Clinical assessment of patients with Graves’ orbitopathy: the European Group on Graves’ Orbitopathy recommendations to generalists, specialists and clinical researchers. *Eur J Endocrinol.* 2006 Sep;155(3):387–9.
29. Campbell AA, Nanda T, Oropesa S, Kazim M. Age-Related Changes in the Clinical Phenotype of Compressive Optic Neuropathy in Thyroid Eye Disease. *Ophthal Plast Reconstr Surg.* 2019 Jun;35(3):238–42.
30. Kalmann R, Mourits MP. Diabetes mellitus: a risk factor in patients with Graves’ orbitopathy. *Br J Ophthalmol.* 1999 Apr;83(4):463–5.
31. Mourits MP, Koornneef L, Wiersinga WM, Prummel MF, Berghout A, van der Gaag R. Orbital decompression for Graves’ ophthalmopathy by inferomedial, by inferomedial plus lateral, and by coronal approach. *Ophthalmology.* 1990 May;97(5):636–41.
32. Lachin JM, Genuth S, Nathan DM, Zinman B, Rutledge BN, DCCT/EDIC Research Group. Effect of glycemic exposure on the risk of microvascular complications in the diabetes control and complications trial--revisited. *Diabetes.* 2008 Apr;57(4):995–1001.
33. Habib LA, Godfrey KJ, Mathews P, De Rojas J, Kazim M. Association of Risk of Obstructive Sleep Apnea With Thyroid Eye Disease: Compressive Optic Neuropathy. *Ophthal Plast Reconstr Surg.* 2019 Jun;35(3):232–4.
34. Prummel MF, Wiersinga WM, Mourits MP, Koornneef L, Berghout A, van der Gaag R. Effect of abnormal thyroid function on the severity of Graves’ ophthalmopathy. *Arch Intern Med.* 1990 May;150(5):1098–101.
35. Ponto KA, Diana T, Binder H, Matheis N, Pitz S, Pfeiffer N, et al. Thyroid-stimulating immunoglobulins indicate the onset of dysthyroid optic neuropathy. *J Endocrinol Invest.* 2015 Jul;38(7):769–77.

36. Stan MN, Bahn RS. Risk factors for development or deterioration of Graves' ophthalmopathy. *Thyroid Off J Am Thyroid Assoc.* 2010 Jul;20(7):777–83.
37. Prummel MF, Wiersinga WM. Smoking and risk of Graves' disease. *JAMA.* 1993 Jan 27;269(4):479–82.
38. Wiersinga WM. Smoking and thyroid. *Clin Endocrinol (Oxf).* 2013 Aug;79(2):145–51.
39. Khong JJ, Finch S, De Silva C, Rylander S, Craig JE, Selva D, et al. Risk Factors for Graves' Orbitopathy; the Australian Thyroid-Associated Orbitopathy Research (ATOR) Study. *J Clin Endocrinol Metab.* 2016;101(7):2711–20.
40. Lee JH, Lee SY, Yoon JS. Risk factors associated with the severity of thyroid-associated orbitopathy in Korean patients. *Korean J Ophthalmol KJO.* 2010 Oct;24(5):267–73.
41. Hallin ES, Feldon SE, Luttrell J. Graves' ophthalmopathy: III. Effect of transantral orbital decompression on optic neuropathy. *Br J Ophthalmol.* 1988 Sep;72(9):683–7.
42. Levin LA, Beck RW, Joseph MP, Seiff S, Kraker R. The treatment of traumatic optic neuropathy: the International Optic Nerve Trauma Study. *Ophthalmology.* 1999 Jul;106(7):1268–77.
43. Anderson RL, Panje WR, Gross CE. Optic nerve blindness following blunt forehead trauma. *Ophthalmology.* 1982 May;89(5):445–55.
44. Galatoire O. Traumatismes orbitaires. In: Bourges JL Urgences en ophtalmologie Rapport SFO 2018. p. 272–80.
45. Longueville E, Coste V. Les traumatismes du nerf optique. In: Ducasse A, Larré I, Pathologie et chirurgie de l'orbite Rapport annuel Nov 2018. p. 286–95.
46. Danesh-Meyer HV, Papchenko T, Savino PJ, Law A, Evans J, Gamble GD. In vivo retinal nerve fiber layer thickness measured by optical coherence tomography predicts visual recovery after surgery for parachiasmal tumors. *Invest Ophthalmol Vis Sci.* 2008 May;49(5):1879–85.
47. Wang Y, Li YY, Yang N, Ma R, Xiao LH. [Therapeutic outcomes and influence factors of maximal orbital decompression in the treatment of severe dysthyroid optic neuropathy]. *Zhonghua Yan Ke Za Zhi Chin J Ophthalmol.* 2017 Jun 11;53(6):416–23.
48. Liang Q-W, Yang H, Luo W, He J-F, Du Y. Effect of orbital decompression on dysthyroid optic neuropathy: A retrospective case series. *Medicine (Baltimore).* 2019 Jan;98(3):e14162.
49. Rajabi MT, Ojani M, Riazi Esfahani H, Tabatabaei SZ, Rajabi MB, Hosseini SS. Correlation of peripapillary nerve fiber layer thickness with visual outcomes after decompression surgery in subclinical and clinical thyroid-related compressive optic neuropathy. *J Curr Ophthalmol.* 2019 Mar;31(1):86–91.
50. Park K-A, Kim Y-D, Woo KI. Changes in optical coherence tomography measurements after orbital wall decompression in dysthyroid optic neuropathy. *Eye Lond Engl.* 2018;32(6):1123–9.
51. Schweitzer C, Giraud JM, Fénolland JR, Renard JP. OCT du nerf optique: Neuropathies optiques glaucomateuses. In: JF Korobelnik OCT en ophtalmologie Rapport SFO 2019. p. 401–27.
52. Rougier MB. OCT-angiographie et neuropathies optiques non glaucomateuses. In: Korobelnik JF- Rapport SFO 2019 SFO OCT en ophtalmologie. p. 450–3.
53. Lewis KT, Bullock JR, Drumright RT, Olsen MJ, Penman AD. Changes in peripapillary blood vessel density in Graves' orbitopathy after orbital decompression surgery as measured by optical coherence tomography angiography. *Orbit.* 2019 Mar 4;38(2):87–94.

54. Zhang T, Xiao W, Ye H, Chen R, Mao Y, Yang H. Peripapillary and Macular Vessel Density in Dysthyroid Optic Neuropathy: An Optical Coherence Tomography Angiography Study. *Invest Ophthalmol Vis Sci.* 2019 01;60(6):1863–9.
55. Rougier M-B, Delyfer M-N, Korobelnik J-F. OCT angiography of acute non-arteritic anterior ischemic optic neuropathy. *J Fr Ophtalmol.* 2017 Feb;40(2):102–9.
56. Bojikian KD, Chen PP, Wen JC. Optical coherence tomography angiography in glaucoma. *Curr Opin Ophthalmol.* 2019 Mar;30(2):110–6.
57. Bokman CL, Ugradar S, Rootman DB. Measurement of Medial Wall Bowing and Clinical Associations in Thyroid Eye Disease. *Ophthal Plast Reconstr Surg.* 2018 Dec;34(6):557–9.
58. Ugradar S, Goldberg RA, Rootman DB. Bony Orbital Volume Expansion in Thyroid Eye Disease. *Ophthal Plast Reconstr Surg.* 2019 Oct;35(5):434–7.
59. Rootman J. Surgical Paradigms in the management of thyroid orbitopathy. In: Rootman J. *Orbital Disease, Present Status and Future Challenges.* In 2005. p. 273–83.
60. Rootman J. Aspects of current management of thyroid orbitopathy in Asians. *Asia Pa J Ophtalmol.* 1998;10(3):2-6.
61. Kamer L, Noser H, Schramm A, Hammer B, Kirsch E. Anatomy-based surgical concepts for individualized orbital decompression surgery in graves orbitopathy. I. Orbital size and geometry. *Ophthal Plast Reconstr Surg.* 2010 Oct;26(5):348–52.
62. Otto AJ, Koornneef L, Mourits MP, Deen-van Leeuwen L. Retrobulbar pressures measured during surgical decompression of the orbit. *Br J Ophthalmol.* 1996 Dec;80(12):1042–5.
63. Riemann CD, Foster JA, Kosmorsky GS. Direct orbital manometry in patients with thyroid-associated orbitopathy. *Ophthalmology.* 1999 Jul;106(7):1296–302.
64. Langfitt TW, Kassell NF, Weinstein JD. Cerebral blood flow with intracranial hypertension. *Neurology.* 1965 août;761–73.
65. McKeag D, Lane C, Lazarus JH, Baldeschi L, Boboridis K, Dickinson AJ, et al. Clinical features of dysthyroid optic neuropathy: a European Group on Graves' Orbitopathy (EUGOGO) survey. *Br J Ophthalmol.* 2007 Apr;91(4):455–8.
66. Mensah A, Vignal-Clermont C, Mehanna C, Morel X, Galatoire O, Jacomet P-V, et al. Dysthyroid optic neuropathy: atypical initial presentation and persistent visual loss. *Orbit Amst Neth.* 2009;28(6):354–62.
67. Yanik B, Conkbayir I, Acaroglu G, Hekimoglu B. Graves' ophthalmopathy: comparison of the Doppler sonography parameters with the clinical activity score. *J Clin Ultrasound JCU.* 2005 Oct;33(8):375–80.
68. Starks VS, Reinshagen KL, Lee NG, Freitag SK. Visual field and orbital computed tomography correlation in dysthyroid optic neuropathy due to thyroid eye disease. *Orbit Amst Neth.* 2020 Apr;39(2):77–83.
69. Dutton JJ. Anatomic Considerations in Thyroid Eye Disease. *Ophthal Plast Reconstr Surg.* 2018 Aug;34(4S Suppl 1):S7–12.
70. Seery LS, Zaldívar RA, Garrity JA. Amaurosis and optic disc blanching during upgaze in graves ophthalmopathy. *J Neuro-Ophthalmol Off J North Am Neuro-Ophthalmol Soc.* 2009 Sep;29(3):219–22.
71. Ugradar S, Rootman DB. Quantification of optic nerve length and tortuosity in thyroid eye disease. *Can J Ophthalmol J Can Ophtalmol.* 2019;54(5):611–4.

72. Bain AC, Meaney DF. Tissue-level thresholds for axonal damage in an experimental model of central nervous system white matter injury. *J Biomech Eng.* 2000 Dec;122(6):615–22.
73. Bain AC, Raghupathi R, Meaney DF. Dynamic stretch correlates to both morphological abnormalities and electrophysiological impairment in a model of traumatic axonal injury. *J Neurotrauma.* 2001 May;18(5):499–511.
74. Rose GE, Vahdani K. Optic Nerve Stretch Is Unlikely to Be a Significant Causative Factor in Dysthyroid Optic Neuropathy. *Ophthal Plast Reconstr Surg.* 2020 Apr;36(2):157–63.

TABLES AND FIGURES

TABLE 1. Descriptive statistics of study population (n=38)

		N (%)	Mean (SD) (Min-Max)
Surgical place	UHC	24 (63.2%)	
	Bel Air Clinic	14 (36.8%)	
Gender	Female (F)	29 (76.3%)	
	Male (M)	9 (23.7%)	
	Gender Ratio(F/M)	3.2	
Age	<50 years old	16 (42.1%)	55.0 (+/-15) (30-85)
	50>n<70years old	14 (38.8%)	
	>= 70 years old	8 (21.1%)	
Smoking status	Current smoker	12 (31.6%)	
	Never smoker	19 (50%)	
	Ex-smoker	7 (18.4%)	
Medical history	Diabetes mellitus	6 (15.8%)	
	Ostructive sleep apnea	2 (5.3%)	
Ophthalmologic History	High myopia	1 (2.6%)	
	Cataract surgery	4 (10.5%)	
	Laser refractive surgery	1 (2.6%)	
Thyroid disease	Euthyroid Graves' disease	1 (2.6%)	
	Graves' disease	34 (89.5%)	
	Multinodular goiter	1 (2.6%)	
	Hashimoto's thyroiditis	2 (5.3%)	
Definitive treatment for thyroid disease	Thyroidectomy	14 (36.8%)	
	Radioactive Iodine therapy	5 (13.2%)	
	None	9 (23.7%)	
Thyroid function status	Hyperthyroidism	3 (7.9%)	
	Euthyroidism	35 (92.1%)	
TSH receptor antibodies	<= 1.5 IU/L	7 (18.4%)	20.3 IU/L (+/-39.7) (0-216.5)
	> 1.5 IU/L	27 (71%)	
	Missing data	4 (10.5%)	
DON laterality	Unilateral left	8 (21.1%)	
	Unilateral right	10 (26.3%)	
	Bilateral	20 (52.6%)	

UHC: university hospital center, TSH : thyroid-stimulating hormone DON: dysthyroid optic neuropathy. Values are represented as numbers (%) or mean (standard deviation)(min-max)

TABLE 2. Descriptive statistics of DON (n=58)

		N(%)	Mean (SD) (Min-Max)
Total		58 (100.0%)	
Eye	Left	28 (48.3%)	
	Right	30 (51.7%)	
MRI	ON Compression	41 (70.7%)	
	ON Stretching	17 (29.3%)	
Optic disc	Optic disc swelling	6 (10.3%)	
	Atrophy	0 (0%)	
	Normal	52 (89.7%)	
OCT (µm)	Average RNFL thickness		97.6 (+/-16.9) (74-135)
	Average GCC thickness		81.8 (+/- 9) (76-97)
Scotoma	Central	28 (48.3%)	
	Inferior	16 (27.6%)	
	Diffuse	4 (6.9%)	
	Concentric	4 (6.9%)	
	Dense	3 (5.2%)	
	Temporal	1 (1.7%)	
	Nasal	2 (3.4%)	
Clinical Activity Score (CAS)	<3	13 (22.4%)	3 (+/-1) (1-6)
	>=3	45 (77.6%)	
Hertel (mm)	<21	17 (29.3%)	22.1 (+/- 4.3) (12.0-36.0)
	>=21	41 (70.7%)	
Diagnostic context	Ophthalmic emergency	12 (20.7%)	
	Follow-up for TED	46 (79.3%)	
Type of decompression	1 wall	23 (39.7%)	
	Medial	17 (29.3%)	
	Inferior	5 (8.6%)	
	Lateral	1 (1.7%)	
	2 walls	29 (50%)	
	Medial+inferior	14 (24.1%)	
	Lateral+inferior	8 (13.8%)	
	Lateral+medial	7 (12%)	
	3 walls	6 (10.3%)	
	Lateral+medial+inferior		

DON: dysthyroid optic neuropathy MRI : magnetic resonance imaging ON: optic neve OCT: optical coherence tomography, RNFL: retinal nerve fiber layer, GCC: ganglionic cell complex, CAS: clinical activity score, TED: thyroid eye disease.

Variables are represented as numbers (%) or mean (standard deviation)(min-max)

TABLE 3a. Univariate analysis of Octopus visual field and visual acuity improvement with patient covariates, taking into account the preoperative condition.

		VF Octopus (MD) (dB)					BCVA (logmar)				
		Preoperative		Improvement			Preoperative		Improvement		
		N	Mean	P value	Mean	P value	N	Mean	P value	Mean	P value
Total		40	12.0	-	-3.6	-	58	0.5	-	-0.3	-
Gender	Male	9	12.6	0.808	-4.2	0.808	12	0.5	0.151	-0.4	0.482
	Female	31	11.8		-3.5		46	0.5		-0.2	
Age	<50 years old	18	12.2	0.272	-5.6	0.289	25	0.3	0.011*	-0.2	0.553
	50-69 years old	15	10.4		-2		20	0.6		-0.3	
	≥70 years old	7	14.9		-2		13	0.8		-0.4	
Smoking	Current smoker	16	11.7	0.923	-4.4	0.783	19	0.5	0.914	-0.3	0.914
	Never/Ex-smoker	24	12.2		-3.1		39	0.5		-0.2	
Diabetes	Yes	5	12.8	0.790	-3.8	0.919	7	0.5	0.876	-0.4	0.480
	No	35	11.9		-3.6		51	0.5		-0.2	
OSA	Yes	3	12.9	0.778	-4.2	0.939	3	0.7	0.609	-0.7	0.175
	No	37	11.9		-3.6		55	0.5		-0.2	
Thyroid disease	Graves' disease	36	11.8	0.367	-3.3	0.318	53	0.5	0.742	-0.3	0.202
	Multinodular goiter	2	10.3		-1.9		2	0.1		0	
	Hashimoto's thyroiditis	1	11.7		-9.9		2	0.7		-0.4	
	Euthyroid Graves' disease	1	23.0		-11.7		1	0.2		0.5	
Thyroid function status	Euthyroidism	37	11.6	0.158	-3.5	0.700	53	0.5	0.030*	-0.3	0.728
	Hyperthyroidism	3	16.7		-4.7		3	0.8		-0.2	
Radioactive iodine	Yes	8	13.4	0.510	-4.6	0.813	11	0.8	0.041*	-0.6	0.066
	No	32	11.6		-3.4		47	0.4		-0.2	
TRAb	<1.5 IU/l	4	13.4	0.819	-7.7	0.247	10	0.3	0.659	-0.1	0.202
	≥1.5 IU/l	31	11.6		-3.1		41	0.6		-0.4	

VF: visual field, MD: mean defect, BCVA: best corrected visual acuity, OSA : obstructive sleep apnea. TRAbThyroid-stimulating hormone receptor antibodies
 Wilcoxon rank sum test for categorical variables with 2 categories, and Kruskal-Wallis test for categorical variables with more than 2 categories. *P<0,05.

TABLE 3b. Univariate analysis of Octopus visual field and visual acuity improvement with covariates relative to Dysthyroid optic neuropathies and orbital decompression, taking into account the preoperative condition

		VF Octopus (MD) (dB)					BCVA (logmar)				
		Preoperative		Improvement			Preoperative		Improvement		
		N	Mean	P value	Mean	P value	N	Mean	P value	Mean	P value
Total		40	12.0	-	-3.6	-	58	0.5	-	-0.3	-
Diagnostic Context	Emergency	9	9.7	0.169	-0.8	0.136	12	0.4	0.375	0.0	0.049*
	Follow-up for TED	31	12.7		-4.3		46	0.5		-0.3	
Hertel	<21 mm	10	12.5	0.651	+0.6	0.003*	17	0.5	0.891	-0.1	0.134
	≥21 mm	30	11.8		-5.0		41	0.5		-0.3	
MRI	Stretching	11	11.9	0.916	-5.8	0.105	17	0.4	0.493	-0.1	0.601
	Compression	29	12.0		-2.8		41	0.5		-0.3	
Optic disc swelling	Yes	4	6.2	0.051	-3.5	0.728	7	0.3	0.255	-0.2	0.728
	No	36	12.3		-3.2		51	0.4		-0.2	
Scotoma	Central	15	10.5	0.038*	-4.1	0.369	28	0.5	0.067	-0.4	0.049*
	Inferior	12	12.4		-3.1		16	0.5		0.0	
	Diffuse	4	8.0		-0.9		4	0.1		-0.1	
	Concentric	4	13.1		-4.7		4	0.2		-0.1	
	Dense	3	20.6		-4.1		3	1.5		-0.6	
	Temporal	1	23.0		-11.7		2	0.5		0.0	
	Nasal	1	3.7		0.4		1	0.1		0.0	
Number of treated walls	1wall	16	10.5	0.207	-2.6	0.347	23	0.4	0.731	-0.2	0.459
	2walls	18	11.9		-3.6		29	0.6		-0.2	
	3walls	6	16.1		-6.3		6	0.5		-0.5	
Location of treated walls	Inferior	4	9.5	0.334	-5.1	0.065	5	0.2	0.249	-0.2	0.923
	Lateral	0	-		-		1	0.2		-0.1	
	Medial	12	10.9		-1.7		17	0.5		-0.2	
	Inferior + lateral	8	12.8		-7.8		8	0.4		-0.1	
	Inferior+medial	7	13.1		-1.3		14	0.7		-0.2	
	Lateral+medial	3	6.8		-1.87		7	0.5		-0.1	
	Inferior+lateral +medial	6	16.1		-6.3		6	0.5		-0.5	

VF: visual field, MD: mean defect, BCVA: best corrected visual acuity, , TED: thyroid eye disease, Wilcoxon rank sum test for categorical variables with 2 categories, and Kruskal-Wallis test for categorical variables with more than 2 categories *P<0,05.

TABLE 3c. Univariate analysis of Octopus visual field and visual acuity improvement with preoperative continuous variables, taking into account the preoperative condition

	VF Octopus (MD) (dB)				BCVA (logmar)			
	Preoperative		Improvement		Preoperative		Improvement	
	Coeff r	P value	Coeff r	P value	Coeff r	P value	Coeff r	Pvalue
VF(Octopus)	1.000	<0.001*	-0.367	0.020*	0.411	0.008*	0.028	0.901
BCVA	0.411	0.008*	-0.057	0.727	1.000	<0.001*	-0.583	<0.001*
IOP	0.143	0.378	-0.123	0.449	0.052	0.699	-0.120	0.369
CAS	-0.242	0.132	0.356	0.024*	0.074	0.582	0.036	0.788
RNFL thickness	0.232	0.520	0.138	0.396	0.127	0.627	-0.332	0.109
GCC thickness	0.052	0.424	0.300	0.464	0.305	0.630	-0.157	0.380

VF: visual field, BCVA: best corrected visual acuity,, IOP: intraocular pressure, CAS: clinical activity score, RNFL thickness : retinal nerve fiber layer thickness, GCC: ganglion cell complex. Spearman's rank correlation coefficient for continuous variables (Coeff r : correlation coefficient r). *P<0,05

TABLE 4a. Multivariate linear model (ANCOVA) identifying factors associated with visual acuity improvement.

		Coefficient	Standard deviation	p-value
Preop BCVA (logmar)		-0.73	+/- 0.09	<0.001*
Gender	Male	-0.06	+/- 0.13	0.641
	Female	0	X	X
Age	<50 years old	0.02	+/- 0.14	0.901
	50-69 years old	0.1	+/- 0.13	0.428
	≥70 years	0	X	X
Hertel	< 21 mm	0.13	+/- 0.11	0.261
	≥ 21mm	0	X	X
Diagnostic Context	Emergency	0.27	+/- 0.12	0.024*
	Follow-up for TED	0	X	X
Scotoma	Central	0	X	X
	Inferior	0.39	+/- 0.11	0.002*
	Diffuse	0.08	+/- 0.19	0.675
	Concentric	0.09	+/- 0.19	0.639
	Dense	0.53	+/- 0.23	0.028*
	Temporal	0.53	+/- 0.26	0.048*
	Nasal	0.01	+/- 0.38	0.986

Preop BCVA: Preoperative best corrected visual acuity, TED : Thyroid eye disease

*p<0.05.

TABLE 4b. Multivariate linear model (ANCOVA) identifying factors associated with Octopus visual field improvement.

		Coefficient	Standard deviation	P value
Preop VF(Octopus) (MD) (dB)		-0.36	+/- 0.12	0.004*
Gender	Male	-0.49	+/- 1.64	0,765
	Female	0	X	X
Age	<50 years old	-3.07	+/- 2.07	0.149
	50-69 years old	-1.11	+/- 2.09	0.598
	≥70 years	0	X	X
Hertel	< 21mm	6.65	+/- 1.72	0.001*
	≥21mm	0	X	X
Diagnostic Context	Emergency	4.69	+/- 1.84	0.016*
	Follow-up for TED	0	X	X
CAS		-1.53	+/- 0.73	0.043*

Preop VF: preoperative visual field, MD: mean defect, CAS: clinical activity score.

***p<0.05.**

VI. CONCLUSION ET PERSPECTIVES

La DO est-elle efficace dans le traitement de la NOD?

Grâce à notre série de 58 décompressions, nous avons pu montrer que la chirurgie de DO est efficace dans la NOD, avec une amélioration significative de l'acuité visuelle et du champ visuel dans les 6 mois post opératoires. La DO permet également une amélioration significative de l'exophtalmie et de la pression intraoculaire. Elle est efficace dans 82,8% des cas, et dans 96,6% des NOD après chirurgie complémentaire.

Afin de réduire les gestes et donc le risque de complications, nous proposons une stratégie chirurgicale visant à limiter le nombre de parois décomprimées. Ainsi notre étude montre qu'une stratégie sélective visant à décompresser la paroi en rapport avec le muscle le plus compressif est efficace lorsque le NO souffre d'une compression. La paroi médiale est à préférer lorsqu'elle est possible et indiquée, car elle permet un meilleur abord de l'apex orbitaire (99).

Malgré une même stratégie chirurgicale, l'efficacité n'est pas la même d'une NOD à l'autre et certaines nécessitent plusieurs chirurgies avant d'être améliorées. Toutefois, notre étude montre que la multiplicité des interventions n'empêche pas l'amélioration de la NOD et n'augmente pas le risque de complications ce qui renforce notre attitude chirurgicale.

Existe-t-il des facteurs prédictifs dans la DO pour NOD?

L'inflammation sévère, la présence d'un scotome inférieur, l'absence d'exophtalmie, et le diagnostic tardif de NOD aux urgences, semblent être des facteurs de mauvais pronostic dans le traitement par DO des NOD et pourraient nous amener à adapter notre stratégie chirurgicale dans certains cas.

L'**inflammation** joue un rôle majeur dans l'augmentation du volume intra-orbitaire (1) et pourrait être associée à des modifications vasculaires, rendant le NO plus fragile face à la compression (27). Il peut exister un nouveau comblement de la cavité orbitaire après DO si le volume intra-orbitaire est très augmenté, nécessitant parfois la réalisation d'une nouvelle intervention. Ainsi une décompression plus complète d'emblée pour les NOD associées à une inflammation sévère pourrait prévenir ce risque.

De même, les NOD avec **scotome inférieur** pourraient être décomprimées de façon plus complète, avec ostéotomie de la paroi inférieure si il existe un droit inférieur hypertrophié à l'origine de la compression supérieure du NO (118).

Par ailleurs, nous sommes amenés à plus de méfiance face à une NOD survenant sur un œil **non exophtalme**. Le mécanisme impliqué correspond soit à la compression précoce et insidieuse du NO dans une petite orbite (119), soit à l'étirement d'un NO court avec peu d'exophtalmie (6). Dans tous les cas cela expose à un possible retard diagnostique et à une décompression plus délicate effectuée sur une petite orbite sous tension. Une décompression plus loin en arrière à l'apex, permet dans ce cas une bonne exposition du NO en limitant le risque d'énophtalmie.

Contrairement aux neuropathies optiques traumatiques (120), une NOD très sévère initialement, peut récupérer de façon spectaculaire à la levée de l'effet mécanique par la DO. Le champ visuel et l'acuité visuelle peuvent être très altérés par diminution du flux axonal due à la compression ou à l'étirement des fibres optiques (121). A ce stade, l'atteinte est donc réversible à condition d'agir avant la perte en fibres optiques et la constitution de séquelles.

Le problème reste le retard diagnostique dans la NOD (5) et la difficulté d'en évaluer la durée d'évolution et la perte en fibres déjà présente. L'OCT, souvent normal par rapport à la base normative (122) se montre peu contributif en préopératoire, si nous ne disposons pas d'examen antérieur à la maladie.

L'OCT-angiographie, qui a fait l'objet de publications récentes dans les neuropathies optiques glaucomateuses (123) et les neuropathies optiques ischémiques antérieures aiguës (124), semble également apporter des éléments nouveaux et intéressants dans la NOD (31). Le réseau capillaire péripapillaire superficiel étant très lié aux fibres nerveuses, son étude suscite beaucoup d'intérêts. Toutefois, le mécanisme impliqué dans l'altération de ce réseau capillaire n'est pas encore complètement élucidé (30) et bénéficiera sans doute des recherches en cours.

Vers un autre traitement de la NOD?

Malgré les nouvelles thérapeutiques proposées dans l'OD et la NOD ces dernières années (38), aucun traitement n'a pu montrer un taux d'efficacité supérieur ou équivalent à la DO dans le traitement de la NOD après échec de la corticothérapie.

Cependant, la découverte de nouvelles voies moléculaires a permis l'essor de cibles thérapeutiques plus spécifiques dans l'OD.

Ainsi, le Tocilizumab, un anticorps monoclonal anti-IL-6, a donné des résultats prometteurs dans le traitement des patients atteints d'OD (71). De même, le Teprotumunab, anticorps monoclonal inhibiteur du récepteur de l'IGF1, a montré son efficacité dans l'OD au cours d'un essai randomisé récent (125). Cependant, l'administration de ces traitements est longue et nécessite environ 6 cures espacées d'un mois pour le Tocilizumab et 4 cures espacées de 3 semaines pour le Teprotumunab (71) (125). Ainsi, il semble difficile dans ces conditions d'envisager ces nouvelles thérapeutiques dans le traitement de la NOD qui nécessite un traitement rapide et urgent. De plus, ces traitements sont encore en cours d'étude.

Toutefois, l'évolution perpétuelle des traitements dans l'OD (126) offre la perspective à terme, de pouvoir freiner l'évolution de l'OD vers un stade sévère et ainsi de diminuer fortement l'incidence de la NOD.

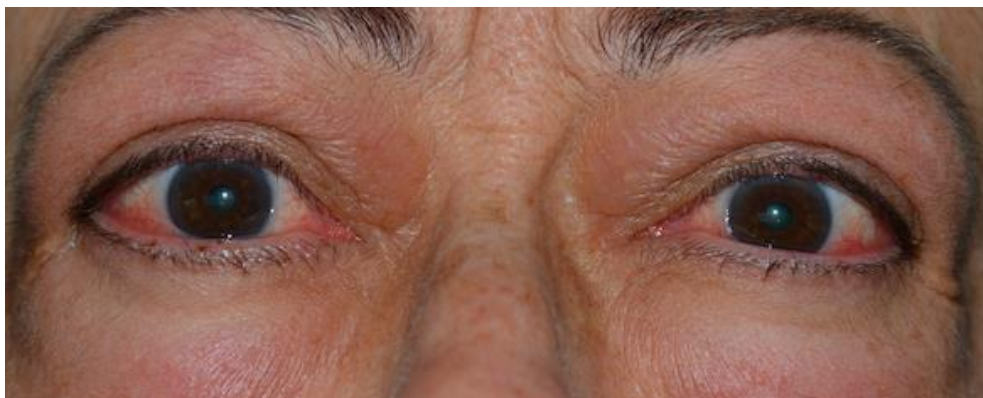Par ailleurs, les progrès récents réalisés en terme de neuroprotection ou neurorégénération sont prometteurs (127) et pourraient d'une part ralentir la dégénérescence axonale rétrograde aboutissant à la mort des cellules ganglionnaires, et d'autre part pourrait permettre la régénération du nerf optique lorsqu'il existe déjà une perte en cellules nerveuses. Les pistes de recherche sont nombreuses parmi substances neuroprotectrices (128), thérapie génique (129), et greffe de cellules souches (130) mais sont encore en cours d'étude.

VII. ANNEXES

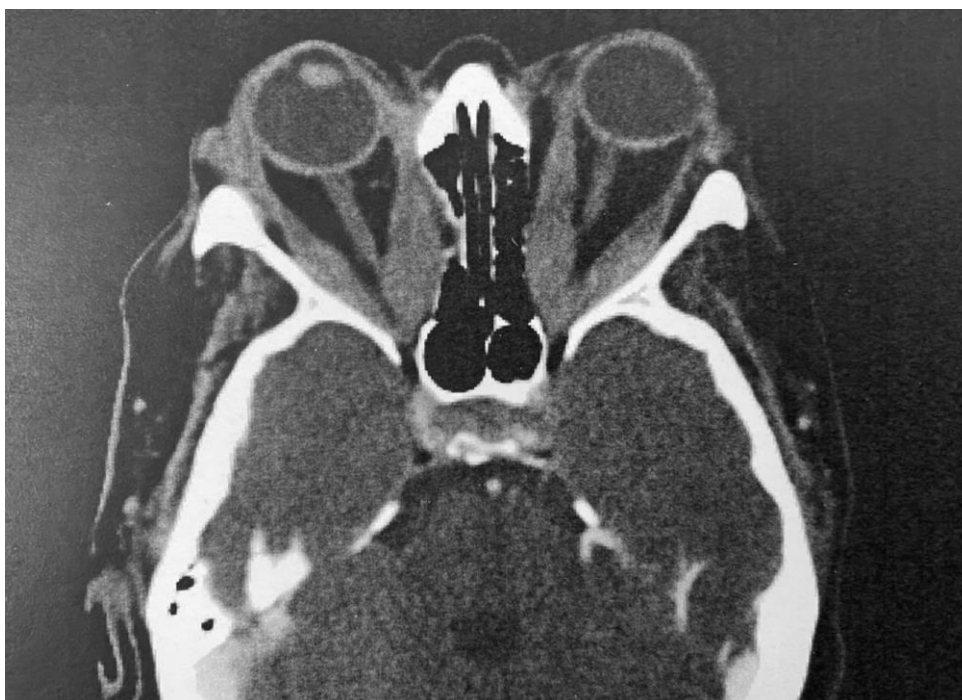
1. Articles recherchant les facteurs prédictifs de DO pour NOD

Auteur année	Patients [NOD]	Type d'étude	Technique	Résultats-Amélioration	Facteur prédictif
Hallin et al. 1988 (114)	25 [48]	Rétrospective	Transantrale: médiale+ inférieure	AV: 77% cas améliorés CV: 67% cas améliorés Vision des couleurs: 76% cas améliorés	AV préopératoire CV préopératoire
Carter et al. 1991-98 (54)	30 [52]	Rétrospective	Transantrale: médiale+ inférieure	AV : 73% cas améliorés CV : 92,3% cas améliorés Vision des couleurs: 80% cas améliorés Hertel : -3,9 mm	AV préopératoire
McNab et al. 1998 (131)	21 [33]	Rétrospective	- Médiale - Médiale+inférieure - Médiale+latérale - 3 parois	AV : 29/33 améliorés(1 NOIAA) Vision des couleurs: 100% améliorés Hertel : -5 mm	Pas de différence entre les techniques
Choe et al. 2011 (52)	17 [28]	Rétrospective Comparative	- Latérale [10] - Médiale [18]	AV: 52,6% cas améliorés CV: 88,2% cas améliorés Hertel: -6,3mm latéral vs -3,1 mm médial CON score : + 9.04 latéral vs +9.03 médial	Pas de différence entre les 2 techniques
Wu et al. 2015 (132)	53 [80]	Rétrospective Comparative	Médiale+ latérale - En 1 temps chirurgical [49] - En 2 temps [31]	CON score reduction: 1 temps: 4,71 2 étapes: 8,56 Hertel: -5,63 mm	- CON score préopératoire -Pas de différence entre les 2 techniques.
Miśkiewicz et al. 2016 (116)	10 [14]	Rétrospective	Endoscopique Médiale	AV : 33,3% de guérison complète (= MAVC 10/10° / vision des courleurs normale/ pas d'œdème papillaire)	Jeune âge, CAS élevé, Durée de la NOD
Korkmaz et al. 2016 (133)	42 [68]	Rétrospective Comparative	-2 parois: Médiale+ latérale [41] -3 parois [27]	AV (logmar): -0,52 (2parois) / -0,71 (3parois) CV(MD) (dB): +10 (2parois)/ +14 (3parois) Hertel (mm): -5,1 (2parois) / -4,8 (3parois)	Meilleurs résultats sur le CV dans le groupe 3 parois, mais aussi plus de complications.
Cubuk 2018 (134)	149 patients sans ou avec NOD [91 NOD]	Rétrospective Comparative	-Médiale+inférieure -Médiale +latérale -3 parois -Latérale	AV: Médial+inférieur: -0.66 logmar Médial+lateral: -0.33 logmar 3 parois: -0.60 logmar Latérale: -0.17 logmar	Pas de différence entre les techniques
Park et al. 2018 (122)	11 [20]	Rétrospective	Médiale: -Transcaronculaire - Transnasale endoscopique	AV: - 0,4 logmar CV MD +7 dB Hertel: -4 mm Color test score: +9	Épaisseur inférieure du RNFL à l'OCT préopératoire
Rajabi 2018 (135)	13 [23]	Prospective	Médiale+inférieure	AV: -0,2 logmar CV: MD: +2,20 dB Hertel: -4 mm	Épaisseur moyenne du RNFL à l'OCT préopératoire
Liang et al. 2019 (136)	22 [30]	Rétrospective	-Médiale -Médiale+ latérale -Médiale+inférieure -3 parois	AV : 18/30 améliorés. -0,3 logmar Hertel : -3,5 mm	- AV préopératoire - Aspect Clinique préopératoire du NO (pas atrophie, pas d'OP)
Nishimura et al. 2019 (137)	14 [23]	Rétrospective Comparative	Médiale: -Transcaronculaire - Transnasale	AV: Transnasale: -0,54 logmar Trancarculaire: +0,08 logmar 1 échec en tout	Meilleurs résultats avec méthode transnasale

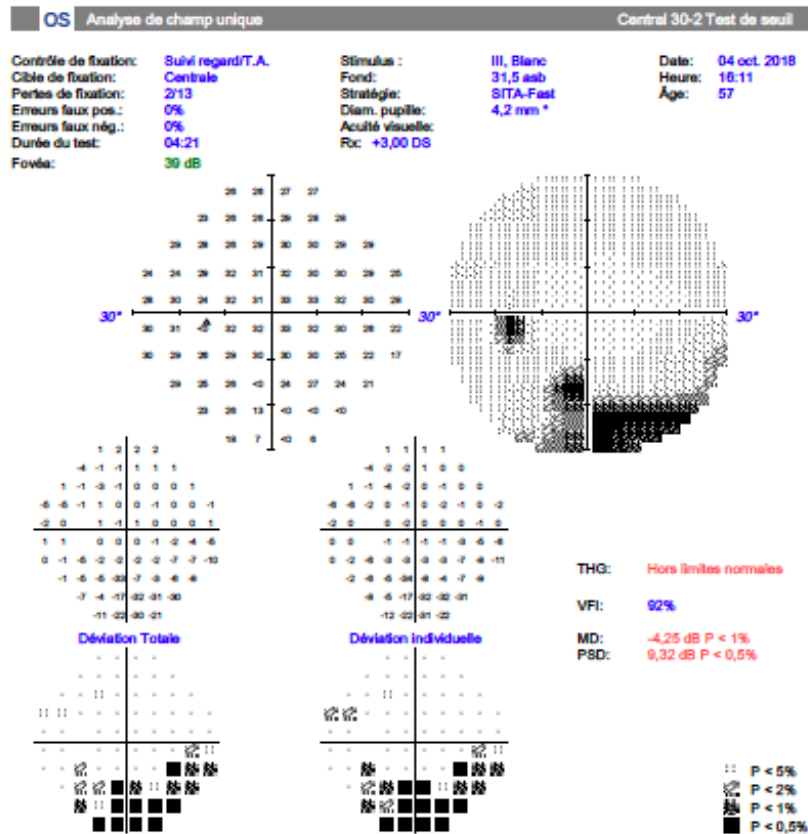
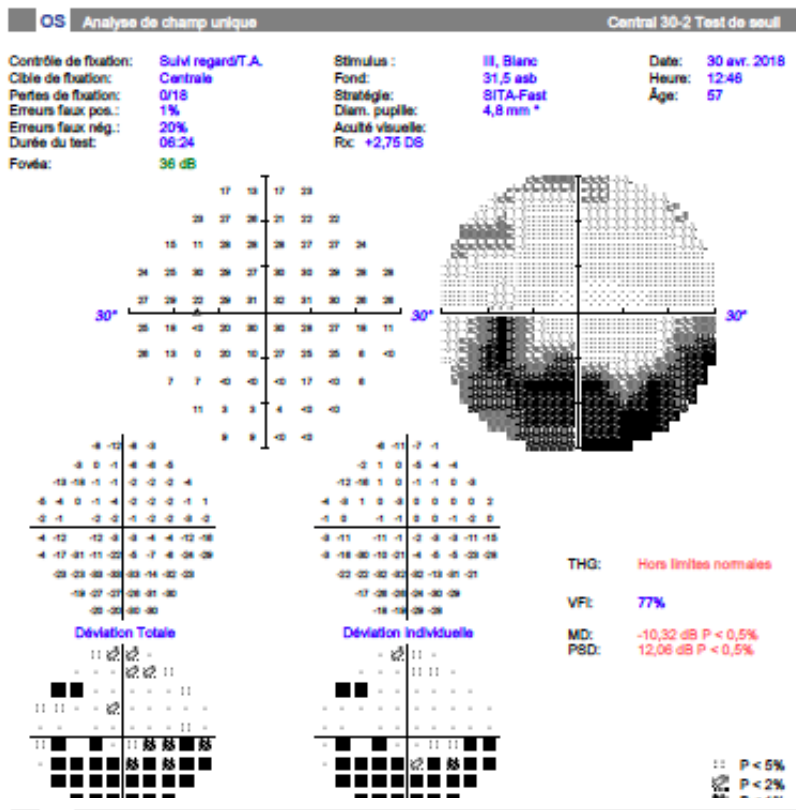
2.Photos de notre série.



Patiente de 69 ans. Neuropathie optique compressive oeil gauche avec un score d'activité clinique à 5/7, non exophtalme (Hertel 20mm).

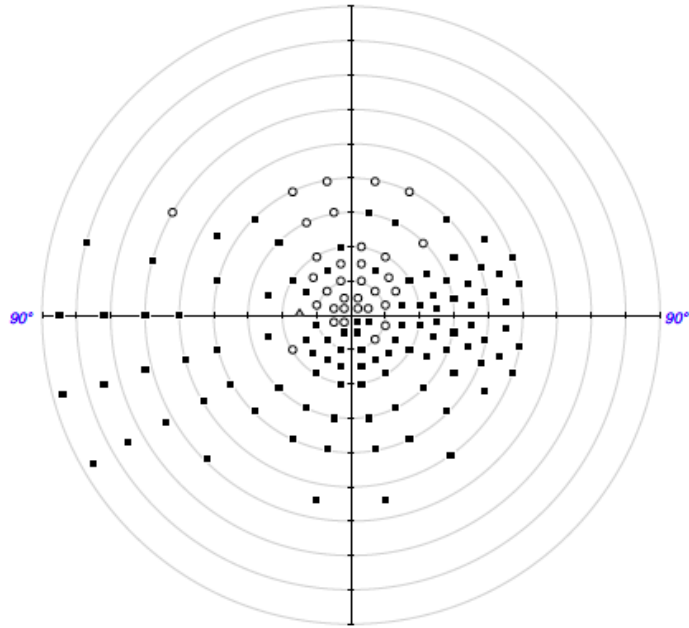


Scanner coupe axiale. Neuropathie optique bilatérale avec compression du nerf optique à l'apex par les muscles oculomoteurs élargis, notamment par le muscle droit médial.
Etirement du nerf optique associé



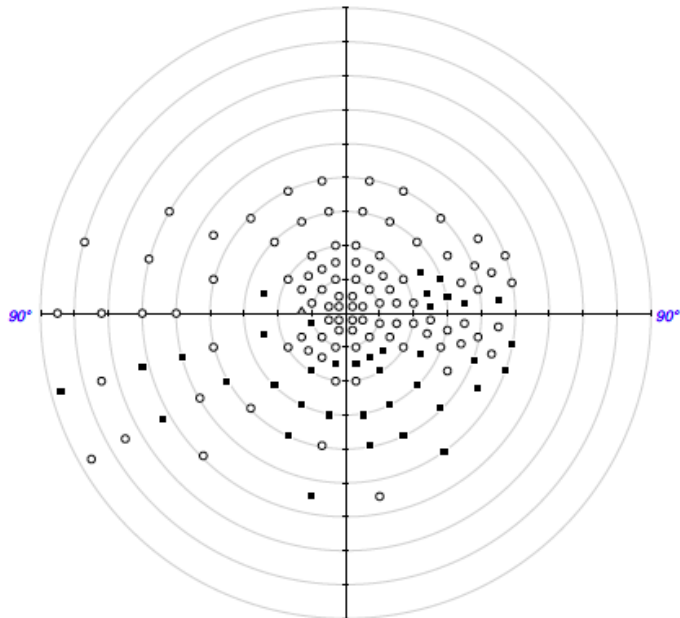
Neuropathie optique dysthyroïdienne de l'oeil gauche. Champ visuel Humphrey 30° montrant un déficit inférieur. CV réalisé avant et 5 mois après décompression orbitaire. Amélioration du MD de -10,32 à -4,25 dB

Contrôle de fixation: Suivi regard/T.A.	Stimulus : III, Blanc	Date: 25 juil. 2016
Cible de fixation: Centrale	Fond: 31,5 asb	Heure: 17:08
Pertes de fixation: 1/22	Stratégie: Deux zones	Âge: 85
Erreurs faux pos.: 0/20	Mode de test: Corrigé en fonction de l'âge	
Erreurs faux nég.: 2/15	Diam. pupille: 5,7 mm *	
Durée du test: 09:12	Acuité visuelle: Rv: +8,25 DS	
Niveau de référence central: 31dB		
Niveau de référence périphérique: 31dB		



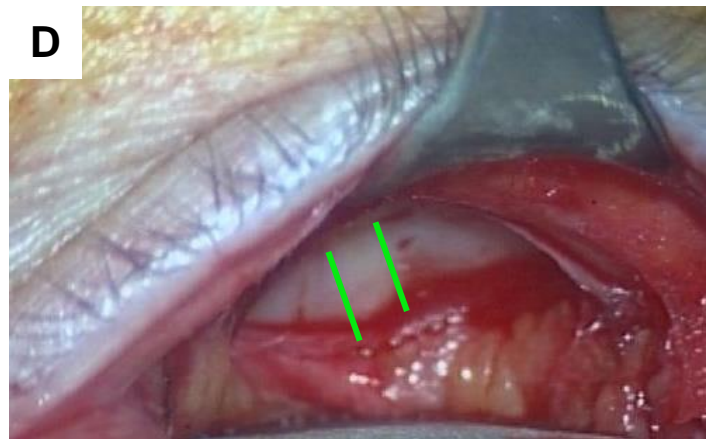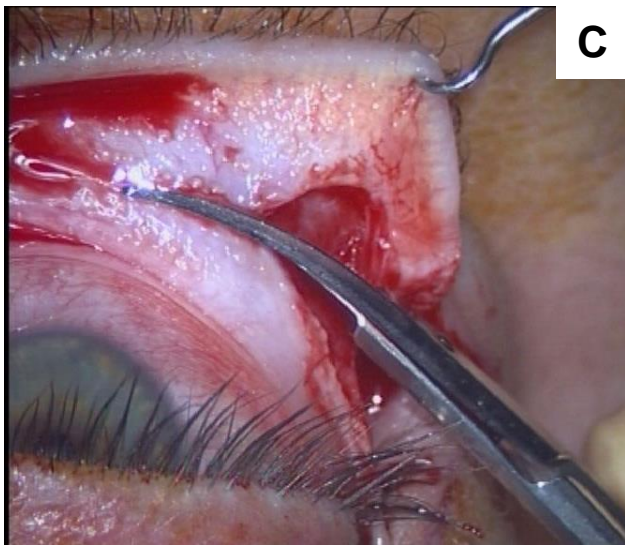
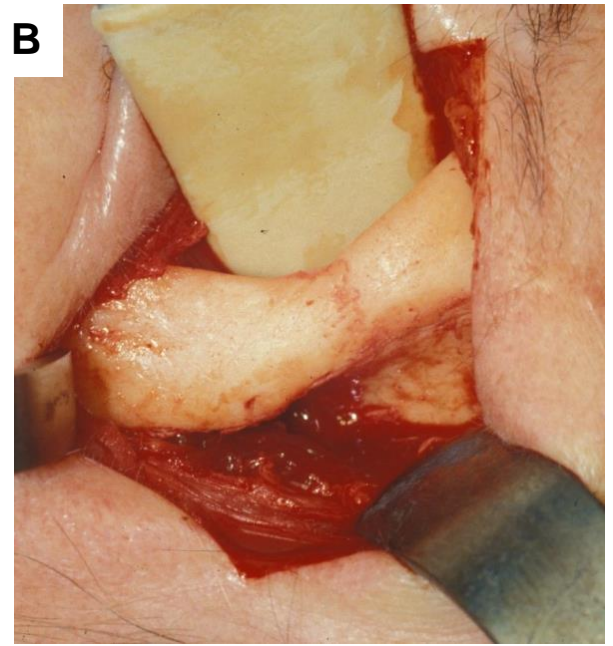
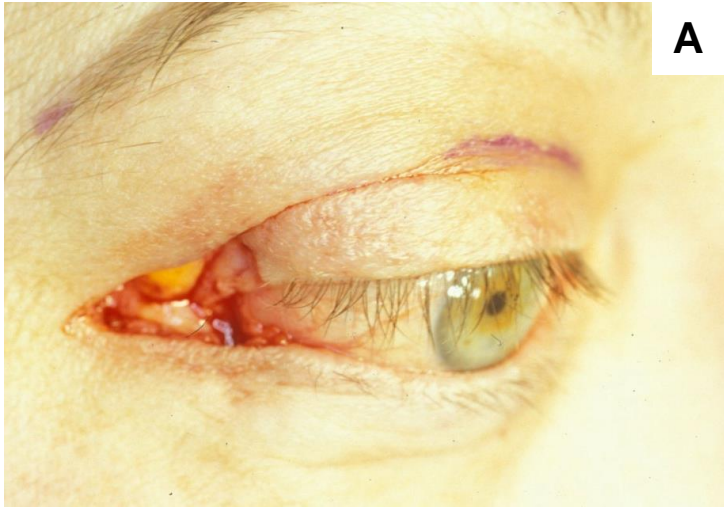○ Vu 33/135
 ■ Non vu 102/135
 ▲ Tâche aveugle

Contrôle de fixation: Suivi regard/T.A.	Stimulus : III, Blanc	Date: 24 nov. 2016
Cible de fixation: Centrale	Fond: 31,5 asb	Heure: 12:16
Pertes de fixation: 1/20	Stratégie: Deux zones	Âge: 85
Erreurs faux pos.: 2/16	Mode de test: Corrigé en fonction de l'âge	
Erreurs faux nég.: 2/16	Diam. pupille: 5,8 mm *	
Durée du test: 07:29	Acuité visuelle: Rv: +8,00 DS	
Niveau de référence central: 31dB		
Niveau de référence périphérique: 31dB		

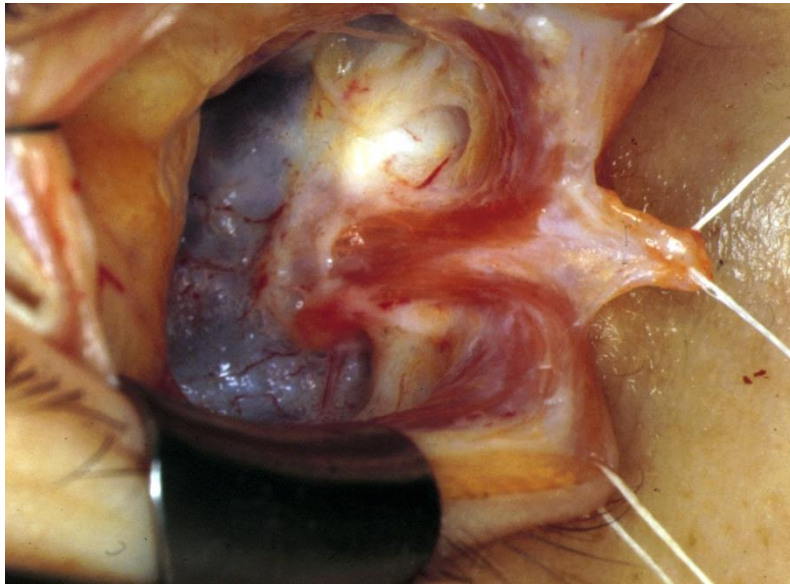


○ Vu 97/135
 ■ Non vu 38/135
 ▲ Tâche aveugle

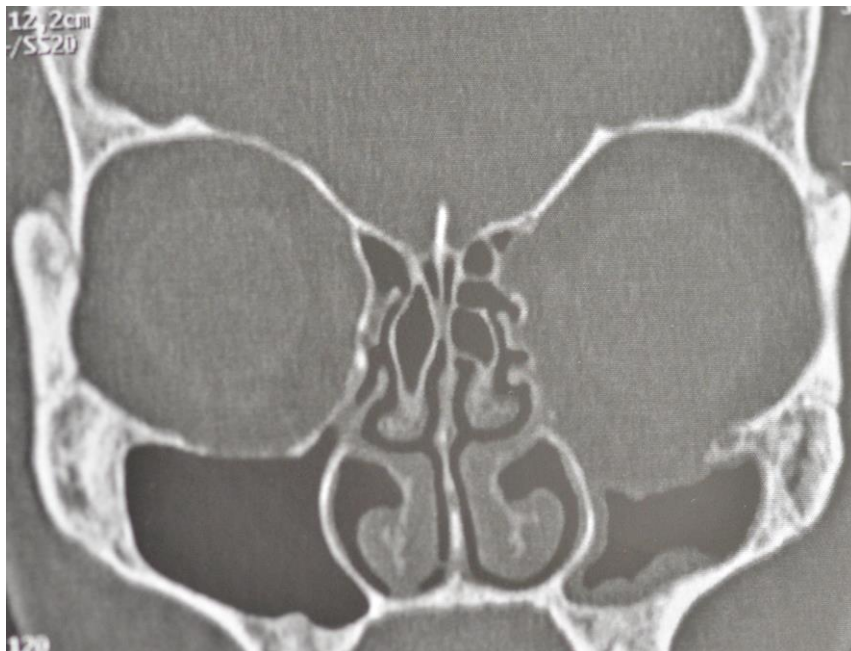
NOD oeil gauche. Champ complet 135 points montrant un déficit diffus. CV réalisé avant et 4 mois après DO. Amélioration du MD de 33/135 à 97/135 points.



- A.** Voie d'abord palpébrale supérieure au cours d'une décompression latérale d'une orbite droite.
- B.** Portion antérieure de la paroi orbitaire latérale au cours d'une décompression latérale d'une orbite gauche. Paroi constituée par l'union de l'os frontal en haut et l'os zygomatique en bas formant la suture frontozygomatique.
- C.** Voie d'abord conjonctivale inférieure au cours d'une décompression de la paroi inférieure d'un oeil gauche.
- D.** Vue supérieure de la portion antérieure du plancher de l'orbite au cours d'une décompression de la paroi inférieure d'une orbite gauche utilisant une voie d'abord conjonctivale inférieure. En vert: trajet du canal infra-orbitaire.



Collection personnelle du Dr Longueville E. Vue anatomique d'une voie caronculaire au cours d'une dissection. Le Muscle Duverney-Horner s'insère sur la crête lacrymale postérieure. La paroi osseuse médiale est visible en arrière.



Scanner orbitaire en coupe coronale après une décompression de la paroi inférieure et médiale de l'orbite gauche.

VIII. REFERENCES

1. Bartalena L, Wiersinga WM, Pinchera A. Graves' ophthalmopathy: state of the art and perspectives. *J Endocrinol Invest.* mars 2004;27(3):295-301.
2. Leray B, Imbert P, Thouvenin D, Boutault F, Caron P. Prise en charge diagnostique et thérapeutique d'une orbitopathie dysthyroïdienne : une affection multidisciplinaire. *J Fr Ophtalmol.* déc 2013;36.
3. Perros P, Hegedüs L, Bartalena L, Marcocci C, Kahaly GJ, Baldeschi L, et al. Graves' orbitopathy as a rare disease in Europe: a European Group on Graves' Orbitopathy (EUGOGO) position statement. *Orphanet J Rare Dis.* avr 2017;12(1):72.
4. Warren JD, Spector JG, Burde R. Long-term follow-up and recent observations on 305 cases of orbital decompression for dysthyroid orbitopathy. *The Laryngoscope.* janv 1989;99(1):35-40.
5. McKeag D, Lane C, Lazarus JH, Baldeschi L, Boboridis K, Dickinson AJ, et al. Clinical features of dysthyroid optic neuropathy: a European Group on Graves' Orbitopathy (EUGOGO) survey. *Br J Ophthalmol.* avr 2007;91(4):455-8.
6. Anderson RL, Tweeten JP, Patrinely JR, Garland PE, Thiese SM. Dysthyroid optic neuropathy without extraocular muscle involvement. *Ophthalmic Surg.* août 1989;20(8):568-74.
7. Neigel JM, Rootman J, Belkin RI, Nugent RA, Drance SM, Beattie CW, et al. Dysthyroid optic neuropathy. The crowded orbital apex syndrome. *Ophthalmology.* nov 1988;95(11):1515-21.
8. Bartley GB, Fatourehchi V, Kadrmas EF, Jacobsen SJ, Ilstrup DM, Garrity JA, et al. The incidence of Graves' ophthalmopathy in Olmsted County, Minnesota. *Am J Ophthalmol.* oct 1995;120(4):511-7.
9. Lazarus JH. Epidemiology of Graves' orbitopathy (GO) and relationship with thyroid disease. *Best Pract Res Clin Endocrinol Metab.* juin 2012;26(3):273-9.
10. Bartalena L, Fatourehchi V. Extrathyroidal manifestations of Graves' disease: a 2014 update. *J Endocrinol Invest.* août 2014;37(8):691-700.
11. Bartley GB. Rundle and his curve. *Arch Ophthalmol Chic Ill* 1960. mars 2011;129(3):356-8.
12. Baldeschi L, Lupetti A, Vu P, Wakelkamp IMMJ, Prummel MF, Wiersinga WM. Reactivation of Graves' orbitopathy after rehabilitative orbital decompression. *Ophthalmology.* juill 2007;114(7):1395-402.
13. Patel P, Khandji J, Kazim M. Recurrent Thyroid Eye Disease. *Ophthal Plast Reconstr Surg.* déc 2015;31(6):445-8.
14. Weetman AP. Thyroid-associated eye disease: pathophysiology. *Lancet Lond Engl.* 6 juill 1991;338(8758):25-8.
15. Diana T, Kahaly GJ. Thyroid Stimulating Hormone Receptor Antibodies in Thyroid Eye Disease-Methodology and Clinical Applications. *Ophthal Plast Reconstr Surg.* août 2018;34(4S Suppl 1):S13-9.
16. Garrity JA, Bahn RS. Pathogenesis of graves ophthalmopathy: implications for prediction, prevention, and treatment. *Am J Ophthalmol.* juill 2006;142(1):147-53.
17. Barrett L, Glatt HJ, Burde RM, Gado MH. Optic nerve dysfunction in thyroid eye disease: CT. *Radiology.* mai 1988;167(2):503-7.

18. Dutton JJ. Anatomic Considerations in Thyroid Eye Disease. *Ophthal Plast Reconstr Surg.* août 2018;34(4S Suppl 1):S7-12.
19. Chan L-L, Tan H-E, Fook-Chong S, Teo T-H, Lim L-H, Seah L-L. Graves ophthalmopathy: the bony orbit in optic neuropathy, its apical angular capacity, and impact on prediction of risk. *AJNR Am J Neuroradiol.* mars 2009;30(3):597-602.
20. Eckstein A, Esser J, Oeverhaus M, Saeed P, Jellema HM. Surgical Treatment of Diplopia in Graves Orbitopathy Patients. *Ophthal Plast Reconstr Surg.* août 2018;34(4S Suppl 1):S75-84.
21. Weis E, Heran MKS, Jhamb A, Chan AK, Chiu JP, Hurley MC, et al. Quantitative computed tomographic predictors of compressive optic neuropathy in patients with thyroid orbitopathy: a volumetric analysis. *Ophthalmology.* oct 2012;119(10):2174-8.
22. Bain AC, Meaney DF. Tissue-level thresholds for axonal damage in an experimental model of central nervous system white matter injury. *J Biomech Eng.* déc 2000;122(6):615-22.
23. Bain AC, Raghupathi R, Meaney DF. Dynamic stretch correlates to both morphological abnormalities and electrophysiological impairment in a model of traumatic axonal injury. *J Neurotrauma.* mai 2001;18(5):499-511.
24. Rose GE, Vahdani K. Optic Nerve Stretch Is Unlikely to Be a Significant Causative Factor in Dysthyroid Optic Neuropathy. *Ophthal Plast Reconstr Surg.* avr 2020;36(2):157-63.
25. Otto AJ, Koornneef L, Mourits MP, Deen-van Leeuwen L. Retrobulbar pressures measured during surgical decompression of the orbit. *Br J Ophthalmol.* déc 1996;80(12):1042-5.
26. Saeed P, Tavakoli Rad S, Bisschop PHLT. Dysthyroid Optic Neuropathy. *Ophthal Plast Reconstr Surg.* août 2018;34(4S Suppl 1):S60-7.
27. Yanik B, Conkbayir I, Acaroglu G, Hekimoglu B. Graves' ophthalmopathy: comparison of the Doppler sonography parameters with the clinical activity score. *J Clin Ultrasound JCU.* oct 2005;33(8):375-80.
28. Dosso A, Safran AB, Sunaric G, Burger A. Anterior ischemic optic neuropathy in Graves' disease. *J Neuro-Ophthalmol Off J North Am Neuro-Ophthalmol Soc.* sept 1994;14(3):170-4.
29. Monigari N, Deshpande A, Nalabothu M, Rao S. Graves' disease presenting as unilateral anterior ischaemic optic neuropathy. *BMJ Case Rep.*; 2014.
30. Lewis KT, Bullock JR, Drumright RT, Olsen MJ, Penman AD. Changes in peripapillary blood vessel density in Graves' orbitopathy after orbital decompression surgery as measured by optical coherence tomography angiography. *Orbit.* 4 mars 2019;38(2):87-94.
31. Zhang T, Xiao W, Ye H, Chen R, Mao Y, Yang H. Peripapillary and Macular Vessel Density in Dysthyroid Optic Neuropathy: An Optical Coherence Tomography Angiography Study. *Invest Ophthalmol Vis Sci.* 01 2019;60(6):1863-9.
32. Civit T, Froelich S, Joud A, Perez M, Mercier P. [Descriptive anatomy of the orbit]. *Neurochirurgie.* juin 2010;56(2-3):81-8.
33. Marinò M, Latrofa F, Menconi F, Chiovato L, Vitti P. Role of genetic and non-genetic factors in the etiology of Graves' disease. *J Endocrinol Invest.* mars 2015;38(3):283-94.
34. Stan MN, Bahn RS. Risk factors for development or deterioration of Graves' ophthalmopathy. *Thyroid Off J Am Thyroid Assoc.* juill 2010;20(7):777-83.
35. Perros P, Crombie AL, Matthews JN, Kendall-Taylor P. Age and gender influence the severity of thyroid-associated ophthalmopathy: a study of 101 patients attending a combined thyroid-eye clinic. *Clin Endocrinol (Oxf).* avr 1993;38(4):367-72.

36. Prummel MF, Wiersinga WM. Smoking and risk of Graves' disease. *JAMA*. 27 janv 1993;269(4):479- 82.
37. Lee JH, Lee SY, Yoon JS. Risk factors associated with the severity of thyroid-associated orbitopathy in Korean patients. *Korean J Ophthalmol KJO*. oct 2010;24(5):267- 73.
38. Blandford AD, Zhang D, Chundury RV, Perry JD. Dysthyroid optic neuropathy: update on pathogenesis, diagnosis, and management. *Expert Rev Ophthalmol*. 2017;12(2):111- 21.
39. Prummel MF, Wiersinga WM, Mourits MP, Koornneef L, Berghout A, van der Gaag R. Effect of abnormal thyroid function on the severity of Graves' ophthalmopathy. *Arch Intern Med*. mai 1990;150(5):1098- 101.
40. Laurberg P, Wallin G, Tallstedt L, Abraham-Nordling M, Lundell G, Tørring O. TSH-receptor autoimmunity in Graves' disease after therapy with anti-thyroid drugs, surgery, or radioiodine: a 5-year prospective randomized study. *Eur J Endocrinol*. janv 2008;158(1):69- 75.
41. Acharya SH, Avenell A, Philip S, Burr J, Bevan JS, Abraham P. Radioiodine therapy (RAI) for Graves' disease (GD) and the effect on ophthalmopathy: a systematic review. *Clin Endocrinol (Oxf)*. déc 2008;69(6):943- 50.
42. Ponto KA, Diana T, Binder H, Matheis N, Pitz S, Pfeiffer N, et al. Thyroid-stimulating immunoglobulins indicate the onset of dysthyroid optic neuropathy. *J Endocrinol Invest*. juill 2015;38(7):769- 77.
43. Kalmann R, Mourits MP. Diabetes mellitus: a risk factor in patients with Graves' orbitopathy. *Br J Ophthalmol*. avr 1999;83(4):463- 5.
44. Habib LA, Godfrey KJ, Mathews P, De Rojas J, Kazim M. Association of Risk of Obstructive Sleep Apnea With Thyroid Eye Disease: Compressive Optic Neuropathy. *Ophthal Plast Reconstr Surg*. juin 2019;35(3):232- 4.
45. Dolman PJ. Grading Severity and Activity in Thyroid Eye Disease. *Ophthal Plast Reconstr Surg*. août 2018;34(4S Suppl 1):S34- 40.
46. Dolman PJ, Rootman J. VISA Classification for Graves orbitopathy. *Ophthal Plast Reconstr Surg*. oct 2006;22(5):319- 24.
47. Bartalena L, Baldeschi L, Boboridis K, Eckstein A, Kahaly GJ, Marcocci C, et al. The 2016 European Thyroid Association/European Group on Graves' Orbitopathy Guidelines for the Management of Graves' Orbitopathy. *Eur Thyroid J*. mars 2016;5(1):9- 26.
48. Mourits MP, Prummel MF, Wiersinga WM, Koornneef L. Clinical activity score as a guide in the management of patients with Graves' ophthalmopathy. *Clin Endocrinol (Oxf)*. juill 1997;47(1):9- 14.
49. European Group on Graves' Orbitopathy (EUGOGO), Wiersinga WM, Perros P, Kahaly GJ, Mourits MP, Baldeschi L, et al. Clinical assessment of patients with Graves' orbitopathy: the European Group on Graves' Orbitopathy recommendations to generalists, specialists and clinical researchers. *Eur J Endocrinol*. sept 2006;155(3):387- 9.
50. Werner SC. Classification of the eye changes of Graves' disease. *Am J Ophthalmol*. oct 1969;68(4):646- 8.
51. Werner SC. Modification of the classification of the eye changes of Graves' disease. *Am J Ophthalmol*. mai 1977;83(5):725- 7.
52. Choe CH, Cho RI, Elnor VM. Comparison of lateral and medial orbital decompression for the treatment of compressive optic neuropathy in thyroid eye disease. *Ophthal Plast Reconstr Surg*. févr 2011;27(1):4- 11.

53. Soares-Welch CV, Fatourech V, Bartley GB, Beatty CW, Gorman CA, Bahn RS, et al. Optic neuropathy of Graves disease: results of transantral orbital decompression and long-term follow-up in 215 patients. *Am J Ophthalmol.* sept 2003;136(3):433-41.
54. Carter KD, Frueh BR, Hessburg TP, Musch DC. Long-term efficacy of orbital decompression for compressive optic neuropathy of Graves' eye disease. *Ophthalmology.* sept 1991;98(9):1435-42.
55. Trobe JD. Optic nerve involvement in dysthyroidism. *Ophthalmology.* juin 1981;88(6):488-92.
56. Berges O. [Exploration of the eye and the orbit: computerized tomography, ultrasonography or magnetic resonance imaging?]. *Rev Prat.* 1 déc 1990;40(28):2631-9.
57. Boncoeur M-P. Orbitopathie dysthyroïdienne : imagerie. *J Fr Ophtalmol.* 1 sept 2004;27(7):815-8.
58. Cabanis EA. Contribution de la TDM au diagnostic des ophtalmopathies dysthyroïdiennes. De Hounsfield (1972) à De Saint Yves (1722). *Mem Acad Nat Med, Paris,* 1982
59. Yokoyama N, Nagataki S, Uetani M, Ashizawa K, Eguchi K. Role of magnetic resonance imaging in the assessment of disease activity in thyroid-associated ophthalmopathy. *Thyroid Off J Am Thyroid Assoc.* mars 2002;12(3):223-7.
60. Tooley A, Godfrey K, Kazim M. Evolution of thyroid eye disease decompression-dysthyroid optic neuropathy. *Eye.* 2019;33(2):206-211.
61. Naffziger HC. Progressive exophthalmos following thyroidectomy; its pathology and treatment. *Ann Surg.* oct 1931;94(4):582-6.
62. Dollinger J. Die Druckentlastung der Augenhöhle durch Entfernung der äußeren Orbitalwand bei hochgradigem Exophthalmus (Morbus Basedowii) und konsekutiver Hornhauterkrankung. *Dtsch Med Wschr* 37;1888-1890
63. Nunery WR, Nunery CW, Martin RT, Truong TV, Osborn DR. The risk of diplopia following orbital floor and medial wall decompression in subtypes of ophthalmic Graves' disease. *Ophthal Plast Reconstr Surg.* sept 1997;13(3):153-60.
64. Bartalena L, Baldeschi L, Dickinson A, Eckstein A, Kendall-Taylor P, Marcocci C, et al. Consensus statement of the European Group on Graves' orbitopathy (EUGOGO) on management of GO. *Eur J Endocrinol.* mars 2008;158(3):273-85.
65. Kahaly GJ, Pitz S, Hommel G, Dittmar M. Randomized, single blind trial of intravenous versus oral steroid monotherapy in Graves' orbitopathy. *J Clin Endocrinol Metab.* sept 2005;90(9):5234-40.
66. Marcocci C, Marinò M, Rocchi R, Menconi F, Morabito E, Pinchera A. Novel aspects of immunosuppressive and radiotherapy management of Graves' ophthalmopathy. *J Endocrinol Invest.* mars 2004;27(3):272-80.
67. Marcocci C, Bartalena L, Bogazzi F, Bruno-Bossio G, Lepri A, Pinchera A. Orbital radiotherapy combined with high dose systemic glucocorticoids for Graves' ophthalmopathy is more effective than radiotherapy alone: results of a prospective randomized study. *J Endocrinol Invest.* nov 1991;14(10):853-60.
68. Bartalena L, Marcocci C, Tanda ML, Rocchi R, Mazzi B, Barbesino G, et al. Orbital radiotherapy for Graves' ophthalmopathy. *Thyroid Off J Am Thyroid Assoc.* mars 2002;12(3):245-50.
69. Mourits MP, van Kempen-Harteveld ML, García MB, Koppeschaar HP, Tick L, Terwee CB. Radiotherapy for Graves' orbitopathy: randomised placebo-controlled study. *Lancet Lond Engl.* 29 avr 2000;355(9214):1505-9.

70. Salvi M, Vannucchi G, Currò N, Campi I, Covelli D, Dazzi D, et al. Efficacy of B-cell targeted therapy with rituximab in patients with active moderate to severe Graves' orbitopathy: a randomized controlled study. *J Clin Endocrinol Metab.* févr 2015;100(2):422-31.
71. Pérez-Moreiras JV, Alvarez-López A, Gómez EC. Treatment of active corticosteroid-resistant graves' orbitopathy. *Ophthal Plast Reconstr Surg.* avr 2014;30(2):162-7.
72. Bartalena L, Krassas GE, Wiersinga W, Marcocci C, Salvi M, Daumerie C, et al. Efficacy and safety of three different cumulative doses of intravenous methylprednisolone for moderate to severe and active Graves' orbitopathy. *J Clin Endocrinol Metab.* déc 2012;97(12):4454-63.
73. Stiebel-Kalish H, Robenshtok E, Hasanreisoglu M, Ezrachi D, Shimon I, Leibovici L. Treatment modalities for Graves' ophthalmopathy: systematic review and metaanalysis. *J Clin Endocrinol Metab.* août 2009;94(8):2708-16.
74. Hayek G, Mercier P, Fournier HD. Anatomy of the orbit and its surgical approach. *Adv Tech Stand Neurosurg.* 2006;31:35-71.
75. Ediriwickrema LS, Korn BS, Kikkawa DO. Orbital Decompression for Thyroid-Related Orbitopathy During the Quiescent Phase. *Ophthal Plast Reconstr Surg.* août 2018;34(4S Suppl 1):S90-7.
76. Ducasse A. Anatomie de l'orbite. In: Adenis J-P Morax S Pathologie orbito-palpébrale Rapport SFO 1998 Masson. p. 38-68.
77. Morax S, Ben Ayed H. [Orbital decompression for dysthyroid orbitopathy: a review of techniques and indications]. *J Fr Ophtalmol.* sept 2004;27(7):828-44.
78. Paridaens DA, Verhoeff K, Bouwens D, van Den Bosch WA. Transconjunctival orbital decompression in Graves' ophthalmopathy: lateral wall approach ab interno. *Br J Ophthalmol.* juill 2000;84(7):775-81.
79. Lamirel C. Cellules ganglionnaires rétinienne et voies visuelles. In: Renard JP Sellem E Rapport SFO 2014 Glaucome primitif à angle ouvert Chap 5.
80. Labbé A. Anatomie de la tête et de la portion antérieure du nerf optique. In: Renard JP, Sellem E Rapport SFO 2014 Glaucome primitif à angle ouvert Chap 6.
81. Santallier M, Péchereau J. Le nerf optique. In: Anatomie de l'oeil, v10 2008. p. 121-8.
82. Anderson RL, Panje WR, Gross CE. Optic nerve blindness following blunt forehead trauma. *Ophthalmology.* mai 1982;89(5):445-55.
83. Huu N. Le nerf optique. In: Nouveaux dossiers d'anatomie Tome II: La tête, nouvelle nomenclature 1994. p. 191-9.
84. Koornneef L. Orbital septa: anatomy and function. *Ophthalmology.* mai 1979;86(5):876-80.
85. Adenis JP, Robert PY. [Orbital decompression by the Olivari technique]. *J Fr Ophtalmol.* 1994;17(11):686-91.
86. Lima B da R, Perry JD. Superior ophthalmic vein enlargement and increased muscle index in dysthyroid optic neuropathy. *Ophthal Plast Reconstr Surg.* juin 2013;29(3):147-9.
87. Rootman DB. Orbital decompression for thyroid eye disease. *Surv Ophthalmol.* févr 2018;63(1):86-104.
88. Krönlein R. Zur Pathologie und operativen Behandlung der Dermoid system der Orbita. *Beitr Klin Chir* 1888;4:14-163.

89. Lynch RC. The technique of a radical frontal sinus operation which has given me the best results.(original communications are received with the understanding) that they are contributed exclusively to the laryngoscope.). *The Laryngoscope*. 1921;31(1):1-5.
90. Hirsch VO, Urbanek J. Behandlung eines exzessives Exophtalmus (Basedow) durch Entfernung von Orbitalfett von der Kieferhöhle aus. *Monatsschr Ohrenheilkd Laryngorhinol* 1930; 64:212-213.
91. Sewall E. Operative control of progressive exophtalmos. *Arch Otolaryngl*, 1936;24:621-4.
92. Walsh TE, Ogura JH. Transantral orbital decompression for malignant exophthalmos. *The Laryngoscope*. juin 1957;67(6):544-68.
93. Kennedy DW, Goodstein ML, Miller NR, Zinreich SJ. Endoscopic transnasal orbital decompression. *Arch Otolaryngol Head Neck Surg*. mars 1990;116(3):275-82.
94. Unal M, Leri F, Konuk O, Hasanreisioğlu B. Balanced orbital decompression combined with fat removal in Graves ophthalmopathy: do we really need to remove the third wall? *Ophthal Plast Reconstr Surg*. mars 2003;19(2):112-8.
95. Rootman J, Stewart B, Goldberg RA. Decompression for thyroid orbitopathy. In: *Orbital:Surgery:A conceptual Approach Philadelphia: Lippincott-Raven*. 1995. p. 353-84.
96. Barkhuysen R, Nielsen CCM, Klevering BJ, Damme PAV. The transconjunctival approach with lateral canthal extension for three-wall orbital decompression in thyroid orbitopathy. *J Cranio-Maxillo-fac Surg Off Publ Eur Assoc Cranio-Maxillo-fac Surg*. 2009;
97. Bähr W, Bagambisa FB, Schlegel G, Schilli W. Comparison of transcutaneous incisions used for exposure of the infraorbital rim and orbital floor: a retrospective study. *Plast Reconstr Surg*. oct 1992;90(4):585-91.
98. Spielmann AC, Maalouf T, Malet T, George JL. [Complications of transpalpebral osseous orbital decompressions in thyroid orbitopathies]. *J Fr Ophtalmol*. mars 1999;22(2):194-202.
99. Shorr N, Baylis HI, Goldberg RA, Perry JD. Transcaruncular approach to the medial orbit and orbital apex. *Ophthalmology*. août 2000;107(8):1459-63.
100. Garrity JA, Fatourechi V, Bergstralh EJ, Bartley GB, Beatty CW, DeSanto LW, et al. Results of transantral orbital decompression in 428 patients with severe Graves' ophthalmopathy. *Am J Ophthalmol*. 15 nov 1993;116(5):533-47.
101. Kalmann R, Mourits MP, van der Pol JP, Koornneef L. Coronal approach for rehabilitative orbital decompression in Graves' ophthalmopathy. *Br J Ophthalmol*. janv 1997;81(1):41-5.
102. Tessier P. [Surgical widening of the orbit. Orbits too small. Basedow exophtalmos. Exorbitisms of cranio-facial dysostosis. Congenital anophthalmia, microphthalmia. Orbital atresia of young enucleated eyes. Orbital tumors (angioma, meningioma, Recklinghausen)]. *Ann Chir Plast*. 1969;14(3):207-14.
103. Baldeschi L. Small versus coronal incision orbital decompression in Graves' orbitopathy. *Orbit Amst Neth*. août 2010;29(4):177-82.
104. Ogura JH, Walsh TE. The transantral orbital decompression operation for progressive exophthalmos. *The Laryngoscope*. août 1962;72:1078-97.
105. Metson R, Samaha M. Reduction of diplopia following endoscopic orbital decompression: the orbital sling technique. *The Laryngoscope*. oct 2002;112(10):1753-7.
106. Finn AP, Bleier B, Cestari DM, Kazlas MA, Dagi LR, Lefebvre DR, et al. A Retrospective Review of Orbital Decompression for Thyroid Orbitopathy with Endoscopic Preservation of the Inferomedial Orbital Bone Strut. *Ophthal Plast Reconstr Surg*. oct 2017;33(5):334-9.

107. Olivari N. Transpalpebral decompression of endocrine ophthalmopathy (Graves' disease) by removal of intraorbital fat: experience with 147 operations over 5 years. *Plast Reconstr Surg. avr* 1991;87(4):627-41; discussion 642-643.
108. Robert P-Y, Camezind P, Adenis J-P. [Orbital fat decompression techniques]. *J Fr Ophtalmol. sept* 2004;27(7):845-50.
109. Longueville E. [Décompression osseuse de l'orbite basedowienne]. *Rev Laryngol Otol Rhinol.* 131 2010;145-52.
110. Rose GE. The « devil's touch »; visual loss and orbital surgery. A synopsis of the Mustardé Lecture, 2006. *Orbit Amst Neth. sept* 2007;26(3):147-58.
111. Paridaens D, Hans K, van Buitenen S, Mourits MP. The incidence of diplopia following coronal and translid orbital decompression in Graves' orbitopathy. *Eye Lond Engl.* 1998;12 (Pt 5):800-5.
112. Fatourechi V, Bergstralh EJ, Garrity JA, Bartley GB, Beatty CW, Offord KP, et al. Predictors of response to transantral orbital decompression in severe Graves' ophthalmopathy. *Mayo Clin Proc. sept* 1994;69(9):841-8.
113. Shorr N, Neuhaus RW, Baylis HI. Ocular motility problems after orbital decompression for dysthyroid ophthalmopathy. *Ophthalmology. avr* 1982;89(4):323-8.
114. Hallin ES, Feldon SE, Luttrell J. Graves' ophthalmopathy: III. Effect of transantral orbital decompression on optic neuropathy. *Br J Ophthalmol. sept* 1988;72(9):683-7.
115. Wang Y, Li YY, Yang N, Ma R, Xiao LH. [Therapeutic outcomes and influence factors of maximal orbital decompression in the treatment of severe dysthyroid optic neuropathy]. *Zhonghua Yan Ke Za Zhi Chin J Ophthalmol.* 11 juin 2017;53(6):416-23.
116. Miśkiewicz P, Rutkowska B, Jabłońska A, Krzeski A, Trautsolt-Jeziorska K, Kęcik D, et al. Complete recovery of visual acuity as the main goal of treatment in patients with dysthyroid optic neuropathy. *Endokrynol Pol.* 2016;67(2):166-73.
117. Girod DA, Orcutt JC, Cummings CW. Orbital decompression for preservation of vision in Graves' ophthalmopathy. *Arch Otolaryngol Head Neck Surg. févr* 1993;119(2):229-33.
118. Starks VS, Reinshagen KL, Lee NG, Freitag SK. Visual field and orbital computed tomography correlation in dysthyroid optic neuropathy due to thyroid eye disease. *Orbit Amst Neth. avr* 2020;39(2):77-83.
119. Rootman J. Surgical Paradigms in the management of thyroid orbitopathy. In: Rootman J. *Orbital Disease, Present Status and Future Challenges.* 2005. p. 273-83.
120. Levin LA, Beck RW, Joseph MP, Seiff S, Kraker R. The treatment of traumatic optic neuropathy: the International Optic Nerve Trauma Study. *Ophthalmology. juill* 1999;106(7):1268-77.
121. Danesh-Meyer HV, Papchenko T, Savino PJ, Law A, Evans J, Gamble GD. In vivo retinal nerve fiber layer thickness measured by optical coherence tomography predicts visual recovery after surgery for parachiasmal tumors. *Invest Ophthalmol Vis Sci. mai* 2008;49(5):1879-85.
122. Park K-A, Kim Y-D, Woo KI. Changes in optical coherence tomography measurements after orbital wall decompression in dysthyroid optic neuropathy. *Eye Lond Engl.* 2018;32(6):1123-9.
123. Bojikian KD, Chen PP, Wen JC. Optical coherence tomography angiography in glaucoma. *Curr Opin Ophthalmol. mars* 2019;30(2):110-6.
124. Rougier M-B, Delyfer M-N, Korobelnik J-F. OCT angiography of acute non-arteritic anterior ischemic optic neuropathy. *J Fr Ophtalmol. févr* 2017;40(2):102-9.

125. Douglas RS, Kahaly GJ, Patel A, Sile S, Thompson EH, Perdok R, et al. Teprotumumab for the Treatment of Active Thyroid Eye Disease. *N Engl J Med.* 23 2020;382(4):341-52.
126. Nagayama Y, Nakahara M, Abiru N. Animal models of Graves' disease and Graves' orbitopathy. *Curr Opin Endocrinol Diabetes Obes.* oct 2015;22(5):381-6.
127. Gokoffski KK, Peng M, Alas B, Lam P. Neuro-protection and neuro-regeneration of the optic nerve: recent advances and future directions. *Curr Opin Neurol.* févr 2020;33(1):93-105.
128. Feng L, Puyang Z, Chen H, Liang P, Troy J, Liu X. Overexpression of Brain-Derived Neurotrophic Factor Protects Large Retinal Ganglion Cells After Optic Nerve Crush in Mice. *eNeuro.* janv 2017;4 (1).e0331
129. Wilson AM, Di Polo A. Gene therapy for retinal ganglion cell neuroprotection in glaucoma. *Gene Ther.* févr 2012;19(2):127-36.
130. Meyer JS, Katz ML, Maruniak JA, Kirk MD. Embryonic stem cell-derived neural progenitors incorporate into degenerating retina and enhance survival of host photoreceptors. *Stem Cells Dayt Ohio.* févr 2006;24(2):274-83.
131. McNab AA. Extracranial orbital decompression for optic neuropathy in Graves' eye disease. *J Clin Neurosci Off J Neurosurg Soc Australas.* avr 1998;5(2):186-92.
132. Wu CY, Stacey AW, Kahana A. Simultaneous Versus Staged Balanced Decompression for Thyroid-Related Compressive Optic Neuropathy. *Ophthal Plast Reconstr Surg.* déc 2016;32(6):462-7.
133. Korkmaz S, Konuk O. Surgical Treatment of Dysthyroid Optic Neuropathy: Long-Term Visual Outcomes with Comparison of 2-Wall versus 3-Wall Orbital Decompression. *Curr Eye Res.* 2016;41(2):159-64.
134. Cubuk MO, Konuk O, Unal M. Orbital decompression surgery for the treatment of Graves' ophthalmopathy: comparison of different techniques and long-term results. *Int J Ophthalmol.* 2018;11(8):1363-70.
135. Rajabi MT, Ojani M, Riazi Esfahani H, Tabatabaei SZ, Rajabi MB, Hosseini SS. Correlation of peripapillary nerve fiber layer thickness with visual outcomes after decompression surgery in subclinical and clinical thyroid-related compressive optic neuropathy. *J Curr Ophthalmol.* mars 2019;31(1):86-91.
136. Liang Q-W, Yang H, Luo W, He J-F, Du Y. Effect of orbital decompression on dysthyroid optic neuropathy: A retrospective case series. *Medicine (Baltimore).* janv 2019;98(3):e14162.
137. Nishimura K, Takahashi Y, Katahira N, Uchida Y, Ueda H, Ogawa T. Visual changes after transnasal endoscopic versus transcaruncular medial orbital wall decompression for dysthyroid optic neuropathy. *Auris Nasus Larynx.* déc 2019;46(6):876-81.

IX. SERMENT D'HIPPOCRATE

“ Au moment d'être admise à exercer la médecine, je promets et je jure d'être fidèle aux lois de l'honneur et de la probité.

Mon premier souci sera de rétablir, de préserver ou de promouvoir la santé dans tous ses éléments, physiques et mentaux, individuels et sociaux.

Je respecterai toutes les personnes, leur autonomie et leur volonté, sans aucune discrimination selon leur état ou leurs convictions. J'interviendrai pour les protéger si elles sont affaiblies, vulnérables ou menacées dans leur intégrité ou leur dignité. Même sous la contrainte, je ne ferai pas usage de mes connaissances contre les lois de l'humanité. J'informerai les patients des décisions envisagées, de leurs raisons et de leurs conséquences.

Je ne tromperai jamais leur confiance et n'exploiterai pas le pouvoir hérité des circonstances pour forcer les consciences.

Je donnerai mes soins à l'indigent et à quiconque me les demandera. Je ne me laisserai pas influencer par la soif du gain ou la recherche de la gloire.

Admise dans l'intimité des personnes, je tairai les secrets qui me seront confiés. Reçu(e) à l'intérieur des maisons, je respecterai les secrets des foyers et ma conduite ne servira pas à corrompre les mœurs.

Je ferai tout pour soulager les souffrances. Je ne prolongerai pas abusivement les agonies. Je ne provoquerai jamais la mort délibérément.

Je préserverai l'indépendance nécessaire à l'accomplissement de ma mission. Je n'entreprendrai rien qui dépasse mes compétences. Je les entretiendrai et les perfectionnerai pour assurer au mieux les services qui me seront demandés.

J'apporterai mon aide à mes confrères ainsi qu'à leurs familles dans l'adversité.

Que les hommes et mes confrères m'accordent leur estime si je suis fidèle à mes promesses ; que je sois déshonorée et méprisée si j'y manque. »

Résultats et facteurs prédictifs de la chirurgie de décompression orbitaire dans la neuropathie optique dysthyroïdienne

RESUME-Objectif: Evaluer l'efficacité et identifier les facteurs prédictifs de la chirurgie de Décompression Orbitaire (DO) dans la Neuropathie Optique Dysthyroïdienne (NOD). **Méthodes:** Il s'agissait d'une étude rétrospective incluant les patients bénéficiant d'une DO pour NOD entre 2005 et 2020 dans nos deux centres. Le nombre de parois traitées était limité afin de diminuer la morbidité. Les variables préopératoires démographiques, médicales et chirurgicales étaient recueillies. Les critères principaux d'évaluation étaient l'amélioration de la meilleure acuité visuelle corrigée (MAVC) et du champ visuel (CV) dans les 6 mois post opératoires. L'exophtalmie et la pression intraoculaire (PIO) étaient aussi mesurées. Une analyse univariée et une analyse linéaire multivariée ont été réalisées afin d'identifier les facteurs potentiels associés aux résultats après DO. **Résultats:** 38 patients et 58 NOD ont été inclus. La MAVC s'est améliorée de -0,3 logMAR ($P < 0,05$). Le MD du CV Octopus® s'est amélioré de -3,6dB, le MD du CV Humphrey® de 3,1 dB, et le CV 135 points s'est amélioré de 40,8 points ($p < 0,05$). L'exophtalmie a été réduite de 2,7 mm et la PIO de 2,8 mmHg ($p < 0,05$). Une amélioration de la fonction visuelle a été obtenue dans 82,8 % des cas. Dix NOD ont nécessité une DO supplémentaire et le taux de succès final était de 96,6 %. L'absence d'exophtalmie, le diagnostic de NOD aux urgences, et l'inflammation sévère étaient associés à une moins bonne amélioration du CV ($p < 0,05$). La présence de scotomes agoniques, temporaux ou inférieurs et le diagnostic de NOD aux urgences étaient associés à une moins bonne amélioration de la MAVC ($p < 0,05$). **Conclusion:** La DO est un traitement efficace dans la NOD résistante à la corticothérapie, même en limitant le nombre de parois décomprimées. La présence d'un scotome inférieur, l'absence d'exophtalmie, l'inflammation sévère, et le diagnostic tardif de NOD aux urgences, paraissent être des facteurs de mauvais pronostic dans le traitement par DO des NOD.

Surgical outcomes and predictive factors in orbital decompression for dysthyroid optic neuropathy

ABSTRACT- Purpose: To evaluate surgical outcomes and predictive factors in Orbital Decompression (OD) for Dysthyroid Optic Neuropathy (DON). **Methods:** We performed a retrospective review of all patients undergoing OD for DON between 2005 and 2020 in our two centers. The number of walls treated was limited to reduce the morbidity of the surgery. Demographic, medical, and surgical covariates were collected. Primary outcomes were improvement in Best Corrected Visual Acuity (BCVA) and Visual Field (VF) within 6 months after surgery. Proptosis and intraocular pressure (IOP) measurements were also recorded. We performed univariate and multivariate linear analysis to identify potential factors associated with visual outcomes. **Results:** 38 patients (58 eyes) undergoing OD for DON were included. Visual acuity improved by - 0,3 logMAR ($P < 0,05$). The MD improved by - 3,6 dB for the Octopus® VF and by 3,1 dB for the Humphrey® VF ($p < 0,05$). The full field 135 screening test showed an improvement of 40,8 points ($p < 0,05$). Proptosis was significantly reduced by 2,7 mm ($p < 0,05$) and IOP also decreased by 2,8 mmHg ($p < 0,05$). A significant improvement in visual function could be achieved in 82,8 % of DON. Ten DON required further OD. The final success rate was 96,6% after additional surgery. The absence of proptosis, DON diagnosis made in emergency and severe inflammation were associated with poorer VF improvement ($p < 0,05$). The presence of dense or temporal or inferior scotomas and DON diagnosis made in emergency were associated with less improvement in visual acuity ($p < 0,05$). **Conclusion:** OD is an effective treatment for DON resistant to intravenous corticosteroid therapy. A surgical technique limiting the number of structures treated is effective. The presence of an inferior scotoma, a severe inflammation, the absence of proptosis, and a delayed diagnosis of DON are predictive factors for poor prognosis in OD for the treatment of DON.

Discipline: Ophtalmologie

Mots clés: Champ visuel, Chirurgie de décompression orbitaire, Exophtalmie, Inflammation, Facteurs prédictifs, Maladie de Basedow, Neuropathie optique dysthyroïdienne, Orbitopathie dysthyroïdienne,

Coordonnées: Service d'ophtalmologie du Pr Korobelnik, Centre François-Xavier Michelet, CHU de Bordeaux, Place Amélie Raba Léon, 33000 Bordeaux, France.