



HAL
open science

Prise en charge chirurgicale des hématomes sous-rétiniens : résultats et facteurs pronostiques

Erwan Fauviaux

► **To cite this version:**

Erwan Fauviaux. Prise en charge chirurgicale des hématomes sous-rétiniens : résultats et facteurs pronostiques. Médecine humaine et pathologie. 2020. dumas-02974060

HAL Id: dumas-02974060

<https://dumas.ccsd.cnrs.fr/dumas-02974060>

Submitted on 21 Oct 2020

HAL is a multi-disciplinary open access archive for the deposit and dissemination of scientific research documents, whether they are published or not. The documents may come from teaching and research institutions in France or abroad, or from public or private research centers.

L'archive ouverte pluridisciplinaire **HAL**, est destinée au dépôt et à la diffusion de documents scientifiques de niveau recherche, publiés ou non, émanant des établissements d'enseignement et de recherche français ou étrangers, des laboratoires publics ou privés.



**UNIVERSITE PICARDIE JULES VERNE
UNITE DE FORMATION ET DE RECHERCHE
DE MEDECINE D'AMIENS**



**Thèse pour le diplôme d'Etat de Docteur en Médecine
Spécialité : Ophtalmologie
Année 2020
N°2020 - 122**

**Prise en charge chirurgicale des hématomas sous - rétiens :
résultats et facteurs pronostiques.**

**Présentée et soutenue publiquement
Le Mardi 29 Septembre 2020**

Par Erwan FAUVIAUX

PRESIDENT DU JURY : Monsieur le Professeur Henri SEVESTRE

**JUGES : Monsieur le Professeur Pierre LABALETTE
Monsieur le Professeur Jean SCHMIDT
Monsieur le Docteur Benjamin JANY
Madame le Docteur Camille ROUSSEL**

DIRECTRICE : Madame le Docteur Camille ROUSSEL

REMERCIEMENTS

A mon Maître,

Madame le Professeur Solange MILAZZO †

Ancienne membre de l'équipe universitaire CHIMERE

Ancienne responsable locale du centre de recherche clinique européen EVICR.net

Professeur des Universités

Ancienne chef de service du service d'Ophtalmologie du CHU d'Amiens

Madame Milazzo,

Votre passion et votre enthousiasme pour notre spécialité qu'est l'ophtalmologie étaient sans égal.

*Je vous remercie pour l'enseignement de grande qualité dont j'ai pu bénéficier à vos côtés,
pendant trois années.*

Soyez assurée de ma sincère reconnaissance et de mon respect le plus profond.

A mon président du jury,

Monsieur le Professeur Henri SEVESTRE

Professeur d'Anatomie et de Cytologie Pathologiques à l'UFR de Médecine d'Amiens

Chef du service d'Anatomie et Cytologie Pathologiques du CHU d'Amiens Picardie

Adjoint au Chef de l'Oncopôle

Cher Professeur,

Je suis très honorée de votre présence aujourd'hui pour juger mon travail.

Je vous remercie pour les six mois passés dans votre service d'anatomopathologie qui,

même s'ils n'auront pas suffi à me faire exercer de droit au remord,

m'auront au moins permis de découvrir votre gentillesse et votre humour si particulier.

Nous vous remercions de l'intérêt que vous portez aux travaux réalisés dans notre service

d'Ophtalmologie.

Soyez assuré de ma sincère reconnaissance et de tous mes remerciements.

A mon Maître,

Monsieur le Professeur Pierre LABALETTE

Professeur des Universités

Praticien Hospitalier - Ophtalmologie, Hôpital Claude Huriez, CHRU Lille

UFR de Médecine de l'Université Lille-II

Cher Professeur,

Je suis très honorée que vous ayez accepté de juger ce travail.

Votre savoir et votre passion inspirent l'admiration.

Soyez assuré de ma reconnaissance et de mon respect le plus profond.

Monsieur le Professeur Jean SCHMIDT

Professeur des Universités

Praticien Hospitalier - Service de Médecine Interne

Cher Professeur,

Vous me faites l'honneur de participer à mon jury.

Merci pour votre disponibilité qui permet une étroite collaboration entre les services

d'Ophthalmologie et de Médecine Interne.

Merci pour le temps passé à juger ce travail.

Soyez assuré de ma sincère reconnaissance.

Monsieur le Docteur Benjamin JANY

Praticien Hospitalier

Chef du service d'Ophtalmologie - Amiens

Cher Benjamin,

Te compter aujourd'hui parmi les membres de ce jury est un privilège.

Merci pour ces années passées à apprendre à tes côtés,

Merci pour la confiance que tu m'as accordé,

Merci pour ta gentillesse et ta simplicité.

Ton humanisme, ton empathie envers les patients forcent au respect.

Je suis très heureux de pouvoir poursuivre notre collaboration,

et espère être à la hauteur de tout ce que tu m'as enseigné.

Sois assurée de ma reconnaissance et de ma considération la plus profonde.

A ma directrice de thèse,

Madame le Docteur Camille ROUSSEL

Chef de Clinique - Service d'Ophtalmologie - Amiens

Camille,

*Je tiens à te remercier d'avoir accepté de diriger mon travail,
et pour tout le temps que tu y as consacré.*

*Merci également pour l'enseignement médical et chirurgical
que tu as pu m'apporter au cours des six mois passés ensemble,
J'espère encore apprendre à tes côtés au cours des prochaines années.
Sois assurée de ma sincère reconnaissance et de tous mes remerciements.*

À ma famille, à mes amis, à mes collègues

À mes parents,

Merci d'avoir fait de moi la personne que je suis aujourd'hui,
Merci de m'avoir appris ce que signifiait le mot 'famille',
Merci pour tous les efforts et sacrifices que vous avez pu faire pour nous,
Et merci de m'avoir donné des frères et soeurs.
J'espère que vous êtes fiers de moi comme je suis fier de vous.

À mon frère et ma soeur, Romaric et Laureen

Merci pour chaque moment partagé ensemble. Votre présence est indispensable à ma vie. Merci d'être devenus ce que vous êtes aujourd'hui. Je suis fier de vous, fier de nous. Merci à mon **beau frère**, Teddy, de rendre ma soeur si heureuse et d'avoir donné la vie aux deux amours de ma vie, mes petites **nièces**, Emy et Mila.

À mes **grands-parents**, Mamie Réjane, merci pour tout l'amour que tu donnes à tes petits et arrières petits enfants. Merci de nous avoir transmis ta joie de vivre. Mamie Margo', Papy René, Papy Lucien, vous m'accompagnez par la pensée.

À mes **cousins**, Redouane et Loanne, Maël, Ilan, Corentin, Maugan, merci pour tous ces moments privilégiés passés à vos côtés. Redouane, merci d'être là depuis tant d'années.

À mes **tantes et oncles**, c'est toujours un plaisir de vous retrouver.

À **Lorène**, ma future femme, merci d'être là au quotidien et de m'apporter tant d'amour. J'ai hâte de concrétiser tous nos projets.

À ma **belle - famille**, merci pour ces moments passés avec vous.

À mes **ami(e)s** d'enfance, Mehdi, Tiffany, Jimmy, Marga, Christopher, merci pour tous ces moments de joie que nous avons passé, que nous passons et que nous passerons encore ensemble. Mehdi, merci pour la traduction en anglais de mon résumé.

À mes **amis**, Oman, Steven et William, sans qui cet internat n'aurait pas été le même. Merci pour ces moments de fraternité passés à vos côtés, et pour ceux à venir.

À mes **acolytes, chefs ou co-internes membres de la Teams5**, Julien, Paul, Mathis, Arnaud, Thibaut E., Yacine, Romain, Maxime, Thibaut VRP, Benjamin et Abdelak. Merci pour ces parties endiablées et ses verres partagés.

À tous les autres **internes**, Moussa, William, Rita, Hussein, Frederic, Godefroy, Mathilde, Laurie, Maxence, Nesrine, Orlane, Marie, Daria, Thibault P., Jordan, Allan et Sarah, je suis ravi d'avoir pu partager quelques mois à vos côtés.

Merci à toutes les **infirmières, aides - soignantes, orthoptistes et secrétaires** d'ophtalmologie pour ces années passées ensemble et celles à venir.

Merci à tous les **chefs** du CHU d'Amiens, Dr El Amali, Dr Blin, Dr Promelle, Dr Cretu, Camille, Sophie, Romain, Marine et Claire pour tout ce que vous m'avez appris.

Merci au **Dr. Nabil Taright**, pour l'utilisation de tes cas. Sans toi ce sujet n'aurait pas pu être réalisé.

Merci aux équipes du service d'**anatomopathologie d'Amiens** et au CH de **St-Quentin** de m'avoir accueilli.

TABLE DES MATIERES

I-INTRODUCTION.....	7
<u>I-1 Anatomie de la rétine.....</u>	7
<i>I-1-A - Rétine centrale.....</i>	8
<i>I-1-B - Rétine périphérique.....</i>	9
<i>I-1-C - Microscopie de la rétine.....</i>	10
<i>I-1-D - Vascularisation rétinienne.....</i>	14
<u>I-2 - Origine et évolution des hématomes sous - réiniens.....</u>	15
<u>I-3 - Étiologies des hématomes sous - réiniens.....</u>	16
<i>I-3-A - DMLA.....</i>	17
<i>I-3-B - Vasculopathie polypoïdale choroïdienne.....</i>	17
<i>I-3-C - Macroanévrismes artériels réiniens.....</i>	17
<i>I-4-D - Autres étiologies.....</i>	18
<u>I-4 - Apport des différentes techniques d'imagerie.....</u>	19
<i>I-4-A- Photographies couleurs.....</i>	19
<i>I-4-B - Tomographie en cohérence optique.....</i>	19
<i>I-4-C - Angiographie à la fluorescéine et au vert d'indocyanine.....</i>	20
<u>I-5 - Prise en charge des hématomes sous - réiniens.....</u>	21
<i>I-5-A - Evolution des techniques.....</i>	21
<i>I-5 -B - Description de la chirurgie actuelle.....</i>	26
<i>I-5-B-a - Anesthésie / Préparation et installation.....</i>	27
<i>I-5-B-b - Voies d'abord.....</i>	27
<i>I-5-B-c - Vitrectomie centrale.....</i>	27
<i>I-5-B-d - Vitrectomie périphérique.....</i>	28
<i>I-5-B-e - Injection sous - réinienne de t-PA.....</i>	30

<i>I-5-B-f - Tamponnement gazeux</i>	30
<i>I-5-B-g - Injection intra-vitréenne d'anti - VEGF</i>	32
<i>I-5-C - Complications post - opératoires</i>	32
<u>I-6 - Objectif de l'étude</u>	33
II - MATERIELS ET METHODES	34
<u>II-1 - Description de l'étude</u>	34
<u>II-2 - Analyse statistique</u>	37
III - RESULTATS	38
<u>III-1- Caractéristiques de la population</u>	38
<u>III-2- Résultats sur l'acuité visuelle</u>	41
<u>III-3- Facteurs pronostiques</u>	46
<u>III-4- Complications</u>	47
IV - DESCRIPTION DE CAS	48
V - DISCUSSION	58
VI - CONCLUSION	63
VII - BIBLIOGRAPHIE	64

ABREVIATIONS

AV : acuité visuelle

BSS : balanced saline solution

DEP : décollement de l'épithélium pigmentaire

DMLA : dégénérescence maculaire liée à l'âge

EDI : enhanced depth imaging

EP : épithélium pigmentaire

ET : écart-type

EPR : épithélium pigmentaire rétinien

GEE : équations d'estimations généralisées

HSR : hématorne sous - rétinien

IC : intervalle de confiance

IVT : injection intra-vitréenne

MAR : macroanévrisme artériel rétinien

MER : membrane épi-rétinienne

MLA : maculopathie liée à l'âge

OCT : tomographie par cohérence optique

OMS : organisation mondiale de la santé

OR : odds ratio

SD : spectral domain

SS : swept source

TD : time domain

TM : trou maculaire

TO : tonus oculaire

VPC : vasculopathie polypoïdale choroïdienne

VEGF : vascular endothelial growth factor

Prise en charge chirurgicale des hématomas sous - rétinien : résultats et facteurs pronostiques.

Mots-clés : hématome sous rétinien; hémorragie sous-rétinienne, DMLA, activateur tissulaire du plasminogène; rtPA; anti-VEGF ; vitrectomie; tomographie par cohérence optique

Introduction : L'hématome sous - rétinien est une pathologie rare mais grave avec mise en jeu du pronostic visuel. Le but de l'étude est d'évaluer le retentissement fonctionnel des hématomas sous-rétiniens traités par vitrectomie, injection sous-rétinienne de rtPA et tamponnement gazeux ainsi que de mettre en évidence la présence de potentiels facteurs pronostiques de bonne récupération visuelle.

Méthode : Une étude observationnelle, rétrospective a été réalisée au CHU d'Amiens sur 23 yeux ayant bénéficié d'une prise en charge chirurgicale d'hématome sous-rétinien. La récupération visuelle post-opératoire (en logMAR) formait le critère de jugement principal. Plusieurs facteurs pronostiques pré-opératoires ont été analysés, avec notamment l'analyse tomographique pré-opératoire.

Résultats : L'acuité visuelle (AV) moyenne au diagnostic était de 1,64 +/- 0,7 logMAR. A 12 mois post - opératoire, l'acuité visuelle moyenne était mesurée à 0,92 +/- 0,64 logMAR. Les résultats des analyses univariées montraient un lien statistiquement significatif entre l'amélioration de l'acuité visuelle et certaines données pré-opératoires.

Conclusion : Notre étude confirme le bénéfice fonctionnel du déplacement chirurgical de l'hématome sous - rétinien par vitrectomie et injection sous-rétinienne de tPA. L'étude des facteurs pronostiques de bonne récupération visuelle pourraient, à l'aide d'autres séries, nous aider à affiner les indications de prise en charge.

SERMENT D'HIPPOCRATE

Au moment d'être admis(e) à exercer la médecine, je promets et je jure d'être fidèle aux lois de l'honneur et de la probité.

Mon premier souci sera de rétablir, de préserver ou de promouvoir la santé dans tous ses éléments, physiques et mentaux, individuels et sociaux.

Je respecterai toutes les personnes, leur autonomie et leur volonté, sans aucune discrimination selon leur état ou leurs convictions. J'interviendrai pour les protéger si elles sont affaiblies, vulnérables ou menacées dans leur intégrité ou leur dignité. Même sous la contrainte, je ne ferai pas usage de mes connaissances contre les lois de l'humanité.

J'informerai les patients des décisions envisagées, de leurs raisons et de leurs conséquences. Je ne tromperai jamais leur confiance et n'exploiterai pas le pouvoir hérité des circonstances pour forcer les consciences.

Je donnerai mes soins à l'indigent et à quiconque me les demandera. Je ne me laisserai pas influencer par la soif du gain ou la recherche de la gloire.

Admis(e) dans l'intimité des personnes, je tairai les secrets qui me seront confiés. Reçu(e) à l'intérieur des maisons, je respecterai les secrets des foyers et ma conduite ne servira pas à corrompre les mœurs.

Je ferai tout pour soulager les souffrances. Je ne prolongerai pas abusivement les agonies. Je ne provoquerai jamais la mort délibérément.

Je préserverai l'indépendance nécessaire à l'accomplissement de ma mission. Je n'entreprendrai rien qui dépasse mes compétences. Je les entretiendrai et les perfectionnerai pour assurer au mieux les services qui me seront demandés.

J'apporterai mon aide à mes confrères ainsi qu'à leurs familles dans l'adversité.

Que les hommes et mes confrères m'accordent leur estime si je suis fidèle à mes promesses ; que je sois déshonoré(e) et méprisé(e) si j'y manque.

**Prise en charge chirurgicale des hématomes sous - réiniens :
résultats et facteurs pronostiques.**

I-INTRODUCTION

La survenue d'une hémorragie sous-rétinienne est une pathologie rare et grave mettant en jeu le pronostic visuel des patients à court terme. Elle représente souvent un tournant évolutif grave dans le cadre de pathologies rétiniennes. Ses modalités de prise en charge sont aujourd'hui encore sujettes à controverse, mais la place de la chirurgie semble de plus en plus prépondérante. Les objectifs de notre travail sont, d'évaluer à partir d'une étude rétrospective, la récupération fonctionnelle des patients ayant bénéficié d'une prise en charge chirurgicale, et d'identifier d'éventuels facteurs influençant la récupération visuelle, en les comparant aux données de la littérature.

I-1 Anatomie de la rétine

La rétine est une fine membrane qui s'étend de la papille à l'ora serrata (**Figure 1**). Elle est en relation avec le vitré sur son versant interne et la choroïde sur son versant externe [1]. L'ora serrata correspond à la zone de transition entre la rétine et les corps ciliaires. Au pôle postérieur, les couches rétiniennes s'interrompent à l'exception de la couche des fibres nerveuses qui forme la tête du nerf optique. La rétine se divise en deux parties : la rétine centrale et la rétine périphérique. Elle se développe très tôt au cours de la vie embryonnaire et est d'origine ectodermique [2].

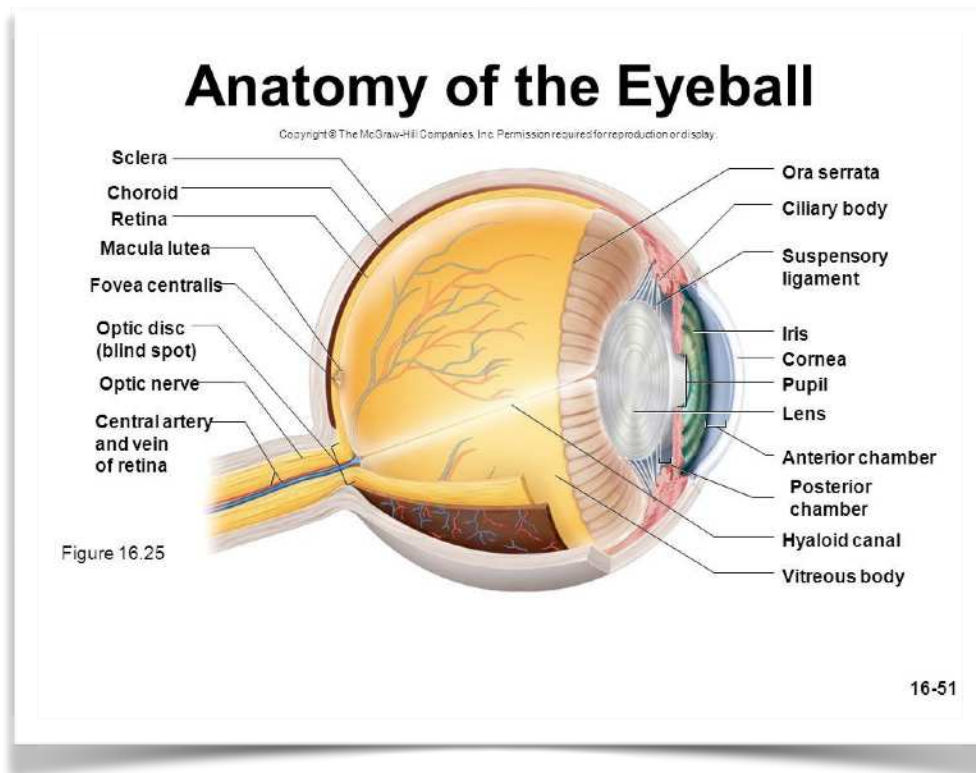


Figure 1 : Anatomie de l'oeil (*The McGraw Hill Company*)

I-1-A - Rétine centrale

Macula, fovéa et fovéola forment ce que l'on appelle la rétine centrale. Celle-ci mesure entre 5 et 6 mm. La macula mesure 1,5 mm de large pour 1 mm de hauteur. Elle se situe au centre de la rétine, en temporal du nerf optique et est centrée par la fovéa. La fovéola, elle, correspond à une dépression centrale au niveau de la fovéa. Elle est elle-même centrée par une dépression qu'on appelle l'umbo. Le diamètre fovéolaire est de 350 μm . Son aspect jaunâtre correspond à la présence d'un pigment xanthophylle. La zone avasculaire centrale correspond à une zone dépourvue de vaisseaux sanguins, les capillaires rétinien s'arrêtant à 200 μm du centre de la fovéola. Elle mesure environ 400 microns de diamètre [1,2]. **(Figure 2).**

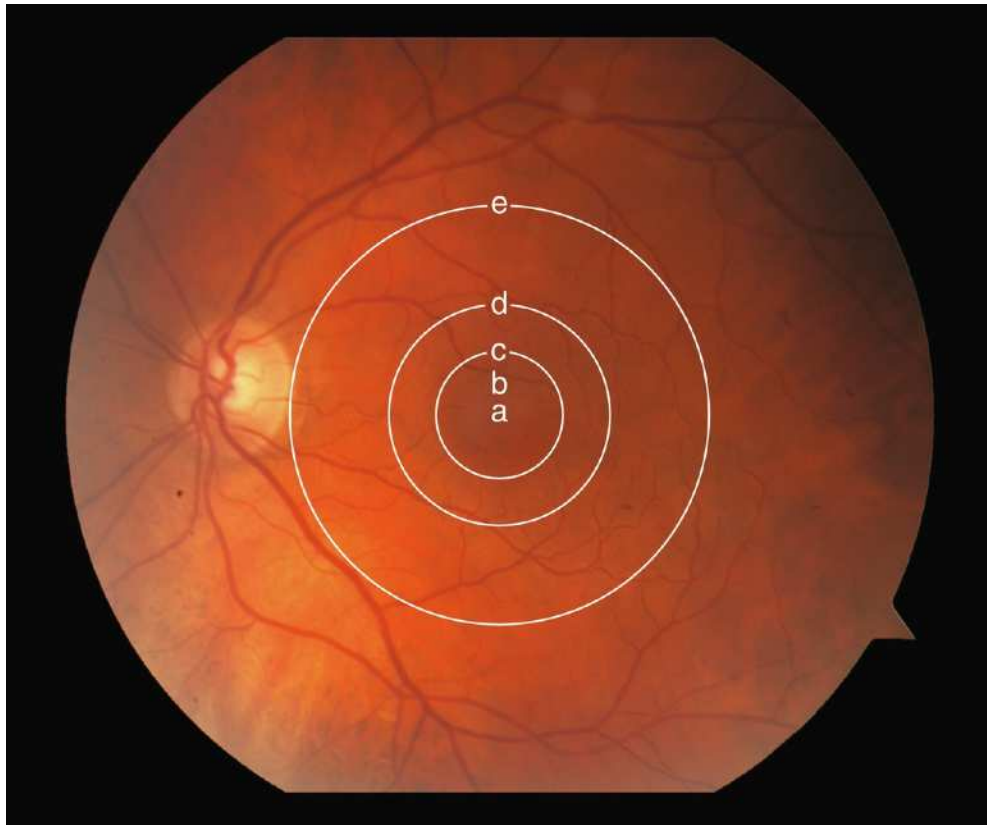


Figure 2 : Macula anatomique aussi appelée *area centralis* ou pôle postérieur. La fovéa anatomique et la fovéola sont continues dans la macula anatomique. Les lettres indiquent les limites de : a = umbo ; b = fovéola ; c = fovéa ; c à d = macula parafovéolaire ; d à e = macula périfovéolaire ; e = macula. (*Rapport SFO 2018 - Rétine et Vitré*)

I-1-B - Rétine périphérique

La rétine périphérique se divise en quatre zones :

- la périphérie proche qui mesure 1,5 mm de diamètre
- la périphérie moyenne qui mesure 3 mm
- la périphérie éloignée qui s'étend sur 10 mm du côté temporal et 16 mm du côté nasal
- l'ora serrata qui mesure 2,1 mm en temporal et 0,8 mm en nasal [1].

I-1-C - Microscopie de la rétine

Dix couches rétinienne composent la rétine humaine (**Figure 3 et 5**). Elles seront décrites dans cette partie de l'extérieur vers l'intérieur.

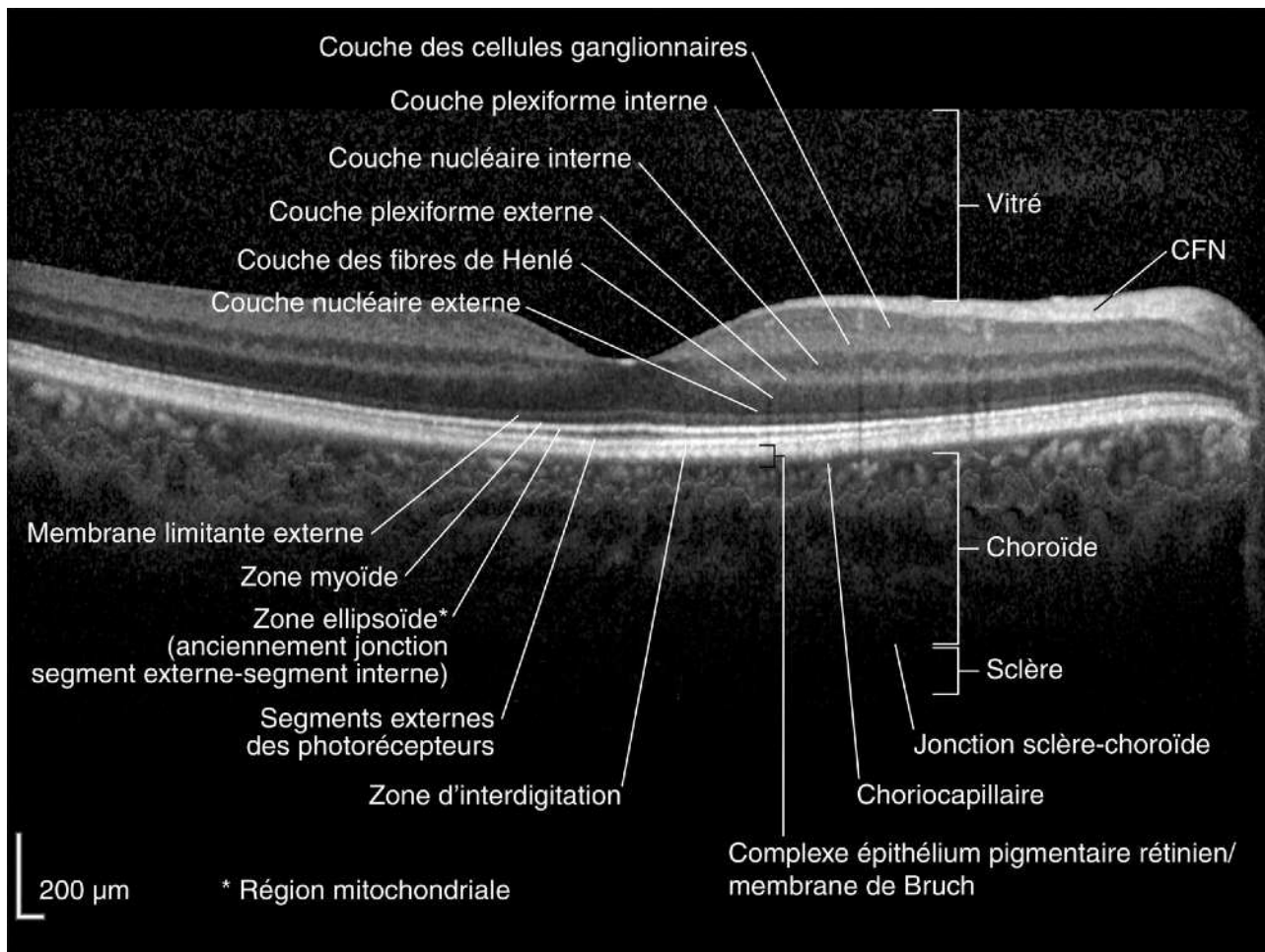


Figure 3 : Coupe OCT (Tomographie en cohérence optique) centrée sur la macula. (Rapport SFO 2018 - Rétine et Vitré)

L'épithélium pigmentaire rétinien (EPR) : [1]

L'épithélium pigmentaire est la couche la plus externe de la rétine. Les grains de mélanine lui donnent son aspect pigmenté. Il se prolonge en périphérie par l'épithélium pigmenté du corps ciliaire et est séparé de la choriocapillaire par la membrane de Bruch. Il existe des échanges métaboliques importants à travers cette membrane, elle forme une barrière de filtration à travers laquelle passent les nutriments de la choriocapillaire vers les photorécepteurs, et les produits de dégradation cellulaire dans l'autre sens.

La neurorétine :[1]

La neurorétine est organisée en neuf couches :

La couche des photorécepteurs :[1]

Il existe deux types de photorécepteurs : les bâtonnets et les cônes. Les photorécepteurs sont formés de deux segments, un article externe et un article interne. Épaisse en moyenne de 40 μm , cette couche est constituée de 110 à 130 millions de bâtonnets et de 7 millions de cônes. Les cônes sont très nombreux au niveau fovéolaire, avec une densité de 150 000 / mm^2 . Leur nombre diminue en allant vers la périphérie. A 500 μm de la fovéola se trouvent les premiers bâtonnets. Leur concentration maximale se situe à environ 5-6 mm du centre de la rétine (Figure 4).

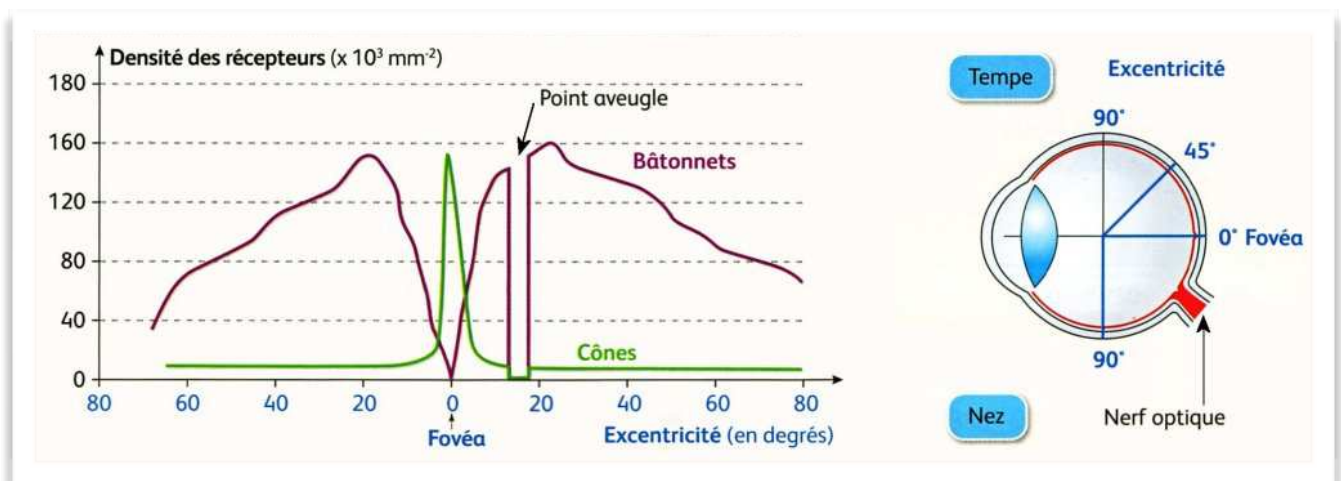


Figure 4 : Répartition des cônes et des bâtonnets au niveau de la rétine. (Les mécanismes nerveux de la vision, Nathan)

La membrane limitante externe [1]

Il s'agit surtout d'une zone d'adhérence entre les articles internes des photorécepteurs et les cellules de Müller par l'intermédiaire des desmosomes. Elle limite l'espace sous-rétinien et constitue une barrière hémato - rétinienne.

La couche nucléaire externe [1]

Elle contient les corps cellulaires des photorécepteurs avec leur cytoplasme et leur noyau. L'axone des photorécepteurs se poursuit jusqu'à la couche plexiforme externe pour former les synapses. L'expansion interne des photorécepteurs est divisée en trois parties : la fibre externe, le corps cellulaire et la fibre interne dont l'extrémité va participer à la constitution de la couche plexiforme externe.

La couche plexiforme externe [1]

La couche plexiforme externe se situe à la jonction des deux systèmes artériels de vascularisation de la rétine. Sa partie externe dépend de la choriocapillaire alors que sa partie interne dépend du réseau capillaire rétinien. Cette couche correspond à la première synapse, zone de transmission entre les photorécepteurs et le premier neurone. Elle est plus épaisse dans la région maculaire

La couche nucléaire interne [1]

Elle contient les corps cellulaires de cinq types de cellules : les cellules bipolaires, cellules horizontales, cellules amacrines, cellules interplexiformes et cellules de Müller. La couche nucléaire interne peut être divisée en plusieurs sous-couches.

La couche externe contient les cellules horizontales. Les cellules bipolaires se trouvent au niveau de la couche intermédiaire externe, ce sont les premiers neurones. Elles reçoivent les informations des cônes et des bâtonnets et transmettent les signaux vers les cellules amacrines et les cellules ganglionnaires. La couche intermédiaire interne possède les cellules de Müller (support et nutrition) et les cellules amacrines, responsables de la modulation latérale de la transmission du signal.

La couche plexiforme interne [1]

Cette couche est une zone de jonction entre les deux premiers neurones. Elle est le site des synapses entre les cellules bipolaires, les cellules amacrines et les cellules ganglionnaires. Elle est absente au centre de la fovéa.

La couche des cellules ganglionnaires [1]

Cette couche contient les corps cellulaires des cellules ganglionnaires qui correspondent aux deuxièmes neurones. Leurs dendrites sont situées dans la couche plexiforme interne et leurs axones forment les fibres nerveuses et le nerf optique, constitué d' 1,2 millions de fibres optiques. Il existe donc à ce niveau une concentration importante de l'information visuelle.

La couche des fibres nerveuses [1]

Cette couche contient les axones non myélinisés des cellules ganglionnaires qui se prolongent pour former le nerf optique. Celui - ci est constitué d' 1,2 millions de fibres optiques. Il existe donc à ce niveau une concentration importante de l'information visuelle.

La membrane limitante interne [1]

La membrane limitante interne recouvre la surface rétinienne et correspond à une membrane basale, elle est associée aux cellules de Müller et aux fibrilles de collagène du vitré.

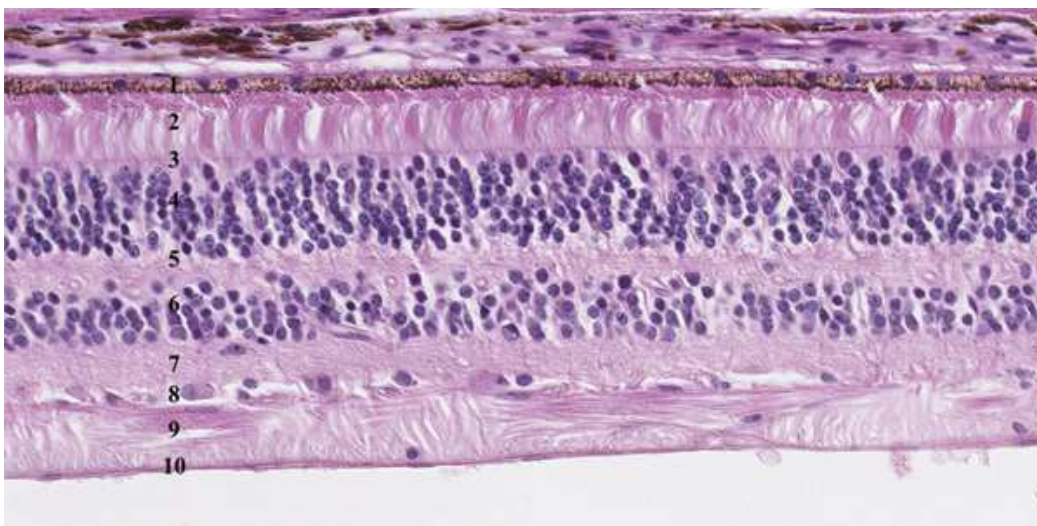


Figure 5 : Coupe histologique de la rétine, qui est constituée de dix couches.

1 : épithélium pigmentaire (EP) ; 2 : photorécepteurs ; 3 : membrane limitante externe ; 4 : couche nucléaire externe ; 5 : couche plexiforme externe ; 6 : couche nucléaire interne ; 7 : couche plexiforme interne ; 8 : couche des cellules ganglionnaires ; 9 : couche des fibres ; 10 : membrane limitante interne. (*Rapport SFO - Oedèmes maculaires*)

I-1-D - Vascularisation rétinienne

La rétine possède une double vascularisation, issue des branches de l'artère ophtalmique. La circulation choroïdienne est alimentée par les artères ciliaires postérieures et assure la vascularisation des couches externes de la rétine. La vascularisation rétinienne est issue de l'artère centrale de la rétine et vascularise les couches internes de la rétine. Il s'agit d'une vascularisation de type terminal [1,2].

L'artère centrale de la rétine, après son entrée dans l'œil, se divise en quatre branches, situées au niveau de la rétine interne, correspondant chacune à un quadrant rétinien. Parfois, une artère ciliorétinienne, issue de la circulation ciliaire, vascularise une zone comprise entre le nerf optique et la macula [1,2].

Au niveau tissulaire, la rétine est vascularisée par les couches capillaires, une superficielle dans la couche des fibres nerveuses et deux de part et d'autres de la couche nucléaire interne qu'on appelle plexus capillaires superficiel et profond. Les besoins métaboliques de la rétine externe sont eux guidés par la choriocapillaire, système issu des artères choroïdiennes via les artères ciliaires courtes postérieures [1,2].

Le sang capillaire se draine dans une branche veineuse rétinienne, qui forme ensuite la veine centrale de la rétine [1,2].

I-2 - Origine et évolution des hématomes sous - rétiens

L'hémorragie sous-rétinienne (HSR) correspond à l'accumulation de sang entre la rétine neurosensorielle et l'épithélium pigmentaire rétinien. Elle peut provenir de la circulation choroïdienne, rétinienne ou des deux. Indépendamment du facteur déclencheur sous-jacent, l'hémorragie sous rétinienne endommage rapidement les tissus par divers mécanismes. La présence de fer, d'hémosidérine et de fibrine dans le sang a des effets toxiques sur les photorécepteurs sus-jacents. La rétraction du caillot peut elle endommager les photorécepteurs par un effet tractionnel. La séparation physique des photorécepteurs de l'EPR peut altérer l'échange nutritionnel et ainsi entraîner une atrophie de la rétine neurosensorielle et de l'EPR [3,4]. Enfin , le développement d'une cicatrice disciforme associée à un processus exsudatif ininterrompu conduira à une détérioration anatomique et fonctionnelle supplémentaire. Plusieurs études réalisés sur les chats, qui possèdent le même type de vascularisation rétinienne que l'Homme, ont permis d'appliquer le délai maximal de prise en charge des hématomes sous - rétiens à environ **7 jours**, délai après lequel on observait un phénomène de cisaillement des photorécepteurs [5].

L'origine la plus fréquente des hématomes sous - rétiens est choroïdienne, avec une rupture de la barrière hémato - rétinienne externe. Un traumatisme associé à une rupture de la membrane de Bruch et de l'EPR ou la présence d'une membrane néovasculaire peuvent être à l'origine de ce mécanisme. La néovascularisation choroïdienne est secondaire à la production de facteurs angiogéniques agissant sur les cellules endothéliales de la choriocapillaire et utilise le complexe EP/membrane de Bruch comme 'échafaudage' de croissance. Cette néovascularisation peut accéder à l'espace sous - rétinien et ainsi entraîner un saignement dans l'espace sous - rétinien. On note alors une accumulation de sang entre l'EPR et la rétine neurosensorielle ou parfois entre le membrane de Bruch et l'EPR [6] (**Figure 5**). La cause la plus fréquente est la dégénérescence maculaire liée à l'âge (DMLA).

L'origine rétinienne, avec rupture de la barrière hémato - rétinienne interne est moins fréquente. On la retrouve dans les traumatismes, les macro - anévrysmes, le diabète et les occlusions vasculaires.

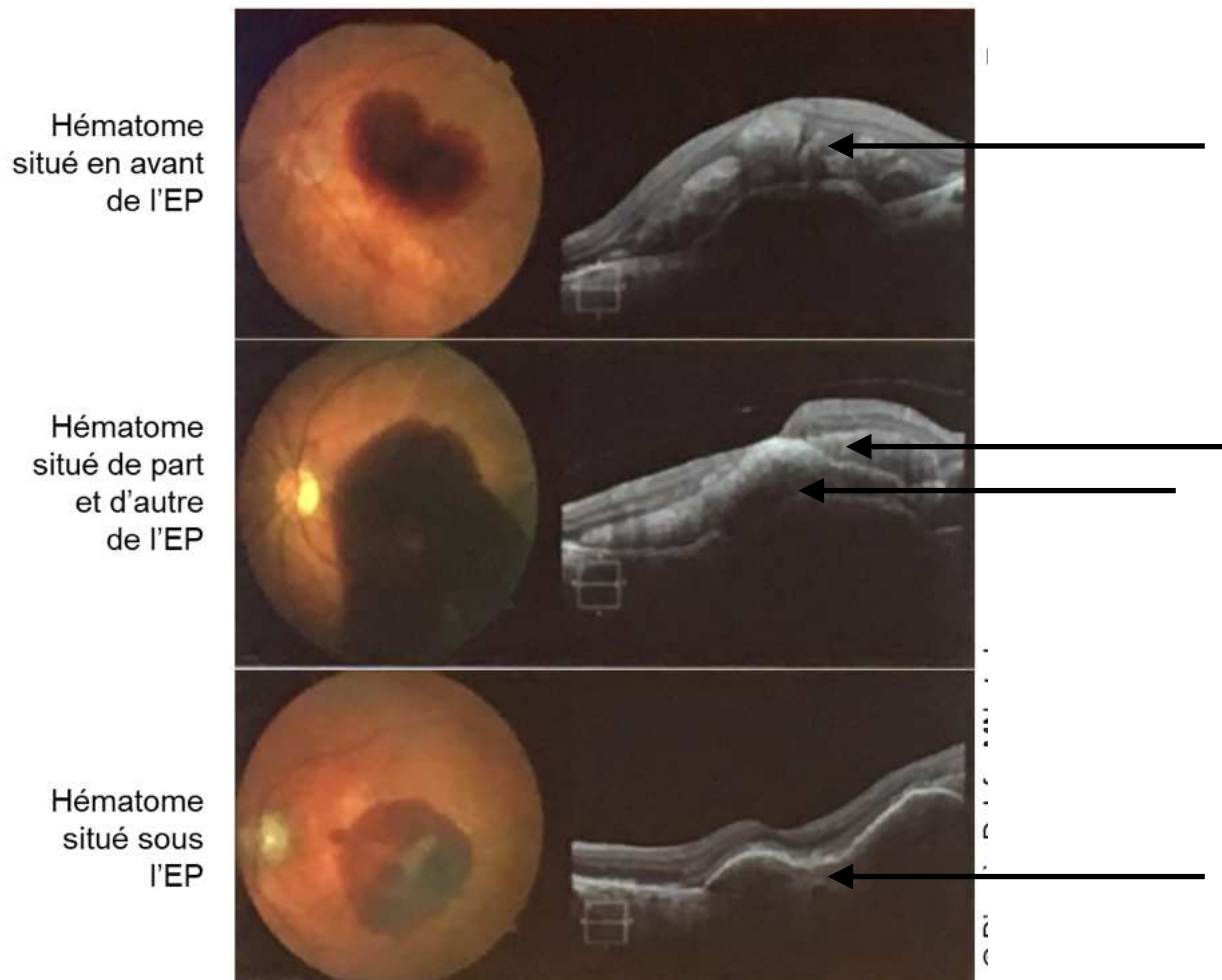


Figure 5 : Diverses localisations possibles des hématomes sous - réiniens. (Images en ophtalmologie - SFO 2018)

I-3 - Étiologies des hématomes sous - réiniens

I-3-A - DMLA

La cause la plus fréquente de survenue d'hématomes sous réiniens est la DMLA. Il s'agit de la première cause de malvoyance dans les pays développés après 50 ans. L'âge avancé et l'hérédité sont les deux plus gros facteurs de risques retenus dans la DMLA. Les stades précoces (maculopathie liée à l'âge ou MLA) comportent des altérations de l'épithélium pigmentaire à type d'hypo- ou d'hyperpigmentation et des drusens et ne sont pas responsables d'une altération importante de la fonction visuelle. Les stades tardifs (DMLA) correspondent aux formes exsudatives et aux formes atrophiques, responsables d'altérations sévères de la vision centrale. La forme exsudative se caractérise par la présence de néovaisseaux choroïdiens. Ainsi, ces néovaisseaux peuvent être responsables du saignement [7].

I-3-B - Vasculopathie polypoïdale choroïdienne (VPC)

Elle est décrite comme une vascularisation anormale et ramifiée de la circulation choroïdienne interne, associée à des dilatations vasculaires anévrismales pouvant être responsables d'un décollement de l'épithélium pigmentaire séreux et parfois d'un véritable tableau hémorragique. Elle atteint surtout les femmes entre 50 et 65 ans et est souvent bilatérale [8]. C'est l'angiographie au vert d'indocyanine qui porte le diagnostic de VPC (**Figure 6**).

I-3-C - Macroanévrismes artériels réiniens (MAR)

Les macroanévrismes artériels réiniens sont des ectasies de la paroi artérielle touchant principalement les femmes de plus de 60 ans. Ils constituent une affection relativement rare et sont souvent associés à la présence d'une hypertension artérielle. Leur présence peut mettre en jeu le pronostic fonctionnel en

cas de rupture avec apparition d'une hémorragie pré-rétinienne ou sous-rétinienne ou en cas d'exsudation maculaire massive [9].

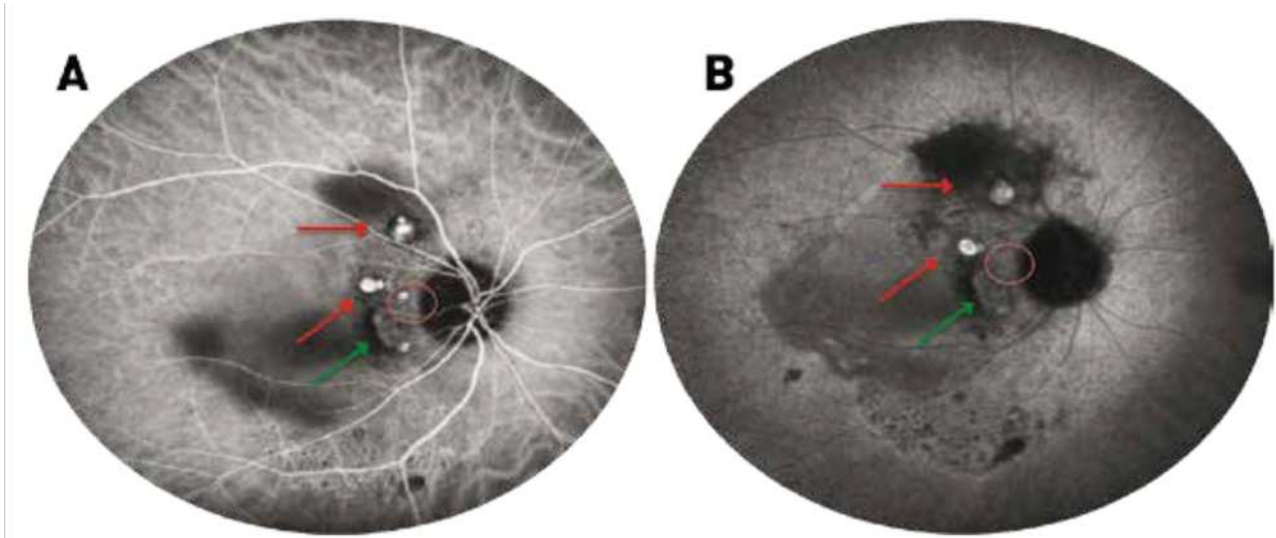


Figure 6 : Angiographie au vert d'indocyanine aux temps précoce (A) et tardif (B). Visualisation de polypes sous forme de lésions hypercyanescentes (flèches rouges) pouvant persister aux temps tardifs ou disparaître par un phénomène de wash - out (rond rouge). Les polypes sont accompagnés du réseau choroïdien anormal (flèche verte) visible dès les temps précoces avec polypes en son sein ou en bordure réalisant une lésion hypercyanescente tardive. (*Rapport SFO, Rétine et Vitré*)

I-3-D - Autres étiologies

Les traumatismes peuvent entraîner une rupture de l'EPR et/ou de la membrane de Bruch parfois associés à une hémorragie rétinienne ou sous - rétinienne [10] La myopie forte, la rétinopathie diabétique proliférante ou les stries angioïdes sont d'autres causes d'hémorragie sous rétinienne.

I-4 - Apport des différentes techniques d'imagerie

Les photographies couleurs, l'imagerie en autofluorescence et l'OCT (en particulier le SD-OCT (spectral domain) en mode EDI (enhanced depth imaging) et le SS-OCT (swept source)) sont des outils importants pour localiser une hémorragie sous-rétinienne et différencier un hématome pré - épithélial d'un hématome sous l'EP. L'OCT permet également de mesurer l'épaisseur de l'hématome. L'angiographie au vert d'indocyanine peut se révéler utile pour identifier une vasculopathie polypoïdale associée.

L'imagerie est importante dans la prise de décision thérapeutique. La chirurgie est discutée si l'hématome est pré-épithélial, mais elle n'est généralement pas réalisée si l'hématome est sous - épithélial.

I-4-A- Photographies couleurs

Les clichés anérythres permettent la visualisation de l'hématome. Les clichés en lumière rouge sont les plus intéressants et peuvent être utiles pour localiser l'hémorragie en profondeur. Ils permettent l'analyse des lésions situées en arrière de l'épithélium pigmentaire.

I-4-B - Tomographie en cohérence optique

La tomographie en cohérence optique (OCT) est une technique d'imagerie du fond d'œil, non invasive, permettant d'obtenir in vivo des images en coupe optique de la rétine. Cet examen permet l'analyse de la jonction vitréorétinienne, les modifications de la structure des différentes couches rétiniennes et la mesure avec précision de l'épaisseur rétinienne sur chaque coupe. C'est au début des années 90 que la technique a vu le jour.

Depuis 2007, l'OCT spectral Domain (SD-OCT) a remplacé le TD-OCT (temp domain) avec une sensibilité et une vitesse beaucoup plus performante ce

qui a permis d'améliorer le rapport signal/bruit par la sommation et le moyennage des informations (coupes répétées au même endroit plusieurs fois). Elle a permis aussi de recueillir des quantités d'informations beaucoup plus importantes dans un même délai (densité des coupes augmentée sur une même zone d'intérêt) permettant des acquisitions en volume [11].

La distance entre la ligne du profil antérieur de la rétine et la face antérieure du complexe EP/membrane de Bruch définit l'épaisseur rétinienne. Ainsi, le logiciel calcule automatiquement la mesure de l'épaisseur rétinienne en tout point [11].

Dans le diagnostic des hématomas sous - rétiens, l'OCT est intéressant pour définir la localisation exacte de celui - ci (en avant ou en arrière de l'EP, ou les deux), ce qui va guider la décision thérapeutique. Il peut être intéressant également pour mesurer les diamètres horizontal ou vertical, l'aire, la hauteur sus - fovéolaire ou encore l'épaisseur de l'hématome. Des mesures d'un potentiel décollement de l'épithélium pigmentaire associé peuvent également être réalisées.

I-4-C - Angiographie à la fluorescéine et au vert d'indocyanine

L'angiographie à la fluorescéine est utile pour repérer la présence de néovaisseaux choroïdiens.

L'angiographie au vert d'indocyanine, elle, est utile dans le diagnostic d'une vasculopathie polypoidale associée.

Cependant, elles sont rarement utiles et rarement pratiquées au stade de diagnostic d'hématome sous-rétinien, celui-ci masquant souvent ces anomalies. L'angiographie au vert d'indocyanine peut traverser partiellement l'hématome [12].

I-5 - Prise en charge des hématomes sous - réiniens

I-5-A - Evolution des techniques

Différentes tentatives chirurgicales ont été développées dans la prise en charge des hématomes sous - réiniens, y compris l'évacuation directe des caillots dans les années 90. Après une vitrectomie par la pars plana (**Figure 7**), le caillot était directement évacué par une ou plusieurs rétinotomies avec ou sans injection sous-rétinienne de t-PA (**NB**). Un taux très important de complications a été décrit avec cette technique, notamment la présence de prolifération vitro - rétinienne secondaire aux rétinotomies. L'acuité visuelle n'était elle que peu améliorée. Pour ces raisons, cette technique d'extraction a été largement abandonnée en 2004. [13,14,15]

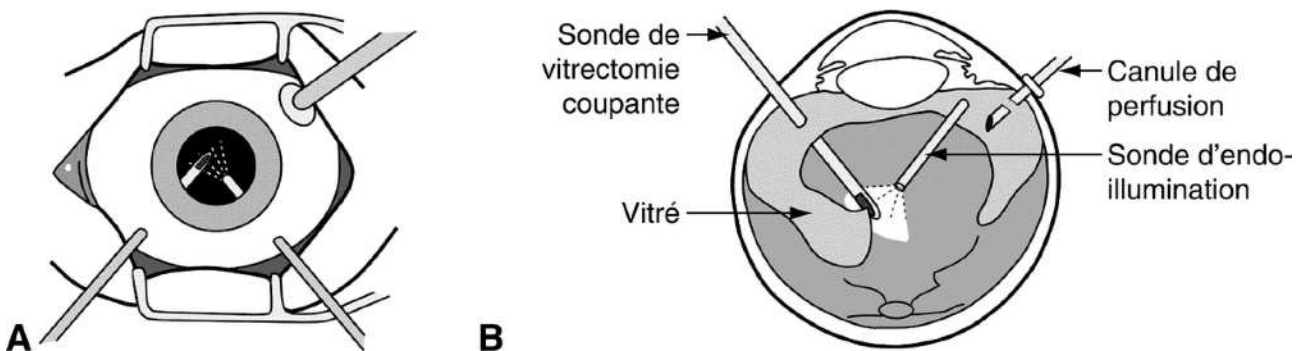


Figure 7 : Représentation schématique de la réalisation d'une vitrectomie par la pars plana. Elle est réalisée à l'aide de 3 trocarts qui permettent de réaliser une sclérotomie transconjonctivale pour accéder au pôle postérieur de l'oeil. (*Rapport SFO, Rétine et Vitré*)

Le t-PA est une sérine protéase d'action rapide initiant la fibrinolyse. L'altéplase, forme recombinante de l'activateur tissulaire du plasminogène, est notamment utilisé comme thrombolytique dans les accidents vasculaires cérébraux ou les infarctus du myocarde [16].

La base actuelle de la prise en charge des hématomes sous rétiniens repose sur le **déplacement de l'hématome en dehors de la fovéa**.

Le déplacement pneumatique de l'hématome est une procédure décrite pour la première fois par Wilson J. Heriot, en 1996 et a montré un certain succès dans de petites séries de cas [17]. La technique consistait à déplacer physiquement l'hématome en dehors de la zone fovéolaire en utilisant du gaz expansible. La procédure était réalisée sous anesthésie topique et impliquait une injection intravitréenne de gaz suivie d'un positionnement de la tête face vers le bas pendant un à trois jours. Plusieurs séries de cas ont montré que les candidats idéaux pour le déplacement pneumatique étaient les patients présentant un hématomme sous - rétinien épais avec un délai d'apparition de moins de trois semaines impliquant la fovéa [17-19].

De nombreuses séries de cas ultérieures ont démontré que l'ajout de 0,1 à 0,2 mL de t-PA intravitréen pouvait être bénéfique pour lyser le caillot sanguin. Pour laisser le temps au t-PA de se diffuser à travers le vitré et de lyser le caillot, le positionnement de la tête face vers le ventre ne commençait que six heures après l'injection. Les résultats des différentes séries étaient comparables à d'autres séries avec une prise en charge plus invasive et n'ont démontré qu'un gain visuel modeste chez quelques patients [20-22]. Sébastien Oliver et Al. ont utilisé cette approche, mais cette fois ci en utilisant de l'air au lieu du gaz avec un positionnement postopératoire plus court [23]. Les résultats sur l'acuité visuelle étaient similaires à ceux des techniques précédemment citées (**Figure 8**)

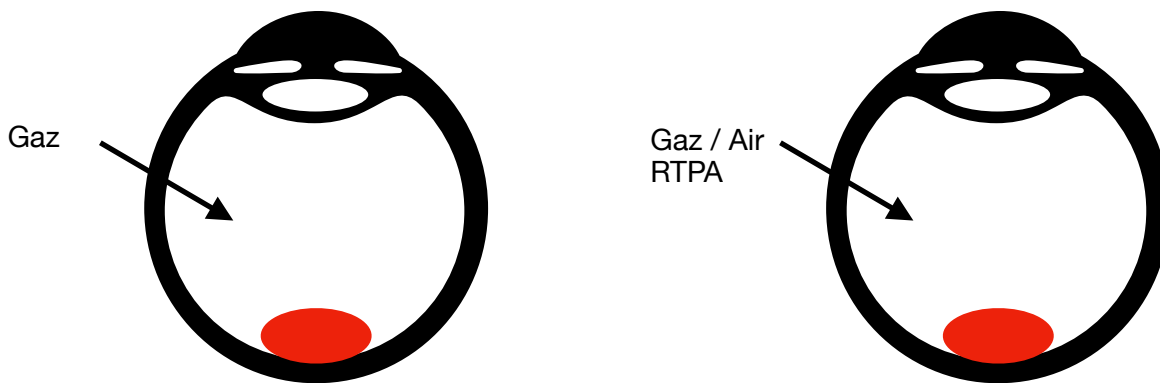


Figure 8 : Représentation schématique des techniques précédemment décrites.

Le rôle additif du t-PA a été débattu pendant plusieurs années. Une étude n'a pas trouvé d'effet bénéfique du t-PA, tandis que d'autres rapports suggéraient que le t-PA pouvait provoquer une toxicité rétinienne. Cependant, la plupart des praticiens estimaient que le t-PA potentialisait le déplacement pneumatique et que la diffusion de celui-ci était facilitée par des atteintes rétiniennes microscopiques présumées sur les yeux présentant un hématome sous-rétinien [21,24].

Au cours de la dernière décennie, les anti-VEGF (*vascular endothelial growth factor*) ont nettement modifié la prise en charge de la DMLA. Trois séries de cas ont analysé l'efficacité des anti-VEGF seuls dans le traitement des hématomas sous-rétiniens secondaires à la DMLA. Les auteurs ont conclu que la monothérapie par anti-VEGF intravitréenne était supérieure à la progression naturelle sans traitement [23,24]. Ces études ont permis de laisser penser à une efficacité des anti-VEGF dans le traitement chirurgical de l'hématome sous-rétinien. Le VEGF est un facteur pro-angiogénique. L'arrivée des anti-VEGF en ophtalmologie a révolutionné le traitement de la DMLA, en devenant le traitement de référence de la DMLA exsudative (**Figure 9**).

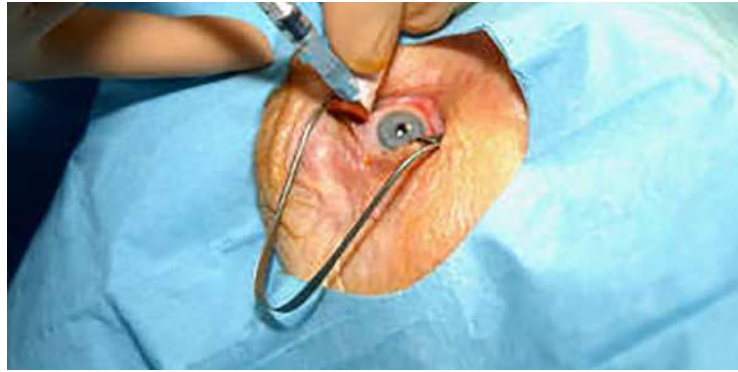

Figure 9 : Réalisation d'une IVT (injection intra-vitréenne) d'anti - VEGF. (Réalités Ophtalmologiques)

C'est en 2001 que Haupert a proposé une technique mixte, combinant vitrectomie et injection sous - rétinienne de t-PA associées à une injection de gaz. L'acuité visuelle était rapidement améliorée mais celle - ci a eu tendance à se dégrader dans le suivi [25] (**Figure10**).

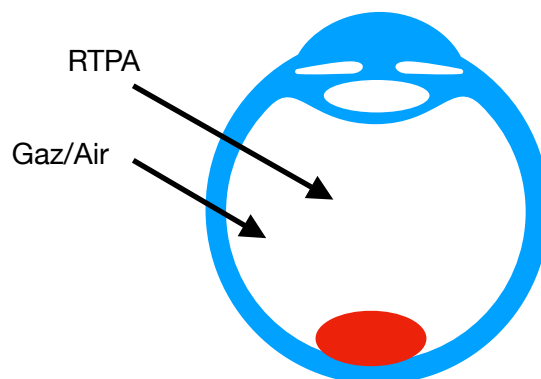


Figure 10 : Représentation schématique de la technique de Haupert. Certains auteurs ont réalisé cette technique en utilisant de l'air plutôt que du gaz.

Au début des années 2010, une série regroupant 101 cas d'hématomes sous - rétiens traités par la réalisation d'une vitrectomie par la plus plana associée à l'injection de t-PA sous-rétinien et à un déplacement par gaz avec ou sans injections d'anti-VEGF en post - opératoire a constaté que 82% des yeux présentaient une amélioration de l'acuité visuelle. 40% des yeux avaient reçu un traitement **anti-VEGF**, et le gain d'acuité visuelle à 6 mois était plus importants sur ces yeux, ce qui suggère que les anti - VEGF, en réduisant la progression de la maladie, peuvent maintenir les gains d'acuité visuelle obtenus par le déplacement de l'hématome. Cela implique une poursuite des IVT sur plusieurs mois après la chirurgie [26] (**Figure 11**).

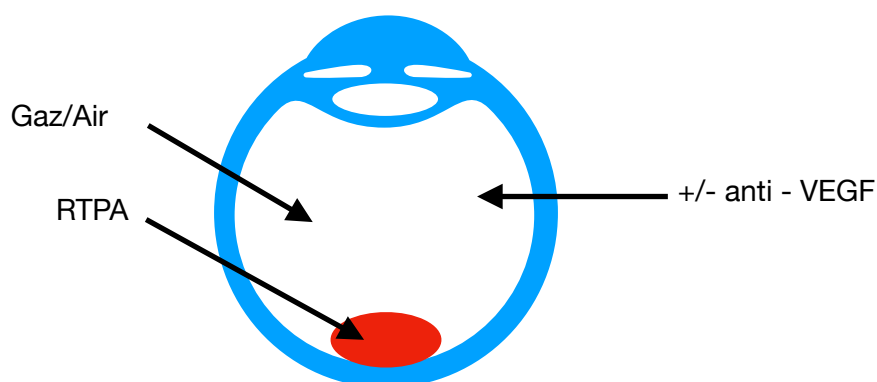


Figure 11 : Représentation schématique de la technique combinant Vitrectomie, injection sous - rétinienne de t-PA, injection de gaz ou d'air et injection d'anti - VEGF intra-vitréennes.

L'efficacité des injections sous-rétiniennes d'anti-VEGF ont été testés, notamment en partant de l'hypothèse que les agents anti-VEGF pouvait avoir une demi vie plus courte dans les yeux vitrectomisés. Felix Treumer et Al. ont évalué l'efficacité d'une injection de bevacizumab sous-rétinien associé au t-PA suivi d'un déplacement pneumatique et ont conclu que la technique était sûre et efficace pour déplacer l'hémorragie et améliorer l'acuité visuelle des patients [27]. (**Figure 12**)

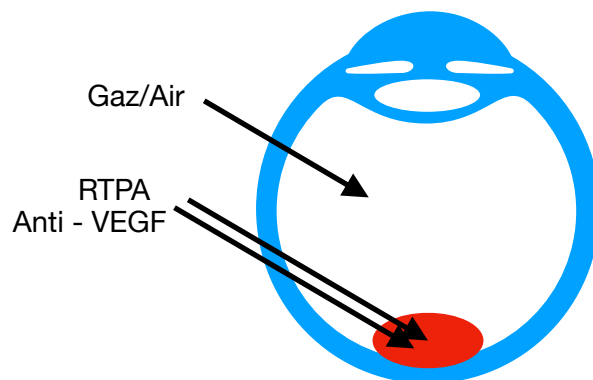


Figure 12 : Représentation schématique de la technique combinant Vitrectomie, injections sous - rétiniennes de t-PA et d'anti - VEGF, associées à une injection intra-vitréenne de gaz ou d'air.

Bien que le résultat visuel varie considérablement selon les patients, ces stratégies peuvent aider à améliorer la vision chez certains patients. Les indications du traitement chirurgical restent encore mal codifiées à ce jour, notamment en raison du faible taux de données sur les résultats anatomiques et fonctionnels.

I-5-B - Description de la chirurgie actuelle

Aujourd'hui, la technique la plus utilisée consiste à réaliser une **vitrectomie** par la pars plana, associée à une **injection sous - rétinienne de t-PA**, avec **injection intra-vitréenne de gaz et d'anti - VEGF**. Nous allons dans cette partie décrire en détail cette technique chirurgicale.

I-5-B-a - Anesthésie / Préparation et installation

L'intervention a lieu dans un bloc opératoire stérile et est réalisée à l'aide d'un microscope opératoire. Une heure avant la chirurgie, un insert composé d'agents mydriatiques est placé dans le cul de sac conjonctival inférieur de l'oeil afin d'obtenir une dilatation pupillaire maximale.

Le patient bénéficie d'une anesthésie locorégionale dans la plupart des cas mais l'anesthésie générale est possible. L'anesthésie locorégionale consiste en une injection périoculaire d'anesthésiques locaux. Elle permet la réalisation d'un bloc de conduction des nerfs intra - orbitaires.

Lors de son arrivée dans le bloc opératoire, le patient est positionné en décubitus dorsal, avec la tête en légère hyperextension afin d'obtenir un plan antéro-postérieur du globe vertical et un plan irien horizontal. Une double désinfection à la povidone iodée est réalisée afin de respecter les règles d'asepsie.

I-5-B-b - Voies d'abord

La vitrectomie par la pars plana utilise le plus souvent 3 voies d'abord. Ainsi, la première voie d'abord servira à l'infusion. Les deux voies d'abord supérieures, elles, seront utiles à l'endo-illumination et à l'introduction de différents instruments permettant la réalisation du geste. L'introduction des trocars de vitrectomie (23 Gauges ou 25 Gauges en général) impose le décalage de la conjonctive et la tunnélisation sclérale, afin de rendre étanches les sclérotomies. Les trocars sont introduits à 3,5 ou 4 mm du limbe [28].

I-5-B-c - Vitrectomie centrale

Elle consiste en l'ablation de la partie centrale du vitré et constitue la première étape de la chirurgie. Elle permet ainsi de créer un espace de mouvement des instruments dans la cavité vitréenne et de supprimer les tractions vitré-rétiniennes s'exerçant à la surface de la rétine.

La vitrectomie centrale est réalisée à l'aide d'un vitréotome et d'un système de visualisation associant une source lumineuse (endo-illumination) et un système optique permettent de se mettre au point sur la zone d'intérêt.

Elle précède la réalisation du décollement postérieur du vitré. Cette étape permettra de faciliter l'accès au pôle postérieur. Elle se réalise par l'aspiration directe des fibres vitréennes attachées à l'anneau de Weiss afin de soulever en bloc le cortex vitréen et étendre son décollement à l'équateur. L'injection de triamcinolone peut aider à la réalisation du DPV [28] (**Figure 14**).

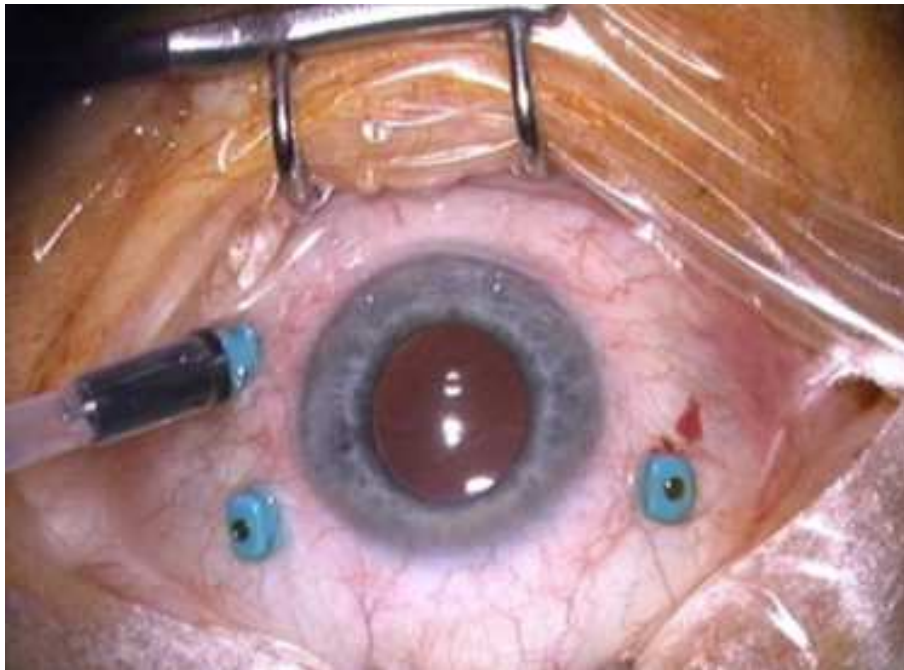

Figure 13 : Photo per - opératoire réalisée après réalisation des trois sclérotomies et mise en place de l'infusion.

I-5-B-d - Vitrectomie périphérique

Elle consiste à réduire au maximum le volume de la base du vitré, afin d'augmenter le volume disponible pour l'injection de gaz, et d'éviter les tractions que peut exercer la bulle de gaz sur les fibres vitréennes postérieures qui peuvent entraîner des déchirures rétiniennes [28].

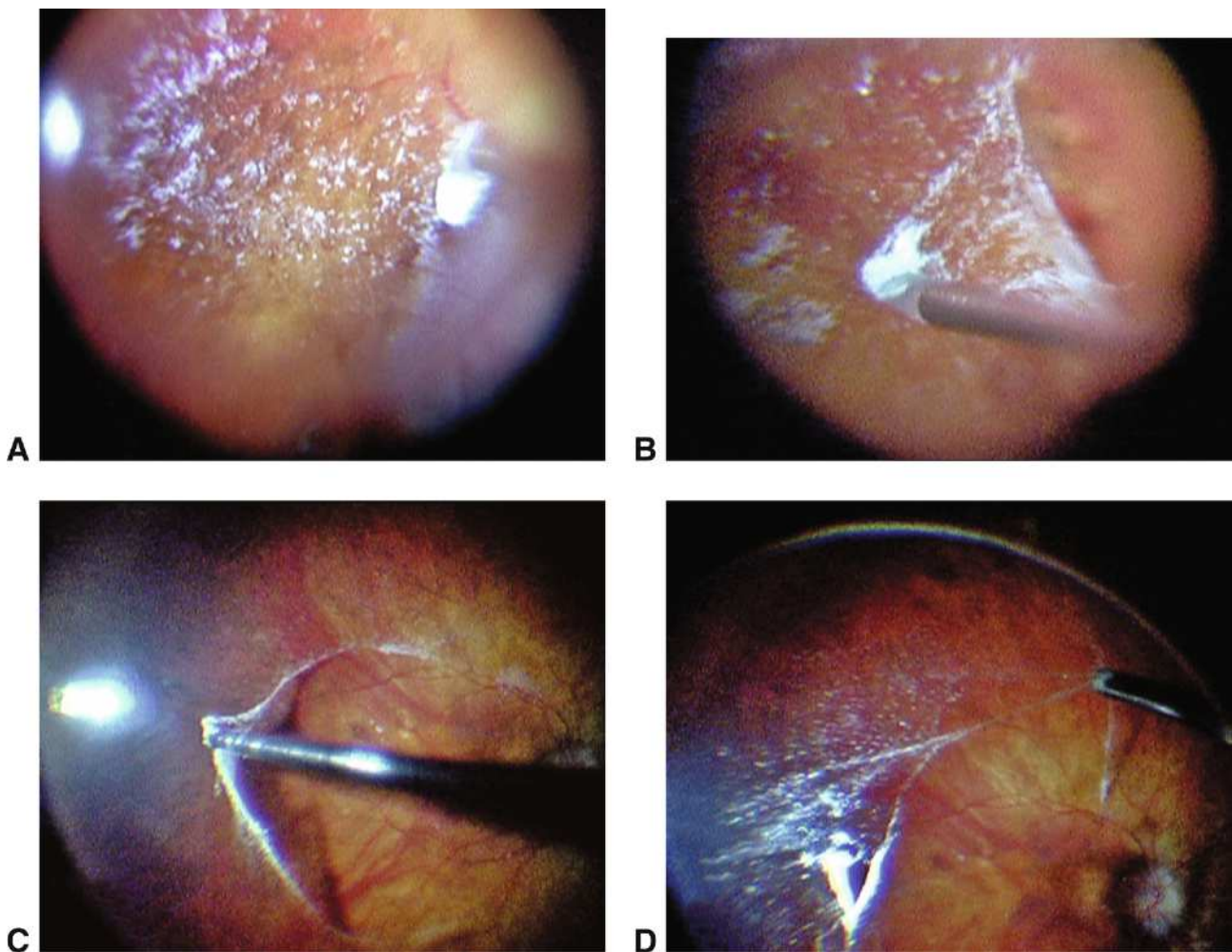


Figure 14 : Couche de vitré adhérente pendant la vitrectomie avec l'utilisation de triamcinolone. Ce patient semblait avoir un décollement postérieur du vitré (DPV) et a bénéficié d'une vitrectomie. **A.** Une petite quantité de triamcinolone a été injectée dans la cavité vitrénne laissant un marquage fin des zones d'adhérence par les cristaux de triamcinolone. **B.** La hyaloïde est soulevée à l'aide d'un microcrochet en silicone. **C.** Un système de vision grand champ a ensuite été utilisé pour visualiser le décollement du vitré adhérent, et le vitréotome a été mis aspiration seule. **D.** Etendue du cortex vitréen postérieur adhérent, qui a été décollée avec le vitréotome en mode « coupe ». (*Rapport SFO - Rétine et Vitré*)

I-5-B-e - Injection sous - rétinienne de t-PA

Préparation du rt-PA : prélever 1mL d'Actilyse® (10mg/10mL) = 1mg rt-PA

Ajouter 3mL de BSS = 1mg rt-PA / 4mL (0,25mg/mL)

prélever 0,2mL = 50µg rt-PA

On réalise une injection de 0,2mL de rt-PA en sous-maculaire par une canule sous-rétinienne 36G ou 41G et par l'intermédiaire d'une rétinotomie. Celle-ci entraîne un décollement séreux rétinien (**Figure 15**).

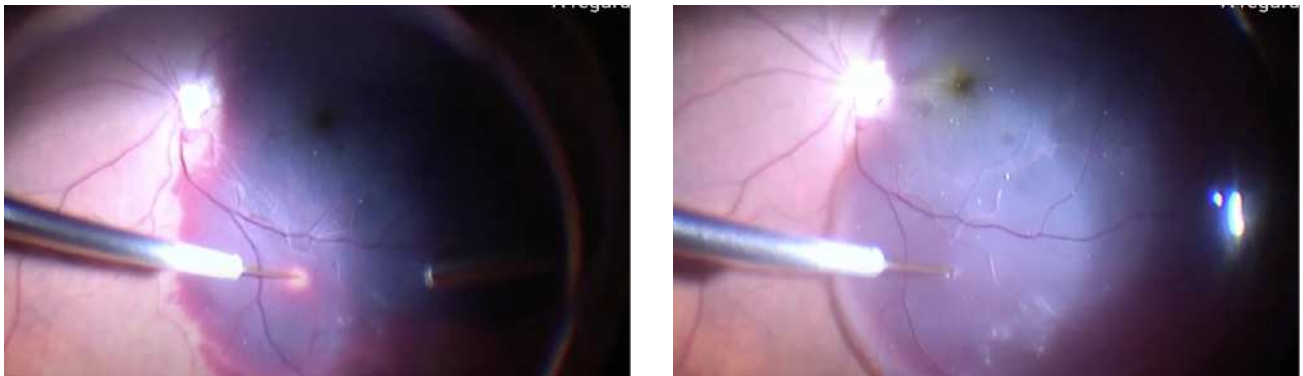


Figure 15 : Photographie per - opératoire de l'injection sous - rétinienne de t-PA. A gauche : Avant injection sous - rétinienne de t-PA. A droite : Après injection sous - rétinienne de t-PA. (Dr. Liji Thomas)

I-5-B-f - Tamponnement gazeux

Injectés dans la cavité vitréenne, les gaz fluorés voient leur volume initial augmenter par absorption de l'azote sanguin. Ils possèdent donc une plus grande surface de tamponnement que l'air et une durée d'action plus longue.

Trois types de gaz sont utilisés en chirurgie rétinienne : l'hexafluorure de soufre (SF₆), le perfluoropropane (C₃F₈) et le perfluoroéthane (C₂F₆). Ils diffèrent par leur délai moyen de résorption, leur expansion et leur dilution (**Tableau 1**).

Le gaz est injecté après vérification de la périphérie rétinienne et après réalisation d'un échange fluide - air (**Figure 16**) par l'intermédiaire de l'infusion. Il peut être injecté avant l'ablation des trocarts par l'orifice d'infusion ou après à l'aide d'une aiguille 30 gauges. Un positionnement face vers le sol est prescrit pendant plusieurs heures afin d'augmenter l'effet de tamponnement du gaz, suivi d'une alternance entre la position 1/2 assise et face ventrale [28,29].

	Délai moyen de résorption	Expansion du gaz pur	Dilution du gaz expansif
AIR	< 24h		
SF6	8 jours	X2	20 %
C2F6	20-30 jours	X3	17 %
C3F8	40-50 jours	X4	14 %

Tableau 1 : Délai moyen de résorption, expansion de gaz pur, dilution de gaz expansif des différents gaz utilisés en chirurgie vitréo-rétinienne.

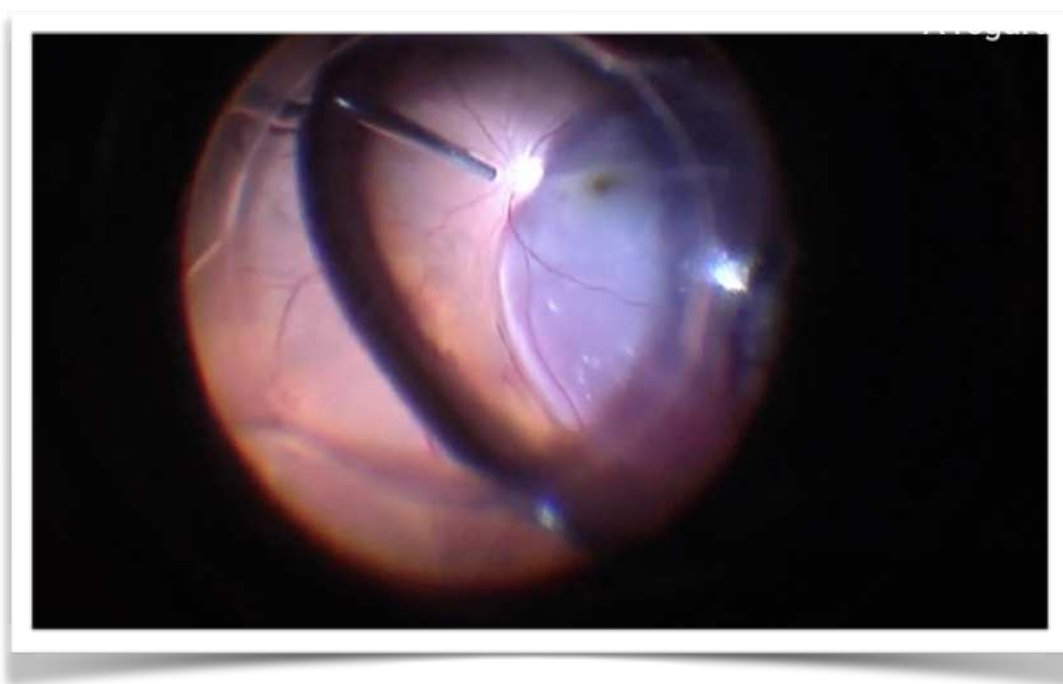


Figure 16: Photographie per - opératoire d'un échange liquide - air. (Dr. Liji Thomas)

I-5-B-g - Injection intra - vitrénne d'anti - VEGF

Il s'agit de la dernière étape de la chirurgie. Elle est réalisée à 3,5 ou 4 mm du limbe selon le statut cristallinien du patient. Elle est parfois associée à une injection intra - vitrénne de t-PA.

I-5-C - Complications post - opératoires

Une hypertonie oculaire transitoire est généralement présente dans les premiers jours post - opératoires. Elle est en général modérée et peut être facilement gérée par l'administration de collyres hypotonisants ou si besoin, d'hypotonisants par voie générale. [30]

3 à 5 % des patients présentent un décollement de rétine après chirurgie maculaire.

Egalement, une cataracte peut survenir dans les mois ou années suivants la chirurgie. Elle est décrite dans plus de 50% des cas chez les patients de plus de 60 ans. Elle se distingue de la cataracte de dessication, qui est transitoire et secondaire à l'injection intra-vitrénne de gaz [31]

La présence de trou maculaire et de membranes épi - rétinienne a également été décrite après chirurgie d'hématomes sous - rétinien.

Enfin, l'endophtalmie reste exceptionnelle mais grave et nécessite une prise en charge urgente par injections intra-vitrénnes d'antibiotiques et introduction d'une antibiothérapie par voie générale [30].

I-6 - Objectif de l'étude

L'objectif de notre étude est d'évaluer la récupération visuelle des patients ayant été opéré d'un hématorne sous - rétinien et de déterminer les potentiels facteurs pré-opératoires de bonne récupération visuelle.

II - MATERIELS ET METHODES

II-1 - Description de l'étude

Nous avons réalisé une étude rétrospective, monocentrique, observationnelle, entre janvier 2014 et décembre 2019 au CHU d'Amiens. Tous les patients ayant bénéficié d'une prise en charge chirurgicale d'un hématorne sous-rétinien ont été inclus dans l'étude grâce au logiciel de recherche OphtalmoQuery. La prise en charge chirurgicale a consisté à réaliser une vitrectomie par la pars plana 23 ou 25 Gauges associée à l'injection sous-rétinienne de t-PA avec tamponnement gazeux et injection intra-vitréenne d'anti - VEGF. Parfois, un pelage de la membrane limitante interne et une injection intra-vitréenne de t-PA y étaient associés. En post - opératoire, les patients ont continué à bénéficier mensuellement d'injections intra - vitréennes d'anti - VEGF. Trois chirurgiens du CHU d'Amiens ont réalisé la prise en charge chirurgicale.

Les patients présentant un décollement de rétine associé à l'hématorne sous - rétinien n'ont pas été inclus dans l'étude.

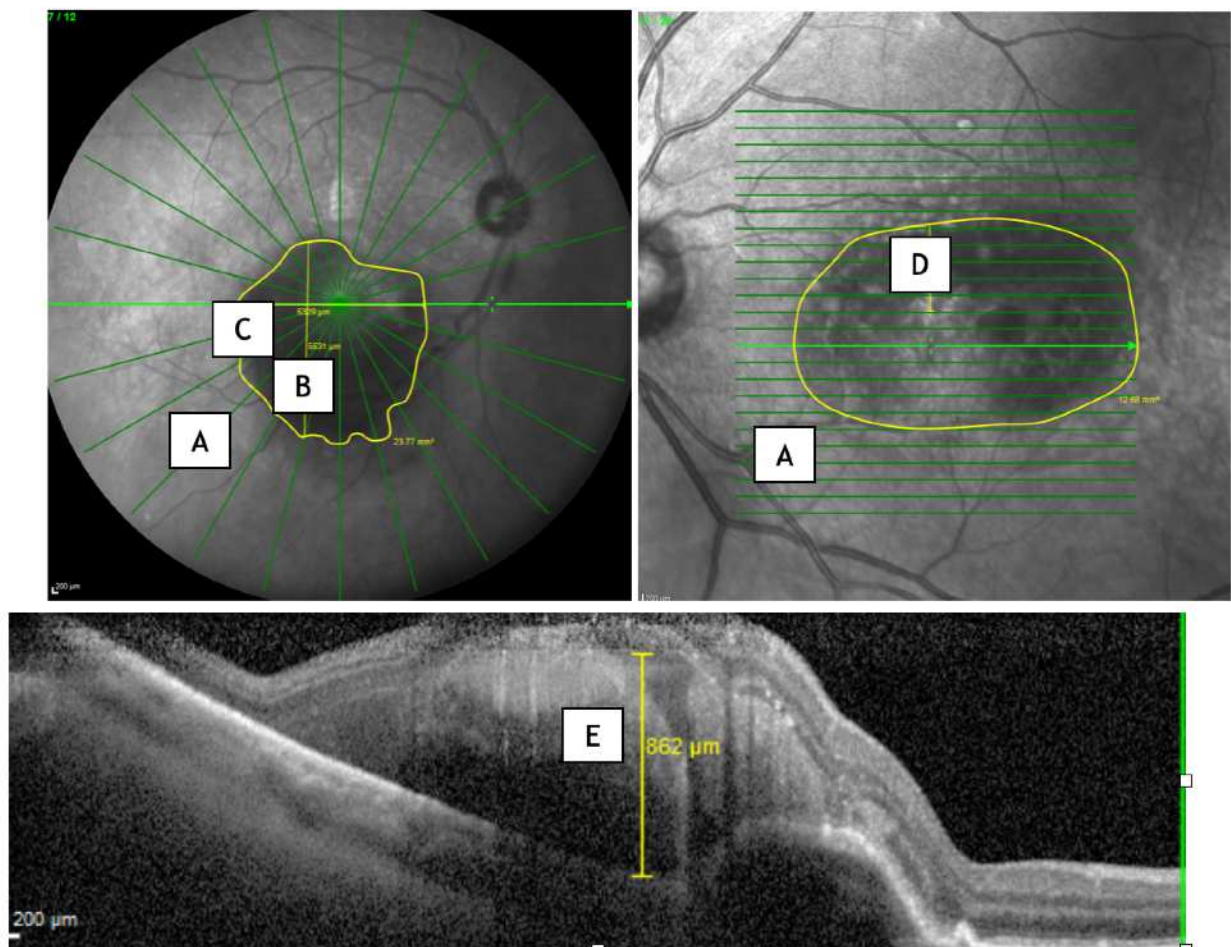
Pour chaque patient, les données pré - opératoires suivantes ont été recueillies :

Données cliniques :

- l'âge
- la prise d'un traitement anticoagulant ou anti-agrégant plaquettaire
- l'acuité visuelle initiale/au diagnostic (AV) convertie en échelle logMAR
- l'acuité visuelle initiale/au diagnostic (AV) selon la catégorie d'acuité visuelle de l'OMS
- le tonus oculaire (TO) en mmHg
- le statut cristallinien
- l'étiologie de l'hématorne sous - rétinien
- le délai de prise en charge entre l'apparition des symptômes et la chirurgie

Données paracliniques / OCT : (Figure 17)

- l'aire de l'hématome en mm² (A)
- le diamètre vertical maximum de l'hématome en mm (B)
- le diamètre horizontal maximum de l'hématome en mm (C)
- la hauteur sus-fovéolaire de l'hématome en mm (D)
- l'épaisseur maximale de l'hématome en mm (E)
- la hauteur maximale du décollement de l'épithélium pigmentaire (DEP) en mm, si DEP associé (F)
- la longueur du DEP en mm, si DEP associé (G)
- l'épaisseur sus-fovéolaire de l'hématome en mm (H)
- la présence ou non d'une rupture de l'épithélium pigmentaire (EP)



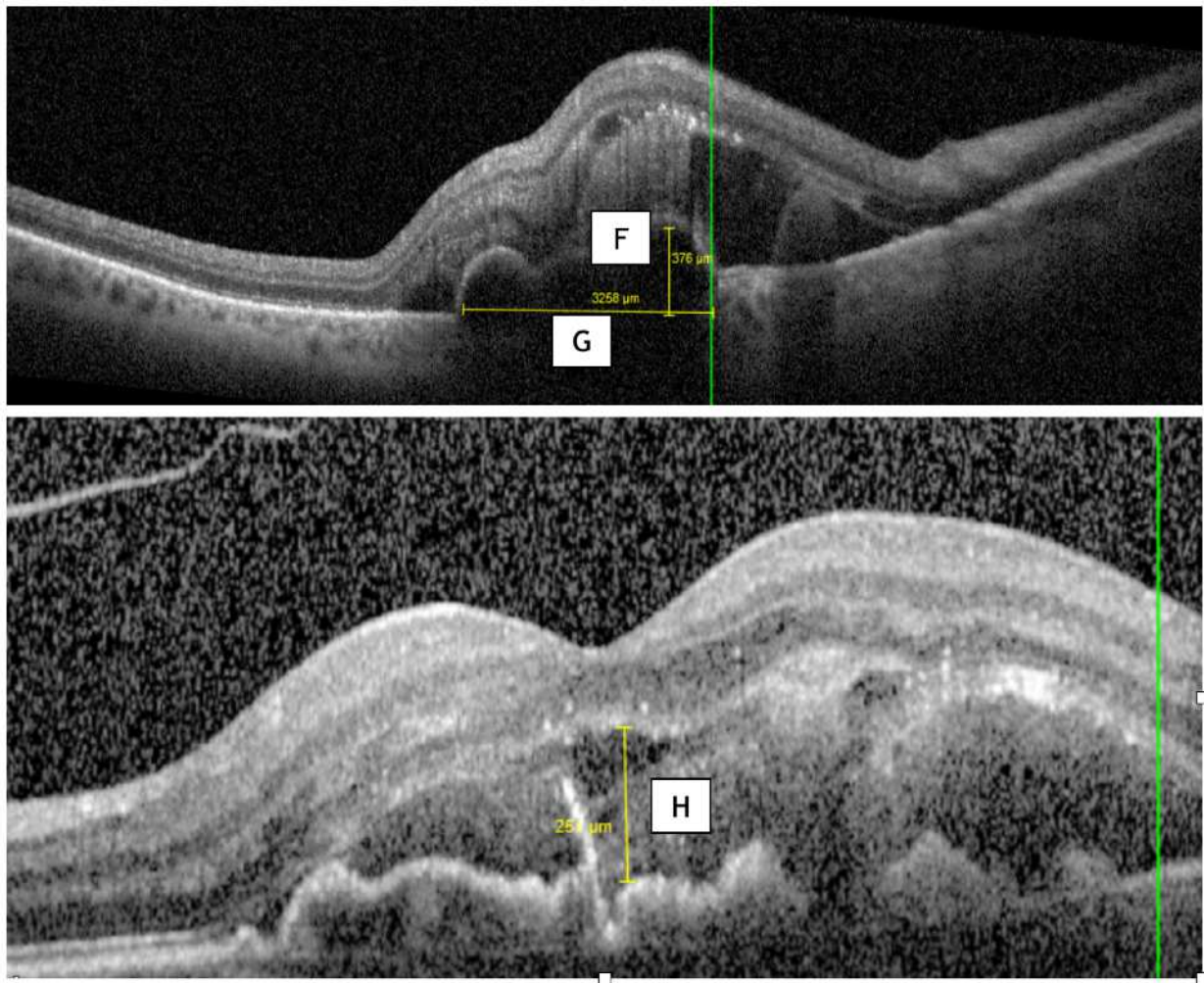


Figure 17 : Mesures OCT pré - opératoires. (CHU Amiens)

Pour chaque patient, les **données post-opératoires** suivantes ont été recueillies :

- Acuité visuelle à 1 mois en échelle logMAR
- Acuité visuelle à 1 mois en catégorie OMS
- Acuité visuelle à 6 mois en échelle logMAR
- Acuité visuelle à 6 mois en catégorie OMS
- Acuité visuelle à 12 mois en échelle logMAR
- Acuité visuelle à 12 mois en catégorie OMS

Le recueil des acuités visuelles a été réalisé par un seul opérateur à l'aide du logiciel Softalmo. Pour les patients ayant bénéficié d'un suivi en ville, l'acuité visuelle a été recueillie par l'intermédiaire des ophtalmologues traitants

II-2 - Analyse statistique

Les caractéristiques des patients et du suivi ont été décrites par la moyenne et l'écart type (ET) pour les variables quantitatives et l'effectif et son pourcentage pour les variables qualitatives.

L'analyse de l'évolution de l'acuité visuelle au cours de la première année a été évaluée par un modèle linéaire marginal basé sur des équations d'estimation généralisées (modèle GEE) en expliquant l'acuité visuelle par le temps. Ce modèle permet donc démontrer si l'acuité visuelle a connu une évolution significative dans le temps tout en prenant en compte la répétabilité des mesures pour chaque patient. Puis, des tests de comparaison de l'acuité visuelle à chaque temps de suivi comparés à la valeur initiale ont été réalisés en utilisant un test de rangs signés de Wilcoxon pour des données appariées.

Enfin, une analyse des facteurs prédictifs de l'amélioration de l'acuité visuelle a été effectuée en utilisant pour critère de jugement le gain d'au moins une ligne d'acuité visuelle, celui-ci correspondant au résultat de la soustraction entre les acuités visuelles initiales et finales exprimées en logMAR multipliée par 10. Pour conserver un maximum de puissance statistique, ces deux analyses ont été réalisées sur l'ensemble du suivi (c'est-à-dire les gains à M1, M6 et M12 cumulés). Pour cela, des régressions logistiques univariées basées sur GEE (prise en compte de données répétées) ont été construites en expliquant le gain par le temps et chacun des facteurs). Puis un modèle multivarié a été réalisé en incluant les paramètres dont le $p < 0.10$ avec une sélection ascendante pas-à-pas de ces paramètres pour ne conserver uniquement ceux dont le $p < 0.05$.

Tous les tests sont bilatéraux au seuil de 5%. Toutes les analyses ont été réalisées sous le logiciel R 3.3.3 (R Foundation for Statistical Computing, Vienna, Austria).

III - RESULTATS

III-1- Caractéristiques de la population

Paramètres	Population n=26
Age, moyenne (ET)	76,1 +/- 8,9
Latéralité de l'hématome	
Oeil droit	15 (58%)
Oeil gauche	11 (42%)
Statut cristallinien	
Phaque	17 (65%)
Pseudophaque	9 (35%)
TO (mmHg), moyenne (ET)	15,6 (+/- 4,2)
Anticoagulation	
Anti-agrégant	6 (23%)
Anticoagulant	8 (31%)
Aucune	12 (46%)
Etiologie	
DMLA	20 (77%)
MAR	4 (15%)
VPC	1 (4%)
Non classé	1 (4%)
Délai de prise en charge	
moyenne (ET)	6,0 (+/- 5,7)
médiane (min-max)	5,0 (1-30)

AV initiale (logMAR), moyenne (ET)	1.64 (+/- 0,7)
AV initiale (Catégorie OMS d'AV)	
HC	3 (12%)
1	4 (15%)
2	2 (8%)
4	17 (65%)

Tableau 2 : Caractéristiques de la population

26 yeux ont été inclus dans l'étude. L'âge moyen au diagnostic d'hématome sous - rétinien était de 76,1 +/- 8,9 ans. 65 % des patients étaient phaqes. Le tonus oculaire moyen était de 15,65 +/- 4,21 mmHg.

La cause majoritairement représentée était la DMLA (77%), devant les macroanévrismes rétiniens (15%) et la vasculopathie polypoïdale choroïdienne (4%). 54% des patients possédaient un traitement anticoagulant ou anti-agrégant plaquettaire (respectivement 31% et 23%).

L'acuité visuelle (AV) moyenne au diagnostic était de 1,64 +/- 0,7 logMAR. En utilisant la classification OMS des catégories d'acuité visuelle, la répartition des patients selon leur acuité visuelle était la suivant : 3 patients hors catégorie soit 12%, 4 patients en catégorie 1 soit 15%, 2 patients en catégorie 2 soit 8%, aucun patient en catégorie 3 et 5, et 17 patients en catégorie 4 soit 65%.

Le délai moyen de prise en charge était de 6,0 +/- 5,7 jours, avec une médiane (mix-max) à 5 (1-30) jours. C'est ce délai qui sera utilisé pour l'analyse statistique suivante (**Tableau 2**).

Aire de l'hématome en mm², moyenne (ET)	35,95 +/- 33,1
Diamètre horizontal maximum en mm, moyenne (ET)	6,15 +/- 3,01
Diamètre vertical maximum en mm, moyenne (ET)	6,16 +/- 2,89
Hauteur sus-fovéolaire de l'HSR en mm, moyenne (ET)	2,97 +/- 1,95
Épaisseur maximale de l'hématome en mm, moyenne (ET)	1,66 +/- 2,57
Hauteur maximale du DEP en mm, moyenne (ET)	0,62 +/- 0,32
Longueur du DEP en mm, moyenne (ET)	4,31 +/- 2,55
Épaisseur sous - fovéolaire de l'hématome en mm moyenne (ET)	
	0,79 +/- 0,37
Rupture de l'EP	7 (28%)

Tableau 3 : Mesures OCT pré - opératoires

L'aire moyen de l'hématome était de 35,95 +/- 33,1 mm², avec un diamètre horizontal maximum moyen à 6,15 +/- 3,01 mm et un diamètre vertical maximum moyen à 6,16 +/- 2,89 mm. La hauteur sus - fovéolaire maximale moyenne était de 2,97 +/- 1,95 mm. L'épaisseur maximale de l'hématome était quant à elle de 1,66 +/- 2,57 mm.

Les mesures du DEP (détachement de l'épithélium pigmentaire) retrouvaient une hauteur maximale moyenne du DEP à 0,62 +/- 0,32 mm et une longueur moyenne du DEP à 4,31 +/- 2,55 mm.

Enfin, l'épaisseur sous - fovéolaire moyenne de l'hématome était de 0,79 +/- 0,37 mm. 7 patients présentaient une rupture de l'EP (**Tableau 3**).

III-2- Résultats sur l'acuité visuelle

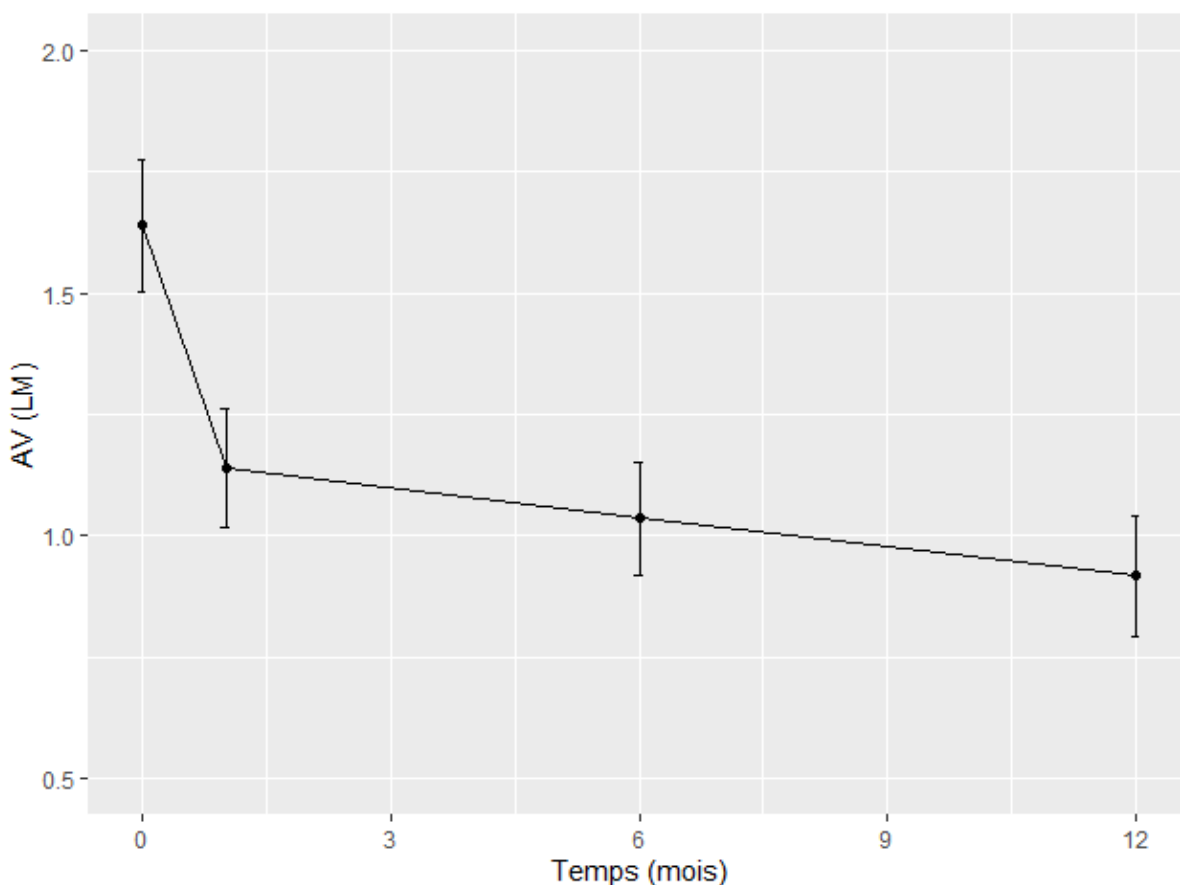
AV M1 (logMAR), moyenne (ET)	1,14 +/- 0,62
AV M1 (Catégorie d'AV OMS)	
HC	4 (15%)
1	13 (50%)
2	2 (8%)
4	7 (27%)
AV M6 (logMAR), moyenne (ET)	1,03 +/- 0,59
AV M6 (Catégorie d'AV OMS)	
HC	5 (19%)
1	13 (50%)
2	3 (12%)
3	1 (4%)
4	3 (12%)
5	1 (4%)
AV M12 (logMAR), moyenne (ET)	0,92 +/- 0,64
AV M12 (Catégorie d'AV OMS)	
HC	9 (35%)
1	10 (38%)
2	2 (8%)
3	2 (8%)
4	2 (8%)
5	1 (4%)

Tableau 4 : Résultats sur l'acuité visuelle.

A 1 mois post - opératoire, l'acuité visuelle moyenne était mesurée à 1,14 +/- 0,62 logMAR. Selon les différentes catégories OMS d'acuité visuelle, 4 patients étaient hors catégorie soit 15%, 13 patients en catégorie 1 soit 50%, 2 patients en catégorie 2 soit 8%, aucun patient en catégorie 3 et 5, et 7 patients en catégorie 4 soit 27%.

A 6 mois post - opératoire, l'acuité visuelle moyenne était mesurée à 1,03 +/- 0,59 logMAR. Selon les différentes catégories OMS d'acuité visuelle, 5 patients étaient hors catégorie soit 19%, 13 patients en catégorie 1 soit 50%, 3 patients en catégorie 2 soit 12%, 1 patient en catégorie 3 soit 4%, 3 patients en catégorie 4 soit 12%, et 1 patient en catégorie 5 soit 4%.

A 12 mois post - opératoire, l'acuité visuelle moyenne était mesurée à 0,92 +/- 0,64 logMAR. Selon les différentes catégories OMS d'acuité visuelle, 9 patients étaient hors catégorie soit 35%, 10 patients en catégorie 1 soit 38%, 2 patients en catégorie 2, 3 et 4 soit 8%, et 1 patient en catégorie 5 soit 4% (**Tableau 4**).



Graphique 1: Evolution de l'acuité visuelle au cours du temps.

La figure précédente montre que l'acuité visuelle (LM) diminue significativement au cours du temps ($p=0.0008$). Cette diminution est constatée dès le premier mois et continue linéairement de baisser avec des p-values toutes significatives.

Mois	AV	Evolution en pourcentage Par rapport à M0	p (vs M0)	Gain en lignes d'AV (moy / ET)
0	1.64 ± 0.70	-	-	
1	1.14 ± 0.62	-6.3% (-83% - 150%)	0.015	5,0 +/- 7,8
6	1.04 ± 0.59	-42% (-76% - 150%)	0.006	6,0 +/- 7,8
12	0.92 ± 0.64	-43% (-95% - 150%)	0.0015	7,2 +/- 8,4

Tableau 5 : Evolution de l'acuité visuelle au cours du temps.

L'acuité visuelle initiale moyenne est de 1,64 +/- 0,70 logMAR. A 1 mois, elle est de 1,14 +/- 0,62 logMAR alors qu'elle atteint 1,04 +/- 0,59 logMAR à 6 mois. Après un an de suivi, l'acuité visuelle est de 0,92 +/- 0,64 logMAR. On note donc une amélioration significative de l'acuité visuelle au cours du temps ($p < 0,05$) (**Tableau 5**).

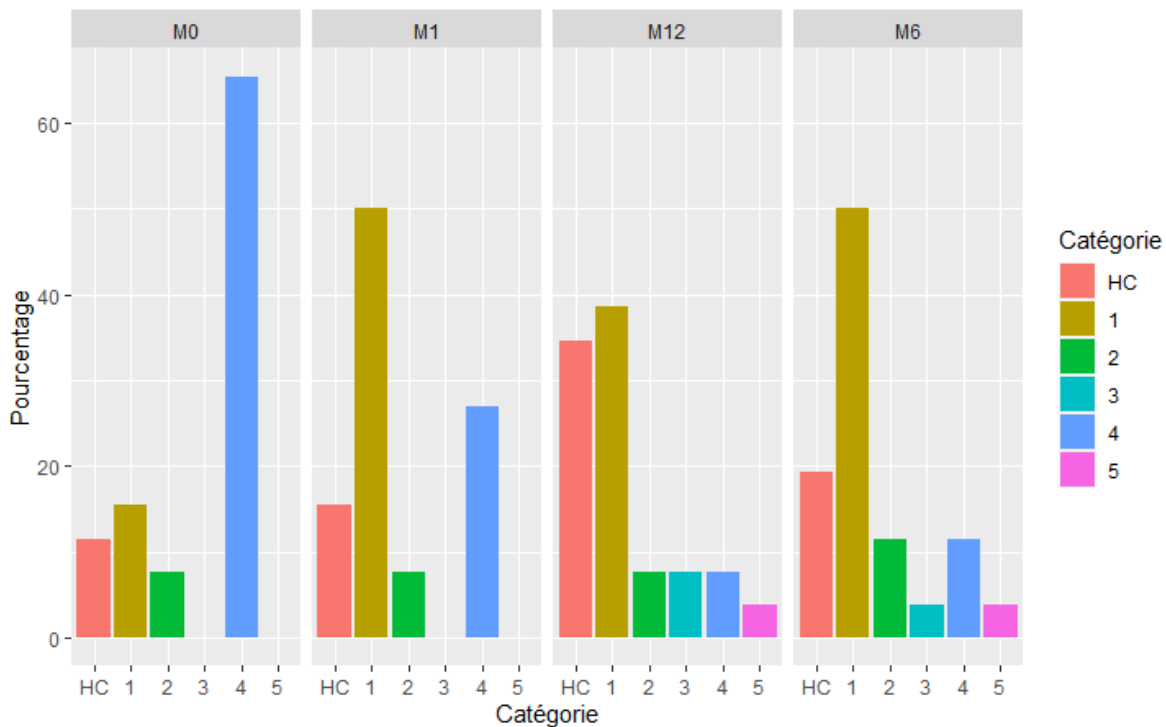
Le gain moyen de lignes d'acuité visuelle est de 5,0 +/- 7,8 à 1 mois, 6,0 +/- 7,8 à 6 mois et 7,2 +/- 8,4 à un an. L'évolution est là aussi significative (**Tableau 5**).

Catégorie AV	M0	M1	M6	M12
HC	3 (12%)	4 (15%)	5 (19%)	9 (35%)
1	4 (15%)	13 (50%)	13 (50%)	10 (38%)
2	2 (8%)	2 (8%)	3 (12%)	2 (8%)
3	0 (%)	0 (%)	1 (4%)	2 (8%)
4	17 (65%)	7 (27%)	3 (12%)	2 (8%)
5	0 (%)	0 (%)	1 (4%)	1 (4%)

Tableau 6 : Catégories OMS d'acuité visuelle au cours du temps

18 patients (69%) ont connu une diminution d'au moins une catégorie OMS au cours de leur suivi :

- 12 (46%) patients à M1 (tous d'au moins 2 catégories)
- 15 (58%) patients à M6 (dont 14 patients d'au moins 2 catégories)
- 17 (65%) patients à M6 (dont 14 patients d'au moins 2 catégories) (**Tableau 6**)



Graphique 2 : Evolution des catégories d'acuité visuelle au cours du temps

Lors du diagnostic, la majorité des patients appartenait à la catégorie 4 correspondant à une 'cécité quasi totale' selon la classification OMS d'acuité visuelle. A 1, 6 et 12 mois, la majorité des patients appartiennent à la catégorie 1, correspondant à une déficience modérée de l'acuité visuelle (**Graphique 2**).

III-3 - Facteurs pronostiques

Paramètre	OR [IC95%]	p
Délai de prise en charge	0.97 [0.9-1.04]	0.39
<i>Délai de prise en charge ≤ 5 j</i>	<i>2.41 [0.94-6.19]</i>	<i>0.067</i>
Age	1.13 [1.06-1.20]	0.0001
Latéralité	0.65 [0.26-1.66]	0.37
Statut cristallinien	1.53 [0.57-4.10]	0.39
Tonus oculaire	1.07 [0.94-1.22]	0.33
Prise de fluidifiant	1.44 [0.48-4.34]	0.52
DMLA	0.95 [0.32-2.85]	0.93
Aire de l'hématome	0.99 [0.98-1.01]	0.48
Diamètre horizontal max	1.05 [0.87-1.27]	0.61
Diamètre vertical max	1.03 [0.82-1.30]	0.77
Hauteur sus-fovéolaire de l'HSR	0.99 [0.72-1.36]	0.95
Épaisseur sus-fovéolaire de l'HSR	3,12 [0,89-7,21]	0,11
Épaisseur maximale de l'HSR	7.34 [1.27-42.51]	0.026
Hauteur maximale du DEP	1.48 [1.13-1.96]	0.005
Longueur du DEP	5.36 [2.45-11.70]	<0.0001
Rupture EP	6 [1.05-34.21]	0,044

Tableau 7 : Résultats des analyses univariées

Les résultats des analyses univariées montraient un lien statistiquement significatif entre l'amélioration de l'AV et :

- l'âge élevé (p = 0,0001)
- l'absence de rupture de l'EP (p = 0,044)
- une épaisseur maximale initiale de l'hématome élevée (p=0,026)
- Une hauteur maximale du DEP élevée (p=0,005)
- Une longueur du DEP élevée (p<0,0001)

Le délai de prise en charge ≤ 5 jours est à la limite de la significativité **(Tableau 7)**.

Seuls l'âge élevée et l'épaisseur maximale initiale de l'hématome résistent à l'analyse multivariée. **(Tableau 8)**

Paramètre	OR [IC95%]	p
Age	1.72 [1.18-2.52]	0.005
Epaisseur maximale initiale de l'hématome	9.47 [1,12-52.44]	0.004

Tableau 8 : Analyse multivariée.

III-4- Complications post - opératoires

81% des patients de notre série n'ont présenté aucune complication. Trois de nos patients ont présenté une complication post - opératoire grave : deux patients ont du bénéficier d'une chirurgie de décollement de rétine, dont un ayant présenté un tableau d'hématome sous - rétinien massif tandis qu'un patient a présenté un tableau d'hypertonie oculaire grave ayant nécessité une hospitalisation. A noter la présence d'une membrane épi - rétinienne (MER) et d'un trou maculaire (TM) chez deux patients, tous deux prises en charge dans les suites **(Tableau 9)**.

Complications	
Décollement de rétine	2 (8%)
Hypertonie sévère	1 (4%)
MER	1 (4%)
TM	1 (4%)
Aucune	21 (81%)

Tableau 9 : Complications observées lors du suivi de nos patients.

VI - CAS CLINIQUES

Toutes les photos de ce chapitre sont issues du service d'ophtalmologie du CHU d'Amiens

VI-1 - DMLA

Notre premier cas concerne une dame de 80 ans, sans antécédent ophtalmologique connu, qui a présenté une baisse d'acuité visuelle brutale de l'œil gauche au réveil. L'acuité visuelle lors de son examen était à 0.05 sur l'échelle de Monoyer soit un équivalent à 1.3 logMAR. Le fond d'œil retrouvait un hématorne sous – rétinien de grande taille (environ 5 diamètres papillaires (DP)). L'examen de l'œil droit retrouvait des drusens et des altérations de l'épithélium pigmentaire. L'examen OCT pré-opératoire de l'oeil gauche retrouvait les mesures suivantes :

Aire de l'hématorne : 24.97 mm²

Mesure horizontale maximale : 5.3 mm

Mesure verticale maximale : 5.8 mm

Hauteur sus – fovéolaire : 2.9 mm

Épaisseur maximale de l'HSR : 1,5 mm

Épaisseur sous-fovéolaire de l'HSR : 0,477 mm

Longueur maximale du DEP : 3.5 mm

Hauteur maximale du DEP : 0.635 mm

Absence de rupture de l'EP. **(Figure 18)**

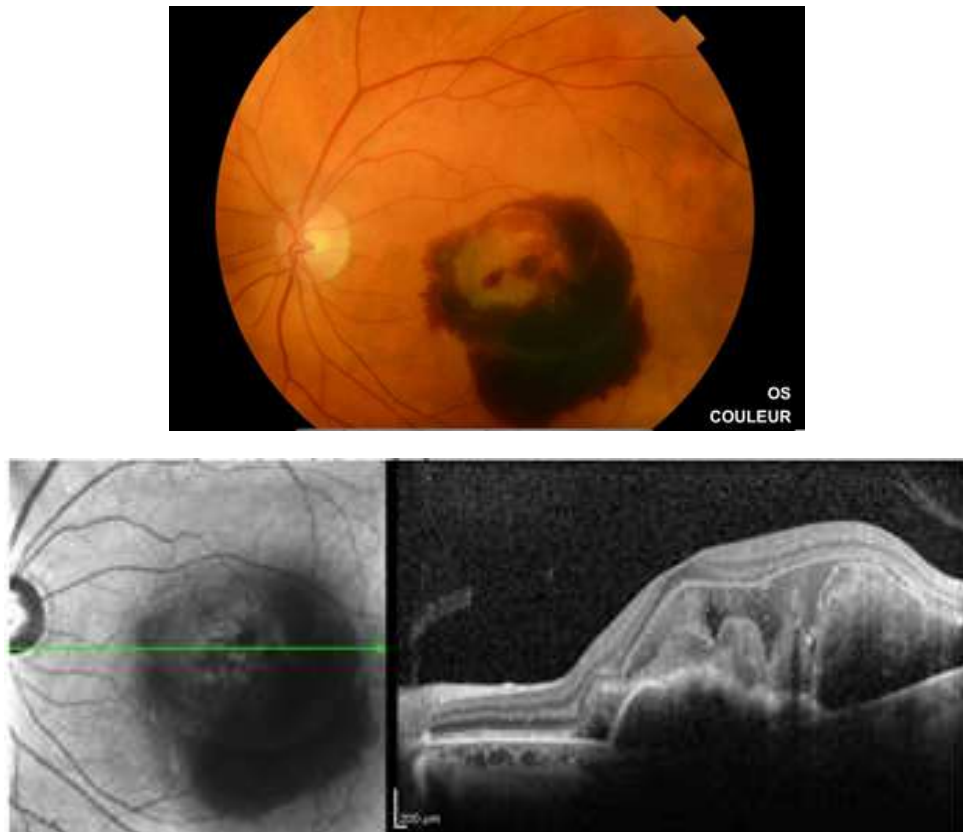


Figure 18 : en haut : photo fond d'oeil de l'hématome sous - rétinien. En bas à gauche : OCT en face. En bas en droite : Coupe OCT de l'hématome sous - rétinien

La patiente a bénéficié d'une prise en charge chirurgicale (**Figure 19**) 6 jours après l'apparition des symptômes.

A 1 mois post - opératoire, l'acuité visuelle était mesurée à 0.4, soit un équivalent logMAR à +0.4. On retrouvait une résorption de l'hématome au niveau maculaire. (**Figure 20**). La patiente n'a présenté aucune complication au cours du suivi. Elle a bénéficié d'IVT d'anti - VEGF mensuellement.

Nature de l'intervention : Hématome sous rétinien oeil gauche -

Intervention :

Désinfection à deux reprises des cils de sac, des annexes et de la partie cutanée de l'hémiface gauche à la Bétadine ophtalmique.

Après le temps de pose, mise en place d'un champ opératoire troué et d'un Opsite

Mise en place d'un blépharostat.

Mise en place des trocars de vitrectomie 23 Gauge valvés. Fixation de la bague de Landers au Vicryl 6.0.

Injection sous ténonienne en nasal inférieur de NAROPEINE 2.5 %

Vitrectomie centrale.

Réalisation du décollement postérieur du vitré en nasal de la papille après injection de Kénacort.

Vitrectomie périphérique.

Injection de **0.03 cc de rt-PA en sous rétinien** grâce à une canule 41 Gauge en inférieur.

Réalisation d'un décollement séreux rétinien au-delà de l'arcade temporale inférieure.

Vérification de la périphérie rétinienne sur 360° .

Absence de déhiscence.

Echange liquide /air à 80%.

Wash out air – SF6 20% par 2 aiguilles en temporal supérieur.

Injection intra-vitréenne de 0.01 cc d'AVASTIN

Injection intra-vitréenne de 0.01 cc de rt-PA .

Ablation de trocars de vitrectomie. Vérification de leur étanchéité.

Nécessité d'un point sur la conjonctive en temporal supérieur .

Injection sous conjonctivale de Dexaméthasone.

STERDEX, ATROPINE, pansement.

Décubitus dorsal pendant 1h30 puis position 1/2 assise avec une alternance en face ventrale.

Antibioprophylaxie per-opératoire par TAVANIC

Figure 19 : Compte rendu opératoire

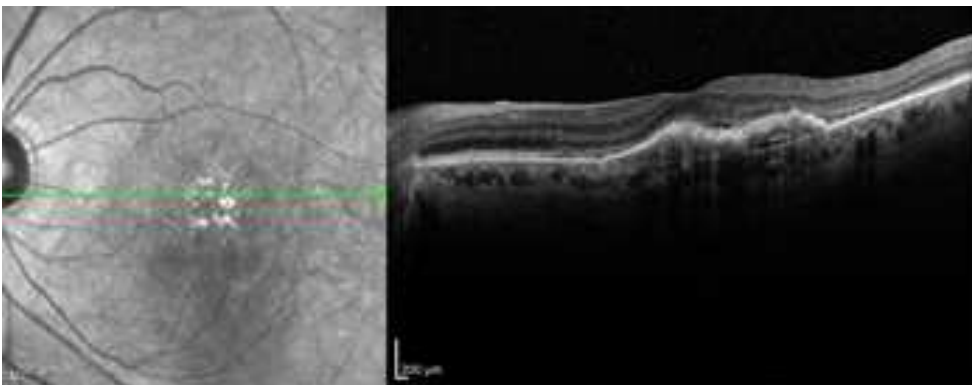
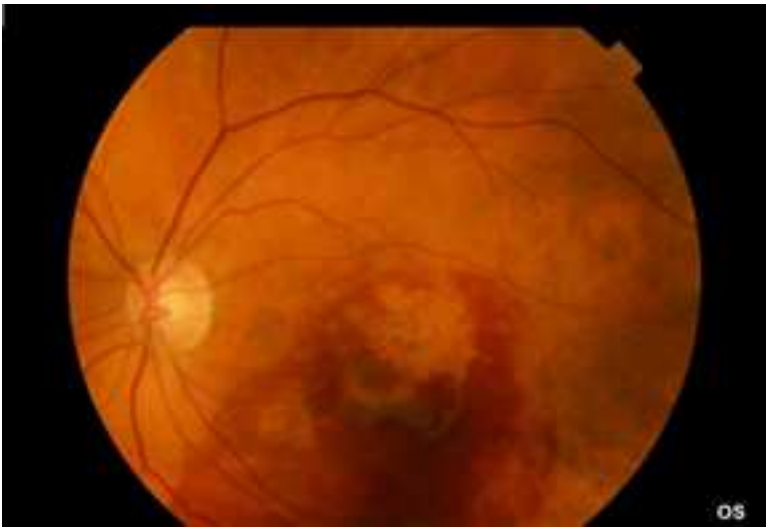

Figure 20 : En haut : photo fond d'oeil à 1 mois post - opératoire. En bas : OCT maculaire à 1 mois post - opératoire.

VI-2 - Madame L.

Madame L, âgée de 72 ans, diabétique, hypertendue, consulte aux urgences ophtalmologiques pour une baisse d'acuité visuelle brutale de l'œil droit apparu le jour même. L'œil gauche est malvoyant avec une acuité visuelle à CLD à 1m dans le cadre d'une DMLA atrophique. L'acuité visuelle de l'œil droit est à CLD à 1m à l'arrivée, soit +1.7 logMAR. L'OCT de l'oeil droit pré-opératoire retrouve les mesures suivantes :

Aire de l'hématome : 24.86 mm²

Mesure horizontale maximale : 5.75 mm

Mesure verticale maximale : 5.86 mm

Hauteur sus – fovéolaire : 1.29 mm

Epaisseur maximale de l'HSR : 1.04 mm

Epaisseur sous-fovéolaire de l'HSR : 0,212 mm

Longueur maximale du DEP : 7.01 mm

Hauteur maximale du DEP : 0.851 mm

Absence de rupture de l'EP (**Figure 21**)

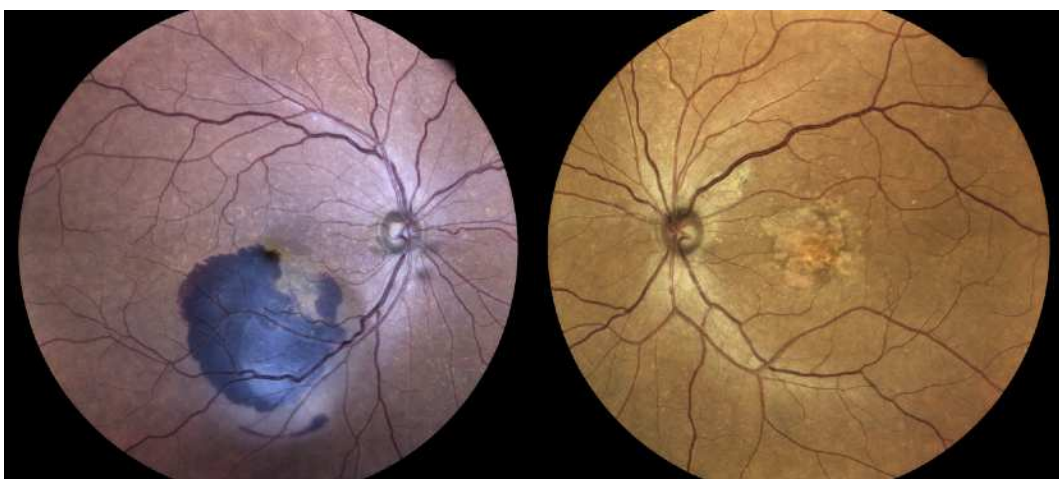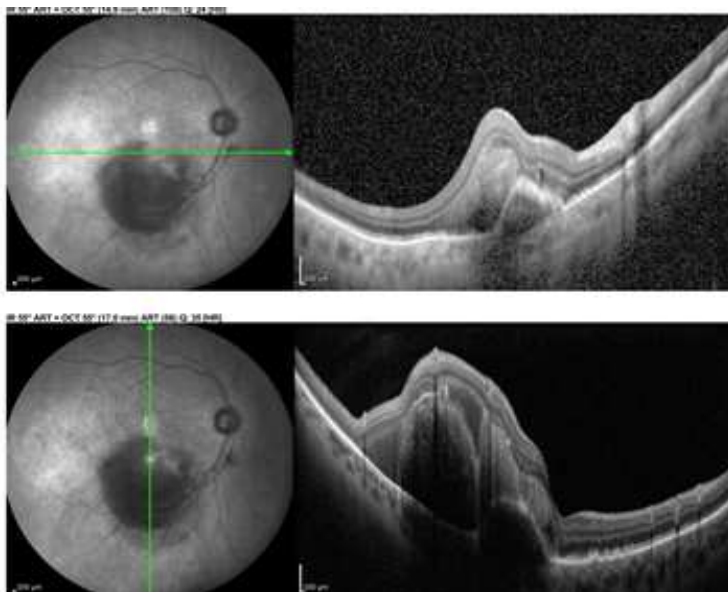


Figure 21 : en haut : coupes OCT de l'hématome sous - rétinien. En bas : photos fond d'oeil de l'oeil droit et de l'oeil gauche.

La patiente a bénéficié d'une prise en charge chirurgicale le lendemain (à J1). A 1 semaine, on note une nette diminution de l'hémorragie avec une libération de la zone fovéolaire (**Figure 22**). A 1 mois post – opératoire, l'acuité visuelle était mesurée à 0.4, soit +0.4 logMAR, acuité qui restera stable au cours du suivi.

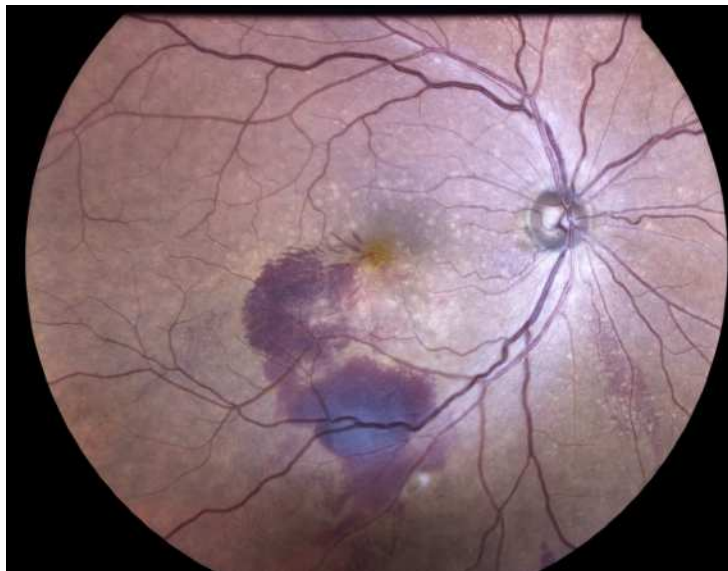

Figure 22 : Photo fond d'oeil 3 semaines après la chirurgie.

VI-3 - Ça se complique...

Un homme de 82 ans, suivi dans notre service pour une DMLA exsudative bilatérale traitée par anti – VEGF, a présenté une baisse d'acuité visuelle brutale de l'oeil gauche apparue la veille.

L'acuité visuelle de l'oeil droit était mesurée à 0.08 et l'acuité visuelle de l'oeil gauche à 0.1, soit des équivalents logMAR à +1.1 et +1.0. L'examen de l'oeil gauche retrouvait la présence d'un hématome sous rétinien (**Figure 23**) pour lequel le patient a été pris en charge au bloc opératoire 48h00 après, soit un délai de prise en charge de 3 jours. La prise en charge a consisté en une vitrectomie 25G avec injection sous rétinienne de rtPa, injection de gaz SF6 et injection intra-vitréenne d'anti – VEGF.

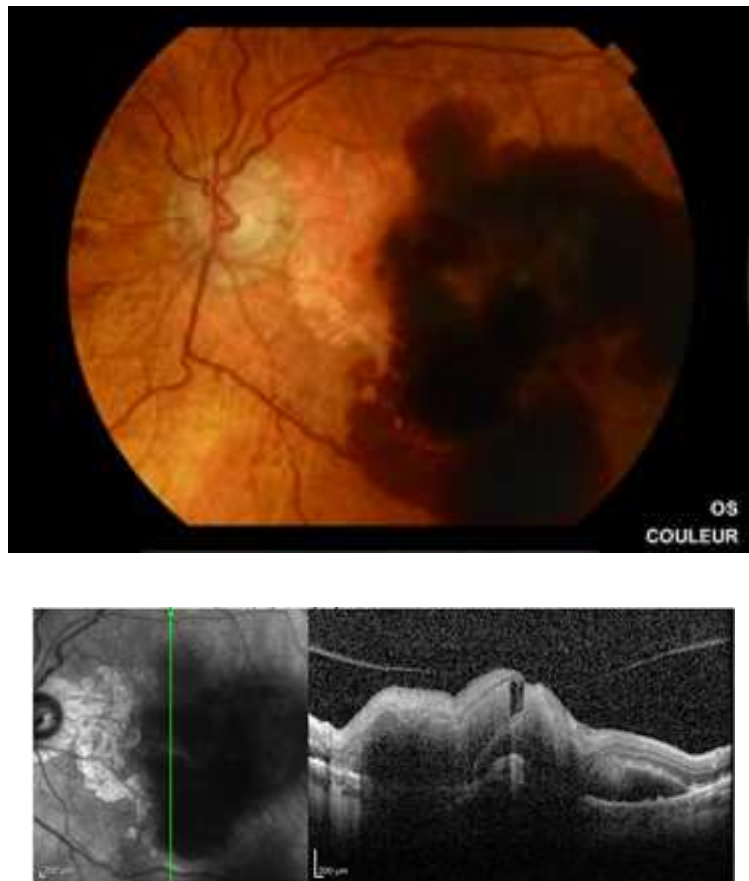


Figure 23 : Photo fond d'oeil de l'hématome sous - rétinien et coupe OCT.

15 jours après la chirurgie l'acuité visuelle était mesurée à 0.1, soit la même acuité visuelle qu'au départ. L'examen du fond d'œil retrouve une nette diminution de l'hématome sous - rétinien au niveau fovéolaire mais la présence d'un décollement de rétine inférieur (**Figure 24**), opérée le lendemain avec réalisation d'endolaser et mise sous silicone.

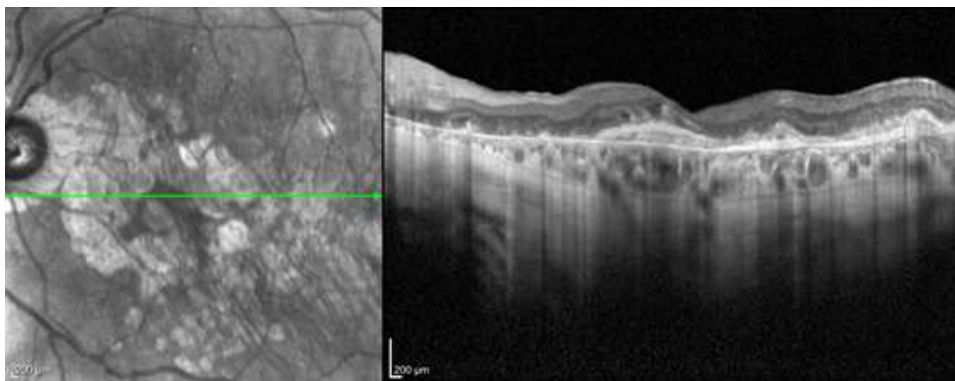
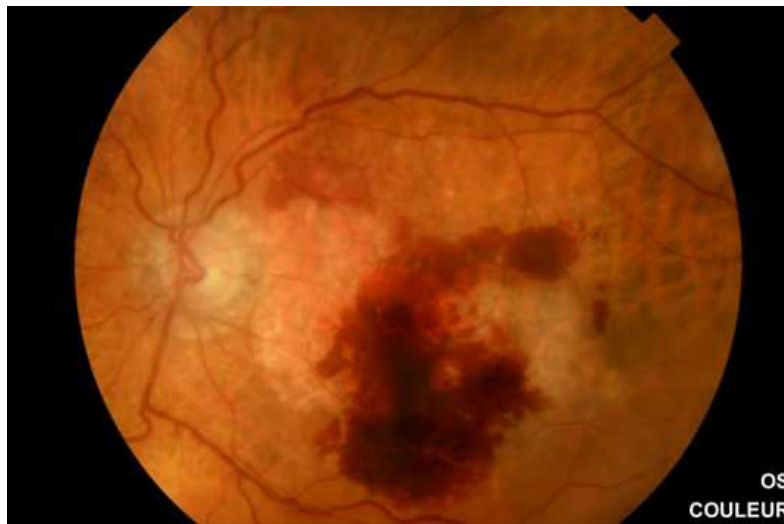

Figure 24 : en haut : Photo fond d'oeil avec résorption de l'hémorragie et décollement de rétine inférieur. En bas : coupe OCT.

Celui – ci a été retiré 5 mois après. La patient a continué a bénéficié d'injections d'anti – VEGF et présentait à 12 mois une acuité visuelle à 0.4, soit +0.4 logMAR. Le suivi a été poursuivi en ville ensuite.

VI-4 - Macroanévrismes

Une dame de 89 ans se présente aux urgences ophtalmologiques pour une baisse d'acuité visuelle brutale de l'œil droit survenue 3 jours auparavant. Elle est suivi en ville pour une maculopathie liée à l'âge sans complication. L'acuité visuelle à l'arrivée est à CLD à 1m pour l'œil droit et 0.4 pour l'œil gauche, en raison d'une

cataracte cortico-nucléaire. L'examen de l'œil droit retrouve la présence d'un hématorne sous-rétinien associée à une hémorragie intra-vitréenne (**Figure 25**). 48h00 plus tard, la patiente a bénéficié d'une prise en charge chirurgicale. L'acuité visuelle à 1 mois est mesurée à 0.16, soit +0.8 logMAR. L'angiographie à la fluorescéine réalisée retrouve la présence de deux macro-anévrismes artériels qui ont été photocoagulés (**Figure 26**).

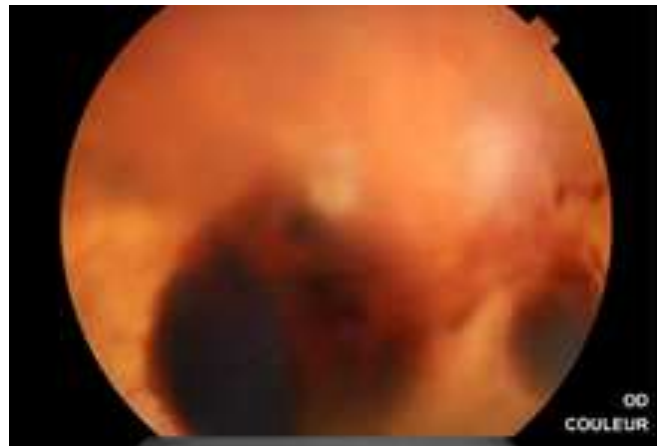


Figure 25 : Photo fond d'oeil de l'hématorne sous-rétinien avec hémorragie intra-vitréenne

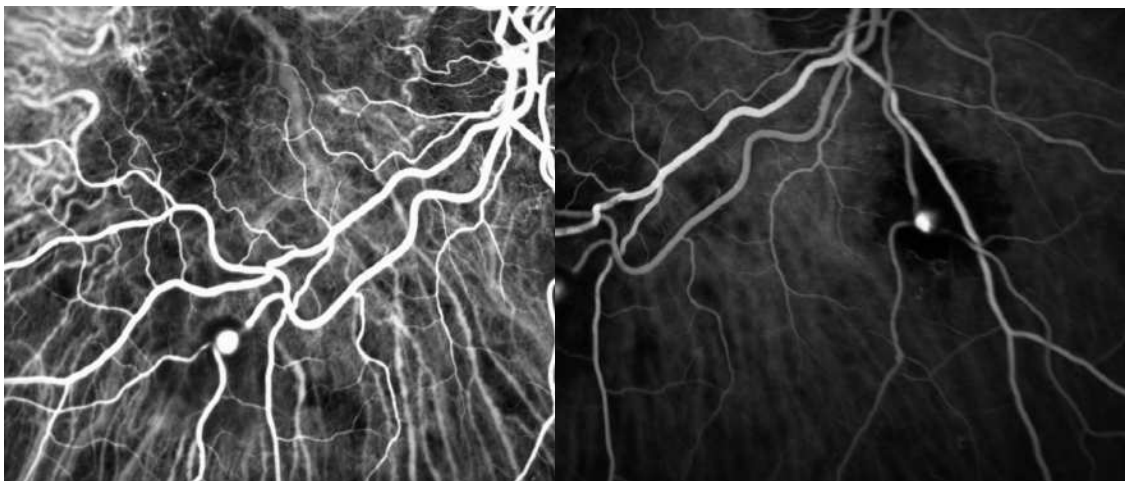

Figure 26 : Angiographie à la fluorescéine montrant la présence de deux macroanévrismes rétiniens artériels.

Après une amélioration initiale de l'acuité visuelle, la patiente a présenté une acuité visuelle à 6 et 12 mois à 0.05, soit +1.3 logMAR, avec une cicatrice fibrogliale sur l'OCT maculaire (**Figure 27**).

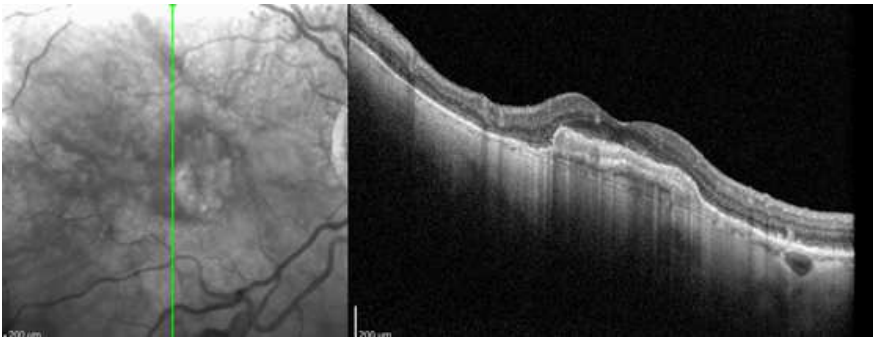


Figure 27 : Coupe OCT avec cicatrice fibrogliale.

VI-5 - Hématome massif

Il s'agit d'un patient présentant un hématurie sous – rétinien massif de l'œil droit dans le cadre d'une DMLA. Photos fond d'œil initiale et à un mois post – opératoire. (**Figure 28**). Le patient n'a pas présenté d'amélioration de l'acuité visuelle au cours du suivi avec une récurrence hémorragique massive à 6 semaines.

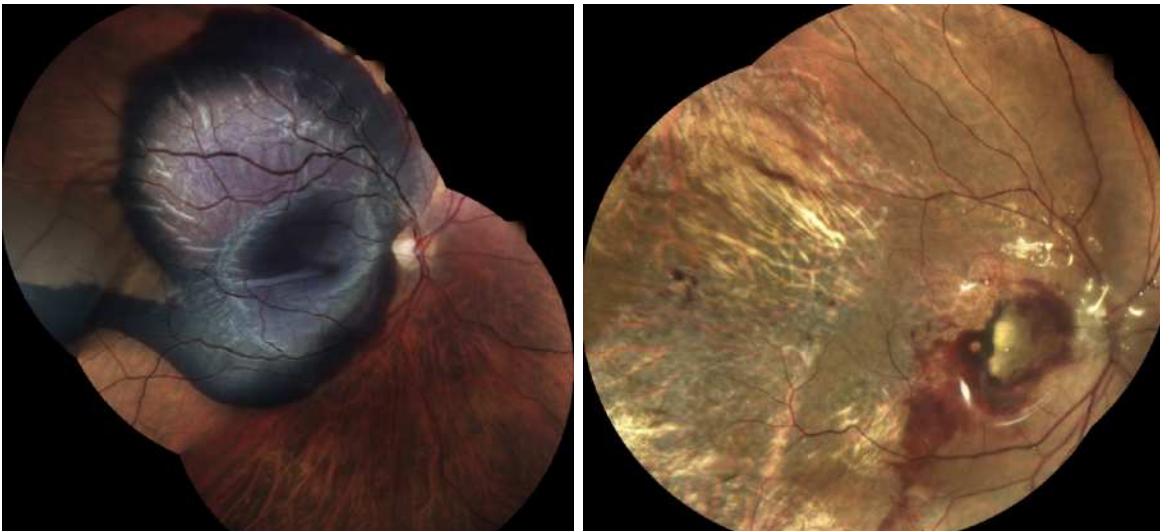


Figure 28 : Photos du fond d'œil initiale et à un mois post – opératoire

V - DISCUSSION

L'hématome sous - rétinien est une complication grave mettant en jeu le pronostic visuel de patients souvent déjà handicapés par une atteinte de l'oeil controlatéral. Il s'agit d'une pathologie avec une faible incidence, avec pour conséquence un nombre faible d'études concernant sa prise en charge et une conduite à tenir encore variable selon les pratiques.

Les caractéristiques de nos patients sont relativement semblables aux autres études. L'âge moyen dans notre série était de 76,1 +/- 8,9 ans, et 54% des patients étaient des femmes. Les dernières études européennes réalisées retrouvent systématiquement un nombre de patients de sexe féminin supérieur à celui de sexe masculin (59% à 69,5%), avec pour première cause la DMLA, comme dans notre cohorte, contrairement aux études asiatiques, où la vasculopathie polypoidale figure au premier rang des étiologies [32-36]

Plus de 50% de nos patients étaient sous anticoagulants (31%) et antiagrégants plaquettaires (23%). Ces taux sont largement supérieurs à ceux de la population générale : en effet, 3 à 5 % de la population est sous antiagrégants plaquettaires en France, contre environ 2% sous anticoagulants [33]. Nous pouvons en déduire que la prise d'un traitement fluidifiant sanguin est un facteur de risque de survenue d'hématomes sous-rétiens [36,37]. Cependant, nous ne retrouvons pas de différence significative au niveau de la récupération visuelle par rapport aux patients qui ne possèdent pas de traitement fluidifiant. ($p = 0,52$).

Très peu d'études se sont intéressées aux données de l'examen tomographique pré-opératoire. Notre étude retrouve une aire moyenne de l'hématome de 35,95 +/- 33,1 mm², avec des mesures horizontale et verticale maximales respectivement à 6,15 +/- 3,01 mm et 6,16 +/- 2,89 mm sur l'image d'OCT en face. Ces mesures sont quasiment identiques à celles effectuées par Boyer et Al, en 2017, tout comme la hauteur sus-fovéolaire de l'hématome [38].

Nous avons réalisé des mesures supplémentaires comme l'épaisseur maximale de l'hématome, l'épaisseur sous-fovéolaire de l'hématome, la hauteur maximale du DEP et sa longueur s'il était présent, ainsi que la recherche d'une rupture de l'EP. Il est difficile de comparer ces données à celles d'autres études, beaucoup utilisant le nombre de diamètres papillaires pour caractériser la taille de l'hématome. Une étude récente comportant 26 patients retrouve un diamètre moyen de l'hématome d'environ 4 DP, soit environ 6 mm [39]. Ces mesures correspondent aux mesures de diamètre horizontal et vertical de notre étude citées ci dessus. Cependant, le diamètre est assez variable selon les auteurs. Deux études récentes retrouvent une épaisseur sous-fovéolaire moyenne de l'hématome à 0,634 +/- 0,315 mm et 0,991 +/- 0,450 mm [40,41]. Notre série retrouve une épaisseur sous-fovéolaire moyenne à 0,79 +/- 0,37 mm.

L'évolution naturelle des hématomes sous-rétiens se fait vers une perte de l'acuité visuelle chez plus de 80% des patients.

Notre étude retrouve une amélioration significative de l'acuité visuelle à tous les temps du suivi post - opératoire, en concordance avec les dernières études réalisées sur le sujet [38-45]. La place de la chirurgie n'est donc plus à prouver dans une pathologie où l'évolution se fait inéluctablement vers la perte ou la non récupération visuelle dans la majorité des cas. Une étude récente retrouve un gain d'acuité visuelle moyen de 5,8 lignes +/- 7,2 à 1 mois et de 7,4 lignes +/- 6,7 à 6 mois, en concordance avec nos chiffres [39]. Dans la même série, en utilisant l'échelle logMAR, l'acuité visuelle à 1 mois était de 1,8 +/- 1,0 et l'acuité visuelle à 6 mois à 1,6 +/- 1,1 logMAR. L'acuité visuelle était donc moins bonne dans cette série que la notre. Cependant, en préopératoire, l'acuité visuelle moyenne des patients était de 2,4 (\pm 0,6) logMAR (avec des acuités allant d'une simple perception lumineuse à 1/10) alors que l'acuité visuelle initiale moyenne de notre série se situait à 1,64 +/- 0,70 logMAR [39]. D'autres études retrouvent des gains d'acuité visuelle comparables aux nôtres avec des acuités visuelles pré-opératoires semblables [38,40-45].

La question du délai de prise en charge est importante. Plusieurs études réalisées sur les chats, qui possèdent le même type de vascularisation rétinienne que l'Homme, ont permis d'appliquer le délai maximal de prise en charge des hématomas sous - rétiens à environ **7 jours**, délai après lequel on observait un phénomène de cisaillement des photorécepteurs [46].

Aucun délai de prise en charge maximal précis n'est actuellement déterminé dans la prise en charge des hématomas sous - rétiens. Cependant, le délai initial de 7 jours semble aujourd'hui élargi à 15 jours, plusieurs études ayant objectivé un gain d'acuité visuelle chez des patients opérés après 15 jours [47]. En revanche, les auteurs semblent d'accord pour dire que la chirurgie n'est plus indiquée après ce délai. Dans notre étude, le délai moyen de prise en charge était de 6,0 +/- 5,7 jours. Nous avons pour habitude de réaliser une intervention au cours de la première semaine. Seulement 4 patients ont bénéficié d'une prise en charge après les 7 premiers jours à partir de la baisse d'acuité visuelle initiale. Trois de ces patients ont amélioré leur acuité visuelle au cours du suivi, avec un délai maximal de prise en charge de 13 jours. Une patiente a bénéficié d'une intervention à 30 jours, sans succès. La médiane de délai de prise en charge était de 5 (1-30) jours. Nous avons analysé si un délai de prise en charge ≤ 5 jours était en faveur d'une meilleure récupération visuelle. Nous n'avons pas mis en évidence de différence, le lien étant à la limite de la significativité ($p = 0,067$). Quelques études ont mis en évidence une meilleure récupération visuelle lorsque le délai de prise en charge était inférieur à 15 jours [48,49]. Désormais, un délai supérieur à 15 jours est souvent un critère d'exclusion dans les études. Après ce délai, la chirurgie ne semble plus indiquée et le traitement consiste alors en la réalisation des injections d'anti - VEGF. Une étude récente n'a pas mis en évidence de différence significative [39]. Cependant, la majorité des prises en charge chirurgicales a eu lieu la première semaine, comme dans notre étude, ce qui entraîne une faible variation des délais de prises en charge et un net déséquilibre des groupes. Juncal a décrit une amélioration de l'acuité visuelle chez 5 patients ayant bénéficié d'une prise en charge après 30 jours [47].

Plusieurs facteurs pronostiques ont été analysés dans notre étude. Dans notre série, l'âge élevé est associé de façon significative ($p = 0,0001$) à une

meilleure récupération visuelle. L'âge n'est pas considéré comme une donnée ayant un retentissement sur l'acuité visuelle finale [38,42,50,51]. Quelques séries retrouvent des meilleurs résultats chez les patients jeunes [52]. En effet, l'âge élevé est principalement associé au diagnostic de DMLA. Or, la DMLA est généralement associée à une moins bonne récupération visuelle dans les études [53]. L'association retrouvée est probablement due au fait que les trois plus jeunes patients de notre série (57,62 et 66 ans) sont les seuls pour lesquels nous n'avons pas noté d'amélioration de l'acuité visuelle à tous les temps du suivi.

Il a été décrit que la DMLA était un facteur de mauvaise récupération visuelle par rapport aux autres causes d'hématomes sous-rétiens, en relation avec une acuité visuelle antérieure plus faible [38,54]. Cependant, notre étude ne retrouve pas cette relation entre présence d'une DMLA et moins bonne récupération visuelle ($p = 0,93$). Cela est probablement dû au fait que la DMLA était à l'origine de l'hématome sous-rétinien chez 77% des patients de notre série. Les hématomes sous - rétiens d'origine traumatique sont souvent associés à une meilleure récupération visuelle. Notre étude ne possédait aucun patient ayant pour étiologie le traumatisme.

Les mesures de l'aire de l'hématome, horizontales et verticales maximales, et la hauteur sus-fovéolaire de l'hématome sur l'OCT en face ne sont pas associées à la récupération visuelle dans notre étude. ($p > 0,05$). Boyer et Al a décrit en 2017 une corrélation inverse entre la hauteur sus-fovéolaire de l'hématome et l'acuité visuelle au cours du suivi [38]. D'autres études ont permis de mettre en évidence un lien entre une petite taille de l'hématome et une meilleure récupération visuelle [49, 52-54] mais cela n'est pas systématique [34,57].

Par contre, plusieurs mesures OCT sont associées à une meilleure récupération visuelle, : l'absence d'une rupture de l'EP ($p = 0,044$), l'épaisseur maximale élevée de l'hématome sous-rétinien ($p = 0,026$), l'épaisseur élevée du DEP ($p = 0,005$), et la longueur élevée du DEP ($p < 0,0001$). Ces données ne sont pas toutes en accord avec celles retrouvées dans la littérature. La présence d'une rupture de l'EP est généralement associée à une meilleure récupération comme dans notre étude [52,57]. Cependant, peu d'études retrouvent une association

entre l'épaisseur maximale élevée de l'hématome sous-rétinien ($p = 0,026$), l'épaisseur élevée du DEP ($p = 0,005$), la longueur élevée du DEP ($p < 0,0001$) et une meilleure récupération visuelle [38,39,52,57]. Une étude récente retrouve un lien significatif entre un faible diamètre initial de l'hématome et une meilleure récupération visuelle. [39]. En 2017, Boyer et Al. retrouvait un lien significatif entre une faible hauteur sus-fovéolaire sur l'OCT en face et une meilleure récupération visuelle. [38]. Cependant, les autres données OCT n'avaient pas de retentissement sur l'acuité visuelle finale. Très peu d'études ont analysés les mesures d'un possible décollement de l'épithélium pigmentaire sous-jacent. Treumer, en 2017, a publié une série de 132 yeux avec un hématome sous-rétinien chez des patients avec une DMLA. 74 patients avaient un DEP avec une hauteur moyenne de 503 μm . Il n'a pas été décrit de lien significatif entre une hauteur du DEP initial élevée et une moins bonne récupération visuelle finale [55]. Nos résultats sont probablement expliqués par le faible effectif de notre série.

Certains de nos patients ont bénéficié d'un pelage de la membrane limitante interne pendant la chirurgie, afin de diminuer le risque de membrane épi-rétinienne, de prolifération vitréo-rétinienne ou de trou maculaire. Un patient a présenté une membrane épi-rétinienne et un autre un trou maculaire pendant le suivi post-opératoire. A noter deux décollements de rétine et une hypertonie sévère dans notre suivi. Nos données sont relativement superposables à ceux de la littérature. [38,39,58-61]. Nous n'avons pas décrit d'hémorragie intra-vitréenne dans notre série en post-opératoire. Celle-ci est surtout décrite dans les prises en charge par tri-thérapie (tPA, gaz, anti-VEGF).

Notre étude comporte de nombreux biais. Pour commencer, le nombre de patients inclus dans l'étude est relativement faible (23 patients), avec pour conséquence une baisse de puissance statistique. Cela est secondaire au fait que l'hématome sous-rétinien reste une complication rare. Peu d'études possèdent un nombre de patients élevés, ce qui entraîne des conclusions parfois très différentes entre celles-ci.

Notre étude est rétrospective, le recueil des données est donc à l'origine de plusieurs biais. Nous avons recueilli auprès des ophtalmologistes de ville les

données manquantes. Pour la variable << acuité visuelle >>, nous n'avons aucune donnée manquante. Cependant, pour les mesures OCT pré - opératoires, certaines données n'ont pu être recueillies, soit car l'OCT n'a pas été réalisé au moment du diagnostic, soit parce que les coupes réalisées ne permettaient pas la prise de toutes les mesures. 6 patients (23%) n'ont pas bénéficié d'OCT pré - opératoire, et 4 (15%) avaient des données incomplètes. Cela entraîne également un manque de puissance dans les analyses statistiques et limite les conclusions.

De plus, les données OCT au CHU d'Amiens ont été interprétées par une seule personne avec des erreurs de mesures ou d'interprétations possibles. 4 patients ont bénéficié d'un type d'OCT différent des autres patients, ce qui induit un biais de mesure. L'acuité visuelle, quant à elle, a été réalisée par différents ophtalmologistes ou orthoptistes.

Seules deux études randomisées concernant la prise en charge des hématomas sous - rétiens ont été publiées [61,62]. En 2004, une étude n'a pas mis en évidence de différence significative entre l'évolution naturelle et la chirurgie. Cependant, la chirurgie consistait en une rétinotomie avec extraction directe du caillot. En 2016, deux techniques ont été comparées. La première consistait en une injection intra-vitréenne de tPA associée à une IVT de gaz et une IVT d'anti-VEFG. La deuxième technique consistait en une vitrectomie associée à une injection sous-rétinienne de tPA suivi d'une IVT de gaz et d'une IVT d'anti-VEGF. Le critère de jugement était la réduction du volume sous-rétinien et les deux techniques retrouvaient des résultats similaires. Ces deux techniques sont actuellement comparées dans l'essai *STAR*, étude française en cours, multicentrique et randomisée. Une étude datant de 2015 tend à prouver que l'air injecté en sous-rétinien faciliterait le déplacement de l'HSR en dehors de l'aire maculaire [58].

VI - CONCLUSION

L'hématome sous-rétinien est une complication rare mais grave avec mise en jeu du pronostic visuel. Notre étude confirme le bénéfice fonctionnel du déplacement chirurgical de l'hématome sous - rétinien par vitrectomie et injection sous-rétinienne de tPA, résultats à confirmer par une étude comparative et randomisée de plus grand effectif (*étude STAR*). L'étude des facteurs pronostiques de bonne récupération visuelle pourraient, à l'aide d'autres séries, nous aider à affiner les indications de prise en charge chirurgicale, notamment selon la taille ou l'épaisseur initiales de l'hématome.

VII - BIBLIOGRAPHIE

1. Anatomie de l'oeil : la rétine. Site du FNRO
2. Rétine et vitré. Rapport SFO. Anatomie de la rétine
3. Glatt H, Machemer R. Experimental Subretinal Hemorrhage in Rabbits. *Am J Ophthalmol.* 1982 Dec;94(6):762–73.
4. Masciulli L, Anderson DR, Charles S. Experimental Ocular Siderosis in the Squirrel Monkey. *American Journal of Ophthalmology*, 74(4), 638–661
5. Toth CA. Fibrin Directs Early Retinal Damage After Experimental Subretinal Hemorrhage. *Arch Ophthalmol.* 1991 May 1;109(5):723.
6. Ohji M, Saito Y, Hayashi A, John M, Lewis J M, Tano Y. Pneumatic Displacement of Subretinal Haemorrhage Without Tissue Plasminogen Activator. *Arch Ophthalmol.* 1998;116:1326-1332.
7. Soubrane G. Les DMLAs. Issy-les-Moulineaux: Elsevier Masson; 2007.
8. Ciardella AP, Donsoff IM, Huang SJ, Costa DL, Yannuzzi LA. Polypoidal choroidal vasculopathy. *Surv Ophthalmol.* 2004 Jan;49(1):25–37.
9. Lavin MJ, Marsh RJ, Peart S, Rehman A. Retinal arterial macroaneurysms: a retrospective study of 40 patients. *Br J Ophthalmol.* nov 1987;71(11):817–25.
10. Sampangi, Raju, and B C Hemalatha. "SD-OCT based management of traumatic submacular hemorrhage-Our experience." *Indian journal of ophthalmology* vol. 61,9 (2013): 531
11. Rapport SFO 2019. OCT en ophtalmologie.
12. Schütt F, Fischer J, Kopitz J, Holz FG. Indocyanine green angiography in the presence of subretinal or intraretinal haemorrhages: clinical and experimental investigations. *Clin Exp Ophthalmol.* 2002;30(2):110-114
13. Juan E de, Machemer R. Vitreous Surgery for Hemorrhagic and Fibrous Complications of Age-Related Macular Degeneration. *Am J Ophthalmol.* 1988 Jan;105(1):25–9.
14. Lim JI, Drews-Botsch C, Sternberg P, Capone A, Aaberg TM. Submacular Hemorrhage Removal. *Ophthalmology.* 1995 Sep;102(9):1393–9.
15. Surgery for hemorrhagic choroidal neovascular lesions of age-related macular degeneration: Ophthalmic findings SST report no. 13. *Ophthalmology.* 2004 Nov; 111(11):1993-2006

16. Micieli G, Marcheselli S, Tosi PA. Safety and efficacy of alteplase in the treatment of acute ischemic stroke. *Vasc Health Risk Manag.* 2009;5(1):397-409.
17. Heriot W. Intravitreal gas and tPA: an outpatient procedure for submacular hemorrhage. *AAO Annual Vitreoretinal Update, Chicago.*; 1996.
18. Chen CY, Hooper C, Chiu D, Chamberlain M, Karia N, Heriot WJ. Management submacular hemorrhage with intravitreal injection of tissue plasminogen activator and expansile gas : *Retina.* 2007 Mar;27(3):321–8.
19. Ohji M, Saito Y, Hayashi A, et al. Pneumatic displacement of subretinal hemorrhage without tissue plasminogen activator. *Arch Ophthalmol* 1998;116:1326-32.
20. Guthoff R, Guthoff T, Meigen T, Goebel W. Intravitreal injection of Bevacizumab, tissue plasminogen activator, and gas in the treatment of submacular hemorrhage in age-related macular degeneration : *Retina.* 2011 Jan;31(1):36–40.
21. Hassan AS, Johnson MW, Schneiderman TE, et al. Management of submacular hemorrhage with intravitreal tissue plasminogen activator injection and pneumatic displacement. *Ophthalmology* 1999;106:1900-6; discussion 6-7.
22. Hesse L, Schmidt J, Kroll P. Management of acute submacular hemorrhage using recombinant tissue plasminogen activator and gas. *Graefe's Arch Clin Exp Ophthalmol* 1999;237(4):273-7
23. Olivier S, Chow DR, Packo KH, et al. Subretinal recombinant tissue plasminogen activator injection and pneumatic displacement of thick submacular hemorrhage in age-related macular degeneration. *Ophthalmology* 2004;111:1201-8.
24. Johnson RN, Olsen KR, Hernandez E. Intravitreal Tissue Plasminogen Activator Treatment of Experimental Vitreous Hemorrhage. *Arch Ophthalmol.* 1989 Jun 1;107(6): 891– 4.
25. Hauptert CL, McCuen BW, Jaffe GJ, Steuer ER, Cox TA, Toth CA, et al. Pars plana vitrectomy, subretinal injection of tissue plasminogen activator, and fluid–gas exchange for displacement of thick submacular hemorrhage in age-related macular degeneration. *Am J Ophthalmol.* 2001 Feb;131(2):208–15.
26. Garg SJ, et al. Subretinal t-PA with Pneumatic Displacement With and Without Intravitreal Anti-VEGF Agents for the Treatment of Thick Subretinal Hemorrhage Due to Exudative Age-related Macular Degeneration. *The Retina Society.* September 25, 2011
27. Treumer F, Roeder J, Hillenkamp J. Long-term outcome of subretinal coapplication of rtPA and bevacizumab followed by repeated intravitreal anti-VEGF injections for neovascular AMD with submacular haemorrhage. *Br J Ophthalmol* 2012;96(5):708-13.

28. Heimann H, Bartz-Schmidt KU, Bornfeld N, Weiss C, Hilgers RD, Foerster MH. Primäre Pars-plana-Vitrektomie. Techniken, Indikationen und Ergebnisse [Primary pars plana vitrectomy. Techniques, indications, and results]. *Ophthalmologe*. 2008;105(1):19-26.
29. Neffendorf JE, Gupta B, Williamson TH. THE ROLE OF INTRAOCULAR GAS TAMPONADE IN RHEGMATOGENOUS RETINAL DETACHMENT: A Synthesis of the Literature. *Retina*. 2018;38 Suppl 1:S65-S72.
30. Lv Z, Li Y, Wu Y, Qu Y. Surgical complications of primary rhegmatogenous retinal detachment: a meta-analysis. *PLoS One*. 2015;10(3):e0116493.
31. Schaefer H, Al Dwairi R, Singh P, Ohrloff C, Kohnen T, Koch F. [Can Postoperative Accelerated Lens Opacification be Limited by Lying in « Face-Down Position » after Vitrectomy with Gas as Tamponade?]. *Klin Monbl Augenheilkd*. août 2015;232(8):966-75.
32. Bae K, Cho GE, Yoon JM, Kang SW. Optical Coherence Tomographic Features and Prognosis of Pneumatic Displacement for Submacular Hemorrhage. Taylor AW, editor. *PLOS ONE*. 2016 Dec 19;11(12):e0168474.
33. Ueda-Arakawa N, Tsujikawa A, Yamashiro K, Ooto S, Tamura H, Yoshimura N. Visual prognosis of eyes with submacular hemorrhage associated with exudative age-related macular degeneration. *Jpn J Ophthalmol*. 2012 Nov;56(6):589-98.
34. Kimura S, Morizane Y, Hosokawa M, Shiode Y, Kawata T, Doi S, et al. Submacular Hemorrhage in Polypoidal Choroidal Vasculopathy Treated by Vitrectomy and Subretinal Tissue Plasminogen Activator. *Am J Ophthalmol*. 2015 Apr;159(4):683-689.e1.
35. Actualisation du rapport sur les anticoagulants en France : Etat des lieux en 2014 et recommandations de surveillance - Point d'information - ANSM : Agence nationale de sécurité du médicament et des produits de santé.
36. Ye J, Xu Y-F, He J-J, Lou L-X. Association between aspirin use and age-related macular degeneration: a meta- analysis. *Invest Ophthalmol Vis Sci*. 25 avr 2014;55(4):2687-96.
37. Ying G-S, Maguire MG, Daniel E, Grunwald JE, Ahmed O, Martin DF, et al. Association between Antiplatelet or Anticoagulant Drugs and Retinal or Subretinal Hemorrhage in the Comparison of Age-Related Macular Degeneration Treatments Trials. *Ophthalmology*. févr 2016;123(2):352-60
38. Boiché M, Angioi-Duprez K, Conart JB, Berrod JP. Traitement des hématomas de la dégénérescence maculaire liée à l'âge par vitrectomie et injection sous-rétinienne de rt-PA : résultats préliminaires. *J Fr Ophtalmol*. 2020;43(1):43-50.

- 39.
- 40.
41. Waizel M, Todorova MG, Kazerounian S, Rickmann A, Blanke BR, Szurman P. Efficacy of Vitrectomy Combined with Subretinal Recombinant Tissue Plasminogen Activator for Subretinal versus Subpigment Epithelial versus Combined Hemorrhages. *Ophthalmologica*. 2016;236(3):123–32
42. Waizel M, Todorova MG, Rickmann A, Blanke BR, Szurman P. Efficacy of Vitrectomy Combined with Subretinal rtPA Injection with Gas or Air Tamponade. *Klin Monbl Augenheilkd. avr* 2017;234(4):487–92.
43. Garcia D, Mahieu L, Soubrane G, Salmon L, Renouvin A, Pagot-Mathis V, et al. Follow-up after surgery for hemorrhagic AMD. *J Fr Ophtalmol*. oct 2016;39(8):661–7.
44. Zeeburg EJT van, Meurs JC van. Literature Review of Recombinant Tissue Plasminogen Activator Used for Recent-Onset Submacular Hemorrhage Displacement in Age-Related Macular Degeneration. *OPH*. 2013;229(1):1–14.
45. Toth CA. Fibrin Directs Early Retinal Damage After Experimental Subretinal Hemorrhage. *Arch Ophthalmol*. 1991 May 1;109(5):723.
46. Juncal VR, Hanout M, Altomare F, Chow DR, Giavedoni LR, Muni RH, et al. Surgical management of submacular hemorrhage: experience at an academic Canadian centre. *Can J Ophthalmol*. 2018 Aug;53(4):408–14.
47. Hesse L, Schmidt J, Kroll P. Management of acute submacular hemorrhage using recombinant tissue plasminogen activator and gas. *Graefes Arch Clin Exp Ophthalmol Albrecht Von Graefes Arch Klin Exp Ophthalmol*. 1999 Apr;237(4):273–7.
48. Hattenbach L-O, Klais C, Koch FHJ, Gumbel HOC. Intravitreal injection of tissue plasminogen activator and gas in the treatment of submacular hemorrhage under various conditions. *Ophthalmology*. 2001 Aug;108(8):1485–92.
49. Fang I-M, Lin Y-C, Yang C-H, Yang C-M, Chen M-S. Effects of intravitreal gas with or without tissue plasminogen activator on submacular haemorrhage in age-related macular degeneration. *Eye*. 2009 Feb;23(2):397–406.
50. Hirashima T, Moriya T, Bun T, Utsumi T, Hirose M, Oh H. Optical coherence tomography findings and surgical outcomes of tissue plasminogen activator-assisted vitrectomy for submacular hemorrhage secondary to age-related macular degeneration: *Retina*. 2015 Oct;35(10):1969–78.

51. Bae K, Cho GE, Yoon JM, Kang SW. Optical Coherence Tomographic Features and Prognosis of Pneumatic Displacement for Submacular Hemorrhage. Taylor AW, editor. PLOS ONE. 2016 Dec 19;11(12):e0168474.
52. Bennett SR, Folk JC, Blodi CF, Klugman M. Factors Prognostic of Visual Outcome in Patients With Subretinal Hemorrhage. *American Journal of Ophthalmology*. 1 janv 1990;109(1):33–7.
53. González-López JJ, McGowan G, Chapman E, Yorston D. Vitrectomy with subretinal tissue plasminogen activator and ranibizumab for submacular haemorrhages secondary to age-related macular degeneration: retrospective case series of 45 consecutive cases. *Eye Lond Engl*. 2016 Jul;30(7):929–35.
54. Treumer F, Wienand S, Purtskhvanidze K, Roider J, Hillenkamp J. The role of pigment epithelial detachment in AMD with submacular hemorrhage treated with vitrectomy and subretinal co-application of rtPA and anti-VEGF. *Graefes Arch Clin Exp Ophthalmol*. 2017 Jun;255(6):1115–23.
55. Berrocal MH, Lewis ML, Flynn HW. Variations in the Clinical Course of Submacular Hemorrhage. *Am J Ophthalmol*. 1996 Oct;122(4):486–93.
56. Kang HG, Kang H, Byeon SH, Kim SS, Koh HJ, Lee SC, et al. Long-term visual outcomes for treatment of submacular haemorrhage secondary to polypoidal choroidal vasculopathy: Long-term visual outcomes for PCV treatment. *Clin Experiment Ophthalmol*. 2018 Nov;46(8):916–25.
57. Kadonosono K, Arakawa A, Yamane S, Inoue M, Yamakawa T, Uchio E, et al. Displacement of submacular hemorrhages in age-related macular degeneration with subretinal tissue plasminogen activator and air. *Ophthalmology*. janv 2015;122(1):123–8.
58. Zeeburg EJT van, Meurs JC van. Literature Review of Recombinant Tissue Plasminogen Activator Used for Recent-Onset Submacular Hemorrhage Displacement in Age-Related Macular Degeneration. *OPH*. 2013;229(1):1–14.
59. Hillenkamp J, Surguch V, Framme C, Gabel V-P, Sachs HG. Management of submacular hemorrhage with intravitreal versus subretinal injection of recombinant tissue plasminogen activator. *Graefes Arch Clin Exp Ophthalmol*. janv 2010;248(1):5–11.
60. Surgery for hemorrhagic choroidal neovascular lesions of age-related macular degeneration: Ophthalmic findings SST report no. 13. *Ophthalmology*. 2004 Nov; 111(11):1993-2006.e1.

61.de Jong JH, van Zeeburg EJT, Cereda MG, van Velthoven MEJ, Faridpooya K, Vermeer KA, et al. Intravitreal versus subretinal administration of recombinant tissue plasminogen activator combined with gas for acute submacular hemorrhages due to age-related macular degeneration: An Exploratory Prospective Study. *Retina*. 2016 May;36(5):914–25.

	NOTATION INDÉPENDANTE DE LA DISTANCE	NOTATION INDÉPENDANTE DE LA DISTANCE	NOTATION INDÉPENDANTE DE LA DISTANCE	NOTATION INDÉPENDANTE DE LA DISTANCE	NOTATION INDÉPENDANTE DE LA DISTANCE	NOTATION DEPENDANTE DE LA DISTANCE	NOTATION DEPENDANTE DE LA DISTANCE	NOTATION DEPENDANTE DE LA DISTANCE
Catégorie OMS	α = angle visuel ou Angle de Résolution Minimum (ARM - MAR) en minutes d'arc (') (1)	Valeur Log MAR (1)	Notation Monoyer (2)	Fraction décimale (3)	Score ETDRS	Notation de Snellen distance de mesure à : 2 mètres	Notation de Snellen distance de mesure à : 4 mètres	Notation de Snellen distance de mesure à : 20 pieds
Cat 5 : Cécité totale		+2,6	pas de perception lumineuse					
Cat 4 : Cécité presque totale	200	+ 2,3	1/200 (voit bouger la main)	0,005				20/4000
	120	+ 2,1	1/120	0,008		2/240	4/480	20/2400
	100	+ 2	1/100 (CLD à 30 cm)	0,010		2/200	4/400	20/2000
	80	+ 1,9	1/80	0,0125		2/160	4/320	20/1600
	60	+ 1,8	1/60	0,016		2/120	4/240	20/1200
	50	+ 1,7	1/50 (CLD à 1 m)	0,020		2/100	4/200	20/1000
Cat 3 : Cécité partielle	40	+ 1,6	1/40	0,025	5	2/80	4/160	20/800
	30	+ 1,5	1/30	0,033	10	2/60	4/120	20/600
Cat 2 : Baisse de vision, malvoyance, amblyopie bilatérale : déficience sévère	25	+ 1,4	1/25	0,04	15	2/50	4/100	20/500
	20	+ 1,3	1/20	0,05	20	2/40	4/80	20/400
	16	+ 1,2	1/16	0,063 (0,06)	25	2/32	4/63	20/320
	12,50	+ 1,1	1/12	0,08	30	2/25	4/50	20/250
Cat 1 : Baisse de vision, malvoyance, amblyopie bilatérale : déficience moyenne	10	+ 1	1/10	0,10	35	2/20	4/40	20/200
	8	+ 0,9	1,25/10	0,125	40	2/16	4/32	20/160
	6,30	+ 0,8	1,6/10	0,16	45	2/12,5	4/25	20/125
	5	+ 0,7	2/10	0,20	50	2/10	4/20	20/100
	4	+ 0,6	2,5/10	0,25	55	2/8	4/16	20/80
Vision rapprochée correcte	3,20	+ 0,5	3,2/10	0,32 (0,3)	60	2/6,3	4/12,5	20/63
	2,50	+ 0,4	4/10	0,40	65	2/5	4/10	20/50
	2	+ 0,3	5/10	0,50	70	2/4	4/8	20/40
	1,60	+ 0,2	6,3/10	0,63 (0,6)	75	2/3,2	4/6,3	20/32
Vision normale	1,25	+ 0,1	8/10 (7/10)	0,80	80	2/2,5	4/5	20/25
	1	0	10/10 (9/10)	1	85	2/2	4/4	20/20
	0,80	- 0,1	12,5/10	1,25	90	2/1,6	4/3,2	20/16
	0,63	- 0,2	16/10	1,6	95	2/1,25	4/2,5	20/12,5
	0,50	- 0,3	20/10	2	100	2/1	4/2	20/10

Annexe : Tableau de correspondance des acuités visuelles
(SNOF)

Prise en charge chirurgicale des hématomas sous - rétiens : résultats et facteurs pronostiques.

Mots-clés : hématome sous rétinien; hémorragie sous-rétinienne, DMLA, activateur tissulaire du plasminogène; rtPA; anti-VEGF ; vitrectomie; tomographie par cohérence optique

Introduction : L'hématome sous - rétinien est une pathologie rare mais grave avec mise en jeu du pronostic visuel. Le but de l'étude est d'évaluer le retentissement fonctionnel des hématomas sous-rétiens traités par vitrectomie, injection sous-rétinienne de rtPA et tamponnement gazeux ainsi que de mettre en évidence la présence de potentiels facteurs pronostiques de bonne récupération visuelle. **Méthode** : Une étude observationnelle, rétrospective a été réalisée au CHU d'Amiens sur 23 yeux ayant bénéficié d'une prise en charge chirurgicale d'hématome sous-rétinien. La récupération visuelle post-opératoire (en logMAR) formait le critère de jugement principal. Plusieurs facteurs pronostiques pré-opératoires ont été analysés, avec notamment l'analyse tomographique pré-opératoire. **Résultats** : L'acuité visuelle (AV) moyenne au diagnostic était de 1,64 +/- 0,7 logMAR. A 12 mois post - opératoire, l'acuité visuelle moyenne était mesurée à 0,92 +/- 0,64 logMAR. Les résultats des analyses univariées montraient un lien statistiquement significatif entre l'amélioration de l'acuité visuelle et certaines données pré-opératoires. **Conclusion** : Notre étude confirme le bénéfice fonctionnel du déplacement chirurgical de l'hématome sous - rétinien par vitrectomie et injection sous-rétinienne de tPA. L'étude des facteurs pronostiques de bonne récupération visuelle pourraient, à l'aide d'autres séries, nous aider à affiner les indications de prise en charge.

Surgery of sub retinal hematomas: results and prognostic factors.

Keywords: sub retinal hematoma; sub retinal hemorrhage, AMD, tissue plasminogen activator; rtPA; anti-VEGF; vitrectomy; optical coherence tomography

Introduction: The sub retinal hematoma is a rare but serious pathology which involves the visual prognosis. The study aims at displaying the functional impact of sub retinal hematomas treated by vitrectomy, sub retinal injection of rtPA and gas tamponade along with highlighting the presence of potential prognostic factors for good visual recovery. **Method** : A retrospective observational study was performed at the Amiens University Hospital on 23 eyes having benefited from a surgical treatment of sub retinal hematoma. Postoperative visual recovery (in logMAR) was the main criterion. Several preoperative prognostic factors were studied, including preoperative tomographic analysis. **Results** : The diagnosed average visual acuity was 1.64 +/- 0.7 logMAR. At 12 months postoperatively, the mean visual acuity was 0.92 +/- 0.64 logMAR. The results of univariate analyzes indicated a statistically significant link between the improvement in visual acuity and certain preoperative data. **Conclusion:** Our study attests to the functional benefits of surgical displacing of the sub retinal hematoma by vitrectomy and sub retinal injection of tPA. The study of prognostic factors for good visual recovery could, with the help of other series, help us becoming more refined when it comes to the indications for treatment.