



**HAL**  
open science

## Les apports du digital en odontologie esthétique

Alexandre Martin

► **To cite this version:**

Alexandre Martin. Les apports du digital en odontologie esthétique. Chirurgie. 2020. dumas-02974945

**HAL Id: dumas-02974945**

**<https://dumas.ccsd.cnrs.fr/dumas-02974945v1>**

Submitted on 22 Oct 2020

**HAL** is a multi-disciplinary open access archive for the deposit and dissemination of scientific research documents, whether they are published or not. The documents may come from teaching and research institutions in France or abroad, or from public or private research centers.

L'archive ouverte pluridisciplinaire **HAL**, est destinée au dépôt et à la diffusion de documents scientifiques de niveau recherche, publiés ou non, émanant des établissements d'enseignement et de recherche français ou étrangers, des laboratoires publics ou privés.



Distributed under a Creative Commons Attribution - NonCommercial - NoDerivatives 4.0 International License

**THESE**

***POUR OBTENIR LE DIPLOME D'ETAT  
DE DOCTEUR EN CHIRURGIE DENTAIRE***

Présentée et publiquement soutenue devant la

Faculté d'Odontologie de Marseille  
(Doyen : Monsieur le Professeur Bruno FOTI)

Aix-Marseille Université  
(Président : Monsieur le Professeur Éric BERTON)

***Les apports du digital en odontologie esthétique***

Présentée par

**MARTIN Alexandre**

23 décembre 1993

AIX EN PROVENCE

Thèse soutenue le **Mercredi 05 février 2020**

Devant le jury composé de

**Président : Professeur ORTHLIEB Jean-Daniel**

**Assesseurs : Docteur GIRAUDEAU Anne**

**Docteur CAMPANA Fabrice**

**Docteur DEVICTOR Alix**



**THESE**

***POUR OBTENIR LE DIPLOME D'ETAT  
DE DOCTEUR EN CHIRURGIE DENTAIRE***

Présentée et publiquement soutenue devant la

Faculté d'Odontologie de Marseille  
(Doyen : Monsieur le Professeur Bruno FOTI)

Aix-Marseille Université  
(Président : Monsieur le Professeur Éric BERTON)

***Les apports du digital en odontologie esthétique***

Présentée par

**MARTIN Alexandre**

23 décembre 1993

AIX EN PROVENCE

Thèse soutenue le **Mercredi 05 février 2020**

Devant le jury composé de

**Président : Professeur ORTHLIEB Jean-Daniel**

**Assesseurs : Docteur GIRAUDEAU Anne**

**Docteur CAMPANA Fabrice**

**Docteur DEVICTOR Alix**

## ADMINISTRATION

*Mise à jour : janvier 2020*

### **Doyens Honoraires**

Professeur Raymond SANGIUOLO†  
Professeur Henry ZATTARA  
Professeur André SALVADORI  
Professeur Jacques DEJOU

### **Doyen Assesseurs**

Professeur Bruno FOTI  
Professeur Michel RUQUET  
Professeur Anne RASKIN

### **Directeurs de Départements**

Formation Initiale Professeur Michel RUQUET  
Recherche Professeur Anne RASKIN  
Formation Continue Professeur Frédéric BUKIET

### **Charges de missions**

Relations Internationales Professeur Hervé TASSERY  
Internat et Diplômes d'études spécialisées Professeur Virginie MONNET-CORTI  
Affaires générales Docteur Patrick TAVITIAN

### **Responsable des Services Administratifs et Techniques**

Madame Katia LEONI

## **LISTE DES ENSEIGNANTS**

### **PROFESSEURS DES UNIVERSITES – PRATICIENS HOSPITALIERS DES CSERD**

BUKIET Frédéric <sup>(58-01)</sup>  
FOTI Bruno <sup>(56-02)</sup>  
MONNET-CORTI Virginie <sup>(57-01)</sup>  
ORTHLIEB Jean-Daniel <sup>(58-01)</sup>  
RASKIN Anne <sup>(58-01)</sup>  
RUQUET Michel <sup>(58-01)</sup>  
TARDIEU Corinne <sup>(56-01)</sup>  
TARDIVO Delphine <sup>(56-02)</sup>  
TASSERY Hervé <sup>(58-01)</sup>

### **PROFESSEUR DES UNIVERSITES**

ABOUT Imad <sup>(65)</sup>

### **MAITRES DE CONFERENCES DES UNIVERSITES – PRATICIENS HOSPITALIERS DES CSERD**

ABOUDHARAM Gérard <sup>(58-01)</sup>	LAN Romain <sup>(57-01)</sup>
BANDON Daniel <sup>(56-01)</sup>	LAURENT Michel <sup>(58-01)</sup>
BELLONI Didier <sup>(57-01)</sup>	LAURENT Patrick <sup>(57-01)</sup>
BOHAR Jacques <sup>(56-01)</sup>	LE GALL Michel <sup>(56-01)</sup>
CAMOIN Ariane <sup>(56-01)</sup>	MAILLE Gérald <sup>(58-01)</sup>
CAMPANA Fabrice <sup>(57-01)</sup>	PHILIP-ALLIEZ Camille <sup>(56-01)</sup>
CATHERINE Jean-Hugues <sup>(57-01)</sup>	POMMEL Ludovic <sup>(58-01)</sup>
ERARD-MAGNO Elisabeth <sup>(56-01)</sup>	PRECKEL Bernard-Éric <sup>(58-01)</sup>
GAUBERT Jacques <sup>(56-01)</sup>	RÉ Jean-Philippe <sup>(58-01)</sup>
GIRAUD Thomas <sup>(58-01)</sup>	ROCHE-POGGI Philippe <sup>(57-01)</sup>
GIRAUDEAU Anne <sup>(58-01)</sup>	STEPHAN Grégory <sup>(58-01)</sup>
GUIVARC'H Maud <sup>(58-01)</sup>	TAVITIAN Patrick <sup>(58-01)</sup>
JACQUOT Bruno <sup>(58-01)</sup>	TERRER Elodie <sup>(58-01)</sup>
LABORDE Gilles <sup>(58-01)</sup>	TOSELLO Alain <sup>(58-01)</sup>

### **MAITRES DE CONFERENCES DES UNIVERSITES ASSOCIES**

BLANCHET Isabelle <sup>(56-01)</sup>  
MENSE Chloé <sup>(58-01)</sup>

### **ASSISTANTS HOSPITALIERS ET UNIVERSITAIRES**

AL AZAWI Hala <sup>(56-01)</sup>	HAHN-GOLETTI Larissa <sup>(58-01)</sup>
ANTEZACK Angeline <sup>(57-01)</sup>	LIOTARD Alica <sup>(58-01)</sup>
BACHET-DORISON Damienne <sup>(56-01)</sup>	MANSUY Charlotte <sup>(58-01)</sup>
BALLESTER Benoît <sup>(58-01)</sup>	MARTIN William <sup>(56-01)</sup>
BARBERO Magali <sup>(56-01)</sup>	MATTERA Rémi <sup>(56-01)</sup>
CAMBON Isabelle <sup>(56-01)</sup>	MELLOUL Sébastien <sup>(57-01)</sup>
CASAZZA Estelle <sup>(56-01)</sup>	PARFU Anne <sup>(58-01)</sup>
CASTRO Romain <sup>(57-01)</sup>	PASCHEL Laura <sup>(58-01)</sup>
DAVID Laura <sup>(56-01)</sup>	PILLIOL Virginie <sup>(58-01)</sup>
DEVICTOR Alix <sup>(58-01)</sup>	REPETTO Andréa <sup>(58-01)</sup>
DODDS Mélina <sup>(58-01)</sup>	ROMANET Yvan <sup>(57-01)</sup>
DRAUSSIN Thierry <sup>(56-02)</sup>	SANTUNIONE Charlotte <sup>(58-01)</sup>
DUMAS Cathy <sup>(57-01)</sup>	SILVESTRI Frédéric <sup>(58-01)</sup>
HADJ-SAID Medhi <sup>(57-01)</sup>	VINAÏ Michael <sup>(56-01)</sup>

### **ASSISTANTS DES UNIVERSITES ASSOCIES**

HOUVENAEGHEL Brice <sup>(57-01)</sup>  
LE FOURNIS Chloé <sup>(57-01)</sup>

Intitulés des sections CNU :

- 56<sup>ème</sup> section : Développement, croissance et prévention
- 56-01 Odontologie pédiatrique et orthopédie dento-faciale
- 56-02 : Prévention – Epidémiologie – Economie de la santé – Odontologie légale
- 57<sup>ème</sup> section : Chirurgie orale ; Parodontologie ; Biologie Orale
- 57-01 : Chirurgie orale – Parodontologie – Biologie orale
- 58<sup>ème</sup> section : Réhabilitation orale
- 58-01 : Dentisterie restauratrice – Endodontie – Prothèses – Fonction-Dysfonction – Imagerie – Biomatériaux

L'auteur s'engage à respecter les droits des tiers, et notamment les droits de propriété intellectuelle. Dans l'hypothèse où la thèse comporterait des éléments protégés par un droit quelconque, l'auteur doit solliciter les autorisations nécessaires à leur utilisation, leur reproduction et leur représentation auprès du ou des titulaires des droits. L'auteur est responsable du contenu de sa thèse. Il garantit l'Université contre tout recours. Elle ne pourra en aucun cas être tenue responsable de l'atteinte aux droits d'un tiers

*Mes remerciements ;*

*Au président de ce jury, Monsieur le Professeur Orthlieb,*

*Je vous remercie de m'avoir fait l'honneur de présider ce Jury,*

*L'enseignement que vous avez su m'apporter pendant ces années a toujours été juste mais surtout généreux, bien souvent il dépassait le simple domaine de l'odontologie.*

*Parfois dans votre bureau pour parler de mes rattrapages... Mais aussi pour discuter de nombreux sujets notamment du numérique, sujet pour lequel vous avez un fort attrait. J'espère que ce travail confortera l'engouement que vous avez pour ces technologies.*



*A Madame la Docteure Giraudeau,*

*Je vous remercie pour l'enseignement que vous m'avez apporté en occluso tous ces mercredis à travailler avec vous.*

*Nous parlions aussi souvent de l'articulateur numérique, cette thèse n'en traite malheureusement que très peu, pourtant ce n'est pas l'envie que me manque d'essayer de vous y convertir.*

*Plus d'un an après avoir quitté la faculté, passer dans votre bureau pour reprendre ces discussions a toujours été un plaisir.*

*A Monsieur le Docteur Campana,*

*Je vous remercie d'avoir accepté de faire partie de ce jury,*

*Je n'ai travaillé que très peu avec vous, mais je me souviens très bien de votre aide lors d'une extraction pendant une vacation d'urgence où le matériel se faisait rare.*

*Je vous remercie de l'aide que vous m'avez apportée ce jour-là mais surtout de l'enseignement sur l'évaluation préopératoire qui l'accompagnait et que j'applique depuis tous les jours.*

*Très respectueusement,*

*A Monsieur le Docteur Devictor,*

*Je te remercie d'avoir dirigé cette thèse,*

*Je n'ai pas travaillé avec toi pendant mes années cliniques, ce travail en a été l'occasion.*

*Tu as pris le temps ces mercredis après-midi où je venais à la clinique pour m'aider à traiter ce vaste sujet de l'esthétique et ce jusqu'au dernier moment.*

*Malgré une période chargée pour toi et une forte sollicitation pendant cette vacation tu as toujours pris le temps de répondre à mes questions cliniques sur l'élongation coronaire ou le collage que je te posais à ce moment.*

*Ce travail est l'expression de mes remerciements les plus sincères.*

*A mes parents,  
Maman, Papa, vous avez donné sans compter pendant tant d'années, j'espère vous offrir le meilleur des remerciements !*

*A mes grands-parents,  
Qui ont toujours étaient là, s'il existait une compétition des meilleurs grands-parents vous la gagnerez haut la main tous les ans !*

*A ma mémé choux,  
Ce n'est pas tout le monde qui a la chance d'avoir une aussi extraordinaire ARRIERE grand-mère,*

*A ma sœur,  
Parce que je t'aime et que tu es ma petite sœur, je n'arrêterai jamais de t'embêter.*

*A mes oncles,  
Parce que vous avez toujours pris soin de moi, et que j'ai toujours pu compter sur vous.*

*A mon beb,  
Voilà 3ans qu'on parle de cette date... enfin*

*Au clan des Fils,  
Alex, Romain, Kewan, Guillaume, Coco, La stolp, Le so et le Dung  
On a été débile, on l'est surement encore, en tout cas je suis content que ce soit avec vous !*

*Mention spécial fils :  
Le fils 1, 12 ? Fiso fils tu le C, plus de 20ans que t'es le sang !*

*A mes amis de la Fac,  
Amandine, Camille, Audrey, Nico, Lolo, Toto, Loic, Floflo, Tonio...  
Vous avez rempli mes années d'études de souvenirs !*

*A toute cette grande famille, Tordjman, Chiche, Tobelem et Chicha !*

*A toutes les personnes qui me sont chères ;  
La famille Pitisi, Rahamatoulla, Pailler, Germot,*

## Table des matières

<b>I/ L'analyse esthétique en odontologie.....</b>	<b>5</b>
<b>1.1 Analyse esthétique extraorale .....</b>	<b>5</b>
1.1.1 Analyse de face : .....	5
1.1.2 Analyse de profil : .....	6
1.1.3 Proportions de la face .....	7
<b>1.2 Analyse esthétique dento-labiale .....</b>	<b>8</b>
<b>1.3 Analyse subjective de l'esthétique.....</b>	<b>17</b>
<b>II/ Les thérapeutiques analogiques en odontologie esthétique .....</b>	<b>18</b>
<b>2.1 Contact patient/praticien .....</b>	<b>18</b>
<b>2.2 La documentation analogique .....</b>	<b>18</b>
2.2.1 Les empreintes : .....	18
2.2.2 Articulateur : .....	19
2.2.3 Dispositif d'indexation des lignes de références : .....	20
2.2.4 La photographie : .....	20
2.2.5 La fiche de laboratoire : .....	22
<b>2.3 Réalisation du projet diagnostique : .....</b>	<b>22</b>
2.3.1 Masque direct .....	22
2.3.2 Wax-up diagnostique : .....	23
<b>2.4 Transfert du projet .....</b>	<b>23</b>
<b>2.5 Modifications : .....</b>	<b>24</b>
<b>III/ L'univers digital en odontologie esthétique.....</b>	<b>26</b>
<b>3.1 Principe d'acquisition digitale : .....</b>	<b>26</b>
<b>3.2 Outils digitaux : .....</b>	<b>26</b>
3.2.1 Photographie : .....	26
3.2.2 Imagerie 3D : .....	28
3.2.3 Empreinte optique : .....	29
3.2.5 Articulateur virtuel : .....	30
<b>IV/ Les thérapeutiques digitale en odontologie esthétique : .....</b>	<b>31</b>
<b>4.1 Historique : .....</b>	<b>31</b>
<b>4.2 Premier contact : .....</b>	<b>31</b>
<b>4.3 La documentation digitale : .....</b>	<b>32</b>
4.3.1 La photographie : .....	32
4.3.2 Empreinte : .....	34
<b>4.4 Réalisation du projet : .....</b>	<b>34</b>
4.4.1 Planification 2D : .....	34
4.4.2 Planification 3D : .....	37
4.4.3 Impression du projet prothétique : .....	39
<b>4.5 Transfert du projet : .....</b>	<b>40</b>
<b>4.6 Modification : .....</b>	<b>41</b>

4.7 Possibilités d'exportation : .....	41
<i>V/ Les apports du digital</i> .....	44
<i>LISTE DES FIGURES</i> :.....	<i>i</i>
<i>LISTE DES TABLEAUX</i> : .....	<i>l</i>
<i>BIBLIOGRAPHIE</i> : .....	<i>A</i>

# Introduction

«La santé est un état de complet bien-être physique, mental et social et ne consiste pas seulement en une absence de maladie ou d'infirmité » Article 1 Constitution OMS

Notre apparence joue un rôle déterminant dans notre identité sociale. Elle constitue le principal moyen de communication non verbale et d'intégration sociale.

Le visage, plus particulièrement la bouche, étant depuis l'enfance l'élément permettant les premières impressions. (1)

L'esthétique dentaire s'impose aujourd'hui comme un moyen d'améliorer l'estime de soi.

Elle contribue ainsi à un bien-être physique, par l'absence de douleur, mental et social par la « restauration d'un sourire ».

L'esthétique dentaire a de tout temps été un sujet de préoccupation. Aujourd'hui l'exposition de sujets aux corps et aux sourires « parfaits » dans les médias amplifie ce phénomène et imprègne dans l'imaginaire collectif des normes visuelles. (2)

En effet on constate dans les cabinets dentaires que cette demande est de plus en plus présente avec près de 60% des patients qui ont des attentes esthétiques. (3)

« Biomimétique, bioémulation » Magne et Belser « No post no crown » Pascal Magne

Ces termes traduisent un changement de paradigme depuis ces dernières années.

En effet, nous avons pu observer le passage d'une dentisterie basée sur une rétention mécanique à une dentisterie adhésive. Ceci a considérablement bouleversé l'approche de nos thérapeutiques. (4)

L'évolution des matériaux et des techniques permet aujourd'hui une économie tissulaire qu'il est nécessaire de respecter.

Gil Tirlet en décrivant le « gradient thérapeutique » prône une dentisterie moderne basée sur l'utilisation de la technique la moins invasive possible. (5)

Ceci dans le but de répondre au mieux à la demande du patient tout en préservant au maximum les tissus.

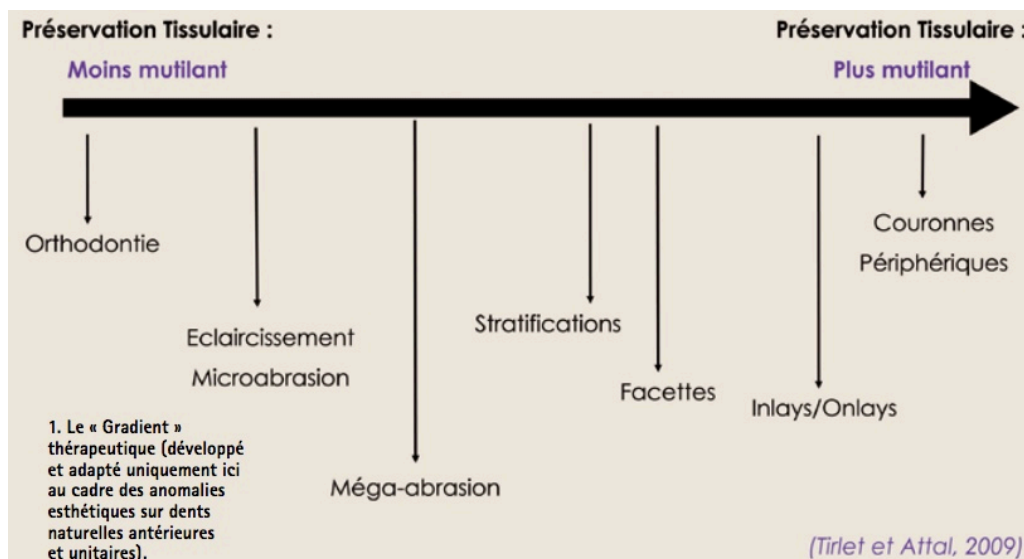


Figure 1 : Le gradient thérapeutique selon Tirlet et Attal.

*« Les meilleures conditions de travail sont réunies quand dentiste, prothésiste et patient peuvent se concerter durant toute l'élaboration d'un travail »*

G. Ubassy, technicien de laboratoire

Une approche moderne de la communication, quant à elle, s'oriente vers une notion de collaboration et d'échange avec un dialogue patient-praticien-technicien. Mettant ainsi au centre de ce trio la conception du projet thérapeutique.

Il revient à la charge du praticien de transmettre au prothésiste la demande du patient et les éléments lui permettant l'élaboration d'un projet diagnostique conforme. Il devra impérativement faire participer le patient à l'accomplissement de ce dernier tout en lui faisant prendre conscience des impératifs techniques liés à la pratique.

« Faisabilité, Reproductibilité et prédictibilité » sont des termes inhérents à la pratique dentaire actuelle.

Aujourd'hui le chirurgien-dentiste doit garantir que les raisons de l'intervention seront fixées d'un commun accord avec le patient et que le résultat esthétique est parfaitement prévisible.

L'entrée ces dernières années du digital en odontologie se veut être une réponse à une pratique de plus en plus exigeante. Basée sur la planification en amont des thérapeutiques, cette approche tend à simplifier notre exercice.

Quels apports peut-on en retirer ?

Pour répondre à cette question nous définirons dans un premier temps les critères esthétiques actuels, véritables guides de nos thérapeutiques.

Après un état des lieux des techniques analogiques couramment utilisées en esthétique, il sera nécessaire de découvrir et de comprendre l'univers digital en odontologie.

Puis la réalisation d'un cas clinique, basé sur un protocole issu de nos recherches bibliographiques, nous permettra d'exposer le principe de fonctionnement des thérapeutiques digitales afin d'en comprendre les intérêts lors de planification esthétique.



## **I/ L'analyse esthétique en odontologie**

L'esthétique peut être définie comme un « Traitement qui vise à l'amélioration de l'aspect du corps » (Définition Larousse) ou « Qui est motivée par la perception et la sensation du beau » (Définition Larousse).

Les mots perception et sensation donnent un caractère nuancé au terme de beauté, et montrent à quel point c'est un domaine difficile à appréhender.

Pour pouvoir reconstruire quelque chose de beau il faut en comprendre les principes. Le dictionnaire Larousse définit la beauté comme « Qualité de quelqu'un, de quelque chose qui est beau, conforme à un idéal esthétique ».

Il est donc nécessaire de définir les critères permettant à nos traitements de répondre aux données esthétiques modernes.

Une analyse extra-orale, intra-orale, dentaire et gingivale est un point de départ indispensable.

### **1.1 Analyse esthétique extraorale**

Afin d'analyser l'harmonie du visage il est nécessaire d'indexer les références esthétiques de la face du patient.

Pour cela le patient devra se tenir parfaitement droit et son regard devra être fixé sur l'horizon l'analyse se fera :

- De face pour examiner la symétrie et les lignes de références
- De profil pour évaluer la situation des lèvres et des bases osseuses
- Des proportions des différents étages de la face

#### **1.1.1 Analyse de face :**

##### **Plan frontal :**

Les référentiels horizontaux sont définis par deux lignes de références :

- La ligne bi pupillaire : est définie comme la ligne passant par le centre des pupilles.
- La ligne bi commissurale : joint les deux commissures labiales.


La plus utilisée est la ligne bi pupillaire. Cependant dans 12% des cas l'analyse met en évidence une asymétrie verticale correspondant à une différence de hauteur droite/ gauche au niveau orbitaire. (6)

Ce qui conduira à modifier le référentiel horizontal en choisissant la ligne bi commissurale lorsqu'elle est parallèle à la ligne d'horizon ou la bissectrice de l'angle formée par la ligne bi pupillaire et la ligne bi commissurale le cas échéant. (7)

### Plan sagittal :

Le référentiel vertical est défini par la ligne médiane : elle passe par la glabelle, la pointe du nez et le gognion. Elle permet de quantifier les asymétries. (8)

La symétrie parfaite n'est pas un élément à rechercher. En effet de légères irrégularités produisent un aspect agréable lorsqu'on analyse un visage dans son ensemble.(Fig 3)



### **1.1.2Analyse de profil : (1)(9)**

#### La ligne E :

Ou ligne esthétique de Ricket, passe de la pointe du nez au pogonion. (Fig 4)  
Elle entretient en moyenne une distance de 4 millimètres avec la lèvre supérieure et 2 millimètres avec la lèvre inférieure.  
Une distance inférieure définit un profil plutôt convexe tandis qu'une distance supérieure définira un profil plutôt concave.

#### L'angle naso-labial :

Permet l'analyse du rapport entre le nez et la lèvre supérieure, sa valeur moyenne est comprise entre 90-100 degrés pour les hommes et 100 et 120 degrés pour les femmes. (Fig 4)  
Une modification de ces valeurs peut être le signe d'une dysharmonie horizontale pouvant conduire à une prise en charge orthodontique.

#### La position sagittale des incisives :

Les incisives centrales permettent un soutien de la lèvre supérieure. Une dysharmonie des bases osseuses peut entraîner une position sagittale des incisives trop en avant ou en arrière.

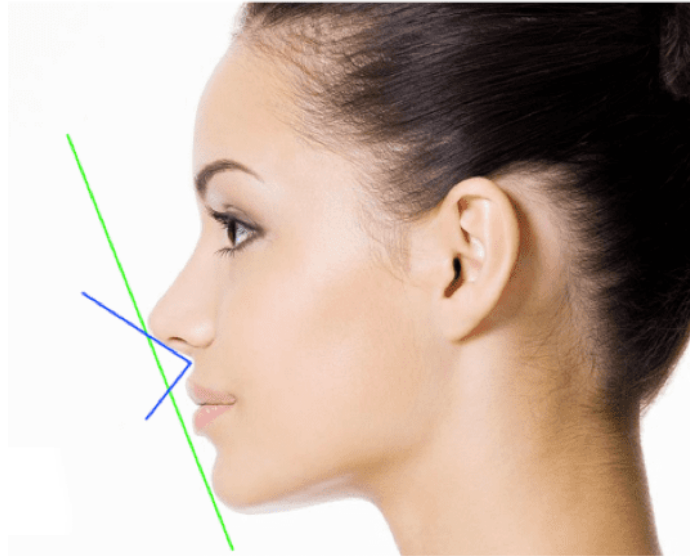


Figure 4 : Illustration des lignes de profil (Ligne verte représente la ligne E, Ligne bleue représente l'angle naso labial).

### 1.1.3 Proportions de la face

L'harmonie de la face est objectivée par une égalité relative des différents étages de celle-ci. (10) (Étage supérieur, moyen et inférieur Fig 5.A)

L'étage inférieur attire le regard de par ses expressions et sa dynamique. Sur cette partie du visage nous pouvons intervenir en interceptant et en réglant les problèmes de dimension verticale d'occlusion si nécessaire. (9)(11)

Les proportions de l'étage inférieur de la face :  
Idéalement le tiers supérieur s'étend jusqu'au stomion et est occupé par la lèvre supérieure, les deux tiers inférieurs sont occupés par la lèvre inférieure et le menton. (1) Fig 5.B

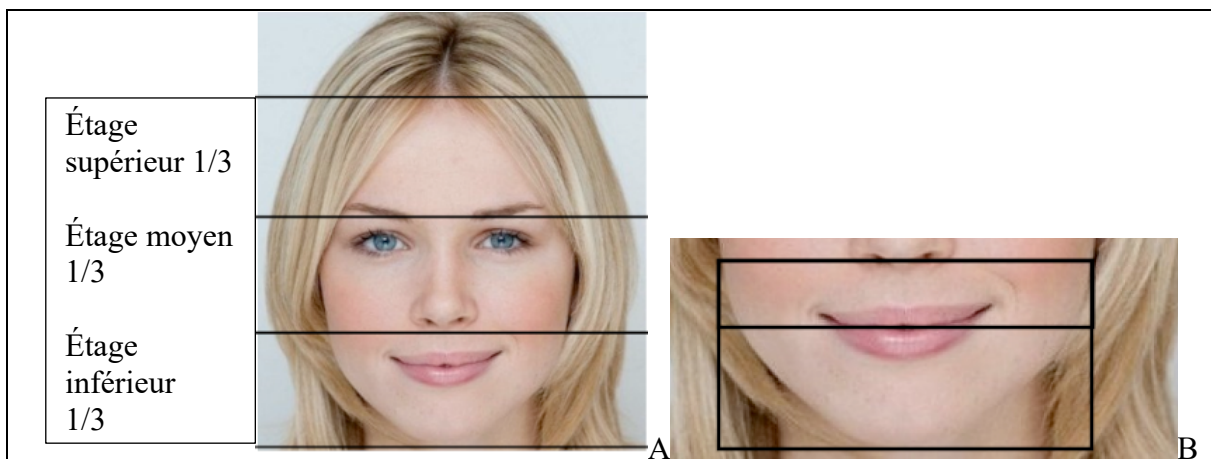


Figure 5 : Les proportions de la face A : Vue de face mettant en évidence les proportions d'un visage idéal. B : Proportions idéal de l'étage inférieur de la face.

## 1.2 Analyse esthétique dento-labiale (12) (13)

« Un défaut dans les tissus environnants ne peut pas être compensé par la qualité de la prothèse dentaire et vice versa » Magne et Belser.

L'esthétique en odontologie, basée initialement sur des considérations purement dentaires, a vu son champ s'élargir au fil du temps en intégrant des critères parodontaux. Aujourd'hui on assiste à une véritable « révolution du rose » démontrant parfaitement l'importance de l'esthétique parodontale dans nos traitements.

Il est donc nécessaire d'utiliser une check-list esthétique adaptée, la check-list de Belser actualisée par le Pr Pascal Magne apparaît comme une classification intéressante et très utilisée.

Critères esthétiques fondamentaux objectifs :

- 1 : Santé gingivale
- 2 : Fermeture de l'embrasure gingivale
- 3 : Axes dentaires
- 4 : Zénith du contour gingival
- 5 : Équilibre des festons gingivaux
- 6 : Niveau du contact inter-dentaire
- 7 : Dimensions relatives des dents
- 8 : Forme dentaire
- 9 : Caractérisation de la dent
- 10 : État de surface
- 11 : Couleur
- 12 : Configuration des bords incisifs
- 13 : Ligne de la lèvre inférieure
- 14 : Symétrie du sourire

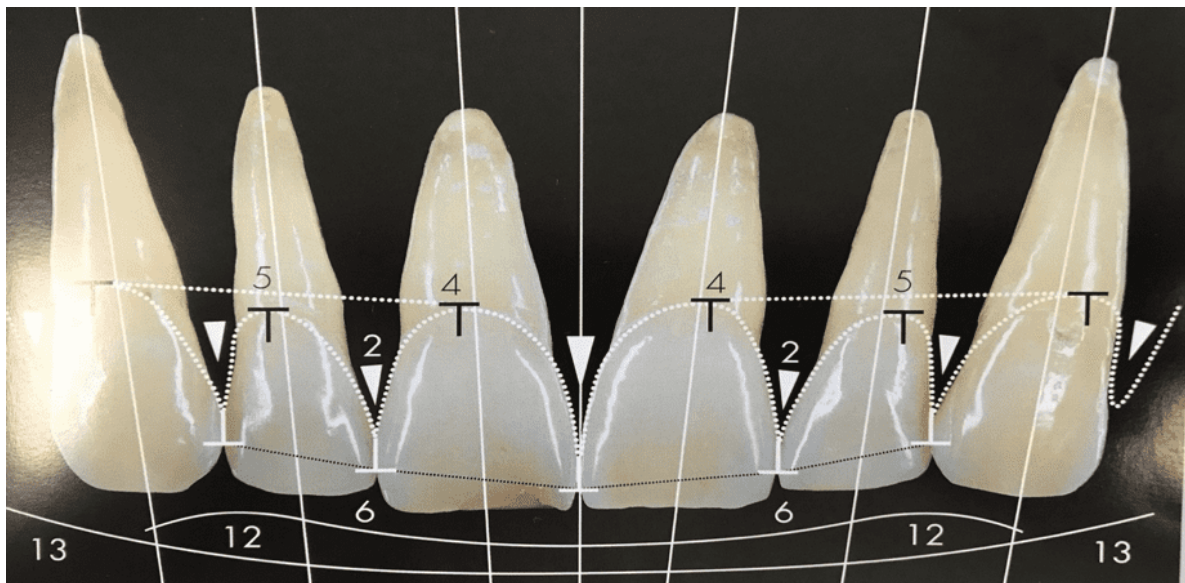


Figure 6 : Check list esthétique de Belser mise à jour par Magne.

### La santé parodontale :

Un parodonte sain va être caractérisé par :

- L'absence de symptomatologie, mais il ne permet pas à lui seul de juger la qualité parodontale.

- Sa couleur :

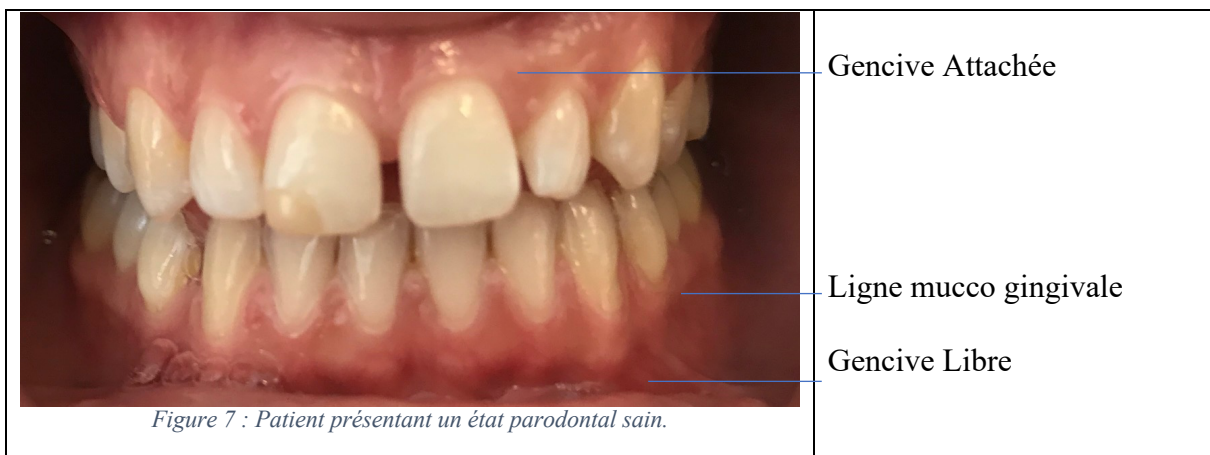
La gencive attachée est couleur corail et possède une texture peau d'orange.

La gencive libre quant à elle est rosée et sa surface est mate.

La muqueuse alvéolaire séparée de la gencive attachée par la ligne mucco-gingivale est généralement couleur rouge. (14)

- La qualité de l'attache épithéliale est objectivée grâce à une sonde parodontale : l'attache doit se trouver entre 1 et 4 millimètres de la jonction couronne racine. (15)

-Le saignement au sondage est un signe mineur de l'inflammation parodontale. (16)



### La fermeture de l'embrasure gingivale :

Lorsque la gencive est saine et le contact inter dentaire présent, la papille vient remplir l'espace inter proximal et prend une forme de pyramide.

Cette papille inter dentaire est intimement liée au contact inter proximal.

En effet selon Tarnow, si la distance entre la crête osseuse et le point de contact inter dentaire est de cinq millimètres, au niveau du point de contact, il y a 100% de chance que le parodonte colonise cet espace. (17)

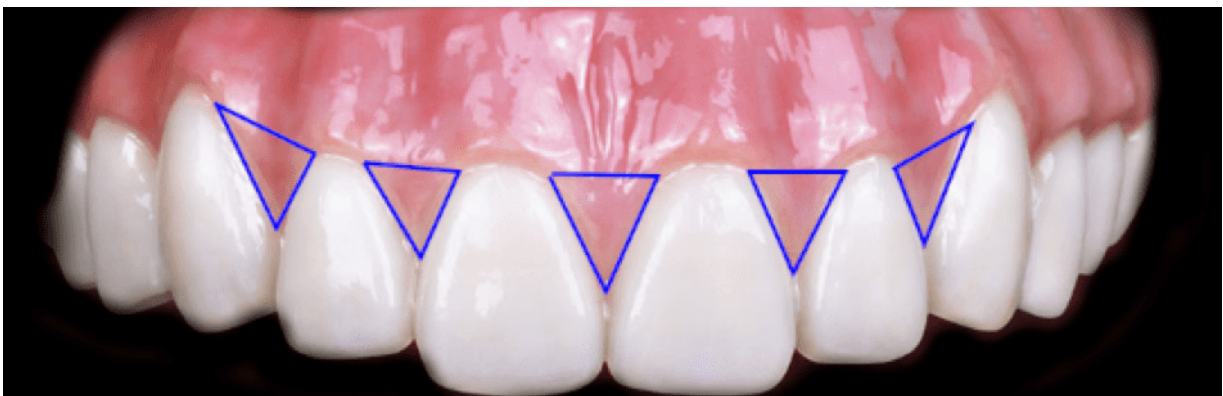


Figure 8 : Papille inter dentaire (délimitée par les tracés bleus) remplissant l'espace inter-proximal.

### Les axes dentaire/ Les zéniths :

L'axe dentaire passe du sommet du bord incisif au zénith de la couronne clinique. Le zénith étant généralement déporté en distal, l'axe des dents antérieures a tendance à converger en mésial. (Fig 9) (18)

Ils sont à considérer au plus tôt, car ils sont intimement liés à la morphologie parodontale.

Des variations d'axes dentaires, ne sont pas considérées comme inesthétiques, c'est le cas de l'incisive latérale qui possède souvent un axe dentaire parfaitement droit.(19)

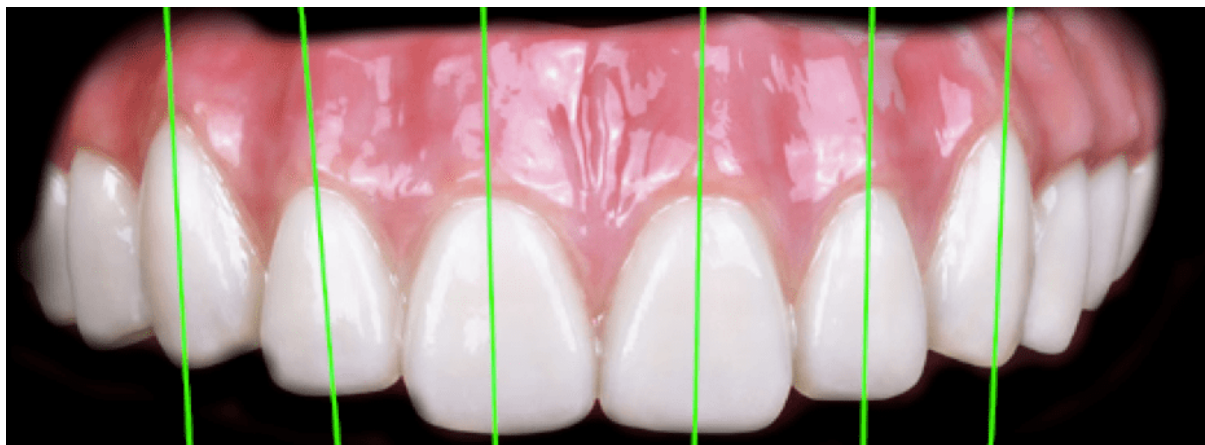


Figure 9 : Illustration des axes dentaire (Tracés vert : Axes dentaire).

### Les collets :

Il est considéré comme esthétique que les collets gingivaux des incisives centrales maxillaires ainsi que celui des canines soient symétriques et en position apicale par rapport à ceux des latérales.

L'idéal résiderait dans le fait que la ligne des collets des canines soit parallèle à celle des collets des incisives maxillaires. (Fig 10) (20)

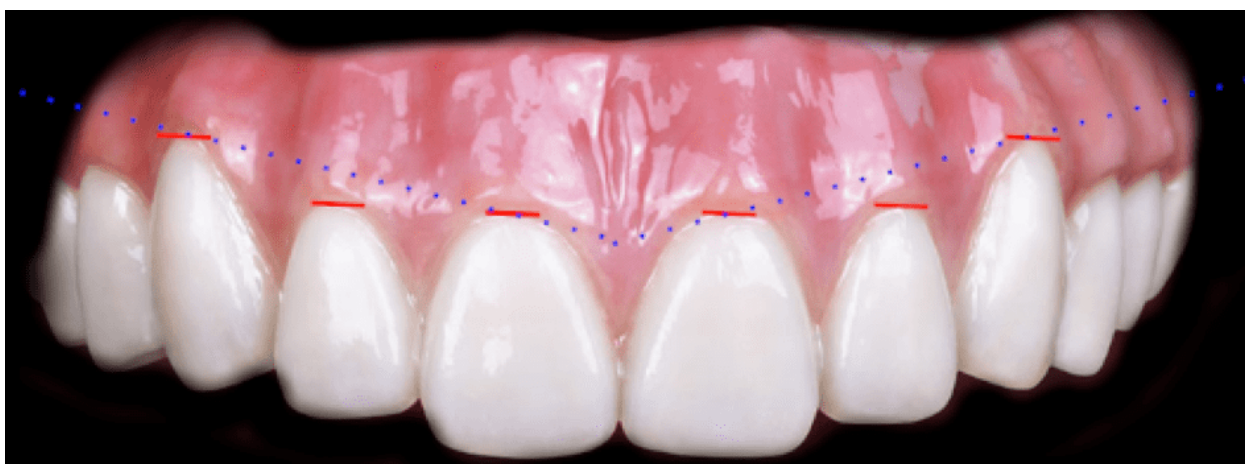


Figure 10 : Illustration de la position idéale des collets dentaire (Rouge : Position des collets Bleu : Ligne joignant les collets des incisives centrales et des canines).

### Niveau du contact inter dentaire :

Morley décrit des aires de contact de plus en plus réduites et apicales pour les dents postérieures.(21)

Le contact entre les deux centrales représente 50% de la longueur de l'incisive centrale et ce de manière décroissante : 40% pour la latérale et la centrale et 30% pour la canine et la latérale.

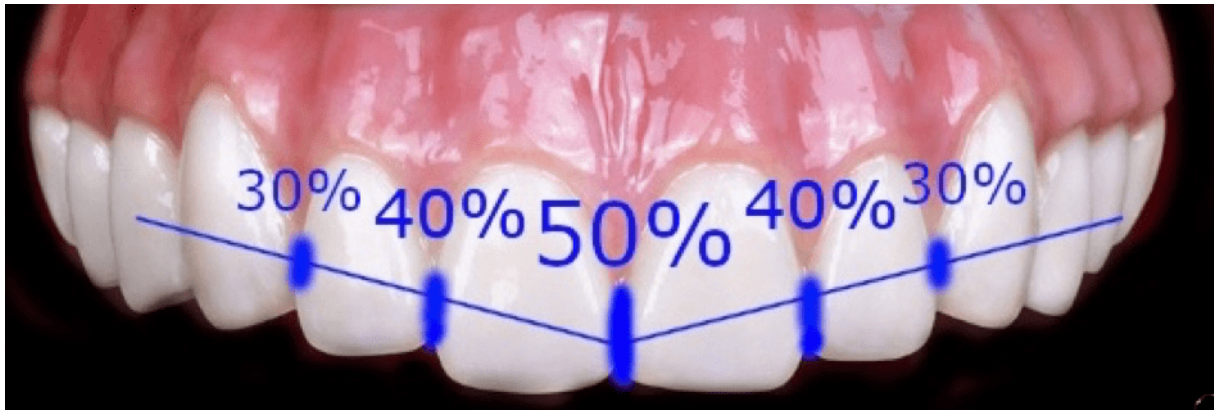


Figure 11 : Aires de contact inter-dentaires (Zones Bleues : Aires de contact Ligne bleu : Position plus apicale des aires de contact en postérieur).

### Les proportions :

La proportion des dents antérieures dans le cadre labial a longtemps fait l'objet de débat. Initialement le rapport de proportion dans le plan frontal décrit par la littérature est proche du nombre d'or, cependant ce rapport a de nombreuses fois été remis en cause. (22) (23) (24)

Ces rapports de proportion sont à utiliser comme des repères lors de reconstruction du bloc incisivo-canin. En effet l'application directe du nombre d'or conduit à une arcade trop étroite dans le sens mésio-distal. (12)

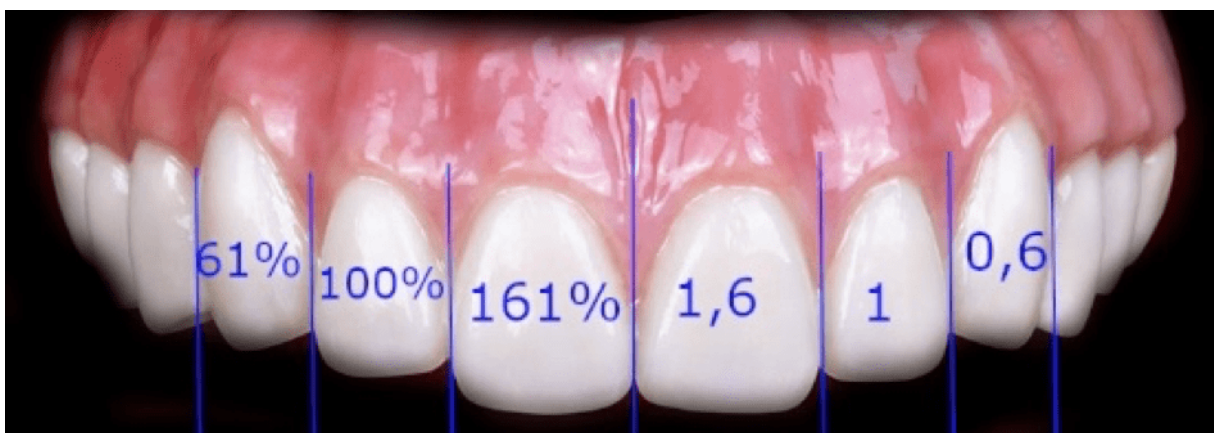


Figure 12 : Proportions des dents antérieures dans le cadre labial en vue frontale selon le nombre d'or . Ces proportions ne sont applicables que sur une hémie-arcade (de la ligne interincisive à la partie distale de la canine).

Les proportions relatives dent par dent décrites par Magne et Belser dans leurs études sont :

- Le rapport longueur, largeur de l'incisive centrale et de la canine, est le même (compris en 77 et 86%)
- Le rapport longueur, largeur des incisives latérales, est légèrement inférieur (compris entre 76 et 79%)
- Ces dimensions sont varient légèrement en fonction du sexe. (25)(12)

Afin de donner un ordre de grandeur de l'incisive centrale nous retiendrons que son diamètre mésio-distal est généralement compris entre 8,3 et 9,3 millimètres et sa hauteur entre 10,4 et 11,2 millimètres. (26)

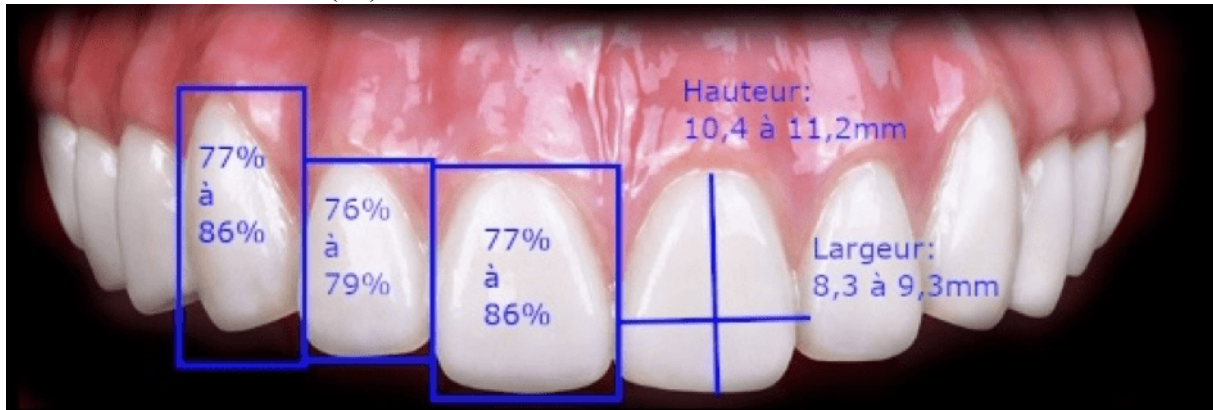





Figure 13 : Proportions relatives des dents antérieures (Le tracé des rectangles en bleus permet le calcul du rapport longueur/largeur de chaque dents).

#### Forme des dents : (27)


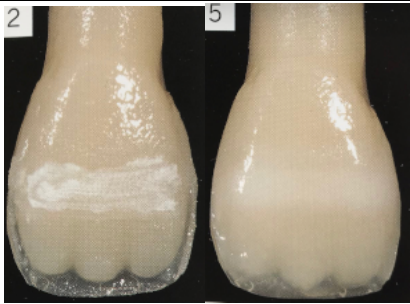
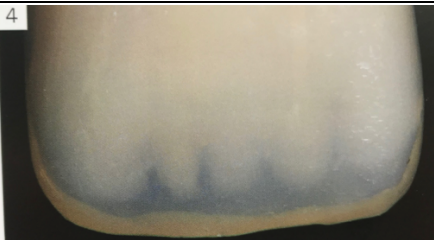
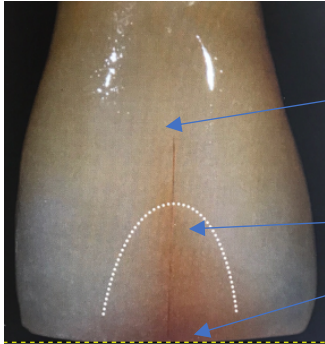
On peut distinguer 3 formes fondamentales de dents :

<p>-Carrée : Lignes de transition et lobes marqués et parallèles.</p>	 <p>Figure 14 : Incisives de forme carrée.</p>
<p>-Ovoïde ou ovale : Lignes de transition douces et convergent en incisif et au collet</p>	 <p>Figure 15 : Incisives de forme ovoïde.</p>
<p>-Triangulaire ou conique : Lignes de transition marquées et convergent au collet</p>	 <p>Figure 16 : Incisives de forme triangulaires.</p>



Caractérisation : (27)

La perception de la couleur d'une dent va dépendre en partie de son environnement. Vanini définit donc une classification des caractérisations et des pigmentations généralement retrouvées permettant, grâce à cette cartographie, une meilleure approche de la couleur et un rendu plus naturel.

<p>-Chromaticité des mamelons : Généralement blanc chez les jeunes et plus brun lors du vieillissement.</p>	 <p>Figure 17 : Stratification d'une incisive centrale mettant en évidence l'importance de la chromaticité des mamelons.</p>
<p>-Couleur du tiers médian.</p>	 <p>Figure 18 : Stratification d'une incisive centrale mettant en évidence l'impact du tiers médian sur le rendu final.</p>
<p>-Le halo incisal : Résulte du phénomène d'opalescence</p>	 <p>Figure 19 : Prise de vue macroscopique mettant en évidence le halo incisal.</p>
<p>-Les points chromatiques : Ils correspondent à l'accumulation de pigment ou à une dysharmonie de la structure de l'émail pouvant créer des « spots » bruns ou ambrés. La vieillesse peut créer grâce à l'abrasion sur de nombreuses années des fissures entraînant l'infiltration de pigment et une couleur plus brune.</p>	 <div data-bbox="1262 1509 1458 1760" style="border: 1px solid black; padding: 5px;"> <p>Fissure</p> <p>« Spot brun »</p> <p>Abrasion</p> </div> <p>Figure 20 : Prise de vue macroscopique mettant en évidence les points chromatiques</p>
<p>-Les fissures, les cracks et fractures entraînent une modification de la micro-géographie.</p>	

### État de surface :

La surface dentaire est caractérisée par sa :

- Micro-géographie : qui correspond aux dépressions et reliefs à la surface de l'émail
- Macro-géographie : qui correspond aux lobes et sillons

L'état de surface influence grandement la réflexion de la lumière.

Pour exemple les dents jeunes et lisses reflètent mieux la lumière que les dents âgées .(28)

### Couleur :

La couleur peut être décomposée en 3 dimensions : la saturation, la tonalité et la luminosité.

Les propriétés de la dentine influencent :

- La saturation qui va déterminer la quantité de couleur
- La tonalité ,qui correspond à la tonalité chromatique plus souvent appelée teinte ,est le paramètre le moins important (29).

Les propriétés de l'émail influencent :

-La luminosité (30), qui définit la capacité de réflexion de la lumière ,est considéré comme le paramètre le plus important.

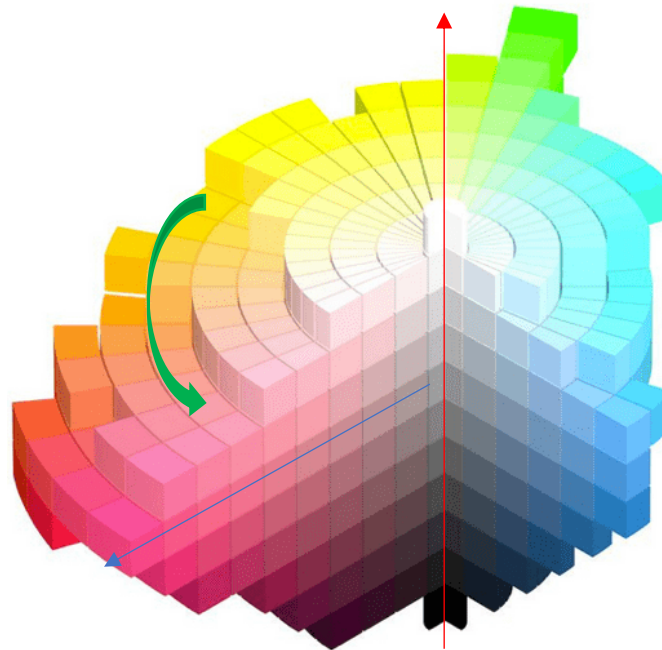


Figure 21 : Diagramme de Munsell

Cette approche de la couleur est illustrée par le diagramme de Munsel ci-dessus :

- La teinte est définie par les cercles horizontaux (Flèche verte)
- L'axe central définit la luminosité (Flèche rouge)
- La saturation est mesurée radialement depuis l'axe central (Flèche bleue)

La combinaison de ces deux propriétés différentes de l'émail et de la dentine sous-jacente donne une pénétration maximale de la lumière au niveau du bord libre, donc une luminosité minimale. (29)

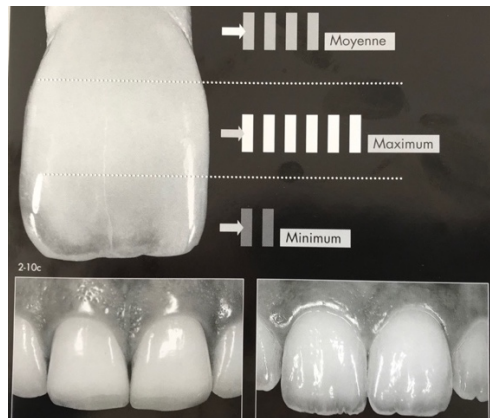


Figure 22 : Degré de luminosité de l'émail en fonction du soutien dentinaire.

Les propriétés optiques résultantes d'une inhomogénéité de l'état de surface et du soutien dentinaire permettent de définir d'autres dimensions donnant un caractère naturel (31)(12):

**L'opacité et la translucidité** : Qui correspond à la capacité d'un corps à laisser pénétrer la lumière :

-La masse dentinaire a tendance à bloquer de nombreuses longueurs d'ondes on parle d'opacité.

-L'émail quant à lui permet une meilleure pénétration de la lumière on parle de translucidité (32)

Ceci implique des phénomènes de réflexion et de transmission de la lumière dus aux caractérisations : mamelons dentinaires, tâches, fissures, lignes de transitions.

On parle alors d'**opalescence** : phénomène qui laisse pénétrer certaines longueurs d'ondes et en rejette vers l'observateur (notamment au niveau du bord libre).

#### Les bords incisifs :

Les bords incisifs présentent généralement des mamelons chez les jeunes adultes qui ont tendance à s'effacer par la fonction.

Le bord incisif est plat et fin, et les angles inter-incisifs forment des angles de plus en plus obtus en postérieur.(13)(12)

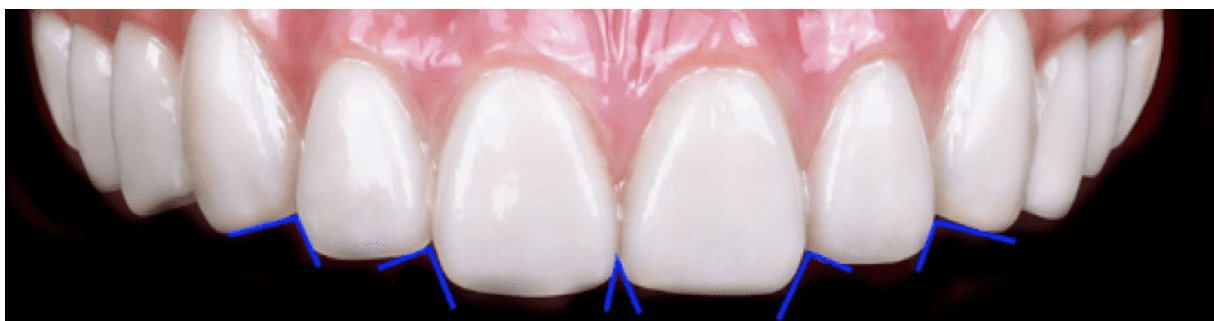
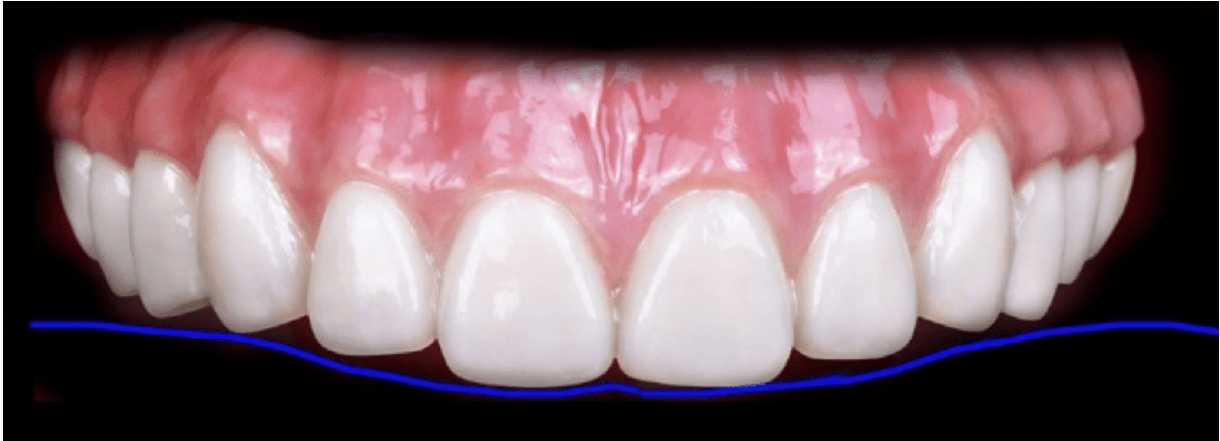


Figure 23 : Angles inter-incisifs (tracés bleu) des six dents antérieures maxillaires

### Ligne lèvre inférieure :

Pour un rendu esthétique, la courbe définie par les bords libres des dents antérieures doit être harmonieusement définie par le cadre labial, notamment par la lèvre inférieure et le cadre facial. (10)

- Les bords libres des incisives affleurent la lèvre inférieure.
- Les latérales suivent la courbure de la lèvre en se trouvant en 0,5mm et 1,5mm de cette dernière.
- Les canines affleurent la lèvre inférieure.(12)(16)



*Figure 24 : Position théorique de la lèvre inférieure représentée par la ligne bleue*

### La symétrie :

Les bords libres des incisives centrales sont parallèles à la ligne bi-pupillaire et de manière idéale la ligne interincisive est parfaitement verticale et centrée sur la ligne médiane.(12)

Cependant le décalage de la ligne interincisive n'est pas considéré comme inesthétique. Mais une déviation de cette ligne peut amener à un échec esthétique, elle doit donc être absolument verticale. (6)(33)

### 1.3 Analyse subjective de l'esthétique

L'aspect purement objectif de la beauté basé sur la normalisation du visage a pendant de nombreuses années été considéré comme le Graal de l'esthétique.

Cependant les critères propres aux stimuli qui engendrent le sentiment de beauté résident dans les variations du « normal ».

« *On ne peut être beau si l'on n'est pas normal, mais on peut être normal sans être beau.* » (Philippe, 2014)(34)

Ainsi nous pouvons prendre comme exemple le diastème incisif, parfois appelé « dent du bonheur ». Même si son apparition dans les médias est de moins en moins présent, il constitue parfois une demande : notamment dans les pays d'Afrique.(35)



Figure 25 : Vanessa Paradis : Visage séduisant porteur d'un diastème interincisif.

La société occidentale actuelle étant caractérisée par un brassage morphotypique important, il est nécessaire d'apporter une réponse propre aux attentes de chaque individu. Notre démarche thérapeutique doit donc s'inscrire dans une approche ne visant pas à normaliser le sourire.

## **II/Les thérapeutiques analogiques en odontologie esthétique**

On entend par thérapeutique la chaîne de travail analogique permettant la réalisation d'un projet prothétique.

Celle-ci s'articule autour de quatre grandes étapes nécessaires à l'élaboration d'une proposition cohérente et conforme aux attentes du patient.

1. Le contact patient/praticien : Permettant de cerner la demande du patient
2. La documentation : Basée sur le recueil des éléments cliniques par le praticien.  
Elle est par la suite transférée au prothésiste.
3. La réalisation d'un projet diagnostique par le prothésiste jouant le rôle de maquette
4. Essayage clinique du projet.

Il en résulte un projet essayé et validé par le patient.

### **2.1 Contact patient/praticien**

L'anamnèse permettra à ce stade, grâce au questionnaire médical et à l'interrogatoire du praticien de connaître :

- Les informations personnelles du patient.
- Son état de santé.
- Sa demande.

Comblant la demande du patient est un élément essentiel à la réussite du traitement, il est important que le praticien en comprenne le message et inversement.

En effet le praticien devra aussi s'assurer que le patient comprenne les difficultés et les enjeux d'un tel traitement.

Il n'existe pas une demande unique et chaque patient ayant des attentes différentes il est donc important d'adopter une démarche clinique adaptée.

### **2.2 La documentation analogique**

Les éléments communiqués par le praticien sont les seuls outils permettant au prothésiste de comprendre les enjeux du plan de traitement.

Les informations cliniques devront donc lui être transmises de la manière la plus pertinente et exhaustive possible. (36)

#### **2.2.1 Les empreintes :**

L'empreinte permet l'enregistrement en négatif des surfaces dentaires et parodontales. Une fois coulée en plâtre par le prothésiste celle-ci lui fournira les informations concernant les dents et la gencive : ce sont les modèles d'étude.

#### **Matériel :**

Le choix des matériaux se fera en fonction de la définition souhaitée. Généralement l'utilisation des hydrocolloïdes réversibles, comme l'alginate, permet la réalisation d'un moulage d'étude.

Lors de cas esthétiques nous préférons, pour leur précision accrue, les élastomères de silicone : polyvinylosiloxane. (37)

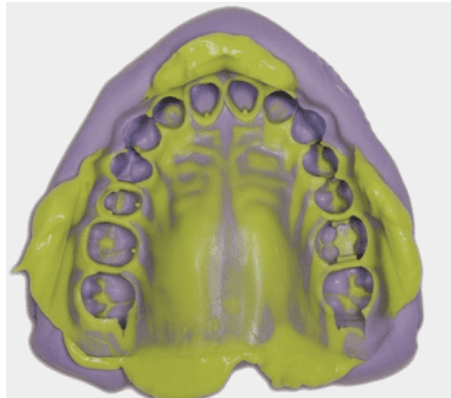


Figure 26 : Prise d'empreinte grâce à un silicone suivant la technique du double mélange.

### **2.2.2 Articulateur :**

Cet instrument mécanique permet la mise en relation des modèles d'étude maxillaire et mandibulaire. Celle-ci se fera selon une position de référence choisie : articulaire ou dentaire.

Conçu sur la base des rapports cranio-mandibulaire et intégrant le plus précisément les mouvements de l'articulation temporo-mandibulaire, il reproduit le plus fidèlement la cinématique mandibulaire.

Il est généralement utilisé en addition avec un Arc Facial permettant ainsi le transfert de la position spatiale du maxillaire sur l'articulateur.

#### Matériel :

Le choix du type d'articulateur se fera en fonction de la situation clinique, ainsi que sur la liberté de réglage, on distingue trois types d'articulateurs :

-Articulateur anatomique non adaptable : Les paramètres des boîtiers condyliens sont fixés par le constructeur.

-Articulateur anatomique semi adaptable : L'angle de Bennet et la pente condylienne sont paramétrables ce qui permet une gestion de la propulsion, de la latéralité et de la diduction.

-Articulateur adaptable : La liberté de réglage permet d'appréhender les mouvements lors d'un cycle masticatoire.

Lors de reconstruction prothétique, on utilisera généralement un articulateur semi-adaptable, présentant un compromis intéressant entre facilité d'utilisation et paramétrages satisfaisants. (38)

#### Intérêt :

-Bonne intégration biomécanique grâce à un réglage en amont de la prothèse lors des mouvements mandibulaires.

-Une orientation correcte du maxillaire dans l'espace grâce à l'arc facial (39)

### 2.2.3 Dispositif d'indexation des lignes de références :

L'analyse esthétique a pu mettre en évidence l'importance de l'intégration du cadre dento-labial dans le cadre facial.

En effet il est impératif de respecter l'analogie entre les lignes de références et les positions dentaires, ce qui implique le transfert de ces repères au prothésiste.

#### Matériel :

Le DITRAMAX® est un dispositif mécanique permettant d'indexer les lignes de références choisies sur le modèle : ligne bi-pupillaire et ligne médiane .(40)

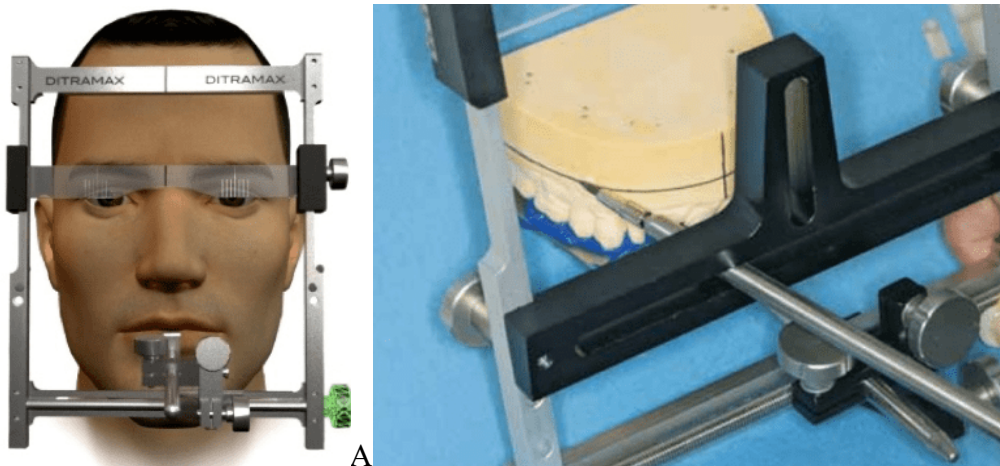


Figure 27 : Utilisation du DITRAMAX® A : Enregistrement sur patient de la ligne bi-pupillaire et de la ligne médiane B : Transfère sur le moulage des lignes de références.

#### Intérêts

- Orientation correcte des axes dentaires par le prothésiste, grâce au référentiel vertical.
- Orientation convenable du bord libre des incisives maxillaires par le prothésiste, grâce au référentiel horizontal. (40)
- Permet de repérer et quantifier les différentes asymétries faciales. (33)

### 2.2.4 La photographie :

L'utilisation de la photographie s'est largement répandue dans le domaine de l'odontologie.

#### Matériel

Généralement ce sont des appareils photographiques reflex qui seront utilisés pour leur grande flexibilité de paramétrage et la qualité des photographies obtenues.

Le flash utilisé sera un flash annulaire pour sa polyvalence, et l'objectif sera un télé-objectif macro.(41)

L'utilisation d'appareils photographiques compacts ou de smartphones pourra être envisagée, au prix d'une qualité moindre.



## Protocole

Il existe plusieurs protocoles photographiques, un protocole complet comprend douze clichés : (42)

Cependant nous verrons qu'il n'est pas forcément nécessaire de réaliser l'ensemble de ces clichés.

-Photographies sans écarteurs :

- Portrait naturel – vue de face
- Sourire naturel -vue de face
- Sourire naturel -vue latérale droite
- Sourire naturel -vue latérale gauche

-Photographies avec écarteurs :

- Arcades légèrement écartées -vue de face
- Arcades légèrement écartées -vue latérale droite
- Arcades légèrement écartées -vue latérale gauche
- Bloc incisivo-canin maxillaire -vue de face
- Bloc incisivo-canin maxillaire -vue latérale droite
- Bloc incisivo-canin maxillaire -vue latérale gauche

-Photos avec rétracteurs et miroir :

- Arcade maxillaire -vue occlusale
- Arcade mandibulaire -vue occlusale

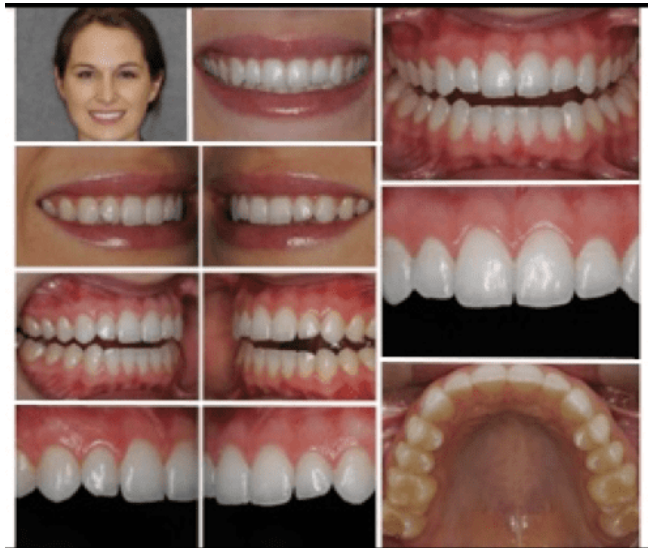

Figure 28 : Protocole photographique complet selon AACD (American Academy of Cosmetic Dentistry).

Intérêt :

- L'icographie permet un réel apport en termes de diagnostic, notamment dans les reconstructions esthétiques. (43)

- Une meilleure communication avec le laboratoire. Permettant au prothésiste de le guider pour une meilleure intégration des prothèses dans le cadre facial.

- Un aspect médico-légal grâce à un stockage facilité.(44)

- Le zoom et les différents paramétrages de l'appareil photo permettent une analyse très fine de certaines références esthétiques tels que : la couleur et les caractérisations. (43)


## 2.2.5 La fiche de laboratoire :

La fiche de laboratoire est l'élément de communication principale avec le technicien, en effet elle mentionne :

- Les données personnelles du patient (nom, prénom âge et sexe)
- La nature du travail demandé
- Les attentes et spécificités de la demande du patient

C'est donc à travers la lecture de cette fiche que le technicien devra comprendre les enjeux du travail demandé, ainsi que la manière d'utiliser les différents éléments fournis. (Fig 29)

Cette fiche est parfois complétée d'une analyse esthétique complète sous la forme d'une check-list. (Fig 30)



## 2.3 Réalisation du projet diagnostique :

Une fois les différents éléments recueillis le prothésiste ou le praticien pourront effectuer un projet diagnostique.

### 2.3.1 Masque direct

Cette technique est réalisée au moment de la conception du projet c'est-à-dire dans le cabinet avec le patient au fauteuil.

Le praticien aura donc recueilli préalablement les éléments esthétiques nécessaires, ainsi il proposera un « croquis » du projet au patient.

Principe : (46)(45)(26)

Cela consistera en l'application de composites directement sculptés sur les surfaces dentaires afin de fixer avec le patient, les principaux éléments déterminants, notamment comme le préconise Galip Gruel :

-En fixant les bords libres des incisives centrales sur les lignes de référence choisies grâce à du composite à main levée.

-En préfigurant les modifications sur les tissus mous par application de composites sur la gencive séchée cette technique est appelée le masque inversé.

Une fois le masque direct réalisé, il s'en suivra une empreinte de ce dernier permettant ainsi son transfert au prothésiste.

Intérêts : (47)(48)

-Participation à l'élaboration du projet par le patient, ce qui permet une meilleure acceptation du projet.

-Fournir des repères au prothésiste.

### **2.3.2 Wax-up diagnostique :**

Cette étape se réalise au laboratoire et permet de créer un projet prothétique grâce à la modélisation en cire :

Le prothésiste a à sa disposition les empreintes sur lesquelles il réalisera le projet en cire. Il se basera pour cela sur les différents éléments recueillis par le praticien :

-Les photographies

-Les rapports d'occlusion et l'arc facial si une mise en articulateur est nécessaire.

-Les lignes de références

-La fiche de laboratoire

-Une clé en silicone du masque direct

## **2.4 Transfert du projet**

Le mock-up :(49)

C'est un artifice provisoire issu du Wax-up. Il permet au patient l'essayage de la maquette du projet final.

Pour cela le laboratoire réalise une empreinte en silicone des cires diagnostiques. Le praticien utilise cette clef afin de transposer le projet en bouche.

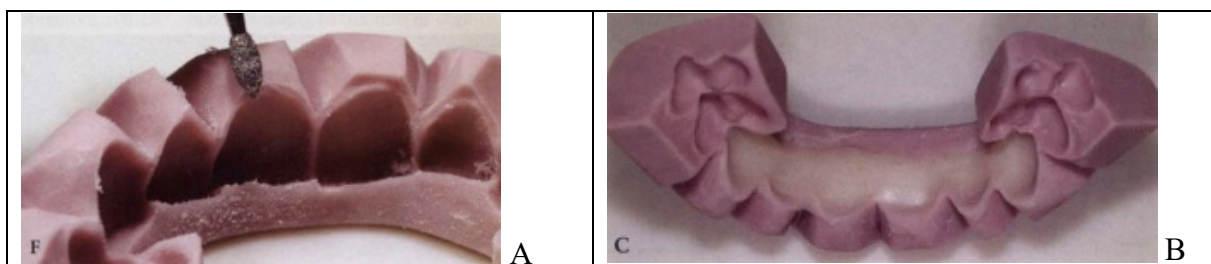
Ce transfert par iso-moulage se fait généralement grâce une résine acrylique type Bis-GMA, permettant un rendu esthétique correct grâce à sa bonne adaptation.

Cette étape de validation permet au patient de visualiser les volumes, les formes, les axes dentaires finaux.

Elle est essentielle et intervient avant la préparation des dents.

Elle permet ainsi d'écouter le patient et d'apporter les modifications nécessaires si le patient le souhaite.

Le mock-up jouera le rôle de provisoire grâce à un protocole de collage sommaire. Le patient le portera deux semaines afin de valider définitivement le projet.



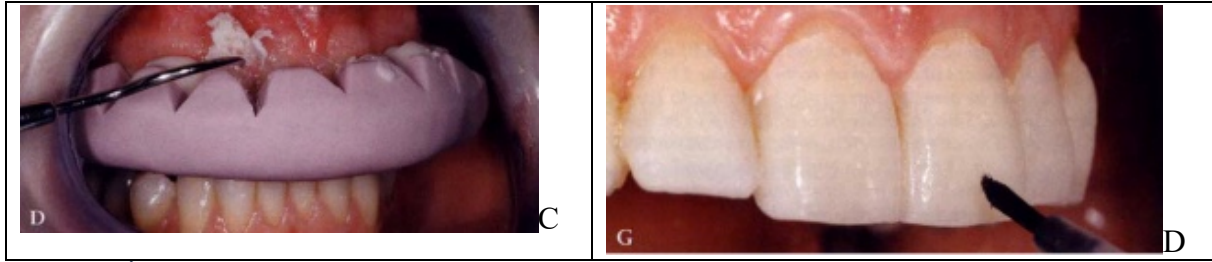


Figure 31 : Étapes de transfert du mock-up en bouche. A : Préparation de l’empreinte du Wax-up comme clé de transfert du projet. B : Clé de transfert remplie de résine Bis GMA. C : Transfert du projet en bouche grâce à la clé en silicone D : Résultat obtenue après transfert et nettoyage.

#### Intérêts :

- Meilleure acceptation du patient.
- Approche douce et progressive permet au patient de tester le projet, et de faire part au praticien des retouches qu’il souhaite de manière plus objective.(12)
- Respect du principe d’économie tissulaire par préparation guidée en fonction du volume final. (50)
- Visualisation du reste d’email après la taille essentielle pour le collage. (51)
- Phase de temporisation qui permet les modifications parodontales comme l’adaptation de la lèvre.(9)
- Visualisation et guide des futures chirurgies parodontales si nécessaire. (52)

### **2.5 Modifications :**

A ce stade si l’esthétique ne convient pas au patient ou si des modifications fonctionnelles doivent être apportées, le praticien pourra le faire par fraisage ou ajout de composite sur le mock-up.

Il crée alors un nouveau projet qu’il transmet au prothésiste par une empreinte réalisée grâce à un silicone de polyvinylsiloxane.

Cette empreinte une fois coulée permettra un remontage des modèles correspondant à la situation finale validée : on parle de montage croisé. (53)

#### Intérêt :

- Validation des critères fonctionnels : guidage, propulsion, calage, surplomb et recouvrement. (54)
- Validation des critères esthétiques : position des bords libres par rapport à la dynamique labiale, longueur, largeur, axe des dents.(55)
- Élaboration de guide pour la confection de la prothèse par le technicien grâce à des clés en silicone.

A ce stade le prothésiste aura en sa possession la clé en silicone du projet validé par le patient et suivra ce projet dans la réalisation des prothèses.

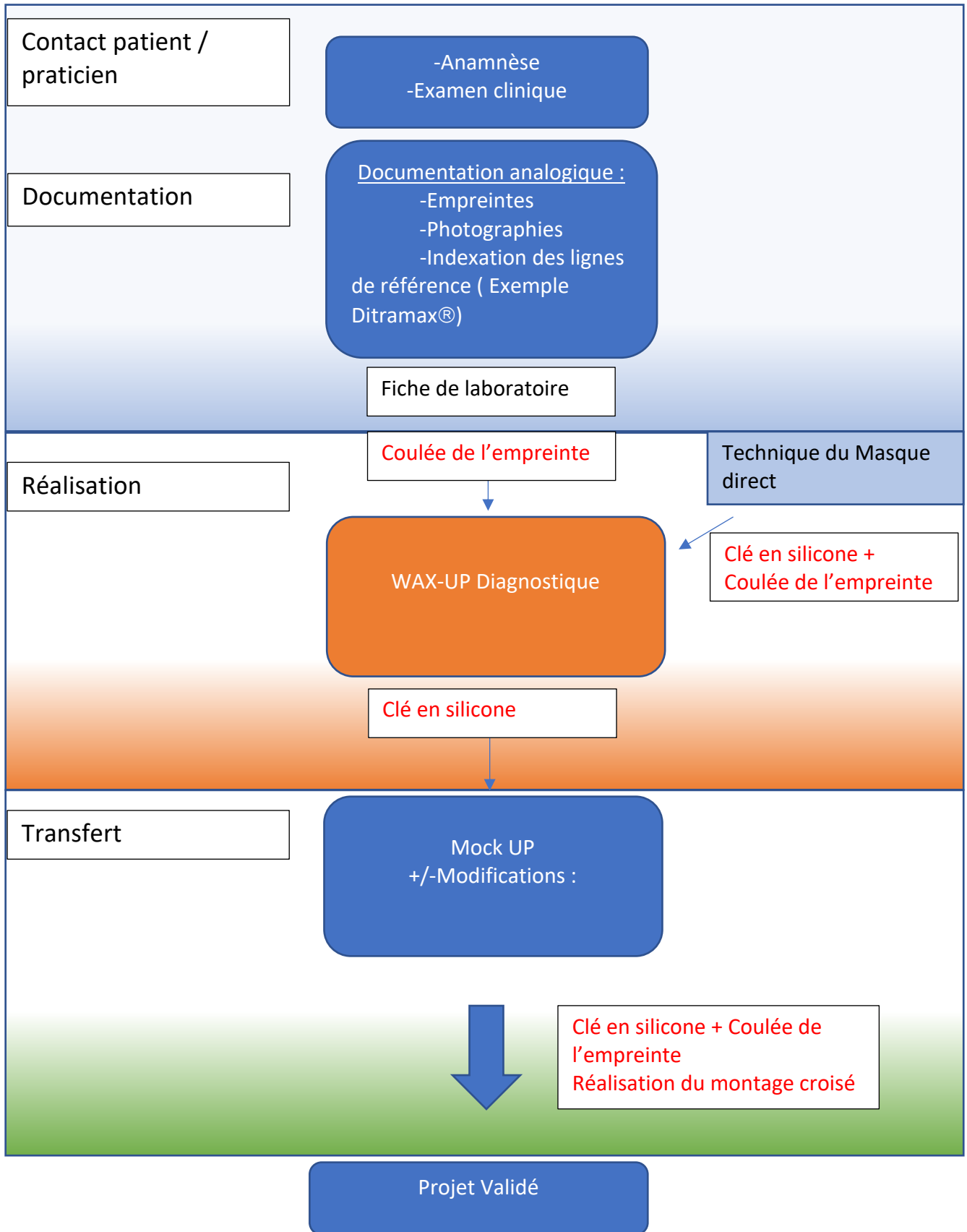


Tableau 1 : Chaîne de travail, pour la réalisation d'un cas esthétique de manière analogique (orange : correspond aux étapes réalisées au laboratoire bleu : étapes réalisées au cabinet dentaire).

### III/ L'univers digital en odontologie esthétique

Afin de pouvoir travailler numériquement sur des surfaces dentaires il fallait dans un premier temps pouvoir digitaliser ces dernières.

Permis en partie par l'appareil photo, le développement ces dernières années des caméras optiques ainsi que de l'imagerie trois dimensions ont permis une révolution dans l'acquisition des données volumiques de la sphère orale.

Il est nécessaire d'en connaître leur fonctionnement afin de comprendre leur utilisation lors de la planification digitale.

#### 3.1 Principe d'acquisition digitale :

C'est le passage d'une donnée analogique à une donnée numérique qui permettra la virtualisation du patient.

Une donnée analogique, correspond à une variation d'une grandeur physique (Lumière, Température etc..)

L'interprétation de la variation de cette grandeur est permise grâce à un capteur numérique. Le capteur traduit donc le signal analogique en signal numérique interprétable par l'ordinateur.



Figure 32 : Prince d'acquisition et traitement d'une donnée analogique en donnée numérique.

#### 3.2 Outils digitaux :

##### 3.2.1 Photographie :

Émetteur : La lumière

Ici la grandeur physique mesurée se fera donc par l'analyse de la longueur d'onde des photons lumineux.

Récepteur : Un capteur photographique

La réception de la longueur d'onde se fera ici grâce à un photosite : une cellule photosensible. Sur le capteur chaque photosite est associé à une couleur primaire : Rouge, Vert ou Bleu. (56)

L'association de quatre photosites, deux verts, un rouge, un bleu permet de déterminer un PIXEL. Fig 33

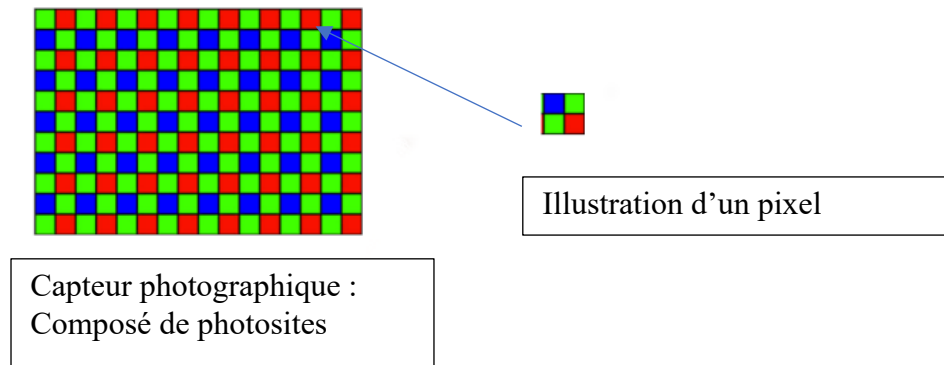


Figure 33 : Schéma d'un capteur photographique d'un appareil photo numérique.

Interprétation du signal :

Pour chaque PIXEL la quantité de couleur primaire activée en fonction de la longueur d'onde du photon perçu permet l'identification d'une couleur. Fig 34.B

L'association des différents pixels permet de recréer une image. Fig 34.A

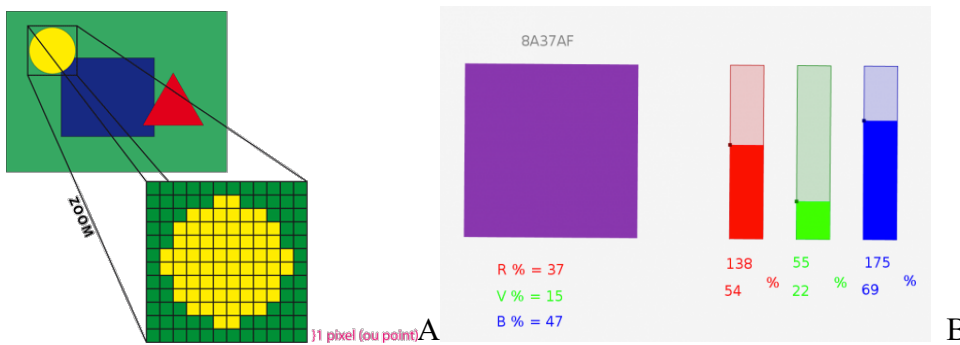


Figure 34 : Fonctionnement de la reconstruction par pixel. A : Reconstruction d'une image par plusieurs pixels B: Détermination de la couleur d'un pixel suivant le système RVB.

Format : Ces données doivent être codées dans un format permettant une bonne restitution des couleurs, de la qualité d'image et une utilisation simple. On retiendra l'utilisation du format JPEG. (57)

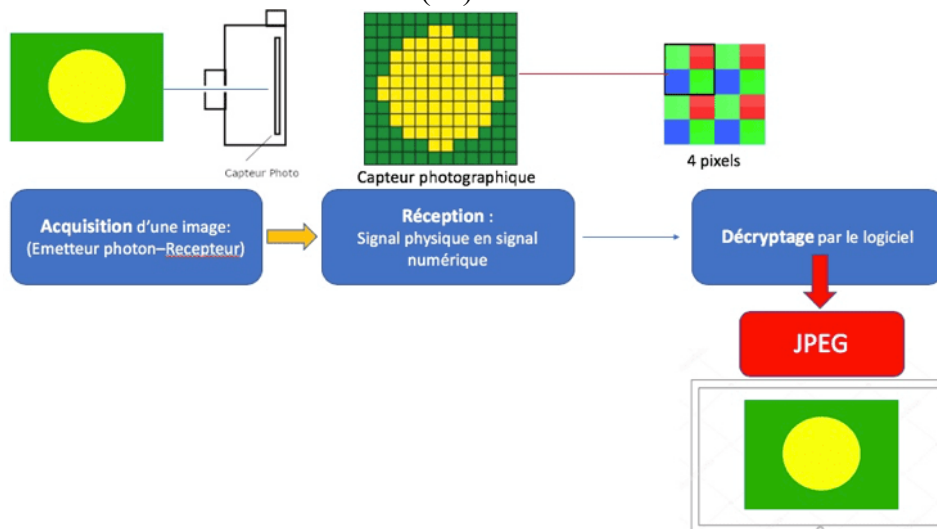


Figure 35 : Fonctionnement de l'acquisition numérique d'un appareil photo.

### 3.2.2 Imagerie 3D : (58) (59) (60)

En 1972, G.N. Hounsfield (associé à A.M Cormack) invente un scanner dans lequel les données numériques sont traitées par ordinateur afin d'obtenir des images en coupes. En 1990 apparait le 1<sup>er</sup> cone beam dont la technologie repose sur le même principe que le scanner cependant l'appareil est plus économe en irradiation.

Émetteur : Rayon X . Le tube radiologique effectue une rotation autour de la tête du sujet et émet plusieurs fois des projections de rayon.

Récepteur : Capteur radiologique : Le capteur mesure l'atténuation de ces rayons et détermine ainsi la nature du tissu traversé. Le capteur effectue lui aussi une rotation coordonnée avec l'émetteur.

Interprétation du signal : La rotation permet l'acquisition de plusieurs coupes en deux dimensions dans les différentes directions de l'espace. La superposition des coupes 2D permet la reconstruction d'un volume Fig 37. L'association des pixels dans un espace à trois dimensions crée un VOXEL. Fig 36

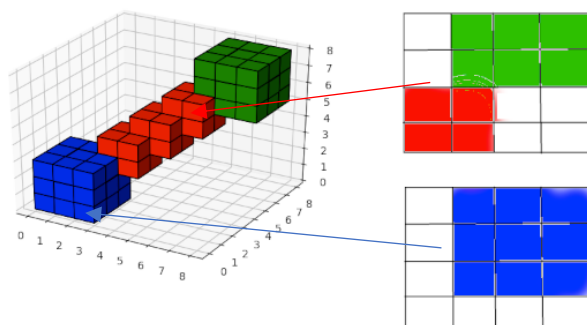


Figure 36 : Représentation d'un espace trois dimensions en coupe deux dimensions.

Format : Il doit permettre l'utilisation des données par les logiciels de planification. On retiendra donc le format DICOM.

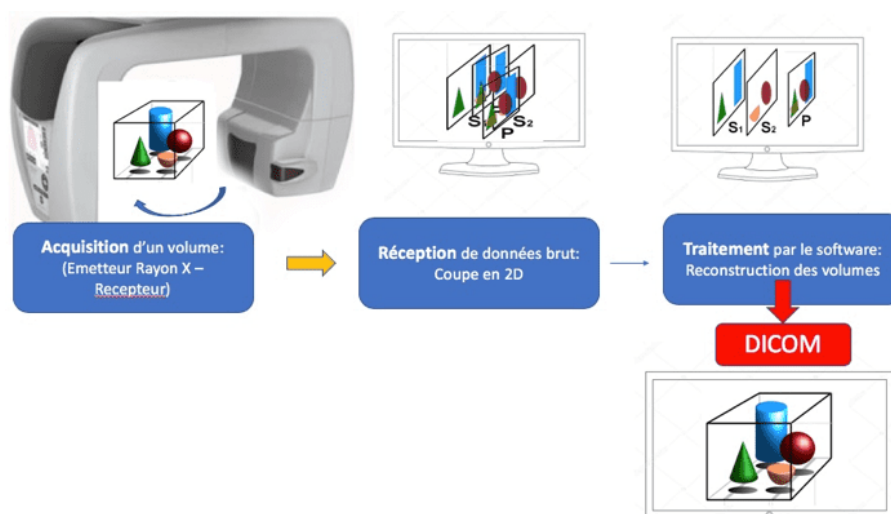


Figure 37 : Principe d'acquisition d'un appareil d'imagerie trois dimensions.



### 3.2.3 Empreinte optique : (61)(62)(63)

Émetteur : L'émission se fait par un faisceau lumineux

Récepteur : C'est un capteur photosensible semblable à l'appareil photo.

Particularité de l'émission : Pour pouvoir obtenir une image en trois dimensions une notion de profondeur doit être ajoutée. Pour cela les caméras optiques possèdent un ou plusieurs émetteurs.

Ainsi la réflexion du rayon projeté sur la surface d'un objet permet grâce à différentes méthodes (triangulation, parallèle confocale, stéréophotogrammétrie) de connaître la position du point enregistré. (64)

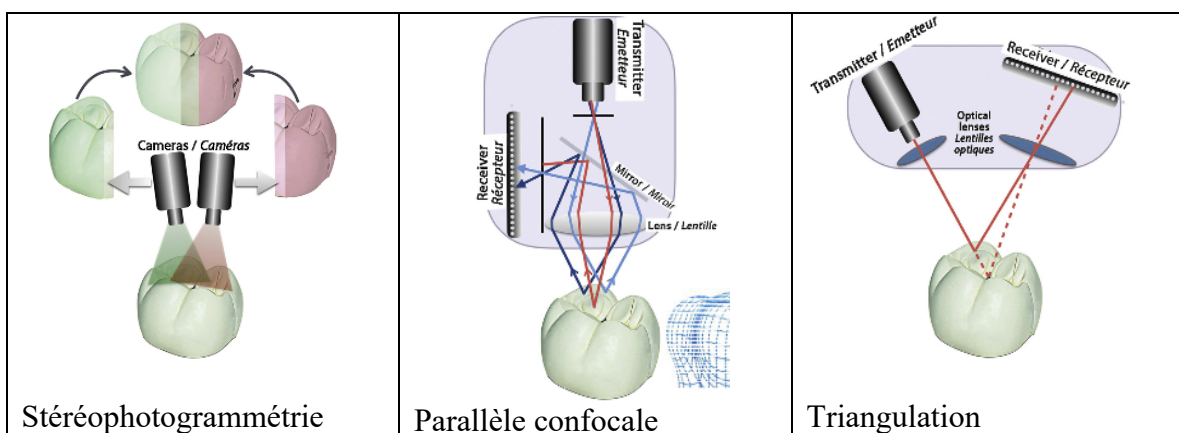


Figure 38 : Différents systèmes d'acquisition des caméras optiques.

Format : STL

La surface externe de l'objet est modélisée en reliant les différents points pour former des triangles on appelle cela le maillage ou nuage de point.

Le STL consiste à coder la position spatiale de ces différents triangles dans l'espace afin que le logiciel puisse reconstruire l'image. Fig 39

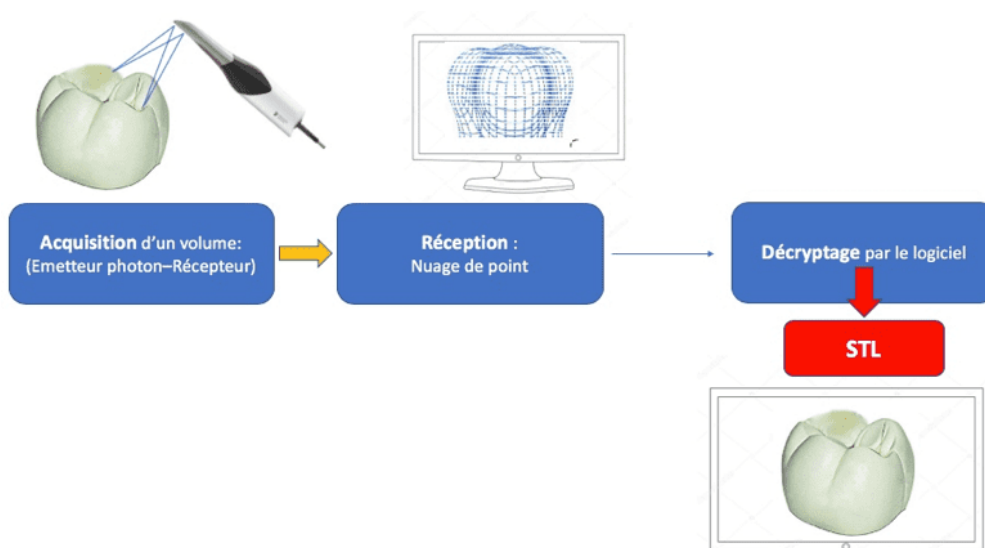


Figure 39 : Principe d'acquisition d'une empreinte optique

### 3.2.5 Articulateur virtuel : (65)(66)

La mise en articulateur virtuel varie en fonction de la situation clinique ainsi que de la spécificité de certains logiciels.

On distingue 3 manières de réaliser un montage sur l'articulateur virtuel :

#### 1. Utilisation de la table de montage virtuelle :

Consiste à scanner l'occlusion du patient et positionner le modèle virtuel maxillaire sur une table de montage virtuelle. Il est utilisé lorsque le plan d'occlusion et les fonctions du patient sont présentes et correctes.

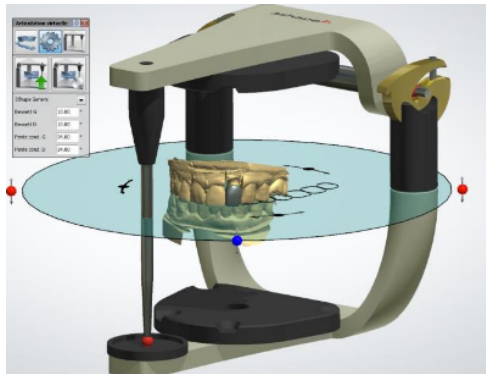


Figure 40 : Montage sur articulateur grâce à une table de montage virtuelle

#### 2. Méthode du double montage :

Consiste à scanner un articulateur complet portant les modèles préalablement montés sur articulateur dans la position choisie. Les fonctions paramétrables dans le logiciel permettent de régler l'articulateur comme un semi adaptable. Certaines marques disposent d'un dispositif de transfert qui est préalablement calibré facilitant ainsi la numérisation.



Figure 41 : Scanner réalisant le scannage d'un montage sur articulateur

#### 3. Utilisation d'un articulateur adaptable :

Aujourd'hui il n'est pas encore possible de paramétrer un logiciel de confection assisté par ordinateur grâce à un articulateur numérique adaptable. Il est utilisé pour l'étude du cycle masticatoire.

## **IV/Les thérapeutiques digitale en odontologie esthétique :**

Ces thérapeutiques reposent sur l'acquisition, le transfert, l'analyse et le traitement de données digitales, afin de fournir un projet esthétique virtuel pour élaborer, grâce à la confection assistée par ordinateur (CAO), un projet prothétique guidant le plus précisément nos thérapeutiques.

### **4.1 Historique :**

Dr Coachman, prothésiste et dentiste au Brésil, est le premier à développer un procédé de planification esthétique digital.

Il développe, en collaboration avec Livio Yoshinaga (architecte), une technique basée sur l'exploitation numérique des photographies qu'il intitule Digital Smile Design.

Le projet esthétique est simulé en deux dimensions grâce à l'exploitation de clichés extra et intra oraux par un logiciel de traitement photographique.

La réalisation en trois dimensions du projet est faite par le prothésiste au travers du Wax-up traditionnel guidé par la planification en deux dimensions qui intègre toutes les données esthétiques recueillies auparavant.

Le principe de fonctionnement a été par la suite repris et décliné dans de nombreux protocoles. On peut citer le protocole VEP, Virtual Esthétique Project, du couple français Cresenzo.

L'avènement d'outil d'acquisition de volume (caméra optique, scanner) a permis d'élargir les possibilités, grâce à la planification digitale en trois dimensions.

Dans ce cas la réalisation du projet c'est-à-dire le wax-up est fait entièrement de manière numérique on parle de Wax-up digital.

Le premier article trouvé sur Pubmed traitant de ce procédé visant à réaliser un projet prothétique basé seulement sur une approche digitale est décrit par le Dr Zimmermann et Mehl dans leur article : Virtual smile design systems : a current review (67) en 2015.

Par la suite Christian Coachman réalise de nombreux « case report » de cas esthétiques traités de manière entièrement numérique, montrant ainsi l'intérêt de cette approche se voulant pluridisciplinaire.

Le procédé décrit par le Dr Coachman semble être la base commune aux différents logiciels d'analyse et de modélisation digitale 3D actuellement disponible, c'est pourquoi nous avons décidé de décrire ce protocole.

### **4.2 Premier contact :**

Il est important de noter à ce stade que la communication patient-praticien est impactée par le digital avant même le stade de la rencontre patient praticien.

En effet l'utilisation de la recherche internet avant le rendez-vous fixe les attentes du patient.

L'information sur internet étant souvent vulgarisée et simplifiée pour la compréhension du grand public, l'utilisation d'un site internet devient de plus en plus fréquent chez le professionnel de santé.

Il permet entre autre d'apporter un contenu fiable et didactique ainsi que de mettre en valeur notre pratique.

### **4.3 La documentation digitale :**

Il est nécessaire de comprendre que cette documentation étant digitale , et les informations étant dématérialisées elle fait intervenir des processus de sauvegarde, transfert et exploitation des données : on parle de FLUX DE TRAVAIL NUMERIQUE (24)

La sauvegarde des données se fait par connexion USB du dispositif d'acquisition à l'ordinateur ou par transfert grâce à une carte SD.

Le transfert des données depuis le cabinet dentaire au laboratoire se fait généralement de manière dématérialisée : E-mail, Cloud, Protocole de transfert dédié grâce au logiciel.

#### **4.3.1 La photographie :**

Il existe de nombreux protocoles, cependant les prises de vue essentielles que l'on retrouve dans tous les protocoles de design 2D sont :

- Une prise de vue de face : Portrait sourire naturel
- Une prise de vue de face permettant une analyse intra-oral ( vue de face avec écarteur ou prise de vue intra orale) (68)
- A cela il est régulièrement ajouté une vue occlusale et un cliché suivant la ligne E

Ce protocole doit être très strict, et respecter les impératifs suivants :

- Angulation correcte des photographies suivant le plan choisi
- Atténuation du phénomène de distorsion

Pour l'angulation des photographies portraits de face :

- Le patient aura son regard fixé vers l'horizon :
- L'objectif est placé au niveau des yeux perpendiculairement au plan frontal, le cadrage est permis grâce au collimateur de l'appareil (dispositif de cadrage) parallèle à la ligne bi pupillaire et centré sur la ligne médiane. (69)(70) Fig 42.A

La photo occlusale sera réalisée suivant un axe perpendiculaire au plan d'occlusion.(71)(69) Fig 42.B

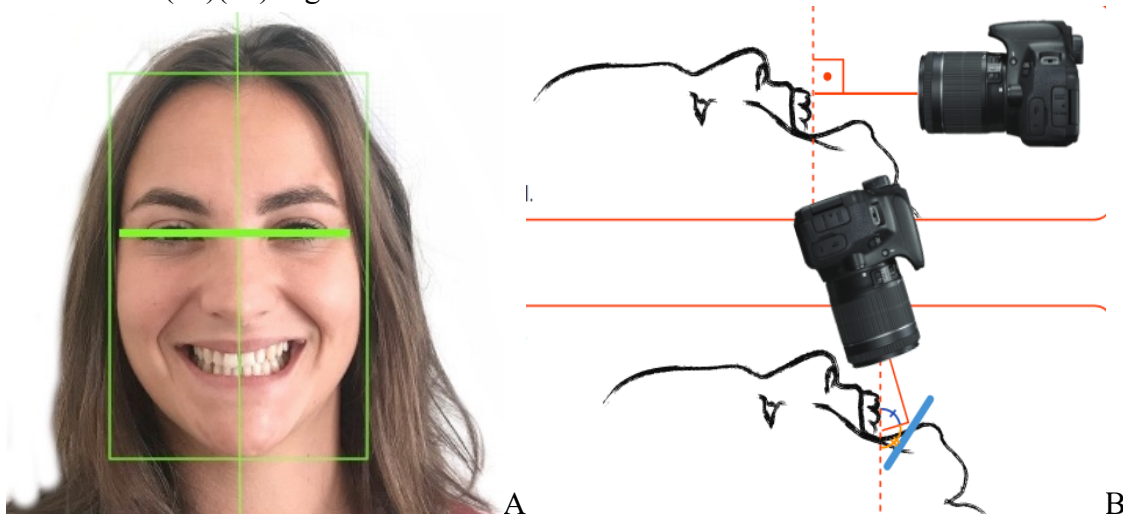


Figure 42 : Angulation des prises de vue pour la planification digitale A : Angulation correct pour la prise de vue de face  
B : Angulation correct pour la prise de vue occlusale

Le phénomène de distorsion correspond à une déformation de la photographie, il est lié en partie à la focale de l'appareil photo :

-Pour les appareils photo reflex utilisant des focales variables il s'agira de choisir une focale adaptée.

-Pour les appareils photo numériques généralement à focale fixe, une prise de vue reculée avec un léger zoom permettra de contre carrer en partie l'effet de distorsion. (70)

Prise de vue de base du DSD :

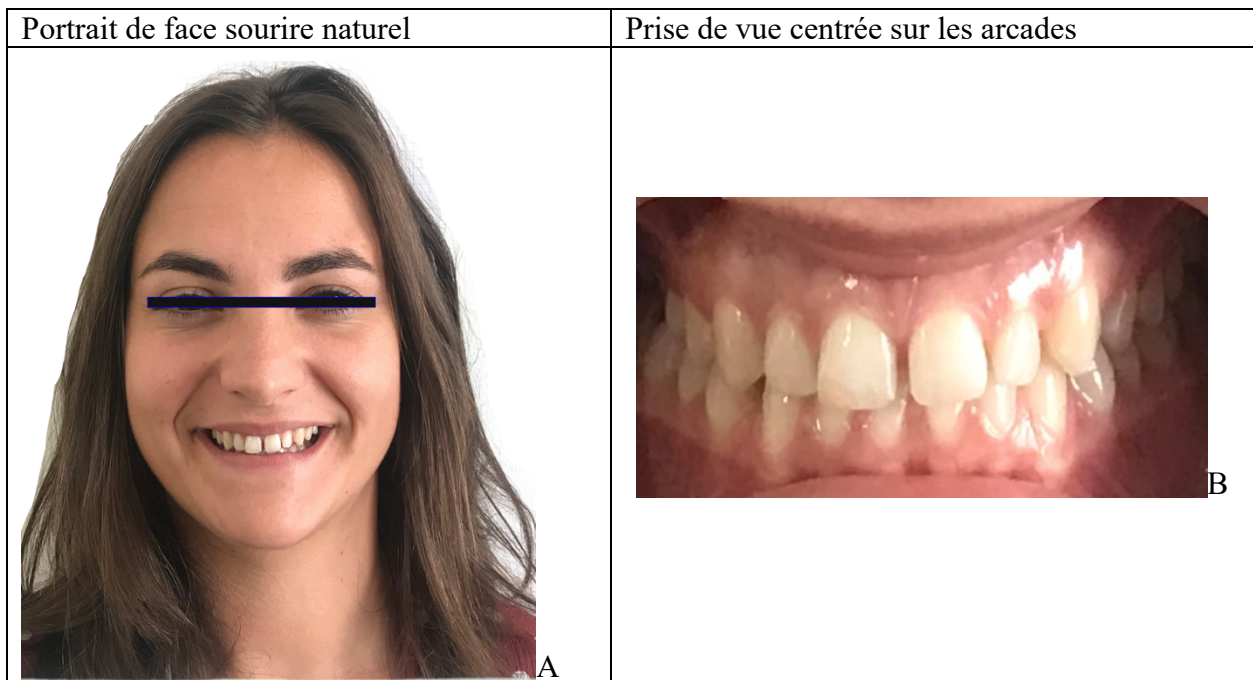


Figure 43 : Prise de vue nécessaire pour la planification numérique A : Vue de face sourire normal B : Vue intraoral

Prises de vue complémentaires :

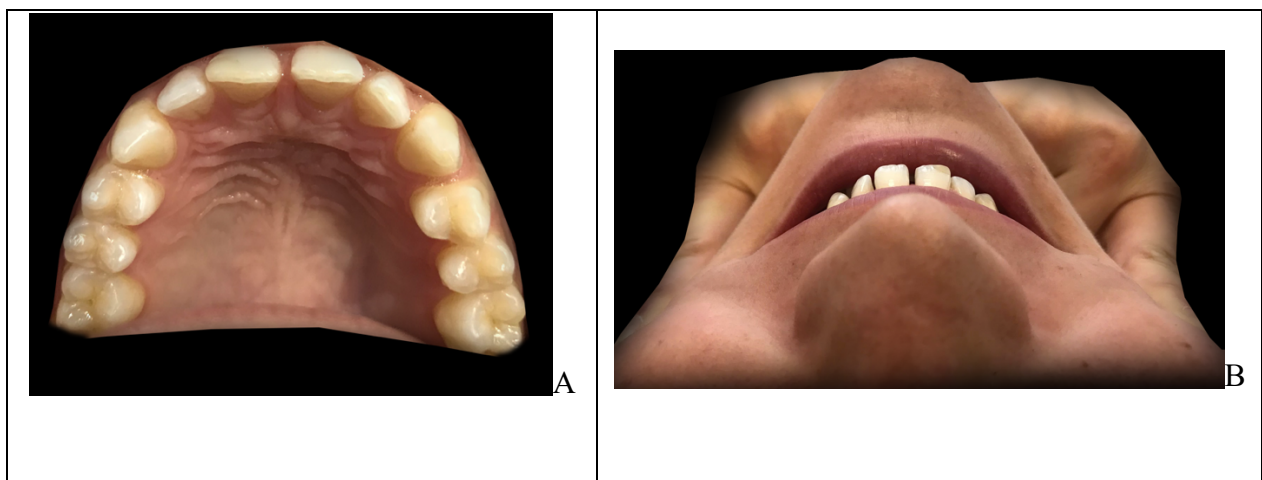


Figure 44 : Prise de vue complémentaires pour la planification numérique A:Vue occlusale B:Vue suivant la ligne E

Une fois les photographies réalisées, elles seront extraites de la carte mémoire de stockage et importées sur un ordinateur au format JPEG, puis envoyées via email au laboratoire de prothèse.

### 4.3.2 Empreinte :

L'arcade de la patiente est numérisée grâce à un scanner intra-oral ici CS 3600® (Carestream, États-Unis).

Le logiciel ici CS Mesh Viewer® (Carestream, États-Unis) associé permet :

- La récupération du nuage de points issue de l'empreinte.
- Sa conversion au format STL.
- La reconstruction des arcades en image numérique.
- Le repositionnement des modèles en modèle 3D grâce au scan de l'occlusion.

Une fois le modèle numérisé il sera exporté par email au format STL via la plateforme CS connect® (Carestream, États-Unis) au laboratoire.




Figure 45 : Scan intra-oral de la patiente A : Rendu après scannage intra oral de l'arcade de la patiente dans le logiciel Mesh Viewer B : Caméra Carestream (Carestream, États-Unis) utilisée pour scanner

### 4.4 Réalisation du projet :

Le but de cette étape est de réaliser un projet prothétique virtuel conforme aux attentes de notre patient et en accord avec les éléments issus de l'analyse esthétique.

Pour cela une étape de planification en deux dimensions (2D) permettra la simulation d'un projet esthétique, celui-ci sera transformé en projet prothétique virtuel en trois dimensions (3D) dans un second temps.

#### 4.4.1 Planification 2D : (72)(68)

La planification en deux dimensions se fait grâce aux photographies issues de la documentation, celle-ci sont importées au format JPEG dans le logiciel de traitement photographique.

Ces logiciels permettent, dans un premier temps de réaliser une analyse esthétique digitale. Cette dernière nous fournira les repères nécessaires à la réalisation d'un projet esthétique virtuel.

Il existe 2 types de logiciels :

- Les logiciels non spécifiques : permettent une analyse complète par un grand degré de liberté, cependant ils restent plus compliqués à utiliser.
- Les logiciels spécifiques présentent généralement des fonctions plus instinctives au prix d'une liberté d'analyse parfois moindre.

## Première étape : l'analyse esthétique

Les clichés photographiques issus des prises de vue de face sont importés dans le logiciel de traitement d'image ici Photoshop® (Adobe, États-Unis) qui est un logiciel de traitement d'image non spécifique. La superposition des clichés permet ainsi :

- L'analyse extra orale
- L'analyse intra orale

### 1. Analyse esthétique extra-orale :

Elle nous permet de choisir le référentiel horizontal. Nous réalisons donc le tracé des lignes : Médiane et bi-pupillaire.

Dans ce cas la ligne bi-pupillaire étant parallèle au cadre de référence, sur la photographie du portrait, nous ne notons pas d'asymétrie verticale majeure. Fig 46.A La ligne bi-pupillaire sera donc choisie comme ligne de référence puis reportée au niveau du bord libre des incisives sur la prise de vue intra-orale. Fig 46.B

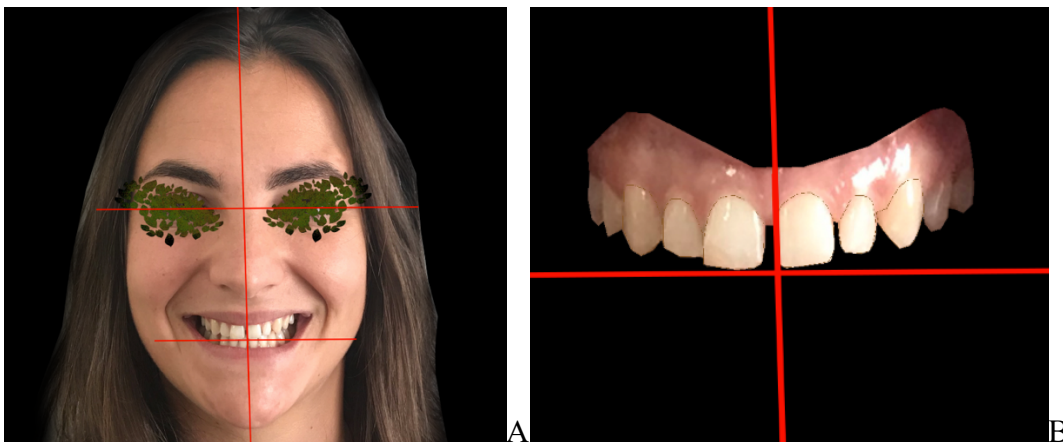


Figure 46 : Transfert des lignes de références : A : Indexation des lignes de référence sur la prise de vue portrait B : Transfert des lignes de références sur la photographie intra-oral

### 2. Analyse esthétique intra-orale :

Il existe de nombreux protocoles suivant le logiciel utilisé cependant le principe consiste toujours à réaliser le tracé des repères esthétiques afin de fournir un guide pour la modélisation du projet.

L'analyse dentaire et parodontale est ici réalisée sur le cliché intra-oral en notant les points correspondants à la check-list de Belser et Magne précédemment citée.

L'utilisation des rectangles (Fig 47.A) permet l'analyse des proportions largeur/longueur des dents de la patiente, la comparaison du résultat obtenue avec les références précédemment citées permet un redimensionnement correct du bloc antérieur correct.

L'indexation des autres critères esthétiques (Fig 47.B) permet de guider le praticien dans le choix de la forme des dents afin de respecter les impératifs esthétiques cités dans la première partie.

Nous pouvons voir à ce stade que l'utilisation du smartphone pour la prise de photographie réduit l'analyse diagnostique notamment pour l'étude des caractérisations, de l'état de surface et de la couleur. En effet la qualité de la photographie ne permet pas leur interprétation c'est pourquoi l'utilisation d'un appareil reflex est fortement conseillée.

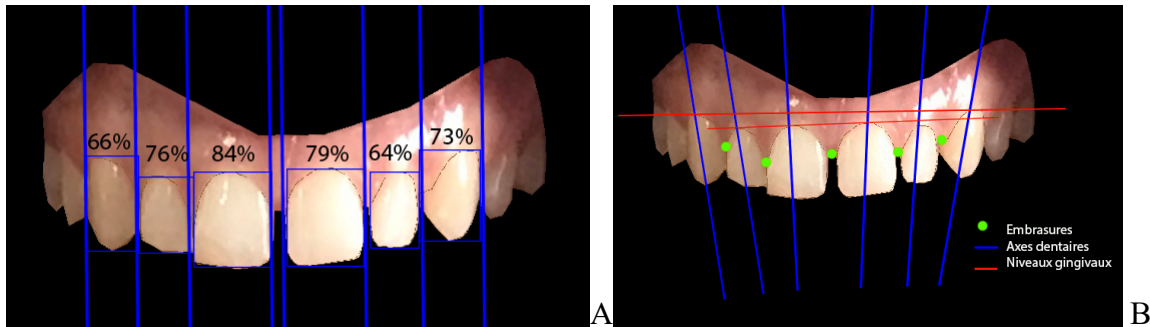


Figure 47 : Analyse esthétique numérique : A : Tracé des proportions dentaires dans le plan frontal B : Analyse esthétique suivant la check list du Dr Belser actualisé par le Dr Magne

### Deuxième étape : l'élaboration du projet esthétique :

Ici nous avons choisi de redessiner les contours de manière personnalisée. Pour cela l'outil plume permet d'adapter les formes de contour des dents antérieures (Fig 48). Cette procédure est longue et il est plus difficile de générer des formes dentaires harmonieuses. Il existe des banques de formes permettant un projet esthétique rapide.

Une fois le projet terminé nous observons des niveaux gingivaux corrects, des embrasures harmonieuses et une fermeture des diastèmes.

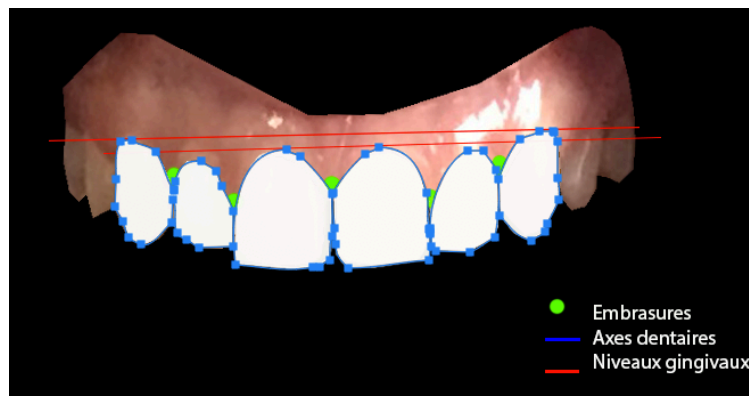


Figure 48 : Réalisation à main levée d'un projet esthétique dans le plan frontal

L'utilisation de logiciels dédiés facilite grandement cette étape. Ils permettent de générer des formes harmonieuses, d'essayer plusieurs sourires et de créer un rendu de texture permettant au patient de mieux se projeter dans le plan de traitement.

Celles-ci une fois importées dans le logiciel pourront être placées sur le sourire du patient. (Fig 49)

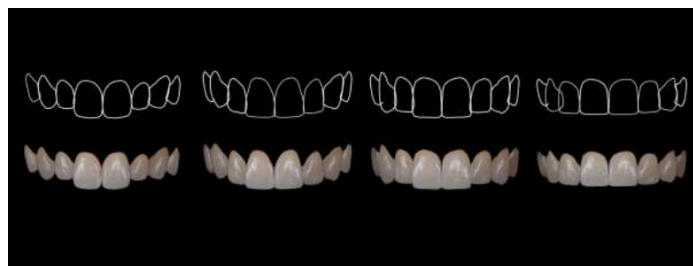

Figure 49 : Banque de forme de sourire pouvant être utilisé comme SMILE FRAME



Ces formes de contours, qu'elles soient redessinées ou importées depuis une banque de formes, sont appelées SMILE FRAME. Elles définissent le « gabarit » du projet esthétique conforme aux attentes du patient et en adéquation avec les données extra orales.

#### Troisième étape : visualisation virtuelle du projet

Le projet peut finalement être visualisé sur la photo de face permettant d'apprécier l'intégration au niveau de la face de ce nouveau sourire. (Fig 50.B)



Figure 50 : Image avant / Après A : Photographie portrait avant B : Essayage virtuel du projet esthétique.

#### **4.4.2 Planification 3D :(73)(74)**

L'étape consiste à réaliser un modèle en trois dimensions conforme au projet esthétique préalablement définit. Pour cela nous allons utiliser un logiciel de CAO (Confection assisté par ordinateur) qui va permettre :

- L'importation du projet esthétique au format (JPEG).
- L'importation de l'empreinte 3D au format (STL).
- La superposition du projet esthétique et de l'empreinte numérique : MATCHING.
- La planification prothétique 3D : DESIGN.
- L'exportation du projet prothétique virtuel final au format (STL).

#### Processus de matching : (75)

Le processus de MATCHING : correspond à l'assemblage par analogie de deux éléments virtuels ayant une structure commune.

Ainsi afin de se superposer correctement les deux éléments doivent :

- Représenter des proportions fidèles à la situation clinique.
- Ne pas être soumis au phénomène de déformation ou de distorsion.
- Respecter des prises de vue imposées notamment lors de la photographie.
- Posséder des formats exploitables par les différents logiciels.

Ceci nécessite un protocole de recueil de données rigoureux, car sans l'un de ces quatre paramètres le matching ne peut être effectué correctement.

## 1.Importation :

Les Smile Frame sont importés au format JPEG dans le logiciel Exocad® (Exocad GmbH, États-Unis) qui est un logiciel de conception assistée par ordinateur. (Fig 51)

L’empreinte 3D est importée depuis le logiciel CS connect® (Carestream, États-Unis) au format STL ouvert (c’est-à-dire compatible avec tous les logiciels acceptant le format STL) dans le logiciel Exocad® (Exocad GmbH, États-Unis). (Fig 52)

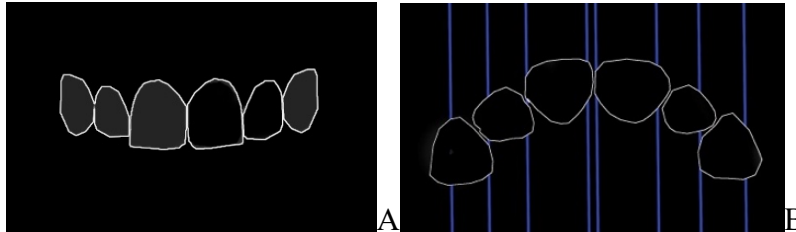


Figure 51 : Smile Frame représentant le projet esthétique A : De face B : De vue occlusale

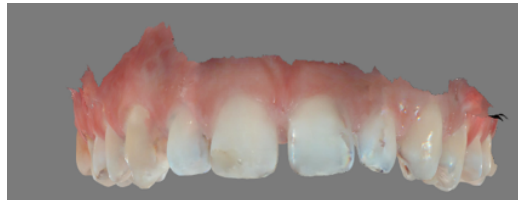

Figure 52 : Fichier STL de l’empreinte intra oral

## 2. Calibrage :

Les smiles frame sont établit depuis prise de vue frontale et occlusale. Il est donc nécessaire que les modèles 3D virtuel soient disposés dans le même plan afin de pouvoir matcher les gabarits correspondant aux différentes prises de vue.

Ainsi pour le design frontal la projection du modèle virtuel sur l’écran d’ordinateur doit respecter le plan frontal suivant lequel la photographie a été réalisée afin de respecter une perspective en vue frontal correct. (Fig 53.A) (Nous devons voir le modèle comme sur la photo portrait initiale) Pour la vue occlusale l’orientation du modèle se fera suivant le plan occlusal.(Fig 53.B) (74)

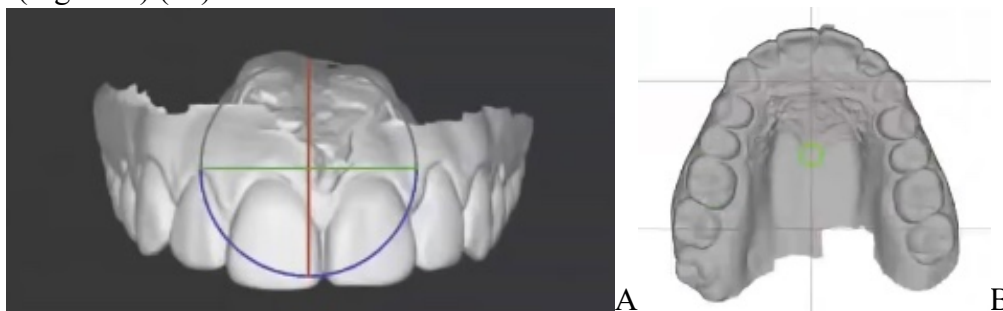


Figure 53 : Orientation des modèles issus de l’empreinte STL A : Le modèle virtuel est orienté dans l’espace en trois dimensions afin de correspondre à la prise de vue réalisé lors des clichés intra et extra oraux. B : Dans le plan occlusal nous réalisons la même chose.

## 3.Matching :

Le positionnement de l’empreinte numérique dans le plan frontal permet grâce aux repères fixes (points non modifiés lors du projet esthétique) la superposition du Smile frame dans le plan frontal Fig 54.A. Nous procédons de la même manière pour la vue occlusale. Fig 54.B

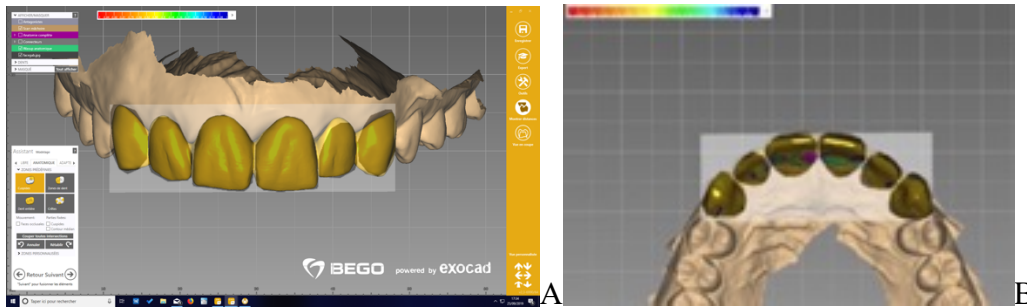

Figure 54 : Wax-up digitale en cours de réalisation avec les gabarits déjà positionnés. A : En vue frontale le gabarit est positionné dans le même plan que l’empreinte virtuelle ici la position du collet des incisives n’a pas été modifiée lors du projet esthétique la superposition de ces points repères au niveau de 23 et 13 permet le matching du projet esthétique et de l’empreinte B : En vue occlusale les collets on aussi servit de repères.

Lors de cette étape il est important que les repères soient fixes pour un positionnement correct du smile frame.

La méthode utilisée de superposition du Smile frame seul peut être source d’erreur car ce matching se fait de manière visuelle.

Le nombre de repères fixes étant plus important sur la photographie portrait du patient, il aurait été plus judicieux d’utiliser celui-ci pour réaliser la superposition du projet esthétique et de l’empreinte. C’est d’ailleurs la technique la plus couramment employée.

#### 4. Modélisation :

Une fois le gabarit superposé le prothésiste réalise la modélisation en suivant le cadre défini par le Smile frame.

Il réalise ainsi un projet conforme au projet esthétique préalablement défini. (Fig 55)

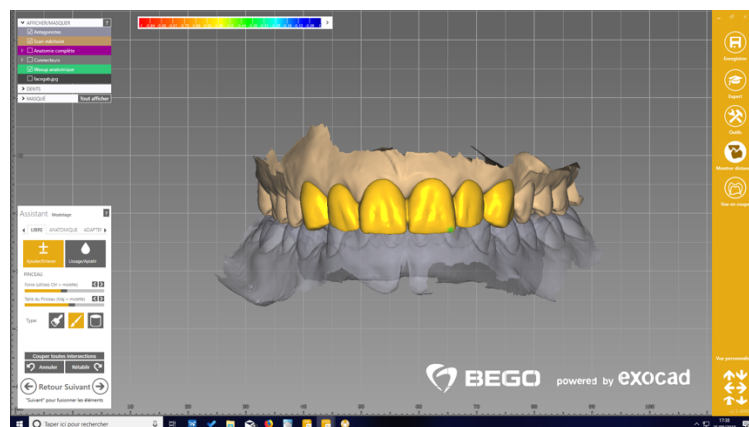

Figure 55 : Wax-up digitale terminé.

#### 4.4.3 Impression du projet prothétique :

La modélisation terminée, le wax up est imprimé en 3D ici grâce à une formlab 2 (Formlab®, États-Unis) Fig. 56. Le lien entre exocad (Exocad GmbH®, États-Unis) et l’imprimante se fait grâce à un logiciel nommé « preform » (Formlab®, États-Unis).

Puis le modèle est nettoyé et plongé dans un bain d’alcool isopropylique afin d’éliminer les imperfections.

Et enfin il est durci grâce à un traitement ultra-violet pendant trente minutes.

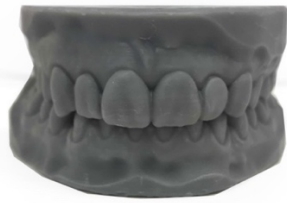

Figure 56 : Wax-up digital imprimé et nettoyé.




Figure 57 : Imprimante 3D Formlab 2.

#### **4.5 Transfert du projet :**

Une clé en silicone est réalisée sur le modèle 3D (Fig 58) afin de transférer le projet en bouche. Le projet est ainsi transféré grâce à une résine Bis-Gma par application de la clé en silicone. (Fig 59)

Une fois mis en place les excès sont retirés et la patiente peut apprécier le résultat obtenu et valider le projet. (Fig 60)

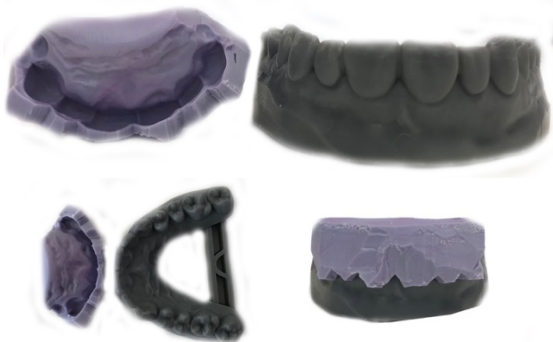

Figure 58 : Réalisation de la clef en silicone à partir du modèle imprimé.

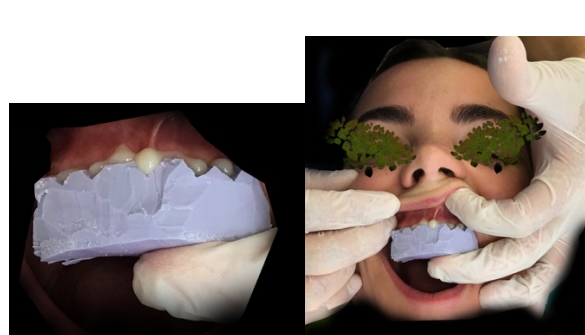


Figure 59 : Transfert du projet.



Figure 60 : Patiente portant le mock-up issu du projet esthétique digital. Sans modifications.

## 4.6 Modification :

Si des modifications doivent être apportées au projet, le praticien pourra le faire par ajout de composite ou fraisage sur le mock-up.  
Un nouvel enregistrement pourra être réalisé grâce à une empreinte optique, et le matching du nouveau projet avec l'arcade du patient permet le transfert du projet validé sur le logiciel de CAO.

## 4.7 Possibilités d'exportation :

L'élaboration du projet prothétique par la méthode digitale permet de le recentrer au cœur de la thérapeutique favorisant ainsi une approche pluridisciplinaire.

En effet l'apparition de nombreux logiciels de planification permet une fois le projet essayé et validé par le patient d'exporter ce dernier dans n'importe quel logiciel permettant son utilisation au format STL, en voici quelques exemples. (76)

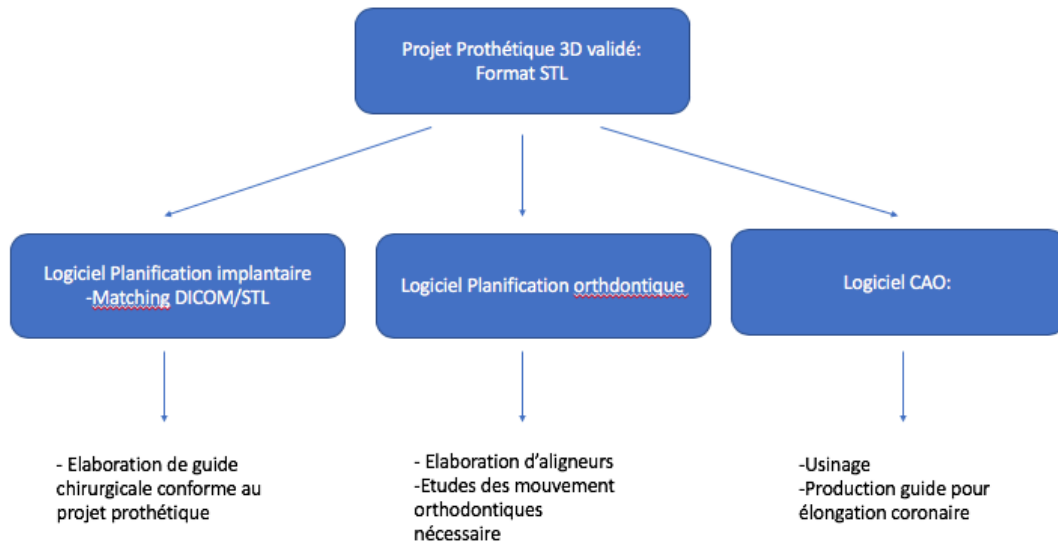


Figure 61 : Possibilités d'exportation dans les logiciels permettant l'utilisation du projet au format STL.

### Logiciel de planification implantaire :

Dans certain cas les logiciels de planification implantaire permettent de matcher le fichier DICOM, l'empreinte intra-orale de l'arcade du patient et le projet prothétique afin de planifier la position des implants en fonction de la prothèse à réaliser.  
Une fois les implants positionnés le logiciel peut générer un guide chirurgical en fonction du projet permettant un positionnement idéal des implants.

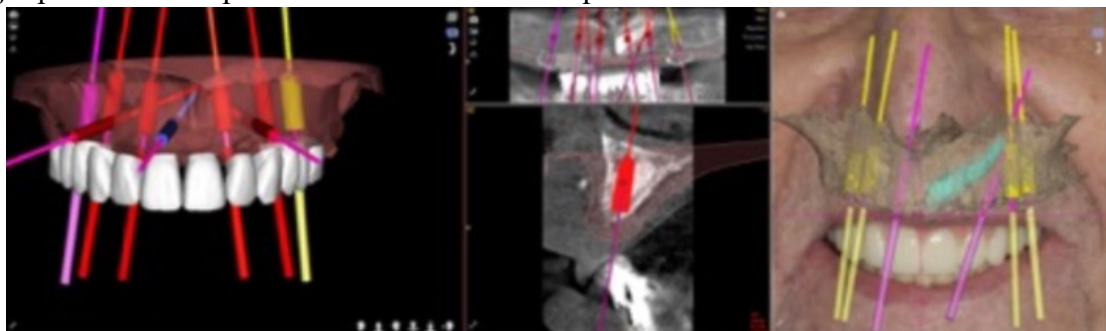


Figure 62 : Simulation implantaire suivant le projet prothétique virtuel STL

### Logiciel de planification orthodontique :

Le smille frame peut être importé dans un logiciel de programmation de mouvement orthodontique, il guide alors la position idéale des dents.

Après calcul des mouvements le logiciel peut produire une série d'aligneurs permettant le mouvement orthodontique souhaité.

Ces aligneurs peuvent être produit par impression 3D.

### Logiciel de fabrication assisté par ordinateur :

Ces logiciels permettent le design de pièces prothétiques. Grâce au matching du scan des préparations dentaires et du projet prothétique le logiciel peut générer des formes prothétiques conformes au projet établi.

L'importation des pièces prothétique dans un logiciel connecté a une usineuse permet la fabrication des pièces de prothèse grâce à l'usinage de bloc.

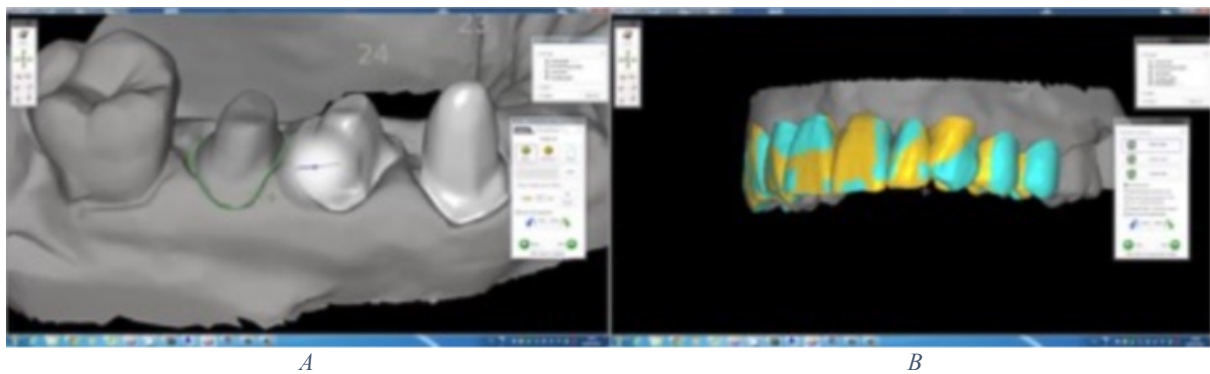


Figure 63 : A : Scan 3D des préparations dentaires B : Matching du projet (Vert sur l'image) et des préparations. Et design des futures pièces (Jaune sur l'image).




Figure 64 : A : Image d'une usineuse travaillant sur un bloc d'emax B : Résultat des pièces prothétiques après usinage

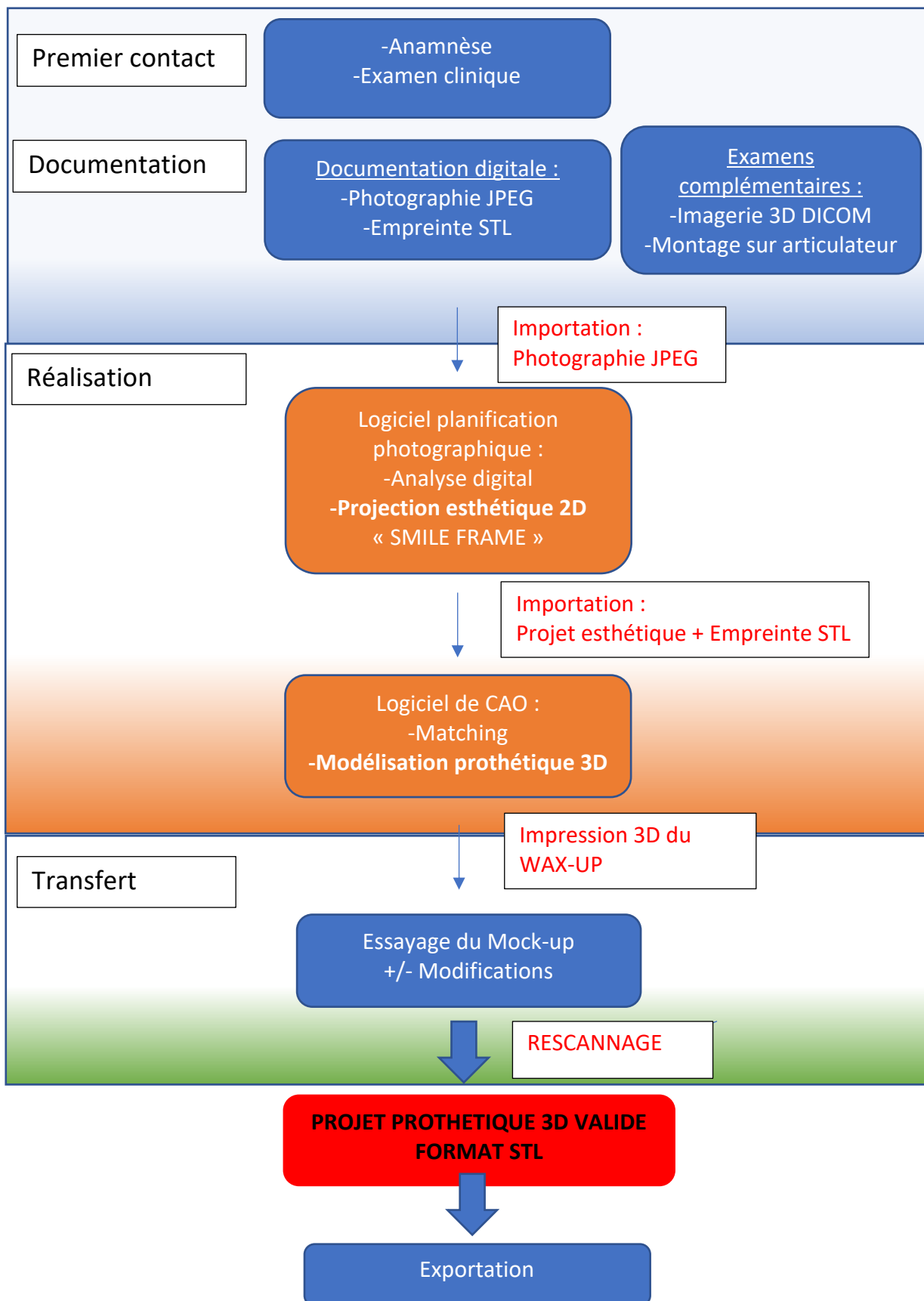


Tableau 2 : Chaîne de travail, pour la réalisation d'un cas esthétique suivant l'approche digitale (orange : Ces encadrés correspondent aux étapes réalisées au laboratoire bleu : Ces encadrés correspondent aux étapes réalisées au cabinet dentaire)

## V/ Les apports du digital

La comparaison des deux approches de la planification esthétique, l'analyse de la bibliographie et les difficultés rencontrées lors de la réalisation nous permettent d'identifier les apports de la technique digitale.

Pour cela nous avons réalisé un tableau récapitulatif reprenant point par point les étapes cliniques précédemment citées.

<b>Contact patient/praticien :</b>	
Communication ++	- Meilleure compréhension de la part du patient. - Meilleure acceptation du projet
Image du cabinet +	- Attirance par le digital
<b>Documentation :</b>	
Mise en œuvre =	- Protocoles rigoureux - Formation praticien/prothésiste
	- Rapidité d'exécution une fois le protocole mis en place
Dématérialisation ++	- Simplicité de stockage et de transfert - Inaltérabilité des données
Cout --	- Équipement coûteux
<b>Projet :</b>	
Diagnostique ++	- Augmentation du temps de diagnostique - Outils d'analyse nombreux - « Zoom » sur les différents tissus - Visualisation des références faciales
Précision +/-	- Suppression des étapes de coulée - Suppression de la déformation des matériaux
	- Phénomène de distorsion sur empreintes et photographies Entrainant un problème de superposition si le protocole n'est pas parfaitement respecté
Simulation ++	- Possibilité d'offrir rapidement des propositions multiples
Prédictibilité ++	- Réalisation du projet sur un patient virtuel
<b>Transfert intra buccal :</b>	
Impression 3D du mock-up +/-	- Étapes cliniques similaires
	- Possibilité d'impression rapide de différents projets
Usinage ++	- Grâce à l'évolution des technologies d'usinage au fauteuil, nous voyons apparaître des protocoles de traitement esthétique en une seule visite.



<b>Exportation :</b>	
Gestion de la thérapeutique ++	- Interdisciplinarité du traitement - Projet prothétique au centre de la planification - Élargissement des possibilités par développement et perfectionnement des logiciels de planifications
Temps ++	- Workflow grâce à la dématérialisation - La capacité de simulation des logiciels permet de diminuer les étapes cliniques

Tableau 3 : Apport de la technique digital dans le traitement esthétique, comparaison avec la technique analogique (77) (78) (79) (72)

	Technique présentant un avantage intéressant et peu d'inconvénient dans la réalisation.
	Technique présentant un avantage intéressant aux prix d'une réalisation exigeante.
	Technique présentant un inconvénient majeur

Apport de l’empreinte optique, comparaison avec l’empreinte conventionnelle :

		Analogique	Digitale
PRECISION			
EXPLOITATION	Sauvegarde		
	Duplication		
	Usure		
	Re-scannage 1		
DEFORMATION 2		-	+
MISE EN OEUVRE	Accès aux limites 3		
	Prise en main		
	Rigueur 3	+	-
	Rapidité		
COUT			

Tableau 4 : Comparaison empreinte analogique et conventionnelle. (80)(81)(82)

	Technique répondant aux standards actuels.
	Technique répondant aux standards mais dont la mise en œuvre impose quelques exigences.
	Technique répondant aux standards actuels mais dont la mise en œuvre est plus complexe que son homologue.
	Présente un fort désavantage voir une impossibilité.

+ : La technique présente des impératifs équivalents à son homologue mais engendre un avantage.

- : La technique présente des impératifs équivalents à son homologue mais engendre un inconvénient.

1 : Sur une empreinte optique nous pouvons supprimer une zone de l’empreinte qui n’est pas correcte et reprendre l’empreinte seulement de cette zone. Alors que pour une empreinte conventionnelle il faut refaire l’empreinte entière.

2 : L’empreinte optique subit un phénomène de distorsion. L’empreinte analogique subit un phénomène de déformation du matériau d’empreinte et de déformation lors de la coulée de celle-ci, il y a donc deux phases de déformation.

3 : Les matériaux d’empreinte analogique peuvent effectuer une compression et ainsi refouler les tissus mous permettant ainsi l’enregistrement de limite sous gingivale non visible. Leur capacité hydrophile offre une meilleure tolérance sur la présence de fluides au moment de l’empreinte.

L’empreinte numérique quant à elle ne peut scanner que ce qu’elle voit, et est moins tolérante à la présence de fluides au moment de l’empreinte.

## Conclusion

Malgré la difficulté de la discipline, l'utilisation du digital permet une analyse très fine de l'esthétique dentaire et constitue donc un outil diagnostique de choix. La planification via les outils numériques permet de coller aux critères esthétiques tout en apportant une solution supplémentaire pour répondre à la demande du patient. Par ailleurs, la chaîne de planification digital remet le projet prothétique au cœur des différents projet chirurgicaux ou orthodontiques. En effet, la possibilité d'exportation du projet, ainsi que le développement de nombreux logiciels receveurs dans différents champs de l'odontologie permettent d'améliorer l'arsenal thérapeutique du chirurgien.

Il existe aujourd'hui un véritable engouement pour ces technologies. De plus en plus de facultés intègrent dans leur cursus l'utilisation de la caméra optique qui est considérée comme le point d'entrée dans l'univers du digital en odontologie. La maîtrise de cet outil devient indispensable pour les générations de praticiens à venir.

La généralisation du digital dans les cabinets dentaires est relativement prévisible. Une enquête menée sur des praticiens français révèle qu'une majorité déclarent être prêts à passer aux solutions digitales (83) . Aujourd'hui un prothésiste sur quatre est équipé en CAO/CFAO.

Favorisé par les intérêts des industriels, l'arsenal thérapeutique sur le plan du digital ne cesse de s'accroître, tant en termes de logiciel que d'outils. Cependant, le retour clinique sur ces pratiques demeure faible. Il est donc nécessaire d'opter pour une approche raisonnée. Il est nécessaire de garder à l'esprit que l'utilisation de ces logiciels reste un outil de diagnostic et de planification. Ils ne doivent en aucun cas biaiser la liberté de la décision thérapeutique du praticien. (78)

## LISTE DES FIGURES :

Figure 1 : Le gradient thérapeutique selon Tirlet et Attal .....	3
Source : Tirlet G, Attal J-P. Gradient thérapeutique. n° 41/4 . L'INFORMATION DENTAIRE. 25 nov 2009	
Figure 2 : Visage à la symétrie verticale parfaite. ....	6
Source : <a href="http://www.christianjuliablog.fr/">http://www.christianjuliablog.fr/</a>	
Figure 3 : Visage avec asymétrie vertical. ....	6
Source : Walter B. Prothèse fixée: Approche clinique. Cdp. 329 p. (JPIO). 2017	
Figure 4 : Illustration des lignes de profil .....	7
Source : <a href="https://www.drmarchac.com/">https://www.drmarchac.com/</a>	
Figure 5 : Les proportions du visage .....	7
Source : <a href="https://www.planet.fr/">https://www.planet.fr/</a>	
Figure 6 : Check list esthétique de Belser mise à jour par Magne .....	8
Source : Magne P, Belser U, Liger F. Restaurations adhésives en céramique sur dents antérieures: approche biomimétique. Paris: Quintessence; 2003 .	
Figure 7 : Patient présentant un état parodontal sain.....	9
Source : Image personnelle	
Figure 8 : Papille inter dentaire remplissant l'espace inter-proximal .....	9
Source : <a href="https://www.dentalimplantsolutions.net/">https://www.dentalimplantsolutions.net/</a>	
Figure 9 : Illustration des axes dentaire .....	10
Source : <a href="https://www.dentalimplantsolutions.net/">https://www.dentalimplantsolutions.net/</a>	
Figure 10 : Illustration de la position idéale des collets dentaire .....	10
Source : <a href="https://www.dentalimplantsolutions.net/">https://www.dentalimplantsolutions.net/</a>	
Figure 11 : Aires de contact inter-dentaires .....	11
Source : <a href="https://www.dentalimplantsolutions.net/">https://www.dentalimplantsolutions.net/</a>	
Figure 12 : Proportions des dents antérieurs dans le cadre labial selon le nombre d'or .....	11
Source : <a href="https://www.dentalimplantsolutions.net/">https://www.dentalimplantsolutions.net/</a>	
Figure 13 : Proportions relatives des dents antérieurs .....	12
Source : <a href="https://www.dentalimplantsolutions.net/">https://www.dentalimplantsolutions.net/</a>	
Figure 14 : Incisives de forme carrée .....	12
Source : Manauta J, Salat A. Layers: an atlas of composite resin stratification. Milan: Quintessence; 2013.	
Figure 15 : Incisives de forme ovoïde .....	12

Source : Manauta J, Salat A. Layers: an atlas of composite resin stratification. Milan: Quintessence; 2013.

Figure 16 : Incisives de forme triangulaires ..... 12  
Source : Manauta J, Salat A. Layers: an atlas of composite resin stratification. Milan: Quintessence; 2013.

Figure 17 : Stratification d'une incisive centrale mettant en évidence l'importance de la chromaticité des mamelons ..... 13  
Source : Manauta J, Salat A. Layers: an atlas of composite resin stratification. Milan: Quintessence; 2013.

Figure 18 : Stratification d'une incisive centrale mettant en évidence l'impact du tiers médian sur le rendu final ..... 13  
Source : Manauta J, Salat A. Layers: an atlas of composite resin stratification. Milan: Quintessence; 2013.

Figure 19 : Prise de vue macroscopique mettant en évidence le halo incisal ..... 13  
Source : Manauta J, Salat A. Layers: an atlas of composite resin stratification. Milan: Quintessence; 2013.

Figure 20 : Prise de vue macroscopique mettant en évidence les points chromatiques ..... 13  
Source : Manauta J, Salat A. Layers: an atlas of composite resin stratification. Milan: Quintessence; 2013.

Figure 21 : Diagramme de Munsell..... 14  
Source : <https://www.hisour.com/fr>

Figure 22 : Degré de luminosité de l'émail en fonction du soutien dentinaire. .... 15  
Magne P, Belser U, Liger F. Restaurations adhésives en céramique sur dents antérieures: approche biomimétique. Paris: Quintessence; 2003 .

Figure 23 : Angles inter-incisifs (tracés bleu) des six dents antérieurs maxillaires ..... 15  
Source : <https://www.dentalimplantsolutions.net/>

Figure 24 : Position théorique de la lèvre inférieure représentée par la ligne bleue ..... 16  
Source : <https://www.dentalimplantsolutions.net/>

Figure 25 : Vanessa Paradis : Visage séduisant porteur d'un diastème interincisif..... 17  
Source : <http://www.purepeople.com>

Figure 26 : Prise d'empreinte grâce à un silicone suivant la technique du double mélange.... 19  
Source : <https://www.acteongroup.com/>

Figure 27 : Utilisation du DITRAMAX ..... 20  
Margossian P, Laborde G, Koubi S, Couderc G, Mariani P. Use of the Ditramax System to Communicate Esthetic Specifications to the Laboratory. 2011;6(2):10.

Figure 28 : Protocole photographique complet selon AACD ..... 21

Source : Chip S, AACD Member. Photographic documentation and evaluation in cosmetic dentistry16p

Figure 29 : Fiche de laboratoire conventionnelle..... 22  
Source : <https://www.leprothesistedentaire.fr/>

Figure 30 : Fiche de laboratoire avec analyse esthétique selon Freadani. .... 22  
Source : Mauro F. Réhabilitation Esthétiques en prothèse fixée: Analyse esthétique. 352 p. (Quintessence International; vol. 1). 2006

Figure 31 : Étapes de transfert du mock-up en bouche ..... 24  
Source : Walter B, Sailer I, Barthet P, De March P, Dot D, Fages M, et al. Prothèse fixée: approche clinique. Malakoff: Éditions CdP; 2016. (JPIO).

Figure 32 : Principe d'acquisition et traitement d'une donnée analogique en donnée numérique ..... 26  
Source : Source : Image personnelle

Figure 33 : Schéma d'un capteur photographique d'un appareil photo numérique ..... 27  
Source: Source : Image personnelle

Figure 34 : Fonctionnement de la reconstruction par pixel ..... 27  
Source : <http://irem.univ-reunion.fr/>

Figure 35 : Acquisition numérique d'un appareil photo. .... 27  
Source : Image personnelle

Figure 36 : Représentation d'un espace trois dimensions en coupe deux dimensions..... 28  
Source : <https://matplotlib.org/>

Figure 37 : Principe d'acquisition d'un appareil d'imagerie trois dimensions ..... 28  
Source : Image personnelle.

Figure 38 : Différents systèmes d'acquisition des caméras optiques ..... 29  
Source : Lecocq G. Digital impression-taking: Fundamentals and benefits in orthodontics. Int Orthod. juin 2016;14(2):184-94.

Figure 39 : Principe d'acquisition d'une empreinte optique ..... 29  
Source : Image personnelle

Figure 40 : Montage sur articulateur grâce à une table de montage virtuelle ..... 30  
Source : These Dr Cruces Adrian image du laboratoire Maillard

Figure 41 : Scanner réalisant le scannage d'un montage sur articulateur ..... 30  
Source : <https://www.3shape.com/>

Figure 42 : Angulation des prises de vue pour la planification digitale..... 32  
Source : Image personnelle

Figure 43 : Prise de vue nécessaire pour la planification numérique ..... 33

Source : Image personnelle

Figure 44 : Prise de vue complémentaires pour la planification numérique ..... 33

Source : Image personnelle

Figure 45 : Scan intra-oral de la patiente ..... 34

Source : Image personnelle

Figure 46 : Transfert des lignes de références ..... 35

Source : Image personnelle

Figure 47 : Analyse esthétique numérique ..... 36

Source : Image personnelle

Figure 48 : Réalisation à main levée d'un projet esthétique dans le plan frontal..... 36

Source : Image personnelle

Figure 49 : Banque de forme de sourire pouvant être utilisé comme SMILE FRAME ..... 36

Source : Coachman C, Yoshinaga L. Dsd video photo protocol. 36p

Figure 50 : Image avant / Apres ..... 37

Source : Image personnelle

Figure 51 : Smile Frame représentant le projet esthétique ..... 38

Source : Image personnelle

Figure 52 : Fichier STL de l'empreinte intra oral ..... 38

Source : Image personnelle

Figure 53 : Orientation des modèles issus de l'empreinte ..... 38

Source : Coachman C. How to create a 3D Smile Design/Digital Wax-Up.Youtube video  
mode emploi DSD app

Figure 54 : Réalisation du Wax-up digitale..... 39

Source : Image personnelle

Figure 55 : Wax-up digital terminé ..... 39

Source : Image personnelle

Figure 56 : Wax-up digital imprimé et nettoyé ..... 40

Source : Image personnelle

Figure 57 : Imprimante 3D Formlab 2 ..... 40

Source : <https://formlabs.com/>

Figure 58 : Réalisation de la clef en silicone a partir modèle imprimé..... 40

Source : Image personnelle

Figure 59 : Transfert du projet ..... 40

Source : Image personnelle

Figure 60 : Patiente portant le mock-up issu du projet esthétique digital ..... 40

Source : Image personnelle

Figure 61 : Possibilités d'exportation dans les logiciels permettant l'utilisation du projet au format STL ..... 41

Source : Image personnelle

Figure 62 : Simulation implantaire suivant le projet prothétique virtuel STL ..... 41

Source : Coachman C, Yoshinaga L. Dsd video photo protocol. 36p

Figure 63 : A : Scan 3D des préparations dentaires B : Matching du projet (Vert sur l'image) et des préparations. Et design des futures pièces (Jaune sur l'image)..... 42

Source : Source : Coachman C, Yoshinaga L. Dsd video photo protocol. 36p

Figure 64 : A : Image d'une usineuse travaillant sur un bloc d'emax B : Résultat des pièces prothétiques après usinage ..... 42

<https://laboratoire.dentanor.fr/>

## **LISTE DES TABLEAUX :**

<u>Tableau 1 : Chaine de travail, pour la réalisation d'un cas esthétique de manière analogique</u> <u>Source : Document personnel</u> .....	25
<u>Tableau 2 : Chaine de travail, pour la réalisation d'un cas esthétique suivant l'approche</u> <u>digitale. Source : Document personnel</u> .....	43
<u>Tableau 3 : Apport de la technique digital dans le traitement esthétique, comparaison avec la</u> <u>technique analaogique. Source : Document personnel</u> .....	45
<u>Tableau 4 : Comparaison empreinte analogique et conventionnelle</u> .....	45



## **BIBLIOGRAPHIE :**

1. Paris J-C, Faucher A-J, Paris J-C, Tassery H. Le guide esthétique : comment réussir le sourire de vos patients. Paris: Quintessence international; 2004.
2. Offner D, Musset A-M, Thiel M-J. Vers un sourire standard : limites et risques d'un esthétisme normalisé. *Éthique Santé*. mars 2012;9(1):22-8.
3. Julien S, Gil T, Jean-Pierre A. Evaluation de la demande esthétique. *L'information Dentaire* n°31. 17 sept 2008;
4. Belser U. Changement de paradigmes en prothèse conjointe. *Réal Clin*. 21:7. 2010
5. Tirlet G, Attal J-P. Gradient thérapeutique. n° 41/4 . *L'INFORMATION DENTAIRE*. 25 nov 2009
6. Sette A, Laborde G, Dodds M, Maille G, Margossian P. Analyse biométrique des symétries faciales.: *Stratégie prothétique*. 2014.
7. Walter B. Prothèse fixée: Approche clinique. Cdp. 329 p. (JPIO). 2016
8. Bidra AS, Uribe F, Taylor TD, Agar JR, Rungruanganunt P, Neace WP. The relationship of facial anatomic landmarks with midlines of the face and mouth. *J Prosthet Dent*. août 2009;102(2):94-103.
9. Mauro F. Réhabilitation Esthétiques en prothèse fixée: Analyse esthétique. 352 p. (Quintessence International; vol. 1). 2006
10. Lombardi RE. A method for the classification of errors in dental esthetics. *J Prosthet Dent*. nov 1974;32(5):501-13.
11. Pompignoli M, Raux D, Doukhan J-Y. Prothèse complète: clinique et laboratoire. Paris: Cdp 2011
12. Magne P, Belser U, Liger F. Restaurations adhésives en céramique sur dents antérieures: approche biomimétique. Paris: Quintessence; 2003
13. Dodds M, Laborde G, Devictor A, Maille G, Sette A, Margossian P. Les références esthétiques : la pertinence du diagnostic au traitement. 2014;14:8.
14. Schroeder HE, Listgarten MA. The gingival tissues: the architecture of periodontal protection. *Periodontol 2000*. févr 1997;13(1):91-120.
15. Charon J. Parodontie médicale: innovations cliniques. Rueil-Malmaison: Éditions CdP; 2010.
16. Borghetti A, Monnet-Corti V, Attal J-P, Bouchard P, Degorce T. Chirurgie plastique parodontale et péri-implantaire. Cdp; 2017. 558 p. (JPIO).

17. Tarnow DP, Magner AW, Fletcher P. The Effect of the Distance From the Contact Point to the Crest of Bone on the Presence or Absence of the Interproximal Dental Papilla. *J Periodontol.* déc 1992;63(12):995-6.
18. Ahmad I. Geometric considerations in anterior dental aesthetics: restorative principles. *Pract Periodontics Aesthetic Dent PPAD.* sept 1998;10(7):813-22; .
19. Rufenacht CR, éditeur. *Ästhetik in der Zahnheilkunde: Grundlagen und Realisierung.* Berlin: Quintessenz-Verl.-GmbH; 1990. 372 p. (Quintessenz-Bibliothek).
20. Chiche G, Kokich VG, Caudil R. Diagnosis and treatment planning of esthetic probleme In: Chiche GJ, Pinaul A (eds). *Esthetics of anterior fixed prosthodontics.* Chicago; (Quintessence). 1994
21. Morley J, Eubank J. Macroesthetic elements of smile design. *J Am Dent Assoc.* janv 2001;132(1):39-45.
22. Levin EI. Dental esthetics and the golden proportion. *J Prosthet Dent.* sept 1978;40(3):244-52.
23. Preston JD. The Golden Proportion Revisited. *J Esthet Restor Dent.* nov 1993;5(6):247-51.
24. Levine JB, Banerjee A. *Dentisterie esthétique: Traitement mini-invasifs* Elsevier Masson 2018 656p
25. Magne P, Gallucci GO, Belser UC. Anatomic crown width/length ratios of unworn and worn maxillary teeth in white subjects. *J Prosthet Dent.* mai 2003;89(5):453-61.
26. Gürel G. *Les facettes en céramique: de la théorie à la pratique.* Paris: Quintessence International; 2005. 496 p.
27. Manauta J, Salat A. *Layers: an atlas of composite resin stratification.* Milan: Quintessence; 2013.
28. Willems G, Lambrechts P, Braem M, Vanherle G. Composite resins in the 21st century. *Quintessence Int Berl Ger* 1985. sept 1993;24(9):641-58.
29. Lasserre JF, Pop IS, Dincau E. La couleur en Odontologie determinations visuelles et instrumentals. 1repartie. *Cah Prothèse* 2006;135:
30. Sproull RC. Color matching in dentistry. Part III. Color control. *J Prosthet Dent.* févr 1974;31(2):146-54.
31. Vanini L, Mangani FM. Determination and communication of color using the five color dimensions of teeth. *Pract Proced Aesthetic Dent PPAD.* févr 2001;13(1):19-26;
32. Berteretche M-V, Chiche G. *Esthétique en odontologie.* Paris: Éditions CdP; 2014.
33. Walter B, Sailer I, Barthet P, De March P, Dot D, Fages M, et al. *Prothèse fixée:*

approche clinique. Malakoff: Éditions CdP; 2016. (JPIO).

34. Philippe J. Pourquoi un visage plaît. *Orthod Fr.* mars 2014;85(1):127-31.
35. Rakotozafy L. Vers un sourire idéal: comprendre la demande esthétique actuelle. :120.
36. Narcisi EM, Culp L. Diagnosis and treatment planning for ceramic restorations. *Dent Clin North Am.* janv 2001;45(1):127-42.
37. Chauvel B, Turpin Y-L. Les matériaux à empreinte. :31. Société Francophone des Biomatériaux Dentaires (SFBD) 2009
38. Fajri L, Berrada S, Merzouk N. L'articulateur dans l'étude pré-prothétique en Prothèse amovible partielle – Partie 1. *Actual Odonto-Stomatol.* mai 2016;(276):4.
39. Margossian P. Ditramax dispositif de transfert : Mode d'emploi Marseille 2012
40. Margossian P, Laborde G, Koubi S, Couderc G, Mariani P. Use of the Ditramax System to Communicate Esthetic Specifications to the Laboratory. 2011;6(2):10.
41. Ahmad I. Digital dental photography. Part 5: lighting. *Br Dent J.* juill 2009;207(1):13-8.
42. Chip S, AACD Member. Photographic documentation and evaluation in cosmetic dentistry 16p
43. Golkari A, Sabokseir A, Pakshir H-R, Dean MC, Sheiham A, Watt RG. A comparison of photographic, replication and direct clinical examination methods for detecting developmental defects of enamel. *BMC Oral Health.* 21 avr 2011;11:16.
44. CASAGLIA A, DE DOMINICIS P, ARCURI L, GARGARI M, OTTRIA L. Dental photography today. Part 1: basic concepts. *Oral Implantol.* 23 juill 2016;8(4):122-9.
45. Dietschi D. Free-hand composite resin restorations: a key to anterior aesthetics. *Pract Periodontics Aesthetic Dent PPAD.* sept 1995;7(7):15-25;
46. Koubi S. Facette en céramique. Cours 5ème année présenté à; 2016; Faculté odontologie marseille.
47. Magne P, Magne M, Belser U. The diagnostic template: a key element to the comprehensive esthetic treatment concept. *Int J Periodontics Restorative Dent.* déc 1996;16(6):560-9.
48. Derbabian K, Marzola R, Donovan TE, Cho GC, Arcidiacono A. The science of communicating the art of esthetic dentistry. Part II: Diagnostic provisional restorations. *J Esthet Dent.* 2000;12(5):238-47.
49. Magne P, Belser UC. Novel Porcelain Laminate Preparation Approach Driven by a Diagnostic Mock-up. *J Esthet Restor Dent.* janv 2004;16(1):7-16.
50. Magne P, Magne M. Use of additive waxup and direct intraoral mock-up for enamel

preservation with porcelain laminate veneers. Eur J Esthet Dent Off J Eur Acad Esthet Dent. avr 2006;1(1):10-9.

51. Magne P, Versluis A, Douglas WH. Rationalization of incisor shape: Experimental-numerical analysis. J Prosthet Dent. mars 1999;81(3):345-55.

52. Malik K, Tabiat-Pour S. The Use of a Diagnostic Wax Set-up in Aesthetic Cases involving Crown Lengthening – A Case Report. Dent Update. 2 juin 2010;37(5):303-7.

53. Harichane DY. Le mock-up, un outil quotidien en esthétique dentaire. 2015;4.

54. Laborde G, Andrieu P, Maille G, Sette A, Niboyet C, Ferdani A, et al. Objectifs et Décisions cliniques modernes en odontologie Reconstructrice. ODONTOLOGIERECONSTRUCTIVE. 2014;Revue Odonto Stomato.

55. Walter B. Prothèse fixée: approche clinique. 2016.

56. Loiacono P, Pascoletti L, Pagliai R. La photographie en odontologie: théorie et pratique pour une documentation moderne. 2011.

57. D’Incau E. Manuel de photographie dentaire 2016 27p

58. Bellaïche DN. Cone bean pratique en odontostomatologie: principe, technique, qualité d’image, artéfacts, types d’appareil, indications. :27.

59. Pianeta D. Comprendre dicom 3.0. 99p

60. Aït-Ameur A, Decat V, Treil J, Campan P, Teillet M, Le Gac O, et al. le point sur... - Nouveautés en implantologie : de l’aide au diagnostic à l’aide à la chirurgie. 4 juin 2009

61. Imburgia M, Logozzo S, Hauschild U, Veronesi G, Mangano C, Mangano FG. Accuracy of four intraoral scanners in oral implantology: a comparative in vitro study. BMC Oral Health. 2 juin 2017

62. 3Shape mode d'emploi : Exportez des fichiers STL depuis votre solution 3Shape TRIOS

63. Duret F, Péliissier B. Différentes méthodes d’empreinte en CFAO dentaire. 2019;17.

64. Lecocq G. Digital impression-taking: Fundamentals and benefits in orthodontics. Int Orthod. juin 2016;14(2):184-94.

65. Girault G. L’articulateur virtuel: possibilités actuelles. :89.


66. Mode d'emploi video 3Shape Dental System - Articulator Holder - YouTube

67. Zimmermann M, Mehl A. Virtual smile design systems: a current review. Int J Comput Dent. 2015;18(4):303-17.

68. Meereis C, de Souza G, Albino L, Ogliari F, Piva E, Lima G. Digital Smile Design for Computer-assisted Esthetic Rehabilitation: Two-year Follow-up. Oper Dent. janv

2016;41(1):E13-22.

69. Quentin G. Projet esthétique virtuel: `` comparaison des outils numériques ’ ’. :72.
70. Coachman C, Calamita M, Sesma N. Dynamic Documentation of the Smile and the 2D/3D Digital Smile Design Process. *Int J Periodontics Restorative Dent*. mars 2017;37(2):183-93.
71. Coachman C, Yoshinaga L. Dsd video photo protocol. 36p
72. Coachman C, Calamita M. Digital Smile Design: A Tool for Treatment Planning and Communication in Esthetic Dentistry. :10.
73. Coachman C. How to create a 3D Smile Design/Digital Wax-Up.Youtube video mode emploi DSD app
74. Coachman C. DSDApp 3D Smile Design Mode emploi Youtube video mode emploi DSD app
75. Gallucci GO, Evans C, Tahmaseb A. *Digital Workflows in Implant Dentistry*. Quintessence Publishing; 2019. 511 p.
76. Coachman C, Yoshinaga L, Calamita M, Sesma N. THE DIGITAL SMILE DESIGN CONCEPT. :35.
77. Coachman C, Calamita M. Virtual Esthetic Smile Design. 2014. (*Journal of Cosmetic Dentistry*; vol. 29).
78. Omar D, Duarte C. The application of parameters for comprehensive smile esthetics by digital smile design programs: A review of literature. *Saudi Dent J*. janv 2018;30(1):7-12.
79. Coachman C, Paravina RD. Digitally Enhanced Esthetic Dentistry - From Treatment Planning to Quality Control. *J Esthet Restor Dent*. mars 2016;28:S3-4.
80. YUZBASIOGLU E, KURT H, TURUNC R et BILIR H. Comparison of digital and conventional impression techniques: evaluation of patients' perception, treatment comfort, effectiveness and clinical outcomes. *BMC Oral Health* 2014;14:10.
81. Ahlholm P, Sipilä K, Vallittu P, Jakonen M, Kotiranta U. Digital Versus Conventional Impressions in Fixed Prosthodontics: A Review: Digital vs. Conventional Impressions in Fixed Prosthodontics. *J Prosthodont*. janv 2018;27(1):35-41.
82. DURET F.L’empreinte optique : la clé du succès.Fil Dent 2013;87:10-12.
83. Roques Caroline. La CFAO dans la pratique quotidienne en cabinet dentaire et en laboratoire dans la région midi-pyrénées en 2013 étude épidémiologique. [Université Toulouse III Paul Sabatier]; 2014.



## SERMENT MEDICAL

En présence des Maîtres de cette Faculté, de mes chers condisciples, devant l'effigie d'HIPPOCRATE.

Je promets et je jure, d'être fidèle aux lois de l'honneur et de la probité dans l'exercice de la Médecine Dentaire.

Je donnerai mes soins à l'indigent et n'exigerai jamais un salaire au-dessus de mon travail, je ne participerai à aucun partage clandestin d'honoraires.

Je ne me laisserai pas influencer par la soif du gain ou la recherche de la gloire.

Admis dans l'intérieur des maisons, mes yeux ne verront pas ce qui s'y passe, ma langue taira les secrets qui me seront confiés et mon état ne servira pas à corrompre les mœurs ni à favoriser le crime.

Je ne permettrai pas que des considérations de religion, de nation, de race, de parti ou de classe sociale viennent s'interposer entre mon devoir et mon patient.

Même sous la menace, je n'admettrai pas de faire usage de mes connaissances médicales contre les lois de l'humanité.

J'informerai mes patients des décisions envisagées, de leurs raisons et de leurs conséquences. Je ne tromperai jamais leur confiance et n'exploiterai pas le pouvoir hérité des connaissances pour forcer les consciences.

Je préserverai l'indépendance nécessaire à l'accomplissement de ma mission. Je n'entreprendrai rien qui dépasse mes compétences. Je les entretiendrai et les perfectionnerai pour assurer au mieux les services qui me seront demandés.

Respectueux et reconnaissant envers mes Maîtres, je rendrai à leurs enfants l'instruction que j'ai reçue de leur père.

Que les hommes m'accordent leur estime si je suis fidèle à mes promesses.

Que je sois déshonoré et méprisé de mes confrères si j'y manque.

**MARTIN Alexandre** – Les apports du digital en odontologie esthétique

Th. : Chir. dent. : Marseille : Aix –Marseille Université : 2020

Rubrique de classement : Odontologie esthétique

Résumé : En matière d'esthétique, l'objectif principal du praticien est de combler les exigences du patient. La littérature donne un cadre à nos reconstructions qu'il convient d'adapter à chaque patient.

Face à une patientèle toujours plus exigeante et informée, il est impératif de fiabiliser nos procédures, tout en favorisant une démarche la moins invasive possible.

Cette approche moderne repose sur une analyse diagnostique précise et une planification rigoureuse de la thérapeutique.

Aujourd'hui, les techniques conventionnelles dites analogiques, qui bénéficient d'un recul clinique satisfaisant, nous permettent d'atteindre ces objectifs.

La digitalisation étant un phénomène global, elle n'épargne pas le monde de l'odontologie. Même si elle se heurte encore à quelques freins, tels que le coût du matériel ou le manque de formation initiale. Les outils numériques permettent d'élargir et d'affiner considérablement les possibilités d'analyse, de diagnostic et de planification, répondant ainsi aux exigences odontologiques modernes.

Mots clés : Digital, Flux de travail numérique, Analyse esthétique assistée par ordinateur, Biomimétisme, Gradient thérapeutique, Facette, Prothèse fixée

**MARTIN Alexandre** – Contribution of digital in aesthetic dentistry

Abstract: Regarding aesthtical treatments, the main goal of praticioners is to answer to the patient's demands. Literature gives us a framework for reconstructions that has to be adapted for every patitents.

Facing incresingly demanding and informed patients, it becomes necessary to improve our procedures for the benefit of less invasive dentistry.

Modern dentistry aesthetic principles are bases on analysis, diagnosis and rigorous planification. Today the conventional technic based on analog protocol and clinically verified can reach this goal.

The digitalization phenomenon concern all the activites and odontostomatology is not spared. However, digital transformation is still constraint by the cost of investments or the lack of formation. Digitalization provides new answers for analysis, diagnosis and planification, in accordance with modern odontologic requirements.

MeSH: Digital, Workflow, Aesthetic analysis computer assisted, modern dentistry, therapeutic gradient, veneer, fixed prosthesis

Adresse de l'auteur :

74 rue Jaboulay  
69007 LYON