



**HAL**  
open science

# Restaurations composites occluso-proximales postérieures : technique de moulage par injection

Inès Choucha

► **To cite this version:**

Inès Choucha. Restaurations composites occluso-proximales postérieures : technique de moulage par injection. Chirurgie. 2020. dumas-02976123

**HAL Id: dumas-02976123**

**<https://dumas.ccsd.cnrs.fr/dumas-02976123v1>**

Submitted on 23 Oct 2020

**HAL** is a multi-disciplinary open access archive for the deposit and dissemination of scientific research documents, whether they are published or not. The documents may come from teaching and research institutions in France or abroad, or from public or private research centers.

L'archive ouverte pluridisciplinaire **HAL**, est destinée au dépôt et à la diffusion de documents scientifiques de niveau recherche, publiés ou non, émanant des établissements d'enseignement et de recherche français ou étrangers, des laboratoires publics ou privés.



Distributed under a Creative Commons Attribution - NonCommercial - NoDerivatives 4.0 International License

**THESE**

***POUR OBTENIR LE DIPLOME D'ETAT  
DE DOCTEUR EN CHIRURGIE DENTAIRE***

Présentée et publiquement soutenue devant la

Faculté d'Odontologie de Marseille  
(Doyen : Monsieur le Professeur Bruno FOTI)

Aix-Marseille Université  
(Président : Monsieur le Professeur Éric BERTON)

***Restaurations composites occluso-proximales  
postérieures : technique de moulage par injection***

Présentée par

**CHOUCHA Inès**

Née le 27 décembre 1993

A Marseille

Thèse soutenue le **Mardi 11 février 2020**

Devant le jury composé de

**Président : Professeur BUKIET Frédéric**

**Assesseurs : Professeur RUQUET Michel**

**Docteur ROCHE-POGGI Philippe**

**Docteur GIRAUD Thomas**



**THESE**

***POUR OBTENIR LE DIPLOME D'ETAT  
DE DOCTEUR EN CHIRURGIE DENTAIRE***

Présentée et publiquement soutenue devant la

Faculté d'Odontologie de Marseille  
(Doyen : Monsieur le Professeur Bruno FOTI)

Aix-Marseille Université  
(Président : Monsieur le Professeur Éric BERTON)

***Restaurations composites occluso-proximales  
postérieures : technique de moulage par injection***

Présentée par

**CHOUCHA Inès**

Née le 27 décembre 1993

A Marseille

Thèse soutenue le **Mardi 11 février 2020**

Devant le jury composé de

**Président : Professeur BUKIET Frédéric**

**Assesseurs : Professeur RUQUET Michel**

**Docteur ROCHE-POGGI Philippe**

**Docteur GIRAUD Thomas**



## ADMINISTRATION

*Mise à jour : janvier 2020*

### **Doyens Honoraires**

Professeur	Raymond SANGIUOLO†
Professeur	Henry ZATTARA
Professeur	André SALVADORI
Professeur	Jacques DEJOU

### **Doyen Assesseurs**

Professeur	Bruno FOTI
Professeur	Michel RUQUET
Professeur	Anne RASKIN

### **Directeurs de Départements**

Formation Initiale	Professeur	Michel RUQUET
Recherche	Professeur	Anne RASKIN
Formation Continue	Professeur	Frédéric BUKIET

### **Charges de missions**

Relations Internationales	Professeur	Hervé TASSERY
Internat et Diplômes d'études spécialisées	Professeur	Virginie MONNET-CORTI
Affaires générales	Docteur	Patrick TAVITIAN

### **Responsable des Services Administratifs et Techniques**

Madame	Katia LEONI
--------	-------------

## **LISTE DES ENSEIGNANTS**

### **PROFESSEURS DES UNIVERSITES – PRATICIENS HOSPITALIERS DES CSERD**

BUKIET Frédéric (58-01)  
FOTI Bruno (56-02)  
MONNET-CORTI Virginie (57-01)  
ORTHLIEB Jean-Daniel (58-01)  
RASKIN Anne (58-01)  
RUQUET Michel (58-01)  
TARDIEU Corinne (56-01)  
TARDIVO Delphine (56-02)  
TASSERY Hervé (58-01)

### **PROFESSEUR DES UNIVERSITES**

ABOUT Imad (65)

### **MAITRES DE CONFERENCES DES UNIVERSITES – PRATICIENS HOSPITALIERS DES CSERD**

ABOUDHARAM Gérard (58-01)	LAN Romain (57-01)
BANDON Daniel (56-01)	LAURENT Michel (58-01)
BELLONI Didier (57-01)	LAURENT Patrick (57-01)
BOHAR Jacques (56-01)	LE GALL Michel (56-01)
CAMOIN Ariane (56-01)	MAILLE Gérald (58-01)
CAMPANA Fabrice (57-01)	PHILIP-ALLIEZ Camille (56-01)
CATHERINE Jean-Hugues (57-01)	POMMEL Ludovic (58-01)
ERARD-MAGNO Elisabeth (56-01)	PRECKEL Bernard-Éric (58-01)
GAUBERT Jacques (56-01)	RÉ Jean-Philippe (58-01)
GIRAUD Thomas (58-01)	ROCHE-POGGI Philippe (57-01)
GIRAUDEAU Anne (58-01)	STEPHAN Grégory (58-01)
GUIVARC'H Maud (58-01)	TAVITIAN Patrick (58-01)
JACQUOT Bruno (58-01)	TERRER Elodie (58-01)
LABORDE Gilles (58-01)	TOSELLO Alain (58-01)

### **MAITRES DE CONFERENCES DES UNIVERSITES ASSOCIES**

BLANCHET Isabelle (56-01)  
MENSE Chloé (58-01)

## **ASSISTANTS HOSPITALIERS ET UNIVERSITAIRES**

AL AZAWI Hala (56-01)	HAHN-GOLETTI Larissa (58-01)
ANTEZACK Angeline (57-01)	LIOTARD Alica (58-01)
BACHET-DORISON Damienne (56-01)	MANSUY Charlotte (58-01)
BALLESTER Benoît (58-01)	MARTIN William (56-01)
BARBERO Magali (56-01)	MATTERA Rémi (56-01)
CAMBON Isabelle (56-01)	MELLOUL Sébastien (57-01)
CASAZZA Estelle (56-01)	PARFU Anne (58-01)
CASTRO Romain (57-01)	PASCHEL Laura (58-01)
DAVID Laura (56-01)	PILLIOL Virginie (58-01)
DEVICTOR Alix (58-01)	REPETTO Andréa (58-01)
DODDS Mélina (58-01)	ROMANET Yvan (57-01)
DRAUSSIN Thierry (56-02)	SANTUNIONE Charlotte (58-01)
DUMAS Cathy (57-01)	SILVESTRI Frédéric (58-01)
HADJ-SAID Medhi (57-01)	VINAÏ Michael (56-01)

## **ASSISTANTS DES UNIVERSITES ASSOCIES**

HOUVENAEGHEL Brice (57-01)  
LE FOURNIS Chloé (57-01)

Intitulés des sections CNU :

- 56<sup>ème</sup> section : Développement, croissance et prévention
  - 56-01 Odontologie pédiatrique et orthopédie dento-faciale
  - 56-02 : Prévention – Epidémiologie – Economie de la santé – Odontologie légale
- 57<sup>ème</sup> section : Chirurgie orale ; Parodontologie ; Biologie Orale
  - 57-01 : Chirurgie orale – Parodontologie – Biologie orale
- 58<sup>ème</sup> section : Réhabilitation orale
  - 58-01 : Dentisterie restauratrice – Endodontie – Prothèses – Fonction-Dysfonction – Imagerie – Biomatériaux

L'auteur s'engage à respecter les droits des tiers, et notamment les droits de propriété intellectuelle. Dans l'hypothèse où la thèse comporterait des éléments protégés par un droit quelconque, l'auteur doit solliciter les autorisations nécessaires à leur utilisation, leur reproduction et leur représentation auprès du ou des titulaires des droits. L'auteur est responsable du contenu de sa thèse. Il garantit l'Université contre tout recours. Elle ne pourra en aucun cas être tenue responsable de l'atteinte aux droits d'un tiers

A Monsieur le Professeur Frédéric BUKIET,

Je vous remercie de me faire l'honneur de présider ma soutenance de thèse. Sachez mon plus profond respect à votre égard pour votre pédagogie dans la transmission de votre savoir en Endodontie.

A Monsieur le Professeur Michel RUQUET,

Veillez trouver ici le témoignage de ma reconnaissance envers votre disponibilité, votre sympathie, votre compréhension et la qualité de votre enseignement dispensé tout au long de nos études.

A Monsieur le Dr Philippe ROCHE-POGGI,

Votre acceptation exempte d'hésitation pour siéger dans ce jury de thèse est un honneur.  
Veuillez trouver ici l'expression de mon admiration et de ma reconnaissance les plus sincères.

A Monsieur le Dr Thomas GIRAUD,

Je vous remercie d'avoir accepté de reprendre la direction de ma thèse, ainsi que de votre implication auprès des étudiants aussi bien dans l'enseignement théorique que pratique.

A Monsieur le Dr Hugues de BELENET,

Je vous suis reconnaissante de m'avoir aiguillée dans ce travail qui finalise mes études en Odontologie. Je vous adresse toute ma gratitude et mes remerciements pour votre contribution.



A mes Parents,

Pour leurs encouragements, leurs sacrifices et leur soutien indéfectible.

# **RESTAURATIONS COMPOSITES** **OCCLUSO-PROXIMALES POSTERIEURES :** **TECHNIQUE DE MOULAGE PAR INJECTION**

## SOMMAIRE

I) <b><u>INTRODUCTION</u></b> .....	1
II) <b><u>L'UN DES DEFAUTS PRINCIPAUX DES RESINES COMPOSITES : LA CONTRACTION DE POLYMERISATION</u></b> .....	8
II.1) Présentation générale des résines composites .....	8
II.2) La contraction de polymérisation .....	10
II.3) Le facteur de configuration cavitaire ou facteur C .....	13
II.4) Conséquences cliniques .....	15
III) <b><u>LES TECHNIQUES CONVENTIONNELLES DE STRATIFICATION</u></b> .....	17
III.1) Protocoles cliniques .....	17
III.2) La stratification pour limiter le stress de polymérisation : est-ce justifié par la littérature ? .....	23
IV) <b><u>L'INJECTION MOLDING TECHNIQUE</u></b> .....	25
IV.1) Présentation du concept.....	25
IV.2) Atouts et Insuffisances cliniques du concept.....	30
IV.3) Revue de littérature / comparatif stratification-Injection Molding Technique....	31
V) <b><u>CAS CLINIQUES DE RESTAURATION PAR L'INJECTION MOLDING TECHNIQUE</u></b> .....	37
V.1) IMT .....	37
V.2) Combinaison IMT et stratification .....	43
VI) <b><u>CONCLUSION</u></b> .....	51
VII) <b><u>BIBLIOGRAPHIE</u></b> .....	I

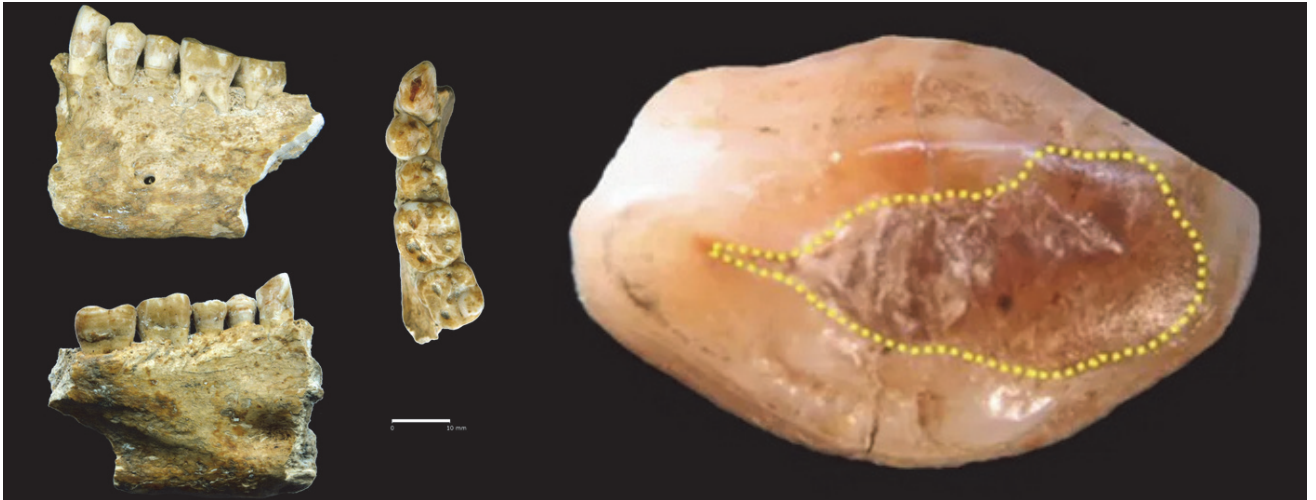
## INDEX DES FIGURES

Figure 1 : Obturation à la cire d'abeille d'une dent humaine datant du néolithique .....	1
Figure 2 : Racines dentaires traitées au bitume datant de 13000 ans .....	1
Figure 3 : Schéma de la classification de BLACK (5) .....	2
Figure 4 : Restaurations molaires et prémolaires mandibulaires en amalgame (6).....	3
Figure 5 : Illustration de la technique Sandwich Ouvert (15) .....	6
Figure 6 : Représentation schématique de la structure interne d'une résine composite (19) .....	8
Figure 7 : Cinétique de polymérisation des composites chémo et photopolymérisables .....	11
Figure 8 : Illustration du point gel au cours de la polymérisation (23) .....	12
Figure 9 : Valeurs du facteur de configuration cavitaire ou facteur C (27).....	13
Figure 10 : Vue schématique des conséquences du retrait de polymérisation (21).....	15
Figure 11 : Observation au microscope d'un joint dent-résine composite défectueux Grossissement x1000 (33) .....	16
Figure 12 : Représentation schématique de la technique de DIETSCHI et SPREAFICO (en haut, classe II peu volumineuse ; en bas, classe II moyenne).....	18
Figure 13 : Représentation schématique de la technique de SMITHSON .....	19
Figure 14 : Représentation schématique de la technique de POLITANO.....	20
Figure 15 : Représentation schématique de la technique de SCOLAVINO.....	21
Figure 16 : Représentation schématique de la technique de MAGNE .....	22
Figure 17 : La fleur d'Arum représente la forme de cavité en forme de saucière au périmètre biseauté, surmodelé (57).....	27
Figure 18 : Points clés pour la réussite d'une restauration occluso-proximale postérieure (65).....	29
Figure 19 : Les problèmes les plus fréquents liés à une restauration de classe II de BLACK en stratification (57) .....	32
Figure 20 : Magnification de la vue précédente (57) .....	32
Figure 21 : Vue proximale d'une classe II de BLACK stratifiée (58) .....	33
Figure 22 : Classe II de BLACK transformée en classe II de CLARK et retraitée par IMT (57) Clark D. 2009 .....	34
Figure 23 : Modélisation de la cavité de classe II de CLARK (gauche) et cavité de classe II de BLACK (droite) (58) .....	34
Figure 24 : Tableau comparatif des deux techniques de restauration susmentionnées .....	36
Figure 25 : Vue pré-opératoire. Carie distale sur la 15 et mésiale sur la 16.....	37
Figure 26 : Pose du champ opératoire, débridement des lésions carieuses, application du révélateur de caries.....	37
Figure 27 : Exérèse du tissu carieux restant (mis en évidence sur le cliché précédent) .....	38
Figure 28 : Mordançage amélo-dentinaire puis rinçage .....	38
Figure 29 : Les cavités sont prêtes à être restaurées.....	39
Figure 30 : Matriçage et application de l'adhésif (sans le photopolymériser) .....	39
Figure 31 : Injection de la résine composite fluide .....	40
Figure 32 : Injection de la résine composite compactable.....	40
Figure 33 : Modelage esthétique de la résine composite.....	41
Figure 34 : Répétition des mêmes étapes sur la prémolaire .....	41
Figure 35 : Photopolymérisation des deux restaurations, correction des excès et polissage.....	42
Figure 36 : Dépose de la digue. Vue post-opératoire .....	42
Figure 37 : Radiographie Bitewing .....	43
Figure 38 : Vue occlusale pré-opératoire .....	43
Figure 39 : Isolation du secteur par digue (vue occlusale) .....	44
Figure 40 : Isolation du secteur par digue (vue vestibulaire) .....	44
Figure 41 : Débridement de la lésion distale sur la 14 .....	44

Figure 42 : Débridement de la carie distale de la 15. Obtention d'une classe II de CLARK avec Infinity edge margin .....	45
Figure 43 : Vue latérale des trois cavités.....	45
Figure 44 : Vue occlusale des trois cavités. La cavité distale de la 15 sera traitée selon l'IMT ; la cavité mésiale de la 15 sera obturée en technique directe et la cavité distale de la 14 en stratégie classique .	46
Figure 45 : Matriçage de la cavité distale de la 15. La matrice transparente permet une polymérisation en trois points (occlusal, mésial, distal).....	46
Figure 46 : Magnification de la vue précédente .....	47
Figure 47 : Vue occlusale après restauration de la cavité distale de la 15 en IMT et de la cavité mésiale de la 15 en technique directe .....	47
Figure 48 : Magnification de la 15. Nous voyons que la résine composite fluide a fusé en dehors de la cavité .....	48
Figure 49 : Matriçage de la 14.....	48
Figure 50 : Reconstitution de la paroi distale et retrait de la matrice.....	49
Figure 51 : Vue occlusale après restauration des deux dents et avant polissage.....	49
Figure 52 : Vue occlusale post-opératoire après polissage.....	49
Figure 53 : Vue mésiale post-opératoire .....	50

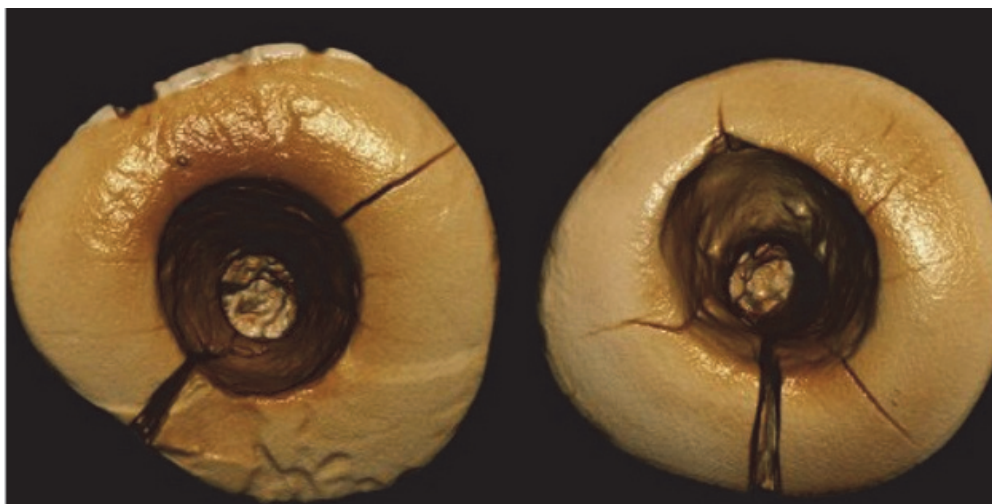
## I) Introduction

La **restauration** des dents cariées, fracturées, abîmées s'est faite depuis des millénaires à l'aide de **divers matériaux** et **selon diverses méthodes** (obturation à la cire d'abeille datant du néolithique (1), incisives dont les racines ont été traitées au bitume datant de 13000 ans (2) ...) jusqu'à connaître ce que l'on considère depuis le **début du XX<sup>ème</sup> siècle** comme le « **Gold Standard** » en matière d'odontologie restauratrice (3,4,5) .



*Figure 1 : Obturation à la cire d'abeille d'une dent humaine datant du néolithique*

Photographie de BERNARDINI/TUNIZ/COPPA/MANCINI/DREOSSI (1)



*Figure 2 : Racines dentaires traitées au bitume datant de 13000 ans*

Photographie de Stefano BENAZZI (2)

L'un des pères fondateurs de la dentisterie moderne, le Dr Green Vardiman **BLACK** a élaboré une **classification des lésions carieuses** en fonction de leur **position** sur la dent. La classification des caries de BLACK comporte **5** catégories originellement décrites par l'auteur (5):

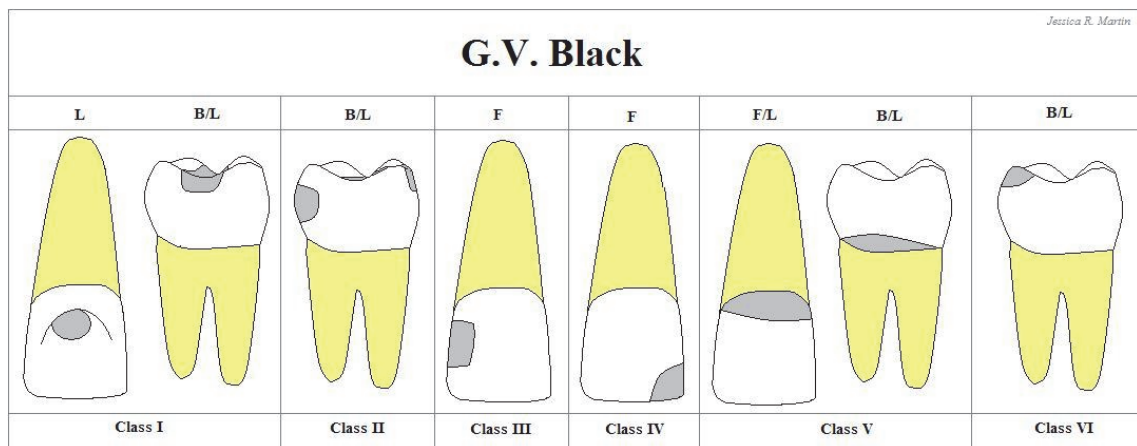


Figure 3 : Schéma de la classification de BLACK (5)

- Classe I : Caries des puits et sillons des dents postérieures
- Classe II : Caries proximales ou occluso-proximales des dents postérieures
- Classe III : Caries proximales des dents antérieures sans atteinte des bords libres
- Classe IV : Caries proximales des dents antérieures avec atteinte des bords libres
- Classe V : Caries des collets
- Classe VI : Caries des bords libres antérieurs et cuspides postérieures

Le matériau de choix pour les restaurations dentaires au siècle dernier était l'**Amalgame dentaire**. Redécouvert par le français TAVEAU en 1826 (des obturations dentaires à base de métaux étaient déjà réalisées à travers le monde mais restaient très rares), l'amalgame d'argent (composé d'argent et de mercure) est amélioré 70 ans plus tard par GV BLACK qui le transforme en un alliage d'argent, d'étain et de cuivre (cet alliage évoluera très peu pendant les 60 années à venir) (6).

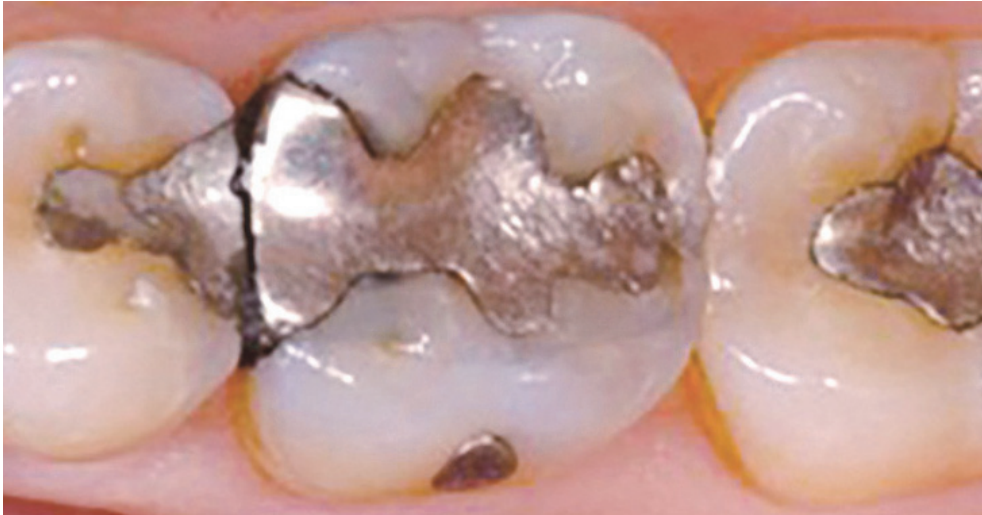

Figure 4 : Restaurations molaires et prémolaires mandibulaires en amalgame (6)

Pourquoi l'**amalgame dentaire** a-t-il été considéré comme un **matériau de choix** pour les restaurations des cavités de **classe II de BLACK** et l'est-il toujours pour de nombreux praticiens ? La réponse réside dans les qualités de ce matériau (7).

Il existe **deux familles** d'amalgames (8): les **conventionnels** ou traditionnels (à teneur en cuivre inférieure à 6% pour la plupart d'entre eux) et ceux à **forte teneur en cuivre** (supérieure à 12%).

Les premiers ne sont plus commercialisés car sont très corrosifs et ne présentent pas de propriétés mécaniques suffisantes.

Parmi la **deuxième famille**, nous avons :

- ▶ les amalgames à **phase dispersée** (commercialisés et meilleures propriétés mécaniques et électrochimiques que les précédents)
- ▶ les amalgames **HCSC** (High Copper Single Composition) : ils sont mécaniquement et électrochimiquement **les plus performants**, ils sont un matériau de choix pour la restauration des **cavités postérieures**.

La **réussite** d'une obturation postérieure en amalgame dépend du **type d'alliage** utilisé (par ses propriétés mécaniques et physico-électrochimiques) mais aussi de sa **manipulation** qui conditionne un résultat clinique optimal.

Une **forte résistance mécanique** de l'amalgame est **primordiale** afin de résister aux importantes **forces occlusales et de mastication** auxquelles sont soumises les dents postérieures.

Concernant les **propriétés physicochimiques**, il est important de savoir que si un **amalgame contenant** plus de 0.01% de **zinc** est exposé à de l'**humidité** pendant sa **condensation**, une **expansion retardée** pouvant durer plusieurs mois et commençant à j+4/ j+5 post-opératoires peut se produire.

Cette-dernière sera partiellement **responsable** des **fractures** constatées à long terme sur les obturations de volume important. Ainsi, il est **indispensable d'isoler la restauration avec une digue** afin de limiter cet effet néfaste.

Le **caractère corrosif** des amalgames dentaires a des conséquences :

— **négatives**: **détérioration** des contours de la restauration, **coloration** dentinaire et parfois **tatouages** gingivaux, libération et **passage de mercure dans l'organisme** (ce phénomène est cependant diminué par la recombinaison du mercure libre avec les particules de l'alliage non réagies)

— **positives**: action **bactéricide et bactériostatique** des ions métalliques libérés qui se recombinent en oxydes notamment de cuivre et **débris de corrosion** qui viennent en partie **combler l'interface** dent-restauration.

Il est important de noter que le **traitement** de la surface de la restauration conditionnera le comportement de celle-ci à la corrosion. Un **polissage final** de l'état de surface permettra de **diminuer** grandement **ce phénomène**.

**Deux** autres problèmes regardant les amalgames sont :

- la **cytotoxicité** de leurs produits de dégradation qui en migrant vers la **pulpe** risquent d'entraîner son **inflammation** (68).
- la **présence** systématique dans une proportion de **40 à 50% de mercure** dans tous les alliages alors que celui-ci est considéré comme un produit **toxique** (69). Il est recommandé d'être prudent lors de sa pose et sa dépose qui libèrent beaucoup de vapeurs de mercure et donc de les éviter chez une patiente enceinte ou allaitante.



En résumé, **l'amalgame est un matériau** de choix pour la restauration des cavités de **classe II** de BLACK dont les **propriétés** mécaniques et physico-électrochimiques ainsi que sa **manipulation** clinique constituent des facteurs essentiels pour de **bons résultats** sur la durée (70).

Néanmoins, ses **défauts** tels que : sa couleur, les colorations dentinaires et gingivales qu'il occasionne, la forte présence de mercure dans sa composition, le risque de pulpite qu'il crée, les interactions électrochimiques avec d'autres métaux présents dans la bouche ou encore la détérioration de ses limites marginales ont poussé les chirurgiens-dentistes à trouver de **nouveaux matériaux** pouvant le **remplacer**.

⇒ Créées dans les années **1960** et ayant subi depuis de très nombreuses évolutions, les **résines composites** (9–13) sont la première alternative aux amalgames.

Leurs principaux **avantages** sont :

- bonne **biomimétique** des tissus dentaires
- permettent une **dentisterie adhésive** donc moins mutilante
- bonnes **propriétés mécaniques** des résines composites hybrides.

Leurs principaux **défauts** sont :

- **n'adhèrent pas** spontanément à la dent
- **difficulté** de mise en œuvre dans des conditions cliniques difficiles (*ex : milieu humide*)
- **retrait de polymérisation** engendrant de fortes **contraintes** à l'interface dent-restauration.

⇒ Nous assistons en **1988-1989** au développement de ciments verre ionomères modifiés par addition de résine (**CVIMAR**) (14) qui sont aujourd'hui la catégorie de CVI la plus utilisée en odontologie restauratrice.

Leurs principales **qualités** sont :

- excellente **adhésion** aux tissus dentaires et aux résines composites
- excellente **étanchéité**
- bonne **tolérance** pulpaire et parodontale
- **bioactivité** par relargage de fluor
- **facilité** de mise en œuvre dans des conditions cliniques difficiles.

Leurs principaux **défauts** sont :

- **résistance** à l'usure considérée comme **médiocre**
- **qualités optiques** moins bonnes que celles des résines composites (biomimétique).

Les **CVIMAR** sont le plus performants lorsqu'utilisés en technique de **Sandwich Ouvert** (15). Elle consiste à restaurer une classe II de BLACK en injectant un **CVIMAR** en **cervical** puis en le **recouvrant** d'une **résine composite**.

⇒ De ce fait, l'**étanchéité cervicale** est assurée par le CVIMAR et la **résistance** à l'usure en **occlusal** l'est par la résine composite.

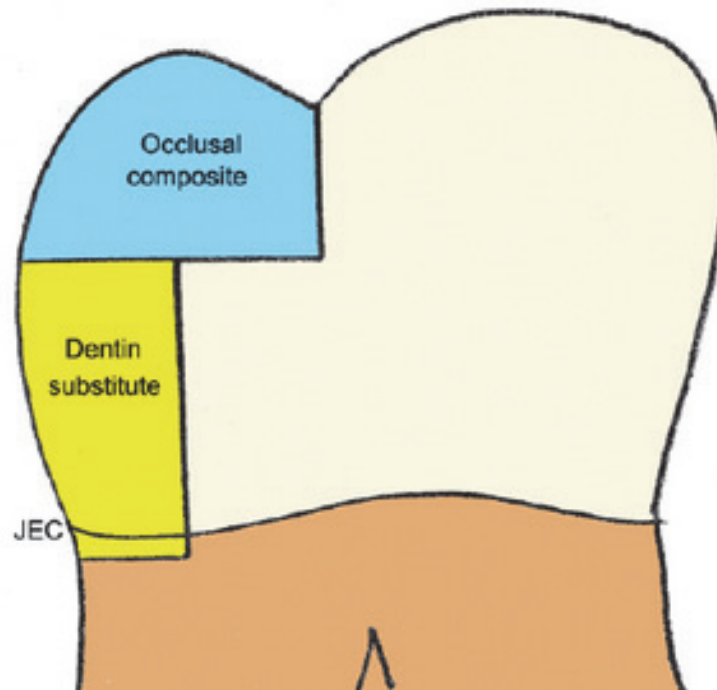


Figure 5 : Illustration de la technique Sandwich Ouvert (15)

A l'heure actuelle, les **résines composites** sont les matériaux de restauration **les plus utilisés** en technique directe en odontologie restauratrice. Cela est dû au fait qu'elles sont le **meilleur compromis** en termes de propriétés **mécaniques, physicochimiques mais également optiques** (16,17).

Malgré cela, il ne faut pas oublier que ces matériaux d'obturation **restent très opérateurs dépendants** et que les taux de réussite des obturations sont liés à de nombreux facteurs comme l'**isolation**, le respect du **protocole adhésif**, l'**application** ou encore la **photopolymérisation**.

Les **cavités** pensées par BLACK étaient faites pour correspondre aux **propriétés mécaniques** de l'amalgame au détriment de la préservation des structures saines de l'organe dentaire.

Avec le **développement des résines composites** et l'essor de la dentisterie **adhésive**, le concept d'« *extension for prevention* » qui consistait à étendre les cavités aux structures saines de la dent pour prévenir une récurrence carieuse a laissé place au concept de **Minimal Invasive Dentistry (MIA)** (18).

Aujourd'hui, avec le recul sur l'utilisation des résines composites et la constatation de **problèmes à court et long termes** (16), il est légitime de se demander si leur usage ne devrait pas être adapté à de **nouvelles formes de cavités**, d'une part.

Et **si**, d'autre part, les techniques d'utilisation les plus répandues (en l'occurrence la **stratification**) sont **les plus adaptées** au comportement des résines composites, ce qui **influe** grandement la **pérennité** d'un soin restaurateur et de la dent qui le supporte.

Nous aborderons tout d'abord, la **composition générale des résines composites**, l'un de leurs défauts principaux qui est la **contraction de polymérisation**, ensuite, quelles **conséquences** découlent de ce dernier, comment faire pour **le limiter au maximum** afin d'optimiser l'usage des résines composites en odontologie restauratrice ?

Et enfin nous étudierons un **concept novateur** qui approche la restauration dentaire sous un nouvel angle.

## II) L'un des défauts principaux des résines composites : la contraction de polymérisation

### II.1) Présentation générale des résines composites (19,20)

Les **résines composites** utilisées en odontologie restauratrice sont des matériaux constitués de trois éléments : la **matrice organique**, les **charges** et le **silane** (qui assure la cohésion entre les deux premiers éléments).

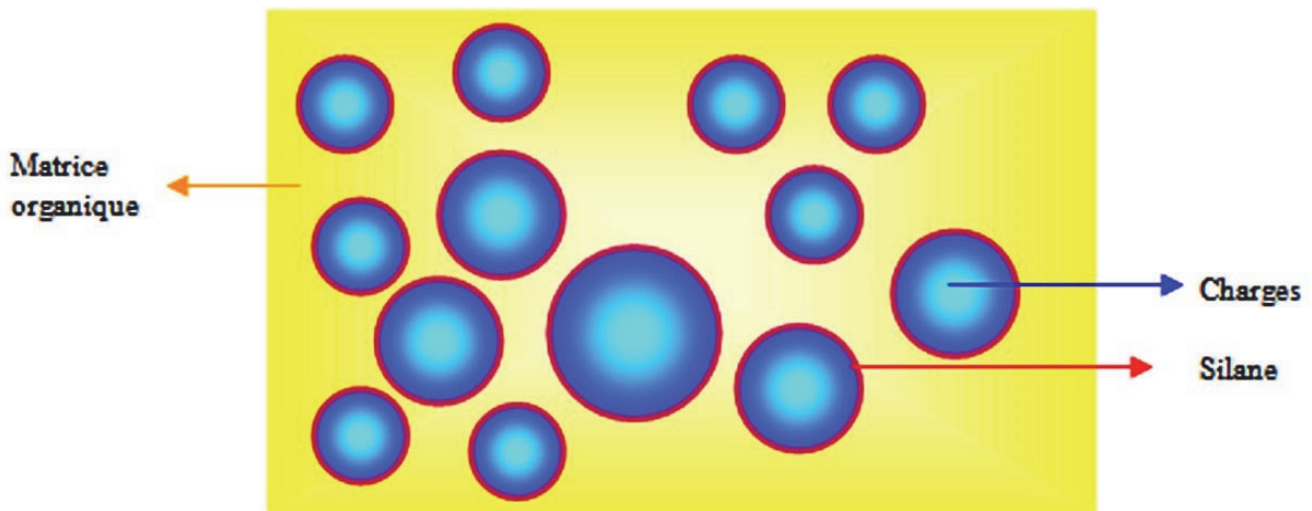


Figure 6 : Représentation schématique de la structure interne d'une résine composite (19)

► **La matrice organique ou résine matricielle** : elle constitue en moyenne **24 à 50 %** du volume total et est constituée de plusieurs composants. Il s'agit de l'élément chimiquement actif de la résine composite. Dérivés du Bis-GMA ou des Polyuréthanes, les monomères la constituant sont tous de type « **R-diméthacrylates** » afin que toutes les résines composites et tous les adhésifs soient compatibles entre eux.

Elle joue le rôle de liant entre les charges et influence plusieurs phénomènes dont la rétraction de prise (elle influence également le coefficient d'expansion thermique, l'absorption d'eau et la solubilité des résines composites).

Ces monomères sont **pré-polymérisés** pour devenir des oligomères, ce qui a pour but d'**augmenter les propriétés mécaniques** des résines composites mais aussi de **diminuer leur retrait de polymérisation**.

Les autres composants la constituant sont les **abaisseurs de viscosité** qui diminuent la viscosité du Bis-GMA et des Polyuréthanes pour faciliter l'utilisation clinique des résines composites. Aussi appelés diluants, le plus utilisé est le TEGDMA ; cependant leur ajout **augmente la rétraction de prise** des résines composites.

On y retrouve également divers additifs en plus du système de polymérisation qui rendra la résine composite photopolymérisable, chémozpolymérisable ou bien dual.

► **Les charges** : elles servent à renforcer le matériau, à augmenter ses propriétés mécaniques (résistance à la traction, flexion, compression), sont responsables de la radio-opacité des résines composites, compensent le phénomène de dilatation thermique de la matrice organique et notamment participent à diminuer le retrait de polymérisation. **Plus le pourcentage de charges dans une résine composite augmente, plus le retrait de polymérisation diminue.**

Elles peuvent être de nature **minérale** (les Silices sont les plus fréquentes), **organique** (ex : les OrMoCers ou céramiques organiquement modifiées) ou **organo-minérales**. Leur taille varie de **0.04µm à 100µm**.

► **Le silane** : aussi appelé agent de couplage organo-minéral, c'est une molécule bi-fonctionnelle qui **relie** la **matrice** résineuse aux **charges** qui la renforcent.

## II.2) La contraction de polymérisation (13,19,21–25)

Lors de sa polymérisation (photopolymérisation, chimopolymérisation ou dual), une résine composite subit un phénomène de rétraction appelé « contraction de polymérisation » ; elle se replie sur elle-même.

Il s'agit d'une réaction qui se traduit par une **diminution du volume** de la quantité de résine composite appliquée dans la cavité dentaire. Ce retrait **dépend** de la **composition** intrinsèque des résines composites. La résine matricielle subit ce phénomène et y ajoute des diluants tels que le TEGDMA l'augmente.

Les **charges** quant à elles **diminuent** la **contraction** de polymérisation. De plus, plus le poids moléculaire d'un monomère est élevé, moins le nombre de molécules d'oligomères par unité de volume sera important. Et moins il y a d'oligomères, moins ils se rapprocheront lors de la polymérisation, limitant de ce fait la contraction. **Le poids moléculaire est donc inversement proportionnel au pourcentage de contraction de polymérisation de la résine composite.**

*Par exemple, le BIS-GMA qui a un poids moléculaire de 512 subit une rétraction d'environ 3 à 5 % alors que le méthacrylate de diméthyle qui a un poids moléculaire de 100 se rétracte d'environ 21%.*

La contraction de polymérisation des résines composites dépend donc :

- de leur **composition** chimique
- de la **fraction volumique des charges** (*plus il y a de charges, moins la contraction a lieu ; cela explique en outre que les résines composites fluides, dû à leur faible pourcentage de charges, se contractent plus que les autres*)
- du **degré de conversion** (mesure du degré de polymérisation) car il traduit la transformation de monomères en polymères. Donc plus le degré de conversion augmente, plus le taux de rétraction final du composite augmente. Cependant il n'est pas souhaitable de le diminuer (moins polymériser la résine composite).

Les **contraintes** de rétraction à l'interface tissus minéralisés-résine composite dépendent du **pourcentage de contraction** mais aussi de la **cinétique** de polymérisation.

Celle-ci dépend du **mode** de polymérisation (standard, pulsé, exponentiel), du **type de lampe** utilisée (puissance, durée, type de source lumineuse), de la **distance** entre la résine composite et la source et enfin du **type** de résine composite (monomères, teinte).

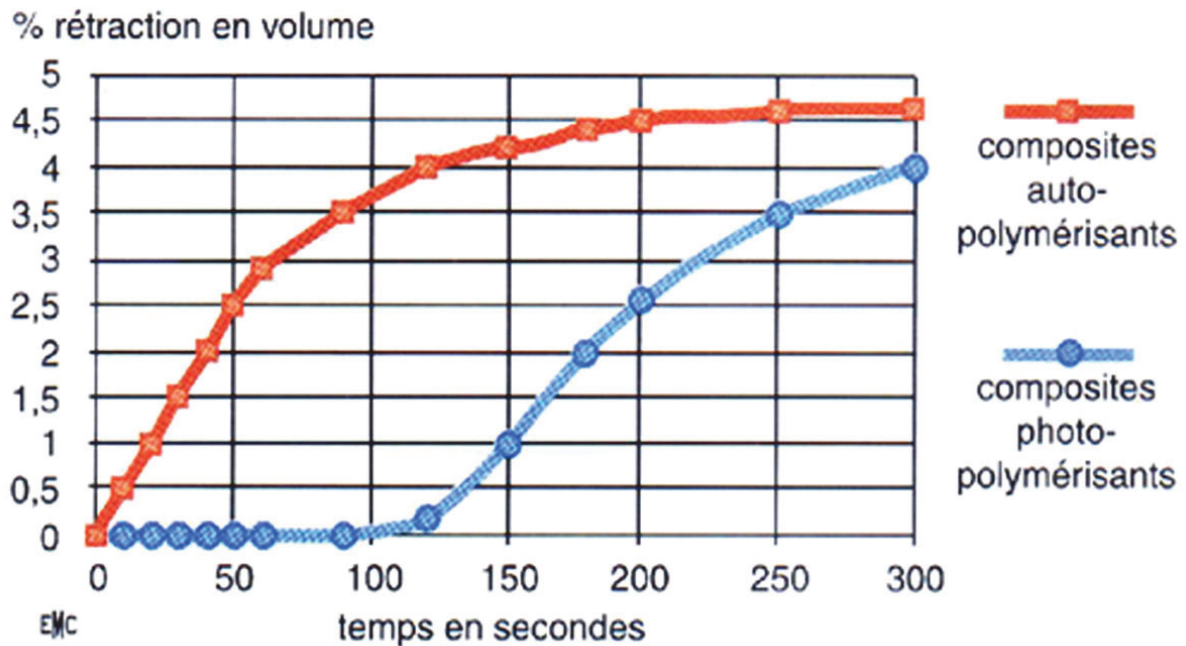


Figure 7 : Cinétique de polymérisation des composites chémo et photopolymérisables

Vreven J et Raskin A, EMC, 1996

Nous notons sur cette représentation que pour une **contraction finale équivalente**, la **prise plus lente** des résines composites **autopolymérisantes** engendre une **rétraction** volumique plus **régulière** et **moins agressive** comparée à la prise plus rapide des résines composites photopolymérisantes.

Lors d'une polymérisation, la résine composite passe d'un état liquide à un état solide (formation de polymères à partir de monomères) ; sa viscosité augmente jusqu'à ce qu'elle devienne solide (indéformable). Il existe un moment, appelé **point gel ou point de gélification**, où la déformation plastique ne peut plus compenser les forces de rétraction du polymère en cours de formation.

La rétraction à la polymérisation totale peut être divisée en deux parties : avant et après le point gel. La **contrainte interne maximale** apparaît **pendant la phase initiale** de la polymérisation (post-point gel) et diminue ensuite avec le temps.

**Avant** le point gel, les monomères encore dissociables ou solubles permettent la **dissipation** des **contraintes** dans la structure. **Après** le point gel, le réseau de polymères ainsi solidifié et rigide entraîne une **contrainte interne** à la résine composite et qui **s'accumule** sur les parois de la cavité.

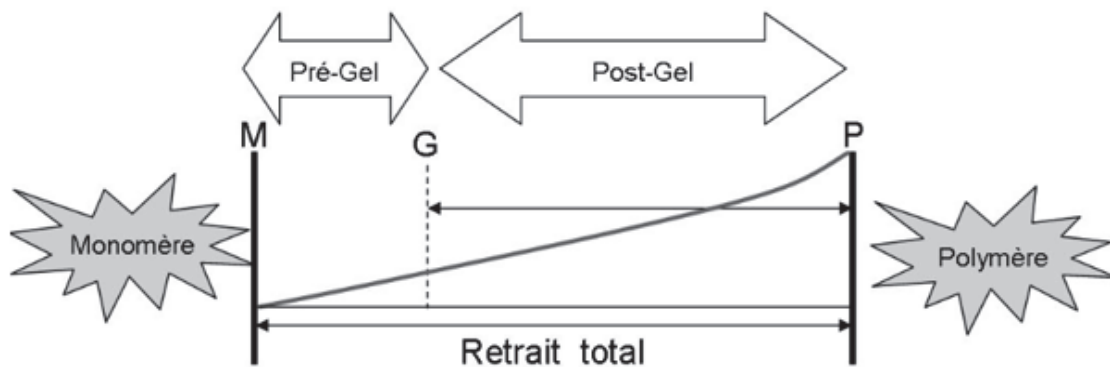


Figure 8 : Illustration du point gel au cours de la polymérisation (23)

Chaumont P. 2012



### II.3) Le facteur de configuration cavitaire ou facteur C (23,26–30)

Le **facteur de configuration cavitaire** ou **facteur C** se définit par le **rapport** du nombre de surfaces de résine composite **collées** aux parois de la cavité par le nombre de ses surfaces **libres** (qui ne sont pas en contact avec la dent).

$$\text{Facteur } C = \frac{\text{Nombre de surfaces collées}}{\text{Nombre de surfaces libres}}$$

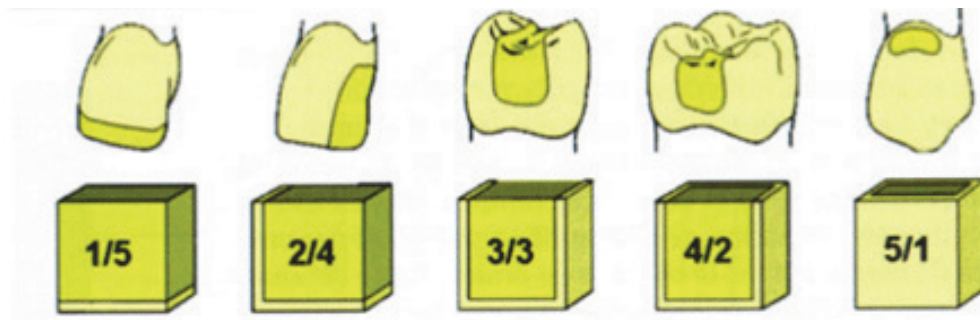


Figure 9 : Valeurs du facteur de configuration cavitaire ou facteur C (27)

L'Information Dentaire n°34. « Retrait et contrainte de polymérisation des composites ». Degrange M. et coll., novembre 2006

Plus le **facteur C** est **grand**, plus les **contraintes** aux jonctions dent-résine composite sont **importantes**. Donc, les contraintes de polymérisation **dépendent** de la configuration de la cavité.

Effectivement, dans le cas où plusieurs surfaces de résine composite sont libres (facteur C diminué), les contraintes de polymérisation seront dissipées vers celles-ci (déformation de la résine composite en ces endroits) plutôt que vers les surfaces collées, garantissant de ce fait un meilleur joint dent-adhésif-résine composite et donc une meilleure étanchéité.

De la même façon, quand il y a peu de surfaces libres (facteur C important), les contraintes de polymérisation ne pouvant être dissipées par la déformation de la résine composite, les parois collées en subissent les effets.

C'est pourquoi, les résines composites obturant les cavités de classe I ou V de BLACK exerceront des contraintes plus grandes que celles obturant les cavités de classe II de BLACK.

De plus, pour **deux cavités de mêmes volumes, de formes différentes** mais appartenant à une même classe, la cavité la **plus étroite et la plus profonde** aura un **facteur C plus grand** que la cavité plus large et moins profonde. Cela s'explique par le fait que dans la deuxième situation, la résine composite aura plus de surface libre.

En résumé, les **facteurs** qui concourent à la génération des **contraintes** de polymérisation sont :

- le facteur de configuration cavitaire ou **facteur C**
- la **composition** de la résine composite
- le **taux de conversion** des monomères
- la **cinétique** de polymérisation (influencée par le mode d'insolation lumineuse)
- le **mode** de polymérisation (chémopolymérisable, photopolymérisable ou dual)
- la **distance** lampe – résine composite

## II.4) Conséquences cliniques (21,31,32)

Ce phénomène de **retrait** à la polymérisation et les contraintes qu'il engendre dans le volume étriqué d'une cavité dentaire est à l'origine de nombreuses **conséquences cliniques** :

- **hiatus** périphérique entre la dent et la restauration
- **percolation** bactérienne et de fluides oraux
- récurrences de **caries**
- réactions **inflammatoires** pulpaire
- **dyscolorations** au niveau du joint
- **fêlures** et **fractures** par flexion des cuspides

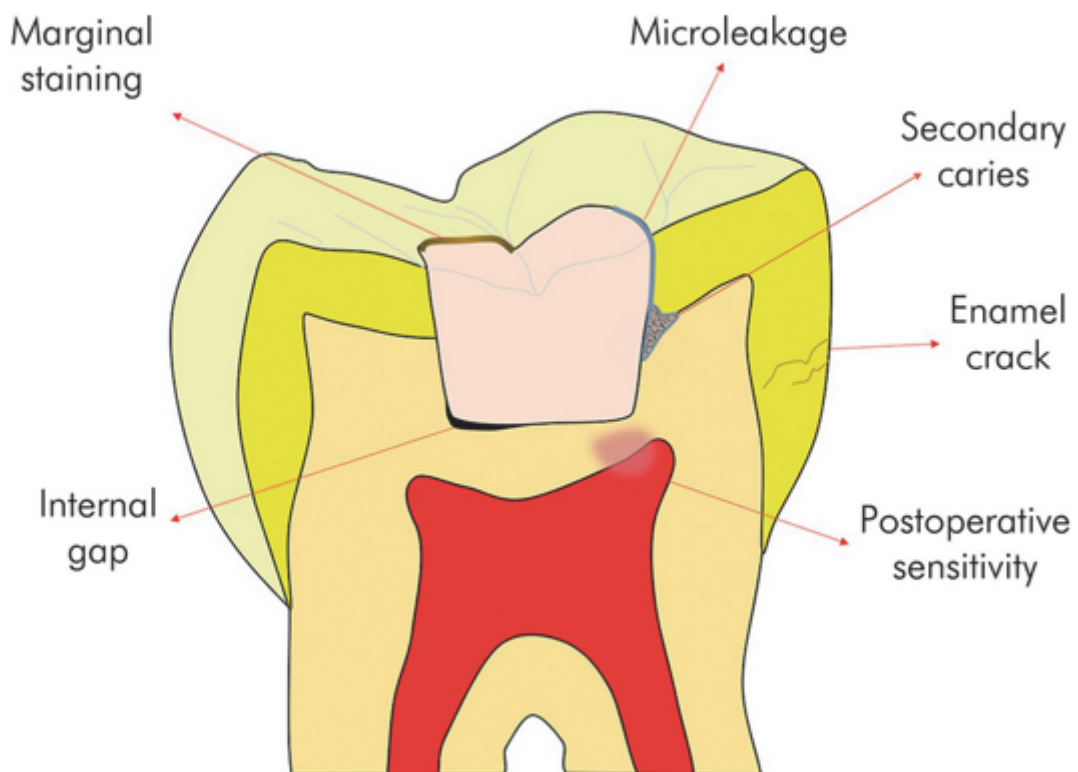



Figure 10 : Vue schématique des conséquences du retrait de polymérisation (21)

Tanbirojn et al. 2017

- ⇒ Cela n'engendre des contraintes sur les parois cavitaires que si la résine composite est liée à la dent par un adhésif. Si tel n'est pas le cas, la rétraction se traduit par un défaut d'adaptation entre la résine composite et les parois de la cavité.
- ⇒ Lorsqu'une résine composite adhère aux parois cavitaires, la contraction de polymérisation génère des tensions au niveau de ces parois qui selon leur intensité, pourront être à l'origine du délabrement de l'interface, voire même de la dent.

C'est-à-dire que si les **contraintes** internes sont **supérieures** à la force d'**adhésion**, il en résultera une discontinuité du joint par fracture/ **déchirure** du matériau de restauration ou **fissuration** de l'organe dentaire.

Au niveau de la résine composite, les contraintes internes entraînent l'apparition de **fractures cohésives** au sein même du matériau par **rupture** partielle ou complète de la **liaison** matrice résineuse-phase organique. De ce fait, la **résistance mécanique** du matériau se trouve **diminuée**.



*Figure 11 : Observation au microscope d'un joint dent-résine composite défectueux  
Grossissement x1000 (33)*

### III) Les techniques conventionnelles de stratification

#### III.1) Protocoles cliniques (34)

Plusieurs techniques d'application des résines composites ont été décrites et mises en œuvre depuis la généralisation de l'utilisation de ces dernières. **L'engouement** autour des techniques de **stratification** provient de leur capacité à **diminuer les contraintes** de polymérisation.

Les plus populaires parmi ces techniques sont (de la plus ancienne à la plus récente) :

- la technique de **Didier DIETSCHI et Roberto SPREAFICO** (35,36) : stratification horizontale multicouches par incréments de moins d'1.5 mm du fond de la cavité vers la surface pour les classes II peu volumineuses. Stratification oblique sur un fond de CVI pour les classes II moyennes en les transformant d'abord en classe I. Stratification avec technique des trois sites pour les classes II moyennes.

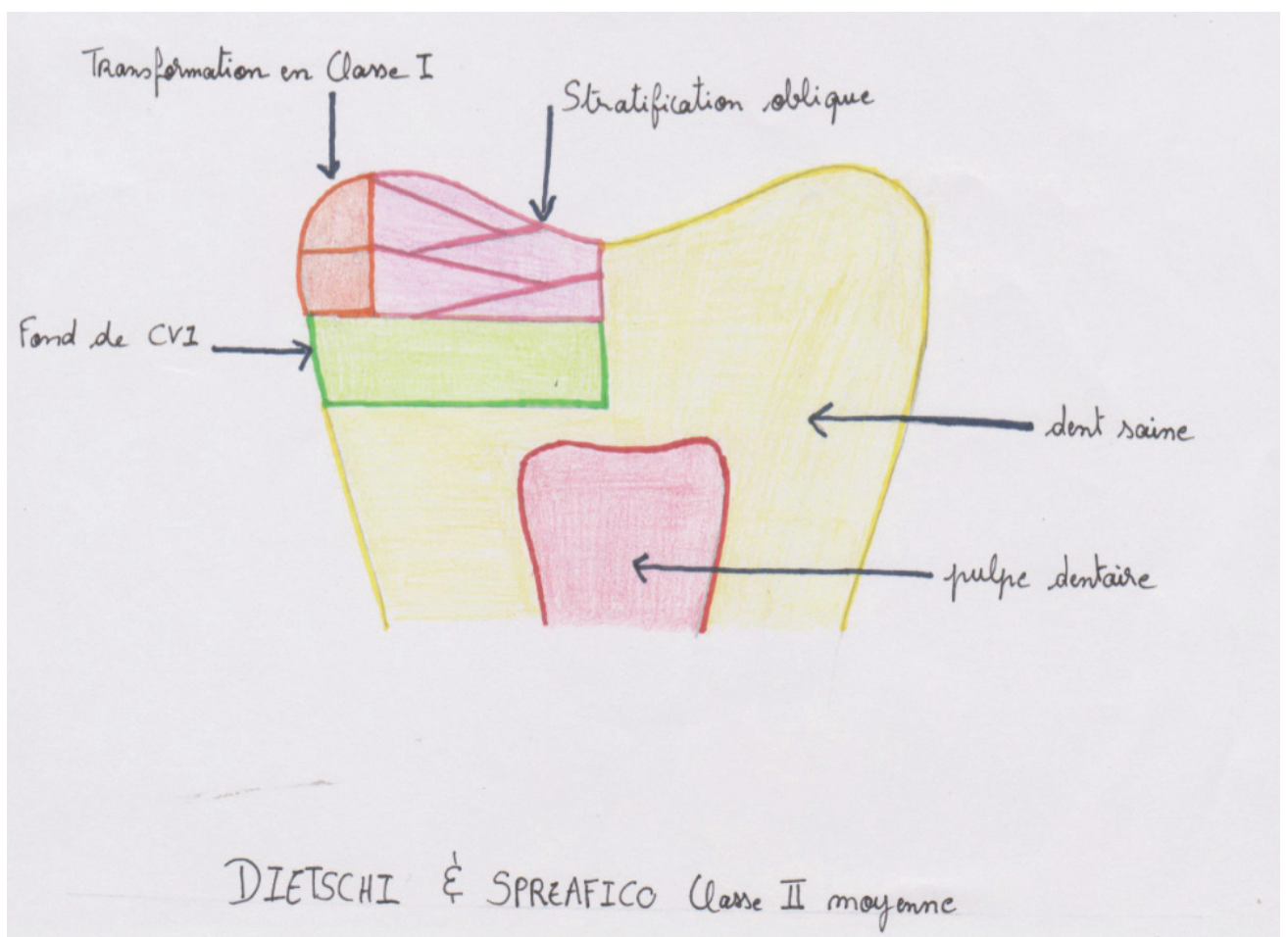
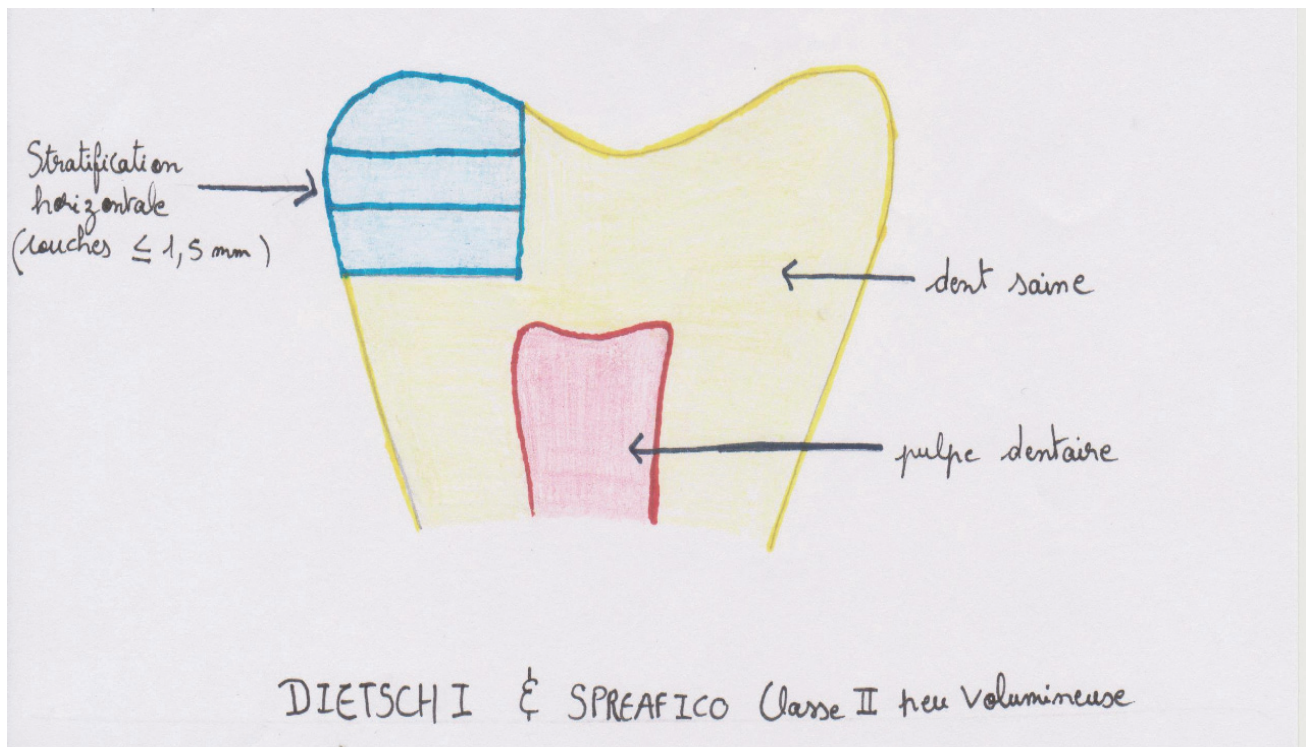


Figure 12 : Représentation schématique de la technique de DIETSCHI et SPREAFICO (en haut, classe II peu volumineuse ; en bas, classe II moyenne)



- la technique de **Jason SMITHSON** (37) : mise en place d'un liner de composite fluide de moins d'1 mm en fond et sur les parois de la cavité (sert à augmenter la résistance à la flexion de l'adhésif) puis création des différentes couches par apports successifs (obliques pour la dentine et cuspidé par cuspidé pour l'émail) de boulettes de résine composite préalablement réchauffées avec une sonde et condensées avec une microbrush. Les classes II sont transformées en classe I par deux apports et la teinte de la dentine est deux tons au-dessus du teintier VITA afin d'avoir un rendu plus chaleureux.

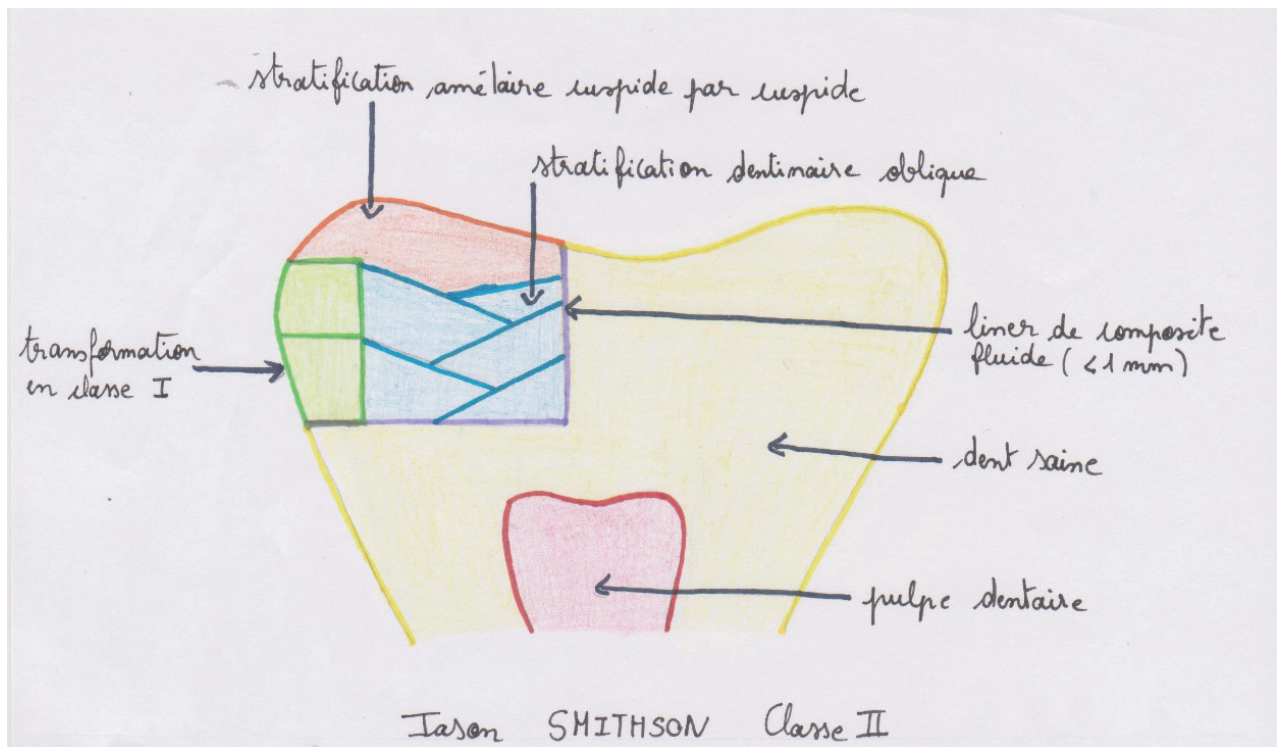


Figure 13 : Représentation schématique de la technique de SMITHSON

- la technique de **Gianfranco POLITANO** : également appelée tri-laminar technique, elle consiste en une couche de résine composite fluide en fond de cavité, une couche horizontale de résine composite dentine puis un apport successif cuspidé par cuspidé de résine composite teinte émail.

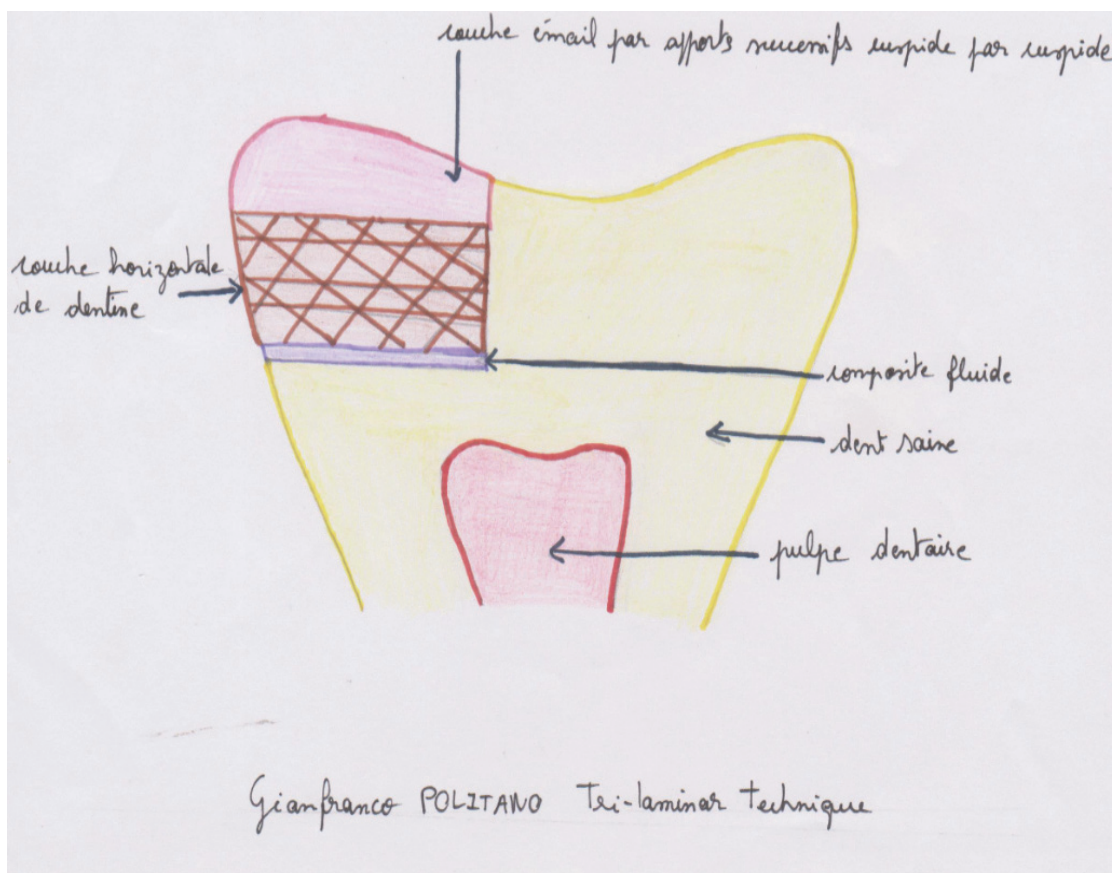


Figure 14 : Représentation schématique de la technique de POLITANO



- la technique de **Salvatore SCOLAVINO** (38) : couche de dentine sur fond plat ou légèrement arrondi jusqu'à 1 ou 2 mm de la crête marginale. Puis stratification centripète par couches sans que les incréments des différentes cuspidés se touchent ; ensuite fermeture du gap de la face occlusale (correspond aux sillons positionnés à 3-3.5 mm des pointes cuspidiennes).

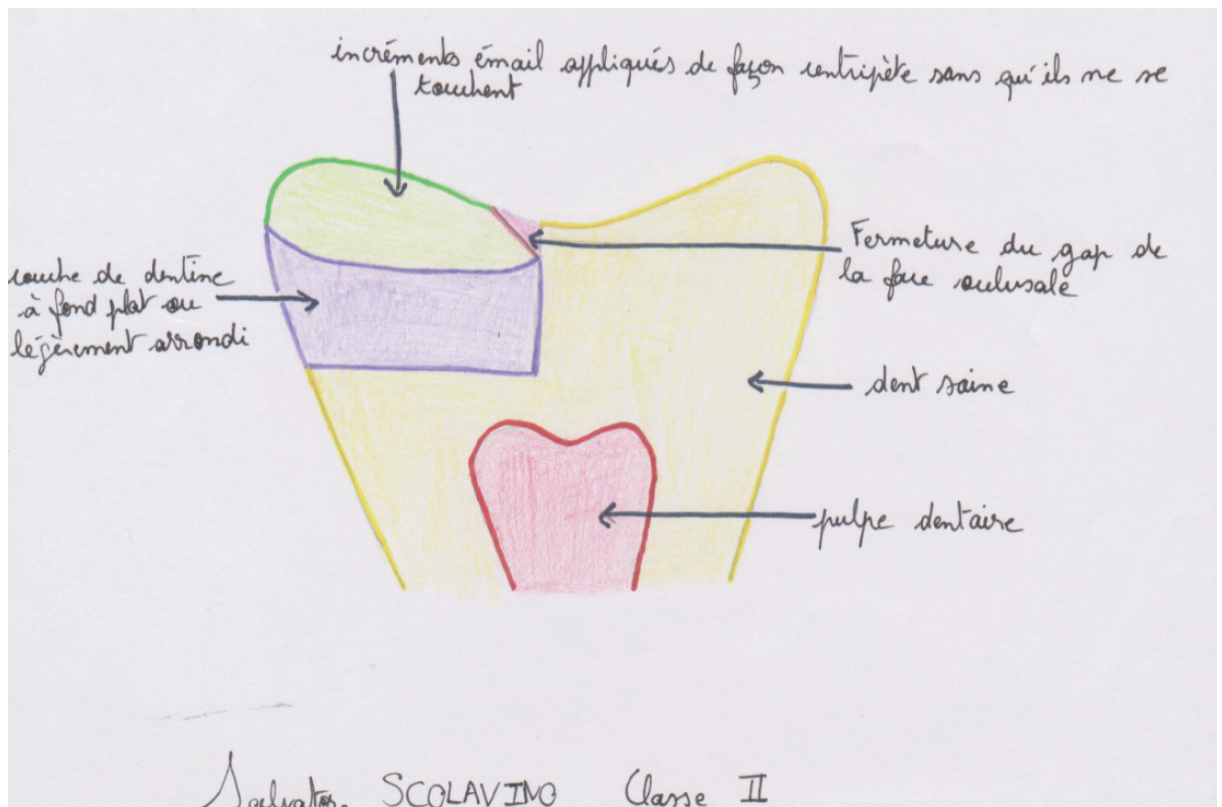


Figure 15 : Représentation schématique de la technique de SCOLAVINO

- les techniques « **bulk fill** » (39,40) : il existe une variante combinant bulk fill et stratification intéressante pour la restauration de larges cavités MOD présentée par **Pascal MAGNE** en 2018 : IDS de la dentine exposée, transformation de la cavité de classe II en cavité de classe I, couche de composite renforcé en fibres de verre eu centre en tant que substitut dentinaire puis stratification en composite pour les deux derniers millimètres.

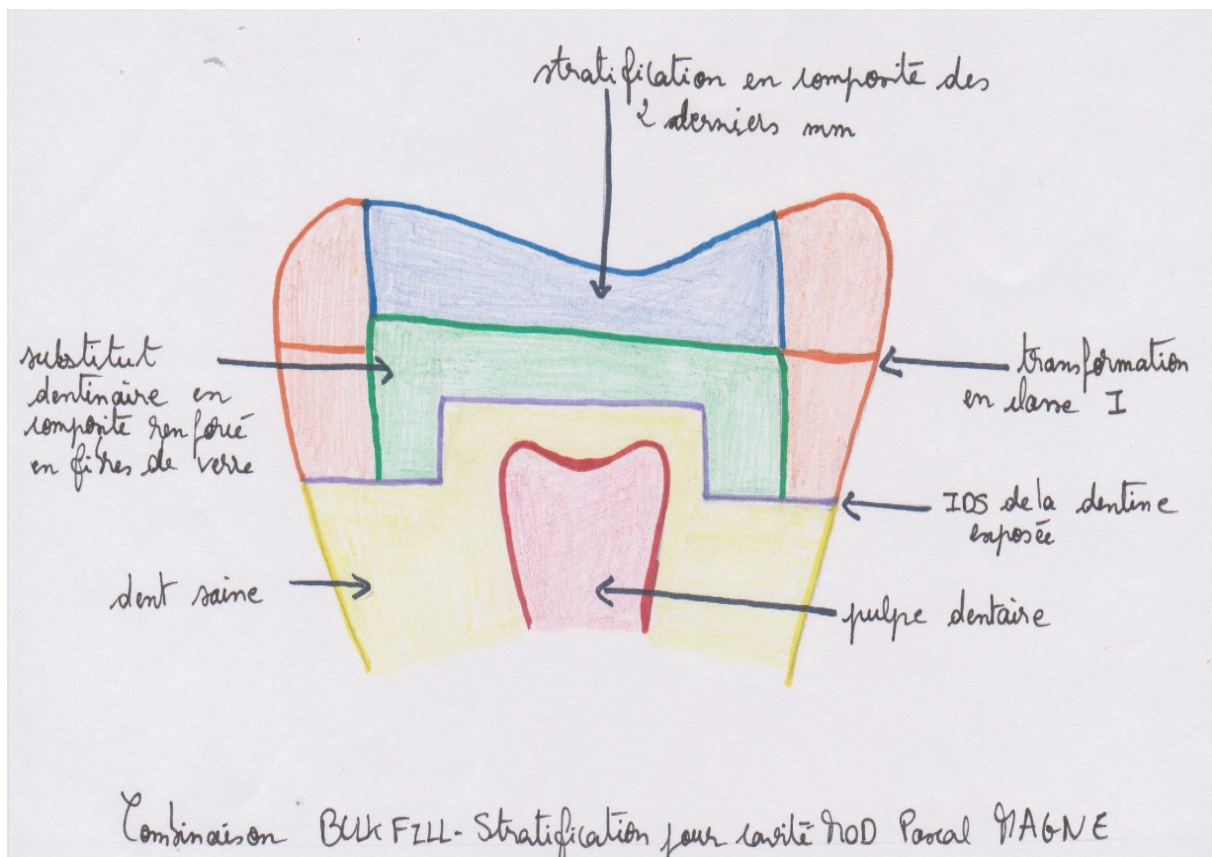


Figure 16 : Représentation schématique de la technique de MAGNE

### III.2) La stratification pour limiter le stress de polymérisation : est-ce justifié par la littérature ?

Le dogme en matière de restauration en résine composite est que **stratifier** permettrait de **limiter le stress de polymérisation**. Cependant plusieurs études comparatives à court et long termes éclairent cette problématique sous un autre jour, par exemple :

- ⇒ Alkurdi R.M et Abboud S.A comparent les performances cliniques de deux résines composites appliquées en masse en postérieur selon deux techniques différentes et une technique de stratification (par incréments de 2 mm) sur 12 mois (41).

Résultats : les restaurations obturées en masse sont autant satisfaisantes que celles stratifiées, sont plus convénientes car permettent un gain de temps et d'effort et permettent de surmonter les difficultés dues à la stratification.

- ⇒ Van Dijken JW et Pallesen U évaluent sur trois ans des restaurations postérieures obturées en masse avec utilisation d'un adhésif auto-mordançant. Chaque patient a une cavité postérieure obturée en masse puis avec un apport de résine nano-hybride sur les 2 derniers mm et une autre cavité postérieure obturée par stratification (apports de 2 mm) (42).

Résultats : bonne efficacité clinique avec absence de douleurs post-opératoires et d'infiltration carieuse pour les dents obturées en masse ou stratifiée.

- ⇒ Van Dijken JW et Pallesen U prolongent l'étude ci-dessus sur 2 ans supplémentaires (soit 5 ans au total) (43).

Résultats : d'une part ce sont les mêmes que durant les 3 premières années et d'autre part bien que cela ne soit pas statistiquement significatif, les résultats sur 5 ans sont meilleurs pour les dents obturées en masse que pour la technique conventionnelle de stratification.

- ⇒ Kapoor N, Bahuguna N et Anand analysent la formation de hiatus et l'adaptabilité de résines composites en fonction de leur insertion en masse ou en stratification, au niveau du plancher pulpaire (44) .

Résultats : les résines composites appliquées en masse présentent moins de hiatus et une meilleure adaptation cavitaire que celle stratifiée.

⇒ Shebl S, Abdel-Karim U, Abdalla A, Elkafrawy H, Valanezhad A et Watanabe I comparent le retrait de polymérisation à travers différents critères entre une technique de stratification par résine composite nano-hybride, une technique d'obturation en masse en résine composite SDR (réductrice du stress de polymérisation) de basse viscosité et une technique d'obturation en masse en résine composite d'haute viscosité (45).

Résultats : la stratification est ici la meilleure technique pour limiter le stress de polymérisation et ses complications. Cependant la technique d'obturation en masse en résine composite SDR présente des résultats similaires.

► *Il ressort des résultats de ces études que contrairement aux idées reçues depuis longtemps, il est possible de se poser des questions sur le bien-fondé de la stratification.*

*Est-elle vraiment la technique la plus adaptée à la nature des résines composites ? Celle qui assure la meilleure pérennité des restaurations occluso-proximales postérieures ?* ◀

Il a été prouvé qu'en **stratifiant** une résine composite, les différentes couches peuvent ne pas bien adhérer entre elles et **laisser des vides** en plus du repli sur soi qu'entraîne déjà la polymérisation (46–49).

Cela contribue à occasionner une éventuelle **sensibilité post-opératoire** ainsi qu'à **fragiliser** la restauration et à la rendre plus vulnérable au développement de **caries secondaires** (21,50).

Il serait alors intéressant pour le praticien d'envisager selon le cas une restauration par stratification ou bien par obturation en masse (notamment en résine composite SDR) dans l'objectif de réduire la difficulté et la longueur de la procédure mais aussi pour supprimer ces espaces entre chaque couche de résine composite (51–53).

Toutefois, cela n'implique pas que la technique de **stratification** devrait être évitée car elle possède ses **propres avantages** parmi lesquels (54–56) :

- une **meilleure manipulation** de la résine composite
- un **meilleur modelage** de cette dernière et donc une plus grande ressemblance anatomique avec la dent naturelle
- mais aussi une meilleure pénétration lumineuse et donc une **photopolymérisation plus complète**.

## **IV) L'INJECTION MOLDING TECHNIQUE (57-64)**

### **IV.1) Présentation du concept**

Concept de dentisterie restauratrice publié par le Dr David J. **CLARK** pour la première fois en 2010. Cette **innovation** résulte du fait qu'avec le recul, les chirurgiens-dentistes du monde entier se sont rendus compte que les cavités de **classe II de Black** restaurées en **résine composite** étaient **moins résistantes** à long terme que lorsqu'elles étaient restaurées en amalgame.

En effet, **plusieurs études ont mis en évidence que les résines composites postérieures présentent un taux d'échec significativement plus élevé que les amalgames postérieurs.** Or, ces derniers sont de plus en plus abandonnés au détriment des résines composites, que ce soit pour des raisons d'esthétique ou de suspicion de risque sanitaire.

Les endodontistes sont d'avis que les restaurations postérieures en résine composite sont les premières sources d'atteinte pulpaire à cause des nombreuses fêlures, fractures et infiltrations bactériennes qui surviennent en post-opératoire.

Le Dr **CLARK** argumente que les cavités rétentives de classe II de **BLACK** sont devenues désuètes et même iatrogènes car le délabrement qu'elles entraînent fragilise grandement la dent (concept d'« extension for prevention » du Dr **BLACK**) de plus, restaurer ces cavités en résine composite constitue un mésusage de ce matériau qui aboutit à un amoindrissement de ces propriétés physico-chimiques.

Les résines composites ne sont donc pas à mettre en cause dans ces échecs car ils ne découlent pas d'un défaut inhérent à la structure de celles-ci mais plutôt du fait que les cavités de classe II de BLACK soient obsolètes en termes de restauration en résine composite.

Partant de ce constat, le Dr CLARK a élaboré une **nouvelle technique** de restauration des cavités interproximales et/ou occlusales des dents postérieures en modulant les cavités de classe II de BLACK afin de supprimer ce qui en constitue les faiblesses et d'y ajouter des points forts. Il s'agit du concept de cavité de **classe II de CLARK**.

De pair avec ces nouvelles cavités, va une nouvelle technique de restauration totalement adaptée à ces dernières : **l'Injection Molding Technique (IMT)**.

S'opposant à la stratification, **l'IMT** est une technique de **restauration de masse** inspirée de la technique du chasse-neige : il s'agit d'injecter la résine composite fluide puis la résine composite compactable (nano ou micro-hybride) et de **polymériser le tout en un seul bloc**.

La deuxième chassera la première vers les côtés de la préparation. **Cela diminue le risque d'infiltration comparé au fait de les polymériser séparément.**

## La classe II de CLARK

Il s'agit d'une **cavité occluso-proximale postérieure** dont les **pourtours** ont été modifiés, **surmodelés**. L'objectif est d'avoir une cavité « plate » en forme de **saucière** dont les **contours** sont **biseautés** (entre 45 et 90 degrés) pour **maximiser l'adhésion amélaire** et ce, pour que la restauration soit « **posée** » sur la dent plutôt que dans la dent. Cela a pour objectif de **diminuer** considérablement le **facteur C**.

En étalant les pourtours de la cavité sur l'émail avoisinant, le **facteur C** -qui comme nous l'avons vu précédemment plus est élevé plus les contraintes dues au retrait de polymérisation de la résine composite ont des conséquences néfastes- **se met alors à tendre vers 1 voire moins**.

De plus, il a été prouvé par de multiples études que le collage de facettes céramiques sur l'émail présente un taux de réussite de 95% 10-15 ans après la pause. Ce taux est significativement amoindri lorsque le collage s'effectue sur de la dentine. Malgré les progrès effectués dans ce domaine et le fait que le collage dentinaire soit nécessaire pour sceller les tubulis dentinaires (pour désensibiliser la dent et éviter la percolation de fluides au niveau de l'interface), **seul l'émail reste fiable pour assurer la pérennité de la restauration lorsqu'il y a mise en tension occlusale**.

**La résine composite se comporte comme une pièce de céramique collée majoritairement sur de l'émail** ; d'où l'intérêt d'augmenter la surface amélaire de collage.

Le périmètre de la cavité de restauration (appelée Tooth Restoration Interface ou **TRI** par le Dr CLARK) doit suivre le concept d'**Infinity Edge** (limite infinie), c'est-à-dire qu'il n'y a pas de limites franches à la cavité mais plutôt que la **restauration vient se fondre** et se confondre avec la dent naturelle.

« *The best margin is no margin* ». C'est le concept de restauration des dents antérieures appliqué aux dents postérieures.



Figure 17 : La fleur d'Arum représente la forme de cavité en forme de saucière au périmètre biseauté, surmodelé (57)

Clark D. 2009

## L'IMT

L'IMT est une technique de restauration en résine composite analogue à la technique d'empreinte en un temps à deux viscosités où le silicone light injecté en premier est ensuite chassé par le silicone plus lourd.

Afin d'obtenir une **restauration monolithique** à l'image d'une pièce de céramique, l'adhésif, la résine composite fluide et la résine composite (nano ou micro-hybride) compactable sont injectés l'un après l'autre puis **polymérisés en un seul bloc**.

L'objectif est que chacun des matériaux chasse le précédent vers l'extérieur de la préparation, qu'en fusant sur l'émail préparé, l'Infinity Edge se mette en place. Nous voulons obtenir une restauration finale composée à **10-20%** de résine composite **fluide** contre **80-90%** de résine composite **compactable**.

En plus de biseauter l'émail entourant la cavité, ce dernier est préparé par un strip abrasif, sablé puis mordancé. L'**abrasion** et le **sablage** permettent également de **supprimer le biofilm bactérien**.

Suite à ces étapes, la cavité est matricée avec une **matrice transparente** ; elles permettent la photopolymérisation complète de la restauration par un **meilleur passage de la lumière**.

Avant de procéder à l'IMT, une couche d'adhésif est étalée (à l'aide d'une microbrush puis de la soufflette) puis photopolymérisée.

Cette méthode ne laisse pas de place à la stratification, à part **si**, la **profondeur** de la préparation dépasse **4 mm et 5 mm** en **interproximal** (problème d'accès de la lumière polymérisante). Dans ce cas-là, un **incrément gingival** de résine composite **fluide** sera injecté en masse puis photopolymérisé afin que le reste de la préparation puisse être restauré en **IMT**.

Afin que les résultats cliniques soient optimaux, toutes les étapes du protocole doivent être scrupuleusement suivies et les **points clés** suivants respectés :

- ⇒ le **biofilm bactérien** résiduel en dehors des limites de la cavité doit être **éliminé** avant l'application de la première couche d'adhésif pour permettre l'adhésion sur **l'émail non préparé** et ainsi obtenir l'Infinity Edge Margin.
  
- ⇒ le **dessin** de la cavité doit être conforme aux principes précédemment mentionnés pour une meilleure utilisation des résines composites, une **diminution du stress** de polymérisation et pour **maximiser la surface amélaire**.
  
- ⇒ Les **matrices** utilisées doivent être **transparentes** et avec un galbe adapté à l'**anatomie proximale** à restaurer.



- ⇒ Des résines composites **fluides** et **compactables** compatibles avec l'IMT doivent être **chauffées** avant usage. Cela a pour effet de **diminuer** le risque de **hiatus** et permet d'obtenir une restauration plus **homogène**. **Augmentation** des **propriétés** mécaniques, augmente le **degré de conversion** lors de la polymérisation, diminue la viscosité et donc **facilite** son **étalement**.
  
- ⇒ La **photopolymérisation** se fait en **trois points** (occlusal, lingual, vestibulaire) grâce à la matrice transparente.
  
- ⇒ Le **polissage final est capital**, il permet de supprimer toute aspérité et de parfaitement confondre la restauration avec la dent.

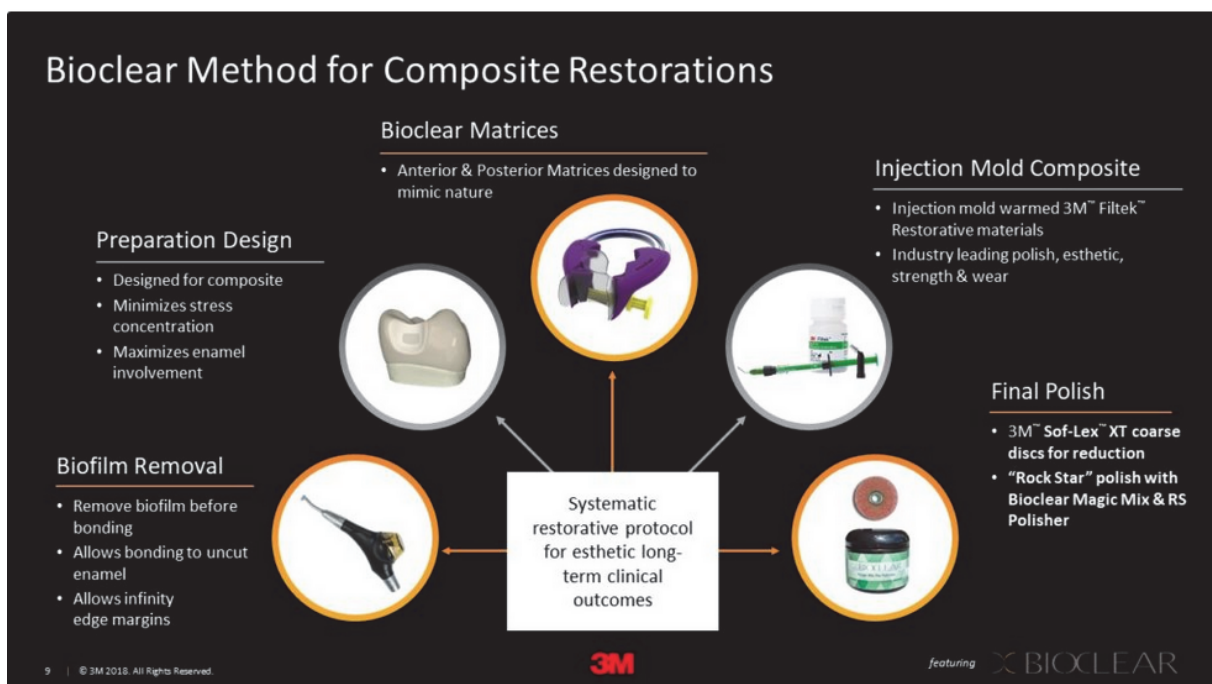


Figure 18 : Points clés pour la réussite d'une restauration occluso-proximale postérieure (65)

## IV.2) Atouts et Insuffisances cliniques du concept

### ↗ Les points forts de ce concept :

- **suppression** des points de **faiblesse** des cavités de classe II de BLACK (limites franches de la cavité)
- **surface** interproximale **lisse** et **homogène**
- **matériel** étudié pour permettre la **bonne mise en œuvre** de ce concept : Bioclear Matrix, la gamme de résines composites de 3M ESPE très adaptée.
- une **restauration** bien scellée et en **harmonie** avec la dent qui **limite** les **infiltrations** et reprises de **caries**.
- les **excès** de résine composite à éliminer sont localisés dans des zones **faciles d'accès**
- un **gain de temps** comparé à la stratification
- **accès** dans des **zones étroites**.

### ↘ Les insuffisances cliniques de ce concept :

- le fait que l'on doive **délabrer l'émail** voisin des limites de la cavité afin de créer l'Infinity Edge : c'est la **nouvelle interprétation du concept « Extension for Prevention »** de GV BLACK.
  - La première version de ce concept consistait à étendre la préparation cavitaire à tous les sillons de la face occlusale de la dent même s'ils étaient sains afin de prévenir l'apparition de caries.
  - Aujourd'hui, ce concept est compris dans le sens où l'on choisit de préparer et donc délabrer à minima l'émail sain entourant la cavité afin d'assurer la bonne étanchéité de la restauration sur le long terme.
- la **réticence** de certains praticiens à **adopter** cette nouvelle **technique** (ex : un praticien qui a déjà essayé d'être conservateur en réalisant une cavité Slot, cependant dû à une rétention notamment dentinaire, échec au bout de 5 ans qui pousse le praticien à retourner vers une dentisterie plus rétentive avec des cavités de classe II de BLACK charpentées qui fragilisent la dent).
- pour que le résultat soit un **succès**, le praticien doit avoir tout le **matériel nécessaire** afin que le protocole soit réalisé dans des conditions optimales.
- la **photopolymérisation** qui doit être réalisée en **trois points**.
- **absence de recul clinique**.

### IV.3) Revue de littérature / comparatif stratification-Injection Molding Technique

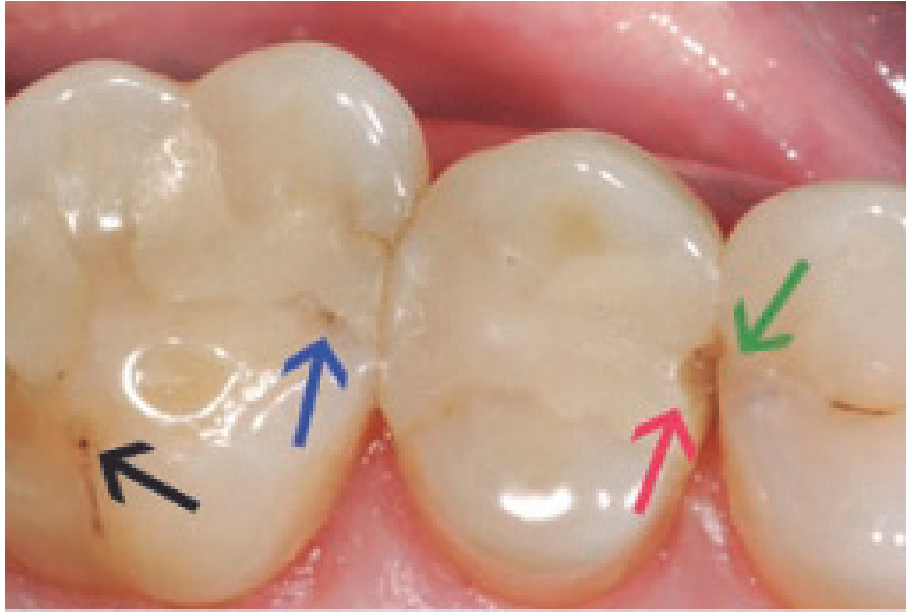La stratification en résine composite de classe II de BLACK n'est pas la technique la plus adéquate pour assurer la pérennité de la restauration. Cette forme de cavité élaborée à la base pour retenir mécaniquement de l'amalgame n'est plus d'actualité et contre-indiquerait presque l'usage des résines composites, argue le Dr CLARK.

A court et long termes, la stratification de telles cavités entraîne : fêlures et fractures de la restauration voire même de la dent elle-même (66,67).

Avec cette technique, **chaque couche de résine** composite est **indépendante** et se rétracte lors de la polymérisation pour aboutir à une restauration **imparfaitement adaptée** à la cavité. Des **hiatus** voient le jour autorisant la pénétration de **bactéries cariogènes** en plus des points de faiblesse autorisant la **cassure** de la restauration au niveau des arrêtes de la cavité.

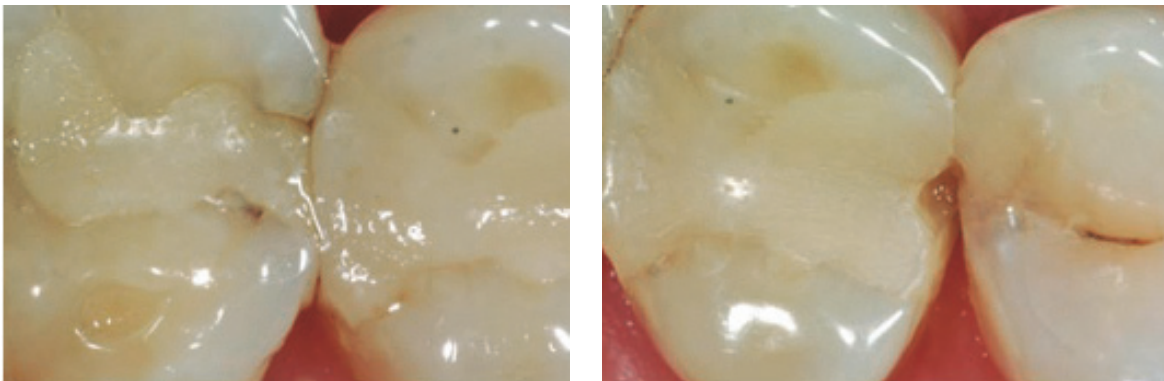
Ces grossissements sur des restaurations de classe II de BLACK soulignent les problèmes évoqués plus haut :

- la flèche noire montre un sillon infiltré non traité lors de la restauration car certainement peu visible par absence d'aide optique.
- la flèche bleue montre : l'infiltration bactérienne entre la restauration et la dent due à la rétraction lors de la polymérisation.
- la flèche rouge montre : la fracture de la restauration au niveau de la crête à cause de la stratification qui induit des hiatus entre chaque couche de résine composite.
- la flèche verte met en évidence un coup de fraise iatrogénique sur la dent adjacente à la restauration. Une lésion carieuse y est en formation.



*Figure 19 : Les problèmes les plus fréquents liés à une restauration de classe II de BLACK en stratification (57)*

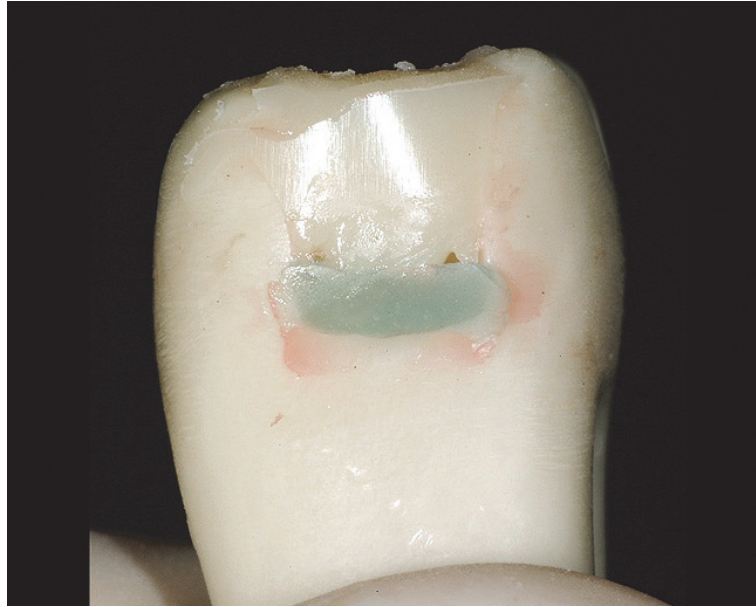Clark D. 2009



*Figure 20 : Magnification de la vue précédente (57)*

Clark D. 2009

*NB : En plus de découler de la restauration par stratification de ces cavités de classe II de BLACK, certains de ces problèmes sont aussi la conséquence d'un manque de moyen et de facteurs praticien-dépendants (invasion iatrogénique de la dent adjacente ou encore délaissement d'un sillon infiltré) (61).*



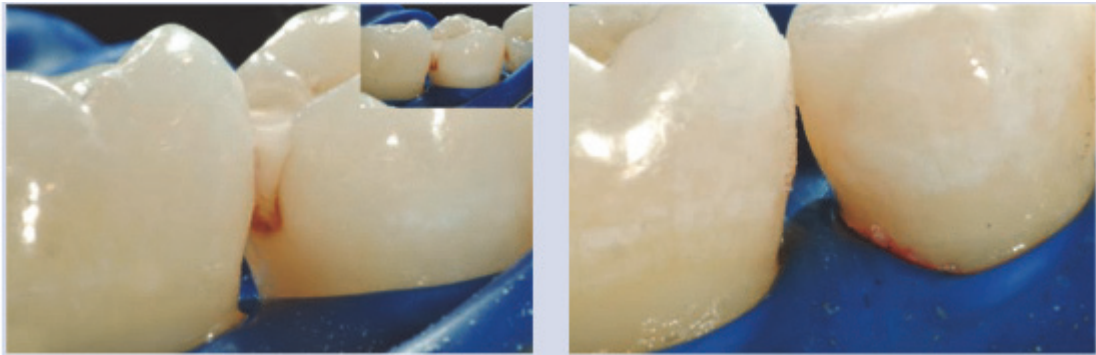
*Figure 21 : Vue proximale d'une classe II de BLACK stratifiée (58)*

Clark D. 2010

La vue post-opératoire de la dent factice restaurée selon la technique de stratification met en évidence quatre problèmes :

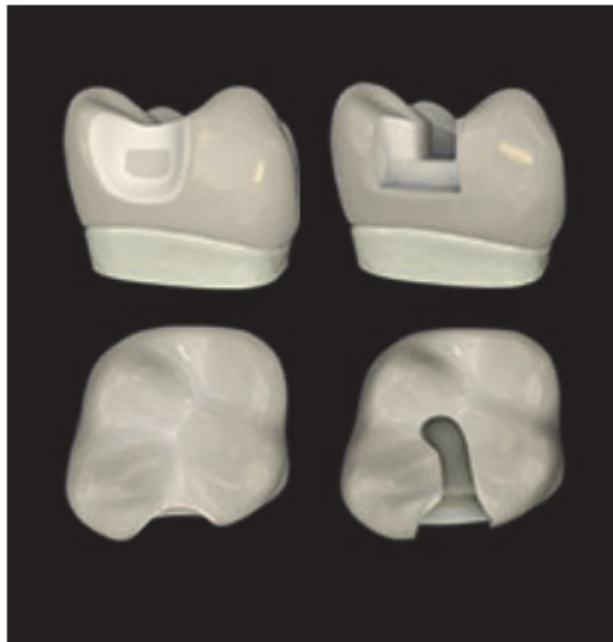
- la résine composite fluide qui est plus fragile et se rétracte plus à la polymérisation est ici en excès
- nous observons deux vides entre la résine composite fluide et la compactable
- le fini de la restauration n'est pas aussi homogène que lors de l'IMT
- l'adhésif a fusé en-dessous de la limite de la préparation au niveau gingival. On aura là un défaut de polymérisation qui affaiblira la restauration et entraînera des hiatus.

La restauration par **IMT** de classe II de **CLARK** en diminuant considérablement le **facteur C** et en confondant les limites de la restauration avec celles de la dent résout ces problèmes.



*Figure 22 : Classe II de BLACK transformée en classe II de CLARK et retraitée par IMT (57) Clark D. 2009*

Nous observons sur la vue de gauche l'infiltration et les colorations découlant de la stratification. Cette même cavité modifiée en classe II de CLARK et traitée par IMT permet de surpasser ces inconvénients.



*Figure 23 : Modélisation de la cavité de classe II de CLARK (gauche) et cavité de classe II de BLACK (droite) (58)*

Adapté à partir de Clark D. 2010

Nous notons la différence entre les **lignes franches** de la cavité de **classe II de BLACK** et la **classe II de CLARK**, le délabrement moindre de la deuxième comparée à la première ainsi que la **surface amélaire plus engagée** dans la deuxième.

La restauration en **IMT**, puisque monolithique, est forcément **moins esthétique** au niveau occlusal qu'une restauration stratifiée. Lors d'une stratification, les deux derniers millimètres sont voués à donner une apparence finale la plus proche possible du naturel grâce à divers artifices tels que le maquillage des sillons ou encore l'utilisation d'une résine composite dite « émail ».

Les praticiens avocats de l'IMT soutiennent qu'il est plus important de sacrifier à minima l'esthétique finale de la restauration, et ce, afin d'avoir une restauration qui perdurera de par son étanchéité et sa solidité tout en gardant un aspect visuel parfaitement acceptable plutôt que le compromis se fasse dans l'autre sens.

De plus, certains laboratoires tels que 3M ESPE ont développé des gammes de résines composites en totale adéquation avec la mise en pratique de l'IMT.

Parmi lesquels nous pouvons citer la résine composite compactable micro-nano hybride Filtek™ Supreme Plus Universal Restorative ainsi que la résine composite flow Filtek™ Supreme Plus Flowable Restorative toutes deux infusées de particules de zircone afin de les rendre plus solides, résistantes et d'avoir un polissage de bonne finition. Ces deux résines composites ont été élaborées à partir de la même palette de teintes, ce qui garantit un rendu esthétique optimal. Car elles allient esthétique et solidité, elles peuvent être utilisées pour des restaurations postérieures tout comme pour des restaurations antérieures.

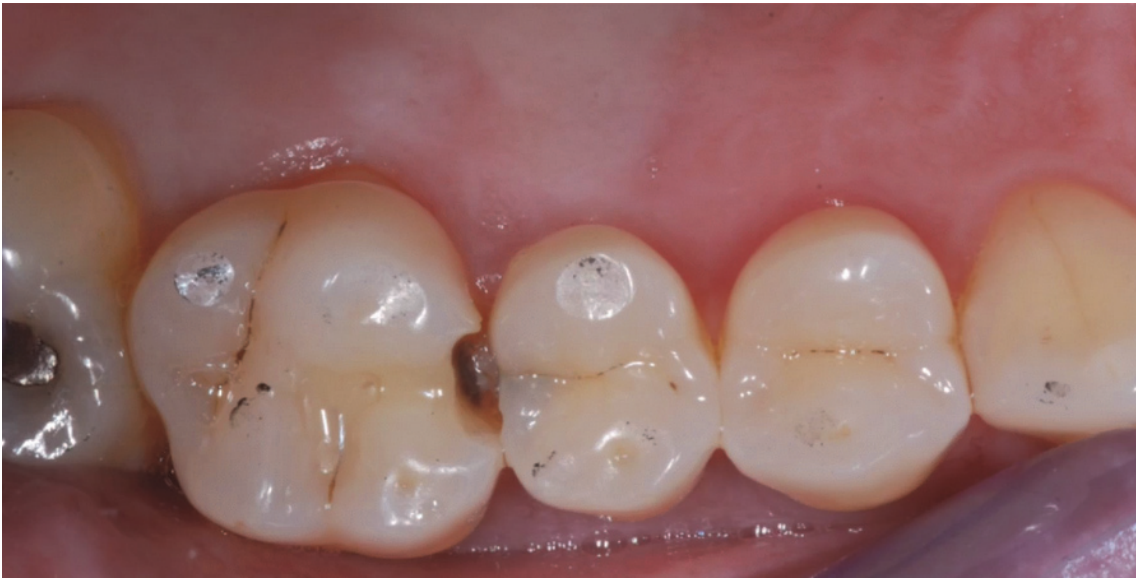	<b>Stratification</b>	<b>IMT</b>
<b>Avantages</b>	-Meilleur rendu esthétique occlusal	-Diminution du facteur C ( $\leq 1$ ) -Suppression des hiatus inter-couches -Meilleur polissage -Infinity edge/ no margin donc se confond avec la dent -Augmentation de la surface d'émail donc meilleure résistance -Rapidité de mise en œuvre -Esthétique convenable
<b>Inconvénients</b>	-Facteur C important -Gaps entre chaque couche de résine composite -Mauvaise longévité de la restauration -Technique chronophage -Limites nettes entre la dent et la restauration	-Délabrement de l'émail sain entourant la cavité -Recul clinique insuffisant -Photopolymérisation -Nécessité de matrices transparentes

Figure 24 : Tableau comparatif des deux techniques de restauration susmentionnées

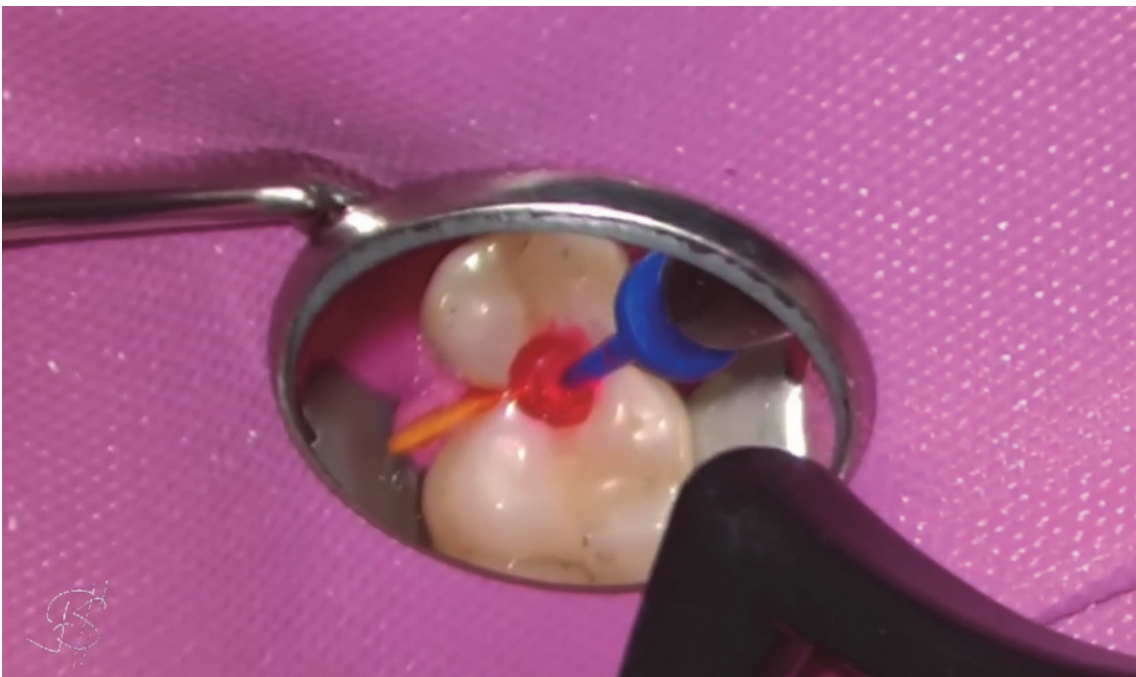

V) Cas cliniques de restauration par l'Injection Molding Technique

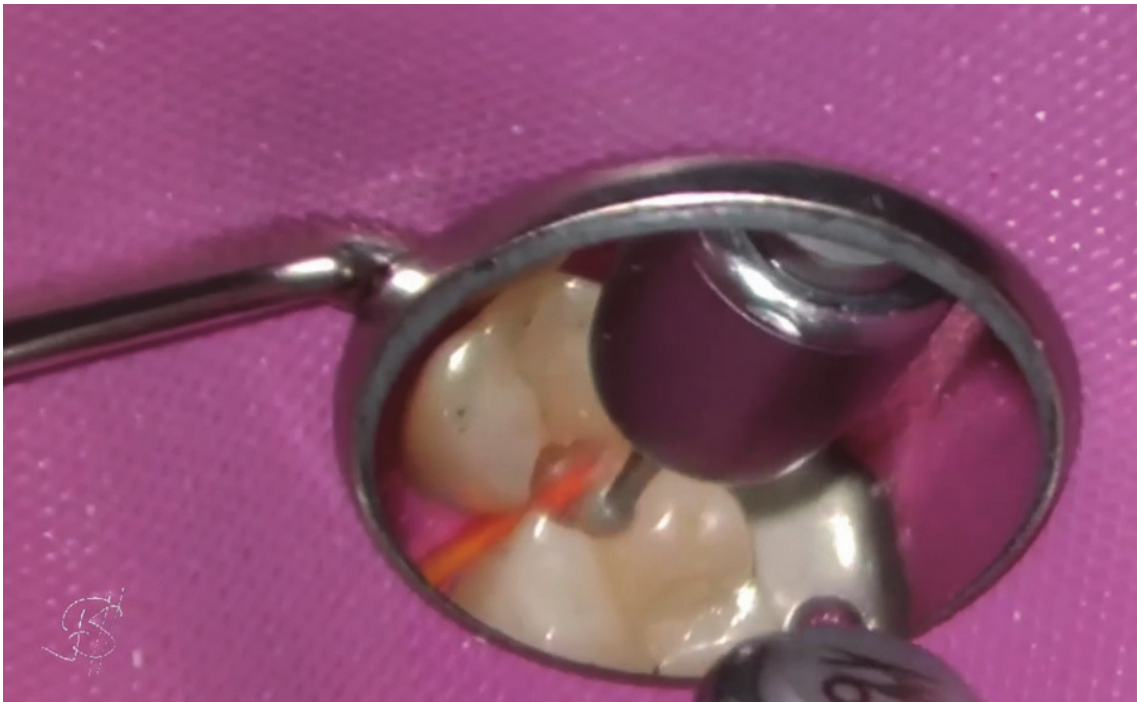V.1) IMT (71)



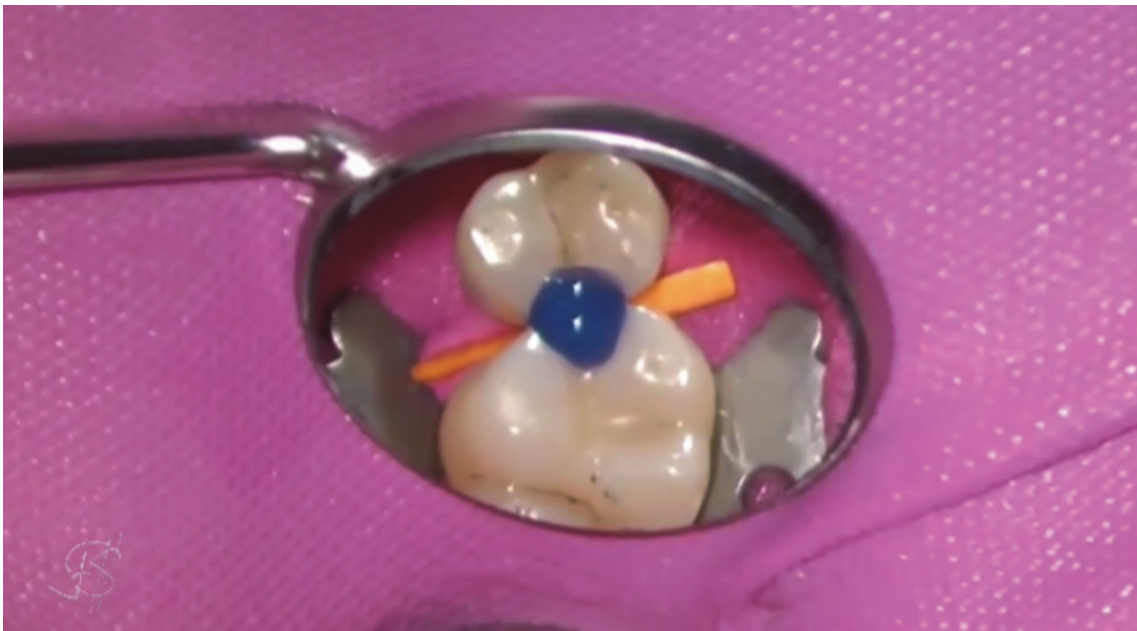*Figure 25 : Vue pré-opératoire. Carie distale sur la 15 et mésiale sur la 16*



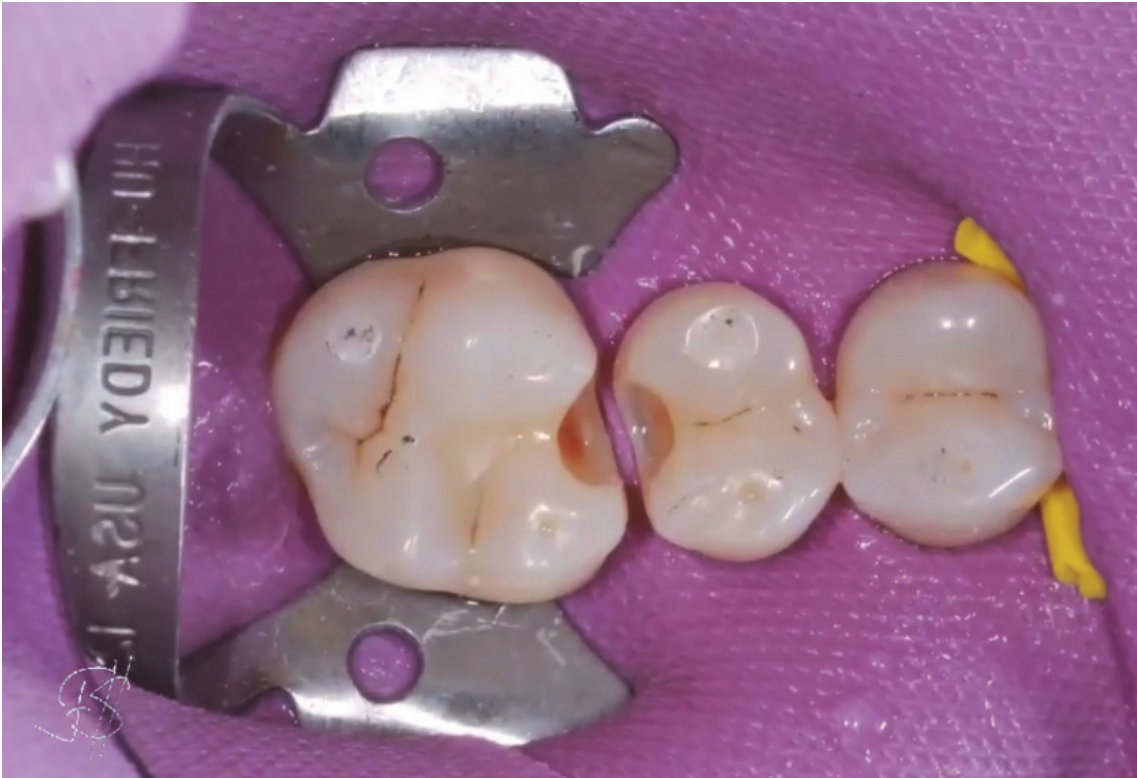*Figure 26 : Pose du champ opératoire, débridement des lésions carieuses, application du révélateur de caries*



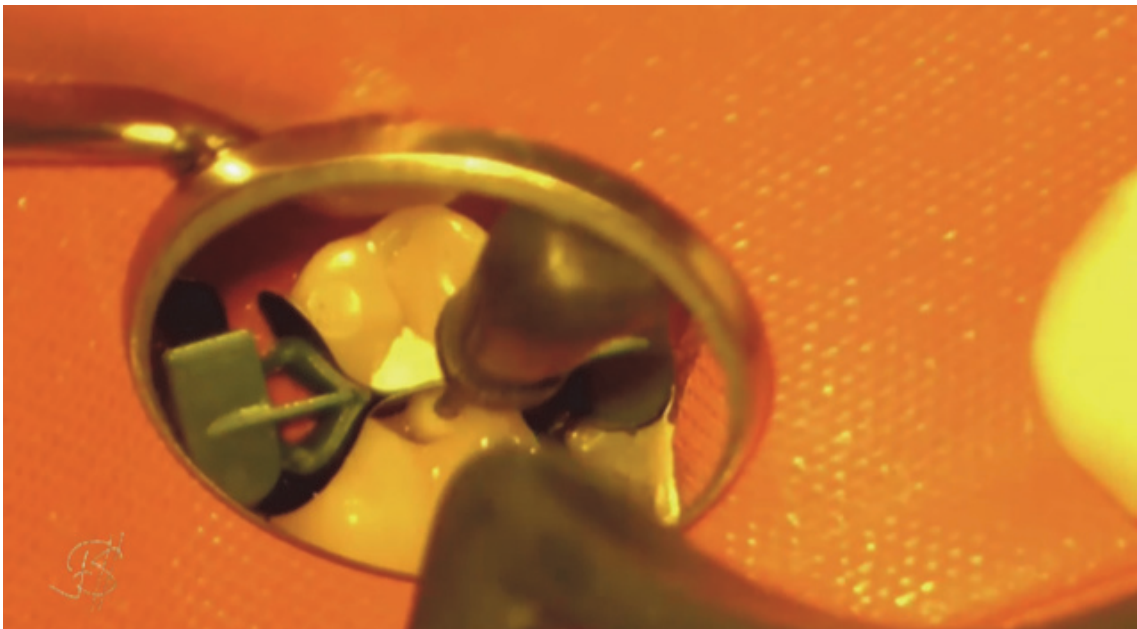
*Figure 27 : Exérèse du tissu carieux restant (mis en évidence sur le cliché précédent)*



*Figure 28 : Mordançage amélo-dentinaire puis rinçage*

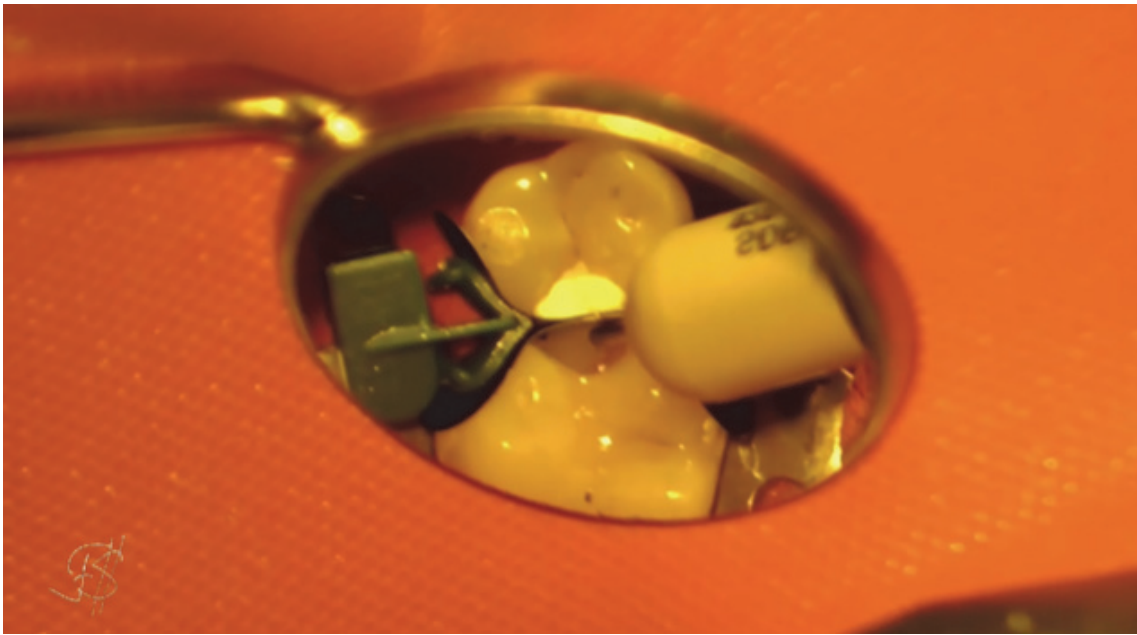

*Figure 29 : Les cavités sont prêtes à être restaurées*



*Figure 30 : Matricage et application de l'adhésif (sans le photopolymériser)*






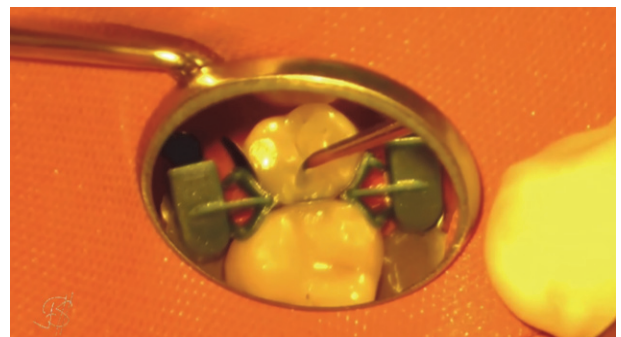
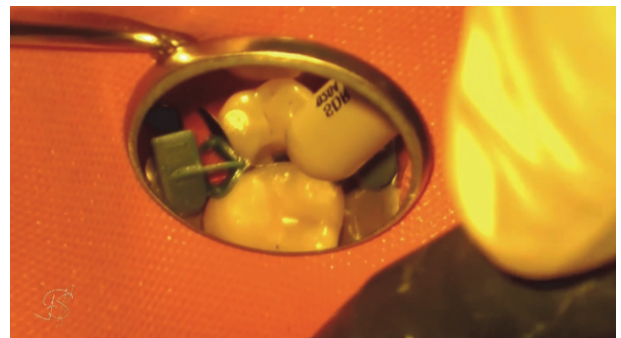
*Figure 31 : Injection de la résine composite fluide*



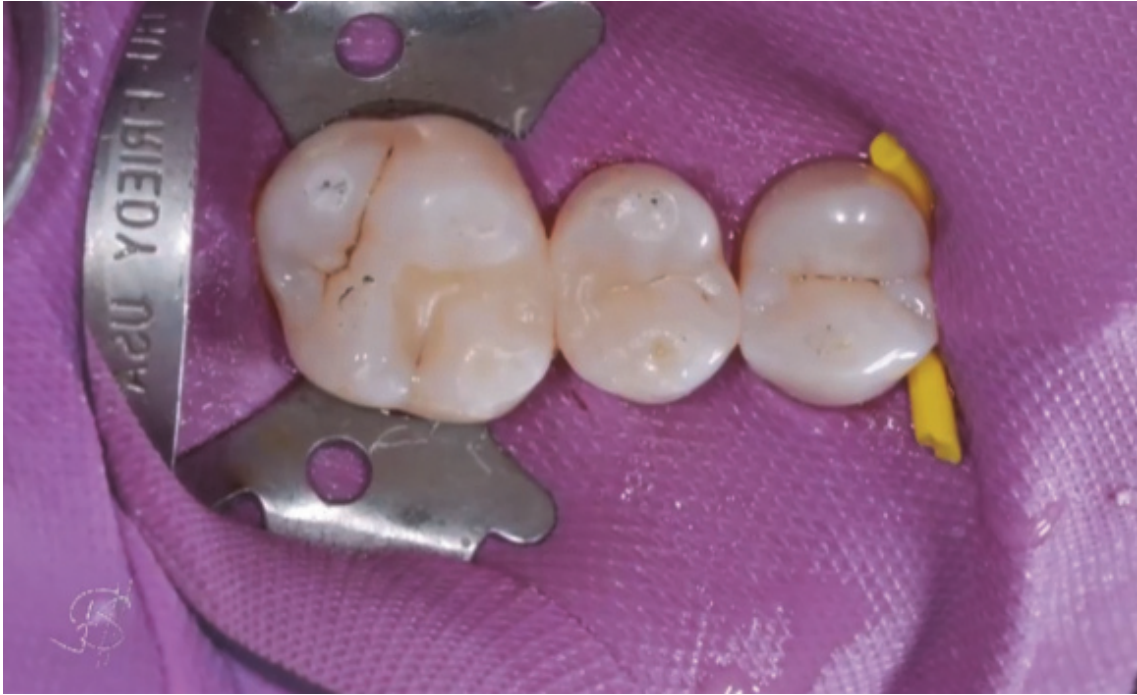*Figure 32 : Injection de la résine composite compactable*



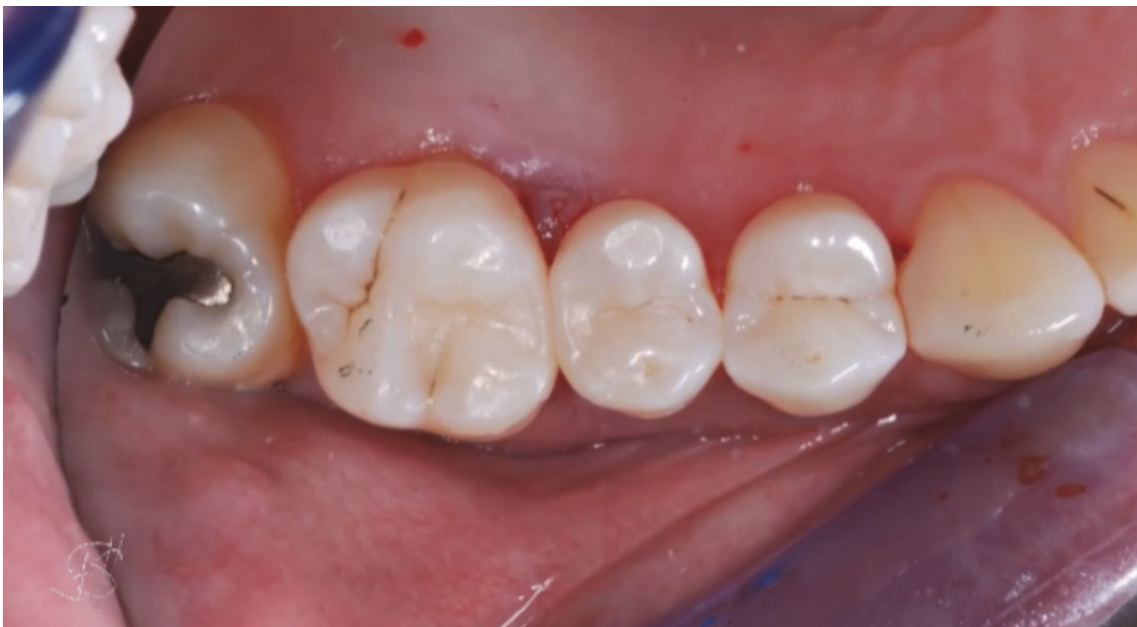*Figure 33 : Modelage esthétique de la résine composite*



*Figure 34 : Répétition des mêmes étapes sur la prémolaire*



*Figure 35 : Photopolymérisation des deux restaurations, correction des excès et polissage*

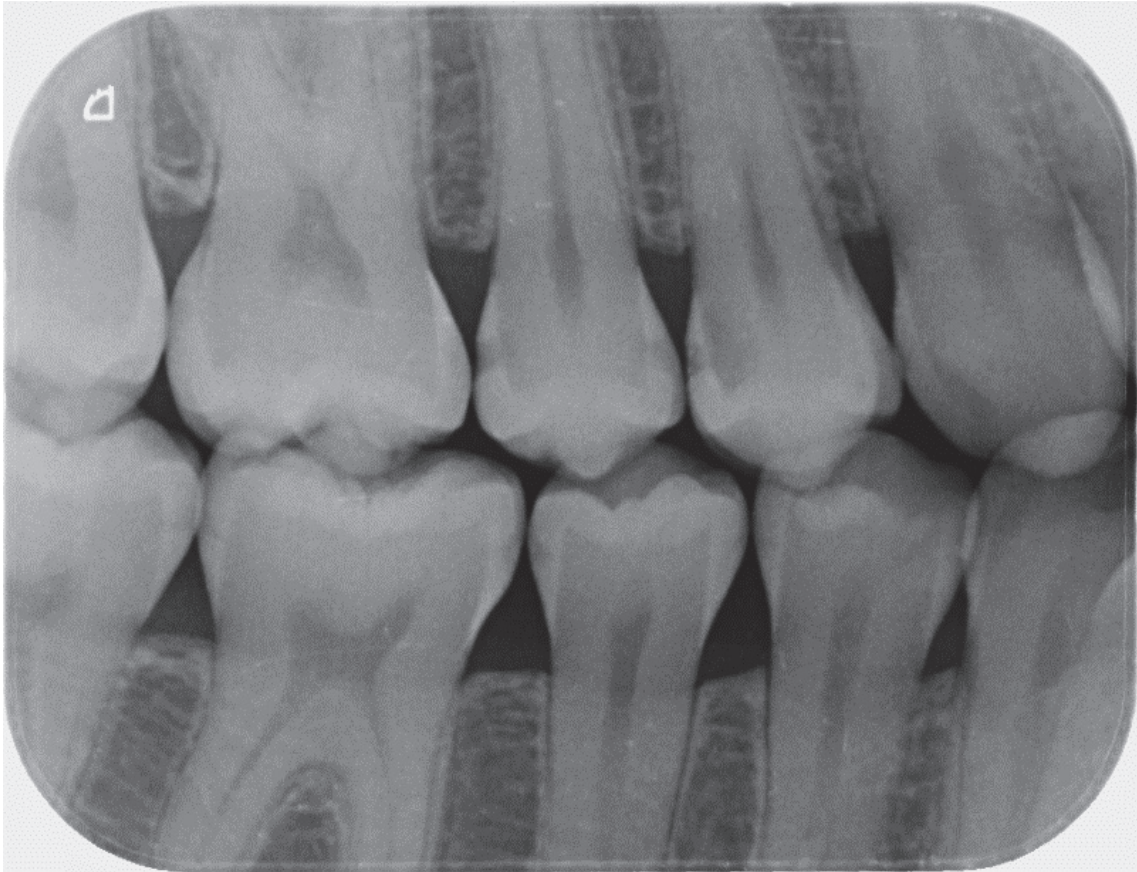


*Figure 36 : Dépose de la digue. Vue post-opératoire*

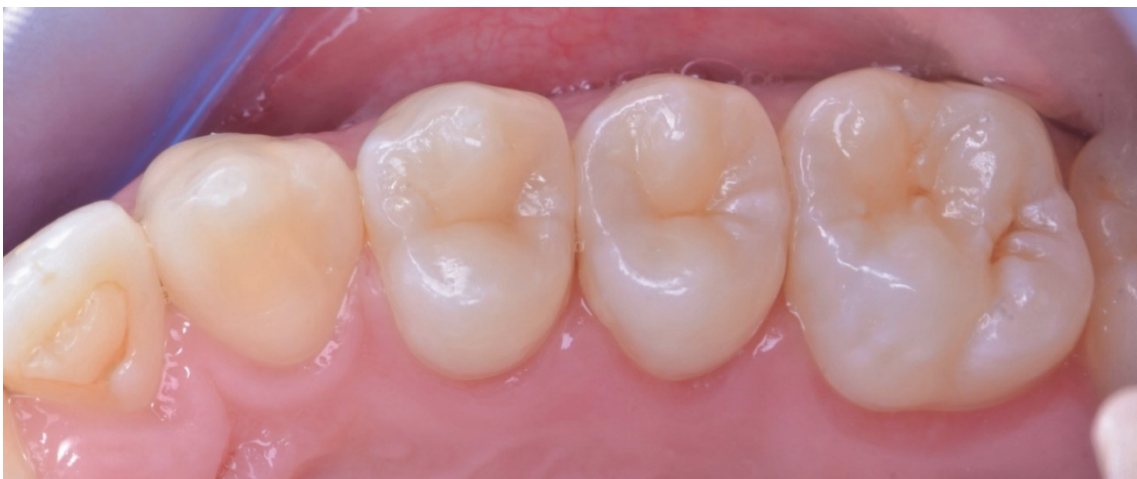

## V.2) Combinaison IMT et stratification (72)

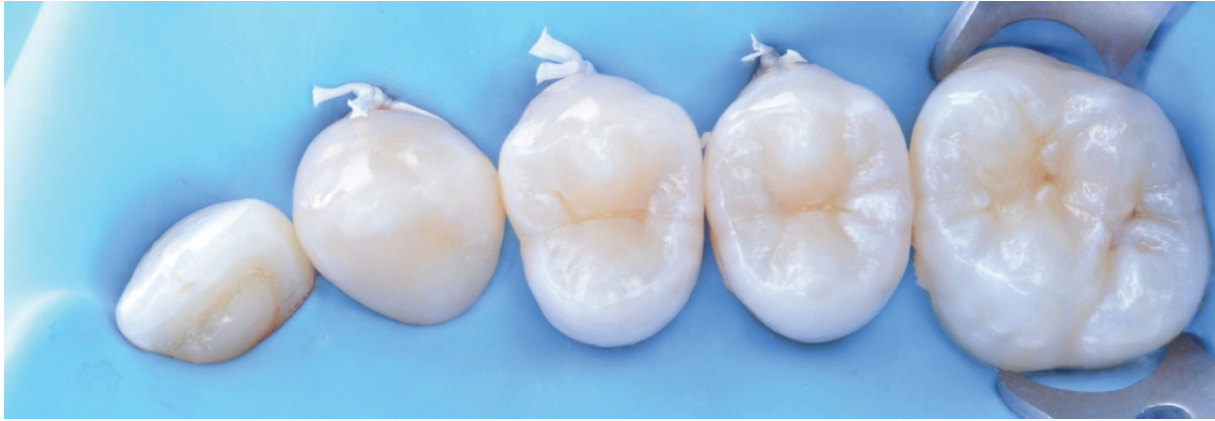Patiente de 23 ans avec des caries sur 14 (en distal) et 15 (en mésial et distal) mises en évidence par le cliché radiographique suivant.



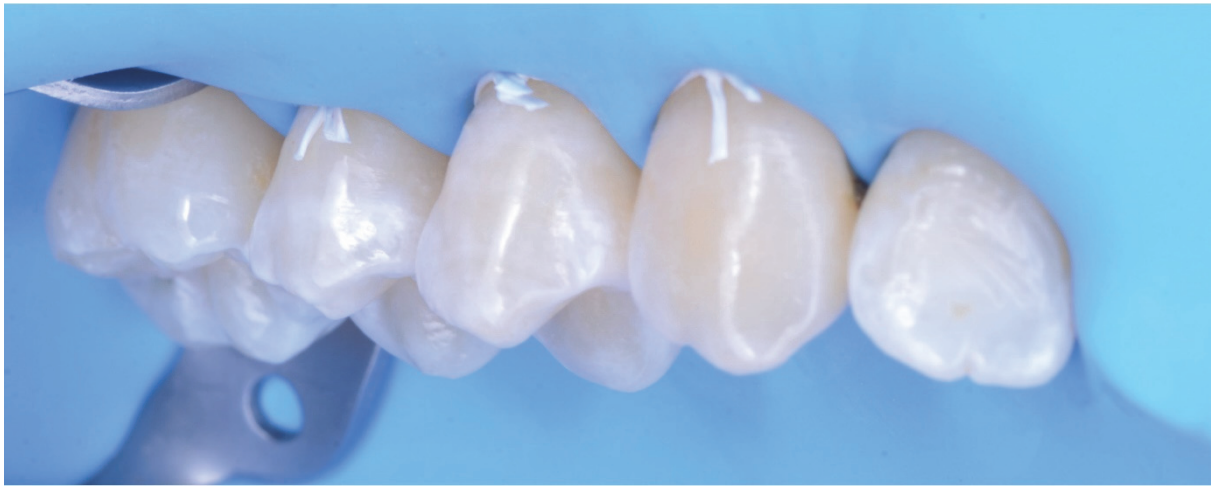*Figure 37 : Radiographie Bitewing*



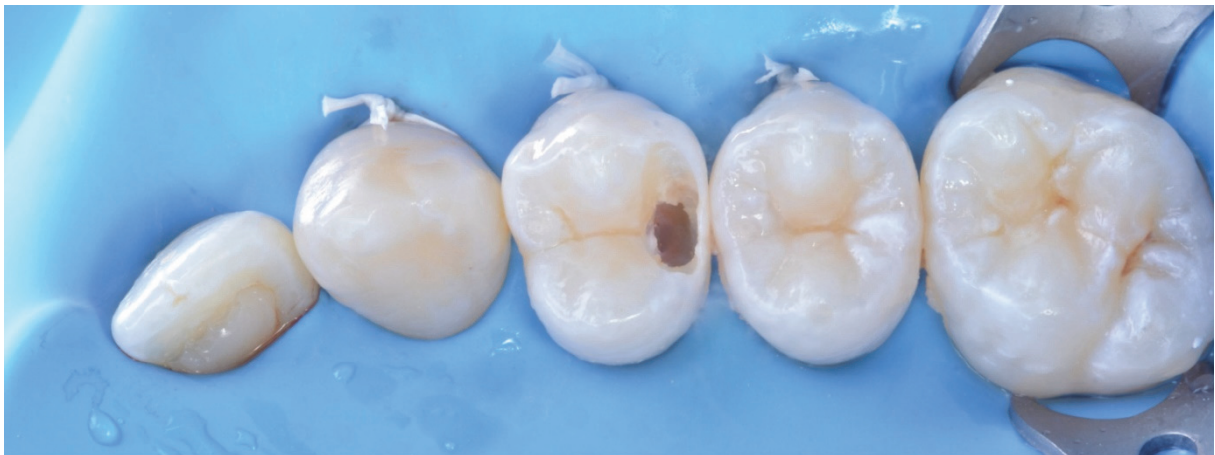*Figure 38 : Vue occlusale pré-opératoire*



*Figure 39 : Isolation du secteur par digue (vue occlusale)*

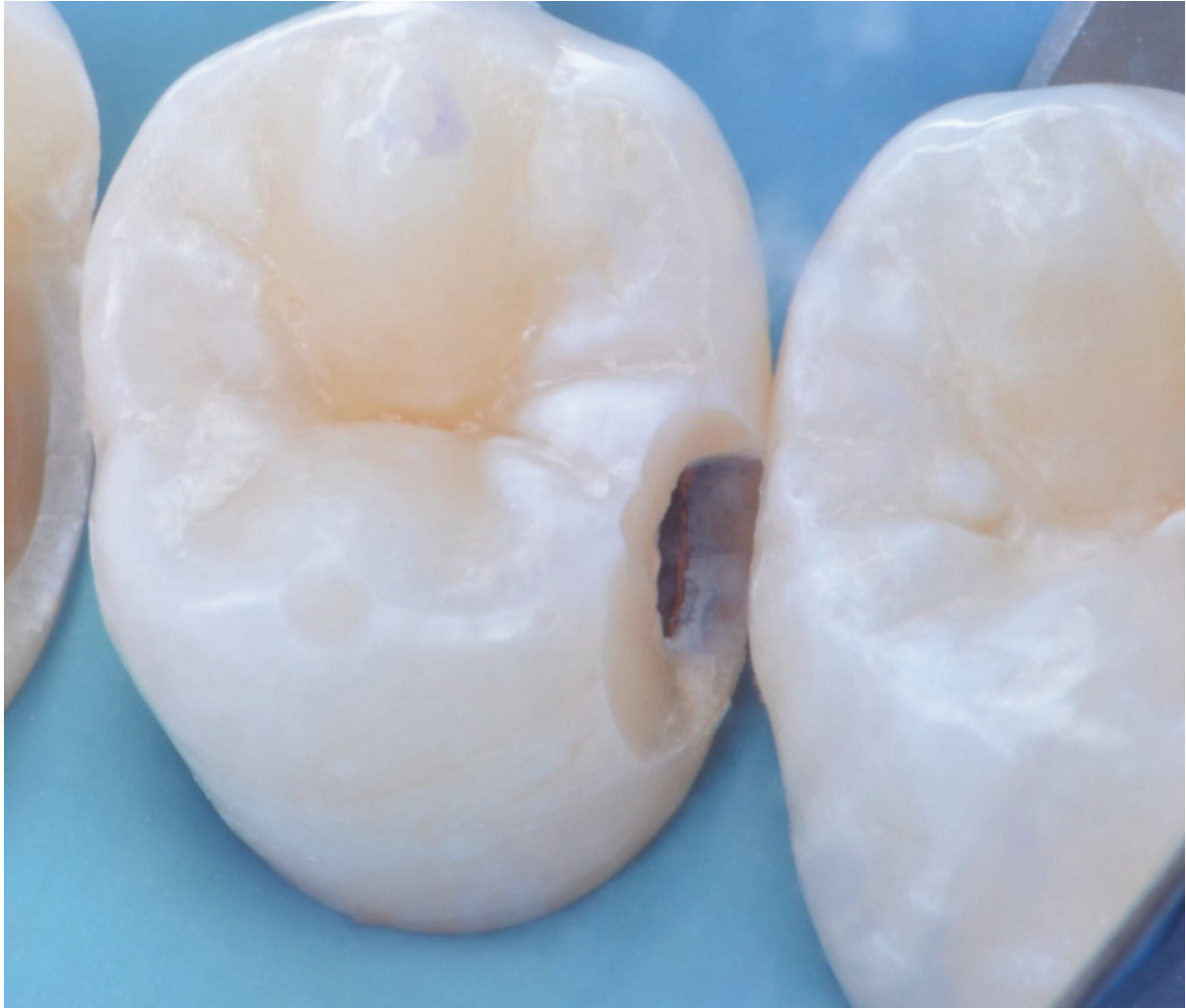


*Figure 40 : Isolation du secteur par digue (vue vestibulaire)*

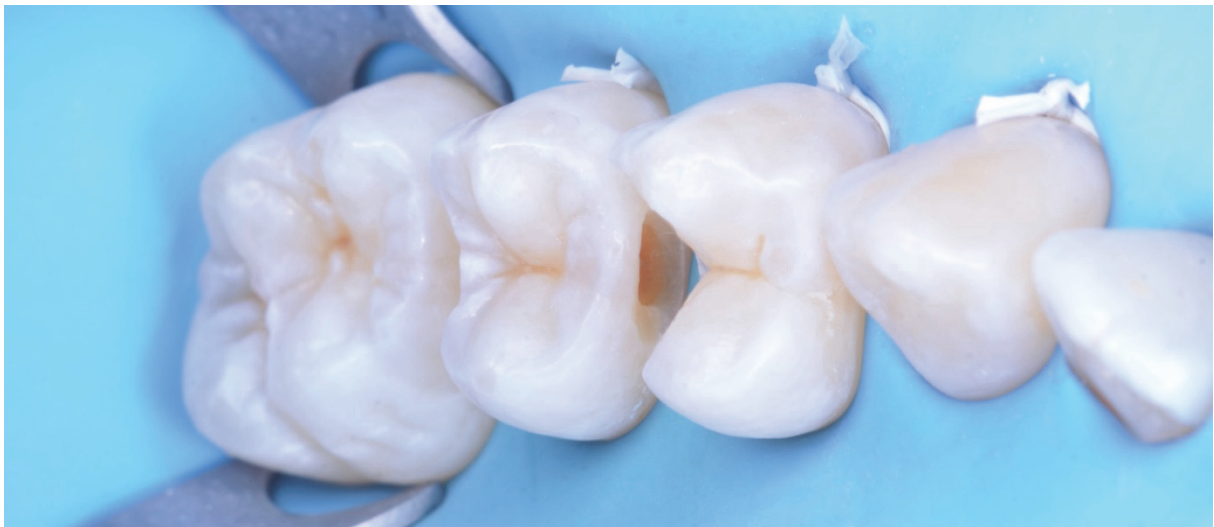

*Figure 41 : Débridement de la lésion distale sur la 14*

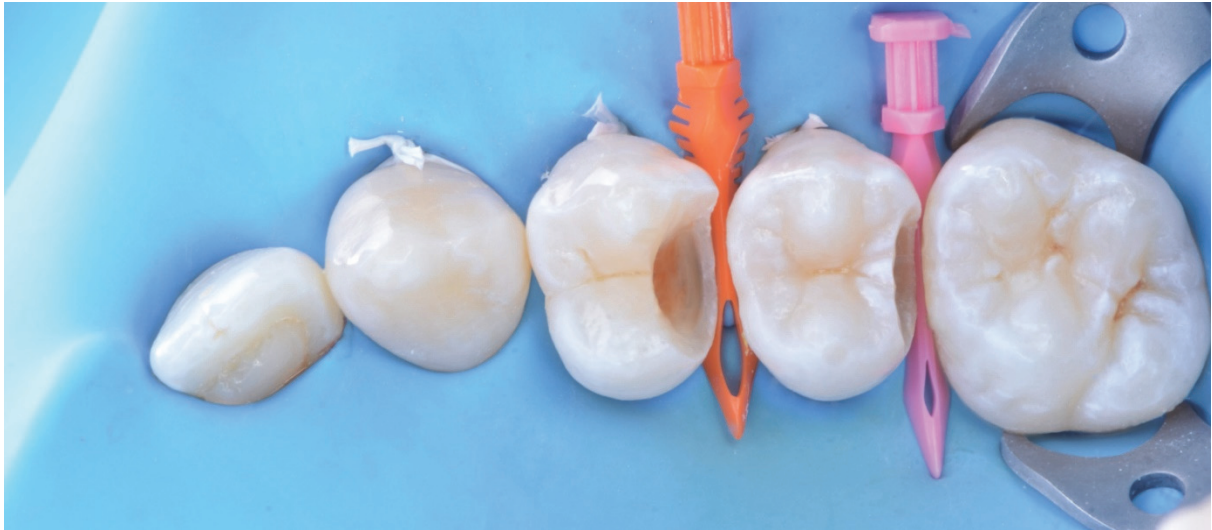



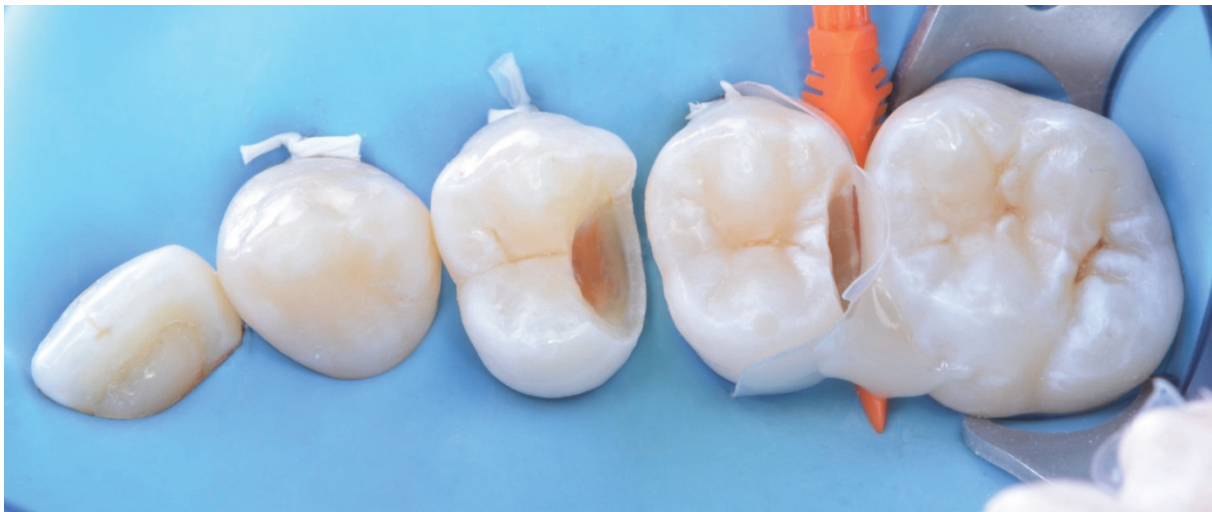*Figure 42 : Débridement de la carie distale de la 15. Obtention d'une classe II de CLARK avec Infinity edge margin*



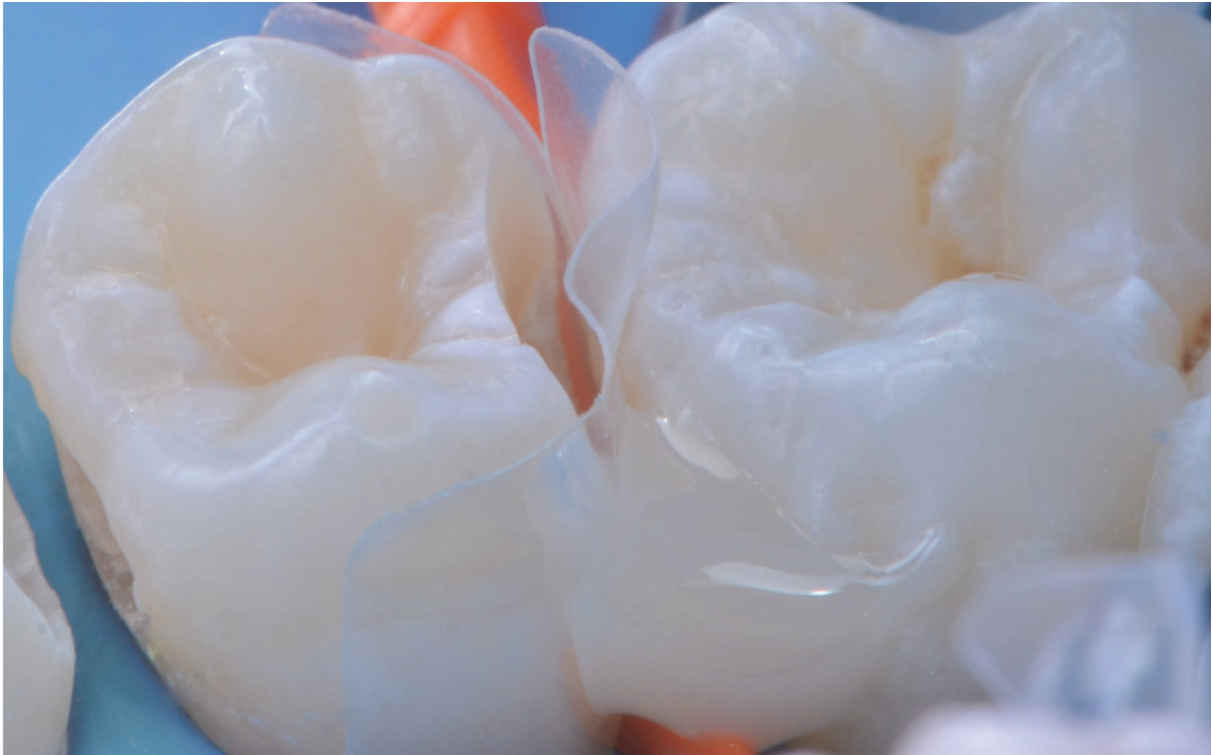*Figure 43 : Vue latérale des trois cavités*



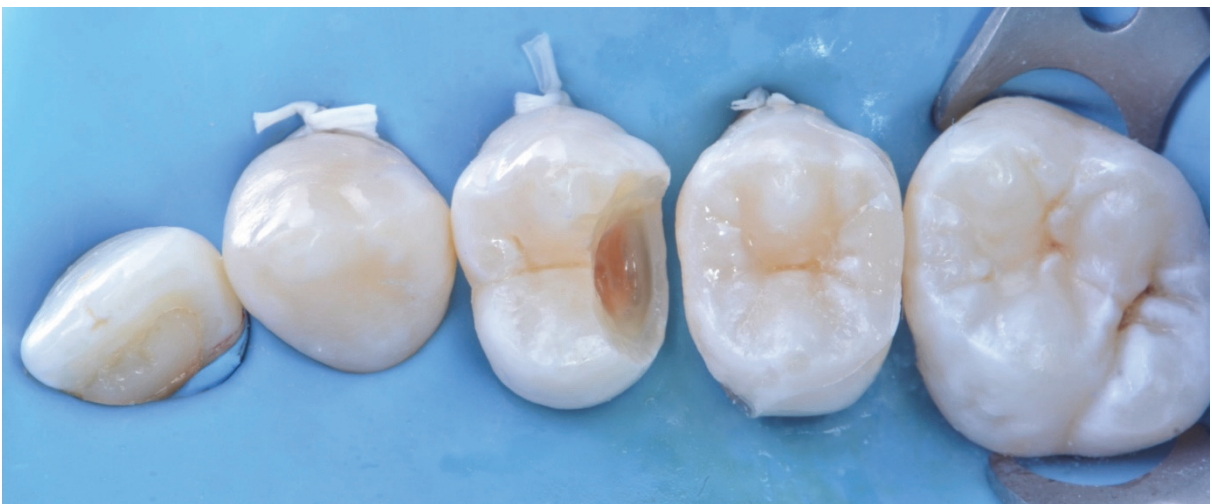*Figure 44 : Vue occlusale des trois cavités. La cavité distale de la 15 sera traitée selon l'IMT ; la cavité mésiale de la 15 sera obturée en technique directe et la cavité distale de la 14 en stratégie classique*



*Figure 45 : Matriçage de la cavité distale de la 15. La matrice transparente permet une polymérisation en trois points (occlusal, mésial, distal)*

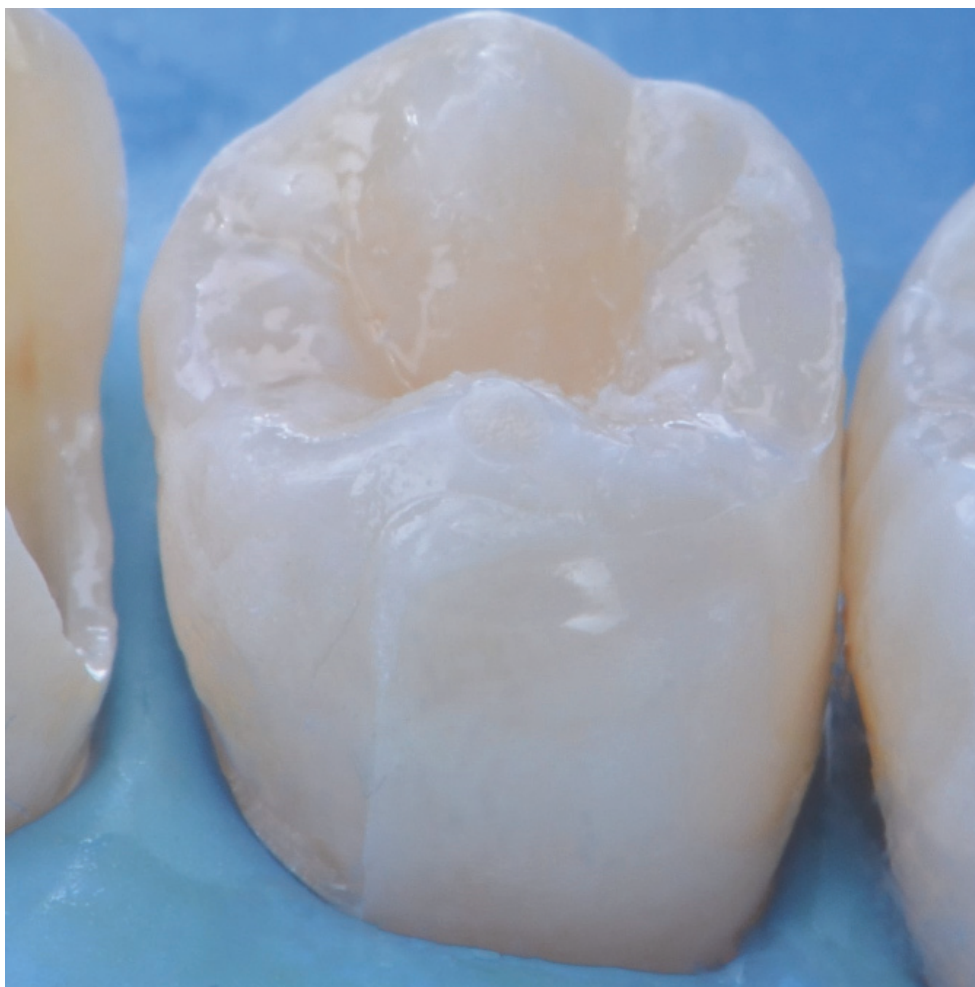

*Figure 46 : Magnification de la vue précédente*

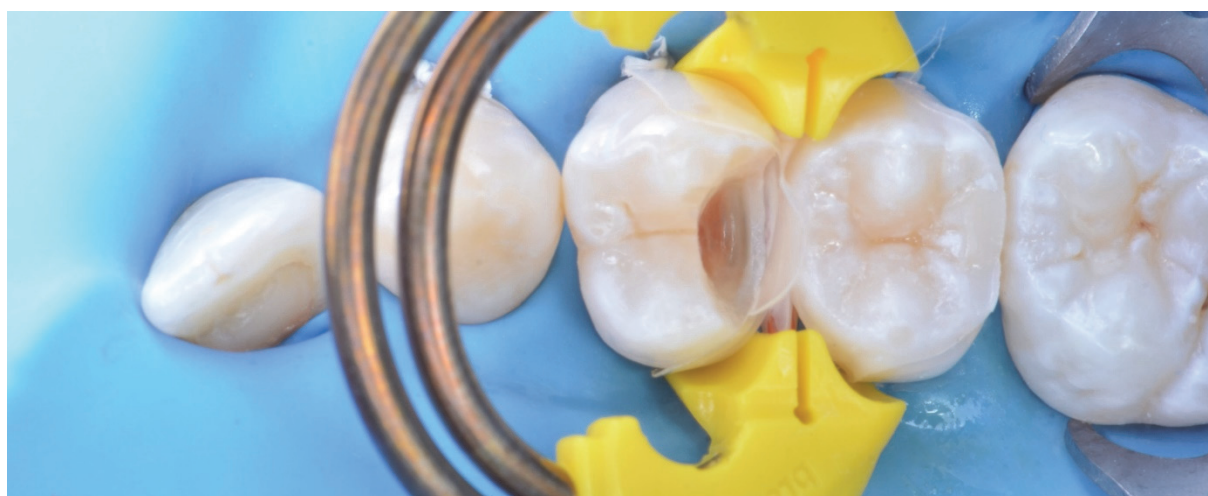

*Figure 47 : Vue occlusale après restauration de la cavité distale de la 15 en IMT et de la cavité mésiale de la 15 en technique directe*

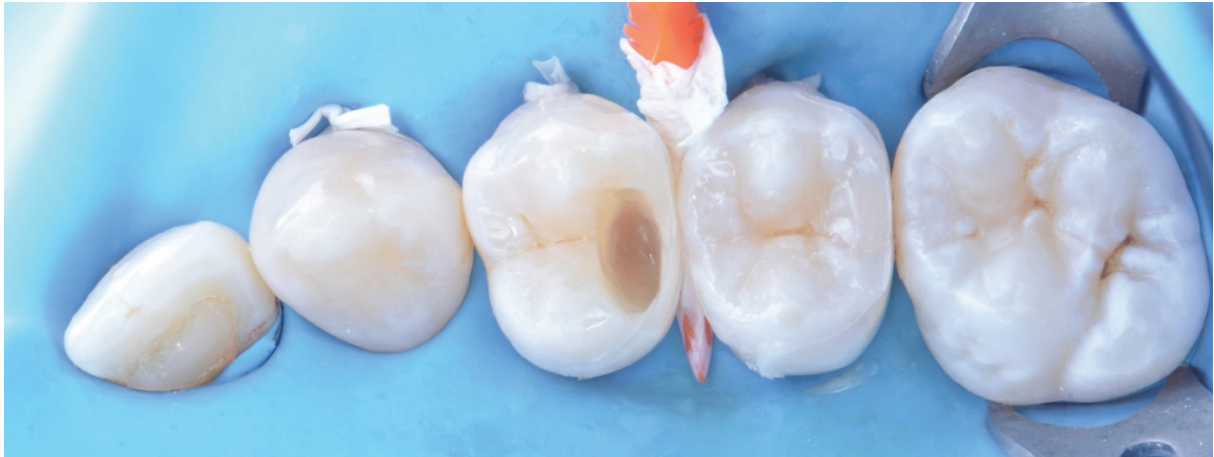



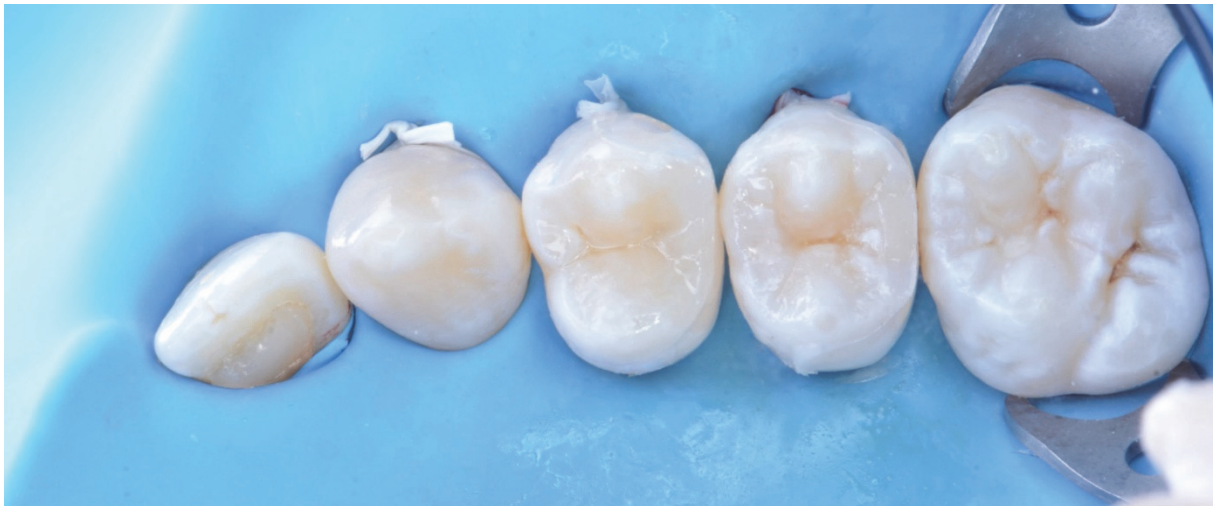*Figure 48 : Magnification de la 15. Nous voyons que la résine composite fluide a fusé en dehors de la cavité*



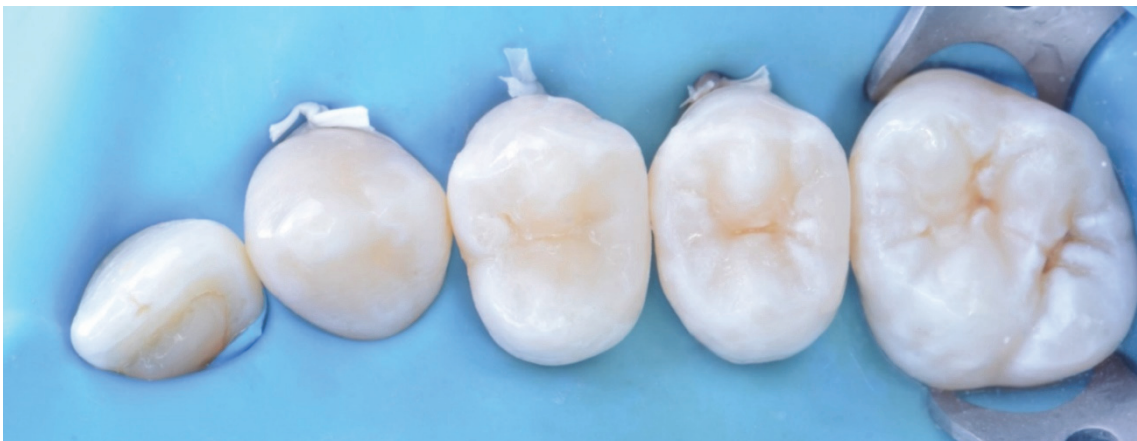*Figure 49 : Matriçage de la 14*



*Figure 50 : Reconstitution de la paroi distale et retrait de la matrice*

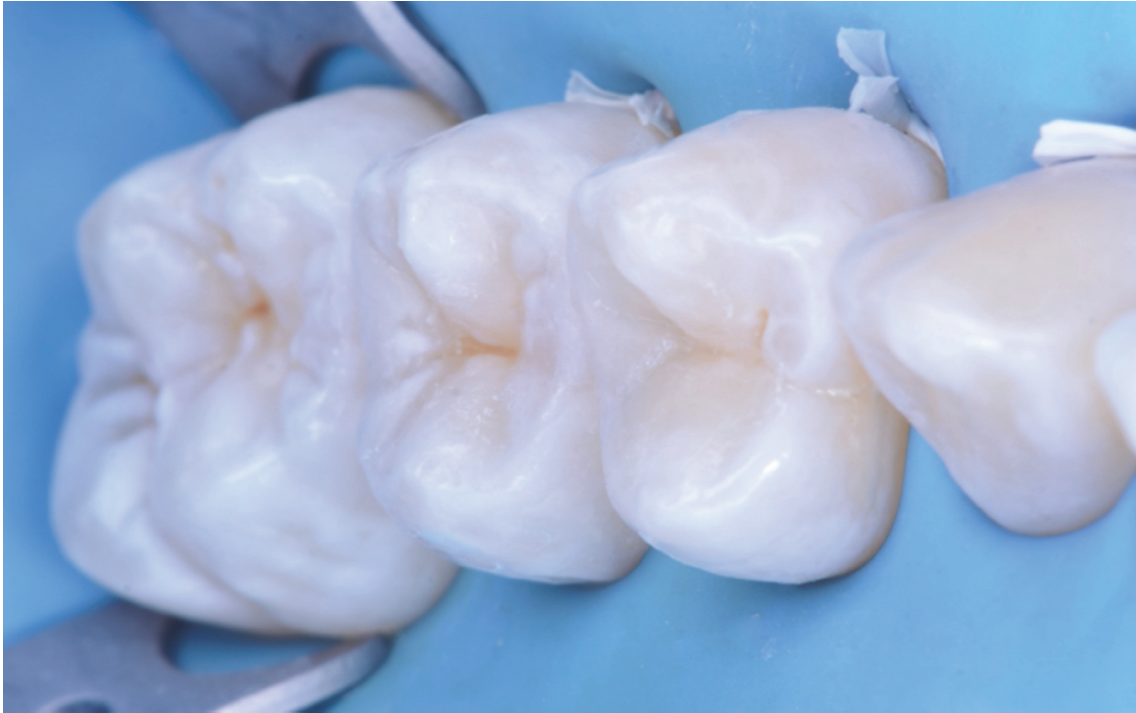

*Figure 51 : Vue occlusale après restauration des deux dents et avant polissage*

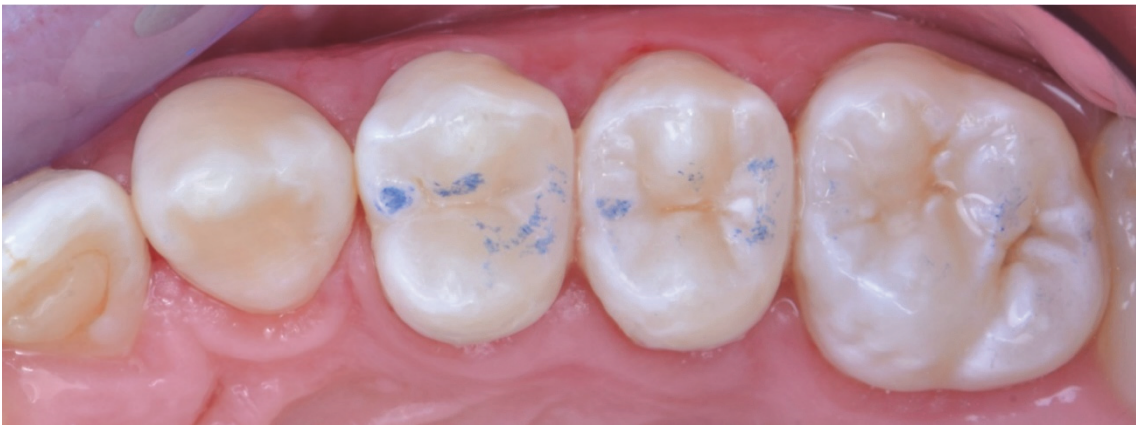

*Figure 52 : Vue occlusale post-opératoire après polissage*





*Figure 53 : Vue mésiale post-opératoire*



*Figure 54 : Dépose du champ opératoire et vérification de l'occlusion*

## VI) CONCLUSION

Le **point faible** des résines composites se situe dans leur **contraction** à la polymérisation. Ce défaut inhérent à la structure même de ce matériau entraîne plusieurs conséquences, parmi lesquelles :

- des **hiatus** entre la restauration et la dent restaurée
- une **déchirure** du joint dent-adhésif-résine composite
- une **flexion** des cuspidés

Cela engendre à court ou long terme : **des fêlures ou fractures de la dent, des reprises de caries, des colorations des limites de la restauration et des sensibilités post-opératoires.**

On a pensé pendant de longues décennies **régler ce problème grâce à la stratification**. L'intérêt de cette technique résidait dans le fait qu'en obturant les cavités de classe II de BLACK par plusieurs incréments plutôt qu'en masse, les **contraintes de polymérisation seraient diminuées**.

Cependant, de très nombreuses études ont démontré qu'il n'y a **pas de véritable avantage à stratifier** et que cette technique occasionnerait d'autres maux.

Le plus important d'entre eux étant le **problème de l'adaptation** des différents apports de résine composite entre eux. Si l'adaptation n'est pas parfaite, des **hiatus** se créent entre chaque couche et **fragilisent** la restauration.

Nous découvrons aujourd'hui que ces **échecs** de restauration des classes II de BLACK **dépendent** aussi de la **forme des cavités**. En effet, traditionnellement, les cavités sont créées par l'excavation du tissu carieux et par des limites nettes et franches. Ainsi, la restauration est facilement distinguable de la dent.

La technique de moulage par injection ou **IMT** dans des cavités de classe II de CLARK permet de **contrôler certains de ces écueils**. Par exemple :

- injecter les résines composites en masse **élimine** le problème de **hiatus** inter-couches
- **chauffer** la résine composite permet d'**améliorer** ses **propriétés mécaniques**, son **adaptation** cavitaire et l'**aspect final** de la restauration
- **augmenter** la **surface amélaire** de collage permet de **diminuer** le **facteur C** et de **diminuer** les **contraintes** de polymérisation. Cela augmente également la force d'adhésion à la dent (adhésion amélaire > adhésion dentinaire)
- l'**Infinity Edge Margin** permet de **confondre** la **restauration** avec la **dent** et donc de la rendre **plus étanche**
- ces cavités de classe II de BLACK modifiées permettent une **bonne visibilité** et une **élimination facile** des **excès** de résine composite

Pour conclure, la technique de **l'IMT** proposée par le Dr CLARK s'avère **séduisante**, rapide et plus facile à mettre en œuvre qu'une technique traditionnelle de stratification.

Néanmoins, à l'heure actuelle **nous manquons de recul clinique mais surtout de références bibliographiques** ; nous ne pouvons donc pas affirmer qu'il faut arrêter de stratifier les restaurations occluso-proximales postérieures au profit d'une restauration par IMT.



## VII) BIBLIOGRAPHIE


- 1. Phillips N. Need a filling? Stone Age dentists knew their beeswax. The Sydney Morning Herald. 2012.
- 2. Mulo R. Il y a 13.000 ans, les dents étaient soignées au bitume. Sciences et Avenir. 2017.
- 3. Jain S, Jain H. Legendary Hero: Dr. G.V. Black (1836-1915). J Clin Diagn Res. Mai 2017;11(5):ZB01- 4.
- 4. Joseph R. The Father of Modern Dentistry - Dr. Greene Vardiman Black(1836-1915). Journal of Conservative Dentistry. 4 janv 2005;8(2):5.
- 5. G.V. Black's classification of caries. Dentodontics 2015. Accessible sur : <https://dentodontics.com/2015/02/26/g-v-blacks-classification-of-carious-lesions/>
- 6. Braye G. ASPAD. Histoire du "plombage dentaire". L'Information Dentaire. 24-05-2017. P 40-42.
- 7. Soler JL, Ellacuria J, Triana R, Guinea E, Osborne JW. A history of dental amalgam. J Hist Dent. 2002 Nov ; 50(3) : 109-16.
- 8. Société Francophone de Biomatériaux Dentaires. Les Amalgames. 2009-2010.
- 9. Raskin A, Ramel C, Giraud T. Les résines composites – Partie 1. L'Information Dentaire. Biomateriaux Cliniques n°1. 15 mars 2018. P 10-21.
- 10. Ilie N, Hickel R. Resin composite restorative materials. Aust Dent J. juin 2011;56 Suppl 1:59- 66.
- 11. Amsler F, Peutzfeldt A, Lussi A, Flury S. Bond Strength of Resin Composite to Dentin with Different Adhesive Systems: Influence of Relative Humidity and Application Time. J Adhes Dent. Juin 2015;17(3):249- 56.
- 12. Santschi K, Peutzfeldt A, Lussi A, Flury S. Effect of salivary contamination and decontamination on bond strength of two one-step self-etching adhesives to dentin of primary and permanent teeth. J Adhes Dent. févr 2015;17(1):51- 7.
- 13. Kleverlaan CJ, Feilzer AJ. Polymerization shrinkage and contraction stress of dental resin composites. Dent Mater. Déc 2005;21(12):1150- 7.
- 14. Attal JP. Les ciments verres ionomères (CVI). 2009-2010.
- 15. Koubi S, Raskin R, Dejou J, About I, Tassery H, Camps J, et al. Effect of Dual Cure Composite as Dentin Substitute on Marginal Integrity of Class II Open-Sandwich Restorations. Operative dentistry. 1 Mars 2009;35:165- 71.

- 16. Shenoy A. Is it the end of the road for dental amalgam? A critical review. *J Conserv Dent.* 2008;11(3):99- 107.
- 17. Opdam NJM, Bronkhorst EM, Roeters JM, Loomans BAC. A retrospective clinical study on longevity of posterior composite and amalgam restorations. *Dent Mater.* Janv 2007;23(1):2- 8.
- 18. Osborne JW, Summitt JB. Extension for prevention: is it relevant today? *Am J Dent.* Août 1998;11(4):189- 96.
- 19. Raskin A. Les résines composites. 2009-2010.
- 20. Vreven J, Raskin A, Sabbagh J, Vermeersch G, Leloup G. Résines composites. 2005.
- 21. Soares CJ, Faria-E-Silva AL, Rodrigues MP, Vilela ABF, Pfeifer CS, Tantbirojn D, Versluis A. Polymerization shrinkage stress of composite resins and resin cements – What do we need to know? *Braz Oral Res.* 2017 Aug 28 ;31(suppl 1): e62.
- 22. Pitel ML. Low-Shrink Composite Resins: A Review of Their History, Strategies for Managing Shrinkage, and Clinical Significance. *Compendium of Continuing Education in Dentistry.* Sept 2013;34(8):578- 90.
- 23. Pierre-Emmanuel Chaumont. La photopolymérisation des résines composites: données actuelles. *Sciences du Vivant [q-bio].* 2012. hal-01738812
- 24. Sakaguchi RL, Versluis A, Douglas WH. Analysis of strain gage method for measurement of post-gel shrinkage in resin composites. *Dental Materials.* 1 Juill 1997;13(4):233- 9.
- 25. Antonucci JM, Giuseppetti AA, O'Donnell JNR, Schumacher GE, Skrtic D. Polymerization stress development in dental composites: Effect of cavity design factor. *Materials (Basel).* Mars 2009;2(1):169- 80.
- 26. H. De Belenet, C. Pignoly. Le substitut dentinaire : un impératif contemporain - ROS - 2018 - Tome 47 - N°1. P 60-76.
- 27. Degrange M. et coll. Retrait et contrainte de polymérisation des composites. *L'Information Dentaire n°34.* Nov 2006.
- 28. Ferracane JL. Developing a more complete understanding of stresses produced in dental composites during polymerization. *Dental Materials.* 1 Janv 2005;21(1):36- 42.
- 29. Nikolaenko SA, Lohbauer U, Roggendorf M, Petschelt A, Dasch W, Frankenberger R. Influence of c-factor and layering technique on microtensile bond strength to dentin. *Dent Mater.* Juill 2004;20(6):579- 85.
- 30. Lee M-R, Cho B-H, Son H-H, Um C-M, Lee I-B. Influence of cavity dimension and restoration methods on the cusp deflection of premolars in composite restoration. *Dent Mater.* Mars 2007;23(3):288- 95.

- 31. Yamamoto T, Ferracane JL, Sakaguchi RL, Swain MV. Calculation of contraction stresses in dental composites by analysis of crack propagation in the matrix surrounding a cavity. *Dental Materials*. 1 Avr 2009;25(4):543- 50.
- 32. Pashley DH. Clinical considerations of microleakage. *J Endod*. Févr 1990;16(2):70- 7.
- 33. Mortier E, Jager S, Gerdolle D, Dahoun A. La microscopie électronique à balayage environnemental : application à l'observation des tissus dentaires minéralisés. *Actualités odonto-stomatologiques*, n°255. Sept 2011. P 221-228.
- 34. Longuet-Tuet A, Tirlet G. Stratifications directes contemporaines dans le secteur postérieur. *Information dentaire*, n°41/42. Vol 100. P 26-43.
- 35. Magne P, Dietschi D, Holz J. Esthetic restorations for posterior teeth: practical and clinical considerations. *Int J Periodontics Restorative Dent*. avr 1996;16(2):104- 19.
- 36. Dietschi D, Spreafico R. Current clinical concepts for adhesive cementation of tooth-colored restorations. *Pract Periodontics Aesthet Dent*. 1998 Jan-Feb; 10(1):47-54; quiz 56.
- 37. Smithson J. Techniques tips—the modified super-closed sandwich technique. *Dent update*. 2013 Mar ; 40(2) : 155-6.
- 38. Scolavino S, Paolone G, Orsini G, Devoto W, Putignano A. The Simultaneous Modeling Technique: closing gaps in posteriors. *Int J Esthet Dent*. 2016;11(1):58- 81.
- 39. Magne P. IDS: Immediate Dentin Sealing (IDS) for tooth preparations. *J Adhes Dent*. Déc 2014;16(6):594.
- 40. Garoushi S, Säilynoja E, Vallittu PK, Lassila L. Physical properties and depth of cure of a new short fiber reinforced composite. *Dental Materials*. août 2013;29(8):835- 41.
- 41. Alkurdi RM, Abboud SA. Clinical evaluation of class II composite: Resin restorations placed by two different bulk-fill techniques. *Journal of Orofacial Sciences*. 1 janv 2016;8(1):34.
- 42. van Dijken JW, Pallesen U. Randomized 3-year clinical evaluation of Class I and II posterior resin restorations placed with a bulk-fill resin composite and a one-step self-etching adhesive. *J Adhes Dent*. févr 2015;17(1):81- 8.
- 43. van Dijken JWV, Pallesen U. Posterior bulk-filled resin composite restorations: A 5-year randomized controlled clinical study. *J Dent*. 2016;51:29- 35.
- 44. Kapoor N, Bahuguna N, Anand S. Influence of composite insertion technique on gap formation. *J Conserv Dent*. Févr 2016;19(1):77- 81.
- 45. Shebl S, Abdel-Karim U, Abdalla A, Elkafrawy H, Valanezhad A, Watanabe I. Shrinkage stress of high and low viscosity bulk-fill composites with incremental and bulk fill techniques. *Tanta Dental Journal*. 2018;15(4):224.

- 46. Kuijs RH, Fennis WMM, Kreulen CM, Barink M, Verdonschot N. Does layering minimize shrinkage stresses in composite restorations? *J Dent Res.* Déc 2003;82(12):967- 71.
- 47. Versluis A, Douglas WH, Cross M, Sakaguchi RL. Does an incremental filling technique reduce polymerization shrinkage stresses? *J Dent Res.* Mars 1996;75(3):871- 8.
- 48. Niu Y, Ma X, Fan M, Zhu S. Effects of layering techniques on the micro-tensile bond strength to dentin in resin composite restorations. *Dent Mater.* janv 2009;25(1):129- 34.
- 49. Park J, Chang J, Ferracane J, Lee IB. How should composite be layered to reduce shrinkage stress: incremental or bulk filling? *Dent Mater.* Nov 2008;24(11):1501- 5.
- 50. Matei RI, Todor L, Cuc EA, Popescu MR, Dragomir LP, Rauten AM, et al. Microscopic aspects of junction between dental hard tissues and composite material depending on composite insertion: layering versus bulk-fill. *Rom J Morphol Embryol.* 2019;60(1):133- 8.
- 51. Karaman E, Ozgunaltay G. Polymerization shrinkage of different types of composite resins and microleakage with and without liner in class II cavities. *Oper Dent.* Juin 2014;39(3):325- 31.
- 52. Hernandez NMAP, Catelan A, Soares GP, Ambrosano GMB, Lima DANL, Marchi GM, et al. Influence of flowable composite and restorative technique on microleakage of class II restorations. *J Investig Clin Dent.* Nov 2014;5(4):283- 8.
- 53. Furness A, Tadros MY, Looney SW, Rueggeberg FA. Effect of bulk/incremental fill on internal gap formation of bulk-fill composites. *Journal of Dentistry.* 1 Avr 2014;42(4):439- 49.
- 54. Abbas G, Fleming GJP, Harrington E, Shortall ACC, Burke FJT. Cuspal movement and microleakage in premolar teeth restored with a packable composite cured in bulk or in increments. *Journal of Dentistry.* Août 2003;31(6):437- 44.
- 55. Chandrasekhar V, Rudrapati L, Badami V, Tummala M. Incremental techniques in direct composite restoration. *J Conserv Dent.* 2017;20(6):386- 91.
- 56. Blank JT, Latta M. Composite resin layering and placement techniques: case presentation and scientific evaluation. *Pract Proced Aesthet Dent.* juill 2005;17(6):385- 90; quiz 392.
- 57. Clark D. Introducing the Clark Class I and II Restoration. *Dent Today,* 2007 Oct, 26(10) : 122, 124, 126-7.
- 58. Clark DJ. The Injection-Molded Technique for Strong, Esthetic Class II Restorations Inside Dentistry. *January 2010, Volume 6, Issue 1.*
- 59. Ge C, Green CC, Sederstrom DA, McLaren EA, Chalfant JA, White SN. Effect of tooth substrate and porcelain thickness on porcelain veneer failure loads in vitro. *J Prosthet Dent.* Juill 2018;120(1):85- 91.

- 60. Alhekeir DF, Al-Sarhan RA, Al Mashaan AF. Porcelain laminate veneers: Clinical survey for evaluation of failure. *Saudi Dent J.* Avr 2014;26(2):63- 7.
- 61. Clark DJ, Sheets CG, Paquette JM. Definitive diagnosis of early enamel and dentin cracks based on microscopic evaluation. *J Esthet Restor Dent.* 2003;15(7):391- 401; discussion 401.
- 62. Moosavi H, Maleknejad F, Forghani M, Afshari E. Evaluating Resin-Dentin Bond by Microtensile Bond Strength Test: Effects of Various Resin Composites and Placement Techniques. *Open Dent J.* 23 Déc 2015;9:409- 13.
- 63. Friedman MJ. A 15-year review of porcelain veneer failure--a clinician's observations. *Compend Contin Educ Dent.* Juin 1998;19(6):625- 8, 630, 632 passim; quiz 638.
- 64. Opdam NJM, Roeters JJM, de Boer T, Pesschier D, Bronkhorst E. Voids and porosities in class I micropreparations filled with various resin composites. *Oper Dent.* Févr 2003;28(1):9- 14.
- 65. US Tour: Injection Molding and The Bioclear Technique for Composites. Bioclear. Disponible sur: <https://www.bioclearmatrix.com/products/cbw-injection-molding-and-the-bioclear-technique-for-composites-copy/>
- 66. Van Nieuwenhuysen J-P, D'Hoore W, Carvalho J, Qvist V. Long-term evaluation of extensive restorations in permanent teeth. *J Dent.* Août 2003;31(6):395- 405.
- 67. Lindberg A, van Dijken JWV, Hörstedt P. In vivo interfacial adaptation of class II resin composite restorations with and without a flowable resin composite liner. *Clin Oral Investig.* Juin 2005;9(2):77- 83.
- 68. Kaga M, Seale NS, Hanawa T, Ferracane JL, Okabe T. Cytotoxicity of Amalgams. *J Dent Res.* 1988 Sep ; (67)9 :1221-4.
- 69. Jirau-Colón H, González-Parrilla L, Martínez-Jiménez J, Adam W, Jiménez-Velez B. Rethinking the Dental Amalgam Dilemma: An Integrated Toxicological Approach. *Int J Environ Res Public Health.* 2019 Mar 22;16(6).
- 70. Bharti R, Wadhvani KK, Tikku AP, Chandra A. Dental amalgam: An update. *J Conserv Dent.* 2010;13(4):204–208.
- 71. Cas clinique du Dr Fitim SHABANI
- 72. Cas clinique du Dr Hugues de BELENET



## SERMENT MEDICAL

En présence des Maîtres de cette Faculté, de mes chers condisciples, devant l'effigie d'HIPPOCRATE.

Je promets et je jure, d'être fidèle aux lois de l'honneur et de la probité dans l'exercice de la Médecine Dentaire.

Je donnerai mes soins à l'indigent et n'exigerai jamais un salaire au-dessus de mon travail, je ne participerai à aucun partage clandestin d'honoraires.

Je ne me laisserai pas influencer par la soif du gain ou la recherche de la gloire.

Admis dans l'intérieur des maisons, mes yeux ne verront pas ce qui s'y passe, ma langue taira les secrets qui me seront confiés et mon état ne servira pas à corrompre les mœurs ni à favoriser le crime.

Je ne permettrai pas que des considérations de religion, de nation, de race, de parti ou de classe sociale viennent s'interposer entre mon devoir et mon patient.

Même sous la menace, je n'admettrai pas de faire usage de mes connaissances médicales contre les lois de l'humanité.

J'informerai mes patients des décisions envisagées, de leurs raisons et de leurs conséquences. Je ne tromperai jamais leur confiance et n'exploiterai pas le pouvoir hérité des connaissances pour forcer les consciences.

Je préserverai l'indépendance nécessaire à l'accomplissement de ma mission. Je n'entreprendrai rien qui dépasse mes compétences. Je les entretiendrai et les perfectionnerai pour assurer au mieux les services qui me seront demandés.

Respectueux et reconnaissant envers mes Maîtres, je rendrai à leurs enfants l'instruction que j'ai reçue de leur père.

Que les hommes m'accordent leur estime si je suis fidèle à mes promesses.

Que je sois déshonoré et méprisé de mes confrères si j'y manque.



**CHOUCHA Inès**– Restaurations composites occluso-proximales postérieures : technique de moulage par injection

Th. : Chir. dent. : Marseille : Aix-Marseille Université : 2020

Rubrique de classement : odontologie conservatrice et restauratrice

Résumé :

Depuis l'essor des résines composites en odontologie restauratrice, les cavités occluso-proximales des dents postérieures constituent un véritable défi. Les préceptes du Dr BLACK, basés sur la rétention de l'amalgame, se sont montrés incompatibles avec la notion de dentisterie adhésive. De ce fait, de nombreux chirurgiens-dentistes ont tenté d'élaborer de nouvelles techniques afin que la restauration de ces cavités connaisse de meilleurs résultats en matière de longévité, et ce, afin de prolonger la pérennité de la dent restaurée sur l'arcade dentaire.

Aujourd'hui, la technique de moulage par injection, proposée par le Dr CLARK, se targue d'être la technique qui permet l'utilisation des résines composites au mieux de leurs capacités, et qui, par un tout nouveau concept de formes de cavités de classe II de BLACK modifiées, résout les problèmes engendrés par cet ancien concept désormais désuet.

Mots clés :

odontologie restauratrice, cavité occluso-proximale postérieure, technique de moulage par injection, Dr CLARK, dentisterie adhésive

**CHOUCHA Inès** – Posteriors' occlusal-proximal cavities: injection molding technique

Abstract:

Since the rise of composite resins in restorative dentistry, posteriors' teeth occlusal-proximal cavities have been a real challenge. Dr BLACK's vision based on mechanical retention of dental amalgam has shown to be incompatible with the concept of adhesive dentistry. Therefore, many dental surgeons have tried to come up with new techniques in order to get better longevity results and to increase the sustainability of the restored tooth within the dental arch.

Today, Dr CLARK's injection molding technique claims to be the technique that uses at its best composite resins and that thanks to new forms of cavities based on modified BLACK's class II, resolves the problems caused by the former now obsolete concept.

MeSH:

restorative dentistry, posterior's occlusal-proximal cavity, injection molding technique, Dr CLARK, adhesive dentistry

Adresse de l'auteur :  
69, boulevard Chave  
13005 MARSEILLE