



HAL
open science

La prothèse transitoire supra-implantaire au service des tissus mous en zone esthétique

Dan Bakouche

► **To cite this version:**

Dan Bakouche. La prothèse transitoire supra-implantaire au service des tissus mous en zone esthétique. Médecine humaine et pathologie. 2020. dumas-02976680

HAL Id: dumas-02976680

<https://dumas.ccsd.cnrs.fr/dumas-02976680>

Submitted on 23 Oct 2020

HAL is a multi-disciplinary open access archive for the deposit and dissemination of scientific research documents, whether they are published or not. The documents may come from teaching and research institutions in France or abroad, or from public or private research centers.

L'archive ouverte pluridisciplinaire **HAL**, est destinée au dépôt et à la diffusion de documents scientifiques de niveau recherche, publiés ou non, émanant des établissements d'enseignement et de recherche français ou étrangers, des laboratoires publics ou privés.

UNIVERSITÉ NICE-SOPHIA ANTIPOLIS
FACULTÉ DE CHIRURGIE DENTAIRE
24 Avenue des Diabes Bleus, 06357 Nice Cedex 04

LA PROTHÈSE TRANSITOIRE SUPRA- IMPLANTAIRE AU SERVICE DES TISSUS MOUS EN ZONE ESTHÉTIQUE

Année 2020

Thèse n°42-57-20-08

THÈSE

Présentée et publiquement soutenue devant
la Faculté de Chirurgie Dentaire de Nice
Le 20 février 2020 Par

Monsieur Dan BAKOUCHE

Né(e) le 28. 01. 1996 à Nice
Pour obtenir le grade de :

DOCTEUR EN CHIRURGIE DENTAIRE (Diplôme d'État)

Examineurs :

Madame le Professeur
Monsieur le Docteur
Madame le Docteur
Monsieur le Docteur

L. LUPI
Y. ALLARD
S-M. DRIDI
M. PARNOT

Présidente du jury
Assesseur
Assesseur
Assesseur

CORPS ENSEIGNANT

56^{ème} section : DEVELOPPEMENT, CROISSANCE ET PREVENTION

Sous-section 01 : ODONTOLOGIE PEDIATRIQUE ET ORTHOPEDIE DENTO-FACIALE

Professeur des Universités : Mme MANIERE-EZVAN Armelle
Professeur des Universités : Mme MULLER-BOLLA Michèle
Maître de Conférences des Universités : Mme JOSEPH Clara
Maître de Conférences des Universités Associé : Mme OUEISS Arlette
Assistant Hospitalier Universitaire : Mme AIEM TORT-ALVAREZ Elody
Assistant Hospitalier Universitaire : Mr CAMIA Julien
Assistant Hospitalier Universitaire : Mme MASUCCI Caterina

Sous-section 02 : PREVENTION, EPIDEMIOLOGIE, ECONOMIE DE LA SANTE, ODONTOLOGIE LEGALE

Professeur des Universités : Mme LUPI Laurence
Maître de Conférences des Universités Associé : Mme BORSA Leslie
Assistant Hospitalier Universitaire : Mme FRENDO Marie
Assistant Hospitalier Universitaire : Mme MERIGO Elisabetta

57^{ème} section : CHIRURGIE ORALE ; PARODONTOLOGIE ; BIOLOGIE ORALE

Sous-section 01 : CHIRURGIE ORALE ; PARODONTOLOGIE ; BIOLOGIE ORALE

Professeur des Universités : Mme PRECHEUR-SABLAYROLLES Isabelle
Maître de Conférences des Universités : Mr BENHAMOU Yordan
Maître de Conférences des Universités : Mr COCHAIS Patrice
Maître de Conférences des Universités : Mme DRIDI Sophie Myriam
Maître de Conférences des Universités : Mme RAYBAUD Hélène
Maître de Conférences des Universités : Mme VINCENT-BUGNAS Séverine
Maître de Conférences des Universités : Mme VOHA Christine
Assistant Hospitalier Universitaire : Mr BORIE Gwenaël
Assistant Hospitalier Universitaire : Mr CHARBIT Mathieu
Assistant Hospitalier Universitaire : Mme FISTES Elene-Maria

58^{ème} section : REHABILITATION ORALE

Sous-section 01 : DENTISTERIE RESTAURATRICE, ENDODONTIE, PROTHESES, FONCTION-DYSFONCTION, IMAGERIE, BIOMATERIAUX

Professeur des Universités : Mme BERTRAND Marie-France
Professeur des Universités : Mr BOLLA Marc
Professeur des Universités : Mme BRULAT-BOUCHARD Nathalie
Professeur des Universités : Mme LASSAUZAY Claire
Professeur des Universités : Mr MAHLER Patrick
Professeur des Universités : Mr MEDIONI Etienne
Professeur des Universités Emérite : Mr ROCCA Jean-Paul
Maître de Conférences des Universités : Mr ALLARD Yves
Maître de Conférences des Universités : Mr CEINOS Romain
Maître de Conférences des Universités : Mme EHRMANN Elodie
Maître de Conférences des Universités : Mr LAPLANCHE Olivier
Maître de Conférences des Universités : Mr LEFORESTIER Eric
Maître de Conférences des Universités : Mme POUYSSEGUR-ROUGIER Valérie
Assistant Hospitalier Universitaire : Mme ABID Sarah
Assistant Hospitalier Universitaire : Mme AZAN Cindy
Assistant Hospitalier Universitaire : Mme BECQUART Mathilde
Assistant Hospitalier Universitaire : Mme DEMARTY Laure
Assistant Hospitalier Universitaire : Mme GROSSI Vanina
Assistant Hospitalier Universitaire : Mr LAMBERT Gary
Assistant Hospitalier Universitaire : Mr LONJON Jean-Baptiste
Assistant Hospitalier Universitaire : Mr PARNOT Maximilien

REMERCIEMENTS

A Madame le Professeur Laurence LUPI

*Docteur en Chirurgie Dentaire
Professeur des Universités – Praticien Hospitalier
Sous-section Santé Publique
Doyen de la faculté d'odontologie de Nice*

C'est un honneur pour moi que vous ayez accepté de présider le Jury de cette thèse. Votre bienveillance, votre sourire, votre engagement autant de qualités qui m'ont accompagnées tout au long des études et m'ont permis de m'épanouir. Veuillez trouver dans cet écrit, mes sincères remerciements.

A Monsieur le Docteur Yves ALLARD

*Docteur en Chirurgie Dentaire
Maitre de conférences des Universités – Praticien Hospitalier
Sous-section prothèses*

Je vous remercie d'avoir accepté mon invitation à siéger dans le Jury de cette thèse. Vos connaissances et votre sens clinique m'accompagneront, je l'espère, tout au long de mon exercice. Par ce travail, je vous témoigne mon admiration et ma gratitude pour votre enseignement et l'inestimable partage de votre savoir.

A Madame le Docteur Sophie Myriam DRIDI

*Docteur en Chirurgie Dentaire, spécialiste qualifiée en Médecine Bucco-dentaire
Maitre de conférences des Universités – Praticien Hospitalier
Sous-section Parodontologie*

C'est un immense plaisir de vous compter parmi ce Jury. Votre exigence et votre pédagogie font de vous une praticienne d'exception. Je vous remercie de nous pousser sans cesse vers l'excellence. Je serais heureux que vous puissiez voir, dans la promesse de rester fidèle à votre enseignement, la meilleure façon de vous remercier.

A Monsieur le Docteur Maximilien PARNOT

*Docteur en Chirurgie Dentaire
Assistant Hospitalier Universitaire*

La réalisation de ce travail à vos côtés a été pour moi un privilège. Vous m'avez transmis un savoir ainsi qu'une très grande rigueur. Pour ceci je vous remercie profondément. Veuillez trouver ici l'expression de mon très respectueux attachement.

A mes parents, je vous remercie de votre soutien sans faille, de tous les sacrifices, de m'avoir supporté chaque jour et m'avoir donné autant d'amour. Si j'en suis ici aujourd'hui c'est grâce à vous, j'espère pouvoir continuer à vous rendre fier.

A mon frère Sacha, merci d'avoir toujours cru en moi, je suis si fier de toi.

A mes grands parents je vous remercie de tout ce que vous avez pu faire pour moi et tout ce que vous ferez encore pour moi, merci de m'avoir toujours soutenu et toujours motivé à croire en mes rêves.

A ma famille, mes amis, Merci.

TABLES DES MATIÈRES :

INTRODUCTION	122
PARTIE 1 : GÉNÉRALITÉS.....	133
I. HISTOLOGIE DU PARODONTE	13
I. 1. Le parodonte superficiel (gencive)	13
I. 1. 1. Aspects histologiques de la gencive au contact de la dent	15
<i>I. 1. 1. 1. La composante épithéliale</i>	<i>15</i>
<i>I. 1. 1. 2. La composante conjonctive</i>	<i>16</i>
I. 1. 2. Espace biologique.....	16
I. 2. Le parodonte profond.....	17
I. 2. 1. Le desmodonte.....	17
I. 2. 2. Le ciment	17
I. 2. 3. L'os alvéolaire	18
II. LES TISSUS PÉRI-IMPLANTAIRES.....	19
II. 1. La muqueuse péri-implantaire	19
II. 2. Formation de l'interface implant – muqueuse / histologie.....	20
II. 2. 1. L'épithélium implantaire.....	21
II. 2. 2. Le conjonctif péri-implantaire.....	22
II. 3. Caractéristiques cliniques	23
III. ANALYSES ESTHÉTIQUES	25
III. 1. Critères esthétiques fondamentaux objectifs.....	25
III. 1. 1. Le visage.....	25
III. 1. 2. Le sourire	27
III. 1. 3. La composition dento-gingivale	30
<i>III. 1. 3. 1. La composition dentaire</i>	<i>30</i>
<i>III. 1. 3. 2. La composition gingivale.....</i>	<i>31</i>
III. 2. Comment analyser ?.....	34

PARTIE 2 : PLANIFICATION, PRÉPARATION PROTHÉTIQUE, ESTHÉTIQUE ET CHIRURGICALE 35

I.	ANALYSE DE LA ZONE ANTÉRIEURE IMPLANTAIRE	35
I. 1.	La ligne du sourire	35
I. 2.	Biotype parodontal	36
I. 3.	Critères d'évaluation	36
II.	PLANIFICATION CHIRURGICALE	39
II. 1.	Positionnement implantaire	39
II. 1. 1.	Positionnement dans le plan vestibulo-lingual	40
II. 1. 2.	Positionnement dans le plan corono-apical	41
II. 1. 3.	Positionnement dans le plan mésio-distal	42
II. 2.	Choix de l'implant	42
III.	AMÉNAGEMENTS TISSULAIRES PRÉ PROTHÉTIQUES	44
III. 1.	Aménagement des tissus avant la pose des implants	45
III. 2.	Aménagement des tissus mous pendant la pose des implants et après l'ostéointégration	49
III. 2. 1.	Techniques sans apport	49
III. 2. 2.	Techniques avec apport	52
III. 3.	Aménagement des tissus mous lors de l'extraction implantation et mise en charge immédiate	54

PARTIE 3 : LA PROTHÈSE TRANSITOIRE AU SERVICE DES TISSUS MOUS..... 56

I.	OBJECTIFS DE LA TEMPORISATION EN IMPLANTOLOGIE	56
II.	CHOIX DES MATÉRIAUX ET DE LA TECHNIQUE D'ASSEMBLAGE	59
II. 1.	Choix des matériaux de la prothèse transitoire	59
II. 2.	Choix du pilier	60
II. 3.	Scellées ou transvisées	62

III. GESTION DU PROFIL D'ÉMERGENCE.....	63
IV. GESTION DES PAPILLES, POINTS DE CONTACT, EMBRASURES ET TROUS NOIRS.....	72
IV. 1. Le point de contact et embrasures.....	72
IV. 2. La papille en implantologie.....	72
IV. 3. Gestion prothétique du volume tissulaire proximal.....	77
V. ALIGNEMENT DES FORMES ET DES COLLETS.....	82
VI. TRANSFERT AU PROTHÉSISTE.....	91
VI. 1. Empreinte.....	91
VI. 1. 1. Empreinte « anatomique » unitaire.....	91
VI. 1. 2. Empreinte plurale.....	94
VI. 1. 3. Empreinte optique.....	95
VI. 2. Photographie.....	98
CONCLUSION.....	100
BIBLIOGRAPHIE – SOURCES.....	101

TABLES DES FIGURES :

Figure 1 : Anatomie du parodonte superficiel

Figure 2 : L'espace biologique

Figure 3 : Anatomie du parodonte profond

Figure 4 : Similitudes et différences entre tissus mous péri-implantaires et tissus mous parodontaux (d'après SCLAR)

Figure 5 : Principales différences entre le modèle parodontal et le modèle péri-implantaire

Figure 6 : L'espace biologique péri-implantaire

Figure 7 et 8 : Vue de face - Analyse de L'équilibre visuel entre le regard et le sourire, équilibre des trois étages

Figure 9 : Vue de profil - Évaluation de l'angle naso-labial et du plan esthétique de Rickett

Figure 10 : Les éléments fondamentaux participant au sourire

Figure 11 : Classification de la ligne du sourire de Tjan et collaborateurs

Figure 12 : Exemple d'un plan frontal esthétique

Figure 13 : Grille de Levin et nombre d'or

Figure 14 : L'alignement axial des dents maxillaires

Figure 15 : Gencive saine

Figure 16 : Classification parodontale de Maynard et Wilson

Figure 17 : Embrasures gingivales et équilibre des festons gingivaux

Figure 18 : Critères d'évaluation du « Pink esthetic score » décrit par Furhauser

Figure 19 : Planification implantaire sur Image Cone Beam

Figure 20 et 21 : Positionnement implantaire dans le sens vestibulo-lingual

Figure 22 : Positionnement implantaire dans le sens corono-apical

Figure 23 : Positionnement implantaire dans le sens mésio-distal

Figure 24 : Différences entre les implants « Bone Level » et « Tissue Level » (Straumann)

Figure 25 : Recouvrement du site d'extraction par une membrane type MUCOGRAFT

Figure 26 : Recouvrement du site d'extraction par une greffe épithélio conjonctive par la technique du punch

Figure 27 : Recouvrement du site d'extraction par une membrane de PRF

Figure 28 : Technique du lambeau de rotation de Pallaci

Figure 29 : Technique du « split finger » de Misch et collaborateurs

Figure 30 : Technique du Rouleau Modifié

Figure 31 : Greffe conjonctives associées à un lambeau positionné apicalement

Figure 32 : Greffe conjonctive technique de sac lors de l'extraction implantation et mise en charge immédiate

Figure 33 : Objectifs de la temporisation en implantologie

Figure 34 : Cahier des charges des matériaux de la prothèse transitoire

Figure 35 : Éventail des piliers provisoires disponibles chez 3i

Figure 36 : Pilier provisoire en PEEK (Nobel)

Figure 37 : Tableau comparatif des avantages et inconvénients de la temporisation scellée et vissée

Figure 38 : Profil d'émergence implantaire en vue occlusale

Figure 39 : Profil d'émergence implantaire en vue vestibulaire

Figure 40 : Comparaison des caractéristiques des tissus mous parodontaux et péri-implantaires

Figure 41 : Comparaison des caractéristiques des tissus mous parodontaux et péri-implantaires (SEM)

Figure 42 : Modification du profil d'émergence par adjonction de résine composite

Figure 43 : Modification du profil d'émergence par retrait de résine à l'aide d'une fraise

Figure 44 : Graphique de l'influence de l'angle d'émergence sur l'apparition de péri-implantite

Figure 45 : Gencive marginale en rouge, contour critique en bleu et contour subcritique en orange

Figure 46 : Les modifications du contour subcritique en vert et rouge

Figure 47 : Arbre décisionnel permettant de déterminer la morphologie du profil d'émergence en fonction du positionnement de l'implant

Figure 48 : Mise en charge immédiate d'un implant, absence totale de compression de la couronne provisoire

Figure 49 : Classification de JENT : Papilla index score (PIS)

Figure 50 : Classification de TARNOW et NORDLAND

Figure 51 : Classification de PALACCI et ERICSSON (sens vertical)

Figure 52 : Classification de PALACCI et ERICSSON (sens horizontal)

Figure 53 : Positionnement idéal du point de contact de la restauration implanto-portée

Figure 54 : Papille interdentaire formée par la prothèse provisoire

Figure 55 : Dépose des couronnes laissant apercevoir une forme anatomique idéale induite par la prothèse provisoire

Figure 56 : Modification des zones critique et subcritique du profil d'émergence et incidence sur la papille interdentaire

Figure 57 : Mise en place de la prothèse transitoire, seul le sommet de la papille est blanchi dû à la compression

Figure 58 : Exemple sur un modèle artificiel de l'ensemble des artifices pouvant être utilisés afin de masquer les trous noirs

Figure 59 : Asymétrie dans l'alignement et la forme des collets sur les incisives centrales à l'origine d'un préjudice esthétique important

Figure 60 : Modification du contour de la restauration provisoire permettant de modifier le positionnement du rebord gingival

Figure 61 : Résultat à 9 mois

Figure 62 : Dépose de la prothèse plurale transitoire à la fin de la maturation gingivale avant de prendre l'empreinte

Figure 63 : Morphologie idéale de l'ovate pontic en rapport avec les structures anatomiques avoisinantes

Figure 64 : Différence entre un pontic en selle et un ovate pontic

Figure 65 : Positionnement de la limite cervicale du futur collet prothétique en alignement avec le collet controlatéral

Figure 66 : L'utilisation d'une fraise boule diamantée (diamètre 016 ou 023) bague rouge permet le pelage du sommet de la crête afin de réaliser « l'ovalisation »

Figure 67 : Pose d'un pilier provisoire anti rotationnel transvissé et solidarisation intra-orale de la couronne évidée du patient

Figure 68 : Réalisation d'un profil d'émergence idéal à l'aide de composite fluide et Polissage

Figure 69 : Restauration provisoire sur l'analogue implantaire

Figure 70 : Empreinte de la prothèse provisoire et repérage des faces

Figure 71 : Rebasage du pilier standard et marquage des faces

Figure 72 : Transfert personnalisé

Figure 73 : Positionnement du transfert anatomique en bouche

Figure 74 et 75 : Empreinte « pick up » avec le transfert personnalisé

Figure 76 : Technique permettant d'enregistrer, à l'aide des restaurations provisoires, les informations du profil d'émergence d'une prothèse plurale

Figure 77 : Image du fichier STL issu de l'empreinte optique intra-orale

Figure 78 : Image du profil d'émergence issu du fichier STL

Figure 79 : Protocole d'enregistrement du profil d'émergence implantaire par empreinte optique

Figure 80 : Transmission de la teinte au laboratoire de prothèse à l'aide de la photographie

Figure 81 : Appareil numérique et accessoires d'aide à la photographie

INTRODUCTION :

Avec l'évolution des techniques, des biomatériaux, des implants, l'implantologie connaît un essor important. De nos jours, les restaurations implantaire des dents manquantes font partie intégrante de l'arsenal thérapeutique du chirurgien-dentiste et se doivent d'être proposé au patient.

Les restaurations prothétiques supra implantaires en secteur antérieur représentent pour le chirurgien-dentiste, un réel défi, tant esthétique, biologique, que fonctionnel. Cette réussite ne dépend pas uniquement de l'implant et de la prothèse définitive. En effet, le chirurgien-dentiste doit intégrer un ensemble de paramètres afin d'obtenir une harmonie entre tissus mous et restauration prothétique.

Le but de cette étude sera de comprendre, au travers de cas cliniques et en s'appuyant sur la littérature, l'intérêt de la prothèse transitoire dans l'intégration de la prothèse d'usage unitaire ou plurale supra implantaire.

Dans un premier temps, il est nécessaire de dresser quelques rappels sur l'histologie du parodonte et des tissus péri-implantaires, ainsi que sur les différents critères à prendre en compte lors de l'analyse esthétique (**Partie 1**).

Puis, il convient d'expliquer l'importance de la planification et de la préparation esthétique, prothétique et chirurgicale du cas, afin de pouvoir anticiper le résultat final et d'adapter la thérapeutique (**Partie 2**).

Le troisième temps sera consacré à décrire comment la prothèse transitoire permet de façonner le berceau gingival afin d'assurer une architecture tissulaire assurant une intégration esthétique, biologique et fonctionnelle de la prothèse d'usage (**Partie 3**).

Enfin, les différentes techniques permettant le transfert des informations au laboratoires seront présentées, ainsi qu'un protocole permettant de réaliser une prothèse provisoire immédiate « *Chair side* », pour une mise en charge immédiate.

PARTIE 1 : GÉNÉRALITÉS

I. HISTOLOGIE DU PARODONTE

Afin de bien comprendre les implications cliniques, il convient, dans un premier temps, d'énumérer les éléments fondamentaux qui composent le parodonte.

Définition : Le parodonte (*paro* : autour – *odonte* : dent) désigne l'ensemble des tissus de soutien de la dent qui permet à cette dernière de s'ancrer dans la mâchoire.

Il se divise en deux entités :

- **Le parodonte superficiel (gencive) :** La gencive se présente, cliniquement, comme une bande de tissu épithélio-conjonctif entourant les dents, recouvrant l'os alvéolaire et s'étendant jusqu'à la ligne muco-gingivale (LMG). C'est une structure de défense qui fait barrière entre les milieux extérieur et intérieur.
- **Le parodonte profond :** Celui-ci est composé par l'os alvéolaire du maxillaire (mâchoire supérieure) ou de la mandibule (mâchoire inférieure), par le ligament alvéo-dentaire ou desmodonte, et par le ciment de la racine dentaire.

I. 1. Le parodonte superficiel (gencive)¹

Le parodonte superficiel se divise en trois types de tissu :

- **La gencive attachée :**

Limitée par le fond du sulcus et par la ligne de jonction muco-gingivale, elle est attachée, par un réseau de fibres, à la surface radiculaire et aux structures osseuses. Son rôle est de diminuer les forces musculaires des muscles du maxillaire et de la mandibule par rapport au tissu marginal des

¹ Hassell TM. *Tissues and cells of the periodontium*. Periodontol 2000 1993; 3: 9–38

dents. Inamovibles vis-à-vis du plan osseux, la ligne muco-gingivale² marque la limite entre la gencive attachée et la muqueuse alvéolaire. Cette dernière est située au-delà de la ligne de jonction muco-gingivale et recouvre la face interne des lèvres, les joues et le plancher buccal. Elle est attachée au périoste sous-jacent de façon lâche, ce qui permet de ne pas limiter les mouvements des tissus labiaux et jugaux.

- **La gencive marginale dite libre :**

Non adhérente au plan profond (non attachée), c'est la partie de la gencive kératinisée qui borde le sulcus et dessine le pourtour gingival en regard de la couronne dentaire. Elle est délimitée par :

- Le bord libre de la gencive jusqu'au sillon marginal (légère invagination séparant la gencive marginale de la gencive attachée), qui correspond généralement à la jonction amélo-cémentaire. Sa présence est inconstante (30 à 40% des adultes) et se retrouve préférentiellement dans le secteur incisif et prémolaire mandibulaire³.
- Le sillon gingivo-dentaire (ou sulcus gingival). C'est un espace virtuel, fermé à sa base par un épithélium de jonction et ouvert à son sommet, le mettant en communication avec le milieu buccal. Sa profondeur, lorsqu'il est sain, est de 3 à 5 millimètres (elle est plus importante au niveau de la papille).

- **La gencive papillaire :**

Dans les zones interdentaires, elle forme les papilles. Les papilles sont une portion de gencive occupant l'espace interdentaire du collet jusqu'au point de contact entre deux dents. De face, la gencive papillaire a un aspect triangulaire. De profil, elle suit la forme de la jonction émail-cément et entoure le point de contact. Plus les dents sont antérieures, plus la gencive papillaire s'élève entre les dents et prend un aspect plus festonné. Cet effet a pour conséquence d'accentuer le col papillaire situé sous le point de contact.

La distance entre le point de contact et la crête osseuse joue un rôle crucial dans la présence de la papille interdentaire. En effet, la papille sera présente dans 98% des cas si cette distance est de 5

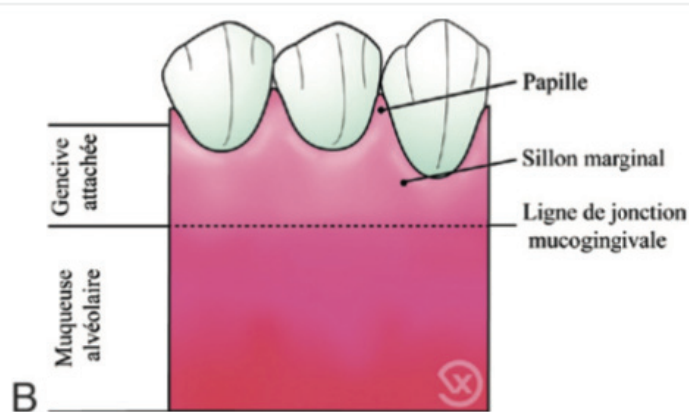
² Orban B., « *Clinical and histologic study of the surface characteristics of the gingiva* » - Oral surgery, oral medicine, and oral pathology 1, n° 9 (1948)

³ Borghetti A, Monnet-Corti V, Ouhayoun J-P. *Chirurgie plastique parodontale*. CDP. 2017. 480 p.

millimètres. En revanche, on ne le retrouvera que dans 56% des cas si la distance est de 6 millimètres et dans 26% des cas si elle est supérieure à 7 millimètres.

Lorsque la papille ne remplit pas totalement l'espace interdentaire, son absence est problématique et doit faire l'objet d'une démarche de diagnostic poussée, à la recherche d'un facteur de risque.⁴

Figure 1 : Anatomie du parodonte superficiel



Source : François Vigouroux. Guide pratique de chirurgie 2011, Elsevier Masson

I. 1. 1. Aspects histologiques de la gencive au contact de la dent

I. 1. 1. 1. La composante épithéliale

Trois entités sont à distinguer : l'épithélium sulculaire, l'épithélium de jonction et l'épithélium gingival de surface dit buccal.

Le sulcus, tapissé d'un tissu épithélial non kératinisé, assure la continuité en coronaire avec l'épithélium gingival (gencive libre) kératinisé faisant face à la cavité buccale.

L'épithélium de jonction non kératinisé au niveau de sa lame basale interne, forme une attache épithéliale par le biais d'hémidesmosomes et d'intégrines sur la surface de l'émail⁵. Il se reforme en deux semaines après un traumatisme. Cette grande capacité cicatricielle améliore le pronostic des chirurgies et greffes gingivales.

⁴ Berteretche M-V, Chiche G. *Esthétique en odontologie* – Paris Editions CdP ; 2014

⁵ Hormia M, Owaribe K, Virtanen I. *The Dento-Epithelial Junction: Cell Adhesion by Type I Hemidesmosomes in the Absence of a True Basal Lamina*. J Periodontol.

I. 1. 1. 2. La composante conjonctive

L'attache conjonctive supra-crestale en deçà de l'attache épithéliale est caractérisée par un important réseau de fibres de collagène qui s'organisent en faisceaux reliant les tissus gingivaux au ciment, à l'os alvéolaire et au ciment des dents adjacentes.

Appelé également chorion gingival, elle est dense et fibreuse, et présente une orientation fonctionnelle qui s'établit progressivement avec l'éruption de la dent, se modifiant par la suite avec les sollicitations fonctionnelles. Des éléments vasculaires et nerveux sont présents dans le chorion gingival de manière organisée et assurent en outre la vascularisation et l'innervation de l'épithélium sus-jacent. La composante conjonctive joue ainsi le rôle d'une barrière contre la dispersion des bactéries.

I. 1. 2. Espace biologique^{6 7}

Décrit par Gargiulo et Wentz, l'espace biologique correspond à la jonction physiologique qui s'établit entre la gencive et la dent, situé entre la base du sulcus et le sommet de la crête osseuse. Il présente une hauteur moyenne de 2-3 millimètres, composé coronairement par l'attache épithéliale et apicalement par l'attache conjonctive. Ce système d'attache joue un rôle de sertissage hermétique autour de la dent, permettant ainsi d'isoler le parodonte sous-jacent aseptique du milieu buccal septique.

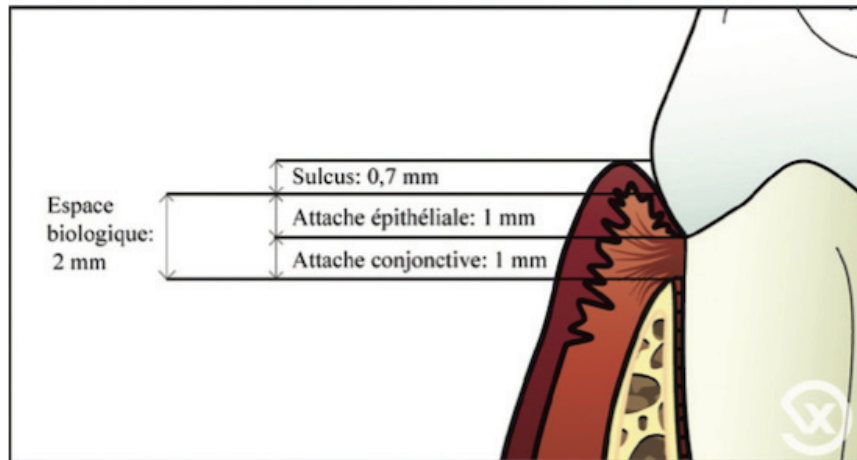
Avec l'âge, l'espace biologique tend à diminuer. Mais seul la composant épithélial varie car l'attache conjonctive reste stable dans le temps. La préservation de l'intégrité de cette région est indispensable pour limiter l'inflammation de la zone⁸. Lors de reconstitutions prothétiques ou de soins conservateurs, il est donc absolument nécessaire de respecter cet espace.

⁶ Gargiulo A., Wentz F., Orban B., "Dimensions of the dentinogingival junction in humans" – J. Periodontol, 1961

⁷ Francois Vigouroux. Guide pratique de chirurgie parodontale p5 2011, Elsevier Masson

⁸ Tarnow D, Stahl SS, Magner A, Zamzok J. *Human gingival attachment responses to subgingival crown placement marginal remodelling.* J Clin Periodontol

Figure 2 : L'espace biologique



Source : François Vigouroux. Guide pratique de chirurgie 2011, Elsevier Masson

I. 2. Le parodonte profond

I. 2. 1. Le desmodonte

Le desmodonte relie la dent à l'os alvéolaire. C'est un tissu conjonctive fibreux, vascularisé. Sa largeur varie en fonction des contraintes que subit la dent, du niveau radiculaire et de l'âge. Il assure différentes fonctions telles que l'ancrage de la dent, la répartition des forces, l'apport nutritif et de défense. Enfin, il agit comme un réservoir cellulaire assurant l'homéostasie et la cicatrisation des trois tissus de l'appareil d'ancrage. Il est inexistant en regard de l'implant qui est ostéointégré.

I. 2. 2. Le ciment

Il s'agit d'un tissu minéralisé et extrêmement fin, participant à la constitution de la dent (donc inexistant chez l'implant) et du parodonte. D'origine conjonctive, il entoure la racine dentaire et recouvre la dentine radiculaire.

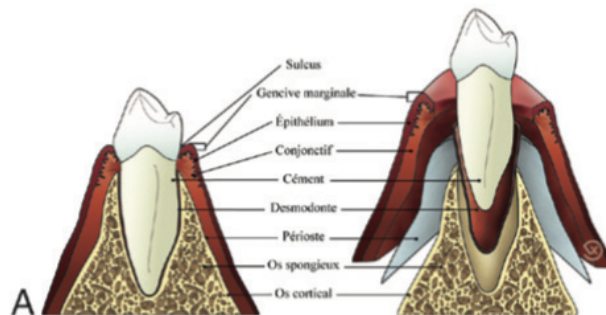
Le rôle du ciment est de transmettre au desmodonte les forces occlusales sous forme de tractions sur les structures fibrillaires (fibres desmodontales de Sharpey), et de résister à la pression contre la surface radiculaire⁹.

⁹ Lindhe et al., "Clinical periodontology and implant dentistry" – 6th ed. Oxford: Wiley Blackwell 2015

I. 2. 3. L'os alvéolaire

Il est composé de deux parties : l'os cortical en périphérie et l'os spongieux au centre. Cet os n'existe que par la présence des dents. Au-delà, on parle alors d'os basal.

Figure 3 : Anatomie du parodonte profond



Source : François Vigouroux. Guide pratique de chirurgie 2011, Elsevier Masson

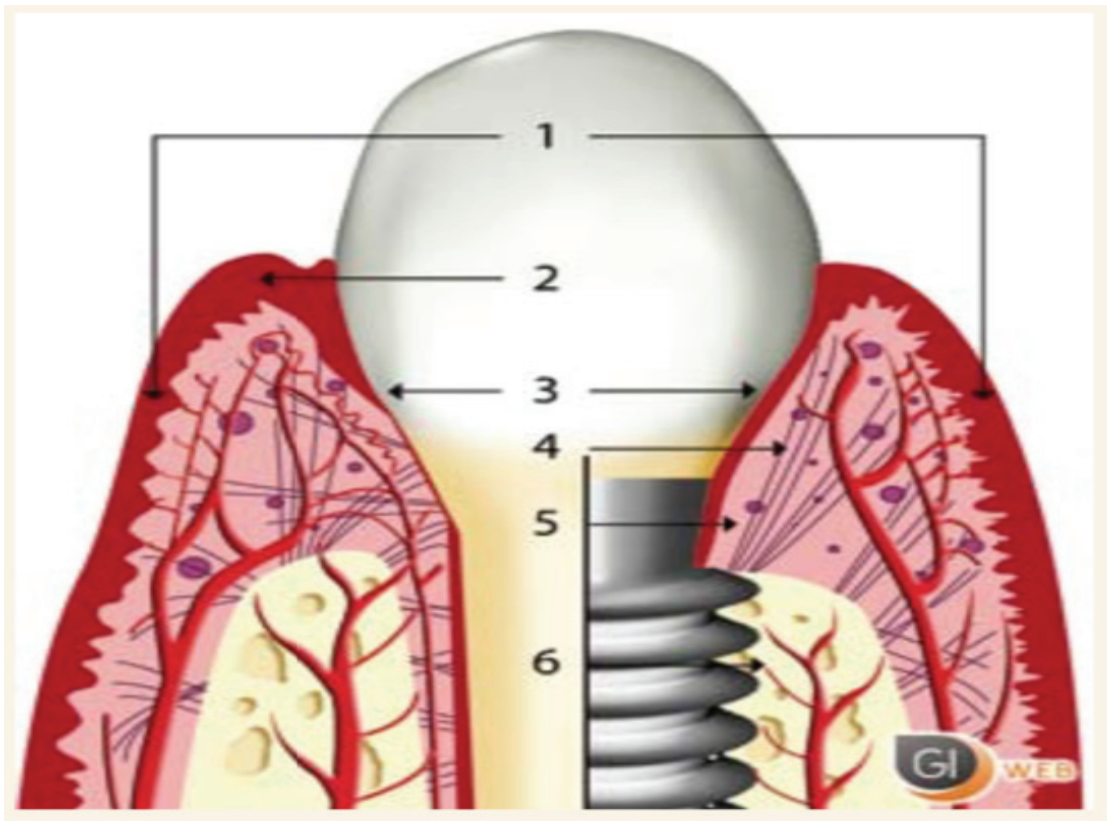
II. LES TISSUS PÉRI-IMPLANTAIRES

II. 1. La muqueuse péri-implantaire

Les tissus mous supracrestaux autour des implants sont appelés « muqueuse péri-implantaire ». Ce terme est suggéré par plusieurs auteurs tels que Ericsson et collaborateurs, ainsi que le Professeur Lindhe.

La muqueuse péri-implantaire présente des similitudes et des différences à la gencive entourant l'organe dentaire.

Figure 4 : *Similitudes et différences entre tissus mous péri-implantaires et tissus mous parodontaux (d'après SCLAR)*



Source : La muqueuse péri-implantaire - Formation implantologie.
<https://www.lefildentaire.com/articles/clinique/implantologie/la-muqueuse-peri-implantaire/>

SIMILITUDES ¹⁰	DIFFÉRENCES
<ol style="list-style-type: none"> 1. Epithélium buccal 2. Epithélium sulculaire 3. Epithélium de jonction 	<ol style="list-style-type: none"> 4. Absence d'attache conjonctive 5. Zone de tissu conjonctif hypo-cellulaire et hypo-vasculaire 6. Absence de desmodonte

L'implant ne possède pas de ligament parodontal ni de ciment, et la muqueuse diffère dans sa composition (système d'attache différent, ratio collagène/fibroblastes différent) et sa dimension de l'espace biologique.

II. 2. Formation de l'interface implant – muqueuse / histologie

La formation de l'interface implant-muqueuse commence à se former immédiatement lors de la mise en place chirurgicale de l'implant.

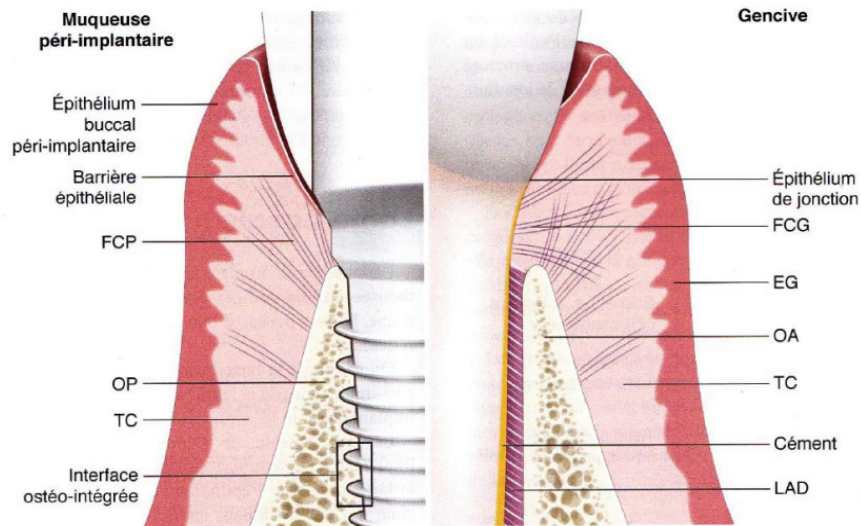
L'étude de Berglundh et collaborateurs¹¹ en 2007 a décrit la morphogenèse de la muqueuse péri-implantaire autour des implants non enfouis en titane, chez le chien.

Cette interface implant-tissus mous se compose de trois zones distinctes : l'épithélium sulculaire, l'épithélium de jonction et le tissu conjonctif qui est relié à l'épithélium par une lame basale dont la structure se rapproche de celle observée pour la gencive.

¹⁰ Sclar A.G., « *Considérations esthétiques et parodontales en implantologie* » - Quintessence International, 2005, Chap.1, 7

¹¹ Berglundh et al., « *Morphogenesis of the peri-implant mucosa: an experimental study in dogs* » - Clinical oral implants research 18, n°1 (2007)

Figure 5 : Principales différences entre le modèle parodontal et le modèle péri-implantaire



Source : Bouchard, *Parodontologie & dentisterie implantaire. Volume 1, Médecine parodontale*, 2014

(FCP : fibres conjonctives péri-implantaires ; OP : os péri-implantaire ; TC : tissu conjonctif ; FCG : fibres conjonctives gingivales ; EG : épithélium gingival ; OA : os alvéolaire ; LAD : ligament alvéolo-dentaire)

II. 2. 1. L'épithélium implantaire

Deux épithéliums peuvent être décrits au contact de l'implant :

- L'épithélium sulculaire péri-implantaire : kératinisé et assurant la continuité entre le versant externe et l'épithélium juxta-implantaire ;
- L'épithélium juxta implantaire : au contact direct implantaire, il établit une barrière épithéliale et se caractérise par une perméabilité sélective. Il est le siège de l'équilibre entre les agressions de la plaque bactérienne et la résistance du tissu péri-implantaire. Les études récentes réalisées par Araujo et Lindhe¹² évaluent cette barrière épithéliale à environ 2 millimètres. Cet épithélium assure un premier rempart contre les agents pathogènes d'un point de vue mécanique et biologique.

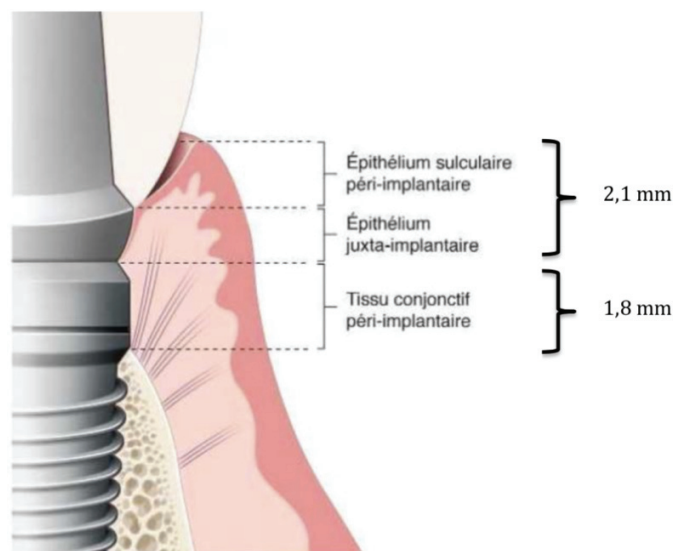
¹² Araujo et Lindhe, « Peri-implant health », *Journal of clinical periodontology* 45, n°suppl.20 (2018)

II. 2. 2. Le conjonctif péri-implantaire

Limité coronairement par l'extrémité apicale de l'épithélium péri-implantaire et apicalement par la crête osseuse alvéolaire, il est directement au contact de la surface implantaire et mesure environ 1,5 millimètres¹³. Si les types de cellules rencontrés sont comparables au tissu gingival, le conjonctif péri-implantaire contient cependant moins de fibroblastes et de structures vasculaires et plus de fibres de collagène.

Les fibres et vaisseaux sont tous deux orientés parallèlement à la surface de l'implant contrairement à la dent. De ce fait, il n'a pas d'amortissement des chocs contrairement au desmodonte autour de la dent, et la proprioception est diminuée¹⁴.

Figure 6 : *L'espace biologique péri-implantaire*



Source : P. Bouchard, *Parodontologie et dentisterie implantaire*, 2014

¹³ Moon et al., "The barrier between the keratinized mucosa and the dental implant: an experimental study in the dog", *Journal of clinical periodontology* 26, n°10 (1999)

¹⁴ Berglundh T, Lindhe J, Ericsson I, Marinello CP, Liljenberg B, Thomsen P. "The soft tissue barrier at implants and teeth", *Clin Oral Implants Res.* 1991

II. 3. Caractéristiques cliniques

Bien que cliniquement semblable à la gencive, entourant une dent naturelle au niveau de la couleur (rose), de la consistance et de la forme, la muqueuse péri-implantaire est assimilable à un tissu cicatriciel fragile se mettant en place autour du col prothétique implantaire.

Contrairement à la gencive, la muqueuse implantaire possède peu de défense contre les facteurs exogènes, d'où la fréquence de plus en plus importante des mucosites et péri-implantites. Cette caractéristique souligne l'importance de la création d'une anatomie adéquate des tissus mous péri-implantaires et de la gestion prothétique optimale, afin de faciliter les mesures d'hygiène et le contrôle.

La muqueuse péri-implantaire protège l'os péri-implantaire sous-jacent et prévient la pénétration de micro-organismes. Le type de muqueuse péri-implantaire est conditionné par la distance entre la ligne mucogingivale et la crête osseuse. La position de la ligne mucogingivale étant déterminée, toute résorption osseuse sera à l'origine d'une perte de tissu kératinisé. Or, selon de nombreuses revues, le manque de tissu kératinisé péri-implantaire est associé à une plus grande accumulation de plaques, une inflammation muqueuse accrue, un nombre de récessions muqueuses plus important (Lin et coll., 2013)¹⁵ : « *l'absence de muqueuse kératinisée augmente les risques d'infection bactérienne de la région péri-implantaire* »¹⁶ ; « *même si l'insuffisance de TK autour des implants n'a pas obligatoirement d'effets néfastes, le risque d'apparition de récession gingivale et de perte osseuse est plus grand* »¹⁷.

Tout comme le parodonte, la muqueuse péri-implantaire située entre deux implants ou, entre un implant et une dent, forme une papille.

Le sulcus péri-implantaire sain possède une face interne rouge et lisse qui ne saigne pas au sondage. Sa profondeur varie de 2 à 4 millimètres et augmente avec l'épaisseur de la muqueuse péri-

¹⁵ Lin G-H, Chan H-L, Wang H-L. "The significance of keratinized mucosa on implant health: a systematic review", J. Periodontol. Dec. 2013

¹⁶ Warrer D. Buser et al., "Plaque induced peri-implantitis in the presence of keratinized mucosa an experimental study in monkeys", Clin Oral Implants Res. 1995

¹⁷ Kim YK et al., « Evaluation of peri-implant in non-submerged dental implants: a multicenter retrospective study », Oral Surg. Oral Med. Oral Pathol. Oral Radiol. Endod. 2009

implantaire. L'un des outils principaux de l'évaluation de la santé péri-implantaire, est le sondage au moyen d'une sonde graduée, en exerçant une pression légère (0,25N). L'augmentation de la profondeur de sondage peut être associée à une perte d'attache et à une perte osseuse péri-implantaire.

III. ANALYSES ESTHÉTIQUES

L'un des rôles majeurs du praticien est de restaurer aux patients un sourire selon des critères d'esthétiques rigoureux.

Le terme « *esthétique* » définit la « *science du beau* », avec une demande toujours plus croissante des patients d'accéder aux « *canons de la beauté* ». Cependant, l'intuition et le sens artistique ne sont pas les seuls critères à prendre en compte. En effet, l'esthétique dentaire est une science régie par des lois et des règles au même titre que l'architecture, la sculpture ou la peinture. Les travaux de Paris JC et Faucher¹⁸ ont abouti à une analyse poussée de la dentisterie esthétique, permettant au praticien d'avoir des résultats plus prédictibles.

III. 1. Critères esthétiques fondamentaux objectifs

La création d'un nouveau sourire nécessite de connaître et de comprendre les « *règles du sourire parfait* ». Les critères esthétiques s'apprécient selon trois distances d'observation : le visage, le sourire et la composition dento-gingivale.

III. 1. 1. Le visage

De face :

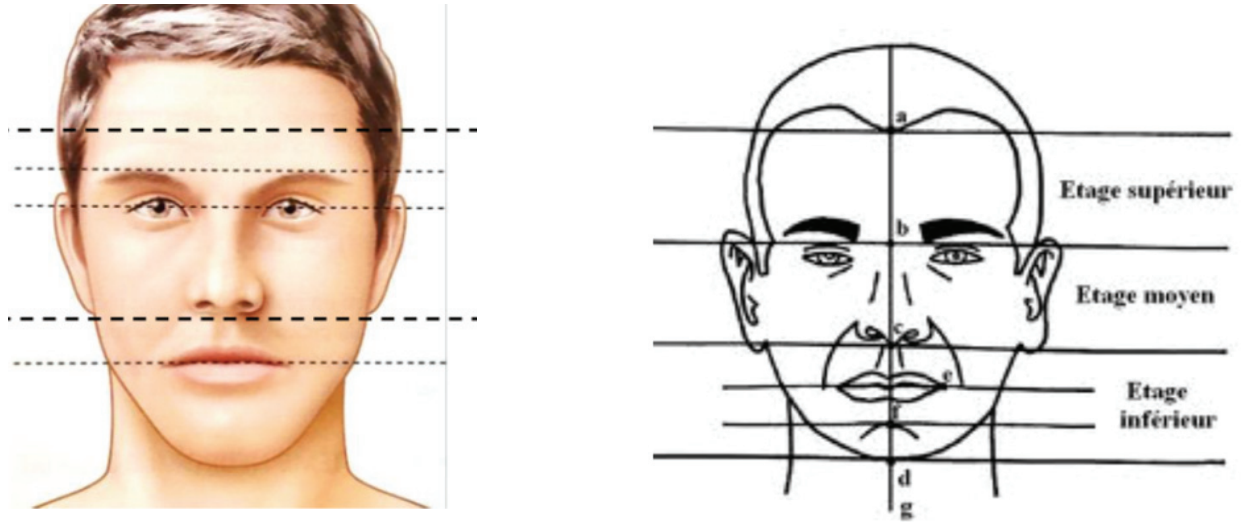
- **L'équilibre visuel entre le regard et le sourire** : cet équilibre peut être modifié en changeant la composition dentaire, par exemple les lignes horizontales (plans bi-pupillaire, bi-commisurale, bi-sourcilier).. Ces deux lignes doivent être le plus possible parallèle à la ligne bi-pupillaire¹⁹.

¹⁸ Paris JC et Faucher - Le Guide esthétique, Quintessence International 2004

¹⁹ Roach R, Muia P., "Communication between dentist and technician: an aesthetic checklist". In: Preston JD (ed.) Perspectives in dental ceramics Proceedings of the 4th International Symposium of Ceramics. Quintessence Publishing Co. 1988, P145

- **Les trois étages** : étage supérieur (racine des cheveux-glabelle), étage moyen (glabelle-point sous nasal), étage inférieur (point sous nasal-pogonion).

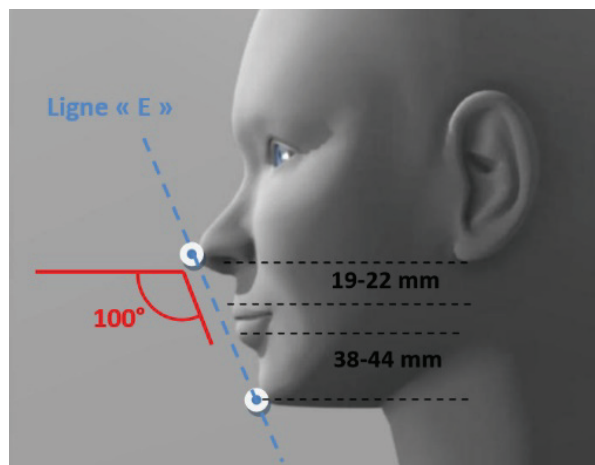
Figures 7 et 8 : Vue de face - Analyse de L'équilibre visuel entre le regard et le sourire, équilibre des trois étages



De profil :

- L'angle naso-labial variant en fonction du sexe
- Le plan esthétique de Rickett.

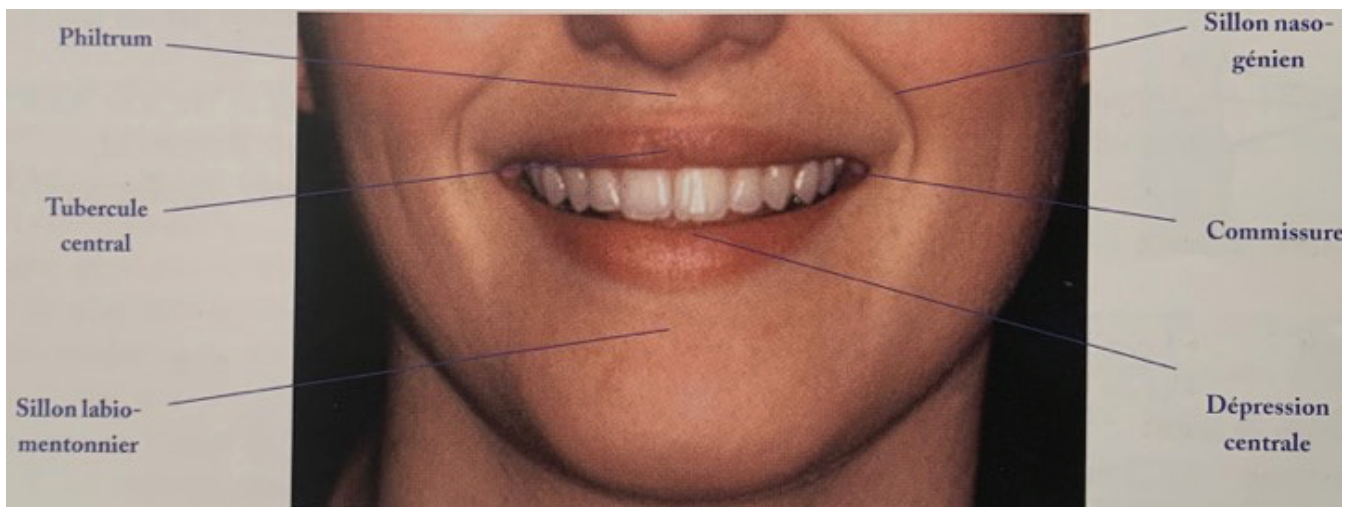
Figure 9 : Vue de profil - Évaluation de l'angle naso-labial et du plan esthétique de Rickett



III. 1. 2. Le sourire

Sa valeur esthétique naît de la présence de facteurs déterminants de la beauté : harmonie des volumes et finesse des lèvres ; puissance d'expression ; alignement des dents ; contraste entre le rouge des lèvres, la blancheur des dents et le rose des gencives.

Figure 10 : Les éléments fondamentaux participant au sourire



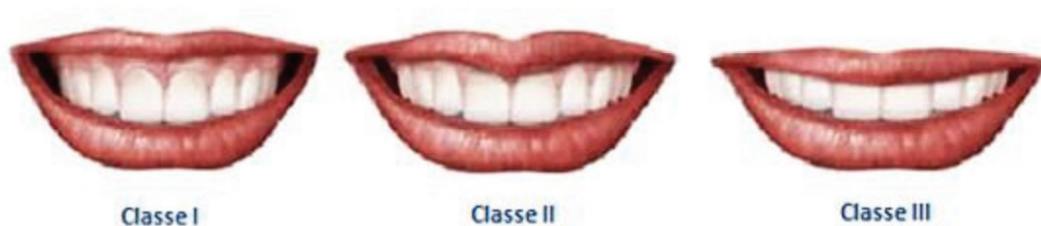Source : Paris JC et Faucher, *Le guide esthétique*. Quintessence International 2004

- **La zone labio mentonnière** est au centre du sourire : dominées par un philtrum, les lèvres sont définies latéralement par les sillons naso-génien qui jouent un rôle dans la formation du sourire bien dessiné et gracieux. Le sourire soutient l'expression des lèvres et assure la cohésion. Trop prononcé, il durcit, vieillit l'expression. Au repos, il existe un espace d'inocclusion de 1 à 5 millimètres. La ligne labiale au repos est décrite comme haute, moyenne ou basse²⁰ :
 - o La ligne labiale haute découvre les dents et une grande partie de gencive, de la gencive marginale libre jusqu'au bord inférieur de la lèvre supérieure ;
 - o La ligne labiale basse découvre une petite partie des dents sous le bord inférieur de la lèvre ;

²⁰ Goldstein RE. *Esthetics in dentistry* 1982

- La ligne labiale moyenne, entre les deux précédentes, est jugée plus esthétique dans la culture occidentale²¹, et sert à évaluer la longueur de l'incisive centrale visible au repos et durant le sourire mais surtout, le niveau du contour gingival et la ligne des collets pendant le sourire.
- **La ligne du sourire** : Elle correspond à la position de la lèvre supérieure et son rapport au parodonte (c'est la position des tissus durs par rapport aux tissus mous dans le plan frontal). L'équipe de Tjan et collaborateurs en 1984 a déterminé trois catégories de ligne de sourire²² :
- La ligne haute découvrant toute la hauteur des dents maxillaires antérieures et une bande de gencive, ce qui donne un sourire dit « gingival » ; (10% de la population)
 - La ligne moyenne découvrant 75 à 100% des dents maxillaires antérieures et a gencive inter-proximale, ce qui donne un sourire correspondant aux canons de l'esthétique ; (70% de la population)
 - La ligne basse qui découvre moins de 75% des dents maxillaires antérieures²³. (20% de la population)

Figure 11 : Classification de la ligne du sourire de Tjan et collaborateurs



Source: N. Hochman, "Maxillary Anterior Papilla Display During Smiling: A Clinical Study of the Interdental Smile LineMark", The International Journal of Periodontics & Restorative Dentistry, vol. 32, n°14, p. 379, 2012.

²¹ Garber DA, Salama MA., "The aesthetic smile: diagnosis and treatment", Periodontol. 2000, June 2016

²² Tjan AHL, Miller GD, The JGP. Some esthetic factors in a smile. J Prosthet Dent. janv 1984; 51(1):24- 8.

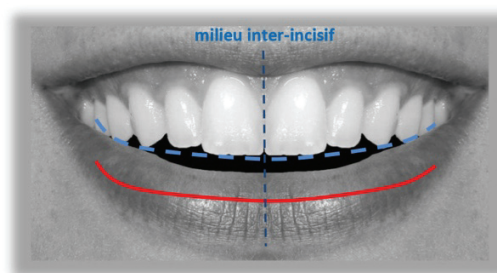
²³ N. Hochman, «Maxillary Anterior Papilla Display During Smiling: A Clinical Study of the Interdental Smile LineMark», The International Journal of Periodontics & Restorative Dentistry, vol. 32, n° 14, p. 379, 2012.

Ces classes se définissent dans deux positions du sourire : le sourire dit « normal » et le sourire dit « forcé ». Sur le plan prothétique, il sera toujours plus difficile de traiter les cas de sourire gingivaux par une prothèse, d'autant plus en présence d'implants : le problème devient alors majeur et nécessite une bonne planification prothétique, implantaire et muco-gingivale. Ainsi, quel que soit le type de restauration envisagé, la détermination du type de sourire en diagnostic préopératoire est indispensable.

- **Le plan frontal esthétique** : Il peut être défini comme l'ensemble des bords libre des incisives, des pointes canines, des pointes cuspidiennes vestibulaires des prémolaires et molaires, idéalement parallèles à la lèvre inférieure. C'est l'élément dominant du sourire, il est le seul visible lorsqu'on regarde un visage dans son ensemble. Tjan et ses collaborateurs²⁴ a montré que :
 - o 84,4% des patients montrent un parallélisme entre la ligne incisive et la lèvre inférieure selon une ligne courbe ;
 - o 13,9% des patients montrent une ligne droite ;
 - o 1,3% montrent une ligne inversée.

- **L'espace négatif et le milieu inter-incisif** qui participent à la symétrie du sourire.

Figure 12 : Exemple d'un plan frontal esthétique



- Ligne du sourire moyenne : position idéale où toutes les surfaces dentaires et les embrasures gingivales sont visibles

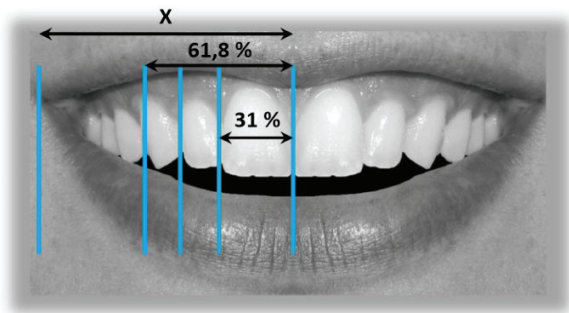
²⁴ Tjan, Miller - *Some esthetic factors in a smile* - J Prosthet Dent 1984

III. 1. 3. La composition dento-gingivale

III. 1. 3. 1. La composition dentaire

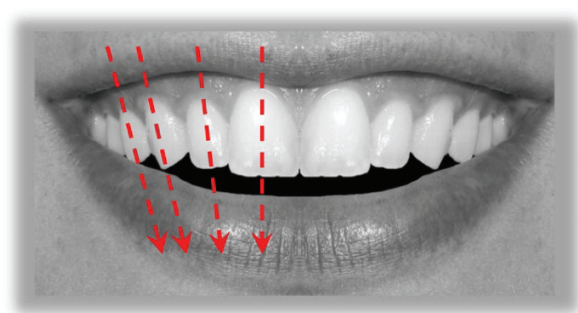
Bien que la dimension des dents ait une importance en termes de perception visuelle, elle ne doit pas être figée. La grille de Levin peut être utilisée comme outil de diagnostic. L'alignement axial ne doit pas être trop prononcé dans le sens disto-mésial, ni trop prononcé dans le sens vestibulo ligal. L'inclinaison des dents antérieures augmente de l'incisive centrale au pré molaire. Il existe trois formes de dents différentes : rectangulaire, triangulaire et ovoïde.

Figure 13 : Grille de Levin et nombre d'or



- La grille de Levin -

Figure 14 : L'alignement axial des dents maxillaires



- L'alignement axial des dents maxillaires -

	Largeur ¹⁸	Longueur ¹⁸
Incisive Centrales	8,5 mm	10,4 mm
Incisive latérales	7,0 mm	9,9 mm
Canines	7,4 mm	10,4 mm

Plusieurs éléments vont contribuer à l'harmonie de la silhouette des bords libres :

- La forme générale des dents : la courbure donne une notion de jeunesse par exemple ;
- Le sexe, l'âge, la personnalité ;
- L'épaisseur des bords libres ;
- Les angles inter incisifs.

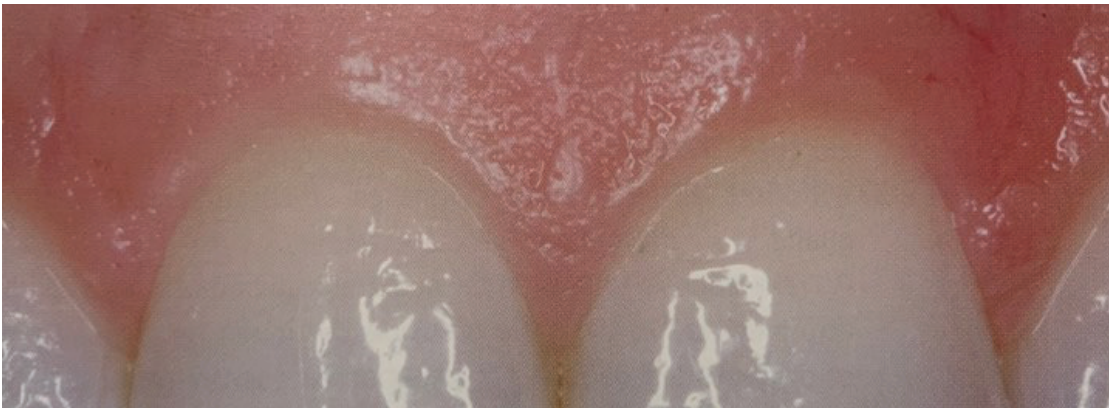
¹⁸ Paris JC et Faucher - Le Guide esthétique, Quintessence International

III. 1. 3. 2. La composition gingivale

Caractéristiques d'une gencive saine :

- La couleur d'une gencive saine est rose (présence éventuelle de pigmentations ethniques chez les populations noires et asiatiques) ;
- Le contour suit le contour des dents ;
- La consistance est ferme et résiliente ;
- Le volume dépend du biotype : l'évaluation du biotype parodontal est considérée comme pertinente pour l'évaluation des résultats du traitement dans plusieurs disciplines dont la thérapie implantaire. En effet, en fonction de la qualité du biotype, certains individus sont plus à risque de développer des récessions parodontales et/ou péri-implantaires.

Figure 15 : Gencive saine



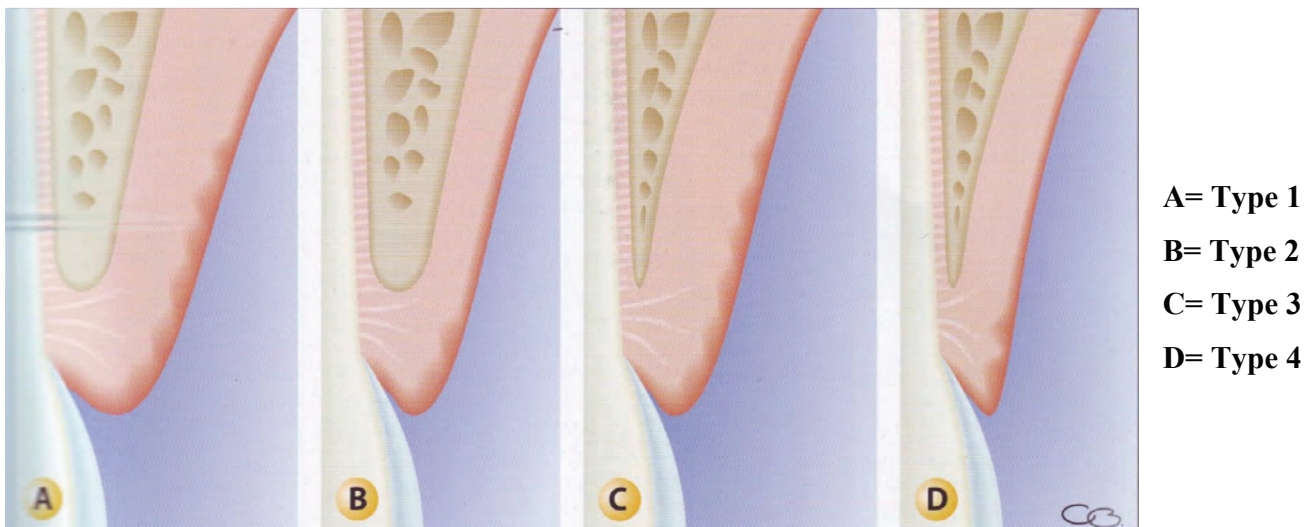
Source : Paris JC et Faucher, Le guide esthétique, Quintessence International 2004

Plusieurs classifications ont été proposées par différents auteurs tels que Maynard et Wilson en 1980 ou Seibert et Lindhe en 1989.

Classification de Maynard et Wilson²⁵ : élaborée en 1980, cette classification est fondée sur la morphologie des tissus parodontaux et sur l'évaluation quantitative des tissus osseux et gingivaux.

- Type 1 : dimension idéale de tissu kératinisé et épaisseur idéale du procès alvéolaire ;
- Type 2 : dimension réduite de tissu kératinisé et épaisseur idéale du procès alvéolaire ;
- Type 3 : dimension idéale de tissu kératinisé et épaisseur réduite du procès alvéolaire ;
- Type 4 : dimension réduite de tissu kératinisé et épaisseur réduite du procès alvéolaire.

Figure 16 : Classification parodontale de Maynard et Wilson



Source : Borghetti et Monnet-Corti, *Chirurgie plastique parodontale et péri-implantaire*, 2017

Classification Seibert et Lindhe²⁶ : élaborée en 1989, cette classification est fondée sur l'évaluation des facteurs dento-parodontaux. Elle permet de définir un biotype parodontal pour chaque patient. Classification de biotypes parodontaux :

- Type 1 : parodonte plat et épais ;
- Type 2 : parodonte fin et festonné.

²⁵ Maynard JG, Wilson RD., "Diagnosis and management of mucogingival problems in children", Dent Clin North Am. Oct. 1980

²⁶ Seibert J, Lindhe J., "Esthetics and periodontal therapy". In: Lindhe J (ed) Textbook of clinician periodontology.

Dernièrement, une nouvelle classification des biotypes parodontaux a été proposée lors du consensus européen et américain en 2017²⁷:

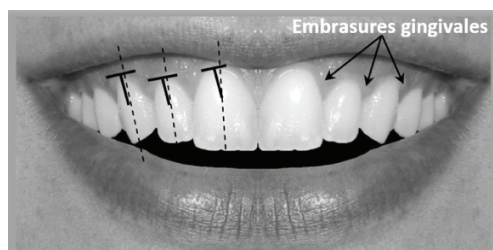
- Un biotype fin et festonné associant des dents triangulaires, une convexité cervicale subtile, des contacts inter-proximaux proches du bord incisif, une zone étroite de tissu kératinisé, une gencive fine et un os alvéolaire relativement mince ;
- Un biotype épais et plat associant des dents carrées, une convexité cervicale prononcée, des contacts inter-proximaux situés proche du rebord cervical, une large zone de tissu kératinisé, une gencive fibreuse épaisse et un os alvéolaire épais.

Sur le plan esthétique, la seule santé gingivale ne suffit pas. Il faut une harmonie architecturale de cette gencive. Deux éléments sont importants dans la perception gingivale :

- Le zénith du contour gingival : il correspond au point le plus apical du contour gingival, au niveau des incisives et des canines maxillaires. Il est généralement déporté distalement par rapport au milieu de la dent.
- L'équilibre des festons gingivaux ou lignes des collets : le feston gingival des incisives latérales est légèrement plus coronaire que celui des incisives centrales et des canines dans une situation idéale. Mais une fois encore, la variété rompt la monotonie. Nous reviendrons sur la ligne des collets plus dans les développements qui suivent.

Les dents contiguës sont reliées par des points de contact qui délimitent les embrasures. Chez l'adulte-jeune avec une gencive saine, les espaces interdentaires sont fermés par le feston des tissus formant les papilles. Lorsque la papille ne remplit pas totalement l'espace interdentaire, l'apparition d'un trou noir peut générer, de nombreuses doléances particulièrement esthétiques.

Figure 17 : Embrasures gingivales et équilibre des festons gingivaux



²⁷ Zweers J. et al., « Characteristics of periodontal biotype, its dimensions, associations and prevalence: a systematic review », Journal of Clinical Periodontology 41, n°10 (2014)

III. 2. Comment analyser ?

L'analyse esthétique d'un patient va consister à noter tous les critères du visage du sourire de l'occlusion et de la composition dento-gingivale. Les différents critères sont comparés aux plages standards positives, permettant au praticien de poser son diagnostic esthétique et d'articuler son plan de traitement esthétique autour des conditions requises à remplir pour obtenir un sourire esthétique.

Plusieurs outils sont nécessaires à l'analyse esthétique :

- Le bilan photographique : il est indispensable et permet l'analyse du cas de manière objective en dehors de la présence du patient. C'est un outil de communication, il valorise le travail du praticien et surtout il a une valeur médico-légale (cf. Partie 3).
- Le listing des critères du sourire, via un guide directeur permettant d'organiser l'analyse ;
- Les modèles d'étude et le bilan radiographique ;
- Le Projet esthétique virtuel la CAO : avec l'essor du numérique, de nombreux logiciels de planification ont vu le jour, et ont tous le même but de regrouper l'intégralité des données cliniques en un seul fichier numérique, afin de pouvoir établir une planification esthétique à l'aide de conception 3D. Christian Coachman fut le premier à avoir décrit ce projet esthétique virtuel. Avec le *digital smile design*, la communication entre le dentiste, le prothésiste et le patient est renforcée, conduisant à une réussite quasi certaine du traitement. Permettant de planifier les projets prothétiques en implantologie, il devient un véritable outil de communication. Cependant, en utilisant une base de données limitée concernant les formes des dents, cet outil peut être à l'origine d'une standardisation des modèles. Le sourire est personnel : il s'intègre avec le caractère, le visage, la morphologie de la personne ; comme le dit Dr Bernard TOUATI, « *smile is a signature* ». Les imperfections du sourire seront à l'origine de la beauté de ce dernier. L'utilisation des projets esthétiques ne permet pas de recréer ces défauts et provoque une symétrie parfaite dans l'arrangement dentaire à l'origine d'un sentiment d'ennui, de manque de vie et de monotonie.

« *Il n'est pas de beauté remarquable qui n'ait quelque étrangeté dans ses proportions* »

Francis Bacon

PARTIE 2 : PLANIFICATION, PRÉPARATION

PROTHÉTIQUE, ESTHÉTIQUE ET

CHIRURGICALE

Dans le cadre d'une restauration implantaire en secteur antérieur, la planification semble aujourd'hui être devenue incontournable : elle facilite l'intégration des futures prothèses et pallie les différents éléments pouvant nuire à l'intégration. La restauration doit remplacer la dent absente dans son volume et sa forme afin de garantir un résultat esthétique, fonctionnel et stable dans le temps. Cela ne peut être obtenu sans une analyse précise de la zone péri-implantaire, s'appuyant sur les connaissances et les guides dont nous disposons.

Le projet prothétique définit notre objectif thérapeutique et guide nos étapes de traitement pour tendre vers ce projet final.

I. ANALYSE DE LA ZONE ANTÉRIEURE IMPLANTAIRE

De nombreux facteurs sont à prendre en compte dans l'analyse de la zone antérieure dans le cadre d'une restauration implantaire, en s'appuyant sur le guide esthétique et l'ensemble des paramètres précédemment développés (Partie 1).

Certains facteurs de risques et de réussite se démarquent permettant d'adapter le plan de traitement à la situation clinique.

I. 1. La ligne du sourire

Sur le plan prothétique, il est toujours plus difficile de traiter des cas de sourire gingivaux, surtout en présence d'implants.

Une ligne du sourire dite haute, c'est-à-dire découvrant toute la hauteur des dents maxillaires antérieures et une bande de gencive, rends directement visible l'intégralité des défauts. Une ligne

du sourire moyenne ou basse représente de ce fait un enjeu esthétique légèrement moins important pour le praticien. Cependant il ne faut pas négliger l'ensemble des paramètres même dans ces cas-là.

I. 2. Biotype parodontal

De la même façon qu'un sourire gingival, un biotype parodontal fin, classé Type 4 dans la classification de Maynard et Wilson, sera un challenge supplémentaire pour le praticien. En effet, un biotype épais sera plus tolérant aux différentes phases chirurgicales, aux agressions et aux différentes récessions. Esthétiquement, le parodonte épais permettra de masquer les dyschromies pouvant venir de l'implant ou du pilier implantaire. Par ailleurs, des contours gingivaux plats seront restaurés plus facilement que les festonnés, du fait de la papille – nous reviendrons sur ce point dans le cadre de la Partie 3 de cette étude.

I. 3. Critères d'évaluation

Deux indices permettent d'évaluer le succès esthétique de la prothèse implanto-portée :

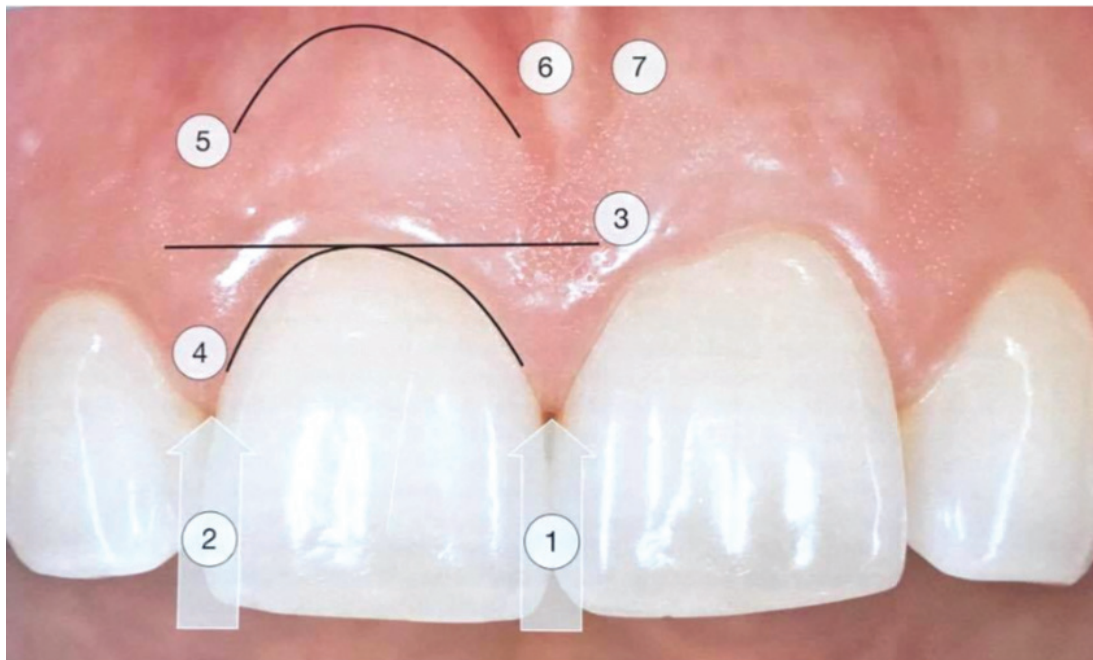
- L'esthétique de la couronne : le « *White esthetic score* » ;
- L'aspect des tissus mous : le « *Pink esthetic score* ».

Dans un premier temps, le « *Pink esthetic score* » décrit par Furhauser²⁸ en 2005, était basé sur 7 points :

1. Forme de la papille mésiale ;
2. Forme de la papille distale ;
3. Niveau du rebord marginal vestibulaire des tissus mous ;
4. Forme du contour des tissus mous ;
5. Volume du procès alvéolaire ;
6. Texture des tissus mous ;
7. Couleur des tissus mous.

²⁸ Fürhauser R, Florescu D, Benesch T, Haas R, Mailath G, Watzek G. "Evaluation of soft tissue around single-tooth implant crowns: the pink esthetic score"

Figure 18 : Critères d'évaluation du « Pink esthetic score » décrit par Furhauser



Source : Zuhr O, Hürzeler M, Dada K, Parienté L., *Chirurgie plastique et esthétique en parodontie et implantologie une approche microchirurgicale*, Paris ; Berlin ; Chicago : Quintessence international ; 2013.

Pour obtenir une harmonie parfaite un équilibre entre le « *White esthetic score* » et le « *Pink esthetic score* », Belser et collaborateurs²⁹. (2009) ont modifié la classification ci-dessus en combinant le PES avec une évaluation de la réussite de la prothèse supra implantaire. Chacun des indices est subdivisée en 5 critères :

²⁹ Belser et coll., “*Outcome evaluation of early placed maxillary anterior single-tooth implants using objective esthetic criteria: a cross-sectional, retrospective study in 45 patients with a 2- to 4-year follow-up using pink and white esthetic scores*”, J Periodontol. 2009

WHITE ESTHETIC SCORE	PINK ESTHETIC SCORE
<ul style="list-style-type: none"> ○ Forme générale ○ Ligne de plus grand contour et volume de la couronne clinique ○ Couleur – incluant teinte et saturation ○ Texture de surface ○ Translucidité et caractérisation 	<ul style="list-style-type: none"> ○ Forme de la papille mésiale ○ Forme de la papille distale ○ Contour vestibulaire ○ Niveau de la muqueuse vestibulaire ○ Convexité radiculaire, couleur et texture des tissus au niveau de l'implant <p style="text-align: center;"><i>(Ce dernier point regroupe les points 5, 6 et 7 du PES de Furhauser, et correspond à l'évaluation pour une gencive en bonne santé)</i></p>
<p>Chaque point est évalué par un score entre 0 et 2, avec un maximum de 10 et un seuil d'acceptation clinique de 6.</p>	<p>Chaque point est évalué par un score entre 0 et 2, sauf la papille mésiale et distale notée comme « complète », « incomplète » ou « absente ». Chaque évaluation se fait par comparaison à la dent controlatérale.</p>

II. PLANIFICATION CHIRURGICALE

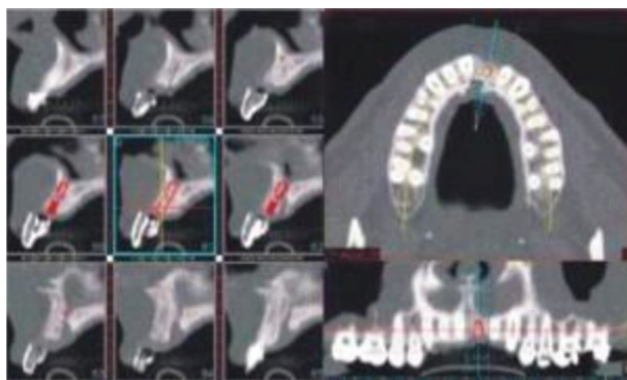
Initialement, la réussite implantaire reposait sur le seul critère de l'ostéointégration. De ce fait, la position de l'implant dépendait essentiellement du volume osseux disponible. Ainsi, la prothèse s'adaptait à la position de l'implant.

L'évolution des thérapeutiques et des méthodes a conduit à la prise en compte d'une exigence supplémentaire : l'intégration esthétique. Nous passons alors du concept d'implantologie guidé par l'environnement osseux de Branemark³⁰, au concept d'implantologie guidé par le projet prothétique.

II. 1. Positionnement implantaire

L'évaluation de l'environnement osseux est nécessaire à toute planification implantaire. En effet, un volume osseux minimal dans les trois plans de l'espace est requis pour la pose de l'implant. Ce volume osseux peut être évalué à l'aide du CBCT (« *Cone Beam Computed Tomography* ») à partir duquel pourra être simulée la place de notre futur implant, à l'aide de logiciels de planification (Planmeca et autres). Lors de cet examen, il sera possible de déterminer le diamètre, la longueur, le positionnement tridimensionnel ainsi que les caractéristiques de l'implant, et en cas de déficit osseux, les éventuelles chirurgies pré implantaires nécessaires.

Figure 19 : Planification implantaire sur Image Cone Beam



Source : Auteur

³⁰ M Davarpanah, S Szmukler-Moncler, Ph. Rajzbaum, K.Davarpanah, G.Demurashvili et coll. - Manuel d'implantologie clinique. 3ème ed., Éditions Cdp. 2012

II. 1. 1. Positionnement dans le plan vestibulo-lingual

Dans le secteur antérieur, l'implant doit être positionné de telle manière pour obtenir une épaisseur osseuse vestibulaire de 2 millimètres minimum³⁰, pouvant être réduite à 1 millimètre en secteur postérieur. De ce fait, le praticien pourra jouer sur les différents diamètres existants de l'implant.

De nombreuses études^{31 32} ont prouvé que le positionnement trop vestibulé des implants en zone antérieure, serait à l'origine notamment de l'apparition de récessions vestibulaires, de résorptions osseuses aboutissant à un échec esthétique : mise à nu des piliers implantaires ou de l'implant par exemple.

Cependant, une étude de Buser et Al.³³ préconise de ne pas trop mettre l'implant en position palatine, car cela serait la cause d'une transition trop importante du profil d'émergence, ainsi qu'un frein à la prophylaxie. L'étude recommande alors un positionnement de l'implant à 1 millimètre en palatin d'une ligne imaginaire passant par le joint d'émergence des dents adjacentes.

Le positionnement palatin de l'implant peut également entraîner une fenestration apicale vestibulaire en cas de concavité trop importante de la table osseuse vestibulaire, d'où la nécessité de préalablement planifier le cas et éventuellement de réaliser une régénération osseuse guidée (ROG). Certains auteurs³⁰ prescrivent un placement de l'implant parallèlement au canal incisif.

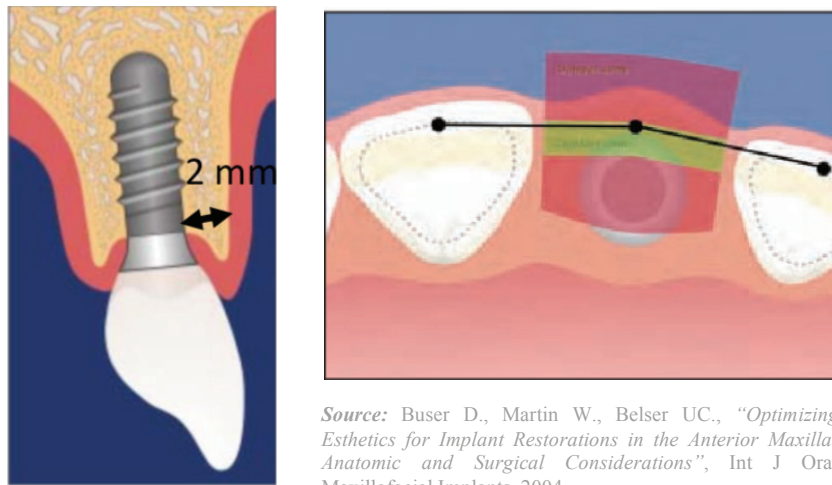
³⁰ M. Davarpanah, S. Szmukler-Moncler, Ph.Rajzbaum, K.Davarpanah, G.Demurashvili et coll., Manuel d'implantologie clinique, 3ème ed., Éditions Cdp . 2012

³¹ Chen ST, Darby IB, Reynolds EC. *A prospective clinical study of non-submerged immediate implants: clinical outcomes and esthetic results*. Clin Oral Implants Res. 2007

³² Peng M, Fei W, Hosseini M, Gotfredsen K., "Influence of Implant Position on Clinical Crown Length and Peri-implant Soft Tissue Dimensions at Implant-Supported Single Crowns Replacing Maxillary Central Incisors", J. Periodontics. Restorative Dent. 2013

³³ Buser D., Martin W., et Belser U.C., "Optimizing esthetics for implant restorations in the anterior maxilla: anatomic and surgical considerations", The international journal of oral and maxillofacial implants (2004)

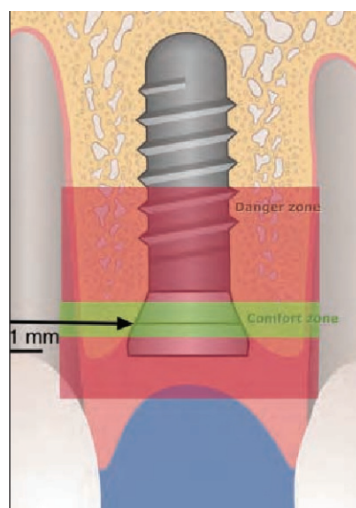
Figure 20 et 21 : Positionnement implantaire dans le sens vestibulo-lingual



II. 1. 2. Positionnement dans le plan corono-apical

Le positionnement corono-apical – ou enfouissement de l'implant – est tout aussi important. En effet, c'est le point de départ de la future restauration d'usage, et doit donc être réfléchi en fonction de l'environnement, en se calquant sur la dent controlatérale afin d'obtenir une symétrie des collets. Ainsi, il est nécessaire d'observer, outre le volume osseux, le volume tissulaire pour favoriser l'intégration de l'implant. A cet égard, il est souvent nécessaire de réaliser des greffes osseuses ou gingivales. De manière générale, il est préconisé de placer le col implantaire entre 1 et 3 millimètres en dessous de la jonction émail-cément des dents bordant l'édentement.

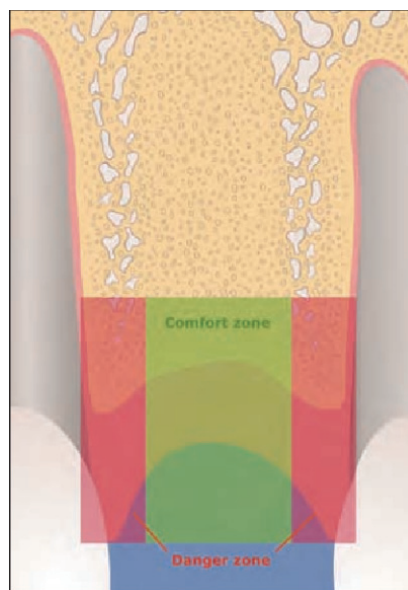
Figure 22 : Positionnement implantaire dans le sens corono-apical



II. 1. 3. Positionnement dans le plan mésio-distal

Il est primordial de pouvoir ménager une zone de minimum 1,5 à 2 millimètres³⁰ entre l'implant et la dent, et respecter cette zone de « danger ». Ce constat s'explique par le fait qu'en l'absence de cette zone, des résorptions et pertes de papilles peuvent apparaître, compromettant l'intégration esthétique de la restauration.

Figure 23 : Positionnement implantaire dans le sens mésio-distal



Source: Buser D., Martin W., Belser UC., "Optimizing Esthetics for Implant Restorations in the Anterior Maxilla: Anatomic and Surgical Considerations", Int J Oral Maxillofacial Implants. 2004

II. 2. Choix de l'implant

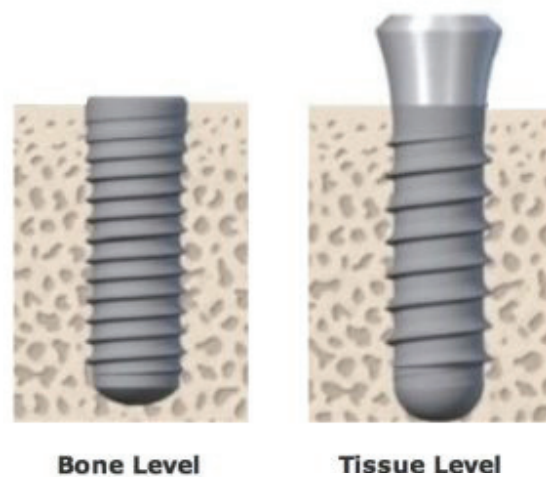
Le choix de l'implant dépendra de la situation clinique, notamment en termes de design, longueur et surface. Cependant, plusieurs paramètres implantaires peuvent jouer un rôle dans l'intégration esthétique.

Le diamètre : Bien que guidé par le volume osseux et les dents adjacentes, le diamètre implantaire joue un rôle important car il préfigure le profil d'émergence.

³⁰ M. Davarpanah, S. Szmukler-Moncler, Ph.Rajzbaum, K.Davarpanah, G.Demurashvili et coll., Manuel d'implantologie clinique, 3ème ed., Éditions Cdp . 2012

BL ou TL, lequel choisir ? La majorité des praticiens et marques implantaire ont tendance à privilégier l'utilisation de l'implant « *Bone Level* », dans le cadre d'une restauration antérieure. En effet, le col implantaire situé au contact osseux permettra un meilleur management des tissus. Cependant, le « *Tissue Level* » a aussi un intérêt du fait de son col plus évasé qui permet une meilleure transition du profil d'émergence. Ainsi, l'implant sera légèrement plus enfoui que les recommandations pour ce type d'implant. La pose d'un « *Tissue Level* » en antérieur nécessite une parfaite maîtrise et compréhension du système implantaire et de la gestion des tissus mous.

Figure 24 : Différence entre les implants « *Bone Level* » et « *Tissue Level* » (Straumann)



Source : <https://www.3dcelo.com/2018/06/11/enfouissement-implantaire-bone-level-vs-tissue-level/>

III. AMÉNAGEMENTS TISSULAIRES PRÉ PROTHÉTIQUES

Aujourd'hui, le succès implantaire ne se limite plus à l'ostéointégration. L'intégration gingivale des prothèses constitue un l'objectif primordial.

Le manque de tissu kératinisé péri implantaire s'accompagne malheureusement d'une plus grande accumulation de plaques, d'une inflammation muqueuse accrue, et d'un nombre de récessions muqueuses plus important. En effet, le cercle est vicieux : avec peu de gencive attachée, le patient néglige d'avantage l'hygiène car cela le blesse (il faut au moins 5 millimètres de gencive kératinisée). C'est pourquoi il est important de se préoccuper des tissus mous péri-implantaire en amont des chirurgies implantaires.

La présence de tissu kératinisé est un gage de réussite aussi bien esthétique que biologique des futures restaurations. Le tissu kératinisé a pour but de protéger l'os alvéolaire péri-implantaire, masquer la limite prothétique, faciliter le contrôle de plaques et contribuer, de sa forme, ses contours, sa couleur et sa texture, au résultat esthétique final.

De ce fait, une augmentation des tissus mous dans le secteur à implanter est souvent nécessaire.

L'aménagement des tissus mous péri-implantaires peut intervenir à différents stades du traitement implantaire :

- Lors de la phase pré-implantaire ;
- Au moment de la pose de l'implant (per implantaire) ;
- Après l'ostéointégration (lors de la phase 2 chirurgicale) ;
- Après la pose de la prothèse.

Une étude datant de 2007 recommande un excès de tissu d'environ 20% avant la phase prothétique afin de permettre au praticien d'adapter la muqueuse à la future restauration (Renouard et Rangert)³⁴.

³⁴ Renouard F, Rangert B., "*Treatment of the Edentulous Maxilla*" - In Risk Factors in Implant Dentistry. Quintessence Publishing

III. 1. Aménagement des tissus avant la pose des implants

Le but est d'optimiser la cicatrisation osseuse et d'harmoniser les contours gingivaux.

Au moment de l'extraction : Il est important de rappeler que toute extraction est à l'origine de modification du volume osseux, les pertes osseuses sont estimées dans l'ensemble à 1,67 millimètres et radiographiquement à 1,53 millimètres. La perte osseuse vestibulaire est plus importante qu'au niveau lingual à cause d'une proportion plus importante de l'os fasciculé en vestibulaire³⁵.

Dans l'optique de la pose d'implant, il est fréquent de combler cette alvéole avec un substitut osseux. Cependant, les comblements post extractionnels protégés par un lambeau déplacé coronairement, diminuent la profondeur de vestibule, compromettant la pérennité de la restauration. Sans comblement et lors de la fermeture du site opératoire par suture berge à berge, les mêmes effets néfastes sur les tissus mous sont observés, ce qui nécessite souvent un aménagement tissulaire per implantaire.

L'objectif est de diminuer au maximum les interventions chirurgicales en zone esthétique pour éviter l'apparition de brides, récessions ou autres séquelles. Plusieurs méthodes ont été décrites afin de maintenir et conserver, ou créer du tissu kératinisé au moment de l'extraction :

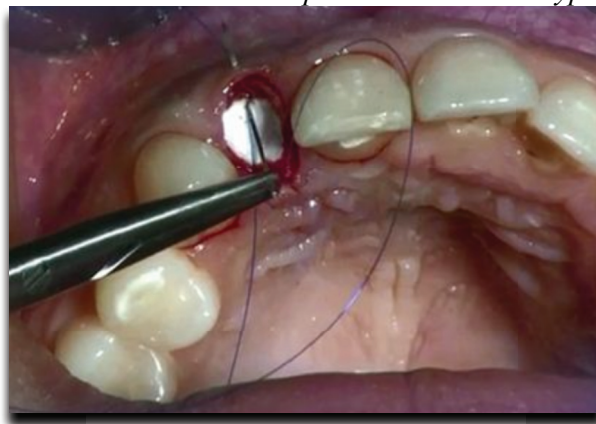- ❖ **Recouvrir le matériau ou le site d'extraction en cas de non-comblement par une éponge de collagène**

- ❖ **Recouvrir le matériau ou le site d'extraction en cas de non-comblement par une membrane :** L'utilisation de substitut à la GEC notamment à l'aide de matrice collagénique bicouche 3D (exemple :MUCOGRAFT – 2012) – c'est à dire une couche externe compacte et fine pouvant être exposé et une couche spongieuse épaisse rendant

³⁵ Barone A, Toti P, Piattelli A, Iezzi G, Derchi G, Covani U. "Extraction socket healing in humans after ridge preservation techniques: comparison between flapless and flapped procedures in a randomized clinical trial". J Periodontol, Janv. 2014

possible la vascularisation. Elle permet la stabilisation du caillot sanguin avec une vascularisation précoce et joue le rôle de support à la recolonisation par les cellules des tissus mous. Cependant le tissu obtenu est très fibreux donc moins esthétique. On considère l'utilisation de substitut (membrane) comme une alternative aux greffes conjonctives (avec diminution de la durée opératoire et des taux de morbidité pour les patients) mais les résultats cliniques sont légèrement inférieurs. La greffe de tissu conjonctif reste aujourd'hui le « gold standard ».

Figure 25 : Recouvrement du site d'extraction par une membrane type MUCOGRAFT



Source : <https://www.geistlich.fr/fr/dentaire/matrices/mucograft-seal/utilisations/>

❖ **Recouvrir le matériau ou le site d'extraction en cas de non-comblement par une greffe épithélio-conjonctive :**

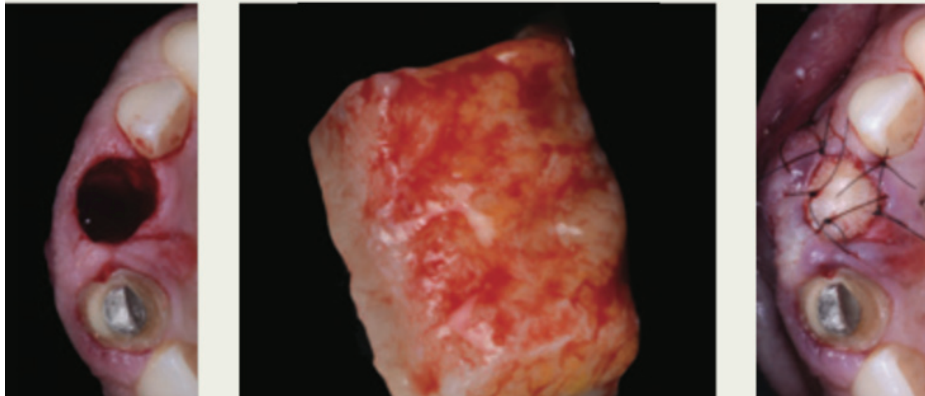
Technique dite du punch : initialement décrite par Landsberg³⁶ puis reprise par R. Jung³⁷ en 2004, elle intervient immédiatement après l'avulsion qui se doit atraumatique. Elle consiste au prélèvement au bistouri circulaire d'un greffon épithélio-conjonctif d'épaisseur de 2-3 millimètres qui sera ensuite minutieusement adapté et suturé aux berges de l'alvéole avec 6 à 10 points simples, à l'aide de fils non résorbables pour éviter un relâchement précoce et une mobilité du greffon. Cette technique présente toutefois des limites : même si elle réduit la perte de volume global, elle

³⁶ Landsberg CJ, Bichacho N. "A modified surgical/prosthetic approach for optimal single implant supported crown", Part. I The socket seal surgery, Pract. Periodontics Aesthetic Dent. PPAD. 1994

³⁷ Jung RE, Siegenthaler DW, Hämmerle CHF. "Postextraction tissue management: a soft tissue punch technique". Int J Periodontics Restorative Dent. Dec. 2004

n'apporte aucun volume supplémentaire notamment en vestibulaire. Il s'agit essentiellement d'une greffe dite « surfacique ».³⁷

Figure 26 : *Recouvrement du site d'extraction par une greffe épithélio-conjonctive par la technique du punch*



Source : Extraction antérieure et alvéole endommagée : gestion des tissus mous lors de l'extraction [Internet]. LEFILDENTAIRE magazine dentaire. 2015 [cité 19 avr. 2017]. Disponible sur : <https://www.lefildentaire.com/articles/clinique/endodontie/extraction-anterieure-et-alveole-endommagee-gestion-des-tissus-mous-lors-de-l-extraction/>

Technique de la greffe épithélio-conjonctive en selle : contrairement à la technique *du punch*, cette technique permet de fermer l'alvéole avec un greffon épithélio-conjonctif et à la fois d'augmenter le volume vestibulaire par un greffon conjonctif.^{38 39}

³⁷ Jung RE, Siegenthaler DW, Hämmerle CHF. "Post extraction tissue management: a soft tissue punch technique". Int J Periodontics Restorative Dent. Déc 2004

³⁸ « Extraction antérieure et alvéole endommagée : gestion des tissus mous lors de l'extraction » - Article sur LEFILDENTAIRE magazine dentaire. 2015

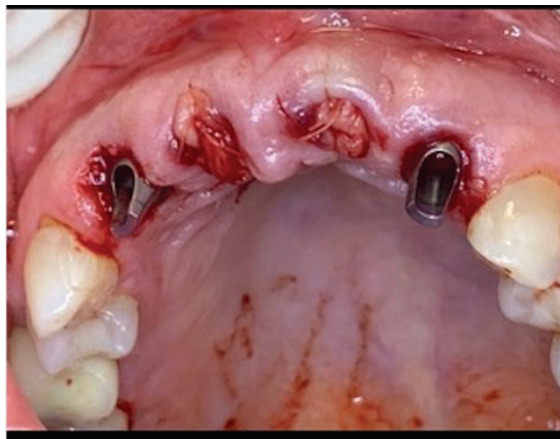
³⁹ Zuhr O, Hürzeler M, Dada K, Parienté L. « Chirurgie plastique et esthétique en parodontie et implantologie une approche microchirurgicale ». Paris; Berlin; Chicago: Quintessence international; 2013

❖ **Recouvrir le matériau ou le site d'extraction en cas de non-comblement par une greffe conjonctive ⁴⁰:**

- Enfoui sur une concavité : la concavité est inesthétique, surtout si le patient présente une ligne du sourire haute. Elle peut être gérée avec de l'os et/ou du tissu mou, mais il vaut mieux aménager le mou avant le dur, de manière à avoir un bon tissu kératinisé suffisant et pouvoir bien refermer les berges.
- Enfoui au niveau d'une incisive centrale (sans concavité) : l'aménagement des tissus mous est réalisé lors de l'extraction. Il n'y a pas d'os en vestibulaire, donc un substitut osseux ne tiendra pas. La seule possibilité serait de faire une greffe de bloc osseux, l'ostéosynthéser et refermer. En cas de régénération osseuse guidée, il est nécessaire de fermer le site en le recouvrant complètement par la gencive afin d'être hermétique. En cas de manque d'os, il faut réaménager le mou puis réaménager le dur à 6 semaines.

❖ **Recouvrir le matériau ou le site d'extraction en cas de non-comblement par une membrane de PRF :** la membrane de PRF va servir de matrice à la formation du tissu osseux ainsi qu'accélérer la cicatrisation muqueuse.

Figure 27 : Recouvrement du site d'extraction par une membrane de PRF



Source : Auteur / Dr Laurence Laporte

⁴⁰ Morton D, Chen ST, Martin WC, Levine RA, Buser D., "Consensus Statements and Recommended Clinical Procedures Regarding Optimizing Esthetic Outcomes in Implant Dentistry". Int J Oral Maxillofac Implants 2014

III. 2. Aménagement des tissus mous pendant la pose des implants et après l'ostéointégration

III. 2. 1. Techniques sans apport

Cette technique requiert un tissu mou en quantité et qualité suffisantes permettant ainsi d'optimiser la répartition tissulaire.

- **Lambeaux déplacés**⁴¹ : Cette technique sans apport tissulaire consiste à déplacer la muqueuse kératinisée en direction apicale et vestibulaire lors de la mise en place des piliers de cicatrisation ou de la prothèse transitoire. Elle se déroule de la façon suivante :

- Incisions crestales décalées en palatin pour déplacer le tissu kératinisé crestal apicalement et vestibulairement ;
- Décollement muco-péristé (pleine épaisseur) puis demi-épaisseur pour mobiliser et déplacer apicalement le lambeau ;
- Sutures périostées.

- **Lambeaux pédiculés** :

- **Lambeaux de rotation** :

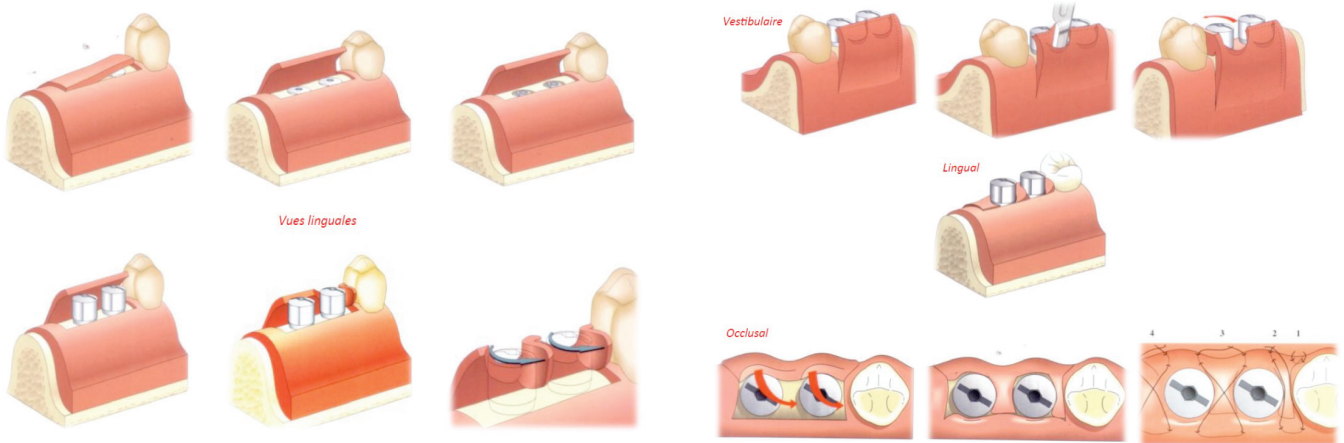
Technique de Pallaci^{42 43} : Utilisée au premier ou deuxième temps opératoire, généralement lorsque l'on remplace la vis de couverture par un pilier transgingival ou une prothèse transitoire, cette technique consiste en rotation du tissu kératinisé autour du pilier de cicatrisation pour reconstruire les tissus mous interproximaux et éviter une cicatrisation en deuxième intention. Elle est préconisée en cas de phénotype épais et kératinisé car elle permet principalement une régénération chirurgicale de la papille.

⁴¹ Khoury F, Happe A, Hoppe A. "Soft tissue management in oral implantology: a review of surgical techniques for shaping an esthetic and functional peri-implant soft tissue structure", Quintessence int. Berl. Ger. 1985, Aug. 2000

⁴² Palacci P, Ericsson I, éditeurs. "Esthetic implant dentistry: soft and hard tissue management". Chicago: Quintessence Books; 2001. 227

⁴³ Palacci P, Nowzari H. "Soft tissue enhancement around dental implants". ResearchGate. Febr. 2008; 47(1):113-32.

Figure 28 : *Technique du lambeau de rotation de Pallaci*



Source : Palacci P., Ericsson I., éditeurs. "Esthetic implant dentistry: soft and hard tissue management". Chicago: Quintessence Books; 2001. 227

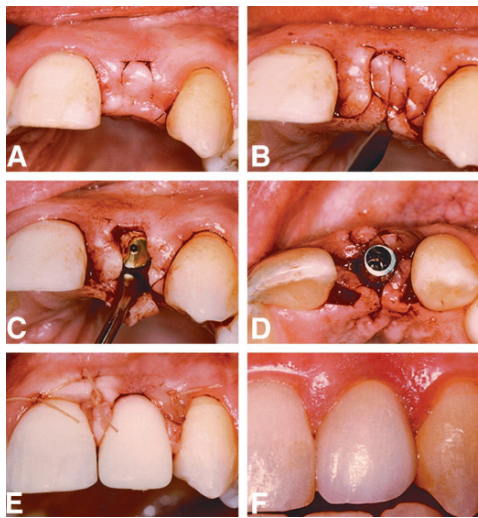
Technique de Misch et coll., - le « split-finger »⁴⁴ : Cette technique permet à la fois de recréer les papilles mais aussi un profil d'émergence cervical adapté et plus reproductible. Le taux de succès est très élevé sur les implants en zone antérieure.

Technique chirurgicale :

1. Deux incisions intra-sulculaires en palatin des dents adjacentes à l'implant
2. Les incisions se rejoignent par une forme semi-circulaire autour de l'implant puis se séparent en deux
3. Suture matelassier verticale modifiée

⁴⁴ Misch CE, Al-Shammari KF, Wang H-L. "Creation of interimplant papillae through a split-finger technique". Implant Dent. Mars 2004.

Figure 29 : Technique du « split finger » de Misch et coll



- A :** Incision
- B :** Séparation au Bistouri 15C
- C :** Décollement de pleine épaisseur et exposition de l'implant
- D :** Mise en place du pilier implantaire et positionnement des « fingers » de part et d'autre du pilier
- E :** Suture du lambeaux et mise en place de la couronne provisoire
- F :** Cicatrisation à 6 mois

Source: CE Misch, KF. Al-Shammari, HL Wang, "Creation of Interimplant Papillae Through a Split Finger Technique", Implant Dent. March 2004

○ **Lambeaux pédiculés de tissu conjonctif :**

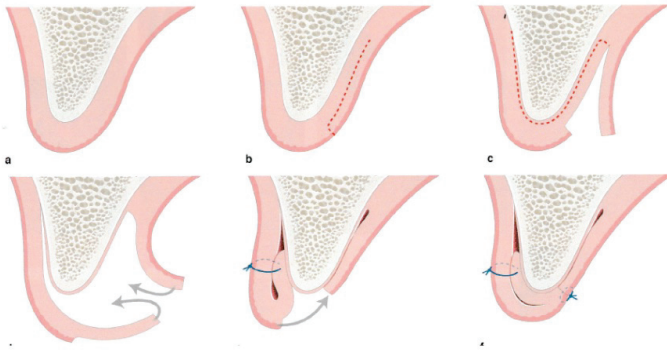
Technique du rouleau modifié⁴⁵ : Utilisée dans le cadre d'un phénotype fin et d'un déficit de tissu kératinisé, surtout en vestibulaire, cette technique permet de déplacer du tissu en direction vestibulaire pour épaissir le phénotype. En vestibulaire, deux incisions respectant les papilles des dents adjacentes, et une incision crestale déportée en palatin, permettent de récliner un lambeau d'épaisseur partielle, donnant accès au conjonctif palatin qui est disséqué en direction crestale et vestibulaire pour être replacé sous le lambeau vestibulaire initial.

Technique chirurgicale :

1. Incision crestale d'épaisseur partielle, peu profonde et légèrement palatine
2. Deux incisions de décharge palatine en trapèze, mésiale et distale, jusqu'au contact osseux. Les papilles adjacentes sont préservées
3. Désépithélialisation avec une fraise boule diamantée sous spray du versant palatin
4. Dissection en épaisseur partielle du pédicule conjonctif poursuivie sur la face vestibulaire
5. Repli du pédicule, il est plaqué sous le lambeau vestibulaire
6. Essayage et adaptation
7. Points de suture le maintenant en place

⁴⁵ Philippe B., Parodontologie & dentisterie implantaire - Volume 2 : Thérapeutiques chirurgicales (Coll. Dentaire). Lavoisier ; 2015.

Figure 30 : *Technique du rouleau modifié*



Source : Philippe B. Parodontologie & dentisterie implantaire - Volume 2 : Thérapeutiques chirurgicales (Coll. Dentaire). Lavoisier ; 2015. 491 p.

III. 2. 2. Techniques avec apport

L'apport d'un greffon va permettre de corriger ou de sur-corriger le déficit tissulaire et morphologique. Ces techniques sont utilisées si l'environnement immédiat ne permet pas le déplacement de tissus mous. Pour épaissir le phénotype péri-implantaire, on distingue deux types de greffons.

- **Greffes épithélio-conjonctives**³ : Bien que permettant un apport en tissu important en quantité et qualité, les greffes épithélio-conjonctives (GEC) sont peu utilisées en antérieur car inesthétiques. En effet, le greffon est généralement prélevé au palais ; de ce fait, la muqueuse palatine transplantée sur un site gingival vestibulaire, peut prendre un aspect de rustine de par sa couleur plus blanche et plus opaque, mais aussi par une texture différente. Les GEC sont ainsi préférablement utilisées en secteur postérieur.
- **Greffes conjonctives** : Palliant les résultats inesthétiques des GEC, l'utilisation de greffes conjonctives est de plus en plus courante. Elles permettent de gonfler en volume et en hauteur le tissu kératinisé, afin de recréer les papilles, d'améliorer le profil d'émergence et de recouvrir les récessions. Elle reforme un bandeau de gencive kératinisée et rétablit une convexité vestibulaire alvéolaire identique à celle des dents adjacentes³.

³ Borghetti A., Monnet-Corti V., Ouhayoun J-P., *Chirurgie plastique parodontale* - CDP. 2017

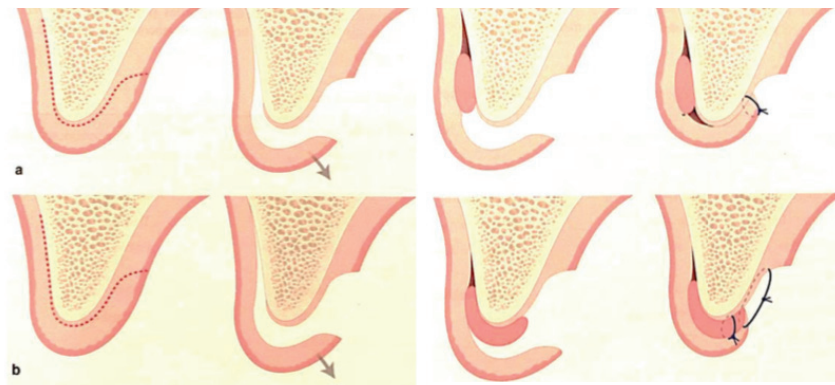
En 1974, Edel et collaborateurs⁴⁶ ont déterminé 3 zones de prélèvement : le palais, la tuberosité et la crête dentaire. Du fait de son conjonctif épais, dense et fibreux, le palais reste le site préférentiel. Trois techniques de prélèvement palatin du greffon conjonctif sont décrites :

- Technique de trappe door ;
- Technique de Bruno ;
- Technique de l'incision unique.

Une fois le greffon prélevé, plusieurs techniques d'apposition de la greffe conjonctive sont envisageables, souvent associées aux techniques sans apport tissulaire, permettant la sur correction voulue :

Greffes conjonctives associées à un lambeau positionné apicalement^{47 48} : L'incision se fait sur le versant palatin de la crête, poursuivie par deux incisions verticales jusqu'au sommet de la crête, en respectant les papilles des dents adjacentes. Le lambeau est disséqué en épaisseur partielle sur sa partie palatine, puis en épaisseur totale sur la partie vestibulaire. Le greffon est suturé au niveau du défaut à corriger, et le lambeau est replaqué et suturé.

Figure 31 : Greffe conjonctives associées à un lambeau positionné apicalement



Source : Philippe B. Parodontologie & dentisterie implantaire - Volume 2 : Thérapeutiques chirurgicales (Coll. Dentaire). Lavoisier ; 2015. 491

⁴⁶ Edel A. "Clinical evaluation of free connective tissue grafts used to increase the width of keratinised gingiva". 1974. Periodontal Clin Investig Off Publ Northeast Soc Periodontists. 1998

⁴⁷ Genon P, Ouhnyoun J. « Greffes gingivales de comblement sur site édenté ». J Parodontol. 1982; 87-98.

⁴⁸ Kaldahl WB, Tussing GJ, Wentz FM, Walker JA. "Achieving an esthetic appearance with a fixed prosthesis by submucosal grafts". J Am Dent Assoc 1939. Apr. 1982

*Technique dite « du sac »*⁴⁹ : C'est la technique la plus utilisée car facile à mettre en œuvre. Elle permet de corriger les petits défauts horizontaux, tels qu'une concavité. Le greffon est glissé au niveau du défaut et suturé au lambeau.

III. 3. Aménagement des tissus mous lors de l'extraction implantation et mise en charge immédiate

Bien que présentant de nombreux avantages, l'extraction implantation et mise en charge immédiate n'est pas gage de sûreté pour le praticien. En plus de présenter un risque de non ostéointégration, l'implantation immédiate est à l'origine d'un risque accru de récessions gingivales et autres complications esthétiques comme la perte des papilles.

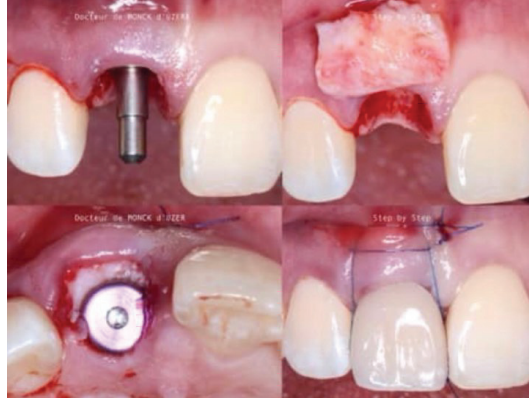Pour pallier ce problème, de nombreux auteurs recommandent la réalisation d'une greffe de conjonctifs simultanément au placement de l'implant dans l'alvéole. En effet, les résultats de nombreuses études menées par Kan et collaborateurs⁵⁰ conduisent à la conclusion que la greffe conjonctive enfouie pourrait être bénéfique pour la stabilité gingivale après une procédure de remplacement immédiat de la dent. Transformant un biotype gingival fin en biotype gingival épais, cela permettra notamment de diminuer le risque de récession et d'améliorer l'esthétique.

La réussite du traitement implantaire dépend de nombreux facteurs : la physiologie tissulaire, l'anatomie osseuse, la technique chirurgicale, la qualité de la restauration prothétique ainsi que le positionnement tridimensionnel de l'implant qui représente le facteur déterminant du résultat final.

⁴⁹ Garber DA, Rosenberg ES. "The edentulous ridge in fixed prosthodontics". Compend Contin Educ Dent. Aug. 1981.

⁵⁰ Kan JYK, Rungecharassaeng K, Lozada JL, Zimmerman G., "Facial gingival tissue stability following immediate placement and provisionalization of maxillary anterior single implants: a 2- to 8-year follow-up". Int J Oral Maxillofac Implants. Febr. 2011

Figure 32: Greffe conjonctive technique de sac lors de l'extraction implantation et mise en charge immédiate



Source : Dr de Monck d'Uzer

PARTIE 3 : LA PROTHÈSE TRANSITOIRE AU **SERVICE DES TISSUS MOUS**

Au cours de la temporisation, définie en implantologie comme la phase entre l'édentation et la mise en place de la prothèse d'usage, une à plusieurs prothèses transitoires ou provisoires peuvent être posées, permettant la cicatrisation osseuse et tissulaire, ainsi que la maturation des tissus mous. Cela conduit surtout à pallier le déficit esthétique dans le cas d'une édentation antérieure.

Nommées « *provisoires* » ou « *transitoires* », ces prothèses sont amenées à être remplacées par la prothèse d'usage « *définitive* ». En ce sens, la prothèse transitoire, qui se rapproche de la morphologie de la prothèse d'usage, a une action sur la maturation des tissus et l'occlusion. C'est le prototype de la restauration d'usage.

I. OBJECTIFS DE LA TEMPORISATION EN **IMPLANTOLOGIE**

En implantologie, les objectifs de traitement de la prothèse transitoire supra-implantaire sont multiples : assurer la maturation, la stabilisation des tissus autour du ou des implant(s) , garantir l'intégration esthétique et biologique des prothèses définitives, créer l'illusion d'une dent naturelle.

Premier objectif : Compenser l'édentement⁵¹

- La prothèse transitoire en zone antérieure rétablit l'esthétique et redonne le sourire au patient. La période de temporisation permet d'évaluer, corriger et valider la prothèse avant de passer à la prothèse d'usage. Afin de faciliter l'intégration esthétique, la prothèse est

⁵¹ RICHELME J, RIGNON-BRET C, ETIENNE O, BONNET F, FAUCHER A, PARIS J, « *La temporisation et les empreintes en implantologie* » ; Paris : Quintessence international ; 2014 : p.11

vouée à être retouchée : le praticien en collaboration avec le patient pourra alors modifier les lignes de transition, l'animation du sourire, la proportion des dents, la forme, le bord libre, etc. – autant de critères permettant au patient de valider l'esthétique et de s'approprier ce que sera la future prothèse d'usage. A cet égard, le patient peut être amené à solliciter son entourage. Cette phase de transition permet d'éviter de nombreuses doléances esthétiques non justifiées et non anticipées lors de la mise en place de la prothèse d'usage.

- L'édentement en zone esthétique peut être un frein à la vie sociale et professionnelle. La temporisation permet de rétablir un confort psychologique, accompagnant le patient jusqu'à la restauration définitive.
- La temporisation conduit également à restaurer le schéma occlusal⁵² et donc a fortiori permet de rétablir les fonctions manducatrices du patient. Issue de l'analyse de contexte occlusal, elle assure une stabilité inter-arcade et rétablit des concepts occlusaux de centrage, calage et guidage.

Deuxième objectif : Guider la cicatrisation et aménager les tissus mous péri-implantaire

L'un des principaux rôles de la prothèse transitoire est de guider et aménager les tissus mous avant la réalisation de la prothèse d'usage. L'objectif étant d'atteindre une morphologie tissulaire péri-implantaire identique à l'aspect de la gencive naturelle, les restaurations finales sont ainsi harmonieusement intégrées dans un contexte biologique et anatomique.

Le biomimétisme voulu imposera d'aménager l'architecture des tissus mous par la création d'un profil d'émergence, d'une double convexité vestibulaire pour imiter les procès alvéolaires, de papilles interdentaires et de l'alignement des collets.

C'est lors de la phase de temporisation que les modifications sont effectuées par soustraction ou addition, afin d'optimiser le profil d'émergence.

⁵² Mariani P, Margossian P, Laborde G. « *Choix d'un concept occlusal en implantologie : application pratique* ». Stratégie prothétique 2008 ; 8 ; 165-181

Objectif terminal : Préparer les tissus mous à l’empreinte

Nous reviendrons dans les prochains développements sur les différentes techniques de transmission des informations au laboratoire.

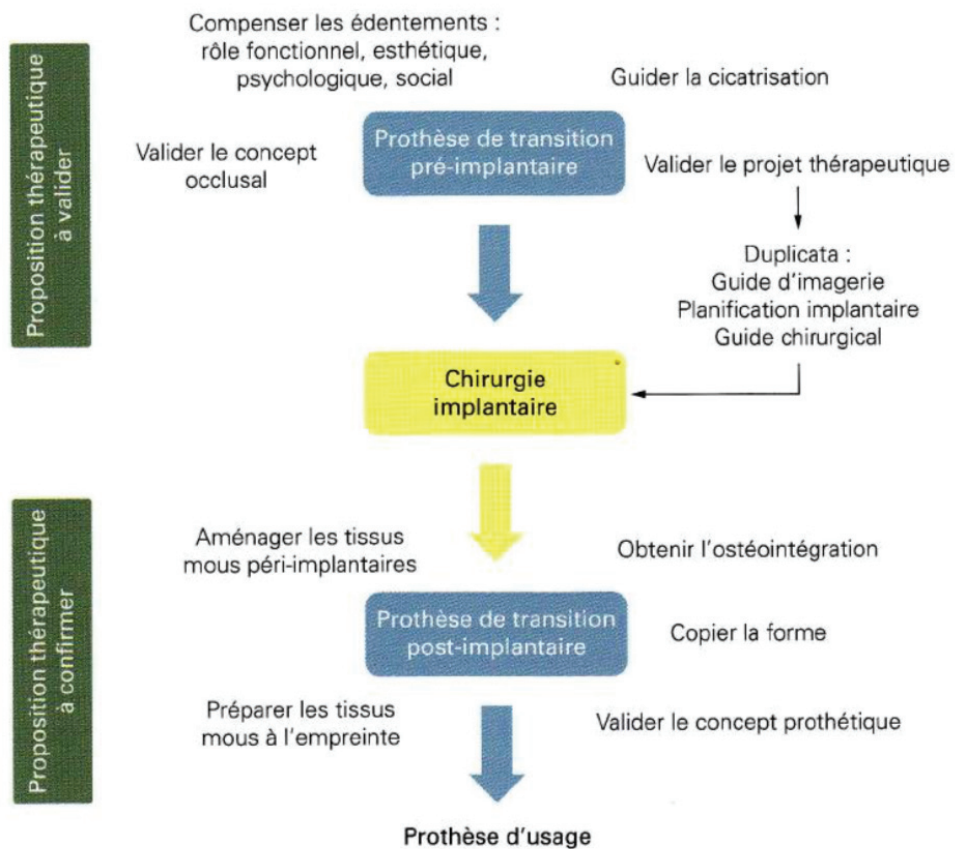


Figure 33 : Objectifs de la temporisation en implantologie

II. CHOIX DES MATÉRIAUX ET DE LA TECHNIQUE D'ASSEMBLAGE

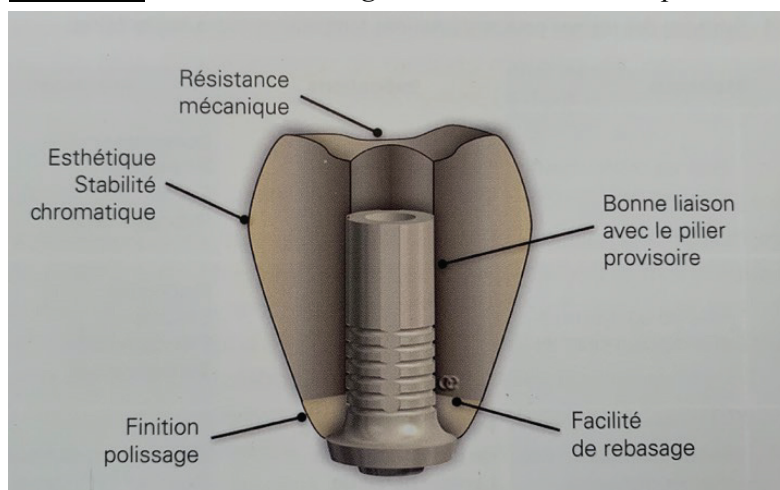
II. 1. Choix des matériaux de la prothèse transitoire

La résine utilisée pour la prothèse transitoire supra implantaire doit répondre à de nombreux impératifs et des exigences à la fois cliniques et biologiques⁵¹ :

- Une résistance mécanique suffisante afin de pouvoir assurer les fonctions ;
- Une facilité de rabasage, manipulation et polissage pour que le praticien réalise une parfaite adaptation marginale et une morphologie adéquate permettant de guider la maturation tissulaire ;
- Une esthétique proche de la restauration implantaire définitive, permettant au patient de se projeter sur la forme, la couleur et sur le rendu de cette dernière ;
- Une bonne liaison avec le pilier provisoire et une surface lisse peu poreuse afin de limiter la rétention bactérienne.
- Utilisation d'un matériau inerte et biocompatible

Les restaurations provisoires implanto-portées peuvent être réalisées au fauteuil (« *Chair side* ») ou au laboratoire.

Figure 34 : Cahier des charges des matériaux de la prothèse transitoire



Source : Source : RICHELME J, RIGNON-BRET C, ETIENNE O, BONNET F, FAUCHER A, PARIS J, « *La temporisation et les empreintes en implantologie* » ; Paris : Quintessence international ; 2014

⁵¹ RICHELME J, RIGNON-BRET C, ETIENNE O, BONNET F, FAUCHER A, PARIS J, « *La temporisation et les empreintes en implantologie* » ; Paris : Quintessence international ; 2014 : p.11

II. 2. Choix du pilier

Une multitude de piliers sont disponibles, pouvant être à connexions internes/externe, avec/sans redressement d'axes, etc. Le praticien a un éventail de choix permettant de répondre à toutes les situations cliniques.

Figure 35 : *Éventail des piliers provisoires disponibles chez 3i*



Source : RICHELME J, RIGNON-BRET C, ETIENNE O, BONNET F, FAUCHER A, PARIS J, « La temporisation et les empreintes en implantologie » : Paris : Quintessence international : 2014

De même, il existe de nombreux matériaux concernant le pilier provisoire. Pour des raisons économiques, les matériaux les plus utilisés en prothèse provisoire, sont les métaux non précieux moins coûteux. Cependant, peu d'études ont été réalisées sur le comportement des tissus mous face à ces alliages.

En dehors de toute considération économique, le choix idéal du matériau du pilier prothétique reste le titane. En effet, la biocompatibilité du titane vis à vis des tissus mous n'est plus à démontrer. Contrairement à des piliers en plastique ou en résine, le titane favorise une colonisation cellulaire efficace⁵³, ainsi que la formation d'une attache muqueuse, composée d'une partie épithéliale et d'une partie conjonctive⁵⁴. Le pilier titane permet un sertissage muqueux évitant le passage de bactérie qui nuit aux tissus osseux fragile pendant cette période de cicatrisation.

Cependant, il existe certains inconvénients au titane. Notamment, dans le cas de parodonte fin par exemple, où une coloration gingivale peut apparaître, ce qui pose un problème esthétique majeur visible par l'aspect grisâtre au niveau du collet. En effet, selon Jung et collaborateurs⁵⁵, si

⁵³ Säuberlich S, Klee D, Richter E, Höcker H, Spiekermann H. "Cell culture tests for assessing the tolerance of soft tissue to variously modified titanium surfaces". Clin Oral Implants Res. 1999

⁵⁴ Abrahamsson I, Berglundh T, Glantz P-O, Lindhe J. "The mucosal attachment at different abutments an experimental study in dogs". J Clin Periodontol. 1998

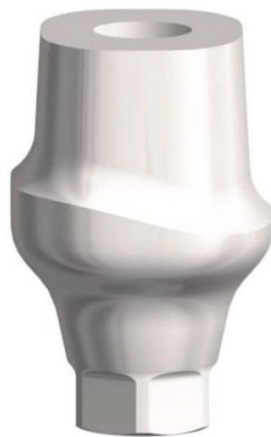⁵⁵ Jung RE, Sailer I, Hämmerle CHF, Attin T, Schmidlin P. "In vitro color changes of soft tissues caused by restorative materials". Int J Periodontics Restorative Dent. Jun. 2007

l'épaisseur des tissus mous est inférieure à 3 mm, les piliers métalliques auront une incidence optique sur le rendu esthétique de la restauration.

L'essor de la zircone a permis de pallier cette problématique dans les secteurs esthétiques⁵⁶. En outre, certaines études démontrent un comportement des tissus mous autour de la zircone similaire au titane : une attache muqueuse identique sans fibres perpendiculaires et une stabilité des tissus péri-implantaire équivalente⁵⁷. D'autres études vont plus loin et trouvent des avantages à l'utilisation de la zircone : un taux de prolifération fibroblastique supérieur et une réponse inflammatoire réduite^{58 59}. Cependant et au même titre que le pilier en titane, ce pilier reste onéreux.

De nouveaux matériaux tel que le PEEK permettent un cout réduit de la pièce prothétique tout en assurant une biocompatibilité et répondant aux exigences esthétique et biologique.

Figure 36 : Pilier provisoire en PEEK (Nobel)



Source : Nobel

⁵⁶ Leticia S, Antonio B-M, Ana C-A. "Impact of abutment material on peri-implant soft tissue color". An in vitro study. Clin Oral Investig. Nov. 2016.

⁵⁷ Kohal RJ, Weng D, Bächle M, Strub JR. "Loaded Custom-Made Zirconia and Titanium Implants Show Similar Osseointegration: An Animal Experiment". J Periodontol. Sept. 2004

⁵⁸ Nothdurft FP, Fontana D, Ruppenthal S, May A, Aktas C, Mehraein Y, et al. "Differential Behavior of Fibroblasts and Epithelial Cells on Structured Implant Abutment Materials: A Comparison of Materials and Surface Topographies", Clin Implant Dent Relat. Res. 2015

⁵⁹ Degidi M, Artese L, Scarano A, Perrotti V, Gehrke P, Piattelli A. "Inflammatory Infiltrate, Microvessel Density, Nitric Oxide Synthase Expression, Vascular Endothelial Growth Factor Expression, and Proliferative Activity in Peri-Implant Soft Tissues Around Titanium and Zirconium Oxide Healing Caps". J Periodontol. Jan. 2006

II. 3. Scellées ou transvisées

Le choix de la prothèse transitoire scellée ou transvisée est souvent pris en corrélation avec les habitudes du praticien⁶⁰. Cependant, il existe certaines limites qui feront basculer le praticien vers l'une ou l'autre. Par exemple, le puit d'émergence défavorable (en vestibulaire) guide le praticien vers une prothèse scellée alors qu'une hauteur prothétique très réduite (HOPU), favorise la prothèse transvisée.

Ainsi, il est important de connaître les avantages et les inconvénients de la prothèse transvisée et scellée afin de choisir la plus adaptée à la situation.

Dans le cadre d'une prothèse transitoire en secteur antérieur, permettant la maturation des tissus mous, il est judicieux dans tous les cas où cela est nécessaire, de réaliser une prothèse transvisée. En effet, le praticien est amené à la démonter plusieurs fois pour y apporter des retouches et surtout éviter l'utilisation du ciment qui pouvant causer une inflammation au niveau des tissus mous proximaux et nuire à leur cicatrisation. En outre, c'est également un gage de sécurité pour le patient qui n'aura que peu de risque de perdre sa couronne provisoire

Figure 37 : Tableau comparatif des avantages et inconvénients de la temporisation scellée et vissée

Techniques	Avantages	Inconvénients
Temporisation scellée	Récupération de l'axe des implants par des piliers angulés Esthétique : pas de puits de vissage	Rétention par scellement plus aléatoire Risque de péri-implantite par fusées de ciment sous-gingivales ¹ Démontage et remise en place plus compliquée (prothèse et piliers provisoires) Nécessité de référencer la position des piliers provisoires avant le démontage (clé de positionnement)
Temporisation vissée	Simplicité de démontage et remise en place Garantie de tenue Pas d'utilisation de ciment	Désobturation et fermeture des puits de vissage à chaque démontage Limitation de la technique selon l'orientation des implants Nécessité d'une bonne hauteur et d'une bonne épaisseur de gencive pour utiliser des piliers intermédiaires angulés

Source : RICHELME J, RIGNON-BRET C, ETIENNE O, BONNET F, FAUCHER A, PARIS J, « La temporisation et les empreintes en implantologie » ; Paris : Quintessence international ; 2014

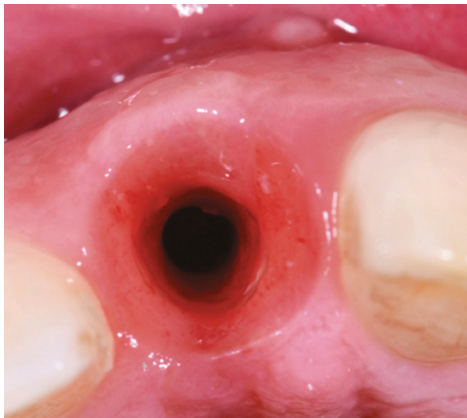
⁶⁰ X.Bondil, D.feuillet, P.Exbrayat, P.Rodier. « Sceller ou tranvisser la prothèse implantaire unitaire : proposition d'un arbre décisionnel ». Implant N°2 .2017.23-1-12

III. GESTION DU PROFIL D'ÉMERGENCE

Le terme de « *profil d'émergence* » est défini comme la zone de transition entre la section ronde de l'implant et la section de la couronne au niveau du collet.

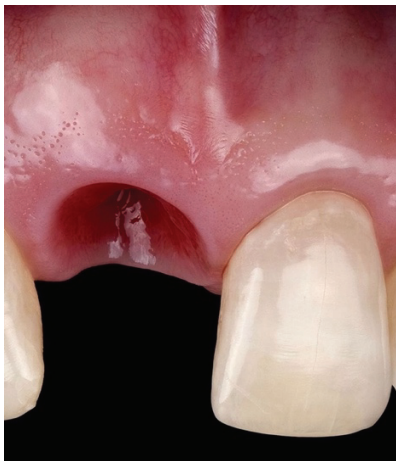D'un point de vue prothétique, il faut donc chercher à utiliser un implant de diamètre proche de celui de la dent. C'est un des facteurs les plus importants pour l'esthétique et la santé des tissus mous péri-implantaires⁶¹.

Figure 38 : *Profil d'émergence implantaire en vue occlusale*



Source : Thierry Degorce, Guillaume Gardon-Mollard. Aménagement prothétique péri-implantaire de la zone esthétique. L'information Dentaire n°32-25 Sept 2019 (p118-136)

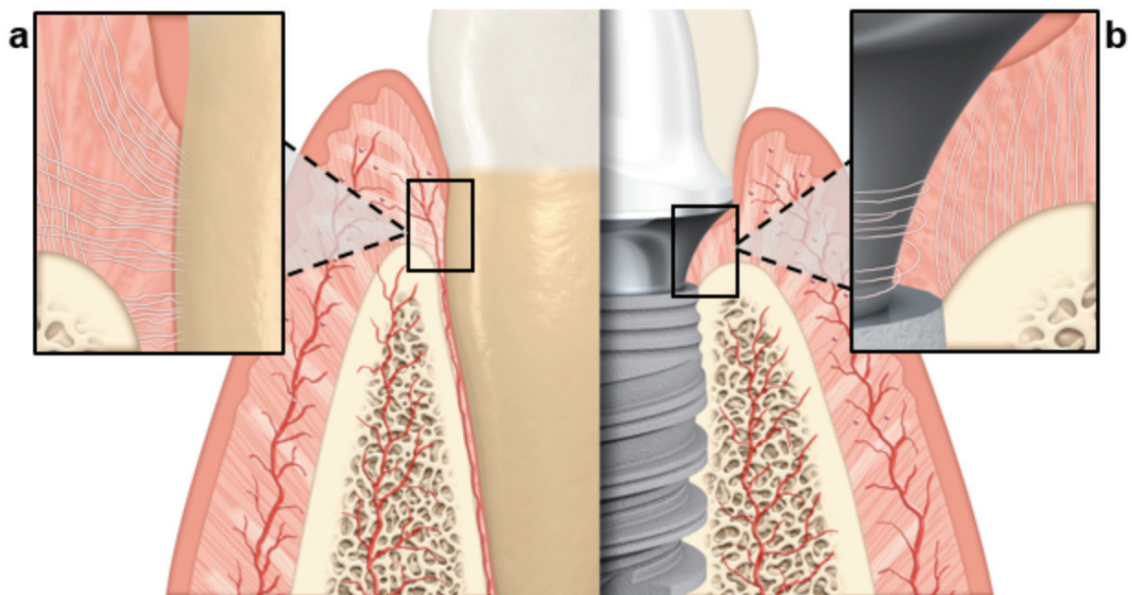
Figure 39 : *Profil d'émergence implantaire en vue vestibulaire*



⁶¹ Son MK, Jang HS. "Gingival recontouring by provisional implant restoration for optimal emergence profile: report of two cases". J Periodontal Implant Sci. 2011

Contrairement au profil d'émergence de la dent, celui de l'implant est plus compliqué à gérer et plus fragile face aux agressions pouvant causer des récessions. Comme cela est expliqué dans la première partie, les fibres de Sharpey circulent autour du pilier implantaire tandis qu'elles s'ancrent perpendiculairement à la racine.

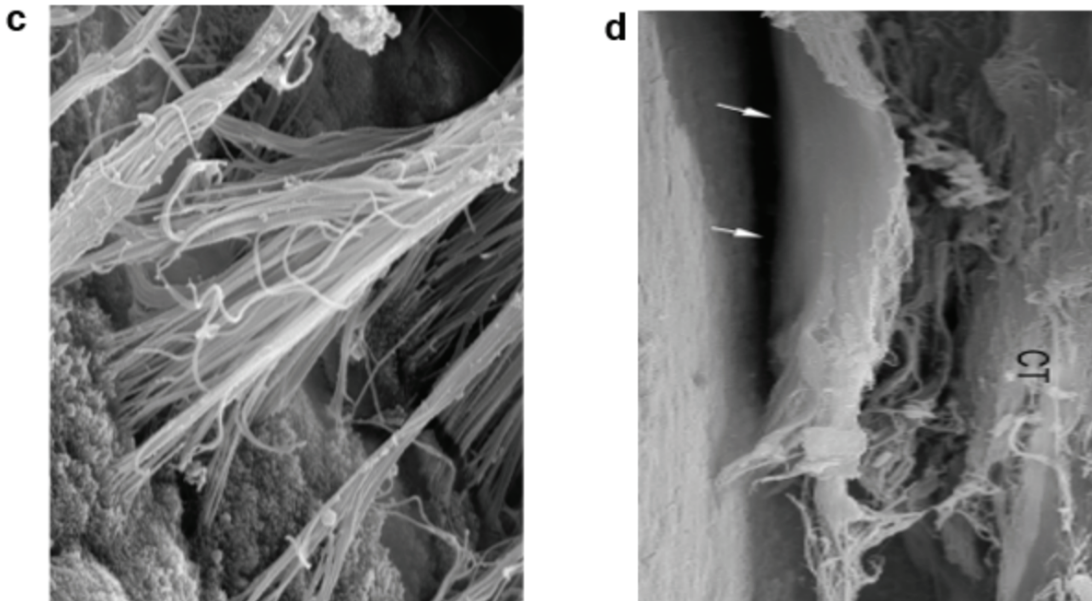
Figure 40 : Comparaison des caractéristiques des tissus mous parodontaux et péri-implantaires



- (a) Les fibres de Sharpey se fixent au cément des dents naturelles et sont orientées perpendiculairement à la surface des dents.
- (b) Le tissu conjonctif péri-implantaire est principalement orienté parallèlement ou circonférentiellement à la surface du pilier.

Source: France Lambert. The importance of preserving the peri-implant soft tissue barrier <https://www.nobelbiocare.com/blog/science/peri-implant-soft-tissue-barrier/>

Figure 41 : Comparaison des caractéristiques des tissus mous parodontaux et péri-implantaires.



- (c) Les images de micrographie électronique à balayage (SEM) montrent la forte liaison entre les fibres de Sharpey et le ciment dans les dents naturelles.
- (d) Image SEM montrant l'orientation parallèle des fibres de collagène autour d'un pilier en titane

Source: France Lambert. The importance of preserving the peri-implant soft tissue barrier <https://www.nobelbiocare.com/blog/science/peri-implant-soft-tissue-barrier/>

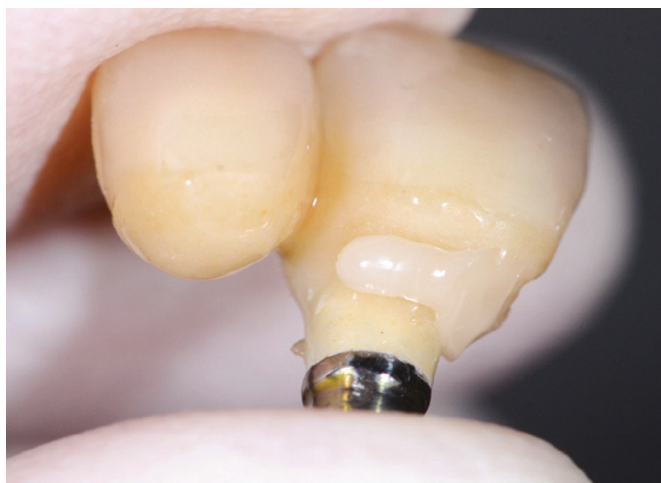Selon Stephan Duffort, « *le profil de la couronne prothétique influence non seulement l'acquisition mais aussi le maintien dans le temps de la morphologie muco-gingivale autour de la couronne. L'utilisation dynamique de la couronne provisoire permet d'améliorer ce profil gingival* »⁶². En effet, le profil d'émergence peut être facilement travaillé et retouché sur la prothèse transitoire par ajouts ou retraits successifs de résine. Un polissage précis doit être mis en œuvre. En effet l'absence de finition peut entraîner une rétention de plaque au niveau de la prothèse, ce qui entraînerait par la suite une irritation des tissus environnants⁶³. Il s'agit donc d'une méthode non chirurgicale permettant de réorganiser les tissus mous autour de l'implant. Les contours de la prothèse transitoire sont modifiés idéalement pour préparer au mieux l'enveloppe

⁶² Stephan Duffort, « *Gestion du profil d'émergence en implantologie* », Rev Odont Stomat 2011 ;40 :117-129

⁶³ AMAZALAG G., IRURZUN J-P., « *Principes et buts de la prothèse de transition lors du traitement implantaire* », Rev. Odonto somatol, 1996

transmuqueuse et assurer une reproduction fidèle des tissus de soutien. C'est la « *manipulation prothétique des tissus mous* ». ⁶¹.

Figure 42 : *Modification du profil d'émergence par adjonction de résine composite*



Source : Thierry Degorce, Guillaume Gardon-Mollard. Aménagement prothétique péri-implantaire de la zone esthétique. L'information Dentaire n°32-25 Sept 2019 (p118-136)

Figure 43 : *Modification du profil d'émergence par retrait de résine à l'aide d'une fraise*

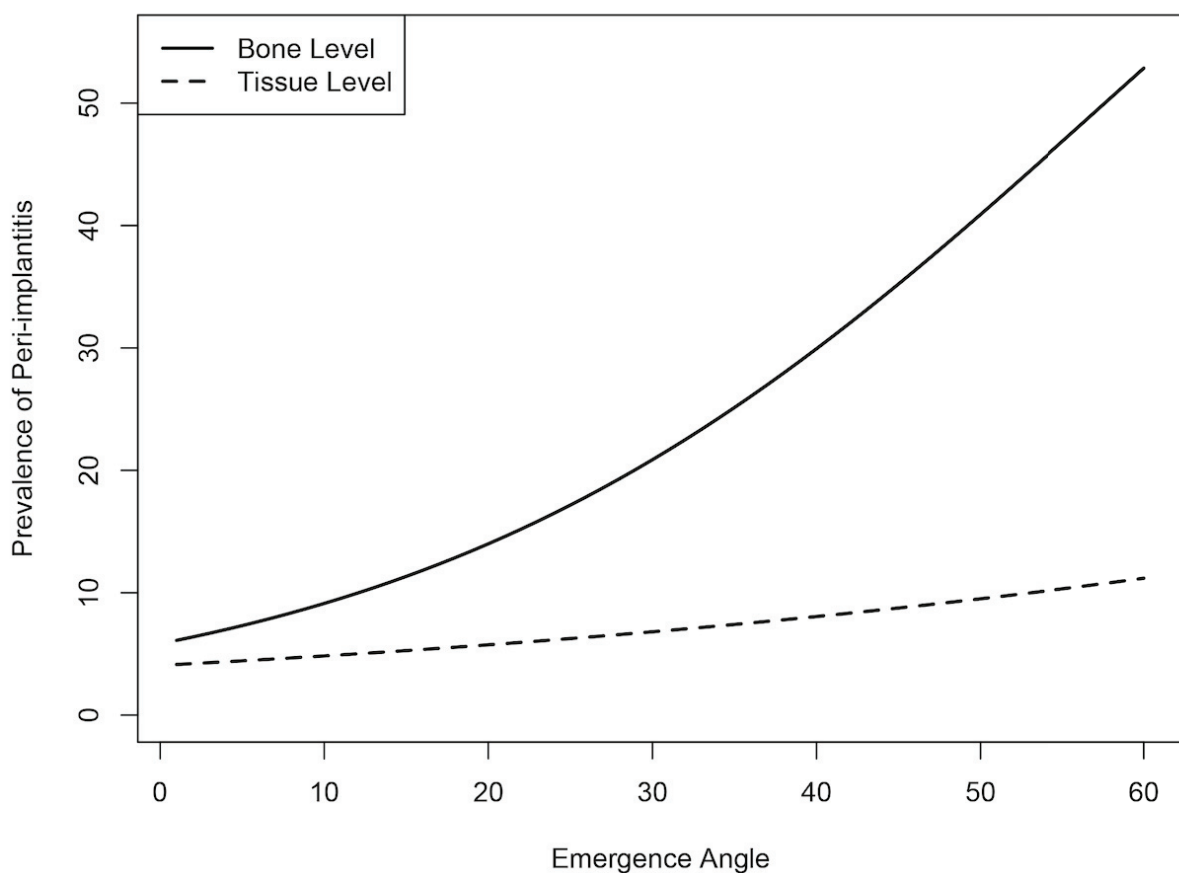


Source : WITTNEBEN J-G, WEBER H-P, *Édentements étendus dans la zone esthétique Berlin*, Quintessence publishing ; 2012 : p.72

⁶¹ Son MK, Jang HS. "Gingival recontouring by provisional implant restoration for optimal emergence profile: report of two cases". J Periodontal Implant Sci. 2011

Afin de ne pas trop comprimer les tissus mous et permettre une hygiène correcte l'angle d'émergence doit être suffisamment fermé. Cependant, le profil d'émergence doit apporter un soutien adapté et assurer la régénération de la papille, en anticipant la position du point de contact proximal. En effet, à partir d'un profil d'émergence supérieur à 30°, le risque de développer une péri-implantite ou des récessions augmente significativement avec davantage de perte osseuse et plus d'apparition de poches péri-implantaires⁶⁴.

Figure 44 : Graphique de l'influence de l'angle d'émergence sur l'apparition de péri-implantite



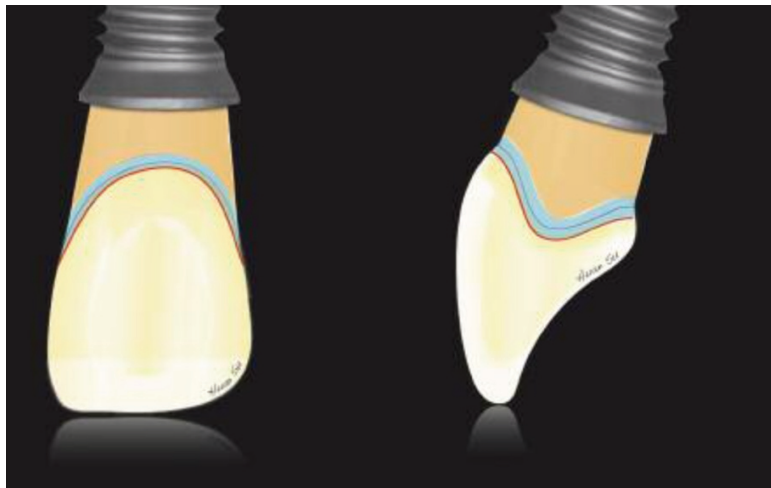
Source: KATAFUCHI et al., "Restoration contour is a risk indicator for peri-implantitis: a cross-sectional radiographic analysis", Journal of clinical periodontology 45 (2018)

⁶⁴ KATAFUCHI et al., "Restoration contour is a risk indicator for peri-implantitis: a cross-sectional radiographic analysis", Journal of clinical periodontology 45 (2018)

Huan Su et Collaborateurs⁶⁵ ont divisé le profil d'émergence de la prothèse implantaire en deux zones :

- **La zone critique** : située immédiatement apicalement à la gencive marginale, cette zone est très importante car elle permet de déterminer le zénith, le niveau marginal de la gencive ainsi que sur les tissus inter-proximaux. De ce fait, le design de cette zone est un réel challenge pour le praticien qui veut obtenir une morphologie et une architecture des tissus péri-implantaires adéquats à la future restauration et à l'esthétique.
- **La zone subcritique** : située apicalement à la zone critique pouvant être convexe ou concave.

Figure 45 : Gencive marginale en rouge, contour critique en bleu et contour subcritique en orange



Source: Su H, Gonzales-Martin O, Weisgold A, Lee E. "Considerations of implant abutment and crown contour: critical contour and subcritical contour". Int J Periodontics Restorative Dent. 2010

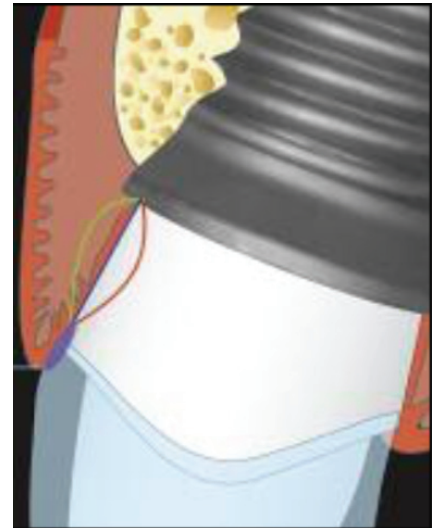
⁶⁵ Su Huan, Gonzales-Martin O, Weisgold A, Lee E. "Considerations of implant abutment and crown contour: critical contour and subcritical contour". Int J Periodontics Restorative Dent. 2010

Les modifications du contour subcritique peuvent influencer les tissus péri-implantaires dans une certaine mesure mais n'affecteront pas le niveau de la marge gingivale et la forme de la couronne.

Il en ressort ainsi deux formes d'émergence convexe et concave. Du fait de la moindre résistance à l'agression bactérienne et à la propagation de lésions de la muqueuse péri-implantaire, par rapport à la gencive (expliqué par les différences histologiques entre les deux tissus), il est nécessaire de conserver une certaine épaisseur de muqueuse péri-implantaire. La forme du profil d'émergence induite par la prothèse transitoire ne doit pas nuire à la bonne vascularisation des tissus péri-implantaires. Un profil trop concave peut être à l'origine d'une réduction de l'épaisseur de la muqueuse péri-implantaire et aboutir à une récession dommageable pour le résultat esthétique^{66 67}.

Ainsi, certains auteurs^{68 62} en ont conclu que, plus l'implant est enfoui, moins le profil d'émergence doit être concave, au risque de perturber et diminuer la vascularisation péri-implantaire. La forme du profil d'émergence découle donc d'une analyse clinique du cas, jonglant entre obligations biologiques et esthétiques.

Figure 46 : Les modifications du contour subcritique en vert et rouge



Source: Su H, Gonzales-Martin O, Weisgold A, Lee E. "Considerations of implant abutment and crown contour: critical contour and subcritical contour". Int J Periodontics Restorative Dent. 2010

⁶⁶ Davarpanah M, Szmukler-Moncler S, Molloy S. « Théorie et pratique de la mise en charge immédiate ». Paris: Quintessence International; 2007

⁶⁷ MOON I.S., BERGLUNDH T., ABRAHAMSSON I., LINDER E., LINDHE J. "The barrier between the keratinized mucosa and the dental implant: an experimental study in the dog". J Clin Period 1999

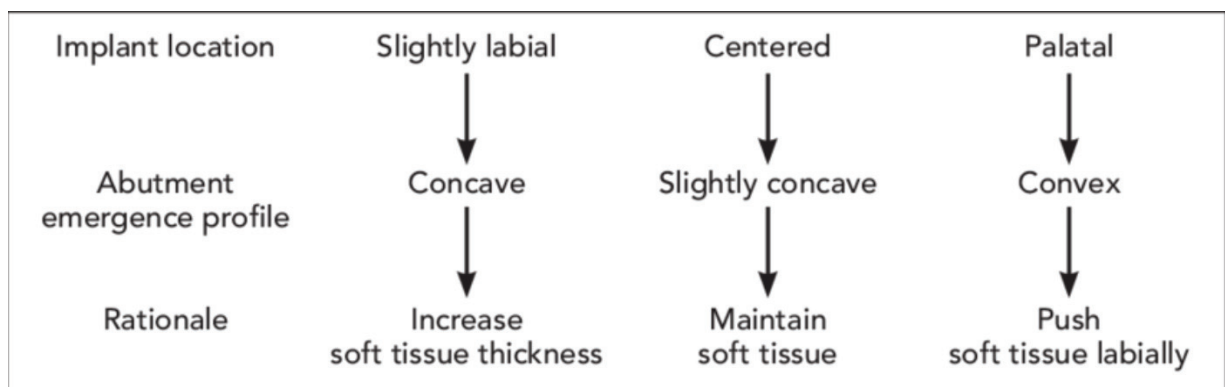
⁶⁸ Rompen E, Raepsaet N, Domken O, Touati B, Van Dooren E. "Soft tissue stability at the facial aspect of gingivally converging abutments in the esthetic zone: A pilot clinical study". J Prosthet Dent. 2007

⁶² Stephan Duffort, "Gestion du profil d'émergence en implantologie", Rev. Odont. Stomat. 2011

Une étude de Steigman⁶⁹ propose une guideline concernant la morphologie du profil d'émergence en fonction du positionnement de l'implant dans le sens vestibulo-lingual :

- Si l'implant est légèrement vestibulaire, le profil d'émergence devra être concave afin d'augmenter l'épaisseur du tissu gingival ;
- Si l'implant est centré, le profil d'émergence devra être légèrement concave pour maintenir le tissu gingival ;
- Si l'implant est palatin, le profil d'émergence devra être convexe afin de pousser vestibulairement les tissus gingivaux.

Figure 47 : Arbre décisionnel permettant de déterminer la morphologie du profil d'émergence en fonction du positionnement de l'implant



Source : Steigmann M, Monje A, Chan HL, Wang HL. "Emergence profile design based on implant position in the esthetic zone". Int J Periodontics Restorative Dent. 2014

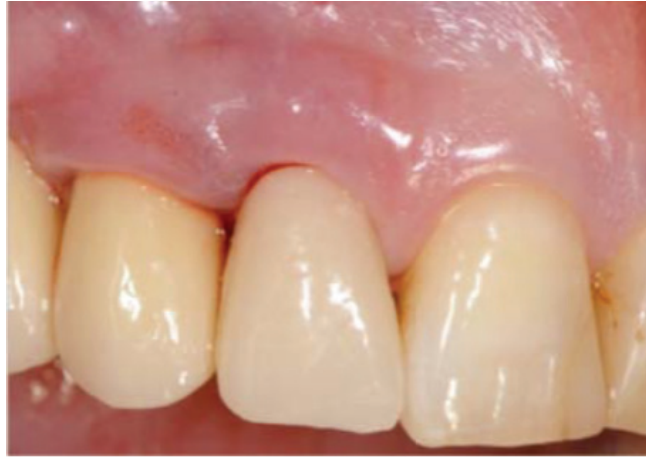Cas particulier du profil d'émergence de la prothèse transitoire immédiate : il est préférable de sous dimensionner légèrement la prothèse provisoire immédiate car, si le profil d'émergence est trop compressif, il sera à l'origine d'une migration apicale des tissus mous provoquant des récessions⁷⁰. Une fois l'implant ostéo-intégré et les tissus cicatrisés, la restauration provisoire pourra être modifiée afin d'obtenir le contour gingival souhaité⁷¹.

⁶⁹ Steigmann M, Monje A, Chan HL, Wang HL. "Emergence profile design based on implant position in the esthetic zone". Int J Periodontics Restorative Dent. 2014

⁷⁰ Saadoun AP, Touati B. "Soft tissue recession around implants: is it still unavoidable?" - Part I. Pract Proced Aesthet Dent. 2007 Jan-Feb

⁷¹ EUWE E. *Challenging esthetics*, Conférence Perspective Implantaire, 29 et 30 janvier 2010, Aix en Provence

Figure 48 : Mise en charge immédiate d'un implant, absence totale de compression de la couronne provisoire



Source : T. Taieb ; S. Amr ; T. Guérin. *Améliorations esthétiques des contours gingivaux lors des implantations immédiate unitaires : apport des couronnes provisoires*. EDP Sciences. Septembre 2013

IV. GESTION DES PAPILLES, POINTS DE CONTACT, EMBRASURES ET TROUS NOIRS

Les espaces interdentaires sont fermés par le feston des tissus formant les papilles. Ces dernières comblent les embrasures jusqu'au point de contact. Si la papille ne remplit pas totalement l'espace interdentaire, son absence peut devenir problématique, notamment du point de vue esthétique.

IV. 1. Le point de contact et embrasures

Lors de la réalisation de la prothèse transitoire, il est important de bien positionner les points de contact avec les dents contiguës. En effet, le positionnement du point de contact va guider la cicatrisation et la maturation des papilles ; c'est le phénomène de « *creeping papilla* »⁷².

La localisation des points de contact dépend des lignes de contours proximaux des dents. Ainsi :

- Le point de contact entre deux centrales forme une ligne verticale située au tiers incisif qui donne la stabilité de l'ensemble⁷³ ;
- Entre la centrale et la latérale, il se situe entre le tiers incisif et moyen
- Entre la latérale et la canine au niveau du tiers moyen.

L'embrasure gingivale commençant à l'extrémité apicale du point (ou ligne) de contact, abrite la papille. Elle laisse s'épanouir la papille sans pour autant faire apparaître des trous noirs.¹⁸

IV. 2. La papille en implantologie

La préservation de la papille est un défi important en implantologie. En effet, la perte de tissus durs, consécutives à l'avulsion des dents entraînent aussi une perte de tissus mous ; d'où l'intérêt d'anticiper cette dernière par les différentes techniques décrites dans la Partie 2 de cette étude.

Plusieurs classifications permettent au praticien d'anticiper le résultat esthétique final et d'adapter ses protocoles dans le but de préserver ou régénérer cette papille.

⁷² Kois JC. "Predictable single-tooth peri-implant esthetics: five diagnostic keys". Compend Contin Educ Dent Jamesburg NJ 1995. 2004

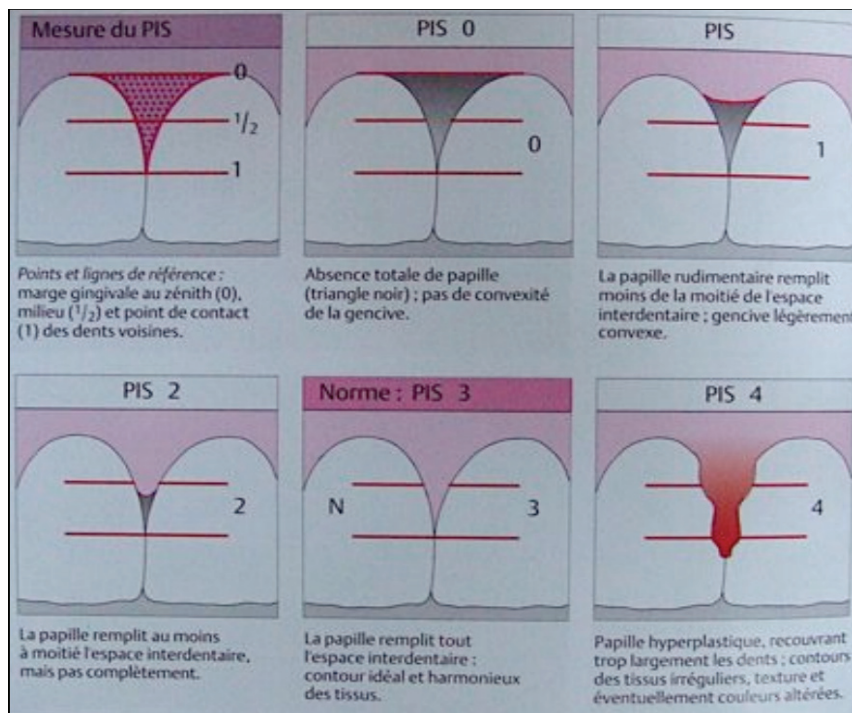
⁷³ RUFENACHT C.R., "Fundamentals of the esthetics", Quintessence Pub. 1990

¹⁸ Paris JC et Faucher. *Le guide esthétique*, Quintessence International 2004

- En 1997, Jemt ⁷⁴ propose une classification permettant d'évaluer la taille de la papille proximale d'une restauration implanto-portée : Le « *Papilla Index Score* » (PIS).

Classification de JENT : Papilla Index Score (PIS)
PIS 0 : absence totale de papille (grand « triangle noir »), pas de convexité de la gencive
PIS 1 : papille rudimentaire remplis moins de la moitié de l'espace interdentaire, avec une gencive légèrement convexe
PIS 2 : papille remplissant au moins la moitié de l'espace interdentaire mais pas totalement
PIS 3 : papille remplissant tout l'espace interdentaire, avec un contour idéal harmonieux des tissus = Norme
PIS 4 : papille hyperplasique recouvrant trop largement les dents, contours des tissus irréguliers, texture et éventuellement couleurs altérées.

Figure 49 : Classification de JENT - Papilla index score (PIS).



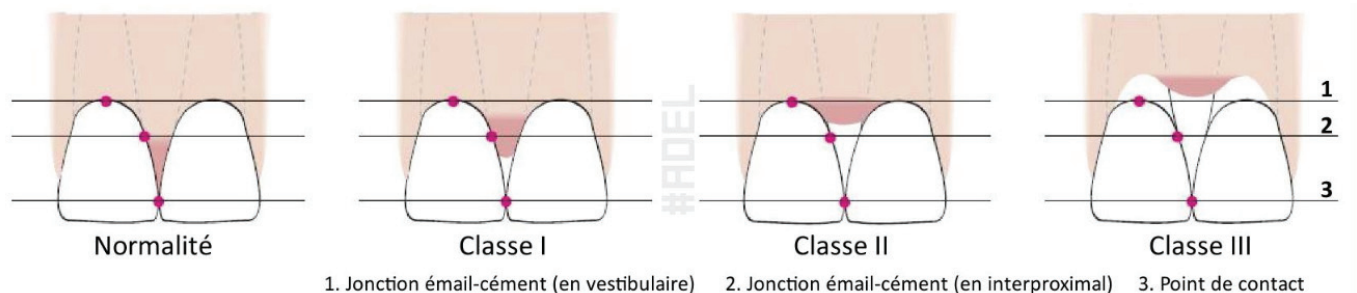
Source: Jemt T. Regeneration of gingival papillae after single-implant treatment. Int J Periodontics Restorative Dent. 1997

⁷⁴ Jemt T. Regeneration of gingival papillae after single-implant treatment. Int J Periodontics Restorative Dent. 1997

- En 1998, Nordland et Tarnow^{75 76} théorisent une classification pour caractériser la perte de la hauteur papillaire. Cette classification utilise comme point de référence le point de contact et la JEC (jonction email cément).

Classification de NORDLAND et TARNOW
Classe I : le sommet de la papille se situe entre le point de contact et le point le plus coronaire de la JEC sur la face proximale
Classe II : le sommet de la papille se situe au niveau du point le plus coronaire de la JEC ou entre celui-ci et le point le plus apical de cette jonction sur la face vestibulaire
Classe III : le sommet de la paille se situe au niveau de la JEC vestibulaire ou apicalement
Classe IV : Absence de papille

Figure 50 : Classification de TARNOW et NORDLAND



Source : Dipika K Mitra et al. Preservation of gingival papilla. IJRID Volume 4 Issue 6 Nov.-Dec2014

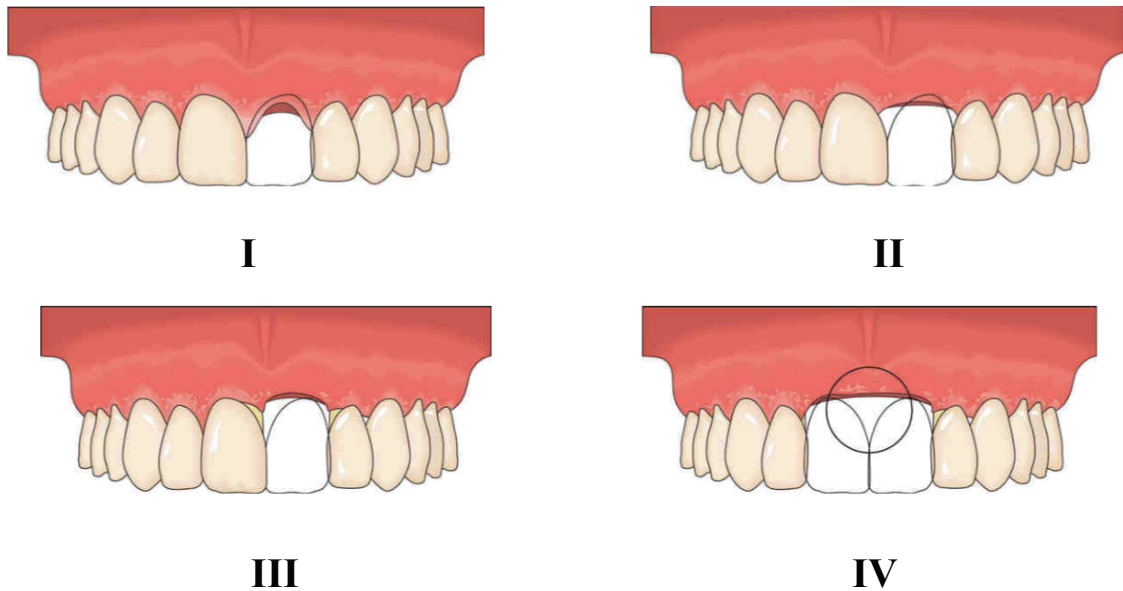
⁷⁵ Nordland WP, Tarnow DP. "A classification system for loss of papillary height". J Periodontol. 1998

⁷⁶ TARNOW D, ELIAN N, FLETCHER P et coll. "Vertical distance from the crest of bone to the height of the interproximal papilla between adjacent implants". J Periodontol. 2003

- En 2001, Ericsson et Palacci⁷⁷ établissent une classification basée sur les volumes des tissus mous et durs, dans les sens vertical et horizontal.

Classification de ERICSSON et PALACCI	
<u>SENS VERTICAL</u>	<u>SENS HORIZONTAL</u>
<u>Classe I</u> : papille intacte ou légèrement réduite	<u>Classe A</u> : tissu vestibulaire intact ou légèrement réduit
<u>Classe II</u> : diminution modérée de la papille	<u>Classe B</u> : perte tissulaire limitée
<u>Classe III</u> : diminution importante de la papille	<u>Classe C</u> : perte tissulaire sévère
<u>Classe IV</u> : absence de papille	<u>Classe D</u> : perte extrême, souvent associée à une quantité limitée de muqueuse attachée.

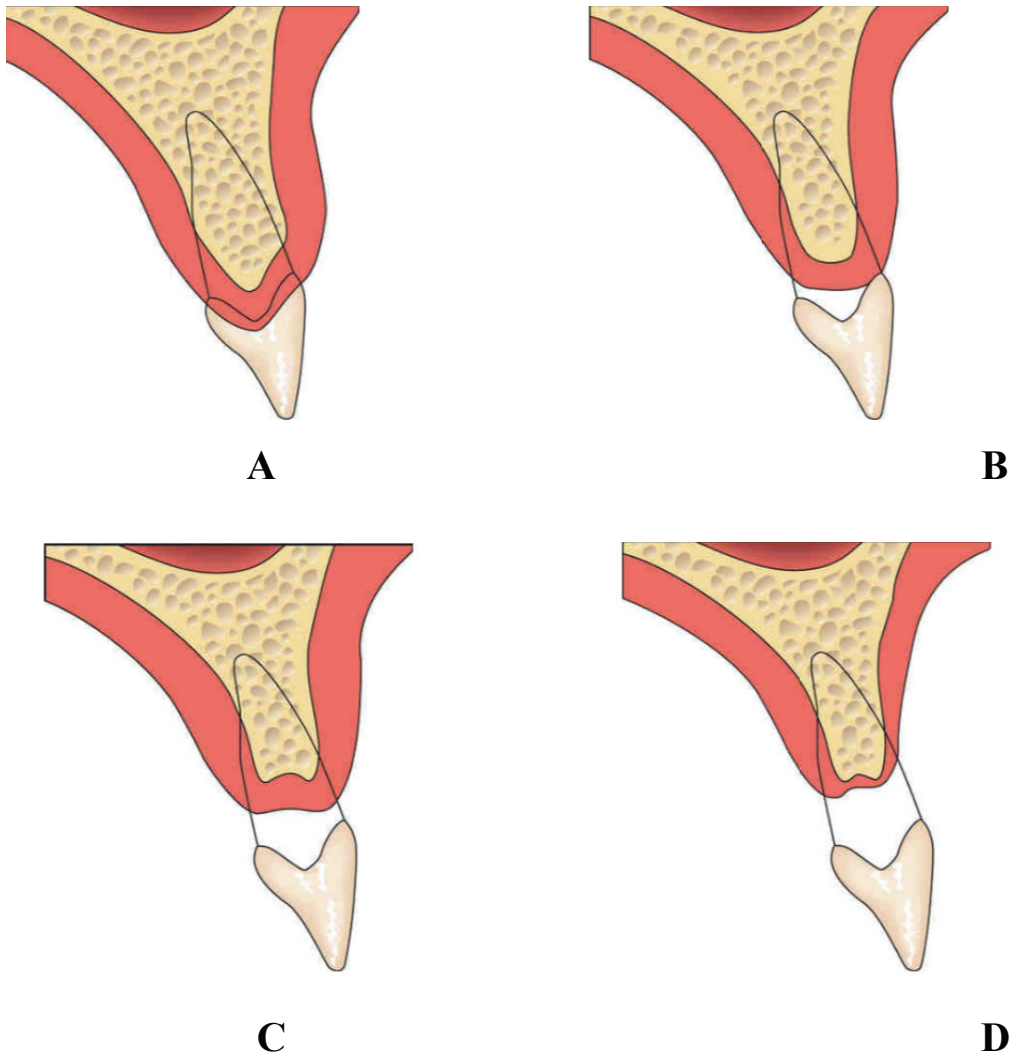
Figure 51 : Classification de PALACCI et ERICSSON (sens vertical)



Source : PALACCI P et ERICSSON I. « Anterior maxilla classification ». In: PALACCI P et ERICSSON I, eds. Esthetic implant dentistry: Soft and hard tissue management. Chicago: Quintessence, 2001

⁷⁷ PALACCI P et ERICSSON I. « Anterior maxilla classification ». In: PALACCI P et ERICSSON I, eds. Esthetic implant dentistry: Soft and hard tissue management. Chicago: Quintessence, 2001:89–100.

Figure 52 : Classification de PALACCI et ERICSSON (sens horizontal)



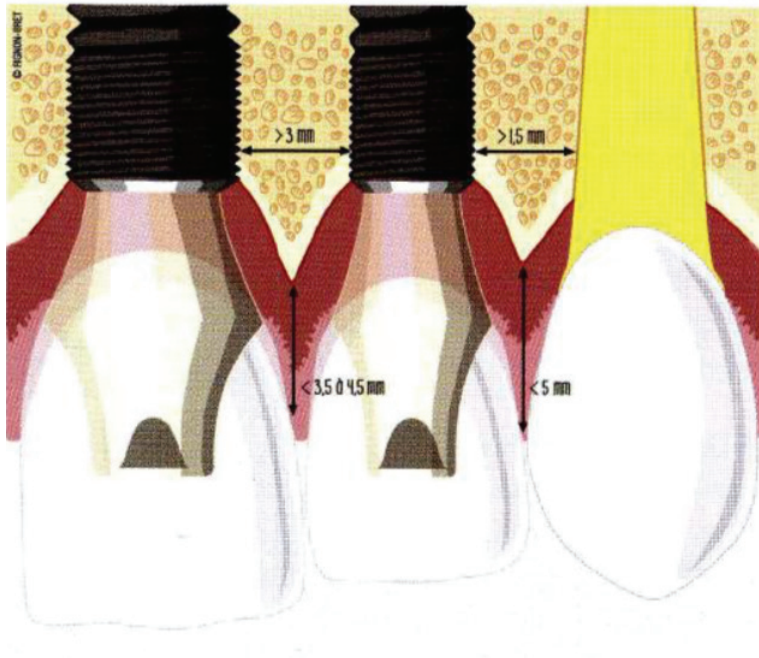
Source : PALACCI P et ERICSSON I. « Anterior maxilla classification ». In: PALACCI P et ERICSSON I, eds. Esthetic implant dentistry: Soft and hard tissue management. Chicago: Quintessence, 2001

Toutes ces classifications permettent au praticien d'adapter sa technique en fonction du cas clinique afin d'optimiser le positionnement tridimensionnel, l'angulation, l'enfouissement et le diamètre des implants ainsi que les techniques chirurgicales d'addition de tissus durs et mous et enfin la gestion prothétique des tissus mous. En effet, d'après Tarnow⁷⁶, la présence de papilles autour des implants dépend du rapport entre les septas osseuses et le point de contact proximal.

⁷⁶ TARNOW D, ELIAN N, FLETCHER P et coll. "Vertical distance from the crest of bone to the height of the interproximal papilla between adjacent implants". J Periodontol. 2003

- La distance verticale entre le point de contact proximal et le septum osseux, entre les implants, doit être inférieure à 3,5 ou 4,5 mm ;
- La distance verticale entre le point de contact proximal et le niveau osseux de la dent adjacente à l'implant, doit être inférieure à 5mm ;
- La distance horizontale (espace proximal) entre l'implant et la dent adjacente doit être supérieure à 1,5 mm ;
- La distance horizontale (espace proximal) entre deux implants doit être supérieure à 3 mm.

Figure 53 : Positionnement idéal du point de contact de la restauration implanto-portée

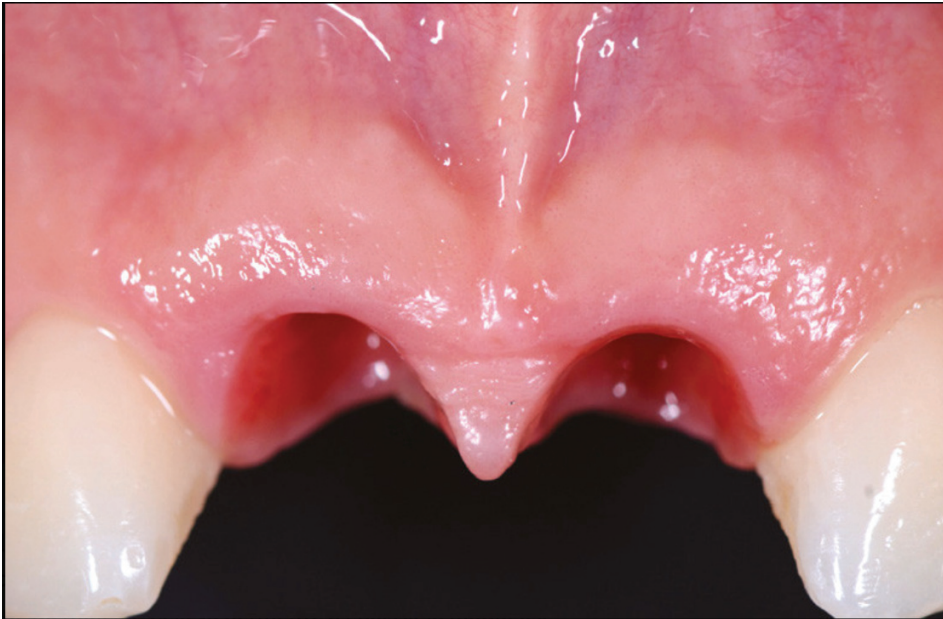


Source : RICHELME J, RIGNON-BRET C, ETIENNE O, BONNET F, FAUCHER A, PARIS J, « La temporisation et les empreintes en implantologie » ; Paris : Quintessence international ; 2014

IV. 3. Gestion prothétique du volume tissulaire proximal

La prothèse transitoire est primordiale afin de préserver de la papille en implantologie. La papille est guidée par les contours proximaux et les points de contact de cette dernière.

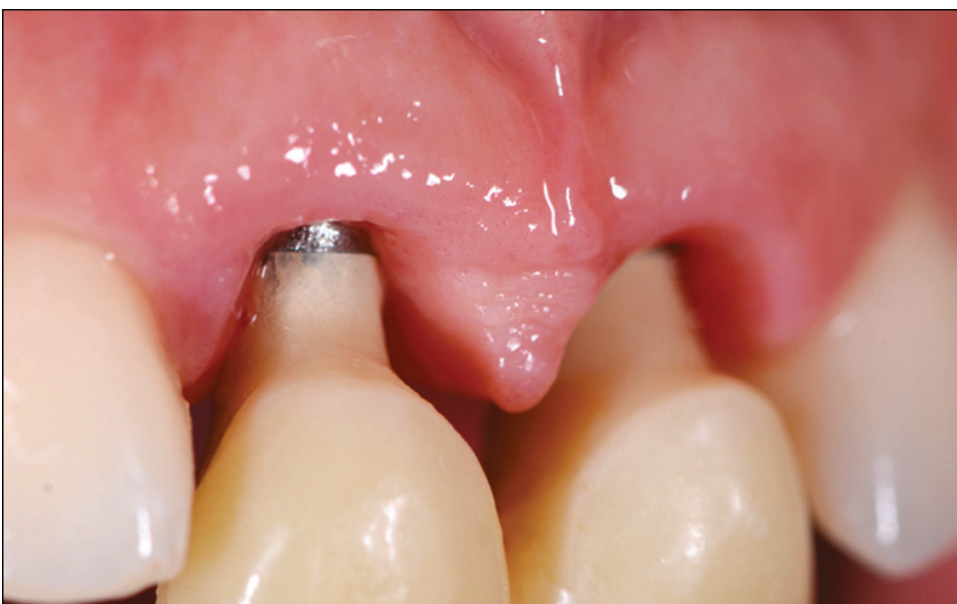Figure 54 : *Papille interdentaire formé par la prothèse provisoire*



Source : Thierry Degorce, Guillaume Gardon-Mollard. Aménagement prothétique péri-implantaire de la zone esthétique. L'information Dentaire n°32-25 Sept 2019 (p118-136)

A l'identique du profil d'émergence, un profil trop concave n'assure pas le soutien de la papille et provoque un affaissement. De même qu'un profil trop convexe sera à l'origine d'une nécrose due à la compression de la papille. De ce fait, il est important de trouver un équilibre.

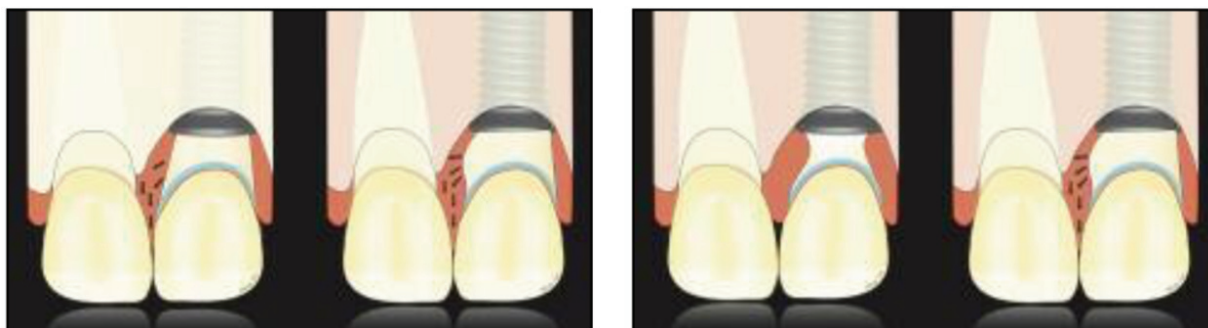
Figure 55 : *Dépose des couronnes laissant apercevoir une forme anatomique idéale induite par la prothèse provisoire*



Source : Thierry Degorce, Guillaume Gardon-Mollard. Aménagement prothétique péri-implantaire de la zone esthétique. L'information Dentaire n°32-25 Sept 2019 (p118-136)

Dans l'idéal, on décrit une zone proximale droite avec un angle de 45⁷⁸. Cependant, on pourra jouer sur la convexité de cette zone afin d'assurer un soutien au niveau de la papille. Huan⁶⁵ décrit dans son article qu'une modification de la zone critique ou subcritique en augmentant la convexité de la prothèse transitoire, peut être à l'origine d'un gain en hauteur de 0,5 à 1,0 mm de la papille interdentaire. En pratique, on modifiera uniquement le contour subcritique afin d'éviter de donner une forme trop carrée à la restauration.

Figure 56 : *Modification des zones critique et subcritique du profil d'émergence et incidence sur la papille interdentaire*



Source: Su H, Gonzales-Martin O, Weisgold A, Lee E. "Considerations of implant abutment and crown contour: critical contour and subcritical contour". Int J Periodontics Restorative Dent. 2010

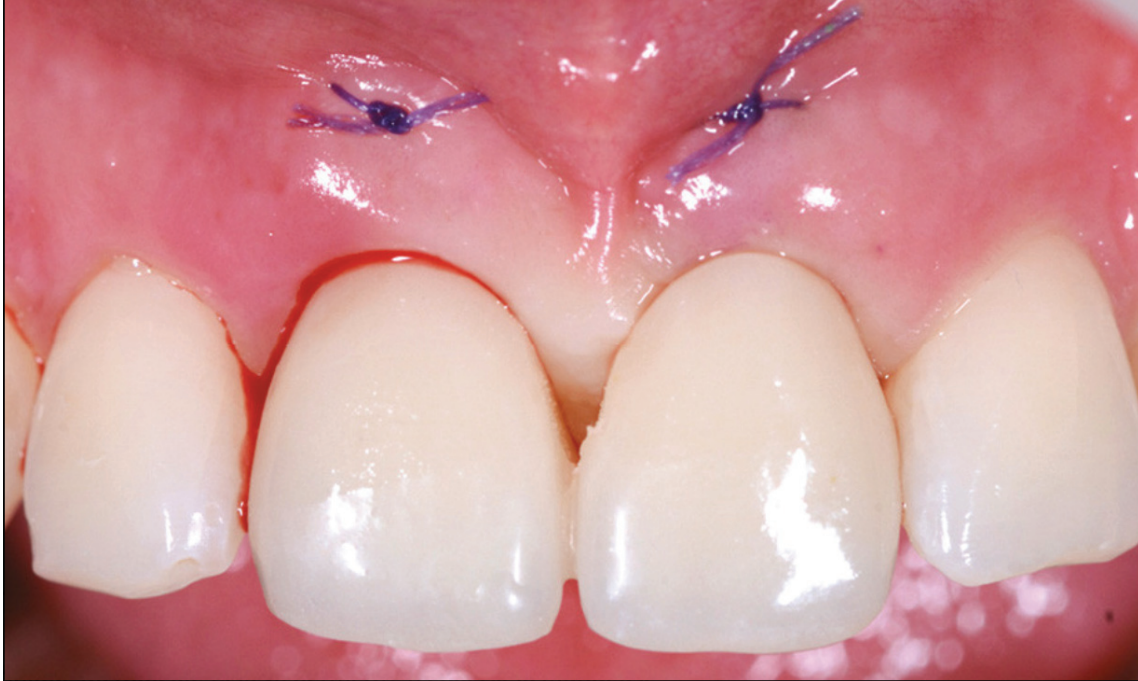Lorsque la prothèse est mise en place, seul le sommet de la papille doit apparaître légèrement blanchi et non toute la zone environnante⁷⁹.

⁷⁸ Inglese S. Aesthetic Dental strategies. Art, science and technology. Quintessence Pub, Italy, 2015, 293p.

⁶⁵ Su Huan, Gonzales-Martin O, Weisgold A, Lee E. "Considerations of implant abutment and crown contour: critical contour and subcritical contour". Int J Periodontics Restorative Dent. 2010

⁷⁹ Thierry Degorce, Guillaume Gardon-Mollard « Aménagement prothétique péri-implantaire de la zone esthétique », L'Information Dentaire n°32 - 25 septembre 2019 (page 118-136)

Figure 57 : Mise en place de la prothèse transitoire, seul le sommet de la papille est blanchi dû à la compression



Source : Thierry Degorce, Guillaume Gardon-Mollard. Aménagement prothétique péri-implantaire de la zone esthétique. L'information Dentaire n°32-25 Sept 2019 (p118-136)

Toujours dans une optique de biomimétisme, il est important d'observer la forme et le profil des dents adjacentes et de l'appliquer à la prothèse provisoire afin d'obtenir une harmonie dans le soutien des tissus.

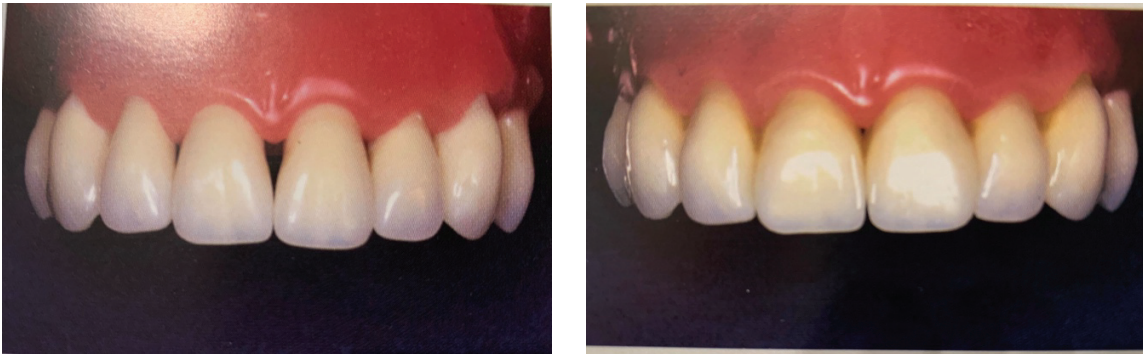Dans le cas de trous noirs, certains artifices prothétiques peuvent être mis en place afin d'atténuer la zone disgracieuse¹⁸ :

- Augmenter la sensation de profondeur en utilisant des colorants au niveau des collets et de l'espace interdentaire ;
- Comblent les embrasures par les faces palatines, évitant ainsi de donner un aspect trop large de la face vestibulaire ;
- Créer un léger chevauchement des faces distales des centrales sur les latérales ;
- Gonfler les faces distales ;

¹⁸ Paris JC et Faucher. Le guide esthétique – Quintessence International 2004

- Travailler les lignes de transition permettant de détourner l'œil sur les lignes brillantes et modifier la perception visuelle ;
- Abaisser le point de contact interdentaire.

Figure 58 : Exemple sur un modèle artificiel de l'ensemble des artifices pouvant être utilisés afin de masquer les trous noirs



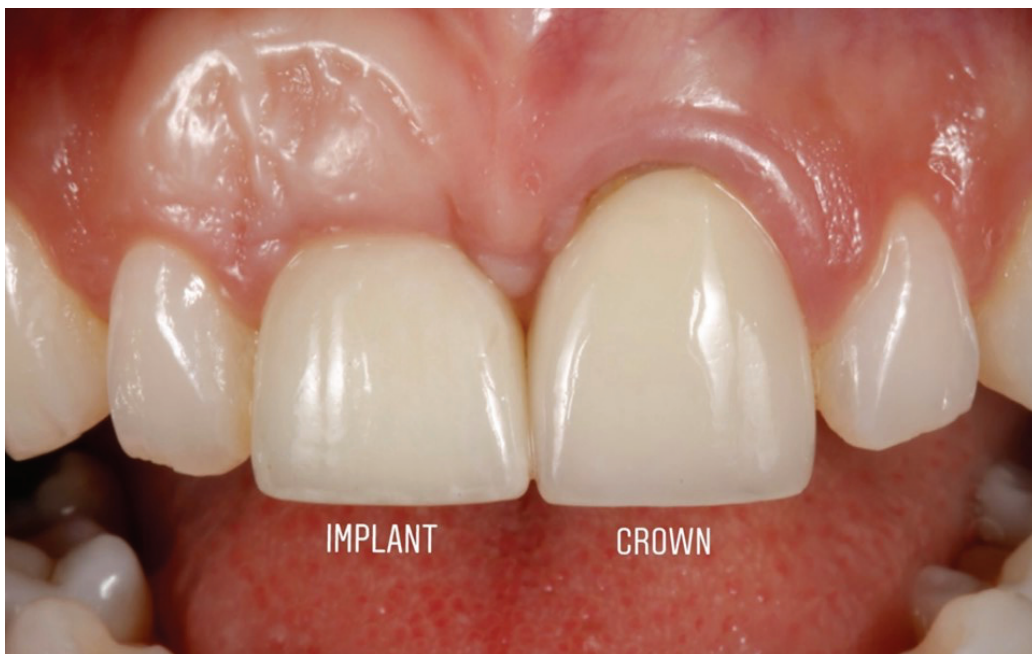Source : Paris JC et Faucher. Le guide esthétique. Quintessence International 2004

D'autres artifices non prothétiques peuvent être réalisés mais ne sont pas stables ni reproductibles sur le long terme : injection d'acide hyaluronique, cellules souches (I-PRF), etc.

V. ALIGNEMENT DES FORMES ET DES COLLETS

En secteur esthétique, une harmonie architecturale gingivale est constamment recherchée, tant au niveau de la forme que de la ligne des collets. Les collerettes gingivales des incisives latérales et des canines peuvent présenter une légère anomalie. Cependant, celles des incisives centrales se doivent d'être parfaitement symétriques. Tout défaut sera d'autant plus visible s'il touche les deux incisives centrales, portant un préjudice esthétique important en cas de sourire gingival¹⁸.

Figure 59 : *Asymétrie dans l'alignement et la forme des collets sur les incisives centrales à l'origine d'un préjudice esthétique important*



Source : Dr Goth Siu

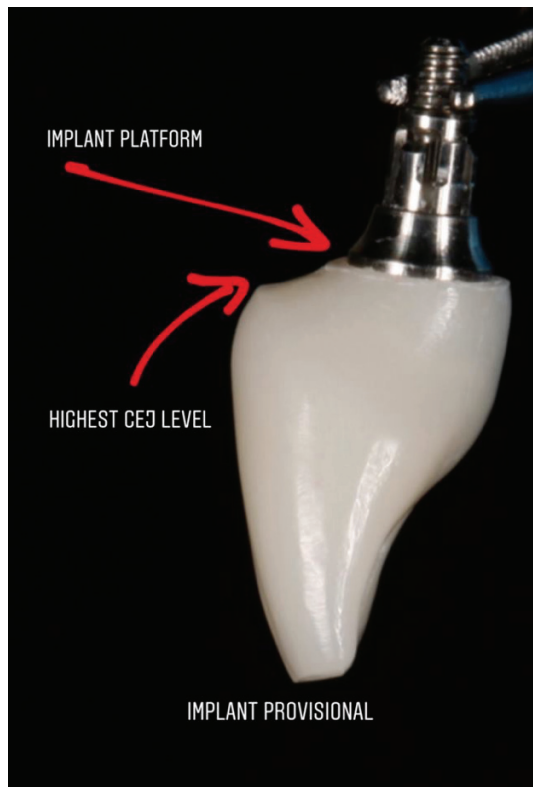
Gestion prothétique :

La forme concave de la restauration provisoire en vestibulaire permet de maintenir le tissu et de le stabiliser afin d'obtenir une épaisseur maximale et d'optimiser l'esthétique. Le profil concave

¹⁸ Paris JC et Faucher. Le guide esthétique – Quintessence International 2004

vestibulaire a donc pour effet d'éviter les récessions. Cette concavité sera d'autant plus marquée que l'implant est positionné en palatin⁶⁹.

Figure 60 : Modification du contour de la restauration provisoire permettant de modifier le positionnement du rebord gingival



Source : Dr Goth Siu

Toujours d'après l'étude de Huan⁶⁵ et d'autres revues de la littérature, c'est la zone critique qui déterminera le niveau gingival ainsi que le niveau de la gencive marginale. Ainsi, il sera intéressant de modifier la zone critique afin de positionner habilement le zénith en fonction de la dent.

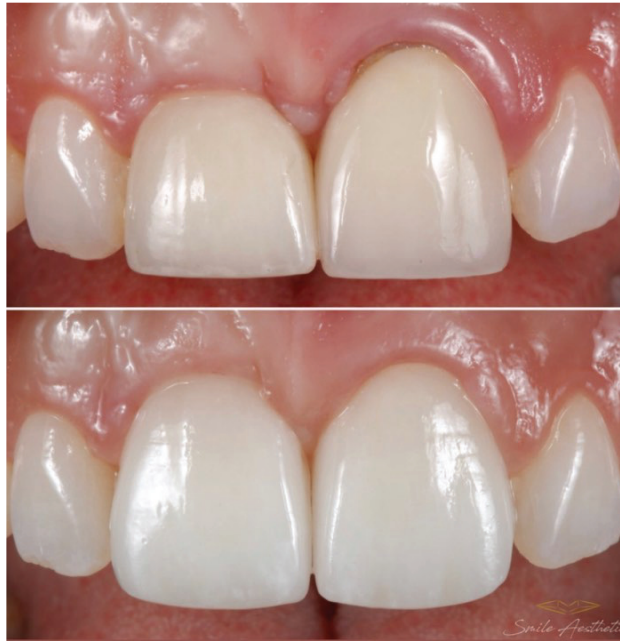Le praticien pourra le positionner en mesial/distal ou l'apicaliser en augmentant le contour critique facialement (vestibulairement).

⁶⁹ Steigmann M, Monje A, Chan HL, Wang HL. "Emergence profile design based on implant position in the esthetic zone". Int J Periodontics Restorative Dent. 2014

⁶⁵ Su Huan, Gonzales-Martin O, Weisgold A, Lee E. "Considerations of implant abutment and crown contour: critical contour and subcritical contour". Int J Periodontics Restorative Dent. 2010

Bien que le contour subcritique vestibulaire a peu ou pas d'influence sur le zénith gingival, il est important de ne pas l'exagérer. En effet, cela peut engendrer un œdème, voire une récession gingivale.

Figure 61 : Résultat à 9 mois



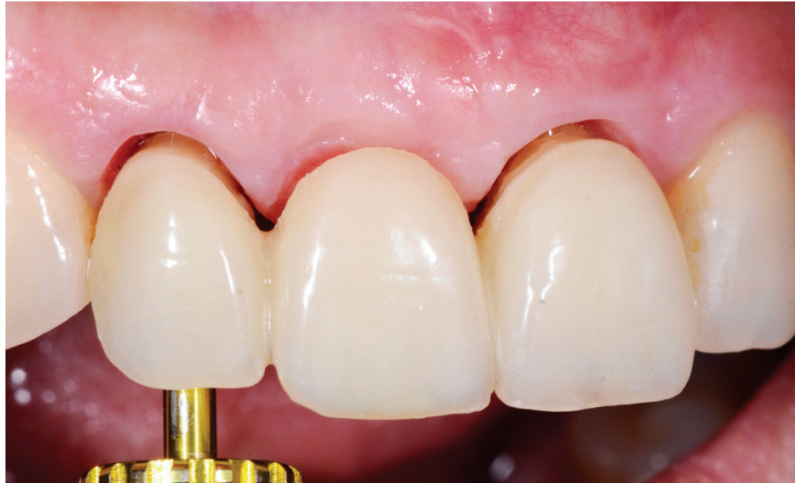Source : Dr Goth Siu

Cas particulier de la prothèse plurale : gestion des pontiques

Dans le cas d'édentement plural en secteur antérieur, le défi est double : en plus de restaurer le profil d'émergence des dents piliers, il est nécessaire de gérer celui des pontiques. Dans ce cadre, l'utilisation de la prothèse transitoire est indispensable, pour modeler les tissus mous de la crête édentée progressivement et ainsi donner l'illusion que le pontique de bridge est confondu avec une dent. Il faudra créer une dépression pour loger la base de l'élément interdentaire.⁸⁰

⁸⁰ Raigrodski AJ, Schwedhelm ER, Chen YW. "A simplified technique for recording an implant-supported ovate pontic site in the esthetic zone". J Prosthet Dent. 2014

Figure 62 : Dépose de la prothèse plurale transitoire à la fin de la maturation gingivale avant de prendre l’empreinte



Source : Thierry Degorce, Guillaume Gardon-Mollard. Aménagement prothétique péri-implantaire de la zone esthétique. L’information Dentaire n°32-25 Sept 2019 (p118-136)

Afin de pouvoir modeler cette zone, il est nécessaire d’avoir une quantité de gencive suffisante dans les trois plans de l’espace, ce qui peut être compliqué après une extraction, d’où l’intérêt d’aménager les tissus préalablement⁸¹. Cet artifice peut être réalisé grâce à la technique décrite et développée par Abrams : « *Ovate pontic* »⁸².

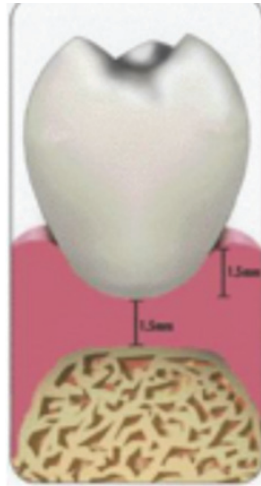
Le pontique du bridge provisoire a une forme convexe dans tous les plans de l’espace (forme d’œuf). La partie la plus apicale de l’*ovate pontic* est généralement située à 1-2 mm en dessous du niveau de la crête, tout en étant au minimum à 1,5 mm du niveau osseux sous-jacent⁸³. Le pontique du bridge transitoire doit être compressif afin de créer cette illusion que l’intermédiaire de bridge émerge de la gencive comme une dent naturelle, tout en formant une gencive marginale libre et laissant s’épanouir la papille interdentaire.

⁸¹ Kois JC. “*The restorative-periodontal interface: biological parameters*”. Periodontol 2000, 1996

⁸² Abrams I. “*Augmentation of the deformed residual edentulous ridge for fixed prosthesis*”. Compend Contin Educ Gen Den 1980

⁸³ Dylina TJ. “*Contour determination for Ovate Pontics*”. J Prosthet Dent. 1999

Figure 63 : Morphologie idéale de l'ovate pontic en rapport avec les structures anatomiques avoisinantes



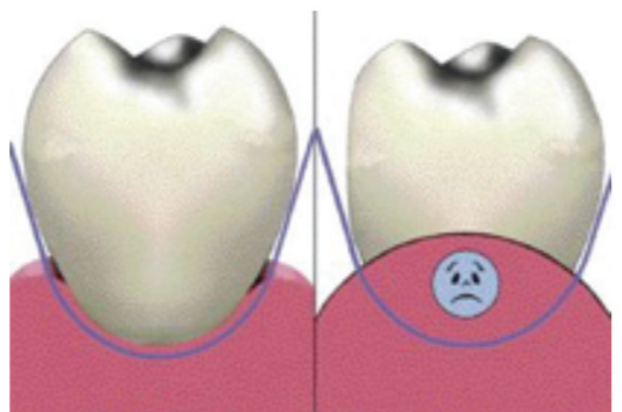
Source: Dylina TJ. "Contour determination for Ovate Pontics". J Prosthet Dent. 1999

Afin de maintenir les papilles, il est important de respecter les normes prothétiques qui sont similaires à celles pour une prothèse unitaire :

- Dégager les embrasures ;
- Maintenir une distance de 5 mm avec le niveau osseux pour assurer la santé papillaire.

L'utilisation du concept *ovate pontic* est un atout pour le maintien de l'hygiène du patient : contrairement du pontique en « selles », l'*ovate pontic* permet d'éviter les tassements alimentaires et facilite le passage du fil et des brossettes interdentaires, limitant l'inflammation gingivale indispensable à la survie des implants. En plus de restaurer l'environnement esthétique, l'*ovate pontic* empêche le passage d'air et de salive nécessaire à la fonction et la phonation.

Figure 64 : Différence entre un pontic en selle et un ovate pontic

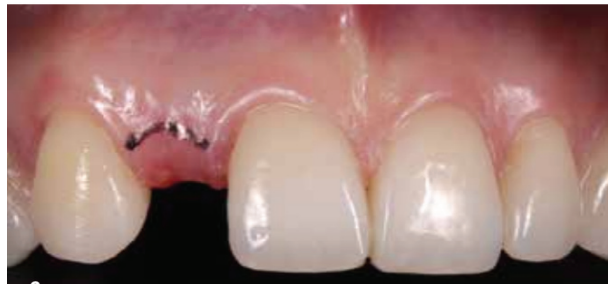

Source: Dylina TJ. "Contour determination for Ovate Pontics". J Prosthet Dent. 1999

Plusieurs cas peuvent être envisagés^{18 84}:

- Extraction et mise en place du bridge temporaire immédiat : la communication avec le prothésiste est primordiale car le praticien va demander au prothésiste d'apicaliser de 2mm le pontique de l'intermédiaire de bridge en suivant une forme ovoïde, en dessous du collet clinique de la dent avant l'extraction.
- Utilisation du bridge temporaire comme guide de cicatrisation après une augmentation des tissus mous ou durs : comme pour le premier cas, le praticien demandera au prothésiste d'apicaliser de 2 mm en dessous du collet clinique idéal, tout en positionnant correctement la dent.
- Lorsque la crête édentée n'est pas résorbée, il sera nécessaire de la préparer, pour permettre l'insertion du bridge. Il est possible d'utiliser une fraise boule diamantée, un laser, un bistouri électrique, pour créer une dépression jusqu'à l'insertion complète du bridge sans être trop compressif⁸⁵.

Figure 65 : Positionnement de la limite cervicale du futur collet prothétique en alignement avec le collet controlatéral



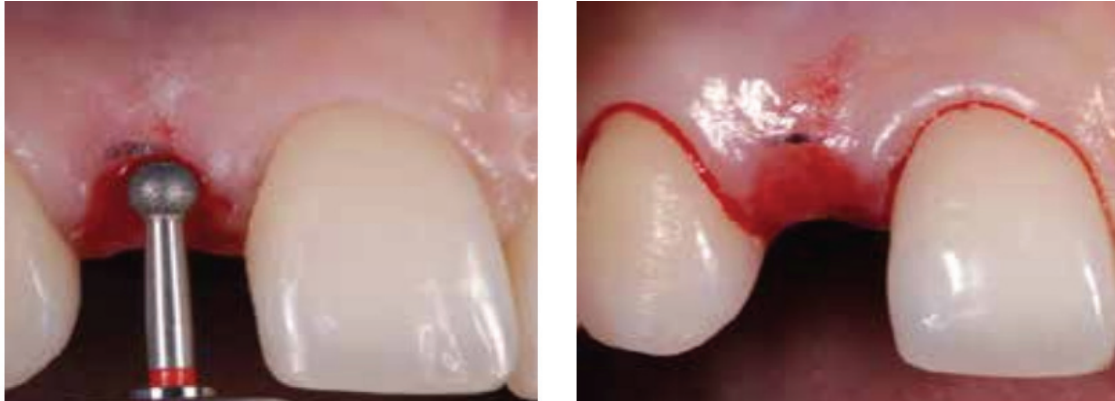Source : Gil Tirlet, Pierre Attal. « Les bridges collés cantilever en vitrocéramique renforcée au disilicate de lithium : Raisons du choix et mise en œuvre clinique ». Réalités Cliniques 2015. Vol.26, n°1: pp35-36

¹⁸ Paris JC et Faucher – Le guide esthétique, Quintessence International 2004

⁸⁴ Walter Luckerath “Modern procedure for the creation of an ovate pontic: A new minimally invasive surgical prosthetic protocol”. Italian journal of dental medicine Vol ½-2016

⁸⁵ Gil Tirlet, Pierre Attal. « Les bridges collés cantilever en vitrocéramique renforcée au disilicate de lithium : Raisons du choix et mise en œuvre clinique ». Réalités Cliniques 2015. Vol.26, n°1: p35-36

Figure 66 : L'utilisation d'une fraise boule diamantée (diamètre 016 ou 023) bague rouge permet le pelage du sommet de la crête afin de réaliser « l'ovalisation ».



Source : Gil Tirlet, Pierre Attal. « Les bridges collés cantilever en vitrocéramique renforcée au disilicate de lithium : Raisons du choix et mise en œuvre clinique ». Réalités Cliniques 2015. Vol.26,n°1 :pp35-36

La maturation tissulaire :

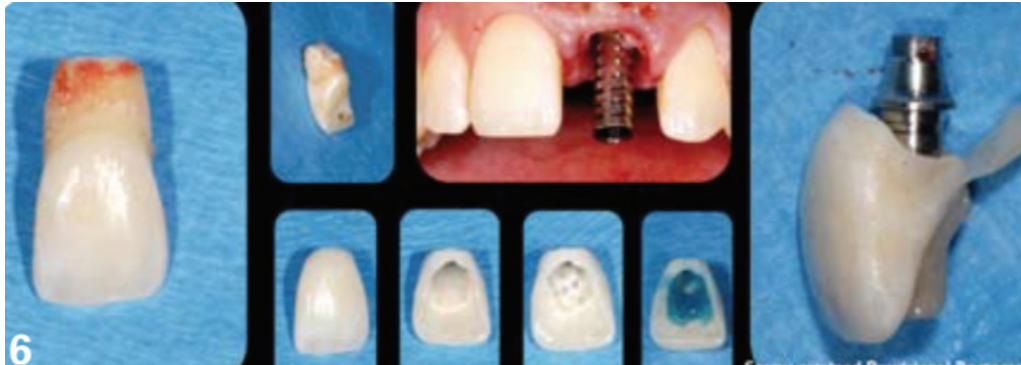L'esthétique des tissus mous péri-implantaire peut être modifiée et améliorée grâce au maniement habile de la prothèse transitoire. Dans les cas où la position de l'implant est idéale, la modification du contour critique et subcritique peut optimiser le résultat clinique en créant un meilleur profil des tissus mous.

Cependant, la maturation tissulaire est longue : on estime entre 3 et 12 mois le temps nécessaire pour passer à la prothèse définitive. Des différents jeux de prothèses transitoires peuvent aussi être utilisés durant cette période.

Protocole simple de réalisation d'une prothèse transitoire unitaire au fauteuil après la chirurgie :

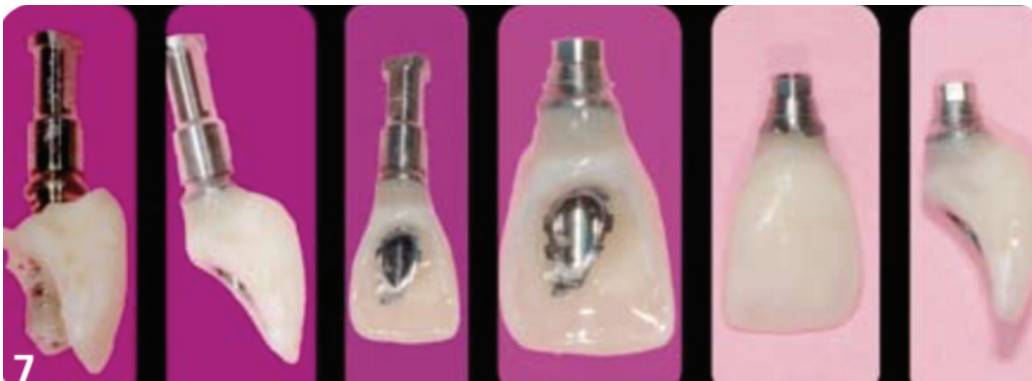1. Une fois l'implant positionné, le pilier provisoire est mis en place dans le cas d'une couronne provisoire vissée. Le pilier devra systématiquement être un pilier anti rotationnel (Fig. 67).
2. Essayage de la couronne provisoire qui sera évidée, permettant le passage du pilier.
3. Pour la restauration provisoire, on pourra utiliser la couronne de la dent extraite si cette dernière est en bon état, un moule ion ou bien réaliser un iso moulage.
4. La couronne provisoire positionnée parfaitement sur le pilier, on rebasera cette dernière à la résine acrylique. Il est possible de déposer une feuille de digue autour du pilier afin d'éviter à la résine de fuser apicalement dans l'alvéole.
5. Une fois la résine durcie, on devisse l'ensemble puis on visse le pilier sur l'analogue implantaire.
6. Cette étape consiste à élaborer le profil d'émergence de la future restauration à l'aide de composite fluide en se guidant de la limite du pilier (Fig. 68).
7. La prothèse provisoire est repositionnée dans la cavité buccale pour affiner l'occlusion. Il est important, lors de la mise en charge immédiate, d'éliminer tous les contacts en statique et dynamique avec l'antagoniste.
8. La couronne est de nouveau déposée afin d'être parfaitement polie en occlusale, mais aussi au niveau du profil d'émergence pour faciliter la cicatrisation.
9. Une fois polie, la couronne peut être replacée en bouche. Le puit d'accès sera obturé par du téflon et du composite.

Figure 67 : Pose d'un pilier provisoire anti rotationnel transvissé et solidarisation intra-orale de la couronne évidée du patient.



Source : Franck Bonnet. L'extraction implantation temporisation immédiate unitaire, L'information dentaire n°12. 23 mars 2011

Figure 68 : Réalisation d'un profil d'émergence idéal à l'aide de composite fluide et Polissage



Source : Franck Bonnet. L'extraction implantation temporisation immédiate unitaire, L'information dentaire n°12. 23 mars 2011

VI. TRANSFERT AU PROTHÉSISTE

VI. 1. Empreinte

En implantologie, il existe une multitude de techniques pour réaliser l'empreinte. On parle d'un transfert d'informations permettant le positionnement de l'implant sur le modèle de travail. Cependant, dans le cas d'une restauration en secteur esthétique, la position des tissus mous doit être aussi enregistrée.

La technique peut différer selon la situation, le nombre d'implant, la hauteur disponible et le type de temporisation ayant été effectuée.

VI. 1. 1. Empreinte « anatomique » unitaire

Une fois la maturation tissulaire terminée et l'obtention de notre architecture gingivale dans le cadre de l'adaptation biologique et esthétique de la prothèse, il est important de transmettre de manière précise la position de l'implant, et surtout des tissus et du berceau gingival⁸⁶.

Afin d'enregistrer l'anatomie, un pilier de transfert personnalisé doit être réalisé, à partir de la prothèse transitoire⁸⁷. Décrit pour la première fois par Hinds⁸⁸, cette technique permet de répliquer parfaitement le berceau gingival créé par la prothèse transitoire, et ainsi d'assurer un soutien et un maintenir les tissus dans leur position idéale et définitive. Cela évite tout affaissement ou toutes compression ou irritation chimique et thermique des tissus⁵¹.

⁸⁶ BUSKIN R., SALINAS TJ., "Transferring emergence profile created from the provisional to the definitive restoration" - Pract Periodontics Aesthet Dent., 1998.

⁸⁷ Alshiddi IF, Dent DC. "Accurate registration of peri-implant soft tissues to create an optimal emergence profile". Contemp Clin Dent. 2015

⁸⁸ Hinds K.F. « Préparation d'une chape de transfert personnalisée pour l'enregistrement exact du tissu cicatrisé en vue d'une restauration esthétique sur implant ». Rev. Int. Parod. Dent. Restaur. 1997

⁵¹ RICHELME J, RIGNON-BRET C, ETIENNE O, BONNET F, FAUCHER A, PARIS J, « La temporisation et les empreintes en implantologie », Paris : Quintessence international 2014

PROTOCOLE OPÉRATOIRE DU TRANSFERT D'EMPREINTE **PERSONNALISÉ :**

1. En bouche, la dent provisoire est dévissée, elle sera ensuite vissée sur un analogue de l'implant (Fig. 69).
2. L'analogue et la prothèse provisoire sont enfoncés dans un silicone lourd, jusqu'à mi-hauteur de la couronne. Tout le profil d'émergence est enfoui dans le silicone (Fig. 70).
3. Afin de pouvoir se repérer, il peut être nécessaire de faire des marques dans le silicone, pour positionner les faces vestibulaire et palatine (Fig. 70).
4. Une fois le silicone durci, il faut dévisser la couronne, en laissant l'analogue dans le silicone. A ce stade, on obtient un duplicata précis du berceau gingival.
5. On vient connecter le transfert d'empreinte à l'analogue de l'implant, en s'assurant d'être complètement engagé. Puis, à l'aide d'une résine type Duralay, ou d'un composite fluide, on rebasera le transfert d'empreinte (Fig. 70).
6. Par la suite, il faut reporter la face vestibulaire sur le transfert implantaire (Fig. 71).
7. Il en résulte un transfert personnalisé calqué sur l'anatomie de la prothèse transitoire utilisée pour modeler les tissus, permettant un repositionnement parfait et une adéquation parfaite du transfert et de la muqueuse lors du placement en bouche et de la prise d'empreinte (fig. 72 et 73).

Figure 69 : Restauration provisoire sur l'analogue implantaire

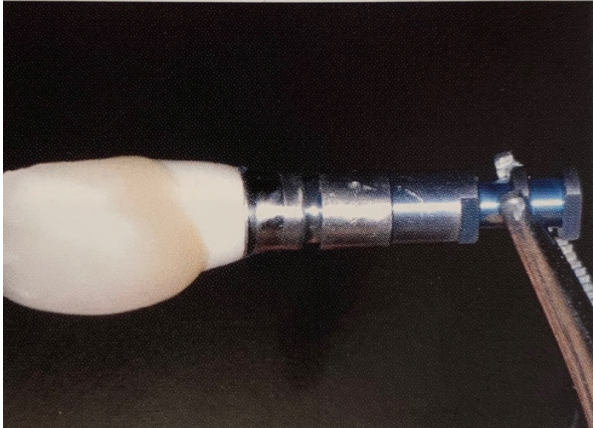
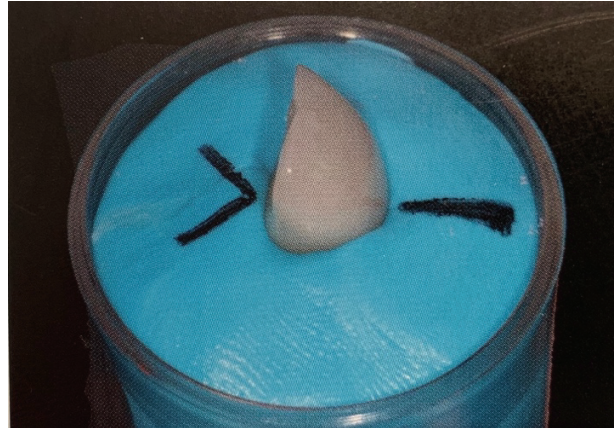



Figure 70 : Empreinte de la prothèse provisoire et repérage des faces.



Source : RICHELME J, RIGNON-BRET C, ETIENNE O, BONNET F, FAUCHER A, PARIS J, « La temporisation et les empreintes en implantologie » ; Paris : Quintessence international ; 2014

Figure 71 : Rebasage du pillar standard et marquage des faces



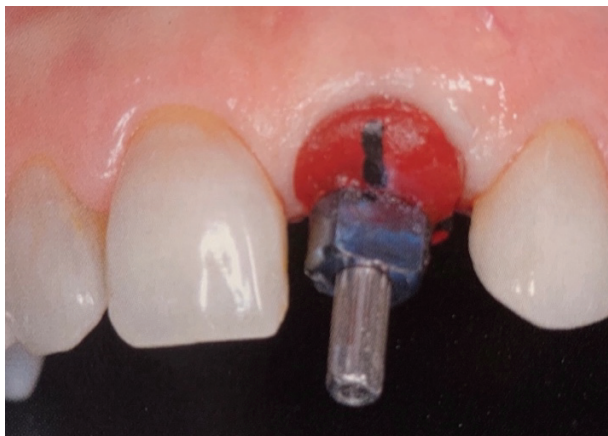Source : RICHELME J, RIGNON-BRET C, ETIENNE O, BONNET F, FAUCHER A, PARIS J, « La temporisation et les empreintes en implantologie » ; Paris : Quintessence international ; 2014

Figure 72 : Transfert personnalisé



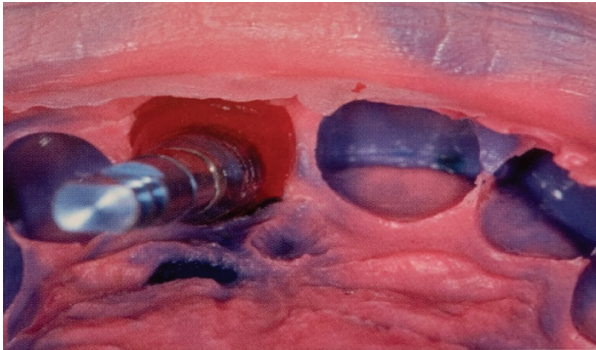
Source : Auteur

Figure 73 : Positionnement du transfert anatomique en bouche

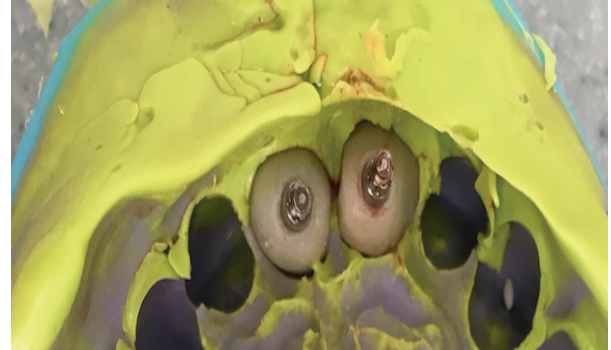

Source : RICHELME J, RIGNON-BRET C, ETIENNE O, BONNET F, FAUCHER A, PARIS J, « La temporisation et les empreintes en implantologie » ; Paris : Quintessence international ; 2014

Figures 74 et 75 : Empreinte pick up avec le transfert personnalisé



Source : RICHELME J, RIGNON-BRET C, ETIENNE O, BONNET F, FAUCHER A, PARIS J, « *La temporisation et les empreintes en implantologie* » ; Paris : Quintessence international ; 2014



Source : Auteur

Une étude de 2015⁸⁹ a prouvé l'efficacité de cette technique, en démontrant des variations non significatives entre le zénith gingival de la prothèse transitoire et celui de la définitive, après réalisation d'un transfert d'empreinte personnalisé.

VI. 1. 2. Empreinte plurale

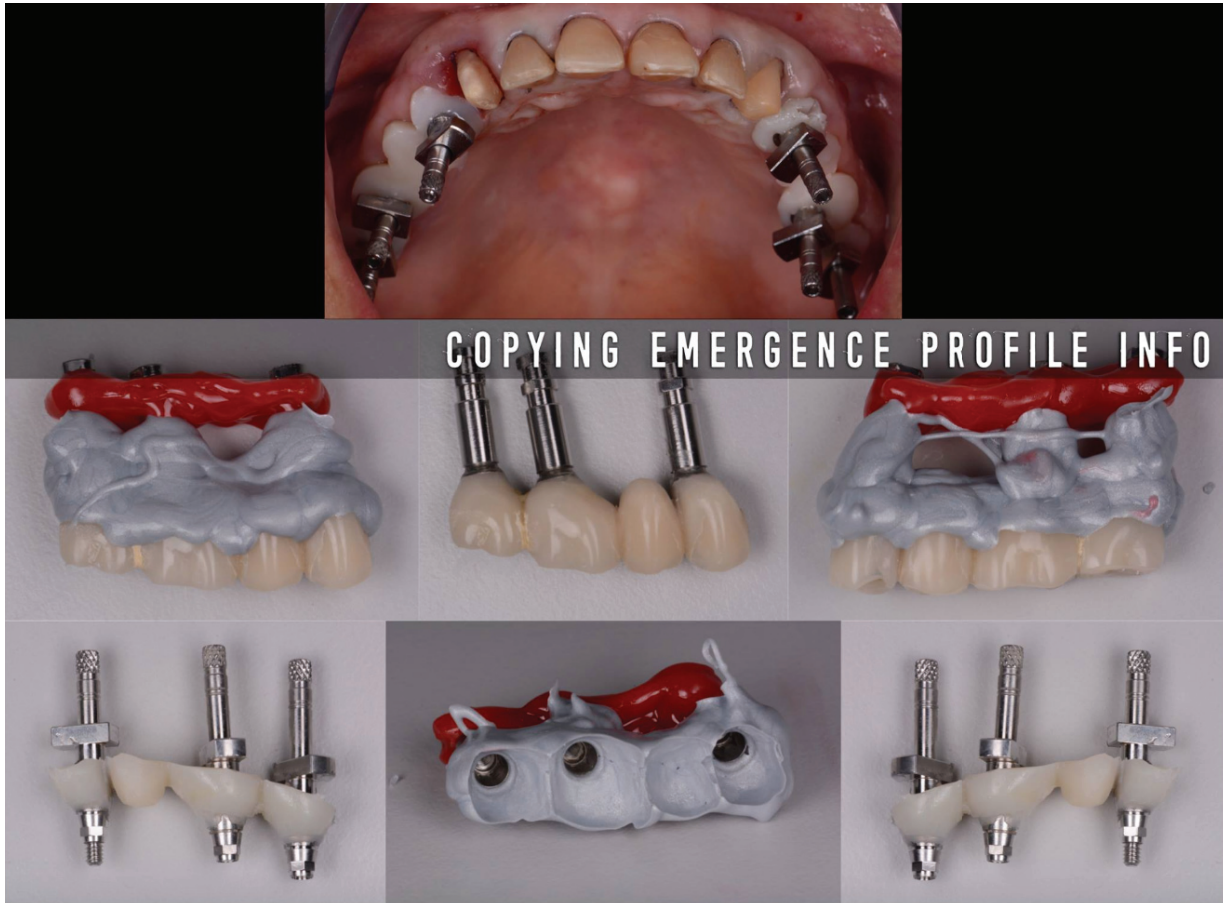
En plus de devoir parfaitement enregistrer le berceau gingival des dents piliers, il est tout autant nécessaire d'enregistrer les forme et les contours des intermédiaires du bridge, façonnés selon le concept *d'ovate pontic*⁹⁰.

Les tissus mous de la crête sont d'autant plus fragiles et ont tendance à s'effondrer rapidement. De la même manière que pour une empreinte unitaire précédemment décrite, il est possible de réaliser un transfert personnalisé monobloc, à l'aide de silicone et de la prothèse transitoire.

⁸⁹ Lops D, Bressan E, Cea N, Sbricolo L, Guazzo R, Scanferla M, Romeo E. "Reproducibility of Buccal Gingival Profile Using a Custom Pick-Up Impression Technique: A 2-Year Prospective Multicenter Study". J Esthet Restor Dent. 2016

⁹⁰ De Vasconcellos DK, Volpato CA, Zani IM, Bottino MA. « *Impression technique for ovate pontics* ». J Prosthet Dent. 2011

Figure 76 : Technique permettant d'enregistrer, à l'aide des restaurations provisoires, les informations du profil d'émergence d'une prothèse plurale



VI. 1. 3. Empreinte optique

De nos jours, la dentisterie moderne tend de plus en plus au tout numérique et ne peut être envisagée sans cette évolution

Il est très fréquent que le prothésiste scanne les modèles issus des empreintes surfaciques afin de modéliser les futures restaurations. Cela introduit une source d'erreur supplémentaire.

D'où l'intérêt de transmettre directement le fichier numérique (STL) à l'aide d'une empreinte optique.

Il existe une multitude de systèmes d’empreinte optique, présentant tous des avantages et inconvénients, mais qui tendent à être de plus en plus précis.

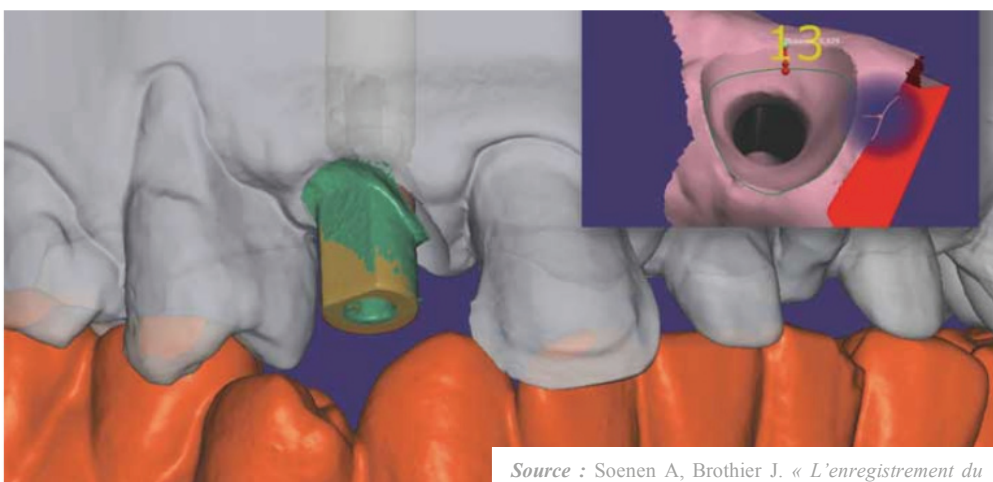
L’empreinte optique consiste à enregistrer une succession d’images permettant de former un modèle 3D appelé STL. Il convient d’utiliser des transferts d’empreinte optique préfabriqués propres à chaque marque implantaire appelés « *scan body* ». Ils pourront être vissés directement sur l’implant (on retrouve ce système lors de l’utilisation de la caméra Trios de 3Shape), ou bien fixés sur un Ti-Base (utilisation de la camera de SIRONA).

Lorsque l’implant est trop enfoui, l’utilisation d’un « *scan post* » est requise. Une fois scanné, le « *scan body* » sera reconnu par le logiciel du prothésiste, et l’analogue implantaire de l’implant permettra le positionnement.

En secteur esthétique et toujours dans le but d’enregistrer de manière précise les tissus mous péri-implantaires, il est judicieux de réaliser deux empreintes :

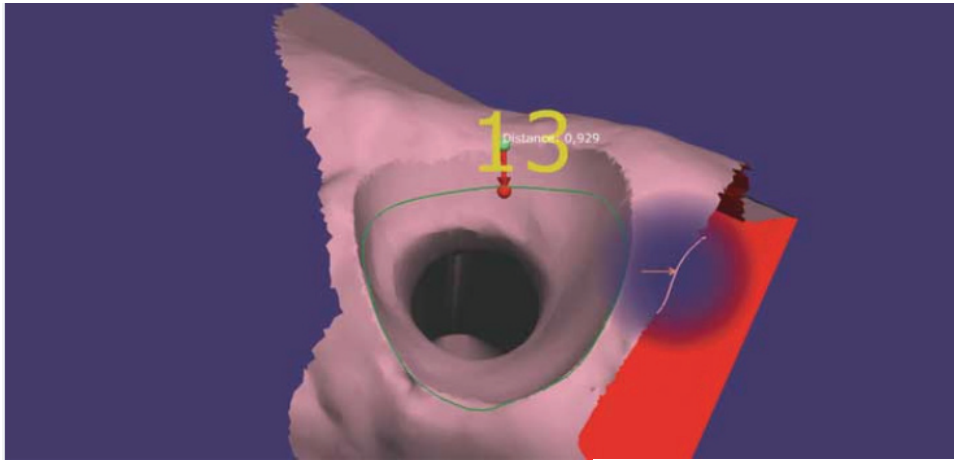
- Une première sans le « *scan body* » à de la dépose de la restauration provisoire, pour enregistrer le berceau gingival
- Puis une deuxième avec « *le scan body* » en place pour assurer le positionnement de l’implant. En effet *le « scan body »* pourrait être à l’origine d’une perte d’information lors du scan du berceau gingival pendant l’empreinte.

Figure 77 : Image du fichier STL issu de l’empreinte optique intra-orale



Source : Soenen A, Brothier J. « L’enregistrement du profil d’émergence implantaire en zone esthétique par cfao ». L’information dentaire (article internet)

Figure 78 : Image du profil d'émergence issu du fichier STL



Source : Soenen A, Brothier J. « L'enregistrement du profil d'émergence implantaire en zone esthétique par cfao ». L'information dentaire (article internet)




Une fois les deux empreintes obtenues, le prothésiste devra les matcher sur son logiciel et réaliser la prothèse transitoire qui en découle.

Le point faible de cette technique est le risque d'effondrement des tissus lors de la dépose de la prothèse transitoire pouvant être à l'origine d'une imprécision et d'une mauvaise intégration de la prothèse par la suite.

Pour répondre à cette problématique, il est possible de réaliser un troisième enregistrement : celui de la prothèse transitoire et de son profil d'émergence hors bouche. Puis, le prothésiste va fusionner les trois fichiers rassemblant le profil d'émergence implantaire, le positionnement de l'implant les tissus mous et l'environnement péri-implantaire (dents adjacentes, occlusion, etc.)⁹¹.

⁹¹ Soenen A, Brothier J. « L'enregistrement du profil d'émergence implantaire en zone esthétique par cfao ». L'information dentaire (article internet)

Figure 79 : Protocole d'enregistrement du profil d'émergence implantaire par empreinte optique

	<p>Empreinte intra orale Couronne transitoire en place</p>	<p>STL 1</p>
	<p>Empreinte intra orale Scanbody en place</p>	<p>STL 2</p>
	<p>Empreinte extra orale Couronne Transitoire vissée sur analogue</p>	<p>STL 3</p> <p>©SOENEN</p>

Source : Soenen A, Brothier J. « L'enregistrement du profil d'émergence implantaire en zone esthétique par cfao ». L'information dentaire (article internet)

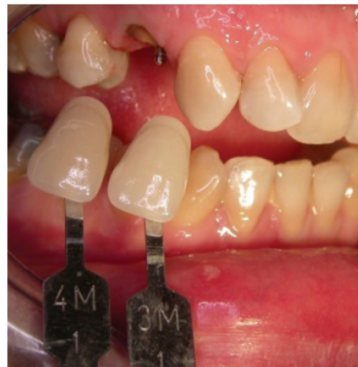VI. 2. Photographie

La photographie est un outil indispensable pour la communication entre le praticien et le prothésiste car elle permet de visualiser l'environnement, la forme des dents adjacentes, les volumes et surtout les contours tissulaires.

Elle a un intérêt médical légal enregistrant la situation clinique initiale. C'est une pièce à part entière du dossier médical pouvant être utilisée comme preuve en cas de litige.

C'est une aide supplémentaire au laboratoire de prothèse afin de faciliter l'intégration esthétique et de gérer la micro et macro géographie, la teinte, et les nuances des différentes prothèses.

Figure 80 : Transmission de la teinte au laboratoire de prothèse à l'aide de la photographie



Source : Comment transmettre la teinte ? Yves Tolila
<https://www.dentalespace.com/praticien/formationcontinue/comment-transmettre-teinte/>

La photographie est aussi un outil de communication avec le patient permettant d'évaluer objectivement le résultat final en comparaison avec la situation initiale. On pourra, à l'aide de certains logiciels (Partie 1) réaliser une simulation de la situation finale mais aussi suivre l'évolution du plan de traitement afin de vérifier entre autres la cicatrisation des tissus et l'intégration prothétique.

Le développement des appareils photo conduit à des photos de plus en plus perfectionnées et l'utilisation d'accessoires comme des flash (annulaire ou déporté), des diffuseurs ou encore des contrasteurs permettent de mettre en valeur le travail du praticien.

Figure 82 : Appareil numérique et accessoires d'aide à la photographie



Source : Le rôle de l'assistante dentaire dans la photographie. Gregory Camaleonte, Sandra Panizzino
<https://www.information-dentaire.fr/formations/le-role-de-l-assistante-dentaire-dans-la-photographie/>

CONCLUSION :

La connaissance histologique des tissus mous péri-implantaires et la planification prothétique et chirurgicale sont indissociables de la réussite de la restauration définitive supra-implantaire en zone antérieure, aussi bien biologique, fonctionnelle qu'esthétique.

Les exigences de notre société actuelle en termes d'esthétique poussent le praticien à la recherche constante de perfection. De ce fait, il semble inconcevable de passer directement des vis de cicatrisation à la restauration définitive supra-implantaire.

Dans le prolongement du travail de la planification et des étapes chirurgicales – pose de l'implant, chirurgie muccogingivale et/ou osseuse – la prothèse transitoire compense l'édentement, guide la cicatrisation et la maturation des tissus mous, permettant d'obtenir une architecture et une stabilité gingivale idéale et de préparer les tissus mous à l'empreinte.

Le praticien dispose d'un grand choix de matériaux afin de confectionner la prothèse transitoire. Un choix judicieux adapté à la situation clinique doit toujours être réalisé dans le but d'optimiser le résultat final en aménageant au souhait l'environnement tissulaire.

La prothèse transitoire sera amenée à être retouchée, modifiée voire remplacée durant toute la période de temporisation, ce qui conduit à la modification du profil d'émergence, du volume tissulaire proximal ainsi que de l'alignement des formes et des collets. L'objectif étant d'atteindre une morphologie tissulaire péri-implantaire identique à l'aspect de la gencive naturelle.

Les restaurations finales sont ainsi harmonieusement intégrées dans un contexte biologique et anatomique.

Tout cela permet la transmission du berceau gingival de manière précise au laboratoire, par la confection d'un pilier anatomique ou lors de l'empreinte numérique.

Le succès prothétique ne peut être envisagé que dans le cadre d'un plan de traitement global qui intègre autant les paramètres esthétiques de la restauration que le sourire, les fonctions occlusales et le parodonte.

BIBLIOGRAPHIE

- 1 Thomas M. Hassell, “*Tissues and cells of the periodontium*” – Periodontology 2000 – Oct. 1993
- 2 Orban, B., « *Clinical and histologic study of the surface characteristics of the gingiva* » - Oral surgery, oral medicine, and oral pathology 1, n° 9 (1948)
- 3 Borghetti A., Monnet-Corti V., Ouhayoun J-P., *Chirurgie plastique parodontale* - CDP. 2017. 480 p.
- 4 Berteretche M-V., Chiche G., « *Esthétique en odontologie* » - Paris Éditions CdP ; 2014
- 5 Hormia M., Owaribe K., Virtanen I., “*The Dento-Epithelial Junction: Cell Adhesion by Type I Hemidesmosomes in the Absence of a True Basal Lamina*” - J Periodontol.
- 6 Gargiulo A, Wentz F, Orban B. *Dimensions of the dentinogingival junction in humans*. J Periodontol 1961
- 7 Francois Vigouroux, Guide pratique de chirurgie parodontale ; p5
- 8 Tarnow D., Stahl SS., Magner A., Zamzok J., “*Human gingival attachment responses to subgingival crown placement marginal remodeling*” - J Clin Periodontol
- 9 Lindhe, J., Lang N. P., Berglundh T., Giannobile W. V., et Sanz M., “*Clinical periodontology and implant dentistry*” - 6th ed. Oxford: Wiley Blackwell, 2015
- 10 Sclar A.G. « *Considérations esthétiques et parodontales en implantologie* ». Quintessence International. 2005. Chapitre 1,7
- 11 Berglundh, T., I. Abrahamsson, M. Welander, N. P. Lang, et J. Lindhe. « *Morphogenesis of the peri-implant mucosa: an experimental study in dogs* ». Clinical oral implants research 18, n° 1 (2007)
- 12 Araujo, M. G., et J. Lindhe. « *Peri-implant health* ». Journal of clinical periodontology 45, n° Suppl. 20 (2018)
- 13 Moon I. S., T. Berglundh, I. Abrahamsson, E. Linder, et J. Lindhe. « *The barrier between the keratinized mucosa and the dental implant: an experimental study in the dog* » - Journal of clinical periodontology 26, n° 10 (1999)
- 14 Berglundh T, Lindhe J, Ericsson I, Marinello CP, Liljenberg B, Thornsen P. “*The soft tissue barrier at implants and teeth*”. Clin Oral Implants Res. 1991
- 15 Lin G-H, Chan H-L, Wang H-L. “*The significance of keratinized mucosa on implant health: a systematic review*”. J Periodontol. Dec. 2013.
- 16 Warrer D. Buser et al., “*Plaque induced peri-implantitis in the presence of keratinized mucosa an experimental study in mokeys*” - Clin Oral Implants Res 1995
- 17 Kim YK et al., “*Evaluation of peri-implant in non-submerged dental implants: a multicenter retrospective study*” - Oral Surg Oral Med Oral Pathol Oral Radiol endod. 2009 Aug
- 18 Paris JC et Faucher, *Le guide esthétique*. Quintessence International 2004
- 19 Roach R, Muia P., “*Communication between dentist and technician: an aesthetic checklist*”. In Preston JD (ed) Perspectives in dental ceramics Proceedings of the fourth International Symposium of Ceramics. Quintessence Publishing Co; 1988. p. 445.
- 20 Goldstein RE. “*Esthetics in dentistry*”. J Am Dent Assoc 1939. Mars 1982
- 21 Garber DA, Salama MA. “*The aesthetic smile: diagnosis and treatment*”. Periodontol 2000. June 1996
- 22 Tjan AHL, Miller GD, The JGP. “*Some esthetic factors in a smile*”. J Prosthet Dent. janv 1984
- 23 Hochman, «*Maxillary Anterior Papilla Display During Smiling: A Clinical Study of the Interdental Smile LineMark*», The International Journal of Periodontics & Restorative Dentistry, vol. 32, n° 14, p. 379, 2012.
- 24 Tjan, Miller, “*Some esthetic factors in a smile*”. J Prosthet Dent 1984
- 25 Maynard JG, Wilson RD., “*Diagnosis and management of mucogingival problems in children*”, Dent

- Clin North Am. Oct 1980
- 26 Seibert J, Lindhe J., “*Esthetics and periodontal therapy*”, in Lindhe J (ed) Textbook of clinician periodontology, Copenhagen Munksgaard; 1989. p. 477-514
 - 27 Zweers, J., R. Z. Thomas, D. E. Slot, A. S. Weisgold, et F. G. A. Van der Weijden. « *Characteristics of periodontal biotype, its dimensions, associations and prevalence: a systematic review* ». Journal of Clinical Periodontology 41, n° 10 (2014)
 - 28 Fürhauser R, Florescu D, Benesch T, Haas R, Mailath G, Watzek G. Evaluation of soft tissue around single-tooth implant crowns: the pink esthetic score. Clin Oral Implants Res. 2005;16(6):639- 44
 - 29 Belser UC., Grutter L., Vailati F., Bornsteimm, Weber HP., Buser D., “*Outcome evaluation of early placed maxillary anterior single-tooth implants using objective esthetic criteria: a cross-sectional, retrospective study in 45 patients with a 2- to 4-year follow-up using pink and white esthetic scores*”. J Periodontol. 2009
 - 30 M. Davarpanah, S. Szmukler-Moncler, Ph.Rajzbaum, K.Davarpanah, G.Demurashvili et coll., Manuel d’implantologie clinique, 3ème ed., Éditions Cdp . 2012
 - 31 Chen S.T., Darby I.B., Reynolds E.C., “*A prospective clinical study of non-submerged immediate implants: clinical outcomes and esthetic results*”, Clin Oral Implants Res. 2007
 - 32 Peng M., Fei W., Hosseini M., Gotfredsen K., “*Influence of Implant Position on Clinical Crown Length and Peri-implant Soft Tissue Dimensions at Implant-Supported Single Crowns Replacing Maxillary Central Incisors*”, In J Periodontics Restorative Dent. 2013
 - 33 Buser D., W. Martin, et U. C. Belser., “*Optimizing esthetics for implant restorations in the anterior maxilla: anatomic and surgical considerations*”, The international journal of oral & maxillofacial implants 19 Suppl (2004)
 - 34 Renouard F., Ranger B., “*Treatment of the Edentulous Maxilla*”, In Risk Factors in Implant Dentistry. Quintessence Publishing; 2007. p. 57–98
 - 35 Barone A, Toti P, Piattelli A, Iezzi G, Derchi G, Covani U., “*Extraction socket healing in humans after ridge preservation techniques: comparison between flapless and flapped procedures in a randomized clinical trial*”. J Periodontol. Janv. 2014
 - 36 Landsberg C.J., Bichacho N., “*A modified surgical/prosthetic approach for optimal single implant supported crown*”. Part I -The socket seal surgery. Pract Periodontics Aesthetic Dent PPAD. 1994
 - 37 Jung RE, Siegenthaler DW, Hämmerle CHF., « *Post extraction tissue management : a soft tissue punch technique* ». Int J Periodontics Restorative Dent. Déc 2004
 - 38 « *Extraction antérieure et alvéole endommagée : gestion des tissus mous lors de l’extraction* », Article sur LEFILDENTAIRE magazine dentaire. 2015 [cité 19 avr 2017]. Disponible sur : <https://www.lefildentaire.com/articles/clinique/endodontie/extraction-antérieure-et-alveole-endommagée-gestion-des-tissus-mous-lors-de-l-extraction/>
 - 39 Zuhr O, Hürzeler M, Dada K, Parienté L., « *Chirurgie plastique et esthétique en parodontie et implantologie une approche microchirurgicale* ». Paris ; Berlin ; Chicago : Quintessence international 2013
 - 40 Morton D, Chen ST, Martin WC, Levine RA, Buser D., “*Consensus Statements and Recommended Clinical Procedures Regarding Optimizing Esthetic Outcomes in Implant Dentistry*”. Int J Oral Maxillofac Implants 2014
 - 41 Khoury F, Happe A, Hoppe A., “*Soft tissue management in oral implantology: a review of surgical techniques for shaping an esthetic and functional peri-implant soft tissue structure*”. Quintessence Int Berl. Ger. 1985. Aug. 2000
 - 42 Palacci P, Ericsson I, éditeurs, “*Esthetic implant dentistry: soft and hard tissue management*”. Chicago: Quintessence Books; 2001. 227

- 43 Palacci P., Nowzari H., “*Soft tissue enhancement around dental implants*”. ResearchGate. Febr. 2008
- 44 Misch CE, Al-Shammari KF, Wang H-L. “*Creation of interimplant papillae through a split-finger technique*”. *Implant Dent.* March 2004
- 45 Philippe B. *Parodontologie & dentisterie implantaire - Volume 2 : Thérapeutiques chirurgicales* (Coll. Dentaire). Lavoisier ; 2015. 491 p.
- 46 Edel A., “*Clinical evaluation of free connective tissue grafts used to increase the width of keratinised gingiva*”. 1974 *Periodontal Clin Investig Off Publ Northeast Soc Periodontists.* 1998
- 47 Genon P, Ouhayoun J. « *Greffes gingivales de comblement sur site édenté* ». *J Parodontol.* 1982
- 48 Kaldahl WB, Tussing GJ, Wentz FM, Walker JA. “*Achieving an esthetic appearance with a fixed prosthesis by submucosal grafts*”. *J Am Dent Assoc* 1939. Apr 1982
- 49 Garber DA, Rosenberg ES. “*The edentulous ridge in fixed prosthodontics*”. *Compend Contin Educ Dent.* Aug. 1981
- 50 Kan JYK, Rungcharassaeng K, Lozada JL, Zimmerman G., “*Facial gingival tissue stability following immediate placement and provisionalization of maxillary anterior single implants: a 2- to 8-year follow-up*”. *Int J Oral Maxillofac Implants.* Febr. 2011
- 51 RICHELME J, RIGNON-BRET C, ETIENNE O, BONNET F, FAUCHER A, PARIS J, « *La temporisation et les empreintes en implantologie* », Paris : Quintessence internationale ; 2014
- 52 Mariani P, Margossian P, Laborde G., « *Choix d'un concept occlusal en implantologie : application pratique. Strategie prothétique* », 2008 ;8 :165-181
- 53 Säuberlich S, Klee D, Richter E, Höcker H, Spiekermann H., “*Cell culture tests for assessing the tolerance of soft tissue to variously modified titanium surfaces*”. *Clin Oral Implants Res.* 1999
- 54 Abrahamsson I, Berglundh T, Glantz P-O, Lindhe J., “*The mucosal attachment at different abutments : An experimental study in dogs*”. *J Clin Periodontol.* 1998
- 55 Jung RE, Sailer I, Hämmerle CHF, Attin T, Schmidlin P., “*In vitro color changes of soft tissues caused by restorative materials*”. *Int J Periodontics Restorative Dent.* 2007
- 56 Leticia S, Antonio B-M, Ana C-A., “*Impact of abutment material on peri-implant soft tissue color. An in vitro study*”. *Clin Oral Investig.* 2016 Nov.
- 57 Kohal RJ, Weng D, Bächle M, Strub JR., “*Loaded Custom-Made Zirconia and Titanium Implants Show Similar Osseointegration: An Animal Experiment*”. *J Periodontol.* 2004
- 58 Nothdurft FP, Fontana D, Ruppenthal S, May A, Aktas C, Mehraein Y, et al., “*Differential Behavior of Fibroblasts and Epithelial Cells on Structured Implant Abutment Materials: A Comparison of Materials and Surface Topographies*”. *Clin Implant Dent Relat Res.* 2015
- 59 Degidi M, Artese L, Scarano A, Perrotti V, Gehrke P, Piattelli A., “*Inflammatory Infiltrate, Microvessel Density, Nitric Oxide Synthase Expression, Vascular Endothelial Growth Factor Expression, and Proliferative Activity in Peri-Implant Soft Tissues Around Titanium and Zirconium Oxide Healing Caps*”. *J Periodontol.* 2006 Jan.
- 60 X. Bondil, D. Feuillet, P. Exbrayat, P. Rodier, « *Sceller ou tranvisser la prothèse implantaire unitaire : proposition d'un arbre décisionnel* ». *Implant N°2* .2017.23-1-12
- 61 Son MK, Jang HS., “*Gingival recontouring by provisional implant restoration for optimal emergence profile: report of two cases*”, *J Periodontal Implant Sci.* 2011;41(6):302-8.
- 62 Stephan Duffort, « *Gestion du profil d'émergence en implantologie* », *Rev. Odont. Stomat.* 2011
- 63 AMAZALAG G., IRURZUN J-P., « *Principes et buts de la prothèse de transition lors du traitement implantaire* », *Rev. Odont. Somatol.* 1996
- 64 Katafuchi, M., B. F. Weinstein, B. G. Leroux, Y. - W. Chen, et D. M. Daubert. “*Restoration contour is a risk indicator for peri-implantitis: a cross-sectional radiographic analysis*”. *Journal of clinical periodontology* 45, n° 2 (2018): 225- 32. <https://doi.org/10.1111/jcpe.12829>.

- 65 Su H, Gonzales-Martin O, Weisgold A, Lee E., “*Considerations of implant abutment and crown contour: critical contour and subcritical contour*”. Int J Periodontics Restorative Dent. 2010
- 66 Davarpanah M, Szmukler-Moncler S, Molloy S., « *Théorie et pratique de la mise en charge immédiate* ». Paris : Quintessence International ; 2007
- 67 MOON I.S., BERGLUNDH T., ABRAHAMSSON I., LINDER E., LINDHE J., “*The barrier between the keratinized mucosa and the dental implant: an experimental study in the dog*”. J Clin Period 1999
- 68 Rompen E, Raepsaet N, Domken O, Touati B, Van Dooren E., “*Soft tissue stability at the facial aspect of gingivally converging abutments in the esthetic zone: A pilot clinical study*”. J Prosthet Dent. 2007
- 69 Steigmann M, Monje A, Chan HL, Wang HL., “*Emergence profile design based on implant position in the esthetic zone*”. Int J Periodontics Restorative Dent. 2014
- 70 Saadoun AP, Touati B., “*Soft tissue recession around implants: is it still unavoidable?*” - Part I. Pract Proced Aesthet Dent. 2007
- 71 EUWE E., *Challenging esthetics*, Conférence Perspective Implantaire, 29 et 30 janvier 2010, Aix en Provence
- 72 Kois JC., “*Predictable single-tooth peri-implant esthetics: five diagnostic keys*”. Compend Contin Educ Dent Jamesburg NJ 1995. 2004
- 73 RUFENACHT C.R., “*Fundamentals of the esthetics*”, Quintessence Pub. 1990
- 74 Jemt T. Regeneration of gingival papillae after single-implant treatment. Int J Periodontics Restorative Dent. 1997;17(4):326- 33
- 75 Nordland WP, Tarnow DP., “*A classification system for loss of papillary height*”. J Periodontol. 1998
- 76 TARNOW D, ELIAN N, FLETCHER P et coll., “*Vertical distance from the crest of bone to the height of the interproximal papilla between adjacent implants.*” J Periodontol 2003
- 77 PALACCI P et ERICSSON I. *Anterior maxilla classification*. In: PALACCI P et ERICSSON I, eds. *Esthetic implant dentistry: Soft and hard tissue management*. Chicago: Quintessence, 2001
- 78 Inglese S. *Aesthetic Dental strategies. Art, science and technology*. Quintessence Pub, Italy, 2015, 293p.
- 79 Thierry Degorce, Guillaume Gardon-Mollard, « *Aménagement prothétique péri-implantaire de la zone esthétique* », L'Information Dentaire n°32 - 25 septembre 2019 (page 118-136)
- 80 Raigrodsi AJ, Schwedhelm ER, Chen YW., “*A simplified technique for recording an implant-supported ovate pontic site in the esthetic zone*”. J Prosthet Dent. 2014
- 81 Kois JC., “*The restorative-periodontal interface: biological parameters*”. Periodontol 2 000, 1996
- 82 Abrams I., “*Augmentation of the deformed residual edentulous ridge for fixed prosthesis*”. Compend Contin Educ Gen Den 1980
- 83 Dylina TJ., “*Contour determination for Ovate Pontics*”. J Prosthet Dent. 1999
- 84 Walter Luckerath, “*Modern procedure for the creation of an ovate pontic: A new, minimally invasive surgical prosthetic protocol*”. Italian journal of dental medicine Vol ½ 2016
- 85 Gil Tirlet, Pierre Attal, « *Les bridges collés cantilever en vitrocéramique renforcés au disilicate de lithium : Raisons du choix et mise en œuvre clinique* ». Réalités Cliniques 2015. Vol.26, n°1
- 86 BUSKIN R., SALINAS TJ., “*Transferring emergence profile created from the provisional to the definitive restoration*” - Pract Periodontics Aesthet Dent., 1998
- 87 Alshiddi IF, Dent DC., “*Accurate registration of peri-implant soft tissues to create an optimal emergence profile*”. Contemp Clin Dent. 2015
- 88 Hinds K.F., « *Préparation d'une chape de transfert personnalisée pour l'enregistrement exact du tissu cicatrisé en vue d'une restauration esthétique sur implant* ». Rev. Int. Parod. Dent. Restaur. 1997
- 89 Lops D, Bressan E, Cea N, Sbricolo L, Guazzo R, Scanferla M, Romeo E., “*Reproducibility of Buccal*

- Gingival Profile Using a Custom Pick-Up Impression Technique: A 2-Year Prospective Multicenter Study*". J Esthet Restor Dent. 2016
- 90 De Vasconcellos DK, Volpato CA, Zani IM, Bottino MA., « *Impression technique for ovate pontics* ». J Prosthet Dent. 2011
- 91 Soenen A, Brothier J. « *L'enregistrement du profil d'émergence implantaire en zone esthétique par cfao* », L'information dentaire article internet /www.lefildentaire.com/articles/clinique/esthetique/lenregistre-ent-du-profil-demergence-implantaire-en-zone-esthetique-par-cfao/

Serment d'Hippocrate

En présence des Maîtres de cette Faculté, de mes chers condisciples, devant l'effigie d'Hippocrate,

Je promets et je jure, au nom de l'Être Suprême, d'être fidèle aux lois de l'Honneur et de la probité dans l'exercice de La Médecine Dentaire.

Je donnerai mes soins gratuits à l'indigent et n'exigerai jamais un salaire au-dessus de mon travail, je ne participerai à aucun partage clandestin d'honoraires.

Admis dans l'intérieur des maisons, mes yeux ne verront pas ce qui se passe, ma langue taira les secrets qui me seront confiés et mon état ne servira pas à corrompre les mœurs ni à favoriser le crime.

Je ne permettrai pas que des considérations de religion, de nation, de race, de parti ou de classe sociale viennent s'interposer entre mon Devoir et mon patient.

Je garderai le respect absolu de la vie humaine dès sa conception.

Même sous la menace, je n'admettrai pas de faire usage de mes connaissances médicales contre les lois de l'Humanité.

Respectueux et reconnaissant envers les Maîtres, je rendrai à leurs enfants l'instruction que j'ai reçue de leurs pères.

Que les hommes m'accordent leur estime si je suis fidèle à mes promesses,

Que je sois couvert d'opprobre et méprisé de mes confrères si j'y manque.

Approbation – Improbation

Les opinions émises par les dissertations présentées, doivent être considérées comme propres à leurs auteurs, sans aucune approbation ou improbation de la Faculté de Chirurgie dentaire (1).

Lu et approuvé,

Vu,
Nice, le

Le Président du jury,

Le Doyen de la Faculté de
Chirurgie Dentaire de l'UNS

Professeur

Professeur Laurence LUPI

(1) Les exemplaires destinés à la bibliothèque doivent être obligatoirement signés par le Doyen et par le Président du Jury.

DAN BAKOUCHE

LA PROTHÈSE TRANSITOIRE SUPRA- IMPLANTAIRE AU SERVICE DES TISSUS MOUS EN ZONE ESTHÉTIQUE

Thèse : Chirurgie Dentaire, Nice, 2020, n°42-57-20-08

Directeur de thèse : **Maximilien PARNOT**

Mots-clés : Prothèse transitoire, supra-implantaire, tissus mous, zone esthétique, profil d'émergence

Résumé :

Les restaurations prothétiques supra implantaires en secteur antérieur représentent pour le chirurgien-dentiste, un réel défi, tant esthétique, biologique, que fonctionnel. Cette réussite ne dépend pas uniquement de l'implant et de la prothèse définitive. En effet, le chirurgien-dentiste doit intégrer un ensemble de paramètres afin d'obtenir une harmonie entre tissus mous et restauration prothétique.

Ce travail montre l'intérêt de la prothèse transitoire supra-implantaire dans l'aménagement des tissus mous en zone esthétique, ainsi que dans l'intégration et la stabilité de la prothèse d'usage.