



**HAL**  
open science

## Prise en charge médicamenteuse des ostéoradionécroses

Alexandre Battistutta

► **To cite this version:**

Alexandre Battistutta. Prise en charge médicamenteuse des ostéoradionécroses. Chirurgie. 2020. dumas-02977819

**HAL Id: dumas-02977819**

**<https://dumas.ccsd.cnrs.fr/dumas-02977819>**

Submitted on 26 Oct 2020

**HAL** is a multi-disciplinary open access archive for the deposit and dissemination of scientific research documents, whether they are published or not. The documents may come from teaching and research institutions in France or abroad, or from public or private research centers.

L'archive ouverte pluridisciplinaire **HAL**, est destinée au dépôt et à la diffusion de documents scientifiques de niveau recherche, publiés ou non, émanant des établissements d'enseignement et de recherche français ou étrangers, des laboratoires publics ou privés.



Distributed under a Creative Commons Attribution - NonCommercial - NoDerivatives 4.0 International License

**THESE**

***POUR OBTENIR LE DIPLOME D'ETAT  
DE DOCTEUR EN CHIRURGIE DENTAIRE***

Présentée et publiquement soutenue devant la

Faculté d'Odontologie de Marseille  
(Doyen : Monsieur le Professeur Bruno FOTI)

Aix-Marseille Université  
(Président : Monsieur le Professeur Éric BERTON)

**Prise en charge médicamenteuse  
des ostéoradionécroses**

Présentée par

**BATTISTUTTA Alexandre**

Né le 01/10/1990  
A Bourg-La-Reine (92)

Thèse soutenue le **jeudi 27 février 2020**

**Devant le jury composé de**

**Président : Professeur RUQUET Michel**

**Assesseurs : Docteur BELLONI Didier**

**Docteur CATHERINE Jean-Hugues**

**Docteur REPETTO Andréa**



**THESE**

***POUR OBTENIR LE DIPLOME D'ETAT  
DE DOCTEUR EN CHIRURGIE DENTAIRE***

Présentée et publiquement soutenue devant la

Faculté d'Odontologie de Marseille  
(Doyen : Monsieur le Professeur Bruno FOTI)

Aix-Marseille Université  
(Président : Monsieur le Professeur Éric BERTON)

**Prise en charge médicamenteuse  
des ostéoradionécroses**

Présentée par

**BATTISTUTTA Alexandre**

Né le 01/10/1990  
A Bourg-La-Reine (92)

Thèse soutenue le **jeudi 27 février 2020**

**Devant le jury composé de**

**Président : Professeur RUQUET Michel**

**Assesseurs : Docteur BELLONI Didier**

**Docteur CATHERINE Jean-Hugues**

**Docteur REPETTO Andréa**

## ADMINISTRATION

*Mise à jour : janvier 2020*

### **Doyens Honoraires**

Professeur	Raymond SANGIUOLO†
Professeur	Henry ZATTARA
Professeur	André SALVADORI
Professeur	Jacques DEJOU

### **Doyen Assesseurs**

Professeur	Bruno FOTI
Professeur	Michel RUQUET
Professeur	Anne RASKIN

### **Directeurs de Départements**

Formation Initiale	Professeur	Michel RUQUET
Recherche	Professeur	Anne RASKIN
Formation Continue	Professeur	Frédéric BUKIET

### **Charges de missions**

Relations Internationales	Professeur	Hervé TASSERY
Internat et Diplômes d'études spécialisées	Professeur	Virginie MONNET-CORTI
Affaires générales	Docteur	Patrick TAVITIAN

### **Responsable des Services Administratifs et Techniques**

Madame	Katia LEONI
--------	-------------

## **LISTE DES ENSEIGNANTS**

### **PROFESSEURS DES UNIVERSITES – PRATICIENS HOSPITALIERS DES CSERD**

BUKIET Frédéric (58-01)  
FOTI Bruno (56-02)  
MONNET-CORTI Virginie (57-01)  
ORTHLIEB Jean-Daniel (58-01)  
RASKIN Anne (58-01)  
RUQUET Michel (58-01)  
TARDIEU Corinne (56-01)  
TARDIVO Delphine (56-02)  
TASSERY Hervé (58-01)

### **PROFESSEUR DES UNIVERSITES**

ABOUT Imad (65)

### **MAITRES DE CONFERENCES DES UNIVERSITES – PRATICIENS HOSPITALIERS DES CSERD**

ABOUDHARAM Gérard (58-01)	LAN Romain (57-01)
BANDON Daniel (56-01)	LAURENT Michel (58-01)
BELLONI Didier (57-01)	LAURENT Patrick (57-01)
BOHAR Jacques (56-01)	LE GALL Michel (56-01)
CAMOIN Ariane (56-01)	MAILLE Gérald (58-01)
CAMPANA Fabrice (57-01)	PHILIP-ALLIEZ Camille (56-01)
CATHERINE Jean-Hugues (57-01)	POMMEL Ludovic (58-01)
ERARD-MAGNO Elisabeth (56-01)	PRECKEL Bernard-Éric (58-01)
GAUBERT Jacques (56-01)	RÉ Jean-Philippe (58-01)
GIRAUD Thomas (58-01)	ROCHE-POGGI Philippe (57-01)
GIRAUDEAU Anne (58-01)	STEPHAN Grégory (58-01)
GUIVARC'H Maud (58-01)	TAVITIAN Patrick (58-01)
JACQUOT Bruno (58-01)	TERRER Elodie (58-01)
LABORDE Gilles (58-01)	TOSELLO Alain (58-01)

### **MAITRES DE CONFERENCES DES UNIVERSITES ASSOCIES**

BLANCHET Isabelle (56-01)  
MENSE Chloé (58-01)

## **ASSISTANTS HOSPITALIERS ET UNIVERSITAIRES**

AL AZAWI Hala (56-01)	HAHN-GOLETTI Larissa (58-01)
ANTEZACK Angeline (57-01)	LIOTARD Alica (58-01)
BACHET-DORISON Damienne (56-01)	MANSUY Charlotte (58-01)
BALLESTER Benoît (58-01)	MARTIN William (56-01)
BARBERO Magali (56-01)	MATTERA Rémi (56-01)
CAMBON Isabelle (56-01)	MELLOUL Sébastien (57-01)
CASAZZA Estelle (56-01)	PARFU Anne (58-01)
CASTRO Romain (57-01)	PASCHEL Laura (58-01)
DAVID Laura (56-01)	PILLIOL Virginie (58-01)
DEVICTOR Alix (58-01)	REPETTO Andréa (58-01)
DODDS Mélina (58-01)	ROMANET Yvan (57-01)
DRAUSSIN Thierry (56-02)	SANTUNIONE Charlotte (58-01)
DUMAS Cathy (57-01)	SILVESTRI Frédéric (58-01)
HADJ-SAID Medhi (57-01)	VINAÏ Michael (56-01)

## **ASSISTANTS DES UNIVERSITES ASSOCIES**

HOUVENAEGHEL Brice (57-01)  
LE FOURNIS Chloé (57-01)

Intitulés des sections CNU :

- 56<sup>ème</sup> section : Développement, croissance et prévention
  - 56-01 Odontologie pédiatrique et orthopédie dento-faciale
  - 56-02 : Prévention – Epidémiologie – Economie de la santé – Odontologie légale
- 57<sup>ème</sup> section : Chirurgie orale ; Parodontologie ; Biologie Orale
  - 57-01 : Chirurgie orale – Parodontologie – Biologie orale
- 58<sup>ème</sup> section : Réhabilitation orale
  - 58-01 : Dentisterie restauratrice – Endodontie – Prothèses – Fonction-Dysfonction – Imagerie – Biomatériaux

L'auteur s'engage à respecter les droits des tiers, et notamment les droits de propriété intellectuelle. Dans l'hypothèse où la thèse comporterait des éléments protégés par un droit quelconque, l'auteur doit solliciter les autorisations nécessaires à leur utilisation, leur reproduction et leur représentation auprès du ou des titulaires des droits. L'auteur est responsable du contenu de sa thèse. Il garantit l'Université contre tout recours. Elle ne pourra en aucun cas être tenue responsable de l'atteinte aux droits d'un tiers

## Remerciements

À notre Président du jury,

### **Monsieur le Professeur Michel RUQUET**

Merci d'avoir accepté de présider cette thèse.

Veillez trouver ici l'expression de notre reconnaissance et de notre estime.

Nous vous remercions pour votre gentillesse et votre bonne humeur qui font de vous un enseignant remarquable. Beaucoup de personnes devraient prendre exemple sur vous et votre bienveillance.

Nous sommes heureux d'avoir partagé ces nombreuses années d'études avec vous.



À notre directeur de thèse,

**Monsieur le Docteur Didier BELLONI**

Nous vous remercions tout d'abord d'avoir accepté la direction de cette thèse.

Nous tenons également à vous dire merci pour votre disponibilité et votre soutien. Nous aurions aimé pouvoir travailler davantage avec vous en clinique. Merci pour votre aide tout au long de ce travail.

Nous vous adressons très sincèrement notre gratitude et notre reconnaissance.

## **À Monsieur le Docteur Jean-Hugues CATHERINE**

Merci de nous faire l'honneur de faire partie de ce jury de thèse.

Votre enseignement de la chirurgie orale durant notre cursus universitaire nous a beaucoup apporté. Nous vous remercions pour l'ensemble des connaissances et des compétences que vous nous avez transmis ainsi que pour votre gentillesse à notre égard.

Nous sommes heureux de votre présence en ce jour important.

## **À Monsieur le Docteur Andréa REPETTO**

Vous nous avez fait l'honneur d'accepté spontanément de faire partie de ce jury de thèse.

Votre pédagogie nous a permis de nous émanciper dans notre travail grâce à la rigueur et à la méthodologie que vous nous avez apportées. Nous avons pu gérer ensemble notre premier cas complexe et nous vous remercions pour l'aide et la patience dont vous avez fait preuve. Nous pouvons mesurer votre pédagogie et votre bienveillance envers les étudiants par rapport à vos longues files d'attentes qui sont toujours présentes à la clinique.

Vous nous avez aussi conseillé dans les débuts professionnels grâce à votre expérience et nous vous remercions de nous avoir éclairé sur le bon choix.

Vous êtes un enseignant et un praticien d'une qualité que nous admirons et apprécions beaucoup.

## Sommaire

<b>I. INTRODUCTION</b> .....	<b>1</b>
<b>II. L'OSTEORADIONECROSE</b> .....	<b>2</b>
<b>II.1. Facteurs de risques de survenue de l'ostéoradionécrose</b> .....	<b>2</b>
II.1.1. Facteurs de risques patient-dépendant.....	2
II.1.2. Facteurs de risques tumeur-dépendant .....	4
II.1.3. Facteurs de risques traitement-dépendant .....	4
<b>II.2. Diagnostic de l'ostéoradionécrose</b> .....	<b>8</b>
<b>II.3. Description clinique de l'ostéoradionécrose</b> .....	<b>9</b>
<b>II.4. Classification de l'ostéoradionécrose</b> .....	<b>11</b>
<b>II.5. Examens complémentaires de l'ostéoradionécrose</b> .....	<b>13</b>
<b>II.6. Diagnostic différentiel de l'ostéoradionécrose</b> .....	<b>15</b>
<b>II.7. Les complications de l'ostéoradionécrose</b> .....	<b>15</b>
<b>III. PHYSIOPATHOLOGIE DE L'OSTEORADIONECROSE</b> .....	<b>16</b>
III.1. Notion de facteur déclenchant et l'ostéoradionécrose spontanée .....	16
III.2. Atteinte de la vascularisation mandibulaire.....	16
III.3. La fibrose .....	18
III.4. L'atteinte cellulaire .....	19
III.5. L'atteinte extra osseuse .....	20
<b>IV. PREVENTION ET PRISE EN CHARGE DE L'OSTEORADIONECROSE</b> .....	<b>23</b>
IV.1. Traitement préventif en odontologie .....	23
IV.2. Prévention au niveau de la radiothérapie.....	26
IV.3. Traitement médical.....	28
IV.4. Oxygénothérapie hyperbare .....	30
IV.5. Traitement chirurgical.....	31
IV.5.1. Chirurgie conservatrice avec curetage, séquestrectomie et résection non interruptrice .....	31
IV.5.2. Chirurgie interruptrice et reconstruction de la mandibule .....	32
<b>V. PLACE DE L'ASSOCIATION PENTOXIFYLLINE, TOCOPHEROL, CLODRONATE, DANS LE TRAITEMENT</b> .	<b>34</b>
V.1. Indication .....	34
V.2. Mode d'action .....	34
V.3. Protocole .....	37
V.4. Revue de la littérature .....	37
V.5. Discussion .....	40
<b>VI. CONCLUSION</b> .....	<b>41</b>
<b>VII. BIBLIOGRAPHIE</b> .....	<b>I</b>

## **I. INTRODUCTION**

Les cancers des voies aéro-digestives supérieures sont au cinquième rang des cancers les plus fréquents en France avec 16 000 nouveaux cas en 2008 selon la Haute Autorité de Santé. La prise en charge comporte plusieurs types de traitements : la chirurgie, la radiothérapie et la chimiothérapie.

Les patients traités pour un cancer des voies aéro-digestives supérieures doivent avoir une surveillance rigoureuse laquelle sera d'autant plus spécifique lorsqu'une intoxication alcool-tabagique est présente. L'équipe médicale, composée d'oncologues, de radiothérapeutes, de chirurgiens ainsi que de chirurgiens-dentistes, doit rechercher au cours du suivi carcinologique les récurrences et les métastases mais aussi évaluer le contrôle de la maladie et les effets indésirables des traitements.

L'ostéoradionécrose est l'une des complications les plus sévères de la radiothérapie, le patient en rémission carcinologique voit sa qualité de vie détériorée par les effets délétères de l'ostéoradionécrose. Cette complication correspond à une destruction osseuse progressive avec dénudation par ulcération muqueuse qui ne cicatrise pas après un délai de 3 à 6 mois et qui expose un os nécrotique suite à un traitement par radiothérapie, tout en excluant la récurrence tumorale.<sup>1</sup>

Les premiers cas cliniques d'ostéoradionécrose induit par la radiothérapie ont été décrits par Regaud en 1922. Depuis, la compréhension de la physiopathologie de l'ostéoradionécrose n'a cessé d'évoluer, notamment grâce au développement des techniques histologiques. Cependant son processus reste encore flou, et son traitement constitue un défi clinique.

A ce jour, il n'existe aucun protocole ni consensus dans la prise en charge des ostéoradionécroses. Le traitement peut être préventif et/ou curatif en fonction de la situation clinique. Néanmoins, une trithérapie nommée Pentoclo fût proposée par le Dr Delanian et semble obtenir des résultats prometteurs sur le traitement des ostéoradionécroses.

Nous verrons dans un premier temps les caractéristiques de l'ostéoradionécrose, puis ses différents processus physiopathologiques. Ensuite, nous parlerons de l'importance de la prévention et de la prise en charge de l'ostéoradionécrose. Pour finir nous étudierons l'usage et la place du Pentoclo dans le traitement des ostéoradionécroses.

## II. L'OSTEORADIONECROSE

### II.1. Facteurs de risques de survenue de l'ostéoradionécrose

La littérature montre que le développement de l'ostéoradionécrose dépend de nombreux facteurs. Ces facteurs de risques sont regroupés en 3 grands types : patient-dépendant, tumeur-dépendant et traitement-dépendant.

#### II.1.1. Facteurs de risques patient-dépendant

##### Parodontopathie et hygiène bucco-dentaire

Une hygiène dentaire précaire entraîne des problèmes dentaires carieux et parodontaux pendant et après la radiothérapie ce qui constitue une porte d'entrée infectieuse<sup>2</sup>, de plus la conservabilité des dents est souvent compromise amenant souvent à leur extraction.

Murray<sup>3</sup> suggère qu'il existe une relation entre la présence de pathologie dentaire avant la radiothérapie et le risque de développer une nécrose mandibulaire. L'élimination des pathologies dentaires permet de réduire l'incidence de l'ostéoradionécrose, en particulier chez les patients dont la tumeur est adjacente aux dents.

L'hygiène orale peut affecter la guérison des patients qui développent une ostéoradionécrose. Oh et al<sup>4</sup> ont démontré que les patients qui possèdent une hygiène dentaire défectueuse ont 3 fois plus de risque de ne pas guérir d'une ostéoradionécrose.

Des recommandations ont été établies pour l'hygiène dentaire avant, pendant et après la radiothérapie afin de minimiser le risque d'ostéoradionécrose<sup>5</sup>.

##### Extraction dentaire

L'avulsion dentaire, qu'elle soit faite avant ou après la radiothérapie peut induire une ostéoradionécrose des mâchoires<sup>6 7 8</sup>. Cependant plusieurs auteurs considèrent que l'avulsion de dents non conservables, surtout en post irradiation, est le facteur de risque principale de développer une ostéoradionécrose<sup>8 9 10 11 12 13 14</sup>.

Marx et al<sup>12</sup> recommandent un délai d'au moins 3 semaines pour réaliser les extractions avant la radiothérapie, de plus la réalisation d'extractions atraumatiques est fortement conseillée<sup>6</sup>.

### Intoxication alcool tabagique

L'abus d'alcool et de tabac est clairement identifié comme facteur de risque d'ostéoradionécrose par plusieurs études<sup>15 16</sup>.

Le tabac et l'alcool sont de puissants irritants tissulaires, ils peuvent augmenter considérablement le risque de dégradation de la muqueuse conduisant à l'ostéoradionécrose<sup>16</sup>. En effet la consommation de tabac augmente de risque de développer une ostéoradionécrose de 32 %<sup>17</sup> et augmente le risque de subir une extraction dentaire avant la radiothérapie par 2 comparé aux non-fumeurs et anciens fumeurs<sup>18</sup>. La consommation d'alcool après la radiothérapie augmente le risque d'ostéoradionécrose de 3 par rapport au non buveurs<sup>19</sup>. Chronopoulos et al.<sup>20</sup> ont montré que les patients qui continuent de fumer ou qui consomment de l'alcool sont plus susceptibles de développer un grade sévère d'ostéoradionécrose.

L'alcool et le tabac potentialisent probablement les effets négatifs des autres facteurs, tels que la contribution à une mauvaise hygiène buccale. Cependant, il a également été observé que l'arrêt du tabac était un facteur de protection contre l'ostéoradionécrose, les patients qui arrêtent de fumer ont significativement moins de risque de développer une ostéoradionécrose<sup>21</sup>.

Malgré ces informations la majorité des patients conservent leurs habitudes alcool tabagique<sup>15</sup>, il est donc capital de bien insister sur la prévention pour accompagner au mieux ces patients.

### Dénutrition et IMC

La prise orale de nourriture au cours de la radiothérapie peut être perturbée en raison de la perte de goût, des changements dans la quantité et dans la viscosité de la salive, et de la douleur provoquée par les mucites orales<sup>22</sup>. La perte de poids qui en résulte conduit à une faiblesse, une inactivité, un découragement et une susceptibilité accrue à l'infection.

Dans l'étude de Goldwaser et al<sup>23</sup>, pour chaque point augmenter au niveau de l'IMC, le risque d'ostéoradionécrose diminue de 27 %, sachant que les effets de la chirurgie, de la radiothérapie et de la chimiothérapie compromettent souvent l'état nutritionnel de ces patients.

## II.1.2. Facteurs de risques tumeur-dépendant

### Localisation tumeur initiale

La localisation primaire de la tumeur semble être un facteur primordial dans l'incidence de l'ostéoradionécrose. En effet, la fréquence de l'ostéoradionécrose varie selon la localisation de la tumeur par ordre décroissant : plancher buccal, trigone rétro molaire, langue, région amygdalienne et voile du palais<sup>8 24 25 26</sup>. Ceci s'explique par le champ d'irradiation impliquant la mandibule qui est un os dense et compact le rendant radiosensible, et par les chirurgies agressives de type ostéotomie et/ou mandibulectomie pour la résection tumorale.

### Envahissement osseux

L'envahissement osseux tumoral est un facteur de risque important, ce dernier agit façon directe du fait de la nécrose osseuse induite par la tumeur, de l'atteinte possible du pédicule alvéolaire inférieur, ou bien de manière indirecte du fait des thérapeutiques chirurgicales nécessaires<sup>8 26 27</sup>.

### Stade tumoral

Selon plusieurs auteurs, le stade tumoral n'influence pas l'incidence sur le développement de l'ostéoradionécrose<sup>8 25 26 27</sup>, excepté pour les tumeurs de stade T4 qui présentent un envahissement osseux ce qui augmente de façon notable le risque d'ostéoradionécrose.

## II.1.3. Facteurs de risques traitement-dépendant

### - Lié à la RT (dose / IMRT / curie thérapie)

Les différents paramètres de la radiothérapie ont une incidence sur le développement des ostéoradionécroses :

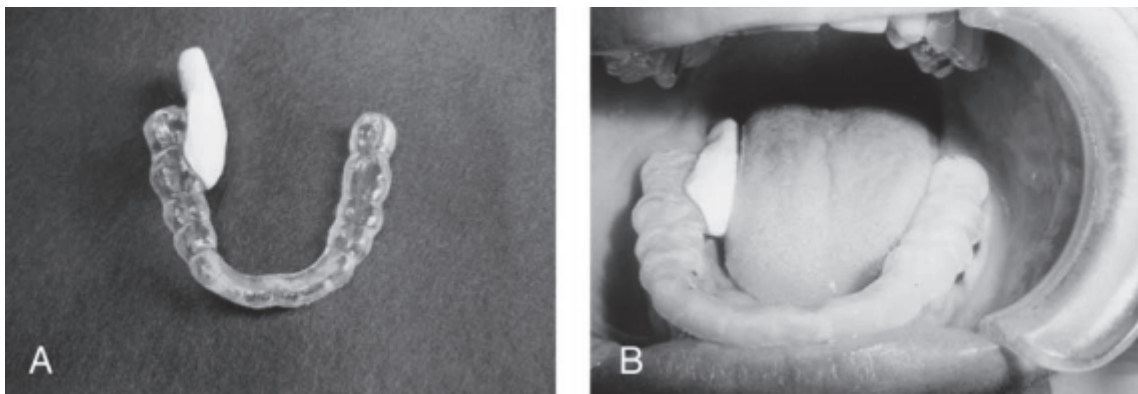
La dose totale : dans la littérature il est démontré qu'au-dessus de 60/66 Gy<sup>9 15 28</sup> le risque d'ostéoradionécrose augmente de façon significatif, lorsque la dose totale est supérieure à 66 Gy le risque d'ostéoradionécrose devient 11 fois plus élevé. La dose totale reçue par le patient est le critère clef à prendre en compte quelques soit les modalités de la radiothérapie.



Type de fractionnement : Le fractionnement correspond au nombre de séances nécessaires pour délivrer la dose totale. Le fractionnement le plus courant est de 2 Gy par jour, cinq fois dans la semaine sur une durée totale de 7 semaines.

Si l'on diminue la dose délivrée (hyper-fractionnement) cela ne semble pas diminuer le risque d'ostéoradionécrose cependant il faut respecter un intervalle de 6 heures entre les séances afin de permettre les réparations cellulaires des tissus sains, pour ne pas augmenter le risque d'ostéoradionécrose<sup>29 30</sup>. Mais si la dose délivrée est augmentée (hypo-fractionnement) la risque d'ostéoradionécrose augmente<sup>31</sup>.

Type de radiothérapie : La curiethérapie consiste à implanter une source radioactive au sein même de la tumeur, elle est plus fréquemment utilisée pour des lésions du plancher de la bouche et de la langue. Au niveau du plancher buccal l'implant est à proximité de l'os, l'os mandibulaire reçoit donc une dose élevée de rayonnement ce qui le rend particulièrement sensible à la nécrose. Le port d'une gouttière plombée interposée entre les sources radioactives et la mandibule diminue significativement le risque d'ostéoradionécrose<sup>32</sup>.



*Gouttière comprenant un espaceur lingual en silicone avec un écran plombé pour la curiethérapie<sup>33</sup>*

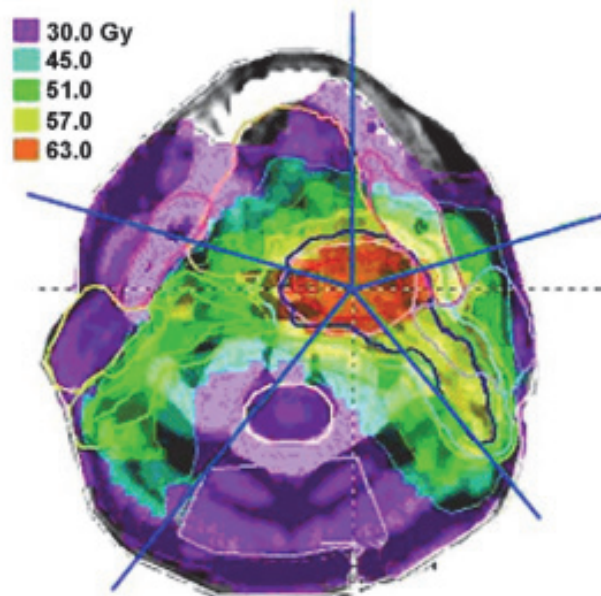
Selon Murray<sup>8</sup>, le risque de développer une ostéoradionécrose est plus grand lorsque l'implant interstitiel est utilisé comme seule source de rayonnement, le risque est moins élevé avec la technique de combinaison, et plus faible avec la radiothérapie externe.

Alors que Notani<sup>34</sup> a noté une incidence de l'ostéoradionécrose chez les patients en curiethérapie moins fréquente, moins grave et moins dépendante de la dose par rapport aux patients avec une radiothérapie externe.

Les nouvelles techniques de radiothérapie (3D CRT la radiothérapie conformationnelle tridimensionnelle et IMRT Intensity Modulated RadioTherapy) permettent de réduire les volumes de tissus sains irradiés par la diminution des doses reçues permise grâce à l'utilisation de hautes énergies de rayonnement, ainsi que la réduction des volumes irradiés via des techniques de radiothérapies conformationnelles avec ou sans modulation d'intensité et ainsi de réduire fortement l'incidence d'ostéoradionécrose<sup>35 36</sup>.

Le champ d'irradiation : La gestion du champ d'irradiation permet de diminuer le risque d'ostéoradionécrose, l'IMRT qui est une évolution du 3D CRT permet de moduler l'intensité de rayonnement de chaque faisceau par interposition dynamique du collimateur assisté par ordinateur ce qui permet une distribution des doses particulièrement bien adaptées aux volumes des tumeurs de la tête et du cou.

Il est possible de prédéterminer la dose par élément, c'est-à-dire la dose efficace minimale à administrer aux zones tumorales et la dose maximale à administrer en toute sécurité aux organes à risque. Ce qui permet de couvrir de manière optimale des cibles tumorales complexes tout en épargnant les tissus sains et en particulier les glandes salivaires. De plus cela permet d'augmenter la dose au niveau de la tumeur<sup>36 37</sup>.



*Exemple de la distribution des doses pendant une radiothérapie modulée en intensité (IMRT) dans une coupe axiale à travers l'oropharynx pour traiter un cancer des amygdales<sup>37</sup>*

- Chirurgie osseuse préalable :

La chirurgie osseuse avant radiothérapie correspond à l'exérèse tumorale en emportant une marge d'au moins 1 cm ce qui amène à une ostéotomie voir une mandibulectomie. La chirurgie osseuse est le facteur de risque indépendant le plus important qui augmente le risque d'ostéoradionécrose<sup>27 28 38</sup>. D'une part elle entraîne un retard de la cicatrisation osseuse et d'autre part la chirurgie d'exérèse tumorale et ganglionnaire peut également entraîner une diminution de l'apport sanguin dans la région.

- Lié à la chimio :

La chimiothérapie est susceptible d'affaiblir la réponse immunitaire locale en endommageant les cellules système immunitaire<sup>14</sup>.

Cette dernière peut être proposée d'emblée s'il y a présence de facteurs de mauvais pronostic : marges insuffisantes sans reprise possible, érosion mandibulaire, embole périnerveux ou périvasculaire<sup>39</sup> comme traitement curatif d'une tumeur non résecable chirurgicalement ou en cas de choix d'un traitement conservateur.

L'effet synergique de la chimiothérapie avec la radiothérapie en tant que facteur de risque d'ostéoradionécrose est étudié avec différents résultats. D'une part, certains auteurs signalent une incidence plus élevée d'ostéoradionécrose lorsque la chimiothérapie est utilisée avec la radiothérapie<sup>40 41 42 43</sup> d'autre part, il est montré que le risque d'ostéoradionécrose est plus élevé avec la radiothérapie seule<sup>44 45</sup>, bien que pour certains auteurs il n'y a aucune différence significative<sup>46</sup>. Cependant, Turner et al<sup>47</sup> ont prouvé que le traitement par radiothérapie et chimiothérapie avec le méthotrexate est un facteur de risque significatif dans le développement de l'ostéoradionécrose.

**Risk factors associated with osteoradionecrosis**

<b>Risk Factors</b>	<b>Increased Risk of Osteoradionecrosis</b>
Location of primary tumor	Tongue, floor of mouth, alveolar ridge, retromolar trigone, tonsil
Stage of cancer	Stage III/IV
Dose of radiation	Doses >60 Gy
Prior surgery for primary tumor	Mandibulectomies or osteotomies before radiation
Oral hygiene	Periodontal disease; oral hygiene also influences response to treatment
Dental extractions	Extraction after radiation exposure
Alcohol use	Continued use during and after radiation therapy
Tobacco use	Continued use during and after radiation therapy
Nutritional status	Poor nutrition affects wound healing

Tableau récapitulatif des différents facteurs de risque concernant l'ostéoradionécrose <sup>48</sup>

## **II.2. Diagnostic de l'ostéoradionécrose**

Le diagnostic de l'ostéoradionécrose est basé sur les symptômes et l'examen clinique, il doit être recherché chez les patients ayant comme antécédent un cancer de la tête et du cou avec une radiothérapie cervico-faciale.

Les symptômes de l'ostéoradionécrose peuvent se manifester des mois voire des années après l'irradiation du patient. Il existe deux situations, soit le patient est non symptomatique et les lésions sont découvertes de façon fortuite au cours d'une visite de contrôle chez le chirurgien-dentiste soit le patient est symptomatique en raison d'une gêne ressentie dans une zone donnée de la bouche<sup>49</sup>.

Les symptômes cliniques comprennent une ulcération ou une nécrose de la muqueuse avec une exposition de l'os nécrotique, une douleur, un trismus, une surinfection locale, ainsi qu'une dysesthésie ou une anesthésie de la zone lorsque le nerf alvéolaire inférieur est atteint. D'autres symptômes tels que l'halitose, la dysgueusie peuvent être observés. Ces symptômes sont relativement communs mais inconstants<sup>4 50 51 22</sup>.

La présentation clinique pathognomonique est une exposition osseuse endo-buccale de plus de 3 mois avec signes radiologiques<sup>11 52</sup>, cependant le diagnostic final sera donné par biopsie afin d'exclure tout cancer métastatique ou récurrence tumorale<sup>53</sup>.

Le diagnostic de l'ostéoradionécrose repose principalement sur les critères suivants :

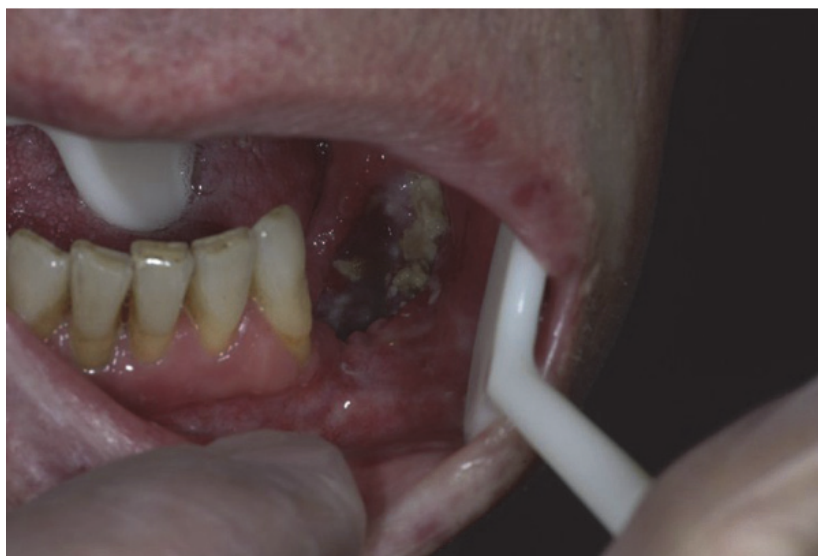- (1) antécédents de rayonnement ;
- (2) exposition osseuse avec ou sans lésion muqueuse ou épidermique environnante ;
- (3) preuve radiologique de destruction osseuse ;
- (4) non-existence de récurrence tumorale ;
- (5) découvertes pathologiques d'os nécrotiques.

### **II.3. Description clinique de l'ostéoradionécrose**

Avant tout examen clinique, une anamnèse précise et rigoureuse du patient concernant ses antécédents carcinologiques doit être entreprise. Le compte rendu de la radiothérapie doit être connu précisément, à savoir le type de radiothérapie (curiethérapie, externe ou combiné) et la dosimétrie afin de connaître l'importance du volume irradié. Les habitudes alcool-tabagiques et les motivations du patient sont des facteurs importants à prendre en compte pour entreprendre le traitement le plus adapté afin de limiter les morbidités. Ces différents paramètres permettent d'envisager un traitement conservateur ou radical, ainsi que les différentes possibilités de reconstruction et de réhabilitation prothétique.

Comme pour le suivi d'un patient porteur d'un carcinome des voies aérodigestives supérieures, l'examen clinique endo-buccal méticuleux doit nous permettre d'examiner l'ensemble de la cavité buccale, notamment au niveau des muqueuses et de la denture. De plus, l'examen exo-buccal nous permet de déceler les orostomes et les adénopathies tout en évaluant la qualité des tissus.

Les patients possèdent généralement plusieurs signes cliniques, il est rare d'observer un seul signe clinique. Le premier symptôme poussant les patients à consulter est la douleur, symptôme qui demeure le plus invalidant durant toute la maladie. À la suite de la douleur, une exposition osseuse endo-buccal se manifeste avec des signes radiologiques. L'évolution de l'exposition osseuse peut provoquer des lésions physiques par irritation des tissus adjacents, par cet os rugueux et irrégulier, ce qui a pour conséquence d'accentuer l'ensemble des signes cliniques. Par la suite, il est possible de voir apparaître des fistules, orostomes, expositions cutanées, section labial et fractures pathologiques avec expositions muqueuses ou cutanées<sup>20 54</sup>.



*Photographie clinique d'une ostéoradionécrose de grade II de Notani<sup>55</sup>*

Les patients peuvent également subir des effets secondaires aigus liés à la radiothérapie comme la radiomucite ou la radiodermite, mais aussi des complications telles que la limitation d'ouverture buccale, l'asialie, l'halitose, des troubles du goût, de la parole et des difficultés masticatoires<sup>51 56</sup>. La douleur s'exacerbe avec les complications de type orostome, fracture pathologique et exposition cutanée entraînant parfois le refus du patient de s'alimenter ce qui peut amener au décès du patient par dénutrition dans les cas extrêmes<sup>54</sup>.

L'ostéoradionécrose se retrouve principalement au niveau de la mandibule<sup>25</sup>, la forme unilatérale est souvent située au niveau de la branche horizontale ou de l'angle car la vascularisation est essentiellement centromédullaire<sup>57 58</sup>. Les formes bilatérales sont plus difficiles à prendre en charge en raison de leur évolution asynchrone, un côté peut être traité par des moyens conservateurs alors que l'autre nécessite un traitement radical<sup>54</sup>.

Ces altérations osseuses peuvent avoir une localisation différente en fonction du type de radiothérapie, la radiothérapie externe concerne le corps de la mandibule essentiellement au niveau des régions prémolaire et molaire alors que la curiethérapie aura plutôt des répercussions sur les faces linguale et vestibulaire<sup>59</sup>.

L'atteinte maxillaire est plus rare en raison de la nature même de l'os et de sa vascularisation, le maxillaire présente de nombreuses anastomoses situées en dehors de la zone d'irradiation et il présente une densité osseuse moindre ce qui peut expliquer une absorption plus faible de rayonnement<sup>9 15 14</sup>. Les conséquences fonctionnelles sont beaucoup moins invalidantes, notamment par l'absence d'orostome et de fracture pathologique, bien que les communications bucco-nasales ou buccosinusienne puissent apparaître<sup>54</sup>.

## **II.4. Classification de l'ostéoradionécrose**

Il existe de nombreuses classifications sur l'ostéoradionécrose qui ont évolué au fil des années, elles se basent sur différents critères comme le degré d'atteinte osseuse, les examens cliniques et radiologiques, la durée d'exposition osseuse ou encore les traitements utilisés.

- La classification de Marx<sup>60</sup> est largement citée dans la littérature plus ancienne. Elle repose sur la réponse à l'utilisation de l'oxygénothérapie hyperbare (HBO) dans le traitement des ostéoradionécroses.

Grade 1 : Rétablissement de la muqueuse à l'aide de 30 doses HBO.

Grade 2 : Grade 1 ne répond pas et nécessite un débridement osseux.

Grade 3 : Grade 2 ne répond pas, la résection osseuse est nécessaire.

Grade 4 : 30 doses supplémentaires sont faites pour les patients qui ont besoin d'une greffe osseuse.

- La classification d'Epstein<sup>11</sup> basée sur l'évolution des symptômes de l'ostéoradionécrose.

Stade 1 : Ostéoradionécrose soignée avec ou sans fracture pathologique.

Stade 2 : Ostéoradionécrose chronique non agressive, avec ou sans fracture pathologique.

Stade 3 : Ostéoradionécrose active, avec ou sans fracture pathologique.

- La classification Glanzmann et Gratz<sup>26</sup> propose une classification basée sur l'évolution des symptômes avec une thérapeutique chirurgicale, sans prendre en compte de paramètres radiologiques.

Stade 1 : Exposition osseuse sans signe d'infection, persistant depuis au moins 3 mois.

Stade 2 : Exposition osseuse avec infection ou séquestre et sans les signes des stades 3 à 5.

Stade 3 : Nécrose osseuse traitée par résection mandibulaire avec un résultat satisfaisant.

Stade 4 : Nécrose osseuse persistante malgré la résection mandibulaire.

Stade 5 : Mort du patient à cause de l'ostéoradionécrose.

- Store<sup>61</sup> définit quatre stades cliniques distincts en fonction de l'exposition osseuse et des modifications radiologiques. De plus, il introduit le stade 0 correspondant à une effraction de la muqueuse sans atteinte osseuse et semble se développer irrévocablement vers une atteinte osseuse. Ce stade 0 permettrait alors un dépistage et une prise en charge plus précoce.

Stade 0 : Effraction muqueuse seulement.

Stade 1 : Os nécrotique mis en évidence par la radiographie sans atteinte muqueuse.

Stade 3 : Radiographie positive avec une dénudation osseuse intraorale.

Stade 4 : Os nécrotique exposé avec fistule et infection.

- Notani<sup>34</sup> propose une classification exclusivement basée sur l'étendue anatomique de l'ostéoradionécrose bien qu'il ne prenne pas en compte les symptômes dans la gestion de la prise en charge.

Stade 1 : Ostéoradionécrose localisée sur l'os alvéolaire.

Stade 2 : Ostéoradionécrose limitée à l'os alvéolaire et/ou au-dessus du canal alvéolaire inférieur.

Stade 3 : Ostéoradionécrose située sous le canal alvéolaire inférieur, avec fistule et/ou fracture osseuse.

- Lyons<sup>62</sup> établie sa classification en fonction de l'étendue de l'exposition osseuse et des symptômes par rapport au traitement par Pentoclo proposé par Delanian.

Stade 1 : < 2,5 cm d'os affecté, asymptomatique.

Traitement médical uniquement.

Stade 2 : > 2,5 cm d'os affecté, impliquant une fracture et/ou une atteinte du nerf alvéolaire inférieur.

Traitement médical uniquement, sauf s'il y a infection ou séquestre osseux.

Stade 3 : > 2,5 cm d'os affecté, symptomatique, sans amélioration avec le traitement médicamenteux.

Traitement par débridement de l'os nécrose ou du séquestre, réalisation d'un lambeau pédiculé cal.

Stade 4 : > 2,5 cm d'os affecté, avec une fracture impliquant le nerf alvéolaire inférieur et/ou une fistule.

Traitement par reconstruction à l'aide d'un lambeau libre si l'état général du patient le permet.

- He et al<sup>63</sup> propose une classification sur l'atteinte osseuse (B) et muqueuse (S) en prenant en compte l'état clinique et radiologique du patient et en proposant un traitement adapté.

Stade 0 : B0S0 : Pas de signe précis ou seulement une image radiographique, mais le patient souffre des symptômes typiques liés à l'ostéoradionécrose.

Stade 1 : B1S0 : Lésion radiographique inférieure à 2 cm, sans atteinte de la muqueuse ou de la peau.

B1S1 : Lésion radiographique inférieure à 2 cm, avec une atteinte de la muqueuse ou d'une fistule cutanée.

B1S2 : Lésion radiographique inférieure à 2 cm, avec une atteinte traversante des tissus mous.

Stade 2 : B2S0 : Lésion radiographique supérieure à 2 cm, sans atteinte de la muqueuse ou de la peau.

B2S1 : Lésion radiographique supérieure à 2 cm, avec une atteinte de la muqueuse ou d'une fistule cutanée.

B2S2 : Lésion radiographique supérieure à 2 cm, avec une atteinte traversante des tissus mous.

Stade 3 : B3S0 : Fracture pathologique identifiée à la radiographie, sans atteinte des tissus mous.

B3S1 : Fracture pathologique identifiée à la radiographie, avec une atteinte de la muqueuse ou d'une fistule cutanée.

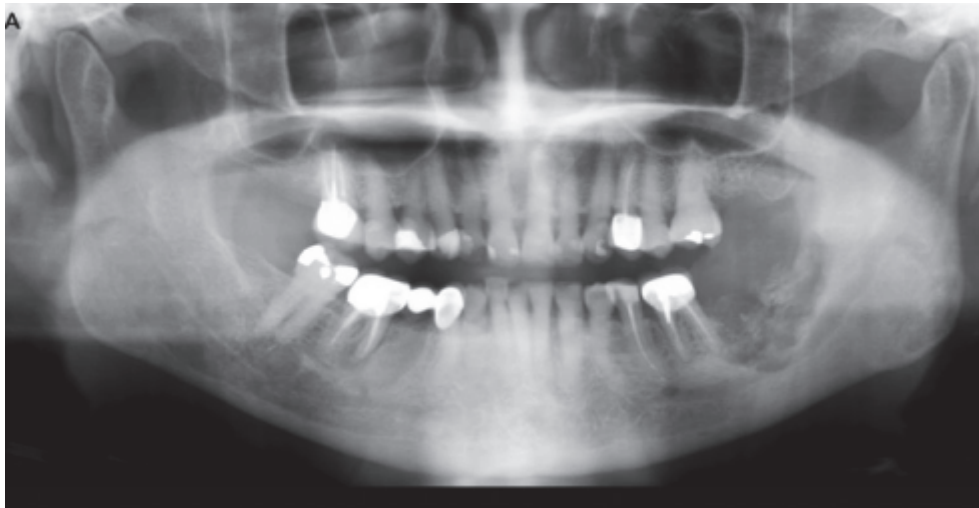B3S2 : Fracture pathologique identifiée à la radiographie avec une atteinte traversante des tissus mous.



## **II.5. Examens complémentaires de l'ostéoradionécrose**

De nombreux examens radiologiques peuvent être utilisés pour détecter les ostéoradionécroses. Ils comprennent : la **panoramique dentaire**, la **tomodensitométrie**, l'**Imagerie par Résonance Magnétique**, et la **scintigraphie**<sup>64</sup>.

**Panoramique** : La radiographie panoramique a été largement utilisée pour évaluer les suspicions d'ostéoradionécrose, avec une sensibilité moindre par rapport à la tomographie par ordinateur et à l'imagerie par résonance magnétique. La déminéralisation est visible à la radio lorsqu'elle atteint environs 30 à 50 %<sup>65 66</sup>. Les signes radiologiques sont une densification de la trame osseuse puis une ostéolyse mal limitée. Il est possible de voir des séquestres osseux ou des fractures pathologiques à la panoramique.



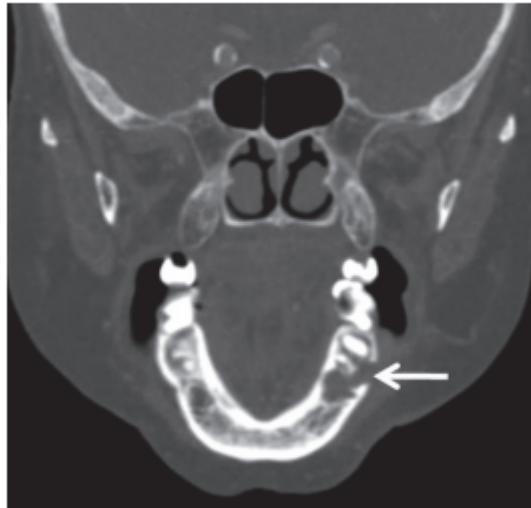*Panoramique présentant une destruction osseuse au niveau de la région molaire gauche<sup>67</sup>*

**La tomodensitométrie** : la tomodensitométrie est l'examen de référence dans la prise en charge d'un patient atteint d'ostéoradionécrose<sup>59</sup>, elle permet une analyse tridimensionnelle de la lésion et elle possède une sensibilité plus élevée pour la détection des ostéoradionécrose comparée à la panoramique grâce notamment à sa capacité à montrer les tissus mous.

Dans les cas précoces elle permet de détecter une diminution de la densité osseuse, une perte limitée de la trabécule osseuse au niveau de l'os spongieux. Alors que pour les cas avancés, de grandes zones de lésions ostéolytiques ou d'érosions peuvent être identifiées, ainsi que des séquestres osseux.

L'atteinte de la corticale peut entraîner des fractures pathologiques dans les cas les plus graves.

Une telle image peut causer difficultés de diagnostic différentiel entre une ostéoradionécrose et une tumeur récurrente<sup>59</sup>.



*Tomodensitométrie par coupe coronaire montrant une effraction de la corticale vestibulaire<sup>68</sup>*

**Imagerie par Résonance Magnétique (IRM)**<sup>48 68 67 69</sup> : L'IRM peut détecter les altérations précoces de la moelle osseuse, avant leurs manifestations cliniques, grâce à une diminution du signal en T1 et une augmentation de l'intensité du signal en T2 de la moelle osseuse lors du processus d'ostéoradionécrose. L'IRM illustre également les érosions corticales, les séquestres osseux et les modifications des tissus mous adjacents, ainsi que les complications de l'ostéoradionécrose comme les fractures. Cependant, étant donné que la plupart des objectifs diagnostiques sont atteints avec le scanner, l'application de l'imagerie par résonance magnétique au bilan de routine d'ostéoradionécrose reste limitée.

**Scintigraphie osseuse** : La scintigraphie osseuse permet d'estimer l'extension et la localisation de la lésion. Elle repose sur l'augmentation de la fluorodéoxyglucose (FDG) en présence d'hypoxie et de médiateurs inflammatoires<sup>68</sup>. Elle possède une sensibilité élevée (jusqu'à 100 %) mais une faible spécificité (environ 60 %), ainsi le signal sera identique pour le diagnostic d'une ostéoradionécrose, d'une ostéite ou d'une récurrence tumorale<sup>69</sup>.

Cependant, lors de l'utilisation de la tomographie par émission monophotonique (TEMP) avec les diphosphonates marqués au <sup>99m</sup>Tc, les modifications reflètent l'activité ostéoblastique et la circulation sanguine ce qui permet de mieux différencier une récurrence tumorale d'une ostéoradionécrose<sup>20</sup>.

**Diagnostic histologique** : La biopsie ne doit pas être réalisée systématiquement, cette dernière peut aggraver une lésion d'ostéoradionécrose, cependant si l'aspect des berges est bourgeonnant la biopsie devra être faite. De plus, le prélèvement sera réaliser à la fois sur l'os nécrotique et sur la muqueuse ulcérée au pourtour de l'os exposé.

L'analyse histologique en cas d'ostéoradionécrose permet de retrouver une activité ostéoclastique avec un élargissement des canaux haversiens dans la corticale, un amincissement de l'os compact, une fibrose médullaire, des parois de vaisseaux hyalinisées, une absence notable de cellule inflammatoire, et une moelle osseuse constituée de collagène acellulaire<sup>54 70</sup>.

L'analyse anatomopathologique permet d'établir le diagnostic d'ostéoradionécrose et d'éliminer le risque d'une récurrence tumorale<sup>53</sup>.

## **II.6. Diagnostic différentiel de l'ostéoradionécrose**

Il existe différents diagnostics différentiels à éliminer avant d'établir le diagnostic d'ostéoradionécrose : le principal diagnostic différentiel est la récurrence tumorale ainsi qu'une localisation secondaire de la tumeur ou une localisation métastatique<sup>54</sup>. Il faut aussi écarter le sarcome radio-induit et l'ostéomyélite.

## **II.7. Les complications de l'ostéoradionécrose<sup>71</sup>**

Les complications dépendent du degré d'évolution de l'ostéoradionécrose, les symptômes cliniques (comme la douleur, la mauvaise haleine, le trismus) peuvent persister et s'aggraver ce qui détériore encore plus la qualité de vie du patient déjà entachée.

La surinfection est possible lorsque l'os nécrotique est exposé dans la cavité buccale, en effet un os irradié est plus sensible aux infections<sup>72 73</sup>. La présence d'une fistule extra ou intra orale peut apparaître avec le développement d'une infection locale ou systémique. De plus, l'atteinte osseuse peut amener dans certains cas à une fracture de la mandibule.

Lorsque l'ostéoradionécrose est à un stade trop avancée la mort du patient peut survenir.

### **III. PHYSIOPATHOLOGIE DE L'OSTEORADIONECROSE**

#### **III.1. Notion de facteur déclenchant et l'ostéoradionécrose spontanée**

Il existe deux types différents d'ostéoradionécrose : spontanée et post-traumatique<sup>1</sup>. Ces deux types sont influencés par les différents facteurs mentionnés ci-dessus et la fréquence varie selon les études. Marx<sup>1</sup> a rapporté que 65 % des ostéoradionécroses étaient post traumatiques alors que Hao et al<sup>74</sup> ont mentionné que 81 % des patient avaient une ostéoradionécrose dû à une cause iatrogène.

L'ostéoradionécrose spontanée est associés à des doses supérieures à 60 Gy mais sa fréquence est réduite à un taux de 6 % en raison de l'utilisation de nouvelle technique de rayonnement (IMRT<sup>17 18</sup>).

Concernant les ostéoradionécroses post traumatiques, elles peuvent être due à plusieurs facteurs comme, une avulsion, une biopsie, la pose d'implant, un brossage traumatique ou encore une prothèse mal adaptée. Ces différents traumatismes sont potentialisés par des facteurs locaux tels qu'une mauvaise hygiène bucco-dentaire, une parodontite, des infections péri-apicales et la présence de carie.

#### **III.2. Atteinte de la vascularisation mandibulaire**

Les ostéoradionécroses induites par la radiothérapie à la mandibule ont un ratio estimé à 24:1 comparé au maxillaire<sup>75</sup>. Au niveau mandibulaire, la région molaire est la plus fréquemment touchée<sup>10</sup>, en effet selon Thorn et al<sup>15</sup> 82 % des patients présentent une ostéoradionécrose à la mandibule. La présence de dents et de conditions pathologiques associées n'expliquent pas la différence entre le maxillaire supérieur et la mandibule ainsi qu'entre les différentes zones de la mandibule<sup>15</sup>.

L'hypothèse de la nécrose ischémique à la mandibule est soutenue par les données concernant la vascularisation et la revascularisation de la mandibule. Plusieurs auteurs suggèrent que l'artère alvéolaire inférieure irrigue seulement les dents et les procès alvéolaires, alors que l'os cortical est irrigué par les vaisseaux périosté provenant de l'artère faciale<sup>76 77 78</sup>.

Les études sur la vascularisation et la revascularisation de la mandibule chez le chien ont montré que l'artère alvéolaire inférieure irrigue entièrement le corps de la mandibule, le périoste, la muqueuse alvéolaire et buccale. Quant à la muqueuse linguale et les muscles qui s'y attachent, ces derniers sont irrigués par les branches de l'artère faciale.

Dans cette étude, 3 jours après avoir bloqué l'artère alvéolaire inférieure, la muqueuse, le périoste, et le corps mandibulaire ont été revascularisés par l'artère faciale. La revascularisation commence par la région antérieure et linguale (symphyse). La dernière partie de la revascularisation concerne la partie vestibulaire au niveau des prémolaires, molaires et de la zone rétro molaire<sup>1 79</sup>.

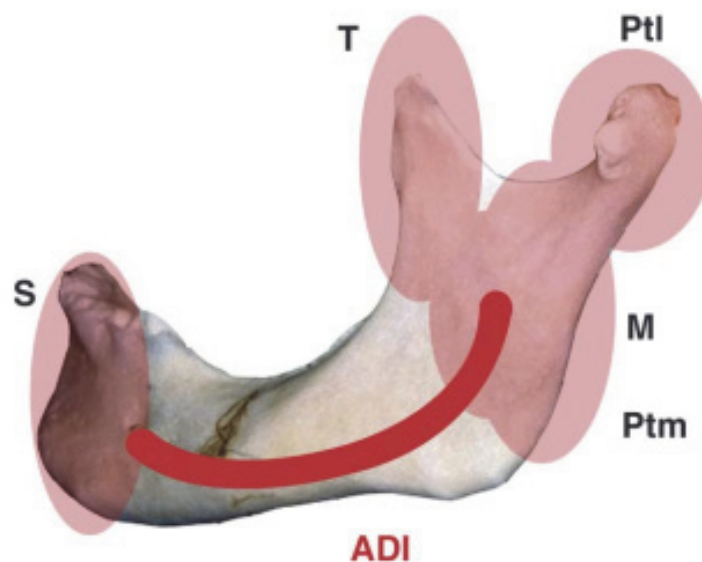
Ces études montrent que la symphyse mandibulaire possède une vascularisation périostée (par l'artère faciale) et endostée par l'artère alvéolaire inférieure, alors que l'angle et la branche horizontale sont uniquement irrigués par l'artère alvéolaire inférieure. Quant au périoste et aux tissus mous, ils sont irrigués par les branches de l'artère faciale.

Selon Bras et al<sup>58</sup> le système de vascularisation de la mandibule est un facteur primordial dans le processus d'ostéoradionécrose. En effet, pour les régions de la canine, des prémolaires, des molaires et de la zone rétro molaire, l'artère alvéolaire inférieure irrigue entièrement le corps de la mandibule, les muqueuses ainsi que la partie alvéolaire et supérieure du périoste, alors que les branches de l'artère faciale irriguent seulement les parties linguale et basse du périoste ainsi que les tissus mous<sup>58</sup>.

L'oblitération de l'artère alvéolaire inférieure se produit dans le champ du rayonnement<sup>58 80</sup>, la partie antérieure de la mandibule, en dehors du champ, pourrait être touchée de la même manière chez de nombreux patients. Cependant l'apport sanguin secondaire à cette région est suffisant pour y résister grâce à l'artère faciale, ce qui évite une nécrose ischémique due à une maladie vasculaire radio-induite par athéromatose.

Le maxillaire supérieur étant en dehors du champ d'irradiation par rapport à la mandibule, moins de précautions semblent nécessaires, à la fois avant et après irradiation.

Ainsi l'hypovascularité pourrait expliquer la prédominance d'ostéoradionécrose impliquant l'angle et le corps de la mandibule, qui sont alimentés exclusivement par l'artère alvéolaire inférieure, entraînant un apport sanguin plus fragile dans les secteurs prémolaire, molaire et rétromolaire<sup>15</sup>.



Vascularisation mandibulaire : S : symphyse ; T : temporal ; Ptl : ptérygoïdien latéral ; M : masséter ; Ptm : ptérygoïdien mésial<sup>54</sup>

### **III.3. La fibrose**

La physiopathologie expliquée par la théorie des 3H de Marx,<sup>1</sup> à savoir Hypoxie Hypo-cellularité Hypo-vascularité est complétée par Delanian concernant l'hypo-cellularité et le mécanisme fibro-atrophique<sup>81 82</sup>.

Dans la plupart des cas, l'incidence et la sévérité accrues de la fibrose sont dues à des facteurs liés aux antécédents médicaux du patient, tels que les maladies microvasculaires, la sclérodémie systémique, et en particulier une chimiothérapie concomitante ou une intervention chirurgicale antérieure<sup>83</sup>.

Bien que de nouvelles stratégies conçues pour améliorer le rapport thérapeutique aient permis de réduire l'incidence de la fibrose radio-induite (RIF), celle-ci est encore parfois inévitable et peut entraîner de graves handicaps chez de nombreux patients.

La RIF constituée ne régresse pas spontanément. Comme les séquelles fibrotiques de toute origine, la RIF est principalement caractérisée par des modifications non spécifiques du tissu conjonctif, un dépôt excessif de la matrice extracellulaire et la présence d'un infiltrat inflammatoire, ce qui est compatible avec une RIF active précoce.

Schématiquement, le développement de la RIF peut être divisé en trois phases histopathologiques, chacune à prédominance cellulaire, matricielle ou un mélange des deux. Les progrès récents en biologie cellulaire et moléculaire évaluent plus précisément la progression des ostéoradionécroses observées et étayent la théorie de la fibrose induite par les radiations proposée par Delanian. Selon ce mécanisme proposé une série d'événements se déroulent en 3 phases :<sup>81</sup>

1. La phase pré-fibrotique initiale, où les cellules endothéliales sont principalement observées, accompagnée d'une réponse inflammatoire aiguë.
2. La phase organisée constitutive, dans laquelle il existe une activité fibroblastique anormale, et la matrice extracellulaire perd son organisation.
3. La phase fibro-atrophique tardive, qui est une tentative de remodeler le tissu avec la formation fragile de tissus présentant un risque accru d'inflammation réactivée lorsque le tissu subit une lésion locale, ce qui pourrait éventuellement conduire à une nécrose tissulaire.

(1) Dans la phase pré-fibrotique initiale, les cellules endothéliales jouent un rôle très important. Les chimiokines, libérées en réponse à une lésion, attirent les leucocytes sur le site de la lésion, contribuant ainsi à l'inflammation chronique non spécifique habituelle dans cette phase<sup>84</sup>. Cette inflammation est caractérisée par une augmentation de la perméabilité vasculaire avec la formation d'un œdème. Les fragments de dégradation du collagène et de la fibronectine attirent les cellules du tissu conjonctif local, les cellules épithéliales, ainsi que les cellules sanguines. La destruction ultérieure des cellules endothéliales et la thrombose vasculaire associée peuvent conduire à une nécrose des micro-vaisseaux et à une ischémie locale.

La perte de cette barrière naturelle composée de cellules endothéliales peut entraîner une exposition directe des cellules du tissu conjonctif à des stimuli qui leur sont normalement étrangers et peut notamment déclencher une activation fibroblastique<sup>81</sup>.

(2) Dans la phase organisée constitutive, le tissu RIF est essentiellement composé de fibroblastes et de matrice extracellulaire, bien que les cellules endothéliales soient toujours actives au cours de la néo-angiogenèse secondaire liée à l'extension de la RIF. La RIF constitutive est caractérisée par des zones de RIF actives contenant une grande densité de fibroblastes activés (myofibroblastes) dans une matrice extracellulaire désorganisée et des zones de RIF pauci-cellulaires contenant des fibroblastes sénescents peu proliférants dans une matrice extracellulaire sclérosée dense. Cependant, les lésions combinées des cellules endothéliales et des cellules du tissu conjonctif, amplifiées par l'action des cytokines, génèrent l'état permanent de RIF<sup>81</sup>.

(3) Enfin, à la fin de la phase fibro-atrophique, le tissu RIF est progressivement densifié par le remodelage successif des dépôts de la matrice extracellulaire qui se produisent tout au long du développement de la RIF, comme cela a été observé par immuno-histochimie dans le muscle squelettique irradié. À ce stade tardif, les lésions sont constituées des décennies après la radiothérapie, les tissus sont friables et développent une fibro-atrophie mal vascularisée avec quelques fibroblastes dans une matrice extracellulaire dense. Cependant, ces zones irradiées cicatrisées restent fragiles et peuvent subir des poussées d'inflammation réactivées tardivement après tout traumatisme physico-chimique<sup>81</sup>.

#### **III.4. L'atteinte cellulaire**

L'os adulte est en remaniement permanent, certaines zones sont détruites par les ostéoclastes alors que d'autres sont reconstruites par les ostéoblastes.

Les progrès de la biologie cellulaire et moléculaire ont considérablement contribué à clarifier la nature des mécanismes responsables des lésions tardives de l'utilisation thérapeutique des radiations<sup>85 86</sup>. En effet, la radiothérapie cible toutes les cellules présentant un taux de renouvellement élevé, qu'il s'agisse d'un tissu hôte malin ou normal. Les radicaux libres causés par l'interaction des rayonnements ionisants avec les tissus vivants jouent un rôle important dans les dommages biologiques initiaux et dans la réaction inflammatoire qui s'ensuit jusqu'à ce que la fibrose se manifeste, ce qui semble être le résultat d'un processus local continu et autonome.

Concernant les cellules osseuses, la radiothérapie entraîne une baisse d'activité des ostéocytes avant que l'on puisse constater une hypocellularité<sup>87</sup>. Les ostéoblastes, par leur forte différenciation cellulaire sont plus sensibles que les ostéoclastes aux radiations ionisantes ce qui expliquerait la déminéralisation observée après la radiothérapie ainsi que l'absence de nouveau tissu ostéoïde<sup>88</sup>.

L'os irradié va présenter un métabolisme perturbé et les cellules différenciées spécifiques vont être remplacées par des fibroblastes. Ces derniers vont créer une trame fibreuse qui ne pourra pas être recalciifiée car les ostéoblastes seront en nombre réduit<sup>54</sup>.

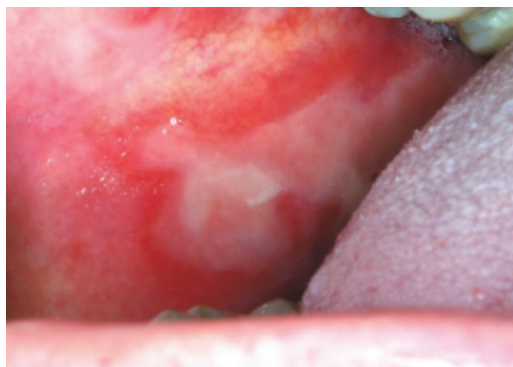
En comparaison, l'ostéomyélite chronique montre généralement des os avec des trabécules irrégulières dues à l'activité ostéoblastique et ostéoclastique et à une moelle osseuse remplacée par du tissu fibreux. De plus, des cellules inflammatoires peuvent être détectées histologiquement dans une ostéomyélite chronique<sup>14</sup>.

Ces perturbations concernant les ostéoblastes semblent être les premiers effets de l'ostéoradionécrose, avant même les modifications des vaisseaux sanguins qui eux jouent un rôle dans l'aggravation et la prolongation des effets de l'irradiations<sup>56 89</sup>.

### **III.5. L'atteinte extra osseuse**

Les effets de la radiothérapie n'affectent pas exclusivement le tissu osseux. La peau, les muqueuses buccales, les glandes salivaires, les dents et les muscles masticateurs sont aussi affectés par les effets délétères de la radiothérapie<sup>90 91 92</sup>.

La mucite buccale est une complication aiguë de la radiothérapie, de la chimiothérapie ou de l'association des deux traitements. Elle est le résultat du contact direct entre le rayonnement et l'épithélium. Les caractéristiques cliniques incluent érythème, ulcération de la muqueuse, douleur oropharyngée et troubles de la parole<sup>92</sup>. Environ 80 % des patients traités par radiothérapie développent une radio mucite<sup>35</sup>.



*Radio mucite de la joue<sup>93</sup>*

Les cellules de la muqueuse buccale, du pharynx et du larynx ont un taux de renouvellement élevé, une faible résistance aux rayonnements ce qui provoque des réactions précoces vis-à-vis de la radiothérapie. Après la radiothérapie la muqueuse devient dénudée, avec des ulcérations et est recouverte d'un exsudat fibrineux. Il en résulte une douleur, une sensation de brûlure et un inconfort, surtout pendant les repas. L'atteinte de la muqueuse pharyngée peut produire des difficultés à avaler et à parler<sup>90</sup>.



L'hyposalivation est une complication fréquente du traitement des cancers de la tête et du cou. Elle est causée par des lésions des glandes salivaires et se présente comme une xérostomie progressive<sup>92</sup>. Lorsque la dose totale est supérieure à 50 Gy et que les glandes salivaires se trouvent dans le champ d'irradiation alors l'hyposalivation devient irréversible<sup>5</sup>. En comparaison, la dose totale utilisée pour traiter les tumeurs solides de la tête et du cou dépasse souvent 60 Gy, ce qui peut provoquer la perte d'au moins 80 % de la fonction des glandes salivaires<sup>94</sup>. Les patients ont des difficultés à parler, à sentir, à goûter, à mâcher ou à avaler et sont plus sensibles aux infections buccales, aux caries dentaires et aux maladies parodontales. La composition et les fonctions physiologiques de la salive est également affectée, réduisant ainsi la capacité tampon de la salive, l'activité antimicrobienne et la capacité de reminéraliser l'émail des dents endommagées<sup>95</sup>. La population microbienne buccale se transforme en microflore acidogène avec l'augmentation des concentrations de *streptocoque mutans*, *lactobacillus* et *candida*<sup>96</sup>.

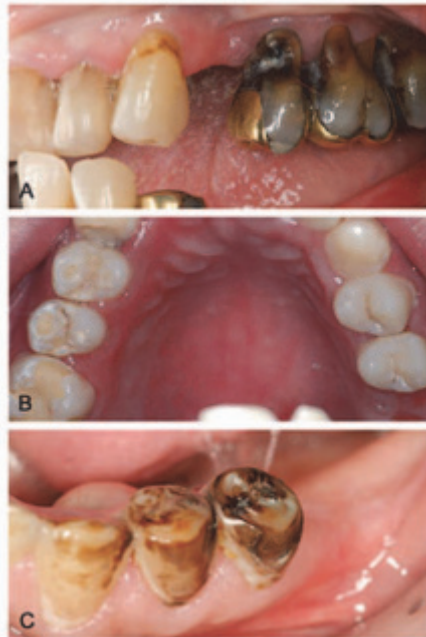La modification de la sensation gustative résulte de l'effet direct du rayonnement sur les papilles gustatives et de la modification de la salive<sup>94</sup>. La plupart des patients ressentent une perte d'acuité gustative partielle ou complète pendant la thérapie. La perte de goût est généralement transitoire, le goût revient progressivement à des niveaux normaux ou presque normaux dans l'année qui suit la radiothérapie, même si cela peut prendre jusqu'à cinq ans<sup>97</sup>. Une réduction significative de la salive semble diminuer le nombre de papilles gustatives et modifie probablement la forme et la fonction des bourgeons restants<sup>22</sup>.

L'altération du goût a des effets profonds sur l'état nutritionnel du patient et est associée à une perte de poids due à une diminution de l'appétit et à une modification des modes de prise alimentaire. Cela ne tient pas uniquement à la perte de goût en soi, mais également à la dégradation inégale de la perception des différents saveurs. Il en résulte que les aliments ont un goût différent, souvent désagréable après la radiothérapie, ce que n'apprécient pas de nombreux patients<sup>97</sup>.

La carie post-radique est une forme hautement destructrice de carie dentaire à apparition et progression rapide. Elle peut se développer trois mois après le début de la radiothérapie. Dans les cas graves, une dentition auparavant saine peut être complètement perdue en un an<sup>97</sup>.

Les caries post-radiques sont classées en fonction des caractéristiques cliniques et radiographiques, le type 1 est une carie qui affecte la zone cervicale des dents et s'étend le long de la jonction cémento-émail. Le type 2 présente des zones de déminéralisation sur toutes les surfaces dentaires. Et le type 3 présente un changement de couleur dans la dentine, la couronne devient brun foncé ; des combinaisons de ces caractéristiques peuvent se produire<sup>98</sup>. Bien que de nombreux chercheurs attribuent la carie radiologique aux effets directs de rayonnement sur les dents, d'autres indiquent qu'elle est la conséquence de la xérostomie, des changements du pH salivaire ou des paramètres

microbiens, chimiques, immunologiques et alimentaires<sup>97 92</sup>. Les changements dans la flore buccale à la suite des radiations constituent un autre facteur important le développement des caries. En effet, il y a une augmentation des micro-organismes acidogènes et cariogènes comme le *Streptococcus mutans*, *Lactobacillus* et *Candida*, ainsi qu'une réduction des micro-organismes non cariogènes tels que le *Streptocoque Sanguis*, *Neisseria* et *Fusobacterium*<sup>98</sup>. Néanmoins, la cause la plus probable de la carie post-radique apparaît être une combinaison de ces différents facteurs.



*Différents types de caries post-radique<sup>98</sup> :*

*A : carie type 1 qui affecte la zone cervicale des dents et s'étend le long de la jonction cémento-émail ;*

*B : type 2 présente des zones de déminéralisation sur toutes les surfaces dentaires ;*

*C : type 3 présente un changement de couleur dans la dentine, la couronne devient brun foncé avec une usure occlusale.*

Selon Sciubba et al<sup>91</sup> 5 à 38 % des patients développent un trismus après un traitement d'un cancer de la tête et du cou. Le risque de développer un trismus est plus élevé pour les patients qui reçoivent à la fois la radiothérapie et la chirurgie et ceux qui sont traités pour une récurrence.

Le trismus se manifeste par une restriction de l'ouverture buccale. La parole, dans la plupart des cas, n'est pas tant entravée, mais il est souvent difficile de manger en raison de l'amplitude de mouvement limitée concernant tous les mouvements de la mâchoire. La restriction de l'ouverture de la bouche peut entraîner une hygiène bucco-dentaire compromise, ce qui est particulièrement important chez les patients qui ont également une xérostomie radio-induite.

Le trismus correspond à une fibrose des muscles de la mastication, mais il peut être aussi responsable d'une dégénération de l'articulation temporo-mandibulaire accompagnée de douleur et d'inflammation. Si les symptômes ne sont pas traités, le processus dégénératif peut se poursuivre et devenir permanent<sup>97</sup>.

## **IV. PREVENTION ET PRISE EN CHARGE DE L'OSTEORADIONECROSE**

Lors des consultations de contrôle périodique, la compliance du patient et la bonne observance des mesures préventives sont vérifiées et encouragées concernant l'hygiène bucco-dentaire, l'abstinence alcoolique tabagique.

Un suivi pré, per et post radiothérapie du patient doit être effectué par l'équipe pluridisciplinaire dont le chirurgien-dentiste. La prévention de l'ostéoradionécrose est primordiale car elle peut être chronique, progressive et conduire à une fracture pathologique de la mandibule.

### **IV.1. Traitement préventif en odontologie**

La prévention est le point clef dans la prise en charge des ostéoradionécroses, le rôle du chirurgien-dentiste, en étroite coopération avec l'équipe médicale, est primordial dans le suivi des patients. Avant la radiothérapie, un examen clinique et radiologique (panoramique et rétro alvéolaire) approfondi doit être réalisé<sup>16 27</sup> dans le but d'identifier les facteurs qui augmenteront le risque d'ostéoradionécrose. Cela permet de contrôler ou d'éliminer autant de facteurs possible avant le début de la radiothérapie<sup>5</sup><sup>15</sup>, en effet une mauvaise hygiène buccale, des dents cassées, des restaurations défectueuses, une prothèse mal adaptée et une maladie parodontale sont susceptibles de provoquer des complications pendant et après la radiothérapie. L'objectif majeur est d'optimiser l'état dentaire du patient vis-à-vis d'actes à haut risque, comme les extractions, afin que ces actes ne soient pas réalisés pendant et après l'irradiation<sup>5 15 25</sup>.

Le chirurgien-dentiste doit informer le patient sur les différents effets secondaires liés à la radiothérapie et leurs conséquences sur la sphère orale: <sup>93</sup>

- Le développement de mucites qui provoque des ulcérations, saignements, douleurs, et des difficultés à l'alimentation.
- Le trismus.
- L'hyposialie voire l'asialie responsable de caries, maladies parodontales, et mycoses.
- L'altération du goût.
- Le risque d'ostéoradionécrose.

L'éducation à l'hygiène bucco-dentaire du patient est très importante car la compliance du patient est souvent difficile à obtenir. Le praticien doit expliquer la nécessité d'une bonne hygiène dentaire, la prophylaxie fluorée à vie, l'utilisation de bain de bouche, le nettoyage quotidien des prothèses dentaires pour prévenir des infections fongiques, et la nécessité des examens de contrôle pour éviter les complications dentaires.

Les soins prophylactiques réalisés sont le détartrage complet haut et bas, les soins de caries, le traitement des foyers infectieux, la prise d'empreintes dentaires pour la conception de gouttière de fluoration, de plus les prothèses amovibles doivent être vérifiées notamment pour les points de pression afin de ne pas léser la muqueuse<sup>99</sup>.

L'extraction de toutes les dents présentes dans le champ d'irradiation n'est plus de rigueur<sup>8</sup>. Plusieurs facteurs tels que les caractéristiques individuelles des patients, les traitements tumoraux, les facteurs dentaires doivent être pris en compte afin de prendre la décision d'effectuer des extractions pré irradiation. Seules les dents jugées saines, correctement traitées au préalable ou restaurables peuvent être conservées tout en tenant compte de l'état parodontal existant et surtout de la motivation à l'hygiène bucco-dentaire du patient<sup>3 14</sup>. Cependant l'élimination des foyers infectieux bucco-dentaires actifs ou potentiels doit être impérativement fait avant la radiothérapie en prenant en compte un délai de 14 à 21 j afin de permettre une cicatrisation complète du site<sup>2 7</sup>.

Les dents jugées non saines qui ne peuvent être conservées avant une radiothérapie répondent à ces critères<sup>2</sup> :

- Carie atteignant la chambre pulpaire.
- Lésion péri apicale.
- Poche parodontale > 5 mm.
- Lésion inter-radiculaire de classe 2 ou plus.
- Mobilité de stade 2 ou plus.
- Les dents non vitales avec oblitération canalaire.

Concernant les dents strictement incluses elles peuvent être conservées alors que pour celles qui sont enclavées ou sous muqueuse il sera conseillé de les extraire pour éviter tout risque d'infection potentiel.

Au cours de la radiothérapie, les premiers signes de toxicité aiguës apparaissent rapidement, en particulier les mucites oropharyngées. La mucite radio-induite correspond à une inflammation de la muqueuse due à une altération de l'épithélium et du tissu conjonctif ce qui provoque des ulcérations. La qualité de vie des patients se détériore considérablement à cause des différents symptômes de la mucite : douleurs, brûlures, altération du goût, difficulté à l'alimentation. De plus, une surinfection au *C. albicans* peut se produire notamment avec la diminution du flux salivaire.

Le chirurgien-dentiste doit s'assurer de la compliance à l'hygiène bucco-dentaire, et soulager le patient pendant la radiothérapie. Les directives en matière d'hygiène bucco-dentaire sont le brossage des dents avec une brosse à dent à poil souple 20/100, l'utilisation d'un dentifrice fluoré, de fil dentaire, de rinçages antimicrobiens topiques tels que la Chlorhexidine 0,12 à 0,2 % sans alcool, de bains de bouche au bicarbonate de sodium 14/1000, de soins au niveau des lèvres et de la bouche, et de l'entretien des prothèses dentaires pendant et après la radiothérapie. Pour la gestion de la douleur les

dérivés morphiniques sont les traitements de choix dans la prise en charge antalgique avec l'utilisation de topiques anesthésiants. La mucite radio induite complique le port des prothèses amovibles en raison des douleurs engendrées par le contact des prothèses amovibles sur les muqueuses lésées<sup>2 92</sup>. Après radiothérapie, la consultation bucco-dentaire s'effectue tous les 6 mois. En pratique, un examen panoramique peut être réalisé tous les 6 mois la 1<sup>ère</sup> année puis tous les ans par la suite, afin de rechercher des signes de lésions infectieuses et de dystrophies osseuses<sup>15 59 67</sup>, ainsi que pour vérifier la compliance du patient.

La prophylaxie fluorée à l'aide de gouttière sera mise en place le plus rapidement après la fin du traitement par radiothérapie dès la cicatrisation des muqueuses. L'application du gel fluoré 20 000 ppm (Fluocaril® Bi-Fluoré 2000 gel dentaire) doit être quotidienne pendant 5 min et à vie. En effet, la diminution du flux salivaire et sa modification provoquent une accumulation de plaque dentaire et une déminéralisation rapide de l'émail ce qui augmente le risque de carie en moyenne de 25 %<sup>93</sup>. Les substituts salivaires tel que les agonistes cholinergiques comme la pilocarpine montrent des résultats mitigés pour stimuler le flux salivaire à partir du tissu glandulaire résiduel<sup>100 101</sup>.

Katsura et al.<sup>102</sup> ont montré l'importance de la thérapeutique parodontale de soutien et de son suivi après la radiothérapie. En effet le risque d'ostéoradionécrose augmente significativement lorsque le patient présente des poches parodontales supérieures à 5 mm, un score de plaque > à 40 % et une alvéolyse supérieure à 60 %.

Les avulsions dentaires en terrain irradié doivent être envisagées qu'en cas d'extrême nécessité, la conservation de l'organe dentaire par un traitement endodontique sous antibioprofylaxie sera toujours privilégiée<sup>103</sup>. Cette décision ne peut se faire qu'au cas par cas en fonction de l'état général du patient et de la gravité de la maladie impactant la dent.

Les extractions dentaires doivent être retardées de 6 mois après la fin de la radiothérapie<sup>25</sup>. Les avulsions doivent être réalisées sous antibiothérapie à large spectre (bêtalactamines, 250 mg 4 fois par jour) commencée 48 heures avant l'intervention et poursuivie 15 jours après<sup>11 103</sup>.

Cependant Wahl et al<sup>7</sup> suggère que la prise d'antibiotique pour prévenir l'apparition d'une ostéoradionécrose semble être inutile et pourrait provoquer des résistances bactériennes.

La diminution du risque d'ostéoradionécrose est influencé par une intervention réalisée de façon atraumatique suivie d'une régularisation des crêtes alvéolaires avec curetage minutieux, puis par la mise en place d'un pansement alvéolaire, et est terminée par des sutures hermétiques<sup>11</sup>. Il a été suggéré de limiter le nombre de dents extraites par séance pour limiter le risque d'ostéoradionécrose en évitant de surcharger l'approvisionnement en sang déjà limité<sup>104</sup>.

La réhabilitation prothétique doit être envisagée pour les patients qui possèdent déjà une prothèse amovible ou pour ceux qui ont subi des extractions, et/ou des chirurgies.

Les anciennes prothèses amovibles doivent être réévaluées et la confection des nouvelles prothèses doit être minutieuse pour éviter toute plaie traumatique de la muqueuse, de plus il ne doit pas y avoir d'épine osseuse pour éviter tout risque d'ostéoradionécrose. L'acceptation de la prothèse amovible par le patient est plus difficile à obtenir en raison de certaines chirurgies et de la xérostomie qui modifie la stabilité et le confort du port de la prothèse amovible. Les patients doivent avoir des rappels fréquents pour vérifier l'état de leur appareil et renforcer les consignes d'hygiène bucco-dentaire<sup>54</sup>.

Bien que la pose d'implant soit à proscrire sur un site d'ostéoradionécrose guéri, la mise en place d'implant sur un os irradié sans séquelle d'ostéoradionécrose ou sur un os transplanté demeure la solution de choix dans la réhabilitation prothétique. La prothèse sur implant apporte plus de stabilité et de confort notamment vis-à-vis de la xérostomie, et elle permet d'éviter le risque de traumatisme muqueux.

L'utilisation d'implant en terrain irradié reste soumise à controverse, ces derniers présentent un taux de succès correct même s'il reste inférieur à un terrain non irradié<sup>105</sup>.

#### **IV.2. Prévention au niveau de la radiothérapie**

La radiothérapie des cancers est une méthode de traitement utilisant les rayonnements ionisants. On distingue la radiothérapie externe où la source d'irradiation est située à l'extérieur du malade (appareils à RX, source de Cobalt, accélérateurs) ; et la curiethérapie où les sources radioactives sont placées à l'intérieur de l'organisme. Il existe la curiethérapie par sources scellées (solides) comprenant la curiethérapie interstitielle (la source est placée dans la tumeur), la curiethérapie endocavitaire (la source est placée à l'intérieur de la cavité naturelle dans laquelle se développe la tumeur) ; et la curiethérapie par sources non scellées (liquides).

Lorsque le faisceau de radiations ionisantes pénètre dans les tissus, une partie du rayonnement est absorbée, une autre est déviée de sa trajectoire (diffusion) et la troisième partie est transmise sans interaction. La diffusion explique pourquoi les régions situées hors du faisceau d'irradiation peuvent malgré tout recevoir une certaine dose de radiations.

La dose absorbée représente la quantité d'énergie absorbée par unité de matière. Cette dose absorbée est différente de l'énergie émise du fait des interactions avec le milieu. Elle se mesure en Gray, 1 Gy représente 1 Joule déposé dans 1 kg de matière.

Certains paramètres de la radiothérapie peuvent être modifier afin réduire l'incidence de l'ostéoradionécrose de façon significative, comme la diminution de la dose totale, la modification des sources de rayonnement, des schémas de rayonnement et l'utilisation de l'IMRT (intensity-modulated radiation therapy)<sup>106 107 108</sup>.

La relation entre la dose totale absorbée et le risque d'ostéoradionécrose est bien établie, un consensus a indiqué que la dose totale seuil entraînant un fort risque d'ostéoradionécrose est de 60 Gy<sup>8 19 23 61 109</sup>. De plus, Curi et al<sup>25</sup> ont démontré que l'incidence de l'ostéoradionécrose au niveau de la mandibule est associée à l'augmentation de la dose de radiation totale. Par conséquent, les radiologues et les oncologues doivent prévoir un dosage inférieur à ce seuil dans la mesure du possible pour la mandibule afin que le contrôle tumoral local ne soit pas compromis.

L'hyper-fractionnement vise à épargner les tissus normaux par rapport à la tumeur en donnant une dose totale élevée répartie sur un grand nombre de petites doses. Une dose plus faible par fraction permet aux tissus normaux de réparer les dommages radio-induits de manière relativement plus efficace que les cellules tumorales en respectant un intervalle d'au moins 6 heures entre les différentes doses<sup>108</sup>. Ensuite, le fractionnement permet aux cellules tumorales, qui étaient dans une phase relativement radio résistante du cycle cellulaire pendant un traitement, de passer à une phase sensible du cycle avant l'administration de la fraction suivante, améliorant la destruction des cellules tumorales<sup>111</sup>.

Dans leur étude, Duarte et al<sup>35</sup> ont trouvé un nombre significativement plus élevé d'ostéoradionécrose pour des patients traités par radiothérapie conventionnelle par rapport à ceux traité par IMRT. La diminution majeure de l'incidence de l'ostéoradionécrose est probablement due à la fois à des soins dentaires prophylactiques méticuleux et à une meilleure distribution des doses<sup>36</sup>.

La radiothérapie conformationnelle tridimensionnelle et l'IMRT se traduisent par une réduction de l'incidence de l'ostéoradionécrose grâce à une diminution des volumes recevant des doses plus élevées, une dose maximale inférieure et une xérostomie réduite. En effet, les glandes salivaires partiellement épargnées par l'IMRT réduit le risque d'ostéoradionécrose grâce une détérioration amoindrie des dents, due à une xérostomie réduite<sup>112</sup>. De plus, la xérostomie peut être diminuée par l'administration d'amifostine qui est un médicament radio protecteur administré avant la radiothérapie<sup>113</sup>.

### **IV.3. Traitement médical**

A l'heure actuelle, il n'existe pas de traitement universel contre l'ostéoradionécrose. La prise en charge conservatrice non opératoire est généralement recommandée, en particulier en cas de lésions précoces et localisées ou lorsqu'une lésion ne progresse pas avec des symptômes minimes.

La prise en charge conservatrice commence par la suppression des irritants locaux tels que l'alcool, le tabac, les prothèses mal ajustées et les mesures de prévention en matière d'hygiène bucco-dentaire tels que l'utilisation de bains de bouche à base de Chlorhexidine après les repas et de bains de bouche salin<sup>114</sup>.

La prescription d'antibiotiques est réalisée lors des premiers signes d'épisodes infectieux, bien que l'ostéoradionécrose ne soit pas principalement due à un processus d'agent infectieux selon la théorie des 3H, de plus l'hypovascularité des tissus limite la distribution des agents antimicrobiens systémiques.

Les molécules de choix sont l'amoxicilline associée à l'acide clavulanique (Augmentin) 2 à 3 g par jour, ou la clindamycine (Dalacine) 600 mg 3 fois par jour en cas d'allergie aux bêtalactamines et le métronidazole 200 mg 3 fois par jour<sup>114</sup>. Ces antibiotiques à large spectre ont montré leur efficacité sur la flore bactérienne buccale notamment le métronidazole concernant la flore anaérobie<sup>104</sup>.

La douleur est un symptôme courant de l'ostéoradionécrose, la prescription d'antalgique est à adapter en fonction de la douleur qui pour certains patients est difficilement atténuable<sup>49</sup>. Les dérivés morphiniques sont généralement choisis pour soulager au mieux les patients. Lorsque l'inflammation est avérée des anti-inflammatoires stéroïdiens sont prescrit avec une couverture antibiotique.

Le traitement antioxydant basé sur la théorie de Delanian concerne la fibrose radio-induite<sup>115</sup>. Le processus fibro-atrophique comprend la formation de radicaux libres, une dysfonction endothéliale, une inflammation, une thrombose microvasculaire, une fibrose, un remodelage, et enfin la nécrose osseuse et tissulaire<sup>81</sup>.

Le Pentoclo est une combinaison de Pentoxifylline, Tocophérol et Clodronate, ainsi l'association pentoxifylline-tocophérol permet de diminuer significativement la fibrose radio-induite<sup>116</sup> et le Clodronate permet d'inhiber la destruction osseuse ostéoclastique<sup>115</sup>.

Le traitement par Pentoclo semble permettre la cicatrisation des ostéonécroses de faible étendue et les ostéoradionécroses réfractaires en stimulant l'ostéogénèse et en réduisant la fibrose et la destruction osseuse. Le traitement est généralement bien toléré avec de rares effets secondaires et est peu coûteux<sup>117 48</sup>.



La thérapie par ultrason permet de stimuler localement l'angiogenèse, la production de collagène et d'os selon Harris<sup>118</sup>. Le protocole consiste à appliquer en regard du foyer une fréquence de 3 MHz de faibles intensités 1 W/cm<sup>2</sup>, ce qui augmente la profondeur de pénétration à plusieurs centimètres et ne produit pas de chaleur ou de dommages intravasculaires. Le protocole comprend 40 à 100 séances de 10 min jusqu'à guérison.

Selon une étude menée par Harris<sup>118</sup>, l'utilisation d'ultrason combinée avec un débridement local et une antibiothérapie par métronidazole ont montré des résultats encourageants contre les ostéoradionécroses permettant une cicatrisation dans 48 % sans chirurgie.

Cela reste une méthode peu coûteuse, cependant les résultats sont contradictoires dans la littérature. Les ultrasons ne peuvent être proposés que de façon expérimentale dans le cadre d'essais clinique.

Le Plasma Riche en Plaquette (PRP) est un concentré de plaquettes riche en facteurs de croissance autologues tels que les facteurs de croissance dérivés des plaquettes (PDGF), le facteur de croissance transformant beta (TGF-β), le facteur de croissance épidermique (EGF), le facteur de croissance insulinique (IGF) et facteur de croissance endothélial vasculaire (VEGF). Dans leur environnement de libération, ces facteurs de croissance jouent un rôle crucial dans la mise en route de la cascade moléculaire de guérison<sup>119</sup>.

L'avantage thérapeutique du PRP dans ce type de défaut est l'introduction de facteurs de croissance concentrés qui manquent au processus de guérison afin de stimuler les différentes voies qui conduisent finalement à l'activation de l'expression des gènes et la production de protéines nécessaires à la guérison<sup>120</sup>.

L'utilisation de PRP en tant que traitement adjuvant à la chirurgie pourrait réduire la nécessité des procédures invasives telles que la résection et la reconstruction de la mandibule<sup>121 122</sup>. Cependant, les résultats ne sont pas toujours positifs concernant l'utilisation de la PRP pour la prévention d'ostéoradionécrose<sup>119</sup>.

#### **IV.4. Oxygénothérapie hyperbare**

L'oxygénothérapie hyperbare correspond à l'inhalation intermittente, généralement quotidienne, de 100 % d'oxygène à une pression supérieure à l'atmosphère absolue (1 ATA). Ainsi, cela permet d'augmenter la dose d'oxygène dissous dans le plasma et la dose délivrée aux tissus.

La première utilisation de l'oxygénothérapie par caisson hyperbare fut proposé par Hart et Mainous<sup>123</sup> pour le traitement des nécroses radio induite. Par la suite, un protocole fut proposé par Marx<sup>12</sup> lorsqu'il développa sa théorie sur la physiopathologie de l'ostéoradionécrose à savoir l'hypoxie, l'hypocellularité et l'hypovascularité.

Le protocole est utilisé à titre préventif afin de réaliser des extractions sur un terrain irradié, cela consiste à faire 20 séances d'oxygénothérapie hyperbare ( $PO_2 = 20$  à  $30$  mmHg) de 90 minutes à 2.4 ATA en préopératoire, et 10 séances identiques en postopératoire une fois les avulsions faites. Les séances sont faites quotidiennement, 5 fois par semaine<sup>124</sup>.

L'oxygénothérapie hyperbare semble être une option intéressante. En effet, elle augmente l'apport d'oxygène dans les tissus hypoxiques, stimule la prolifération des fibroblastes et l'angiogenèse<sup>75</sup>. En outre, elle stimule la formation de collagène, elle améliore la capacité phagocytaire des leucocytes et peut être bactéricide ou bactériostatique pour de nombreuses espèces<sup>105</sup>.

Cependant l'utilisation de l'oxygénothérapie hyperbare est soumise à controverse dans la littérature, certains auteurs rapportent des résultats très encourageant, avec des résolutions complètes voir quasi complètes, ou du moins avec une amélioration des symptômes<sup>10 52 60 123 125 126</sup>.

Alors que d'autres auteurs sont en désaccord avec l'utilisation de l'oxygénothérapie hyperbare car il semblerait que la plupart des ostéoradionécroses se traite par des mesures conservatrices<sup>25 127</sup>, ou encore que l'ostéoradionécrose ne se développe pas toujours malgré des avulsions post irradiation<sup>128</sup>.

La guérison avec les traitements conservateurs et l'oxygénothérapie hyperbare n'est pas assurée alors que l'incidence actuelle de l'ostéoradionécrose est faible (5 %)<sup>129</sup>. Annane et al<sup>130</sup> ont réalisé un essai randomisé, séquentiel, en double aveugle et contrôlé par un placebo sur 68 patients et ils n'ont montré aucun effet bénéfique à l'utilisation de l'oxygénothérapie hyperbare chez les patients atteints d'ostéoradionécrose mandibulaire.

En conclusion, l'oxygénothérapie hyperbare ne fonctionne pas seul car l'os nécrotique ne peut pas être revitalisé<sup>40 126</sup>. Seules des ostéoradionécroses simples peuvent être guéris avec l'oxygénothérapie hyperbare, pour les cas les plus sévères une intervention chirurgicale est nécessaire pour enlever les os nécrotiques<sup>105 131</sup>. L'oxygénothérapie hyperbare doit être prise comme un traitement adjuvant<sup>40 63</sup>

et de devrait pas être systématisée à moins qu'un sous-ensemble de patients à haut risque puisse être identifié notamment à l'aide de biomarqueurs de sensibilité aux effets graves des radiation tardives<sup>55</sup>.

Pour finir, l'oxygénothérapie hyperbare présente des inconvénients inhérents à son utilisation : un coût élevé, la durée de traitement, des accidents aigus liés au barotraumatisme et des contre-indications absolues telles qu'une pathologie néoplasique ou une névrite optique. Les autres contre-indications sont l'antécédent ou la présence d'un pneumothorax, l'emphysème pulmonaire, une pathologie virale active, les infections des voies respiratoires, l'épilepsie, une BPCO, une sinusite chronique, un antécédent de chirurgie thoracique ou de l'oreille et la claustrophobie<sup>132</sup>.

#### **IV.5. Traitement chirurgical**

Le traitement chirurgical est recommandé lorsque l'ostéoradionécrose n'est plus susceptible d'être contrôlée par des mesures conservatrices. Cela se produit en cas d'ostéoradionécrose symptomatique et à évolution progressive avec une douleur intractable, une exposition osseuse persistante, des fistules oro-cutanées, un trismus ou une fracture mandibulaire pathologique<sup>40 133 134</sup>.

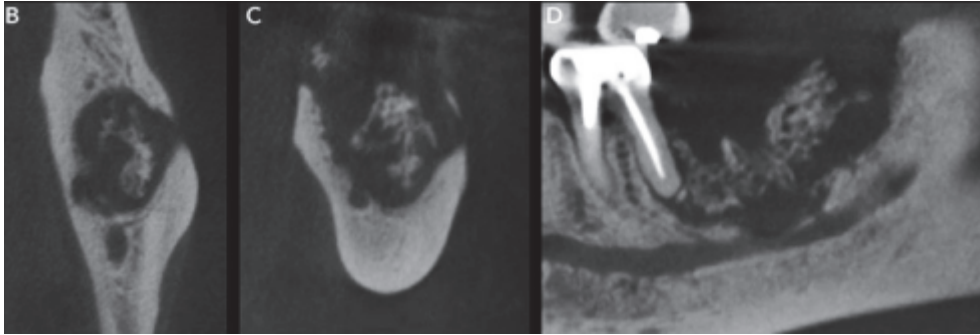
L'approche chirurgicale est donc nécessaire pour améliorer la qualité de vie des patients, elle peut être conservatrice ou bien interruptrice, avec ou sans reconstruction. Cette dernière comprend le curetage, la séquestrectomie, et la résection en fonction du stade d'évolution de la maladie.

##### **IV.5.1. Chirurgie conservatrice avec curetage, séquestrectomie et résection non interruptrice**

La chirurgie conservatrice est réalisée quand l'ostéoradionécrose est d'étendue limitée, sans atteinte du canal alvéolaire inférieure et de la continuité du bord basilaire de la mandibule.

La formation de séquestre est une réponse de défense dans laquelle le tissu de granulation et le tissu cicatriciel se séparent d'une zone infectée. Un séquestre correspond à une partie de l'os qui est expulsée de l'os sain pendant le processus de nécrose<sup>132</sup>.

Des quantités importantes de tissu nécrotique altèrent la cicatrisation des plaies<sup>60</sup>. Les débris doivent être lavés, irrigués et les séquestres doivent pouvoir se séparer spontanément ou être retirés chirurgicalement de façon atraumatique, car toute interférence chirurgicale peut favoriser l'extension du processus nécrotique<sup>132</sup>. Ainsi, lorsque un séquestre est visible radiologiquement celui-ci doit être retiré.<sup>25</sup>



*Coupes axiale, coronale et sagittale montrant plusieurs séquestres osseux<sup>67</sup>*

L'élimination des séquestres facilite l'épithélialisation secondaire et la guérison. Une cicatrisation complète des lésions ostéo-nécrotiques après élimination douce ou spontanée des séquestres a été rapportée<sup>132</sup>.

Cependant, s'il persiste du tissu nécrotique après avoir effectué une séquestration, il convient de réaliser une mandibulectomie non interruptrice sous antibiothérapie par fraisage et curetage afin d'obtenir d'un tissu osseux hémorragique sur toute la surface<sup>135 136</sup>. Cette intervention conservatrice doit respecter le canal alvéolaire inférieur et donc le bord basilaire de la mandibule. Le décollement sous-périosté doit être réduit au strict nécessaire afin de ne pas compromettre davantage la vascularisation de la mandibule. La fermeture des muqueuses doit être la plus étanche possible et sans tension pour éviter toute désunion des berges par nécrose.

#### IV.5.2. Chirurgie interruptrice et reconstruction de la mandibule

La chirurgie interruptrice est utilisée en cas d'échec aux précédents traitements ou lorsque l'ostéoradionécrose est plus étendue avec une atteinte du canal alvéolaire inférieur, du bord basilaire et/ou d'une fracture pathologique<sup>136</sup>.

La chirurgie implique la résection, par voie endo-buccale, de tous les os et tissus mous nécrotiques impliqués et leur reconstruction primaire. L'étendue de la résection osseuse prévue est initialement basée sur des études d'imagerie préopératoire. Cependant, l'étendue finale de la résection est basée sur les résultats per-opératoires. La résection se poursuit jusqu'à ce que la présence d'os saignant sain à la marge soit identifiée<sup>135 136</sup>, la fluorescence osseuse par la tétracycline a également été proposée comme guide pour localiser les marges de résection du tissu osseux nécrotique<sup>137</sup>.

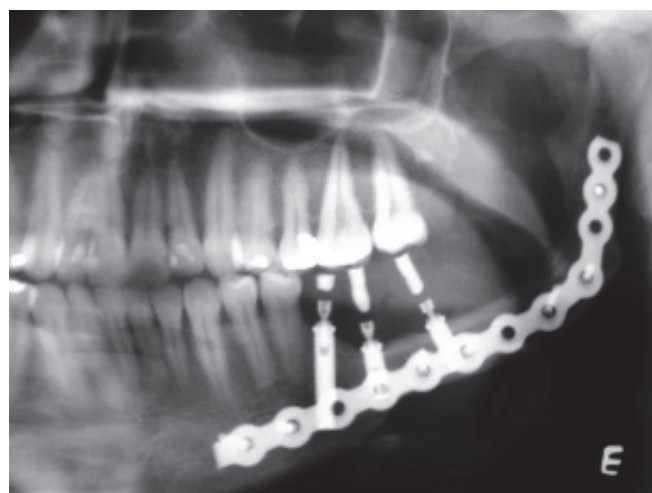
Une approche chirurgicale plus agressive comprenant une héli-mandibulectomie ainsi qu'une condylectomie dans les cas d'ostéoradionécrose unilatérale et une mandibulectomie quasi totale dans les mandibules affectées bilatéralement, peut être le seul moyen de minimiser la récurrence. Cependant, cette approche plus agressive peut produire des morbidités imprévues de la parole et de la fonction de déglutition<sup>138</sup>.

La reconstruction de la mandibule doit répondre à un certain nombre de critères : restauration de la continuité osseuse, hauteur alvéolaire, forme faciale et masse osseuse maintenue dans le temps et élimination des déficiences des tissus mous afin de pouvoir porter des prothèses<sup>139</sup>. La reconstruction est soit faite par un lambeau libre osseux soit par un lambeau musculo-cutané avec macro-plaque de reconstruction.

Le lambeau libre osseux est aujourd'hui le traitement de prédilection pour les pertes de substances consécutives à l'ostéoradionécrose. Le lambeau libre osseux permet un apport de tissu vivant, vascularisé non irradié qui peut amener une réponse biologique à l'hypoxie, à l'hypocellularité et à l'hypovascularisation de l'ostéoradionécrose<sup>140</sup>. Le lambeau libre osseux possède un potentiel ostéo inducteur et néo-angiogénique permettant l'intégration du lambeau libre avec une ostéoconductivité périostée ce qui présente un avantage évident dans l'approche thérapeutique physiologique des lésions ostéoradionécrotiques<sup>135</sup>.

Il existe plusieurs sites donneurs potentiels : scapula, fibula, crête iliaque, arc costal postérieur, et radius. Les lambeaux libres les plus utilisés sont la fibula et la crête iliaque<sup>133</sup>.

L'utilisation de macro plaque de reconstruction est indiquée lorsque le lambeau libre osseux est contre indiqué : mauvais état vasculaire du greffon, état du patient ou son refus. Ces endoprothèses sont en métal ou en plastique fixées dans l'os grâce à des vis, elles doivent pouvoir résister aux importantes forces masticatoires de la mandibule. Afin d'éviter l'exposition du matériel, ce dernier sera recouvert de tissu mou à l'aide d'un lambeau de recouvrement<sup>141</sup>.



*Radiographie postopératoire de 3 implants ostéointégrés à la mandibule reconstruite avec une greffe microvasculaire du péroné<sup>135</sup>*

## **V. PLACE DE L'ASSOCIATION PENTOXIFYLLINE, TOCOPHEROL, CLODRONATE, DANS LE TRAITEMENT**

### **V.1. Indication**

Le traitement a été proposé dans un premier temps pour permettre la régression des fibroses radio-induite et plus précisément sur les lésions d'ostéoradionécrose minimales grâce à l'action synergique de la pentoxifylline et du tocophérol<sup>116 142</sup>.

Le clodronate fut ajouté pour potentialiser les effets des deux autres molécules, et permettre le traitement des ostéoradionécroses réfractaires<sup>143</sup>.

Cependant lorsque l'ostéoradionécrose est à un stade avancé et que la chirurgie ne peut être réalisée sur le patient, ou lorsque le patient refuse la chirurgie, alors le traitement par Pentoclo peut être proposé en alternative.

### **V.2. Mode d'action**

La pentoxifylline est un dérivé du méthylxanthine qui permet de traiter à la base les manifestations douloureuses de l'artérite au cours de la marche.

Ses différentes propriétés sont :

- L'augmentation de la flexibilité des érythrocytes
- La dilatation des vaisseaux sanguins
- L'inhibition des réactions inflammatoires
- L'inhibition de la prolifération des fibroblastes dermiques
- L'inhibition de la production de la matrice extra cellulaire
- L'augmentation de l'activité de la collagénase
- L'action anti-TNF  $\alpha$

Ainsi la pentoxifylline permet une augmentation de l'apport vasculaire, un effet anti-fibrotique, diminue la cascade de cytokine qui intervient dans le processus d'ostéoradionécrose par l'action anti-TNF $\alpha$ , réduit les trismus et semble réduire le temps de guérison des patients atteints de nécrose des tissus mous.

Néanmoins, le mode d'action exact de la pentoxifylline et la séquence par laquelle les améliorations cliniques sont observées ne sont pas clairement compris<sup>50 81</sup>.

Le tocophérol, plus précisément l' $\alpha$ -tocophérol (vitamine E), est utilisé pour diminuer le risque de maladie coronarienne, l'athérosclérose et certains cancers.

Ses différentes propriétés sont :

- L'inhibition de l'agrégation plaquettaire
- La production d'oxyde nitrique dans les cellules de l'endothélium
- La production de superoxyde dans les neutrophiles et les macrophages

L' $\alpha$ -tocophérol joue un rôle important d'antioxydant, il permet de piéger les espèces réactives de l'oxygène générées pendant un stress oxydatif qui sont impliquées dans la pathogenèse de l'ostéoradionécroses en induisant une peroxydation lipidique de la membrane cellulaire afin de protéger la cellule et il semble diminuer les lésions chromosomiques induites par les radicaux libres. De plus, il permet l'inhibition partielle de TGF- $\beta$ 1 et l'expression des gènes procollagène ce qui réduit la fibrose<sup>50 81 144</sup>.

Le clodronate est un bisphosphonate de première génération non azotée utilisé pour traiter l'hypercalcémie maligne et des ostéolyses d'origine maligne.

Ses différentes propriétés sont :

- La diminution de l'activité et du nombre d'ostéoclastes
- La réduction de la prolifération des fibroblastes
- Il stimule les ostéoblastes
- L'action anti-macrophage

Contrairement aux bisphosphonates de dernière génération, le clodronate a une action directe significative sur la formation osseuse tout en réduisant la résorption osseuse, sans propriétés anti-angiogéniques.

Les bisphosphonates sont impliqués dans le développement des ostéochimionécroses, cependant l'effet inhibiteur du clodronate sur les ostéoclastes est 1000 inférieur à celui des bisphosphonates de deuxième et troisième génération et les concentrations utilisées dans le traitement de l'ostéoradionécrose sont plus faibles que celles utilisées dans d'autres indications ce qui pourrait laisser penser que le clodronate aurait peu d'effet vis-à-vis des ostéonécroses en raison de sa faible efficacité dans la mort des ostéoclastes<sup>50 81 117</sup>.

- Association pentoxifylline et tocophérol :

L'association pentoxifylline et tocophérol a été efficace pour réduire les effets d'infection chronique dans des ostéoradionécroses de la mandibule. Ces 2 molécules agissent de façon synergique en tant qu'agents anti-fibrotiques et anti-oxydants puissants induisant une régression de 66 % de la surface de la fibrose radio-induite après 12 mois de traitement, comme démontré dans un essai clinique de phase II<sup>50</sup>. De plus, cette association a également favorisé la guérison rapide de formes minimales d'ostéoradionécrose<sup>142</sup>.

En l'absence d'un traitement non invasif standard efficace, cette approche combinée peut fournir une thérapie alternative utile dans le traitement de l'ostéoradionécrose, bien que cette association possède une efficacité plus faible dans les ostéoradionécroses tardives ou les réfractaires<sup>145</sup>.

- Association pentoxifylline, tocophérol et clodronate : le Pentoclo

Le Pentoclo a montré des résultats encourageants concernant le traitement des ostéoradionécroses dans une étude de Delanian et al<sup>115 143</sup>.

Plusieurs rapports ont présenté l'avantage de la thérapie combinée par rapport à un traitement placebo et à la thérapie à agent unique<sup>116</sup>, de plus l'ajout du clodronate permet une meilleure guérison dans les ostéoradionécroses réfractaires<sup>142 143</sup>. Cependant, il a été constaté qu'une récurrence peut survenir si la durée du traitement est trop courte (< 12 mois)<sup>146</sup>.

La thérapie est généralement bien tolérée par les patients et reste peu onéreuse (environ 200€ par mois). Bien que la thérapie semble être une alternative intéressante pour le traitement des ostéoradionécroses, les résultats doivent être confirmés par des essais cliniques prospectifs randomisés contrôlés par placebo.



### **V.3. Protocole**

Le protocole Pentoclo se décompose en deux phases <sup>143</sup> :

- La première est la phase dite désinfiltrante de 4 semaines afin de réduire l'inflammation, l'infection et la douleur :
  - Amoxicilline + acide clavulanique 2 g/j
  - Fluconazole 50 mg/j
  - Prednisone 16 mg/j
  - Ciprofloxacine 1g/j
  
- La phase Pentoclo anti-oxydante et anti-fibrosante :
  - Pentoxifylline 2 x 400 mg/j
  - Vitamine E 2 x 500 UI/j
  - Clodronate 1600 mg/j 5 jours sur 7, à alterner avec 20 mg de prednisone + 1 g ciprofloxacine 2 jours sur 7

Les patients sont vus tous les mois jusqu'à guérison complète des muqueuses puis tous les 3 mois. La durée du traitement est basée sur la régression progressive de l'ostéoradionécrose observée bien que la durée optimale de traitement ne soit pas encore déterminée pour éviter une récurrence.

### **V.4. Revue de la littérature**

La recherche du protocole Pentoclo, comprenant la pentoxifylline, le tocophérol et le clodronate sur Pubmed a permis de trouver 4 articles après certains critères de sélection comme la localisation des ostéoradionécroses aux maxillaires, et l'utilisation du Pentoclo.

- Delanian<sup>143</sup> :

Dans cet essai clinique, 54 patients atteints d'ostéoradionécrose sévère réfractaire ont été suivis d'août 2000 à août 2008.

Un mois avant leur inclusion, tous les patients ont reçu un premier traitement dit de désinfiltration pendant 4 semaines : 2 g amoxicilline + acide clavulanique, 20 mg prednisone, 1g ciprofloxacine et 50 mg de fluconazole chaque jour. A la suite de ce traitement, ils reçurent 2 x 400 mg/j pentoxifylline, 2 x 500 UI/j de tocophérol, et 1600 mg/j clodronate 5 jours sur 7 en alternant avec 20 mg/j prednisone, et 1 g/j ciprofloxacine 2 jours sur 7.

La durée du traitement fut basée sur la régression de l'ostéoradionécrose progressive observée et sur le temps minimal pour éviter une récurrence. Le suivi, quant à lui, a duré 3 ans.

Le critère de jugement principal correspond à la taille de l'os exposé, si celle-ci est inférieure à 0,5 mm cela indique une guérison complète.

Le traitement a été relativement bien supporté par les patients, personne n'a arrêté le protocole pour ses effets secondaires. 15 patients sur 54 ont arrêté le traitement avant cicatrisation de la muqueuse pour des raisons de santé, ils ont été évalués jusqu'à leur dernier suivi, et 3 ont été perdus de vue. 36 patients ont subi des séquestrectomies en plus du protocole médicamenteux.

A l'issue du traitement par Pentoclo, 69 % des patients (37/54) ont eu une amélioration rapide et une restauration totale des tissus sans récurrence à la suite du suivi.

- Robard<sup>117</sup> :

Cet essai clinique rétrospectif de janvier 2010 à mars 2011 a permis de mesurer l'efficacité du traitement Pentoclo sur 27 patients ayant une ostéoradionécrose secondaire à une radiothérapie pour des cancers de la tête et du cou.

Les patients ont reçu un premier traitement désinfiltrant constitué de 2 g amoxicilline + acide clavulanique, 20 mg prednisone, 1 g ciprofloxacine, 50 mg de fluconazole et 50 mg d'oméprazole chaque jour pendant 4 à 6 semaines. Puis ils ont reçu en traitement journalier 800 mg de pentoxifylline, 1 g de tocophérol, 1600 mg de clodronate 5 jours par semaine en alternance avec 20 mg de prednisone 2 jours par semaine.

Les rendez-vous de contrôle ont été fixés à 1 mois, puis tous les 3 mois jusqu'à 1 an.

Le critère de jugement principal correspond à la taille de l'os exposé.

Tous les patients ont bien suivi le traitement, 16 patients sur 27 ont eu le traitement complet, 6 ont eu un dosage diminué. 2 patients ont commencé à la deuxième partie car ils ne présentaient pas de signe d'infection, et 2 patients ont arrêté pour des questions médicales (décès et malnutrition).

12 patients sur 27 (45 %) ont eu une séquestrectomie pendant le traitement.

59 % (16/27) des patients ont eu une cicatrisation muqueuse par l'absence d'ulcération muqueuse ou d'os exposé lors de l'examen de la cavité buccale. Les patients avec une ostéoradionécrose en stade 0 ou 1 ont tous guéri, 8 patients sur 14 au stade 2 ont guéri, et seulement 1 patient sur 5 a guéri pour les ostéoradionécroses de stade 3 ou 4. De plus, les patients qui ont continué de fumer et de boire pendant le traitement ont eu de moins bons résultats.

- Dissard<sup>73</sup> :

Cette étude clinique de janvier 2014 à février 2017 évalue l'efficacité du traitement Pentoclo sur 27 patients atteints d'ostéoradionécrose mandibulaire à la suite d'une radiothérapie.

Pendant 28 jours les patients ont eu une première phase de traitement désinfiltrant composé de 2 x 500 mg/j de ciprofloxacine, 3 x 600 mg/j de clindamycine, 50 mg/j de fluconazole, 20 mg/j de prednisone et 20 mg/j d'oméprazole. La deuxième phase concerne le traitement Pentoclo, 2 x 400 mg/j de pentoxifylline, 2 x 500 mg/j de tocophérol, 2 x 800 mg/j de clodronate en semaine et 20 mg/j prednisone et 20 mg/j d'oméprazole le week-end.

La fin de traitement fut déterminé par une guérison complète sans os exposé, ni d'ulcération de la muqueuse ou au bout de 2 ans maximum sans guérison complète, auquel cas le traitement par Pentoclo a échoué. Le suivi a été fixé à 2 ans minimum à partir du début de la phase Pentoclo, comprenant 10 rendez-vous pendant ce suivi.

Le critère de jugement principal est la taille de l'exposition osseuse.

55,6 % (15/27) des patients ont suivi le traitement jusqu'à la fin des 24 mois ou jusqu'à la fin de leur cure, 2 patients ont dû avoir recours à la chirurgie, et le reste a été retiré de l'étude soit pour des raisons médicales soit ils ont été perdus de vue.

15 patients ont subi des séquestrectomies pendant le traitement, et 2 patients ont eu recours à de la chirurgie plus invasive.

A la fin de l'étude, parmi les patients qui n'ont pas été retiré de l'étude (17/27), 76,5 % (13/17) ont été guéri. De plus, un seul patient avait une fracture mandibulaire au moment de l'inclusion de l'étude qui a complètement guéri cliniquement et radiologiquement.

- Magremanne<sup>145</sup> :

Dans son article, Magremanne rapport le cas d'une seule patiente qui a développé une ostéoradionécrose de grade III, avec fistule oro-cutanée, après une radiothérapie pour le traitement de deux tumeurs.

La patiente refusa le traitement par chirurgie, et un traitement médicamenteux fut accepté : 2 g d'amoxicilline + acide clavulanique, 800 mg de pentoxifylline et 1000 UI de vitamine E (janvier 2011). Malheureusement une fracture sans mobilité fut décelée après 5 mois.

Le clodronate a été ajouté au traitement en avril 2014 avec pour posologie 1600 mg/j 5 jours par semaine, et arrêté 16 mois après le début du traitement par Pentoclo.

La fracture fut consolidée et la fistule fermée par un lambeau musculo-muqueux pédiculé sur l'artère faciale.

## **V.5. Discussion**

Ces différentes études semblent montrer des résultats positifs sur l'utilisation du Pentoclo dans la prise en charge des ostéoradionécroses. Le Pentoclo aurait pour avantage une facilité d'administration, une bonne tolérance avec peu d'effets secondaires, une efficacité et un faible coût.

Le Pentoclo serait efficace lorsque le traitement par Pentoxifylline et Vitamine E ne suffit pas, notamment pour les ostéoradionécroses plus avancées<sup>142</sup>. Cependant, le risque majeur est de retarder une chirurgie de revascularisation entraînant plus de complications.

La taille et le suivi de ces études restent faibles pour mettre en valeur ou non un effet de rebond, de plus en carcinologie le suivi minimum est de 5 ans, ceci devrait être le cas pour analyser l'efficacité du Pentoclo.

Il faudrait réaliser d'avantages d'études prospectives, randomisées et contrôlées par placebo de grande envergure pour pouvoir étayer ces résultats. Ainsi, les doses optimates et la durée du traitement pourraient être établies de façon précise.

## VI. CONCLUSION

L'ostéoradionécrose est une pathologie grave, la difficulté réside moins dans le diagnostic que dans la prise en charge et le traitement. Le patient, en rémission d'un cancer des voies aéro-digestives supérieures, est confronté à de nombreuses comorbidités pouvant entraîner des complications longtemps après et dont les conséquences ont un retentissement lourd que ce soit sur le plan fonctionnel, esthétique et psychologique.

Le chirurgien-dentiste au sein de l'équipe médicale joue un rôle essentiel dans la gestion et la prévention des ostéoradionécroses. La prévention des ostéoradionécroses, est précoce et débute avant la radiothérapie, elle se poursuit par un suivi rigoureux au fil des années. L'assainissement bucco-dentaire est impératif ainsi que la réalisation de gouttière fluorée tout en sensibilisant le patient sur l'importance des mesures de prévention notamment concernant les intoxications alcoolotabagique.

Le traitement qu'il soit médical et/ou chirurgical est discuté en réunion pluridisciplinaire afin d'optimiser de façon précoce la prise en charge des patients présentant une ostéonécrose afin d'éviter si possible une aggravation de la pathologie qui implique un traitement plus lourd par chirurgie réparatrice.

Le protocole Pentoclo semble montrer des résultats prometteurs concernant la gestion des ostéoradionécroses, cependant ces résultats n'ont pas de durée de suivi suffisante pour établir un protocole de traitement fiable et reproductible.

De futures études prospectives, randomisées et contrôlées par placebo de grande envergure seraient nécessaire afin confirmer les résultats encourageant des premières études et pour déterminer les doses ainsi que les durées de ce traitement.

## VII. BIBLIOGRAPHIE

1. Marx RE. Osteoradionecrosis: A new concept of its pathophysiology. *Journal of Oral and Maxillofacial Surgery*. 1983;41(5):283-288.
2. Irie M, Mendes E, Borges J, Osuna L, Rabelo G, Soares P. Periodontal therapy for patients before and after radiotherapy: A review of the literature and topics of interest for clinicians. *Medicina Oral Patología Oral y Cirugía Bucal*. 2018:0-0.
3. Murray CG, Daly TE, Zimmerman SO. The relationship between dental disease and radiation necrosis of the mandible. *Oral Surgery, Oral Medicine, Oral Pathology*. 1980;49(2):99-104.
4. Oh H-K, Chambers MS, Martin JW, Lim H-J, Park H-J. Osteoradionecrosis of the Mandible: Treatment Outcomes and Factors Influencing the Progress of Osteoradionecrosis. *Journal of Oral and Maxillofacial Surgery*. 2009;67(7):1378-1386.
5. Jansma J, Vissink A, Spijkervet FKL, et al. Protocol for the prevention and treatment of oral sequelae resulting from head and neck radiation therapy. *Cancer*. 1992;70(8):2171-2180.
6. Widmark G, Sagne S, Heikel P. Osteoradionecrosis of the jaws. *Int J Oral Maxillofac Surg*. 1989 Oct;18(5):302-6.
7. Wahl MJ. Osteoradionecrosis prevention myths. *International Journal of Radiation Oncology\*Biological\*Physics*. 2006;64(3):661-669.
8. Murray CG, Herson J, Daly TE, Zimmerman S. Radiation necrosis of the mandible: A 10 year study. Part I. Factors influencing the onset of necrosis. *International Journal of Radiation Oncology\*Biological\*Physics*. 1980;6(5):543-548.
9. Morrish RB, Chan E, Silverman S, Meyer J, Fu KK, Greenspan D. Osteonecrosis in patients irradiated for head and neck carcinoma. *Cancer*. 1981;47(8):1980-1983.
10. Beumer J, Harrison R, Sanders B, Kurrasch M. Osteoradionecrosis: Predisposing factors and outcomes of therapy. *Head & Neck Surgery*. 1984;6(4):819-827.
11. Epstein JB, Rea G, Wong FLW, Spinelli J, Moore PS-. Osteonecrosis: Study of the relationship of dental extractions in patients receiving radiotherapy. *Head & Neck Surgery*. 1987;10(1):48-54.
12. Marx RE, Johnson RP. Studies in the radiobiology of osteoradionecrosis and their clinical significance. *Oral Surg Oral Med Oral Pathol*. 1987 Oct;64(4):379-90.
13. Teng MS, Futran ND. Osteoradionecrosis of the mandible. *Curr Opin Otolaryngol Head Neck Surg*. 2005 Aug;13(4):217-21.
14. Reuther T, Schuster T, Mende U, Kübler A. Osteoradionecrosis of the jaws as a side effect of radiotherapy of head and neck tumour patients—a report of a thirty year retrospective review. *International Journal of Oral and Maxillofacial Surgery*. 2003;32(3):289-295.
15. Thorn JJ, Hansen HS, Specht L, Bastholt L. Osteoradionecrosis of the jaws: Clinical characteristics and relation to the field of irradiation. *Journal of Oral and Maxillofacial Surgery*. 2000;58(10):1088-1093.

16. Kluth EV, Jain PR, Stuchell RN, Frich JC Jr. A study of factors contributing to the development of osteoradionecrosis of the jaws. *J Prosthet Dent*. 1988 Feb;59(2):194-201.
17. Tsai CJ, Hofstede TM, Sturgis EM, et al. Osteoradionecrosis and Radiation Dose to the Mandible in Patients With Oropharyngeal Cancer. *International Journal of Radiation Oncology\* Biology\* Physics*. 2013;85(2):415-420.
18. Aarup-Kristensen S, Hansen CR, Forner L, Brink C, Eriksen JG, Johansen J. Osteoradionecrosis of the mandible after radiotherapy for head and neck cancer: risk factors and dose-volume correlations. *Acta Oncologica*. July 2019:1-5.
19. Owosho AA, Tsai CJ, Lee RS, et al. The prevalence and risk factors associated with osteoradionecrosis of the jaw in oral and oropharyngeal cancer patients treated with intensity-modulated radiation therapy (IMRT): The Memorial Sloan Kettering Cancer Center experience. *Oral Oncology*. 2017;64:44-51.
20. Chronopoulos A, Zarra T, Ehrenfeld M, Otto S. Osteoradionecrosis of the jaws: definition, epidemiology, staging and clinical and radiological findings. A concise review. *International Dental Journal*. 2018;68(1):22-30.
21. Pereira I-F, Firmino R-T, Meira H-C, Vasconcelos B-C-DE, Noronha V-R-AS, Santos V-R. Osteoradionecrosis prevalence and associated factors: A ten years retrospective study. *Med Oral Patol Oral Cir Bucal*. 2018;23(6):e633-e638.
22. Beumer J, Curtis T, Harrison RE. Radiation therapy of the oral cavity: Sequelae and management, part 1. *Head & Neck Surgery*. 1979;1(4):301-312.
23. Goldwasser BR, Chuang S-K, Kaban LB, August M. Risk Factor Assessment for the Development of Osteoradionecrosis. *Journal of Oral and Maxillofacial Surgery*. 2007;65(11):2311-2316.
24. Bedwinek JM, Shukovsky LJ, Fletcher GH, Daley TE. Osteonecrosis in patients treated with definitive radiotherapy for squamous cell carcinomas of the oral cavity and naso-and oropharynx. *Radiology*. 1976 Jun;119(3):665-7.
25. Curi MM, Dib LL. Osteoradionecrosis of the Jaws: A Retrospective Study of the Background Factors and Treatment in 104 Cases. *J Oral Maxillofac Surg*. 1997 Jun;55(6):540-4;
26. Glanzmann Ch, Grätz KW. Radionecrosis of the mandibula: a retrospective analysis of the incidence and risk factors. *Radiotherapy and Oncology*. 1995;36(2):94-100.
27. Monnier Y, Broome M, Betz M, Bouferrache K, Ozsahin M, Jaques B. Mandibular osteoradionecrosis in squamous cell carcinoma of the oral cavity and oropharynx : incidence and risk factors. *Otolaryngol Head Neck Surg*. 2011 May;144(5):726-32.
28. Lee IJ, Koom WS, Lee CG, et al. Risk Factors and Dose–Effect Relationship for Mandibular Osteoradionecrosis in Oral and Oropharyngeal Cancer Patients. *International Journal of Radiation Oncology\* Biology\* Physics*. 2009;75(4):1084-1091.
29. Dischea S. A randomised multicentre trial of CHART versus conventional radiotherapy in head and neck cancer'. *Radiotherapy and Oncology*. 1997:14.

30. Niewald M, Barbie O, Schnabel K, et al. Risk factors and dose–effect relationship for osteoradionecrosis after hyperfractionated and conventionally fractionated radiotherapy for oral cancer. *The British Journal of Radiology*. 1996;69(825):847-851.
31. Withers HR, Peters LJ, Taylor JMG, et al. Late normal tissue sequelae from radiation therapy for carcinoma of the tonsil: Patterns of fractionation study of radiobiology. *International Journal of Radiation Oncology\*Biology\*Physics*. 1995;33(3):563-568.
32. Fujita M1, Hirokawa Y, Kashiwado K, Akagi Y, Kashimoto K, Kiri H, Ohtani K, Wada T. An analysis of mandibular bone complications in radiotherapy for T1 and T2 carcinoma of the oral tongue. *Int J Radiat Oncol Biol Phys*. 1996 Jan 15;34(2):333-9.
33. Obinata K, Ohmori K, Tuchiya K, Nishioka T, Shirato H, Nakamura M. Clinical study of a spacer to help prevent osteoradionecrosis resulting from brachytherapy for tongue cancer. *Oral Surgery, Oral Medicine, Oral Pathology, Oral Radiology, and Endodontology*. 2003;95(2):246-250.
34. Notani K, Yamazaki Y, Kitada H, et al. Management of mandibular osteoradionecrosis corresponding to the severity of osteoradionecrosis and the method of radiotherapy. *Head & Neck*. 2003;25(3):181-186.
35. Duarte VM, Liu YF, Rafizadeh S, Tajima T, Nabili V, Wang MB. Comparison of Dental Health of Patients with Head and Neck Cancer Receiving IMRT vs Conventional Radiation. *Otolaryngology–Head and Neck Surgery*. 2014;150(1):81-86.
36. Ben-David MA, Diamante M, Radawski JD, et al. Lack of Osteoradionecrosis of the Mandible After Intensity-Modulated Radiotherapy for Head and Neck Cancer: Likely Contributions of Both Dental Care and Improved Dose Distributions. *International Journal of Radiation Oncology\*Biology\* Physics*. 2007;68(2):396-402.
37. Daly-Schveitzer N, Juliéron M, Gan Tao Y, Moussier A, Bourhis J. Intensity-modulated radiation therapy (IMRT): Toward a new standard for radiation therapy of head and neck cancer? *European Annals of Otorhinolaryngology, Head and Neck Diseases*. 2011;128(5):241-247.
38. Kuhnt T, Stang A, Wienke A, Vordermark D, Schweyen R, Hey J. Potential risk factors for jaw osteoradionecrosis after radiotherapy for head and neck cancer. *Radiation Oncology*. 2016;11(1).
39. Bernier J, Cooper JS, Pajak TF, et al. Defining risk levels in locally advanced head and neck cancers: A comparative analysis of concurrent postoperative radiation plus chemotherapy trials of the EORTC (#22931) and RTOG (# 9501). *Head & Neck*. 2005;27(10):843-850.
40. Hao S-P, Chen HC, Wei F-C, Chen C-Y, Yeh AR-M, Su J-L. Systematic Management of Osteoradionecrosis in the Head and Neck. *The Laryngoscope*. 1999;109(8):1324-1327.
41. van den Broek GB, Balm AJM, van den Brekel MWM, Hauptmann M, Schornagel JH, Rasch CRN. Relationship between clinical factors and the incidence of toxicity after intra-arterial chemoradiation for head and neck cancer. *Radiotherapy and Oncology*. 2006;81(2):143-150.
42. Semrau R, Mueller R-P, Stuetzer H, et al. Efficacy of intensified hyperfractionated and accelerated radiotherapy and concurrent chemotherapy with carboplatin and 5-fluorouracil: Updated results of a randomized multicentric trial in advanced head-and-neck cancer. *International Journal of Radiation Oncology\*Biology\*Physics*. 2006;64(5):1308-1316.



43. Stenson KM, Kunnavakkam R, Cohen EEW, et al. Chemoradiation for patients with advanced oral cavity cancer. *The Laryngoscope*. 2010 Jan;120(1):93-9.
44. Brizel DM, Albers ME, Fisher SR, et al. Hyperfractionated Irradiation with or without Concurrent Chemotherapy for Locally Advanced Head and Neck Cancer. *New England Journal of Medicine*. 1998;338(25):1798-1804.
45. Racadot S, Mercier M, Dussart S, et al. Randomized clinical trial of post-operative radiotherapy versus concomitant carboplatin and radiotherapy for head and neck cancers with lymph node involvement. *Radiotherapy and Oncology*. 2008;87(2):164-172.
46. Corvò R1, Benasso M, Sanguineti G, Lionetto R, et al. Alternating chemoradiotherapy versus partly accelerated radiotherapy in locally advanced squamous cell carcinoma of the head and neck: Results from a phase III randomized trial. *Cancer*. 2001 Dec 1;92(11):2856-67.
47. Turner SL, Slevin NJ, Gupta NK, Swindell R. Radical external beam radiotherapy for 333 squamous carcinomas of the oral cavity evaluation of late morbidity and a watch policy for the clinically negative neck. *Radiotherapy and Oncology*. 1996 Oct;41(1):21-9.
48. O'Dell K, Sinha U. Osteoradionecrosis. *Oral and Maxillofacial Surgery Clinics of North America*. 2011;23(3):455-464.
49. Lyons A, Ghazali N. Osteoradionecrosis of the jaws: current understanding of its pathophysiology and treatment. *British Journal of Oral and Maxillofacial Surgery*. 2008;46(8):653-660.
50. Rivero JA, Shamji O, Kolokythas A. Osteoradionecrosis: a review of pathophysiology, prevention and pharmacologic management using pentoxifylline,  $\alpha$ -tocopherol, and clodronate. *Oral Surgery, Oral Medicine, Oral Pathology and Oral Radiology*. 2017;124(5):464-471.
51. Epstein JB, Wong FLW, Stevenson-Moore P. Osteoradionecrosis: clinical experience and a proposal for classification. *J Oral Maxillofac Surg*. 1987 Feb;45(2):104-10.
52. Epstein J, Wong F, Stevenson-Moore P. Postradiation osteoneerosis of the mandible A long-term follow-up study. *ORAL SURGERY ORAL MEDICINE ORAL PATHOLOGY*. 1997;83(6):6.
53. Guttenberg SA. Osteoradionecrosis of the jaw. *Am J Surg*. 1974 Mar;127(3):326-32.
54. Raoul G, Maes J-M, Pasquier D, Nicola J, Ferri J. Ostéoradionécroses des maxillaires (maxillaire et mandibulaire). *EMC - Stomatologie*. 2005;1(4):255-276.
55. Shaw RJ, Butterworth CJ, Silcocks P, et al. HOPON (Hyperbaric Oxygen for the Prevention of Osteoradionecrosis): A Randomized Controlled Trial of Hyperbaric Oxygen to Prevent Osteoradionecrosis of the Irradiated Mandible After Dentoalveolar Surgery. *International Journal of Radiation Oncology\*Biophysics*. 2019;104(3):530-539.
56. Jacobson AS, Buchbinder D, Hu K, Urken ML. Paradigm shifts in the management of osteoradionecrosis of the mandible. *Oral Oncology*. 2010;46(11):795-801.
57. Celik N, Wei FC, Chen HC, Cheng MH, et al. Osteoradionecrosis of the mandible after oromandibular cancer surgery. *Plast Reconstr Surg*. 2002 May;109(6):1875-81.
58. Bras J, de Jonge HKT, van Merkesteyn JPR. Osteoradionecrosis of the mandible: Pathogenesis. *American Journal of Otolaryngology*. 1990;11(4):244-250.

59. Hermans R, Fossion E, Ioannides C, den Bogaert WV, Ghekiere J, Baert AL. CT findings in osteoradionecrosis of the mandible. *Skeletal Radiology*. 1996;25(1):31-36.
60. Marx RE. A new concept in the treatment of osteoradionecrosis. *Journal of Oral and Maxillofacial Surgery*. 1983;41(6):351-357.
61. Støre G, Boysen M. Mandibular osteoradionecrosis: clinical behaviour and diagnostic aspects. *Clinical Otolaryngology & Allied Sciences*. 2000;25(5):378-384.
62. Lyons A, Osher J, Warner E, Kumar R, Brennan PA. Osteoradionecrosis—A review of current concepts in defining the extent of the disease and a new classification proposal. *British Journal of Oral and Maxillofacial Surgery*. 2014;52(5):392-395.
63. He Y, Ma C, Hou J, et al. Chinese expert group consensus on diagnosis and clinical management of osteoradionecrosis of the mandible. *International Journal of Oral and Maxillofacial Surgery*. July 2019.
64. Chrcanovic BR, Reher P, Sousa AA, Harris M. Osteoradionecrosis of the jaws—a current overview—part 1: Physiopathology and risk and predisposing factors. *Oral and Maxillofacial Surgery*. 2010;14(1):3-16.
65. Epstein JB, Hatcher DC, Graham M. Bone scintigraphy of fibro-osseous lesions of the jaw. *Oral Surgery, Oral Medicine, Oral Pathology*. 1981;51(4):346-350.
66. Bender IB. Factors influencing the radiographic appearance of bony lesions. *J Endod*. 1997 Jan;23(1):5-14.
67. Mallya SM, Tetradis S. Imaging of Radiation- and Medication-Related Osteonecrosis. *Radiol Clin North Am*. 2018;56(1):77-89.
68. Deshpande SS, Thakur MH, Dholam K, Mahajan A, Arya S, Juvekar S. Osteoradionecrosis of the mandible: through a radiologist's eyes. *Clinical Radiology*. 2015;70(2):197-205.
69. Bachmann G, Rössler R, Klett R, Rau WS, Bauer R. The role of magnetic resonance imaging and scintigraphy in the diagnosis of pathologic changes of the mandible after radiation therapy. *Int J Oral Maxillofac Surg*. 1996 Jun;25(3):189-95.
70. Marx RE, Tursun R. Suppurative osteomyelitis, bisphosphonate induced osteonecrosis, osteoradionecrosis: a blinded histopathologic comparison and its implications for the mechanism of each disease. *International Journal of Oral and Maxillofacial Surgery*. 2012;41(3):283-289.
71. Silvestre-Rangil J, Silvestre Fj. Clinico-therapeutic management of osteoradionecrosis: A literature review and update. *Medicina Oral Patología Oral y Cirugía Bucal*. 2011:e900-e904.
72. Hansen T, Kunkel M, Kirkpatrick CJ, Weber A. Actinomyces in infected osteoradionecrosis—underestimated? *Human Pathology*. 2006;37(1):61-67.
73. Dissard A, Dang NP, Barthelemy I, et al. Efficacy of pentoxifylline–tocopherol–clodronate in mandibular osteoradionecrosis. *Laryngoscope*. 2019 Nov 20.
74. Hao SP1, Chen HC, Wei FC, Chen CY, et al. Systematic management of osteoradionecrosis in the head and neck. *Laryngoscope*. 1999 Aug;109(8):1324-7.

75. Jereczek-Fossa BA, Orecchia R. Radiotherapy-Induced Mandibular Bone Complications. *Cancer Treatment Reviews*. 2002;28(1):65-74.
76. Cohen L. Methods of Investigating the Vascular Architecture of the Mandible. *Journal of Dental Research*. 1959;38(5):920-931.
77. Cohen L. Further Studies into the Vascular Architecture of the Mandible. *Journal of Dental Research*. 1960;39(5):936-946.
78. Perint J. Detailed roentgenologic examination of the blood supply in the jaws and teeth by applying radiopaque solutions. *Oral Surg Oral Med Oral Pathol*. 1949 Jan;2(1):2-20.
79. Hellem S, Östrup LT. Normal and retrograde blood supply to the body of the mandible in the dog. II. *International Journal of Oral Surgery*. 1981;10(1):31-42.
80. Cheng VS, Wang CC. Osteoradionecrosis of the Mandible Resulting from External Megavoltage Radiation Therapy. *Radiology*. 1974 Sep;112(3):685-9.
81. Delanian S, Lefaix J-L. The radiation-induced fibroatrophic process: therapeutic perspective via the antioxidant pathway. *Radiotherapy and Oncology*. 2004;73(2):119-131.
82. Delanian S, Lefaix JL. Radionécrose de l'os mature : connaissance physiopathologique récente motrice d'une thérapeutique médicale innovante. *Cancer/Radiothérapie*. 2002;6(1):1-9.
83. Delanian S, Balla-Mekias S, Lefaix J-L. Striking Regression of Chronic Radiotherapy Damage in a Clinical Trial of Combined Pentoxifylline and Tocopherol. *JCO*. 1999;17(10):3283-3290.
84. Denham JW, Hauer-Jensen M. The radiotherapeutic injury – a complex 'wound.' *Radiotherapy and Oncology*. 2002;63(2):129-145.
85. Delanian S, Martin M, Bravard A, Luccioni C, Lefaix J-L. Abnormal phenotype of cultured fibroblasts in human skin with chronic radiotherapy damage. *Radiotherapy and Oncology*. 1998;47(3):255-261.
86. Rodemann HP, Bamberg M. Cellular basis of radiation-induced fibrosis. *Radiotherapy and Oncology*. 1995;35(2):83-90.
87. Gowgiel JM. Experimental Radio-Osteonecrosis of the Jaws. *Journal of Dental Research*. 1960;39(1):176-197.
88. Pappas GC. Bone changes in osteoradionecrosis. *Oral Surgery, Oral Medicine, Oral Pathology*. 1969;27(5):622-630.
89. Al-Nawas B, Duschner H, Grötz KA. Early cellular alterations in bone after radiation therapy and its relation to osteoradionecrosis. *Journal of Oral and Maxillofacial Surgery*. 2004;62(8):1045.
90. Andrews N, Griffiths C. Dental complications of head and neck radiotherapy: Part 1. *Australian Dental Journal*. 2001;46(2):88-94.
91. Sciubba JJ, Goldenberg D. Oral complications of radiotherapy. *The Lancet Oncology*. 2006;7(2):175-183.

92. Turner L, Mupparapu M, Akintoye SO. Review of the complications associated with treatment of oropharyngeal cancer: A guide for the dental practitioner. *Quintessence International*. 2013;44(3):267-279.
93. Sroussi HY, Epstein JB, Bensadoun R-J, et al. Common oral complications of head and neck cancer radiation therapy: mucositis, infections, saliva change, fibrosis, sensory dysfunctions, dental caries, periodontal disease, and osteoradionecrosis. *Cancer Medicine*. 2017;6(12):2918-2931.
94. Mossman KL. Quantitative Radiation Dose-Response Relationships for Normal Tissues in Man. II. Response of the Salivary Glands during Radiotherapy. *Radiation Research*. 1983;95(2):392.
95. Sonis ST, Lieberman A, Sonis AL. Oral complications in patients receiving treatment for malignancies other than of the head and neck. *The Journal of the American Dental Association*. 1978;97(3):468-472.
96. Almstahl A, Wikstrom M, Groenink J. Lactoferrin, amylase and mucin MUC5B and their relation to the oral microflora in hyposalivation of different origins. *Oral Microbiology and Immunology*. 2001;16(6):345-352.
97. Vissink A, Jansma J, Spijkervet FKL, Burlage FR, Coppes RP. ORAL SEQUELAE OF HEAD AND NECK RADIOTHERAPY. *Critical Reviews in Oral Biology & Medicine*. 2003;14(3):199-212.
98. Aguiar GP, Jham BC, Magalhães CS, Sensi LG, Freire AR. A Review of the Biological and Clinical Aspects of Radiation Caries. *The Journal of Contemporary Dental Practice*. 2009;10(4):83-89.
99. Niewald M, Fleckenstein J, Mang K, Holtmann H, Spitzer WJ, Rube C. Dental status, dental rehabilitation procedures, demographic and oncological data as potential risk factors for infected osteoradionecrosis of the lower jaw after radiotherapy for oral neoplasms: a retrospective evaluation. *Radiation Oncology*. 2013;8(1).
100. Riley P, Glenny A-M, Hua F, Worthington HV. Pharmacological interventions for preventing dry mouth and salivary gland dysfunction following radiotherapy. Cochrane Oral Health Group, ed. *Cochrane Database of Systematic Reviews*. July 2017.
101. Mercadante V, Al Hamad A, Lodi G, Porter S, Fedele S. Interventions for the management of radiotherapy-induced xerostomia and hyposalivation: A systematic review and meta-analysis. *Oral Oncology*. 2017;66:64-74.
102. Katsura K, Sasai K, Sato K, Saito M, Hoshina H, Hayashi T. Relationship between oral health status and development of osteoradionecrosis of the mandible: A retrospective longitudinal study. *Oral Surgery, Oral Medicine, Oral Pathology, Oral Radiology, and Endodontology*. 2008;105(6):731-738.
103. Tong AC-K, Leung AC, Cheng JC, Sham J. Incidence of complicated healing and osteoradionecrosis following tooth extraction in patients receiving radiotherapy for treatment of nasopharyngeal carcinoma. *Australian Dental Journal*. 1999;44(3):187-194.
104. Beumer J, Harrison R, Sanders B, Kurrasch M. Postradiation dental extractions: A review of the literature and a report of 72 episodes. *Head & Neck Surgery*. 1983;6(1):581-586.
105. Pasquier D, Hoelscher T, Schmutz J, et al. Hyperbaric oxygen therapy in the treatment of radio-induced lesions in normal tissues: a literature review. *Radiotherapy and Oncology*. 2004;72(1):1-13.

106. Niewald M, Mang K, Barbie O, et al. Dental status, dental treatment procedures and radiotherapy as risk factors for infected osteoradionecrosis (IORN) in patients with oral cancer – a comparison of two 10 years' observation periods. *SpringerPlus*. 2014;3(1).
107. Studer G, Studer SP, Zwahlen RA, et al. Osteoradionecrosis of the Mandible: Minimized Risk Profile Following Intensity-Modulated Radiation Therapy (IMRT). *Strahlentherapie und Onkologie*. 2006;182(5):283-288.
108. Studer G, Grätz KW, Glanzmann C. Osteoradionecrosis of the Mandibula in Patients Treated with Different Fractionations. *Strahlentherapie und Onkologie*. 2004;180(4):233-240.
109. Studer G, Bredell M, Studer S, Huber G, Glanzmann C. Risk profile for osteoradionecrosis of the mandible in the IMRT era. *Strahlentherapie und Onkologie*. 2016;192(1):32-39.
110. Brennan PA, Bradley KL, Brands M. Intensity-modulated radiotherapy in head and neck cancer – an update for oral and maxillofacial surgeons. *British Journal of Oral and Maxillofacial Surgery*. 2017;55(8):770-774.
111. Ferguson HW, Stevens MR. Advances in Head and Neck Radiotherapy to the Mandible. *Oral and Maxillofacial Surgery Clinics of North America*. 2007;19(4):553-563.
112. Deasy JO, Moiseenko V, Marks L, Chao KSC, et al. Radiotherapy Dose-Volume Effects on Salivary Gland Function. *Int J Radiat Oncol Biol Phys*. 2010 Mar 1;76(3 Suppl):S58-63.
113. Bardet E, Martin L, Calais G, et al. Subcutaneous Compared With Intravenous Administration of Amifostine in Patients With Head and Neck Cancer Receiving Radiotherapy: Final Results of the GORTEC2000-02 Phase III Randomized Trial. *Journal of Clinical Oncology*. 2011;29(2):127-133.
114. Scully C, Epstein JB. Oral health care for the cancer patient. *European Journal of Cancer Part B: Oral Oncology*. 1996;32(5):281-292.
115. Delanian S, Lefaix J-L. Complete healing of severe osteoradionecrosis with treatment combining pentoxifylline, tocopherol and clodronate. *Br J Radiol*. 2002;75(893):467-469.
116. Delanian S, Porcher R, Balla-Mekias S, Lefaix J-L. Randomized, Placebo-Controlled Trial of Combined Pentoxifylline and Tocopherol for Regression of Superficial Radiation-Induced Fibrosis. *JCO*. 2003;21(13):2545-2550.
117. Robard L, Louis M-Y, Blanchard D, Babin E, Delanian S. Medical treatment of osteoradionecrosis of the mandible by PENTOCLO: Preliminary results. *European Annals of Otorhinolaryngology, Head and Neck Diseases*. 2014;131(6):333-338.
118. Harris M. The conservative management of osteoradionecrosis of the mandible with ultrasound therapy. *British Journal of Oral and Maxillofacial Surgery*. 1992;30(5):313-318.
119. Batstone MD, Cosson J, Marquart L, Acton C. Platelet rich plasma for the prevention of osteoradionecrosis. A double blinded randomized cross over controlled trial. *International Journal of Oral and Maxillofacial Surgery*. 2012;41(1):2-4.
120. Van Den Dolder J, Mooren R, Vloon AP, Stoeltinga PJ, Jansen JA. Platelet-rich plasma: quantification of growth factor levels and the effect on growth and differentiation of rat bone marrow cells. *Tissue Eng*. 2006 Nov;12(11):3067-73.


121. Scala M, Gipponi M, Mereu P, et al. Regeneration of Mandibular Osteoradionecrosis Defect with Platelet Rich Plasma Gel. *In Vivo*. 2010;24(6):889-893.
122. Gallesio G, Del Fabbro M, Pol R, Mortellaro C, Mozzati M. Conservative Treatment With Plasma Rich in Growth Factors-Endoret for Osteoradionecrosis: *Journal of Craniofacial Surgery*. 2015;26(3):731-736.
123. Mainous EG, Hart GB. Osteoradionecrosis of the Mandible: Treatment With Hyperbaric Oxygen. *Archives of Otolaryngology - Head and Neck Surgery*. 1975;101(3):173-177.
124. Marx RE, Johnson RP, Kline SN. Prevention of osteoradionecrosis: a randomized prospective clinical trial of hyperbaric oxygen versus penicillin. *The Journal of the American Dental Association*. 1985;111(1):49-54.
125. Curi MM, Dib LL, Kowalski LP. Management of refractory osteoradionecrosis of the jaws with surgery and adjunctive hyperbaric oxygen therapy. *Int J Oral Maxillofac Surg*. 2000 Dec;29(6):430-4.
126. Mounsey RA, Brown DH, O'Dwyer TP, Gullane PJ, Koch GH. Role of hyperbaric oxygen therapy in the management of mandibular osteoradionecrosis. *The Laryngoscope*. 1993;103(6):605-608.
127. Wong JK, Wood RE, McLean M. Conservative management of osteoradionecrosis. *Oral Surgery, Oral Medicine, Oral Pathology, Oral Radiology, and Endodontology*. 1997;84(1):16-21.
128. Maxymiw WG, Wood RE, Liu FF. Postradiation dental extractions without hyperbaric oxygen. *Oral Surg Oral Med Oral Pathol*. 1991 Sep;72(3):270-4.
129. Clayman L. Management of dental extractions in irradiated jaws: A protocol without hyperbaric oxygen therapy. *Journal of Oral and Maxillofacial Surgery*. 1997;55(3):275-281.
130. Annane D, Depondt J, Aubert P, et al. Hyperbaric Oxygen Therapy for Radionecrosis of the Jaw: A Randomized, Placebo-Controlled, Double-Blind Trial From the ORN 96 Study Group. *Journal of Clinical Oncology*. 2004;22(24):4893-4900.
131. Gevorgyan A, Wong K, Poon I, Blanas N, Enepekides DJ, Higgins KM. Osteoradionecrosis of the mandible: a case series at a single institution. *Journal of Otolaryngology - Head & Neck Surgery*. 2013;42(1):46.
132. Chrcanovic BR, Reher P, Sousa AA, Harris M. Osteoradionecrosis of the jaws—a current overview—part 2: dental management and therapeutic options for treatment. *Oral and Maxillofacial Surgery*. 2010;14(2):81-95.
133. Shaha AR, Cordeiro PG, Hidalgo DA, et al. Resection and immediate microvascular reconstruction in the management of osteoradionecrosis of the mandible. *Head & Neck*. 1997;19(5):406-411.
134. Koka VN, Deo R, Lusinchi A, Roland J, Schwaab G. Osteoradionecrosis of the mandible: Study of 104 cases treated by hemimandibulectomy. *The Journal of Laryngology & Otology*. 1990;104(4):305-307.
135. Curi MM, Oliveira dos Santos M, Feher O, Faria JCM, Rodrigues ML, Kowalski LP. Management of Extensive Osteoradionecrosis of the Mandible With Radical Resection and Immediate Microvascular Reconstruction. *Journal of Oral and Maxillofacial Surgery*. 2007;65(3):434-438.

136. Alam DS, Nuara M, Christian J. Analysis of Outcomes of Vascularized Flap Reconstruction in Patients with Advanced Mandibular Osteoradionecrosis. *Otolaryngology–Head and Neck Surgery*. 2009;141(2):196-201.
137. Pautke C, Bauer F, Bissinger O, et al. Tetracycline Bone Fluorescence: A Valuable Marker for Osteonecrosis Characterization and Therapy. *Journal of Oral and Maxillofacial Surgery*. 2010;68(1):125-129.
138. Zaghi S, Miller M, Blackwell K, Palla B, Lai C, Nabili V. Analysis of surgical margins in cases of mandibular osteoradionecrosis that progress despite extensive mandible resection and free tissue transfer. *American Journal of Otolaryngology*. 2012;33(5):576-580.
139. Marx RE, Ames JR. The use of hyperbaric oxygen therapy in bony reconstruction of the irradiated and tissue-deficient patient. *Journal of Oral and Maxillofacial Surgery*. 1982;40(7):412-420.
140. Bettoni J, Olivetto M, Duisit J, et al. Treatment of mandibular osteoradionecrosis by periosteal free flaps. *British Journal of Oral and Maxillofacial Surgery*. 2019;57(6):550-556.
141. Ang E, Black C, Irish J, et al. Reconstructive options in the treatment of osteoradionecrosis of the craniomaxillofacial skeleton. *British Journal of Plastic Surgery*. 2003;56(2):92-99.
142. Delanian S, Depondt J, Lefaix J-L. Major healing of refractory mandible osteoradionecrosis after treatment combining pentoxifylline and tocopherol: A phase II trial. *Head & Neck*. 2005;27(2):114-123.
143. Delanian S, Chatel C, Porcher R, Depondt J, Lefaix J-L. Complete Restoration of Refractory Mandibular Osteoradionecrosis by Prolonged Treatment with a Pentoxifylline-Tocopherol-Clodronate Combination (PENTOCLO): A Phase II Trial. *International Journal of Radiation Oncology\*Biological\*Physics*. 2011;80(3):832-839.
144. Kolokythas A, Rasmussen JT, Reardon J, Feng C. Management of osteoradionecrosis of the jaws with pentoxifylline–tocopherol: a systematic review of the literature and meta-analysis. *International Journal of Oral and Maxillofacial Surgery*. 2019;48(2):173-180.
145. Magremanne M. Successful treatment of grade III osteoradionecrosis with mandibular fracture with pentoxifylline, tocopherol and clodronate. *Journal of Stomatology, Oral and Maxillofacial Surgery*. 2018;119(6):518-522.
146. Delanian S, Porcher R, Rudant J, Lefaix J-L. Kinetics of Response to Long-Term Treatment Combining Pentoxifylline and Tocopherol in Patients With Superficial Radiation-Induced Fibrosis. *Journal of Clinical Oncology*. 2005;23(34):8570-8579.

## Table des illustrations

Gouttière comprenant un espaceur lingual en silicone avec un écran plombé pour la curiethérapie.	5
Exemple de la distribution des doses pendant une IMRT dans une coupe axiale à travers l'oropharynx pour traiter un cancer des amygdales.....	6
Tableau récapitulatif des différents facteurs de risque concernant l'ostéoradionécrose .....	7
Photographie clinique d'une ostéoradionécrose de grade II de Notani .....	9
Panoramique présentant une destruction osseuse au niveau de la région molaire gauche .....	13
Tomodensitométrie par coupe coronaire montrant une effraction de la corticale vestibulaire.....	14
Vascularisation mandibulaire .....	17
Radio mucite de la joue .....	20
Différents types de caries post-radiques. ....	22
Coupes axiale, coronale et sagittale montrant plusieurs séquestres osseux .....	32
Radiographie postopératoire de 3 implants ostéointégrés à la mandibule reconstruite avec une greffe microvasculaire du péroné .....	33





## SERMENT MEDICAL

En présence des Maîtres de cette Faculté, de mes chers condisciples, devant l'effigie d'HIPPOCRATE.

Je promets et je jure, d'être fidèle aux lois de l'honneur et de la probité dans l'exercice de la Médecine Dentaire.

Je donnerai mes soins à l'indigent et n'exigerai jamais un salaire au-dessus de mon travail, je ne participerai à aucun partage clandestin d'honoraires.

Je ne me laisserai pas influencer par la soif du gain ou la recherche de la gloire.

Admis dans l'intérieur des maisons, mes yeux ne verront pas ce qui s'y passe, ma langue taira les secrets qui me seront confiés et mon état ne servira pas à corrompre les mœurs ni à favoriser le crime.

Je ne permettrai pas que des considérations de religion, de nation, de race, de parti ou de classe sociale viennent s'interposer entre mon devoir et mon patient.

Même sous la menace, je n'admettrai pas de faire usage de mes connaissances médicales contre les lois de l'humanité.

J'informerai mes patients des décisions envisagées, de leurs raisons et de leurs conséquences. Je ne tromperai jamais leur confiance et n'exploiterai pas le pouvoir hérité des connaissances pour forcer les consciences.

Je préserverai l'indépendance nécessaire à l'accomplissement de ma mission. Je n'entreprendrai rien qui dépasse mes compétences. Je les entretiendrai et les perfectionnerai pour assurer au mieux les services qui me seront demandés.

Respectueux et reconnaissant envers mes Maîtres, je rendrai à leurs enfants l'instruction que j'ai reçue de leur père.

Que les hommes m'accordent leur estime si je suis fidèle à mes promesses.

Que je sois déshonoré et méprisé de mes confrères si j'y manque.



**BATTISTUTTA Alexandre** – Prise en charge médicamenteuse des ostéoradionécroses.

Th. : Chir. dent. : Marseille : Aix-Marseille Université : 2020

Rubrique de classement : Chirurgie-Buccale

Résumé :

L'ostéoradionécrose des maxillaires est une complication sévère de la radiothérapie utilisée dans le traitement des tumeurs malignes de la tête et du cou. L'ostéoradionécrose a été décrite pour la première fois en 1922 par Regaud, cependant sa physiopathologie reste encore mal connue et il n'existe pas de protocole précis pour sa prise en charge bien que plusieurs théories aient été proposées.

La théorie de la fibrose radio-induite développée par Delanian permet l'utilisation d'un protocole médicamenteux composé de pentoxyfilline, tocophérol et clodronate, nommé Pentoclo. L'action anti oxydante du Pentoclo permet à la fois une amélioration dans la prise en charge conservatrice de la pathologie et se révèle efficace en tant que traitement adjuvant dans la prise en charge chirurgicale. La complexité de la prise en charge réside dans la décision d'entreprendre le traitement radical au bon moment quand celui-ci est nécessaire afin de ne pas perdre de temps pour le patient étant donné la gravité de l'ostéoradionécrose et son retentissant sur sa qualité de vie.

Mots clés : ostéoradionécrose – radiothérapie – prévention – prise en charge – traitement médicamenteux

**BATTISTUTTA Alexandre** – Drug management of osteoradionecrosis

Abstract:

Maxillary osteoradionecrosis is a severe complication of radiotherapy used in the treatment of the head and neck malignant tumors. Osteoradionecrosis was first described in 1922 by Regaud, however its pathophysiology is still poorly understood and there is no specific protocol for its management although several theories have been proposed.

The theory of radiation-induced fibrosis developed by Delanian allows the use of a drug protocol composed of pentoxyfillin, tocopherol and clodronate, called Pentoclo. The antioxidant action of Pentoclo allows both an improvement in the conservative management of the pathology and is effective as an adjuvant treatment to surgical management.

The complexity of care lies in the decision to undertake radical treatment at the right time when it is necessary so as not to waste time for the patient, given the severity of osteoradionecrosis and its impact on its quality of life.

MeSH: osteoradionecrosis – radiotherapy – prevention – management – medical treatment

Adresse de l'auteur :

23 Rue du Capitaine Galinat  
13005 MARSEILLE