



HAL
open science

Apport du bridge cantilever vitrocéramique dans la prise en charge de(s) l'agénésie(s) de(s) l'incisive(s) latérale(s) maxillaire(s)

Jessica Petit

► To cite this version:

Jessica Petit. Apport du bridge cantilever vitrocéramique dans la prise en charge de(s) l'agénésie(s) de(s) l'incisive(s) latérale(s) maxillaire(s). Chirurgie. 2020. dumas-02978010

HAL Id: dumas-02978010

<https://dumas.ccsd.cnrs.fr/dumas-02978010>

Submitted on 26 Oct 2020

HAL is a multi-disciplinary open access archive for the deposit and dissemination of scientific research documents, whether they are published or not. The documents may come from teaching and research institutions in France or abroad, or from public or private research centers.

L'archive ouverte pluridisciplinaire **HAL**, est destinée au dépôt et à la diffusion de documents scientifiques de niveau recherche, publiés ou non, émanant des établissements d'enseignement et de recherche français ou étrangers, des laboratoires publics ou privés.



Distributed under a Creative Commons Attribution - NonCommercial - NoDerivatives 4.0 International License

THESE

***POUR OBTENIR LE DIPLOME D'ETAT
DE DOCTEUR EN CHIRURGIE DENTAIRE***

Présentée et publiquement soutenue devant la

Faculté d'Odontologie de Marseille
(Doyen : Monsieur le Professeur Bruno FOTI)

Aix-Marseille Université
(Président : Monsieur le Professeur Éric BERTON)

***Apport du bridge cantilever vitrocéramique dans
la prise en charge de(s) l'agénésie(s)
de(s) l'incisive(s) latérale(s) maxillaire(s)***

Présentée par

PETIT Jessica

Née le 19 décembre 1993

A Papeete

Thèse soutenue le **28 février 2020**

Devant le jury composé de

Président : Professeur RUQUET Michel

Assesseurs : Docteur LAURENT Patrick

Docteur CAMOIN Ariane

Docteur DEVICTOR Alix

THESE

***POUR OBTENIR LE DIPLOME D'ETAT
DE DOCTEUR EN CHIRURGIE DENTAIRE***

Présentée et publiquement soutenue devant la

Faculté d'Odontologie de Marseille
(Doyen : Monsieur le Professeur Bruno FOTI)

Aix-Marseille Université
(Président : Monsieur le Professeur Éric BERTON)

***Apport du bridge cantilever vitrocéramique dans
la prise en charge de(s) l'agénésie(s)
de(s) l'incisive(s) latérale(s) maxillaire(s)***

Présentée par

PETIT Jessica

Née le 19 décembre 1993

A Papeete

Thèse soutenue le **28 février 2020**

Devant le jury composé de

Président : Professeur RUQUET Michel

Assesseurs : Docteur LAURENT Patrick

Docteur CAMOIN Ariane

Docteur DEVICTOR Alix

ADMINISTRATION

Mise à jour : janvier 2020

Doyens Honoraires

Professeur	Raymond SANGIUOLO†
Professeur	Henry ZATTARA
Professeur	André SALVADORI
Professeur	Jacques DEJOU

Doyen Assesseurs

Professeur	Bruno FOTI
Professeur	Michel RUQUET
Professeur	Anne RASKIN

Directeurs de Départements

Formation Initiale	Professeur	Michel RUQUET
Recherche	Professeur	Anne RASKIN
Formation Continue	Professeur	Frédéric BUKIET

Charges de missions

Relations Internationales	Professeur	Hervé TASSERY
Internat et Diplômes d'études spécialisées	Professeur	Virginie MONNET-CORTI
Affaires générales	Docteur	Patrick TAVITIAN

Responsable des Services Administratifs et Techniques

Madame	Katia LEONI
--------	-------------

LISTE DES ENSEIGNANTS

PROFESSEURS DES UNIVERSITES – PRATICIENS HOSPITALIERS DES CSERD

BUKIET Frédéric (58-01)
FOTI Bruno (56-02)
MONNET-CORTI Virginie (57-01)
ORTHLIEB Jean-Daniel (58-01)
RASKIN Anne (58-01)
RUQUET Michel (58-01)
TARDIEU Corinne (56-01)
TARDIVO Delphine (56-02)
TASSERY Hervé (58-01)

PROFESSEUR DES UNIVERSITES

ABOUT Imad (65)

MAITRES DE CONFERENCES DES UNIVERSITES – PRATICIENS HOSPITALIERS DES CSERD

ABOUDHARAM Gérard (58-01)	LAN Romain (57-01)
BANDON Daniel (56-01)	LAURENT Michel (58-01)
BELLONI Didier (57-01)	LAURENT Patrick (57-01)
BOHAR Jacques (56-01)	LE GALL Michel (56-01)
CAMOIN Ariane (56-01)	MAILLE Gérald (58-01)
CAMPANA Fabrice (57-01)	PHILIP-ALLIEZ Camille (56-01)
CATHERINE Jean-Hugues (57-01)	POMMEL Ludovic (58-01)
ERARD-MAGNO Elisabeth (56-01)	PRECKEL Bernard-Éric (58-01)
GAUBERT Jacques (56-01)	RÉ Jean-Philippe (58-01)
GIRAUD Thomas (58-01)	ROCHE-POGGI Philippe (57-01)
GIRAUDEAU Anne (58-01)	STEPHAN Grégory (58-01)
GUIVARC'H Maud (58-01)	TAVITIAN Patrick (58-01)
JACQUOT Bruno (58-01)	TERRER Elodie (58-01)
LABORDE Gilles (58-01)	TOSELLO Alain (58-01)

MAITRES DE CONFERENCES DES UNIVERSITES ASSOCIES

BLANCHET Isabelle (56-01)
MENSE Chloé (58-01)

ASSISTANTS HOSPITALIERS ET UNIVERSITAIRES

AL AZAWI Hala (56-01)	HAHN-GOLETTI Larissa (58-01)
ANTEZACK Angeline (57-01)	LIOTARD Alica (58-01)
BACHET-DORISON Damienne (56-01)	MANSUY Charlotte (58-01)
BALLESTER Benoît (58-01)	MARTIN William (56-01)
BARBERO Magali (56-01)	MATTERA Rémi (56-01)
CAMBON Isabelle (56-01)	MELLOUL Sébastien (57-01)
CASAZZA Estelle (56-01)	PARFU Anne (58-01)
CASTRO Romain (57-01)	PASCHEL Laura (58-01)
DAVID Laura (56-01)	PILLIOL Virginie (58-01)
DEVICTOR Alix (58-01)	REPETTO Andréa (58-01)
DODDS Mélina (58-01)	ROMANET Yvan (57-01)
DRAUSSIN Thierry (56-02)	SANTUNIONE Charlotte (58-01)
DUMAS Cathy (57-01)	SILVESTRI Frédéric (58-01)
HADJ-SAID Medhi (57-01)	VINAÏ Michael (56-01)

ASSISTANTS DES UNIVERSITES ASSOCIES

HOUVENAEGHEL Brice (57-01)
LE FOURNIS Chloé (57-01)

Intitulés des sections CNU :

- 56^{ème} section : Développement, croissance et prévention
 - 56-01 Odontologie pédiatrique et orthopédie dento-faciale
 - 56-02 : Prévention – Epidémiologie – Economie de la santé – Odontologie légale
- 57^{ème} section : Chirurgie orale ; Parodontologie ; Biologie Orale
 - 57-01 : Chirurgie orale – Parodontologie – Biologie orale
- 58^{ème} section : Réhabilitation orale
 - 58-01 : Dentisterie restauratrice – Endodontie – Prothèses – Fonction-Dysfonction – Imagerie – Biomatériaux

L'auteur s'engage à respecter les droits des tiers, et notamment les droits de propriété intellectuelle. Dans l'hypothèse où la thèse comporterait des éléments protégés par un droit quelconque, l'auteur doit solliciter les autorisations nécessaires à leur utilisation, leur reproduction et leur représentation auprès du ou des titulaires des droits. L'auteur est responsable du contenu de sa thèse. Il garantit l'Université contre tout recours. Elle ne pourra en aucun cas être tenue responsable de l'atteinte aux droits d'un tiers

A Monsieur le Professeur Michel RUQUET,

Professeur des Universités, Praticien Hospitalier,

Je vous remercie pour l'honneur que vous me faites de présider cette thèse.

Merci également pour votre patience, votre gentillesse et votre implication à mon égard ainsi qu'à celui de tous les étudiants.

Veillez trouver dans ce travail l'expression de ma gratitude et de mon profond respect.

A Monsieur le Docteur Patrick Laurent,

Maître de Conférences des Universités,

Merci de m'avoir fait l'honneur d'accepter de siéger dans ce jury.

Je garde un très bon souvenir de mes vacances d'urgences en quatrième année à vos côtés, qui ont été très formatrices.

Je vous remercie pour votre disponibilité et votre bonne humeur.

Veillez trouver dans ce travail le témoignage de mon profond respect.

A Madame le Docteur Ariane CAMOIN,

Maître de Conférences des Universités,

Je vous remercie d'avoir très spontanément accepté de faire partie de ce jury.

*Merci pour la bienveillance et la confiance que vous m'avez témoigné,
notamment lors de mon apprentissage de l'odontologie pédiatrique.*

*Recevez par cet ouvrage le témoignage de toute mon estime ainsi que la marque de
mon profond respect.*

A mon Directeur, Monsieur le Docteur Alix DEVICTOR,

Assistant Hospitalo-Universitaire,

Merci infiniment d'avoir accepté de diriger cette thèse.

*Je vous suis très reconnaissante pour le temps, les conseils et la confiance
que vous m'avez accordé dans la réalisation de ce travail.*

*Je vous remercie pour votre gentillesse et votre disponibilité, particulièrement
lors de ma dernière année à la clinique.*

Veillez recevoir dans ce travail ma sincère reconnaissance et mon admiration.

Table des matières :

Introduction.....	1
I. Agénésie de l'incisive latérale	2
A. Généralités	2
1) Définition.....	2
2) Prévalence	2
a) Prévalence selon le sexe.....	3
b) Prévalence selon le type de dent.....	3
c) Prévalence de l'incisive latérale maxillaire.....	4
3) Diagnostic	4
a) Anamnèse.....	4
b) Examen clinique.....	5
c) Examens radiographiques	5
B. Solutions thérapeutiques	6
1) Fermeture des espaces	6
a) Rôle de l'orthodontiste	6
1. Indications et contre-indications.....	6
2. Avantages.....	7
3. Inconvénients.....	8
4. Positionnements orthodontiques de la canine et de la première prémolaire maxillaires.....	8
b) Gestion esthétique de la canine	9
1. Remodelage coronaire.....	9
2. Aménagement parodontal.....	11
2) Ouvertures des espaces	12
a) Indications.....	12
b) Solutions implantaires	13
1. Avantages et inconvénients de l'implant.....	13
2. Contre-indication de l'implant.....	14
c) Solutions non implantaires	16
1. Temporaires	16
2. Durables.....	17
II. Bridge Cantilever en vitrocéramique	20
A. Historique du bridge collé	20
1) Bridge collé à deux ailettes	20
a) Bridge de Rochette.....	20
b) Bridge Maryland.....	20
c) Bridge « cat-mesh ».....	21
d) Bridge de Virginie.....	22
2) Bridge collé à une ailette	23
a) Description.....	23
b) Indications.....	23
c) Contre-indications.....	24
d) Choix du matériau	24
1. Les céramiques alumineuses infiltrées.....	25
2. Les céramiques denses ou polycristallines.....	26

3. Les vitrocéramiques.....	26
4. Synthèse.....	27
B. Le bridge collé cantilever en vitrocéramique	28
1) Utilisation de la vitrocéramique	28
a) Les différents types de vitrocéramique	28
1. Céramiques feldspathiques.....	28
2. Céramiques feldspathiques renforcées à la leucite.....	28
3. Céramiques à base de silicate de lithium renforcé.....	29
4. Céramiques à base de disilicate de lithium.....	30
b) Choix de la vitrocéramique enrichie au disilicate de lithium :.....	31
1. Propriétés mécaniques.....	31
2. Propriétés optiques.....	31
3. Aptitude au collage.....	32
c) Données de la littérature sur le bridge cantilever en vitrocéramique enrichie au disilicate de lithium :.....	33
1. Comparaison des taux de survie en fonction du design 1 ailette/2 ailettes.....	33
2. Taux de survie du bridge cantilever réalisé en disilicate de lithium.....	35
3. Taux de satisfaction.....	36
2) Impératifs de préparation	37
a) Aménagement parodontal.....	37
b) Choix et préparation de la dent pilier	39
1. Choix de la dent pilier.....	39
2. Préparation de la dent pilier.....	40
3. L’empreinte.....	42
c) Surface de connexion.....	42
3) Le collage.....	43
a) Traitement de la pièce prothétique en vitrocéramique	43
1. Sablage à l’alumine.....	44
2. Mordançage à l’acide fluorhydrique.....	44
3. Silanisation.....	45
b) Traitement de la dent pilier.....	46
c) Protocole de collage.....	47
4) Avantages et inconvénients du bridge collé cantilever en vitrocéramique	49
a) Les avantages.....	49
b) Les inconvénients.....	50
5) Comparaison des différentes thérapeutiques.....	51
III. Cas clinique	52
A. Cas clinique n°1.....	52
B. Cas clinique n°2.....	56
Conclusion.....	62
Table des illustrations.....	I
Bibliographie.....	I

Introduction

L'agénésie dentaire est l'anomalie dentaire la plus rencontrée dans la population. L'agénésie de l'incisive latérale maxillaire, en plus d'être fréquente, soulève deux défis majeurs : l'intégration esthétique et la préservation des structures biologiques. Elle représente un réel motif de consultation, particulièrement chez les jeunes patients.

Avec l'avènement de l'implantologie et son rapide développement, il peut sembler difficile de laisser une place aux bridges collés lorsqu'il s'agit de remplacer une dent absente. Pourtant les contre-indications en matière d'implantologie sont assez nombreuses. Même en l'absence de ces contre-indications, il existe certaines situations, tel que le remplacement de l'incisive latérale, où le bridge collé permet d'atteindre tous les objectifs de traitement dans un rapport coût/bénéfice/sécurité très favorable.

Par ailleurs, la conception de ces bridges collés évolue, de même que les matériaux utilisés pour les réaliser. L'avènement du collage et l'amélioration des propriétés optiques et mécaniques des dernières céramiques ont permis d'envisager l'utilisation d'un matériau capable de satisfaire autant les espérances esthétiques que biologiques : la famille des vitrocéramiques renforcées en disilicate de lithium.

Dans ce travail de thèse, nous allons nous intéresser aux apports mais aussi aux implications liées à l'utilisation de ces nouveaux matériaux dans la prise en charge de ces agénésies.

I. Agénésie de l'incisive latérale :

A. Généralités :

1) Définition :

La Haute Autorité de Santé (HAS) a défini l'agénésie comme l'absence soit partielle, soit complète d'un organe ou d'un tissu de l'organisme.

« L'agénésie dentaire consiste en l'absence de développement d'un germe dentaire », (1) elle peut concerner la denture temporaire et permanente. La prévalence en denture temporaire est faible (de 0.5 à 0.9%), entraînant généralement une agénésie de la dent permanente. (2)

L'agénésie peut être bilatérale (les deux dents d'une même arcade sont absentes) ou unilatérale, dans ce cas-là elle pourra être associée à une incisive latérale permanente riziforme controlatérale.

L'étiologie peut être génétique ou environnementale. Dans le cas d'une cause génétique, les agénésies dentaires peuvent être un symptôme isolé ou faire partie d'un plus grand syndrome.(2)

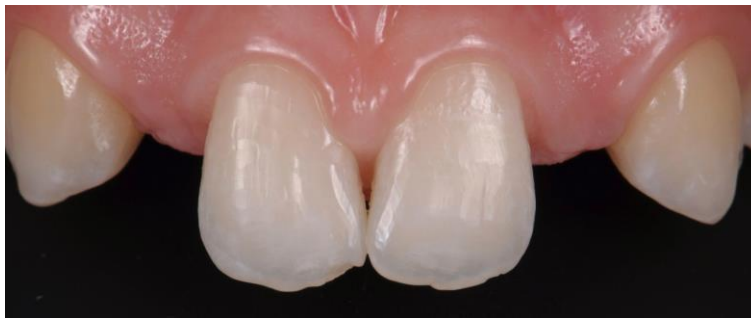

Figure 1 : *Agénésie bilatérale des incisives latérales maxillaires (Dr Beaugrand).*

2) Prévalence :

La prévalence de l'agénésie dentaire varie entre 2 et 10%. Elle dépend de l'origine de la population étudiée, de son genre mais diffère également selon la dent étudiée.

En effet selon Polder et Van Der Linden, la fréquence des agénésies serait significativement plus élevée en Australie (hommes 5.5% ; femmes 7.6%) et en Europe (hommes 4.6% ; femmes 6.3%) qu'en Amérique du Nord (hommes 3.2% ; femmes 4.6%). (3)

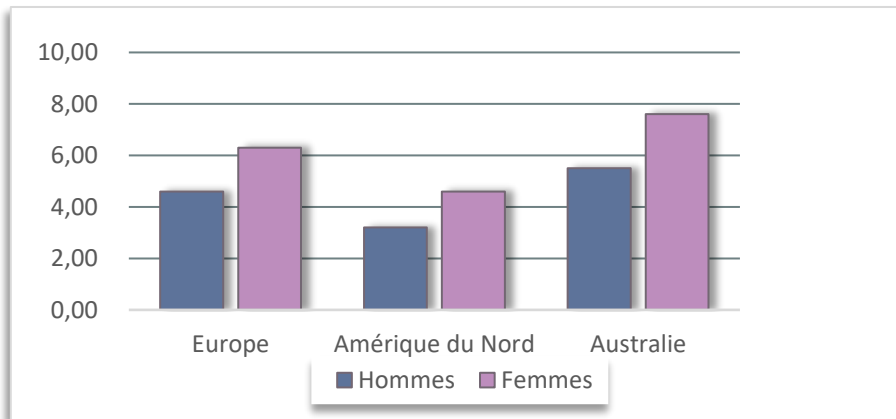


Figure 2 : *Prévalence des agénésies dentaires en fonction du lieu et du sexe.*

a) Prévalence selon le sexe :

Les agénésies dentaires concerneraient plus les femmes que les hommes (1,37 fois plus), les différences de prévalences varient en fonction des études et des auteurs. (3,4, figure 2)

b) Prévalence selon le type de dent :

Nous ne prenons pas en compte les agénésies des dents de sagesse dans le classement des prévalences des agénésies des dents permanentes.

La prévalence des agénésies est divisée en trois groupes :

- Répandues : 2^e prémolaire inférieure, incisive latérale supérieure et 2^e prémolaire supérieure.
- Moins répandues : Incisives centrale et latérale inférieures, première prémolaire supérieure, canine supérieure et deuxième molaire inférieure.
- Rares : Première et deuxième molaires supérieures, canines inférieure et supérieure et première molaire inférieure. (3)

L'ordre varie selon les études, l'incisive latérale maxillaire est première dans l'étude de Celikoglu et est seconde après la deuxième prémolaire mandibulaire dans l'étude d'Aktan et la méta-analyse de Polder et Van Der Linden. (3,5,6)

	Maxillaire Prévalence (I.C. 95%)	Mandibule Prévalence (I.C. 95%)
<i>Incisive Centrale</i>	0.00-0.01	0.25-0.35
<i>Incisive Latérale</i>	1.55-1.78	0.17-0.25
<i>Canine</i>	0.07-0.13	0.01-0.03
<i>Première Prémolaire</i>	0.17-0.25	0.10-0.17
<i>Deuxième Prémolaire</i>	1.39-1.61	2.91-3.22
<i>Première Molaire</i>	0.02-0.05	0.00-0.02
<i>Deuxième Molaire</i>	0.03-0.06	0.07-0.13

Tableau 1 : Pourcentage des prévalences des agénésies dentaires selon le type de dent.

c) Prévalence de l'agénésie de l'incisive latérale maxillaire :

Elle toucherait 1,55% à 1,78% de la population mondiale et contrairement aux autres dents, l'agénésie de l'incisive latérale maxillaire serait plus souvent bilatérale qu'unilatérale. (3,6)

Une étude a montré qu'un tiers des individus présentant une agénésie d'une incisive latérale supérieure voit leur incisive controlatérale conoïde ou riziforme ou en "grain de riz".(7)

3) Diagnostic :

Il se fait généralement chez l'enfant, aux alentours de 8 ans, à l'âge où la dent doit faire son éruption physiologique. Le diagnostic repose sur l'anamnèse, l'examen clinique endobuccal et l'examen radiographique qui confirmera le diagnostic.

a) Anamnèse :

L'étiologie des agénésies dentaires est plurifactorielle, elle résulte de l'interaction de plusieurs facteurs environnementaux ou génétiques. (8,9)

Des études réalisées sur des familles et des jumeaux ont mis en évidence la forte influence des facteurs génétiques et le caractère héréditaire de l'agénésie. (10,11)

D'où l'importance du questionnaire médical dans son diagnostic. Il est nécessaire de se renseigner auprès des parents pour savoir si d'autres personnes de la famille sont également concernées par une agénésie de l'incisive latérale. Le questionnaire permet également d'éliminer une cause traumatique à l'absence de la dent.

Il sert aussi à connaître les antécédents médicaux du patient et d'éventuels contre-indications à certains traitements comme les implants.

b) Examen clinique :

Lors de l'examen clinique plusieurs facteurs peuvent être à observer pour orienter le diagnostic vers l'agénésie : (9)

- ✓ Un diastème,
- ✓ La persistance de la dent temporaire après l'âge moyen d'éruption de la dent permanente (8 ans pour l'incisive latérale),
- ✓ La dent controlatérale présente sur arcade,
- ✓ Une infra-position de la dent temporaire,
- ✓ L'absence de la dent adulte après élimination provoquée de la dent temporaire (geste iatrogène),
- ✓ Une anomalie de la taille de la dent controlatérale (dent conique ou riziforme).

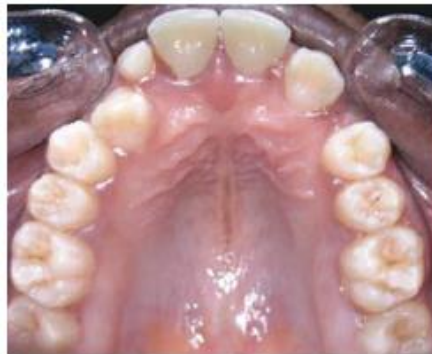

Figure 3 : *Agénésie unilatérale de l'incisive latérale gauche associée à une incisive latérale riziforme gauche (Dr Thierry).*

c) Examens radiographiques :

L'anamnèse et l'examen clinique émettent l'hypothèse d'agénésie dentaire mais c'est l'examen radiographique qui permet de confirmer le diagnostic.

En effet, la radiographie panoramique va pouvoir constater l'absence du germe de la dent définitive et éliminer les diagnostics différentiels (retard d'éruption, dent incluse).

A la radiographie rétro-alvéolaire, on note également l'absence du germe et le niveau de rhyzalyse de la dent temporaire sans déformation.

B. Solutions thérapeutiques :

L'incisive latérale maxillaire joue un rôle important :

- Un rôle esthétique primordiale dans le sourire : transition harmonieuse entre l'incisive centrale et la canine, rapport avec la lèvre inférieure
- Un rôle fonctionnel lors de :
 - La phonation,
 - La déglutition : c'est un rempart pour la langue,
 - La mastication : rôle incisif,
 - L'occlusion : elle participe au guidage antérieur assurant la désocclusion molaire lors de la propulsion et permet le dégagement de l'incisive inférieure en latéralité.

Son absence doit donc amener à une prise en charge thérapeutique, que ce soit par une fermeture ou une ouverture des espaces, dont l'objectif est de retrouver esthétique et fonctionnalité. Dans les deux cas, cela requiert une prise en charge multidisciplinaire et une collaboration étroite avec l'orthodontiste.

1) Fermeture des espaces :

Cette solution se fera en deux étapes, une première consistant à la fermeture orthodontique puis la seconde, la gestion esthétique du nouveau schéma dentaire mis en place.

a) Rôle de l'orthodontiste :

1. Indications et contre-indications :

La fermeture orthodontique des espaces sera indiquée dans plusieurs situations, dans ces cas-là les canines prendront la place des incisives latérales et les premières prémolaires celle des canines.

Plusieurs facteurs auront tendance à favoriser cette solution :

- un encombrement maxillaire associé à un profil équilibré
- une malocclusion de classe II
- une protusion dento-alvéolaire avec incompetence labiale et prochéilie (12)

Dans le cas d'un encombrement sévère d'une malocclusion de classe I nécessitant l'extraction des premières prémolaires mandibulaires, la fermeture des espaces devrait être privilégiée au maxillaire pour obtenir une occlusion de classe I molaire. (13)

Lorsque le patient présente une malocclusion de classe II, la relation obtenue sera une classe II thérapeutique molaire.

A l'inverse on déconseillera la fermeture des espaces dans les cas suivants :

- classe III associée à un profil rétrognatique,
- un profil modérément convexe avec une mandibule rétrusive,
- une forte différence de la taille et de la teinte des canines et prémolaires sans compensation esthétique.(14)

Dans le cas d'une classe I sans malocclusion associée, l'ouverture des espaces sera préférée.

2. Avantages :

Les avantages que présentent la fermeture d'espaces et la mésialisation des canines sont :

- Le résultat esthétique final est obtenu dès la fin du traitement orthodontique, la fin du traitement se fait donc à l'adolescence. (11,12,13)
- Le maintien de la hauteur d'os alvéolaire, lorsque le mouvement de mésialisation de la canine s'est fait de manière précoce. (16)
- Un parodonte sain, certaines études à long terme ont rapporté que dans les cas de fermeture d'espaces la situation parodontale était meilleure que dans l'ouverture d'espaces. (18,19)
- Le coût financier pour le patient est moindre par rapport au coût d'une réhabilitation prothétique après ouverture des espaces. (15,20)

3. Inconvénients :

La fermeture d'espaces va présenter plusieurs inconvénients :

- La réduction coronaire pouvant être excessive, ainsi que la perte du caractère naturel des dents dus au placement de plusieurs facettes au niveau des dents antérieures. (15,21)
- La perte de la fonction canine, les mouvements de latéralité se font au niveau des premières prémolaires en fonction groupe.
- La stabilisation du résultat final sera difficile si une contention n'est pas mise en place. La contention devra être longue ou mieux permanente, ce qui nécessitera un suivi régulier afin de contrôler d'éventuels décollements et l'hygiène bucco-dentaire du patient. (22,23)
- Le résultat esthétique peut ne pas être satisfaisant pour le patient, surtout lorsque les différences entre l'incisive latérale et la canine, et la première prémolaire et la canine ne sont pas compensées. (16)
- La présence indésirée de corridors buccaux, résultats de la diminution de la circonférence de l'arcade maxillaire. (24)
- Une bosse canine proéminente peut être inesthétique chez les patients avec une ligne du sourire haute. (25)

4. Positionnements orthodontiques de la canine et de la première prémolaire maxillaires :

Afin d'obtenir le meilleur résultat possible d'un point de vue fonctionnel et esthétique, plusieurs éléments qui différencient les incisives latérales, canines et prémolaires doivent être pris en compte : la forme, la taille, la teinte, le niveau gingival et l'inclinaison vestibulo-palatine des racines. (12)

En ce qui concerne la canine, il est possible de réaliser une égression afin que son niveau gingival soit légèrement plus occlusal par rapport à celui des incisives centrales. Leurs racines devront être inclinées palatinement pour aider à leur mésialisation et à atténuer la bosse canine (inesthétique en position des latérales). (25)

La première prémolaire maxillaire devra subir une légère rotation-mésio palatine permettant de déplacer sa cuspide mésialement et de cacher sa face mésiale derrière le point de contact distal de la canine et ainsi éviter un aspect désagréable lors du sourire. (26)

Une pseudo bosse canine pourra être recréée par une inclinaison vestibulaire des racines de la première prémolaire.

b) Gestion esthétique de la canine :

1. Remodelage coronaire :

Le remodelage de la couronne peut s'effectuer de plusieurs façons, par coronoplastie, par ajout de résine composite ou par restauration adhésive collée (facette). On associera souvent les techniques pour un meilleur résultat.

Ce remodelage pourra se faire avant ou après la fermeture des espaces. On préférera commencer la coronoplastie de la canine avant le début du traitement orthodontique et ainsi optimiser le résultat fonctionnel et esthétique final.

Le meulage de la couronne de la canine devra être exécuté avec précaution pour éviter d'aboutir à une dent dont la teinte sera plus jaunâtre ou grisâtre. Des études histologiques et cliniques ont prouvé qu'un meulage extensif des faces proximales, vestibulaires et pointes canines était possible sur des jeunes dents sans gênes particulières pour le patient. (27)

La réaction dentinaire et pulpaire était minime à nulle, à court terme des sensibilités au changement de températures peuvent être observées pendant 1 à 3 jours. (27)

Ce meulage se fera avec des fraises diamantées sous refroidissement abondant à l'eau, il sera suivi d'un polissage et d'une application d'un vernis fluoré. On préférera aplanir le bombé de la face vestibulaire de la canine en fin de traitement orthodontique pour éviter de compromettre le collage de la bague orthodontique. (13)

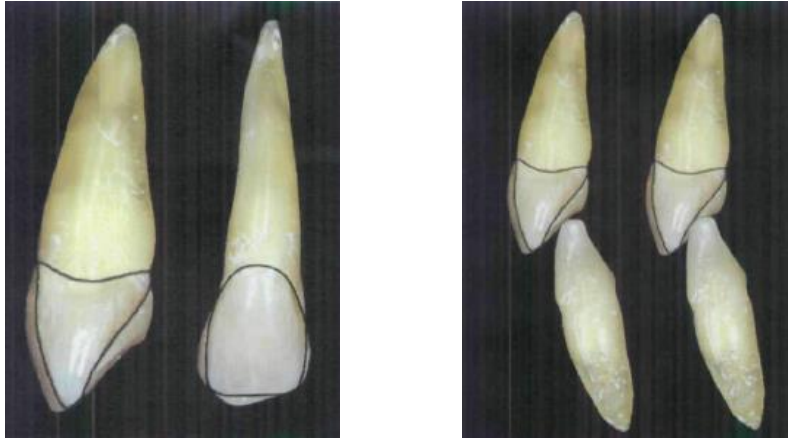

Figure 4 : Remodelage coronaire d'une canine en incisive latérale par coronoplastie.

La canine est naturellement plus large que l'incisive latérale qu'elle remplace, sa face vestibulaire sera plus large et plus convexe. En fonction de la forme de départ de la canine, il sera nécessaire d'associer à la coronoplastie une restauration directe par ajout de composite des angles mésial et distal, pour recréer un bord libre incisif. (28)

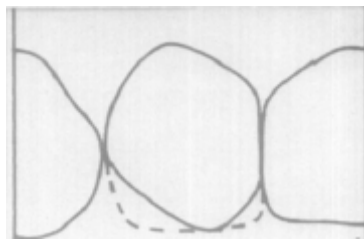


Figure 5 : Schéma du remodelage coronaire d'une canine en incisive latérale par ajout de résine composite.

Pour un résultat esthétique optimal, la teinte de la canine devra se rapprocher de celle de l'incisive centrale, or il n'est pas rare que la canine soit plus saturée et ait une à deux teintes plus foncées que l'incisive centrale. La solution la plus conservatrice pour corriger cette différence de couleur sera l'éclaircissement externe individuel de la canine.

Lorsque la restauration directe et l'éclaircissement ne suffisent pas à obtenir un résultat esthétique correct, accepté par le patient une restauration adhésive collée pourra alors lui être proposée. (12)

Un remodelage coronaire de la première prémolaire peut également avoir lieu, passant par une diminution de la cuspide palatine, et une augmentation de la largeur mésio-distale de sa couronne ainsi que son allongement. Ce remodelage sera réalisé par ajout de composite ou par facette.

2. Aménagement parodontal :

La gestion esthétique de la canine en place d'incisive latérale passera également par le parodonte.

En effet, le collet de la canine est en règle générale plus apical que l'incisive latérale, qu'elle remplace, et souvent aussi de l'incisive centrale. Or le collet de l'incisive latérale est plus coronaire que celui de l'incisive centrale.

De plus, la première prémolaire sera quant à elle moins longue que la canine qu'elle remplace et son collet se situera plus coronairement.

La fermeture des espaces va donc provoquer un stress visuel, qui sera aggravé selon le sourire du patient (découvrant plus de 3mm de tissu gingival).

Afin de corriger cet aspect, une gingivectomie peut être réalisée afin de réaligner les collets et obtenir une ligne du sourire harmonieuse. (28)

La gestion esthétique de la ligne du sourire peut également se faire grâce aux mouvements orthodontiques. On pourra égresser la canine afin de positionner le collet de la canine en coronaire et à l'inverse ingresser la première prémolaire. (19,25)

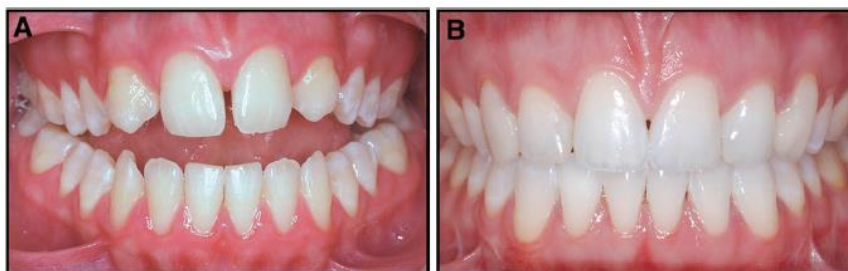

Figure 6 : *Vue intrabuccale d'une patiente avec agénésie bilatérale des incisives latérales traitée par fermeture d'espace (Dr Rosa).*

En conclusion, la fermeture d'espace associée au remodelage de la canine peut être une excellente solution dans certains cas d'agénésie de l'incisive latérale, mais restera une solution de compromis entre esthétique et fonctionnel.

L'orthodontiste jouera un rôle clé dans le diagnostic et le traitement de ces patients et la collaboration interdisciplinaire sera nécessaire afin d'obtenir un résultat final optimal. Les indications posent les limites de ce traitement, dans le cas de certaines malocclusions et en l'absence totale de ces dernières, l'ouverture restera le traitement idéal afin de retrouver une occlusion fonctionnelle.

2) Ouverture des espaces :

Dès qu'on le pourra, l'ouverture d'espace sera la solution à privilégier, en effet elle permettra de rétablir une esthétique et une occlusion fonctionnelle en conservant la fonction canine dans les mouvements de latéralité, un guide antérieur en propulsion et une relation canine et molaire de classe I.

a) Indications :

L'ouverture est indiquée dans les cas suivants :

- Intercuspidation postérieure normale (classe I) sans dysharmonie dento-maxillaire associée,
- Espace disponible à l'arcade maxillaire,
- Malocclusion de classe III et profil rétrognatique,
- Forte différence entre les canines et les premières prémolaires (forme et taille). (29,30)

L'ouverture peut également être indiquée dans les cas de fentes labio-palatines afin de parvenir à un meilleur support de la lèvre supérieure. (31)

Il sera judicieux de prendre en compte la malocclusion dentaire mais également le profil facial dans le choix du traitement. Dans les cas où le profil est convexe avec une mandibule rétrusive et un menton effacé, la fermeture ne sera pas forcément la solution de choix. De même, lorsque le profil tend vers une classe III, la fermeture orthodontique risque d'aggraver le profil et il sera alors plus judicieux d'opter pour l'ouverture orthodontique. (32)

La thérapeutique orthodontique consistera au rétablissement ou au maintien de l'occlusion postérieure, à normaliser le recouvrement et le surplomb incisifs, à distaler les canines et mésialer les incisives centrales en ferment le diastème afin d'obtenir un espace pré-prothétique convenable au niveau des incisives latérales absentes. (13)

A l'inverse de la fermeture, l'ouverture des espaces sera un traitement beaucoup plus long et coûteux pour le patient, qui nécessitera une réhabilitation prothétique à vie. Celle-ci pourra être définitive ou temporaire jusqu'à la fin de la croissance osseuse, où la chirurgie implantaire pourra alors être considérée.

b) Solutions implantaires :

L'implant dentaire est le gold standard dans le traitement de l'édentement unitaire, cela s'applique donc également lors de la prise en charge de l'agénésie de l'incisive latérale.

1. Avantages et inconvénients de l'implant :

La solution implantaire est la moins « mutilante » en regard des dents bordant l'agénésie. Elle permet également de retrouver une occlusion fonctionnelle, avec une fonction canine. (33) De plus, le taux de survie des implants est élevé (87,5% à 97,06% à 5 ans) ainsi que le taux de succès des couronnes implantaires (94,12% à 5 ans).(34)

En général, l'implantation dans un secteur esthétique est contre-indiquée chez l'enfant et l'adolescent. Des études ont montré qu'à la fin de la croissance osseuse transversale des arcades dentaires, la croissance osseuse verticale pouvait encore avoir lieu. (35,36) A partir de 17 ans, cette croissance verticale peut être de 0,1 à 0,2mm par an.

Par conséquent, la mise en place d'un implant chez l'adolescent peut conduire à une infra-position de l'implant et une infra-clusion de la couronne sur implant, créant une différence de niveau dans la ligne du sourire, mimant ainsi le phénomène d'une dent ankylosée. (37) Cette implantation précoce aura souvent pour résultat de graves problèmes esthétiques dans les années qui suivent.

Des études ont révélé que la croissance osseuse alvéolaire était également visible chez des patients adultes, âgés de plus de 20ans. (35,38,39)

Il sera donc recommandé que la mise en place d'un implant dans un secteur esthétique, comme c'est le cas dans l'agénésie de l'incisive latérale, ait lieu chez des patients adultes plus âgés (25ans et plus).(40) Ainsi, les complications liées à la croissance osseuse seront minimisées et le résultat esthétique sera lui optimisé. (41)

Si la canine ne fait pas son éruption près de l'incisive centrale ou ne peut être guidée dans cette position, la croissance de la crête alvéolaire ne sera pas optimale. Dans ces cas-là, il sera souvent nécessaire d'effectuer une greffe osseuse afin d'obtenir une largeur de crête suffisante à la pose de l'implant. (33)

2. Contre-indication de l'implant :

Le traitement implantaire est un acte chirurgical et de ce fait présente des contre-indications absolues et relatives. Ces contre-indications rentreront en compte dans le choix de fermer ou non les espaces. De celles-ci découlent l'indication d'une restauration prothétique fixe et donc du bridge cantilever.

❖ Contre-indications absolues :

→ **Récent infarctus du myocarde ou accident vasculaire cérébrale (AVC) :**

La stabilisation de l'état de santé du patient débute après une période de 6 à 12 mois après la prise en charge médicale initiale de l'infarctus du myocarde ou de l'AVC. Durant les 3 à 6 mois suivant la première stabilisation il est nécessaire d'éviter tout stress incluant ainsi les procédures chirurgicales qui pourraient provoquer des complications post-ischémie. (42)

Du fait du fort risque de complications qui suit un infarctus du myocarde ou un AVC, les soins dentaires doivent attendre la fin de la stabilisation. Les soins dentaires ne pourront être entrepris avant une période d'au moins 6 mois suivant l'ischémie et après accord médical. Les traitements anti-coagulants ne devront pas être arrêtés pour la mise en place des implants. (42)

→ **Risque d'endocardite infectieuse :**

L'endocardite infectieuse est la conséquence d'une greffe microbienne sur une valve cardiaque. Elle a des répercussions locales (lésions valvulaires) et générales (risque d'insuffisance cardiaque, de complications infectieuses, rénales ou vasculaires). (43)

La chirurgie implantaire est contre-indiquée chez les patients ayant un risque d'endocardite infectieuse, même associé à une antibioprophylaxie. (44)

→Pathologies malignes en cours de traitement :

Tout en étant nécessaire pour la destruction rapide des cellules cancéreuses, la radiothérapie et la chimiothérapie perturbent les mécanismes de défense de l'hôte et l'hématopoïèse.

Du fait que les patients sous traitements anti-cancéreux ne peuvent pas cicatriser de façon appropriée suite à une chirurgie, la pose d'implant durant cette période est contre-indiquée. (42)

L'irradiation de la sphère oro-faciale va diminuer la vascularisation et interférer avec l'ostéointégration et ainsi augmenter le risque d'ostéoradionécrose. (45)

Il sera important de connaître la dose d'irradiation, la durée du traitement et la localisation des rayons, pour se faire, il sera nécessaire de contacter l'oncologue.

→Patients traités par bisphosphonates et antirésorbeurs osseux :

Les bisphosphonates ralentissent le remodelage osseux, en inhibant l'activité des ostéoclastes. Lorsqu'ils sont administrés par voie intraveineuse (IV), les bisphosphonates sont principalement indiqués dans la prévention des complications osseuses de certaines tumeurs malignes, le traitement des myélomes multiples et la prise en charge des hypercalcémies malignes.(46)

De plus, les bisphosphonates constituent le traitement le plus grandement prescrit dans des maladies bénignes avec en tête le traitement de l'ostéoporose postménopausique chez les femmes, le traitement de l'ostéoporose masculine et de l'ostéoporose corticoinduite. Dans ces cas là, ils sont le plus souvent prescrits par voie orale à faible dose. (46)

Depuis 2003, plusieurs publications signalent un effet indésirable grave imputable aux bisphosphonates, l'ostéonécrose des mâchoires (maxillaire et/ou mandibulaire).

« L'ostéonécrose des mâchoires associé aux bisphosphonates se traduit par une exposition d'os nécrosé dans la cavité buccale depuis au moins huit semaines chez un patient traité ou ayant été traité par bisphosphonates, sans antécédents d'irradiations cervico-faciale et en l'absence de toute métastase dans les maxillaires. » (43)

L'Agence Nationale de Sécurité du Médicament a contre-indiqué la pose d'implant pour les patients traités par bisphosphonates.

❖ Contre-indications relatives :

De nombreuses contre-indications relatives à la chirurgie implantaire existent, elles peuvent être générales ou locales :

- Le diabète (47,48)
- Le Virus de l'Immunodéficience Humaine (VIH) (43)
- Les désordres thyroïdiens (47)
- L'insuffisance rénale chronique (43)
- Les traitements anti-coagulants et par agents antiplaquettaires (49)
- Le tabac (50,51)
- L'hygiène bucco-dentaire du patient (52)

c) Solutions non implantaires :

1. Temporaires :

De nombreuses solutions temporaires existent, elles peuvent être amovibles ou fixes.

- **Prothèse partielle amovible en résine/ à châssis métallique :**

Les prothèses partielles amovibles sont utilisées lorsqu'un édentement de grande étendue est associé à une agénésie de l'incisive latérale. Elle a l'avantage d'être facilement modifiable pour s'adapter à la croissance de l'enfant. (53)

Mais elle est rarement utilisée chez le patient ayant une agénésie isolée, en effet elle est difficilement acceptée psychologiquement et supportée par le patient. Elle a tendance à avoir une mauvaise rétention et à bouger durant la mastication et l'élocution. (54)

En ce qui concerne les prothèses partielles amovibles à châssis métallique, elles sont contre-indiquées dans le cas de l'agénésie de l'incisive latérale. En effet, elles seront mutilantes pour les dents support de crochet. De plus, c'est une solution inesthétique du fait de la visibilité des crochets métalliques.

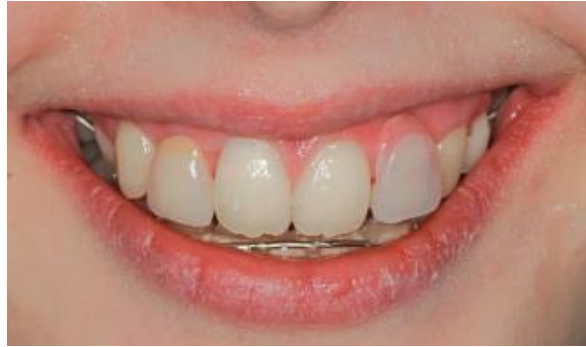

Figure 7 : *Prothèse partielle amovible en résine dans le cas d'une agénésie unilatérale de l'incisive latérale maxillaire.*

- **Bridge T.O.B.B.I (Temporary Orthodontic Bonding Bridge for Implant) :**

Le bridge T.O.B.B.I. est une solution provisoire fixe, il se base sur le principe du collage des brackets orthodontiques. Il est réalisé à partir de bases orthodontiques sans bracket sur une armature constituée d'un fil métallique, qui est fixé à une surface grillagée.

Son avantage est qu'il ne nécessite pas de préparation de l'émail, mais il interdit les mouvements des dents support de l'attelle. (55)

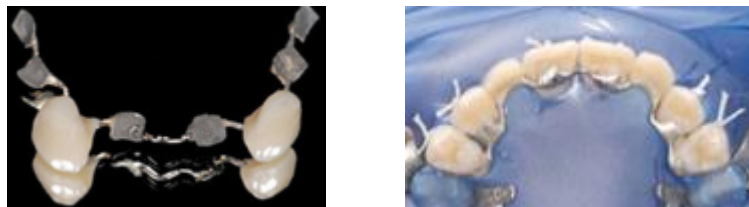

Figure 8 : *Bridge T.O.B.B.I. utilisé dans un cas d'agénésie bilatérale des incisives latérales maxillaires (Dr Richelme).*

2. Durables :

Les solutions durables au traitement de l'agénésie de l'incisive latérale vont regrouper les différents types de bridges (conventionnel et collé à une ou deux ailettes).

La Haute Autorité de Santé définit le bridge comme « un dispositif qui vise à remplacer une ou plusieurs dents manquante(s) et qui est fixé sur des dents ou sur des implants ; ces appuis sont les piliers. Les dents absentes sont remplacées par les éléments intermédiaires qui représentent la travée du bridge. Un bridge est donc composé de moyens d'ancrage, d'un ou de plusieurs intermédiaire(s) et de connexions (jonction entre les différents éléments). » (56)

Le traitement de choix restera l'option dont le rapport coût/bénéfice/sécurité est le plus favorable. Ces solutions peuvent être utilisées comme traitement définitif ou en traitement temporaire dans les cas où une thérapeutique implantaire est envisagée. (32)

- **Bridge conventionnel :**

Le bridge conventionnel est aujourd'hui rarement indiqué dans le traitement de l'agénésie de l'incisive latérale, en cause la mutilation trop importante des dents piliers lors de la réalisation de la préparation corono-périphérique.

Il sera accepté de le réaliser lorsque les deux dents adjacentes présentent déjà des restaurations importantes ou des couronnes. (32)

Le taux de survie à 5 ans des bridges céramo-céramiques sont de 89,1% pour la vitrocéramique, de 86,2% pour la céramique alumineuse et de 90,4% pour ceux à armatures en zircone. (57)

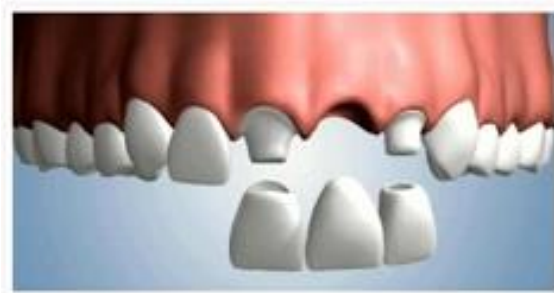

Figure 9 : Schéma d'un bridge conventionnel antérieur.

- **Bridge collé :**

Le bridge collé sera composé d'une ou deux ailettes collées sur les faces linguales des dents bordant l'édentement et unies par un intermédiaire de bridge. (58)

C'est la thérapeutique la moins délabrante après l'implant, en effet contrairement au bridge conventionnel, la préparation des dents piliers répond aux règles du collage et est, de ce fait, beaucoup moins invasive.

Initialement, les ailettes du bridge collé étaient réalisées en métal, puis on a commencé à utiliser des céramiques alumineuses, de la zircone et récemment on s'est tourné vers les vitrocéramiques renforcées en disilicte de lithium. (40)

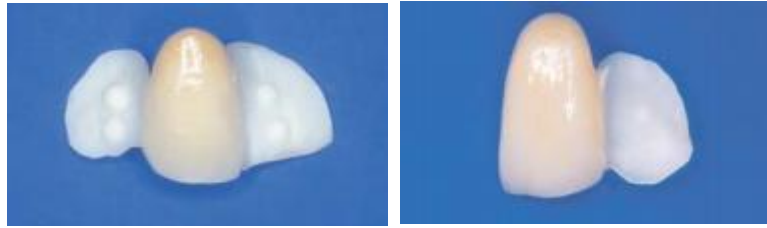

Figure 10 : Exemple de bridges collés tout céramique réalisés en vitrocéramique enrichie en disilicate de lithium. Photo de gauche : modèle à 2 ailettes. Photo de droite : modèle à 1 ailette (cantilever).

Il présente plusieurs avantages :

- Il est à la fois conservateur en regard des tissus dentaires et réversible
- La prothèse réalisée est moins coûteuse
- Sa mise en œuvre est plus rapide

Le principal défaut du bridge collé reste le décollement d'une des ailettes, souvent ignoré par le patient, conduisant à une carie secondaire sur la dent pilier.

Certains auteurs se sont rendus compte qu'en coupant l'ailette décollée, le bridge collé restait fonctionnel et pouvait rester en place encore plusieurs années. (58,59)

Le décollement est minimisé avec le bridge à une ailette, en effet lorsque le décollement de l'ailette a lieu, le bridge tombe, la prise en charge du patient par le praticien est alors rapide et cela limite le risque de caries secondaires au niveau de la dent pilier. (60)

Une méta-analyse a rapporté un taux de survie de 87,7% des bridges collés à 5 ans. (61) Une autre étude rétrospective a montré un taux de survie de 95% à 5 ans, 88% à 10ans et 66% à 20ans. (62)

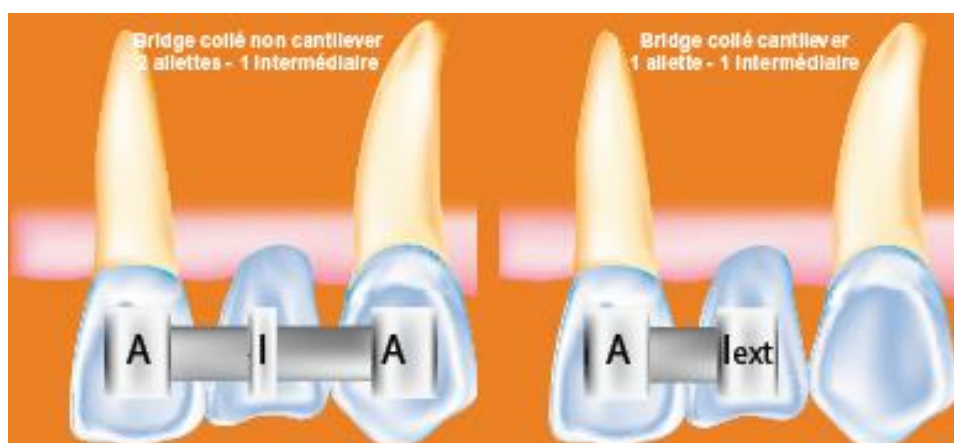


Figure 11 : Schéma d'un bridge collé traditionnel à deux ailettes et d'un bridge collé cantilever à une ailette.

II. Bridge collé cantilever en vitrocéramique :

A. Historique du bridge collé :

1) Bridge collé à deux ailettes :

a) Bridge de Rochette :

C'est en 1973, qu'Alain Rochette décrit la première ébauche du bridge collé, dans le cas du remplacement d'une incisive mandibulaire. Ce bridge a pour objectif la conservation tissulaire, en effet dans ce premier cas aucune préparation des dents supports n'est faite. Les ailettes étaient en alliages de métaux précieux, elles présentaient des perforations censées améliorer la rétention du bridge. (63)

En 1975, il préconise l'utilisation de micro-perforations à la surface de l'intrados des ailettes métalliques.

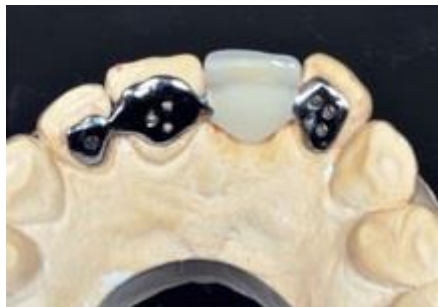

Figure 12 : *Bridge de Rochette dans le remplacement d'une incisive centrale maxillaire.*

b) Bridge Maryland :

En 1981, le bridge Maryland fait son apparition, il a été décrit par Livaditis et Thompson en réponse au problème de longévité que présentait le bridge de Rochette. Les perforations ont disparu, la rétention se base sur le mordantage par électrolyse des ailettes métalliques. En effet pour eux, la suppression des perforations et de la résine exposée améliorerait la longévité du bridge collé. (64,65)

La technique a été décrite par Dunn et Reisbick, les facettes métalliques sont mordancées par électrolyse dans un bain d'acides forts ce qui permet à l'intrados de devenir rétentif. (66)

Les résultats de ce procédé n'étaient pas toujours concluants, cela pouvait conduire à un sur ou sous mordançage qui conduisait alors au décollement du bridge.

Ce nouveau bridge présentait également une autre différence avec celui de Rochette, les dents étaient préparées contrairement au premier qui était collé directement sur l'email.

Cette préparation permet une meilleure rétention du bridge collé et une meilleure intégration dans le schéma occlusale mais à comme inconvénient une moindre économie tissulaire. Les dents sont alors plus exposées au risque carieux lors du décollement d'une ailette.

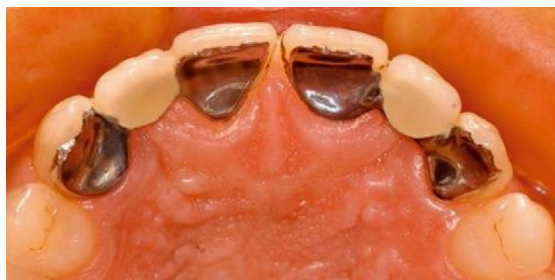

Figure 13 : *Bridges Maryland, dans le traitement d'une agénésie bilatérale (Dr Sabri).*

Une étude sur la longévité à 7ans ½ des bridges collés est sortie en 1992, elle a été conduite par Creugers, elle compare la longévité des bridges antérieurs et postérieurs mais également leur mode de rétention par perforation et par électro-mordançage.

Les résultats ont montré une nette différence entre les bridges antérieurs, qui présentaient un taux de survie à 7ans ½ de 75%, et les bridges postérieurs présentant un taux de survie à 44%.

Les bridges possédants des perforations avaient un taux de survie de 60 à 61%, ceux ayant été traité par électro-mordançage avaient leur taux variant de 60 à 89%.

L'étude a également montré une meilleure rétention des bridges mandibulaires par rapport aux bridges maxillaires. (67)

c) Bridge « cat-mesh » :

Ils sont apparus pour répondre au problème de rétention des bridges Maryland, afin de trouver une alternative à l'électro-mordançage dont les résultats étaient très variables.

Le principe étant d'obtenir une rugosité de surface au niveau de l'intrados des ailettes avant que l'alliage ne soit coulé, ou après la coulée utilisant des méthodes sans mordançage. (68)

Cette technique permettait de s'astreindre du mordantage et donc de recourir de nouveau aux alliages métalliques nobles. Elle avait cependant ses inconvénients, en effet une importante fusée de cire risquait de combler les contre-dépouilles et de diminuer alors la rétention du bridge. (68)

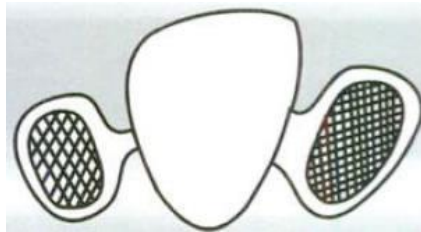


Figure 14 : Schéma d'un bridge collé « cat-mesh ».

d) Bridge de Virginie :

Il se base sur le même principe que le bridge « cat-mesh », c'est-à-dire l'obtention d'une rugosité sur les surfaces internes des ailettes. Le bridge de Virginie se base sur la technique du sel perdu, elle utilise des cristaux de sel cubiques dont la dimension varie de 150 à 250 μ m, assurant la meilleure rétention en comparaison des tailles de cristaux inférieures ou supérieures. (69)

Une étude a montré que cette technique permettait aux ailettes d'être 30 à 150% plus rétentes par rapport aux ailettes ayant subi un électro-mordantage, le pourcentage différé en fonction de la résine utilisée. (70)

Cette technique fut le précurseur de l'utilisation de l'air-abrasion dans la préparation des intrados métalliques des bridges collés. Tanaka et al ont en effet utilisés l'air-abrasion avec des particules d'oxyde d'aluminium comme seul moyen de traitement de surface, pour la liaison d'une pièce en chrome-cobalt et une résine 4-META.(71)

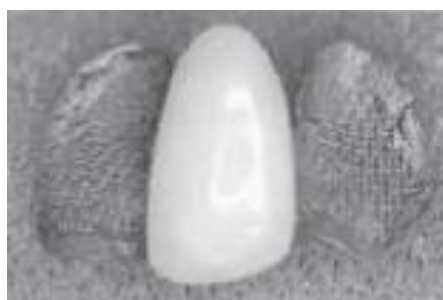

Figure 15 : Bridge de Virginie.

2) Bridge collé à une ailette :

a) Description :

Le bridge collé cantilever sera constitué d'une seule ailette collée sur un pilier solidarisé par une connexion à l'intermédiaire, qui sera un élément en extension. Dans le cas de l'agénésie de l'incisive latérale maxillaire, la dent pilier sera soit l'incisive centrale soit la canine.

D'un point de vue mécanique, le bridge cantilever se comporte comme une poutre encastrée subissant des efforts de flexion. La connexion à l'intermédiaire devra être suffisamment résistante et la portée du bridge ne devra pas être trop importante.(72)

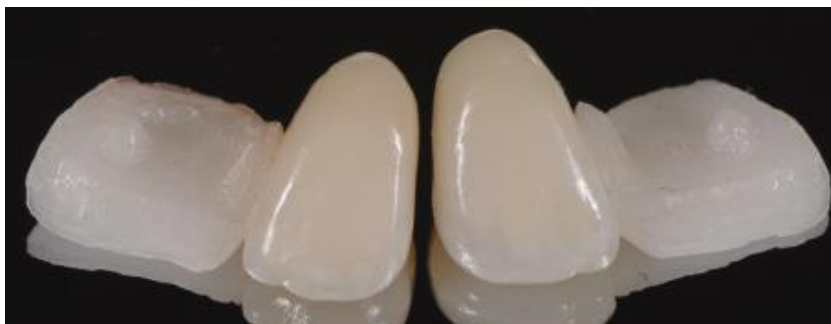

Figure 16 : *Vue de deux bridges cantilever en traitement d'une agénésie bilatérale des incisives latérales, réalisés en vitrocéramique enrichie en disilicate de lithium (Dr Attal et Dr Tirlet).*

b) Indications :

La Haute Autorité de Santé a conduit, en 2015, une évaluation des prothèses plurales fixées en extension (bridges cantilever) et des prothèses plurales fixées à ancrages coronaires partiels. (56)

Après la revue de 11 études, elle a posé la seule indication du bridge collé cantilever dans son rapport publié en 2016 :

« Pour les bridges cantilever collés, la seule indication actuelle est l'édentement unitaire au niveau du secteur antérieur (incisive centrale ou latérale). » (73)

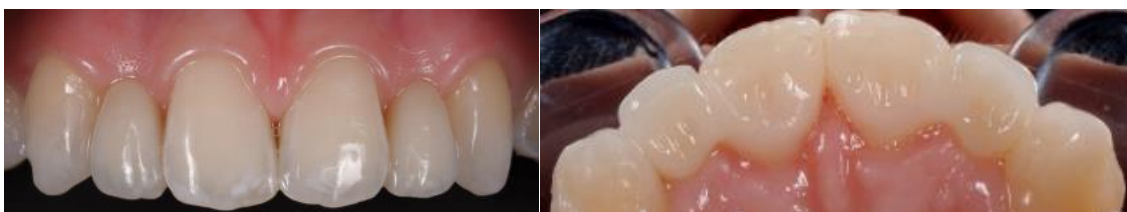

Figure 17 : *Vue vestibulaires et palatines de deux bridges collé cantilever réalisés en disilicate de lithium dans le traitement d'une agénésie bilatérale des incisives latérales (Dr Attal et Dr Tirlet).*

Le bridge collé cantilever sera encore davantage indiqué dans les situations suivantes :

- Edentement unitaire antérieur chez l'enfant et l'adolescent, indication en première intention, (74)
- Contre-indications médicales à la chirurgie implantaire chez le patient adulte ou limite financière du patient face au traitement implantaire, (42)
- Edentement de faible dimension, lorsqu'il présente un secteur encastré inférieur à 5mm. (75)

c) Contre-indications :

Les principales contre-indications au bridge collé cantilever sont : (75)

- Liées aux dimensions de la dent support et au matériau en céramique choisi : la surface et l'épaisseur d'émail doivent être suffisant pour permettre la connexion et le collage du bridge,
- Les parafonctions : le bruxisme ou les articulés serrés rencontrés dans le type classe II d'Angle peuvent être des contre-indications relatives au bridge collé cantilever.


d) Choix du matériau :

Plusieurs classifications existent pour les céramiques dentaires, mais la plus courante et la plus intéressante d'un point de vue clinique, est celle qui les distingue selon leurs compositions et leurs microstructures. (76)

La classification selon la microstructure et la composition distingue trois grandes familles :

- ✓ Les vitrocéramiques : où les particules cristallines sont dispersées dans une matrice vitreuse.
- ✓ Les céramiques alumineuses infiltrées : où les particules cristallines sont d'abord frittées, créant un matériau poreux entre les cristaux, ces espaces sont ensuite infiltrés de verre.
- ✓ Les céramiques denses ou polycristallines : dans lesquelles la phase vitreuse n'existe pas.

C'est cette composition qui confère aux différentes familles leurs propriétés optiques et mécaniques respectives.



VITROCERAMIQUES

Phase cristalline et
matrice vitreuse (50%-
30%)
Cristaux dispersés

ALUMINES INFILTREES

Matrice vitreuse infiltrée
(15%)
Cristaux imbriqués

CERAMIQUES DENSES

Aucune matrice vitreuse
Cristaux compactés

Figure 18 : Aspects microstructuraux des trois grandes familles de céramiques dentaires (Images du haut : schéma présentant les cristaux et la matrice vitreuse ; Images du bas : Images de microscope électronique à balayage à grossissement x3000 de la céramique).

1. Les céramiques alumineuses infiltrées :

Les céramiques alumineuses infiltrées sont composées d'au moins 90% d'alumine ou oxyde d'aluminium (Al_2O_3). Les particules d'alumine sont comprises entre 0.5 et 3.5 μm de diamètre. Les espaces vides seront comblés avec un verre de lanthane. Ce procédé a été élaboré par M. Saadoun dans les années 1980. (77)

La proportion de la phase vitreuse est faible ce qui constitue un vrai handicap pour le collage de ces céramiques. Leurs surfaces ne peuvent pas bénéficier des préparations habituelles (mordançage/silanisation).

Leurs caractéristiques mécaniques sont moins intéressantes par rapport aux céramiques denses (zircone), ce qui rend leurs indications cliniques collées peu fréquentes. De plus, cette classe de céramique a été abandonnée par la société VITA qui commercialisait la gamme. (75)

2. Les céramiques denses ou polycristallines :

Les principaux matériaux composants cette classe de céramique sont : le dioxyde de zirconium (ZrO_2) ou zircon et l'alumine dense.

Elles possèdent une microstructure sans phase vitreuse ce qui rend leur collage plus complexe et moins performant.

En revanche, leurs propriétés mécaniques sont très intéressantes pour certaines indications. Ces céramiques ont une très bonne résistance à la propagation d'une fissure. (75)

La translucidité de la zircon diffère selon la densité de ses grains, leurs tailles et l'épaisseur du matériau. Plus les grains seront larges ($>10\mu m$), plus ils provoqueront une réflexion en surface de la lumière incidente, ce qui se traduira par un matériau plus opaque. Cela correspondra à la translucidité de la dentine humaine, ce sera donc intéressant pour un matériau d'armature. (78)

A l'inverse, les microcristaux ayant une densité très importante permettront d'obtenir des zircons translucides et même hautement translucides. (79)

Cette amélioration des propriétés optiques va être associée à une baisse des propriétés mécaniques et de la résistance à la flexion du matériau, impactant les indications de cette zircon. (75)

Elles seront indiquées principalement comme infrastructure de couronnes unitaires ou bridges de moyenne ou grande étendue. Elles peuvent également être utilisées en tant que restauration monolithique postérieure voire antérieure, mais plus rarement du fait de leurs propriétés optiques. (75)

3. Les vitrocéramiques :

Ce sont des céramiques de structure composite comprenant une phase vitreuse, nommée matrice de verre, qui sera renforcée par différentes phases cristallines. Elles ont une haute teneur de phases dispersées, c'est-à-dire une grande proportion de phase cristalline noyée dans une matrice vitreuse. (75)

Elles sont obtenues par transformation d'un verre monophasé en structure biphasée, par traitement thermique de cristallisation. (80)

La phase cristalline donne à ce matériau ses principales qualités mécaniques, elle augmente la résistance et réduit les fractures. (81)

Le principal atout des vitrocéramiques est sa capacité à être préparée en surface. L'intrados des vitrocéramiques pourra être préparé par mordantage et silanisation ce qui lui confère une très bonne aptitude au collage.

Elles seront principalement indiquées comme : (75)

- Inlay
- Onlay
- Overlay
- Facette
- Couronne unitaire
- Bridge collé cantilever

4. Synthèse :

	Métal	Alumine/Zircone	Disilicate de lithium
Avantages	<p>Excellentes propriétés mécaniques, fracture de la connexion impossible</p> <p>Epaisseur de l'ailette faible</p> <p>Recollage possible en cas d'échec</p> <p>Recul clinique +++</p>	<p>Bonnes propriétés mécaniques, fracture de la connexion peu probable</p> <p>Bonne esthétique</p> <p>Biocompatibilité</p> <p>Recollage possible en cas d'échec</p> <p>Epaisseur de l'ailette plus faible que pour le disilicate de lithium</p> <p>Recul clinique +</p>	<p>Collage excellent</p> <p>Esthétique excellente</p> <p>Biocompatibilité +++</p>
Inconvénients	<p>Esthétique</p> <p>Préparation souvent mutilante</p> <p>Collage</p> <p>Biocompatibilité</p>	<p>Réalisation par CFAO uniquement</p> <p>Protocole de collage spécifique à bien connaître</p>	<p>Propriétés mécaniques faibles</p> <p>Connexion de 12 mm² indispensable dans le secteur antérieur</p> <p>Restauration à refaire en cas d'échec</p> <p>Recul clinique faible</p>

Tableau 2 : Avantages et inconvénients comparés des bridges collés cantilever en fonction du matériau utilisé.

B. Le bridge collé cantilever en vitrocéramique :

1) Utilisation de la vitrocéramique :

a) Les différents types de vitrocéramique :

Les vitrocéramiques se divisent en différentes sous-classes selon leur composition : feldspathiques, feldspathiques renforcées à la leucite, disilicate de lithium et silicate de lithium renforcé.

1. Céramiques feldspathiques :

Les céramiques feldspathiques sont dérivées du feldspath, un minéral naturel. Elles ont été les premières à être utilisées en dentisterie, il y a plus de deux siècles. Pour améliorer leur résistance initiale qui était faible (90 à 100 MPa), d'autres cristaux ont été ajoutés progressivement à leur structure initiale. Les cristaux sont dispersés dans la matrice vitreuse au niveau de leur microstructure. (75)

Elles sont majoritairement constituées de silice (SiO_2) et contiennent aussi des éléments comme l'alumine (Al_2O_3), le potassium (K_2O) ou le sodium (Na_2O). (82)

On les utilise soit sous forme monolithique maquillée et/ou glacée en CFAO (conception et fabrication assistées par ordinateur), soit comme céramique de stratification sur une armature en céramique de plus grande résistance. Elles peuvent être parfois utilisées dans les cas de facettes montées sur « die » réfractaire. (75,82)

Leurs propriétés mécaniques faibles contre-indiquent leur emploi pour la réalisation d'un bridge collé cantilever.

2. Céramiques feldspathiques renforcées à la leucite :

Elles sont composées de 62% de dioxyde de silice (SiO_2), de 19% d'oxyde d'aluminium (Al_2O_3), et de cristaux de leucite ($\text{K}_2\text{O Al}_2\text{O}_3 4\text{SiO}_2$). Les cristaux sont aléatoirement répartis et dispersés au sein de la matrice vitreuse. (75)

La leucite sert d'élément de résistance à la flexion (117MPa), en réduisant les contraintes dues aux différences entre les coefficients de dilatation des composants de cette vitrocéramique.

Cette différence va entraîner une contrainte de cisaillement à l'intérieur des cristaux de leucite et une contrainte de compression au niveau de la matrice de verre, ce qui prévient les micro-fêlures de la céramique. (83)

Elles peuvent être mises en forme au laboratoire par la technique de pressée à haute température, des lingotins de teintes et de translucidités différentes permettent de répondre aux différentes situations cliniques rencontrées.

La céramique renforcée à la leucite peut être utilisée comme restauration monolithique ou comme armature associée à une stratification de surface grâce à une céramique feldspathique, le résultat esthétique sera alors meilleur. (75)

Leur mise en forme par usinage via la CFAO est la plus fréquente, on retrouve alors la céramique renforcée à la leucite sous forme de bloc, cela permet une finition des bords et des caractéristiques mécaniques satisfaisantes. (84)

Elles seront surtout indiquées comme restaurations partielles collées (inlay/onlay).

3. Céramiques à base de silicate de lithium renforcé :

Les céramiques à base de silicate de lithium renforcé sont les dernières vitrocéramiques à être apparues sur le marché. Leur composition en silicate de lithium renforcée à la zircone leur procure une résistance presque comparable aux céramiques à base de disilicate de lithium. (75)

La phase cristalline composée des cristaux de silicate de lithium avec 10% de nanocharges de zircones confère à la céramique ses propriétés de résistance mécanique (400MPa) et ses propriétés optiques. Cela va faciliter l'usinage et le polissage du matériau et diminuer l'effet abrasif antagoniste. (75)

Elles sont exclusivement disponibles sous forme de blocs destinés à une mise en forme par usinage via la CFAO.

Elles seront indiquées comme couronnes antérieures, inlay ou onlay. Elles ne bénéficient pas encore d'une expérience et d'un recul clinique satisfaisant pour les indiquer en tant que facette ou bridge collé cantilever antérieur.

4. Céramiques à base de disilicate de lithium :

Les cristaux allongés de disilicate de lithium sont présents en grande quantité (70%), ce qui confère une réelle résistance initiale à cette céramique. Le collage aux tissus dentaires est également optimal.

(82)

Ces vitrocéramiques sont majoritairement utilisées pour la réalisation des restaurations partielles collées grâce à leur haut potentiel esthétique associé à une opacité modulable selon les lingotins utilisés. (75)

		Usage		Mise en œuvre		Indications
		Armature	Monobloc	Pressée	Usinée	
Feldspathique	Naturelle	NON	OUI	NON	OUI	Facette
	Renforcée à la leucite	OUI	OUI	OUI	OUI	Facette Inlay Onlay
Silicate de lithium renforcé		NON	OUI	NON	OUI	Couronne antérieure Inlay Onlay
Disilicate de lithium		OUI	OUI	OUI	OUI	Facette Couronne antérieure Bridge cantilever antérieur Inlay Onlay Overlay

Tableau 3 : Synthèse de l'utilisation clinique de la vitrocéramique dans les cas de restaurations esthétiques.

b) Choix de la vitrocéramique enrichie en disilicate de lithium :

1. Propriétés mécaniques :

Les propriétés mécaniques de la céramique vont dépendre de plusieurs éléments :

- Le module d'élasticité (module de Young) : correspondant à la constante qui relie la contrainte de traction et le début de la déformation d'un matériau élastique. Plus elle sera élevée, plus la céramique sera rigide.
- La résistance à la flexion : C'est la résistance à la déformation du matériau, correspondant à une courbure du matériau pour éviter la fracture de la restauration prothétique
- La ténacité : Elle mesure la résistance à la propagation d'une fissure dans le matériau. Cela permet d'évaluer sa résistance à long terme.

Deux types de céramiques renforcées au disilicate de lithium sont aujourd'hui utilisées, elles diffèrent par leurs compositions et leurs procédés de mise en forme.

La céramique employée dans la technique pressée contient des bâtonnets de disilicate de lithium plus grands (de 3 à 6 μm) que ceux de celle destinée à l'usinage (0,5 à 4 μm). Cela lui confère une résistance à la flexion légèrement supérieure, 400 MPa, contre 360MPa pour la céramique usinable. (75)

La céramique pressée aura en retour un comportement plus abrasif envers l'émail antagoniste, par rapport à l'usinée. (85)

Ces deux types partagent le même module d'élasticité de 95 GPa, qui leur confère une plus grande rigidité par rapport aux autres types de vitrocéramique.

La ténacité des vitrocéramiques enrichies au disilicate de lithium est de 2,6 $\text{MPa}\cdot\text{m}^{1/2}$, ce qui en fait la vitrocéramique la plus résistante à la propagation d'une fissure. (75,77)

2. Propriétés optiques :

Certaines propriétés optiques vont influencer directement sur les indications cliniques des différents matériaux : la translucidité et la luminosité.

La translucidité est la capacité du matériau à laisser passer la lumière en la diffusant, sans permettre de distinguer l'objet en arrière-plan. Elle sera dépendante de la composition de la phase cristalline, de la proportion de verre et de l'épaisseur du matériau.

Elle va conditionner le résultat esthétique en interagissant avec la couleur des surfaces préparées sous-jacentes. La translucidité sera d'autant plus importante que la proportion de phase vitreuse au sein de la céramique sera grande. (82,86)

Les céramiques enrichies en disilicate de lithium, quelle que soit leur mise en œuvre, offrent une gamme variée de translucidité et de teinte. Cela permet de faire un choix judicieux selon la dyschromie et la nature du support sous-jacent.

Cette céramique pourra être maquillée après cristallisation ou stratifiée à l'aide d'une céramique feldspathique. Ce qui potentialise les résultats esthétiques des restaurations en céramique collées antérieures. (75)

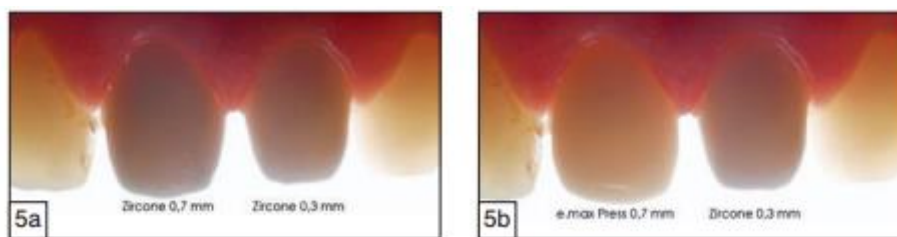


Figure 19 : *Comparaison de la translucidité des céramiques : celle de la zircone varie en fonction de son épaisseur mais n'atteint pas celle de la vitrocéramique.*

La luminosité est la capacité d'un matériau à réfléchir la lumière incidente plutôt qu'à la diffuser. On recherchera une luminosité proche de celle de la dent pour un rendu esthétique aussi naturel que possible, ce qui est le cas des vitrocéramiques. (82,87)

3. Aptitude au collage :

L'aptitude au collage du matériau va dépendre de la proportion de la phase vitreuse de la céramique et de la possibilité de préparer sa surface.

Les vitrocéramiques dont les céramiques enrichies au disilicate de lithium ont une très bonne aptitude au collage et seront donc plus indiquées pour des restaurations antérieures collées. (82,88)

L'intrados des vitrocéramiques au disilicate de lithium pourra être préparé par mordantage à l'acide fluorhydrique puis silanisation. Cela permettra d'augmenter les valeurs d'adhésion du matériau à la dent. (89)

		Flexion MPa	Ténacité MPa.m ^{1/2}	Module élastique GPa	Translucidité	Aptitude au mordantage
Feldspathique	Naturelle	90	1,6	69,7	+++	+++
	Renforcée à la leucite	125 à 160	1,3	65	De + à +++	+++
Silicate de lithium renforcé		210 à 420(cristallisé)	2,0 à 2,2	70	++	++
Disilicate de lithium	Pressée	400	2,6	95	De + à +++	+++
	Usinée	350				

Tableau 4 : Principales caractéristiques mécaniques et optiques des vitrocéramiques.

c) Données de la littérature sur le bridge cantilever en vitrocéramique enrichie au disilicate de lithium :

1. Comparaison des taux de survie en fonction du design 1 ailette/2 ailettes :

Nous nous sommes intéressés à deux études réalisées sur des bridges cantilever antérieurs tout céramique, qui comparent le modèle une ailette à celui deux ailettes :

1. Etude de Ries et al. réalisée en 2006 : (90)

- Il s'agit d'une étude comparant le taux de survie de 38 bridges collés antérieurs réalisés en vitrocéramiques enrichies en disilicate de lithium : 17 ont deux ailettes et 21 suivent le modèle cantilever à 1 ailette.

2. Etude de Kern et Sasse réalisée en 2011 : (91)

- Il s'agit d'une étude comparant le taux de survie à 5 ans de 38 bridges collés antérieurs réalisés en céramiques alumineuses infiltrées : 16 ont deux ailettes et 22 suivent le modèle cantilever à 1 ailette.

		Nombre de bridges inclus dans l'étude	Durée moyenne de suivis	Taux de survie
Ries et al. (2016)	Bridge à 1 ailette	21	15,1 mois	90,9%
	Bridge à 2 ailettes	17	21,2 mois	60,3%
Kern et Sasse (2011)	Bridge à 1 ailette	22	111 ± 44 mois	A 10 ans : 94,4%
	Bridge à 2 ailettes	16	120 ± 83 mois	A 10 ans : 67,3%

		Complications mécaniques	
		Nombre de décollements	Nombre de fractures
Ries et al. (2016)	Bridge à 1 ailette	0	1 (5%)
	Bridge à 2 ailettes	1 (6%)	6 (35%)
Kern et Sasse (2011)	Bridge à 1 ailette	0	1 (4,5%)
	Bridge à 2 ailettes	0	6 (37,5%)

Etude des biais de l'étude de Kern et Sasse :

Les bridges n'ont pas été réalisés en disilicate de lithium mais en céramique alumineuse infiltrée, dont la procédure de collage diffère des vitrocéramiques. Elle permet donc seulement d'évaluer l'efficacité du design du cantilever, en le comparant aux bridges deux ailettes.

On peut déduire de ces deux études que le design cantilever a un taux de survie plus élevé que celui des bridges collés à deux ailettes et que son nombre de fracture lui est inférieur.

2. Taux de survie du bridge cantilever réalisé en disilicate de lithium :

Aujourd'hui il existe de nombreuses études cliniques conduites sur le taux de survie et de succès du design du bridge cantilever dans le traitement des édentements antérieures. Mais la plupart de ces études concernent des bridges réalisés en métal ou en zircon.

Encore peu d'études cliniques ont été faites sur le taux de survie des bridges cantilever en vitrocéramique enrichie au disilicate de lithium. Néanmoins, certains suivis de cas ont été publiés et permettent d'observer la longévité de ces bridges.

Nous allons nous intéresser à trois de ces suivis de cas réalisés exclusivement en céramique à base de disilicate de lithium :

1. **Etude de Sailer et al. réalisée en 2013 (92)**
2. **Etude de Sun et al. réalisée en 2013 (93)**
3. **Etude de Tirlet et Attal réalisée en 2015 (94)**

	Nombre de bridges initial	Nombre de bridges final, suivis dans l'étude	Durée moyenne de suivis	Taux de survie
Sailer et al. (2013)	49	35 (28,6% de perdus de vue)	6 ans	A 5 ans : 100%
Sun et al. (2013)	35	35 (0 perdu de vue)	4 ans	A 4 ans : 100%
Tirlet et Attal (2015)	33	33 (0 perdu de vue)	De 1 à 5 ans	A 4 ans : 94%

Complications mécaniques				
	Nombre de décollements	Nombre de fractures	Nombre de chipping de la céramique	Usure occlusale
Sailer et al. (2013)	0	0	5,7%	5,7%
Sun et al. (2013)	0	0	0	1 (3%)
Tirlet et Attal (2015)	0	2 (6%)	0	0

Etudes des biais :

- **Etude de Sailer et al. :** Cette étude incluait des bridges cantilever postérieurs (remplaçant des prémolaires et molaires) mais leur nombre n'est pas communiqué.
- **Etude de Tirlet et Attal :** Il y a un biais dans la sélection des patients. Aucun protocole d'inclusion n'a été mis en place, tous les patients ayant eu un bridge cantilever réalisé au disilicate de lithium ont été sélectionnés. Ce biais peut entraîner une mauvaise représentation de la population cible. Elle est également biaisée par le fait que l'opérateur et l'évaluateur sont la même personne.

Analyse de la cause des échecs dans la série de cas de Tirlet et Attal : (94)

Cas 1 :

- Surface de connexion de 8 mm², ce qui est trop faible en comparaison des 12 mm² minimum recommandés.
- Parafonction : le patient présentait une onychophagie sévère.
- Première réalisation des auteurs : à la fois en clinique et au laboratoire.
- La forme de préparation n'était pas adéquate à ce cas qui était leur premier.

Cas 2 :

- Appui canin associé à un réglage insuffisant du guide canin.
- Hauteur de connexion trop faible.
- Surcharge occlusale au niveau de l'intermédiaire du bridge.

Même si les échantillons restent modestes et que les temps de suivi sont encore courts, les résultats sont encourageants. Les taux de survie à 4 ans varient de 94 à 100%.

Il est maintenant nécessaire que des études sur le long terme soient conduites afin d'étudier plus précisément la longévité de ces restaurations prothétiques.

3. Taux de satisfaction :

En 2013, une étude conduite par Sun et al. sur 35 bridges cantilever réalisés en disilicate de lithium, s'est intéressée aux taux de satisfaction des patients. (93)

Au dernier rendez-vous de suivis (à 4 ans), les patients ont été interrogés sur leur degré de satisfaction vis-à-vis de l'esthétique et de la fonctionnalité de leur restauration. Cette donnée a été évaluée par une échelle visuelle analogique (EVA), cette échelle était divisée en 100 unités, allant de 0 = Très insatisfait à 100 = Très satisfait. Un résultat supérieur à 80 était considéré comme un degré élevé de satisfaction.

Au dernier rendez-vous de suivis, le score moyen obtenu à l'EVA était de 87,5. Ce qui représente un taux élevé de satisfaction de la part des patients. A ce rendez-vous, tous les patients ont rapporté qu'ils étaient satisfaits de leurs bridges collés cantilever.

2) Impératifs de préparation :

a) Aménagement parodontal :

L'intégration d'un bridge antérieur est un challenge difficile que ce soit au niveau esthétique, phonétique ou parodontale.

En général, il est commun de positionner la partie cervicale de l'intermédiaire de bridge en vestibulaire du sommet de la crête, cela amène à un résultat esthétique de mauvaise qualité, avec l'impression d'un intermédiaire posé sur le sommet de la crête.

Pour éviter cet aspect, il est nécessaire d'aménager le sommet crestal, qui joue le rôle d'un écrin pour l'intermédiaire du bridge. Cette optimisation de la muqueuse est appelée « ovalisation ». (94)

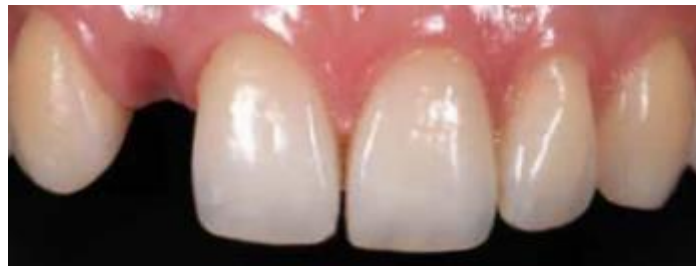

Figure 20 : *Ovalisation crestale obtenue après 10 jours de cicatrisation (Dr Attal et Dr Tirlet).*

Si les tissus mous sont assez épais (3mm au minimum entre le sommet de la crête et la muqueuse) et que la variation du volume tissulaire n'est pas excessive, le parodonte peut être modifié par l'intermédiaire d'un bridge ovoïde, dont la forme sera idéale dans le secteur cervical. Cette forme ovoïde au niveau de l'intermédiaire (ovate pontic) présente le meilleur profil d'un point de vue esthétique et biologique (la forme convexe va faciliter les manœuvres d'hygiène bucco-dentaire). Ce sera un élément essentiel de la réussite du bridge collé cantilever. (95,96)

Le niveau de profondeur de l'ovalisation de la crête est déterminé par la localisation attendue de la ligne du collet de l'intermédiaire de bridge par rapport à la ligne qui rejoint le collet de l'incisive centrale à celui de la canine, en général 1mm sous cette ligne.

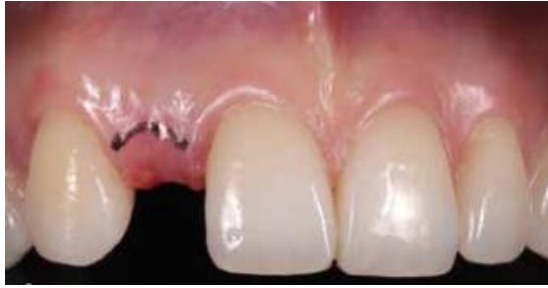

Figure 21 : *Dessin cervical au feutre du futur collet prothétique en alignement avec le collet controlatéral (Dr Attal et Dr Tirlet).*

Les tissus sont sculptés en forme de cratère avec une fraise boule ou ovoïde. Il est ensuite effectué une compression manuelle à l'aide d'une compresse. Ceci provoque une ischémie des tissus qui disparaît en 5 minutes. Le laser diode peut également être utilisé pour préparer le site crestal, il a pour avantage d'être non-agressif, de limiter le saignement, d'avoir une cicatrisation rapide (4 à 5 jours) et de permettre la stabilité des tissus. (94)

Cette technique d'ovalisation crestale à l'avantage de conditionner les tissus mous et de permettre la formation plus apicale d'un feston gingival marqué par la création de deux pseudo-papilles de part et d'autre de l'intermédiaire de bridge, absentes au départ. (97)

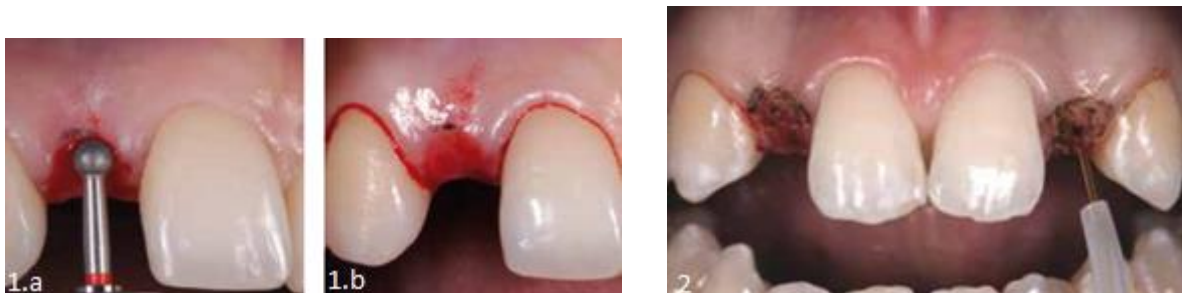

Figure 22 : *1.a : Utilisation d'une fraise boule diamantée bague rouge pour réaliser l'ovalisation 1.b : compression manuelle permettant de favoriser l'hémostase. 2 : Utilisation d'un soft laser permettant de manière très douce de façonner le sommet crestal (Dr Attal et Dr Tirlet).*

Il faudra ensuite maintenir l'architecture gingivale à l'aide d'une gouttière transparente thermoformée, où une dent prothétique en résine du commerce aura été placée. Elle sera collée dans la gouttière à la place de l'intermédiaire du bridge et sera ensuite rebasée avec du composite fluide pour guider la cicatrisation du sommet crestal. Le composite devra être parfaitement poli pour permettre cette cicatrisation, généralement obtenue en 10 à 15 jours. (94)

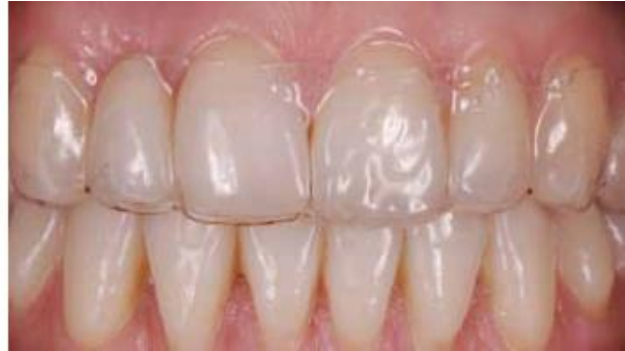
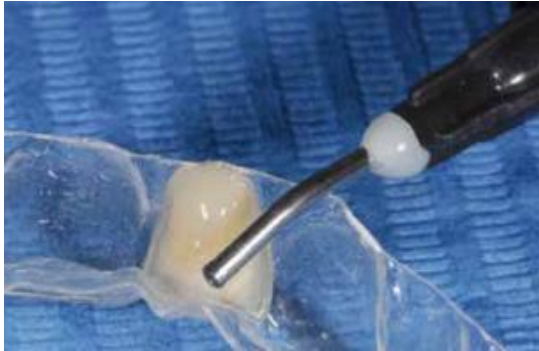
Figure 23 : Rebasage de la dent du commerce au composite fluide permettant de maintenir la forme de l'ovalisation crestale. Gouttière de temporisation esthétique en place (Dr Attal et Dr Tirlet).

Parfois, l'épaisseur des tissus mous est insuffisante et peut être associée à d'autres défauts (récessions). Dans ces cas-là la plastie de la crête doit être associée à une greffe épithélio-conjonctive ou purement conjonctive. Le délai de cicatrisation de 3 mois doit être respecté.

b) Choix et préparation de la dent pilier :

1. Choix de la dent pilier :

Le choix se fait ici entre l'incisive centrale et la canine.

Si généralement l'extension en mésiale est préférée, dans les cas d'agénésie de l'incisive latérale on privilégiera l'incisive centrale comme point d'appui. On évitera de choisir la canine qui reste la clé de voûte de l'occlusion, particulièrement lors de la diduction (fonction canine). La canine se situe à l'intersection des deux rayons de courbure de l'arcade maxillaire, ce qui représente un lieu privilégié d'accumulation des contraintes d'origine mécanique.

En effet, l'arcade est formée de trois axes de mobilité, l'axe de mobilité du groupe incisif est sagittal, celui du groupe prémolo-molaire est frontal et celui du groupe canin se situe sur l'axe bissecteur des deux axes précédents. Par conséquent, on aura tendance à choisir l'incisive centrale située sur le même axe de mobilité de l'incisive latérale contrairement à la canine. (98)

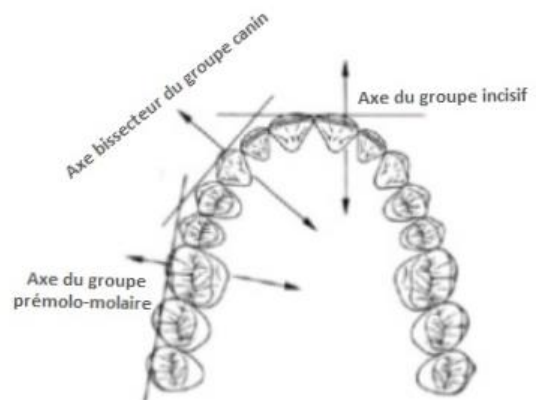


Figure 24 : Représentation des différents axes préférentiels de mobilité.

L'incisive centrale permet d'optimiser l'aire de collage par une exploitation plus favorable de la surface développée de la face palatine que celle de la canine et permettra une surface de connexion plus importante du fait de son orientation.

On utilisera la canine comme pilier en seconde intention, lorsqu'il sera nécessaire de retrouver une occlusion fonctionnelle ou lorsque la face palatine de l'incisive centrale possèdera déjà de nombreuses restaurations composites. (94)

Il sera souvent nécessaire, particulièrement en fin de traitement orthodontique (hyperplasie fréquente) de bien évaluer les surfaces palatines des incisives centrales et de réaliser une légère gingivectomie (laser ou bistouri électrique). Cela permettra de récupérer la hauteur palatine nécessaire au collage de l'ailette en céramique du bridge cantilever.(94)

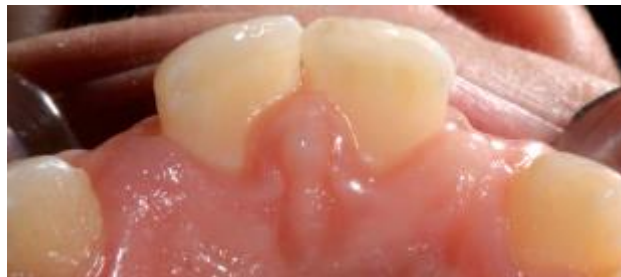

Figure 25 : *Vue palatine du secteur antérieur, on note une position très coronaire de la gencive palatine (Dr Beaugrand).*

2. Préparation de la dent pilier :

En ce qui concernent les bridges cantilever tout en céramique, il existe peu de descriptions sur la préparation de la dent pilier. Néanmoins, ces principes de préparation ont été largement décrits depuis la fin des années 80, pour la réalisation des bridges collés métalliques. (99,100)

Ils ont permis de souligner l'importance de la préparation de la dent pilier et d'établir de façon très précise le cahier des charges, auxquelles toutes les préparations pour bridges collés doivent répondre : (91,97,101)

- ✓ Une préparation uniquement amélaire, répondant au principe de préparation « a minima »,
- ✓ Permettre une sustentation et une stabilisation suffisante de la pièce prothétique,
- ✓ Etre localisée en supragingivale, pour permettre le collage de la pièce prothétique sous champ opératoire,
- ✓ Avoir une épaisseur d'armature suffisante au niveau de la zone de connexion et ainsi prévenir le risque de fracture du bridge cantilever (>12mm² pour la vitrocéramique renforcée en disilicate de lithium),

- ✓ Avoir une surface de collage suffisante assurant la rétention de la pièce prothétique,
- ✓ Permettre un repositionnement facile et reproductible de la pièce prothétique,
- ✓ Assurer l'intégrité esthétique et fonctionnelle de la pièce prothétique.

Plus récemment, une description de préparation pour bridge cantilever a été proposée, s'adaptant aux impératifs mécaniques spécifiques de la vitrocéramique : (94)

1. **Réalisation d'un petit congé (C)**, ou épaulement, avec un angle interne arrondi en cervical. Il sera situé en supra-gingival (pour le collage). Il a pour rôle d'assurer la rigidité de la construction tout en aidant à sa stabilité et en évitant le surcontour au niveau parodontal. Son épaisseur sera de 6 à 8/10^e de millimètres.
2. **Réalisation d'une corniche occlusale (S)**, sa situation dépendra principalement de la translucidité du bord coronaire de la dent. Elle est souvent plus importante au niveau des incisives centrales que des canines. Son rôle sera de s'opposer aux forces de clivage et de pelage du joint collé. Sa juste position doit permettre d'exploiter la surface palatine la plus large possible afin d'optimiser le collage de la pièce.
3. **Réalisation d'une boîte de connexion (B)**. Elle se situera en regard de la zone édentée et son orientation est la plus souvent oblique par rapport au grand axe de la dent pilier. Cela limitera le risque de fragiliser le bord coronaire au moment de la préparation et de modifier la translucidité par interposition de l'ailette palatine. Cette préparation de boîte est très importante dans les cas de bridge collé en céramique, particulièrement pour ceux réalisés en vitrocéramique afin de garantir l'épaisseur du matériau au niveau de cette zone de forte contrainte mécanique (zone de liaison avec l'intermédiaire du bridge). La hauteur idéale de cette boîte sera de 4 mm sur 3 mm de largeur, aboutissant à une surface de connexion de 12mm². (102) Une vérification systématique des épaisseurs de connexion sera réalisée au laboratoire avant et après réalisation de la construction.
4. **Réalisation d'un macropuits (P)**, ce dernier aura pour rôle la rétention et surtout la stabilisation du bridge cantilever. Il sera préférablement placé du côté opposé à la zone édentée permettant ainsi de s'opposer au bras de levier provoqué par les forces qui s'exercent sur l'élément en extension. Il aide également à stabiliser la pièce lors du collage, du fait des risques de rotation dus à l'absence d'un second appui dentaire.

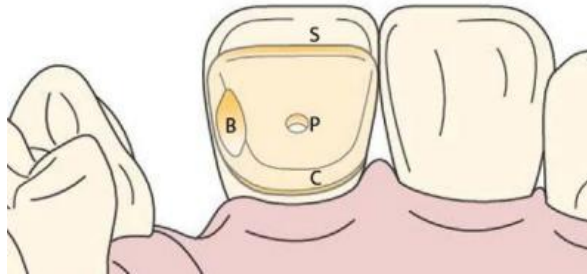


Figure 26 : Schéma de la préparation de la dent pilier en vue de la réalisation d'un bridge cantilever.

3. L'empreinte :

L'empreinte sera faite juste après la réalisation de la préparation. On utilisera la technique double mélange, addition de deux silicones ayant une viscosité différente (haute et basse). L'accès aux limites sera permis par la mise en place d'un fil de rétraction gingival dans le sulcus.

Une empreinte numérique de la préparation pourra tout à fait être envisagée. Il faudra prendre une empreinte de travail, une empreinte de l'antagoniste et une empreinte en occlusion.

c) Surface de connexion :

La première cause d'échec du bridge cantilever tout céramique est la fracture du bridge au niveau de sa connexion avec l'intermédiaire. Une étude a mis en évidence que lorsqu'une force occlusale est appliquée sur l'intermédiaire de bridge, les contraintes vont se localiser précisément au niveau de la connexion. (103)

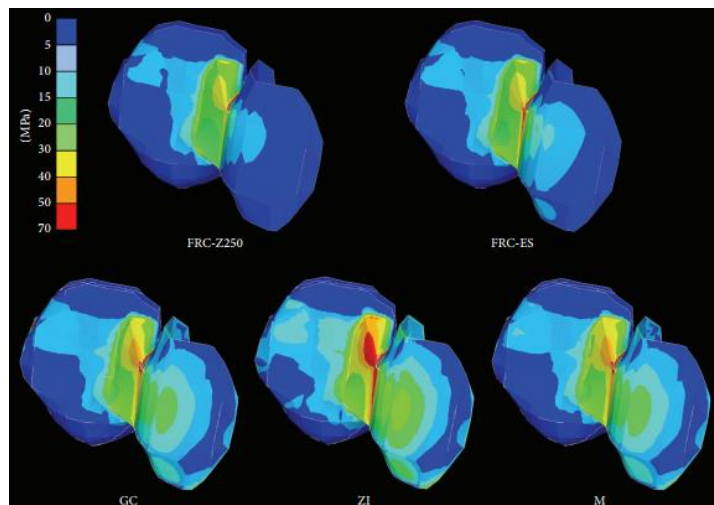


Figure 27 : Répartition des contraintes lorsqu'une force occlusale est appliquée sur un bridge cantilever.

Les propriétés du matériau tel que sa résistance à la flexion et sa ténacité vont rentrer en compte dans la détermination de la surface de connexion nécessaire. Cette surface pourra varier en moyenne de 6,25mm² pour des bridges collés céramo-métalliques, de 9 mm² pour la zircone et à 12 à 20mm² pour la vitrocéramique enrichie au disilicate de lithium. (102,104)

Matériau céramique	Flexion MPa	Ténacité MPa.m ^{1/2}	Surface de connexion
Céramique enrichie au disilicate de lithium	350	2,6	12 à 20 mm²
Céramique alumineuse infiltrée	500	4,5	12 mm ²
Zircone	1 100	9,5	9 mm ²
Céramo-métallique			6,25 mm ²

Tableau 5 : Surface de connexion minimum en fonction du matériau utilisé.

Cette surface de connexion joue un rôle primordial dans le succès et la pérennité du bridge collé cantilever. Lorsque ce dernier sera réalisé en vitrocéramique renforcée en disilicate de lithium, il sera important que cette surface soit de minimum 12 mm², et ainsi diminuer le risque de fractures. (105)
La recommandation de l'épaisseur de connexion serait de 16mm² selon certains auteurs. (92)

Ce risque pourra également être diminuer par le fait de réaliser l'armature du bridge par CFAO, ce qui assurera de manière précise le respect de l'aire minimale de connexion.

3) Le collage :

a) Traitement de la pièce prothétique en vitrocéramique enrichie en disilicate de lithium :

Le traitement de surface de la vitrocéramique sera primordial afin d'obtenir le meilleur résultat clinique. Le collage confère sa résistance finale à la vitrocéramique en engendrant un « corps unique » avec la dent pilier sous-jacente. (75)

L'enchaînement d'un sablage à l'alumine, d'un mordantage acide et l'application d'un silane constitue le protocole le plus efficace pour les vitrocéramiques. (106,107)

1. Sablage à l'alumine :

Le sablage va consister à projeter un abrasif à grande vitesse sur le matériau, à l'aide d'air comprimé. Cela aura pour effet de nettoyer les résidus de revêtement et de retirer une couche superficielle de la céramique, créant ainsi des aspérités qui faciliteront l'accrochage mécanique du matériau d'assemblage. (75)

L'alumine est l'abrasif le plus utilisé, du fait de sa dureté. Sa taille de grain varie entre 20 à 110 μm . Ils seront projetés à l'aide d'une microsableuse à une pression de 2 à 3 bars. C'est la pression minimum pour que le sablage soit efficace mais aussi maximum pour éviter d'abimer la surface de la céramique. Il va donc créer une rugosité de surface qui sera propice à la pénétration des colles, sans atteindre celle de l'acide fluorhydrique. (108)

Au laboratoire, après leur frittage, les pièces prothétiques en vitrocéramique vont être nettoyées par un sablage fin (25 μm) suivi d'une brève immersion dans l'eau pour permettre l'élimination de tous les débris résiduels. Il ne sera pas nécessaire de le répéter au cabinet dentaire. (75)

Utilisé seul, le sablage n'est pas suffisant comme traitement de surface, quel que soit le type de la résine de collage utilisé. Mais il potentialise les effets du silane, quand celui-ci lui est associé et permet d'augmenter de manière significative la résistance aux fractures de l'interface résine/céramique. (109)

2. Mordançage à l'acide fluorhydrique :

L'acide fluorhydrique est un des seuls agents liquides capable de dissoudre le verre, c'est l'un des acides minéraux les plus forts. On l'utilisera sous forme de gel concentré de 4,5 à 9%. Il va dissoudre la matrice vitreuse plus rapidement que la cristalline, ce qui aboutira à un relief anfractueux en surface, présentant des sillons et des puits, au niveau desquels l'agent de couplage puis la résine de collage seront susceptibles de s'insinuer.

Le bénéfice du mordançage est lié à celui du silane puisque ce dernier agit comme agent de couplage entre la silice exposée de la céramique et le matériau de collage. (75)

Sur les vitrocéramiques enrichies en disilicate de lithium, il va exposer les cristaux de silicate de lithium et d'orthophosphate de lithium. Ces derniers affleureront à la surface et formeront des îlots rétenteurs. (110)

Le temps de mordantage varie en fonction de la céramique utilisée, ici le temps de mordantage sera de 20 secondes.

La surface de la céramique pourra être altérée en cas de surmordantage (dépassement du temps ou mordantage redondant). Cela aboutira à une disparition superficielle quasi complète de la phase vitreuse, à la présence de nombreux résidus et donc une impossibilité d'infiltration complète de la résine de collage. (111)




Figure 28 : Effet du surmordantage à l'acide fluorhydrique sur la vitrocéramique, vues au microscope électronique à balayage à grossissements progressifs. Haut : les cristaux les plus superficiels sont mis à nus, la matrice vitreuse est intacte. Bas : dissolution plus profonde de la matrice vitreuse, seuls restent en surface les bâtons de disilicate de lithium.

3. Silanisation :

La silanisation est essentielle afin d'améliorer les forces d'adhérences. Elle peut être envisagée seule ou en association à un mordantage préalable.

Le silane est un agent de couplage, il permet de faire le lien entre le matériau de collage et la céramique, il regroupe une classe de molécules organo-minérales comportant un ou plusieurs atomes de silicium. Ceux utilisés en odontologie présentent souvent une bipolarité leur permettant de se lier efficacement à la céramique et aux groupes méthacrylate des résines. (75)

La succession du mordantage à l'acide fluorhydrique et de la silanisation améliore les forces d'adhérence de l'interface colle/céramique, le silane va accroître la rétention des restaurations en céramiques. (112,113)

Il joue également le rôle de lubrifiant, en augmentant la mouillabilité de la surface et ainsi faciliter la formation de liaisons covalentes entre la céramique et le matériau de collage.

A long terme, il aura aussi un rôle protecteur en limitant l'action d'hydrolyse de l'environnement liquide à laquelle la couche hybride fait face. (75)

Cliniquement, on appliquera le silane en monocouche fine sur tout l'intrados de la pièce prothétique, la surface devra être correctement nettoyée et séchée au préalable. Le silane devra être frotté énergiquement, ce qui favorisera l'imprégnation de la surface mordancée.

Un séchage chaud est nécessaire pour permettre l'évaporation de l'eau libérée, une lampe à polymériser peut-être utilisée. On obtient alors par déshydratation un lien fort entre la céramique et le silane, ce qui augmentera significativement la qualité du collage. (114)

b) Traitement de la dent pilier :

La mise en place du champ opératoire, ou digue, sera la première étape clef dans la préparation de la dent et sera intimement liée au protocole de collage. Il va permettre d'isoler la dent pilier de l'humidité ambiante (air expiré par le patient) et des fluides salivaires et sulculaires. Il isole également la zone de travail visuellement et mécaniquement. (75)

On préférera la mise en place d'un champ unitaire qui aura l'avantage d'éviter la contamination de la dent voisine lors des différentes étapes du collage. Dans ces cas-là, on choisira la digue la plus fine possible pour ne pas interférer avec les surfaces de contact interproximales. Le crampon sera placé à une distance de 0,5 à 1 mm de la limite de préparation.

La préparation de la dent pilier permet de coller la pièce prothétique sur l'émail (préparation uniquement amélaire). L'émail est principalement composé d'une phase minérale, composée elle-même de cristaux de phosphate de calcium ou d'hydroxyapatite, son mordantage a été décrit depuis longtemps : on utilise un acide orthophosphorique à 35 ou 37 % durant 30 secondes.

Cela aura pour conséquence d'augmenter la surface de collage en la multipliant par 20, offrant une microrugosité de surface augmentée favorable à l'étalement de l'agent adhésif. (75)

Il faudra absolument vérifier la parfaite adaptation du bridge après la mise en place du champ opératoire. La stabilisation du bridge cantilever peut être assez délicate, compte tenu du fait qu'il n'y ait qu'un seul point d'appui dentaire. On utilisera alors une clé de repositionnement réalisée par le laboratoire, qui facilitera la mise en place correcte du bridge cantilever.

Elle devra laisser libre l'extrados de l'ailette afin de permettre l'élimination des excédents de colle au moment du collage de la pièce prothétique. (94)

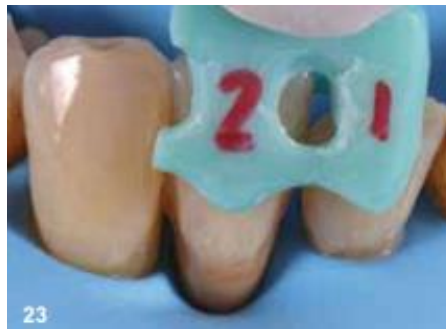

Figure 29 : Clé de repositionnement en place pendant le collage (Dr Attal et Dr Tirlet).

L'essayage clinique de la pièce prothétique entraîne une contamination de la surface, le protocole de préparation doit en tenir compte, c'est-à-dire que l'essayage doit se faire avant les étapes de mordançage à l'acide et de silanisation.

c) Protocole de collage : (75,94)

Etape	Matériel utilisé	Remarques
1. Essayage esthétique de la pièce, contrôle de l'ajustage et du sourire	Pâte d'essayage	A ce stade l'essayage est purement esthétique, et non fonctionnel
2. Mise en place du champ opératoire	Digue ultrafine Crampon	
3. Essayage et réglage du bridge sous digue avec la clé de repositionnement		
4. Nettoyage après l'ultime essai clinique du cantilever	Acide orthophosphorique	Permet de débarrasser la surface de l'intrados de l'ailette des glycoprotéines salivaires et autres contaminants bactériens
5. Mordançage de l'intrados du bridge	Gel d'acide fluorhydrique (4,5 à 9 %) pendant 20s	Attention à ne pas mordancer l'extrados, sans quoi la colle y adhèrera fortement et sera difficile à éliminer
6. Rinçage puis passage aux ultrasons suivi d'un séchage	Solution alcoolique à 90°	
7. Silanisation : attendre 3min après application du silane, sécher pendant 1min	Silane Lampe à polymériser	Finir l'évaporation des molécules d'eau à l'aide d'une source de chaleur

8. Sablage de la préparation dentaire	Microsableuse Poudre alumine à 25 µm	A une distance de 2 à 3 cm, permet l'élimination des résidus présents à la surface dentaire sans la modifier
9. Mordançage de l'émail et rinçage	Acide orthophosphorique pendant 30 s	Le gel d'acide peut être frotté sur l'ail pour augmenter son action
10. Application du primer , 5 couches minimum suivi d'un séchage		Utilisation d'un adhésif M&R3, moins opérateur dépendant Ne pas photopolymériser à cette étape
11. Application de l'adhésif		Etalage de l'adhésif à la seringue à air sec
12. Photopolymérisation de l'adhésif	Lampe à photopolymériser à réglage d'intensité (mode soft), pendant 20 s	
13. Mélange de la résine de collage duale , enduction de l'intrados	Colle diméthacrylate duale	
14. Positionnement du bridge cantilever et élimination des excès de colle par essuyage	Clé de repositionnement Microbrosse (fine et souple)	
15. Photopolymérisation complète : 20 s par face x 3 fois	Lampe à photopolymériser de puissance programmable et suffisante (1 200 W)	
16. Retrait du champ opératoire et élimination immédiate des excès de colle polymérisés	Curette mini-CK6 Bistouri lame 12	Eviter tout saignement qui pourrait compromettre le bon collage du bridge cantilever voisin (en cas d'agénésies bilatérales)
17. Contrôle et retouches des points de contact avant le collage du bridge cantilever voisin (en cas d'agénésies bilatérales)		
18. Contrôle le jour du collage : Visuel, radiographique et fonctionnel	Radiographie rétro-alvéolaire Aides visuelles Papier d'occlusion fin (12 µm)	Le contrôle à l'aide d'aides visuelles permet de repérer tout excès de colle pouvant nuire à la cicatrisation La radiographie met en évidence les excès de colles proximaux
19. Contrôle à 1 semaine		

Tableau 6 : Séquences du collage décomposée, avec ses particularités cliniques.

4) Avantages et inconvénients du bridge collé cantilever en vitrocéramique :

a) Les avantages :

Les bridges collés cantilever en céramique renforcée en disilicate de lithium présentent de nombreux avantages. Certains sont en commun avec les bridges collés traditionnels et d'autres spécifiques à leur design.

Avantages des bridges cantilever	
Partagés avec les bridges collés	Restauration simple et efficace, même en cas de volume osseux insuffisant (115)
	Mise en œuvre rapide : 2 à 4 séances en fonction de la nécessité d'aménager le parodonte
	Excellent rapport coût/efficacité
	Préservation tissulaire par rapport aux bridges conventionnels
	Un haut degré de satisfaction des patients (93,116)
Spécifiques à leur design	Possibilité de passer un fil dentaire pour le nettoyage de l'intermédiaire en extension
	Possibilité de décollement partiel impossible par définition. Cela implique une très faible probabilité de carie sous l'ailette , contrairement au bridge collé traditionnel (117)
	Mise en œuvre facilitée par la préparation d'un seul pilier et préservation tissulaire encore accentuée
	Biocompatibilité : Possibilité de réaliser une construction tout céramique
	Absence de contention non physiologique avec la 2 ^e dent adjacente (117)

Tableau 7 : Avantages des bridges cantilever en vitrocéramique.

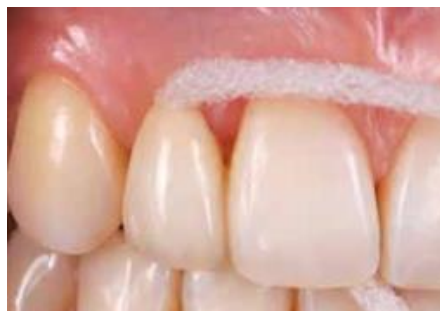

Figure 30 : Passage du fil au niveau du contact entre l'intermédiaire et la crête (Dr Attal et Dr Tirlet).

b) Les inconvénients :

Le premier inconvénient du bridge cantilever réalisé en céramique renforcée en disilicate de lithium est le peu de recul clinique. En effet, même si plusieurs études de cas ont rapporté des résultats en faveur de cette thérapeutique, le niveau de preuve de ces études et le recul clinique restent faibles.

Le second est le risque de fracture du bridge cantilever, elle a lieu le plus souvent au niveau de la connexion. La fracture constitue un véritable échec du bridge car la restauration prothétique doit être intégralement refaite et la dépose de l'ailette induit toujours une légère surpréparation.

La fracture fait généralement suite à une surcharge occlusale ou à un non-respect des contraintes dimensionnelles. D'où l'importance d'une grande rigueur dans le design des connexions. Une épaisseur de 12mm² est considérée comme le minimum, et il sera recommandé une épaisseur de 16 mm² pour éviter tout risque de fracture dans cette zone. (75)

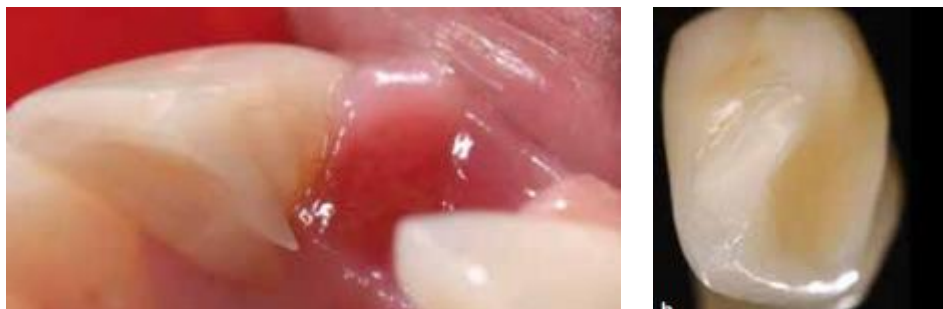

Figure 31 : Cas d'une fracture d'un bridge collé cantilever en céramique au disilicate de lithium. La connexion ne semble pas avoir les 12mm² requis. L'ailette est restée en place sur l'incisive centrale (Dr Attal et Dr Tirlet).

Sa réalisation ne sera pas indiquée chez tous les patients, en effet certains ne feront pas de bons candidats. Comme nous l'avons vu précédemment, il sera contre-indiqué de réaliser cette prothèse chez les patients présentant des parafunctions sévères car le risque de fracture sera fortement augmenté.

Une autre situation complexe sera celle de l'érosion. Dans les cas sévères où les plages de dentine exposées sont trop importantes, la restauration par bridge collé en vitrocéramique ne sera pas la solution la plus indiquée. La faible quantité voire l'absence d'émail disponible sur les faces palatines va compromettre le collage et donc le taux de succès du bridge. De plus, ces usures sont souvent associées à une pathologie ou à de mauvaises habitudes qu'il faudra identifier et traiter en parallèle. (75)

5) Comparaison des différentes thérapeutiques :

	Fermeture des espaces	Ouverture des espaces	
		Implant	Bridge collé cantilever en disilicate de lithium
Avantages	Durée du traitement : le résultat esthétique final est obtenu à l'adolescence	Fonction canine conservée	Mise en œuvre rapide
	Maintien de la hauteur d'os alvéolaire	Résultat esthétique optimal si implant bien intégré et bonne gestion du profil d'émergence	Conservateur en regard des tissus dentaires, traitement réversible
	Coût financier moindre	Traitement le moins mutilant en regard des dents adjacentes	Rapport coût efficacité excellent
	Parodonte sain	Durabilité	Manœuvre d'hygiène facilitée (passage du fil sous l'inter)
			Biocompatible
			Résultat esthétique satisfaisant
			Haut degré de satisfaction des patients
Inconvénients	Résultat esthétique insuffisant si absence de restauration associée à la fermeture	Durée du traitement, le résultat définitif est obtenu à l'âge adulte	Recul clinique encore insuffisant
	Perte de la fonction canine	Coût financier	Risque de fracture du bridge
	Stabilisation difficile en l'absence de contention	Grefe osseuse souvent nécessaire (Qualité et volume os --)	
	Perte du caractère naturel des dents	Gestion esthétique difficile	
	Présence indésirée de corridors buccaux	Risque d'échec (péri-implantite)	

Tableau 8 : Choix de la thérapeutique en fonction de ses avantages et inconvénients.

III. Cas clinique :

A. Cas clinique n°1 :

Ce premier cas a été traité par le Docteur Adrien Sette (ancien assistant hospitalo-universitaire de la faculté de Marseille).

C'est celui de Thibault, un jeune patient présentant une agénésie bilatérale des incisives latérales maxillaires. Un traitement orthodontique par multi-attaches a été entrepris pour l'ouverture des espaces afin d'obtenir un espace prothétique suffisant pour le remplacement des incisives latérales.

Le traitement consiste à la réalisation de deux bridges collés cantilever en disilicate de lithium prenant appuis sur les incisives centrales.

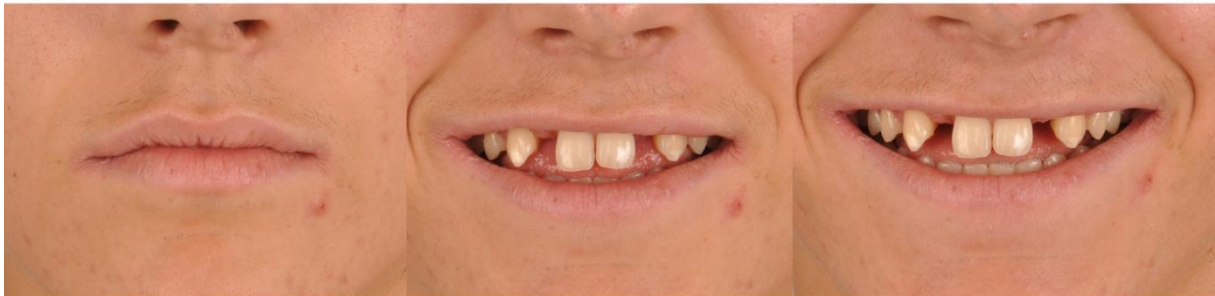

Figure 32 : Etat initial exo-buccal après traitement orthodontique.

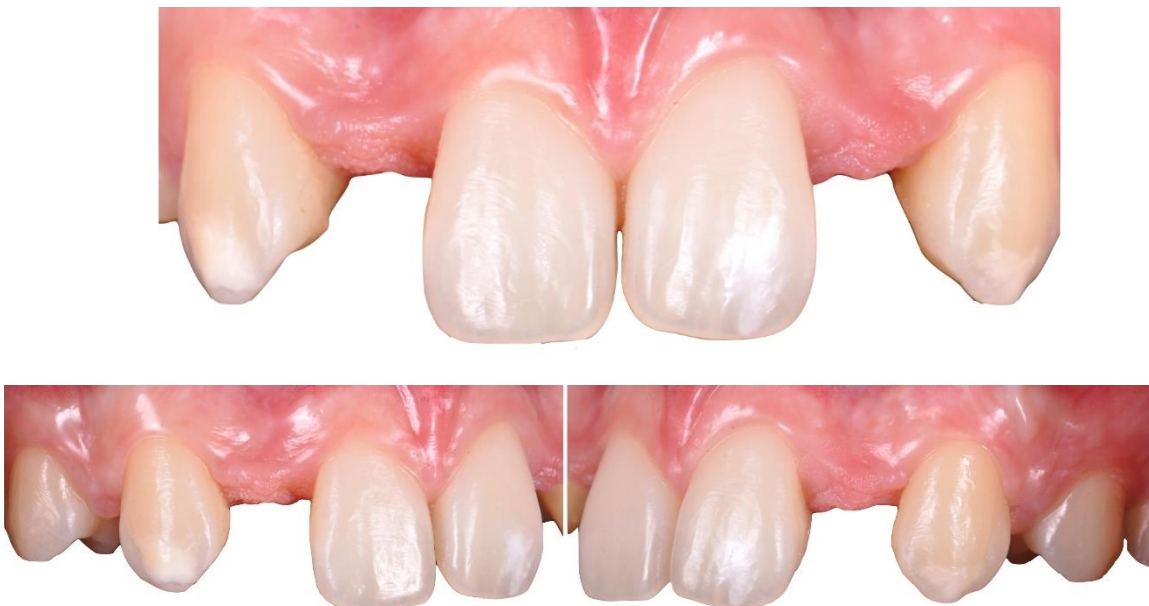

Figure 33 : Vues endo-buccales de face, de profil droit et gauche.

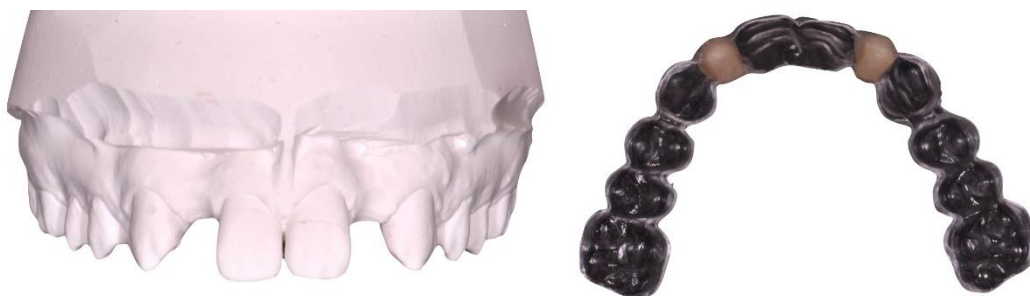

Figure 34 : Modèle en plâtre avec modélisation de l'aménagement parodontal et réalisation des gouttières de temporisation permettant la cicatrisation de la crête.

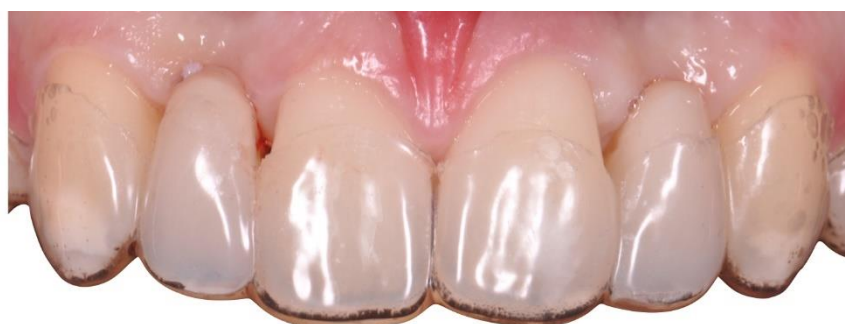

Figure 35 : Gouttière de temporisation en place suite à l'ovalisation de la crête gingivale.

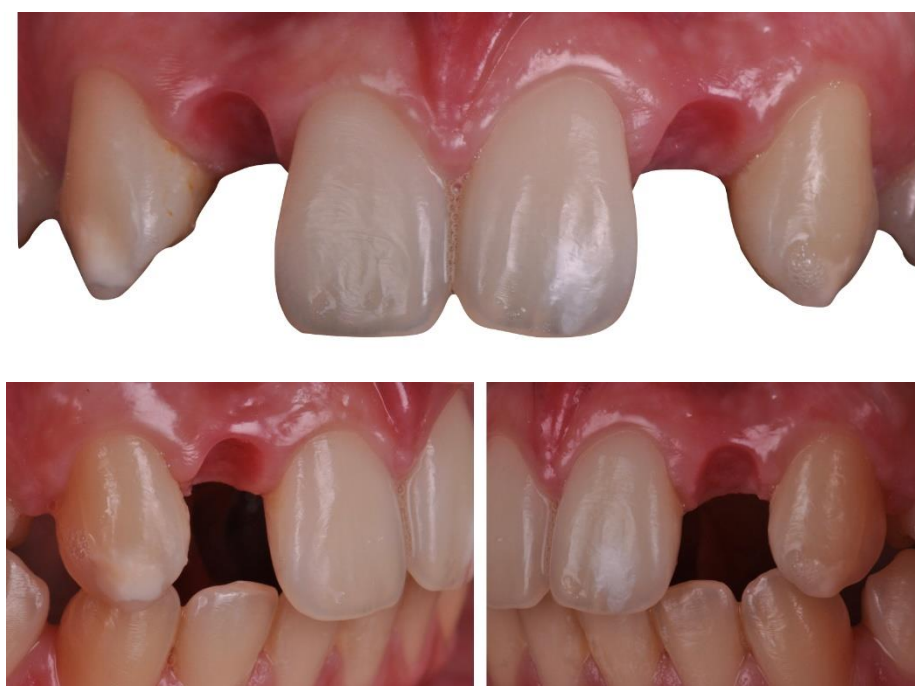

Figure 36 : Résultat du modelage gingival par le design « oval ponctic » après le port de la gouttière de temporisation durant quinze jours.

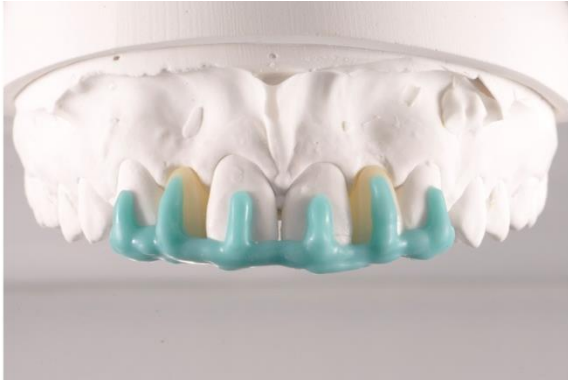

Figure 37 : Bridges collés cantilevers sur le modèle en plâtre avec la clé de repositionnement.

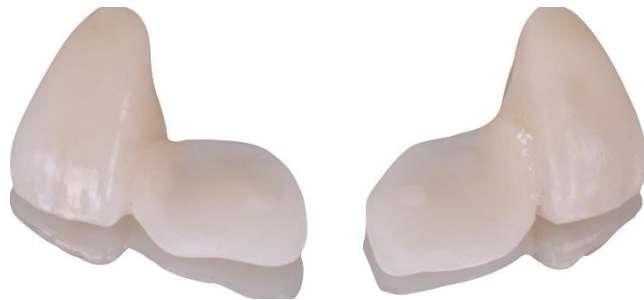

Figure 38 : Bridges collés cantilevers en vitrocéramiques.

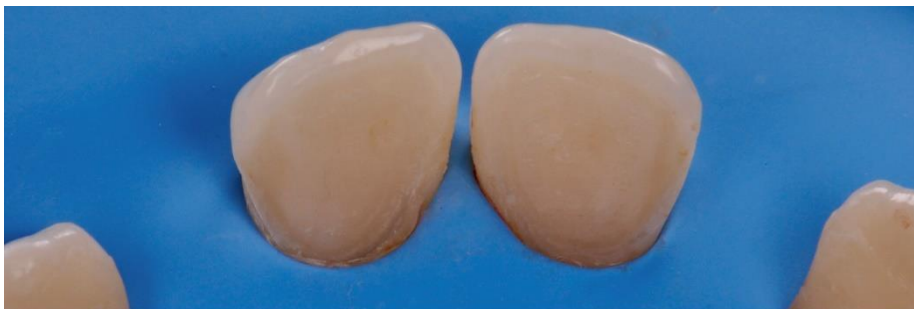

Figure 39 : Vue palatine des préparations avec mise en place du champ opératoire.

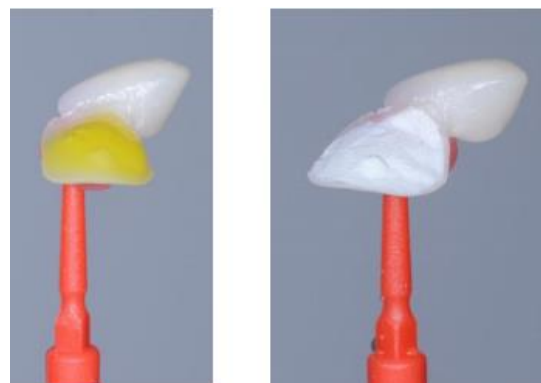


Figure 40 : Mordançage de l'intrados à l'acide fluorhydrique pendant 20s.

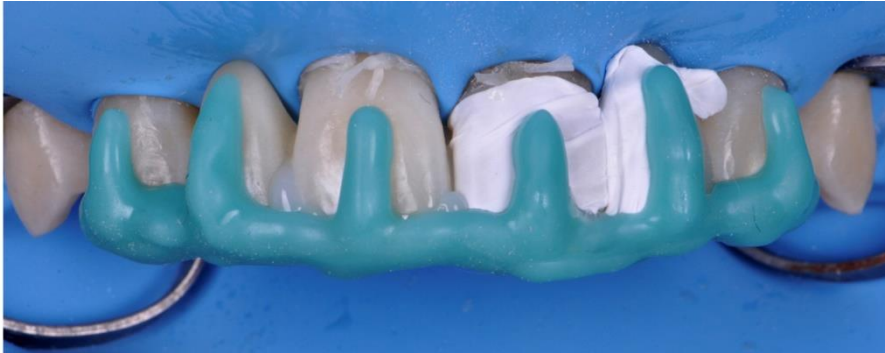

Figure 41 : Collage du deuxième bridge cantilever à l'aide de la clé de repositionnement, utilisation du téflon pour isoler l'incisive centrale et son bridge collé précédemment.

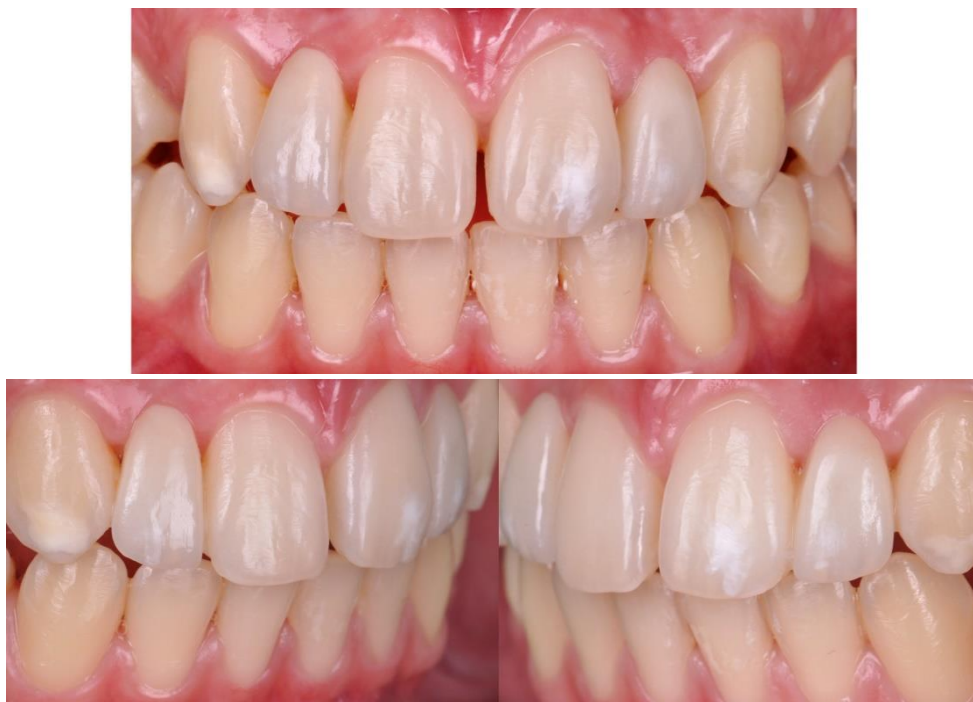

Figure 42 : Résultat post-opératoire immédiat après collage des deux bridges collés cantilever.

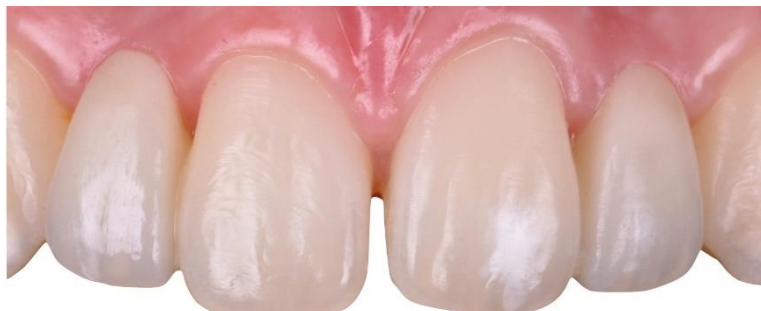

Figure 43 : Résultat post-opératoire immédiat après collage des deux bridges collés cantilever.

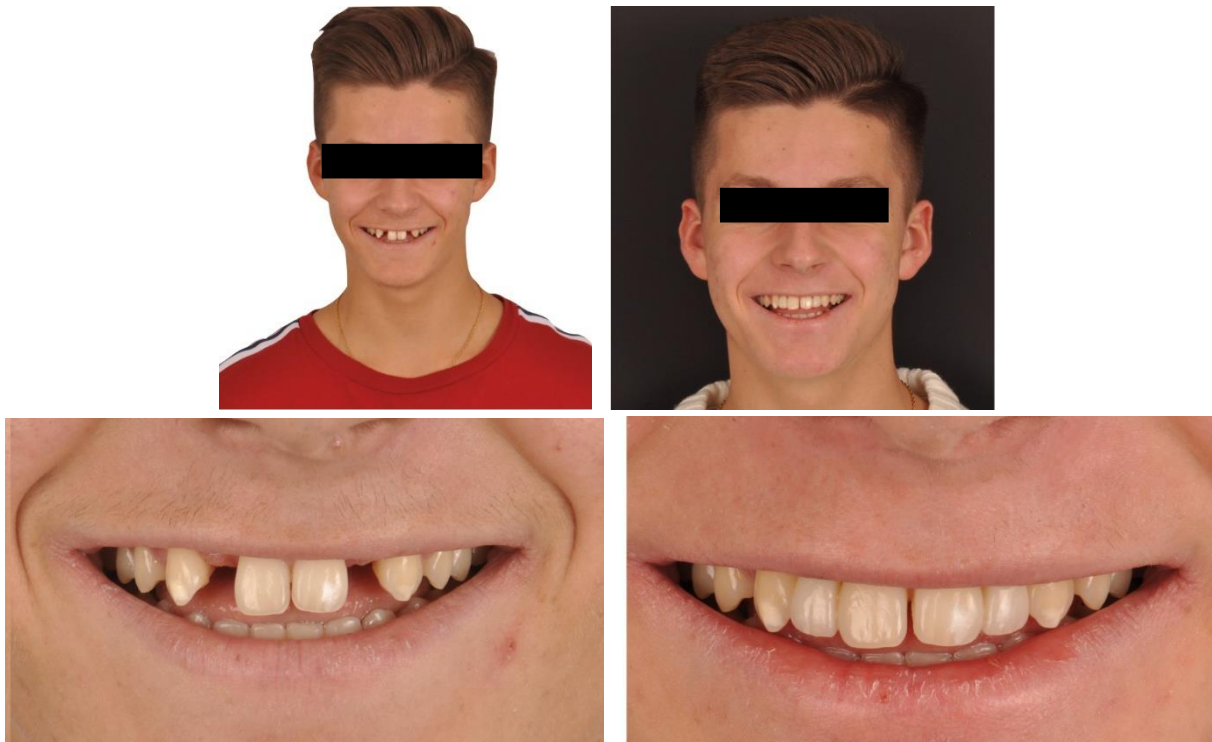

Figure 44 : Avant/Après traitement par bridges collés cantilever en vitrocéramique enrichie en disilicate de lithium.

B. Cas n°2 :

Ce second cas a été traité par le Docteur Hugues De Belenet (ancien assistant hospitalo-universitaire de la faculté de Marseille).

Ce cas concerne une patiente adulte présentant une agénésie bilatérale des incisives latérales maxillaires. Elle a subi une ouverture d'espace plus jeune avec la mise en place d'une solution provisoire de type bridge collé réalisé en résine. Aujourd'hui, ces derniers ne sont plus intégrés esthétiquement et biologiquement (teinte non adaptée, différence dans l'alignement des collets).

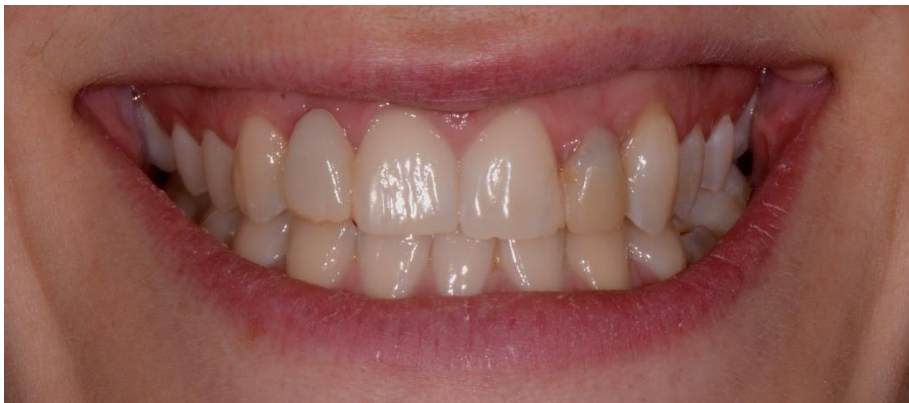

Figure 45 : Vue exo-buccal de l'état initial avec la présence des anciennes restaurations prothétiques.

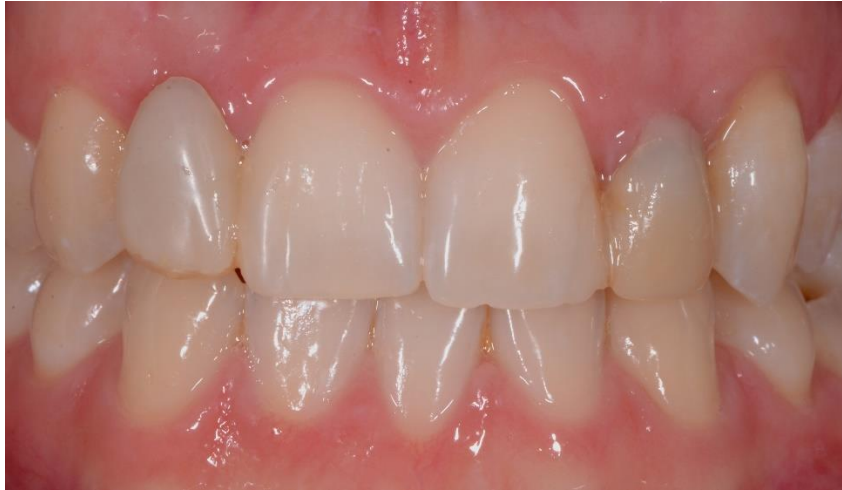

Figure 46 : Vue endo-buccale de l'état initial avec la présence des anciennes restaurations prothétiques.

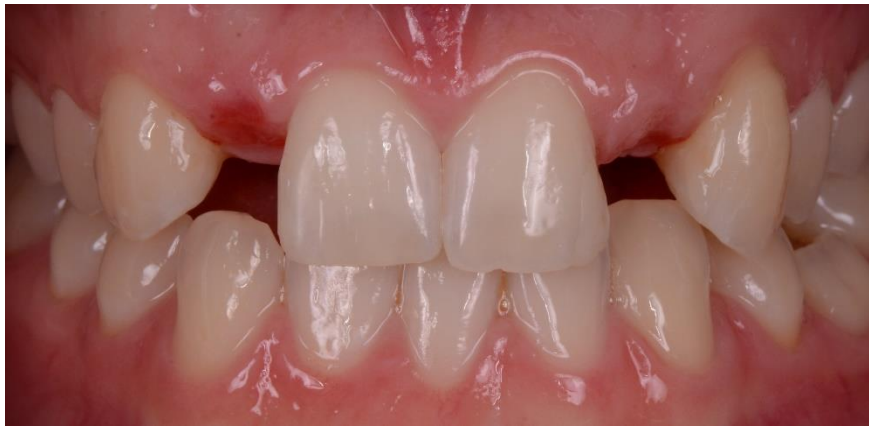

Figure 47 : Vue endo-buccale, après dépose des anciennes restaurations. On note une inflammation de la gencive au niveau des intermédiaires de bridge.

Il a été décidé de réaliser deux bridges collés cantilever en céramique renforcée en disilicate de lithium. Les dents piliers choisies sont cette fois-ci les canines par manque de place au niveau des incisives centrales (surplomb diminué, contacts occlusaux).

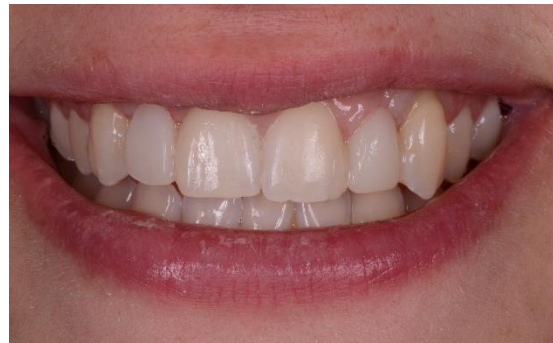
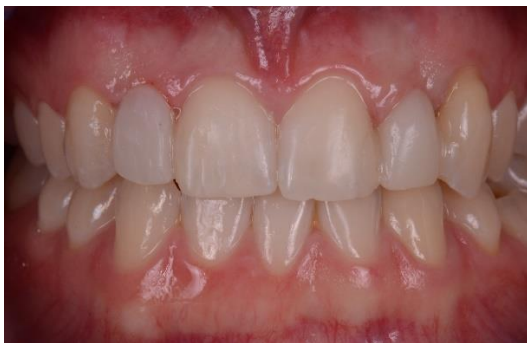
Figure 48 : Première génération de provisoires. Réalisés en résine bis-GMA.

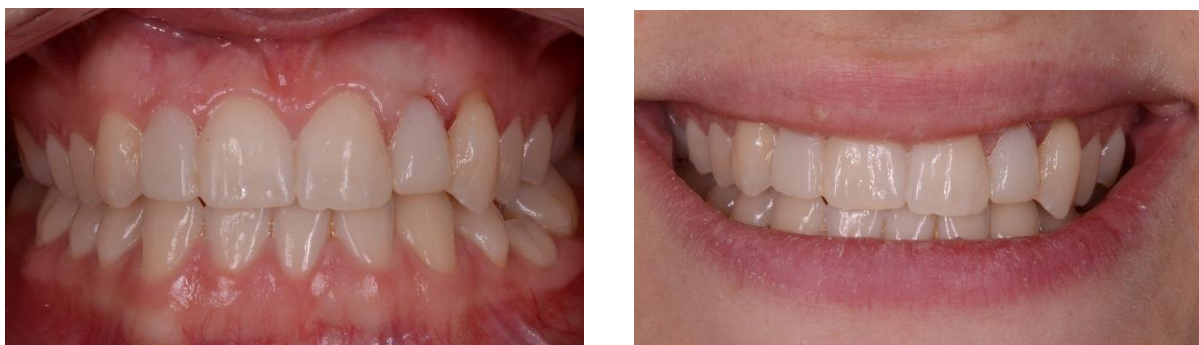

Figure 49 : Deuxième génération de provisoires.

L'ovalisation de la crête a été réalisée avant la deuxième génération, avec un alignement de la hauteur des collets des incisives latérales. Pour ce cas, la temporisation et le maintien de l'ovalisation est assuré par les provisoires qui ont été parfaitement polis afin de permettre une bonne cicatrisation de la gencive.

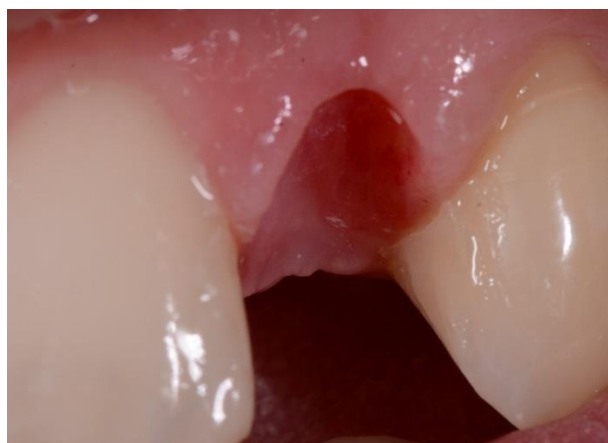

Figure 50 : Résultat du remodelage gingival.

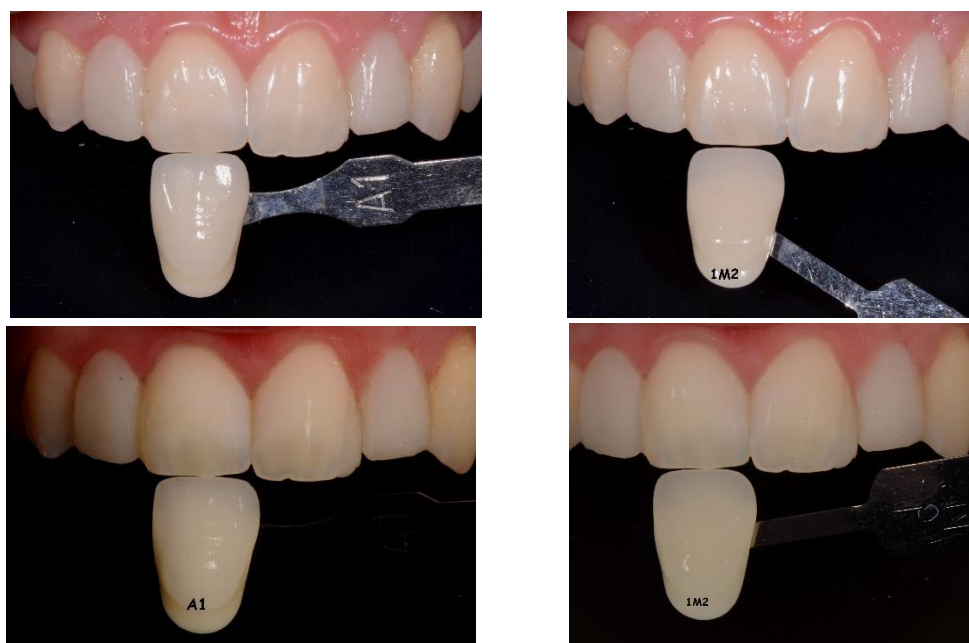

Figure 51 : Choix de la teinte, avec et sans le filtre polarisant.

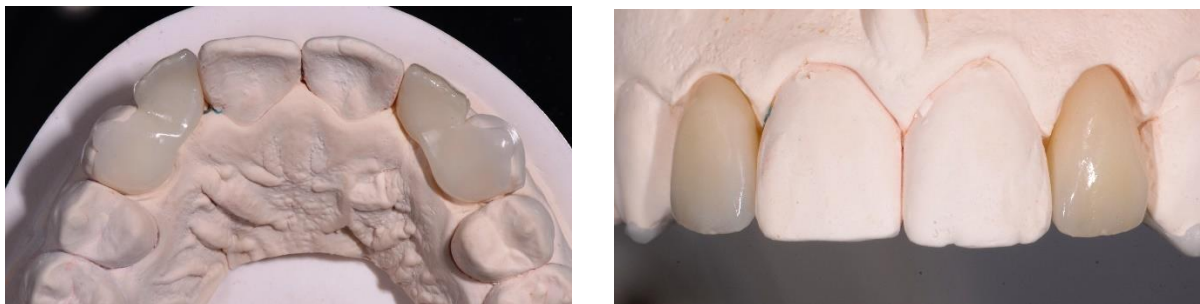

Figure 52 : Réceptions des bridges collés cantilever.

Sur la vue palatine du modèle en plâtre, on peut voir que les zones de connexion respectent bien les 12mm² minimum recommandés. Sur la vue vestibulaire, on observe que les intermédiaires respectent le design « ovale pontic ».

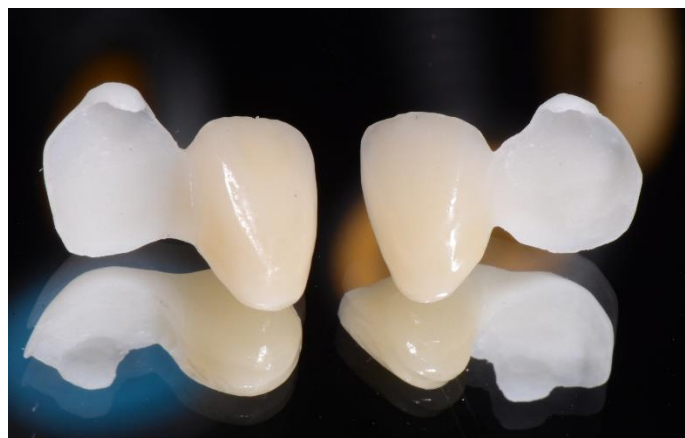

Figure 53 : Bridges collés cantilever réalisé en vitrocéramique renforcée au disilicate de lithium.

Pour ce cas, le Dr. De Belenet n'avait pas réalisé de clé de repositionnement. Pour aider à la stabilisation du bridge lors de l'étape de collage, il a demandé au prothésiste de réaliser un petit retour au niveau de la pointe canine. Cet élément sera éliminé une fois le bridge collé.

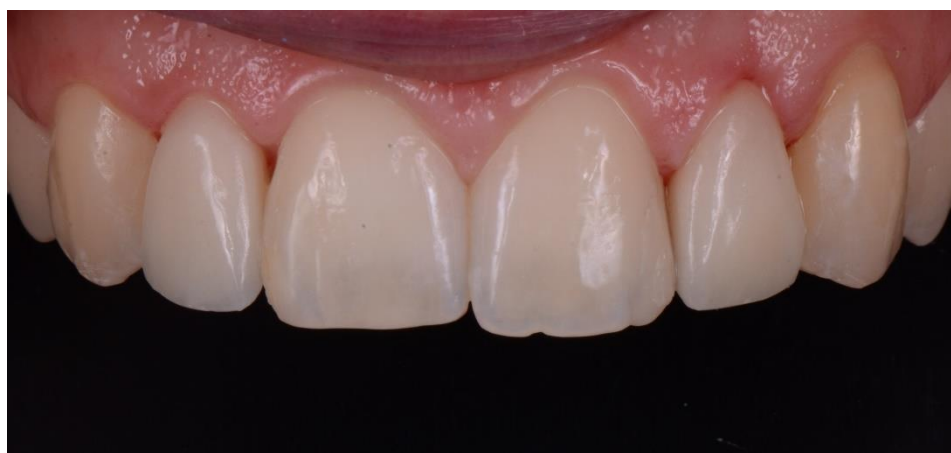

Figure 54 : Résultat post-opératoire immédiat après collage des deux bridges collés cantilever.

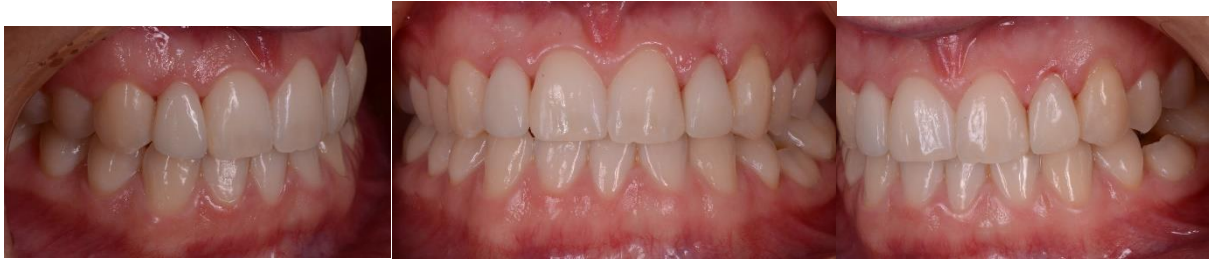

Figure 55 : Vue endo-buccale post-opératoire.

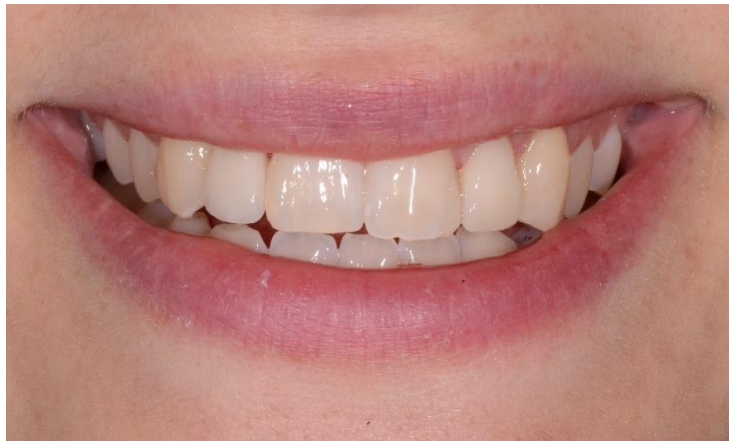

Figure 56 : Vue exo-buccale post-opératoire.

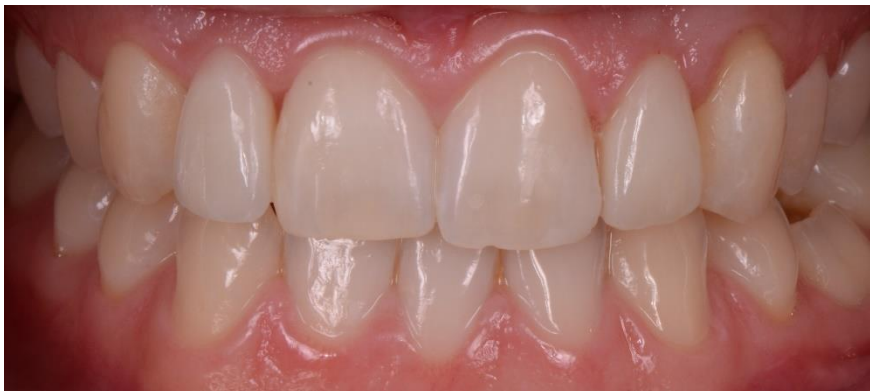

Figure 57 : Résultat à 1 mois : Très bonne intégration esthétique et biologique.

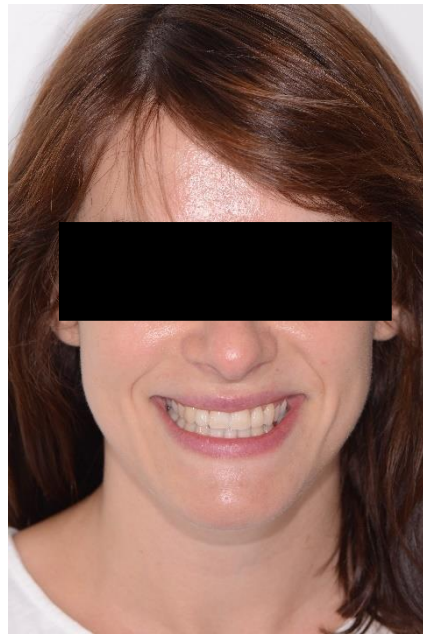
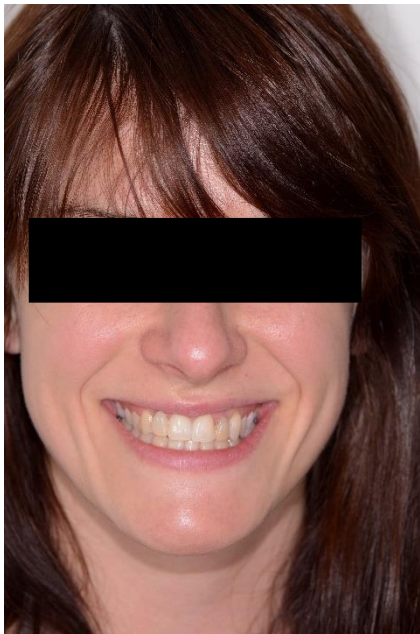
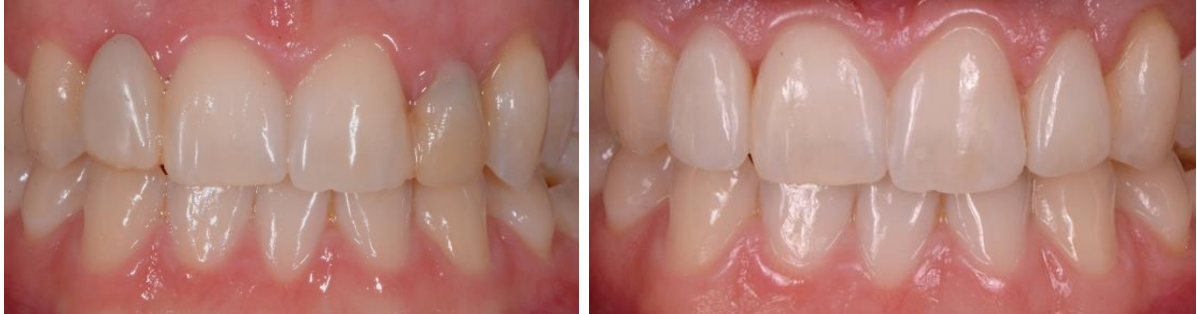Figure 58 : Avant/Après traitement par bridges collés cantilever en vitrocéramique enrichie en disilicate de lithium.

Conclusion

Le traitement de l'agénésie de l'incisive latérale doit répondre à deux défis majeurs : l'intégration esthétique et la préservation des structures biologiques. Le choix entre l'ouverture des espaces ou la fermeture devra se faire en prenant en compte les critères individuels de chaque patient et en relation étroite avec l'orthodontiste.

Dans les cas d'ouverture des espaces, la solution devra chercher le rapport coût/bénéfice/sécurité le plus favorable possible et respecter au mieux le gradient thérapeutique. Le bridge collé cantilever répond à ce cahier des charges et semble constituer une alternative subtile, contemporaine et réaliste à l'implant antérieur. En particulier chez des sujets adolescents ou adultes jeunes pour lesquels il est difficile, voire illusoire, de déterminer avec précision l'âge de fin de croissance.

L'avènement du collage allié à l'amélioration constante des propriétés mécaniques et optiques des vitrocéramiques, ainsi que leurs excellents potentiels d'adhésion, ont fait de la céramique enrichie en disilicate de lithium un matériau de choix pour la réalisation des bridges collés cantilever antérieurs.

Le bridge collé cantilever peut maintenant être vu comme un traitement durable et plus seulement temporaire. Ses capacités d'évolution (soit par remplacement, soit par la mise en place différée d'un implant à échéance du premier) font de lui la solution de choix en première intention dans l'arsenal thérapeutique des agénésies.

Il reste important de rappeler que sa technique de mise en œuvre nécessite du praticien de bonnes compétences en termes de préparation et de collage. Aujourd'hui, il est nécessaire que des études cliniques avec un haut niveau de preuves, sur le taux de survie à long terme soient conduites pour valider définitivement l'utilisation des bridges collés cantilever antérieurs réalisés en disilicate de lithium dans le traitement des agénésies de l'incisive latérale maxillaire.

Table des illustrations :

Figures :

Figure 1 : Tirlet G, Attal J. Les bridges collés cantilever en vitrocéramique renforcée au disilicate de lithium. Réalités Cliniques. 2015

Figure 2 : Polder BJ, Van't Hof MA, Van der Linder FPGM, Kuijpers-Jagtman AM. A meta-analysis of the prevalence of dental agenesis of permanent teeth. Community Dentistry & Oral Epidemiology. juin 2004

Figure 3 : Thierry M, Granat J, Vermelin L. Les agénésies dentaires : origine, évolution et orientations thérapeutiques. International Orthodontics. juin 2007

Figure 4 : Kokich Jr VO, Kinzer GA. Managing Congenitally Missing Lateral Incisors. Part I: Canine Substitution. Journal of Esthetic & Restorative Dentistry. janv 2005

Figure 5 : Zachrisson BU. Improving orthodontic results in cases with maxillary incisors missing. American Journal of Orthodontics. 1 mars 1978

Figure 6 : Rosa M, Lucchi P, Ferrari S, Zachrisson BU, Caprioglio A. Congenitally missing maxillary lateral incisors : Long-term periodontal and functional evaluation after orthodontic space closure with first premolar intrusion and canine extrusion. Orthodontie Française. déc 2017

Figure 7 : Noharet R. Traitement d'une agénésiedentaire antérieurechez l'adolescent : problématiques et solution. Les cahiers de prothèse. mars 2012

Figure 8 : Richelme L. Temporisation des projets implantaires ou prothétiques : la solution T.O.B.B.I. L'Orthodontiste. juin 2016

Figure 9 : Schéma d'un bridge conventionnel antérieur

Figure 10 : Ries S, Wolz J, Richter E-J. Effect of Design of All-Ceramic Resin-Bonded Fixed Partial Dentures on Clinical Survival Rate. International Journal of Periodontics & Restorative Dentistry. avr 2006

Figure 11 : Attal J, Tirlet G. Le cantilever : une nouvelle géométrie pour les bridges collés. revue de synthèse. 2015

Figure 12 : Jeannin V, Cortasse B. Implantologie unitaire dans le secteur esthétique : considérations biologiques et stratégies prothétiques. Le fil dentaire. juin 2013;

Figure 13 : Sabri R, Aboujaoude N. Agénésie des incisives latérales maxillaires : approche orthodontique et implantaire. Orthod Fr. 1 déc 2008

Figure 14 : Duret F, Blouin JL, Duret B. CAD-CAM in dentistry. J Am Dent Assoc. nov 1988

Figure 15 : Dogliotti M. Les méthodes alternatives des préparations coronaires périphériques en prothèse fixée, prélude à la dentisterie adhésive contemporaine. Thèse. 2016

Figure 16 : Tirlet G, Attal J. Les bridges collés cantilever en vitrocéramique renforcée au disilicate de lithium. Réalités Cliniques. 2015

Figure 17 : Tirlet G, Attal J-P. Agénésie des incisives latérales : Apport contemporain des bridges collés cantilever en vitrocéramique renforcée au disilicate de lithium. IDMagazine. 2015; Le Sourire.

Figure 18 : Etienne O, Anckenmann L. Restaurations esthétiques en céramique collée. JPIO. 2016

Figure 19 : Etienne O, Hajto J. Les matériaux céramiques en « prothèse sans métal ». Les cahiers de prothèse. 2011

Figure 20 à 23 : Tirlet G, Attal J. Les bridges collés cantilever en vitrocéramique renforcée au disilicate de lithium. Réalités Cliniques. 2015

Figure 24 : Held, Chaput. Représentation des différents axes préférentiels de mobilité. Les parodontolyses. 1959;Paris Julien prélat edit.

Figure 25 : Tirlet G, Attal J. Les bridges collés cantilever en vitrocéramique renforcée au disilicate de lithium. Réalités Cliniques. 2015

Figure 26 : Kern M, Passia N, Sasse M, Yazigi C. Ten-year outcome of zirconia ceramic cantilever resin-bonded fixed dental prostheses and the influence of the reasons for missing incisors. Journal of Dentistry. 1 oct 2017

Figure 27 : Keulemans F, Shinya A, Lassila LVJ, Vallittu PK, Kleverlaan CJ, Feilzer AJ, et al. Three-Dimensional Finite Element Analysis of Anterior Two-Unit Cantilever Resin-Bonded Fixed Dental Prostheses. The Scientific World Journal. 2015

Figure 28 : Etienne O, Anckenmann L. Restaurations esthétiques en céramique collée. JPIO. 2016

Figure 29 et 30 : Tirlet G, Attal J. Les bridges collés cantilever en vitrocéramique renforcée au disilicate de lithium. Réalités Cliniques. 2015

Figure 31 : Attal J, Tirlet G. Le cantilever : une nouvelle géométrie pour les bridges collés. Revue de synthèse. 2015

Figure 32 à 44 : Photographies du cas clinique réalisées par le Dr Adrien Sette

Figure 45 à 58 : Photographies du cas clinique réalisées par le Dr Hugues De Belenet

Bibliographie

1. Naulin-Ifi C. Odontologie pédiatrique clinique. JPIO. 2011;
2. Matalova E, Fleischmannova J, Sharpe PT, Tucker AS. Tooth Agenesis: from Molecular Genetics to Molecular Dentistry. *Journal of Dental Research*. juill 2008;87(7):617-23.
3. Polder BJ, Van't Hof MA, Van der Linder FPGM, Kuijpers-Jagtman AM. A meta-analysis of the prevalence of dental agenesis of permanent teeth. *Community Dentistry & Oral Epidemiology*. juin 2004;32(3):217-26.
4. Mattheeuws N. Has hypodontia increased in Caucasians during the 20th century? A meta-analysis. *The European Journal of Orthodontics*. 1 févr 2004;26(1):99-103.
5. Celikoglu M, Kazanci F, Miloglu O, Oztek O, Kamak H, Ceylan I. Frequency and characteristics of tooth agenesis among an orthodontic patient population. *Med Oral*. 2010;e797-801.
6. Aktan AM, Kara IM, Şener İ, Bereket C, Ay S, Çiftçi ME. Radiographic study of tooth agenesis in the Turkish population. *Oral Radiol*. 1 déc 2010;26(2):95-100.
7. Stamatiou J, Symons AL. Agenesis of the permanent lateral incisor: distribution, number and sites. *J Clin Pediatr Dent*. 1991;15(4):244-6.
8. Brook AH. A unifying aetiological explanation for anomalies of human tooth number and size. *Archives of Oral Biology*. 1 janv 1984;29(5):373-8.
9. Larmour CJ, Mossey PA, Thind BS, Forgie AH, Stirrups DA. Hypodontia--A retrospective review of prevalence and etiology. Part I. *Quintessence International*. avr 2005;36(4):263-70.
10. Stimson JM, Sivers JE, Hlava GL. Features of oligodontia in three generations. *J Clin Pediatr Dent*. 1997;21(3):269-75.
11. Liu H, Deng H, Cao CF, Ono H. Genetic analysis of dental traits in 82 pairs of female-female twins. *Chin J Dent Res*. déc 1998;1(3):12-6.
12. Sabri R, Aboujaoude N. Agénésie des incisives latérales maxillaires : approche orthodontique et implantaire. *Orthod Fr*. 1 déc 2008;79(4):283-93.
13. Sabri R. Management of Missing Maxillary Lateral Incisors. *The Journal of the American Dental Association*. 1 janv 1999;130(1):80-4.
14. Zachrisson BU. Improving orthodontic results in cases with maxillary incisors missing. *American Journal of Orthodontics*. 1 mars 1978;73(3):274-89.
15. Mota A, Pinho T. Esthetic perception of maxillary lateral incisor agenesis treatment by canine mesialization. *International Orthodontics*. mars 2016;14(1):95-107.
16. Zachrisson BU, Rosa M, Toreskog S. Congenitally missing maxillary lateral incisors: Canine substitution. *American Journal of Orthodontics and Dentofacial Orthopedics*. avr 2011;139(4):434-44.

17. Rosa M, Zachrisson BU. The Space-Closure Alternative for Missing Maxillary Lateral Incisors: An Update. 2010;(9):10.
18. Nordquist GG, McNeill RW. Orthodontic vs. Restorative Treatment of the Congenitally Absent Lateral Incisor—Long Term Periodontal and Occlusal Evaluation. *Journal of Periodontology*. 1975;46(3):139-43.
19. Rosa M, Lucchi P, Ferrari S, Zachrisson BU, Caprioglio A. Congenitally missing maxillary lateral incisors : Long-term periodontal and functional evaluation after orthodontic space closure with first premolar intrusion and canine extrusion. *Orthodontie Française*. déc 2017;88(4):319-32.
20. Stenvik A, Zachrisson BU. Missing anterior teeth: orthodontic closure and transplantation as viable options to conventional replacements. *Endodontic Topics*. juill 2006;14(1):41-50.
21. Kokich VO, Kinzer GA, Janakievski J. Congenitally missing maxillary lateral incisors: Restorative replacement. *American Journal of Orthodontics and Dentofacial Orthopedics*. 1 avr 2011;139(4):435-45.
22. Graber LW, Vanarsdall RL, Vig KWL, Huang GJ. *Orthodontics -Current Principles and Techniques*. Elsevier Health Sciences; 2016. 1209 p.
23. Zachrisson BU. Long-term experience with direct-bonded retainers: update and clinical advice. *J Clin Orthod*. déc 2007;41(12):728-37; quiz 749.
24. Park JH, Okadakage S, Sato Y, Akamatsu Y, Tai K. Orthodontic Treatment of a Congenitally Missing Maxillary Lateral Incisor. *Journal of Esthetic and Restorative Dentistry*. 2010;22(5):297-312.
25. Rosa M, Zachrisson BU. Integrating esthetic dentistry and space closure in patients with missing maxillary lateral incisors. *Journal of clinical orthodontics : JCO*. 2001;35(4):221-34.
26. Martin M. Possibilités thérapeutiques dans les cas d'agénésies d'incisives latérales supérieures. *Rev Orthop Dento Faciale*. 1 mars 1992;26(1):87-97.
27. Zachrisson BU, Mjör IA. Remodeling of teeth by grinding. *American Journal of Orthodontics*. 1 nov 1975;68(5):545-53.
28. Kokich Jr VO, Kinzer GA. Managing Congenitally Missing Lateral Incisors. Part I: Canine Substitution. *Journal of Esthetic & Restorative Dentistry*. janv 2005;17(1):5-10.
29. Rosa M, Lucchi P, Ferrari S, Zachrisson BU, Caprioglio A. Congenitally missing maxillary lateral incisors : Long-term periodontal and functional evaluation after orthodontic space closure with first premolar intrusion and canine extrusion. *Orthodontie Française*. déc 2017;88(4):319-32.
30. Meros GC, Shoji A, Suzuki S, Paranhos LR, Manfroï R, Claus J, et al. An Alternative Approach for Space Opening in a Bilateral Maxillary Lateral Incisor Agenesis Patient using Miniplates. *J Contemp Dent Pract*. 1 déc 2017;18(12):1198-205.

31. Sabri R. Cleft lip and palate management with maxillary expansion and space opening for a single tooth implant. *American Journal of Orthodontics and Dentofacial Orthopedics*. 1 févr 2000;117(2):148-55.
32. Kinzer GA, Kokich Jr VO. Managing Congenitally Missing Lateral Incisors. Part II: Tooth-Supported Restorations. *Journal of Esthetic & Restorative Dentistry*. mars 2005;17(2):76-84.
33. Kinzer GA, Kokich Jr. VO. Managing Congenitally Missing Lateral Incisors, Part III: Single-Tooth Implants. *Journal of Esthetic & Restorative Dentistry*. juill 2005;17(4):202-10.
34. Kiliaridis S, Sidira M, Kirmanidou Y, Michalakis K. Treatment options for congenitally missing lateral incisors. *European Journal of Oral Implantology*. 2016;9(Suppl1):5-24.
35. Thilander B, Ödman J, Jemt T. Single implants in the upper incisor region and their relationship to the adjacent teeth. An 8-year follow-up study. *Clinical Oral Implants Research*. oct 1999;10(5):346-55.
36. Zitzmann NU, Özcan M, Scherrer SS, Bühler JM, Weiger R, Krastl G. Resin-bonded restorations: A strategy for managing anterior tooth loss in adolescence. *The Journal of Prosthetic Dentistry*. avr 2015;113(4):270-6.
37. Daftary F, Mahallati R, Bahat O, Sullivan RM. Lifelong Craniofacial Growth and the Implications for Osseointegrated Implants. *International Journal of Oral & Maxillofacial Implants*. janv 2013;28(1):163-9.
38. Bernard JP, Schatz JP, Christou P, Belser U, Kiliaridis S. Long-term vertical changes of the anterior maxillary teeth adjacent to single implants in young and mature adults. *Journal of Clinical Periodontology*. 2004;31(11):1024-8.
39. Huanca Ghislazoni L, Jonasson G, Kiliaridis S. Continuous eruption of maxillary teeth and changes in clinical crown length: A 10-year longitudinal study in adult women. *Clinical Implant Dentistry & Related Research*. déc 2017;19(6):1082-9.
40. Kern M. Single-retainer resin-bonded fixed dental prostheses as an alternative to orthodontic space closure (and to single-tooth implants). *Quintessence International*. 11 déc 2018;49(10):789-98.
41. Vig RG, Brundo GC. The kinetics of anterior tooth display. *The Journal of Prosthetic Dentistry*. 1 mai 1978;39(5):502-4.
42. Hwang D, Wang H-L. Medical Contraindications to Implant Therapy: Part I: Absolute Contraindications. *Implant Dentistry*. déc 2006;15(4):353.
43. Laurent F. Risques Médicaux : Guide de prise en charge par le chirurgien-dentiste. oct 2013;
44. ANSM. Recommandations des prescriptions des antibiotiques en pratique bucco-dentaire. sept 2011;
45. Marx RE, Johnson RP. Studies in the radiobiology of osteoradionecrosis and their clinical significance. *Oral Surgery, Oral Medicine, Oral Pathology*. 1 oct 1987;64(4):379-90.

46. ANSM. Recommandations sur la prise en charge bucco-dentaire des patients traités par bisphosphonates. déc 2007;
47. Hwang D, Wang H-L. Medical Contraindications to Implant Therapy: Part II: Relative Contraindications. *Implant Dentistry*. mars 2007;16(1):13.
48. Javed F, Romanos GE. Impact of Diabetes Mellitus and Glycemic Control on the Osseointegration of Dental Implants: A Systematic Literature Review. *Journal of Periodontology*. 2009;80(11):1719-30.
49. Société Francophone de Médecine Buccale et de Chirurgie Buccale. Prise en charge des patients sous agents antiplaquettaires en odontostomatologie: Recommandations. 2005;
50. Baig MR, Rajan M. Effects of smoking on the outcome of implant treatment: a literature review. *Indian Journal of Dental Research*. oct 2007;18(4):190-5.
51. Chen H, Liu N, Xu X, Qu X, Lu E. Smoking, Radiotherapy, Diabetes and Osteoporosis as Risk Factors for Dental Implant Failure: A Meta-Analysis. *PLOS ONE*. 5 août 2013;8(8):e71955.
52. Ferreira SD, Silva GLM, Cortelli JR, Costa JE, Costa FO. Prevalence and risk variables for peri-implant disease in Brazilian subjects. *J Clin Periodontol*. déc 2006;33(12):929-35.
53. Kavadia S, Papadiochou S, Papadiochos I, Zafiriadis L. Agenesis of maxillary lateral incisors: A global overview of the clinical problem. *ORTHODONTICS: The Art & Practice of Dentofacial Enhancement*. déc 2011;12(4):296-317.
54. Forgie AH, Thind BS, Larmour CJ, Mossey PA, Stirrups DR. Management of hypodontia: Restorative considerations. Part III. *Quintessence International*. juin 2005;36(6):437-45.
55. Richelme L. Temporisation des projets implantaires ou prothétiques : la solution T.O.B.B.I. *L'Orthodontiste*. juin 2016;3:43-4.
56. Haute Autorité de Santé. Évaluation des prothèses plurales en extension (bridges cantilever) et des prothèses plurales collées (bridges collés). Haute Autorité de Santé. sept 2015;
57. Pjetursson BE, Sailer I, Makarov NA, Zwahlen M, Thoma DS. All-ceramic or metal-ceramic tooth-supported fixed dental prostheses (FDPs)? A systematic review of the survival and complication rates. Part II: Multiple-unit FDPs. *Dental Materials*. 1 juin 2015;31(6):624-39.
58. Kern M. Clinical long-term survival of two-retainer and single-retainer all-ceramic resin-bonded fixed partial dentures. *Quintessence International*. févr 2005;36(2):141-7.
59. Shaw MJ, Tay WM. Clinical performance of resin-bonded cast metal bridges (Rochette bridges). A preliminary report. *Br Dent J*. 1 juin 1982;152(11):378-80.
60. Van Dalen A, Feilzer AJ, Kleverlaan CJ. A Literature Review of Two-Unit Cantilevered FPDs. *International Journal of Prosthodontics*. 5 juin 2004;17(3):281-4.
61. Pjetursson BE, Tan WC, Tan K, Brägger U, Zwahlen M, Lang NP. A systematic review of the survival and complication rates of resin-bonded bridges after an observation period of at least 5 years. *Clin Oral Implants Res*. févr 2008;19(2):131-41.

62. Younes F, Raes F, Van den Berghe L, De Bruyn H. A retrospective cohort study of metal-cast resin-bonded fixed dental prostheses after at least 16 years. *European Journal of Oral Implantology*. mars 2013;6(1):61-70.
63. Rochette AL. Attachment of a splint to enamel of lower anterior teeth. *J Prosthet Dent*. oct 1973;30(4 Pt 1):418-23.
64. Livaditis GJ, Thompson VP. Etched castings: An improved retentive mechanism for resin-bonded retainers. *The Journal of Prosthetic Dentistry*. 1 janv 1982;47(1):52-8.
65. Thompson VP, Castillo ED, Livaditis GJ. Resin-bonded retainers. Part I: Resin bond to electrolytically etched nonprecious alloys. *The Journal of Prosthetic Dentistry*. déc 1983;50(6):771-9.
66. Dunn B, Reisbick MH. Adherence of Ceramic Coatings on Chromium-Cobalt Structures. *Journal of Dental Research*. mai 1976;55(3):328-32.
67. Creugers NHJ, Käyser AF, Van't Hof MA. A Seven-and-a-half-year Survival Study of Resin-bonded Bridges. *Journal of Dental Research*. nov 1992;71(11):1822-5.
68. Taleghani M, Leinfelder KF, Taleghani AM. An alternative to cast etched retainers. *The Journal of Prosthetic Dentistry*. oct 1987;58(4):424-8.
69. Moon PC. Bond strengths of the lost salt procedure: A new retention method for resin-bonded fixed prostheses. *The Journal of Prosthetic Dentistry*. avr 1987;57(4):435-9.
70. El-Sherif MH, El-Messery A, Halhoul MN. The effects of alloy surface treatments and resins on the retention of resin-bonded retainers. *The Journal of Prosthetic Dentistry*. juin 1991;65(6):782-6.
71. Tanaka T, Fujiyama E, Shimizu H, Takaki A, Atsuta M. Surface treatment of nonprecious alloys for adhesion-fixed partial dentures. *The Journal of Prosthetic Dentistry*. 1 avr 1986;55(4):456-62.
72. Attal J, Tirlet G. Le cantilever : une nouvelle géométrie pour les bridges collés. *revue de synthèse*. 26:10.
73. Haute Autorité de Santé. Rapport d'évaluation des prothèses plurales en extension (bridges cantilever) et des prothèses plurales collées (bridges collés). avr 2016;
74. Williams S, Albadri S, Jarad F. The use of zirconium, single-retainer, resin-bonded bridges in adolescents. *Dent Update*. déc 2011;38(10):706-10.
75. Etienne O, Anckenmann L. Restaurations esthétiques en céramique collée. *JPIO*. 2016;
76. Ferrari JL, Sadoun M. Classification des céramiques dentaires. *Cah Prothèse*. 1995;(89):17-26.
77. Dejou J. Les céramiques. *Société Francophone des Biomatériaux Dentaires*. 2010 2009;
78. Pecho OE, Ghinea R, Ionescu AM, Cardona J de la C, Paravina RD, Pérez M del M. Color and translucency of zirconia ceramics, human dentine and bovine dentine. *J Dent*. déc 2012;40 Suppl 2:e34-40.

79. Ritter RG. Use of high translucency zirconia in the aesthetic zone. *Dent Today*. sept 2013;32(9):116, 118-9.
80. Margossian P, Laborde G. Restaurations céramocéramiques. *Encyclopédie Médico-Chirurgicale Odontologie*. 2007;
81. Poujade J-M, Zerbib C, Serre D. Céramiques dentaires. *EMC - Dentisterie*. 1 mai 2004;1(2):101-17.
82. Etienne O, Hajto J. Les matériaux céramique en « prothèse sans métal ». *Les cahiers de prothèse*. 2011;(155):5-13.
83. Kukiattrakoon B, Thammasitboon K. The effect of different etching times of acidulated phosphate fluoride gel on the shear bond strength of high-leucite ceramics bonded to composite resin. *The Journal of Prosthetic Dentistry*. 1 juill 2007;98(1):17-23.
84. Keshvad A, Hooshmand T, Asefzadeh F, Khalilinejad F, Alihemmati M, Van Noort R. Marginal Gap, Internal Fit, and Fracture Load of Leucite-Reinforced Ceramic Inlays Fabricated by CEREC inLab and Hot-Pressed Techniques. *Journal of Prosthodontics*. oct 2011;20(7):535-40.
85. Zandparsa R, El Huni RM, Hirayama H, Johnson MI. Effect of different dental ceramic systems on the wear of human enamel: An in vitro study. *The Journal of Prosthetic Dentistry*. févr 2016;115(2):230-7.
86. Chen Y-M, Smales RJ, Yip KH-K, Sung W-J. Translucency and biaxial flexural strength of four ceramic core materials. *Dental Materials*. 1 nov 2008;24(11):1506-11.
87. Meng Z, Yao XS, Yao H, Liang Y, Liu T, Li Y, et al. Measurement of the refractive index of human teeth by optical coherence tomography. *J Biomed Opt*. juin 2009;14(3):034010.
88. Degrange M, Pourreyron L. Les systèmes adhésifs amélo-dentaires. *Société Francophone des Biomatériaux Dentaires*. 2010 2009;29.
89. Pisani-Proenca J, Erhardt MCG, Valandro LF, Gutierrez-Aceves G, Bolanos-Carmona MV, Del Castillo-Salmeron R, et al. Influence of ceramic surface conditioning and resin cements on microtensile bond strength to a glass ceramic. *The Journal of Prosthetic Dentistry*. 1 déc 2006;96(6):412-7.
90. Ries S, Wolz J, Richter E-J. Effect of Design of All-Ceramic Resin-Bonded Fixed Partial Dentures on Clinical Survival Rate. *International Journal of Periodontics & Restorative Dentistry*. avr 2006;26(2):142-9.
91. Kern M, Sasse M. Ten-year Survival of Anterior All-ceramic Resin-bonded Fixed Dental Prostheses. *Journal of Adhesive Dentistry*. sept 2011;13(5):407-10.
92. Sailer I, Bonani T, Brodbeck U, Hans Franz Hämmerle C. Retrospective Clinical Study of Single-Retainer Cantilever Anterior and Posterior Glass-Ceramic Resin-Bonded Fixed Dental Prostheses at a Mean Follow-up of 6 Years. *International Journal of Prosthodontics*. sept 2013;26(5):443-50.
93. Qiang Sun, Lei Chen, Lili Tian, Baohua Xu. Single-Tooth Replacement in the Anterior Arch by Means of a Cantilevered IPS e.max Press Veneer-Retained Fixed Partial Denture: Case Series of 35 Patients. *International Journal of Prosthodontics*. mars 2013;26(2):181-7.

94. Tirlet G, Attal J. Les bridges collés cantilever en vitrocéramique renforcée au disilicate de lithium. *Réalités Cliniques*. 2015;26:35-46.
95. Edelhoff D, Spiekermann H, Yildirim M. A review of esthetic pontic design options. *Quintessence International*. 11 déc 2002;33(10):736-46.
96. Fradeani M. Evaluation of Dentolabial Parameters As Part of a Comprehensive Esthetic Analysis. *European Journal of Esthetic Dentistry*. mars 2006;1(1):62-9.
97. Brabant A. Réaliser de bridges collés fiables en optimisant l'économie tissulaire et l'esthétique. *Réalités Cliniques*. 2011;21:311-20.
98. Held, Chaput. Représentation des différents axes préférentiels de mobilité. *Les parodontolyses*. 1959;Paris Julien prélat edit.
99. Samama Y. Fixed Bonded Prosthodontics: A 10-Year Follow-up Report. Part I: Analytical Overview. *International Journal of Periodontics & Restorative Dentistry*. oct 1995;15(5):424-35.
100. Durey KA, Nixon PJ, Robinson S, Chan MFW-Y. Resin bonded bridges: techniques for success. *British Dental Journal*. 13 août 2011;211(3):113-8.
101. Uraba A, Nemoto R, Nozaki K, Inagaki T, Omori S, Miura H. Biomechanical behavior of adhesive cement layer and periodontal tissues on the restored teeth with zirconia RBFDPs using three-kinds of framework design: 3D FEA study. *Journal of Prosthodontic Research*. 1 avr 2018;62(2):227-33.
102. Wolfart S, Eschbach S, Scherrer S, Kern M. Clinical outcome of three-unit lithium-disilicate glass-ceramic fixed dental prostheses: Up to 8 years results. *Dental Materials*. 1 sept 2009;25(9):e63-71.
103. Keulemans F, Shinya A, Lassila LVJ, Vallittu PK, Kleverlaan CJ, Feilzer AJ, et al. Three-Dimensional Finite Element Analysis of Anterior Two-Unit Cantilever Resin-Bonded Fixed Dental Prostheses. *The Scientific World Journal*. 2015;
104. Soualhi H. Bridge collé en zircone : à propos d'un cas. *Actual Odonto-Stomatol*. 1 juin 2017;(283):5.
105. Walter B. Traitements des agénésies dentaires par bridges tout céramiques. *Les Cahiers de prothèse*. 2003;(121):7-19.
106. Blatz MB, Sadan A, Kern M. Resin-ceramic bonding: A review of the literature. *The Journal of Prosthetic Dentistry*. 1 mars 2003;89(3):268-74.
107. Tian T, Tsoi JK-H, Matinlinna JP, Burrow MF. Aspects of bonding between resin luting cements and glass ceramic materials. *Dental Materials*. 1 juill 2014;30(7):e147-62.
108. Bottino MC, Ozcan M, Coelho PG, Valandro LF, Bressiani JC, Bressiani AHA. Micro-morphological changes prior to adhesive bonding: high-alumina and glassy-matrix ceramics. *Braz Oral Res*. juin 2008;22(2):158-63.
109. Saraçoğlu A, Cura C, Çöttert HS. Effect of various surface treatment methods on the bond strength of the heat-pressed ceramic samples. *Journal of Oral Rehabilitation*. août 2004;31(8):790-7.

110. Bona AD, Anusavice KJ. Microstructure, Composition, and Etching Topography of Dental Ceramics. *International Journal of Prosthodontics*. 3 avr 2002;15(2):159-67.
111. Naves LZ, Soares CJ, Moraes RR, Gonçalves LS, Sinhoreti M a. C, Correr-Sobrinho L. Surface/Interface Morphology and Bond Strength to Glass Ceramic Etched for Different Periods. *Operative Dentistry*. 1 juill 2010;35(4):420-7.
112. Pisani-Proenca J, Erhardt MCG, Valandro LF, Gutierrez-Aceves G, Bolanos-Carmona MV, Del Castillo-Salmeron R, et al. Influence of ceramic surface conditioning and resin cements on microtensile bond strength to a glass ceramic. *The Journal of Prosthetic Dentistry*. 1 déc 2006;96(6):412-7.
113. Hooshmand T, Rostami G, Behroozibakhsh M, Fatemi M, Keshvad A, van Noort R. Interfacial fracture toughness of different resin cements bonded to a lithium disilicate glass ceramic. *Journal of Dentistry*. 1 févr 2012;40(2):139-45.
114. Corazza PH, Cavalcanti SCM, Cavalcanti Queiroz JR, Bottino MA, Valandro LF. Effect of Post-silanization Heat Treatments of Silanized Feldspathic Ceramic on Adhesion to Resin Cement. *Journal of Adhesive Dentistry*. sept 2013;15(5):473-9.
115. Barwacz CA, Hernandez M, Husemann RH. Minimally Invasive Preparation and Design of a Cantilevered, All-Ceramic, Resin-Bonded, Fixed Partial Denture in the Esthetic Zone: A Case Report and Descriptive Review. *Journal of Esthetic & Restorative Dentistry*. sept 2014;26(5):314-23.
116. Botelho MG, Ma X, Kiet Cheung GJ, Sun Law RK, Cheung Tai MT, Hang Lam WY. Long-term clinical evaluation of 211 two-unit cantilevered resin-bonded fixed partial dentures. *Journal of Dentistry*. juill 2014;42(7):778-84.
117. Sasse M, Kern M. All-ceramic resin-bonded fixed dental prostheses: Treatment planning, clinical procedures, and outcome. *Quintessence International*. avr 2014;45(4):291-7.

Tableaux :

Tableau 1 : Polder BJ, Van't Hof MA, Van der Linder FPGM, Kuijpers-Jagtman AM. A meta-analysis of the prevalence of dental agenesis of permanent teeth. Community Dentistry & Oral Epidemiology. juin 2004

Tableau 2 : Attal J, Tirlet G. Le cantilever : une nouvelle géométrie pour les bridges collés. revue de synthèse. 2015.

Tableau 3 : Etienne O, Anckenmann L. Restaurations esthétiques en céramique collée. JPIO. 2016, et Etienne O, Hajto J. Les matériaux céramiques en « prothèse sans métal ». Les cahiers de prothèse. 2011

Tableau 4 : Etienne O, Anckenmann L. Restaurations esthétiques en céramique collée. JPIO. 2016

Tableau 5 : Soualhi H. Bridge collé en zircone : à propos d'un cas. Actual Odonto-Stomatol. 1 juin 2017

Tableau 6 : Etienne O, Anckenmann L. Restaurations esthétiques en céramique collée. JPIO. 2016

Tableau 7 : Attal J, Tirlet G. Le cantilever : une nouvelle géométrie pour les bridges collés. revue de synthèse. 2015

Tableau 8 : Choix de la thérapeutique en fonction de ses avantages et inconvénients



SERMENT MEDICAL

En présence des Maîtres de cette Faculté, de mes chers condisciples, devant l'effigie d'HIPPOCRATE.

Je promets et je jure, d'être fidèle aux lois de l'honneur et de la probité dans l'exercice de la Médecine Dentaire.

Je donnerai mes soins à l'indigent et n'exigerai jamais un salaire au-dessus de mon travail, je ne participerai à aucun partage clandestin d'honoraires.

Je ne me laisserai pas influencer par la soif du gain ou la recherche de la gloire.

Admis dans l'intérieur des maisons, mes yeux ne verront pas ce qui s'y passe, ma langue taira les secrets qui me seront confiés et mon état ne servira pas à corrompre les mœurs ni à favoriser le crime.

Je ne permettrai pas que des considérations de religion, de nation, de race, de parti ou de classe sociale viennent s'interposer entre mon devoir et mon patient.

Même sous la menace, je n'admettrai pas de faire usage de mes connaissances médicales contre les lois de l'humanité.

J'informerai mes patients des décisions envisagées, de leurs raisons et de leurs conséquences. Je ne tromperai jamais leur confiance et n'exploiterai pas le pouvoir hérité des connaissances pour forcer les consciences.

Je préserverai l'indépendance nécessaire à l'accomplissement de ma mission. Je n'entreprendrai rien qui dépasse mes compétences. Je les entretiendrai et les perfectionnerai pour assurer au mieux les services qui me seront demandés.

Respectueux et reconnaissant envers mes Maîtres, je rendrai à leurs enfants l'instruction que j'ai reçue de leur père.

Que les hommes m'accordent leur estime si je suis fidèle à mes promesses.

Que je sois déshonoré et méprisé de mes confrères si j'y manque.

PETIT Jessica – Apport du bridge cantilever vitrocéramique dans la prise en charge de(s) l'agénésie(s) de(s) l'incisive(s) latérale(s) maxillaire(s)

Th. : Chir. dent. : Marseille : Aix –Marseille Université : 2020

Rubrique de classement : Odontologie Conservatrice

Résumé :

L'agénésie de l'incisive latérale maxillaire est fréquemment rencontrée dans la population, elle pose le difficile challenge de l'intégration esthétique et biologique au niveau prothétique. Si l'implantologie reste une solution de choix dans le traitement de l'agénésie de l'incisive latérale, elle présente de nombreuses contre-indications médicales et chirurgicales. De plus, la balance bénéfique/risque/coût semble s'orienter vers une nouvelle alternative, le bridge collé cantilever en vitrocéramique. Des études récentes proposent et valident scientifiquement le recours à cette thérapeutique.

Nous nous intéresserons dans ce travail aux solutions thérapeutiques possibles, à l'histoire du bridge collé, aux différents types de céramiques particulièrement à l'utilisation de la vitrocéramique enrichie au disilicate de lithium, et aux spécificités du bridge collé cantilever : ses avantages, la préparation de la dent pilier et le protocole de collage. Nous illustrerons notre propos par des cas cliniques.

Mots clés : Agénésie des incisives latérales maxillaires – Bridge collé cantilever – Vitrocéramique - Disilicate de lithium

PETIT Jessica – Glass-ceramic cantilever resin-bonded bridge for maxillary lateral incisor agenesis treatment

Abstract:

Maxillary lateral incisor agenesis is common in the population and presents the hard challenge of aesthetic and biological integration in terms of prosthetic. While implantology remains a solution of choice in lateral incisor agenesis treatment, it has many medical and surgical contraindications. Furthermore, the balance between benefit, risk and cost seems to shift towards a new alternative, glass-ceramic cantilever resin-bonded bridge. Recent clinical studies suggest and scientifically validate the use of this treatment.

In this work, we will be seeing therapeutic alternatives, resin-bonded bridge history, the various types of ceramics, especially the use of lithium disilicate-enriched glass-ceramics and cantilever resin-bonded bridge's characteristics: benefits, preparing the abutment tooth and bonding protocol. We will illustrate our work with clinical cases.

MeSH: Maxillary Lateral Incisor Agenesis - Cantilever resin-bonded bridge – Glass-ceramic – Lithium disilicate

Adresse de l'auteur :
24 Rue Sainte-Famille
13008 MARSEILLE