

La reconstruction endoscopique du ligament anatomique est une option fiable pour traiter l'instabilité chronique de la cheville latérale

Jordan Ovigie

► **To cite this version:**

Jordan Ovigie. La reconstruction endoscopique du ligament anatomique est une option fiable pour traiter l'instabilité chronique de la cheville latérale. Sciences du Vivant [q-bio]. 2020. dumas-02978449

HAL Id: dumas-02978449

<https://dumas.ccsd.cnrs.fr/dumas-02978449>

Submitted on 26 Oct 2020

HAL is a multi-disciplinary open access archive for the deposit and dissemination of scientific research documents, whether they are published or not. The documents may come from teaching and research institutions in France or abroad, or from public or private research centers.

L'archive ouverte pluridisciplinaire **HAL**, est destinée au dépôt et à la diffusion de documents scientifiques de niveau recherche, publiés ou non, émanant des établissements d'enseignement et de recherche français ou étrangers, des laboratoires publics ou privés.

UNIVERSITE DE LA REUNION

UFR SANTE

Année : 2020

N° : 2020LARE027M

THESE POUR LE DIPLÔME D'ETAT

DE DOCTEUR EN MÉDECINE

**La reconstruction ligamentaire anatomique sous arthroscopie est
une option fiable pour traiter l'instabilité latérale chronique de la
cheville.**

Présentée et soutenue publiquement le 2 juillet 2020 à

17H00 à Bordeaux (visioconférence)

Par Jordan Ovigue

JURY

Président : Monsieur le Professeur Thierry Fabre

Asseseurs :

Madame la Professeure Frédérique Sauvat

Monsieur le Professeur Thomas Bauer

Monsieur le Professeur Dominique Chauveaux

Directeur de Thèse : Docteur Guillaume Cordier

Table des matières

Liste des abréviations	8
Liste des figures	9
Anatomie	10
Introduction	14
Matériel et méthodes	16
Population de l'étude	16
Mesures cliniques	17
Technique opératoire	18
Protocole rééducation	26
Analyse statistique	27
Résultats	28
Discussion	30
Conclusion	33
Bibliographie	34
Annexes	40
Serment d'Hippocrate	43
Abstract	44

Liste des abréviations

LTFA	Ligament Talo-fibulaire antérieur
LCF	Ligament calcanéofibulaire
LTFP	Le ligament talo fibulaire postérieur
LFTAD	Ligament Tibio-fibulaire antéro distal
LODT	Lésion ostéochondrale du dôme talien
IRM	Imagerie par résonance magnétique
TDM	Tomodensitométrie
SFA	Société francophone d'arthroscopie
GRECMIP	Groupe de recherche et d'étude en chirurgie mini-invasive du pied et de la cheville.

Liste des figures

- | | |
|-----------------|--|
| Figure 1 | Position pour l'arthroscopie antérieure |
| Figure 2 | Position pour le prélèvement du transplant |
| Figure 3 | Position de l'arthroscopie latérale |
| Figure 4 | Repérage de la branche superficielle du nerf fibulaire |

Anatomie

La parfaite connaissance de l'anatomie du complexe ligamentaire latéral de cheville est indispensable pour la prise en charge diagnostique et thérapeutique de l'instabilité de cheville.

Ce complexe est composé de 3 ligaments :

- Le ligament talo fibulaire antérieur (LTFA) :

Il s'insère sur la marge antérieure de la malléole à environ 10 mm de la pointe de la fibula. Il existe une variation anatomique sur le nombre de faisceaux selon les anatomistes. Sarraffian (1) décrivait deux faisceaux. Mais depuis la description de Milner (2), il est admis que le LTFA peut être composé de 1 à 3 faisceaux. Ainsi Milner retrouve un faisceau dans 38% des cas, deux faisceaux dans 50% des cas et trois faisceaux dans 12% des cas. La proportion des différentes variations reste débattue, mais la présentation à deux faisceaux est la plus fréquemment retrouvée dans la littérature actuelle (3). Selon Milner la largeur globale du LTFA est indépendante du nombre de faisceau, il retrouve les mensurations suivantes : $13 \pm 3,9$ mm de long et $11 \pm 3,3$ mm de largeur. Il se dirige vers l'avant et le dedans pour s'insérer sur le corps du talus en avant de la surface articulaire de la malléole latérale.

- Le ligament fibulo calcanéen (LFC) :

Il prend son origine sur la face inférieure de la marge antérieure de la pointe de la fibula. Sa zone d'insertion (« Footprint ») est en continuité avec celle du LTFA. Il se dirige oblique en arrière, en dedans et vers le bas. Il se termine sur le tuberculum ligamenti calcaneo fibularis. Milner (2) retrouve les mensurations moyennes suivantes : $19,5 \pm 3,9$ mm de long et $5,5 \pm 1,6$ mm de large.

Des travaux anatomiques récents ont permis de mettre en évidence la présence de fibres arciformes reliant le faisceau inférieur du LTFA et le LCF et formant un complexe ligamentaire latéral fibulotalocalcanéen (LFTCL) (4).

Matsui (5) a décrit des repères osseux précis permettant au chirurgien de localiser précisément les différents footprints du LTFA et LFC. Le FOT (Fibular obscure tubercle) est localisé à la partie antérieure, au-dessus de la pointe inférieure de la fibula. Le FOT est situé 3,7 mm en moyenne distal à l'insertion du LTFA et 4,9 mm proximal à celle du LFC.

- Le ligament talo fibulaire postérieur (LTFP) :

Il trouve son origine au niveau de la fossette malléolaire à la partie médiale de la malléole latérale. Il se dirige horizontalement en arrière pour s'insérer sur le talus postérieur et émet des fibres pour l'os trigone et le ligament inter malléolaire postérieur. Il mesure 30 mm de long sur 5 mm de large selon Sarrafian (1)

INTRODUCTION

Les entorses de la cheville restent l'une des blessures les plus courantes en traumatologie. En France, on compte environ 6 000 entorses de la cheville par jour. Les entorses latérales représentent 85% de l'ensemble des entorses de la cheville. Le ligament talo-fibulaire antérieur (LTFA) et le ligament calcanéofibulaire (LCF) sont les 2 ligaments les plus souvent lésés dans les entorses latérales de la cheville (6). Malgré l'efficacité du traitement non opératoire et la gestion de la rééducation après ce traumatisme, 10 à 30% des patients développent une instabilité chronique de la cheville (7,8). Le traitement chirurgical peut alors être indiqué pour éviter les plaintes persistantes d'instabilité, le développement de lésions associées telles que les lésions ostéochondrales du dôme talien (LODT) ou l'évolution arthrosique de l'articulation (9–11).

Les techniques de stabilisation latérale de la cheville ont évolué au cours de la dernière décennie. Les modalités de traitement chirurgical sont divisées en ténodèse non anatomique (procédures de réacheminement des tendons sans suture des ligaments natifs), en réparation anatomique directe (suture des ligaments natifs) et en reconstruction anatomique du ou des ligaments (avec autogreffe). Les techniques non anatomiques ne sont plus recommandées en raison de possible limitation de la mobilité articulaire, mais également du développement à long terme d'une arthrose dégénérative (12–14).

La réparation directe anatomique (procédure Broström) avec ou sans augmentation avec le rétinaculum de l'extenseur (modification proposée par Gould) reste le traitement chirurgical de première intention de l'instabilité chronique latérale de la cheville (15–17). Elle donne de bons résultats et un faible taux de complications (16,17). La plupart des patients reprennent leurs activités sportives au même niveau. Depuis la popularisation de l'arthroscopie dans les années 90 par Ferkel (18), on voit maintenant l'évolution arthroscopique de la technique de Broström-Gould (7,15). Cette évolution n'est pas seulement technique, mais permet de traiter dans le même temps

les lésions intra articulaires, de diminuer les complications et de réduire le préjudice esthétique tout en gardant des résultats au moins similaires aux techniques à ciel ouvert à court et moyen terme (19).

Dans certains cas (lésions ligamentaires corporéales, présence d'ossifications intra ligamentaire) la réparation est impossible. Pour certains auteurs, son indication peut aussi être discutée chez les patients présentant des lésions anciennes (mauvaise qualité tissulaire du reliquat ligamentaire), des avulsions de l'insertion talienne du LTFA, ainsi que chez les patients présentant une hyperlaxité constitutionnelle ou une obésité (20). Parfois, le chirurgien doit changer d'indication en peropératoire si l'évaluation révèle une qualité insuffisante du ligament, et privilégier une reconstruction. On doit les premières reconstructions anatomiques moderne du LTFA et du LCF avec autogreffe à ciel ouvert aux équipes de Coughlin en 2004 et de Takao en 2005 (21,22). La meilleure connaissance de l'anatomie mais également les avancées techniques ont permis de faire évoluer cette procédure vers une technique arthroscopique décrite pour la première fois par Guillo en 2014 (23).

Le but de cette étude est d'évaluer les résultats cliniques dans un groupe de patients avec un suivi d'au moins 2 ans après une reconstruction par autogreffe sous arthroscopie du complexe ligamentaire latéral de la cheville (LTFA + LCF). L'hypothèse de cette étude était que cette technique offrait un bon résultat fonctionnel avec un faible taux de complications. A notre connaissance, il s'agit de la première étude décrivant les résultats d'une reconstruction endoscopique du ligament latéral avec un suivi à plus de 2 ans.

MATERIEL ET METHODE

Il s'agissait d'étude rétrospective, monocentrique et mono-opérateur menée à la clinique du Sport de Bordeaux- Mérignac.

Population de l'étude

Tous les patients consécutifs ayant subi une reconstruction endoscopique du ligament collatéral latéral de la cheville entre 2013 et 2016 ont été examinés pour déterminer leur éligibilité. 53 patients (54 chevilles) parmi les 71 patients sélectionnés ont été inclus. Toutes les interventions ont été réalisées par un seul chirurgien senior (Dr Guillaume Cordier). Le tableau 1 résume les données démographiques de tous les patients inclus. Les critères d'inclusion et d'exclusion suivants ont été appliqués :

Critères d'inclusion :

- Traumatisme initial en inversion de la cheville
- Echec d'un traitement conservateur par kinésithérapie d'une durée minimum de 6 mois
- Patient présentant une instabilité mécanique et une douleur de la cheville pendant les activités.
- Examen clinique : test du tiroir antérieur et/ou test en varus positifs
- Reconstruction primaire du LTFA-LCF
- Suivi minimum de 24 mois

Critères d'exclusion :

- Patients présentant des lésions associées prises en charge au cours de la reconstruction
- Patients ayant bénéficié d'un traitement concomitant dans le même temps opératoire : allongement du muscle gastrocnémien médial dans le cadre d'une

chaîne postérieure courte ou ostéotomie au calcaneus dans le cadre d'un varus de l'arrière-pied.

Avant la chirurgie, le bilan systématique comprenait des radiographies standards antéro-postérieures avec mesure de l'axe de l'arrière-pied, un cliché type AMI view et une vue latérale de cheville en charge (24). L'incidence AMI view est une inclinaison craniocaudale du rayon à 45° permettant de mettre en évidence des ostéophytes (non visible sur un cliché de profil) au niveau antéromédial pouvant être en rapport avec un conflit antéromédial de cheville. L'échographie a confirmé une lésion complète du LTFA et une lésion complète ou partielle du LCF chez tous les patients.

Au cours de la période d'inclusion, 19 patients ont subi des gestes additionnels : allongement du gastrocnémiens, ostéotomie du calcaneus pour varus pied arrière, traitement des lésions intra-articulaires associées (ostéophytes ou lésion du cartilage). Tous ces patients ont été exclus de l'étude.

Sexe, n	
Homme	34
Femme	16
Age, ans	38.0 (21-58)
IMC, kg/m ²	24.1 +/- 2.9
Cause du traumatisme, n (%)	
Sportif	39 (78)
Accident domestique	6 (12)
Autres	5 (10)
Délai avant la chirurgie, m	28.1 (6-134)

^a Moyenne reportée avec la valeur minimale et maximale. IMC, index de mass corporel

Mesures cliniques

Les patients ont été examinés au moins deux ans après l'intervention par un examinateur indépendant formé (Jordan Ovigue). L'examen a porté sur les mesures de l'amplitude articulaire post-opératoire passive genou fléchi, le test du tiroir antérieur de la cheville et en varus forcé, le score visuel analogique (EVA), le score AOFAS (American Orthopedic Foot and Ankle Society) (25) et le score de Karlsson / Peterson (26). Les données démographiques des patients ont été enregistrées, notamment l'âge, le sexe, l'IMC, l'activité sportive, la présence et la nature des blessures associées. Nous avons également demandé aux patients le délai de reprise sportive et professionnelle.

L'approbation du comité d'éthique de l'établissement Clinique du Sport de Bordeaux-Mérignac a été obtenue pour cette étude ainsi que le consentement éclairé de tous les patients (N° 09.2017.13).

Technique Chirurgicale

La chirurgie est pratiquée sous anesthésie générale associée à une anesthésie loco-régionale à visée antalgique réalisée sous contrôle échographique en préopératoire. Une antibioprophylaxie était mise en place trente minutes avant le début de la procédure. Le patient est en position latérale. Un garrot est placé à la racine de la cuisse. Le but de l'installation est de pouvoir mettre le membre inférieur en position d'arthroscopie antérieure, puis de prise de greffe et enfin d'endoscopie latérale en mobilisant le membre inférieur (Figure 1, 2 et 3). La branche visible sous-cutanée du nerf fibulaire superficiel est repérée avec un marquage cutané par mise en inversion de la cheville. (Figure 4) (27).

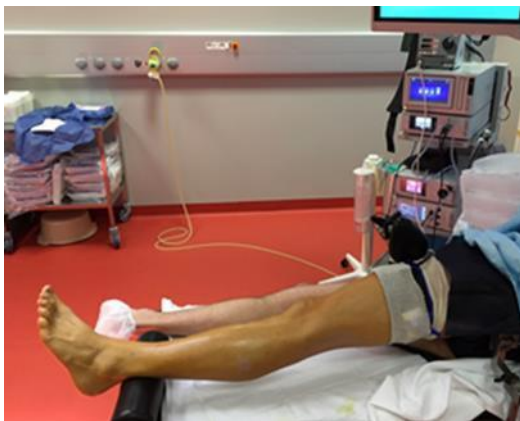

Figure 1 : Position pour l'arthroscopie antérieure (Photo Guillaume Cordier)

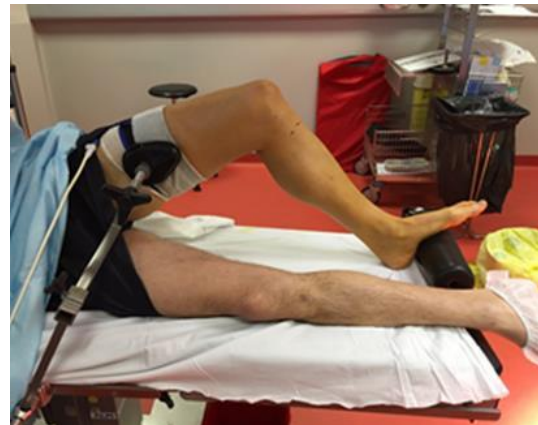


Figure 2 : Position pour le prélèvement du transplant (Photo Guillaume Cordier)

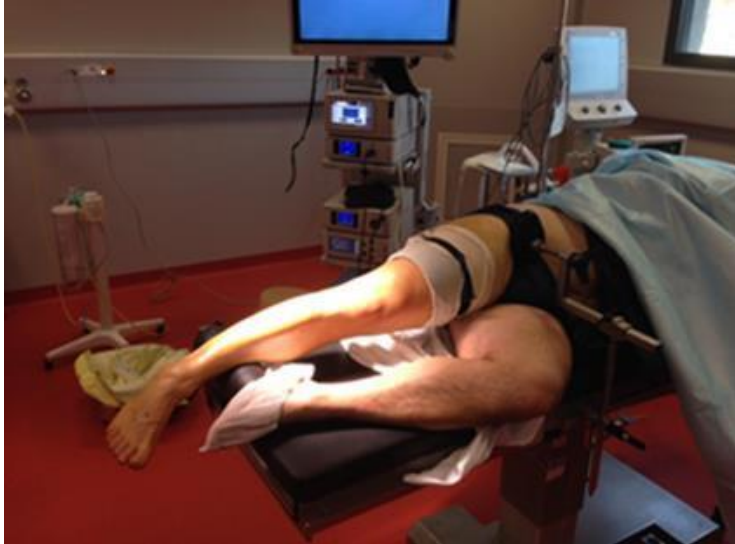

Figure 3 : position arthroscopie latérale (Photo Guillaume Cordier)

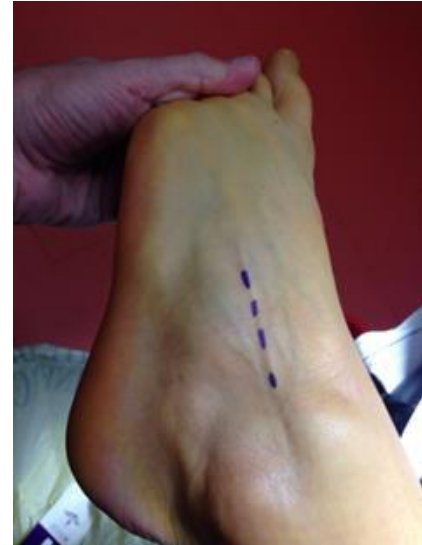

Figure 4 : repérage de la branche principale du nerf fibulaire superficiel (photo Guillaume Cordier)

Des instruments arthroscopiques de bases sont nécessaires : colonne d'arthroscopie, arthroscopie de 4,0 mm à 30 °, shaver motorisé de 3,5 à 4,5 mm, instruments arthroscopiques standard. L'instrumentation spécifique est composée d'un strippeur pour prélever le greffon, de mèches canulées de 4 et 6 mm de diamètre, d'un endo bouton réglable et de 2 vis d'interférence. Aucun système de pompe arthroscopique ou de traction n'a été utilisé.

La technique arthroscopique a été réalisée en quatre étapes.

1^{er} temps : Arthroscopie antérieure

Comme pour toute arthroscopie antérieure, une attention toute particulière est prise lors de la réalisation des voies d'abord afin de ne pas léser de rameaux nerveux. Avec une lame de bistouri de 15, la peau est incisée, puis la dissection du tissu sous-cutané est réalisée à l'aide d'une pince type Halstead courbe.

Une première voie antéro-médiale est réalisée classiquement en regard de l'articulation, médialement par rapport au tendon du tibia antérieur. Cette voie sert de voie optique. Une seconde voie antéro latérale est réalisée à 1,5 cm en avant et à 1,5 cm en avant de la pointe de la malléole latérale.

Le ligament tibio-fibulaire antérodistal (LFTAD) est le premier repère. Le bord inférieur de ce ligament est suivi jusqu'à son insertion sur la malléole latérale. Cette insertion est située juste au-dessus de l'insertion proximale du LTFA qui est identifiée . Le LTFA résiduel est ensuite repéré dans la gouttière latérale et réséqué.

On repère l'insertion proximale du LCF en continuité de celle du LTFA de part et d'autre du « tubercule obscur » de Matsui (5). Cette insertion commune sera utilisée comme point d'entrée du tunnel fibulaire.

L'objectif de ce premier temps est de réaliser un débridement antéro latéral. Un examen du résidu du LTFA était réalisé afin de confirmer l'indication à l'aide de la classification visuelle de du LTFA sous arthroscopie décrit lors du Symposium de la SFA à Marseille en 2017. Nous ne réalisons des reconstructions que dans les cas de stades 3 et 4. (29)

STADE 0 = LIGAMENT NORMAL EN TENSION ET EN ASPECT

STADE 1 = LIGAMENT DISTENDU MAIS CONTINU

STADE 2 = DESINSERTION FIBULAIRE OU TALIENNE MAIS CALIBRE NORMAL

STADE 3 = LIGAMENT FIN OU DEGENERESCENCE MUCOIDE

STADE 4 = MALLEOLE CHAUVE

Classification arthroscopique des lésions chroniques du LTFA (Symposium de la SFA
Marseille 2017) (29)

2 ème temps : prélèvement et préparation de la greffe

Le genou est fléchi à 90 °. On réalise une incision antéro médiale de 2 cm en regard de l'insertion des ischio-jambiers après un repérage palpatoire. L'incision du Sartorius permet d'aborder le tendon du Gracilis est prélevé avec un strippeur de tendon.

La greffe est préparée de manière spécifique. L'extrémité calcanéenne est repliée et suturée autour d'un fil guide. La greffe est coupée pour avoir une longueur totale de 10 à 11 cm selon la morphologie du patient. L'extrémité talienne est fixée sur une vis de ténodèse .

3ème temps : Forage des tunnels par endoscopie latérale.

Une troisième voie arthroscopique a été réalisée à l'intersection de l'axe du tunnel fibulaire et du bord supérieur des tendons fibulaires (15).

La jambe est tournée en rotation interne pour exposer le compartiment latéral de la cheville. En utilisant la voie 2 comme voie arthroscopique et la voie 3 comme voie instrumentale, la dissection est poursuivie pour repérer l'insertion calcanéenne du CFL . Une broche est insérée selon les recommandations de Michels et permet de forer un tunnel calcanéen de 6 mm de diamètre (30). Nous réalisons un tunnel borgne pour éviter d'engendrer des débris osseux sur le bord médial du calcanéum.

Ensuite un tunnel fibulaire borgne est réalisé (diamètre de 4 mm). Il est foré avec l'aide d'une broche guide puis d'une mèche de 4mm. Une incision rétro malléolaire est faite pour éviter les lésions des tendons fibulaires. Les 10 à 15 premiers millimètres sont forés à un diamètre de 6 millimètres pour augmenter le diamètre et permettre à la greffe.

Pour percer le tunnel talien, l'optique a été placée dans la voie n°3 et les instruments dans la voie n°2. L'entrée du tunnel est située sous la région triangulaire dépourvue de cartilage du talus, à mi-chemin entre le bord supéro-latéral du corps du talus et l'articulation sous-talienne. Une broche de guidage a été utilisée pour percer un tunnel dans une direction médiale dorsale jusqu'à une profondeur de 20 mm, comme décrit par Michels (31) (Figure 20 et 21).

4ème temps : Positionnement et fixation de la greffe

La greffe est fixée dans le tunnel talien à l'aide d'une vis de ténodèse, tout en maintenant la greffe sur le côté proximal de la vis.

Ensuite, la greffe est passée dans la boucle d'un endo bouton ajustable. L'endo bouton est introduit dans le tunnel fibulaire à l'aide d'un fil de guidage. Le bouton est positionné sur le côté rétro malléolaire du péroné.

L'extrémité calcanéenne de la greffe est introduite à l'intérieur du tunnel calcanéen.

Sous contrôle arthroscopique, la partie centrale de la greffe est montée dans le tunnel fibulaire pour créer une interface os-tendon en fermant la boucle de l'endo bouton. La greffe est fixée dans le tunnel calcanéen à l'aide d'une vis d'interférence après pré tension avec le fil de guidage.

En maintenant la cheville en position valgus à 90 °, l'endo bouton est serré à nouveau pour optimiser la tension sur les deux brins.

Les fils guides sont coupés ou enlevés et les incisions sont fermées. Un bandage compressif est appliqué.

Protocole de rééducation

Le protocole de rééducation était le même pour tous les patients. Une attelle de cheville était portée jour et nuit pendant 4 semaines puis uniquement le jour pendant les 2 semaines suivantes. L'appui partiel était autorisé après la chirurgie avec l'aide de deux béquilles pour les quinze premiers jours, puis évoluait vers une mise en charge complète par la suite. Une prophylaxie antithrombotique a été utilisée pendant ces 4 semaines.

Un protocole de kinésithérapie spécifique en plusieurs phases était débuté immédiatement :

Protocole de rééducation

Phase 1 : J1 –J15 Limiter conséquences de la chirurgie	Phase 2 : J15–J45 Récupération autonomie vie sédentaire	Phase 3 : J45- J 90 Sevrage de l'attelle	Phase 4 : M3 – M4 Renforcement et proprioception	Phase 5 : M4 – M6 Retour au sport
<ul style="list-style-type: none"> • Attelle Aircast jour et nuit • Appui partiel • Drainage • Entretien musculaire • Glaçage 	<ul style="list-style-type: none"> • Attelle • Sevrage des béquilles • Mobilisation pied • Travail schéma de marche 	<ul style="list-style-type: none"> • Mobilisation • Amplitudes passives • Renforcement • Proprioception 	<ul style="list-style-type: none"> • Amplitudes passives • Renforcement • Proprioception 	<ul style="list-style-type: none"> • Travail spécifique • Travail de saut et réception • Travail avec ballon

À 6 mois, une évaluation par le chirurgien sénior a été réalisée. Cet examen comprenait les amplitudes articulaires, le test du tiroir antérieur et le test en varus du côté opéré et non opéré ainsi qu'un testing de la force musculaire (échelle de 0 à 5). La reprise progressive des activités sportives était autorisée à partir de J45 en fonction de la récupération fonctionnelle.

Analyse statistique

L'analyse statistique a été réalisée à l'aide de l'application en ligne EasyMedStat (<http://www.easymedstat.com> ; Neuilly-sur-Seine ; France). Le test de Wilcoxon Pour les échantillons appariés a été utilisé pour la comparaison de variables continues entre les résultats préopératoires et postopératoires. La signification statistique a été fixée à une valeur p de 0,05. Le calcul de la taille de l'échantillon a été effectué et a retrouvé une taille d'échantillon de huit patients pour une puissance statistique de 0,9. Pour améliorer la puissance de notre étude, il a été décidé d'inclure les 53 sujets dans l'étude.

RESULTATS

Les patients ont été évalués avec un suivi moyen de $31,5 \pm 6,9$ mois. Tous les patients ont signalé la disparition de l'instabilité latérale de cheville décrite en pré opératoire.

Le tableau 2 synthétise les résultats. Le score moyen AOFAS est passé de $76,4 \pm 15$ (médiane 82,5, [18–92]) à $94,7 \pm 11,7$ (médiane 100, [34-100]), ($p= 0,0001$). Le score moyen préopératoire Karlsson – Peterson était de $73,0 \pm 16,0$ (médiane 73, [7–95]) et le score moyen postopératoire Karlsson – Peterson était de $93,7 \pm 10,6$ (médiane 97, [57–100]) ($p = 0,0001$). L'EVA moyen s'est amélioré de $1,9 \pm 2,5$ (0–7) à $0,8 \pm 1,7$ (0–7) en post opératoire ($p < 0,001$).

Au dernier recul, il y avait une perte significative d'amplitude de mouvement comparée aux mesures préopératoires de flexion dorsale passive [perte moyenne de $2,7^\circ$; Intervalle de confiance à 95% (IC) de $1,5^\circ$ à $3,9^\circ$; $p < 0,05$] et en flexion plantaire passive (perte moyenne de $1,4^\circ$; IC 95% $0,5-2,2^\circ$; $p < 0,05$). Aucun patient n'a exprimé une gêne fonctionnelle dans la vie professionnelle ou sportive face à cette perte d'amplitude articulaire.

Trente-cinq patients pratiquaient des activités sportives avant l'apparition des symptômes d'instabilité. En postopératoire, trente et un patients (89%) ont repris l'activité sportive. Vingt-six patients (84%) sont revenus au même niveau sportif que celui qu'ils avaient avant le traumatisme, trois à un niveau inférieur et deux ont changé d'activité sportive. Les patients sont retournés au travail au bout de 3 mois en moyenne [0,5 à 7 mois]. Les patients ont déclaré être satisfaits ou très satisfaits de la procédure dans 46 cas (92%).

Deux complications majeures ont été observées et consistaient en deux cas d'échec de la reconstruction (4%). Ces patients, dont 1 présentait une hyperlaxité constitutionnelle, ont eu une nouvelle entorse de cheville traumatique avec rupture du greffon et ont de nouveau développé une instabilité chronique de la cheville. Cependant, aucun d'entre eux n'a souhaité de nouvelle intervention chirurgicale. Aucune complication neurologique n'a été rapportée. Un patient a présenté une névralgie du nerf fibulaire superficiel qui s'est résolue spontanément au bout de 12 mois. Un patient a subi une ablation de la palette métallique de l'endo bouton au cours

de la période postopératoire à 18 mois de l'intervention. Il n'y avait pas eu de problème cicatriciel ou d'infections liées à la chirurgie.

Tableau 2 Distribution des scores AOFAS et Karlsson-Peterson and pré et post-opératoire

	AOFAS, <i>n</i> (%)		Karlsson-Peterson, <i>n</i> (%)	
	Pre	Post	Pre	Post
Excellent (90-100)	0	43 (86)	0	39 (79)
Bon (80-89)	30 (60)	3 (6)	17 (34)	5 (10)
Moyen (70-79)	10 (20)	3 (6)	15 (30)	3 (6)
Faible (<70)	10 (20)	1 (2)	18 (36)	3 (6)

DISCUSSION

Le point clé de cette étude est d'avoir montré que la reconstruction anatomique endoscopique des ligaments latéraux isolée est une technique sûre et efficace à 2 ans de suivi.

Le caractère anatomique de la reconstruction est primordial. Depuis 2004 et les travaux de Schmidt et al, nous savons que le respect de l'anatomie lors de la reconstruction permet de restaurer au mieux la cinématique de la cheville (32). Cela a été confirmé par une étude très récente de Shoji et al (33). De même la reconstruction dans le même temps du LCF est essentielle puisqu'il joue un rôle très important dans la stabilité de la sous-talienne comme l'a montré Hunth et al (34,35). Devant ces différents éléments et des nombreuses séries montrant une supériorité des techniques anatomiques sur les techniques dites non anatomiques notamment avec la revue systématique de la littérature dans les travaux de Vuurberg et al (36,37), il n'existe pour nous plus d'indication aux interventions historiques ténodésantes comme la technique de Castaing par exemple (38).

La réparation anatomique est considérée comme la référence avec d'excellents résultats (39). Cependant, cette technique ne peut être utilisée que lorsque la qualité tissulaire du ligament restant est suffisante (39,40). De plus, certaines études avec un suivi plus long rapportent 16% et 17% d'instabilité résiduelle après une réparation du ligament (41,42). D'autres contre-indications à la réparation du ligament ont été décrites : (1) échec de la réparation anatomique ; (2) indice de masse corporelle élevé ; (3) laxité ligamentaire congénitale ; (4) travail lourd ou exigences sportives ; et (5) une ossification ligamentaire de taille ≥ 1 cm (30,40,43,44).

La reconstruction permet le remplacement des ligaments latéraux non réparables par un autre tissu, qui peut être un tissu local, une autogreffe ou une allogreffe (44). Takao et al. (45) ont décrit une technique ouverte permettant de réaliser une reconstruction anatomique à l'aide d'une greffe de tendon de gracilis. Ils ont rapporté une amélioration moyenne du score AOFAS de 69,4 à 97,0 après l'opération. Dans une récente revue systématique, Vuurberg a rapporté une augmentation du score AOFAS de $53,2 \pm 10,6$ à $90,2 \pm 10,9$ en postopératoire et une augmentation du score

de Karlsson / Peterson de $38,5 \pm 3,2$ à $90,1 \pm 7,8$ (39). Ces résultats sont similaires à ceux trouvés dans cette étude.

L'approche arthroscopique peut offrir certains avantages en pratique clinique. Les patients atteints d'instabilité chronique de la cheville ont souvent des lésions associées pouvant entraîner une évolution défavorable (46). Dans certains cas, l'IRM est insuffisante pour détecter ces pathologies, tandis que l'arthroscopie reste la méthode de référence (47,48). Pour cette raison, une évaluation arthroscopique a été recommandée (43). La technique arthroscopique permet l'évaluation et le traitement des lésions intra-articulaires en combinaison avec la procédure de reconstruction du ligament (46). Un deuxième avantage est l'évaluation du résidu ligamentaire. Cette approche permet une évaluation plus fiable des ligaments restants, ce qui est utile pour choisir la technique chirurgicale optimale : réparation ou reconstruction par greffe (49–52). Un dernier avantage possible est la réduction des dommages aux tissus mous, ce qui peut permettre un temps de récupération plus court. Bien qu'un protocole de rééducation assez lent ait été mis en place dans cette étude, un programme de rééducation accéléré peut être envisagé. Ces avantages sont déjà démontrés dans d'autres techniques chirurgicales, mais des recherches supplémentaires sont nécessaires dans le domaine de la chirurgie des ligaments de la cheville.

Le développement des techniques arthroscopiques a permis de faire évoluer les connaissances actuelles sur les ligaments de la cheville. Deux points importants sont le fait que le fascicule supérieur du LTFA apparaît en tant que structure intra-articulaire et mais également la découverte de fibres arciformes reliant le fascicule inférieur du LTFA et le LCF (4). Ceci a des implications biomécaniques et chirurgicales importantes : une lésion isolée du fascicule supérieur du LTFA sera traitée par une réparation ou reconstruction isolée arthroscopique, alors qu'une lésion combinée du LTFA et de LCF pourra relever d'un traitement par la technique présentée dans cette étude.

Cette étude présente certaines limites. Les patients présentant des lésions intra-articulaires ont été exclus pour éviter les biais sur l'évaluation de la procédure de reconstruction ligamentaire. Cette approche arthroscopique bénéficie en particulier à des patients présentant des lésions intra-articulaires associées, ces lésions pouvant être traitées simultanément. Une autre limite de cette étude était le fait que l'instabilité n'est pas quantifiable avant et après l'opération. Les radiographies en stress ayant une

Faible sensibilité, elles n'ont pas été retenues dans le bilan d'imagerie (53). Pour cette raison, nous avons combiné différents scores pour évaluer les résultats fonctionnels. Le caractère mono opérateur est également une limite de l'étude. Les recherches futures devraient inclure des essais contrôlés randomisés comparant les résultats de différentes techniques et approches.

Les résultats de cette étude sont utiles dans la pratique clinique quotidienne pour le choix de la procédure chirurgicale chez les patients présentant une instabilité latérale chronique de la cheville. Bien que cette procédure nécessite une maîtrise de l'arthroscopie de cheville, nous avons énoncé ses avantages. De plus, la reconstruction est une option chirurgicale particulièrement intéressante pour les instabilités chroniques sans reliquat ligamentaire. Elle constitue un outil indispensable du chirurgien de la cheville.

CONCLUSION

La reconstruction arthroscopique du LTFA et du LCF dans le cadre de l'instabilité latérale chronique de la cheville est une procédure sûre avec de bons résultats cliniques et un faible taux de complications. Cette technique combine les avantages de la reconstruction anatomique et ceux d'une approche endoscopique.

Il est nécessaire de réaliser un suivi à long terme de cette cohorte afin d'objectiver si ce type de reconstruction prévient la dégradation arthrosique.

REFERENCES BIBLIOGRAPHIQUES

1. Sarrafian's Anatomy of the Foot and Ankle: Descriptive, Topographic, Functional. :1.
2. Milner CE, Soames RW. Anatomical variations of the anterior talofibular ligament of the human ankle joint. *J Anat.* oct 1997;191 (Pt 3):457-8.
3. Golanó P, Vega J, de Leeuw PAJ, Malagelada F, Manzanares MC, Götzens V, et al. Anatomy of the ankle ligaments: a pictorial essay. *Knee Surg Sports Traumatol Arthrosc Off J ESSKA.* avr 2016;24(4):944-56.
4. Vega, J.; Malagelada, F.; Manzanares Cespedes, M.C.; Dalmau-Pastor, M. The lateral fibulotalocalcaneal ligament complex: An ankle stabilizing isometric structure. *Knee Surg. Sports Traumatol. Arthrosc.* 2018, 10.1007/s00167-018-5188-8, doi:10.1007/s00167-018-5188-8
5. Matsui K, Oliva XM, Takao M, Pereira BS, Gomes TM, Lozano JM, et al. Bony landmarks available for minimally invasive lateral ankle stabilization surgery: a cadaveric anatomical study. *Knee Surg Sports Traumatol Arthrosc.* juin 2017;25(6):1916-24.
6. Broström L. Sprained ankles. VI. Surgical treatment of « chronic » ligament ruptures. *Acta Chir Scand.* nov 1966;132(5):551-65.
7. Corte-Real NM, Moreira RM. Arthroscopic repair of chronic lateral ankle instability. *Foot Ankle Int.* mars 2009;30(3):213-7.
8. O'Loughlin PF, Murawski CD, Egan C, Kennedy JG. Ankle instability in sports. *Phys Sportsmed.* juin 2009;37(2):93-103.
9. Taga I, Shino K, Inoue M, Nakata K, Maeda A. Articular cartilage lesions in ankles with lateral ligament injury. An arthroscopic study. *Am J Sports Med.* févr 1993;21(1):120-6; discussion 126-127.
10. Harrington KD. Degenerative arthritis of the ankle secondary to long-standing lateral ligament instability. *J Bone Joint Surg Am.* avr 1979;61(3):354-61.
11. Takao M, Ochi M, Uchio Y, Naito K, Kono T, Oae K. Osteochondral lesions of the talar dome associated with trauma. *Arthroscopy.* déc 2003;19(10):1061-7.
12. Krips R, van Dijk CN, Halasi PT, Lehtonen H, Corradini C, Moyen B, et al. Long-term outcome of anatomical reconstruction versus tenodesis for the treatment of chronic anterolateral instability of the ankle joint: a multicenter study. *Foot Ankle Int.* mai 2001;22(5):415-21.
13. Mabit C, Tourné Y, Besse J-L, Bonnel F, Toullec E, Giraud F, et al. Chronic lateral ankle instability surgical repairs: the long term prospective. *Orthop Traumatol Surg Res.* juin 2010;96(4):417-23.
14. Schepers T, Vogels LMM, Van Lieshout EMM. Hemi-Castaing ligamentoplasty for the treatment of chronic lateral ankle instability: a retrospective assessment of outcome. *Int Orthop.* déc 2011;35(12):1805-12.

15. Vega J, Golanó P, Pellegrino A, Rabat E, Peña F. All-inside arthroscopic lateral collateral ligament repair for ankle instability with a knotless suture anchor technique. *Foot Ankle Int.* déc 2013;34(12):1701-9.
16. Cottom JM, Baker J, Plemmons BS. Analysis of Two Different Arthroscopic Broström Repair Constructs for Treatment of Chronic Lateral Ankle Instability in 110 Patients: A Retrospective Cohort Study. *J Foot Ankle Surg.* févr 2018;57(1):31-7.
17. Cottom JM, Rigby RB. The « all inside » arthroscopic Broström procedure: a prospective study of 40 consecutive patients. *J Foot Ankle Surg.* oct 2013;52(5):568-74.
18. Ferkel RD, Scranton PE. Arthroscopy of the ankle and foot. *J Bone Joint Surg Am.* août 1993;75(8):1233-42.

19. Brown AJ, Shimozone Y, Hurley ET, Kennedy JG. Arthroscopic versus open repair of lateral ankle ligament for chronic lateral ankle instability: a meta-analysis. *Knee Surg Sports Traumatol Arthrosc.* 14 août 2018;
20. Guillo S, Bauer T, Lee JW, Takao M, Kong SW, Stone JW, et al. Consensus in chronic ankle instability: aetiology, assessment, surgical indications and place for arthroscopy. *Orthop Traumatol Surg Res.* déc 2013;99(8 Suppl):S411-419.
21. Coughlin MJ, Schenck RC, Grebing BR, Treme G. Comprehensive reconstruction of the lateral ankle for chronic instability using a free gracilis graft. *Foot Ankle Int.* avr 2004;25(4):231-41.
22. Takao M, Oae K, Uchio Y, Ochi M, Yamamoto H. Anatomical reconstruction of the lateral ligaments of the ankle with a gracilis autograft: a new technique using an interference fit anchoring system. *Am J Sports Med.* juin 2005;33(6):814-23.
23. Guillo S, Archbold P, Perera A, Bauer T, Sonnery-Cottet B. Arthroscopic anatomic reconstruction of the lateral ligaments of the ankle with gracilis autograft. *Arthrosc Tech.* oct 2014;3(5):e593-598.
24. van Dijk CN, Wessel RN, Tol JL, Maas M. Oblique radiograph for the detection of bone spurs in anterior ankle impingement. *Skeletal Radiol.* avr 2002;31(4):214-21.
25. Kitaoka HB, Alexander IJ, Adelaar RS, A Nunley J, Myerson MS, Sanders M, et al. Clinical Rating Systems for the Ankle-Hindfoot, Midfoot, Hallux, and Lesser Toes. *Foot Ankle Int.* mars 1997;18(3):187-8.
26. Karlsson J, Peterson L. Evaluation of ankle joint function: the use of a scoring scale. *The Foot.* 1 avr 1991;1(1):15-9.
27. Malagelada F, Vega J, Guelfi M, Kerkhoffs G, Karlsson J, Dalmau-Pastor M. Anatomic lectures on structures at risk prior to cadaveric courses reduce injury to the superficial peroneal nerve, the commonest complication in ankle arthroscopy. *Knee Surg Sports Traumatol Arthrosc.* 7 févr 2019;
28. Matsui K, Oliva XM, Takao M, Pereira BS, Gomes TM, Lozano JM, et al. Bony landmarks available for minimally invasive lateral ankle stabilization surgery: a cadaveric anatomical study. *Knee Surg Sports Traumatol Arthrosc.* juin 2017;25(6):1916-24.
29. Thès A, Odagiri H, Elkaïm M, Lopes R, Andrieu M, Cordier G, et al. Arthroscopic classification of chronic anterior talo-fibular ligament lesions in chronic ankle instability. *Orthop Traumatol Surg Res.* déc 2018;104(8S):S207-11.
30. Michels F, Cordier G, Burssens A, Vereecke E, Guillo S. Endoscopic reconstruction of CFL and the ATFL with a gracilis graft: a cadaveric study. *Knee Surg Sports Traumatol Arthrosc.* avr 2016;24(4):1007-14.
31. Michels F, Guillo S, Vanrietvelde F, Brugman E, Ankle Instability Group, Stockmans F. How to drill the talar tunnel in ATFL reconstruction? *Knee Surg Sports Traumatol Arthrosc.* avr 2016;24(4):991-7.
32. Schmidt R, Cordier E, Bertsch C, Eils E, Neller S, Benesch S, et al. Reconstruction of the lateral ligaments: do the anatomical procedures restore physiologic ankle kinematics? *Foot Ankle Int.* janv 2004;25(1):31-6.
33. Shoji H, Teramoto A, Sakakibara Y, Kamiya T, Watanabe K, Fujie H, et al. Kinematics

and Laxity of the Ankle Joint in Anatomic and Nonanatomic Anterior Talofibular Ligament Repair: A Biomechanical Cadaveric Study. *Am J Sports Med.* 2019;47(3):667-73.

34. Hunt KJ, Pereira H, Kelley J, Anderson N, Fuld R, Baldini T, et al. The Role of Calcaneofibular Ligament Injury in Ankle Instability: Implications for Surgical Management. *Am J Sports Med.* févr 2019;47(2):431-7.
35. Edama M, Kageyama I, Kikumoto T, Nakamura M, Ito W, Nakamura E, et al. The effects on calcaneofibular ligament function of differences in the angle of the calcaneofibular ligament with respect to the long axis of the fibula: a simulation study. *J Foot Ankle Res.* 2017;10:60.
36. Vuurberg G, Pereira H, Blankevoort L, van Dijk CN. Anatomic stabilization techniques provide superior results in terms of functional outcome in patients suffering from chronic ankle instability compared to non-anatomic techniques. *Knee Surg Sports Traumatol Arthrosc.* juill 2018;26(7):2183-95.
37. Noailles T, Lopes R, Padiolleau G, Gouin F, Brilhault J. Non-anatomical or direct anatomical repair of chronic lateral instability of the ankle: A systematic review of the literature after at least 10 years of follow-up. *Foot Ankle Surg.* avr 2018;24(2):80-5.
38. Castaing J, Falaise B, Burdin P. [Ligamentoplasty using the peroneus brevis in the treatment of chronic instabilities of the ankle. Long-term review]. *Rev Chir Orthop Reparatrice Appar Mot.* 1984;70(8):653-6.
39. Vuurberg G, Pereira H, Blankevoort L, van Dijk CN. Anatomic stabilization techniques provide superior results in terms of functional outcome in patients suffering from chronic ankle instability compared to non-anatomic techniques. *Knee Surg Sports Traumatol Arthrosc.* juill 2018;26(7):2183-95.
40. Michels F, Pereira H, Calder J, Matricali G, Glazebrook M, Guillo S, et al. Searching for consensus in the approach to patients with chronic lateral ankle instability: ask the expert. *Knee Surg Sports Traumatol Arthrosc.* juill 2018;26(7):2095-102.
41. Brodsky AR, O'Malley MJ, Bohne WH, Deland JA, Kennedy JG. An analysis of outcome measures following the Broström-Gould procedure for chronic lateral ankle instability. *Foot Ankle Int.* oct 2005;26(10):816-9.
42. Maffulli N, Del Buono A, Maffulli GD, Oliva F, Testa V, Capasso G, et al. Isolated anterior talofibular ligament Broström repair for chronic lateral ankle instability: 9-year follow-up. *Am J Sports Med.* avr 2013;41(4):858-64.
43. Ferkel RD, Chams RN. Chronic lateral instability: arthroscopic findings and long-term results. *Foot Ankle Int.* janv 2007;28(1):24-31.
44. Guillo S, Bauer T, Lee JW, Takao M, Kong SW, Stone JW, et al. Consensus in chronic ankle instability: aetiology, assessment, surgical indications and place for arthroscopy. *Orthop Traumatol Surg Res.* déc 2013;99(8 Suppl):S411-419.
45. Takao M, Oae K, Uchio Y, Ochi M, Yamamoto H. Anatomical reconstruction of the lateral ligaments of the ankle with a gracilis autograft: a new technique using an interference fit anchoring system. *Am J Sports Med.* juin 2005;33(6):814-23.

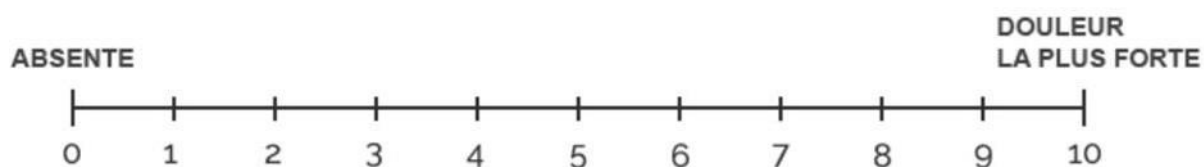46. Choi WJ, Lee JW, Han SH, Kim BS, Lee SK. Chronic lateral ankle instability: the effect of intra-articular lesions on clinical outcome. *Am J Sports Med.* nov 2008;36(11):2167-72.
47. Cha SD, Kim HS, Chung ST, Yoo JH, Park JH, Kim JH, et al. Intra-articular lesions in chronic lateral ankle instability: comparison of arthroscopy with magnetic resonance imaging findings. *Clin Orthop Surg.* déc 2012;4(4):293-9.
48. Staats K, Sabeti-Aschraf M, Apprich S, Platzgummer H, Puchner SE, Holinka J, et al. Preoperative MRI is helpful but not sufficient to detect associated lesions in patients with chronic ankle instability. *Knee Surg Sports Traumatol Arthrosc.* juill 2018;26(7):2103-9.
49. Elkaïm M, Thès A, Lopes R, Andrieu M, Cordier G, Molinier F, et al. Agreement between arthroscopic and imaging study findings in chronic anterior talo-fibular ligament injuries. *Orthop Traumatol Surg Res.* 2018;104(8S):S213-8.
50. Lopes R, Andrieu M, Cordier G, Molinier F, Benoist J, Colin F, et al. Arthroscopic treatment of chronic ankle instability: Prospective study of outcomes in 286 patients. *Orthop Traumatol Surg Res.* déc 2018;104(8S):S199-205.
51. Takao M, Innami K, Matsushita T, Uchio Y, Ochi M. Arthroscopic and magnetic resonance image appearance and reconstruction of the anterior talofibular ligament in cases of apparent functional ankle instability. *Am J Sports Med.* août 2008;36(8):1542-7.
52. Thès A, Odagiri H, Elkaïm M, Lopes R, Andrieu M, Cordier G, et al. Arthroscopic classification of chronic anterior talo-fibular ligament lesions in chronic ankle instability. *Orthop Traumatol Surg Res.* déc 2018;104(8S):S207-11.
53. Tourné Y, Besse J-L, Mabit C, Sofcot. Chronic ankle instability. Which tests to assess the lesions? Which therapeutic options? *Orthop Traumatol Surg Res.* juin 2010;96(4):433-46.

ANNEXES

Annexe 1 – Echelle visuelle analogique de la douleur

ÉCHELLE VISUELLE ANALOGIQUE (EVA) DE LA DOULEUR

Indiquer avec une croix sur l'échelle ci-dessous l'intensité de la douleur:



Annexe 2 – Score AOFAS

	Degré	Score
Douleur (40 points)	Aucune	40
	Modérée, occasionnel	30
	Modérée, quotidienne	20
	Sévère, toujours présente	0
Fonction (50 points)		
Limitation dans les activité et aides techniques	Aucune limitation, aucune aide	10
	Pas de limitation dans les activités quotidiennes, limitation dans les activités de loisir, aucune aide	7
	Limitation dans les activités quotidienne et de loisir, canne	4
	Limitation sévère dans les activités quotidienne et de loisir, déambulateur, béquilles, attelle	0
	Illimitée	5

Distance maximum de marche	Moins de 1 km	4
	Moins de 400 m	2
	Moins de 200 m	0
Surface de marche	Aucune difficulté sur toute les surfaces	5
	Quelques difficultés sur terrain instable, escaliers, en descente, échelle	3
	Difficultés sévères sur terrain instable, escaliers, en descente, échelle	0
Anomalies de la marche	Aucune, légères	8
	Apparentes	4
	Marquées	0
Mobilités sagittales (flexion + extension) :	Normale ou restriction légère (30° ou plus)	8
	Restriction modérée (15 à 29°)	4
	Restriction sévère (< 15°)	0
Mobilités de l'avant pied (inversion + éversion)	Normale ou restriction légère (75 à 100% de la normale)	6
	Restriction modérée (25 à 74% de la normale)	3
	Restriction sévère (< 25% de la normale)	0
Stabilité de la cheville (Tiroir antérieur et valgus-varus)	Stable	8
	Instable	0
Alignement (10 points)	Bon, pied plantigrade, avant pied	10
	Acceptable, pied plantigrade, légère anomalie de l'axe de l'avant pied, non symptomatique	8
	Mauvais, pied non plantigrade, anomalie sévère de l'axe de l'avant pied, symptomatique	0
TOTAL		/100

Annexe 3 - SCORE DE KARLSONN-PETERSON : Score de fonction de la cheville

	Degré	Score
Douleur	Aucune	20
	Lors des activités	15
	Marche sur terrain irrégulier	10
	Marche en terrain régulier	5
	Permanente	0
Gonflement	Aucun	10
	Après des activités	5
	Permanent	0
Instabilité	Aucune	25
	1-2 par an pendant les activités	20
	1-2 par mois pendant les activités	15
	Marche sur terrain irrégulier	10
	Marche sur terrain régulier	5
	Permanent (usage d'une attelle)	0
Raideur	Aucune	5
	Modérée (le matin, après les activités)	2
	Marquée (constant, sévère)	0
Montée des escaliers	Pas de problème	10
	Difficile	5
	Impossible	0
Courir	Pas de problème	10
	Difficile	5
	Impossible	0
Travail	Même travail qu'avant blessure	15
	Même travail, moins de sport.	10
	Travail moins lourd, pas de sport	5
	Altération sévère de la capacité de travail	0
Attelle	Pas d'attelle	5
	Attelle durant les activités physiques	2
	Attelle durant les activités quotidiennes	0
TOTAL		/ 100

8 SERMENT D'HIPPOCRATE

Au moment d'être admise à exercer la médecine, je promets et je jure d'être fidèle aux lois de l'honneur et de la probité.

Mon premier souci sera de rétablir, de préserver ou de promouvoir la santé dans tous ses éléments, physiques et mentaux, individuels et sociaux.

Je respecterai toutes les personnes, leur autonomie et leur volonté, sans aucune discrimination selon leur état ou leurs convictions. J'interviendrai pour les protéger si elles sont affaiblies, vulnérables ou menacées dans leur intégrité ou leur dignité. Même sous la contrainte, je ne ferai pas usage de mes connaissances contre les lois de l'humanité.

J'informerai les patients des décisions envisagées, de leurs raisons et de leurs conséquences.

Je ne tromperai jamais leur confiance et n'exploiterai pas le pouvoir hérité des circonstances pour forcer les consciences.

Je donnerai mes soins à l'indigent et à quiconque me les demandera. Je ne me laisserai pas influencer par la soif du gain ou la recherche de la gloire.

Admise dans l'intimité des personnes, je tairai les secrets qui me seront confiés. Reçue à l'intérieur des maisons, je respecterai les secrets des foyers et ma conduite ne servira pas à corrompre les mœurs.

Je ferai tout pour soulager les souffrances. Je ne prolongerai pas abusivement les agonies. Je ne provoquerai jamais la mort délibérément.

Je préserverai l'indépendance nécessaire à l'accomplissement de ma mission. Je n'entreprendrai rien qui dépasse mes compétences. Je les entretiendrai et les perfectionnerai pour assurer au mieux les services qui me seront demandés.

J'apporterai mon aide à mes confrères ainsi qu'à leurs familles dans l'adversité.

Que les hommes et mes confrères m'accordent leur estime si je suis fidèle à mes promesses ; que je sois déshonorée et méprisée si j'y manque.

La reconstruction endoscopique du ligament anatomique est une option fiable pour traiter l'instabilité chronique de la cheville latérale

Résumé

Introduction : La reconstruction anatomique du ligament talofibulaire antérieur et du ligament calcanéo-fibulaire est un traitement fiable de l'instabilité chronique de l'arrière-pied. Le but de cette étude était d'étudier les résultats de cette procédure effectuée par une technique endoscopique.

Méthodes : Cette étude est une évaluation rétrospective d'une base de données prospective. Les sujets étaient tous des patients ayant subi une reconstruction endoscopique du ligament latéral entre 2013 et 2016. Tous les patients présentaient des symptômes d'instabilité de la cheville avec test de stress manuel positif et échec du traitement conservateur pendant au moins 6 mois. Lors du suivi final, les résultats ont été évalués à l'aide du score visuel analogique (VAS), du score AOFAS (American Orthopaedic Foot and Ankle Society) et des scores de Karlsson – Peterson.

Résultats : Après un suivi moyen de $31,5 \pm 6,9$ mois, tous les patients ont rapporté une amélioration significative par rapport à leur statut préopératoire. Le score AOFAS préopératoire est passé de $76,4 \pm 15$ à $94,7 \pm 11,7$ en postopératoire ($p = 0,0001$). Le score Karlsson – Peterson préopératoire a augmenté de $73,0 \pm 16,0$ à $93,7 \pm 10,6$ en postopératoire ($p = 0,0001$). Le score VAS s'est amélioré de $1,9 \pm 2,5$ à $0,8 \pm 1,7$ ($p < 0,001$). Deux patients avaient des plaintes d'instabilité récurrente.

Conclusion : La reconstruction ligamentaire endoscopique pour l'instabilité chronique de la cheville latérale est une procédure sûre et donne de bons résultats cliniques avec un minimum de complications. En outre, l'approche endoscopique permet une évaluation de l'articulation de la cheville et le traitement des lésions intra-articulaires associées.

Discipline :

Mots clés : Instabilité de la cheville · Reconstruction du ligament · Ligament calcanéo-fibulaire · Ligament talofibulaire antérieur · Arthroscopie · Autogreffe · Reconstruction endoscopique

Endoscopic anatomic ligament reconstruction is a reliable option to treat chronic lateral ankle instability

Abstract

Background: Anatomic reconstruction of the anterior talofibular ligament and calcaneofibular ligament is a valid treatment of chronic hindfoot instability. The purpose of this study was to investigate the outcomes of this procedure performed by an all-inside endoscopic technique.

Methods: This study is a retrospective evaluation of a prospective database. Subjects were all patients who underwent an endoscopic lateral ligament reconstruction between 2013 and 2016. All patients had symptoms of ankle instability with positive manual stress testing and failed nonoperative treatment during at least 6 months. At final follow-up the outcome was assessed using the visual analogue score (VAS), American Orthopaedic Foot and Ankle Society (AOFAS) score and Karlsson–Peterson scores.

Results: After an average follow-up of 31.5 ± 6.9 months, all patients reported significant improvement compared to their preoperative status. The preoperative AOFAS score improved from 76.4 ± 15 to 94.7 ± 11.7 postoperatively ($p = 0.0001$). The preoperative Karlsson–Peterson score increased from 73.0 ± 16.0 to 93.7 ± 10.6 postoperatively ($p = 0.0001$). The VAS score improved from 1.9 ± 2.5 to 0.8 ± 1.7 ($p < 0.001$). Two patients had complaints of recurrent instability.

Conclusion: Endoscopic ligament reconstruction for chronic lateral ankle instability is a safe procedure and produces good clinical results with minimal complications. In addition, the endoscopic approach allows an assessment of the ankle joint and treatment of associated intra-articular lesions.

Level of evidence II.

Keywords: Ankle ligament · Ankle instability · Ligament reconstruction · Calcaneofibular ligament · Anterior talofibular ligament · Arthroscopy · Autograft · Endoscopic reconstruction

