



**HAL**  
open science

# Support pédagogique numérique pour l'apprentissage de l'anatomie dentaire par la technique de la cire ajoutée

Valentin Villatte

## ► To cite this version:

Valentin Villatte. Support pédagogique numérique pour l'apprentissage de l'anatomie dentaire par la technique de la cire ajoutée. Médecine humaine et pathologie. 2020. dumas-02980779

**HAL Id: dumas-02980779**

**<https://dumas.ccsd.cnrs.fr/dumas-02980779>**

Submitted on 27 Oct 2020

**HAL** is a multi-disciplinary open access archive for the deposit and dissemination of scientific research documents, whether they are published or not. The documents may come from teaching and research institutions in France or abroad, or from public or private research centers.

L'archive ouverte pluridisciplinaire **HAL**, est destinée au dépôt et à la diffusion de documents scientifiques de niveau recherche, publiés ou non, émanant des établissements d'enseignement et de recherche français ou étrangers, des laboratoires publics ou privés.

**SUPPORT PEDAGOGIQUE NUMERIQUE  
POUR L'APPRENTISSAGE DE L'ANATOMIE  
DENTAIRE PAR LA TECHNIQUE DE LA CIRE  
AJOUTEE**

Année 2020

Thèse n°42-57-20-11

**THÈSE**

Présentée et publiquement soutenue devant  
la Faculté de Chirurgie Dentaire de Nice  
Le 06/03/2020 Par

**Monsieur Valentin VILLATTE**

Né le 04/10/1993 à Paris 9ème  
Pour obtenir le grade de :

**DOCTEUR EN CHIRURGIE DENTAIRE (Diplôme d'État)**

---

Examineurs :

Madame le Professeur  
Madame le Docteur  
Madame le Docteur  
Madame le Docteur

Laurence Lupi  
Elodie Ehrmann  
Clara Joseph  
Catherine Pesci

Président du jury  
Assesseur  
Assesseur  
Assesseur

## CORPS ENSEIGNANT

### 56<sup>ème</sup> section : DEVELOPPEMENT, CROISSANCE ET PREVENTION

#### **Sous-section 01 : ODONTOLOGIE PEDIATRIQUE ET ORTHOPEDIE DENTO-FACIALE**

Professeur des Universités : Mme MANIERE-EZVAN Armelle  
Professeur des Universités : Mme MULLER-BOLLA Michèle  
Maître de Conférences des Universités : Mme JOSEPH Clara  
Maître de Conférences des Universités Associé : Mme OUEISS Arlette  
Assistant Hospitalier Universitaire : Mme AIEM TORT-ALVAREZ Elody  
Assistant Hospitalier Universitaire : Mr CAMIA Julien  
Assistant Hospitalier Universitaire : Mme MASUCCI Caterina

#### **Sous-section 02 : PREVENTION, EPIDEMIOLOGIE, ECONOMIE DE LA SANTE, ODONTOLOGIE LEGALE**

Professeur des Universités : Mme LUPI Laurence  
Maître de Conférences des Universités Associé : Mme BORSA Leslie  
Assistant Hospitalier Universitaire : Mme FRENDO Marie  
Assistant Hospitalier Universitaire : Mme MERIGO Elisabetta

### 57<sup>ème</sup> section : CHIRURGIE ORALE ; PARODONTOLOGIE ; BIOLOGIE ORALE

#### **Sous-section 01 : CHIRURGIE ORALE ; PARODONTOLOGIE ; BIOLOGIE ORALE**

Professeur des Universités : Mme PRECHEUR-SABLAYROLLES Isabelle  
Maître de Conférences des Universités : Mr BENHAMOU Yordan  
Maître de Conférences des Universités : Mr COCHAIS Patrice  
Maître de Conférences des Universités : Mme DRIDI Sophie Myriam  
Maître de Conférences des Universités : Mme RAYBAUD Hélène  
Maître de Conférences des Universités : Mme VINCENT-BUGNAS Séverine  
Maître de Conférences des Universités : Mme VOHA Christine  
Assistant Hospitalier Universitaire : Mr BORIE Gwenaël  
Assistant Hospitalier Universitaire : Mr CHARBIT Mathieu  
Assistant Hospitalier Universitaire : Mme FISTES Elene-Maria

### 58<sup>ème</sup> section : REHABILITATION ORALE

#### **Sous-section 01 : DENTISTERIE RESTAURATRICE, ENDODONTIE, PROTHESES, FONCTION-DYSFONCTION, IMAGERIE, BIOMATERIAUX**

Professeur des Universités : Mme BERTRAND Marie-France  
Professeur des Universités : Mr BOLLA Marc  
Professeur des Universités : Mme BRULAT-BOUCHARD Nathalie  
Professeur des Universités : Mme LASSAUZAY Claire  
Professeur des Universités : Mr MAHLER Patrick  
Professeur des Universités : Mr MEDIONI Etienne  
Professeur des Universités Emérite : Mr ROCCA Jean-Paul  
Maître de Conférences des Universités : Mr ALLARD Yves  
Maître de Conférences des Universités : Mr CEINOS Romain  
Maître de Conférences des Universités : Mme EHRMANN Elodie  
Maître de Conférences des Universités : Mr LAPLANCHE Olivier  
Maître de Conférences des Universités : Mr LEFORESTIER Eric  
Maître de Conférences des Universités : Mme POUYSSEGUR-ROUGIER Valérie  
Assistant Hospitalier Universitaire : Mme ABID Sarah  
Assistant Hospitalier Universitaire : Mme AZAN Cindy  
Assistant Hospitalier Universitaire : Mme BECQUART Mathilde  
Assistant Hospitalier Universitaire : Mme DEMARTY Laure  
Assistant Hospitalier Universitaire : Mme GROSSI Vanina  
Assistant Hospitalier Universitaire : Mr LAMBERT Gary  
Assistant Hospitalier Universitaire : Mr LONJON Jean-Baptiste  
Assistant Hospitalier Universitaire : Mr PARNOT Maximilien

# Table des matières

I.	Introduction.....	4
1.	Genèse du projet.....	4
2.	Intérêt de la technique de cire ajoutée pour l'apprentissage de l'anatomie dentaire.....	5
II.	Sondage réalisé auprès des étudiants de la faculté de chirurgie dentaire de Nice .....	10
1.	Matériel et méthode .....	10
2.	Figure 18. Capture d'écran du questionnaire adressé aux étudiants Résultats et discussion...	11
2.	Résultats et discussion .....	12
3.	Conclusion .....	19
III.	Conception des vidéos .....	20
1.	Choix de la réalisation .....	20
2.	Elaboration des vidéos .....	22
a.	Lieu et matériel de tournage.....	22
b.	Matériel utilisé pour le montage.....	25
c.	Contenu .....	29
d.	Diffusion .....	30
IV.	Conclusion .....	31
V.	Bibliographie.....	32
VI.	Annexe.....	33

# I. Introduction

## 1. Genèse du projet

C'est au cours de ma 6<sup>ème</sup> année, que l'idée de réaliser une thèse sur une thématique de pédagogie m'est venue. En effet, j'avais choisi comme option le tutorat d'anatomie dentaire qui comprenait les travaux pratiques (TP) de wax-up de 2<sup>ème</sup> et 3<sup>ème</sup> années.

Lors du premier semestre, l'équipe pédagogique se composait du Dr Ehrmann (MCU-PH), du Dr Azan (AHU), de Mr Cocco (prothésiste dentaire), et de moi-même en tant que moniteur. Les TP consistaient d'abord à dessiner chaque dent pour en découvrir, comprendre et apprendre l'anatomie, puis, à construire les dents sur un modèle en plâtre en utilisant la « technique de cire ajoutée », plus communément appelée « wax-up ».

Lors du premier TP de wax-up, je me souvins à quel point ces TP d'anatomie étaient difficiles à comprendre et à réaliser. Le support pédagogique mis à la disposition des étudiants de 2<sup>ème</sup> et 3<sup>ème</sup> année est un document comportant à la fois les cours d'anatomie et le protocole illustré et détaillé de chaque séance de TP. Les illustrations du document sont utilisées comme support lors des explications orales de l'enseignant en début de séance. L'enseignant réalise des démonstrations de façon ponctuelle en petit groupe ou à l'ensemble de la classe à l'aide de la table de démonstration projetée. La construction d'une dent entière est trop longue pour être réalisée intégralement en démonstration. Ceci réduirait grandement le temps de travail des étudiants.

Au fil des TP, je me rendais compte que les questions posées portaient souvent sur la projection des volumes et des reliefs dentaires. De plus, les étudiants de 2<sup>ème</sup> année montraient des difficultés vis-à-vis de la maîtrise de la cire et de sa sculpture. Les instructions et nombreuses illustrations du support pédagogique ne leur permettait pas suffisamment de visualiser les objectifs de construction en 3D.

La question suivante s'est alors posée : « Puisqu'une démonstration complète en directe en début de TP empièterait trop sur le temps de manipulation de l'étudiant, pourquoi ne pas réaliser des vidéos expliquant les subtilités anatomiques propres à la dent concernée et les étapes successives de la reconstruction ? Le tout en coupant ou accélérant au montage tous les moments superflus de la construction ». Le but étant de faciliter la visualisation 3D des objectifs de construction, avant, pendant et après la séance de TP.

Le site internet ouvert « Dentapoche » développé par la faculté de chirurgie dentaire de Nice, regroupe d'ailleurs, du contenu pédagogique qui peut être consulté n'importe quand, que ce soit à la maison ou bien au cours du TP.

Les TP de wax-up se déroulent sur deux années consécutives. Les étudiants découvrent le wax-up au premier semestre de 2<sup>ème</sup> année en anatomie dentaire, il s'agit donc de l'une des premières activités

auxquelles ils sont confrontés. Ensuite, ils poursuivent au second semestre de 3<sup>ème</sup> année, en occlusodontologie.

J'ai donc fini mon tutorat en encadrant les 3<sup>èmes</sup> années au second semestre. Ce fut une expérience très enrichissante car les difficultés rencontrées au sein de ces deux promotions étaient différentes et m'ont permis de déterminer les points sur lesquels je souhaitais particulièrement insister, dans le but d'être le plus utile possible dans leur apprentissage.

En résumé, les difficultés rencontrées par les étudiants de 2<sup>ème</sup> année étaient principalement portées sur la maîtrise de la cire et sa sculpture, tandis qu'une majorité des étudiants de 3<sup>ème</sup> année, ayant acquis les bases de l'utilisation de la cire, avaient du mal à appréhender les volumes et les reliefs dentaires, pourtant essentiels à la reconstruction par la technique de cire ajoutée.

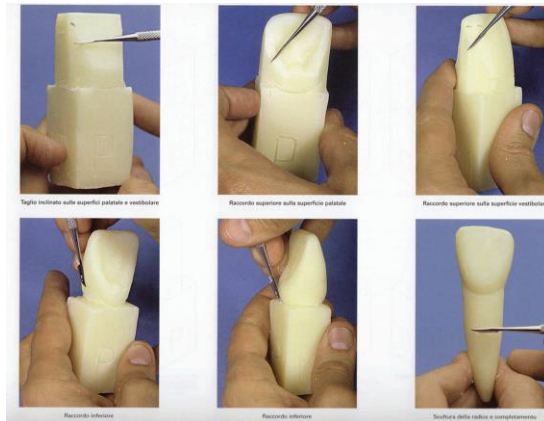
## **2. Intérêt de la technique de cire ajoutée pour l'apprentissage de l'anatomie dentaire**

L'enseignement de l'anatomie dentaire est différent suivant les facultés et les pays. Cependant comme l'explique J. Romeroski et E. Boccara (1) : depuis les premiers travaux de Leonard de Vinci puis ceux d'auteurs comme J. Hunter (2) ou G.V Black (3), ainsi que dans la plupart des ouvrages traitant de ce sujet : l'enseignement des principes de l'anatomie dentaire commence toujours par le dessin. Le dessin permet une première approche. En effet, on y découvre les mensurations, les dimensions et les formes propres à chaque type de dent.

Historiquement, la 2<sup>ème</sup> méthode d'enseignement de l'anatomie dentaire est la « sculpture ». Il s'agit de sculpter une dent au sein d'un matériau brut. Les blocs de plâtre ou de buis utilisés autrefois ont laissé place au matériau plastique (galalithe) et à la cire en forme de dent-type (1).

Actuellement, le matériau de choix est la cire car elle permet plus d'erreurs. En effet, avec les matériaux durs (le plâtre, le buis et la galalithe) une erreur condamnait l'étudiant à recommencer l'exercice (1).

Cette technique est dite de sculpture par soustraction ou « wax down » (Fig.1) en anglais, à l'inverse de la technique de cire ajoutée, appelée « wax up ».



**Figure 1. Illustration de la technique de wax down**

La technique de la cire ajoutée, ou wax-up, a été mise au point au cours des années 1940, en Californie, par E. V. Payne. Elle fût ensuite développée à travers le monde par différents auteurs. (1)

Cette technique a pour avantage de reconstruire une dent par la base et donc de pouvoir visualiser toute l'architecture de la dent.

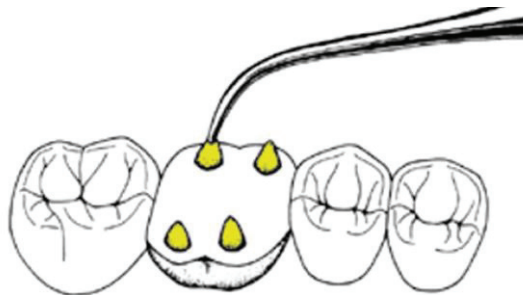La technique de la cire ajoutée est « *la mise en place, la mise en forme, la mise en volume, la mise en rapport et la mise en relation, avec précision, selon des séquences préétablies, des éléments constitutifs de la dent, c'est à dire des structures* » (1). Cette définition décrit bien les principes essentiels à l'apprentissage de l'anatomie dentaire : la forme, le volume, le rapport, la structure.

C'est pour ces raisons que l'on utilise aujourd'hui la technique de cire ajoutée comme pilier de l'enseignement de l'anatomie dentaire dans le cursus des chirurgiens-dentistes et des prothésistes dentaires.

Il existe plusieurs types de technique pédagogique de cires ajoutées. Le but de ce travail n'étant pas de les comparer, les plus notables d'entre elles seront brièvement décrites ici.

- **La technique de P.K. Thomas** (4) ou « gueule de poissons » (décrit par Shillingburg)

Il s'agit de l'une des plus anciennes techniques de cire ajoutée. Elle débute par la mise en place des 4 cônes représentant les 4 cuspidés de la molaire maxillaire (Fig.2).



**Figure 2. Première étape de la technique de P.K.Thomas**

Ensuite vient l'élaboration des crêtes marginales, des versants mésiaux et distaux des cuspides, qui contribuent à la formation de la « gueule de poisson » (Fig.3).

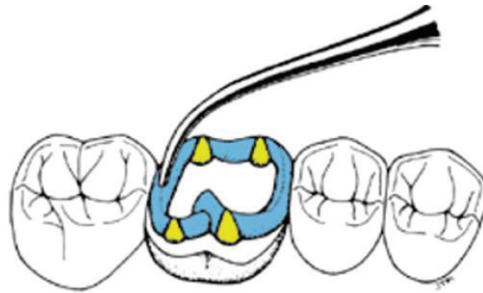
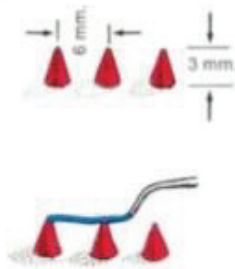


Figure 3. Gueule de poisson P.K.Thomas

On s'appuie ensuite sur les cônes afin de réaliser les arêtes internes et externes des cuspides (Fig.4).

Exercise 2. Join two cusp cones with an interconnecting arch of wax.



Exercise 3. Wheel with Spokes—Keep all line angles as thin as possible.



Figure 4. Illustration de la technique de P.K.Thomas

L'enseignement à la faculté d'odontologie de Nice, qui servira de référence dans l'élaboration des vidéos, est grandement inspiré de cette technique, avec quelques différences dans le déroulement des étapes (on ne réalise plus par exemple la « gueule de poisson »).

- **La technique de H.C. Lundeen (5)**

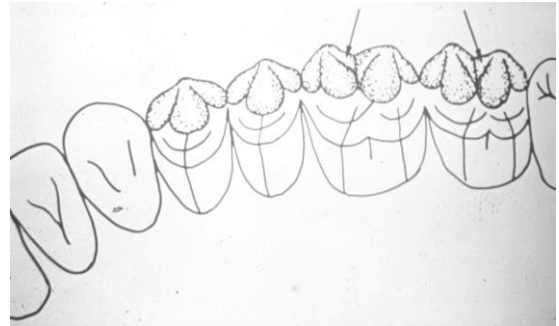
Celle-ci propose de commencer par la construction des cuspides vestibulaires, mandibulaires et maxillaires, des dents postérieures (Fig.5).

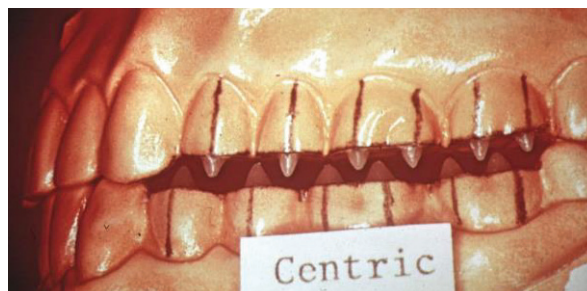

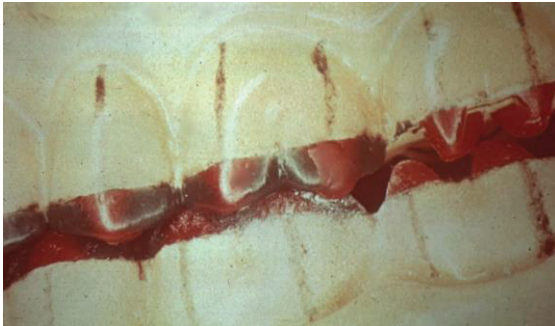Figure 5. Réalisation des toutes les cuspides en un premier temps chez H.C Lundeen



Puis, dans un second temps, les crêtes mésiales et distales des cuspides vestibulaires sont réalisées (Fig.6 et 7).



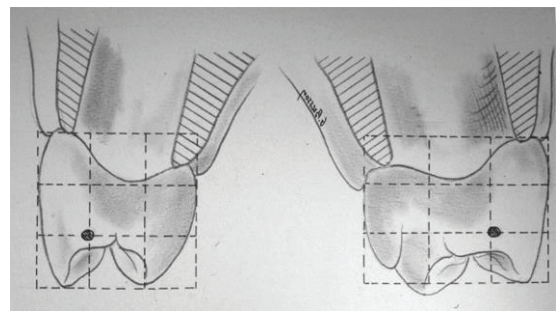
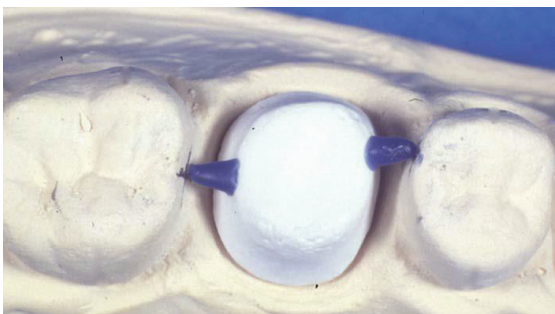
**Figure 6 et 7. Illustration de la technique de H.C Lundeen**

On réalise, de la même manière, les cuspides linguales.

- **La technique présentée par J. Romerowski et G. Bresson (6)**

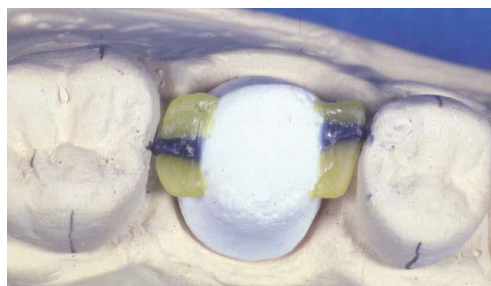
Dans leurs différents ouvrages et publications (1,6,7), cette technique est une approche différente des deux autres. En effet, selon cette technique, la réalisation du wax up débute par le montage des parties proximales de la molaire.

Dans un premier temps, 2 cônes horizontaux sont réalisés. Ils représentent la position théorique de la zone proximale de contact (Fig. 8 et 9).



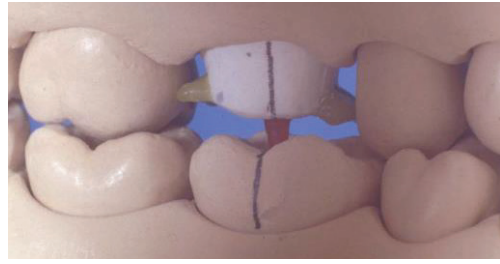
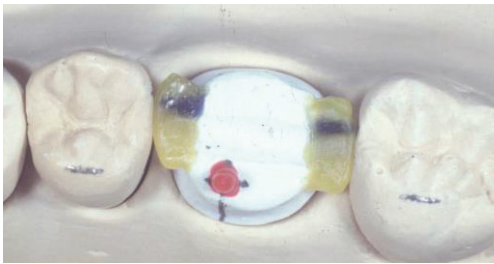
**Figure 8 et 9. Cônes horizontaux représentant la zone proximale de contact avec les dents adjacentes**

Des poutres horizontales proximales sont ensuite réalisées. Elles conditionnent l'ouverture des embrasures (Fig.10).



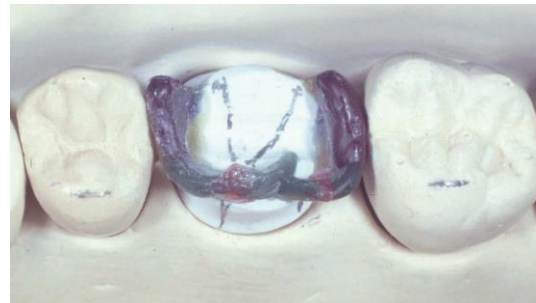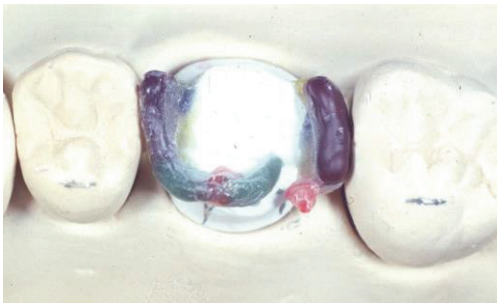**Figure 10. La situation des zones proximales de contact conditionne l'importance de l'ouverture des embrasures.**

Un cône vertical représentant la cuspidé mésio-linguale et servant de base à la construction, est ensuite réalisé (Fig.11 et 12).

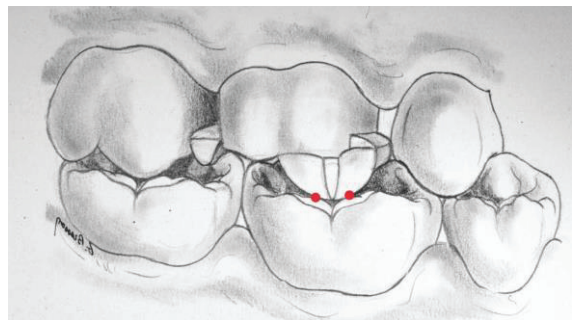


**Figure 11 et 12. Cône mésio linguale qui préfigure la position de la cuspidé et sert de point de départ à la construction.**

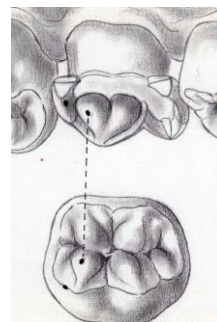
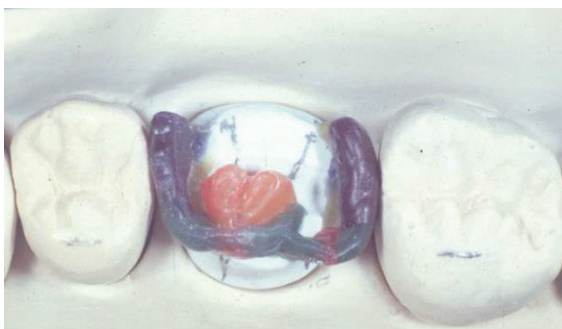Toute la technique s'articule autour de la réalisation de cette cuspidé mésio-linguale, la molaire est donc réalisée à partir de sa partie linguale (Fig.13, 14, 15,16 et 17).



**Figure 13 et 14. Autour du cône mésio-lingual : construction de la partie occluso mésiale. Même procédé à partir du cône disto-lingual.**



**Figure 15. Schéma des points de contact de la cuspidé mésio-linguale avec la fosse centrale de la molaire mandibulaire antagoniste.**



**Figure 16 et 17. Réalisation de « bulbe » en cire orange représentant les 2 versants centraux distal et mésial de la cuspidé mésio-linguale.**

Selon ces auteurs, cette technique permet d'avoir « *une constante visibilité des structures en construction et surtout des rapports à obtenir avec les structures antagonistes* » (1).

De ces trois techniques, la plus récente est la dernière présentée, celle de J. Romerowski et G. Bresson. La conception et l'architecture du wax up sont totalement différentes des deux précédentes. Ceci est intéressant car elle offre une conception nouvelle de la construction du wax up.

Leur point commun est l'utilisation de cires de couleur, ce qui permet notamment de différencier les différentes formes de bases (cônes, arêtes etc.). Elles permettent surtout une meilleure identification des erreurs et de leur origine (1).

Quelle que soit la technique choisie, on remarque que la pédagogie est au cœur de ces techniques. Ainsi, la compréhension et l'apprentissage du wax up sont étroitement liés à la connaissance de l'anatomie dentaire et inversement bien sûr.

## **II. Sondage réalisé auprès des étudiants de la faculté de chirurgie dentaire de Nice**

Un sondage auprès des étudiants de la faculté de Nice a été mis en place afin d'identifier les difficultés rencontrées au cours des TP de wax-up. Celui-ci permettait également de recueillir leur opinion quant à l'intérêt d'un support vidéo pour l'apprentissage de l'anatomie dentaire.

### **1. Matériel et méthode**

Le sondage était sous la forme d'une enquête déclarative par questionnaire anonyme (fig. 18). Les étudiants de 2<sup>ème</sup> année, de 3<sup>ème</sup> année, de 4<sup>ème</sup> année et de 5<sup>ème</sup> année ont été interrogés. Le logiciel utilisé était GoogleForms®. Le lien du questionnaire a d'abord été transmis, avec l'aide du service de scolarité de la faculté, à tous les étudiants par mail. Afin d'augmenter la diffusion et d'accroître le taux de participation, il a ensuite été publié sur les pages étudiantes des réseaux sociaux.

Quatre types de réponses étaient alors proposés :

- Choix multiples
- Réponse à cocher
- Réponse courte

Chaque promotion a reçu un lien vers le questionnaire. Celui-ci est resté ouvert 3 mois.

1- Quelle est votre année d'étude ? \*

2ème année

3ème année

4ème année

5ème année

2- Trouvez vous intéressant d'apporter un support vidéo à l'apprentissage de l'anatomie dentaire et des TP de wax Up ? \*

oui

Non

3- Par rapport aux autres TP de 2ème année, avez-vous trouvé les TP de wax up : \*

Plus faciles que les autres

Plus difficiles que les autres

Ni plus faciles, ni plus difficiles

4- Pour vous, quelles sont les principales difficultés de la technique de wax up ? (réponses multiples) \*

Obtenir une goutte de cire

Appréhender, comprendre et savoir reproduire les volumes de la dent

La Sculpture

La finition

5- Avez-vous rencontré d'autres difficultés lors de ces TP de wax up de 2ème et de 3ème années ? si oui lesquelles ?

Votre réponse

6- En 2ème année, les explications du syllabus et des professeurs avant les TP de wax up vous ont-elles semblé suffisantes pour bien réaliser le TP ? \*

oui

Non

7- En 2ème année, pensez-vous qu'une vidéo détaillée de chaque TP d'anatomie dentaire, pour la réalisation des wax up vous aurait permise de progresser plus rapidement ? \*

Oui

Non

8- Justifiez votre réponse à la question précédente.

Votre réponse

9- En 2ème et 3ème année, vous auriez préféré pouvoir visionner les vidéos de démonstration des TP de wax up : (réponses multiples) \*

Avant le Tp à la maison

Juste avant de commencer le Tp, en guise de démonstration

Pendant le TP en cas de difficulté

Après le TP à la maison

10- Pensez-vous qu'une "voix off" décrivant ce qui se déroule pendant la démonstration, permettrait de rendre les vidéos plus intéressantes et plus faciles à regarder ? \*

Oui

Non

11- Pour les étudiants de 4ème et 5ème années : pensez vous que les TP d'anatomie dentaire de 2ème et 3ème années vous ont servi à l'hôpital dans votre pratique courante (soins, prothèses ...)

Oui

Non

12- Justifiez votre réponse à la question précédente.

Votre réponse

**Figure 19. Questionnaire : L'intérêt de la vidéo en anatomie dentaire (TP de wax up).** L'enquête était accompagnée du message suivant : « Questionnaire destiné aux étudiants de 2<sup>ème</sup>, 3<sup>ème</sup>, 4<sup>ème</sup> et 5<sup>ème</sup> années. Il sera utilisé dans le cadre de la thèse « Support pédagogique numérique pour l'apprentissage de l'anatomie dentaire par la technique de la cire ajoutée ». Les questions 11 et 12 s'adressent uniquement aux étudiants de 4<sup>ème</sup> et 5<sup>ème</sup> années. »

## 2. Résultats et discussion

Pour un total de 193 étudiants, 76 réponses ont été recensées, soit un pourcentage de participation de 39,38%.

La 1<sup>ère</sup> question (Q1) renseigne sur le nombre d'étudiants ayant participé au sondage par promotion (Fig.19).

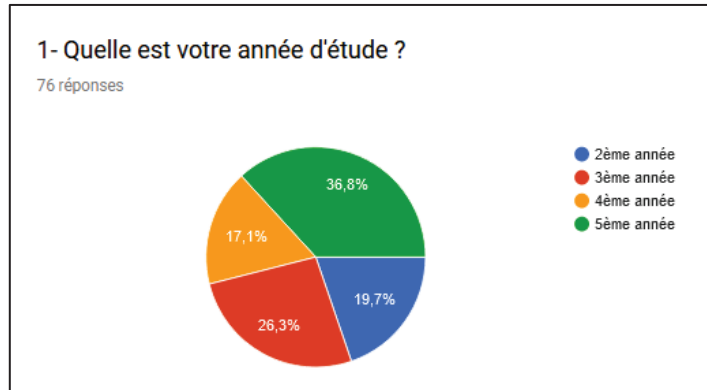


Figure 19. Année d'étude des répondants (Q1).

- En 2<sup>ème</sup> année (sur 51 étudiants), 15 étudiants ont répondu, soit 29.41% de la promotion.
- En 3<sup>ème</sup> année (sur 51 étudiants), 20 étudiants ont répondu, soit 39,22 % de la promotion.
- En 4<sup>ème</sup> année (sur 47 étudiants), 13 étudiants ont répondu, soit 27.66% de la promotion.
- En 5<sup>ème</sup> année (sur 44 étudiants), 28 étudiants ont répondu, soit 63.64% de la promotion.

Le graphique précédent ne représente pas le taux de réponse au sein d'une même promotion mais le taux de réponse de chaque promotion entière par rapport à la participation totale. Par exemple, 36.8% des réponses viennent des 5<sup>ème</sup> années.

Ce résultat montre que le taux de participation étant supérieur à 30%, le sondage peut être considéré comme représentatif du ressenti des étudiants de la faculté de Nice.

La question 2 renseignait sur l'intérêt pédagogique d'un support vidéo (Fig.20).

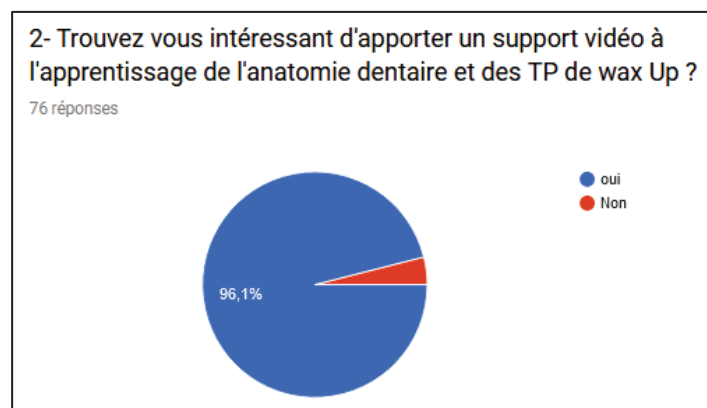


Figure 20. Intérêt d'un support vidéo pour l'apprentissage de l'anatomie dentaire (Q2).

La réponse des étudiants était positive à 96% toutes promotions confondues, ce qui prouve l'intérêt des étudiants de disposer d'un support vidéo pour améliorer leur apprentissage.

Les questions 3, 4 et 5 renseignaient sur les différentes difficultés rencontrées dans la pratique du wax-up (Fig 21 et 22).

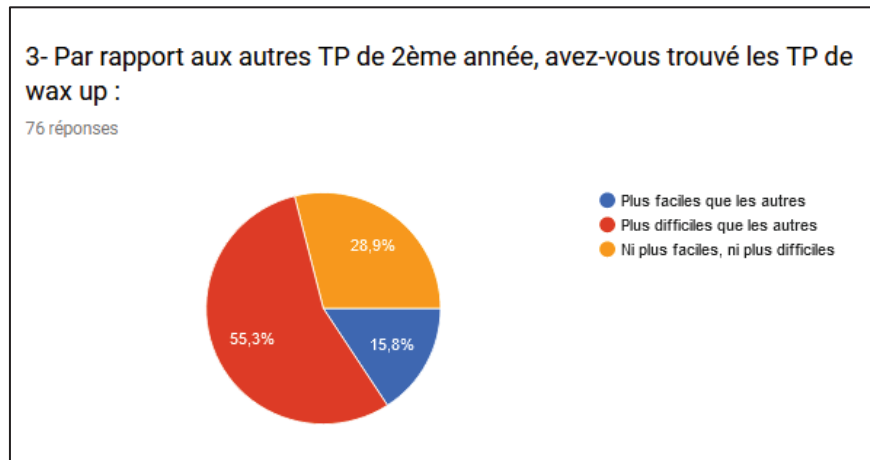


Figure 21. Niveau de difficulté des TP de wax up par rapport aux autres travaux pratiques (Q3).

Ainsi, une majorité (55,3%) des étudiants a trouvé les TP de wax-up plus difficiles que les autres TP de 2<sup>ème</sup> année. Ce qui confirme l'intérêt de proposer une aide pédagogique simple et accessible, pour faciliter la compréhension et l'apprentissage de cette matière.

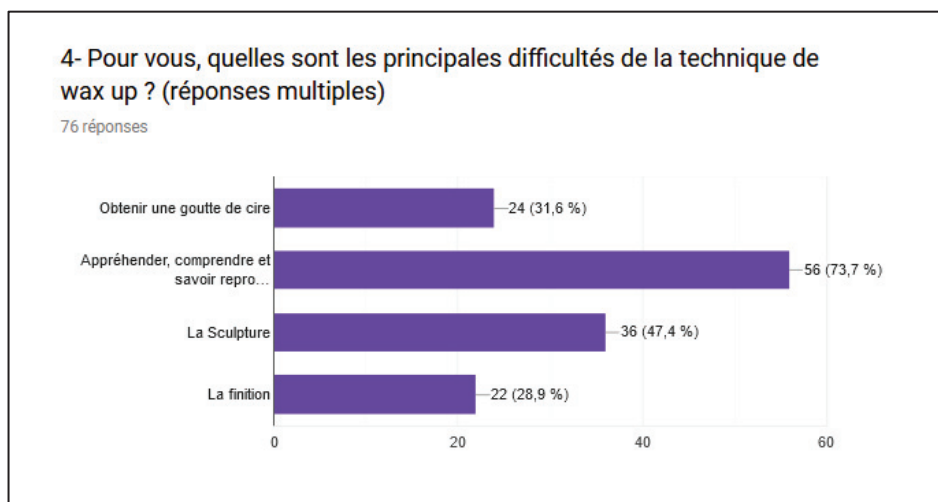


Figure 22. Principales difficultés de la technique de wax up (Q4).

La principale difficulté qui fut rencontrée par les étudiants était donc : « Appréhender, comprendre et savoir reproduire les volumes de la dent ».

On a donc obtenu ensuite, par ordre décroissant : la difficulté pour sculpter, pour obtenir une goutte de cire et enfin pour les finitions. Ces résultats soulignent les points de difficultés sur lequel il faudra insister lors de la réalisation du support pédagogique. Il faudra ainsi particulièrement insister sur la compréhension des volumes et la visualisation en 3 dimensions.

Les réponses intéressantes à la question n°5 « Avez-vous rencontré d'autres difficultés lors de ces TP de wax up de 2ème et de 3èmes années ? Si oui lesquelles ? » sont les suivantes :

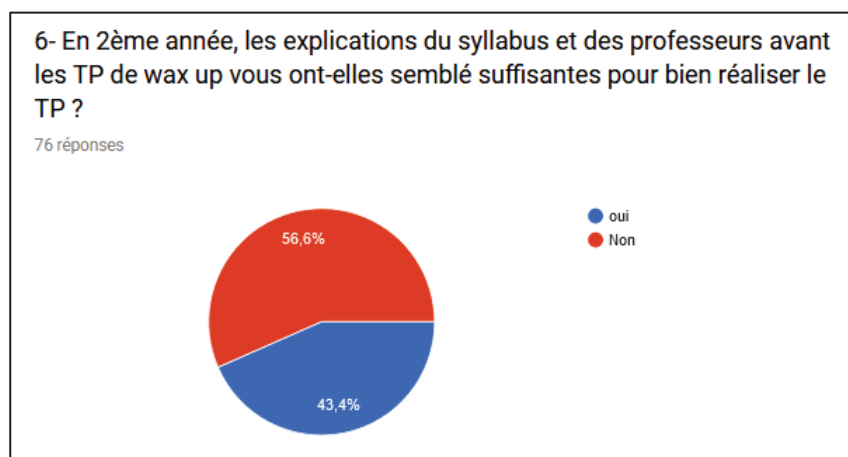
- « 2e année : reproduire correctement les volumes dentaires, 3e année : comprendre ce qui était attendu en termes de restitution des fonctions occlusales sur le modèle du binôme »
- « Adapter le wax up aux mouvements de propulsion et diduction »
- « Réalisation de la Canine »
- « L'occlusion »
- « Morphologie des dents »
- « Reproduire une bonne anatomie secondaire »

Les résultats de ces trois questions indiquent que, comme observé en TP avec les étudiants, les TP de wax-up représentent une réelle difficulté, que ce soit en 2ème ou en 3ème année.

On conclut également que l'appréhension et la compréhension des volumes de la dent représentent les principales difficultés pour la majorité des étudiants.

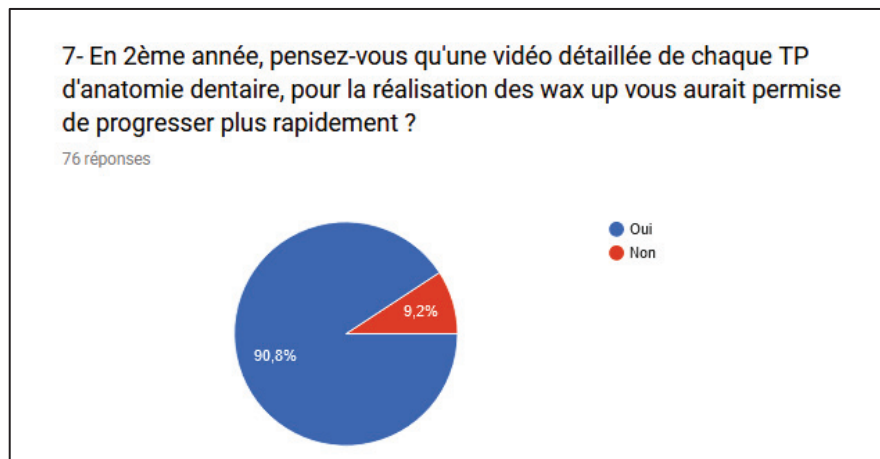
Enfin, ces résultats permettent de conclure que le respect des fonctions occlusales lors des mouvements de diduction et de propulsion, ainsi que, le respect de l'occlusion en général sont également une source de difficulté.

**Les questions 6, 7 et 8 portaient sur les supports de cours utilisés pour la réalisation des TP (Fig.23 et 24).**



**Figure 23. Explications du syllabus suffisantes pour la réalisation des TP (Q6).**

En somme, les explications du syllabus et des enseignants en début de TP ont été jugées insuffisantes pour la plus de la moitié des étudiants, 56.6% précisément, afin de réaliser le TP de manière optimale. Cela montre qu'une majorité d'étudiant a besoin de plus d'explications pour réaliser le TP dans des conditions optimales. Un support visuel permettrait sûrement de combler ce déficit d'information.



**Figure 24. Intérêt d'une vidéo détaillée de chaque TP pour une progression plus rapide (Q7).**

En résumé, 90.8% des étudiants pensent qu'un support vidéo, en supplément des explications du syllabus, leur permettrait de progresser plus rapidement. Cette réponse confirme qu'un support vidéo semble être la solution, pour palier au problème de compréhension, des explications délivrées en début de TP par les enseignants.

La 8<sup>ème</sup> question demandait de justifier la réponse précédente sous forme de « paragraphe ». Voici un panel de réponses notables :

- « Permettrait de moins appréhender »
- « Voir les étapes détaillées, avoir les explications claires et précises m'auraient beaucoup aidé »
- « Cela est intéressant car la vidéo peut être visionnée en amont du TP, plusieurs fois. Cela permet d'avoir un aperçu des gestes à avoir, du matériel de sculpture adapté à chaque étape du wax up. Cela permet d'arriver de manière plus confiante en sachant déjà ce que l'on attend de nous à la fin du TP. »
- « Je préfère toujours visualiser complètement ce que je dois faire (davantage par des vidéos que des photos) pour appréhender les mouvements »
- « Des photos nous montrent les étapes une à une mais une vidéo nous montre comment arriver à chaque étape, c'est une meilleure approche pour le wax-up à mon avis »
- « On pourrait mieux comprendre les étapes de réalisation de la sculpture les gestes à adopter parce qu'en 2ème année on découvre tout. Puis on pourrait re-visionner les vidéos en dehors des tp »
- « Il serait enrichissant d'avoir une vidéo nous montrant l'anatomie de la dent en question à reproduire (pour bien comprendre tous les détails du syllabus). Personnellement je n'arrivais pas à visualiser la dent que je devais reproduire. Ensuite une vidéo qui montre comment faire la dent en cire, surtout comment obtenir une anatomie correcte (bombé des cuspides, réalisation des sillons et crête marginale...) »
- « La vidéo permettrait une meilleure visualisation des volumes à reproduire que des photos »



- « En 2ème année on n'a pas une assez bonne connaissance de l'anatomie dentaire pour reproduire une dent en wax up sans avoir de support visuel »
- « Pour voir la technique de sculpture et finitions »
- « J'avais beaucoup de mal à comprendre la technique pour reproduire les crêtes marginales »
- « Oui car sur le syllabus c'est très « abstrait », on ne voit pas comment utiliser la cire et les instruments pour arriver au résultat demandé »
- « J'avais des difficultés (faire une goutte, affiner la forme, le polissage) jusqu'à ce qu'un enseignant réalise le geste devant moi, et me l'apprenne par la visualisation »
- « C'est toujours intéressant de voir un TP se réaliser étape par étape pour savoir ce qui est attendu comme résultat final et comment faire pour y arriver et les problèmes éventuels que l'on peut rencontrer »
- « Les difficultés rencontrées étant de l'ordre du geste technique, c'est surtout un manque d'expérience plus qu'un manque d'information qui posait problème. Après que l'apport des informations se fasse par support vidéo peut être intéressant/agréable. »

Ainsi, l'intérêt de réaliser des vidéos explicatives réside, selon une grande majorité des étudiants, dans la visualisation des gestes, de la technique et des volumes à reproduire. De plus, le fait que ces dernières puissent être visionnées avant et pendant le TP semble les rassurer. Ceci valide l'intérêt pour les étudiants de disposer d'un support numérique, en libre accès, à visionner lorsqu'ils en ont besoin et le nombre de fois nécessaire à l'acquisition des connaissances.

La 9<sup>ème</sup> question renseignait sur le moment du visionnage du support vidéo (Fig.25).

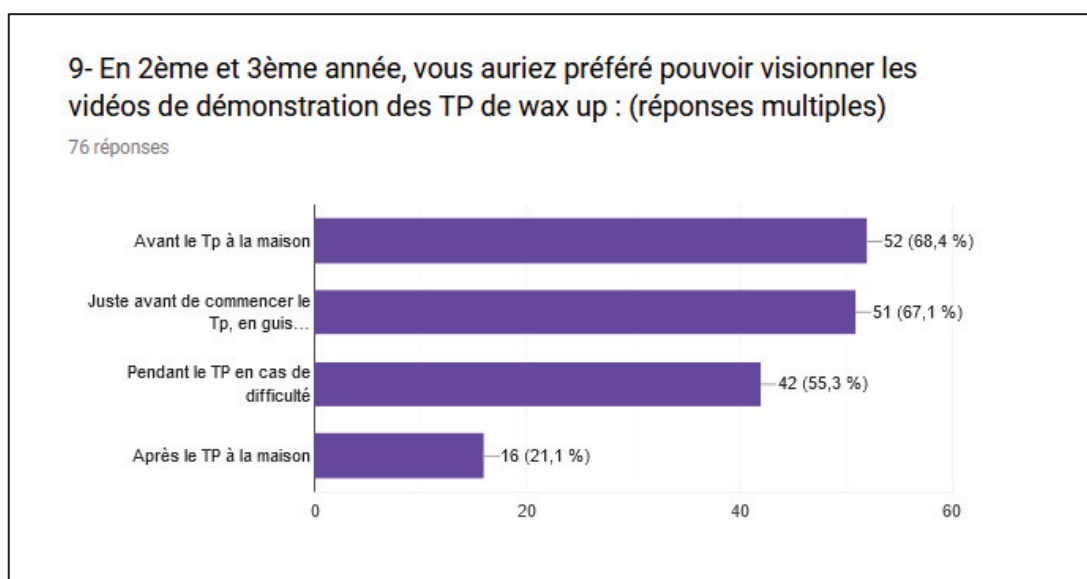
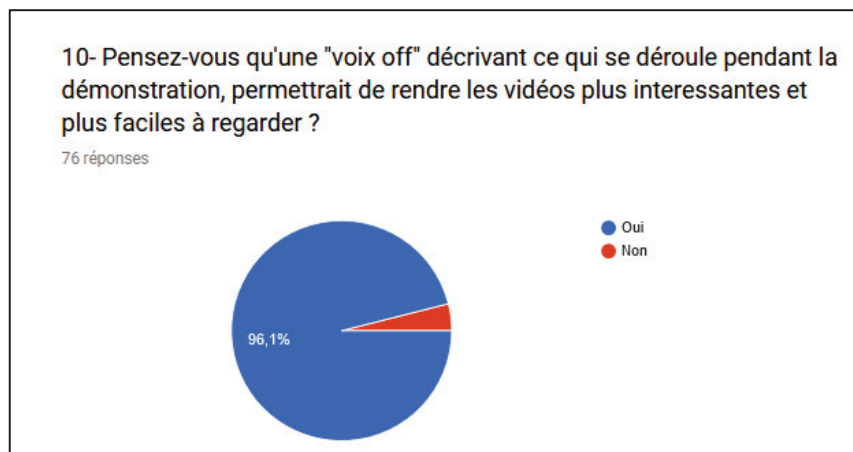


Figure 25. Préférence des étudiants pour le moment de visionnage des vidéos (Q9).

L'analyse des résultats de cette question à choix multiples permet de conclure que les étudiants préféreraient tout autant visionner les vidéos « avant le TP » que « juste avant de commencer en guise de démonstration ».

Il sera donc intéressant de laisser à disposition les vidéos pour qu'ils puissent les visionner en amont du TP, ainsi que de leur projeter en début de TP.

**La question 10 portait sur l'intérêt d'ajouter une voix off au support vidéo (Fig.26).**

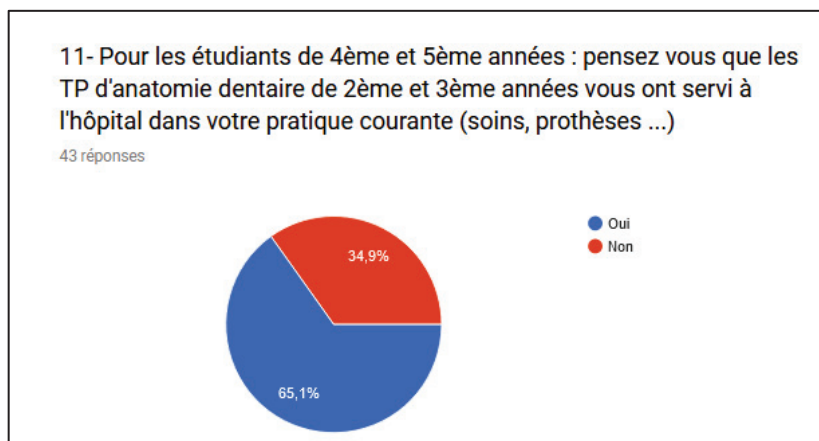


**Figure 26. Intérêt de la voix off pour faciliter le visionnage des vidéos (Q10).**

96% des étudiants ont été favorables à l'ajout d'une voix off dans le but de décrire le déroulement des démonstrations. Ceci permettrait, selon eux, de rendre les vidéos plus agréables à visionner et plus pertinentes pour la compréhension de la réalisation du wax-up.

Ce résultat confirme l'intérêt pédagogique d'inclure une voix off dans le support vidéo.

**Les questions 11 et 12 portaient sur l'intérêt des TP d'anatomie dentaire dans la pratique clinique à l'hôpital. Elles étaient réservées aux étudiants en stage hospitalier, à savoir les 4<sup>ème</sup> et 5<sup>ème</sup> années (Fig 27).**



**Figure 27. Intérêt des TP d'anatomie dentaire dans la pratique courante (Q11).**

Une grande majorité (65%) des étudiants concernés estime que les TP d'anatomie dentaire leur ont servi dans leur pratique hospitalière. Ceci souligne l'intérêt d'une bonne acquisition des principes de l'anatomie dentaire, pour la pratique des différents disciplines cliniques de la dentisterie.

La dernière question demandait à ces étudiants de justifier leur réponse à la question précédente, voici quelques réponses notables :

- « *Utile pour réaliser une stratification sur une patiente --> wax up pour créer la clé du futur composite* »
- « *Connaître l'anatomie dentaire est essentielle lors des reconstitutions coronaires en OC ou prothèse* »
- « *Wax up nécessaire dans un cas très particulier, pas forcément eu l'occasion d'en faire à l'hôpital* »
- « *Cela est intéressant dans la sculpture des composites.* »
- « *Pour reconstruire l'anatomie dentaire lors de restauration direct ou indirect* »
- « *On fait aussi des wax UP à l'hôpital donc les TP sont utiles* »
- « *Ils sont éloignés de notre pratique clinique mais c'est une première approche de nos matériaux c'est toujours bien* »
- « *Je fais souvent des wax up pour réaliser mes provisoires, montrer aux patients ce qu'on peut obtenir en reconstruisant ses dents* »
- « *Le wax-up donne un excellent entraînement à la sculpture dentaire et nous donne les notions de volumes dont on a besoin lors de la réalisation de composites dentaires en restauration, ou justement de wax-up laboratoire dans le cadre d'un plan de traitement prothétique.* »
- « *Ils nous ont appris à mieux connaître l'anatomie dentaire. Aussi savoir réaliser les wax-up est souvent utile pour préparer les provisoires* »

Pour résumer, malgré le fait que le wax-up ne fasse pas partie de notre exercice quotidien, hospitalier ou libéral, une majorité des personnes interrogées pense que l'anatomie dentaire est utile dans la sculpture et la réalisation de restaurations en technique directe. La technique de cire ajoutée en elle-même permet aux étudiants de réaliser des clés d'isomoulages par exemple, leur permettant de réaliser des coiffes provisoires, ainsi que des guides lors de restaurations directes par technique de stratification.

### **3. Conclusion**

Ce questionnaire a permis de conforter l'idée de réaliser un support vidéo d'anatomie dentaire sous forme de démonstration commentée par une voix off.

En effet, la pratique du wax up et l'apprentissage de l'anatomie dentaire sont source de difficultés pour une majorité d'étudiant de 2<sup>ème</sup> et 3<sup>ème</sup> année.

Ces vidéos devront être accessibles à tous, n'importe quand.

La plateforme « Dentapoche » permet de respecter ces critères. L'intérêt de projeter les vidéos en tant que démonstration en début de TP semble également une idée plébiscitée par les étudiants.

Ces vidéos devront permettre d'améliorer la compréhension et l'apprentissage de la technique de cire ajoutée de façon simple et ludique.

### III. Conception des vidéos

#### 1. Choix de la réalisation

Le support vidéo mis en place est composé de 7 vidéos.

Les premières vidéos traitent l'ensemble des TP de wax-up de 2<sup>ème</sup> année :

- N°1 : Initiation à la cire
- N°2 : Prémolaire maxillaire
- N°3 : Prémolaire mandibulaire
- N°4 : Molaire maxillaire

Les 3 dernières vidéos présentent les TP de wax up de 3<sup>ème</sup> année :

- N°5 : Molaire mandibulaire
- N°6 : Incisive centrale maxillaire
- N°7 : Canine maxillaire

Pour des raisons pédagogiques, il a été décidé de réaliser une vidéo par TP. Ainsi, ceci permettra à chaque étudiant de disposer d'une démonstration complète du TP en cours ou à venir.

Le principal défi de ce support était de réaliser les vidéos en expliquant chaque étape du TP et en évitant que ces dernières ne soient trop longues et redondantes.

Un TP de wax up dure en moyenne trois heures tandis que les vidéos (excepté la première) durent entre 7 et 11 minutes, c'est donc sur ce point que la voix off devient intéressante car elle permet de garder l'étudiant concentré pendant toute la durée de la vidéo.

On peut se poser la question de la raison pour laquelle, souvent les vidéos pédagogiques ne comprenaient pas de voix off. Peut-être les auteurs n'y avaient-ils pas pensé ou les notions abordées ne nécessitaient pas d'explications verbales pour être comprises et acquises.

Cependant, il semble évident que la réalisation d'un wax-up simplement filmée ne peut à elle seule induire la compréhension juste et intégrale de l'anatomie dentaire et de ses subtilités.

Les vidéos ont pour objectif principal de montrer comment et dans quel but un wax-up est réalisé.

Les commentaires oraux ont pour objectif principal d'expliquer la méthode choisie, la manière de l'appliquer et d'expliquer quelques notions d'anatomie dentaire.

La visualisation sous format vidéo des objectifs pédagogiques permettrait d'intégrer plus facilement les techniques et manipulations à réaliser en 3D. De plus, la nouvelle génération d'étudiants est née à l'ère du numérique et a pour habitude de visionner des vidéos aux sujets divers et variés et ceci, notamment sur les réseaux sociaux.

Il s'agit d'un support connu et maîtrisé. Ce dernier semblerait être, en tout point, plus attrayant et faciliterait sans aucun doute la compréhension de ce procédé.

C'est en m'inspirant de tutoriels divers disponibles en ligne que j'ai réalisé l'ensemble de ces vidéos. Ces dernières ont été élaborées de manière à ce que leur contenu, pourtant riche en informations, soit compréhensible par tous.

Pour obtenir une vidéo avec du rythme et capter l'attention du spectateur, il a fallu :

- Procéder à un montage très sélectif, en coupant un maximum la vidéo initiale afin d'obtenir de nombreux plans et vues différents.
- Accélérer les séquences vidéo (x5 à x10 suivant les vidéos) qui ne pouvaient être coupées sans perdre trop d'informations.

Au fil des réalisations, les séquences de bases (réalisation des cônes en cires, sculpture...) ont été de plus en plus accélérées, afin de se focaliser sur les détails anatomiques de chaque dent et ainsi délivrer davantage d'explications concernant les volumes ou les fonctions occlusales.

Comme présenté dans le syllabus, les vidéos retracent chaque étape du TP concerné. Il a été choisi de séparer distinctement les étapes (réalisation des cônes, des arêtes ...), afin d'expliquer les points importants et les subtilités de ces dernières (Fig.28, 29,30).

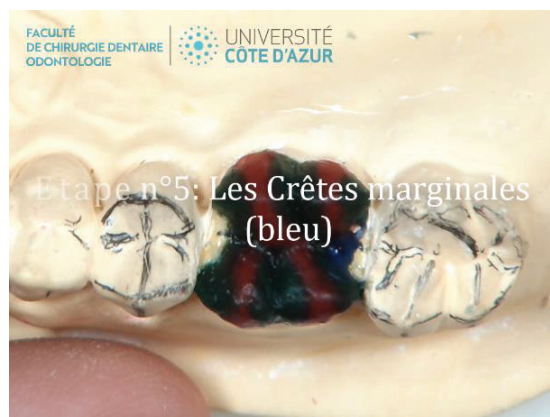
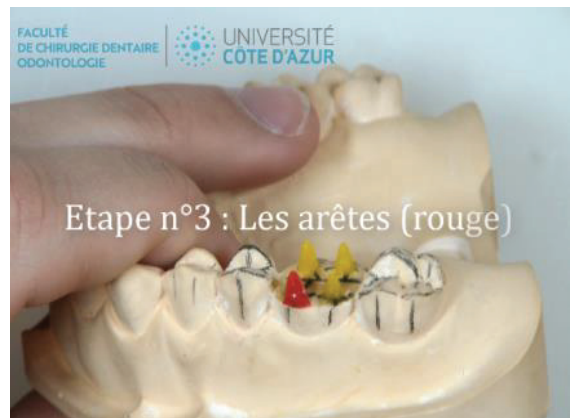
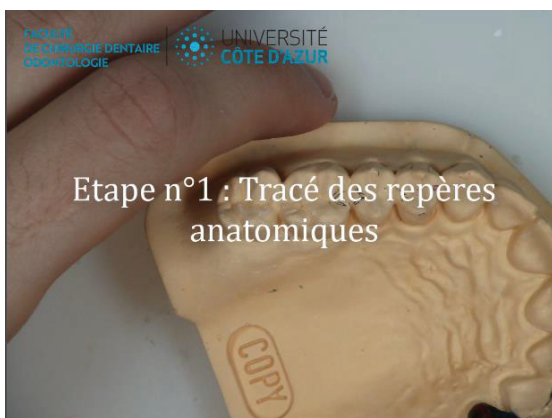Figure 28, 29 et 30. Capture d'écran montrant différentes étapes du TP.

## 2. Elaboration des vidéos

### a. Lieu et matériel de tournage

Le tournage des vidéos a été effectué à la faculté d'odontologie de Nice, en salle de travaux pratiques (Fig.31).





Figure 31. Photo du matériel utilisé pour la réalisation des vidéos.

Le Document Camera Lumens® PS760 de LUMENS IT (LUMENS FRANCE, Issy-les-Moulineaux) fût utilisé pour le tournage des vidéos. Il s'agit d'un outil dont dispose la faculté de Nice et qui permet de filmer en temps réel, de projeter et d'enregistrer des démonstrations (Fig.32).



Figure 32. Photo du Document Camera Lumens® PS760.


Directement relié par câble VGA à un écran d'ordinateur, le Document Camera a permis d'enregistrer les démonstrations, tout en pouvant observer les gestes effectués sur l'écran (Fig.33).



**Figure 33. Ecran de visionnage relié au Document camera.**

Le principal intérêt de cet outil vidéo est qu'il permet de fortement zoomer tout en gardant une qualité vidéo de haute définition. Ceci est indispensable pour filmer de éléments de petite taille, tel que des dents en cires.

En effet le Lumens® PS760 possède un zoom x20 avec une qualité de 1080p (fig.34).



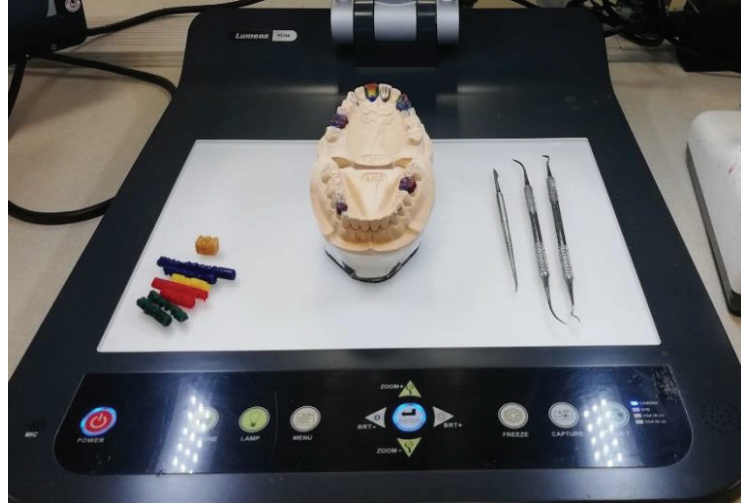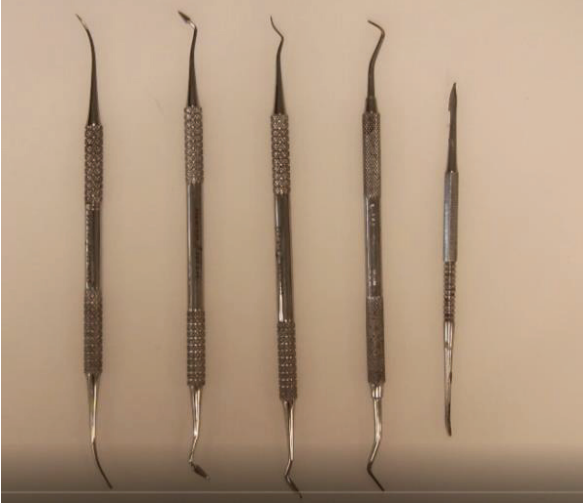**Figure 34. Photo de la barre de contrôle du Lumens® PS76.**

Il permet également d'avoir une bonne luminosité car il possède deux lampes « à bras » réglables facilement, ainsi qu'un éclairage central par « dessous », au niveau de la table de travail.



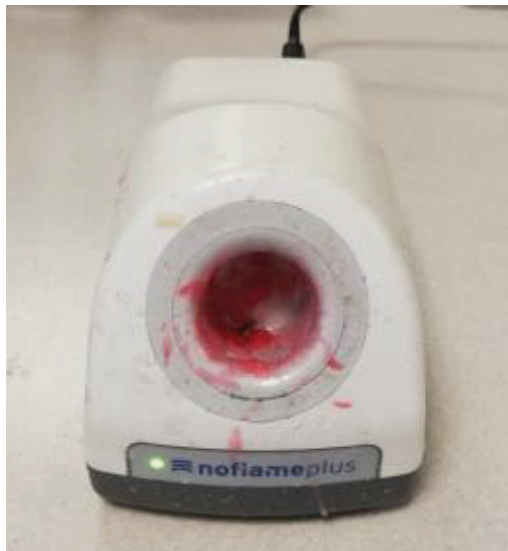C'est avec le matériel dont disposent les étudiants que les wax-up ont été réalisés (Fig.34 et 35) :

- Des cires de couleurs différentes : jaune, bleu, vert, rouge.
- Les différents PKT et la spatule de ZHALE.



**Figures 34 et 35. Photos du matériel utilisé.**

En revanche, pour chauffer la cire, les étudiants utilisent la flamme d'un « bec bunsen » à gaz. Pour éviter les émanations de fumée et pour protéger le matériel de tournage, il a été choisi d'utiliser un bec bunsen électrique de laboratoire (Fig.36), de marque Noflame® d'Amann Girrbach (Herrschaftswiesen 1 6842 Koblach, Austria).



**Figure 36. Photo du bec bunsen Noflame® plus.**

L'avantage majeur de ce bec bunsen électrique Noflame®, est qu'il chauffe plus rapidement les instruments sans produire de flamme, ce qui évite au praticien de se brûler.

## b. Matériel utilisé pour le montage

Le logiciel choisi pour le montage des vidéos pédagogiques était Camtasia® (TechSmith Corporation, Michigan, États-Unis) (Fig.37). Il s'agit d'un logiciel de montage très simple à utiliser, mais qui possède toute la panoplie d'outils permettant de créer des vidéos pédagogiques élaborées (*annotation, comportement, transition...*). En effet, il a été développé pour faire des présentations à but pédagogique, ce qui le rend très complet pour ce genre de support vidéo.

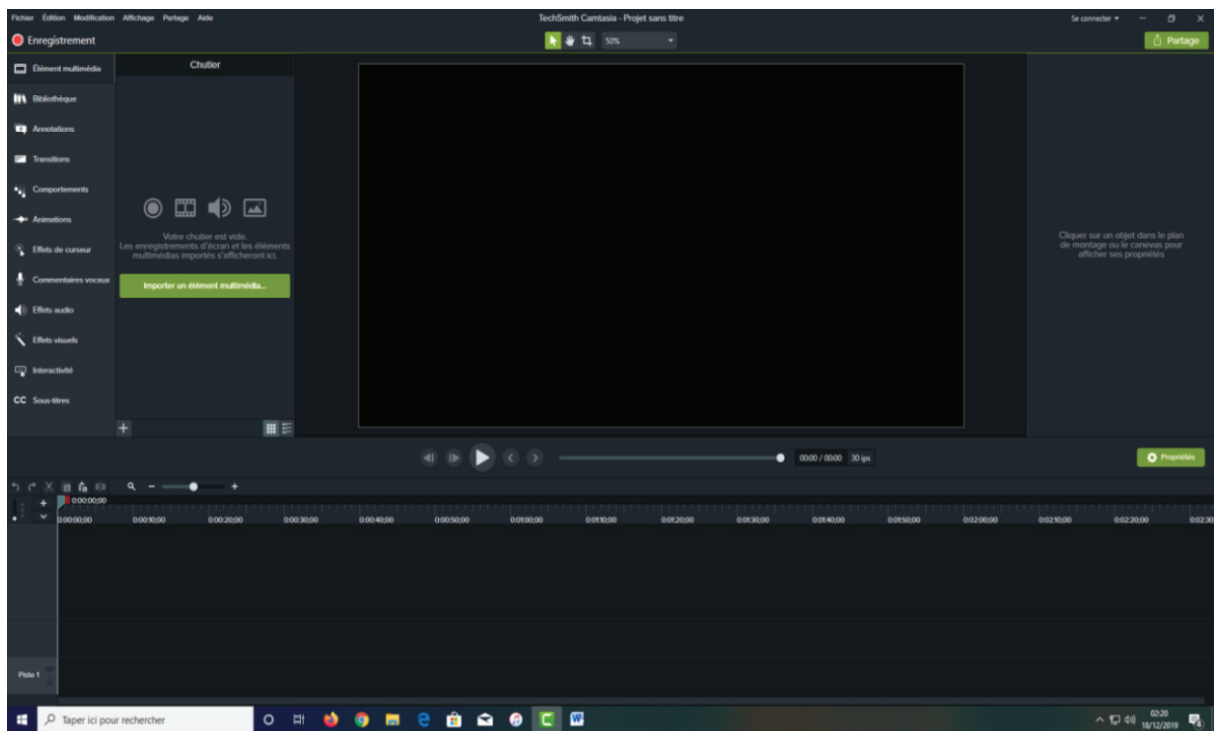
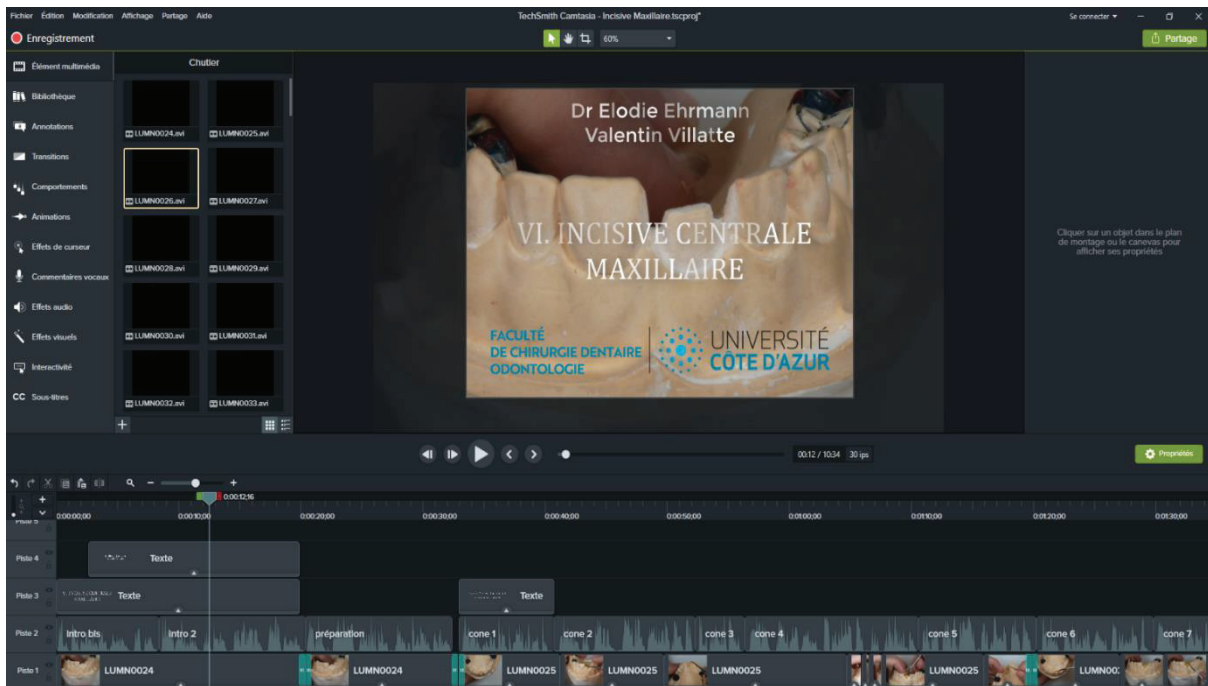


Figure 37. Capture d'écran du logiciel Camtasia®.

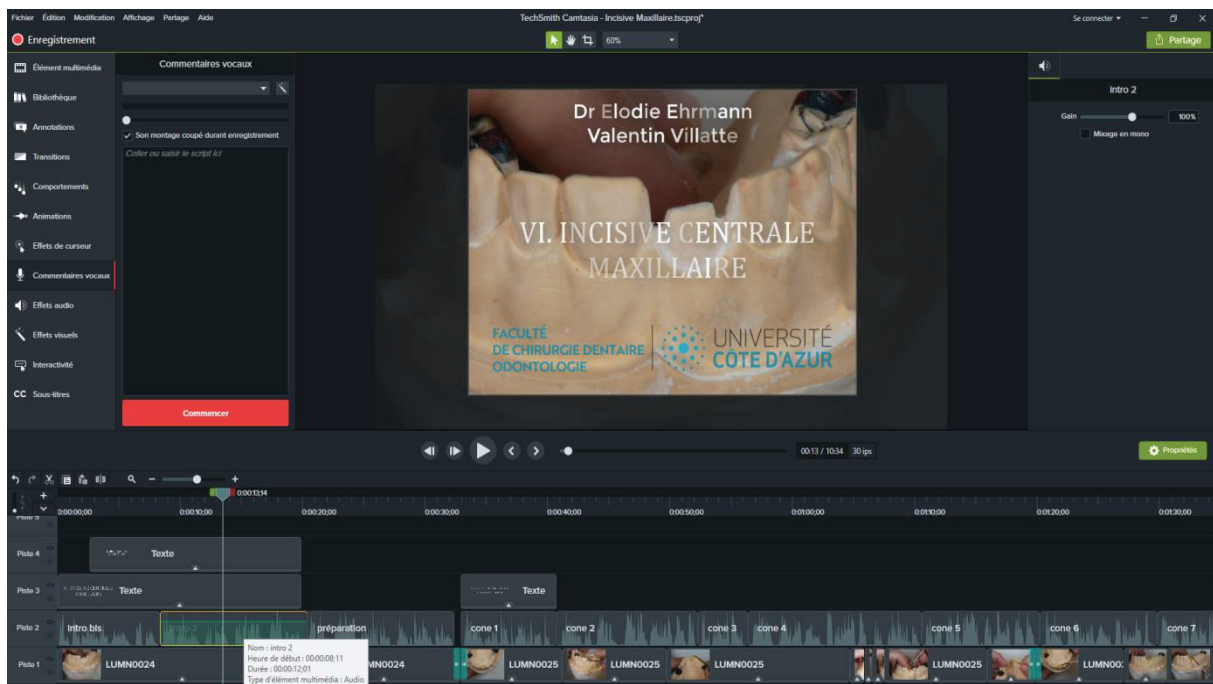
Dans un premier temps, les sept vidéos ont été réalisées. Il s'agissait de choisir les séquences importantes, de couper un maximum de séquences ou d'informations inutiles et de tout accélérer afin que les vidéos aient du rythme et des durées acceptables. La limite acceptable précédemment fixée était de 15 minutes (Fig 38).

En excluant la première vidéo du TP d'initiation qui est plus rapide, les trois premières vidéos des deux prémolaires et de la molaire maxillaire (TP de 2<sup>ème</sup> année) ont été réalisées chacune à partir d'un tournage d'environ heure et trente minutes. Concernant les trois dernières dents, la molaire mandibulaire, l'incisive et la canine (TP de 3<sup>ème</sup> année), étant plus difficiles à réaliser, le tournage « brut » était d'environ deux heures trente. Le travail de montage a donc été long et minutieux afin d'obtenir des vidéos respectant les critères fixés.



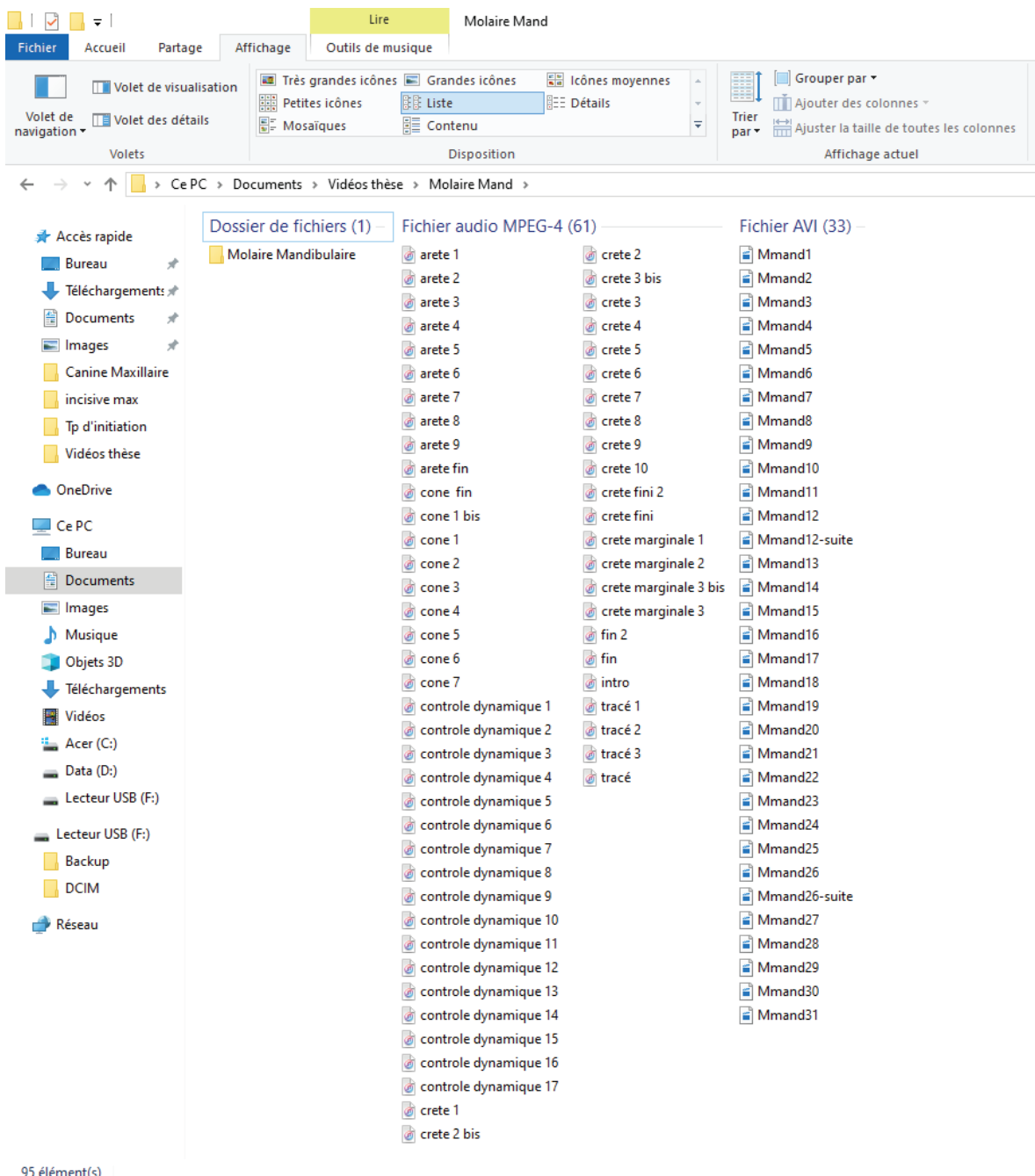
**Figure 38. Capture d'écran de Camtasia®.** On observe dans le cadre en haut à gauche appelé chutier, les vidéos brutes non montées ; en bas au niveau de la piste 1, on observe les séquences vidéo coupées et montées.

Dans un second temps, les voix off ont été réalisées. Un des atouts majeurs du logiciel Camtasia® est qu'il permet d'enregistrer directement des « commentaires vocaux » (Fig.39), en ayant la vidéo qui défile en même temps. Il est ensuite possible d'augmenter/baisser le volume, couper certaines séquences etc.



**Figure 39. Capture d'écran de Camtasia®.** On observe dans le cadre en haut à gauche l'outil « commentaire vocal » il suffit de cliquer sur le bouton commencer pour démarrer l'enregistrement ; En bas de l'écran on voit une séquence audio sélectionnée (encadrement jaune).

Pour chaque vidéo, les commentaires vocaux représentaient des séquences courtes de quelques secondes. En moyenne, pour chaque vidéo, une cinquantaine de séquences audio a été enregistrée (Fig.40). Pour commencer un premier script descriptif de la vidéo était enregistré, puis au fur et à mesure, des descriptions bien choisies ont été introduites. Ceci a permis d'introduire des points d'anatomie, ainsi que des explications claires et précises.



**Figure 40. Capture d'écran du fichier « molaire mandibulaire » regroupant les vidéos brutes et les séquences audio.** A gauche, la liste des séquences audio enregistrées sur Camtasia®, 10 séquences « arête » sont visibles ; sur la droite, la liste des séquences vidéo brutes.

Après quelques essais infructueux, le microphone Yéti Blue® (Fig.41) de Baltic Latvian Universal Electronics LLC (Westlake Village, United States) fût sélectionné pour effectuer les enregistrements vocaux.



**Figure 41. Image du microphone Yéti Blue®.**

Ce micro USB est simple d'utilisation et est compatible avec la plupart des logiciels, dont Camtasia®.

### c. Contenu

Ce projet vidéo contient sept vidéos représentant les quatre TP d'anatomie dentaire de 2<sup>ème</sup> année et les trois TP de 3<sup>ème</sup> année.

#### I - TP d'initiation à la technique de la cire ajoutée (Wax up) (5 :33 min)

- Lien internet : <https://youtu.be/Az4wOi5ilw0>

- QR – code :



#### II - Wax up : prémolaire maxillaire (11 : 45 min)

- Lien internet : <https://youtu.be/eeF9evN0YIY>

- QR – Code :



#### III - Wax up : prémolaire mandibulaire (7 :04 min)

- Lien internet : [https://youtu.be/brwAqCf\\_dU4](https://youtu.be/brwAqCf_dU4)

- QR code :



#### IV - Wax up : molaire maxillaire (9 : 40 min)

- Lien internet : <https://youtu.be/1cE5W2fJKsw>

- QR – code :



#### V - Wax up : molaire mandibulaire (10 :34 min)

- Lien internet : <https://youtu.be/0C5pG4lOdbQ>

- QR – code :



**VI - Wax up : incisive maxillaire (10 : 35 min)**

- Lien internet : <https://youtu.be/Qb93miMAFJ0>
- QR – code :



**VII - Wax up : canine maxillaire (9 : 39 min)**

- Lien internet : [https://youtu.be/l\\_bWsvb0RDY](https://youtu.be/l_bWsvb0RDY)
- QR – code :



**d. Diffusion**

Dans le cadre du projet pédagogique Dentapoche®, la faculté d'Odontologie de Nice a créé un site de diffusion de ressources pédagogiques dont les vidéos sont hébergées sur Youtube®. Les ressources pédagogiques élaborées dans le cadre de ce travail ont ainsi été rendues accessibles par le site Dentapoche® (dentapoche.unice.fr). Un QR-code a été créé pour chaque vidéo. Le lien cliquable et le QR-code de chaque vidéo a été inséré dans le support de cours (voir annexe).

## IV. Conclusion

L'objectif principal à l'origine de ce projet était de permettre aux étudiants d'améliorer leur compréhension de l'anatomie dentaire par la technique de la cire ajoutée (wax-up). L'anatomie dentaire est une thématique complexe, c'est pourquoi le support numérique sous forme de vidéos fut choisi au cours de ce projet pour ses aspects particulièrement didactiques et pédagogiques.

En analysant les résultats du sondage soumis aux étudiants, nous avons pu observer et détailler les difficultés rencontrées lors de ces TP d'anatomie dentaire, afin de pouvoir articuler notre support vidéo pour répondre à ces problématiques. Ainsi, en plus d'une projection en début de TP, les étudiants pourront visionner les vidéos de démonstration lorsqu'ils le souhaiteront, que ce soit avant le TP, pendant, ou après lors de leurs révisions. De plus, la voix off accompagnant chacune de ces vidéos permet de transmettre un message clair et précis sur des notions qui peuvent être difficiles à la compréhension de prime abord. C'est un outil intéressant, qui demande du temps et de la patience, mais qui donne plus de vie et de rythme au support numérique, devenant ainsi un vrai support audiovisuel.

Ce projet a également permis de montrer qu'avec le matériel disponible à la faculté de Nice et un logiciel simple de montage vidéo comme Camtasia®, il est possible de réaliser des supports numériques, permettant d'améliorer l'enseignement.

Nous avons pu observer depuis quelques années, les efforts mis en place à l'UFR d'odontologie de Nice, pour développer de nouveaux supports et moyens de diffusion de l'enseignement. Le tutorat en TP d'un étudiant en fin de cursus permet la transmission du savoir-faire aux plus jeunes et de déclencher l'inspiration quant aux évolutions des supports pédagogiques. Les projets s'améliorent au fil du temps, et participent à la transition d'un enseignement « classique » à un enseignement moderne et mixte qui se veut plus intuitif et didactique par le biais du numérique.



## V. Bibliographie

1. Romerowski J, Boccara E. Comprendre et apprendre l'anatomie dentaire,EDP Sciences, AOS. 2017; Disponible sur: <https://doi.org/10.1051/aos/2017022>
2. Hunter J. The natural history of the humanteeth., explaining their structure, use, formation, groth and diseases. Hardwick R édit. Londres; 1865.
3. Black G. Descriptive anatomy of the human teeth. The Wilmington dental manufacturing co édit. Philadelphia; 1890.
4. Thomas P. Syllabus on full mouth waxing technique for rehabilitation tooth to tooth cusp to fossa organic occlusion. University of California édit. San Francisco; 1967.
5. Lundeen H. Introduction to occlusal anatomy. L. and J. Press édit. Gainesville Florida; 1969.
6. Romerowski J, Bresson G. Étude de l'anatomie dentaire par la technique de la cire par addition. EMC; Médecine buccale, Elsevier Masson édit 28-005-L-20. Paris; 2008.
7. Romerowski J, Bresson G. Morphologie dentaire de l'adulte: molaires. EMC; Médecine buccale, 28-005-H-13, Elsevier Masson édit. Paris; 2011.

## **VI. Annexe**

**Extrait du**

**SYLLABUS D'ANATOMIE DENTAIRE FONCTIONNELLE DE 2<sup>ème</sup> ANNEE 2020/2021**

# TP1 : INITIATION À LA TECHNIQUE DE LA CIRE AJOUTÉE (WAX UP)

## Objectifs

- Apprentissage de la technique de la cire ajoutée
- Réalisation des formes simples qui seront les éléments de l'infrastructure des dents construites en cire

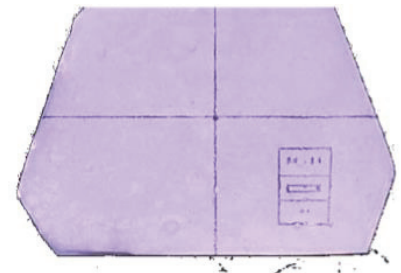
## Description de la séance

Retrouvez la démonstration vidéo de la séance en scannant le QR – Code :  
Ou en cliquant sur le lien suivant : <https://youtu.be/Az4wOi5ilw0>



### 1) Support de travail

- retourner les modèles maxillaire et mandibulaire du côté aplati
- choisir le modèle ayant la surface la plus lisse et plane
- ce support polygonal sera le support de travail du TP

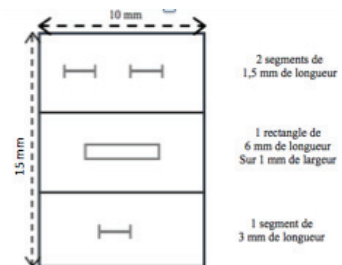


### 2) Préparation du support

- diviser le support de travail en 4 parties
- la partie supérieure sera la zone d'essai
- la partie inférieure droite sera la zone d'évaluation
- la partie inférieure gauche sera réservée au nom et prénom


### 3) Préparation de la zone d'évaluation

- repérer le centre de la zone
- tracer un rectangle : 10 mm de largeur, 15 mm de longueur
- diviser le rectangle en trois parties égales de 5 mm de large :
  - > dans le 1/3 supérieur : tracer deux segments de 1,5 mm
  - > dans le 1/3 moyen : tracer un rectangle de 6 x 1 mm
  - > dans le 1/3 inférieur : tracer un segment de 3 mm




### 4) Tiers supérieur du rectangle :

- Forme : 2 cônes séparés
- Instrument : PKT1
- Matériau: Cire jaune
- Dimension : 1,5(l) x 3(H) mm




### 5) Tiers moyen du rectangle :

- Forme : Poutre
- Instrument : PKT1+4
- Matériau : Cire bleue
- Dimension : 6(l) x 1(L) x 2(H) mm

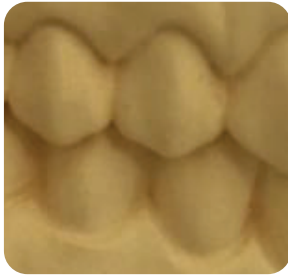

### 6) Tiers inférieur du rectangle :

- Forme : 1 arête sur 1 cône
- Instrument : PKT1
- Matériau : Cire jaune + rouge
- Dimension : 1,5(l)x3(H) mm x 2



## TP 2 : WAX UP DE LA PRÉMOULAIRE MAXILLAIRE



L'anatomie dentaire de la dent à effectuer est considérée comme acquise : les traits de classe, les traits d'arcade et les traits types doivent être parfaitement connus (dents permanentes et temporaires), les tests d'évaluation des connaissances pré-TP étant réguliers.

### Objectifs

- Addition de plusieurs prélèvements de cire afin de réaliser des formes élémentaires (cône, poutre) dans une direction définie
- Construction de la prémolaire maxillaire par technique de cire ajoutée


### Description de la séance

Retrouvez la démonstration vidéo de la séance en scanant le QR – Code :  
Ou avec le lien youtube : <https://youtu.be/eeF9evN0YIY>



#### 1. Mise en place des différents éléments anatomiques

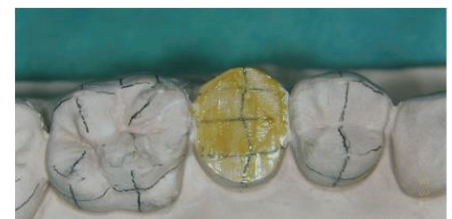- Objectifs
  - Choisir la PM1 maxillaire.
  - Délimiter les secteurs et les volumes
  - Placer les repères anatomiques de construction suivants :
    - > **dents adjacentes** : ligne de crêtes V et L, axe des arêtes V et L, sillon principal
    - > **prémolaire** : axe vertical des cuspidés V et L, repère en occlusion de la cuspide V sur la face V de la dent antagoniste.



En vue d'un wax-up sur la 24

- Tailler la dent
  - À l'aide du manche d'un PKT et d'un bistouri (plus précis au niveau des zones proximales)
  - Ne pas détruire la zone de contact des dents adjacentes
  - Faire une surface plate horizontale
  - 1,5 mm sous la crête marginale adjacente

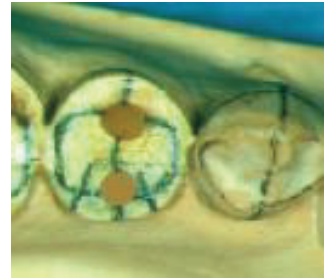
- Dessiner sur la table occlusale de la dent taillée :  
(cf photo ci-contre)
  - Ligne des crêtes V et L
  - Arêtes V et L
  - Sillon principal



- Mettre la cire collante

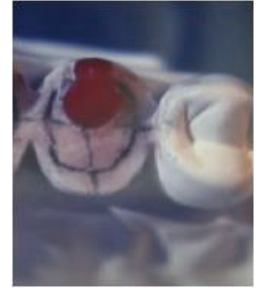
## 2. Cônes cuspidiens vestibulaire et lingual

- Cire jaune / PKT1
- Direction : centré et orienté par rapport à la cuspidie
  - Δ S'aider **des repères en occlusion.**
- Hauteur : hauteur de la cuspidie
- Ménager de l'espace pour les arêtes internes et externes




## 3. Arêtes vestibulaires externe et interne

- **Cire rouge / PKT 1**
- Origine/terminaison :  
Arête externe : de la face vestibulaire à la pointe du cône cuspidien  
Arête interne : du sillon central à la pointe du cône cuspidien
- Hauteur : pointe du cône cuspidien
- Forme : profil externe et interne de la cuspidie vestibulaire



## 4. Arêtes linguales externe et interne

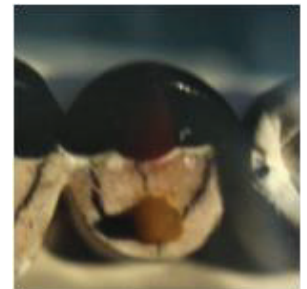
- **Cire rouge / PKT 1**
- Origine/terminaison :  
Arête externe : de la face linguale à la pointe du cône cuspidien  
Arête interne : du sillon central à la pointe du cône cuspidien
- Hauteur : pointe du cône cuspidien
- Forme : profil externe et interne de la cuspidie linguale



## 5. Crêtes vestibulaires mésiale et distale

- **Cire verte / PKT 1-2**
- Origine/terminaison : zones proximales jusqu'aux arêtes vestibulaires
- Forme : aspect final de la face vestibulaire


Δ Ménager un espace suffisant pour les crêtes marginales mésiales et distales.



## 6. Crêtes linguales mésiale et distale

- **Cire verte / PKT 1-2**
- Origine/terminaison : zones proximales jusqu'aux arêtes linguales

Δ Ménager un espace suffisant pour les crêtes marginales mésiales et distales.



## 7. Crêtes marginales mésiale et distale

### - Cire bleue / PKT 1-2

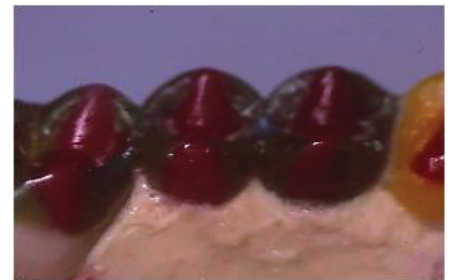- Origine : espace inter- proximal
- Terminaison : combler jusqu'aux crêtes vestibulaires et linguales
- Forme : fossettes proximales mésiale et distale



Δ **Rappel** : crête marginale = éminence allongée à orientation vestibulo-linguale...**Il ne faut pas seulement combler l'espace vide.**

## 8. Finition

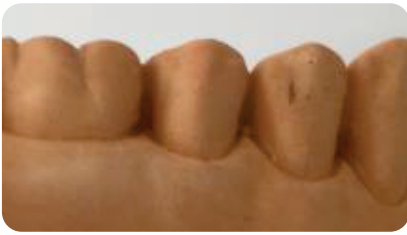- PKT 1-4
- Sillons primaires et secondaires
- Eliminer les petits copeaux de cire avec une brosse à dent.
- Polissage, lissage avec un bas ou collant.



### Recommandations :

- Contrôler les volumes en comparant la dent controlatérale
- Contrôler le volume vestibulaire en contrôlant la vue occlusale du moulage
- Vérifier le lissage et polissage de la cire : éliminer les petits copeaux de cire avec une brosse à dent
- Lisser avec un bas ou collant

## TP3 : WAX UP PREMOLAIRE MANDIBULAIRE



L'anatomie dentaire de la dent à effectuer est considérée comme acquise : les traits de classe, les traits d'arcade et les traits types doivent être parfaitement connus (dents permanentes et temporaires), les tests d'évaluation des connaissances pré-TP étant réguliers.

### Description de la séance

Retrouvez la démonstration vidéo de la séance en scanant le QR – Code :  
Ou avec le lien youtube : [https://youtu.be/brwAqCf\\_dU4](https://youtu.be/brwAqCf_dU4)



#### 1. Mise en place des différents éléments anatomiques

- Objectifs

- Choisir la PM1 mandibulaire - Placer les repères anatomiques de construction suivants :

-> **dents adjacentes** : ligne de crêtes V et L, axe des arêtes V et L, sillon principal

-> **prémolaire** : axe vertical des cuspidés V et L

- Tailler la dent

- À l'aide du manche d'un PKT et d'un bistouri (plus précis au niveau des zones proximales)

- Ne pas détruire la zone de contact des dents adjacentes

- Faire une surface plate horizontale

- 1,5 mm sous la crête marginale adjacente

- Dessiner sur la table occlusale de la dent taillée :  
(cf photo ci-contre)

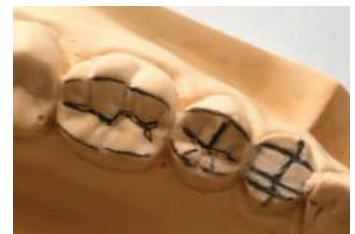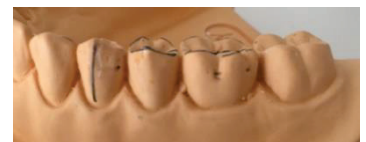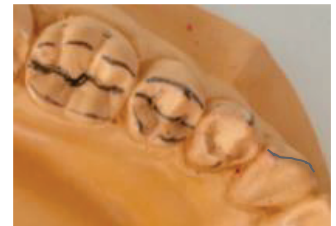- Ligne des crêtes V et L

- Arêtes V et L

- Sillon principal

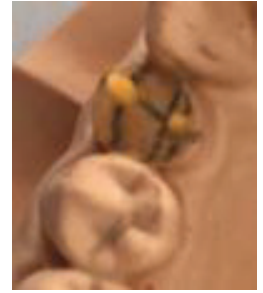- Mettre la cire collante

En vue d'un wax-up sur la 34



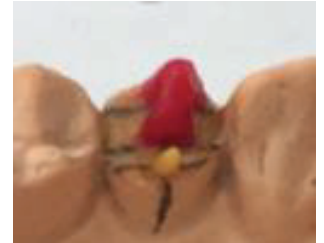## 2. Cônes cuspidiens vestibulaire et lingual

- Cire jaune / PKT1
  - Direction : centré et orienté par rapport à la cuspidie
  - Hauteur : hauteur de la cuspidie
- Δ Ménager de l'espace pour les arêtes internes et externes  
Δ La cuspidie linguale de la 1ère PM mandibulaire est beaucoup moins haute que la vestibulaire.



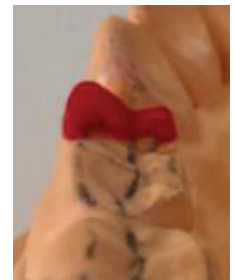
## 3. Arêtes vestibulaires externe et interne

- **Cire rouge / PKT 1**
- Origine/terminaison :  
Arête externe : de la face vestibulaire à la pointe du cône cuspidien  
Arête interne : du sillon central à la pointe du cône cuspidien
- Hauteur : pointe du cône cuspidien
- Forme : profil externe et interne de la cuspidie vestibulaire



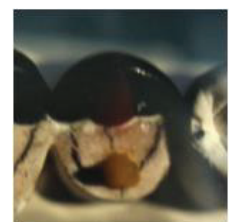
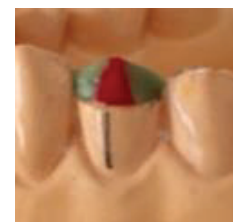
## 4. Arêtes linguales externe et interne

- **Cire rouge / PKT 1**
- Origine/terminaison :  
Arête externe : de la face linguale à la pointe du cône cuspidien  
Arête interne : du sillon central à la pointe du cône cuspidien
- Hauteur : pointe du cône cuspidien
- Forme : profil externe et interne de la cuspidie linguale



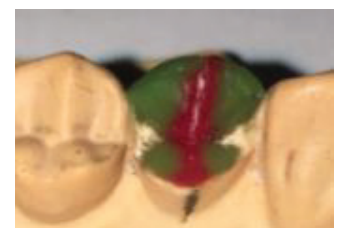## 5. Crêtes vestibulaires mésiale et distale

- **Cire verte / PKT 1-2**
  - Origine/terminaison : zones proximales jusqu'aux arêtes vestibulaires
  - Forme : aspect final de la face vestibulaire
- Δ Ménager un espace suffisant pour les crêtes marginales mésiales et distales.



## 6. Crêtes linguales mésiale et distale

- **Cire verte / PKT 1-2**
  - Origine/terminaison : zones proximales jusqu'aux arêtes linguales
  - Forme : aspect final de la face linguale
- Δ Ménager un espace suffisant pour les crêtes marginales mésiales et distales.





## 7. Crêtes marginales mésiale et distale

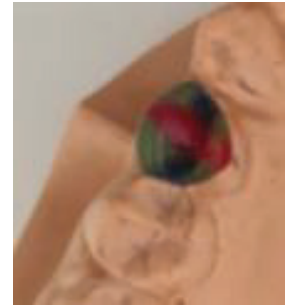
### - Cire bleue / PKT 1-2

- Origine : espace inter- proximal

- Terminaison : combler jusqu'aux crêtes vestibulaires et linguales

- Forme : fossettes proximales mésiale et distale

Δ **Rappel** : crête marginale = éminence allongée à orientation vestibulo-linguale...**Il ne faut pas seulement combler l'espace vide.**



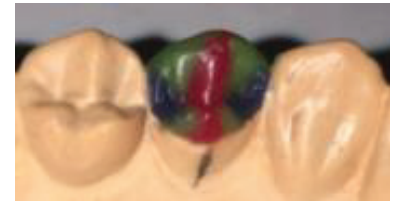## 8. Finition

- PKT 1-4

- Sillons primaires et secondaires

- Eliminer les petits copeaux de cire avec une brosse à dent

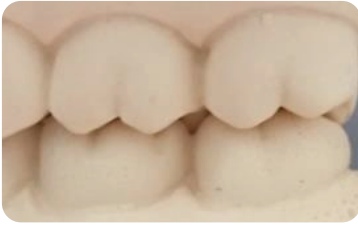- Polissage, lissage avec un bas ou collant



## Recommandations :

- Contrôler les volumes en comparant la dent controlatérale
- Contrôler le volume vestibulaire en contrôlant la vue occlusale du moulage
- Vérifier le lissage et polissage de la cire : éliminer les petits copeaux de cire avec une brosse à dent
- Lisser avec un bas ou collant

## TP4 : WAX UP MOLAIRE MAXILLAIRE



L'anatomie dentaire de la dent à effectuer est considérée comme acquise : les traits de classe, les traits d'arcade et les traits types doivent être parfaitement connus (dents permanentes et temporaires), les tests d'évaluation des connaissances pré-TP étant réguliers.

### Description de la séance

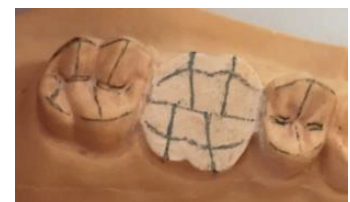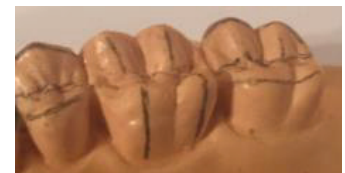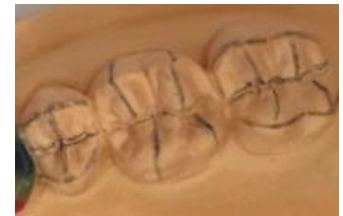Retrouvez la démonstration vidéo de la séance en scanant le QR – Code :  
Ou avec le lien youtube : <https://youtu.be/1cE5W2fJKsw>



#### 1. Mise en place des différents éléments anatomiques

- Objectifs
  - Choisir la M1 maxillaire.
  - Placer les repères anatomiques de construction suivants :
    - > **dents adjacentes** : ligne de crêtes V et L, axe des arêtes V et L, sillon principal
    - > **molaire** : axe vertical des cuspidés V et L, axe des arêtes V et L
- Tailler la dent
  - À l'aide du manche d'un PKT et d'un bistouri (plus précis au niveau des zones proximales)
  - Ne pas détruire la zone de contact des dents adjacentes
  - Faire une surface plate horizontale
  - 1,5 mm sous la crête marginale adjacente
- Dessiner sur la table occlusale de la dent taillée :  
(cf photo ci-contre)
  - Ligne des crêtes V et L
  - Arêtes V et L
  - Sillon principal

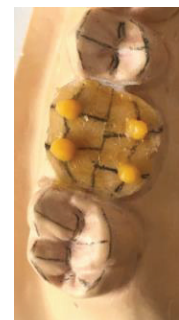En vue d'un wax-up sur la M1



- Mettre la cire collante

#### 2. Cônes cuspidiens vestibulaires et linguaux

- Cire jaune / PKT1
- Direction : centrés et orientés par rapport aux cuspidés
- Hauteur : hauteur de la cuspide
- Δ Ménager de l'espace pour les arêtes internes et externes



### 3. Arêtes vestibulaires externes et internes

#### - Cire rouge / PKT 1

##### - Origine/terminaison :

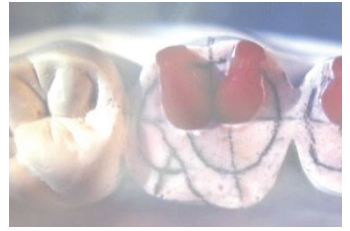
Arêtes externes : de la face vestibulaire à la pointe du cône cuspidien

Arêtes internes : du sillon central à la pointe du cône cuspidien

##### - Hauteur : pointe du cône cuspidien

##### - Forme : profil externe et interne des cuspides vestibulaires

Δ Le pont de l'émail est amorcé dès la réalisation des arêtes MP/DV



### 4. Arêtes linguales externes et internes

#### - Cire rouge / PKT 1

##### - Origine/terminaison :

Arêtes externes : de la face linguale à la pointe du cône cuspidien

Arêtes internes : du sillon central à la pointe du cône cuspidien

##### - Hauteur : pointe du cône cuspidien

##### - Forme : profil externe et interne des cuspides linguales

Δ Le pont de l'émail est amorcé dès la réalisation des arêtes MP/DV



### 5. Crêtes vestibulaires mésiale et distale

#### - Cire verte / PKT 1-2

- Origine/terminaison : zones proximales jusqu'aux arêtes vestibulaires

- Forme : aspect final de la face vestibulaire

Δ Ménager un espace suffisant pour les crêtes marginales mésiales et distales.



### 6. Crêtes linguales mésiale et distale

#### - Cire verte / PKT 1-2

- Origine/terminaison : zones proximales jusqu'aux arêtes linguales

- Forme : aspect final de la face linguale

Δ Ménager un espace suffisant pour les crêtes marginales mésiales et distales.

Δ La cuspide DP est en retrait par rapport à la MP (pont de l'émail).



*Ne pas se fier au pont de l'émail qui doit être en majeure partie réalisé avec la cire rouge*

## 7. Crêtes marginales mésiale et distale

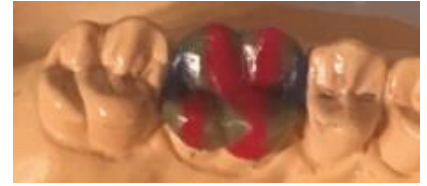### - Cire bleue / PKT 1-2

- Origine : espace inter- proximal

- Terminaison : combler jusqu'aux crêtes vestibulaires et linguales

- Forme : fossettes proximales mésiale et distale

Δ **Rappel** : crête marginale = éminence allongée à orientation vestibulo-linguale...**Il ne faut pas seulement combler l'espace vide.**



## 8. Finition

- PKT 1-4

- Sillons primaires et secondaires

- Eliminer les petits copeaux de cire avec une brosse à dent

- Polissage, lissage avec un bas ou collant

### Recommandations :

- Contrôler les volumes en comparant la dent controlatérale
- Contrôler le volume vestibulaire en contrôlant la vue occlusale du moulage
- Vérifier le lissage et polissage de la cire : éliminer les petits copeaux de cire avec une brosse à dent
- Lisser avec un bas ou collant

## *Serment d'Hippocrate*

*En présence des Maîtres de cette Faculté, de mes chers condisciples, devant l'effigie d'Hippocrate,*

*Je promets et je jure, au nom de l'Être Suprême, d'être fidèle aux lois*

*de l'Honneur et de la probité dans l'exercice de La Médecine Dentaire.*

*Je donnerai mes soins gratuits à l'indigent et n'exigerai jamais un salaire au-dessus de mon travail, je ne participerai à aucun partage clandestin d'honoraires.*

*Admis dans l'intérieur des maisons, mes yeux ne verront pas ce qui se passe, ma langue taira les secrets qui me seront confiés et mon état ne servira pas à corrompre les mœurs ni à favoriser le crime.*

*Je ne permettrai pas que des considérations de religion, de nation, de race, de parti ou de classe sociale viennent s'interposer entre mon Devoir et mon patient.*

## Approbation – Improbation

Les opinions émises par les dissertations présentées, doivent être considérées comme propres à leurs auteurs, sans aucune approbation ou improbation de la Faculté de Chirurgie dentaire (1).

Lu et approuvé,

Vu,  
Nice, le

Le Président du jury,

Le Doyen de la Faculté de  
Chirurgie Dentaire de l'UNS

Professeur

Professeur Laurence LUPI

(1) Les exemplaires destinés à la bibliothèque doivent être obligatoirement signés par le Doyen et par le Président du Jury.

**Valentin VILLATTE**

# SUPPORT PEDAGOGIQUE NUMERIQUE POUR L'APPRENTISSAGE DE L'ANATOMIE DENTAIRE PAR LA TECHNIQUE DE LA CIRE AJOUTEE

**Thèse** : Chirurgie Dentaire, Nice, 2020, n°42-57-20-11

**Directeur de thèse** : **EHRMANN Elodie**

**Mots-clés** : Anatomie dentaire, occlusodontologie , technique de la cire ajoutée, wax up, pédagogie, vidéos.

## **Résumé** :

Le projet pédagogique mené vise à faciliter la compréhension et l'apprentissage de l'anatomie dentaire par la technique de la cire ajoutée (wax-up) en proposant un support audiovisuel aux étudiants de 2<sup>ème</sup> et 3<sup>ème</sup> années de l'UFR d'odontologie de Nice.

La première partie présente la genèse du projet et les raisons qui ont mené à sa conception. Ainsi que, les différentes manières d'enseigner l'anatomie dentaire, dont la technique de cire ajoutée (wax-up), elle-même comprenant plusieurs variantes suivant les auteurs.

Ensuite, la deuxième partie présente les résultats du sondage effectué auprès des étudiants de la faculté d'odontologie de Nice, afin de connaître les difficultés rencontrées lors des travaux pratiques d'anatomie dentaire et ainsi d'orienter le support proposé afin de répondre à ces problématiques.

La troisième partie de ce travail détaille l'élaboration et la réalisation des vidéos, décrivant le matériel et son utilisation, ainsi que le contenu du support vidéo regroupant l'ensemble des liens internet et des QR code permettant un accès direct à ces dernières.

Nous avons pu observer depuis quelques années, les efforts mis en place à l'UFR d'odontologie de Nice, pour développer de nouveaux support et moyens de diffusion de l'enseignement. Le tutorat en TP d'un étudiant en fin de cursus permet la transmission du savoir-faire aux plus jeunes et de déclencher l'inspiration quant aux évolutions des supports pédagogiques. Les projets s'améliorent au fil du temps, et participent à la transition d'un enseignement « classique » à un enseignement moderne et mixte qui se veut plus intuitif et didactique par le biais du numérique.