



HAL
open science

Injection intra vitrénne de clindamycine dans le traitement des rétinohorôidites toxoplasmiques : à propos de 9 cas dans le service d'ophtalmologie du CHU de Bordeaux

Arthur Handaye-Dessus

► **To cite this version:**

Arthur Handaye-Dessus. Injection intra vitrénne de clindamycine dans le traitement des rétinohorôidites toxoplasmiques : à propos de 9 cas dans le service d'ophtalmologie du CHU de Bordeaux. Sciences du Vivant [q-bio]. 2020. dumas-02983178

HAL Id: dumas-02983178

<https://dumas.ccsd.cnrs.fr/dumas-02983178>

Submitted on 29 Oct 2020

HAL is a multi-disciplinary open access archive for the deposit and dissemination of scientific research documents, whether they are published or not. The documents may come from teaching and research institutions in France or abroad, or from public or private research centers.

L'archive ouverte pluridisciplinaire **HAL**, est destinée au dépôt et à la diffusion de documents scientifiques de niveau recherche, publiés ou non, émanant des établissements d'enseignement et de recherche français ou étrangers, des laboratoires publics ou privés.

U.F.R. DES SCIENCES MEDICALES

Année 2020

Thèse n° 3102

THESE POUR L'OBTENTION DU

DIPLOME D'ETAT de DOCTEUR EN MEDECINE

Présentée et soutenue publiquement Le 25 septembre 2020

Par HANDAYE-DESSUS, Arthur

Né(e) le 20/09/1991 à Saint-Lizier

INJECTION INTRAVITREENNE DE CLINDAMYCINE DANS LE TRAITEMENT DES RETINOCHOROÏDITES TOXOPLASMIQUES : A PROPOS DE 9 CAS DANS LE SERVICE D'OPHTALMOLOGIE DU CHU DE BORDEAUX

Sous la direction du docteur Marie-Bénédicte ROUGIER

Membres du jury :

Pr. Jean-François KOROBELNIK
Pr. Karine ANGIOI
Pr. Marie-Noëlle DELYFER
Pr. Charles CAZANAVE
Dr. Marie-Bénédicte ROUGIER

Président
Rapporteur
Examineur
Examineur
Examineur

U.F.R. DES SCIENCES MEDICALES

Année 2020

Thèse n° 3102

THESE POUR L'OBTENTION DU

DIPLOME D'ETAT de DOCTEUR EN MEDECINE

Présentée et soutenue publiquement Le 25 septembre 2020

Par HANDAYE-DESSUS, Arthur

Né(e) le 20/09/1991 à Saint-Lizier

INJECTION INTRAVITREENNE DE CLINDAMYCINE DANS LE TRAITEMENT DES RETINOCHOROÏDITES TOXOPLASMIQUES : A PROPOS DE 9 CAS DANS LE SERVICE D'OPHTALMOLOGIE DU CHU DE BORDEAUX

Sous la direction du docteur Marie-Bénédicte ROUGIER

Membres du jury :

Pr. Jean-François KOROBNIK
Pr. Karine ANGIOI
Pr. Marie-Noëlle DELYFER
Pr. Charles CAZANAVE
Dr. Marie-Bénédicte ROUGIER

Président
Rapporteur
Examineur
Examineur
Examineur

REMERCIEMENTS

A notre maître et président du jury,

Monsieur le Professeur Jean-François KROBELNIK

Vous me faites l'honneur de présider ce jury et de juger mon travail. J'ai eu le privilège d'apprendre à vos côtés au cours de mes stages dans l'unité de rétine. Soyez assuré de mon plus grand respect et de ma plus grande reconnaissance.

A notre maître et à mon directeur de thèse,

Madame le Docteur Marie-Bénédicte ROUGIER

Merci de m'avoir proposé ce travail. Vous me faites l'honneur de diriger ce travail. Je vous remercie pour votre patience et votre disponibilité. Je suis honoré du soutien que vous m'apportez et j'espère en être digne. Soyez assuré de mon plus profond respect.

A mon rapporteur,

Madame le Professeur Karine ANGIOI-DUPREZ

Merci d'avoir accepté de relire et de juger ce travail. Je suis très reconnaissant du temps et de l'énergie que vous avez consacré à l'évaluation de ce travail.

C'est pour moi un grand honneur de vous avoir pour rapporteur. Veuillez trouver ici l'expression de ma reconnaissance et de mon profond respect.

A notre maître et membre du jury,

Madame le Professeur Marie-Noëlle DELYER

Vous me faites l'honneur de juger mon travail. Mon passage dans les services de rétine et l'expertise que vous m'avez apportée me serviront tout au long de ma pratique future. Pour votre disponibilité et votre patience. Soyez assuré de mon profond respect et de ma reconnaissance.

A notre maître et membre du jury,

Monsieur le Professeur Charles CAZANAVE

Je vous remercie sincèrement d'avoir accepté de faire partie de mon jury de thèse. C'est un honneur de vous avoir compte tenu de votre expertise en maladies infectieuses. Soyez assuré de ma sincère reconnaissance et de mon plus grand respect.

A mes maître d'Internat

Merci au Professeur LIGUORO et au Professeur Vignes pour votre accueil chaleureux avec toute l'équipe de neurochirurgie A. Sans oublier Édouard GIMBERT et Vincent JECKO, pour votre soutien chirurgical et votre pratique assidue du billard.

Madame Cécile DELCOURT, vos nombreux travaux pour l'ophtalmologie bordelaise sont d'une qualité scientifique exceptionnelle et c'est un honneur d'avoir pu bénéficier de votre expertise.

Docteur Cindy PUECH, mon stage dans le service et mes premières cataractes à tes cotés resteront inoubliables.

Aux chefs de cliniques et assistants qui m'ont formé

Docteur Antoine Robinet, merci pour ta confiance et toute tes précieuses connaissances transmises en cornée.

Docteur Quentin de Bosredon, parce que tu as le secret pour rendre simple tout ce qui paraît complexe. Merci pour tout.

Docteur Sarra GATOUSSI, merci pour ta patience au bloc et pour toutes tes connaissances que tu nous apporte au quotidien.

Docteur Thomas Cornut, merci pour la confiance que tu m'as apportée, autant en consultation qu'en chirurgie. Et pour tout ce semestre passé avec toi.

A ma famille

A ma mère à qui je dois tout. Merci d'avoir toujours cru en moi au cours de ces longues années d'études, tu as toujours été et tu es toujours là pour me soutenir.

A ma sœur, même si notre relation peut parfois être houleuse, c'est le moins qu'on puisse dire, merci d'être toujours présente à mes côtés.

A mes grands-parents, merci pour votre soutien depuis le plus jeune âge, merci d'avoir toujours cru en moi et de m'avoir soutenu tout au long de ces longues études, c'est presque terminé promis.

A mes neveux, que j'ai la chance de voir grandir, et pour j'espère être à mon échelle être un exemple.

A mes cointernes et amis

Benoit, le frère, avec qui j'ai eu la chance de partager tant de bons moments, t'ia compris, sku sku sku...

Paulin, pour ton amitié, tes parties de brawl stars, et pour ta collection inestimable de Saveurs...

Camille, tu as quand même fini par t'en sortir !!! Je suis fier de terminer ces études et de passer ma thèse en même temps que toi.

Élise, aka Marie-Chantal, à tous nos bons moments partagés en Neurochir A. et pour tous les autres. Merci pour cette spontanéité qui te caractérise. Sarah, petite boule d'énergie. Pour notre rendez-vous manqué avec le Jean-Mouloud. J'espère qu'on finira par y aller un jour.

Alexis, «le professeur Mathieu», si jeune et pourtant si sûr de toi, tu impressionne même les patients...

A mes cointernes, Boris, Grégoire, Hélène, Camille, Caroline, Gobain, Marine, Moe, Anaïs, Diane, Maxime, Thomas, Julia, Nicolas, Nathalie, Guillaume, PH, Maud, Delphine, Anis, Émilie, Marion, Thibault, Antoine, Noémie, Eugénie, Élise et tous les autres, pour ces cinq ans passés dans l'entre-aide et la bonne humeur.

A mes amis

Thomas, toujours fidèle au rendez-vous de la nane, j'espère encore partager beaucoup de bons moments avec toi.

Alix, amie de toujours, toujours là dans les bons comme les mauvais moments. Merci d'être présente dans ma vie.

Le Diable, à ta double personnalité qui te permet de briller autant dans les études que dans nos soirées. Merci pour tous ces moments dans le Volvestre.

Fabien, à toutes ces parties de call-of plutôt que d'aller à la BU. Ça nous aura pas si ça réussit.

Adrian Pasdar, sans qui la fameuse pose pasdar n'aurait que peu de saveur. Vas-y doucement sur le Patxaran quand même.

Bourriche, président du COOJE, merci pour ton organisation impeccable. Je te souhaite tout le bonheur dans cette nouvelle vie qui t'attend.

Bière-Marie, pour ton goût aiguisé pour le houblon.

Martin, à tous nos moments de galère en Asie, ce qui se passe à Phnom-Penh reste à Phnom-Penh comme on dit !!

Édouard, le S, merci pour ta bonne humeur et ton soutien sans faille. Les amis comme toi sont rares, et je suis fier de te compter parmi les miens.

Thomas, de notre rencontre à Punta-Cana à aujourd'hui, on a fait du chemin et tu es toujours à mes côtés. Merci pour tout.

Godefroy, depuis le premier jour d'internat, et pour des années encore, pour ta culture et tes références qui me feront toujours rire.

Matthieu, avec 2 t, comme tt ! Ça marche moins bien depuis que t'as changé de voiture. El cubano, merci pour tous les moments passés, tu as un talent de conteur de blague qui restera à jamais inégalé.

Antoine, merci pour ta bonne humeur, ton talent de photographe a Cuba..

PL, golfeur hors-pair.

A tous les nantais

Et à tous ceux que j'ai oublié...

A toute l'équipe d'ophtalmologie du CHU de Bordeaux

Aux cadres, Mme Pruvot, Mme Haidar et Mme Tubiana

Aux infirmières du service, Lydia, Annick, JB, Stéphanie, Léa, Sylvie, Céline, Astrid, Anthony, Anaïs, ...

Aux orthoptistes, Béatrice, Esperanza, Aline, Brigitte, Susan, Elodie, Marion, Axelle, Corinne.

A toutes les élèves orthoptistes pour leur aide au quotidien.

Aux infirmier(e)s du bloc : Nathalie et Nathalie, Béatrice, Xavier, Marie-Pierre, Sylvie, Mélanie, Nicolas, Barbara, Tania.

Aux secrétaires : à Virginie, à Fanny, à Isabelle, à Florence, à Barbara et Marion.

A mon amour

Camille, merci de partager ma vie, je sais que me supporter au quotidien n'est pas chose aisée... J'ai trouvé mon équilibre grâce à toi, et j'ai hâte de découvrir tout ce qu'il nous reste à faire ensemble. Notre histoire ne fait que commencer.

Table des matières

INTRODUCTION	8
TOXOPLASMOSE	9
Définition	9
Epidémiologie	10
Rétinochoroïdite Toxoplasmique	11
Diagnostic clinique	11
Diagnostic paraclinique	12
Pronostic	12
TRAITEMENT DE PREMIERE INTENTION	14
Pyriméthamine	15
Sulfonamides	16
Azithromycine	17
Clindamycine	17
Prévention des récurrences	17
CLINDAMYCINE	19
Voie orale et intraveineuse	19
Voie intravitréenne	20
OBSERVATIONS CLINIQUES	22
Patients et méthode	22
Observations cliniques	25
Résultats	33
DISCUSSION	35
CONCLUSION	38
BIBLIOGRAPHIE	39
ANNEXE	42
ARTICLE SCIENTIFIQUE	43

LEXIQUE

ARN : Nécrose rétinienne aiguë

AV : Acuité visuelle

ES : Effet secondaire

EI : Effet indésirable

DP : Diamètre papillaire

Ig : Immunoglobuline

IV : Intraveineux

IVT : Injection intra-vitréenne

MAVAC : Meilleure acuité visuelle corrigée

PCA : Ponction de chambre antérieure

PIO : Pression intraoculaire

PO : Per Os

PRD : Précipités rétrodescemétiques

RCT : Rétinochoroïdite Toxoplasmique

SA : Semaine d'aménorrhée

SNOF : Syndicat National des Ophtalmologues Français

UAA : Uvéite antérieure aiguë

UPA : Uvéite postérieure aiguë

INTRODUCTION

On estime aujourd'hui à un tiers de la population mondiale(1) ayant été infecté par le parasite de la Toxoplasmose, soit plus de 2,3 milliards de personnes.

Depuis sa description chez le gondi d'Afrique en 1908 par Nicole et Manseau, les connaissances sur ce parasites n'ont cessé d'évoluer .

Cependant la compréhension de son cycle reproductif et de son mode de transmission n'a été clairement appréhendée qu'à partir des années 1970.

L'histoire clinique de la Toxoplasmose ainsi que le large spectre de ses manifestations et de ses pathologies associées ont été revus récemment en 2009 par Weiss et Dubey (2).

Le concept de réactivation parasitaire, chez des sujets immunocompétents est toujours aujourd'hui largement exploré par les biologistes et immunologistes.

Nous allons nous intéresser ici à l'évolution du traitement de la toxoplasmose oculaire, notamment à l'introduction des injections intravitréennes dans l'arsenal thérapeutique, qui permettent à la fois la guérison, la préservation des structures oculaires, mais également la limitation des effets secondaires généraux qui leur confèrent un avantage sur le traitement oral conventionnel.

Nous allons voir l'épidémiologie de la toxoplasmose oculaire avant de nous intéresser à son traitement spécifique.

Nous nous occuperons du diagnostic clinique et du pronostic visuel dans l'atteinte oculaire de la toxoplasmose.

Afin de pouvoir estimer l'avancée d'un tel type de prise en charge nous ferons le bilan sur les connaissances actuelles du traitement de la rétinopathie toxoplasmique (RCT).

Nous verrons ensuite, au travers de notre observation clinique de différents cas, la sûreté de ce type de traitement ainsi que sa faisabilité en pratique courante puis son efficacité et sa place dans le traitement de base de la rétinopathie toxoplasmique (RCT).

TOXOPLAMOSE

Définition

La Toxoplasmose correspond à l'ensemble des symptômes pouvant être attribués au parasite *Toxoplasma gondii*.

Toxoplasma gondii est un parasite protozoaire intracellulaire strict qui peut prendre différentes formes au cours de son cycle : Oocytes, Tachyzoïtes et kystes ou Bradyzoïtes.

Il existe 3 génotypes différents du parasite, en France le génotype II représente plus de 90% des souches isolées chez l'homme et l'animal(3).

L'infection est principalement acquise par l'ingestion de nourriture ou d'eau contaminées par des oocystes excrétés par des chats ou par la consommation de viande insuffisamment cuite ou crue contenant des kystes tissulaires.

L'homme étant un hôte intermédiaire, il n'existe pas de transmission interhumaine à l'exception de la transmission materno-fœtale.

La transmission materno-fœtale est possible uniquement en cas de primo-infection durant la grossesse et son risque augmente avec le terme. Elle est responsable chez le nouveau-né d'une toxoplasmose dite congénitale de sévérité variable.

Une primo-infection va être asymptomatique dans environ 85% à 90% des cas, et sa guérison est spontanée sans traitement ; cependant le parasite peut se réactiver dans n'importe quel organe à l'occasion d'une immunodépression, passagère ou prolongée.

La survie du parasite à l'état de kystes dans l'organisme, leur réactivation possible en dehors de toute immunodépression et leur éradication quasiment impossible in vivo fait toute la dangerosité de cette infection.

Chez l'immunocompétent, cette réactivation se fait essentiellement au niveau chorioretinien, du fait du statut particulier de l'œil au sein du système immunitaire.

Epidémiologie

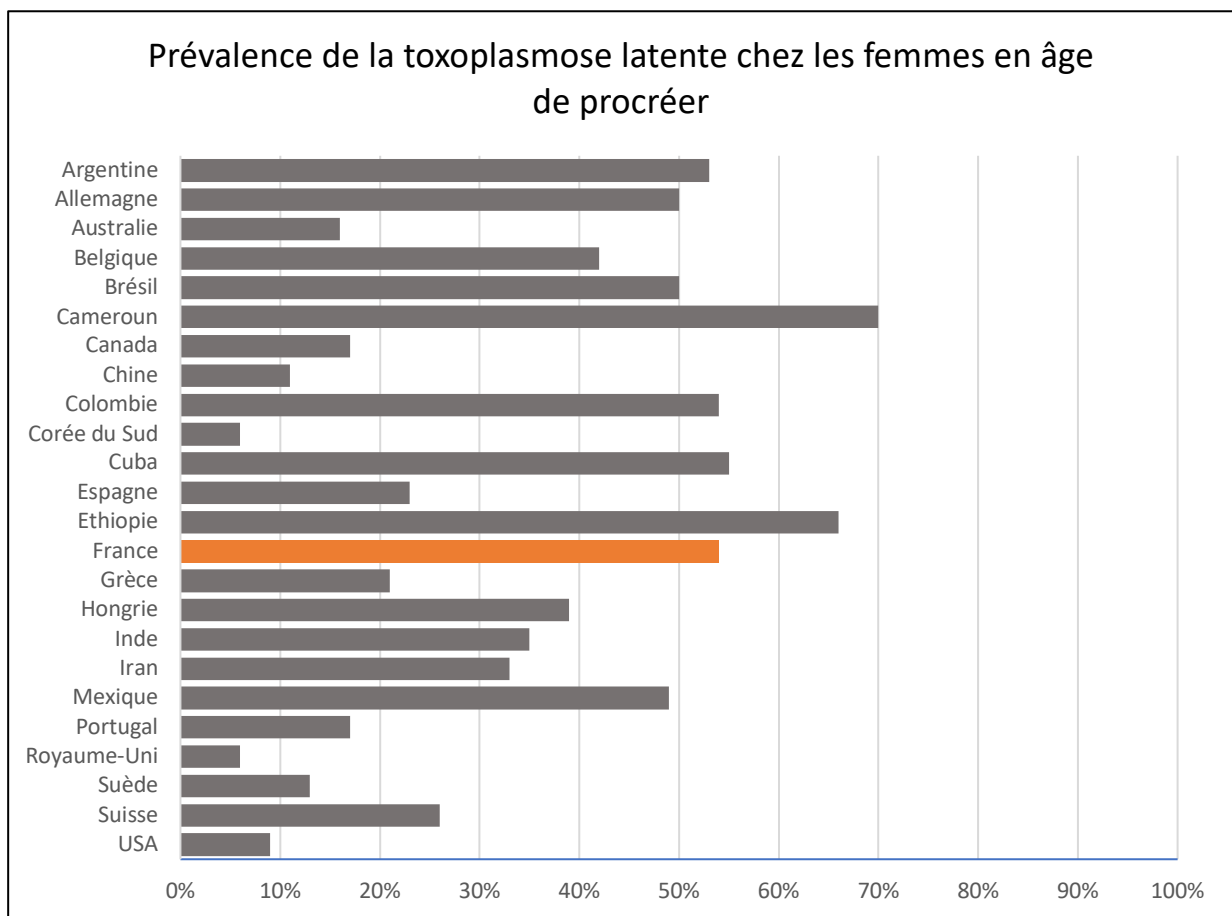
Toxoplasmose latente

La prévalence mondiale est d'environ 25 à 35% mais avec de grande disparités de 10 à 80% (3),(4) dans certaines régions du monde.

Elle est généralement plus faible, de 10% à 30%, en Amérique du Nord, en Asie du sud-est, et en Europe du nord. Cette prévalence augmente de 30% à 50% Europe centrale et Europe du sud ; et est maximale, supérieure à 50% Amérique latine et en Afrique tropicale

En France la séroprévalence chez les femmes en âge de procréer en France est d'environ 54%, un taux très élevé par rapport aux autres pays européens ; ce qui nous place au même niveau mondial que Cuba ou la Colombie par exemple.

Figure 1. Prévalence mondiale de toxoplasmose latente



D'après Toxoplasmosis-A Global Threat. Jaroslav Flegr (5)

Cette prévalence élevée en France par rapport à nos voisins européens peut s'expliquer par 2 facteurs principaux :

- La consommation élevée de viande bovine et porcine ainsi que leur mode de consommation.

- On trouve également un nombre de chats domestiques plus élevé en France que chez nos voisins Européens ; environ 13,5 millions en France en 2017 contre quelques 7,9 millions en Grande-Bretagne et 7,4 millions en Italie par exemple(6).

Rétinochoroïdite Toxoplasmique

Diagnostic clinique

La rétinocoroïdite toxoplasmique (RCT) est la cause la plus fréquente d'uvéïte postérieure chez les sujets immunocompétents et son incidence varie entre 18% et 49% des cas(7) .

Elle se présente typiquement comme un foyer rétinien gris-blanc souvent au pôle postérieur avec un inflammation importante en regard prenant l'aspect caractéristique de "phare dans le brouillard".

Cette lésion peut être satellite d'une cicatrice pigmentée.

Elle est unilatérale dans 73% à 82% des cas(8).

Sa localisation au pôle postérieur est fréquente (environ 50% (8)) sans être typique.

Le pronostic visuel dépend essentiellement de la localisation du foyer et du niveau d'inflammation du segment postérieur dans son ensemble.

Sa manifestation la plus grave reste celle d'une nécrose rétinienne aigue (ARN)

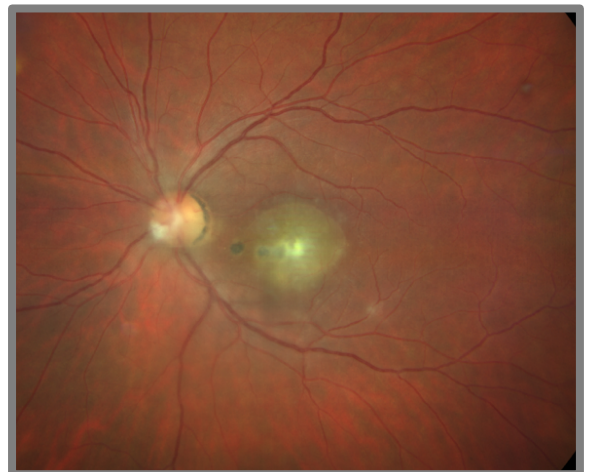

Figure 2. Rétinochoroïdite toxoplasmique active périmaculaire aux abords d'une cicatrice ancienne

Elle peut s'accompagner d'une inflammation du segment antérieur par contiguïté, le plus souvent granulomateuse, avec des précipités rétrodecémétiques en graisse de mouton sur le tiers inférieur de la cornée. Une hypertonie oculaire et la présence de synéchies sont possibles, mais la présence d'un hypopion exclue le diagnostic de Toxoplasmose.

La cicatrisation chez l'immunocompétent est centripète et spontanée sans traitement en environ 6 semaines

Cette présentation peut être concomitante de la primo infection ou bien différée de plusieurs années voire décennies, la surveillance et l'éducation du patient doivent donc être prolongées dans le temps.

Diagnostic paraclinique

Il existe des signes en imagerie, notamment angiographique tel que le remplissage centripète de la lésion. Il peut exister une papillite et/ou un œdème maculaire, même lorsque le foyer se situe à distance du nerf optique.

La détection directe du parasite n'est pas indispensable dans les cas typiques où le traitement sera instauré sans preuve formelle du diagnostic biologique formel.

Il est cependant intéressant de réaliser une PCR, pour une détection directe de l'ADN du parasite dans l'humeur aqueuse et/ou le vitré.

Ce type de test diagnostique est en effet le plus fiable pour affirmer de manière positive le diagnostic de toxoplasmose oculaire, et ce quel que soit le statut immunitaire du patient.

Tableau 1. Test diagnostic recommandé selon le statut immunitaire

Test Diagnostique		Patients immunocompétents	Patients immunodéprimés	Référence
Détection indirecte Sérologie	Taux d'IgG dans le sérum	+	+ ¹	Montoya and Lieseneld(1)
	Taux d'IgM dans le sérum	+	-	Montoya and Lieseneld(1)
	Coefficient de Desmots	+	-	Rothova et al.(9)
Détection directe	PCR	+	+	Garweg et al.(10) Villard et al.(11)

¹ Indication sur le risque de réactivation

D'après Recent Developments in the Diagnosis and Treatment of Ocular Toxoplasmosis. Cem Ozgonul Cagri Giray Besirli(12)

Pronostic

Le caractère récidivant et leur situation souvent proche du pôle postérieur des foyers chorio-rétiniens toxoplasmiques constituent une réelle menace pour la fonction visuelle d'un ou des deux yeux pendant de nombreuses années, et est l'un des principaux problèmes dans la prise en charge de la toxoplasmose oculaire. Plusieurs études ont été menées dans le but de déterminer le meilleur protocole thérapeutique permettant de pallier ce problème.

À chaque poussée évolutive, il existe un risque de baisse de la vision par atteinte maculaire et réaction vitrénne associée. Ces récurrences sont dues à la prolifération de parasites jusque-là quiescents dans une forme enkystée.

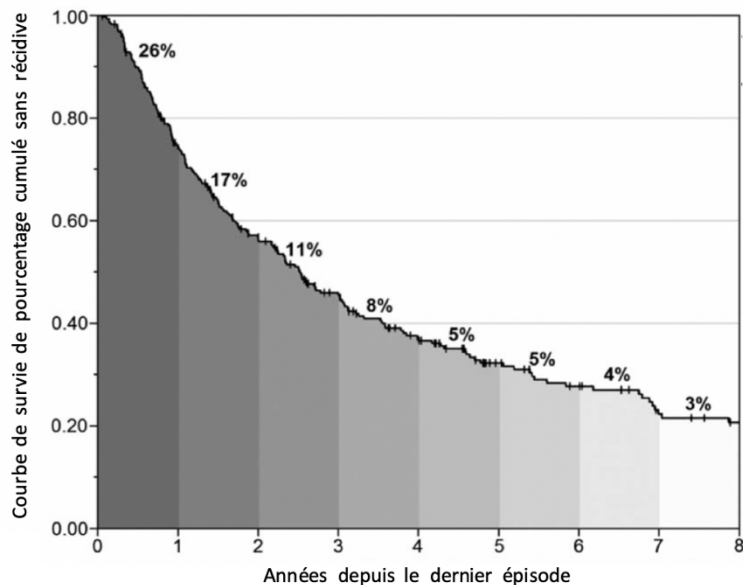


Figure 3. Risque cumulé de récidence après un premier épisode de RCT.

D'après time patterns of recurrences and factors predisposing for a higher risk of recurrence of ocular toxoplasmosis. Michael Reich

La figure 3. montre que 70% des patients récidiveront de leur maladie oculaire dont plus de 50% dans les 3 premières années. En moyenne un patient fera 2,7 réactivations de sa maladie oculaire (13), soit environ 4 épisodes au total au cours de sa vie. Le risque de récurrence est maximal la première année suivant le dernier épisode, ce qui nécessite une surveillance accrue durant cette période.

Le suivi des patients durant les 3 premières années suivant un diagnostic de RCT doit être adapté notamment durant la première année.

Le temps moyen de récidence se situe aux alentours de 2ans et demi.

Le risque de récidence est directement corrélé à la durée de l'inflammation et le traitement de la première lésion active influence également le risque de récidence(14), plus elle sera traitée rapidement et moins le patient sera susceptible de récidiver.

De plus avec le nombre de récurrences, le risque de perte visuelle augmente.

Avec ces données nous voyons donc l'importance d'une prise en charge rapide après les premiers signes cliniques.

Cette prise en charge doit passer par une antibiothérapie adaptée avec bonne diffusion intraoculaire ainsi qu'un traitement anti-inflammatoire selon le niveau d'inflammation vitrén.

Une surveillance précise doit être mise en place afin de détecter au plus tôt les récurrences et les traiter avec la même efficacité que le premier épisode.

Cependant actuellement aucun traitement n'a fait la preuve de son efficacité pour éradiquer les kystes in vivo, et ainsi diminuer les récurrences de RCT.

TRAITEMENT DE PREMIERE INTENTION

La Toxoplasmose oculaire peut entraîner de graves complications allant jusqu'à la perte visuelle ou cécité légale.

Le traitement est généralement indiqué pour les lésions zones 1, atteinte péripapillaire, lésion périphériques avec hyalite sévère, lésions en zone 2 évoluant rapidement vers la zone 1 comme proposé par la figure 4. (15)·(16)

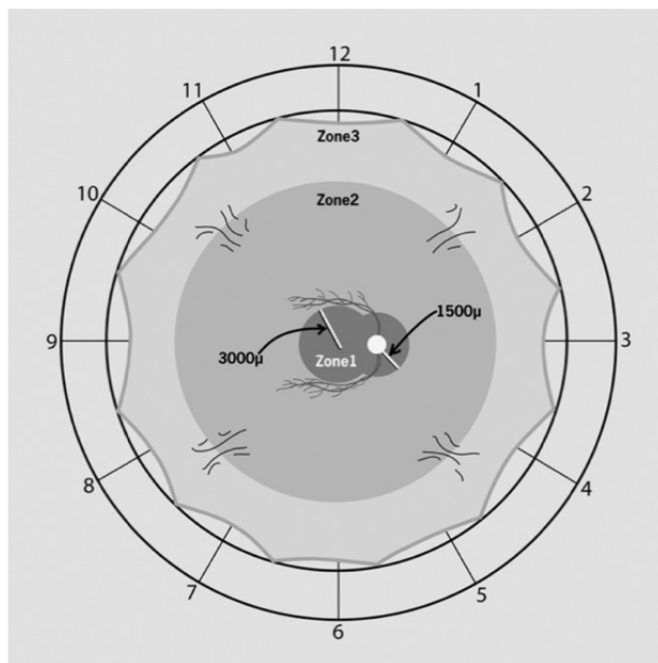


Figure 4. Localisation des lésions rétinienne de RCT proposée par Holland et al.(15). Zone 1 : zone entre les arcades vasculaires temporales à moins de 3000µm du centre de la fovéa et moins de 1500µm de la tête du nerf optique. Zone 2 : lésion au-delà de la zone 1 jusqu'à la limite antérieure des veines vortiqueuses. Zone 3 : lésions en dehors de la zone 2 jusqu'à l'ora serrata.

La nécessité, le type de traitement et sa durée doivent être adaptés selon chaque patient

Le traitement dépend de plusieurs facteurs, l'immunocompétence ou non du patient, la sévérité de l'inflammation et la localisation du foyer toxoplasmique.

Le traitement actuel de première intention associe la Pyriméthamine et la Sulfadiazine ou l'Azithromycine avec de l'acide folique.

Chez la femme enceinte avant la 18^{ème} SA ou ayant un projet de grossesse avancé la spiramycine est employée

Tableau 2. Traitement recommandé dans le traitement de la toxoplasmose

Condition	Traitement	Référence
Toxoplasmose oculaire	Pyriméthamine + Sulfadiazine	Eyles and Coleman(17)
	Triméthoprime-sulfaméthoxazole	Opremcak et al.(18)
	Pyriméthamine, sulfadiazine, clindamycine	Butler et al.(19)
	Pyriméthamine et Azithromycine	Bosch-Driessen et al.(20)
	IVT de clindamycine et dexaméthasone	Soheilian et al.(21)
Prophylaxie	Triméthoprime-sulaméthoxazole	Silveira et al.(22)
Grossesse (avant et jusqu'à 18 semaines d'aménorrhée)	Spiramycine	Montoya and Remington(23)
Grossesse (> 18 semaines d'aménorrhée)	Pyriméthamine, sulfadiazine et acide folique	Montoya and Remington(23)

Des corticostéroïdes peuvent être ajouté au traitement comme recommandé par Holland et Lewis

D'après Recent Developments in the Diagnosis and Treatment of Ocular Toxoplasmosis. Cem Ozgonul Cagri Giray Besirli(12)

PYRIMETHAMINE

Elle est commercialisée sous le com de Malocide® en comprimés de 50mg. Son dosage pour le traitement des RCT est de 2 comprimés par jour, soit 100mg, pendant 48 heures, puis 1 comprimé par jours pendant 6 semaines. Sa tolérance et ses effets secondaires ont fait le sujet de nombreuses études(24) et sont résumés dans le Tableau-3.

Selon ces études, quel que soit le second antibiotique auquel elle est couplée, la pyriméthamine entraine entre 8,3% et 64% d'effets secondaires ; au premier rang desquels figure l'aplasie médullaire, qui fait toute la dangerosité de cet antibiotique. La pyriméthamine peut causer à elle seule jusqu'à 26% de leucopénie ou thrombopénie(25) au cours d'un traitement prolongé.

Suivent les effets secondaires dermatologiques de type rash cutané, prurit et enfin les effets gastro intestinaux de cet antibiotique allant de la perte d'appétit, nausées jusqu'aux crampes abdominales et aux vomissements .

Le plus problématique est que ces effets secondaires nécessitent un arrêt ou un changement de thérapeutique dans 76% des études, dans la majorité des cas en raison de son atteinte médullaire.

Tableau 3. Résumé de l'arrêt / changement du traitement et des événements indésirables pour la pyriméthamine plus sulfadiazine et pyriméthamine plus azithromycine. D'après Ben Harari.(24)

Manifestations	Arrêt/Changement de traitement	ES Hématologique	ES Gastro-intestinal	ES Dermatologique
Pyriméthamine + Sulfadiazine				
Fréquence par étude	14/19 (73,7%)	11/19 (57,9%)	6/19 (31,6%)	8/19 (42,1%)
Prévalence, intervalle	1,8-50%	2,8-45,8%	1,8-100%	1,5-11%
Pyriméthamine + Azithromycine				
Fréquence par étude	5/6 (83,3%)	5/6 (83,3%)	3/6 (50%)	5/6 (83,3%)
Prévalence, intervalle	2,2-50%	0,8-45,8%	0,8-10,8%	0,8-10,8%

Les contre-Indications sont :

L'insuffisance rénale et/ou hépatique sévère

La grossesse 1^{er} trimestre

L'allaitement

De plus une administration de folinate de calcium doit être faite simultanément pour prévenir un déficit d'acide folique à la dose de 25mg 3 fois par semaine.

SULFONAMIDES

Les sulfonamides sont retrouvés dans deux traitement anti-toxoplasmique. La sulfadiazine ou Adiazine[®] et le sulfamethoxazole contenue dans l'association fixe Trimethoprime-sulfamethoxazole ou Bactrim[®].

L'Adiazine est le traitement le plus utilisé en première intention chez l'immunocompétent.

Posologie de 500mg, 1 comprimé 4 fois par jour pendant 6 semaines.

L'incidence des effets secondaires des sulfonamides se situe aux alentours de 2 à 5%(26) ; ce chiffre inclue les réaction de fièvre chez 1 à 2% des patients de manière fixe.

Le risque principal est dermatologique, qui représente 45% des d'ES.

Cela s'étend du rash maculopapulaire ou morbilliforme jusqu'au syndrome de Steven-Johnson ou de Lyell potentiellement létal.

Un léger prurit est généralement le plus fréquemment rencontré.

Les ES hématologiques sont également à prendre en compte et représentent 15%, avec thrombopénie, anémie hémolytique immuno-allergique jusqu'à l'aplasie médullaire.

Enfin l'hépatite médicamenteuse est également à surveiller, elle survient dans 7% des cas.

AZITHROMYCINE

Commercialisée sous le nom de Zithromax[®], donné à la dose de 250mg/j, elle est mieux tolérée que les autres drogues, mais peut cependant être responsable de 40% d'effets secondaires, toutes causes confondues. La plupart de ces ES sont gastro-intestinaux, peu sévères et transitoires ne nécessitant aucune adaptation thérapeutique tels que des douleurs abdominales et de nausées (parois jusqu'à 30%)

Dans de rares cas l'atteinte digestive peut aller jusqu'à la colite pseudomembraneuse et la pancréatite aiguë médicamenteuse.

Les effets secondaires hématologiques, peu fréquents représentent de 0,1% à 1% avec une de la simple baisse des globules blancs, leucopénie, neutropénie, éosinopénie. Il peuvent aller jusqu'à la thrombocytopénie l'anémie hémolytique pour moins de 1/10000 cas.

L'injection intravitréenne d'Azithromycine est hautement toxique pour la rétine et entraîne une apoptose des photorécepteurs, des cellules bipolaires et des cellules ganglionnaires (27).

CLINDAMYCINE

L'efficacité ainsi que la sûreté et les avantages que représente ce traitement dans l'arsenal thérapeutique contre la toxoplasmose oculaire seront abordés dans le prochain chapitre.

PREVENTION DES RECIDIVES

L'hypothèse principale des récurrences chez l'immunocompétent serait liée à la dégénérescence des kystes et la rupture de leurs parois, entraînant une libération du parasite.

Les kystes sont généralement présents au niveau des cicatrices d'ancienne infection, mais peuvent également se retrouver en rétine saine ; ce qui rend leur localisation difficile.

Ce phénomène est la plupart du temps bien contrôlé par le système immunitaire qui ne va pas agir directement au niveau des kystes mais qui peut enrayer la prolifération parasitaire et ainsi éviter une poussée oculaire.

Lorsque ce système est dépassé une récurrence clinique est visible.

Les différents traitements préventifs, dont le Bactrim[®], agissent à ce niveau en contrôlant l'émergence de parasites occasionnels et non en réduisant le nombre de kystes.

Parmi la littérature aucun traitement n'a fait la preuve de son efficacité dans l'éradication des bradyzoïtes et la diminution des récurrences à long terme.

In vitro l'azithromycine et l'atovaquone ont montré une diminution du nombre de kyste vivants, mais cette activité n'est pas retrouvée in vivo chez l'Homme.

La clindamycine aurait elle aussi un effet kysticide à forte dose, mais est limitée par ses effets secondaires.

Le taux de récurrence est variable d'une étude à l'autre, et dépend principalement du temps de suivi.

Après un traitement par pyriméthamine et sulfadiazine Canamucio *et al.*(28) rapportent 13 à 16 % de récurrence sur un suivi de 1 à 28 mois, mais il est de 56 % pour un suivi moyen de 15 mois selon Bosch-Driessen *et al.*(20). Et l'association pyriméthamine-azithromycine, montre une nouvelle RCT chez 33 % des cas après un suivi de 12 mois (20).

Rothova *et al.*(29) rapportent 27 % de récurrences avec l'azithromycine seule, avec un suivi moyen de 20 mois.

Enfin Lakhampal *et al.*(30) constatent 7,7 % de récurrence avec la clindamycine administrée par voie orale après un suivi moyen de 3 ans avec des extrêmes allant de 18 mois à 17 ans.

Même si cette observation est encourageante elle n'est pas retrouvée dans d'autres études

Il n'a pas été abordé ici le risque supplémentaire d'émergence de résistance aux antibiotique à chaque administration d'un traitement général par voie orale ou intraveineuse, qui vient s'ajouter à la longue liste des effets indésirables à long terme.

LA CLINDAMYCINE

VOIE ORALE ET INTRAVEINEUSE

Connue sous le nom commercial de Dalacine[®], disponible en comprimé de 150 ou 300mg, et sous forme de solution orale (75 mg / 5 ml). elle fait partie de la classe des lincosamides. Il s'agit d'un traitement de seconde intention, elle est alors généralement prescrite en à la dose de 600mg/6h soit 2,4g/j, et administré en intraveineux chez l'immunodéprimé. Sa bonne diffusion et une haute concentration intracellulaire entraînent un effet inhibiteur puissant pouvant annuler la parasitémie. Cependant sa mauvaise diffusion dans le LCR, limite son utilisation dans les atteintes cérébrale. Elle possède également une synergie d'action avec la pyriméthamine.

Elle possède, comme les autres thérapeutiques, également de nombreux effets secondaires dont la fréquence varie généralement entre 2 et 12%.

La plupart des ES sont gastro-intestinaux, avec une fréquence de 1 à 10% de douleurs abdominales, nausées, vomissements ,ulcères de l'œsophage.

L'Ictère et les anomalies de la fonction hépatique ce rencontrent dans les même proportions.

Le principal risque à surveiller est le risque de colite, de gravité variable, principalement à Clostridium Difficile (74% des cas de colites sous antibiotique), Klebsiella oxytoca (13%) ou Salmonella (13%).

Toute diarrhée fébrile sous clindamycine doit faire arrêter le traitement et rechercher le Clostridium difficile dans les selles.

Dans sa forme grave la colite à clostridium se présente sous la forme de colite pseudomembraneuse pouvant évoluer jusqu'à la colite fulminante associée à une défaillance multiviscérale et mettant en jeu le pronostic vital du patient.

L'ensemble des effets secondaires de la clindamycine sont uniquement rencontrés pour son absorption Per Os ou IV.

Son utilisation est aujourd'hui limitée par les effets secondaires gastro-intestinaux.

VOIE INTRAVITRÉENNE

L'avantage important que possède cette voie d'administration sur sa forme orale est l'absence des effets secondaires généraux sus-décrits.

La clindamycine réduit le nombre de kystes in vivo, mais avec peu d'efficacité sur le risque de récurrence chez l'homme(13),(31),(32).

Les injections de clindamycine ont d'abord été réalisées par voie péri-oculaire, sous ténonienne puis péri-bulbaire avec une grande efficacité

Dès 1989 une étude menée par le Professeur Colin au CHU de Bordeaux a montré l'efficacité des injections de clindamycine périoculaire(33) avec 88% cicatrisation à 6 semaines et 100% à 8 semaines du traitement.

Leur taux moyen de récurrence était de 21% avec un suivi de 2 à 24 mois.

Les complications principales dans cette étude résidaient dans la diffusion de la clindamycine hors de son espace d'injection avec des nécroses conjonctivales voire musculaires, parfois dues à erreur de dilution. Le taux de récurrence était de 17%

L'avantage de l'administration intravitréenne réside avant tout dans sa préparation en pharmacie, et sa présentation sous forme de seringue graduée préremplie.

Cela réduit considérablement les erreurs de dilution et facilite son utilisation par le praticien.

La clindamycine semble dans une faible mesure diminuer les récurrences à moyen terme (31), cependant aucune étude sur le nombre de récurrence et le suivi à long terme n'a été réalisée.

Récemment utilisée en IVT seule ou en association avec de la dexaméthasone, elle a montré une guérison de la RCT et une amélioration des structures oculaires (34,35).

La toxicité intravitréenne a été étudiée dans plusieurs études(36)(37) et il n'existe aucune différence histologique entre un œil témoin et après IVT de clindamycine. On constate la même épaisseur rétinienne et la même épaisseur des fibres optiques dans les yeux injectés et non injectés.

Pour le traitement spécifique de la toxoplasmose la concentration minimale inhibitrice in vitro se situe à 0,5µg/ml(38).

La dilution réalisée dans les IVT est de 0,1mg/0,1ml.

Pour une injection 0,05 ml cela correspond à 50 µg par IVT de clindamycine.

Pour un vitré d'environ 4 ml on obtient une concentration in vivo de 12,5µg/ml, soit 25 fois la concentration minimale inhibitrice.

Cette concentration est aujourd'hui considérée comme satisfaisante et est utilisée dans différentes études(16,35,39–41) avec une bonne efficacité clinique et sans effet secondaire local ou général.

Indication

Avec un tel profil de sureté les injections devraient supplanter tous les autres modes de traitement.

Elles favorisent l'observance et diminuent la surveillance, notamment hématologique, au cours du suivi.

Cependant l'acceptation par le patient, et la difficulté de mise en place en pratique courante freinent son développement.

Aujourd'hui les IVT de clindamycine sont utilisées pour les patients qui présentent une contre-indication ou des effets secondaires graves sous traitement oral, ou bien une progression malgré le traitement PO.

Son utilisation en population pédiatrique ou chez la femme enceinte est également intéressant.

Elles pourraient également être envisagées en complément du traitement oral pour préserver d'éventuelles atteintes fovéolaire ou du nerf optique ou bien directement en première intention

OBSERVATIONS CLINIQUES

Patients et méthodes

Nous avons mené une étude observationnelle, rétrospective, unicentrique au CHU de Bordeaux, dans le service d'ophtalmologie entre décembre 2017 et janvier 2020 afin d'examiner la prise en charge de rétinocoroïdites toxoplasmiques par injection intravitréenne de clindamycine en remplacement du traitement oral par pyriméthamine et azithromycine. Nous avons injecté 10 yeux de 9 patients ayant un diagnostic de rétinocoroïdite toxoplasmique active entre Décembre 2017 et Janvier 2020.

Critères d'inclusion et d'exclusion

Les critères d'injection, hors consentement du patient comprenaient ;

En première intention :

Si menace maculaire imminente
foyer interpapillomaculaire ou zone 1.

En deuxième intention :

Si absence de réponse satisfaisante au
traitement de référence
Ou mauvaise évolution d'un foyer zone 2
évoluant vers la zone 1.

Il n'existait aucun critère d'exclusion, hormis le
non consentement du patient
aux IVT et la présence d'un hypopion.

Diagnostic

Le diagnostic a été réalisé à partir de l'histoire
médicale et de l'examen clinique avec fond d'œil dilaté.

Il est confirmé par détection de l'ADN de *Toxoplasma gondii* par PCR
réalisée sur ponction de chambre antérieure.

Une sérologie Toxoplasmique était systématiquement réalisée en même
temps que les principaux diagnostics différentiels.

La présence d'un hypopion est un critère d'exclusion.

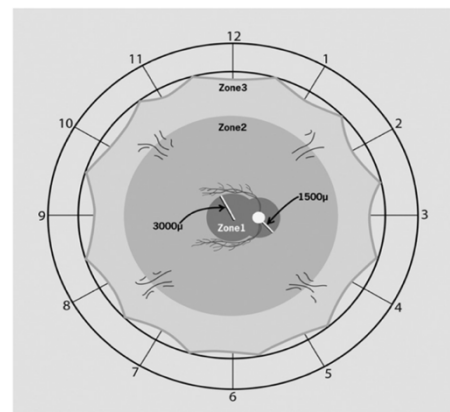


Figure 4. Localisation des lésions rétinocoroïdites toxoplasmiques de RCT proposée par Holland et al.(15). Zone 1 : zone entre les arcades vasculaires temporales à moins de 3000µm du centre de la fovéa et moins de 1500µm de la tête du nerf optique. Zone 2 : lésion au-delà de la zone 1 jusqu'à la limite antérieure des veines vortiqueuses. Zone 3 : lésions en dehors de la zone 2 jusqu'à l'ora serrata.

Examen clinique

L'acuité visuelle était mesurée à chaque consultation selon l'échelle décimale par réfracteur RT-5100 NIDEK® (NIDEK CO.,LTD.).

Elle était ensuite convertie, selon le tableau de correspondance du Syndicat National des Ophtalmologues Français (SNOF) en échelle LogMAR, échelle logarithmique, nécessaire aux analyses statistiques. Les acuités limitées à voir bouger la main et compte les doigt à 1 mètre correspondaient respectivement à +2,3 et +1,7 LogMAR.

Un examen clinique avec examen de la chambre antérieure et fond d'œil dilaté était réalisé.

Chaque patient bénéficie également d'un OCT Cirrus 900®(Zeiss Meditec, Dublin, CA) avec mesure de l'épaisseur maculaire, ainsi que d'un Plexérite® (Zeiss Meditec, Dublin, CA). Une photographie grand champ était également réalisée par Clarus®(Zeiss Meditec, Dublin, CA) ou Optos®(Optos plc, Dunfermline, Scotland).

La réponse au traitement a été évaluée cliniquement par l'amélioration de l'acuité visuelle, l'amélioration des limites et la cicatrisation du foyer au fond d'œil et la diminution de l'inflammation intravitréenne. Enfin par OCT SD Cirrus®(Zeiss Meditec, Dublin, CA) nous analysons l'épaisseur rétinienne au niveau du foyer et au niveau maculaire.

Méthode d'injection

Les injections intravitréennes de clindamycine sont réalisées au bloc opératoire sous champs stérile, après désinfection bétadinée 4 temps.

Une anesthésie topique par Oxybuprocaine® ou Tétracaïne® était réalisée suivie par une désinfection de la surface oculaire par Bétadine® ophtalmologique 5%. La pose d'un champ stérile puis d'un blépharostat étaient réalisées en suivant.

L'IVT était réalisée grâce à des seringues préremplies de 0,5mL de clindamycine 0,1mg/0,1ml réalisées par la pharmacie du CHU de Bordeaux. L'injection était réalisée avec une aiguille 30 gauges à 4mm du limbe chez un patient phake et 3,5mm chez un pseudo-phake, en supéro-nasal en l'absence de contre-indication.

Après le geste un rinçage au sérum physiologique puis 1 ampoule de Sterdex® était appliqués sur l'œil, puis une coque était fixée pour empêcher toute contamination manuportée.

Une corticothérapie orale était introduite après un minimum de 48 suivant l'IVT en fonction du niveau d'inflammation intraoculaire. Son dosage et sa

durée étaient modulés selon l'inflammation vitréenne. Elle est prescrite à la dose initiale de 1mg/kg/j. Sa mise en œuvre n'est donc pas détaillée dans les observations cliniques.

Suivi

Les patients sont revus chaque semaine jusqu'à cicatrisation complète du foyer, puis à 3 et 6 mois en absence de récurrence.

Ils bénéficient ensuite d'un contrôle biennuel durant les 2 premières années.

Progression de la taille du foyer

La progression de la taille du foyer étaient mesurés grâce au logiciel ImageJ bundled with Java 1.8.0_172 for mac.

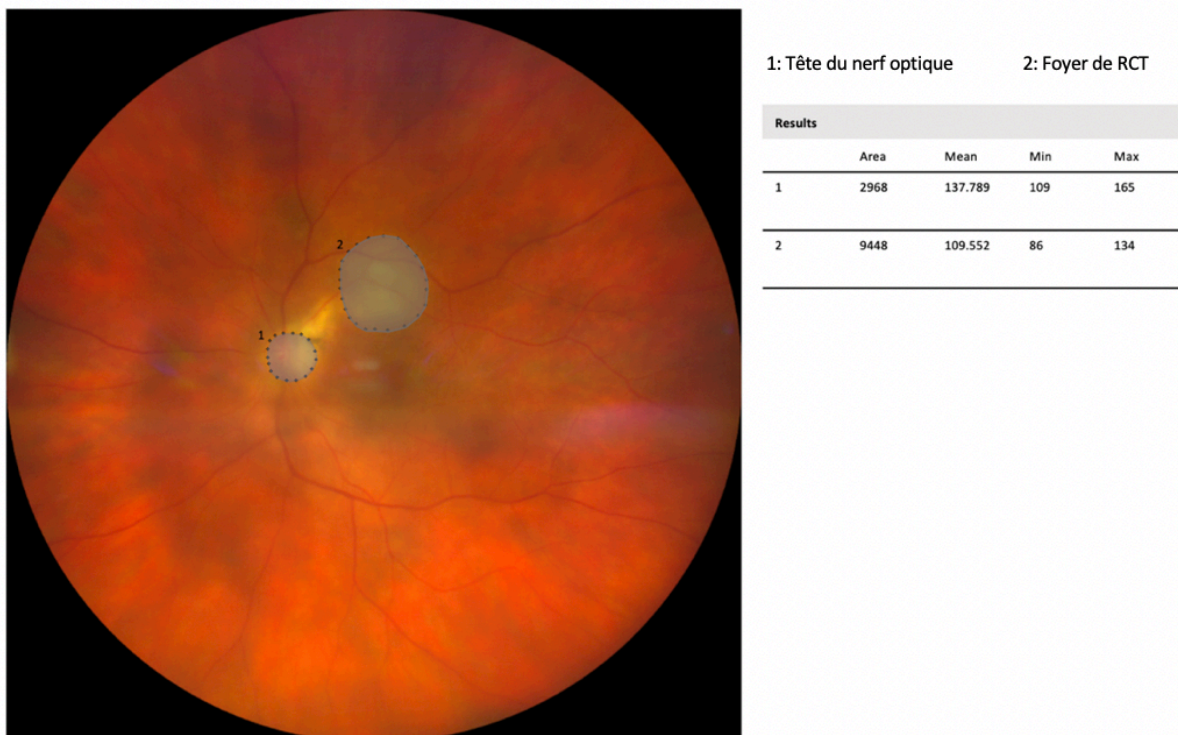

Figure 5. Mesure de la taille d'un foyer choroïdarien

Image obtenue par rétinothotographie grand champs Clarus®, analysée par logiciel ImageJ for mac. Chaque aire, du foyer et du nerf optique est mesurée en pixel pour chaque patient. Ici l'aire du foyer de RCT est mesurée à environ 3,18 diamètre papillaire (dp).

La taille du foyer est mesurée en pixel et rapportée à la taille du nerf optique pour chaque patient, et exprimée en diamètre papillaire (dp), limitant ainsi les sources d'erreurs en fonction de l'appareil utilisé et de l'angle de prise de vue comme décrit dans la figure 5.

Observations

Les caractéristiques des patients sont résumées dans le tableau-3

Le patient 4 a été séparé en deux (A. premier épisode, B. récurrence) pour les analyses statistiques. La récurrence survenant à 9 mois du premier épisode ,et donc de la première injection de clindamycine, elle est considérée comme un nouvel épisode sur œil naïf, et de nouvelles analyses statistiques, indépendantes des premières ont été effectuée sur ce patient.

Tableau-3. Résumé des caractéristiques des patients. MAVAC = meilleure acuité visuelle corrigée mesurée avec le réfracteur RT-5100 NIDEK® (NIDEK CO.,LTD.).

Patient	Age	Sexe	Premier épisode	Durée des symptômes avant injection (j)	Traitement général	Nombre d'injection	MAVAC LogMAR Avant traitement	MAVAC LogMAR à 6 mois
1	44	H	NON	9	NON	1	2,3	0,6
2	36	H	OUI	32	OUI	2	1,3	0
3	34	F	NON	22	NON	1	1,7	1,3
4 A.	62	F	OUI	7	OUI	1	0,7	0
4 B.	63	F	NON	3	NON	1	0,2	0
5	46	H	NON	30	OUI	1	0,2	0
6	18	H	OUI	19	NON	1	1,7	0,7
7	69	F	NON	21	OUI	1	1,7	1,3
8	64	F	OUI	10	OUI	1	0,7	0,4
9	23	H	NON	3	NON	1	0,2	0

Conversion de l'acuité en LogMAR selon le tableau de correspondance du Syndicat National des ophtalmologues de France (SNOF) accessible en annexe.

Observation n°1

Un patient de 44 ans, aux antécédents de VIH, se présente aux urgences pour une baisse d'acuité visuelle importante de l'œil gauche depuis 3 jours. Son acuité visuelle est mesurée à 1/200 non améliorée au niveau de cet œil. L'examen révèle un tableau de nécrose rétinienne aiguë de l'œil gauche, avec plusieurs foyers en moyenne périphérie progressant vers le pôle postérieur. Une PCA est réalisée à la recherche d'herpès virus type Herpès simplex virus et virus varicelle-zona et PCR à la recherche de toxoplasmose.

Le patient est hospitalisé en urgence dans le service d'ophtalmologie et un traitement par Aciclovir IV à la dose de 10mg/kg/8h est débuté.

La PCR toxoplasmose revient rapidement positive en 48h et le traitement est modifié. Le traitement par Aciclovir IV est arrêté et le patient sort

d'hospitalisation. Cependant en raison d'une insuffisance rénale avancée, le traitement oral de première intention de la RCT est contre-indiqué et une IVT de clindamycine est décidée, 13 jours après le début des symptômes. Le foyer est contrôlé à 7 jours de son injection, avec une absence de progression du foyer vers le pôle postérieur et une diminution de l'inflammation.

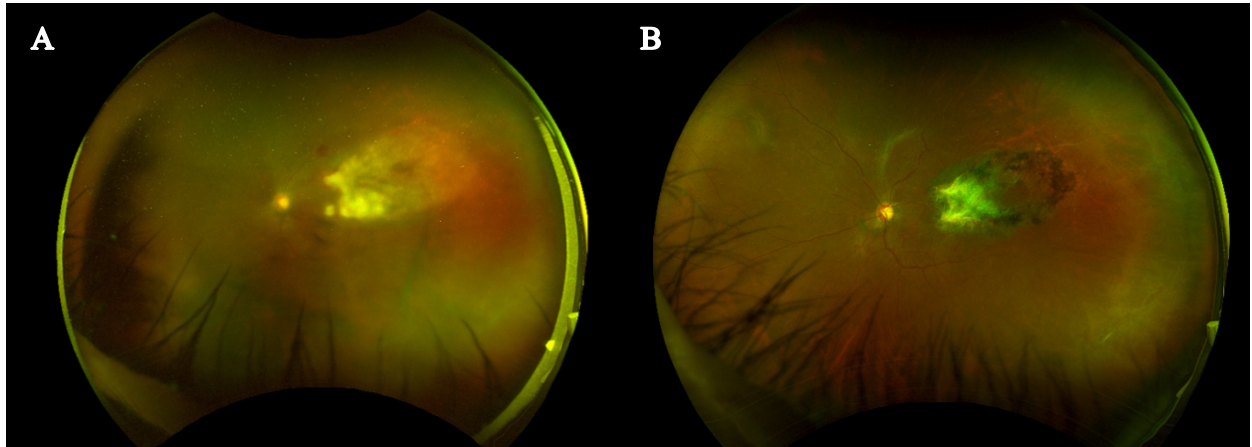


Figure 6. A. Foyer de RCT, rapidement progressif décrivant un tableau de nécrose rétinienne aiguë avec menace maculaire. B. Évolution à 6 semaines d'une IVT unique de clindamycine, disparition de l'inflammation vitréenne, cicatrization complète.

Malgré sa large étendue et le profil immunodéprimé du patient, la cicatrization totale du foyer est constatée à 6 semaines.

Une prise en charge pluridisciplinaire a été entreprise avec le service de Maladies infectieuses pour le traitement de son VIH. Par la suite le patient n'a pas bénéficié d'une prophylaxie secondaire et aucune récurrence n'a été constatée après 24 mois de suivi.

Observation n°2

Un patient de 36 ans se présente aux urgences ophtalmologiques pour un œil droit rouge et douloureux évoluant depuis 14 jours avec une sensation de baisse de vision. L'acuité visuelle de l'œil droit est effectivement effondrée à 1/20^{ème} P14. L'examen à la lampe à fente montre une panuvéite granulomateuse de l'œil droit avec un foyer de RCT en inféronasal du nerf optique. La mesure de la pression intraoculaire mesurée au tonomètre de Goldman retrouve une hypertonie de 45mmHg. Le patient reçoit un traitement oral par Malocide et Zithromax le jour même associé localement à une quadrithérapie hypotonisante comprenant Iopidine[®], Cosopt[®] et Monoprost[®].

Après 7 jours de traitement, l'acuité visuelle est remontée à 2,5/10^{ème} mais l'examen du fond d'œil montre une progression du foyer avec des

vascularites au contact et des hémorragies. Devant l'aggravation malgré un traitement Per Os bien mené, il est décidé de réaliser une injection intravitréenne de clindamycine. 7 jours après l'IVT, la meilleure acuité visuelle mesurée sur l'œil droit est de 8/10^{ème}, la PIO est contrôlée avec 9mmHg. Le foyer est stable mais il persiste une inflammation vitréorétinienne, et devant l'efficacité partielle de l'IVT, une seconde est réalisée selon le même protocole.

La cicatrisation complète du foyer est constatée au contrôle à 5 semaines de la seconde injection soit 6 semaines de la première.

Durant les 18 mois de suivi, l'acuité visuelle reste stable mesurée à 10/10^{ème} à chaque contrôle et on ne note aucune de récurrence inflammatoire.

Observation n°3

Une patiente de 34 ans se présente dans le service pour un scotome ressenti dans son champ visuel au niveau de l'œil gauche évoluant depuis 3 semaines. On note dans ses antécédents plusieurs épisodes de RCT, à 3 reprises entre 2006 et 2015. Sa meilleure acuité visuelle est mesurée sur l'œil gauche 1,6/10^{ème}. Au fond d'œil il existe une hyalite cotée à deux croix, on visualise 4 foyers cicatriciels distincts et un cinquième actif juxta-maculaire d'environ 2 diamètres papillaires. Ils sont tous situés au pôle postérieur. Devant le diagnostic probable de RCT nous réalisons une PCA et une IVT de clindamycine au bloc opératoire le jour même.

Une corticothérapie est débutée à 48 heures de l'injection à la dose de 1mg/kg/j pendant 6 semaines. L'évolution est favorable après une seule injection. Du fait de la localisation maculaire l'acuité sur cet œil se trouve limitée à 1/20^{ème} après cicatrisation du foyer.

La cicatrisation complète du foyer est obtenue en 6 semaines.

Après 18 mois de suivi il n'existe aucune récurrence.

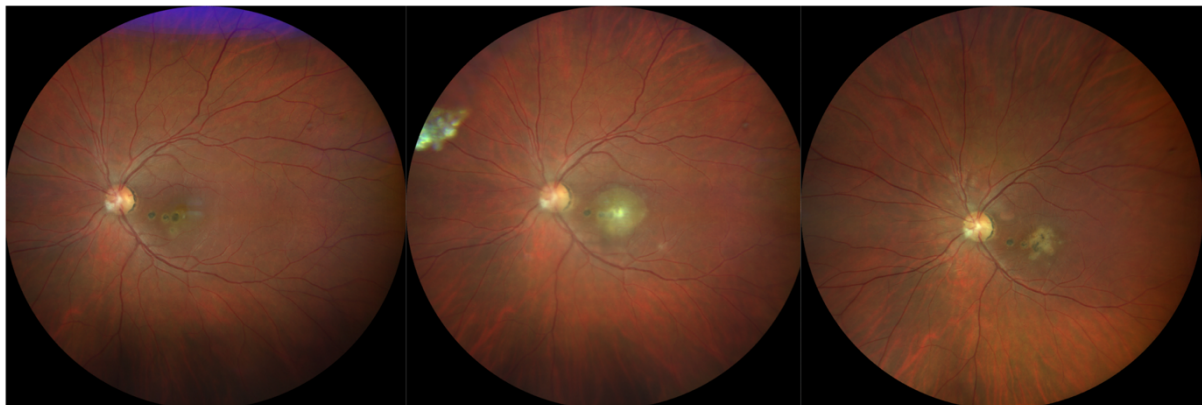


Figure 7. Evolution d'une RCT après IVT de clindamycine

1. Patiente avant récurrence, présence de 4 cicatrices au pôle postérieur
3. RCT 6 semaines après une IVT unique de clindamycine et corticothérapie orale

2. RCT active, récurrence au niveau d'une cicatrice pigmentée juxta-maculaire

Observation n°4

A.

Une patiente de 62 ans nous est adressée pour une panuvéite de l'œil gauche évoluant depuis 3 jours. Il s'agit du premier épisode pour la patiente.

Son acuité visuelle est de 2/10^{ème} et le tableau clinique montre une panuvéite non synéchiante, non granulomateuse non hypertonisante.

Il existe un œdème papillaire avec foyer juxta-papillaire et on note la présence d'un foyer au niveau de l'arcade temporale supérieur.

Un traitement oral par Malocide et Zithromax est instauré. Lors du contrôle à 48h, la patiente tolère mal le traitement et présente des vomissements invalidants.

Un changement de thérapeutique est alors décidé avec IVT de Clindamycine et réalisation d'une PCA. Une corticothérapie orale est débutée 48 heures après.

La cicatrisation complète du foyer est constatée lors de la consultation de contrôle à 6 semaines. Durant les 9 mois qui suivent l'IVT l'acuité visuelle est stable à 10/10^{ème} sur l'œil gauche.

B.

La patiente présente une récurrence de sa RCT à 9 mois de son premier épisode, qui se manifeste par un flou visuel avec photopsies. L'acuité visuelle est mesurée à 6,3/10^{ème}. Cet épisode est considéré comme une nouvelle poussée de RCT, et devant ses antécédents une nouvelle IVT de clindamycine est décidée 3 jours après le début des symptômes.

La cicatrisation est de nouveau constatée à 6 semaines et à 6 mois la récupération visuelle est complète avec 10/10^{ème} sans nouvelle récurrence.

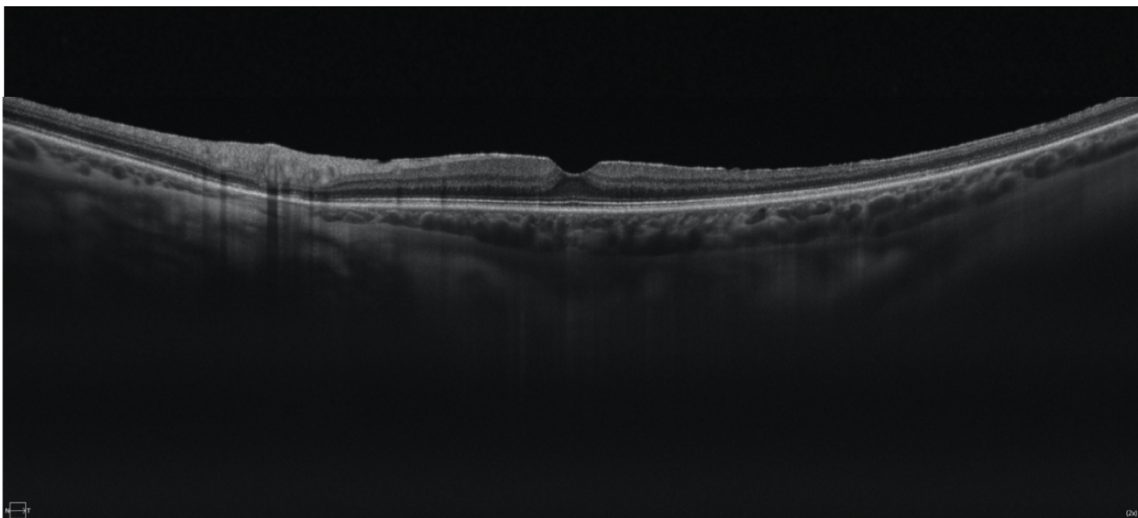


Figure 8. Membrane épitrétiennienne post inflammatoire (flèche blanche) responsable d'une augmentation de l'épaisseur maculaire

L'évolution est cependant marquée par une augmentation de l'épaisseur maculaire secondaire à l'apparition d'une membrane épirétinienne (figure8). Cette membrane n'est pas responsable de symptômes visuels.

Observation n°5

Un patient de 46 ans se présente aux urgences ophtalmologiques adressé par son ophtalmologue traitant pour chorioretinite toxoplasmique active sur son œil droit. Le patient, allergique aux sulfamides présente également une allergie à l'Adiazine®, et est donc traité depuis 28 jours par Azithromycine seule per os et Tobradex local. Sa meilleure acuité visuelle est mesurée à 6/10^{ème} sur l'œil droit et 10/10 sur l'œil gauche. Au fond d'œil il existe sur l'œil droit un foyer péripapillaire actif nasal avec une hyalite cotée à 2 croix. On met également en évidence un foyer périphérique cicatrisé non actif. L'examen de l'œil gauche montre un foyer cicatrisé moyenne périphérie. Devant l'aggravation du foyer et sa proximité avec le nerf optique nous décidons d'une IVT de Clindamycine à 1mg/0,1ml. Au septième jour l'acuité visuelle est remontée à 7/10^{ème} sur l'œil droit et à 8/10^{ème} à 1 mois post injection. La cicatrisation du foyer est complète à 6 semaine de l'injection intravitréenne de clindamycine. Il n'existe pas de récurrence au cours du suivi à 12 mois.

Observation n°6

Un patient de 18 ans se plaint d'une baisse d'acuité visuelle de l'œil droit depuis 4 jours. On note dans ces antécédents une toxoplasmose congénitale. L'acuité visuelle de son œil droit est limitée à 1/20^{ème}. L'examen ophtalmologique révèle une panuvéite granulomateuse avec un foyer périmaculaire blanchâtre. Nous décidons un traitement par voie orale par Pyriméthamine et Azithromycine avec un contrôle à 48h pour décider de l'administration d'une corticothérapie orale. Lors de ce contrôle, on note une progression du foyer en région périmaculaire malgré un traitement bien conduit. Devant cette aggravation une ponction de chambre antérieure est réalisée pour confirmer le diagnostic de RCT et une IVT de clindamycine est réalisée dans le même temps. Le foyer semble stable à 24h et 48h de l'injection. Une corticothérapie est introduite avec une surveillance rapprochée toutes les 48h durant la première semaine.

Une diminution de l'épaisseur maculaire est constaté à J7 de l'IVT et se poursuit avec une cicatrisation du foyer à 100% à 6 semaines. L'acuité visuelle bien que précaire est maintenue à 2/10^{ème} après 18 mois de suivi sans récurrence.

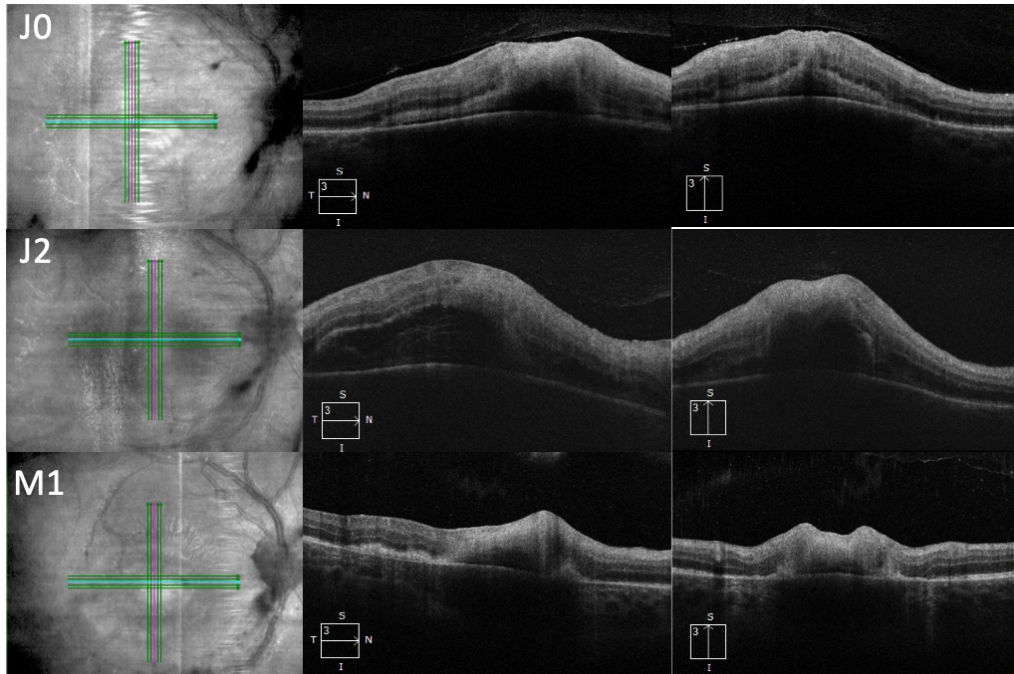


Figure 9. Évolution de l'épaisseur d'un foyer de RCT maculaire avant et après injection intravitréenne de clindamycine

En haut: Suspicion de RCT maculaire, décision de traitement oral par Pyriméthamine et Azithromycine. Epaisseur maculaire: 325 μm

Au milieu: Patient après 48h de traitement oral, aggravation clinique nécessitant une IVT de clindamycine.

Epaisseur maculaire: 475μm.

En bas: Patient 1 mois après IVT de clindamycine et traitement corticostéroïde oral 1mg/kg/j. Epaisseur maculaire 310μm.

J0: mise sous traitement oral J2: Jour de l'IVT de clindamycine M1: 1 mois après l'IVT

Observation n°7

Un ophtalmologue de ville adresse au CHU une patiente de 69 ans pour une panuvéite de l'œil gauche évoluant depuis 21 jours. Un tableau de panuvéite granulomateuse est mis en évidence avec foyer un maculaire au fond d'œil et œdème papillaire. L'acuité visuelle est limitée à 1/50 sur cet œil. Nous décidons le jour même de réaliser une PCA associée à une IVT de clindamycine. L'amélioration clinique est constatée lors du contrôle à 48 heures. La cicatrisation complète du foyer est obtenue 6 semaines après l'injection. La localisation initiale du foyer, une occlusion vasculaire au contact ainsi que la persistance d'une traction vitréorétinienne (Figure 10) limitent la récupération visuelle, plafonnée à 1/20^{ème}.

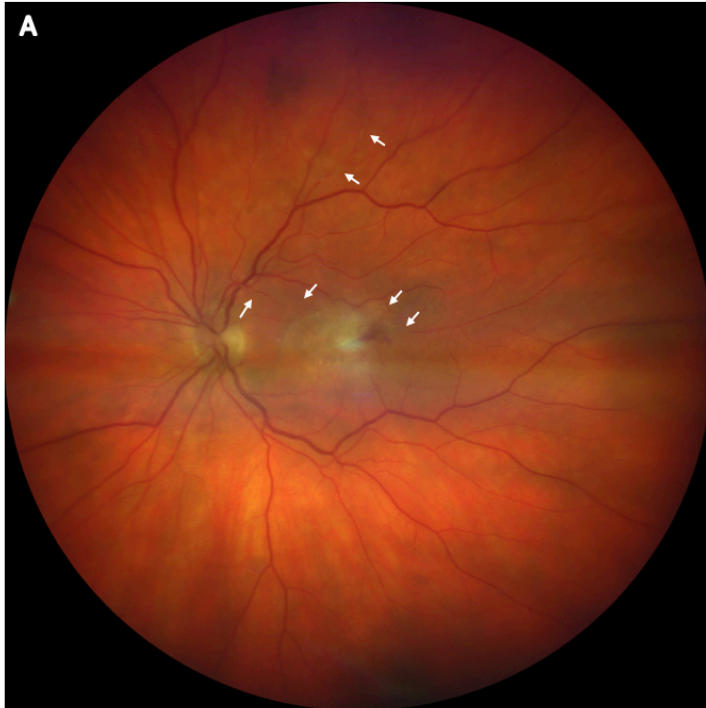
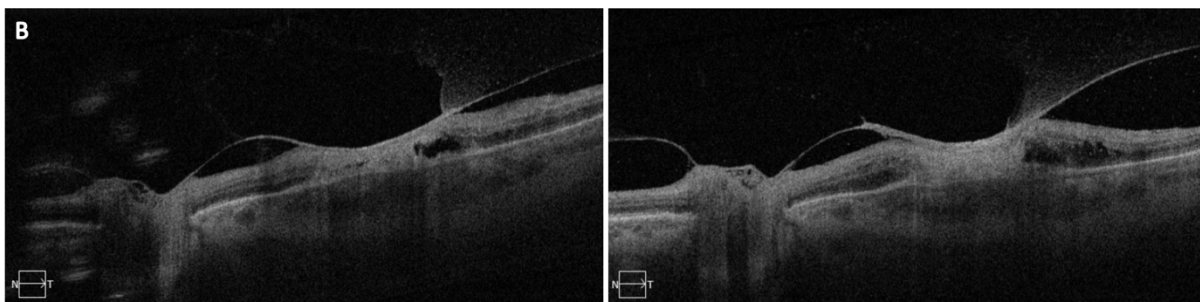


Figure 10. A. Foyer de RCT temporo-maculaire en cours de cicatrisation à 4 semaines d'une injection intravitréenne de clindamycine. Noter la présence de plaques de Kyrieleis (flèches blanches) et la présence d'une hémorragie au contact du foyer.



B. Traction vitréomaculaire post inflammatoire
 À gauche: Détachement vitréen avec persistance d'une attache périmaculaire au niveau d'un foyer inflammatoire de RCT en cours de traitement à 4 semaines d'une IVT de clindamycine. À droite: 3 mois post injection, persistance de cette attache avec traction vitréomaculaire malgré la résolution de l'épisode inflammatoire. Acuité visuelle utile 1/20^{ème}.

Observation n°8

Un Ophthalmologue de ville adresse au CHU une patiente de 64 ans pour RCT droite ne répondant pas au traitement per os par Pyriméthamine et Sulfadiazine. La patiente prend par ailleurs des corticoïdes au long cours pour une polyarthrite rhumatoïde à la dose de 5mg/j. L'acuité visuelle est mesurée à 2/10^{ème} sur l'œil atteint. L'examen réalisé au CHU montre une panuvéite granulomateuse non synéchiante hypertonisante. La PIO est mesurée au tonomètre Goldman à 28mmHG sur l'œil droit contre 16 sur l'œil controlatéral.

On observe au fond d'œil un foyer interpapillomaculaire. Il est alors décidé devant ce tableau de réaliser une PCA avec IVT de clindamycine 10 jours après le début des symptômes.

1 mois après le traitement l'acuité visuelle est remontée à 6/10^{ème}.
La cicatrisation complète du foyer est obtenue lors du contrôle à 6 semaines.

Observation n°9

Un patient de 23 ans se présente dans le service en urgence pour des myodésopsies évoluant depuis 3 jours sur son œil droit.

L'examen ophtalmologique retrouve une acuité visuelle légèrement diminuée à 8/10^{ème}. Il existe une panuvéite non granulomateuse non hypertensive avec un foyer blanchâtre actif en regard d'une cicatrice au pôle postérieur jouxtant l'arcade temporale inférieure.

L'examen OCT montre un DSR en regard des foyers.

Selon le protocole du service, une IVT de clindamycine est décidée le jour même avec une PCA qui revient positive pour la Toxoplasmose.

Au contrôle à 7 jours, le foyer est stable avec une totale résolution du DSR et une acuité visuelle remontée à 10/10^{ème} sur son œil droit. A 6 semaine une cicatrisation complète du foyer est constatée, disparition des myodésopsies, sans récurrence au bout de 6 mois.

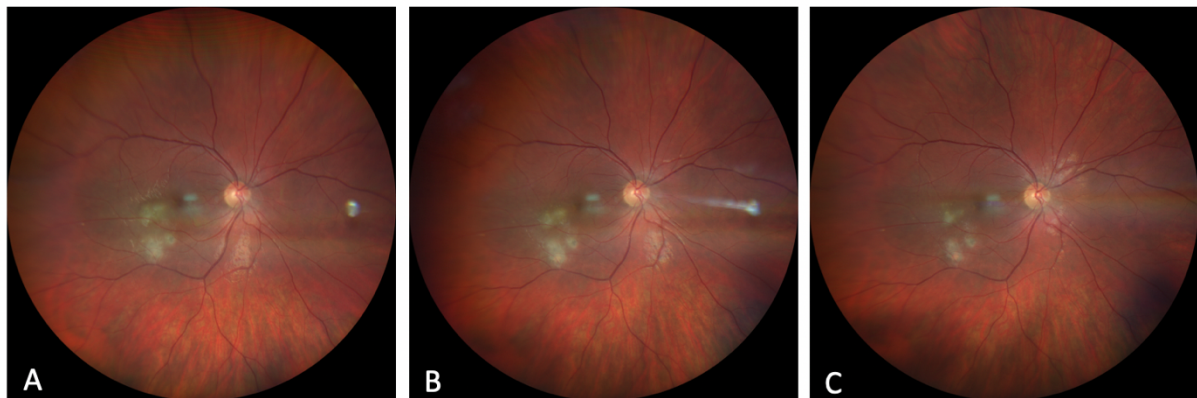


Figure 11 . Évolution d'une RCT après IVT de clindamycine

A . RCT à J0 de son injection de clindamycine B . RCT à J7 de son injection de clindamycine C . RCT à J15 de son injection de clindamycine
Évolution favorable avec quasi cicatrisation complète obtenue après une IVT unique de clindamycine, associée à des corticoïdes PO 1mg/kg/j.
Maintien de l'acuité visuelle à 10/10^{ème}.

RÉSULTATS

Nous avons injecté 10 yeux de 9 patients avec un diagnostic positif de RCT entre Décembre 2017 et Février 2020, autant d'hommes que de femmes. L'âge moyen était de 39 ans et il s'agissait d'un premier épisode dans 50% des cas. La durée moyenne d'évolution de la RCT avant l'injection était de 16 jours. Il s'agissait dans la moitié des cas d'un traitement de première intention. Dans le reste des cas il s'agit d'une résistance ou une intolérance au traitement de première intention.

Le suivi moyen était de 11 mois, avec un suivi minimal de 6 mois après traitement.

Nous n'avons pas noté de progression après injection de clindamycine. Un seul cas a nécessité 2 IVT de clindamycine, devant la persistance d'une inflammation importante à 7 jours de la première injection, le reste des patients ayant eu besoin d'une seule injection.

Tous les foyers étaient cicatrisés à 6 semaines de l'injection de clindamycine, confirmé par une absence d'inflammation antérieure et vitréenne, par la résolution d'exsudations éventuelles au niveau des foyers, la diminution de l'épaisseur du ou des foyers au fond d'œil confirmée par OCT.

La taille des foyers et donc de leurs cicatrices est plus importante lorsqu'ils sont situés en dehors du pôle postérieur. Cette situation est explicable par la faiblesses des symptômes et donc le retard de consultation du patient lors des RCT périphériques, ce qui entraîne un retard de prise en charge thérapeutique.

La forme particulière que représente la nécrose rétinienne aigue n'a pas été prise en compte pour l'analyse statistique de la taille du foyer.

On note également chez tous nos patients une diminution de l'épaisseur maculaire au cours du suivi ainsi qu'une augmentation de l'acuité visuelle. La diminution de l'épaisseur maculaire est limitée dans 2 cas par l'apparition secondaire d'une membrane épirétinienne.

Tous ces signaux positifs sont encourageant pour cette prise en charge et inciterait à adopter plus régulièrement cette thérapeutique en première intention.

Concernant la taille du foyer, une diminution significative d'environ 2 diamètres papillaires a été constatée. La taille moyenne des différents foyers passant de 3,82 dp à 1,98dp. Soit une diminution d'environ 50 % de la taille du foyer.

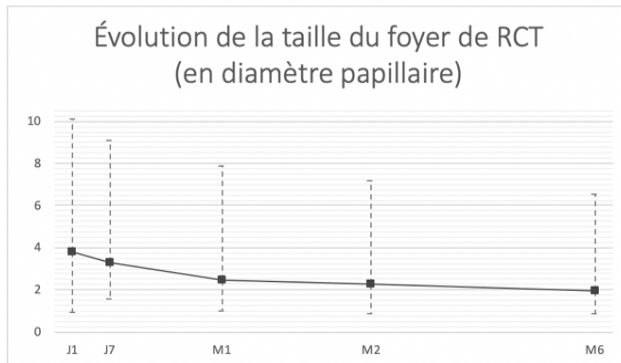


Figure 12. Évolution de la taille du foyer sur 6 mois exprimé en diamètre papillaire.

Valeurs extrêmes en pointillés

Mesures réalisées manuellement avec le logiciel ImageJ bundled with Java 1.8.0_172 for mac.

Concernant l'épaisseur maculaire, on constate également une diminution significative, avec plus de 333 μ m avant traitement vs 255 à 6mois post IVT. Une réaugmentation secondaire de l'épaisseur maculaire à 6 mois est constatée dans 2 cas, et consécutive à l'apparition d'une membrane épirétienne maculaire.

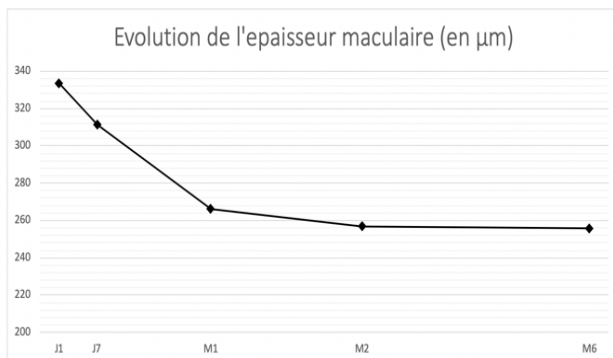


Figure 13. Évolution de l'épaisseur maculaire centrale sur 6 mois.

Mesures réalisées OCT Cirrus 900® (Zeiss Meditec, Dublin, CA

L'acuité visuelle est également améliorée lors des IVT de clindamycine, avec une AV initiale à environ 1 LogMAR (1,07 +/- 0,77) pré injection, s'améliorant en moyenne à 0,4 (0,43 +/- 0,53).

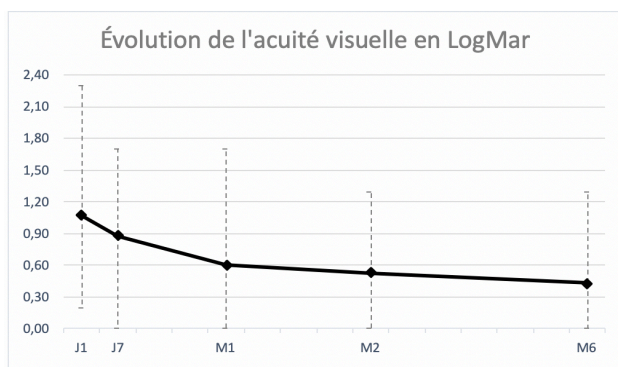


Figure 14. Évolution de l'acuité visuelle de loin sur 6 mois. Valeurs extrêmes en pointillés.

Mesures réalisées avec le réfracteur RT-5100 NIDEK® (NIDEK CO.,LTD.)

Conversion selon le tableau de correspondance des acuités visuelles du SNOF.

Les injections de clindamycines ont montré une amélioration des 3 paramètres pris en compte dans notre étude, de manière linéaire au cours du suivi, sans reprise inflammatoire .

Ces paramètres sont intéressants car indépendants les uns des autres, et 2 d'entre eux, la taille du foyer et l'épaisseur maculaire sont totalement mesurés de manière objective et indépendante de la volonté et de la participation du patient.

DISCUSSION

Le traitement par une injection intravitréenne unique de clindamycine a été associé à une résolution de l'épisode de rétinocoroïdite toxoplasmique dans 9 cas sur 10, et a nécessité une deuxième injection dans un seul cas.

L'injection a été efficace sur nos trois paramètres analysés à 6 mois, avec une réduction de 51% de la taille du foyer, une amélioration de l'acuité visuelle de 1 LogMAR en moyenne pré-IVT à 0,4 post injection, et une réduction de l'épaisseur maculaire.

L'indication était une résistance ou une intolérance au traitement dans 5 cas ; aucune alternative orale n'a été utilisée, et l'indication de l'IVT de clindamycine a été directement proposée.

Concernant la littérature, Lasave et al. (16) montrent une amélioration fonctionnelle et anatomique après IVT de clindamycine pour des RCT en zone 1. Ils retrouvent une MAVAC (LogMAR) passant de 1 ± 0.4 pré-injection à 0.5 ± 0.4 à 2 ans ; une réduction de l'épaisseur maculaire en OCT qui passe de $387.6 \pm 70.1 \mu\text{m}$ à $185.2 \pm 44.7 \mu\text{m}$ en fin de suivi. La résolution de l'épisode de RCT était observé après un nombre moyen d'injection de 3.6 (2 à 5 injections). Nous avons obtenu des résultats comparables sur l'acuité visuelle passant de 1 LogMAR ($1,07 \pm 0,77$) pré injection à 0,4 ($0,43 \pm 0,53$) à 6 mois et sur l'épaisseur maculaire de $333 \mu\text{m}$ ($\pm 89,9 \mu\text{m}$) avant traitement vs $255 (\pm 76,5)$ à 6 mois post IVT, avec un nombre d'injections bien inférieur, 1 seule dans 9 cas sur 10.

Ashraf Bori et al. (42) quant à eux, comparent la différence entre traitement Per Os de pyriméthamine et sulfadiazine avec IVT de clindamycine et dexaméthasone vs IVT de clindamycine + dexaméthasone seule. Ils retrouvent également une efficacité comparable pour l'amélioration de l'acuité visuelle et l'épaisseur maculaire centrale, sans différence significative entre les 2 groupes. L'acuité visuelle passe ainsi de 1.08 ± 0.17 à 0.64 ± 0.18 dans le groupe avec traitement per os + IVT et de 1.03 ± 0.15

à 0.69 ± 0.17 avec adjonction de clindamycine et dexaméthasone intravitréennes. L'épaisseur maculaire est mesurée à 392.6 ± 33.16 vs 314.7 ± 4.43 dans le premier groupe et 397.3 ± 14.6 vs 319.6 ± 7.8 dans le second. Le nombre d'injection se situe entre 1 et 4 avec une moyenne de 1,4 et 1,7 pour chacun des groupes. Il semble donc que le traitement Per Os en plus des IVT de clindamycine n'ai aucun bénéfice supplémentaire par rapport au IVT seules. Les IVT présentent donc ici une alternative, au traitement oral, mais ne sont pas utiles en plus de celui-ci. Elles permettent d'obtenir des résultats semblables sur les différents critères de jugements avec un profil de sureté plus intéressant.

Aucun effet secondaire de la clindamycine n'a été observé au niveau clinique et macroscopique ; il aurait pu être intéressant de documenter cette innocuité au niveau microscopique par la réalisation systématique d'électrorétinogramme bilatéral et comparatif à distance de l'IVT.

Nous n'avons pas jugé utile de proposer un autre traitement oral parmi ceux indiqués en première ou deuxième intention car il était faiblement probable que le changement de thérapie après une première résistance montre une efficacité rapide et change le cours de la maladie à temps pour préserver la vision.

Une corticothérapie orale a été systématiquement adjointe au traitement par IVT. Elle permet à elle seule de réduire les dommages tissulaire dus à l'inflammation, et il est difficile de déterminer l'effet propre de la clindamycine sur l'inflammation intraoculaire et les lésions rétinienne.

L'évaluation de la taille du foyer a été réalisée grâce au logiciel ImageJ bundled with Java 1.8.0_172 for mac de manière manuelle. Ce programme nous a permis de déterminer en pixel le rapport entre la zone d'intérêt et la tête du nerf optique en utilisant des photographies du fond d'œil numérisées de différentes qualités. Dans certaines études (21),(43) cette analyse a été réalisée différemment, soit sans tenir compte du rapport avec le nerf optique, soit en exprimant le résultat en pourcentage de régression linéaire de la lésion. Dans tous les cas, chaque méthode présente ses propres limites et est hautement examinateur dépendant.

La mesure de l'effet du traitement sur l'acuité visuelle est également difficile à évaluer, compte tenu de la localisation des lésions et de l'importance de l'inflammation à la phase aiguë des RCT ; le facteur limitant principal de la récupération étant la localisation initiale des lésions, indépendamment du schéma thérapeutique utilisé. Il est donc difficile de conclure à une supériorité d'un traitement sur ce seul critère.

L'autolimitation des foyers de RCT chez les patients immunocompétents, ainsi que l'absence de groupe contrôle limite un peu plus nos conclusions, même si la rapidité relative de cicatrisation et son association temporelle avec l'injection de clindamycine suggère un lien causal véritable.

Cette étude est également limitée par le faible nombre de patient, sa nature rétrospective et le temps de suivi court pour montrer un effet sur les récurrences à long terme.

Certains de nos patients présentaient des maladies systémiques importantes ou une contre-indication formelle au traitement conventionnel, cette indication est donc à relativiser et reste à savoir si elle est appropriée pour la population générale sans pathologies générales.

Rappelons que le traitement per os conventionnel est interrompu jusqu' à 26 % des cas en raison des effets secondaires. Les IVT présentent donc ici un avantage certain et favorisent la bonne observance du traitement, indispensable dans les maladies infectieuses.

Dans ce sens l'injection intravitréenne conjointe de clindamycine et de corticoïdes pourrait être intéressante à évaluer, même si certains auteurs redoutent une interférence des corticoïdes avec l'efficacité de la clindamycine.

La réticence à l'injection intravitréenne chez des patients jeunes et immunocompétents présente aujourd'hui le principal obstacle à la démocratisation du traitement, et cela a limité ici le nombre de patients inclus dans notre étude.

Cependant ce type de traitement pouvant être utilisé chez les personnes présentant une contre-indication, une intolérance ou une réponse inadéquate au traitement oral, représente une réelle alternative au traitement oral.

La préparation des IVT par une pharmacie hospitalière est également un frein à son utilisation en pratique courante. Si dorénavant une préparation avec seringue préremplie était disponible en pharmacie de ville, une utilisation plus large de ce mode d'administration pourrait être envisageable.

Une meilleure éducation des patients sur leur pathologie et sa prise en charge avec un état des lieux du rapport bénéfice/risque est largement en faveur des IVT.

Les patients doivent tout de même être informés des différents risques que présentent les IVT, endophtalmie, cataracte et décollement de rétine principalement.

Il n'a pas été mis ici d'effets secondaires tels, et la clindamycine est sure utilisée en intravitréen avec peu d'effet secondaire propre.

En conclusion comparée au traitement classique de première intention, l'IVT de clindamycine offre au patient une prise en charge plus simple, avec moins d'effets secondaires, de visites de contrôle, et sans nécessité de surveillance hématologique.

Elle pourrait également devenir un traitement sûr et efficace pour la population pédiatrique ou les femmes enceintes.

Il faut cependant se méfier de la nécessité de réinjection, majorant le risque de complication dues aux IVT, et dans certains cas de la nécessité de traitement systémique de la toxoplasmose, qui reste une maladie systémique, et non purement oculaire.

Les résultats ne concernent ici que les patients pris en charge dans cette étude et ne peuvent pas être étendus aux cas particuliers que présentent les immunodéprimés, les patients monophthalmes et les patients présentant des lésions rétro maculaires.

Une étude prospective avec un nombre de patient plus important, un groupe contrôle, et une évaluation ERG post injection serait nécessaire pour confirmer l'équivalence et l'innocuité thérapeutique des injections intravitréennes de clindamycine.

CONCLUSION

L'injection de clindamycine est une alternative fiable au traitement Per Os. Elle peut être utilisée dès la première intention en cas de menace maculaire ou de lésion proche du nerf optique ; en deuxième intention lors de l'intolérance au traitement oral et/ou lors d'une mauvaise évolution sous traitement oral classique. Elle permet une cicatrisation totale dans 100% de nos cas en 6 semaines après 1 ou 2 injections. Il n'a été noté aucun effet secondaire local ou systémique de l'injection de clindamycine.

Nous n'avons pas eu non plus de cas d'endophtalmie. La prévention de la kératite toxique secondaire à la désinfection par Bétadine® et l'anesthésie topique est prévenue par la prescription systématique de lubrifiant à base d'acide hyaluronique.

La sûreté de ce mode de traitement ainsi que son efficacité devraient permettre la mise en place de protocole de traitement rapide.

Comme pour le traitement oral, plus le traitement intervient rapidement après les premiers symptômes plus il est efficace. Avec une récupération visuelle allant jusqu'à 10/10^{ème}.

La localisation du foyer est ainsi le principal facteur limitant de la récupération visuelle et est indépendant du mode de traitement.

Les IVT de clindamycines se sont montrées sûres et efficaces pour le traitement des RCT. Avec une diminution de l'inflammation, de la taille du foyer et de l'épaisseur maculaire, une amélioration de la meilleure acuité visuelle à 6 mois.

BIBLIOGRAPHIE

1. Montoya JG, Liesenfeld O. Toxoplasmosis. *Lancet Lond Engl.* 12 juin 2004;363(9425):1965-76.
2. Weiss LM, Dubey JP. Toxoplasmosis: A history of clinical observations. *Int J Parasitol.* 1 juill 2009;39(8):895-901.
3. Robert-Gangneux F, Darde M-L. Epidemiology of and Diagnostic Strategies for Toxoplasmosis. *Clin Microbiol Rev.* 1 avr 2012;25(2):264-96.
4. Pappas G, Roussos N, Falagas ME. Toxoplasmosis snapshots: Global status of *Toxoplasma gondii* seroprevalence and implications for pregnancy and congenital toxoplasmosis. *Int J Parasitol.* 1 oct 2009;39(12):1385-94.
5. Flegr J, Prandota J, Sovičková M, Israili ZH. Toxoplasmosis – A Global Threat. Correlation of Latent Toxoplasmosis with Specific Disease Burden in a Set of 88 Countries. *PLoS ONE* [Internet]. 24 mars 2014 [cité 3 févr 2020];9(3). Disponible sur: <https://www.ncbi.nlm.nih.gov/pmc/articles/PMC3963851/>
6. • Population féline par pays Europe 2017 | Statista [Internet]. [cité 16 févr 2020]. Disponible sur: <https://fr.statista.com/statistiques/531296/nombre-chats-par-pays-europe/>
7. McCANNEL CA, Holland GN, Helm CJ, Cornell PJ, Winston JV, Rimmer TG, et al. Causes of Uveitis in the General Practice of Ophthalmology. *Am J Ophthalmol.* 1 janv 1996;121(1):35-46.
8. Bonfioli AA, Orefice F. Toxoplasmosis. *Semin Ophthalmol.* 1 janv 2005;20(3):129-41.
9. Rothova A, de Boer JH, Ten Dam-van Loon NH, Postma G, de Visser L, Zuurveen SJ, et al. Usefulness of aqueous humor analysis for the diagnosis of posterior uveitis. *Ophthalmology.* févr 2008;115(2):306-11.
10. Garweg JG, de Groot-Mijnes JDF, Montoya JG. Diagnostic approach to ocular toxoplasmosis. *Ocul Immunol Inflamm.* août 2011;19(4):255-61.
11. Villard O, Filisetti D, Roch-Deries F, Garweg J, Flament J, Candolfi E. Comparison of enzyme-linked immunosorbent assay, immunoblotting, and PCR for diagnosis of toxoplasmic chorioretinitis. *J Clin Microbiol.* août 2003;41(8):3537-41.

12. Ozgonul C, Besirli CG. Recent Developments in the Diagnosis and Treatment of Ocular Toxoplasmosis. *Ophthalmic Res.* 2017;57(1):1-12.
13. Friedmann CT, Knox DL. Variations in Recurrent Active Toxoplasmic Retinochoroiditis. *Arch Ophthalmol.* 1 avr 1969;81(4):481-93.
14. Reich M, Ruppenstein M, Becker MD, Mackensen F. Time patterns of recurrences and factors predisposing for a higher risk of recurrence of ocular toxoplasmosis. *Retina Phila Pa.* avr 2015;35(4):809-19.
15. Holland GN. A Controlled Retrospective Study of Ganciclovir Treatment for Cytomegalovirus Retinopathy: Use of a Standardized System for the Assessment of Disease Outcome. *Arch Ophthalmol.* 1 déc 1989;107(12):1759.
16. Lasave AF, Díaz-Llopis M, Muccioli C, Belfort R, Arevalo JF. Intravitreal clindamycin and dexamethasone for zone 1 toxoplasmic retinochoroiditis at twenty-four months. *Ophthalmology.* sept 2010;117(9):1831-8.
17. Eyles D, Coleman N. Eyles DE, Coleman N: Antibiotics in the treatment of toxoplasmosis. *Am J Trop Med Hyg.* 1953;2:64-9.
18. Opremcak EM, Scales DK, Sharpe MR. Trimethoprim-sulfamethoxazole therapy for ocular toxoplasmosis. *Ophthalmology.* juin 1992;99(6):920-5.
19. Butler NJ, Furtado JM, Winthrop KL, Smith JR. Ocular toxoplasmosis II: clinical features, pathology and management. *Clin Experiment Ophthalmol.* févr 2013;41(1):95-108.
20. Bosch-Driessen LH, Verbraak FD, Suttorp-Schulten MSA, van Ruyven RLJ, Klok AM, Hoyng CB, et al. A prospective, randomized trial of pyrimethamine and azithromycin vs pyrimethamine and sulfadiazine for the treatment of ocular toxoplasmosis. *Am J Ophthalmol.* 1 juill 2002;134(1):34-40.
21. Soheilian M, Ramezani A, Azimzadeh A, Sadoughi MM, Dehghan MH, Shahghadami R, et al. Randomized trial of intravitreal clindamycin and dexamethasone versus pyrimethamine, sulfadiazine, and prednisolone in treatment of ocular toxoplasmosis. *Ophthalmology.* janv 2011;118(1):134-41.
22. Silveira C, Belfort R, Muccioli C, Holland GN, Victora CG, Horta BL, et al. The effect of long-term intermittent trimethoprim/sulfamethoxazole treatment on recurrences of toxoplasmic retinochoroiditis. *Am J Ophthalmol.* juill 2002;134(1):41-6.
23. Montoya JG, Remington JS. Management of *Toxoplasma gondii* infection during pregnancy. *Clin Infect Dis Off Publ Infect Dis Soc Am.* 15 août 2008;47(4):554-66.
24. Ben-Harari RR, Goodwin E, Casoy J. Adverse Event Profile of Pyrimethamine-Based Therapy in Toxoplasmosis: A Systematic Review. *Drugs RD.* déc 2017;17(4):523-44.
26. Choquet-Kastylevsky G, Vial T, Descotes J. Allergic adverse reactions to sulfonamides. *Curr Allergy Asthma Rep.* janv 2002;2(1):16-25.
27. Cam D, Saatci AO, Micili SC, Ergur BU, Karabag RY, Durak I, et al. The Effect of Intravitreal Azithromycin on the Albino Newborn Rabbit Retina. *Open Ophthalmol J.* 2016;10:12-6.
28. Canamucio C, Hallet W, Leopold J. Recurrence of treated toxoplasmic uveitis. *Am J*

Ophthalmol. 1963;(55):1035-9.

29. Rothova A, Bosch-Driessen LEH, Loon NH van, Treffers WF. Azithromycin for ocular toxoplasmosis. *Br J Ophthalmol.* 1 nov 1998;82(11):1306-8.
30. Lakhanpal V, Schocket SS, Nirankari VS. Clindamycin in the treatment of toxoplasmic retinochoroiditis. *Am J Ophthalmol.* mai 1983;95(5):605-13.
31. Benzina Z, Chaabouni S, Hentati N, Trigui A, Chaabouni F, Salah SB, et al. Récurrence de la rétinocoroïdite toxoplasmique après traitement par clindamycine. *J Fr D39Ophtalmologie.* 28(9):958-64.
32. Huskinson-Mark J, Araujo FG, Remington JS. Evaluation of the effect of drugs on the cyst form of *Toxoplasma gondii*. *J Infect Dis.* juill 1991;164(1):170-1.
33. Colin J, Harie J. Chorioretinites présumées toxoplasmiques étude : comparative des traitements par pyriméthamine et sulfadiazine ou clindamycine. *J Fr Ophtalmol.* 1989;3:161-5.
34. Zamora YF, Arantes T, Reis FA, Garcia CR, Saraceno JF, Belfort R, et al. Local treatment of toxoplasmic retinochoroiditis with intravitreal clindamycin and dexamethasone. *Arq Bras Oftalmol.* août 2015;78(4):216-9.
35. Martinez CE, Zhang D, Conway MD, Peyman GA. Successful management of ocular toxoplasmosis during pregnancy using combined intraocular clindamycin and dexamethasone with systemic sulfadiazine. *Int Ophthalmol.* 1999 1998;22(2):85-8.
36. Habet-Wilner Z, Mazza O, Shahar J, Massarweh A, Mann I, Loewenstein A, et al. Safety of intravitreal clindamycin in albino rabbit eyes. *Doc Ophthalmol.* 1 oct 2017;135(2):133-46.
37. Fernandes-Cunha GM, Fialho SL, da Silva GR, Silva-Cunha A, Zhao M, Behar-Cohen F. Ocular safety of Intravitreal Clindamycin Hydrochloride Released by PLGA Implants. *Pharm Res.* 2017;34(5):1083-92.
38. Pfefferkorn ER, Nothnagel RF, Borotz SE. Parasitocidal effect of clindamycin on *Toxoplasma gondii* grown in cultured cells and selection of a drug-resistant mutant. *Antimicrob Agents Chemother.* mai 1992;36(5):1091-6.
39. Kishore K, Conway MD, Peyman GA. Intravitreal clindamycin and dexamethasone for toxoplasmic retinochoroiditis. *Ophthalmic Surg Lasers.* juin 2001;32(3):183-92.
40. Martínez Castillo S, Gallego-Pinazo R, Francés-Muñoz E, Dolz-Marco R, Vázquez Polo A, Díaz-Llopis M. Toxoplasmosis macular y clindamicina intravítrea: una alternativa al tratamiento oral. *Arch Soc Esp Oftalmol.* 1 mars 2012;87(3):93-5.
41. Sobrin L, Kump LI, Foster CS. Intravitreal clindamycin for toxoplasmic retinochoroiditis. *Retina Phila Pa.* sept 2007;27(7):952-7.
42. Bor'i A, Mahrous A, Al-Aswad MA, Al-Nashar HY, Nada WM, Wagih M, et al. Intravitreal Clindamycin and Dexamethasone Combined with Systemic Oral Antitoxoplasma Therapy versus Intravitreal Therapy Alone in the Management of *Toxoplasma* Retinochoroiditis: A Retrospective Study [Internet]. *Journal of Ophthalmology.* 2018 [cité 6 sept 2020]. Disponible sur: <https://www.hindawi.com/journals/joph/2018/4160837/>
43. Rothova A, Meenken C, Buitenhuis HJ, Brinkman CJ, Baarsma GS, Boen-Tan TN, et al. Therapy for Ocular Toxoplasmosis. *Am J Ophthalmol.* 1 avr 1993;115(4):517-23.

ANNEXE

	NOTATION INDÉPENDANTE DE LA DISTANCE	NOTATION INDÉPENDANT E DE LA DISTANCE	NOTATION INDÉPENDANTE DE LA DISTANCE	NOTATION INDÉPENDANT E DE LA DISTANCE	NOTATI ON INDÉPEN DANTE DE LA DISTANC E	NOTATION DEPENDANTE DE LA DISTANCE	NOTATION DEPENDANTE DE LA DISTANCE	NOTATION DEPENDAN TE DE LA DISTANCE
Catégorie OMS	α = angle visuel ou Angle de Résolution Minimum (ARM - MAR) en minutes d'arc (') (1)	Valeur Log MAR (1)	Notation Monoyer (2)	Fraction décimale (3)	Score ETDRS	Notation de Snellen distance de mesure à : 2 mètres	Notation de Snellen distance de mesure à : 4 mètres	Notation de Snellen distance de mesure à : 20 pieds
Cat 5 Cécité totale		+2,6	pas de perception lumineuse					
Cat 4 : Cécité presque totale	200	+ 2,3	1/200 (voit bouger la main)	0,005				20/4000
	120	+ 2,1	1/120	0,008		2/240	4/480	20/2400
	100	+ 2	1/100 (CLD à 30 cm)	0,010		2/200	4/400	20/2000
	80	+ 1,9	1/80	0,0125		2/160	4/320	20/1600
	60	+ 1,8	1/60	0,016		2/120	4/240	20/1200
	50	+ 1,7	1/50 (CLD à 1 m)	0,020		2/100	4/200	20/1000
Cat 3 : Cécité partielle	40	+ 1,6	1/40	0,025	5	2/80	4/160	20/800
	30	+ 1,5	1/30	0,033	10	2/60	4/120	20/600
Cat 2 : Baisse de vision, malvoyance, amblyopie bilatérale : déficience sévère	25	+ 1,4	1/25	0,04	15	2/50	4/100	20/500
	20	+ 1,3	1/20	0,05	20	2/40	4/80	20/400
	16	+ 1,2	1/16	0,063 (0,06)	25	2/32	4/63	20/320
	12,50	+ 1,1	1/12	0,08	30	2/25	4/50	20/250
Cat 1 : Baisse de vision, malvoyance, amblyopie bilatérale ... déficience moyenne	10	+ 1	1/10	0,10	35	2/20	4/40	20/200
	8	+ 0,9	1,25/10	0,125	40	2/16	4/32	20/160
	6,30	+ 0,8	1,6/10	0,16	45	2/12,5	4/25	20/125
	5	+ 0,7	2/10	0,20	50	2/10	4/20	20/100
	4	+ 0,6	2,5/10	0,25	55	2/8	4/16	20/80
Vision rapprochée correcte	3,20	+ 0,5	3,2/10	0,32 (0,3)	60	2/6,3	4/12,5	20/63
	2,50	+ 0,4	4/10	0,40	65	2/5	4/10	20/50
	2	+ 0,3	5/10	0,50	70	2/4	4/8	20/40
	1,60	+ 0,2	6,3/10	0,63 (0,6)	75	2/3,2	4/6,3	20/32
Vision normale	1,25	+ 0,1	8/10 (7/10)	0,80	80	2/2,5	4/5	20/25
	1	0	10/10 (9/10)	1	85	2/2	4/4	20/20
	0,80	- 0,1	12,5/10	1,25	90	2/1,6	4/3,2	20/16
	0,63	- 0,2	16/10	1,6	95	2/1,25	4/2,5	20/12,5
	0,50	- 0,3	20/10	2	100	2/1	4/2	20/10

1) seule la colonne avec les notations en angle visuel et la colonne avec les notations en Log MAR ont des valeurs exactes à un chiffre après la virgule. Toutes les autres colonnes sont des valeurs approchées avec une précision normalisée.

2) Notation courante

3) N'utiliser les valeurs entre parenthèses que pour identifier le degré d'acuité visuelle

Tableau de correspondance des acuité visuelles du SNOF.

<https://www.snof.org/sites/default/files/tableau-2-correspondance-acuit%C3%A9.pdf>

ARTICLE SCIENTIFIQUE

Injection intravitréenne de clindamycine dans le traitement des rétinohoroïdites toxoplasmiques : à propos de 9 cas dans le service d'ophtalmologie du CHU de Bordeaux

Introduction

On estime aujourd'hui à un tiers de la population mondiale(1) ayant été infecté par le parasite de la Toxoplasmose, soit plus de 2,3 milliards de personnes.

La rétinohoroïdite toxoplasmique (RCT) est la première cause d'inflammation oculaire et d'uvéite postérieure chez le patient immunocompétent (2)·(3), représentant plus de 50% dans certains pays(4). La rétine représente le premier site d'infection de toxoplasma gondii devant le vitré, la choroïde ou la chambre antérieure.

Sa localisation au pôle postérieur dans environ 1 cas sur 2 (5) fait la gravité de cette pathologie et bien qu'autolimitée et spontanément résolutive en quelques semaines, le traitement de la RCT s'impose dans certains cas pour limiter l'inflammation et améliorer le pronostic visuel.

Le traitement classique repose sur une association d'antibiotique (6),(7).

Les associations Pyriméthamine-Sulfadiazine ou Pyriméthamine-Azithromycine sont les plus courantes, elles sont systématiquement associées à une supplémentation en acide folique. Il n'existe aucun consensus sur le traitement de première intention à administrer, et les études comparatives sont rares.

Un traitement adjuvant par corticostéroïdes systémiques est fréquemment réalisé pour diminuer la sévérité et la durée de l'inflammation.

Les effets secondaires sont fréquents avec ses traitement oraux, jusqu'à 40%(8), et potentiellement graves avec des rash cutanés, des effets gastro-intestinaux ou hématologiques avec leucopénie ou thrombopénie, nécessitant la modification voire l'arrêt du traitement.

Plusieurs études ont montré l'efficacité et la sûreté d'un traitement des RCT par injection intravitréenne (IVT) de clindamycine chez des patients présentant des contre-indications, des effets secondaires ou une mauvaise réponse au traitement oral (9)·(10)·(11).

Le but de cette étude est de décrire les résultats anatomiques et fonctionnels d'un traitement local de RCT en zone 1 par IVT de clindamycine.

Patients et méthodes

Nous avons mené une étude observationnelle, rétrospective, unicentrique au CHU de Bordeaux, dans le service d'ophtalmologie entre décembre 2017 et janvier 2020 afin d'examiner la prise en charge de rétinohoroïdites toxoplasmiques par injection intravitréenne de clindamycine en remplacement du traitement oral par pyriméthamine et azithromycine.

Nous avons injecté 10 yeux de 9 patients ayant un diagnostic de rétinohoroïdite toxoplasmique active entre Décembre 2017 et Janvier 2020.

Critères d'inclusion et d'exclusion

Les critères d'injection, hors consentement du patient comprenaient, Suivant la figure 1 (12),(13)

En première intention :

Si menace maculaire imminente
foyer interpapillomaculaire ou zone 1.

En deuxième intention :

Si absence de réponse satisfaisante au traitement de référence
Ou mauvaise évolution d'un foyer zone 2 évoluant vers la zone 1.

Il n'existait aucun critère d'exclusion, hormis le non consentement du patient aux IVT et la présence d'un hypopion.

Diagnostic

Le diagnostic a été réalisé à partir de l'histoire médicale et de l'examen clinique avec fond d'œil dilaté.

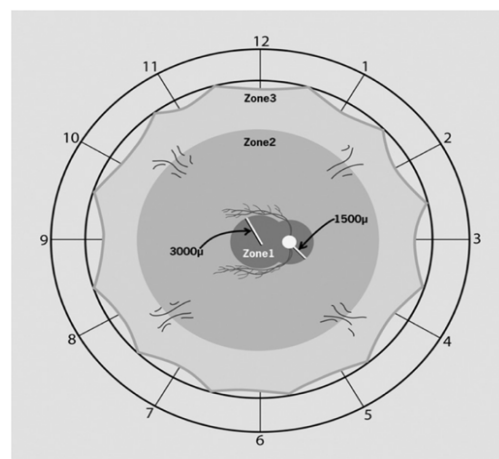


Figure 1. Localisation des lésions rétinohoroïdites toxoplasmiques (RCT) proposée par Holland et al. (12), repris par Lasave AF (13). Zone 1 : zone entre les arcades vasculaires temporales à moins de 3000µm du centre de la fovéa et moins de 1500µm de la tête du nerf optique. Zone 2 : lésion au-delà de la zone 1 jusqu'à la limite antérieure des veines vortiqueuses. Zone 3 : lésions en dehors de la zone 2 jusqu'à l'ora serrata.

Il est confirmé par détection de l'ADN de *Toxoplasma gondii* par PCR réalisée sur ponction de chambre antérieure s'il s'agissait du premier épisode.

Une sérologie Toxoplasmique était systématiquement réalisée.

Examen clinique

L'acuité visuelle était mesurée à chaque consultation selon l'échelle décimale par réfracteur RT-5100 NIDEK® (NIDEK CO.,LTD.)

Un examen clinique avec examen de la chambre antérieure et fond d'œil dilaté était réalisé.

Chaque patient bénéficiait également d'un OCT Cirrus 900®(Zeiss Meditec, Dublin, CA) avec mesure de l'épaisseur maculaire, ainsi que d'un Plexélite® (Zeiss Meditec, Dublin, CA). Une photographie grand champ était également réalisée par Clarus®(Zeiss Meditec, Dublin, CA) ou Optos®(Optos plc, Dunfermline, Scotland). La réponse au traitement a été évaluée cliniquement par l'amélioration de l'acuité visuelle, l'amélioration des limites et la cicatrisation du foyer au fond d'œil et la diminution de l'inflammation intravitréenne. Enfin par OCT SD Cirrus®(Zeiss Meditec, Dublin, CA) nous analysons l'épaisseur rétinienne au niveau du foyer et au niveau maculaire.

Méthode d'injection

Les injections intravitréennes de clindamycine étaient réalisées grâce à des seringues préremplies de 0,5mL de clindamycine 0,1mg/0,1ml réalisées par la pharmacie du CHU de Bordeaux.

L'injection était réalisée avec une aiguille 30 gauges à 4mm du limbe chez un patient phake et 3,5mm chez un pseudo-phake, en supéro-nasal en l'absence de contre-indication.

Après le geste un rinçage au sérum physiologique puis 1 ampoule de Sterdex® était appliqués sur l'œil, puis une coque était fixée pour empêcher toute contamination manuportée.

Une corticothérapie orale était introduite après un minimum de 48 heures suivant l'IVT en fonction du niveau d'inflammation intraoculaire. Son dosage et sa durée étaient modulés selon l'inflammation vitréenne. Elle est prescrite à la dose initiale de 1mg/kg/j. Sa mise en œuvre n'est donc pas détaillée dans les observations cliniques.

Suivi

Les patients sont revus chaque semaine jusqu'à cicatrisation complète du foyer, puis à 3 et 6 mois en absence de récurrence. Ils bénéficient ensuite d'un contrôle biennuel durant les 2 premières années.

Progression de la taille du foyer

La progression de la taille du foyer était mesurée grâce au logiciel ImageJ bundled with Java 1.8.0_172 for mac.

La taille du foyer est mesurée en pixel et rapportée à la taille du nerf optique pour chaque patient, et exprimée en diamètre papillaire (dp), limitant ainsi les sources d'erreurs en fonction de l'appareil utilisé et de l'angle de prise de vue comme décrit dans la figure 2.

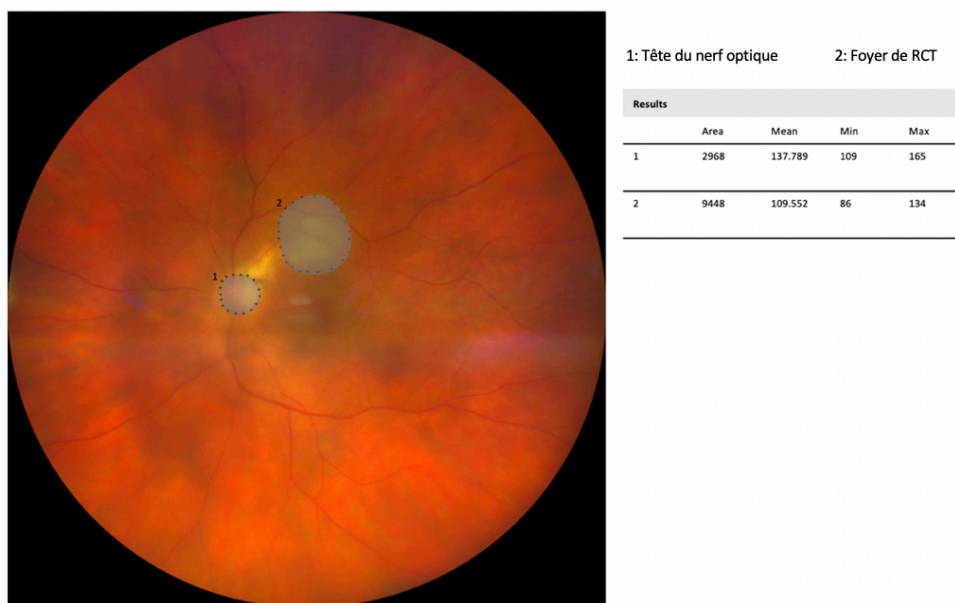

Figure 2. Mesure de la taille d'un foyer choroïdarien

Image obtenue par rétinothotographie grand champs Clarus®, analysée par logiciel ImageJ for mac. Chaque aire, du foyer et du nerf optique est mesurée en pixel pour chaque patient. Ici l'aire du foyer de RCT est mesurée à environ 3,18 diamètre papillaire (dp).

Observations

Les caractéristiques des patients sont résumées dans le tableau-1

Le patient 4 a été séparé en deux (A. premier épisode, B. récurrence) pour les analyses statistiques. La récurrence survenant à 9 mois du premier épisode, et donc de la première injection de clindamycine, elle est considérée comme un nouvel épisode sur œil naïf, et de nouvelles analyses statistiques, indépendantes des premières, ont été effectuées sur ce patient.

Nous ne détaillerons ici que 3 observations.

Tableau-1. Résumé des caractéristiques des patients. MAVAC = meilleure acuité visuelle corrigée mesurée avec le réfracteur RT-5100 NIDEK® (NIDEK CO.,LTD.) et convertie en LogMAR.

Patient	Age	Sexe	Premier épisode	Durée des symptômes avant injection (j)	Traitement général	Nombre d'injection	MAVAC LogMAR Avant traitement	MAVAC LogMAR à 6 mois
1	44	H	NON	9	NON	1	2,3	0,6
2	36	H	OUI	32	OUI	2	1,3	0
3	34	F	NON	22	NON	1	1,7	1,3
4 A.	62	F	OUI	7	OUI	1	0,7	0
4 B.	63	F	NON	3	NON	1	0,2	0
5	46	H	NON	30	OUI	1	0,2	0
6	18	H	OUI	19	NON	1	1,7	0,7
7	69	F	NON	21	OUI	1	1,7	1,3
8	64	F	OUI	10	OUI	1	0,7	0,4
9	23	H	NON	3	NON	1	0,2	0

Observation n°1

Un patient de 44 ans, aux antécédents de VIH, se présente aux urgences pour une baisse d'acuité visuelle importante de l'œil gauche depuis 3 jours. Son acuité visuelle est mesurée à 1/200 non améliorée au niveau de cet œil. L'examen révèle un tableau de nécrose rétinienne aiguë de l'œil gauche, avec plusieurs foyers en moyenne périphérie progressant vers le pôle postérieur.

Une PCA est réalisée à la recherche d'herpès virus type Herpès simplex virus et virus varicelle-zona et PCR à la recherche de toxoplasmose.

Le patient est hospitalisé en urgence dans le service d'ophtalmologie et un traitement par Aciclovir IV à la dose de 10mg/kg/8h est débuté.

La PCR toxoplasmose revient rapidement positive en 48h et le traitement est modifié. Le traitement par Aciclovir IV est arrêté et le patient sort d'hospitalisation. Cependant en raison d'une insuffisance rénale avancée, le traitement oral de première intention de la RCT est contre-indiqué et une IVT de clindamycine est décidée, 13 jours après le début des symptômes.

Le foyer est contrôlé à 7 jours de son injection, avec une absence de progression du foyer vers le pôle postérieur et une diminution de l'inflammation.

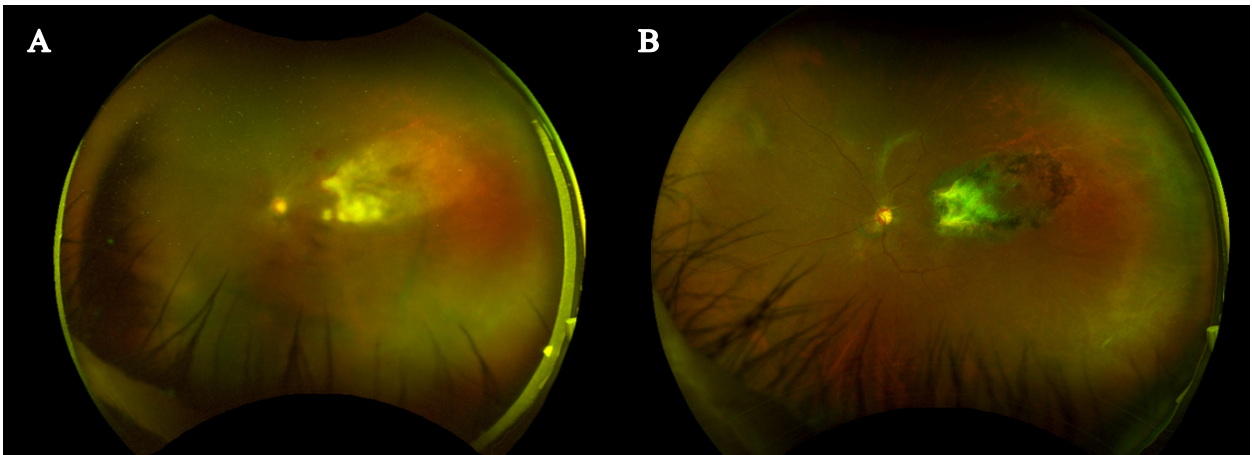


Figure 3. A. Foyer de RCT, rapidement progressif décrivant un tableau de nécrose rétinienne aigue avec menace maculaire. B. Évolution à 6 semaines d'une IVT unique de clindamycine, disparition de l'inflammation vitréenne, cicatrisation complète.

Malgré sa large étendue et le profil immunodéprimé du patient, la cicatrisation totale du foyer est constatée à 6 semaines.

Une prise en charge pluridisciplinaire a été entreprise avec le service de Maladies infectieuses pour le traitement de son VIH. Par la suite le patient n'a pas bénéficié d'une prophylaxie secondaire et aucune récurrence n'a été constatée après 24 mois de suivi.

Observation n°2

Une patiente de 34 ans se présente dans le service pour un scotome ressenti dans son champ visuel au niveau de l'œil gauche évoluant depuis 3 semaines. On note dans ses antécédents plusieurs épisodes de RCT, à 3 reprises entre 2006 et 2015. Sa meilleure acuité visuelle est mesurée sur l'œil gauche 1,6/10^{ème}. Au fond d'œil il existe une hyalite cotée à deux croix, on visualise 4 foyers cicatriciels distincts et un cinquième actif juxta-maculaire d'environ 2 diamètres papillaires. Ils sont tous situés au pôle postérieur. Devant le diagnostic probable de RCT nous réalisons une PCA et une IVT de clindamycine au bloc opératoire le jour même.

Une corticothérapie est débutée à 48 heures de l'injection à la dose de 1mg/kg/j pendant 6 semaines. L'évolution est favorable après une seule injection. Du fait de la localisation maculaire l'acuité sur cet œil se trouve limitée à 1/20^{ème} après cicatrisation du foyer.

La cicatrisation complète du foyer est obtenue en 6 semaines.

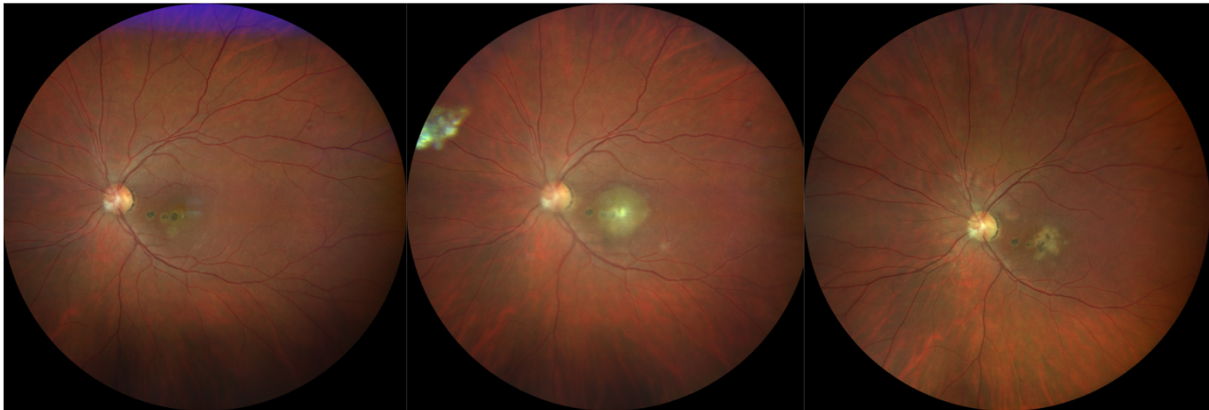


Figure 4. Evolution d'une RCT après IVT de clindamycine

1. Patiente avant récurrence, présence de 4 cicatrices au pôle postérieur

2. RCT active, récurrence au niveau d'une cicatrice pigmentée juxta-maculaire

3. RCT 6 semaines après une IVT unique de clindamycine et corticothérapie orale

Après 18 mois de suivi il n'existe aucune récurrence.

Observation n°3

Un patient de 18 ans se plaint d'une baisse d'acuité visuelle de l'œil droit depuis 4 jours. On note dans ces antécédents une toxoplasmose congénitale. L'acuité visuelle de son œil droit est limitée à 1/20^{ème}. L'examen ophtalmologique révèle une panuvéite granulomateuse avec un foyer périmaculaire blanchâtre. Nous décidons un traitement par voie orale par Pyriméthamine et Azithromycine avec un contrôle à 48h pour décider de l'administration d'une corticothérapie orale. Lors de ce contrôle, on note une progression du foyer en région périmaculaire malgré un traitement bien conduit. Devant cette aggravation une ponction de chambre antérieure est réalisée pour confirmer le diagnostic de RCT et une IVT de clindamycine est réalisée dans le même temps. Le foyer semble stable à 24h et 48h de l'injection. Une corticothérapie est introduite avec une surveillance rapprochée toutes les 48h durant la première semaine.

Une diminution de l'épaisseur maculaire est constaté à J7 de l'IVT et se poursuit avec une cicatrisation du foyer à 100% à 6 semaines. L'acuité visuelle bien que précaire est maintenue à 1,6/10^{ème} après 18 mois de suivi sans récurrence.

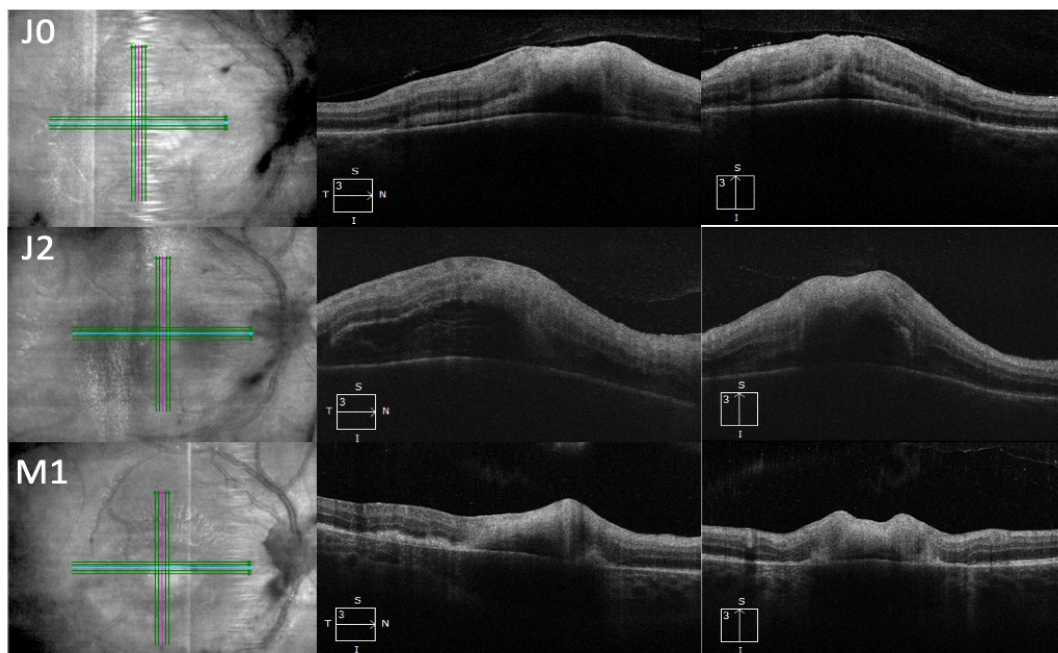


Figure 5. Évolution de l'épaisseur d'un foyer de RCT maculaire avant et après injection intravitréenne de clindamycine

En haut: Suspicion de RCT maculaire, décision de traitement oral par Pyriméthamine et Azithromycine. Epaisseur maculaire: 325 μm

Au milieu: Patient après 48h de traitement oral, aggravation clinique nécessitant une IVT de clindamycine. Epaisseur maculaire: 475 μm .

En bas: Patient 1 mois après IVT de clindamycine et traitement corticostéroïde oral 1mg/kg/j. Epaisseur maculaire 310 μm .

J0: mise sous traitement oral J2: Jour de l'IVT de clindamycine M1: 1 mois après l'IVT

Résultats

Nous avons injecté 10 yeux de 9 patients avec un diagnostic positif de RCT entre Décembre 2017 et Février 2020, autant d'hommes que de femmes. L'âge moyen était de 39 ans et il s'agissait d'un premier épisode dans 50% des cas. La durée moyenne d'évolution de la RCT avant l'injection était de 16 jours. Il s'agissait dans la moitié des cas d'un traitement de première intention. Dans le reste des cas il s'agit d'une résistance ou une intolérance au traitement de première intention.

Le suivi moyen était de 11 mois, avec un suivi minimal de 6 mois après traitement.

Nous n'avons pas noté de progression après injection de clindamycine. Un seul cas a nécessité 2 IVT de clindamycine, devant la persistance d'une inflammation importante à 7 jours de la première injection .

Tous les foyers étaient cicatrisés à 6 semaines de l'injection de clindamycine, confirmé par une absence d'inflammation antérieure et

vitréenne, par la résolution d'exsudations éventuelles au niveau des foyers, la diminution de l'épaisseur du ou des foyers au fond d'œil confirmée par OCT.

La taille des foyers et donc de leurs cicatrices est plus importante lorsqu'ils sont situés en dehors du pôle postérieur. Cette situation est explicable par la faiblesses des symptômes et donc le retard de consultation du patient lors des RCT périphériques, ce qui entraîne un retard de prise en charge thérapeutique.

La forme particulière que représente la nécrose rétinienne (observation n°1) aigue n'a pas été prise en compte pour l'analyse statistique de la taille du foyer.

On note également chez tous nos patients une diminution de l'épaisseur maculaire au cours du suivi ainsi qu'une augmentation de l'acuité visuelle. La diminution de l'épaisseur maculaire est limitée dans 2 cas par l'apparition secondaire d'une membrane épirétinienne comme sur la figure 6.

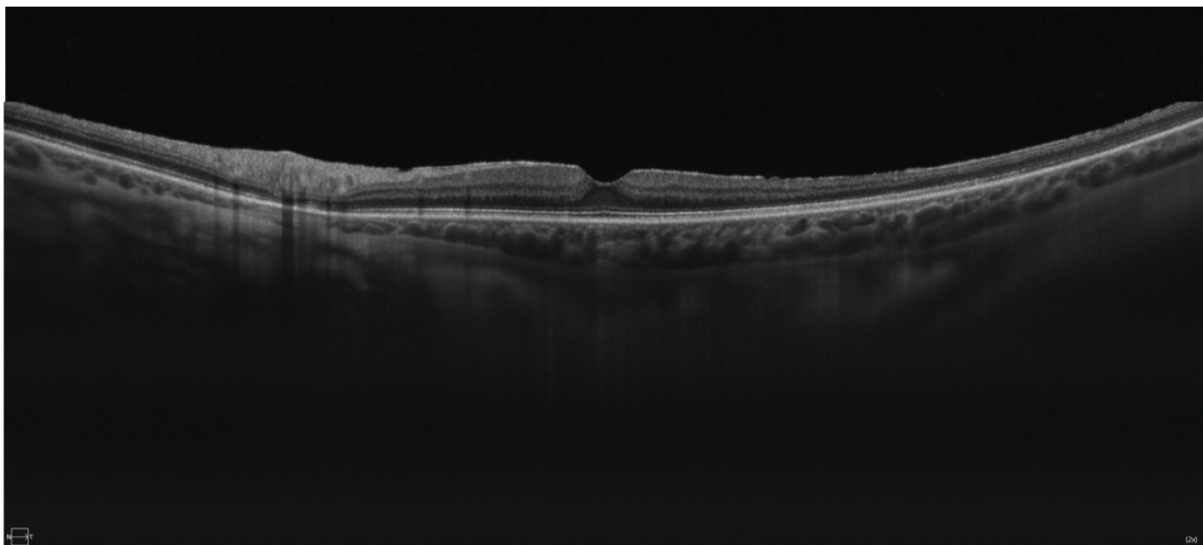


Figure 6. Membrane épirétinienne post inflammatoire (flèche blanche) responsable d'une augmentation de l'épaisseur maculaire

Tous ces signaux positifs sont encourageant pour cette prise en charge et inciteraient à adopter plus régulièrement cette thérapeutique en première intention.

Concernant la taille du foyer, une diminution significative d'environ 2 diamètres papillaires a été constatée. La taille moyenne des différents foyers passant de 3,82 dp à 1,98dp. Soit une diminution d'environ 50% de la taille du foyer.

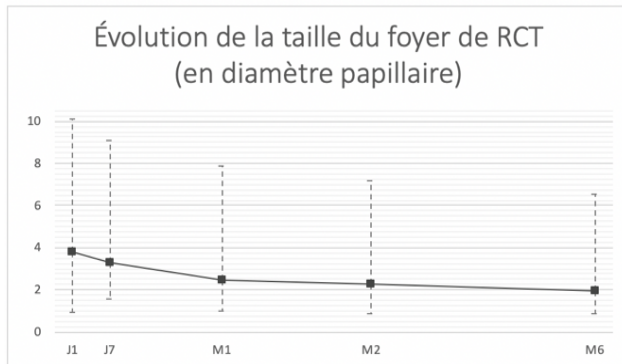


Figure 7. Évolution de la taille du foyer sur 6 mois exprimé en diamètre papillaire.

Valeurs extrêmes en pointillés

Mesures réalisées manuellement avec le logiciel ImageJ bundled with Java 1.8.0_172 for mac.

Concernant l'épaisseur maculaire, on constate également une diminution significative, avec plus de $333\mu\text{m}$ (+/- $89,9\mu\text{m}$) avant traitement vs $255(+/- 76,5)$ à 6 mois post IVT.

Une réaugmentation secondaire de l'épaisseur maculaire à 6 mois est constatée dans 2 cas, et consécutive à l'apparition d'une membrane épirétienne maculaire.

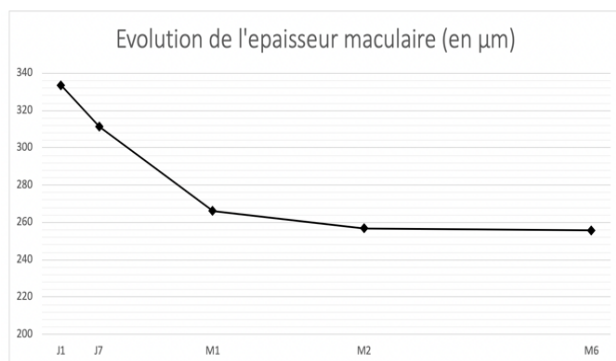


Figure 8. Évolution de l'épaisseur maculaire centrale sur 6 mois.

Mesures réalisées OCT Cirrus 900® (Zeiss Meditec, Dublin, CA

L'acuité visuelle est également améliorée lors des IVT de clindamycine, avec une AV initiale à environ 1 LogMAR ($1,07 +/- 0,77$) pré injection, s'améliorant en moyenne à 0,4 ($0,43 +/- 0,53$)

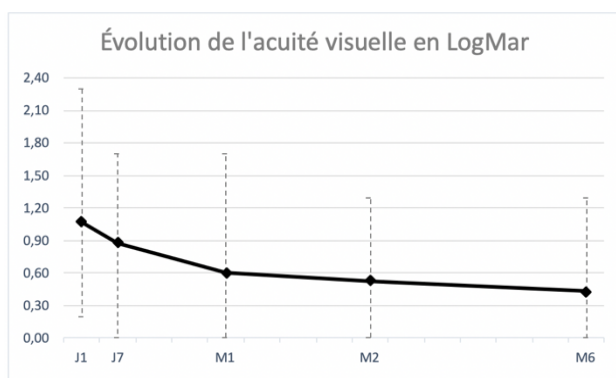


Figure 9. Évolution de l'acuité visuelle de loin sur 6 mois.

Mesures réalisées avec le réfracteur RT-5100 NIDEK® (NIDEK CO.,LTD.)

Conversion selon le tableau de correspondance des acuités visuelles du SNOF.

Les injections de clindamycines ont montré une amélioration des 3 paramètres pris en compte dans notre étude, de manière linéaire au cours du suivi, sans reprise inflammatoire .

Ces paramètres sont intéressants car indépendants les uns des autres, et 2 d'entre eux, la taille du foyer et l'épaisseur maculaire sont totalement mesurés de manière objective et indépendante de la volonté et de la participation du patient.

Discussion

Le traitement par une injection intravitréenne unique de clindamycine a été associé à une résolution de l'épisode de rétinoblastose toxoplasmique dans 9 cas sur 10, et a nécessité une deuxième injection dans un seul cas. L'injection a été efficace sur nos trois paramètres analysés à 6 mois, avec une réduction de 51% de la taille du foyer, une amélioration de l'acuité visuelle de 1 LogMAR en moyenne pré-IVT à 0,4 post injection, et une réduction de l'épaisseur maculaire.

L'indication était une résistance ou une intolérance au traitement dans 5 cas ; aucune alternative orale n'a été utilisée, et l'indication de l'IVT de clindamycine a été directement proposée.

Concernant la littérature, Lasave et al.(13) montrent une amélioration fonctionnelle et anatomique après IVT de clindamycine pour des RCT en zone 1. Ils retrouvent une MAVAC (LogMAR) passant de 1 ± 0.4 pré-injection à 0.5 ± 0.4 en fin de suivi ; une réduction de l'épaisseur maculaire en OCT qui passe de $387.6 \pm 70.1 \mu\text{m}$ à $185.2 \pm 44.7 \mu\text{m}$ après 2ans de suivi. La résolution de l'épisode de RCT était observé après un nombre moyen d'injection de 3.6 (2–5 injections). Nous avons obtenus des résultats comparables sur l'acuité visuelle passant de 1 LogMAR ($1,07 \pm 0,77$) pré injection à 0,4 ($0,43 \pm 0,53$) à 6 mois et sur l'épaisseur maculaire de $333\mu\text{m}$ ($\pm 89,9\mu\text{m}$) avant traitement vs $255(\pm 76,5)$ à 6mois post IVT, avec un nombre d'injections bien inférieur, 1 seule dans 9 cas sur 10.

Ashraf Bor'i et al. (16) quant à eux, comparent la différence entre traitement Per Os de pyriméthamine et sulfadiazine avec IVT de clindamycine et dexaméthasone vs IVT de clindamycine + dexaméthasone seule. Ils retrouvent également un efficacité comparable pour l'amélioration de l'acuité visuelle et l'épaisseur maculaire centrale, sans différence significative entre les 2 groupes. L'acuité visuelle passe ainsi de 1.08 ± 0.17 à 0.64 ± 0.18 dans le groupe avec traitement per os + IVT et de 1.03 ± 0.15 à 0.69 ± 0.17 avec adjonction de clindamycine et dexaméthasone

intravitréennes. L'épaisseur maculaire est mesurée à 392.6 ± 33.16 vs 314.7 ± 4.43 dans le premier groupe et 397.3 ± 14.6 vs 319.6 ± 7.8 dans le second. Le nombre d'injection se situe entre 1 et 4 avec une moyenne de 1,4 et 1,7 pour chacun des groupes. . Il semble donc que le traitement Per Os en plus des IVT de clindamycine n'ai aucun bénéfice supplémentaire par rapport au IVT seules. Les IVT présentent donc ici une alternative, utilisées seules, au traitement oral, mais ne sont pas utiles en plus de celui-ci. Elles permettent d'obtenir des résultats semblables sur les différents critères de jugements avec un profil de sureté plus intéressant.

Aucun effet secondaire de la clindamycine n'a été observé au niveau clinique et macroscopique ; il aurait pu être intéressant de documenter cette innocuité au niveau microscopique par la réalisation systématique d'électrorétinogramme bilatéral et comparatif à distance de l'IVT.

Nous n'avons pas jugé utile de proposer un autre traitement oral parmi ceux indiqués en première ou deuxième intention car il était faiblement probable que le changement de thérapie après une première résistance montre une efficacité rapide et change le cours de la maladie à temps pour préserver la vision.

Une corticothérapie orale a été systématiquement adjointe au traitement par IVT. Elle permet à elle seule de réduire les dommages tissulaire dus à l'inflammation, et il est difficile de déterminer l'effet propre de la clindamycine sur l'inflammation intraoculaire et les lésions rétinienne.

L'évaluation de la taille du foyer a été réalisée grâce au logiciel ImageJ bundled with Java 1.8.0_172 for mac de manière manuelle. Ce programme nous a permis de déterminer en pixel le rapport entre la zone d'intérêt et la tête du nerf optique en utilisant des photographies du fond d'œil numérisées de différentes qualités. Dans certaines études (14),(15) cette analyse a été réalisée différemment, soit sans tenir compte du rapport avec le nerf optique, soit en exprimant le résultat en pourcentage de régression linéaire de la lésion. Dans tous les cas, chaque méthode présente ses propres limites et est hautement examinateur dépendant.

La mesure de l'effet du traitement sur l'acuité visuelle est également difficile à évaluer, compte tenu de la localisation des lésions et de l'importance de l'inflammation à la phase aiguë des RCT ; le facteur limitant principal de la récupération étant la localisation initiale des lésions, indépendamment du schéma thérapeutique utilisé. Il est donc difficile de conclure à une supériorité d'un traitement sur ce seul critère.

L'autolimitation des foyers de RCT chez les patients immunocompétents, ainsi que l'absence de groupe contrôle limite un peu plus nos conclusions,

même si la rapidité relative de cicatrisation et son association temporelle avec l'injection de clindamycine suggère un lien causal véritable.

Cette étude est également limitée par le faible nombre de patient, sa nature rétrospective et le temps de suivi court pour montrer un effet sur les récurrences à long terme.

Certains de nos patients présentaient des maladies systémiques importantes ou une contre-indication formelle au traitement conventionnel, cette indication est donc à relativiser et reste à savoir si elle est appropriée pour la population générale sans pathologies générales.

Rappelons que le traitement per os conventionnel est interrompu jusqu' à 26 % des cas en raison des effets secondaires. Les IVT présentent donc ici un avantage certain et favorisent la bonne observance du traitement, indispensable dans les maladies infectieuses.

Dans ce sens l'injection intravitréenne conjointe de clindamycine et de corticoïdes pourrait être intéressante à évaluer, même si certains auteurs redoutent une interférence des corticoïdes avec l'efficacité de la clindamycine.

La réticence à l'injection intravitréenne chez des patients jeunes et immunocompétents présente aujourd'hui le principal obstacle à la démocratisation du traitement, et cela a limité ici le nombre de patients inclus dans notre étude.

Cependant ce type de traitement pouvant être utilisé chez les personnes présentant une contre-indication, une intolérance ou une réponse inadéquate au traitement oral, représente une réelle alternative au traitement oral.

La préparation des IVT par une pharmacie hospitalière est également un frein à son utilisation en pratique courante. Si dorénavant une préparation avec seringue préremplie était disponible en pharmacie de ville, une utilisation plus large de ce mode d'administration pourrait être envisageable.

Une meilleure éducation des patients sur leur pathologie et sa prise en charge avec un état des lieux du rapport bénéfice/risque est largement en faveur des IVT.

Les patients doivent tout de même être informés des différents risques que présentent les IVT, endophtalmie, cataracte et décollement de rétine principalement.

Il n'a pas été mis ici d'effets secondaires tels, et la clindamycine est sûre utilisée en intravitréen avec peu d'effet secondaire propre.

En conclusion comparée au traitement classique de première intention, l'IVT de clindamycine offre au patient une prise en charge plus simple, avec

moins d'effets secondaire, de visite de contrôle, et sans nécessité de surveillance hématologique.

Elle pourrait également devenir un traitement sûr et efficace pour la population pédiatrique ou les femmes enceintes.

Il faut cependant se méfier de la nécessité de réinjection, majorant le risque de complication dues aux IVT, et dans certains cas de la nécessité de traitement systémique de la toxoplasmose, qui reste une maladie systémique, et non purement oculaire.

Les résultats ne concernent ici que les patients pris en charge dans cette étude et ne peuvent pas être étendus aux cas particuliers que présentent les immunodéprimés, les patients monophthalmes et les patients présentant des lésions rétromaculaire.

Une étude prospective avec un nombre de patient plus important, un groupe contrôle, et une évaluation ERG post injection serait nécessaire pour confirmer l'équivalence et l'innocuité thérapeutique des injection intravitréennes de clindamycine.

Conclusion

L'injection de clindamycine est une alternative fiable au traitement Per Os. Elle peut être utilisée dès la première intention en cas de menace maculaire ou de lésion proche du nerf optique ; en deuxième intention lors de l'intolérance au traitement oral et/ou lors d'une mauvaise évolution sous traitement oral classique. Elle permet une cicatrisation totale dans 100% de nos cas en 6 semaines après 1 ou 2 injections. Il n'a été noté aucun effet secondaire local ou systémique de l'injection de clindamycine.

Nous n'avons pas eu non plus de cas d'endophtalmie. La prévention de la kératite toxique secondaire à la désinfection par Bétadine® et l'anesthésie topique est prévenue par la prescription systématique de lubrifiant à base d'acide hyaluronique.

La sureté de ce mode de traitement ainsi que son efficacité devraient permettre la mise en place de protocole de traitement rapide.

Comme pour le traitement oral, plus le traitement intervient rapidement après les premiers symptômes plus il est efficace. Avec une récupération visuelle allant jusqu'à 10/10^{ème}.

La localisation du foyer est ainsi le principal facteur limitant de la récupération visuelle et est indépendant du mode de traitement.

Les IVT de clindamycines se sont montrées sûres et efficaces pour le traitement des RCT. Avec une diminution de l'inflammation, de la taille du foyer et de l'épaisseur maculaire, une amélioration de la meilleure acuité visuelle à 6 mois.

BIBLIOGRAPHIE

1. Montoya JG, Liesenfeld O. Toxoplasmosis. *Lancet*. 12 juin 2004;363(9425):1965-76.
2. McCANNEL CA, Holland GN, Helm CJ, Cornell PJ, Winston JV, Rimmer TG, et al. Causes of Uveitis in the General Practice of Ophthalmology. *American Journal of Ophthalmology*. 1 janv 1996;121(1):35-46.
3. Jones JL, Dargelas V, Roberts J, Press C, Remington JS, Montoya JG. Risk factors for *Toxoplasma gondii* infection in the United States. *Clin Infect Dis*. 15 sept 2009;49(6):878-84.
4. Commodaro AG, Belfort RN, Rizzo LV, Muccioli C, Silveira C, Burnier MN, et al. Ocular toxoplasmosis: an update and review of the literature. *Mem Inst Oswaldo Cruz*. 2009;104(2):345-50.
5. Bonfioli AA, Orefice F. Toxoplasmosis. *Seminars in Ophthalmology*. 1 janv 2005;20(3):129-41.
6. Rothova A, Bosch-Driessen LEH, Loon NH van, Treffers WF. Azithromycin for ocular toxoplasmosis. *British Journal of Ophthalmology*. 1 nov 1998;82(11):1306-8.
7. Bosch-Driessen LH, Verbraak FD, Suttorp-Schulten MSA, van Ruyven RLJ, Klok AM, Hoyng CB, et al. A prospective, randomized trial of pyrimethamine and azithromycin vs pyrimethamine and sulfadiazine for the treatment of ocular toxoplasmosis. *American Journal of Ophthalmology*. 1 juill 2002;134(1):34-40.
8. Iaccheri B, Fiore T, Papadaki T, Androudi S, Janjua S, Bhaila I, et al. Adverse drug reactions to treatments for ocular toxoplasmosis: a retrospective chart review. *Clin Ther*. nov 2008;30(11):2069-74.
9. Martinez CE, Zhang D, Conway MD, Peyman GA. Successful management of ocular toxoplasmosis during pregnancy using combined intraocular clindamycin and dexamethasone with systemic sulfadiazine. *Int Ophthalmol*. 1999 1998;22(2):85-8.

10. Kishore K, Conway MD, Peyman GA. Intravitreal clindamycin and dexamethasone for toxoplasmic retinochoroiditis. *Ophthalmic Surg Lasers*. juin 2001;32(3):183-92.
11. Sobrin L, Kump LI, Foster CS. Intravitreal clindamycin for toxoplasmic retinochoroiditis. *Retina (Philadelphia, Pa)*. sept 2007;27(7):952-7.
12. Holland GN. A Controlled Retrospective Study of Ganciclovir Treatment for Cytomegalovirus Retinopathy: Use of a Standardized System for the Assessment of Disease Outcome. *Arch Ophthalmol*. 1 déc 1989;107(12):1759.
13. Lasave AF, Díaz-Llopis M, Muccioli C, Belfort R, Arevalo JF. Intravitreal Clindamycin and Dexamethasone for Zone 1 Toxoplasmic Retinochoroiditis at Twenty-four Months. *Ophthalmology*. 1 sept 2010;117(9):1831-8.
14. Soheilian M, Ramezani A, Azimzadeh A, Sadoughi MM, Dehghan MH, Shahghadami R, et al. Randomized trial of intravitreal clindamycin and dexamethasone versus pyrimethamine, sulfadiazine, and prednisolone in treatment of ocular toxoplasmosis. *Ophthalmology*. janv 2011;118(1):134-41.
15. Rothova A, Meenken C, Buitenhuis HJ, Brinkman CJ, Baarsma GS, Boen-Tan TN, et al. Therapy for Ocular Toxoplasmosis. *American Journal of Ophthalmology*. 1 avr 1993;115(4):517-23.
16. Bor'i A, Mahrous A, Al-Aswad MA, Al-Nashar HY, Nada WM, Wagih M, et al. Intravitreal Clindamycin and Dexamethasone Combined with Systemic Oral Antitoxoplasma Therapy versus Intravitreal Therapy Alone in the Management of Toxoplasma Retinochoroiditis: A Retrospective Study [Internet]. *Journal of Ophthalmology*. 2018 [cité 6 sept 2020]. Disponible sur: <https://www.hindawi.com/journals/joph/2018/4160837/>

Serment d'Hippocrate

Au moment d'être admis(e) à exercer la médecine, je promets et je jure d'être fidèle aux lois de l'honneur et de la probité.

Mon premier souci sera de rétablir, de préserver ou de promouvoir la santé dans tous ses éléments, physiques et mentaux, individuels et sociaux.

Je respecterai toutes les personnes, leur autonomie et leur volonté, sans aucune discrimination selon leur état ou leurs convictions. J'interviendrai pour les protéger si elles sont affaiblies, vulnérables ou menacées dans leur intégrité ou leur dignité. Même sous la contrainte, je ne ferai pas usage de mes connaissances contre les lois de l'humanité.

J'informerai les patients des décisions envisagées, de leurs raisons et de leurs conséquences.

Je ne tromperai jamais leur confiance et n'exploiterai pas le pouvoir hérité des circonstances pour forcer les consciences.

Je donnerai mes soins à l'indigent et à quiconque me les demandera. Je ne me laisserai pas influencer par la soif du gain ou la recherche de la gloire.

Admis(e) dans l'intimité des personnes, je tairai les secrets qui me seront confiés. Reçu(e) à l'intérieur des maisons, je respecterai les secrets des foyers et ma conduite ne servira pas à corrompre les mœurs.

Je ferai tout pour soulager les souffrances. Je ne prolongerai pas abusivement les agonies. Je ne provoquerai jamais la mort délibérément.

Je préserverai l'indépendance nécessaire à l'accomplissement de ma mission. Je n'entreprendrai rien qui dépasse mes compétences. Je les entretiendrai et les perfectionnerai pour assurer au mieux les services qui me seront demandés.

J'apporterai mon aide à mes confrères ainsi qu'à leurs familles dans l'adversité.

Que les hommes et mes confrères m'accordent leur estime si je suis fidèle à mes promesses ; que je sois déshonoré(e) et méprisé(e) si j'y manque.

INJECTION INTRAVITREENNE DE CLINDAMYCINE DANS LE TRAITEMENT DES RETINOCHOROÏDITES TOXOPLASMIQUES : A PROPOS DE 9 CAS DANS LE SERVICE D'OPHTALMOLOGIE DU CHU DE BORDEAUX

Résumé :

Introduction : La rétinocoroïdite toxoplasmique (RCT) est la première cause d'inflammation oculaire et d'uvéïte postérieure chez le patient immunocompétent.

Plusieurs études ont montré l'efficacité et la sûreté d'un traitement des RCT par injection intravitréenne de clindamycine chez des patients présentant des contre-indications, des effets secondaires ou une mauvaise réponse au traitement oral. Le but de cette étude est de décrire les résultats anatomiques et fonctionnels d'un traitement local de RCT par IVT de clindamycine.

Matériel et Méthode : Nous avons mené une étude observationnelle, rétrospective, unicentrique au CHU de Bordeaux, dans le service d'ophtalmologie entre décembre 2017 et janvier 2020 afin d'examiner la prise en charge de rétinocoroïdites toxoplasmiques par injection intravitréenne de clindamycine.

Nous analysons l'efficacité du traitement sur l'amélioration de l'acuité visuelle, la diminution de la taille du foyer et la diminution de l'épaisseur maculaire.

Résultats : 10 yeux de 9 patients ont été injectés. Les injections ont montré une amélioration des 3 critères de jugement ; l'acuité visuelle est passée en moyenne de 1 LogMAR (1,07 +/- 0,77) pré-injection à 0,4 LogMAR (0,43 +/- 0,53) à 6 mois, la taille du foyer a diminuée de 51% et l'épaisseur maculaire a diminuée de 78µm en moyenne au cours du suivi.

Conclusion : Les IVT de clindamycine se sont montrées sûre et efficace dans le traitement des RCT. Elles présentent une alternative chez des patients allergiques, intolérants ou présentant une résistance au traitement oral.

Mots clés : Rétinocoroïdite toxoplasmique, Injection intravitréenne, Toxoplasmose oculaire, Clindamycine

INTRAVITREAL INJECTION OF CLINDAMYCIN IN TOXOPLASMIC RETINOCHOROIDITIS : ABOUT 9 CASES IN OPHTHALMOLOGIC CENTER OF BORDEAUX'S HOSPITAL

Abstract :

Introduction : Toxoplasmic retinochoroiditis (TRC) is the first cause of posterior uveitis in immunocompetent patients.

Lots of studies showed efficiency and safety of treatment by intravitreal injection of clindamycin on patients with contraindication, inadequate response or side effects with classic oral therapy. The goal of this study is to describe anatomic and functional results of local treatment by intravitreal injection of clindamycin.

Material and Method: We made an observational study, retrospective and monocentric at the ophthalmologic center of Bordeaux's hospital, between December 2017 and January 2020.

We analyzed efficiency of treatment on visual acuity, decrease of retinal focus size and macular thickness.

Results: 10 eyes of 9 patients were injected. Injections showed an improvement on the 3 criteria; visual acuity go from 1 LogMAR (1,07 +/- 0,77) pre-injection to 0,4 LogMAR (0,43 +/- 0,53) at 6 month, the focus size decrease of 51% and macular thickness decrease of 78µm during the follow-up.

Conclusion: Intravitreal injection of clindamycin are safe and efficient or the treatment of TRC. They offer an alternative in patients with allergies, side effects or inadequate response to classic oral therapy.

Keywords : Toxoplasmic retinochoroiditis, intravitreal injection, ocular toxoplasmosis, clindamycin.