



**HAL**  
open science

# Place de l'écho-endoscopie recto-sigmoïdienne avec élastométrie et produit de contraste dans l'évaluation et la prise en charge de l'endométriose pelvienne profonde avec atteinte digestive

Clément Fortier Beaulieu

## ► To cite this version:

Clément Fortier Beaulieu. Place de l'écho-endoscopie recto-sigmoïdienne avec élastométrie et produit de contraste dans l'évaluation et la prise en charge de l'endométriose pelvienne profonde avec atteinte digestive. Médecine humaine et pathologie. 2018. dumas-02988275

**HAL Id: dumas-02988275**

**<https://dumas.ccsd.cnrs.fr/dumas-02988275>**

Submitted on 4 Nov 2020

**HAL** is a multi-disciplinary open access archive for the deposit and dissemination of scientific research documents, whether they are published or not. The documents may come from teaching and research institutions in France or abroad, or from public or private research centers.

L'archive ouverte pluridisciplinaire **HAL**, est destinée au dépôt et à la diffusion de documents scientifiques de niveau recherche, publiés ou non, émanant des établissements d'enseignement et de recherche français ou étrangers, des laboratoires publics ou privés.

**PLACE DE L'ECHO-ENDOSCOPIE RECTO-SIGMOÏDIENNE AVEC  
ELASTOMETRIE ET PRODUIT DE CONTRASTE DANS L'EVALUATION ET  
LA PRISE EN CHARGE DE L'ENDOMETRIOSE PELVIENNE PROFONDE  
AVEC ATTEINTE DIGESTIVE**

Thèse d'exercice de Médecine  
(Diplôme d'État)

Présentée et soutenue publiquement le 8 juin 2018

par

**Clément FORTIER BEAULIEU**

Né le 15 février 1989 à Oullins

Discipline : Hépatogastroentérologie

**Jury de la thèse :**

Monsieur le Professeur Thierry PICHE – Président du Jury

Monsieur le Professeur Marc BARTHET – Assesseur

Madame le Docteur Madleen CHASSANG – Assesseur

Monsieur le Professeur Jérôme DELOTTE – Assesseur

Monsieur le Docteur Geoffroy VANBIERVLIET – Directeur de thèse

## INTRODUCTION

L'endométriose est une pathologie gynécologique fréquente, touchant 5 à 10% des femmes en activité génitale (1). Elle est définie par la présence de stroma et de glandes endométriales fonctionnelles ectopiques en dehors de la cavité utérine (2), et son degré de sévérité est évalué selon le score AFSR (American Fertility Society Revised) (3). L'endométriose pelvienne profonde (EPP) est une atteinte endométriosique pénétrant l'espace sous péritonéal et/ou la paroi des organes pelviens à une profondeur d'au moins 5 millimètres (4). Dans l'EPP postérieure, une atteinte digestive principalement recto-sigmoïdienne est observée dans 6 à 30% des cas. Elle est également retrouvée dans 50% des cas d'endométriose sévère (stade IV) (5). Des douleurs pelviennes chroniques, parfois cycliques, et des symptômes digestifs (diarrhées cycliques, rectorragies cataméniales, dyschésie) constituent le tableau clinique de la maladie.

L'imagerie par Résonance Magnétique (IRM) pelvienne, est considérée comme la méthode d'imagerie la plus performante pour le diagnostic et la cartographie de l'EPP postérieure (6). Ces lésions sont principalement fibreuses et apparaissent comme des nodules solides en hyposignal T2 franc. Les glandes endométriales apparaissent au sein de ce tissu fibreux sous la forme de *foci* millimétriques en hypersignal T2 et plus rarement en hypersignal T1 lorsqu'ils sont de contenu hémorragique. Lorsque ces *foci* en hypersignal (T2 et/ou T1) sont visualisés, il est admis qu'il s'agit de lésions d'endométriose active et inflammatoire. Ces anomalies iconographiques sont significativement moins observées chez les patientes sous traitement freinateur de type analogue de la *Gonadotrophine Release Hormone* (Gn-RH) (7,8). Toutefois, la sensibilité de l'IRM pour le diagnostic des atteintes digestives, et notamment l'évaluation de la profondeur de l'atteinte pariétale, n'est pas optimale, de l'ordre de 78% environ (9–15). L'écho-endoscopie rectale complète alors avantageusement le bilan de la maladie. Cet examen qui combine une approche échographique, et une approche endoscopique, permet l'étude des différentes couches de la paroi digestive. Sa sensibilité est excellente, proche de 90% et sa spécificité d'environ 65% pour le diagnostic des lésions d'endométriose digestive (11,15–18).

Récemment l'utilisation de l'élastographie et du contraste en complément de l'écho-endoscopie dite standard a permis d'améliorer la précision diagnostique de cette technique dans les pathologies tumorales, notamment bilio-pancréatiques (19). L'élastographie permet d'évaluer la dureté des tissus. Le contraste, par injection de microbulles d'hexafluorure de soufre (Sonovue®), permet l'obtention d'un rehaussement vasculaire des structures explorées, précisant ainsi leur caractère vascularisé ou non, et leur nature.

À ce jour aucune étude n'a évalué l'intérêt de l'écho-endoscopie avec élastométrie et l'utilisation du contraste dans la caractérisation des lésions digestives d'endométriose pelvienne profonde. Une seule

étude a évoqué l'intérêt de l'élastométrie dans cette indication, les lésions digestives d'endométriose apparaissant "dures", mais aucune variabilité entre patientes, et aucune corrélation avec la symptomatologie douloureuse ou le tableau clinico-radiologique n'était étudiée (20).

La mesure élastographique des nodules digestifs d'EPP, se basant sur un ratio d'élasticité, et une évaluation de leur prise de contraste après injection de Sonovue®, pourraient permettre de prédire leur caractère inflammatoire et hyper-vasculaire. Ainsi, des variations au sein de ces mesures pourraient être corrélées à certains profils de la maladie, son évolution, et d'éventuelles difficultés thérapeutiques.

L'objectif principal de cette étude était de déterminer la valeur diagnostique et pronostique de l'élastométrie et de l'utilisation du produit de contraste (Sonovue®) lors de l'exploration échographique de l'endométriose pelvienne profonde avec atteinte digestive.

## **PATIENTS ET METHODES**

### **Buts de l'étude**

Il s'agit d'une étude prospective, non interventionnelle, non comparative, mono centrée, avec un seul groupe de patientes étudié, qui s'est tenu d'avril 2015 à janvier 2018 au sein du Centre Hospitalier Universitaire de Nice. Le protocole de l'étude a été enregistré dans la base de données internationale *ClinicalTrial.gov* sous le numéro NCT03138954. Chaque patiente avait formulé sa non opposition à l'utilisation des données obtenues per protocole.

Le but principal de l'étude était de caractériser par élastographie et écho-endoscopie de contraste les lésions digestives d'endométriose pelvienne profonde. Les objectifs secondaires étaient d'établir une corrélation entre l'examen élastographique, la prise de contraste des lésions et : i) la sévérité clinique de la maladie, ii) l'analyse histologique des lésions et iii) la réponse thérapeutique des patientes. Le dernier objectif était de déterminer l'innocuité de ces deux techniques écho endoscopiques lors de l'évaluation de l'endométriose pelvienne profonde.

Le critère de jugement principal était composite et basé sur le calcul de la moyenne des ratios d'élastométrie et l'intensité de la prise de contraste des nodules endométriosiques envahissant le tube digestif. Ces données étaient comparées à l'intensité et au profil clinico-iconographique de la maladie endométriosique présenté par les patientes incluses.

Les critères de jugement secondaires étaient : cliniques, établis sur la symptomatologie (douleur et prise de traitements antalgiques) ; histologiques, basés sur l'analyse anatomopathologique des nodules d'endométriose digestive ; chirurgicaux, établis sur le type de chirurgie, les éventuelles difficultés opératoires et les complications. L'innocuité de l'élastographie et de l'écho-endoscopie de contraste était établie après recueil d'éventuels effets secondaires imputables à la procédure.

### **Population d'étude**

Les patientes incluses dans cette étude étaient des femmes majeures, atteintes d'endométriose pelvienne profonde avec lésions digestives suspectées au préalable par une IRM. Les patientes devaient présenter des symptômes d'endométriose pelvienne profonde invalidants et/ou des difficultés de fertilité justifiant la réalisation d'un bilan iconographique exhaustif. L'indication d'exploration par écho-endoscopie était retenue lors d'une réunion de concertation pluridisciplinaire (*Endocentre* du Centre Hospitalier Universitaire de Nice).

Les critères d'exclusion comprenaient la présence d'une grossesse en cours, une contre-indication à l'anesthésie générale ou encore une contre-indication à l'injection de Sonovue® (allergie au produit

de contraste, *shunt* cardiaque droit – gauche, infarctus du myocarde récent, angor instable, ou hypertension artérielle pulmonaire sévère).

### **Procédure écho-endoscopique**

Le consentement écrit après information concernant la réalisation du geste endoscopique était recueilli pour chaque malade. La procédure s'effectuait sous sédation au propofol en décubitus latéral gauche, après une préparation colique par lavement rectal évacuateur une heure avant l'examen. L'écho-endoscope utilisé présentait une sonde radiale à 360° PENTAX© EG 3670 URK (HOYA CORPORATION PENTAX©, Tokyo, Japon) associé à une plateforme échographique HI VISION Preirus© (HITACHI Medical System Europe, Zug, Suisse). L'examen débutait au-dessus de la charnière recto-sigmoïdienne après une progression en immersion. L'écho-endoscopie standard recherchait de manière exhaustive les différents nodules digestifs et péri digestifs d'endométriose, qui apparaissent sous la forme de nodules hypo-échogènes, bien délimités, réguliers, développés au dépend des différentes couches de la paroi du tube digestif. Leur nombre, leur localisation précise et leur taille étaient décrits, ainsi que leur degré d'infiltration dans la paroi digestive.

Les explorations spécifiques à l'étude étaient ensuite effectuées, avec les mesures élastométriques et de contraste. Ces mesures s'effectuaient en prenant comme référence le nodule d'endométriose avec l'atteinte digestive la plus significative (taille et profondeur) lors de l'exploration dite standard. Trois mesures consécutives d'élastométrie sous la forme d'un ratio d'élasticité ne possédant pas d'unité, étaient réalisées sur la même lésion. Le calcul du ratio était réalisé automatiquement par le processeur de l'échographe en prenant en compte l'élastométrie du nodule, en la rapportant à l'élastométrie de la paroi digestive en regard, faisant valeur de référence (21). Les trois ratios obtenus étaient enregistrés, leur moyenne ensuite calculée.

Le produit de contraste utilisé était le Sonovue® (BRACCO IMAGING, Milan, Italie) constitué de microbulles d'hexafluorure de soufre.

Les mesures concernant la prise de contraste s'effectuaient sur le même nodule que celui sélectionné pour l'évaluation élastométrique. Les temps (seconde) entre le moment de l'injection du produit de contraste sur cathéter veineux périphérique brachial et le début de prise de contraste, le début de *wash out*, et le *wash out* complet étaient relevés. Dans le même temps le degré d'intensité de la prise de contraste était évalué (absence de rehaussement, hypo-, iso- et hyper-rehaussement). Le mode de rehaussement de la lésion était également relevé (homogène, hétérogène ou en motte, centripète ou centrifuge)(22). Les éventuelles complications per-endoscopiques étaient retranscrites dans le cahier observationnel, en utilisant la classification internationale de Cotton (23).

## Recueil des données

Un recueil des données cliniques concernant les antécédents des patientes, les imageries antérieures et les éventuels traitements passés ou actuels étaient recueillis par téléphone, sur consultation du dossier médical ou du dossier informatisé des patientes, ou le jour de la réalisation de l'examen endoscopique lors d'un court entretien.

L'intensité de la douleur ou des symptômes était évaluée selon une échelle visuelle analogique s'étendant de zéro à dix (0 absence de douleur, et 10 douleur insupportable).

Chaque patiente avait bénéficié dans les trois mois précédant l'écho-endoscopie d'une IRM pelvienne, effectuée par IRM 1.5T (Philips Achieva, Amsterdam, Pays-Bas), avec une antenne de surface. Les patientes réalisaient un lavement la veille et le matin de l'examen. Un jeûne de 3h avant l'examen était à respecter, afin de limiter le péristaltisme digestif, et d'avoir la vessie en semi-réplétion. Une injection intra veineuse de Glucagen® (Novo Nordisk, Bagsværd, Danemark) pour limiter les artéfacts liés au péristaltisme digestif, et une éventuelle injection de sel de gadolinium (Dotarem®, Guerbet, Villepinte, France) étaient réalisées en cours d'examen.

Sur la table d'examen, une opacification vaginale et rectale par du gel d'échographie était réalisée par les manipulateurs ou par la patiente elle-même, afin d'améliorer le contraste des structures pelviennes (24).

Les séquences morphologiques suivantes étaient obtenues :

- Séquences pondérées en T2 turbo spin écho dans les plans sagittal et axial oblique ;
- Séquences pondérées en T1 turbo spin écho dans le plan sagittal ;
- Séquences pondérées en T1 sans puis après injection IV de sels de gadolinium et annulation du signal de la graisse dans les plans axial oblique et sagittal ; l'injection IV de sels de gadolinium n'était pas systématique, seulement réalisée en cas de pathologie associée pour aider à leur caractérisation (kyste ovarien, fibromes utérins, autres...) (25).

Pour chaque IRM, la présence d'un nodule d'endométriose atteignant le tube digestif était recherchée. La localisation (sigmoïde, charnière recto-sigmoïdienne, rectum) était retranscrite dans le cahier d'observation ainsi que le degré d'atteinte en profondeur : superficiel, pour les nodules atteignant la séreuse uniquement ; profond, pour ceux atteignant la musculature ou la dépassant. La présence de microkystes hémorragiques (*foci* en hypersignal T1 ou T2) témoins d'une inflammation était également recherchée pour chaque nodule digestif.

### **Chirurgie et histologie**

En cas de prise en charge chirurgicale, le type d'intervention (*Shaving*, résection rectale), et la nécessité ou non d'une colostomie transitoire, étaient relevés dans le cahier d'observation propre à chaque patiente. Les éventuelles complications étaient également recherchées. La classification de Clavien Dindo était utilisée pour évaluer les complications chirurgicales (26).

Lorsque celles-ci étaient disponibles, les données anatomopathologiques des lésions réséquées étaient recueillies. Les prélèvements étaient fixés dans une solution de formaldéhyde (4%), échantillonnés de manière exhaustive, puis inclus en paraffine. L'examen microscopique a été réalisé sur des coupes histologiques de 2 µm d'épaisseur, colorées par l'hématoxyline-éosine (Automate Dako CoverStainer, AGILENT, Santa Clara, Californie). Ils étaient ensuite analysés par un médecin spécialisé dans l'interprétation des lésions d'endométriose (Dr Anne Chevalier). Les lésions étaient classées en fonction de leur caractère inflammatoire (nul, modéré, importante), et la présence de fibrose.

### **Suivi de l'étude**

Le suivi des patientes était non standardisé car directement lié au désir de grossesse et à la décision de chirurgie future. L'approche thérapeutique pouvait être médicale simple, médico-chirurgicale avec préservation de la fertilité et aide à la procréation médicale, ou chirurgicale avec résection digestive si la symptomatologie douloureuse était au premier plan.

Pour chaque patiente incluse dans le protocole, le suivi s'effectuait sur consultation du dossier médical papier ou informatisé et lors d'un entretien téléphonique systématique à plus de 3 mois de la procédure.

### **Analyse statistique**

Dans un premier temps, des statistiques descriptives ont été réalisées pour décrire les variables d'intérêt. Les valeurs absolues et pourcentages ont été utilisés pour décrire les variables qualitatives. La médiane associée à l'intervalle interquartile et la moyenne à l'écart type ont été utilisés pour décrire les variables quantitatives. La distribution des variables quantitatives a été analysée graphiquement et la normalité a été recherchée par un test de Shapiro-Wilk. Les variables normales ont été décrites en privilégiant la moyenne, les autres variables en privilégiant la médiane.

Deux séries d'analyses bivariées ont été réalisées ; une série pour chacune des deux variables d'intérêt (moyenne de l'élastométrie et intensité du contraste).

- 1) Moyenne de l'élastométrie : indépendamment de la normalité ou non de la distribution de cette variable, l'effectif insuffisant (<30) ne permettait pas de respecter les conditions d'application du test t de Student. Pour rechercher une association entre l'élastométrie et les variables qualitatives, un test de Wilcoxon-Mann-Whitney a été utilisé. Pour l'association



entre deux variables quantitatives dont les distributions étaient normales, un test de corrélation de Pearson a été utilisé. Enfin, pour l'association entre deux variables quantitatives dont au moins une des distributions n'était pas normale, un test de corrélation de Kendall, plus robuste car non paramétrique a été utilisé.

- 2) Intensité du contraste : il s'agit d'une variable à 3 modalités de réponse. La recherche d'association avec d'autres variables qualitatives a été faite avec un test exact de Fisher. Étant donné le petit effectif de la population, réparti sur trois strates de réponses, l'effectif théorique des tableaux de contingence était inférieur à 5 et ne permettait pas d'utiliser un test du khi-deux. Enfin, pour l'association avec les variables quantitatives, étant donné que l'effectif dans chaque sous-groupe était inférieur à 30 et que la comparaison était effectuée entre trois groupes, un test de Kruskal-Wallis a été utilisé.

Les données étaient classées à l'aide d'un tableur Excel® Microsoft® 2007. Les analyses statistiques ont été réalisées avec le logiciel R (version 3.5.0 ; R Core Team, Vienne, Autriche), les valeurs de p inférieure à 0,05 étant considérées comme significatives. Les analyses statistiques ont été réalisées par le Docteur Marion Le Maréchal.

## RESULTATS

### Données descriptives

#### *Population d'étude*

Pendant la période d'inclusion, 45 écho-endoscopies rectales furent réalisées chez 45 malades pour bilan d'endométriose. Onze malades ont été exclues, 10 en l'absence d'atteinte digestive, et une pour un antécédent de communication cardiaque inter-auriculaire opérée dans l'enfance non contrôlée par échographie cardiaque avant l'examen. Finalement un total de 33 patientes (âge moyen  $34,4 \pm 4,8$  ans [24 - 45], IMC médian  $21,0 \text{ kg/m}^2$  [IQR 20,0 - 25,0]) étaient incluses dans le cadre du protocole d'étude. Cinq d'entre elles (15,1%) présentaient des antécédents familiaux au premier degré d'endométriose, et 16 (48,5%) des antécédents personnels de chirurgie pelvienne.

Trente-deux patientes (97%) présentaient des douleurs pelviennes d'origine gynécologique. L'Échelle Visuelle Analogique (EVA) médiane de ces douleurs était de 8,0 [IQR 6,0-9,0]. Sur le plan digestif lors de l'inclusion, les symptômes les plus fréquemment rencontrés étaient une diarrhée cyclique (n=17, 51,5%), une dyschésie (n=12, 36,4%) ou encore une constipation (n=12, 36,4%).

Les différentes données concernant la population de l'étude, les symptômes et la prise de traitement sont résumées dans le **Tableau 1**.

#### *Écho-endoscopie*

Un total de 41 nodules d'endométriose envahissant la paroi digestive fut individualisé dont 33 ont été sélectionnés (un pour chaque malade) afin de réaliser les différentes mesures et analyses (moyenne de 1,2 nodules par malade). Le degré d'atteinte maximal de la paroi par le nodule était la musculuse dans 16 cas (48,5%), la sous muqueuse pour 16 autres (48,5%) et la muqueuse pour une malade (3%). Quinze patientes présentaient lors de l'exploration vidéo-endoscopique des anomalies muqueuses (45,4%) dont la localisation était dans 12 cas (80%) située au niveau de la charnière recto-sigmoïdienne. Une sténose était observée dans 6 cas (18,1%), restant franchissable par l'écho-endoscope pour cinq d'entre elles (83,3%). Les différentes données concernant l'analyse écho-endoscopique sont résumées dans le **Tableau 2**.

#### *Imagerie par Résonance Magnétique*

L'atteinte digestive mise en évidence en écho-endoscopie était constamment observée lors de l'IRM (corrélation de 100%). Quelle que soit la localisation des nodules, l'IRM montrait la présence de microkystes hémorragiques chez 17 patients (58,6%). L'atteinte digestive étaient considérée comme profonde dans 25 cas au total, la localisation la plus représentée étant la charnière recto-sigmoïdienne (n=21, 63,6%).

### *Suivi*

Le suivi médian était de 23,5 mois [2 – 30]. Un tiers des patientes (n=11) ont bénéficié d'une prise en charge chirurgicale à visée symptomatologique. Une résection rectale fut nécessaire pour 10 d'entre elles (90,9%), et une patiente put bénéficier d'une technique de résection par *Shaving* (9,1%). Dans le groupe de malades ayant bénéficié d'une résection rectale, une colostomie transitoire de protection fut réalisée pour six patientes (60%). Une seule complication chirurgicale (16,7%) a été rapportée, de grade I, minime, selon la classification de Clavien Dindo. Un traitement médical spécifique a été introduit chez 14 patientes (42,4%), huit (26,7%) ont été mise sous oestro-progestatifs au long cours et six (20%) ont bénéficié d'injection d'analogue de la Gn-RH. Une amélioration était observée sous traitement lors de l'entretien de suivi pour la plupart des symptômes décrits initialement chez 63,6% des patientes de l'étude (**figure 1**).

### **Objectif principal (tableau 3 et figure 2)**

L'élastométrie moyenne des nodules, exprimée sous la forme d'un ratio sans unité, était de  $9,3 \pm 5,2$  (3,74 - 23,86). La majorité des patientes (n=16) présentaient des ratios moyens compris entre 5 et 10, alors qu'un tiers d'entre elles (n=11) présentaient des nodules durs voire très durs (élastométrie de 10 à plus de 20).

Sur les 33 nodules sélectionnés pour réaliser les différentes mesures, 32 (97%) prenaient le contraste. L'intensité du rehaussement (hyper, iso ou hypo) était uniformément répartie au sein de la population d'étude. La prise de contraste était typiquement centripète pour la majorité des lésions (n=27, 84,4%), débutant de la périphérie du nodule (versant extra-luminal vers le versant endo-luminal) associée fréquemment à un aspect en « motte » (n=13, 40,6%). Ce rehaussement n'était finalement homogène que dans 8 cas (25%). En regroupant les nodules en deux groupes en fonction de leur prise de contraste, le temps de début de rehaussement moyen était de 19 secondes dans le groupe présentant un hyper-rehaussement, et de 29 secondes pour ceux avec un iso- ou un hypo-rehaussement.

### **Objectifs secondaires (Tableaux 4, 5 et 6)**

Il n'y avait pas de différence constatée concernant l'âge, la consommation de tabac, l'IMC et les dimensions des lésions en fonction du degré d'élastométrie ou de l'intensité de leur rehaussement vasculaire. Les valeurs moyennes d'élastométrie ou le degré de rehaussement vasculaire n'étaient pas significativement différents selon les paliers d'antalgique utilisé (I vs. II/III), la fréquence d'administration des antalgiques, ou l'intensité de la douleur que ce soit avant ou après la prise en charge spécifique de la maladie endométriosique. Le ratio moyen d'élastométrie et le degré de rehaussement vasculaire n'étaient comparativement pas différents entre le groupe de malades répondant au traitement hormonal et celui ne répondant pas au traitement. Il en était de même en

cas de sténose luminale, de présence de microkystes à l'IRM, ou encore en fonction du nombre de localisation ou de la profondeur d'atteinte pariétale.

L'élastométrie ou la prise de contraste n'étaient pas prédictives de la sévérité de la maladie (absence de corrélation significative avec l'importance de la douleur initiale (EVA > 5), la présence d'une sténose luminale, ou l'existence d'une double atteinte digestive à l'échographie).

Ces mêmes résultats (non statistiquement significatifs) étaient obtenus après avoir associé les nodules présentant un iso- et un hypo-rehaussement dans un même groupe vs. les lésions avec hyper-rehaussement.

Un total de neuf pièces d'anatomopathologie était disponible, toutes composées de tissu d'endométriósique. Une fibrose était constatée sur plus de la moitié des nodules disponibles (n=5, 55,5%). L'élastométrie moyenne de ces nodules comportant de la fibrose était de 7,84, et de 13,35 pour ceux ne présentant pas de fibrose. Sept nodules (77,8%) présentaient de l'inflammation, 6 de façon modérée, et un de manière intense. Pour ces lésions, la prise de contraste s'effectuait plus fréquemment en hyper- (n=4) ou iso-rehaussement (n=1). Les deux nodules non inflammatoires à l'histologie, présentaient un hypo-rehaussement après l'injection de contraste.

### **Étude de profils écho-endoscopiques distincts**

Deux profils échographiques lésionnels distincts après la réalisation des mesures élastométriques et l'injection de contraste semblent pouvoir être déterminés. Certains nodules apparaissaient durs (ratio d'élastométrie supérieur à 10) avec un hyper-rehaussement, associés à une réponse thérapeutique et d'autres présentaient une élastométrie plus modérée (inférieure à 10) avec un hypo- ou iso-rehaussement après l'injection de contraste associés à une réponse thérapeutique moins significative.

La 25<sup>ème</sup> patiente incluse présentait un nodule d'endométriósique au niveau de la charnière recto-sigmoïdienne atteignant la sous muqueuse avec élastométrie élevée (ratio moyen de 16,37) et hyper rehaussement après l'injection de contraste. Ses symptômes initiaux étaient essentiellement digestifs avec une dyschésie importante (EVA à 9/10). Lors du suivi, après une prise en charge médicale par analogue de la Gn-RH, une amélioration des symptômes était constatée, avec disparition de la dyschésie (EVA à 0/10). La 32<sup>ème</sup> patiente incluse présentait un nodule situé également au niveau de la charnière et atteignant aussi la sous-muqueuse, mais à l'inverse l'élastométrie moyenne était basse (ratio moyen à 4,16) et il était observé un hypo rehaussement après contraste. Les symptômes initiaux étaient principalement gynécologiques, avec des douleurs chroniques modérées et une EVA évaluée à 4/10. Lors du suivi, après une prise en charge médicale par analogue de la Gn-RH, la patiente décrivait des douleurs gynécologiques persistantes, avec une EVA toujours évaluée à 4/10 (absence de réponse thérapeutique).

Au total 6 patientes présentaient un nodule avec profil échographique similaire à celui donné en exemple avec un hyper-rehaussement et une élastométrie mixte (moyenne de 8,89) : toutes ces patientes ont évolué favorablement avec une amélioration significative des symptômes après une prise en charge médicale spécifique (analogue de la Gn-RH ou oestroprogestatifs). Deux autres patientes avec le même profil échographique n'ont pas présenté d'amélioration, mais n'avaient cependant pas bénéficié d'une prise en charge médicale ou chirurgicale spécifique.

### **Innocuité de la procédure**

Aucune complication secondaire à la réalisation des procédures endoscopiques n'est survenue pendant toute la durée de l'étude.

## DISCUSSION

Il s'agit à notre connaissance du premier travail prospectif portant sur l'intérêt de l'élastométrie et de l'écho-endoscopie de contraste dans l'évaluation des nodules digestifs d'endométriose pelvienne profonde. L'endométriose pelvienne profonde est une pathologie bénigne mais invalidante. La symptomatologie douloureuse est au premier plan et impacte souvent la qualité de vie des patientes (27). Dans notre population d'étude, 97% des patientes présentaient des douleurs pelviennes gynécologiques, entraînant une consommation d'antalgiques significative (quotidienne pour 15% d'entre elles).

À ce jour, l'IRM est la méthode d'imagerie la plus performante pour le diagnostic et la cartographie de l'EPP postérieure, mais sa sensibilité pour les atteintes digestives n'est que de 85% (14). L'écho-endoscopie rectale, même s'il s'agit d'une méthode invasive, est plus performante pour évaluer l'atteinte digestive. De nombreuses études ont comparé ces deux techniques et font état d'une meilleure sensibilité de l'écho-endoscopie, proche de 90%, pour le diagnostic des atteintes digestives d'endométriose (15–18). Notre étude confirme ces données : les nodules digestifs étaient définis à l'IRM comme profond (atteignant au minimum la musculature) dans 25 cas (soit 75,8%), alors que l'écho-endoscopie permettait d'établir un diagnostic plus précis, spécifiant une atteinte de la sous muqueuse dans 16 cas, rendant toute chirurgie digestive conservatrice (*Shaving*) impossible.

L'élastométrie et l'injection de contraste sont deux techniques complémentaires à l'écho-endoscopie ayant récemment permis d'améliorer de manière significative l'analyse tissulaire en temps réel des organes para digestifs. L'élastométrie a notamment été validée dans l'évaluation des nodules pancréatiques. Deux méta-analyses publiées en 2012 et 2013, incluant chacune plus de 1000 patients, retrouvaient une sensibilité de 95% et une spécificité de 68% de l'élastométrie pour la distinction d'un adénocarcinome pancréatique avec une lésion inflammatoire (28,29). Elle a aussi été validée dans la discrimination des adénopathies bénignes, de celles malignes avec une sensibilité de 88% et une spécificité de 85% (30). L'échographie de contraste permet d'augmenter l'échogénicité et la vascularisation des tissus par une observation dynamique des micro-vaisseaux ayant un faible flux sanguin, non révélés par le mode Doppler (31). Cet outil a été validé dans les pathologies bilio-pancréatiques, et plus particulièrement dans la recherche de nodule mural, signe de malignité dans les lésions kystiques pancréatiques (ces derniers étant rehaussés après l'injection de microbulles). De plus, l'échographie de contraste possède une excellente reproductibilité inter-observateur dans cette indication (32).

Ces deux techniques écho-endoscopiques, simples dans leur utilisation et mise en œuvre, n'ont pas encore été étudiées dans l'endométriose avec atteinte digestive. Devant le développement et l'élargissement de leurs indications, il nous semblait important d'évaluer leurs utilités dans la

pathologie endométriosique, pathologie pour laquelle des facteurs prédictifs iconographiques simples et validés manquent (27). Ces techniques permettraient d'affiner l'analyse écho-endoscopique des nodules digestifs, en nous renseignant sur leur élasticité, possiblement liée à leur degré de fibrose, et sur leur vascularisation, pouvant être le reflet de leur inflammation. Par analogie à l'IRM pour laquelle il est admis que la présence de *foci* en hypersignal est liée à une activité inflammatoire, et que ces lésions microkystiques sont moins retrouvées chez des patientes sous traitement freinateur hormonal, la mise en évidence des lésions plus « actives » à l'écho-endoscopie pourrait aider leur future prise en charge (7,8).

La seule étude disponible dans la littérature associant l'élastométrie à l'analyse écho-endoscopique des nodules digestifs d'endométriose et celle de Mezzi et al. (20). Il s'agissait d'une étude prospective, incluant 63 malades dont l'objectif principal était d'évaluer l'intérêt de l'écho-endoscopie standard dans le diagnostic de nodules digestifs d'EPP. Lors de la procédure, les auteurs proposaient une mesure d'élastométrie sur le nodule digestif d'endométriose, mais aucune standardisation de l'élastométrie n'était détaillée. Les nodules digestifs d'endométriose apparaissaient durs, code couleur « bleu » sur l'échographe, et bien limités par rapport au reste du tube digestif. En revanche, les auteurs ne décrivaient aucune variabilité de l'élastométrie en fonction du profil clinico-iconographique des patientes. Aucune évaluation quantitative n'était également disponible.

Dans notre étude, l'élastométrie moyenne était de 9,3 (extrême 3,74 – 23,86) avec une distribution dans la population considérée comme statistiquement normale. Plus de la moitié des nodules présentait une élastométrie comprise entre 5 et 10, mais le reste de l'effectif comportait des ratios d'élastométrie variés. Ceci est plutôt en faveur de lésions « molles » ce qui diffère de l'observation de Mezzi G et al. (20) où les lésions apparaissaient uniquement « dures », en élastométrie. Pour rappel le but de l'étude italienne était en premier lieu de déterminer l'utilité de l'élastographie dans le diagnostic et la délimitation des lésions (amélioration de la sensibilité diagnostique de l'écho-endoscopie). Les lésions d'endométriose apparaissaient ainsi plus « dures » que le reste du tube digestif sain.

Il est intéressant de constater qu'il existe une divergence entre les résultats élastométriques et la présence ou non de fibrose à l'analyse histologique. L'élastométrie moyenne était de 7,84 dans le groupe de nodules avec fibrose, et de 13,35 pour les nodules sans fibrose. Bien que le nombre d'analyses anatomo-pathologiques disponible soit faible (n = 9), ces résultats pourraient résulter d'un retard dans la traduction physique de la fibrose en lien avec des mécanismes inflammatoires locaux (présents dans 77,8% des cas).

Concernant l'échographie de contraste, une prise de contraste a été mise en évidence sur 32 nodules soit 97%. Celle-ci était variable, traduisant ainsi des différences de vascularisation des lésions endométriosiques. Deux profils distincts de patientes semblent se dessiner. Pour l'un d'eux, il existait

un hyper-rehaussement avec des nodules prenant le contraste très franchement, et de manière rapide, avec un temps de début de rehaussement moyen de 19 secondes. Dans l'autre les nodules présentaient un hypo- ou iso- rehaussement et le début de prise de contraste était plus tardif avec un temps de début de prise de contraste moyen de 29 secondes. Il semblerait que ces profils échographiques des nodules digestifs, mis en évidence à l'aide de l'élastométrie et de l'échographie de contraste, soient associés à une symptomatologie et une évolution différente. Une prise de contraste intense (hyper-rehaussement) avec ratio d'élastométrie élevé (lésion dite « active ») chez des patientes très symptomatiques pourraient être associés à une réponse thérapeutique significative. A contrario des lésions plus souples avec prise de contraste discrète (hypo-rehaussement) présenteraient des symptômes modérés et des difficultés de prise en charge.

Il n'a cependant pas été possible de mettre en évidence une association significative entre ces différents profils échographiques et la sévérité clinique de la maladie sur le plan statistique dans notre série de malade. Il n'y a pas non plus d'association significative entre l'amélioration de la symptomatologie douloureuse après une prise en charge spécifique et la dureté du nodule basée sur le ratio d'élastométrie ou en fonction de sa vascularisation basée sur l'intensité de rehaussement après l'injection de contraste. Pour autant il a été démontré dans la littérature que l'évaluation de la douleur dans l'endométriose reste en pratique difficile à corrélérer à la sévérité de la maladie (33). De plus, dans l'endométriose, l'origine des douleurs pelviennes est multifactorielle (34). Par ailleurs, l'EVA est une variable subjective. Ces facteurs, en plus de notre faible effectif pourraient en partie expliquer la non significativité de ces résultats.

Contrairement à ce que nous aurions pu penser, la présence de microkystes à l'IRM n'était pas associée de manière significative à un hyper-rehaussement lors du contraste en écho-endoscopie. Ces résultats peuvent en partie s'expliquer par le faible effectif de notre population. Il est néanmoins important de souligner que même s'il est communément admis que la présence de *foci* en hypersignal à l'IRM est évocatrice d'inflammation dans les nodules d'endométriose, ceci résulte d'un postulat intuitif et n'a jamais fait l'objet d'une preuve statistique (7,8).

Notre étude présente plusieurs limites. Premièrement l'effectif disponible était à posteriori trop faible pour permettre de démontrer une association statistiquement significative. Un calcul rétrospectif du nombre de sujets a évalué qu'une population d'environ 190 patientes aurait été nécessaire afin de montrer une différence statistiquement significative entre les groupes (calcul effectué pour la plus grande différence de moyenne d'élastométrie observable). La seconde limite est liée à la subjectivité dans la description de la prise de contraste. En effet l'évaluation du rehaussement de la lésion après l'injection de Sonovue® était uniquement qualitative et non quantitative. Des nouveaux outils de mesure sont actuellement développés. Ils permettent l'obtention de courbes d'intensité de rehaussement en fonction du temps et ainsi une quantification de la prise de contraste des tissus cibles



à l'aide de mesures objectives telles que le pic d'intensité, l'intensité à 60 secondes, le taux de décroissance. Appliqués à l'endométriose, ces outils nous permettraient d'avoir des résultats plus précis dans le futur (35). Troisièmement la difficulté de prise en charge de ces patientes doit être évoquée. Le désir de grossesse est souvent au premier plan dans la décision de prise en charge, et rend difficile une résection digestive en première intention, qui pourrait grever les futures chances de grossesses (27). Ainsi seulement un tiers des patientes de notre étude a pu bénéficier d'une chirurgie à visée symptomatologique. Enfin l'évaluation de la douleur reste délicate et très subjective. Malgré l'utilisation d'échelle visuelle analogique, cette variable reste un biais non négligeable à prendre en compte.

## CONCLUSION

L'étude élastographique et du rehaussement vasculaire des lésions nodulaires digestives d'endométriose paraît possible, simple et sûre. Elle permet de mettre en lumière l'hétérogénéité des profils clinico-pathologiques de l'endométriose. Ces deux techniques pourraient permettre de différencier des lésions "actives" prédictives de meilleure réponse thérapeutique. Il nous apparaît important d'étendre dans le futur de manière prospective et multicentrique la réalisation de l'élastométrie et du contraste lors du bilan écho-endoscopique de l'endométriose pelvienne profonde postérieure, afin d'obtenir un plus grand effectif au sein de notre population d'étude et des résultats statistiquement significatifs.

## ANNEXES

Tableau 1 - Symptômes de la population d'étude et traitements à l'inclusion

Variables	Données N total = 33
<b>Symptômes gynécologiques</b>	
Douleurs pelviennes, N (%)	32 (97)
Dysménorrhée, N (%)	29 (87,9)
Douleurs pelviennes chroniques, N (%)	18 (54,5)
Dyspareunie, N (%)	9 (27,3)
EVA > 5, N (%)	26 (78,8)
<b>Symptômes digestifs</b>	
Diarrhée cyclique, N (%)	17 (51,5)
Dyschésie, N (%)	12 (36,4)
EVA > 5, N (%)	10 (83,3)
Constipation, N (%)	12 (36,4)
Rectorragie, N (%)	7 (21,2)
Ténesme, N (%)	5 (15,1)
<b>Antalgiques</b>	
Palier I, N (%)	19 (57,6)
Palier II, N (%)	9 (27,3)
Palier III, N (%)	2 (6,1)
<b>Prise d'antalgiques</b>	
Quotidienne, N (%)	5 (15,1)
Hebdomadaire, N (%)	10 (30,3)
Mensuelle, N (%)	17 (51,5)
<b>Œstro-progestatifs, N (%)</b>	26 (78,8)
<b>Analogues de la Gn-RH, N (%)</b>	7 (21,2)

EVA : échelle visuelle analogique Gn-RH : Gonadotropin Releasing Hormone

**Tableau 2 - Données descriptives des procédures écho-endoscopiques dans la population d'étude**

Vidéo-endoscopie		Données N total = 33
Lésion muqueuse, N (%)		15 (45,4)
<b>Localisation des lésions muqueuses</b>		
Charnière, N (%)		12 (80)
Haut rectum, N (%)		2 (13,3)
Bas rectum, N (%)		1 (6,7)
<b>Type de lésion muqueuse</b>		
Érythème-Œdème, N (%)		12 (80)
Modification coloration muqueuse, N (%)		5 (33,3)
<b>Sténose luminale (N total = 6)</b>		
Complète, N (%)		1 (16,7)
Franchissable, N (%)		5 (83,3)
Bombement muqueux sans modification de l'aspect macroscopique, N (%)		14 (42,4)
Écho-endoscopie		Données N total = 33
<b>Localisation des nodules lors de l'échographie standard</b>		
Sigmoïde, N (%)		3 (7,3)
Charnière, N (%)		21 (51,2)
Haut rectum, N (%)		15 (36,6)
Bas rectum, N (%)		2 (4,9)
<b>Double atteinte digestive (N total = 8)</b>		
Charnière et haut rectum, N (%)		5 (62,5)
Sigmoïde et charnière, N (%)		2 (25)
Sigmoïde et haut rectum, N (%)		1 (12,5)
Caractéristiques des nodules d'endométriase sélectionnés		Données N total = 33
<b>Localisation des nodules sélectionnés pour les mesures spécifiques de l'étude</b>		
Charnière, N (%)		19 (57,6)
Haut rectum, N (%)		12 (36,4)
Bas rectum, N (%)		2 (6)
<b>Degré maximal d'atteinte</b>		
Musculaire, N (%)		16 (48,5)
Sous muqueuse, N (%)		16 (48,5)
Muqueuse, N (%)		1 (3)
<b>Echogénicité</b>		
Hétérogène, N (%)		17 (51,5)
Homogène, N (%)		16 (48,5)
<b>Mesures (Médiane)</b>		
Hauteur, mm (extrêmes)		40 (10 - 130)
Profondeur, mm (extrêmes)		11 (6 - 22)
Radiale, (extrêmes)		19 (5 - 30)

Figure 1 – Évolution des symptômes au cours l'étude

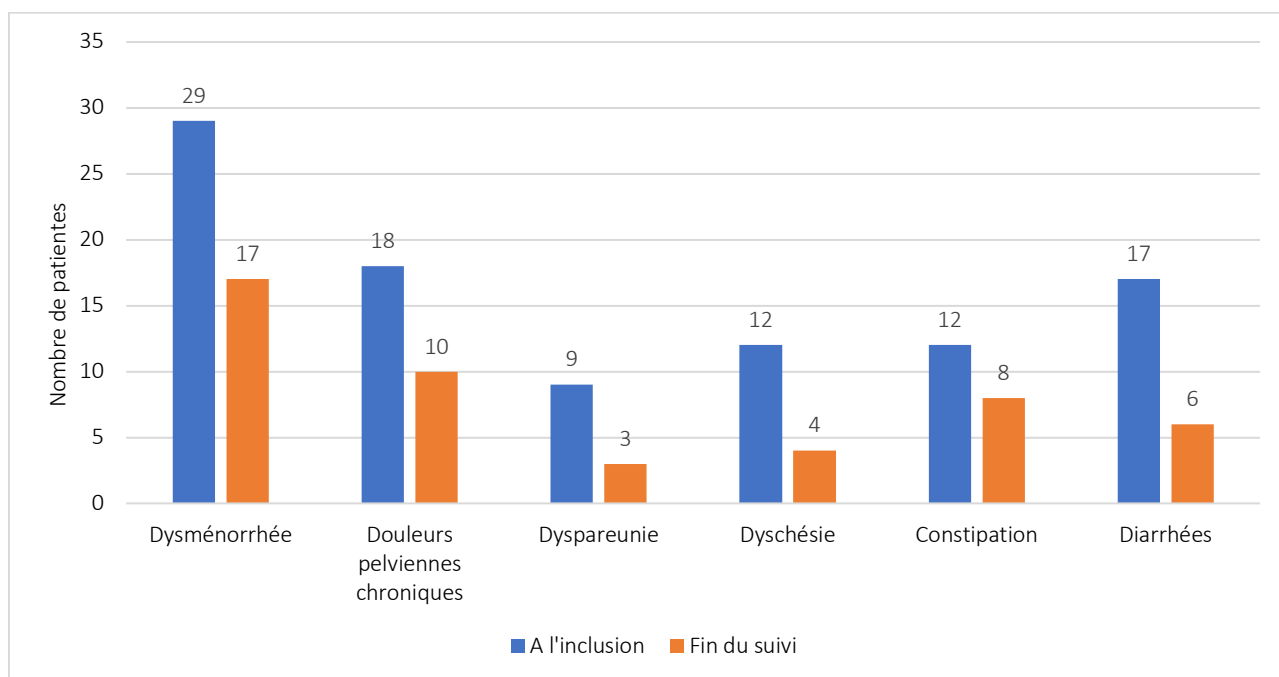
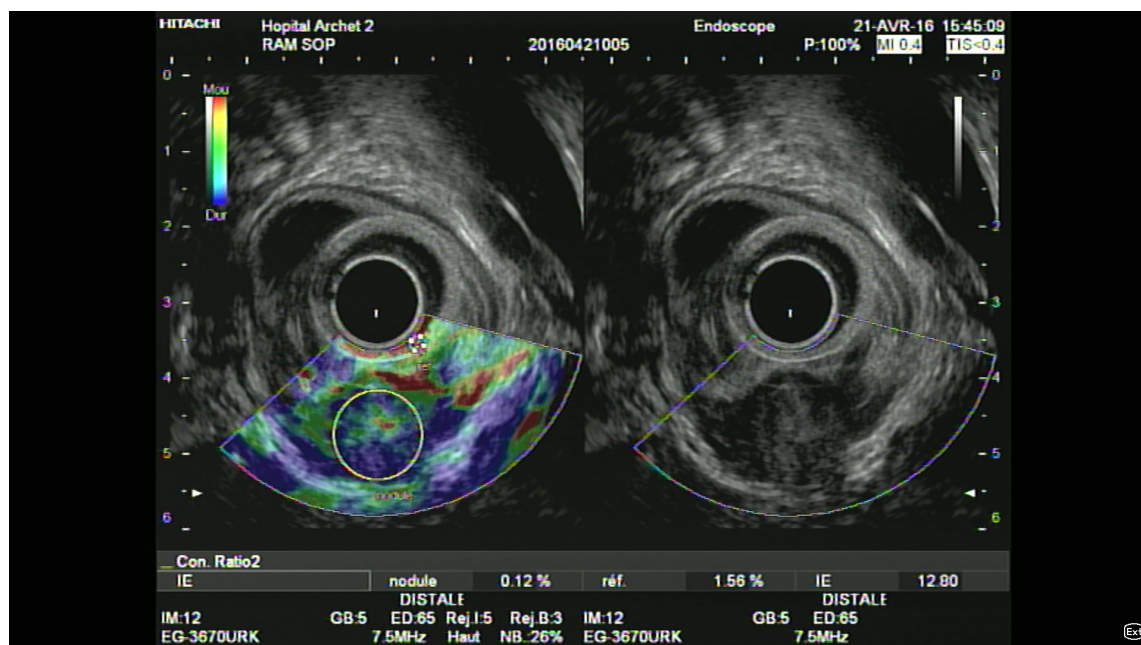
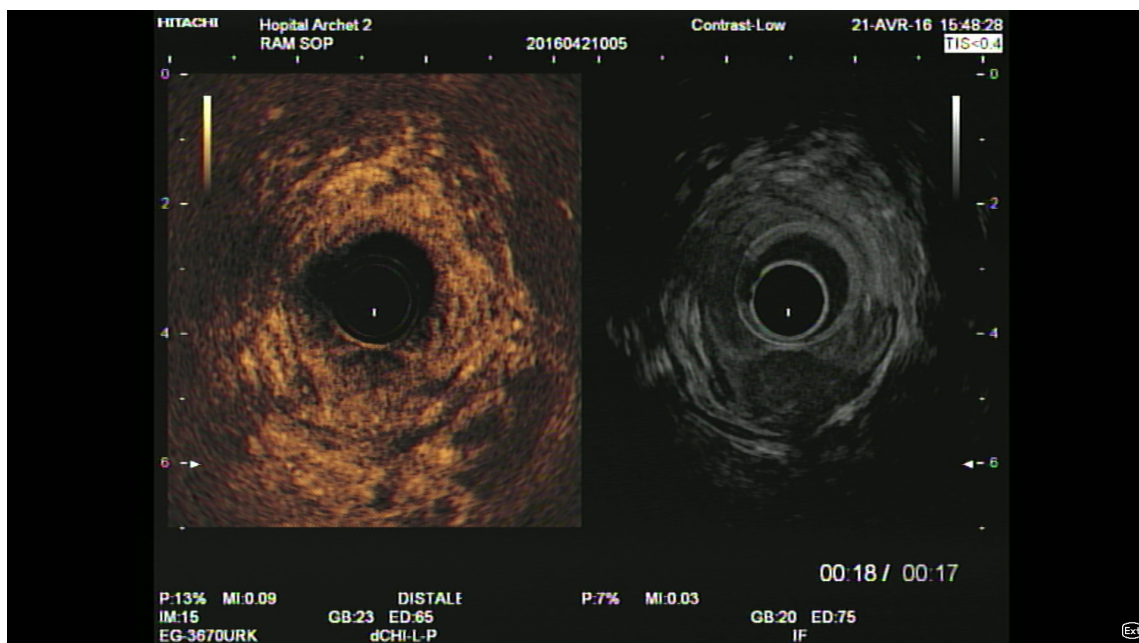


Figure 2 - Aspect échographique d'un nodule digestif d'endométriose



A - Gauche : mesure du ratio d'élastométrie, le cercle représente la zone d'intérêt étudiée - Droite : nodule digestif d'endométriose à l'écho-endoscopie standard.



**B** - Gauche : injection de Sonovue® permettant un rehaussement des structures vasculaire - Droite : nodule d'endométriose digestif visualisé en échographie standard.

**Tableau 3 – Données élastométriques et de contraste au sein de la population d'étude**

Variables	Données N total = 33
Élastométrie, moyenne $\pm$ SD	9,3 $\pm$ 5,2
<b>Contraste</b>	
Prise de contraste, N (%)	32 (97)
Intensité du rehaussement	
Hyper, N (%)	11 (33,3)
Iso, N (%)	9 (27,3)
Hypo, N (%)	12 (36,4)
Absence de rehaussement, N (%)	1 (3,0)
Début de prise, sec (extrêmes)	25,6 $\pm$ 12,2 (10 – 75)
Début de <i>Wash Out</i> , sec (extrêmes)	60,3 $\pm$ 21,6 (30 – 108)
<i>Wash Out</i> complet, sec (extrêmes)	112,3 $\pm$ 36,9 (50 – 210)

*SD* : déviation standard ; *NB* : Élastométrie exprimée sous forme de ratio sans unité

Tableau 4 - Association entre les variables et l'élastométrie moyenne

		Moyenne	Ecart type	p-value
Tabac				
	Oui	9,5	6,7	0,699*
	Non	9,1	4,4	
Palier antalgiques				
	I	9,1	4,0	1*
	II/III	10,6	7,8	
Fréquence des antalgiques				
	Quotidienne	10,1	7,3	0,872*
	Hebdomadaire / Mensuelle	9,6	5,0	
EVA gynécologique > 5				
	Avant prise en charge	8,8	4,6	0,174*
	Après prise en charge	11,1	4,7	
EVA gynécologique ≤ 5				
	Avant prise en charge	10,8	7,3	0,573*
	Après prise en charge	8,8	5,6	
Évolution après prise en charge				
	Amélioration	8,5	4,8	0,494*
	Pas d'amélioration	10,1	4,9	
Sténose luminale				
	Oui	11,2	6,9	0,479*
	Non	8,8	4,8	
Nombre de localisations digestives				
	Une localisation	9,1	5,5	0,445*
	Deux localisations	9,8	4,3	
Microkystes à l'IRM				
	Oui	9,9	4,9	0,370*
	Non	9,5	6,2	
Profondeur de l'atteinte				
	Muscleuse	8,3	5,5	0,160*
	Sous muqueuse	9,7	4,8	

\* **Test de Wilcoxon**; Gn-RH: Gonadotropin Releasing Hormone;  
IRM : Imagerie par résonance magnétique ;  
EVA : échelle visuelle analogique

**Tableau 5 - Association entre les variables et l'intensité du contraste**

	Rehaussement			p-value
	hypo	iso	hyper	
Age, années (SD)	34 (5,7)	36,2 (4,2)	33,6 (4,4)	0,518**
IMC, kg/m <sup>2</sup> (SD)	24,8 (6,9)	22,2 (3,4)	21,4 (4,0)	0,682**
Tabac				
Oui	4	4	4	0,903*
Non	8	5	7	
Palier antalgiques				
I	8	3	7	0,134*
II/III	2	6	3	
Fréquence des antalgiques				
Quotidienne	1	2	2	0,847*
Hebdomadaire / Mensuelle	9	7	8	
Après prise en charge, amélioration de l'EVA gynécologique				
Amélioration	7	3	7	0,132*
Pas d'amélioration	5	3	1	
Sténose luminale				
Oui	1	3	2	0,385*
Non	11	6	9	
Nombre de localisations				
Une localisation	9	6	9	0,876*
Deux localisations	3	3	2	
Microkystes à l'IRM				
Oui	6	6	5	0,700*
Non	5	2	4	
Profondeur de l'atteinte				
Musculaire	6	5	4	0,539*
Sous muqueuse	6	3	7	
Dimension radiale, mm (SD)	16,7 (5,1)	19,6 (6,7)	21,8 (4,8)	0,169**
Dimension profondeur, mm (SD)	11 (4,0)	13,3 (5,7)	13,4 (5,5)	0,323**

\* Test de Fisher; \*\* Test de Kruskal-Wallis;

IRM : Imagerie par résonance magnétique ; IMC : Indice de masse corporelle ; SD : déviation standard

**Tableau 6 - Données anatomopathologiques**

Nodule	Inflammation	Fibrose	Elastométrie moyenne	Rehaussement
1	Non	Non	11,4	Hypo
2	Non	Non	10,36	Hypo
3	Modérée	Oui	4,98	Hyper
4	Modérée	Oui	10,24	Iso
5	Modérée	Oui	9,88	Hyper
6	Modérée	Non	7,41	Hypo
7	Intense	Oui	8,60	Hyper
8	Modérée	Oui	5,51	Hyper
9	Modérée	Non	22,3	Hypo



## REFERENCES

1. Giudice LC. Clinical practice. Endometriosis. *N Engl J Med*. 24 juin 2010;362(25):2389-98.
2. Samson J. Peritoneal endometriosis due to premenstrual dissemination of endometrial tissue into the peritoneal cavity. *Am J Obstet Gynecol*. 1927;(14):422-69.
3. Revised American Fertility Society classification of endometriosis: 1985. *Fertil Steril*. mars 1985;43(3):351-2.
4. Fritel X. [Endometriosis anatomoclinical entities]. *J Gynecol Obstet Biol Reprod (Paris)*. avr 2007;36(2):113-8.
5. Régenet N, Métairie S, Cousin GM, Lehur PA. [Colorectal endometriosis. Diagnosis and management]. *Ann Chir*. oct 2001;126(8):734-42.
6. Bazot M, Lafont C, Rouzier R, Roseau G, Thomassin-Naggara I, Daraï E. Diagnostic accuracy of physical examination, transvaginal sonography, rectal endoscopic sonography, and magnetic resonance imaging to diagnose deep infiltrating endometriosis. *Fertil Steril*. déc 2009;92(6):1825-33.
7. Gui B, Valentini AL, Ninivaggi V, Marino M, Iacobucci M, Bonomo L. Deep pelvic endometriosis: don't forget round ligaments. Review of anatomy, clinical characteristics, and MR imaging features. *Abdom Imaging*. juin 2014;39(3):622-32.
8. Siegelman ES, Oliver ER. MR imaging of endometriosis: ten imaging pearls. *Radiogr Rev Publ Radiol Soc N Am Inc*. oct 2012;32(6):1675-91.
9. Dumontier I, Chapron C, Chaussade S, Dubuisson JB. [Utility of rectal endoscopic ultrasonography for digestive involvement of pelvic endometriosis. Technique and results]. *Gynecol Obstet Fertil*. déc 2002;30(12):979-84.
10. Camagna O, Dhainaut C, Dupuis O, Soncini E, Martin B, Palazzo L, et al. [Surgical management of rectovaginal septum endometriosis from a continuous series of 50 cases]. *Gynecol Obstet Fertil*. mars 2004;32(3):199-209.
11. Chapron C, Vieira M, Chopin N, Balleyguier C, Barakat H, Dumontier I, et al. Accuracy of rectal endoscopic ultrasonography and magnetic resonance imaging in the diagnosis of rectal involvement for patients presenting with deeply infiltrating endometriosis. *Ultrasound Obstet Gynecol Off J Int Soc Ultrasound Obstet Gynecol*. août 2004;24(2):175-9.
12. Bazot M, Daraï E, Hourani R, Thomassin I, Cortez A, Uzan S, et al. Deep pelvic endometriosis: MR imaging for diagnosis and prediction of extension of disease. *Radiology*. août 2004;232(2):379-89.
13. Carbognin G, Girardi V, Pinali L, Raffaelli R, Bergamini V, Pozzi Mucelli R. Assessment of pelvic endometriosis: correlation of US and MRI with laparoscopic findings. *Radiol Med (Torino)*. août 2006;111(5):687-701.

14. Bazot M, Bornier C, Dubernard G, Roseau G, Cortez A, Daraï E. Accuracy of magnetic resonance imaging and rectal endoscopic sonography for the prediction of location of deep pelvic endometriosis. *Hum Reprod Oxf Engl*. mai 2007;22(5):1457-63.
15. Benbara A, Fortin A, Martin B, Palazzo L, Le Tohic A, Madelenat P, et al. [Surgical and functional results of rectosigmoidal resection for severe endometriosis]. *Gynecol Obstet Fertil*. déc 2008;36(12):1191-201.
16. Gauche Cazalis C, Koskas M, Martin B, Palazzo L, Madelenat P, Yazbeck C. [Preoperative imaging of deeply infiltrating endometriosis in: Transvaginal sonography, rectal endoscopic sonography and magnetic resonance imaging]. *Gynecol Obstet Fertil*. nov 2012;40(11):634-41.
17. Piketty M, Chopin N, Dousset B, Millischer-Bellaische A-E, Roseau G, Leconte M, et al. Preoperative work-up for patients with deeply infiltrating endometriosis: transvaginal ultrasonography must definitely be the first-line imaging examination. *Hum Reprod Oxf Engl*. mars 2009;24(3):602-7.
18. Bazot M, Malzy P, Cortez A, Roseau G, Amouyal P, Daraï E. Accuracy of transvaginal sonography and rectal endoscopic sonography in the diagnosis of deep infiltrating endometriosis. *Ultrasound Obstet Gynecol Off J Int Soc Ultrasound Obstet Gynecol*. déc 2007;30(7):994-1001.
19. Cârțână ET, Gheonea DI, Săftoiu A. Advances in endoscopic ultrasound imaging of colorectal diseases. *World J Gastroenterol*. 7 févr 2016;22(5):1756-66.
20. Mezzi G, Ferrari S, Arcidiacono PG, Di Puppo F, Candiani M, Testoni PA. Endoscopic rectal ultrasound and elastosonography are useful in flow chart for the diagnosis of deep pelvic endometriosis with rectal involvement. *J Obstet Gynaecol Res*. juin 2011;37(6):586-90.
21. Shiina T, Nightingale KR, Palmeri ML, Hall TJ, Bamber JC, Barr RG, et al. WFUMB guidelines and recommendations for clinical use of ultrasound elastography: Part 1: basic principles and terminology. *Ultrasound Med Biol*. mai 2015;41(5):1126-47.
22. Sidhu PS, Cantisani V, Dietrich CF, Gilja OH, Saftoiu A, Bartels E, et al. The EFSUMB Guidelines and Recommendations for the Clinical Practice of Contrast-Enhanced Ultrasound (CEUS) in Non-Hepatic Applications: Update 2017 (Long Version). *Ultraschall Med Stuttg Ger* 1980. avr 2018;39(2):e2-44.
23. Cotton PB, Eisen GM, Aabakken L, Baron TH, Hutter MM, Jacobson BC, et al. A lexicon for endoscopic adverse events: report of an ASGE workshop. *Gastrointest Endosc*. mars 2010;71(3):446-54.
24. Chassang M, Novellas S, Bloch-Marcotte C, Delotte J, Toullalan O, Bongain A, et al. Utility of vaginal and rectal contrast medium in MRI for the detection of deep pelvic endometriosis. *Eur Radiol*. avr 2010;20(4):1003-10.
25. Bazot M, Gasner A, Lafont C, Ballester M, Daraï E. Deep pelvic endometriosis: limited

- additional diagnostic value of postcontrast in comparison with conventional MR images. *Eur J Radiol.* déc 2011;80(3):e331-339.
26. Dindo D, Demartines N, Clavien P-A. Classification of surgical complications: a new proposal with evaluation in a cohort of 6336 patients and results of a survey. *Ann Surg.* août 2004;240(2):205-13.
  27. Fauconnier A, Borghese B, Huchon C, Thomassin-Naggara I, Philip C-A, Gauthier T, et al. [Epidemiology and diagnosis strategy: CNGOF-HAS Endometriosis Guidelines]. *Gynecol Obstet Fertil Senol.* 2018;46(3):223-30.
  28. Pei Q, Zou X, Zhang X, Chen M, Guo Y, Luo H. Diagnostic value of EUS elastography in differentiation of benign and malignant solid pancreatic masses: a meta-analysis. *Pancreatol Off J Int Assoc Pancreatol IAP Al.* oct 2012;12(5):402-8.
  29. Mei M, Ni J, Liu D, Jin P, Sun L. EUS elastography for diagnosis of solid pancreatic masses: a meta-analysis. *Gastrointest Endosc.* avr 2013;77(4):578-89.
  30. Xu W, Shi J, Zeng X, Li X, Xie W-F, Guo J, et al. EUS elastography for the differentiation of benign and malignant lymph nodes: a meta-analysis. *Gastrointest Endosc.* nov 2011;74(5):1001-9; quiz 1115.e1-4.
  31. Seicean A, Mosteanu O, Seicean R. Maximizing the endosonography: The role of contrast harmonics, elastography and confocal endomicroscopy. *World J Gastroenterol.* 7 janv 2017;23(1):25-41.
  32. Kamata K, Kitano M, Omoto S, Kadosaka K, Miyata T, Yamao K, et al. Contrast-enhanced harmonic endoscopic ultrasonography for differential diagnosis of pancreatic cysts. *Endoscopy.* janv 2016;48(1):35-41.
  33. Fauconnier A, Chapron C. Endometriosis and pelvic pain: epidemiological evidence of the relationship and implications. *Hum Reprod Update.* déc 2005;11(6):595-606.
  34. Coxon L, Horne AW, Vincent K. Pathophysiology of endometriosis-associated pain: A review of pelvic and central nervous system mechanisms. *Best Pract Res Clin Obstet Gynaecol.* 15 févr 2018;
  35. Omoto S, Takenaka M, Kitano M, Miyata T, Kamata K, Minaga K, et al. Characterization of Pancreatic Tumors with Quantitative Perfusion Analysis in Contrast-Enhanced Harmonic Endoscopic Ultrasonography. *Oncology.* 2017;93 Suppl 1:55-60.