



HAL
open science

Évaluation des formes de pronostic indéterminé des phéochromocytomes, paragangliomes et corticosurrénales

Manon Aubourg

► **To cite this version:**

Manon Aubourg. Évaluation des formes de pronostic indéterminé des phéochromocytomes, paragangliomes et corticosurrénales. Médecine humaine et pathologie. 2020. dumas-02988303

HAL Id: dumas-02988303

<https://dumas.ccsd.cnrs.fr/dumas-02988303>

Submitted on 4 Nov 2020

HAL is a multi-disciplinary open access archive for the deposit and dissemination of scientific research documents, whether they are published or not. The documents may come from teaching and research institutions in France or abroad, or from public or private research centers.

L'archive ouverte pluridisciplinaire **HAL**, est destinée au dépôt et à la diffusion de documents scientifiques de niveau recherche, publiés ou non, émanant des établissements d'enseignement et de recherche français ou étrangers, des laboratoires publics ou privés.



Université de Nice Sophia Antipolis
Faculté de médecine de Nice

THÈSE POUR LE DIPLÔME D'ÉTAT DE DOCTEUR EN MÉDECINE

*Présentée et soutenue publiquement
Le vendredi 23 Octobre 2020 à la Faculté de médecine de Nice*

Par Madame Manon AUBOURG

Née le 15 octobre 1993 à Clichy (92)

Évaluation des formes de pronostic indéterminé des phéochromocytomes, paragangliomes et corticosurrénales

Thèse dirigée par Madame le Docteur DECOUX-POULLOT Anne-Gaëlle

*Examineurs :
Monsieur le Professeur Nicolas CHEVALIER, Président du Jury
Monsieur le Professeur Emmanuel BENIZRI
Monsieur le Docteur Damien AMBROSETTI*



Liste des enseignants au 1^{er} septembre 2020 à la Faculté de Médecine de Nice.

Doyen

Pr. BAQUÉ Patrick

Vice-doyens

Pédagogie

Pr. ALUNNI Véronique

Recherche

Pr. DELLAMONICA Jean

Etudiants

M. JOUAN Robin

Chargé de mission projet Campus

Pr. PAQUIS Philippe

Conservateur de la bibliothèque

Mme AMSELLE Danièle

Directrice administrative des services

Mme CALLEA Isabelle

Doyens Honoraires

M. RAMPAL Patrick

M. BENCHIMOL Daniel

PROFESSEURS CLASSE EXCEPTIONNELLE

M. BAQUÉ Patrick	Anatomie-Chirurgie Générale (42.01)
M. BERNARDIN Gilles	Réanimation Médicale (48.02)
Mme BLANC-PEDEUTOUR Florence	Cancérologie-Génétique (47.02)
M. BOILEAU Pascal	Chirurgie Orthopédique et Traumatologie (50.02)
M. DARCOURT Jacques	Biophysique et Médecine Nucléaire (43.01)
M. DRICI Milou-Daniel	Pharmacologie Clinique (48.03)
M. ESNAULT Vincent	Néphrologie (52.03)
M. GILSON Éric	Biologie Cellulaire (44.03)
M. GUGENHEIM Jean	Chirurgie Digestive (52.02)
M. HASSEN KHODJA Reda	Chirurgie Vasculaire (51.04)
M. HEBUTERNE Xavier	Nutrition (44.04)
M. HOFMAN Paul	Anatomie et Cytologie Pathologiques (42.03)
Mme ICHAI Carole	Anesthésiologie et Réanimation Chirurgicale (48.01)
M. LACOUR Jean-Philippe	Dermato-Vénérologie (50.03)
M. LEFTHERIOTIS Georges	Chirurgie Vasculaire ; Médecine Vasculaire (51.04)
M. MARQUETTE Charles-Hugo	Pneumologie (51.01)
M. MARTY Pierre	Parasitologie et Mycologie (45.02)
M. MICHIELS Jean-François	Anatomie et Cytologie Pathologiques (42.03)
M. MOUNIER Nicolas	Cancérologie, Radiothérapie (47.02)
M. MOUROUX Jérôme	Chirurgie Thoracique et Cardiovasculaire (51.03)
M. PADOVANI Bernard	Radiologie et Imagerie Médicale (43.02)
Mme PAQUIS Véronique	Génétique (47.04)
M. PAQUIS Philippe	Neurochirurgie (49.02)
M. PRADIER Christian	Épidémiologie, Économie de la Santé et Prévention (46.01)
M. QUATREHOMME Gérald	Médecine Légale et Droit de la Santé (46.03)
M. RAUCOULES-AIMÉ Marc	Anesthésie et Réanimation Chirurgicale (48.01)
M. ROBERT Philippe	Psychiatrie d'Adultes (49.03)
M. SCHNEIDER Stéphane	Nutrition (44.04)
M. TRAN Albert	Hépatogastro-entérologie (52.01)

PROFESSEURS PREMIERE CLASSE

Mme ASKENAZY-GITTARD Florence	Pédopsychiatrie (49.04)
M. BARRANGER Emmanuel	Gynécologie Obstétrique (54.03)
M. BÉRARD Étienne	Pédiatrie (54.01)
M. BONGAIN André	Gynécologie-Obstétrique (54.03)
Mme BREUIL Véronique	Rhumatologie (50.01)
M. CASTILLO Laurent	O.R.L. (55.01)
M. CHEVALLIER Patrick	Radiologie et Imagerie Médicale (43.02)
M. DE PERETTI Fernand	Anatomie-Chirurgie Orthopédique (42.01)
M. FERRARI Émile	Cardiologie (51.02)
M. FERRERO Jean-Marc	Cancérologie ; Radiothérapie (47.02)
M. FONTAINE Denys	Neurochirurgie (49.02)
M. GUÉRIN Olivier	Médecine Interne ; Gériatrie (53.01)
M. HANNOUN-LEVI Jean-Michel	Cancérologie ; Radiothérapie (47.02)
M. JEAN-BAPTISTE Élixène	Chirurgie Vasculaire (51.04)
M. LEVRAUT Jacques	Médecine d'urgence (48.05)
M. LONJON Michel	Neurochirurgie (49.02)
M. PASSERON Thierry	Dermato-Vénérologie (50.03)
M. PICHE Thierry	Gastro-entérologie (52.01)
Mme RAYNAUD Dominique	Hématologie (47.01)
M. ROUX Christian	Rhumatologie (50.01)
M. ROSENTHAL Éric	Médecine Interne (53.01)
M. STACCINI Pascal	Biostatistiques et Informatique Médicale (46.04)
M. THOMAS Pierre	Neurologie (49.01)
M. TROJANI Christophe	Chirurgie Orthopédique et Traumatologie (50.02)

PROFESSEURS DEUXIEME CLASSE

Mme ALUNNI Véronique	Médecine Légale et Droit de la Santé (46.03)
M. ANTY Rodolphe	Gastro-entérologie (52.01)
M. BAHADORAN Philippe	Cytologie et Histologie (42.02)
Mme BAILLIF Stéphanie	Ophthalmologie (55.02)
Mme BANNWARTH Sylvie	Génétique (47.04)
M. BENIZRI Emmanuel	Chirurgie Générale (53.02)
M. BENOIT Michel	Psychiatrie (49.03)
M. BERTHET Jean-Philippe	Chirurgie Thoracique (51.03)
M. BOZEC Alexandre	ORL-Cancérologie (47.02)
M. BREAUD Jean	Chirurgie Infantile (54.02)
M. BRONSARD Nicolas	Anatomie Chirurgie Orthopédique et Traumatologique (42.01)
Mme BUREL-VANDENBOS Fanny	Anatomie et Cytologie pathologiques (42.03)
M. CHEVALIER Nicolas	Endocrinologie, Diabète et Maladies Métaboliques (54.04)
Mme CHINETTI Giulia	Biochimie-Biologie Moléculaire (44.01)
M. CLUZEAU Thomas	Hématologie (47.01)
M. DELLAMONICA Jean	Réanimation Médicale (48.02)
M. DELOTTE Jérôme	Gynécologie-Obstétrique (54.03)
Mme ESTRAN-POMARES Christelle	Parasitologie et Mycologie (45.02)
M. FAVRE Guillaume	Néphrologie (44.02)
M. FOURNIER Jean-Paul	Thérapeutique (48.04)
Mme GIORDANENGO Valérie	Bactériologie-Virologie (45.01)
Mme GIOVANNINI-CHAMI Lisa	Pédiatrie (54.01)
M. IANNELLI Antonio	Chirurgie Digestive (52.02)
M. ILIE Marius	Anatomie et Cytologie Pathologiques (42.03)
M. ORBAN Jean-Christophe	Anesthésiologie-Réanimation ; Médecine d'urgence (48.01)
M. ROHRLICH Pierre	Pédiatrie (54.01)
M. RUIMY Raymond	Bactériologie-Virologie (45.01)
Mme SACCONI Sabrina	Neurologie (49.01)
Mme SEITZ-POLSKI Barbara	Immunologie (47.03)
M. VANBIERVLiet Geoffroy	Gastro-entérologie (52.01)

MAITRE DE CONFÉRENCES DES UNIVERSITÉS – PRATICIENS HOSPITALIERS

M. AMBROSETTI Damien	Cytologie et Histologie (42.02)
Mme BERNARD-POMIER Ghislaine	Immunologie (47.03)
M. CAMUZARD Olivier	Chirurgie Plastique (50.04)
Mme CONTENTI-LIPRANDI Julie	Médecine d'urgence (48.04)
M. DOGLIO Alain	Bactériologie-Virologie (45.01)
M. DOYEN Jérôme	Radiothérapie (47.02)
M. FOSSE Thierry	Bactériologie-Virologie-Hygiène (45.01)
M. GARRAFFO Rodolphe	Pharmacologie Fondamentale (48.03)
Mme HINAULT Charlotte	Biochimie et Biologie Moléculaire (44.01)
M. HUMBERT Olivier	Biophysique et Médecine Nucléaire (43.01)
Mme LAMY Brigitte	Bactériologie-Virologie (45.01)
Mme LONG-MIRA Élodie	Cytologie et Histologie (42.02)
M. LOTTE Romain	Bactériologie-Virologie ; Hygiène hospitalière (45.01)
Mme MAGNIÉ Marie-Noëlle	Physiologie (44.02)
M. MASSALOU Damien	Chirurgie Viscérale (52.02)
Mme MOCERI Pamela	Cardiologie (51.02)
M. MONTAUDIE Henri	Dermatologie (50.03)
Mme MUSSO-LASSALLE Sandra	Anatomie et Cytologie Pathologiques (42.03)
M. NAÏMI Mourad	Biochimie et Biologie Moléculaire (44.01)
M. SAVOLDELLI Charles	Chirurgie Maxillo-Faciale et Stomatologie (55.03)
M. SQUARA Fabien	Cardiologie (51.02)
M. TESTA Jean	Épidémiologie Économie de la Santé et Prévention (46.01)
Mme THUMMLER Susanne	Pédopsychiatrie (49.04)
M. TOULON Pierre	Hématologie et Transfusion (47.01)
M. TRAN Antoine	Pédiatrie (54.01)

PROFESSEUR DES UNIVERSITÉS

M. DARMON David Médecine Générale (53.03)

MAITRE DE CONFÉRENCES DES UNIVERSITÉS

Mme GROS Auriane Orthophonie (69)

PROFESSEUR AGRÉGÉ

Mme LANDI Rebecca Anglais

PRATICTIEN HOSPITALIER UNIVERSITAIRE

M. DURAND Matthieu Urologie (52.04)

M. SICARD Antoine Néphrologie (52.03)

PROFESSEURS ASSOCIÉS

M. GARDON Gilles Médecine Générale (53.03)

Mme MONNIER Brigitte Médecine Générale (53.03)

MAITRES DE CONFÉRENCES ASSOCIÉS

Mme CASTA Céline Médecine Générale (53.03)

M. GASPERINI Fabrice Médecine Générale (53.03)

M. HOGU Nicolas Médecine Générale (53.03)

CONSTITUTION DU JURY EN QUALITE DE 4^{ème} MEMBRE

PROFESSEURS HONORAIRES

M. AMIEL Jean	M. GÉRARD Jean-Pierre
M. ALBERTINI Marc	M. GIBELIN Pierre
M. BALAS Daniel	M. GILLET Jean-Yves
M. BATT Michel	M. GRELLIER Patrick
M. BLAIVE Bruno	M. GRIMAUD Dominique
M. BOQUET Patrice	M. HOFLIGER Philippe
M. BOURGEON André	M. JOURDAN Jacques
M. BOUTTÉ Patrick	M. LAMBERT Jean-Claude
M. BRUNETON Jean- Noël	M. LAZDUNSKI Michel
Mme BUSSIERE Françoise	M. LEFEBVRE Jean-Claude
M. CAMOUS Jean-Pierre	M. LE FICHOUX Yves
M. CANIVET Bertrand	Mme LEBRETON Elisabeth
M. CASSUTO Jill-Patrice	M. MARIANI Roger
M. CHATEL Marcel	M. MASSEYEFF René
M. COUSSEMENT Alain	M. MATTEI Mathieu
Mme CRENESSE Dominique	M. MOUIEL Jean
M. DAR COURT Guy	Mme MYQUEL Martine
M. DELLAMONICA Pierre	M. ORTONNE Jean-Paul
M. DELMONT Jean	M. PRINGUEY Dominique
M. DEMARD François	M. SANTINI Joseph
M. DESNUELLE Claude	M. SAUTRON Jean Baptiste
M. DOLISI Claude	M. SCHNEIDER Maurice
Mme EULLER-ZIEGLER Liana	M. THYSS Antoine
M. FENICHEL Patrick	M. TOUBOL Jacques
M. FUZIBET Jean-Gabriel	M. TRAN Dinh Khiem
M. FRANCO Alain	M. VAN OBBERGHEN Emmanuel
M. FREYCHET Pierre	
M. GASTAUD Pierre	

M.C.U. HONORAIRES

M. ARNOLD Jacques	M. GIUDICELLI Jean
M. BASTERIS Bernard	M. MAGNÉ Jacques
M. BENOLIEL José	Mme MEMRAN Nadine
Mlle CHICHMANIAN Rose-Marie	M. MENGUAL Raymond
Mme DONZEAU Michèle	M. PHILIP Patrick
M. EMILIOZZI Roméo	M. POIRÉE Jean-Claude
M. FRANKEN Philippe	Mme ROURE Marie-Claire
M. GASTAUD Marcel	

PROFESSEURS CONVENTIONNÉS DE L'UNIVERSITÉ

M. BERTRAND François	Médecine Interne
M. BROCKER Patrice	Médecine Interne Option Gériatrie
M. CHEVALLIER Daniel	Urologie
Mlle FOURNIER-MEHOUAS Manuella	Médecine Physique et Réadaptation
M. JAMBOU Patrick	Coordination prélèvements d'organes
M. LEBOEUF Mathieu	Gynécologie-Obstétrique
Mme NADEAU Geneviève	Uro-Gynécologie
M. ODIN Guillaume	Chirurgie Maxillo-Faciale
M. PEYRADE Frédéric	Onco-Hématologie
M. PICCARD Bertrand	Psychiatrie
M. QUARANTA Jean-François	Santé Publique

TABLE DES MATIÈRES

LISTE DES ABRÉVIATIONS	17
I. INTRODUCTION	18
II. GÉNÉRALITÉS	20
1. LA GLANDE SURRÉNALE	20
2. LE CORTICOSURRÉNALOME	20
a. Introduction	20
b. Diagnostic	21
i. Clinique	21
ii. Biologie	21
iii. Imagerie	22
iv. Anatomopathologie	23
c. Pronostic	24
d. Traitement	27
i. Chirurgie	27
ii. Mitotane adjuvant	28
iii. Radiothérapie adjuvante	28
e. Génétique	29
f. Suivi	31
3. LE PHÉOCHROMOCYTOME ET LE PARAGANGLIOME	31
a. Introduction	31
b. Diagnostic	32
i. Clinique	32
ii. Biologique	32
iii. Radiologique	33
c. Génétique	34
d. Anatomopathologie	37
i. Caractéristiques	37
ii. Scores anatomopathologiques pronostiques	37
e. Pronostic	40
f. Traitement des PPGL non métastatiques	40
g. Suivi	41

III.	OBJECTIFS DE L'ÉTUDE	41
IV.	MATÉRIEL ET MÉTHODE	41
V.	RÉSULTATS	43
	1. CARACTERISTIQUES DE LA COHORTE	43
	a. Caractéristiques générales	43
	b. Circonstances de découverte	45
	c. Sécrétion hormonale	47
	d. Imagerie au diagnostic	48
	e. Caractéristiques tumorales et anatomopathologie	49
	f. Statut génétique des PPGL	50
	g. Traitement	51
	2. DONNEES DE SUIVI ET DE RECIDIVE	52
VI.	DISCUSSION	56
VII.	CONCLUSION	66
VIII.	RÉFÉRENCES BIBLIOGRAPHIQUES	68
IX.	SERMENT D'HIPPOCRATE	73

LISTE DES ABRÉVIATIONS

ACTH : adrénocorticotrophine
ADN : Acide désoxyribonucléique
ARN : Acide ribonucléique
CHU : Centre hospitalo-universitaire
CORTICO : Corticosurréalome
CVD : Cyclophosphamide + Vincristine + Dacarbazine
ENSAT : European Network for the Study of Adrenal Tumors
EPAS 1 : Endothelial *PAS* domain-containing protein 1
FH : Fumarate Hydratase
GAPP : Grading system for Adrenal Pheochromocytoma and paraganglioma
HIF : Hypoxia Inducible Factor
IDH1 : Isocitrate déshydrogénase 1
IRM : Imagerie par Résonance Magnétique
KIF 1B : Kinesin Family Member 1B
LH : Hormone lutéinisante
MAX : MYC Associated Factor X
MDH2 : Malate déshydrogénase
MIBG : Méta-iodobenzylguanidine
NEM : Néoplasie endocrinienne multiple
NF1 : Neurofibromatose de type 1
PASS : Pheochromocytoma of the Adrenal gland Scaled Score
PGL : Paragangliome
PHEO : Phéochromocytome
PPGL : Phéochromocytome(s) et Paragangliome(s)
SDHEA : Sulfate de déhydroépiandrosterone
SDH : Sulfate déshydrogénase
TDM : Tomodensitométrie
TMEM 127 : Transmembrane Protein 127
UH : Unité Hounsfield
VHL : Von Hippel Lindau

I. INTRODUCTION

Les phéochromocytomes et les corticosurrénales sont des tumeurs rares touchant respectivement la médullosurrénale et la corticosurrénale. Les paragangliomes sont des tumeurs de même type histologique que le phéochromocytome, situées au niveau du tissu chromaffine extra surrénalien. Ils sont issus soit des ganglions sympathiques, prédominant alors au niveau thoraco-abdominal, soit des ganglions parasympathiques, prédominant alors au niveau de la tête et du cou (1).

Le diagnostic de ces tumeurs repose sur un faisceau d'arguments cliniques, biologiques, morphologiques et anatomopathologiques.

Les circonstances de découverte sont variables mais communes à ces deux types de tumeur. La majorité d'entre elles est suspectée devant un syndrome clinique évocateur d'une hypersécrétion hormonale, hormis pour le paragangliome de la tête et du cou qui est dans la plupart des cas non sécrétant. Le second mode de découverte en termes de fréquence est représenté par un syndrome de masse tumorale. Enfin, un quart de ces tumeurs est découvert de manière fortuite lors d'une imagerie réalisée pour un motif indépendant. Elles sont alors décrites comme des incidentalomes (2).

Il existe deux pics d'incidence de ces tumeurs : l'un dans l'enfance (au cours des dix premières années de vie), l'autre dans la cinquième décennie. La prévalence des phéochromocytomes et des paragangliomes sympathiques est équivalente chez l'homme et la femme. Les femmes sont en revanche largement plus touchées par les paragangliomes parasympathiques (80%) que les hommes (20%) et légèrement plus fréquemment atteintes par le corticosurrénalome (60%) que les hommes (40%) (1,3).

La tomodensitométrie (TDM) centrée sur les surrénales est l'examen de choix pour la caractérisation initiale de ces tumeurs. Leurs caractéristiques scanographiques sont représentées par une densité spontanée supérieure à 10 UH, associée à une vidange lente du produit de contraste, appelée *wash-out* absolu, inférieure à 60%. L'intérêt de l'imagerie par résonance magnétique (IRM) est moindre, et principalement recommandée en cas de contre-indication au scanner, ou lors d'un résultat douteux en scanographie. Une séquence en opposition de phase sera alors utilisée. Un hypersignal T2 en IRM est évocateur de phéochromocytome mais non spécifique.

Il existe plusieurs examens d'imagerie fonctionnelle disponibles dans le cadre du bilan de ces tumeurs. La tomographie par émission de positons utilisant comme marqueur le fluorodesoxyglucose marqué au fluor 18 (TEP TDM 18-FDG) retrouve une augmentation de la

fixation du traceur de manière très fréquente. Les autres examens d'imagerie fonctionnelle sont plus spécifiques aux phéochromocytomes et aux paragangliomes et seront traités dans la partie dédiée (4).

La biopsie des tumeurs surrenaliennes n'a pas sa place en pratique courante. Selon les recommandations européennes des incidentalomes surrenaliens, la biopsie d'une tumeur surrenalienne ne doit être réalisée que s'il existe une tumeur extra surrenalienne maligne parmi les antécédents du patient, si la tumeur est non sécrétante, si la tumeur n'est pas jugée bénigne à l'imagerie et si la biopsie amène à modifier la conduite thérapeutique (5).

La surrenalectomie totale unilatérale ou l'exérèse du paragangliome est le seul traitement potentiellement curatif de ces tumeurs. L'exérèse doit être complète et les marges de résection doivent être saines. La voie d'abord chirurgicale la plus adaptée est un sujet débattu. Selon la Société Française d'Urologie, la voie classique par laparotomie reste la technique de référence pour les phéochromocytomes de grande taille et les corticosurrenalomes. Cependant, pour des phéochromocytomes de petite taille, selon l'expérience du chirurgien et les antécédents du patient, la voie laparoscopique permet une diminution de la durée d'hospitalisation (2,4).

Le suivi doit être prolongé pendant au minimum dix ans à partir du diagnostic de ces tumeurs. Dans la plupart des cas, un suivi à vie est recommandé (1). En effet, elles présentent des caractéristiques hétérogènes au diagnostic, induisant des différences majeures de pronostic selon les patients. Certains indices de taille, de stadification, de localisation, de sécrétion hormonale, de statut génétique ou d'anatomopathologie orientent vers une évolution relativement rassurante, tandis qu'un caractère métastatique au diagnostic leur confère un pronostic péjoratif d'emblée. Malgré l'existence de facteurs de risque de progression associés à ces deux types de tumeur surrenalienne, les algorithmes de prise en charge thérapeutique, ainsi que de modalité de suivi sont manquants. De plus, les études évaluant la pertinence de ces facteurs sont principalement basées sur la survie globale et non la survie sans récurrence. La majorité de ces études est unicentrique et basée sur de faibles effectifs de patients (6).

C'est pourquoi, devant l'absence de critères pronostiques validés, ce travail de thèse s'intéresse à l'évaluation des formes de pronostic indéterminé des phéochromocytomes, des paragangliomes et des corticosurrenalomes, en termes de potentiel évolutif et de temps de survie sans récurrence, par l'étude de leurs caractéristiques au diagnostic, des modalités de leur suivi clinique, biologique et morphologique, et des traitements associés à l'exérèse chirurgicale.

II. GÉNÉRALITÉS

1. LA GLANDE SURRÉNALE

La glande surrénale est un organe pair de forme pyramidale situé dans l'espace rétro-péritonéal. Les glandes surrénales sont en rapport avec le pôle supérieur de chaque rein, desquels elles sont séparées par un fascia au sein de la loge rénale. La face antérieure de la surrénale droite est en rapport avec le lobe droit du foie et la veine cave inférieure, la face antérieure de la surrénale gauche est en rapport avec l'estomac, le pancréas et parfois la rate. Les faces postérieures des deux surrénales sont contre le diaphragme. Les glandes surrénales sont entourées par la graisse périrénale (7).

La glande surrénale est composée de deux parties anatomiquement, histologiquement et physiologiquement distinctes.

La partie périphérique de la surrénale est représentée par la corticosurrénale. Elle est formée à partir du mésoderme et comporte trois zones qui sont, de l'extérieur vers l'intérieur :

- Zone glomérulée, productrice des minéralocorticoïdes
- Zone fasciculée, productrice des glucocorticoïdes
- Zone réticulée, productrice des androgènes surrénaliens.

La partie centrale de la surrénale est occupée par la médulla, structure dérivant de l'ectoderme et composée de cellules chromaffines, assurant la synthèse des catécholamines.

2. LE CORTICOSURRÉNALOME

a. INTRODUCTION

Le corticosurréalome est une tumeur maligne rare touchant la partie corticale de la glande surrénale (8). Il représente le sous-type de tumeur maligne surrénalienne le plus fréquent (9).

Son incidence est estimée entre 0.7 et deux cas par million par an (4,9–14), avec une distribution bimodale : la première et la cinquième décennie, et une prédominance féminine (55 à 60% de femmes atteintes) (3,4,12).

Il s'agit d'une tumeur agressive avec un risque élevé de récurrence, y compris après résection chirurgicale complète, et un taux de survie à cinq ans estimé entre 15 et 45% (8,9,11,13).

Cependant, une grande variabilité est observée en termes de présentation clinique et de devenir oncologique (15).

Les principaux diagnostics différentiels sont représentés par le phéochromocytome, l'adénome corticosurrénalien (bénin), le carcinome rénal à cellules claires, le carcinome hépatocellulaire (16).

b. DIAGNOSTIC

Le diagnostic de corticosurréalome repose sur un faisceau d'arguments cliniques, biologiques, et radiologiques, complétées par un examen anatomopathologique précis après exérèse de la tumeur (4).

i. Clinique

Les trois circonstances de découverte les plus fréquentes sont l'hypersécrétion hormonale stéroïdienne (40-60%), le syndrome tumoral abdominal (30%) et l'incidentalome surrénalien (15-20%) (2,4).

La présentation clinique du corticosurréalome est variable et souvent relative au caractère sécrétant ou non de la tumeur (2,17). Un syndrome de Cushing isolé secondaire à l'hypercortisolisme, ou un tableau mixte de syndrome de Cushing et de virilisation sont observés chez la majorité des patients. Un tableau de virilisation isolée, d'atrophie testiculaire ou de gynécomastie par hypersécrétion androgénique exclusive est moins fréquent, et les excès d'estrogènes ou de minéralocorticoïdes (conduisant à une hypertension artérielle) sont très rares (2). Le syndrome tumoral abdominal et l'altération de l'état général sont des symptômes aspécifiques pouvant également être révélateurs de la maladie (3,17).

Chez l'enfant, le syndrome de virilisation est la présentation la plus fréquente des tumeurs corticosurréaliennes (3).

ii. Biologie

L'European Network for the Study of Adrenal Tumors (ENSAT) propose un ensemble d'explorations hormonales pré opératoires devant une suspicion de corticosurréalome (2-4).

Les dosages recommandés sont les suivants :

Excès de glucocorticoïdes :

- Cortisol et ACTH plasmatiques à minuit
- Cortisol libre urinaire des 24 heures
- Test de freinage minute à la dexaméthasone

Excès de stéroïdes sexuels et précurseurs :

- SDHEA
- 17 hydroxyprogestérone
- Testostérone totale
- Androsténone
- 17 beta estradiol
- 11 déoxycortisol

Excès de minéralocorticoïdes :

- Aldostérone et rénine si hypertension et/ou hypokaliémie

Exclusion d'un phéochromocytome :

- Dérivés méthoxylés plasmatiques ou métanéphrines libres urinaires des 24 heures (2-4).

Les corticosurrénales entraînent dans la majorité des cas une hypersécrétion de glucocorticoïdes et/ou d'androgènes surrénaliens. Cependant, chacune de ces tumeurs peut également être non sécrétante (3).

Il est intéressant de souligner qu'une faible élévation des métanéphrines (inférieure à deux fois la normale) peut être observée dans les corticosurrénales, particulièrement lorsque la tumeur est de grande taille (2).

iii. Imagerie

Il existe trois principales techniques d'imagerie disponibles pour différencier une tumeur surrénalienne maligne d'une tumeur surrénalienne bénigne : deux examens d'imagerie conventionnelle qui sont le scanner et l'IRM, et un examen d'imagerie fonctionnelle : la TEP TDM 18 FDG (2).

Le scanner abdominopelvien est l'examen de première intention le plus pertinent devant une suspicion de corticosurrénales. Il s'agit habituellement d'une tumeur de grande taille, d'aspect hétérogène avec marges irrégulières. De la nécrose, une composante hémorragique ou

des calcifications peuvent être associées. Le corticosurréalome est caractérisé par une densité spontanée supérieure à 10 UH, indiquant un faible contenu en lipides, une prise de contraste hétérogène après injection de produit de contraste iodé et un wash-out absolu compris entre 40 et 50%.

L'IRM possède une place secondaire dans le bilan du corticosurréalome. Son usage est principalement recommandé en cas de contre-indication au scanner, ou en cas de lésion douteuse sur celui-ci. Les principales caractéristiques en IRM du corticosurréalome sont les suivantes : un signal iso-intense ou hypo-intense sur la séquence T1, un signal hyper-intense sur la séquence T2 et un réhaussement hétérogène et prolongé après injection de gadolinium. Cependant, l'IRM peut être supérieure au scanner pour l'évaluation de l'invasion vasculaire.

L'imagerie abdominale sera associée dans tous les cas à un scanner thoracique afin de réaliser le bilan d'extension de la maladie. Les métastases les plus fréquentes localisées au niveau hépatique et pulmonaire (2).

Le bilan sera ensuite complété par une TEP TDM 18FDG. Le corticosurréalome présente généralement une hyperfixation importante, contrairement aux adénomes corticosurréaliens. Cependant, les phéochromocytomes, les métastases surréaliennes d'autres cancers, et rarement les adénomes peuvent comporter une haute activité métabolique, entraînant alors des faux positifs (3,4).

iv. Anatomopathologie

➤ **Macroscopie**

Les corticosurréalomes sont généralement des tumeurs bien délimitées, de grande taille, d'aspect hétérogène, avec une couleur pouvant être marron, orange ou jaune selon leur teneur lipidique. Une capsule fibreuse et une composante nécrotique sont quasiment constamment présentes (4,18).

➤ **Microscopie**

Sur le plan histologique, le corticosurréalome est caractérisé par une prolifération tumorale avec une architecture diffuse, alvéolaire, en nids, en cordons ou en travées avec des remaniements nécrotico-hémorragiques. L'élément clé distinguant un corticosurréalome d'un adénome cortisolique est la présence d'une invasion, pouvant être capsulaire, vasculaire ou ganglionnaire. Sur le plan cytologique, cette tumeur est constituée de cellules compactes,

de cellules spongiocytaires ou de cellules parfois fusiformes avec plus ou moins d'atypies nucléaires et de mitoses (18).

Le score de Weiss est le score anatomopathologique du corticosurréalome. Il est composé de neuf items dont la somme définit le score final. Trois items concernent la structure tumorale, trois items concernent la structure cellulaire, et trois items concernent l'invasion cellulaire (2–4) (Tableau 1).

Un diagnostic de malignité est retenu quand le score de Weiss est ≥ 3 (19).

Tableau 1 : Score de Weiss

CRITERES HISTOPATHOLOGIQUES SELON WEISS	SCORE
Atypies nucléaires modérées à sévères	1
Mitoses > 5/50 champs	1
Mitose Atypiques	1
Cellules claires < 25%	1
Architecture diffuse (> 33%)	1
Nécrose	1
Invasion Vasculaire	1
Invasion Sinusoïdale	1
Invasion Capsulaire	1
Total	.../9

Le Ki 67 et l'index mitotique doivent être précisés dans toute analyse anatomopathologique de corticosurréalome (14).

c. PRONOSTIC

Le corticosurréalome est une pathologie maligne grave avec une survie globale moyenne comprise entre trois et quatre ans (2). Après résection chirurgicale, le risque de récurrence persiste avec une incidence à cinq ans comprise entre 20 et 60% selon les séries (6,20). Cependant, le pronostic de ces tumeurs est hétérogène et plusieurs outils pronostiques sont proposés afin d'orienter la décision thérapeutique vers une éventuelle thérapie adjuvante (2,4,15).

La Société Européenne d'Endocrinologie recommande de prendre en compte ces différents facteurs dans l'évaluation du pronostic et des options thérapeutiques :

- **Marges de résection** : La résection complète R0 est corrélée à un meilleur pronostic. En effet, une résection microscopiquement incomplète (R1), macroscopiquement incomplète (R2) ou inconnue (Rx) est associée à un risque de récurrence élevé et à une très mauvaise survie globale (10,21). L'impact de la marge de résection sur le devenir des patients est d'ailleurs prouvé pour la plupart des cancers solides.
- **Indice Ki67** : L'index de prolifération Ki67 est un facteur pronostique important dans la récurrence des corticosurrénales localisés. Les corticosurrénales ont généralement un Ki67 supérieur à 5%. Un Ki67 inférieur à 10% pourrait représenter une catégorie de patients dits de bon pronostic (2-4,17). Une étude européenne publiée en 2015 et intéressant une cohorte de 568 patients caractérise le Ki67 comme le seul facteur pronostique indépendant pour les corticosurrénales localisés (22). Par ailleurs, un Ki67 élevé est également associé à une mortalité globale plus importante (3,14,22).
- **Index mitotique** : un compte mitotique supérieur à 20 mitoses pour 50 champs définit un corticosurrénales de haut grade avec un pronostic plus péjoratif en comparaison aux corticosurrénales de bas grade, possédant un compte mitotique inférieur à 20 mitoses pour 50 champs (23).
- **Atteinte ganglionnaire** : L'atteinte ganglionnaire est un important facteur pronostique de temps de survie sans récurrence (10). La Société Européenne d'Endocrinologie recommande le curage ganglionnaire loco régional en association à la surrénalectomie totale devant toute suspicion forte ou preuve pré-opératoire de corticosurrénales, avec un minimum de quatre ganglions analysés pour déclarer l'absence d'envahissement ganglionnaire (2).
- **Extension à la veine cave inférieure** : L'extension de la tumeur à la veine cave est un indicateur d'une tumeur hautement agressive (8)
- **Invasion capsulaire**

- **Score de Weiss :** Un score de Weiss supérieur ou égal à 3 définit un corticosurréalome, alors qu'un score compris entre zéro et deux définit un adénome corticosurrénalien bénin, bien que parfois un score de Weiss égal à deux puisse être suspect (2–4). Le score de Weiss apparaît principalement comme un score diagnostique mais n'est généralement pas au premier plan dans les études pronostiques.
- **Hypersécrétion de cortisol :** l'hypersécrétion cortisolique est un facteur de risque de récurrence, et de mortalité. Ceci pourrait être expliqué par l'effet de l'hypercortisolisme sur la croissance tumorale et l'altération de l'immunité cellulaire (2,8). Par ailleurs, l'hypersécrétion de cortisol est associée à une augmentation du risque d'insuffisance surrénalienne aiguë post-opératoire et à l'allongement de la durée d'hospitalisation (21). Enfin, si un hypercortisolisme est présent en pré-opératoire, il peut servir comme marqueur de suivi (2).
- **Présence de métastase(s) au diagnostic**
- **État général du patient.**

L'ENSAT propose une stadification des corticosurréalomes qui semble être le critère pronostique le plus puissant pour le patient (tableau 2) (2,3,15).

Selon les recommandations du réseau COMETE Cancers de la surrenale de 2014 à propos de la stratification du risque de rechute des corticosurréalomes localisés opérés, il existe un risque de rechute modéré à intermédiaire pour les corticosurréalomes de stade ENSAT I, II et III, avec des marges d'exérèse R0, un Ki 67 \leq 10% et un statut ganglionnaire N0.

Tableau 2 : Stadification ENSAT

STADE ENSAT	DEFINITION
I	T1, N0, M0
II	T2, N0, M0
III	T1-T2, N1, M0 T3-T4, N0-N1, M0
IV	T1 – T4, N0-N1, M1
T1 : < 5 cm, T2 : > 5cm, T3 : infiltration des tissus adjacents, T4 : invasion d'un organe adjacent, invasion vasculaire	N0 : pas d'atteinte ganglionnaire N1 : atteinte ganglionnaire M0 : pas de métastase à distance M1 : métastase(s) à distance

Ainsi, les patients présentant un corticosurréalome localisé au diagnostic peuvent être classés en deux groupes distincts :

- Risque faible à modéré de récurrence (Stades ENSAT I – II et marges de résection R0 et Ki 67 ≤ à 10%)
- Risque élevé de récurrence (stade ENSAT III, ou R1, ou KI67 > 10%) (2).

d. TRAITEMENT

i. Chirurgie

La chirurgie d'exérèse par surrénalectomie totale est le traitement de première intention et le seul traitement potentiellement curatif du corticosurréalome localisé (8,9,17,20). L'exérèse complète R0 et l'absence d'effraction capsulaire sont fondamentales (24). Cependant, environ un tiers des patients ayant obtenu une résection complète R0 présentent une récurrence locale. En cas de résection incomplète, le taux de récurrence locale est de 60% (9). La survie à cinq ans des patients non éligibles à la chirurgie est inférieure à 5% (20).

La voie d'abord chirurgicale peut être ouverte par laparotomie, laparoscopique, ou robot-assistée. Elle dépend de la taille de la tumeur, des antécédents du patients, et de l'expérience et du souhait du chirurgien (4).

Dans le cas des corticosurrénales localement avancés, il est recommandé de réaliser une résection « en bloc », avec ablation des tissus adjacents atteints (graisse péri-surrénalienne, rate, pancréas, estomac, rein, foie, colon, diaphragme, veine rénale gauche, paroi de la veine cave inférieure). La néphrectomie homolatérale systématique n'est pas recommandée (2,3).

L'intervention chirurgicale doit être accompagnée d'une supplémentation intra-veineuse en hydrocortisone lorsqu'il existe un hypercortisolisme pré-opératoire afin de prévenir le risque d'insuffisance surrénalienne aiguë per et post opératoire (3).

ii. Mitotane adjuvant

Le mitotane est un dérivé de l'insecticide dichlorodiphényltrichloroéthane (DDD), comportant une activité adrénolytique en inhibant plusieurs enzymes de la voie de la stéroïdogénèse.

La dose d'initiation est de deux grammes par jour, avec une augmentation progressive jusqu'à six grammes par jour. La valeur de la mitotanémie doit être comprise entre 14 et 20 mg/l afin d'équilibrer efficacité et toxicité.

Les effets secondaires du mitotane sont représentés principalement par des vertiges et des symptômes gastro-intestinaux. Le mitotane entraîne une insuffisance surrénalienne chronique du fait de son action adrénolytique. De plus, il est inducteur du cytochrome P450 3A4, métabolisant l'hydrocortisone. Ainsi celle-ci doit être administrée à plus fortes doses (40 à 60 mg/jour) afin d'obtenir une substitution efficace (4).

L'administration de mitotane en thérapie adjuvante pour les patients présentant un corticosurrénales localisé avec un risque faible à modéré de récurrence selon l'ENSAT est controversée et les études ne permettent pas de donner de recommandation précise à ce sujet (8,17,20,25).

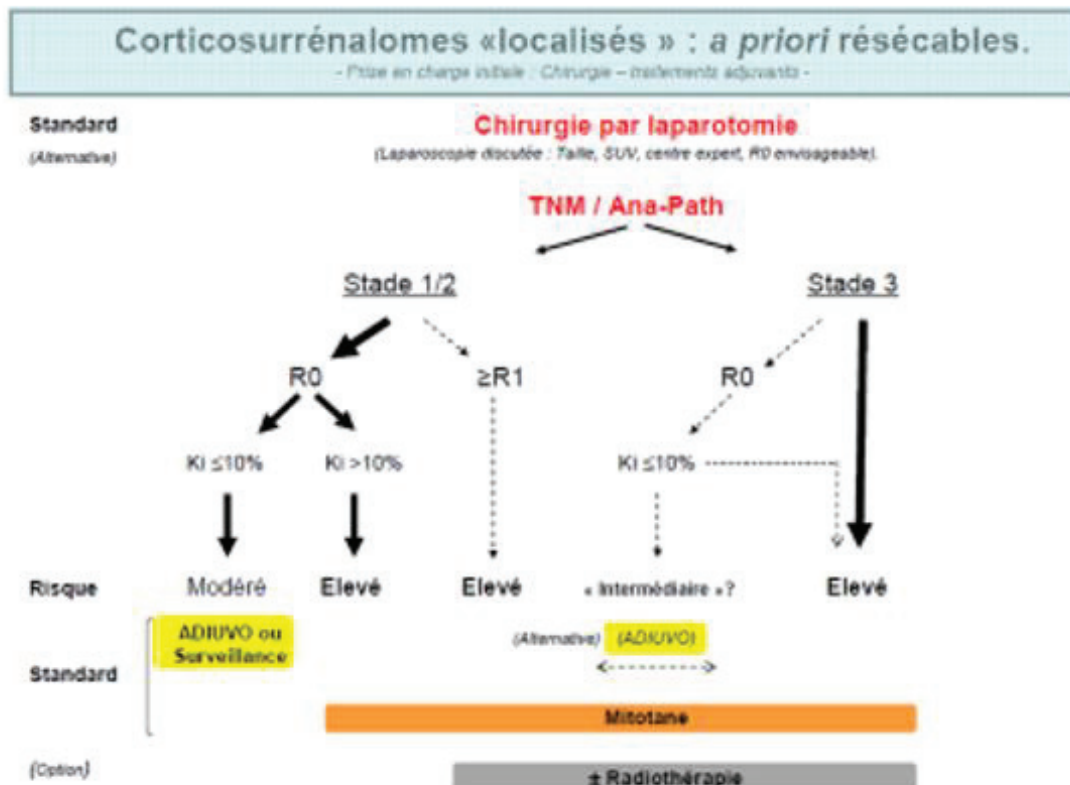
Pour ces patients (Stade ENSAT I et II, R0 et Ki67 \leq à 10%), l'étude prospective randomisée ADIUVO est en cours. Elle compare un groupe traité par mitotane et un groupe observation. Cette étude devrait proposer des recommandations d'ici quelques mois (2).

iii. Radiothérapie adjuvante

La radiothérapie adjuvante du lit tumoral peut être envisagée afin de réduire le risque de récurrence locale. Il n'existe pas de consensus validé à ce sujet. La Société Européenne d'Endocrinologie ne recommande pas la réalisation d'une radiothérapie adjuvante chez les

patients présentant un corticosurrénalome de stade I et II avec résection R0. Elle propose une éventuelle irradiation en association au mitotane adjuvant pour les patients présentant une résection R1 ou Rx, ou un stade III (2) (figure 1).

Figure 1 : Stratégie thérapeutique des corticosurrénalomes « localisés » à priori résecables



e. GÉNÉTIQUE

La plupart des corticosurrénalomes sont sporadiques, et définis par l'acquisition d'une mutation somatique. Le statut génétique des tumeurs corticosurrénaliennes malignes et bénignes diffère non seulement par le nombre d'évènements génétiques (aberrations chromosomiques, transcriptomes et micro ARN circulants, hyperméthylation de l'ADN), mais aussi par le gène muté de manière germinale ou somatique (15).

Certains syndromes héréditaires sont associés à une incidence élevée de corticosurrénalome, tels que le syndrome de Li-Fraumeni, le syndrome de Beckwith-Wiedemann, le syndrome de Lynch, la néoplasie endocrinienne multiple de type 1, la polypose adénomateuse familiale, la

neurofibromatose de type 1 (3,13,26) (Tableau 3). La recherche génétique a beaucoup avancé depuis quelques années, avec l'étude de la surexpression de l'insulin-like growth factor 2 (IGF2), l'étude de la voie de signalisation WNT fréquemment mutée dans les corticosurrénales, l'hyperméthylation de l'ADN, l'identification de micro-ARN circulants, l'étude du gène suppresseur de tumeur TP53 (3,11–13,15).

Tableau 3 : Syndromes héréditaires associés au corticosurrénales (11)

Syndrome	Gène muté	Prévalence dans la population générale	Prévalence au sein des corticosurrénales	Autres atteintes
Li Fraumeni	TP53	1/20.000	3-7% (adultes), 50-80%(enfants)	Sarcomes, tumeurs des plexus choroïdes, tumeurs cérébrales, cancer du sein, leucémie, lymphome
Néoplasie endocrinienne multiple 1	MEN 1	1/30.000	1-2% (adultes)	Tumeurs neuroendocrines, tumeurs hypophysaires, hyperplasie parathyroïdienne, adénomes surrénaliens, angiofibromes.
Lynch	MSH2, MSH6, MLH1, PMS2	1/440	3% (adultes)	Cancer colorectal, cancer de l'endomètre, cancer de l'ovaire, cancer du pancréas, tumeurs cérébrales
Beckwith-Wiedemann	IGF2, CDKN1C	1/13.000	Rare (enfants)	Néphroblastomes, hépatoblastomes, adénomes surrénaliens, macrosomie, macroglossie
Polypose adénomateuse familiale	APC	1/30.000	< 1%	Polypes coliques, cancer colorectal, tumeurs desmoïdes, cancers thyroïdiens, adénomes surrénaliens, hyperplasie congénitale de rétine, kystes épidermoïdes
Neurofibromatose de type 1	NF1	1/30.000	< 1%	Phéochromocytomes, taches café au lait, neurofibromes, gliomes optiques, nodules de Lisch, anomalies squelettiques

f. SUIVI

Après résection tumorale complète, la Société Européenne d'Endocrinologie recommande un suivi trimestriel pendant deux ans, puis tous les trois à six mois pendant trois années supplémentaires. Les examens recommandés sont une évaluation clinique complète, un bilan hormonal régulier, et une imagerie thoraco-abdomino-pelvienne traditionnelle. Une TEP-TDM 18 FDG peut également être réalisée, mais il n'est pas obligatoire dans le suivi du corticosurréalome. La surveillance doit ensuite être poursuivie au minimum pendant dix ans, avec une adaptation du rythme et des modalités de suivi au cas par cas (2–4).

3. LE PHÉOCHROMOCYTOME ET LE PARAGANGLIOME

a. INTRODUCTION

Les phéochromocytomes et les paragangliomes (PPGL) sont des tumeurs neuroendocrines rares dérivant des cellules chromaffines, situées dans la médullosurrénale ou au niveau des ganglions du système nerveux autonome. Les paragangliomes issus des ganglions sympathiques sont majoritairement situés au niveau sous-diaphragmatique. Les paragangliomes issus des ganglions parasympathiques sont situés au niveau de la tête et du cou et représentent une catégorie à part, de meilleur pronostic. L'organe de Zuckerkandl, un corps anatomique composé de cellules chromaffines et dérivé de la crête neurale, habituellement situé au niveau de la bifurcation aortique, peut également être le siège de paragangliomes. Malgré leur distinction anatomique, les phéochromocytomes et les paragangliomes présentent un mécanisme pathologique commun et sont souvent représentés comme un ensemble de maladies communes. Ces tumeurs, lorsqu'elles sont sécrétantes, sont caractérisées par une production excessive de catécholamines (1,27–29).

Leur incidence est d'environ un cas pour 100.000 personnes, avec un premier pic de fréquence chez l'enfant et un second lors de la cinquième décennie. Elle est probablement sous-estimée car de récentes études ont montré que 50% des PPGL retrouvés lors d'autopsies n'étaient pas connus (30).

La malignité est définie par la présence de localisation secondaire dans le tissu non chromaffine et représente approximativement 10% de ces tumeurs (30). Cependant, avec l'avancée de la recherche et une meilleure compréhension de cette maladie au cours de la dernière décennie, il

apparaît que les termes « bénin » et « malin » possèdent une signification de moins en moins importante, car tout PPGL a un risque métastatique, et tendent à être remplacés par une stratégie de stratification du risque (1,31).

Cet ensemble de maladies représente un véritable challenge en termes de diagnostic et de prise en charge thérapeutique (32).

b. DIAGNOSTIC

i. Clinique

L'hypertension artérielle est le signe clinique le plus fréquemment retrouvé chez les patients atteints de phéochromocytome ou de paragangliome fonctionnel (27). L'hypersécrétion de catécholamines mène à des symptômes paroxystiques constituant la Triade de Ménard : céphalées, palpitations, sueurs. D'autres symptômes aspécifiques peuvent être présents tels que des nausées, une pâleur, une hypotension orthostatique, une altération de l'état général, un syndrome tumoral (1). Les circonstances de découverte sont variables, pouvant être une exploration hormonale devant une hypertension artérielle non contrôlée, un interrogatoire évoquant des symptômes d'hypersécrétion catécholaminergique, un infarctus du myocarde, un syndrome de Tako Tsubo, une cardiomyopathie dilatée, une hypotension orthostatique. L'incidence des PPGL chez les patients normotendus augmente du fait du développement du dépistage dans le cadre d'une mutation génétique familiale connue (33). De manière différente, les paragangliomes de la tête et du cou sont souvent non fonctionnels et plus fréquemment découverts devant un syndrome tumoral (30).

ii. Biologique

Les PPGL sont caractérisés par une hypersécrétion catécholaminergique. Ils peuvent produire de l'adrénaline, de la noradrénaline ou de la dopamine en proportions variables, selon la localisation tumorale (surrénalienne ou non surrénalienne), l'atteinte sympathique ou parasympathique, la mutation génétique en cause si elle existe. Certains d'entre eux sont non sécrétants (1,31).

La mesure des dérivés méthoxylés plasmatiques et des catécholamines libres urinaires représente la meilleure technique diagnostique, avec une légère supériorité des dosages plasmatiques récemment démontrée (1).

Cependant les dosages plasmatiques doivent être effectués dans des conditions adéquates, car il existe de nombreux faux positifs. Il est conseillé d'éviter la consommation de caféine, thé noir, nicotine, alcool, bananes, fromage, amandes, noisettes, chocolat, œufs, vanille durant les trois jours précédant les dosages, bien que ces mesures préventives soient de moins en moins utilisées. Par ailleurs, la prise de certains médicaments peut mener à des faux positifs : antidépresseurs tricycliques, inhibiteurs de recapture de sérotonine, éphédrine, cocaïne, métamphétamine. Dans des conditions adéquates, des concentrations de métanéphrines, normétanéphrines et/ou méthoxytyramine élevées à plus de deux fois la normale indiquent une haute probabilité de PPGL (34).

La chromogranine A permet également d'orienter le diagnostic vers une tumeur neuro-endocrine mais elle est aspécifique et fréquemment faussement positive.

iii. Radiologique

Selon les Recommandations Européennes de Médecine Nucléaire de 2019, l'imagerie anatomique par scanner ou IRM n'est suffisante que si la tumeur se développe aux dépens de la glande surrénale, et si elle sécrète une quantité importante de catécholamines. L'aspect scanographique du phéochromocytome est peu spécifique et caractérisé par une hétérogénéité, une densité spontanée supérieure à 10 UH avec des zones nécrotiques fréquentes. L'aspect en IRM du phéochromocytome est caractérisé par un hyposignal T1 et un hypersignal T2.

L'imagerie nucléaire joue un rôle complémentaire important car elle est plus sensible que l'imagerie conventionnelle, possède une forte spécificité pour les PPGL et peut détecter ces tumeurs dans des localisations atypiques. Elle permet également d'identifier les patients qui pourraient bénéficier de radiothérapie métabolique, principalement pour les PPGL métastatiques ou inopérables.

La scintigraphie MIBG marquée à l'iode 123 est largement utilisée dans le bilan d'un PPGL et est fiable pour confirmer le diagnostic de phéochromocytomes de grande taille et sporadiques. Cependant, les TEP TDM utilisant le 18F-FDG, la 18F-DOPA, le 68GaDOTA-SSA sont maintenant au premier plan, plusieurs études ayant montré une sensibilité supérieure de ces examens à la scintigraphie.

Afin de choisir la technique d'imagerie la plus adaptée, il est nécessaire de considérer que les PPGL sont classés en différents sous-groupes selon des critères génétiques, biologiques et anatomiques rendant la sensibilité de ces examens variable.

Devant un phéochromocytome apparemment sporadique, on effectuera un PET TDM au 68-Ga-DOTA-SSA ou au 18F-DOPA. Dans le cadre d'une mutation SDHx, d'un PGL de la tête et du cou, d'une maladie métastatique, le 68-Ga-DOTA-SSA TEP TDM aura la meilleure sensibilité. Si celui-ci n'est pas disponible, nous utiliserons le 18F-FDG devant la présence d'une mutation SDHx, le 18F-DOPA en l'absence de mutation SDHx ou devant un paragangliome de la tête et du cou. Enfin, un 18F-DOPA TEP TDM sera effectué en présence des mutations VHL, HIF2A, PHD1/2, FH, RET, NF1, MAX.

Par ailleurs, la scintigraphie utilisant la MIBG marquée à l'iode 123 sera utilisée pour évaluer l'éligibilité à la radiothérapie métabolique à la MIBG marquée à l'iode 123, tandis que la 68-Ga-DOTA-SSA TEP TDM sera utilisée pour évaluer la pertinence de réaliser une PRRT (Peptide receptor radiotherapy) (28).

c. GÉNÉTIQUE

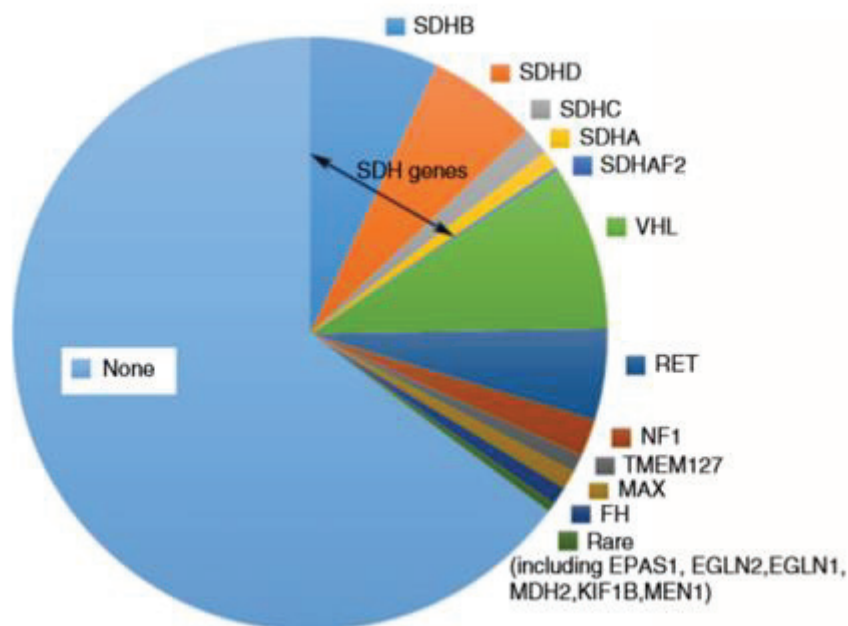
Trente à quarante pour cent des PPGL se retrouvent dans un contexte de mutations germinales, entraînant des formes familiales, et quarante autres pour cent présentent une mutation somatique. Il est recommandé d'effectuer une analyse génétique chez tout patient présentant un PPGL (1,30,33). Le mode de transmission des mutations germinales est le plus souvent autosomique dominant et il s'agit de mutations inactivatrices ou de délétions sur des gènes suppresseurs de tumeur. Il existe plusieurs syndromes de prédisposition génétique aux PPGL : neurofibromatose de type 1 (NF1), néoplasie endocrinienne multiple de type 2 (NEM2), syndrome de Von Hippel Lindau (VHL) (tableau 4).

Tableau 4 : Principaux syndromes de prédisposition génétique aux PPGL

Syndrome	Gène(s)	Atteintes associées
Néoplasie endocrinienne multiple de type 2 (NEM 2)	Proto-oncogène RET	Carcinome médullaire thyroïdien NEM 2A : hyperparathyroïdie primaire, maladie de Hirschprung NEM 2B : neuromes muqueux, ganglioneuromatose antérieure, anomalies squelettiques
Syndrome de Von Hippel Lindau	Gène VHL suppresseur de tumeur	Hémangiomes du système nerveux central, rétine Tumeurs neuroendocrines du pancréas Kystes et carcinomes rénaux à cellules claires
Neurofibromatose de type 1	Mutation gène NF1	Taches café au lait, neurofibromes cutanés ou muqueux, éphélides (lentigines) axillaires ou inguinales, hamartomes de l'iris (nodules de Lisch), gliome des voies optiques, dysplasie osseuse
Syndrome paragangliome / phéochromocytome héréditaire	Mutation SDHB, SDHD, SDHC	Paragangliome ou phéochromocytome avec risque augmenté de malignité

La recherche génétique du phéochromocytome a beaucoup avancé ces dernières années et une vingtaine de gènes susceptibles d'aboutir à un PPGL sont décrits : SDHA, SDHAF2, SDHC, KIF1B, TMEM127, FH, NF1, RET, VHL, SDHD, SDHB, MAX, HRAS, ATRX, EPAS1/HIF2A, MEN1, PHD2, PHD1, MDH2 et IDH1. Les mutations les plus fréquentes sont représentées par les gènes SDHx (SDHB, SDHD, SDHC, SDHA, SDHAF2). Viennent ensuite les mutations VHL, RET, NF1, puis les mutations plus rares EPAS1, TMEM127, MAX, KIF1B, PHD2, FH, MDH2, MEN1) (figure 2).

Figure 2 : fréquence des différentes mutations germinales chez les patients présentant un phéochromocytome ou un paragangliome



Ces gènes sont classés en trois catégories différentes selon la physiopathologie de la tumorigénèse qu'ils induisent.

Le cluster 1 est représenté par un mécanisme de pseudohypoxie. Il est composé des gènes SDHx, VHL, EGLN1, EPAS1, FH, MDH2. Les PPGL issus de ces mutations présentent un caractère peu différencié et sécrètent dans la plupart des cas de la noradrénaline ou de la dopamine, mais rarement de l'adrénaline, la synthèse adrénergique représentant la dernière étape de la synthèse des catécholamines et donc des tumeurs plus différenciées. Les mutations génétiques les plus fréquentes sont les mutations du groupe SDHx. La mutation SDHB augmente le risque de malignité et mène dans la plupart des cas à des phéochromocytomes ou des paragangliomes de potentiel agressif, sécrétant fréquemment de la dopamine ou de la noradrénaline.

Le cluster 2 contient des mutations de gènes entraînant une anomalie du signal kinase : RET, NF1, HRAS, TMEM127, MAX. Ces PPGL sécrètent majoritairement de l'adrénaline, et parfois de la noradrénaline.

Les gènes composant le cluster 3 entraînent des anomalies du signal WNT lorsqu'ils sont mutés. Il s'agit des gènes Mastermind like transcriptional coactivator (MAML3), Cold Shock Domain-containing E1 gene (CSDE1). Le profil catécholaminergique de ces PPGL n'est pas bien connu (35).

d. ANATOMOPATHOLOGIE

i. Caractéristiques

Le « grading » des tumeurs neuroendocrines repose sur le degré de différenciation (bien différencié, peu différencié ou indifférencié), l'index mitotique et le Ki 67.

Concernant l'immunohistochimie, les protéines communément exprimées par les tumeurs neuroendocrines sont principalement la chromogranine A et la synaptophysine. Il existe également des protéines spécifiques selon le tissu concerné (36).

Classiquement, le phéochromocytome et le paragangliome sont représentés par des cellules chromaffines regroupées en nids (« Zellballen »), entourées de cellules sustentaculaires et d'un riche réseau vasculaire. D'autres formes architecturales existent (trabéculaire ou diffuse) et plusieurs modèles peuvent coexister au sein d'une même tumeur. Le cytoplasme des cellules chromaffines est granuleux éosinophile, le noyau est dit « poivre et sel » avec une chromatine dispersée.

ii. Scores anatomopathologiques pronostiques

Bien que tout PPGL ait un risque de malignité, des scores histopronostiques existent afin de participer à la stratification du risque.

Le score de PASS (Phaeochromocytoma of the Adrenal Scaled Score) vise à déterminer un seuil au-delà duquel la tumeur est « à risque » de métastase. Ce score a été créé en 2002 et concerne exclusivement les phéochromocytomes. Il est composé de douze items. Un score de PASS supérieur à quatre suggère un potentiel agressif (tableau 5) (37).

Tableau 5 : Score de PASS

Items du score PASS	Valeur
Hyperchromatisme nucléaire	1
Pléomorphisme nucléaire	1
Invasion capsulaire	1
Invasion vasculaire	1
Infiltration du tissu adipeux	2
Plus de 3 mitoses pour 10 champs	2
Mitoses atypiques	2
Cellules fusiformes	2
Monotonie cellulaire	2
Cellularité élevée	2
Nécrose focale ou confluyente	2
Architecture en nids	2
Total	.../20

Le score de GAPP (Grading system for Adrenal Pheochromocytoma and Paraganglioma) est une échelle de risque de métastase et donne une idée d'espérance de survie. Il concerne les phéochromocytomes et les paragangliomes. Il stratifie les PPGL en trois catégories : « bien différencié », « modérément différencié », « peu différencié ». Un score de GAPP inférieur à trois est très rarement malin (tableau 6) (38,39).

Tableau 6 : Score de GAPP

Items du score GAPP	Valeur
Modèle histologique :	
Zellballen	0
Nids rares et irréguliers	1
Pseudorosettes	1
Cellularité	
Basse	0
Modérée	1
Elevée	2
Comédonécrose	
Absence	0
Présence	2
Invasion vasculaire ou capsulaire	
Absence	0
Présence	2
Ki 67	
<1%	0
1 – 3%	1
>3%	2
Profil catécholaminergique	
Adrénargique (adrénaline, ou adrénaline + noradrénaline)	0
Noradrénargique (noradrénaline, ou noradrénaline + dopamine)	1
Non sécrétant	0
Total	.../10

Score GAPP	Grade histologique	Taux de PPGL métastatiques	Survie à 5 ans	Stratification du risque
0-2	Bien différencié	3.6 %	100 %	Faible
3-6	Moyennement différencié	60 %	66.8 %	Intermédiaire
7-10	Peu différencié	88.2 %	22.4 %	Haut

e. PRONOSTIC

Le pronostic des phéochromocytomes et des paragangliomes sécrétants (bénins ou malins) peut être sévère du fait des complications cardiovasculaires possiblement graves dues à l'hypersécrétion catécholaminergique (syndrome de Tako Tsubo, crises hypertensives aiguës, choc cardiogénique, tachycardie ventriculaire et troubles du rythme cardiaque).

La survie à cinq ans des patients présentant un PPGL métastatique est de 50% à partir du moment de la découverte des lésions secondaires. Tous les PPGL sont à risque de récurrence et de malignité même après une exérèse complète.

En complément des scores histopronostiques PASS et GAPP, d'autres facteurs tels que la taille de la tumeur supérieure à cinq centimètres, la localisation extra-surrénalienne de la tumeur primitive, les phénotypes dopaminergiques et noradrénergiques (témoins d'une moins bonne différenciation), le statut SDHA ou SDHB muté, la multiplicité tumorale, et un diagnostic avant l'âge de 20 ans sont des facteurs de risque de malignité (1).

Selon les recommandations du réseau COMETE Cancers de la surrenale de 2014 à propos du pronostic des PPGL, un pronostic incertain est défini par le statut SDHB positif, et/ou la persistance de la positivité des marqueurs hormonaux en post-opératoire (trois à six mois après la chirurgie), une taille tumorale supérieure à cinq centimètres, une localisation tumorale extra-surrénalienne, hormis le paragangliome de la tête et du cou.

f. TRAITEMENT DES PPGL NON MÉTASTATIQUES

L'exérèse tumorale est le traitement de première intention pour les PPGL non métastatiques, lorsqu'elle est possible. Elle doit être réalisée par une équipe d'anesthésistes et de chirurgiens expérimentés.

Une préparation médicamenteuse par alpha bloquants est nécessaire en cas de sécrétion pendant 10 à 14 jours avant l'opération afin de contrôler la tension artérielle et de prévenir les complications cardiovasculaires sévères per-opératoires (1).

Cependant, l'exérèse des paragangliomes de la tête et du cou non fonctionnels doit être précédée d'une évaluation fine du rapport bénéfice / risque du fait de leur localisation anatomique fréquemment à proximité des nerfs crâniens.

La radiothérapie est une alternative thérapeutique des PPGL non métastatiques en cas de contre-indication ou de haut risque chirurgical (1).

g. SUIVI

La société Européenne d'Endocrinologie préconise que tout patient présentant un PPGL soit suivi pendant au moins 10 ans, et les patients à haut risque (diagnostic avant l'âge de 20 ans, mutation SDHA ou SDHB, tumeur de grande taille, paragangliome) doivent être suivis toute leur vie (29).

Il est également recommandé de contrôler les dérivés des catécholamines urinaires ou plasmatiques deux à six semaines après la surrenalectomie (ou la chromogranine A si les valeurs préopératoires des dérivés catécholaminergiques n'étaient pas élevées), et la réalisation d'une imagerie à trois mois post-opératoires.

Les dosages hormonaux doivent être répétés de manière annuelle, et les examens d'imagerie tous les un à deux ans en l'absence d'évolution péjorative (30).

III. OBJECTIFS DE L'ÉTUDE

L'objectif principal de notre étude était de déterminer le potentiel évolutif des formes de pronostic indéterminé des phéochromocytomes, paragangliomes et corticosurrénales en termes de fréquence et de délai de récurrence. L'objectif secondaire était d'identifier des facteurs de risque de récurrence selon leurs caractéristiques cliniques, biologiques, radiologiques, histologiques et génétiques et selon les modalités de leur prise en charge thérapeutique.

IV. MATÉRIEL ET MÉTHODE

Pour répondre à nos objectifs, nous avons réalisé une étude rétro-prospective et bi-centrique au sein du service d'endocrinologie des Centres Hospitalo-Universitaires de Nice (Hôpital de l'Archet) et de Rouen (Hôpital Charles Nicolle).

Au CHU de Nice, les patients ont été recrutés au cours de leur passage dans le service d'hôpital de jour, d'hospitalisation traditionnelle ou de consultation entre novembre 2019 et juin 2020. Au CHU de Rouen, les patients ont été recrutés entre mai 2019 et octobre 2019 via la base de données informatique colligeant les patients suivis pour une tumeur surrénale entre 2003 et 2019.

Ont été inclus les patients porteurs d'un phéochromocytome, un paragangliome ou un corticosurrénales dits de pronostic intermédiaire, c'est-à-dire selon les critères d'inclusion suivants, établis à partir des recommandations du réseau COMETE Cancers de la surrénale :

Concernant le corticosurréalome :

- Stade ENSAT I, II et III
- ET Ki 67 \leq 10%
- ET marges de résection R0

Concernant le phéochromocytome et le paragangliome (au moins un critère) :

- Taille de la tumeur supérieure ou égale à cinq centimètres
- Statut SDHB muté
- Marqueurs hormonaux positifs trois à six mois après la chirurgie
- Localisation extra surrénalienne hors tête et cou

Le critère d'exclusion était identique pour les deux groupes de pathologies :

- Présence d'une métastase au diagnostic.

Les données ont été recueillies dans les dossiers médicaux papiers et informatiques des deux centres. Les données collectées concernaient :

- le contexte de découverte : syndrome sécrétoire, syndrome tumoral, altération de l'état général, incidentalome.
- les caractéristiques cliniques : hypertension artérielle, diabète, triade de Ménard, syndrome de Tako Tsubo, syndrome de Cushing, hyperandrogénie, troubles du cycle, asymptomatique.
- les caractéristiques biologiques :
 - > dosages urinaires des métanéphrines, norméтанéphrines, 3-méthoxytyramines, du cortisol libre urinaire sur 24 heures.
 - > dosages plasmatiques des dérivés méthoxylés, chromogranine A, androgènes surrénaliens, cortisol, aldostérone
 - > statut non sécrétant
- les caractéristiques radiologiques : taille, aspect, latéralité, bilan d'extension, type d'examen au diagnostic (échographie, scanner, IRM, TEP TDM 18 FDG, TEP TDM FDOPA, Scintigraphie MIBG).
- les caractéristiques anatomopathologiques : score de PASS, score de WEISS, marges de résection, compte mitotique, présence ou non de mitoses atypiques, invasion vasculaire, invasion capsulaire, envahissement ganglionnaire, stade ENSAT.

- le statut génétique : mutation du gène SDHB, mutation du gène RET, mutation du gène NF1, absence de mutation.
- les caractéristiques du traitement chirurgical : surrénalectomie totale et exérèse monobloc par voie d'abord ouverte ou voie d'abord coelioscopique.
- l'administration ou non d'un traitement adjuvant par mitotane et son éventuelle toxicité
- données de suivi : la durée totale de suivi, le suivi clinique, biologique et radiologique à trois mois, six mois, 12 mois, 18 mois, 2 ans, 3 ans, 5 ans, 6 ans, 7 ans, 8 ans, 9 ans, 10 ans, 11 ans, 12 ans, 13 ans, 14 ans, 15 ans, 16 ans de la chirurgie.
- les données sur la récurrence éventuelle : intervalle de temps sans récurrence, site de récurrence local, locorégional ou à distance, examen d'imagerie retrouvant la récurrence, récurrence sécrétoire ou non.

Les caractéristiques des patients ont été décrites selon leur nature par moyenne et écart type ou effectifs et pourcentages, et ont été comparées selon les variables d'intérêts, à l'aide de tests paramétriques et non paramétriques. Pour les variables catégoriques, nous avons effectué le test paramétrique du chi² et à défaut le test non paramétrique de Fisher. Pour les variables continues, le test paramétrique de Student avec une éventuelle correction de Welch et à défaut le test non paramétrique de Wilcoxon.

Le seuil de significativité retenu est $p < 0.05$.

Les données ont été analysées à l'aide du logiciel de statistique R version 3.6.2.

V. RÉSULTATS

1. CARACTERISTIQUES DE LA COHORTE

a. Caractéristiques générales (Tableau 7)

Vingt et un patients ont été inclus dans l'étude, dont neuf présentant un corticosurréalome (42.9%), huit présentant un phéochromocytome (38.1%) et quatre présentant un paragangliome (19%). Cinq patients étaient des hommes (23.8%) et seize étaient des femmes (76.2%), soit un sex ratio femme/homme de 3,2. Sept patients ont été inclus au CHU de Nice (33.3%) et 14 patients ont été inclus au CHU de Rouen (66.7%).

L'âge moyen lors du diagnostic de la pathologie était de 48.8 ans (âges extrêmes 18 – 80 ; sd 16.6). Il était comparable entre les PPGL et les corticosurrénales (50 ans et 47.8 ans respectivement).

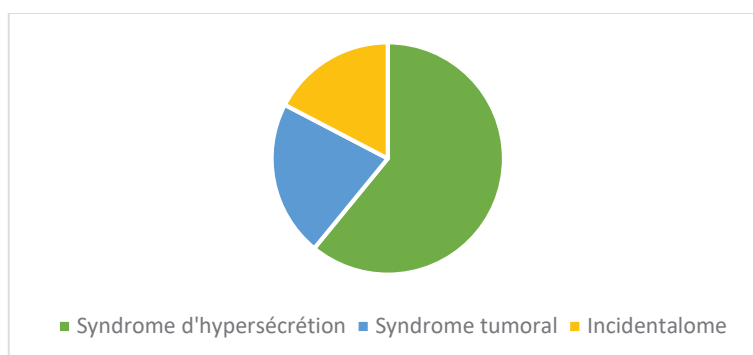
Tableau 7 : Caractéristiques de la population de l'étude

Patient	Sexe	Age au diagnostic (ans)	Pathologie	Latéralité	Centre
1	F	67	Phéochromocytome	Gauche	Nice
2	F	47	Phéochromocytome	Droite	Rouen
3	H	80	Phéochromocytome	Gauche	Rouen
4	F	31	Phéochromocytome	Gauche	Rouen
5	F	30	Phéochromocytome	Gauche	Rouen
6	F	48	Phéochromocytome	Bilatéral	Rouen
7	F	18	Phéochromocytome	Gauche	Rouen
8	H	56	Phéochromocytome	Gauche	Rouen
9	F	22	Paragangliome	Thoracique	Nice
10	H	46	Paragangliome	Abdominal	Rouen
11	H	59	Paragangliome	Abdominal	Rouen
12	F	70	Paragangliome	Tympanique	Nice
13	F	30	Corticosurrénales	Droite	Nice
14	F	58	Corticosurrénales	Gauche	Rouen
15	F	52	Corticosurrénales	Droite	Rouen
16	F	63	Corticosurrénales	Gauche	Rouen
17	H	43	Corticosurrénales	Gauche	Rouen
18	F	51	Corticosurrénales	Gauche	Rouen
19	F	57	Corticosurrénales	Gauche	Nice
20	F	64	Corticosurrénales	Gauche	Nice
21	F	32	Corticosurrénales	Gauche	Nice

b. Circonstances de découverte (figure 3)

Le syndrome d'hypersécrétion était la circonstance de découverte la plus fréquente, il était retrouvé chez 14 patients (66.7% des patients). Le second mode de découverte le plus fréquent était le syndrome tumoral, présent chez cinq patients (23.8% des patients, patients numéro 2, 12, 16, 17, 19). Enfin, l'incidentalome représentait le contexte le plus rare, retrouvé chez quatre patients (19% des patients, patients numéro 1, 6, 7, 15). Certains patients présentaient plusieurs circonstances de découverte (syndrome d'hypersécrétion et syndrome tumoral concomittants).

Figure 3 : Circonstances de découverte de la pathologie



Le syndrome d'hypersécrétion était réparti de la manière suivante (tableaux 8 et 9) :

Concernant les PPGL (figure 4), sept patients présentaient une hypertension artérielle (58.3%), sept patients présentaient une triade de Ménard (58.3%), quatre patients présentaient un diabète (19%), deux patients présentaient un syndrome de Tako Tsubo (16.7%).

Figure 4 : Syndrome d'hypersécrétion des PPGL

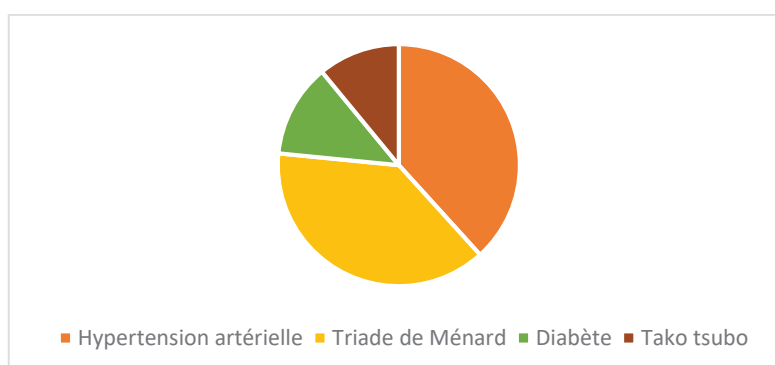


Tableau 8 : Syndrome d'hypersécrétion des PPGL

Patient	Sexe	Pathologie	HTA	Triade de Ménard	Diabète	Tako Tsubo
1	F	Phéochromocytome	Oui	Oui	Oui	Non
2	F	Phéochromocytome	Non	Oui	Non	Oui
3	H	Phéochromocytome	Oui	Oui	Oui	Non
4	F	Phéochromocytome	Oui	Non	Non	Oui
5	F	Phéochromocytome	Non	Oui	Oui	Non
6	F	Phéochromocytome	Non	Non	Non	Non
7	F	Phéochromocytome	Non	Non	Non	Non
8	H	Phéochromocytome	Oui	Oui	Non	Non
9	F	Paragangliome	Oui	Oui	Non	Non
10	H	Paragangliome	Oui	Non	Oui	Non
11	H	Paragangliome	Oui	Oui	Non	Non
12	F	Paragangliome	Non	Non	Non	Non

Concernant les corticosurrénales (figure 5), cinq patients présentaient une hyperandrogénie clinique (55.6%), une patiente présentait un syndrome de Cushing (11.1%), une patiente présentait des troubles du cycle (11.1%).

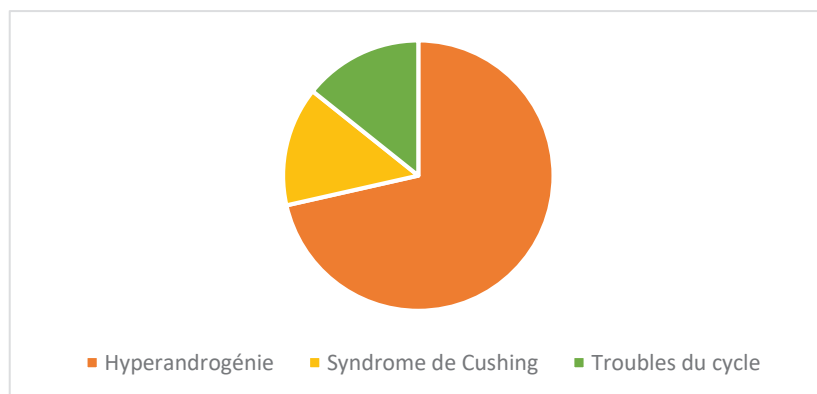
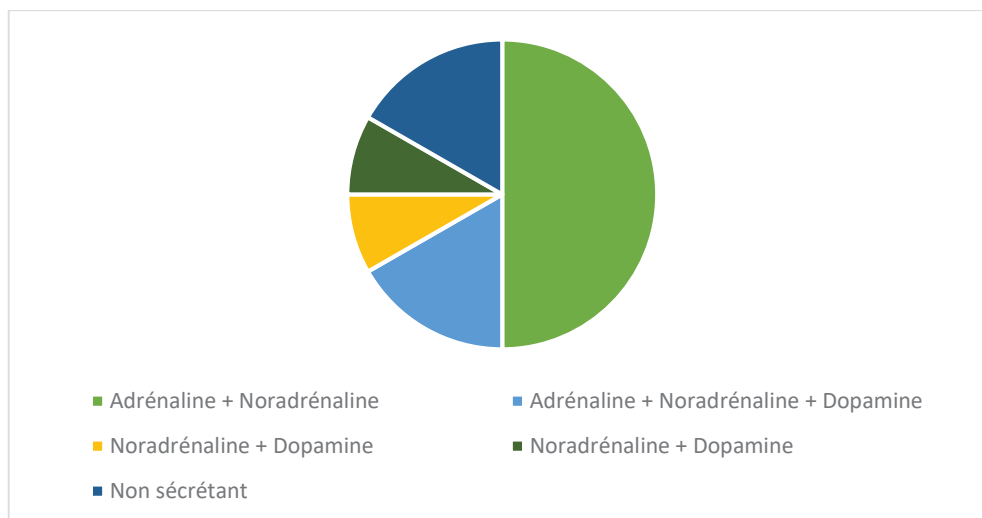
Figure 5 : Syndrome d'hypersécrétion des corticosurrénales

Tableau 9 : Syndrome d'hypersécrétion des corticosurrénales

Patient	Sexe	Hyperandrogénie	Syndrome de Cushing	Troubles du cycle
13	F	Oui	Non	Oui
14	F	Oui	Non	Non
15	F	Non	Non	Non
16	F	Non	Non	Non
17	H	Non concerné	Non	Non concerné
18	F	Oui	Non	Non
19	F	Non	Non	Non
20	F	Oui	Non	Non
21	F	Oui	Oui	Non

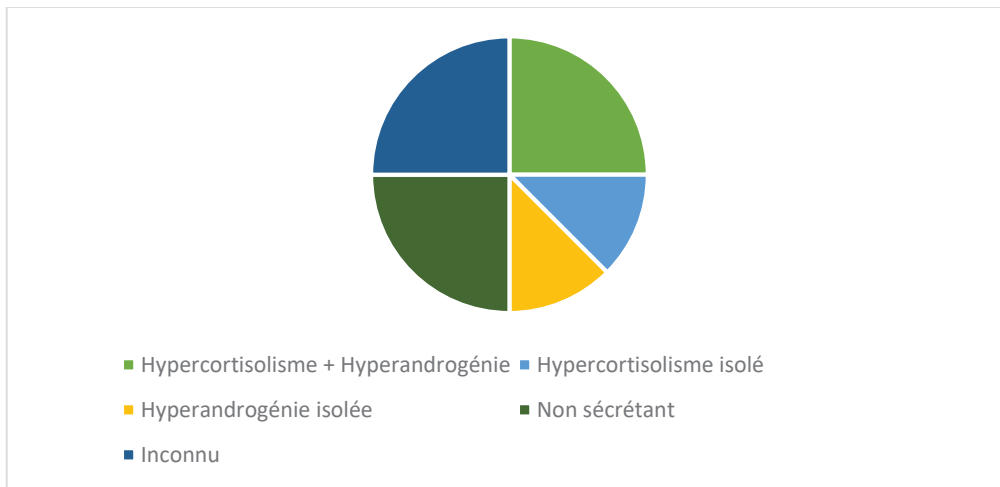
c. **Sécrétion hormonale** (Tableau 10)

Parmi les 12 patients atteints de PPGL (figure 6), le statut hormonal le plus fréquemment retrouvé était l'association adrénaline et noradrénaline (six patients soit 50%). Deux patients présentaient une hypersécrétion d'adrénaline, de noradrénaline et de dopamine (16.7%). Un patient présentait une hypersécrétion de noradrénaline et de dopamine (8.3%), et un patient présentait une hypersécrétion isolée de noradrénaline (8.3%). Deux patients présentaient une tumeur non sécrétante (16.7%).

Figure 6 : Profil hormonal des PPGL

Concernant les corticosurrénales (figure 7), le bilan hormonal au diagnostic était inconnu chez deux patients sur neuf (22.2%). Le statut hormonal le plus fréquemment retrouvé était l'association d'un hypercortisolisme et d'une hyperandrogénie (deux patients soit 22.2% des patients atteints de corticosurrénales). Un patient présentait un hypercortisolisme isolé (11.1%), un patient présentait une hyperandrogénie isolée (11.1%), un patient présentait un hypercortisolisme, une hyperandrogénie et un hyperaldostéronisme (11.1%). Deux patients présentaient un corticosurrénales non sécrétant (22.2%).

Figure 7: Profil hormonal des corticosurrénales



d. Imagerie au diagnostic

Le bilan radiologique pré-opératoire était inconnu chez un patient.

Concernant l'imagerie conventionnelle, l'examen le plus largement utilisé pour le bilan initial de ces tumeurs était le scanner thoraco-abdomino-pelvien : 16 patients ont bénéficié d'un scanner TAP (76.2%). L'IRM était au second plan, réalisée chez neuf patients (42.9%), et l'échographie abdominale était au dernier plan, réalisée chez quatre patients (19%).

Concernant l'imagerie fonctionnelle, la TEP TDM 18 FDG était l'examen le plus fréquemment utilisé, réalisée chez 10 patients (47.6%).

La scintigraphie MIBG et la TEP TDM FDOPA n'ont leur place que dans le bilan des PPGL et ont été réalisées respectivement chez quatre et deux patients, soit 33.3 % et 16.7% des patients présentant un PPGL.

Cinq patients n'ont pas bénéficié d'imagerie fonctionnelle (23.8%).

e. **Caractéristiques tumorales et anatomopathologie** (Tableau 10)

- **PPGL (n = 12) :**

Les PPGL faisaient en moyenne sept centimètres de grand axe (extrêmes 1 – 10, écart type 2.7). Six phéochromocytomes étaient localisés à gauche (50%), un phéochromocytome était localisé à droite (8.3%), un patient présentait un phéochromocytome bilatéral (8.3%), deux paragangliomes étaient localisés au niveau abdominal (16.7%), un paragangliome était en position thoracique (8.3%), un paragangliome était situé au niveau tympanique (8.3%) (le critère d'inclusion de celui-ci était représenté par son statut génétique SDHB muté). La résection était complète chez tous les patients. Un patient présentait une invasion vasculaire (8.3%), aucun patient ne présentait d'envahissement ganglionnaire. Concernant l'effraction capsulaire, les données manquaient pour cinq patients (41.7%). Un patient présentait une rupture capsulaire (8.3%) et six patients présentaient une capsule conservée (50%). Concernant l'indice Ki67, il était inconnu chez sept patients (58.3%), il était à zéro chez deux patients (16.7%), il était de 1% chez trois patients (25%). Le nombre de mitoses pour 10 champs était inconnu chez cinq patients (41.7%), il était nul chez quatre patients (33.3%), il était de 1 chez un patient (8.3%), de 2 chez un patient (8.3%) et de 3 chez un patient (8.3%).

Parmi les huit patients atteints de phéochromocytome inclus dans notre étude, le score de PASS était inconnu pour six d'entre eux (75%). Un patient présentait un score de PASS à 1 (12.5%) et un patient présentait un score de PASS à 5 (12.5%).

- **Corticosurréalome (n = 9) :**

Les corticosurréalomes mesuraient en moyenne 9.4 cm de grand axe (extrêmes 2 – 20, écart type 6.4). Sept patients présentaient un corticosurréalome situé à gauche (77.8%) et deux patients présentaient un corticosurréalome situé à droite (22.2%). Le score de WEISS moyen était de 4.89. Deux patients présentaient un WEISS à 3 (22.2%), un patient présentait un score de WEISS à 4 (11.1%), deux patients présentaient un score de WEISS à 5 (22.2%), quatre patients présentaient un score de WEISS à 6 (44.4%). La résection était complète chez tous les patients. Trois patients présentaient une rupture capsulaire (33.3%), cinq patients présentaient une capsule intacte (55.6%), le statut capsulaire était inconnu pour un patient (11.1%). Aucun patient ne présentait d'envahissement ganglionnaire sous réserve de trois statuts ganglionnaires inconnus.

Concernant l'indice Ki67, quatre patients présentaient un Ki67 à 10% (44.4%), deux patients présentaient un Ki 67 à 5% (22.2%), un patient présentait un Ki 67 à 4% (11.1%) et deux patients présentaient un Ki 67 à 1% (22.2%). Le compte mitotique moyen pour 50 champs était de 3.8 (écart type 3.3). Il existait des mitoses atypiques chez deux patients (22.2%). Huit patients présentaient un corticosurréalome de stade ENSAT II (88.9%) et un patient présentait un corticosurréalome de stade ENSAT I (11.1%).

f. Statut génétique des PPGL (Tableau 10)

Parmi les 12 PPGL, l'ensemble des patients avait bénéficié d'une recherche génétique. Les analyses génétiques ont montré l'absence de mutation génétique chez huit patients (66.7%). Deux patients présentaient une mutation SDHB (16.7%), un patient présentait une mutation NF1 (8.3%), un patient présentait une mutation RET associée à la NEM 2A (8.3%).

Tableau 10 : Caractéristiques sécrétoires, anatomopathologiques et génétiques des patients

Phéo : phéochromocytome, PGL : paragangliome, Cortico : corticosurréalome, A : adrénaline, N : noradrénaline, D : Dopamine, HC : hypercortisolisme, HA : hyperandrogénie, NC : non connu

Patient	Pathologie	Localisation	Sécrétion	Taille (cm)	PASS	WEISS	ENSAT	Ki67 (%)	Génétique
1	Phéo	Gauche	A + N	8	5			1	Négative
2	Phéo	Droite	A + N + D	10	NC			1	Négative
3	Phéo	Gauche	A + N	7	NC			NC	Négative
4	Phéo	Gauche	A + N	5	0			1	Négative
5	Phéo	Gauche	A + N	9	NC			NC	Négative
6	Phéo	Bilatéral	A + N	7.5	NC			NC	NF1
7	Phéo	Gauche	0	5.4	NC			NC	RET
8	Phéo	Gauche	A + N + D	10	NC			0	Négative
9	PGL	Thoracique	N	6				NC	Négative
10	PGL	Abdominal	N + D	10				NC	SDHB
11	PGL	Abdominal	A + N	5				0	Négative
12	PGL	Tympanique	0	1				NC	SDHB
13	Cortico	Droit	HC + HA	6		3	II	1	
14	Cortico	Gauche	HC	10		6	II	5	
15	Cortico	Droit	0	9		5	II	10	
16	Cortico	Gauche	0	20		6	II	4	
17	Cortico	Gauche	0	5		4	II	5	
18	Cortico	Gauche	HC + HA	7.5		5	II	10	
19	Cortico	Gauche	0	20		6	II	10	
20	Cortico	Gauche	HC + HA	5.5		6	II	10	
21	Cortico	Gauche	HA	2		3	I	1	

g. Traitement (Tableau 11)

L'intégralité des patients a été traitée par chirurgie d'exérèse (surrénalectomie totale pour les corticosurréalomes et phéochromocytomes et exérèse monobloc ou en fragments pour les paragangliomes).

La voie d'abord la plus fréquemment utilisée était la voie ouverte, réalisée chez 14 patients sur 21 (66.7%). Sept tumeurs ont été réséquées par voie coelioscopique (33.3%).

Chez les patients présentant un PPGL, il n'a pas été réalisé de traitement complémentaire.

Chez les patients présentant un corticosurréalome, six patients ont reçu un traitement adjuvant par mitotane (66.7%), parmi lesquels trois ont présenté une toxicité du mitotane (intolérance digestive ou hépatite médicamenteuse) et l'ont arrêté après deux à quatre mois de traitement. L'administration du mitotane semblait être au choix du praticien selon un faisceau d'arguments associant le diamètre tumoral (7.5 cm, 9 cm, 10 cm et 20 cm) et le Ki67 (le patient traité par mitotane présentant un corticosurréalome mesurant 7.5 cm avait un Ki67 à 10%). Il n'a pas été réalisé de radiothérapie adjuvante.

2. DONNEES DE SUIVI ET DE RECIDIVE (Tableau 11)

La durée moyenne de suivi des 21 patients était de quatre ans et deux mois. Le temps de suivi le plus court était d'un an pour deux patients (9.5%) et le temps de suivi le plus long était de 16 ans pour un patient (4.8%). Le suivi s'arrêtait si une récurrence était observée, puisque la récurrence constituait le principal *endpoint* de notre étude.

Six patients sur 21 (patients 5, 7, 8, 9, 10, 11) ont présenté une récurrence (28.6%). Trois patients atteints de paragangliome ont récidivé (sur quatre soit 75%). Trois patients atteints de phéochromocytome ont récidivé (sur huit soit 37.5%). Aucun patient atteint de corticosurréalome n'a récidivé.

Tableau 11 : traitement et récurrence

Patient	Pathologie	Voie d'abord chirurgicale	Traitement Adjuvant	Récurrence	Survie sans récurrence (années)	Site de récurrence
1	PHEO	Ouverte		Non	3	
2	PHEO	Ouverte		Non	2	
3	PHEO	Coelioscopie		Non	4	
4	PHEO	Ouverte		Non	1.5	
5	PHEO	Ouverte		Oui	11	Locale
6	PHEO	Coelioscopie		Non	16	
7	PHEO	Coelioscopie		Oui	6	Locale
8	PHEO	Ouverte		Oui	1	Locorégionale
9	PGL	Ouverte		Oui	1	A distance
10	PGL	Ouverte		Oui	3	Locorégionale
11	PGL	Ouverte		Oui	3	A distance
12	PGL	Ouverte		Non	3	
13	CORTICO	Ouverte		Non	2.5	
14	CORTICO	Coelioscopie	Mitotane	Non	4	
15	CORTICO	Coelioscopie	Mitotane	Non	9	
16	CORTICO	Ouverte	Mitotane	Non	4	
17	CORTICO	Coelioscopie		Non	5	
18	CORTICO	Ouverte	Mitotane	Non	5	
19	CORTICO	Ouverte	Mitotane	Non	1.5	
20	CORTICO	Ouverte	Mitotane	Non	1.5	
21	CORTICO	Coelioscopie		Non	3.5	

Le tableau 12 présente ces principaux résultats concernant la fréquence et le délai de récurrence rapporté chez nos patients, corrélés à la durée moyenne de suivi.

Tableau 12

	21 patients		
	9 corticosurrénales	8 phéochromocytomes	4 paragangliomes
	0 récurrence (0%)	3 récurrences (37.5%)	3 récurrences (75%)
Durée de suivi moyenne (années)	4 Min 1.5 – Max 9	5.56 Min 1 – Max 16	2.25 Min 1 – Max 3
Délai moyen de récurrence (années)		6 Min 1 – Max 11	2 Min 1 – Max 3

Caractéristiques des récurrences :

Le délai moyen d'apparition d'une nouvelle localisation de la tumeur était de quatre ans et deux mois, la durée la plus courte de survie sans récurrence était d'un an et la durée la plus longue de survie sans récurrence était de 11 ans.

Un tiers des récurrences a eu lieu au niveau local, un tiers au niveau locorégional, et un tiers à distance.

Concernant le sexe, trois patients étaient des hommes (50%) et trois étaient des femmes (50%), avec un sex ratio égal à 1. Dans le groupe n'ayant pas récidivé, il y avait cinq femmes (83.3%) et un homme (16.7%) ($p=0.5455$ entre les groupes récurrence et sans récurrence).

Dans le groupe des patients ayant récidivé, l'âge moyen lors de la découverte de la tumeur initiale était plus bas (38.5 ans, sd 17.6) que dans le groupe qui n'a pas récidivé (57.2 ans, sd 18.2), sans significativité statistique ($p = 0.1$).

Concernant la clinique au sein du groupe récurrence : cinq patients sur six étaient symptomatiques au diagnostic (83.3%), quatre patients présentaient une hypertension artérielle (66.7%), quatre patients présentaient une triade de Ménard (66.7%), deux patients présentaient un diabète (33.3%), un patient présentait une altération de l'état général (16.7%). Dans le groupe n'ayant

pas récidivé, cinq patients sur six étaient également symptomatiques au diagnostic (83.3%). Trois patients présentaient une hypertension artérielle (50%), trois patients présentaient une triade de Ménard (50%), deux patients présentaient un diabète (33.3%), deux patientes présentaient un syndrome de Tako-Tsubo (33.3%), deux patientes présentaient un syndrome tumoral (33.3%), et une patiente présentait une altération de l'état général (16.7%).

Concernant la biologie : au sein du groupe récidive, deux patients présentaient au diagnostic une co-sécrétion d'adrénaline et de noradrénaline (33.3%), un patient présentait une co-sécrétion d'adrénaline, noradrénaline et dopamine (16.7%) un patient présentait une co-sécrétion de noradrénaline et de dopamine (16.7%), un patient présentait une hypersécrétion isolée de noradrénaline (16.7%) et un patient présentait une tumeur non sécrétante (16.7%). Le nombre de PPGL non sécrétants était équivalent dans les deux groupes (un patient, 16.7%). Parmi les PPGL sécrétants, le nombre de PPGL présentant une cosécrétion d'adrénaline, noradrénaline et dopamine était équivalent dans le groupe récidive et absence de récidive (un patient, 16.7%), il existait moins de PPGL sécrétant de manière concomitante de l'adrénaline et de la noradrénaline dans le groupe récidive (deux patients, 33.3%) que dans le groupe sans récidive (quatre patients, 66.7%) ($p=0.5671$), il existait plus de PPGL sécrétant de la noradrénaline seule dans le groupe récidive (un patient, 16.7%) que dans le groupe sans récidive (zéro patient) ($p=1$), et plus de PPGL sécrétant de la noradrénaline et de la dopamine dans le groupe récidive (un patient, 16.7%) que dans le groupe sans récidive (zéro patient) ($p=1$).

Concernant l'imagerie au diagnostic : chez les patients ayant récidivé, un patient avait bénéficié d'une échographie abdominale (16.7%), l'intégralité des patients avait bénéficié d'un scanner thoraco-abdomino-pelvien, un patient avait bénéficié d'une IRM (16.7%). Trois patients sur six avaient eu une scintigraphie MIBG (50%). Seul un patient avait bénéficié d'une TEP TDM 18 FDOPA (16.7%). De manière intéressante, aucun patient ayant récidivé n'avait bénéficié d'une TEP TDM au 18 FDG alors que 66.7% des patients en ont bénéficié dans le groupe sans récidive ($p=0.0606$). Parmi ces derniers, aucun n'avait bénéficié d'une échographie abdominale, quatre patients avaient eu un scanner thoraco-abdomino-pelvien (66.7%), quatre patients avaient eu une IRM abdominale (66.7%), une TEP TDM 18 FDOPA et une scintigraphie MIBG avait été réalisées chez un patient chacune (16.7%).

Concernant les caractéristiques tumorales, la taille moyenne de la tumeur était plus élevée dans le groupe ayant récidivé (7.6 cm, écart type 2.4) que dans le groupe n'ayant pas récidivé (6.4 cm, écart type 3.1), sans significativité statistique ($p = 0.4861$).

Le score de PASS était inconnu chez tous les patients porteurs de phéochromocytome ayant récidivé. Les deux patientes dont le PASS était connu (et ayant pour valeur zéro et cinq) n'ont pas récidivé.

L'ensemble des patients avait un statut de résection tumorale R0. Le nombre de mitoses moyen pour 10 champs était de 0.7 (sd 1.2) dans le groupe ayant récidivé contre 1 (sd 1.4) dans le groupe sans récurrence ($p=0.8454$). Sous réserve du manque de données, un patient présentait une invasion vasculaire et une rupture capsulaire dans le groupe récidive (16.7%), et aucun dans le groupe n'ayant pas récidivé. Aucun patient ne présentait d'envahissement ganglionnaire. Deux patients ayant récidivé présentaient un Ki67 à 0% (33.3%). Les valeurs de Ki67 des autres patients ayant récidivé n'étaient pas connues. Dans le groupe de patients n'ayant pas récidivé, trois avaient un Ki67 à 1% (50%) et la valeur du Ki67 des trois autres patients était inconnue. Concernant le statut génétique, quatre patients (66.7%) ne présentaient pas de mutation germinale dans chaque groupe. La patiente présentant une mutation du gène NF1 n'a pas récidivé. La patiente présentant une mutation du gène RET a récidivé. Parmi les patients porteurs d'une mutation du gène SDHB, l'un a récidivé et l'autre n'a pas récidivé. Celui ayant récidivé présente un temps de survie sans récurrence de trois ans et celui n'ayant pas récidivé est actuellement à quatre ans de suivi.

Concernant la voie d'abord chirurgicale, dans le groupe récidive comme dans le groupe sans récurrence, quatre patients ont bénéficié d'une exérèse tumorale par voie ouverte (66.7%), et deux patients ont bénéficié d'une exérèse tumorale par voie coelioscopique (33.3%).

VI. DISCUSSION

L'objectif principal de notre étude était d'étudier le potentiel évolutif des patients atteints de paragangliome, phéochromocytome ou corticosurrénalome de pronostic indéterminé et de mettre en évidence des facteurs pronostiques de survie sans récurrence en situation post opératoire. Pour cela, nous avons rassemblé une série de 21 patients répartis sur deux sites hospitaliers. Les caractéristiques de la population de notre étude étaient en accord avec les données de la littérature. En effet, l'âge moyen des patients lors de la découverte de leur pathologie était situé dans la cinquième décennie, et il existait une prédominance féminine. Ces données concordent avec les connaissances actuelles (33,37). Le mode de découverte le plus fréquent était représenté par un syndrome d'hypersécrétion, suivi d'un syndrome tumoral puis d'un incidentalome. A nouveau, ces données sont en accord avec la littérature (2).

Dans notre étude, sur les neuf patients atteints de corticosurréalome, aucun patient n'a récidivé au bout d'une durée moyenne de suivi de quatre ans (extrêmes : 1.5-9 ans). Les caractéristiques principales de ces tumeurs étaient une taille moyenne de 9.4 cm, un score de Weiss moyen à 4.89, un stade ENSAT II pour huit patients sur neuf (stade I pour le neuvième patient). Notre étude n'a pas permis de mettre en évidence de facteur de risque de récurrence du corticosurréalome de pronostic indéterminé dans la mesure où aucun de nos patients n'a récidivé. Ce résultat montre l'hétérogénéité importante du pronostic des corticosurréaumes habituellement connu pour être très défavorable. D'après notre étude, il semble que les formes de pronostic intermédiaire soient peu récidivantes au bout de quatre ans de suivi. De fait, la littérature actuelle décrit un pronostic de plus en plus hétérogène et une amélioration de la survie sans récurrence et de la survie globale depuis une vingtaine d'années (41,42).

Les options thérapeutiques du corticosurréalome sont limitées, et le mitotane est le seul traitement médicamenteux ayant pour l'instant montré une efficacité en complément de la chirurgie, par son effet inhibiteur de la stéroïdogénèse et son effet cytotoxique sur les cellules surréaliennes (40,41,43). Il est utilisé dans le traitement du corticosurréalome depuis 1959 (44). Cependant, l'utilisation du mitotane en thérapie adjuvante est controversée, du fait notamment du caractère rétrospectif de la plupart des études à ce propos. La principale problématique liée à l'utilisation de ce traitement est le risque de toxicité, principalement hépatique, neurologique et endocrinienne (dysfonctionnement de l'axe thyroïdienne et hypothyroïdie centrale, hypogonadisme masculin par augmentation de la Sex Hormone Binding Globulin ou par diminution de la LH, hyperprolactinémie modérée) (44). Une étude prospective randomisée (ADIUVO) est en cours, recrutant des patients atteints de corticosurréalome présentant un pronostic de récurrence « bas-intermédiaire » selon les recommandations, soit la même catégorie de patients que celle étudiée dans notre étude, et possède comme critère de jugement principal l'évaluation de l'efficacité du mitotane en traitement adjuvant chez ces patients sur la survie sans récurrence. Les critères de jugement secondaires évaluent la survie globale, la qualité de vie, l'évaluation de la toxicité et de l'efficacité, au sein de sous-groupes de patients selon le type de sécrétion hormonale, le stade de la maladie et les caractéristiques histopathologiques de la tumeur (44). La date de publication des résultats de cette étude n'est pas encore connue mais celle-ci devrait avoir lieu durant les mois à venir.

En attendant les résultats de l'étude ADIUVO, les recommandations européennes d'oncologie (European Society of Medical Oncology) et d'endocrinologie (European Society of

Endocrinology) recommandent l'utilisation du mitotane adjuvant chez les patients atteints de corticosurréalome de stade ENSAT III avec une maladie résiduelle potentielle (statut de résection Rx ou R1) et/ou un Ki 67 > 10%. Selon ces sociétés savantes, pour les stades ENSAT I et II, un statut de résection R0 et un Ki67 ≤ 10%, le niveau de preuve de recommandation en faveur ou en défaveur de l'utilisation du mitotane comme traitement adjuvant est très faible et l'introduction de ce traitement doit être discutée de manière individualisée pour chaque patient (44). Dans notre étude, deux tiers des patients atteints de corticosurréalome ont reçu un traitement adjuvant par mitotane, parmi lesquels la moitié a présenté une toxicité hépatique ou digestive. Les indications du mitotane pour ces patients semblaient principalement basées soit sur la grande taille tumorale (9 à 20 cm), soit sur un Ki67 égal à 10%. Notre étude ne permet pas d'apporter un éclairage sur la place du mitotane dans notre population compte tenu de l'absence de récurrence chez nos neuf patients.

La première surrénalectomie a eu lieu en 1889 (45). Durant les dernières décennies, la voie ouverte a représenté le « gold standard » de la surrénalectomie. Avec le développement de la technologie coelioscopique, plusieurs techniques de surrénalectomie « mini-invasives » se sont développées, notamment la laparoscopie conventionnelle, la voie rétro-péritonéoscopique, ou la voie robot-assistée (45,46). La surrénalectomie par voie coelioscopique est devenue la voie d'abord de choix pour le traitement de la plupart des pathologies surrénales bénignes et les phéochromocytomes de moins de sept centimètres avec une diminution de la durée de l'acte chirurgical, des complications per-opératoires (saignement moins important, diminution des crises hypotensives ou hypertensives peropératoires), de la morbidité et des douleurs post-opératoires, une durée d'hospitalisation plus courte, et un rétablissement global plus rapide en comparaison à la chirurgie ouverte (18,46). Concernant les corticosurréalomes potentiellement agressifs, la voie d'abord chirurgicale optimale est moins claire. En effet, ces tumeurs peuvent envahir la capsule et il existe fréquemment des fragments tumoraux microscopiques à la surface de la glande. L'application des instruments de laparoscopie au niveau de la tumeur peut engendrer une diffusion des cellules tumorales (18). Un des principaux avantages de la voie ouverte est d'obtenir une meilleure visualisation des structures adjacentes, notamment les veines rénales et surrénales, la veine cave inférieure, l'aorte, le tronc cœliaque, les artères mésentériques supérieures et ainsi d'obtenir une appréciation plus précise de l'envahissement locorégional de la maladie. En effet, selon une étude de 2014, environ 25% des corticosurréalomes de stade III étaient supposés être de stade II avant la chirurgie (18). Par ailleurs, une résection complète R0 est la clé du traitement curatif des pathologies étudiées dans

notre étude afin d'espérer une survie sans récurrence sur le long terme. Certaines études ont rapporté un risque augmenté de résection R1 ou R2 lors des surrénalectomies par voie coelioscopique. Ainsi, une conférence de consensus internationale sur le corticosurréalome déconseille cette voie d'abord pour le traitement des corticosurréalomes suspectés ou connus (47). De manière contradictoire, plusieurs études comparatives uni ou multicentriques ont démontré que le devenir des corticosurréalomes localisés opérés par l'une ou l'autre de ces voies était similaire (48,49). Ainsi, la voie d'abord chirurgicale concernant la résection des corticosurréalomes localisés est un débat très controversé. Du fait de la faible incidence de ces pathologies, il n'existe pas d'essai comparatif randomisé comparant voie ouverte et coelioscopique (50). Une étude comparant la voie ouverte et la voie coelioscopique au sein d'une cohorte de 152 patients atteints de corticosurréalome ne retrouve pas de différence entre ces deux voies d'abord en termes de survie sans récurrence et de devenir oncologique (49). Dans notre étude, cinq patients atteints de corticosurréalome avaient été opérés par voie ouverte et quatre patients avaient été opérés par voie coelioscopique. Aucun d'entre eux n'a récidivé, ne nous permettant pas d'apporter un éclairage sur ce point.

Sur le plan anatomopathologique, nous n'avons quasiment aucune donnée manquante chez nos patients atteints de corticosurréalome. Il est intéressant de signaler l'absence de récurrence pendant un suivi prolongé (cinq à neuf ans) chez deux patients présentant un corticosurréalome avec un Ki67 à 10%, une taille de 7.5 cm et 9 cm respectivement et une rupture capsulaire pour le premier, tous ces critères étant classiquement connus pour être prédictifs d'une évolution défavorable.

Concernant les PPGL, douze patients ont été inclus dans notre étude. La taille tumorale moyenne était de 7 cm et les résections chirurgicales étaient toutes R0. Sur ces douze patients, six ont récidivé (trois paragangliomes sur quatre et trois phéochromocytomes sur huit).

L'âge moyen au diagnostic était plus bas dans le groupe ayant récidivé par rapport au groupe n'ayant pas récidivé (38.5 ans vs 57.2), ce résultat n'étant cependant pas statistiquement significatif possiblement compte tenu des faibles effectifs des groupes. La durée de suivi de ces patients était en moyenne plus courte (quatre ans et deux mois) que celle des patients atteints de PPGL n'ayant pas récidivé (quatre ans et 11 mois). Ainsi, il n'existe pas de biais lié à la durée du suivi pour prédire le risque de récurrence dans notre étude.

Notre étude montre qu'au sein des patients ayant récidivé, il existe autant de femmes que d'hommes, cependant les femmes sont largement majoritaires au sein du groupe n'ayant pas récidivé. La majorité des PPGL ayant récidivé s'est présentée sous la forme d'un syndrome clinique d'hypersécrétion hormonale (cinq patients sur six soit 83.8%), mais sans différence de présentation clinique entre les deux groupes. Un tiers des patients a récidivé au niveau local, un tiers des patients a récidivé au niveau locorégional et un tiers a présenté une métastase à distance.

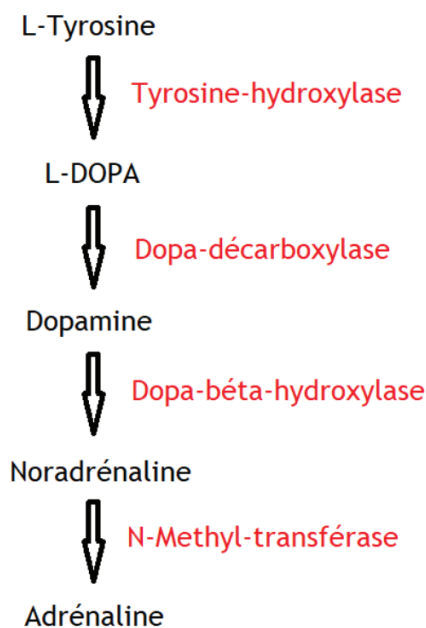
Concernant le statut génétique, il existe plus de 20 mutations génétiques pouvant être à l'origine de PPGL et une mutation germinale ou somatique peut être retrouvée chez deux tiers des patients atteints de ces tumeurs. Le facteur génétique prédictif de malignité le plus connu est la présence d'une mutation germinale du gène SDHB (51). Effectivement, les PPGL associés à une mutation germinale de SDHB sont associés à un risque plus élevé de comportement agressif pouvant mener au développement des métastases et au décès. Le risque de malignité parmi les patients présentant un PPGL associé à un statut SDHB muté est estimé entre 31 et 71% (28,52). Dans notre étude, seul un des deux patients porteurs d'une mutation de SDHB a récidivé. Il s'agissait d'une récurrence locorégionale au bout de trois ans. Les deux patients possédant une mutation de SDHB avaient été suivis pendant trois ans. La moitié des patients ne présentant pas de mutation génétique a récidivé et l'autre moitié n'a pas récidivé. Le patient présentant une mutation du gène RET a récidivé au niveau local après six ans de suivi et la patiente présentant une mutation du gène NF1 n'a pas récidivé après 16 ans de suivi. Il est donc difficile de déterminer un facteur pronostique d'origine génétique dans notre étude. Au sein du groupe récidive, la majorité des patients n'avait pas de mutation génétique détectée (quatre patients sur six soit 66.7%). Il est satisfaisant de constater que tous les patients inclus avaient bénéficié d'une analyse génétique conformément aux recommandations.

La taille tumorale moyenne des PPGL était plus élevée dans le groupe récidive (7.6 cm) que dans le groupe sans récurrence (6.4 cm), sans pour autant qu'on puisse retrouver de significativité statistique ($p = 0.4861$). Cependant, il est intéressant de souligner que la taille tumorale moyenne des patients n'ayant pas récidivé est élevée, et cinq patients n'ayant pas récidivé sur six possèdent un diamètre tumoral supérieur à cinq centimètres. Ce paramètre pourrait suggérer que si seul le critère de taille classe la tumeur dans la catégorie « pronostic indéterminé » selon les recommandations COMETE mais que les autres caractéristiques de la tumeur ne sont pas

inquiétantes (génétique, localisation, sécrétion, âge au diagnostic, caractéristiques anatomopathologiques), le pronostic en termes de survie sans récurrence semble modérément péjoratif.

Concernant la sécrétion hormonale, il est connu que le profil catécholaminergique est un marqueur de risque de l'apparition de métastase, car témoin de la différenciation tumorale. En effet, la synthèse catécholaminergique est effectuée à partir de l'acide aminé tyrosine, transformée en L-DOPA via l'enzyme tyrosine hydroxylase, elle-même transformée en dopamine via l'enzyme DOPA-décarboxylase, elle-même transformée en noradrénaline via l'enzyme Dopamine-beta-hydroxylase, elle-même enfin transformée en adrénaline via l'enzyme noradrénaline-N-méthyl-transférase.

Figure 8 : Biosynthèse des catécholamines



Ainsi, les tumeurs sécrétrices d'adrénaline sont plus différenciées que celles sécrétrices de noradrénaline et de dopamine et donc de meilleur pronostic (29). Selon une étude de 2018 publiée dans le Journal of Clinical Medicine, les tumeurs productrices d'adrénaline (adrénaline seule ou adrénaline et noradrénaline) ont un risque métastatique de 13%. Les tumeurs productrices de noradrénaline (noradrénaline seule ou noradrénaline et dopamine) ont un risque

métastatique deux à trois fois plus élevé que celles productrices d'adrénaline. Enfin, les tumeurs sécrétrices de dopamine sont considérées comme étant immatures et sont représentées par un haut potentiel de transformation maligne, et le taux de 3-méthoxytyramine (métabolite de la dopamine) est quatre fois plus élevé chez les patients métastatiques, pouvant alors représenter un biomarqueur potentiel (29). Dans notre étude, les profils catécholaminergiques étaient hétérogènes au sein des patients ayant récidivé. En effet, le seul patient présentant une tumeur sécrétrice de noradrénaline seule et le seul patient présentant une tumeur sécrétrice de noradrénaline et de dopamine ont récidivé. Ceci est en accord avec les données de la littérature. De manière contradictoire, nous avons retrouvé chez deux patients du groupe récidive une sécrétion d'adrénaline et de noradrénaline, qui selon la littérature devrait plutôt être de bon pronostic. Ces deux patients ne présentaient pas de mutation génétique germinale. Les deux avaient eu une chirurgie par voie ouverte. Leur caractère péjoratif pourrait être expliqué par leur taille, respectivement neuf et cinq centimètres. Parmi les PPGL n'ayant pas récidivé, deux étaient non sécrétants et quatre sécrétaient de l'adrénaline et de la dopamine. Ceci est en accord avec les données de la littérature.

Par ailleurs, il est intéressant de notifier que 75% des patients porteurs de paragangliome ont récidivé contre 37.5% des patients porteurs de phéochromocytome. Le fait que le paragangliome soit plus souvent métastatique est connu dans la littérature : selon une revue de la littérature publiée en 2019, 10% des phéochromocytomes sont malins, alors que 35 à 50% des paragangliomes le sont (1,29). Ceci est corrélé au fait que les paragangliomes sécrètent plus fréquemment de la noradrénaline et/ou de la dopamine, et qu'ils ont tendance à apparaître à un âge plus jeune (53). Tous les phéochromocytomes ayant récidivé étaient localisés sur la surrénale gauche.

Sur le plan histopathologique, il existe malheureusement beaucoup de données manquantes dans notre étude. Ainsi, il ne nous est pas possible de valider les scores histopronostiques.

Concernant la voie d'abord chirurgicale pour les phéochromocytomes de plus de cinq centimètres, les études récentes montrent que la voie coelioscopique (principalement rétropéritonéoscopique) et la voie ouverte semblent prodiguer une incidence de complications post opératoires à court et long terme équivalente, mais la voie rétropéritonéoscopique est meilleure en termes de durée du geste opératoire et de durée d'hospitalisation, la voie ouverte permettant cependant une meilleure visibilité du site opératoire (46). Les études ne retrouvent

pas de différence en termes de survie sans récurrence entre ces deux techniques. Cependant, du fait du caractère malin potentiel de chaque phéochromocytome, en particulier pour ceux de grande taille, et de l'importance d'une résection complète dans la stratification pronostique, il est fondamental de convertir une voie coelioscopique en voie ouverte sans délai si le chirurgien n'est pas satisfait des marges d'exérèse (54). Actuellement, il n'existe donc pas de recommandation définitive à propos de la meilleure voie d'abord à utiliser pour la surrénalectomie afin d'apporter au patient la meilleure évolution possible sur le plan oncologique. L'expérience du chirurgien associée à une bonne connaissance de la région opérée semblent être des critères majeurs afin d'éviter au maximum une résection incomplète (55). Ces données se retrouvent au sein de notre étude : parmi les trois patients atteints de phéochromocytome ayant récidivé, deux avaient été opérés par voie ouverte et un par voie coelioscopique. Parmi les cinq patients atteints de phéochromocytome n'ayant pas récidivé, trois avaient été opérés par voie ouverte et deux par voie coelioscopique. Dans notre étude comme dans la littérature, il est difficile d'associer un lien en termes de survie sans récurrence entre la voie coelioscopique et la voie ouverte. Le paramètre le plus important est la résection complète quelle que soit la technique utilisée, et les différences retrouvées entre les deux concernent plutôt les complications peropératoires et post-opératoires.

L'intégralité des patients ayant récidivé avait eu un scanner thoraco-abdomino-pelvien lors du bilan d'extension initial. Cependant, aucun n'avait eu de TEP TDM 18 FDG. Cette donnée nous amène à nous demander si la tumeur était correctement caractérisée au diagnostic et si des localisations secondaires n'avaient pas été méconnues.

Enfin, il est intéressant de souligner que la distinction entre le corticosurréalome et le phéochromocytome n'est pas toujours évidente. Effectivement, un *case-report* publié en 2020 rapporte une erreur diagnostique majeure chez une femme américaine de 57 ans porteuse du syndrome de Lynch, dont les symptômes avaient commencé en 2013 par des crises hypertensives, chez qui une IRM surrénalienne avait été réalisée, retrouvant une masse de 1.5 centimètres de grand axe, sans hypersignal T2, qui avait augmenté de volume en six mois pour atteindre quasiment trois centimètres de grand axe. La patiente avait eu une surrénalectomie à la fin de l'année 2013 et l'anatomopathologie décrivait un phéochromocytome avec un score de PASS à 11. Six mois après l'opération, ses symptômes avaient disparu. Elle était surveillée tous les trois à six mois, et devant une altération de l'état général en 2015 un nouveau bilan par IRM abdominale et scanner thoracique retrouvait de multiples lésions pulmonaires d'allure

secondaire, fixant au PET TDM 18 FDG. Ces lésions furent biopsiées et une double lecture anatomopathologique fut effectuée. Une première lecture concluait à des lésions secondaires d'un phéochromocytome, une deuxième lecture concluait à des lésions secondaires d'un corticosurréalome. La décision fut prise de la traiter comme phéochromocytome métastatique. Elle a reçu huit cycles de chimiothérapie CVD (cyclophosphamide, vincristine, dacarbazine) de mai à octobre 2016, arrêtée devant un bilan de réévaluation montrant une progression de la maladie. Son dossier fut présenté au National Institute of Health en décembre 2017. Un 68-Ga-DOTA-SSA TEP TDM fut réalisé, ne montrant pas de fixation des lésions secondaires pulmonaires ni de la masse para-splénique nouvellement apparue. Les lames de surrénalectomie de 2013 furent relues avec réalisation d'analyses immunohistochimiques et conclurent à un corticosurréalome métastatique. Il existait des cellules à cytoplasme clair avec composante lipidique et grands noyaux hyperchromatiques. Les mitoses étaient nombreuses et certaines étaient atypiques. Il existait également une invasion vasculaire et le Ki 67 était de 70-80%. L'analyse complémentaire des pièces de biopsie pulmonaire montraient un profil de morphologie similaire à la tumeur primitive. Finalement, la patiente a commencé un traitement par mitotane en juillet 2018, rapidement arrêté en raison d'une réaction cutanée sévère, elle reçoit actuellement un traitement de chimiothérapie par Etoposide, Doxorubicine, Cisplatine. Ce cas souligne l'importance de demander des avis complémentaires lors d'une suspicion de corticosurréalome ou de phéochromocytome. Utiliser les mesures appropriées afin d'obtenir le bon diagnostic conduit à la mise en place du traitement le plus approprié et efficace pour le patient (16).

Forces de l'étude

La principale force de notre étude est de s'intéresser à un groupe de pathologies rares et peu étudiées. Il existe peu de données sur le devenir des patients porteurs de tumeurs surrénaliennes de pronostic indéterminé en termes de survie sans récurrence et notre étude pourrait servir de base pour des études prospectives, multicentriques, comprenant de plus larges effectifs. Compte tenu de l'hétérogénéité pronostique majeure de ces tumeurs, il nous semblait pertinent de s'intéresser spécifiquement au sous-groupe pour lequel le plus de questions restent sans réponse. Le caractère multicentrique de notre étude était également une force, nous permettant d'augmenter le nombre de patients et de nous affranchir de l'effet-centre.

Limites de l'étude

Les limites de notre étude étaient principalement les données manquantes, notamment au sein du groupe PPGL qui représente la pathologie ayant récidivé. Ce manque de données concerne en premier lieu les données anatomopathologiques, avec un score de PASS connu uniquement chez deux patients atteints de phéochromocytome sur huit et un score de GAPP non décrit. Ces données manquantes ne nous permettent malheureusement pas de faire ressortir des éléments pronostiques qui auraient pu être très utiles dans la prise en charge thérapeutique et de suivi de ces patients. De plus, notre étude était en grande partie rétrospective, ce qui lui donne moins de force que si elle était prospective.

Par ailleurs, le temps de suivi moyen chez les patients n'ayant pas récidivé (corticosurrénales, paragangliomes et phéochromocytomes inclus) était de quatre ans et quatre mois, ce qui représente une durée de suivi inférieure à cinq ans, alors que les études se référant à la survie sans récurrence ou à la survie globale de ces pathologies se déroulent souvent sur un minimum de cinq années afin d'avoir le recul nécessaire. Ainsi, notre étude aurait probablement été plus représentative si la durée de suivi moyenne des patients avait été plus longue. Cependant, certains de nos patients ont été suivis très longtemps.

Enfin, du fait de faibles échantillons de patients étudiés, la puissance statistique de notre étude est faible, et les comparaisons réalisées entre le groupe récurrence et sans récurrence n'ont pas retrouvé de résultat significatif. Les pathologies que nous avons étudiées sont rares et il est difficile d'obtenir des cohortes de grand effectif.

Perspectives

Des études prospectives, multicentriques, comportant de larges effectifs et collectant des données complètes et détaillées sur un suivi de long terme, issues de groupes de populations hétérogènes et étudiant des paramètres variés (génétiques, génomiques, épigénétiques, métaboliques, immunitaires) sont nécessaires afin d'améliorer notre compréhension de ce groupe de pathologies.

VII. CONCLUSION

Les corticosurrénales, les phéochromocytomes et les paragangliomes sont un ensemble de pathologies dont le pronostic est fortement hétérogène, particulièrement lorsqu'ils sont localisés avec des critères d'évolution péjoratifs, alors dits de pronostic indéterminé. Malgré la recherche, il n'existe pas de critère universellement approuvé afin de prédire l'apparition d'une récurrence (56). Or cela pourrait être un élément clé pour ajuster la prise en charge thérapeutique des patients et leur protocole de suivi. Le risque de récurrence repose sur un faisceau d'arguments démographiques, cliniques, biologiques, radiologiques, histopathologiques et thérapeutiques. Le fait qu'il n'existe pas de critère histologique, moléculaire ou génétique qui différencie formellement la bénignité et la malignité de ces tumeurs représente un important challenge médical (56). De plus, la rareté de ces pathologies conduit à la réalisation d'études principalement rétrospectives et de petits effectifs, ce qui leur confère une faible puissance statistique. Concernant le corticosurrénales, dans notre étude, aucun des neuf patients atteints de cette tumeur n'a récidivé. Leurs caractéristiques anatomopathologiques étaient hétérogènes avec une taille tumorale allant jusqu'à 20 centimètres et plusieurs tumeurs présentant un Ki67 à 10%, certains présentant une rupture capsulaire, d'autres présentant une invasion vasculaire, ceci pouvant remettre en question le caractère très péjoratif de ces critères devant l'absence de récurrence malgré un suivi moyen de quatre ans. Ainsi, notre étude confirme le caractère hétérogène du pronostic de cette maladie. L'étude ADIUVO représente un espoir d'obtenir des critères validés permettant de décider de l'administration ou non d'une thérapie adjuvante, le mitotane, pour les patients à risque faible ou intermédiaire de récurrence.

Concernant les PPGL, 75% des paragangliomes et 37.5% des phéochromocytomes ont récidivé. Le critère d'inclusion le plus péjoratif semblait être la localisation extra surrénale. En effet, le paragangliome tympanique (appartenant à la famille des paragangliomes de la tête et du cou) a été inclus du fait de son statut SDHB muté. Celui-ci n'a pas récidivé. Cependant, si on s'intéresse aux trois autres paragangliomes, on s'aperçoit qu'ils ont tous récidivé (deux PGL de localisation abdominale et un de localisation thoracique).

La taille moyenne tumorale est également un facteur pronostique de diminution de la survie sans récurrence dans notre étude du fait d'une tendance à la supériorité de la taille moyenne des PPGL ayant récidivé.

Enfin, malgré le caractère péjoratif connu de la mutation germinale SDHB, notre étude ne permet pas de conclure sur ce critère d'inclusion car seulement deux patients présentaient cette mutation et un seul a récidivé.

La réalisation d'un PET TDM 18 FDG lors du bilan d'extension initial semble être un paramètre primordial afin d'éventuellement détecter des localisations secondaires méconnues par l'imagerie conventionnelle seule au moment du diagnostic.

Il reste beaucoup de questions à résoudre afin d'offrir au patient une conduite thérapeutique adaptée, notamment clarifier le mécanisme de l'expansion métastatique, universaliser les techniques chirurgicales (29), et de nombreux efforts de recherche sont nécessaires pour améliorer le diagnostic, le traitement, et la qualité de vie des patients atteints de ces tumeurs (2). Les marqueurs moléculaires récemment découverts devraient faire l'objet d'études prospectives afin d'étudier le devenir oncologiques des patients en fonction de ces marqueurs. Ceux-ci pourraient devenir une pierre angulaire pour stratifier les stratégies thérapeutiques (2). Devant cette incertitude évolutive, la Société Européenne d'Endocrinologie recommande un suivi à long terme avec une nouvelle évaluation du pronostic à chaque étape de suivi afin de guider la stratégie thérapeutique (2).

VIII. RÉFÉRENCES BIBLIOGRAPHIQUES

1. Nölting, Ullrich, Pietzsch, Ziegler, Eisenhofer, Grossman, et al. Current Management of Pheochromocytoma/Paraganglioma: A Guide for the Practicing Clinician in the Era of Precision Medicine. *Cancers*. 8 oct 2019;11(10):1505.
2. Fassnacht M, Dekkers OM, Else T, Baudin E, Berruti A, de Krijger RR, et al. European Society of Endocrinology Clinical Practice Guidelines on the management of adrenocortical carcinoma in adults, in collaboration with the European Network for the Study of Adrenal Tumors. *Eur J Endocrinol*. oct 2018;179(4):G1-46.
3. Almeida M, Bezerra-Neto J, Mendonça B, Latronico A, Fragoso M. Primary malignant tumors of the adrenal glands. *Clinics [Internet]*. 1 déc 2018 [cité 8 mai 2020];73(Suppl 1). Disponible sur: <https://www.ncbi.nlm.nih.gov/pmc/articles/PMC6257058/?report=classic>
4. Libé R. Adrenocortical carcinoma (ACC): diagnosis, prognosis, and treatment. *Front Cell Dev Biol [Internet]*. 3 juill 2015 [cité 8 mai 2020];3. Disponible sur: <http://journal.frontiersin.org/Article/10.3389/fcell.2015.00045/abstract>
5. Hong AR, Kim JH, Park KS, Kim KY, Lee JH, Kong SH, et al. Optimal follow-up strategies for adrenal incidentalomas: reappraisal of the 2016 ESE-ENSAT guidelines in real clinical practice. *Eur J Endocrinol*. déc 2017;177(6):475-83.
6. Amini N, Margonis GA, Kim Y, Tran TB, Postlewait LM, Maithel SK, et al. Curative Resection of Adrenocortical Carcinoma: Rates and Patterns of Postoperative Recurrence. *Ann Surg Oncol*. janv 2016;23(1):126-33.
7. Standring S, Gray H, éditeurs. *Gray's anatomy: the anatomical basis of clinical practice*. 40. ed., reprinted. Edinburgh: Churchill Livingstone Elsevier; 2009. 1551 p.
8. Tran TB, Postlewait LM, Maithel SK, Prescott JD, Wang TS, Glenn J, et al. Actual 10-year survivors following resection of adrenocortical carcinoma: Adrenocortical Carcinoma Survivors. *J Surg Oncol*. déc 2016;114(8):971-6.
9. Viani G, Viana B. Adjuvant radiotherapy after surgical resection for adrenocortical carcinoma: A systematic review of observational studies and meta-analysis. *J Cancer Res Ther*. 2019;15(8):20.
10. Margonis GA, Kim Y, Prescott JD, Tran TB, Postlewait LM, Maithel SK, et al. Adrenocortical Carcinoma: Impact of Surgical Margin Status on Long-Term Outcomes. *Ann Surg Oncol*. janv 2016;23(1):134-41.
11. Oreglia M, Sbiera S, Fassnacht M, Guyon L, Denis J, Cristante J, et al. Early Postoperative Circulating miR-483-5p Is a Prognosis Marker for Adrenocortical Cancer. *Cancers*. 19 mars 2020;12(3):724.
12. Lodish M. Genetics of Adrenocortical Development and Tumors. *Endocrinol Metab Clin North Am*. juin 2017;46(2):419-33.

13. Åkerström T, Carling T, Beuschlein F, Hellman P. Genetics of adrenocortical tumours. *J Intern Med.* déc 2016;280(6):540-50.
14. Pellegriti G. Prognostic factors in adrenocortical carcinoma: data from a large Polish series. *Pol Arch Intern Med.* 29 juin 2018;128(8):330-2.
15. Jouinot A, Assie G, Libe R, Fassnacht M, Papatomas T, Barreau O, et al. DNA methylation is an independent prognostic marker of survival in adrenocortical cancer. *J Clin Endocrinol Metab.* 14 déc 2016;jc.2016-3205.
16. Shetty I, Fuller S, Raygada M, Merino MJ, Thomas BJ, Widemann BC, et al. Adrenocortical carcinoma masquerading as pheochromocytoma: a histopathologic dilemma. *Endocrinol Diabetes Metab Case Rep* [Internet]. 8 janv 2020 [cité 8 mai 2020];2020. Disponible sur: <https://edm.bioscientifica.com/view/journals/edm/2020/1/EDM19-0147.xml>
17. Scollo C, Russo M, Trovato MA, Sambataro D, Giuffrida D, Manusia M, et al. Prognostic Factors for Adrenocortical Carcinoma Outcomes. *Front Endocrinol* [Internet]. 25 juill 2016 [cité 8 mai 2020];7. Disponible sur: <http://journal.frontiersin.org/Article/10.3389/fendo.2016.00099/abstract>
18. Else T, Kim AC, Sabolch A, Raymond VM, Kandathil A, Caoili EM, et al. Adrenocortical Carcinoma. *Endocr Rev.* 1 avr 2014;35(2):282-326.
19. Papotti M, Libè R, Duregon E, Volante M, Bertherat J, Tissier F. The Weiss Score and Beyond—Histopathology for Adrenocortical Carcinoma. *Horm Cancer.* déc 2011;2(6):333-40.
20. Postlewait LM, Ethun CG, Tran TB, Prescott JD, Pawlik TM, Wang TS, et al. Outcomes of Adjuvant Mitotane after Resection of Adrenocortical Carcinoma: A 13-Institution Study by the US Adrenocortical Carcinoma Group. *J Am Coll Surg.* avr 2016;222(4):480-90.
21. Margonis GA, Kim Y, Tran TB, Postlewait LM, Maithel SK, Wang TS, et al. Outcomes after resection of cortisol-secreting adrenocortical carcinoma. *Am J Surg.* juin 2016;211(6):1106-13.
22. Beuschlein F, Weigel J, Saeger W, Kroiss M, Wild V, Daffara F, et al. Major Prognostic Role of Ki67 in Localized Adrenocortical Carcinoma After Complete Resection. *J Clin Endocrinol Metab.* 1 mars 2015;100(3):841-9.
23. Miller BS, Gauger PG, Hammer GD, Giordano TJ, Doherty GM. Proposal for modification of the ENSAT staging system for adrenocortical carcinoma using tumor grade. *Langenbecks Arch Surg.* sept 2010;395(7):955-61.
24. Nomine-Criqui C, Demarquet L, Schweitzer ML, Klein M, Brunaud L, Bihain F. Robotic adrenalectomy: when and how? *Gland Surg.* févr 2020;9(S2):S166-72.
25. Berruti A, Grisanti S, Pulzer A, Claps M, Daffara F, Loli P, et al. Long-Term Outcomes of Adjuvant Mitotane Therapy in Patients With Radically Resected Adrenocortical Carcinoma. *J Clin Endocrinol Metab.* 1 avr 2017;102(4):1358-65.

26. Toledo R, Jimenez C. Recent advances in the management of malignant pheochromocytoma and paraganglioma: focus on tyrosine kinase and hypoxia-inducible factor inhibitors. *F1000Research*. 30 juill 2018;7:1148.
27. Därr R, Kuhn M, Bode C, Bornstein SR, Pacak K, Lenders JWM, et al. Accuracy of recommended sampling and assay methods for the determination of plasma-free and urinary fractionated metanephrines in the diagnosis of pheochromocytoma and paraganglioma: a systematic review. *Endocrine*. juin 2017;56(3):495-503.
28. Taïeb D, Hicks RJ, Hindié E, Guillet BA, Avram A, Ghedini P, et al. European Association of Nuclear Medicine Practice Guideline/Society of Nuclear Medicine and Molecular Imaging Procedure Standard 2019 for radionuclide imaging of phaeochromocytoma and paraganglioma. *Eur J Nucl Med Mol Imaging*. sept 2019;46(10):2112-37.
29. Kimura N, Takekoshi K, Naruse M. Risk Stratification on Pheochromocytoma and Paraganglioma from Laboratory and Clinical Medicine. *J Clin Med*. 27 août 2018;7(9):242.
30. Plouin PF, Amar L, Dekkers OM, Fassnacht M, Gimenez-Roqueplo AP, Lenders JWM, et al. European Society of Endocrinology Clinical Practice Guideline for long-term follow-up of patients operated on for a phaeochromocytoma or a paraganglioma. *Eur J Endocrinol*. mai 2016;174(5):G1-10.
31. Alrezk R, Suarez A, Tena I, Pacak K. Update of Pheochromocytoma Syndromes: Genetics, Biochemical Evaluation, and Imaging. *Front Endocrinol*. 27 nov 2018;9:515.
32. Kantorovich V, Pacak K. New insights on the pathogenesis of paraganglioma and pheochromocytoma. *F1000Research*. 20 sept 2018;7:1500.
33. Medical Masterclass contributors, Firth J. Endocrinology: phaeochromocytoma. *Clin Med*. janv 2019;19(1):68-71.
34. Därr R, Pamporaki C, Peitzsch M, Miehle K, Prejbisz A, Peczkowska M, et al. Biochemical diagnosis of phaeochromocytoma using plasma-free normetanephrine, metanephrine and methoxytyramine: importance of supine sampling under fasting conditions. *Clin Endocrinol (Oxf)*. avr 2014;80(4):478-86.
35. Turchini J, Cheung VKY, Tischler AS, De Krijger RR, Gill AJ. Pathology and genetics of phaeochromocytoma and paraganglioma. *Histopathology*. janv 2018;72(1):97-105.
36. Lam AK. Update on Adrenal Tumours in 2017 World Health Organization (WHO) of Endocrine Tumours. *Endocr Pathol*. sept 2017;28(3):213-27.
37. Stenman A, Zedenius J, Juhlin C. The Value of Histological Algorithms to Predict the Malignancy Potential of Pheochromocytomas and Abdominal Paragangliomas—A Meta-Analysis and Systematic Review of the Literature. *Cancers*. 15 févr 2019;11(2):225.
38. Thompson LDR. Pheochromocytoma of the Adrenal Gland Scaled Score (PASS) to Separate Benign From Malignant Neoplasms: A Clinicopathologic and Immunophenotypic Study of 100 Cases. *Am J Surg Pathol*. mai 2002;26(5):551-66.

39. Kimura N, Takayanagi R, Takizawa N, Itagaki E, Katabami T, Kakoi N, et al. Pathological grading for predicting metastasis in pheochromocytoma and paraganglioma. *Endocr Relat Cancer*. juin 2014;21(3):405-14.
40. Kuthiah N, Er C. A case of metastatic adrenocortical carcinoma. *Oxf Med Case Rep* [Internet]. 1 févr 2019 [cité 15 août 2020];2019(2). Disponible sur: <https://academic.oup.com/omcr/article/doi/10.1093/omcr/omz006/5370231>
41. Megerle F, Kroiss M, Hahner S, Fassnacht M. Advanced Adrenocortical Carcinoma – What to do when First-Line Therapy Fails? *Exp Clin Endocrinol Diabetes*. févr 2019;127(02/03):109-16.
42. Bagante F, Tran TB, Postlewait LM, Maithel SK, Wang TS, Evans DB, et al. Neutrophil-lymphocyte and platelet-lymphocyte ratio as predictors of disease specific survival after resection of adrenocortical carcinoma: Inflammatory Response Predicts Prognosis. *J Surg Oncol*. août 2015;112(2):164-72.
43. Xu W-H, Wu J, Wang J, Wan F-N, Wang H-K, Cao D-L, et al. Screening and Identification of Potential Prognostic Biomarkers in Adrenocortical Carcinoma. *Front Genet*. 11 sept 2019;10:821.
44. Paragliola RM, Torino F, Papi G, Locantore P, Pontecorvi A. Role of Mitotane in Adrenocortical Carcinoma – Review and State of the art. *Eur Endocrinol*. 2018;14(2):62.
45. Conzo G, Tartaglia E, Gambardella C, Esposito D, Sciascia V, Mauriello C, et al. Minimally invasive approach for adrenal lesions: Systematic review of laparoscopic versus retroperitoneoscopic adrenalectomy and assessment of risk factors for complications. *Int J Surg*. avr 2016;28:S118-23.
46. Zhu W, Wang S, Du G, Liu H, Lu J, Yang W. Comparison of retroperitoneal laparoscopic versus open adrenalectomy for large pheochromocytoma: a single-center retrospective study. *World J Surg Oncol*. déc 2019;17(1):111.
47. Schteingart DE, Doherty GM, Gauger PG, Giordano TJ, Hammer GD, Korobkin M, et al. Management of patients with adrenal cancer: recommendations of an international consensus conference. *Endocr Relat Cancer*. sept 2005;12(3):667-80.
48. Porpiglia F, Fiori C, Daffara F, Zaggia B, Bollito E, Volante M, et al. Retrospective Evaluation of the Outcome of Open Versus Laparoscopic Adrenalectomy for Stage I and II Adrenocortical Cancer. *Eur Urol*. mai 2010;57(5):873-8.
49. Brix D, Allolio B, Fenske W, Agha A, Dralle H, Jurowich C, et al. Laparoscopic Versus Open Adrenalectomy for Adrenocortical Carcinoma: Surgical and Oncologic Outcome in 152 Patients. *Eur Urol*. oct 2010;58(4):609-15.
50. Gaujoux S, Mihai R, the joint working group of ESES and ENSAT. European Society of Endocrine Surgeons (ESES) and European Network for the Study of Adrenal Tumours (ENSAT) recommendations for the surgical management of adrenocortical carcinoma. *Br J Surg*. mars 2017;104(4):358-76.
51. Nicolas M, Dahia P. Predictors of outcome in pheochromocytomas and paragangliomas. *F1000Research*. 21 déc 2017;6:2160.

52. Crona J, Taïeb D, Pacak K. New Perspectives on Pheochromocytoma and Paraganglioma: Toward a Molecular Classification. *Endocr Rev.* 1 déc 2017;38(6):489-515.
53. Kamilaris CDC, Stratakis CA. An update on adrenal endocrinology: significant discoveries in the last 10 years and where the field is heading in the next decade. *Hormones.* déc 2018;17(4):479-90.
54. Shiraishi K, Kitahara S, Ito H, Oba K, Ohmi C, Matsuyama H. Transperitoneal versus retroperitoneal laparoscopic adrenalectomy for large pheochromocytoma: Comparative outcomes. *Int J Urol.* févr 2019;26(2):212-6.
55. Raffaelli M, De Crea C, Bellantone R. Laparoscopic adrenalectomy. *Gland Surg.* juill 2019;8(S1):S41-52.
56. Roman-Gonzalez A, Jimenez C. Malignant pheochromocytoma–paraganglioma: pathogenesis, TNM staging, and current clinical trials. *Curr Opin Endocrinol Diabetes Obes.* juin 2017;24(3):174-83.

IX. SERMENT D'HIPPOCRATE

Au moment d'être admis(e) à exercer la médecine, je promets et je jure d'être fidèle aux lois de l'honneur et de la probité.

Mon premier souci sera de rétablir, de préserver ou de promouvoir la santé dans tous ses éléments, physiques et mentaux, individuels et sociaux.

Je respecterai toutes les personnes, leur autonomie et leur volonté, sans aucune discrimination selon leur état ou leurs convictions. J'interviendrai pour les protéger si elles sont affaiblies, vulnérables ou menacées dans leur intégrité ou leur dignité. Même sous la contrainte, je ne ferai pas usage de mes connaissances contre les lois de l'humanité.

J'informerai les patients des décisions envisagées, de leurs raisons et de leurs conséquences.

Je ne tromperai jamais leur confiance et n'exploiterai pas le pouvoir hérité des circonstances pour forcer les consciences.

Je donnerai mes soins à l'indigent et à quiconque me les demandera. Je ne me laisserai pas influencer par la soif du gain ou la recherche de la gloire.

Admis(e) dans l'intimité des personnes, je tairai les secrets qui me seront confiés. Reçu(e) à l'intérieur des maisons, je respecterai les secrets des foyers et ma conduite ne servira pas à corrompre les mœurs.

Je ferai tout pour soulager les souffrances. Je ne prolongerai pas abusivement les agonies. Je ne provoquerai jamais la mort délibérément.

Je préserverai l'indépendance nécessaire à l'accomplissement de ma mission. Je n'entreprendrai rien qui dépasse mes compétences. Je les entretiendrai et les perfectionnerai pour assurer au mieux les services qui me seront demandés.

J'apporterai mon aide à mes confrères ainsi qu'à leurs familles dans l'adversité.

Que les hommes et mes confrères m'accordent leur estime si je suis fidèle à mes promesses ; que je sois déshonoré(e) et méprisé(e) si j'y manque.

RÉSUMÉ

Intérêt de l'étude : Les corticosurrénales, les phéochromocytomes et les paragangliomes sont des tumeurs rares et relativement peu étudiées. Leur pronostic est largement hétérogène et les études portent principalement sur les formes métastatiques. La surrénalectomie représente la pierre angulaire du traitement curatif de ces tumeurs. Nous avons choisi de nous intéresser aux formes de pronostic indéterminé selon les critères recommandés par les sociétés savantes et d'étudier les facteurs influençant la survie sans récurrence après résection tumorale complète.

Méthode : Nous avons réalisé un travail descriptif rétro-prospectif bicentrique au sein du service d'endocrinologie des CHU de Rouen et de Nice. La période d'inclusion était comprise entre mai 2019 et juin 2020, et le recueil de données s'étalait de mars 2003 à juin 2020.

Résultats : Vingt-et-un patients ont été inclus. L'âge moyen de ces patients était de 48.8 ans lors du diagnostic de la maladie (extrêmes 18-80). Neuf étaient atteints de corticosurrénales, huit présentaient un phéochromocytome et quatre présentaient un paragangliome.

Les circonstances de découverte étaient en majorité représentées par un syndrome d'hypersécrétion et un syndrome tumoral, plus rarement dans un contexte d'incidentalome. La majorité des patients étudiés présentaient une tumeur sécrétante et le scanner était l'examen d'imagerie le plus fréquemment réalisé. Aucun patient atteint de corticosurrénales n'a récidivé. Six patients ont récidivé et ils présentaient soit un phéochromocytome soit un paragangliome. Le paragangliome semblait être le critère d'inclusion le plus péjoratif en termes de survie sans récurrence. L'âge moyen lors de la découverte de la pathologie était plus jeune chez les patients ayant récidivé et ces derniers présentaient une tumeur de diamètre plus élevé que les patients n'ayant pas récidivé. Notre étude ne permet pas de conclure en termes de facteurs pronostiques sécrétoires ni génétiques. La voie de surrénalectomie était variable (voie ouverte ou coelioscopique). Les caractéristiques anatomopathologiques et le statut génétique étaient variables dans les différents groupes.

Conclusion : Le diagnostic, le suivi et le pronostic reposent sur un faisceau d'arguments cliniques, biologiques, radiologiques, anatomopathologiques et thérapeutiques et toutes ces données sont impliquées dans la survie sans récurrence et dans le devenir oncologique des patients atteints de ces pathologies. Ceci justifie un suivi à long terme de ces patients. Ce domaine de recherche doit faire l'objet d'études prospectives comportant de plus larges effectifs et cette thèse peut représenter une base de données utile à la réalisation de ces futures études.