



**HAL**  
open science

# Apport de la simulation numérique à la réalisation d'un maxillectomie et d'un obturateur chirurgical

Mayalen Sabine Dartaguiette

## ► To cite this version:

Mayalen Sabine Dartaguiette. Apport de la simulation numérique à la réalisation d'un maxillectomie et d'un obturateur chirurgical. Sciences du Vivant [q-bio]. 2020. dumas-02992512

**HAL Id: dumas-02992512**

**<https://dumas.ccsd.cnrs.fr/dumas-02992512>**

Submitted on 6 Nov 2020

**HAL** is a multi-disciplinary open access archive for the deposit and dissemination of scientific research documents, whether they are published or not. The documents may come from teaching and research institutions in France or abroad, or from public or private research centers.

L'archive ouverte pluridisciplinaire **HAL**, est destinée au dépôt et à la diffusion de documents scientifiques de niveau recherche, publiés ou non, émanant des établissements d'enseignement et de recherche français ou étrangers, des laboratoires publics ou privés.

**U.F.R. D'ODONTOLOGIE**

Année 2020

Thèse n°61

THESE POUR L'OBTENTION DU  
**DIPLOME D'ETAT de DOCTEUR EN CHIRURGIE  
DENTAIRE**

Présentée et soutenue publiquement

Par DARTAGUIETTE, Mayalen Sabine

Né(e) le 27 Novembre 1995 à Saint Jean de Luz

Le 22 Octobre 2020

**APPORT DE LA SIMULATION NUMERIQUE A LA REALISATION  
D'UN OBTURATEUR MAXILLAIRE CHIRURGICAL**

Sous la direction de : Adrien NAVEAU

Membres du jury :

Docteur BOU Christophe  
Docteur DESCAZEUX Séverine  
Professeur ELLA Bruno  
Docteur NAVEAU Adrien

Rapporteur  
Examineur  
Président  
Directeur

# UNIVERSITE DE BORDEAUX

MAJ  
03/03/2020

**Président** M. TUNON DE LARA Manuel  
**Directeur de Collège des Sciences de la Santé** M. PELLEGRIN Jean-Luc

## **COLLEGE DES SCIENCES DE LA SANTE UNITE DE FORMATION ET DE RECHERCHE DES SCIENCES ODONTOLOGIQUES**

**Directrice** Mme BERTRAND Caroline 58-01  
**Directeur Adjoint à la Pédagogie** Mr DELBOS Yves 56-01  
**Directeur Adjoint – Chargé de la Recherche** M. CATROS Sylvain 57-01  
**Directeur Adjoint – Chargé des Relations Internationales** M.SEDARAT Cyril 57-01

### **ENSEIGNANTS DE L'UFR**

#### **PROFESSEURS DES UNIVERSITES**

Mme	Caroline	BERTRAND	Prothèse dentaire	58-01
Mme	Marie-José	BOILEAU	Orthopédie dento-faciale	56-01
M	Sylvain	CATROS	Chirurgie orale	57-01
M	Raphaël	DEVILLARD	Dentisterie restauratrice et endodontie	58-01
Mme	Véronique	DUPUIS	Prothèse dentaire	58-01
M.	Bruno	ELLA NGUEMA	Sciences anatomiques et physiologiques - Biomatériaux	58-01
M.	Jean-Christophe	FRICAIN	Chirurgie buccale – Pathologie et thérapeutique	57-01

#### **MAITRES DE CONFERENCES DES UNIVERSITES**

Mme	Elise	ARRIVÉ	Prévention épidémiologie – Economie de la santé – Odontologie légale	56-02
Mme	Cécile	BADET	Biologie Orale	57-01
M.	Etienne	BARDINET	Orthopédie dento-faciale	56-01
M.	Michel	BARTALA	Prothèse dentaire	58-01
M.	Cédric	BAZERT	Orthopédie dento-faciale	56-01
M.	Christophe	BOU	Prévention épidémiologie – Economie de la santé – Odontologie légale	56-02
Mme	Sylvie	BRUNET	Chirurgie buccale – Pathologie et thérapeutique	57-01
M.	Jacques	COLAT PARROS	Sciences anatomiques et physiologiques	58-01
M,	Jean-Christophe	COUTANT	Sciences anatomiques et physiologiques	58-01
M.	François	DARQUE	Orthopédie dento-faciale	56-01
M.	François	DE BRONDEAU	Orthopédie dento-faciale	56-01
M.	Yves	DELBOS	Odontologie pédiatrique	56-01
M,	Emmanuel	D'INCAU	Prothèse dentaire	58-01
Mme	Elsa	GAROT	Odontologie pédiatrique	56-01
M.	Dominique	GILLET	Dentisterie restauratrice et endodontie	58-01
Mme	Olivia	KEROUREDAN	Dentisterie restauratrice et endodontie	58-01
M.	Jean-François	LASSERRE	Prothèse dentaire	58-01
M.	Yves	LAUVERJAT	Parodontologie	57-01
Mme	Odile	LAVIOLE	Prothèse dentaire	58-01
M.	Jean-Marie	MARTEAU	Chirurgie buccale – Pathologie et thérapeutique	57-01
Mme	Javotte	NANCY	Odontologie pédiatrique	56-01
M.	Adrien	NAVEAU	Prothèse dentaire	58-01

M.	Jean-François	PELI	Dentisterie restauratrice et endodontie	58-01
M.	Philippe	POISSON	Prévention épidémiologie – Economie de la santé – Odontologie légale	56-02
M.	Patrick	ROUAS	Odontologie pédiatrique	56-01
M.	Johan	SAMOT	Biologie Orale	57-01
Mme	Maud	SAMPEUR	Orthopédie dento-faciale	56-01
M.	Cyril	SEDARAT	Parodontologie	57-01
Mme	Noélie	THEBAUD	Biologie Orale	57-01
M.	Eric	VACHEY	Dentisterie restauratrice et endodontie	58-01

### **AUTRES ENSEIGNANTS**

Mme	Audrey	AUSSEL	Sciences anatomiques et physiologiques	58-01
M.	Cédric	FALLA	Prévention épidémiologie – Economie de la santé – Odontologie légale	56-02
M.	François	ROUZÉ L'ALZIT	Prothèse dentaire	58-01

### **ASSISTANTS**

M.	Bastien	BERCAULT	Chirurgie Orale	57-01
Mme	Mathilde	BOUDEAU	Odontologie conservatrice – Endodontie	58-01
Mme	Camille	BOULÉ-MONTPEZAT	Odontologie pédiatrique	56-01
Mlle	Anaïs	CAVARE	Orthopédie dento-faciale	56-01
M	Hubert	CHAUVEAU	Odontologie conservatrice – Endodontie	58-01
Mme	Virginie	CHUY	Prévention épidémiologie – Economie de la santé – Odontologie légale	56-02
M	Pierre-Hadrien	DECAUP	Prothèse dentaire	58-01
Mme	Severine	DESCAZEUX	Odontologie conservatrice – Endodontie	58-01
Mme	Julia	ESTIVALS	Odontologie pédiatrique	56-01
Mme	Mathilde	FENELON	Chirurgie Orale	57-01
Mme	Agathe	GREMARE	Biologie orale	57-01
Mme	Mathilde	JACQUEMONT	Parodontologie	57-01
Mme	Clémence	JAECK	Prothèse dentaire	58-01
Mme	Claudine	KHOURY	Prévention épidémiologie – Economie de la santé – Odontologie légale	56-02
Mme	Camille	LACAULE	Orthopédie dento-faciale	56-01
M.	Antoine	LAFITTE	Orthopédie dento-faciale	56-01
M	Adrien	LASTRADE	Prothèse dentaire	58-01
Mme	Aude	MENARD	Prothèse dentaire	58-01
M	Florian	PILEU	Prothèse dentaire	58-01
M	Antoine	POPELUT	Parodontologie	57-01
M.	Thibaut	ROULLAND	Prothèse dentaire	58-01
Mme	Rawen	SMIRANI	Parodontologie	57-01
M.	Clément	VACHEY	Odontologie conservatrice – Endodontie	58-01
M	Paul	VITIELLO	Prothèse dentaire	58-01
Mme	Sophia	ZIANE	Odontologie conservatrice – Endodontie	58-01



A notre Président de thèse

Monsieur le Professeur Bruno ELLA NGUEMA

Professeur des Universités – Praticien Hospitalier

Sous-section Sciences Anatomiques et physiologiques – Biomatériaux 58-01

*Nous tenons à vous remercier d'avoir accepté de présider ce jury de thèse. Veuillez trouver par ce travail l'expression de notre reconnaissance pour votre enseignement et de notre profond respect.*

A notre Directeur de thèse

Monsieur le Docteur Adrien NAVEAU

Maître de Conférences des Universités – Praticien Hospitalier

Sous-section Prothèse dentaire– 58-01

*Nous tenons à vous remercier d'avoir dirigé cette thèse.*

*Nous sommes reconnaissants du temps que vous avez pu accorder à ces travaux, de votre implication, votre disponibilité et de votre bienveillance.*

*Veuillez trouver par ce travail le témoignage de notre profond respect et de notre sincère estime.*

A notre Rapporteur de thèse

Monsieur le Docteur Christophe BOU

Maître de Conférences des Universités – Praticien Hospitalier

Sous-section Prévention épidémiologie – Economie de la santé – Odontologie légale  
56-02

*Nous vous remercions d'avoir accepté de participer au jury de cette thèse. Nous vous remercions également pour votre investissement dans notre enseignement, théorique et pratique. Veuillez trouver par ce travail l'expression de notre profonde reconnaissance et de notre respect.*

A notre Assesseur

Madame le Docteur Séverine DESCAZEAUX

Assistant Hospitalo-Universitaire

Sous-section Odontologie conservatrice – Endodontie 58-01

*Nous vous remercions d'avoir accepté de prendre part à ce jury de thèse. Veuillez trouver par ce travail l'expression de notre reconnaissance pour votre encadrement toujours bienveillant lors des vacances cliniques hospitalières.*

*Je tiens également à remercier :*

- Le **Laboratoire d'Anatomie Médico-chirurgicale**, pour la mise à disposition des échantillons nécessaires à la réalisation de cette thèse, et tout particulièrement Monsieur André Dupuy, pour sa disponibilité et son aide à la mise en place des chirurgies et essayages.
- **Docteur Laurentjoye**, pour avoir pratiqué les chirurgies demandées sur les échantillons et pris de son temps pour nous aider dans cette recherche.
- **Docteur Mahmoud Elbashti**, pour avoir participé à cette recherche en nous faisant bénéficier de ses connaissances et de son temps.
- **Le service de radiologie de l'hôpital Pellegrin**, pour nous avoir permis d'obtenir les scanners pré-opératoires et post-opératoires des échantillons.

## REMERCIEMENTS

### ***A ma famille,***

A mes parents, Aitama,

A ma sœur, Mayi,

A mon oncle, Otto Jean-Marie. Milesker.

### ***A mes amis de St Jean,***

A Carla, Marie, Mathilde et Maureen. Notre amitié m'est indispensable, je vous souhaite encore plein de fous rires.

A Theo, Tristan, Jean, Clément, Vincent, Romain, Evan. Vous m'êtes chers.

A Emma, Amaia, Goizane et Elorri. Merci de toujours me faire sentir bien avec vous, et toujours un peu enfant.

A Ihintza et Chiara, à Laura, ma coloc pour toujours, à Arantxa, ma Alex depuis la maternelle, à Léa, une source de joie, à Manon L, qui répond toujours présente, à Mathilde P.

### ***A mes amis de dentaire,***

A Camille et Aline, vous êtes de très belles rencontres.

A Hamza et Adrien, présents dans tous mes bons souvenirs.

A Caroline, Pauline, Battitta, mes binômes qui m'ont soutenue pour mes débuts! A Titouan, mon binôme de dernière année d'hôpital, la fin dans le fun !

A Eva, une binôme géniale, et maintenant une amie.

Aux autres qui ont rendu ces années remplies de bons moments: Alizée, Maïna, Elise, Léa, Mathilde, Solen, Camille, Marion, Mathilde, Manon, Flavie, William, Adrien, Guillaume, Nathan, Julien, Raphael, Melvin, Dudu, César... et ceux que j'oublie dans ce texte mais pas dans ma vie.

A Romain, pour ta présence, ta patience, ton soutien...

# SOMMAIRE

## Table des matières

<b>I. Introduction .....</b>	<b>11</b>
<b>II. Contexte.....</b>	<b>13</b>
A. les maxillectomies.....	13
1. Les classifications .....	13
a. Classification de Benoist.....	13
b. Classification d'Aramany.....	14
c. Classification de Brown.....	15
d. Autres classifications.....	14
2. Revue de Littérature.....	19
B. Les obturateurs chirurgicaux.....	20
1. Classification des obturateurs .....	20
2. Avantages de l'obturateur chirurgical.....	20
3. Les différents types d'obturateurs chirurgicaux.....	20
a. Les obturateurs extemporanés.....	21
b. les plaques palatines et anciennes prothèses avec ajout extemporané.....	23
4. Comparaison des obturateurs chirurgicaux.....	26
C. Les logiciels de segmentation et modélisation .....	26
1. Les logiciels de segmentation de modélisation utilisés en chirurgie maxillo- faciale.....	26
a. Logiciels utilisés pour la segmentation.....	26
b. Logiciels pour la simulation de la chirurgie maxillo-faciale.....	28
2. Conclusion.....	31
<b>III. Matériel et Méthode .....</b>	<b>33</b>
A. Segmentation.....	34
B. Modélisation/conception.....	38
C. Impression.....	45
D. Rebasage.....	47
<b>IV. Résultats .....</b>	<b>48</b>
<b>V. Discussion .....</b>	<b>50</b>
<b>VI. Conclusion.....</b>	<b>54</b>

## **Table des illustrations**

<i>Figure 1 : Petite perte de substance maxillaire chez un patient édenté (11)</i> .....	13
<i>Figure 2 : Grande perte de substance maxillaire chez un patient partiellement denté (11)</i> .....	14
<i>Figure 3 : Classification d'Aramany (1)</i> .....	14
<i>Figure 4 Classification de Brown 2010 (13)</i> .....	15
<i>Figure 5 Classification de Devauchelle (1)</i> .....	16
<i>Figure 6 : Classification de Pomar et Bentahar (9)</i> .....	17
<i>Tableau 1 : Tableau récapitulatif du nombre de patients par classes dans les différents articles</i> .....	18
<i>Tableau 2 : Tableau récapitulatif du nombre de patients par sous classes</i> .....	18
<i>Figure 7 : comblement par de la gaze (1)</i> .....	20
<i>Figure 8 : obturateur en silicone (11)</i> .....	21
<i>Figure 9 : Plaque en polyéthylène (23)</i> .....	22
<i>Figure 10 : plaque palatine en résine simple (1)</i> .....	22
<i>Figure 11 : Plaque palatine avec rebasage au silicone (5)</i> .....	23
<i>Figure 12 : Plaque en résine avec résine à prise retardée (1)</i> .....	24
<i>Figure 13 : Ancienne prothèse avec ajout de résine à prise retardée type CoeComfort (24)</i> .....	25
<i>Tableau 3 : Tableau récapitulatif des obturateurs avec leurs spécificités</i> .....	25
<i>Tableau 4:Tableau comparatif du silicone et de la résine pour la réalisation de l'obturateur (9)</i> .....	26
<i>Figure 14 : Mimics</i> .....	27
<i>Figure 15 : Osirix</i> .....	27
<i>Figure 16 : ITK snap</i> .....	28
<i>Figure 17 : Proplan</i> .....	29
<i>Figure 18 : Meshmixer</i> .....	30
<i>Tableau 5 : Tableau récapitulatif des logiciels de segmentation et modélisation seulement</i> .....	31
<i>Tableau 6 : Tableau récapitulatif des logiciels</i> .....	32

<i>Figure 19 : Capture d'écran ITK-Snap : la zone d'intérêt est sélectionnée</i> .....	34
<i>Figure 20 : Capture d'écran d'ITK-Snap : le seuil minimal est ajusté</i> .....	34
<i>Figure 21 : Capture d'écran d'ITK-Snap : les bulles de segmentation sont ajoutés afin de créer des départs de calculs 3D</i> .....	35
<i>Figure 22 : Capture d'écran d'ITK-Snap : l'évolution est mise en route</i> .....	36
<i>Figure 23 : Capture d'écran d'ITK-Snap : modèle 3D de la perte de substance</i> .....	36
<i>Figure 24 : Capture d'écran d'ITK-Snap : onglets pour l'export sous format .stl</i> .....	37
<i>Figure 25 : Capture d'écran de Meshmixer : modèle 3D de la perte de substance</i> .....	37
<i>Figure 26: Capture d'écran de Meshmixer : perte de substance dans l'interface Meshmixer</i> .....	38
<i>Figure 27: Capture d'écran de Meshmixer : ajout de la sphère dans l'interface</i> .....	38
<i>Figure 28 : Capture d'écran de Meshmixer : positionnement de la sphère</i> .....	39
<i>Figure 29 : Capture d'écran de Meshmixer : résultat de la soustraction booléenne</i> .....	40
<i>Figure 30 : Capture d'écran de Meshmixer : suppression des zones "flottantes"</i> .....	40
<i>Figure 31 : Capture d'écran de Meshmixer : suppression des zones inutiles</i> .....	41
<i>Figure 32 : Capture d'écran de Meshmixer : lissage</i> .....	41
<i>Figure 33 : Capture d'écran de Meshmixer : importation de la perte de substance</i> .....	42
<i>Figure 34 : Capture d'écran de Meshmixer : obturateur en transparence</i> .....	42
<i>Figure 35 : Capture d'écran de Meshmixer : simulation de l'insertion</i> .....	43
<i>Figure 36 : Capture d'écran de Meshmixer : suppression des zones gênantes</i> .....	43
<i>Figure 37 : Capture d'écran de Meshmixer : ajout des chevrons</i> .....	44
<i>Figure 38 : Capture d'écran de Meshmixer : résultat</i> .....	44
<i>Figure 39 : Capture d'écran de Preform : Ajout de tiges de soutien</i> .....	44
<i>Figure 40 : obturateur après impression</i> .....	45
<i>Figure 41 : obturateur après polissage, vue sagittale</i> .....	45
<i>Figure 42 : obturateur après polissage, vue du bas</i> .....	46
<i>Figure 43 : échantillon avec hémi-maxillectomie 2b</i> .....	46
<i>Figure 44 : obturateur sous dimensionné en place</i> .....	47
<i>Figure 45 : rebasage au silicone putty de l'obturateur</i> .....	47
<i>Figure 46 : obturateur rebasé uniformément, vue sagittale</i> .....	48
<i>Figure 47 : obturateur rebasé uniformément, vue coronale</i> .....	49
<i>Figure 48: obturateur et coque de silicone</i> .....	49
<i>Figure 49 : fusion TEP-SCAN et IRM(39)</i> .....	51
<i>Figure 50 : Principe de l'expérience de YAO(39)</i> .....	52
<i>Figure 51 : Fusion IRM et CBCT(51)</i> .....	53
<i>Figure 52 : sur-empreinte, empreinte primaire pour un obturateur d'usage</i> .....	54

# Apport de la simulation numérique à la réalisation d'un obturateur chirurgical

## I. Introduction

L'hémi-maxillectomie est **une chirurgie d'exérèse effectuée à la suite d'une tumeur au niveau du palais, d'une extension tumorale, d'un traumatisme ou bien d'une nécrose**. Après ces chirurgies, les patients se retrouvent avec une communication naso-buccale, **altérant diverses fonctions orales, comme la déglutition, la phonation, la mastication...** (1)

En effet, l'absence de partition entre la cavité buccale et les cavités nasales rend l'alimentation et la déglutition pénibles, car le bol masticoire est en partie envoyé vers les fosses nasales. De plus, des troubles masticatoires apparaissent avec la disparition de secteurs dentés. La perte de substance au niveau du palais et l'apparition de certaines lésions musculaires labiales et jugales altèrent également la phonation. La voix devient nasonnée, et la prononciation de certains phonèmes comme [d], [l], [n], [s], [t], [ks], et [z] devient impossible. La **respiration** se trouve aussi modifiée avec l'apparition de la communication (1),(2). Le manque de soutien des tissus mous (joues et lèvres) entraîne un affaissement de la face et une détérioration esthétique. Les conséquences fonctionnelles ajoutées aux **conséquences esthétiques** entraînent des **conséquences psychologiques**. La qualité de vie quotidienne du patient est ainsi grandement affectée, le patient a du mal à communiquer avec son entourage, à s'alimenter normalement, et donc à avoir une vie sociale correcte. (1-3)

Les obturateurs maxillaires permettent de rétablir l'étanchéité maxillaire. Il en existe plusieurs types qui diffèrent selon la chronologie de leur apparition : les chirurgicaux (ou immédiats, placés en peropérateurs et gardés en bouche durant la cicatrisation), les semi-immédiats (qui sont placés dans la semaine après l'intervention), les provisoires (dans les mois qui suivent) et les définitifs.

Parmi eux, les obturateurs chirurgicaux sont particulièrement importants, car en plus de **rétablir l'étanchéité et les fonctions, ils permettent de protéger la plaie opératoire et de guider la cicatrisation. Ils permettent de ce fait de réduire la période d'hospitalisation et prépare des conditions optimales pour la réalisation des obturateurs suivants (4). Ils permettent également, contrairement aux chirurgies de reconstruction, de faciliter la surveillance et la ré-intervention sur les sites à risque de récurrence (5-7)**

Les obturateurs chirurgicaux sont par définition mis en place lors de la chirurgie. Cela implique une adaptation continue de l'obturateur par la suite car les marges d'exérèse évoluent dans le temps. Les matériaux composant l'obturateur doivent être à la fois malléables, modifiables et biocompatibles. Les plus utilisés sont la gaze, le silicone et la résine à prise retardée, selon la qualité de la planification faite en amont de l'intervention (6,8,9)

Aujourd'hui, de plus en plus de chirurgies et de prothèses sont planifiées grâce à la Conception et Fabrication Assistées par Ordinateur (CFAO). L'hypothèse de cette étude est que le **développement** des logiciels de modélisation 3D **devrait permettre de planifier la chirurgie et de mettre en place le jour de l'exérèse un obturateur chirurgical préfabriqué, personnalisé, précis, rebasable, et amovible** permettant de faciliter le temps chirurgical, la



cicatrisation, la dépose, tout en limitant l'inconfort du patient au réveil, et en maintenant les fonctions orales.

L'objectif est donc de **mettre au point un protocole de création d'obturateur chirurgical par CFAO**. Cet obturateur serait modélisé à partir de l'imagerie pré-opératoire d'un patient, puis imprimé en 3D de manière sous-dimensionné afin de ne nécessiter qu'un léger rebasage lors de l'insertion sur le site d'exérèse.

Dans un premier temps, des généralités sur les maxillectomies, les obturateurs et les logiciels de simulation numériques existants seront présentés. Ensuite, le protocole expérimental sera exposé. Un obturateur sera ensuite essayé sur une pièce anatomique, afin d'évaluer la faisabilité, la précision et les avantages et inconvénients de ce protocole.

## II. Contexte

Pour cette partie généraliste, une revue de la littérature a été menée sur les bases de données PubMed, Dentistry and Oral resources, et EM consulte avec les mots clés : « maxillectomy », « maxillary obturator », « three dimensional system », « planning software ». Les articles retenus ont été sélectionnés selon leur résumé, puis sur leur contenu. Les articles des 20 dernières années ont été retenus.

Les résultats de cette recherche ont permis de répondre à plusieurs questions relatives au protocole envisagé, comme le type de maxillectomie le plus fréquent, les différentes techniques d'obturateur chirurgical, et les logiciels de simulation numérique utilisables pour simuler une chirurgie et modéliser un obturateur.

### A. Les maxillectomies

La maxillectomie est une chirurgie d'exérèse pratiquée notamment dans les cas de cancers oro-faciaux affectant une partie du maxillaire. Cette intervention vise à éliminer la tumeur avec des marges plus ou moins étendues. Elle peut ainsi impacter, selon l'étendue et la localisation de la tumeur : le palais, les joues, les sinus et les orbites.

#### 1. Les classifications

Des classifications ont été proposées afin de faciliter la communication interdisciplinaire. Ces classifications reposent sur divers critères comme le statut dentaire, la communication oro-nasale, les structures impactées, ou les étendues verticale, sagittale et latérale.(10)

##### a. Classification de Benoist

Dans les années 70, **Benoist** propose une classification classant les pertes de substance en deux groupes en fonction de leur taille (1,9):

- les petites pertes de substance qui ne dépassant pas le quart de la voûte palatine. Ce sont des lésions limitées avec une communication bucco-sinusienne ou bucco-nasale (Fig.1).
- les grandes pertes de substances dépassant le quart de la voûte palatine, avec de larges communications bucco-sinusiennes nécessitant souvent l'apport de tissu extra buccal (Fig.2).

Plus tard, cette classification a été modifiée par Duchamp qui a ajouté les pertes de substances « moyennes », lorsque l'étendue est intermédiaire.

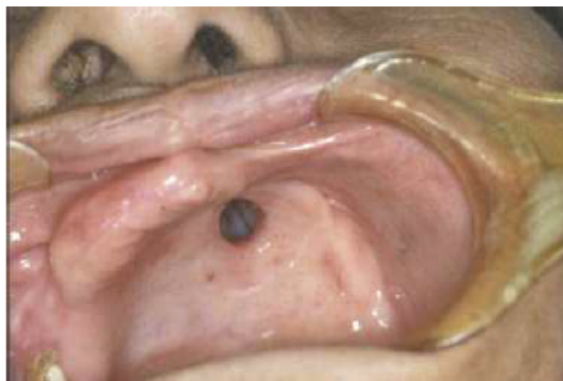

Figure 46 : Petite perte de substance maxillaire chez un patient édenté (11).

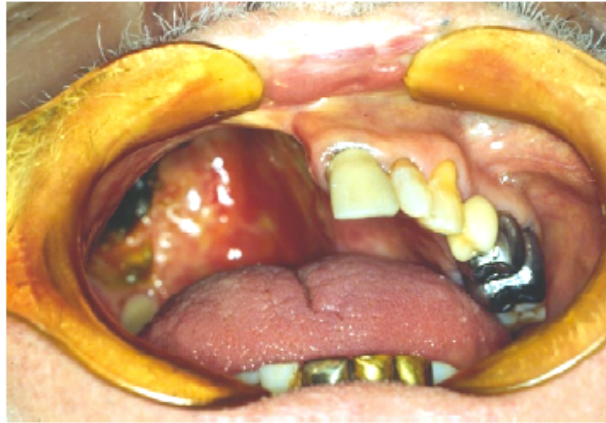

Figure 47 : Grande perte de substance maxillaire chez un patient partiellement denté (11).

#### b. Classification d'Aramany

La classification d'**Aramany** (1978) est encore aujourd'hui parmi les plus utilisées. Les pertes de substance sont rangées selon la surface horizontale à obturer seulement. Cette classification présente la particularité d'avoir été proposée par un dentiste, et ressemble à la classification de Kennedy pour les édentements partiels dentaires. Le statut dentaire est pris en compte, contrairement à la plupart des classifications purement chirurgicales (Fig.3)(1,12).

Les catégories sont les suivantes :

- I = Défaut le long de la ligne médiane du maxillaire avec les dents maintenues sur un coté
- II = Défaut unilatéral avec dents antérieures maintenues du coté controlatéral
- III = Défaut palatin se situant au milieu du palais dur, n'affectant pas la denture
- IV = Défaut traversant la ligne médiane, avec quelques dents postérieures restantes du coté controlatéral du défaut
- V = Défaut bilatéral, en arrière des prémolaires (ou dents « piliers »)
- VI = Défaut bilatéral, en avant des dents piliers

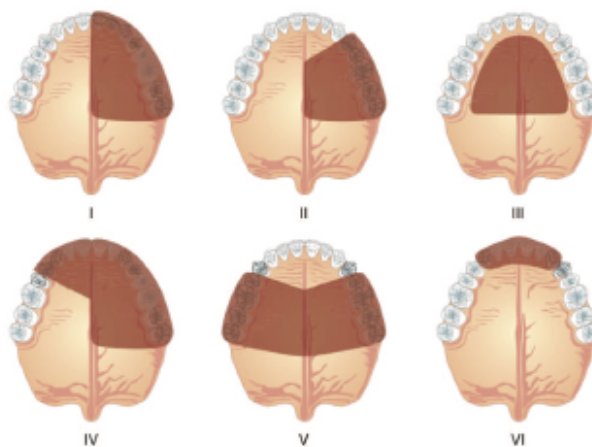


Figure 48 : Classification d'Aramany (1).

### c. Classification de Brown

La classification de Brown a été élaborée en 2000, puis modifiée en 2010. Cette classification est préférée par les chirurgiens car plus précise et globale (elle prend en compte de nombreux critères, à l'exception du statut dentaire), et permet donc une reconstruction tri-dimensionnelle (Fig.4)(13,14). Cette classification est notamment intéressante car prend en compte la dimension verticale du défaut.

Classification verticale :

- I = Maxillectomie sans fistule oronasale
- II = Maxillectomie sans implication de l'orbite
- III = Impliquant les annexes orbitales avec rétention de l'orbite
- IV = avec énucléation orbitale
- V = défaut orbito-maxillaire
- VI = défaut naso-maxillaire

Classification horizontale :

- a = défaut palatin seulement sans implication de l'os alvéolaire
- b = défaut inférieur ou égal à la moitié du palais, unilatéralement.
- c = défaut inférieur ou égal à la moitié du palais, antérieurement transversalement ou bilatéralement
- d = défaut supérieur à la moitié du palais.

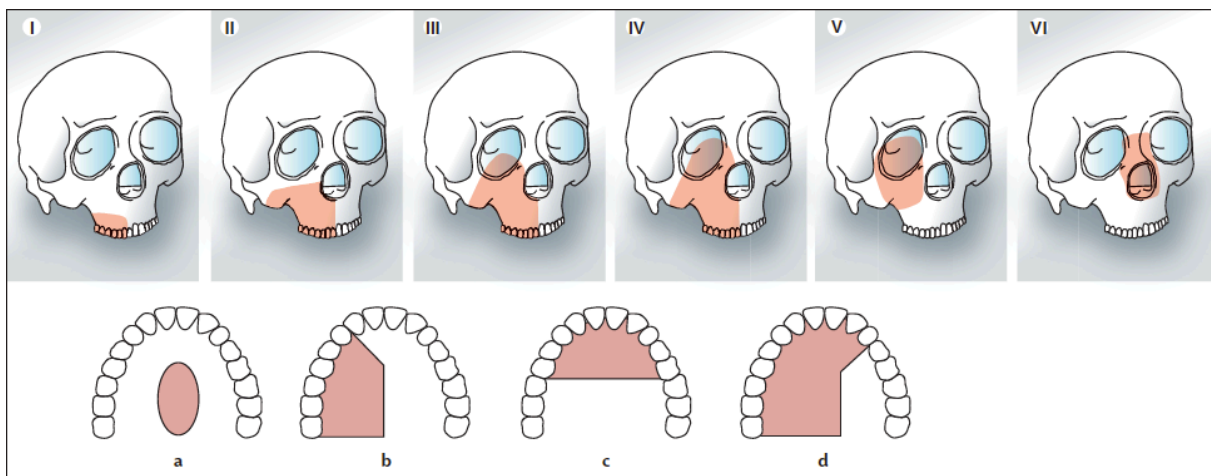


Figure 49 Classification de Brown 2010 (13).

### d. Autres classifications

Devauchelle, professeur à Amiens, a proposé une classification en 1993 adaptée pour les reconstructions chirurgicales (Fig.5) (1). Cette classification se fait en fonction de la taille, de la profondeur et de la topographie de la lésion. Il y a quatre types :

- type I : perte de substance impactant la voûte palatine sans affecter l'arcade alvéolodentaire, avec localisation antérieure (Ia) ou postérieure (Ib)
- type II : perte de substance impactant l'arcade alvéolodentaire, au niveau du bloc incisivo-canin (IIa) ou latéralement (IIb)
- type III : perte de substance d'un héli-palais, droit ou gauche

- type IV : perte de substance totale

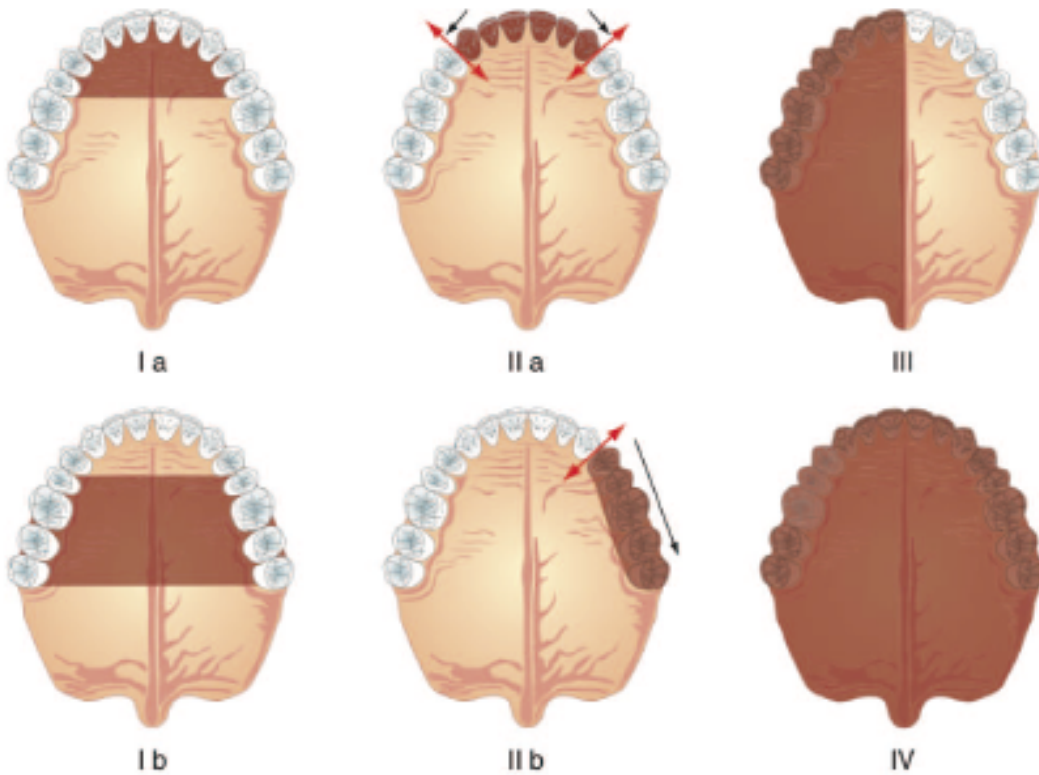


Figure 50 Classification de Devauchelle (1).

**Pomar et Bentahar**, en 2008, propose une classification ressemblante à celle de Brown (Fig.6). La topographie du défaut est donnée, avec en plus l'état de la denture. Cependant, la classification de Brown reste encore aujourd'hui plus citée dans la littérature, elle sera donc utilisée pour la suite de l'étude (1,9,10).

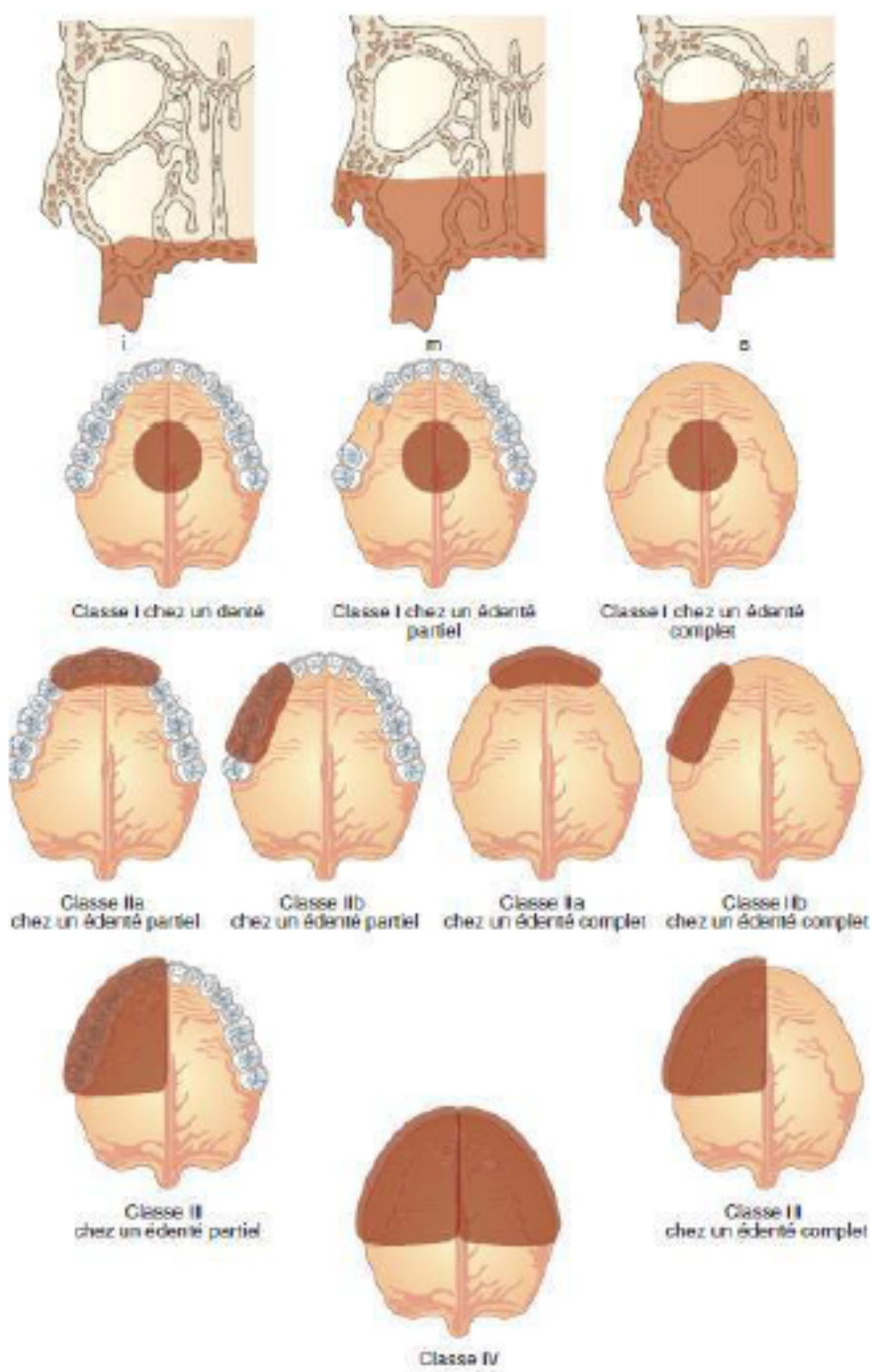


Figure 51 : Classification de Pomar et Bentahar (9).

## 2. Revue de littérature

Pour garantir l'intérêt et la reproductibilité clinique de cette expérimentation pilote, il paraissait pertinent de choisir la maxillectomie la plus utilisée dans la littérature.

Cinq études utilisant la classification de Brown ont été retenues. (13–17)

Le tableau ci-dessous résume les éléments trouvés (Tableau 1):

	Classe I	Classe II	Classe III	Classe IV	Classe V	Classe VI	Unsure
Brown et al.2000	8	416	6	6	0	0	0
Kreeft et al.2012	0	25	6	1	0	0	0
Breeze et al.2016	8	19	7	5	0	0	0
Depprich et al. 2011	3	22	5	1	0	0	0
Brown et al.2010	32+8	257+68	187+20	119+34	53+11	3+6	118
Total	59	416	231	166	64	9	118
Proportion	5,5%	39,2%	21,7%	15,6%	6,1%	0,8%	11.1%

**Tableau 7 :** Tableau récapitulatif du nombre de patients par classes dans les différents articles. Pour l'étude de Brown et al. en 2010, le premier chiffre est le nombre de patients dans la partie revue de littérature de l'article, le deuxième est le nombre de patients dans l'essai clinique.

Il apparait de cette analyse succincte que la maxillectomie de classe II de Brown est la plus fréquemment utilisée (Tableau 1). Certains articles utilisent plus précisément les sous-classes de la classification de Brown (Tableau 2)(14,17) . Le tableau ci-dessous répertorient les maxillectomies évoquées selon les sous-classes.

Classe 1	Classe IIa	Classe IIb	Classe IIc	Classe IIIa	Classe IIIb	Classe IIIc	Classe IVa	Classe IVb	Classe IVc	Total
13	41	27	2	7	10	0	5	3	0	63

**Tableau 8 :** Tableau récapitulatif du nombre de patients par sous classes.

Les héli-maxillectomies les plus fréquemment étudiées sont donc **les héli-maxillectomies IIa et IIb de la classification de Brown**. Il s'agit, selon les définitions de la classification, des maxillectomies sans implication de l'orbite, avec défaut palatin sans implication de l'os alvéolaire ou défaut inférieur ou égal à la moitié du palais. Plus communément, ce sont des des maxillectomies n'impactant que la moitié du palais au niveau horizontal, et jusqu'au sinus sans impacter l'orbite au niveau vertical.

## B. Les obturateurs chirurgicaux

### 1. Classification des obturateurs

Les obturateurs sont définis par la chronologie de leur mise en place (4,5,9) .

L'obturateur **chirurgical, ou immédiat**, est placé lors de la chirurgie d'exérèse. Une consultation préopératoire permet un premier contact entre le dentiste et le patient. Cette consultation permet la réalisation d'empreintes. Ce modèle permet l'étude du cas avec le chirurgien maxillo-facial, mais aussi la réalisation d'une plaque palatine. L'obturateur est placé en peropératoire, sous anesthésie générale, et est laissé en place durant minimum une semaine (afin de garantir une étanchéité la plus optimale possible, de rétablir une cloison entre la cavité orale et les cavités nasales, et de guider la cicatrisation). Il ne peut pas être placé ni enlevé par le patient. Sa mise en place permet au patient lors de son réveil d'accepter plus facilement l'intervention, mais également les futures prothèses définitives(6,8,11).

L'obturateur **semi-immédiat** est préconisé dans les situations où l'obturateur immédiat n'a pas pu être réalisé lors de l'exérèse (notamment quand le dentiste n'a pu intervenir). Il présente les mêmes principaux avantages que l'immédiat : une cicatrisation guidée, une étanchéité restaurée rapidement et un traumatisme amoindri pour le patient. La réalisation de l'empreinte sans AG est assez délicate.

L'obturateur **provisoire** (aussi appelée la prothèse secondaire) est plus élaboré, avec une partie prothétique dentée ajoutée (ce qui n'est généralement pas le cas de l'obturateur chirurgical pour des raisons de coût). Les fonctions ont ainsi assurées jusqu'à la cicatrisation complète. L'obturateur est généralement mis en place entre 3 semaines et 3 mois après l'exérèse.

L'obturateur **définitif** (ou prothèse d'usage) est réalisé lorsque la cicatrisation est aboutie et stable (environ 6 mois/un an après). Il est plus confortable que les précédents, mais aussi plus esthétique (9,11,18). La prothèse comporte un châssis métallique.

### 2. Avantages de l'obturateur chirurgical

Un obturateur chirurgical est composé de 2 parties principales : une supérieure remplissant le défaut maxillaire (obturatrice), et une inférieure s'adaptant au palais (plaque palatine/prothèse dentaire).

L'obturateur immédiat permet (4–6,8) :

- De rétablir immédiatement l'étanchéité maxillaire, ainsi que les diverses fonctions comme la phonation ou la déglutition.
- De protéger la plaie opératoire, de soutenir le greffon, de guider la cicatrisation
- De soutenir les tissus mous de la face pour éviter une déformation faciale (effondrement de la face).
- De réduire la période d'hospitalisation
- D'éviter les difficultés de la création d'obturateurs après l'intervention
- Et si l'obturateur prend place sur prothèse dentaire, de restaurer immédiatement l'esthétique, de favoriser le bon positionnement en occlusion, de faciliter la déglutition/mastication, et d'éviter un trauma psychologique.



L'obturateur chirurgical, comme la reconstruction chirurgicale, amène une meilleure qualité de vie chez les patients (7,19–21). Cependant, l'obturateur a l'avantage de permettre une surveillance carcinologique. Les lambeaux sont eux préférés pour les défauts plus larges que la classe II, car les obturateurs requis sont très lourds. Pour les défauts de taille inférieure, l'obturateur est la solution optimale, car il permet de diminuer le risque d'infection et de récurrence, et est réalisable plus rapidement que la planification chirurgicale.

### 3. Les différents types d'obturateurs chirurgicaux

#### a. Les obturateurs extemporanés :

- **La gaze**

Le type le plus simple d'obturateur chirurgical est le comblement du défaut par de la gaze (Fig.7), retenu en place par d'éventuelles ligatures/vis. Ces moyens de rétention peuvent être :

- des fils métalliques suspendus aux apophyses zygomatiques, ou au niveau des crêtes alvéolaires
- un fil métallique qui transfixe le voile et prend appui sur le plancher des fosses nasales,
- des vis trans-osseuses, maintenant la plaque sur le voile restant (6).

La gaze, qui reste longtemps en bouche, présente l'inconvénient de conserver les sécrétions situées à l'intérieur du défaut maxillaire ainsi que les résidus alimentaires, ce qui augmente le risque d'infection. De plus, les soins post-opératoires sont rendus difficiles, et des odeurs fétides sont reportés par les patients (6).

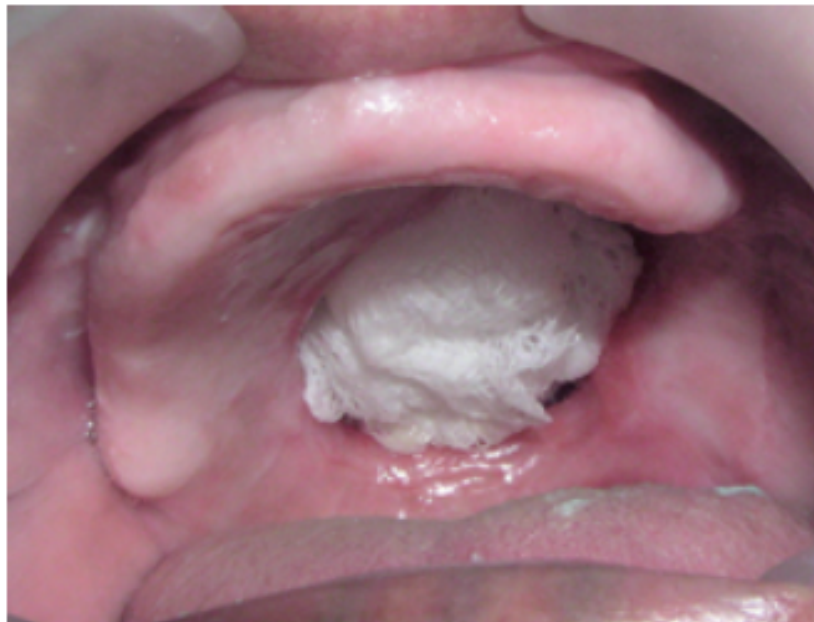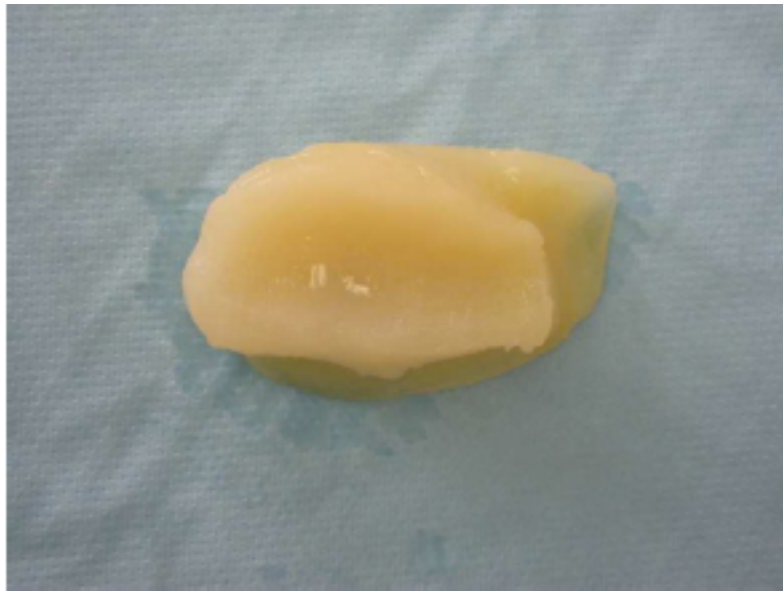


Figure 52 : comblement par de la gaze (1).

- **L'obturateur en silicone de viscosité « putty »**

Les contre-dépouilles du défaut ne pouvant être utilisées pour la rétention de la future prothèse sont comblées avec de la gaze, et du silicone putty remplit les autres parties du défaut utiles à la rétention. C'est le même principe que pour une empreinte primaire de Prothèse Maxillo-Faciale. Des perforations peuvent être créées dans cet obturateur en silicone, afin de drainer les sécrétions vers l'extérieur du défaut, et d'injecter des solutions antiseptiques à l'intérieur.

La création de ce type d'obturateur est facile, courte, ne nécessite pas de planification préopératoire et permet un drainage et lavage du défaut. Le silicone possède une perméabilité et un pouvoir non adhérent, résiste bien au vieillissement, est insoluble dans les liquides biologiques, et présente également l'avantage d'être stérilisable au préalable (Fig.8). Cependant, il ne peut pas être rebasé, et donc en cas de défaut d'ajustage, sera déposé intégralement. De plus, selon sa confection, cet obturateur peut soit manquer d'étanchéité, et être instable, ou bien au contraire être compliqué à désinsérer (blocage dans les contre- dépouilles) (11,22).



**Figure 53 : obturateur en silicone (11).**

b. Les plaques palatines et anciennes prothèses avec ajout extemporané

- **Une plaque protectrice en polyéthylène (résine thermoplastique)**

Il s'agit d'une plaque en résine souple de 2 millimètres d'épaisseur et préparée en préopératoire ou extemporanément. La substance est facile à manipuler, mais elle manque d'étanchéité et de stabilité (Fig.9) (5,23)

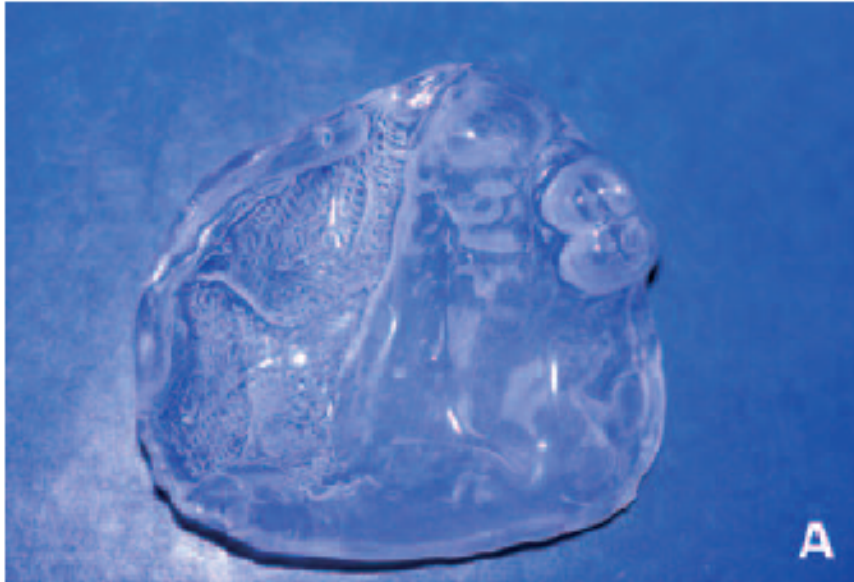


Figure 54 : Plaque en polyéthylène (23).

- **La plaque palatine en résine avec comblement du défaut par de la gaze**

La plaque palatine est préparée en préopératoire (empreinte, et réunion multidisciplinaire afin de marquer les limites de la résection sur le modèle et pouvoir créer la plaque en fonction). Sa transparence permet de visualiser les zones de compression. Chez le patient denté, la plaque palatine inclue des crochets (Fig.10). Chez l'édenté, des fils métalliques peuvent être suspendus aux apophyses zygomatiques, des vis trans-osseuses vissées sur la voûte restante, des fils de sutures peuvent être utilisés, ou des mini implants.(5,22)

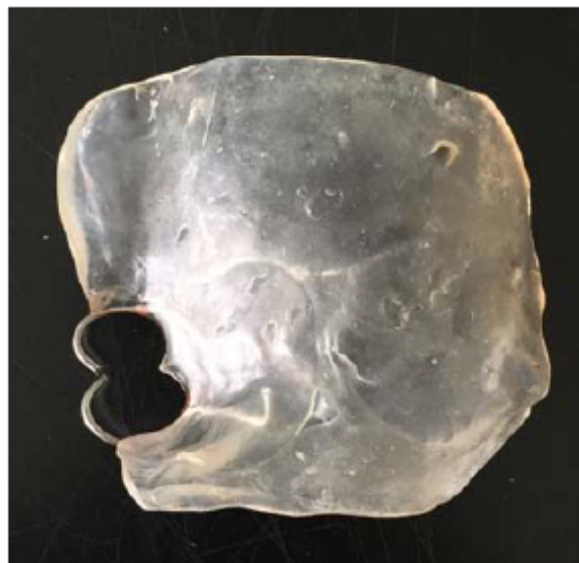

Figure 55 : plaque palatine en résine simple (1).

- **La plaque en résine combinée à un obturateur silicone**

La plaque palatine est préparée en pré-opératoire, Le silicone est créé extemporanément, et nécessite une liaison mécanique avec la base prothétique (le silicone est injecté en bouche puis il y a mise en place de la plaque). La liaison mécanique peut se faire via des cavaliers ancrés dans la plaque. Grâce à cette méthode, la cicatrisation des surfaces internes du défaut est guidée, il n'y a pas besoin d'une réelle exploitation des contre dépouilles (étant donnée le potentiel adhésif du silicone) et une mauvaise prévision de la largeur du défaut ne pose pas problème, car le silicone pourra aller dans les espaces non prévus du défaut (Fig.11)(5,8,11,22).

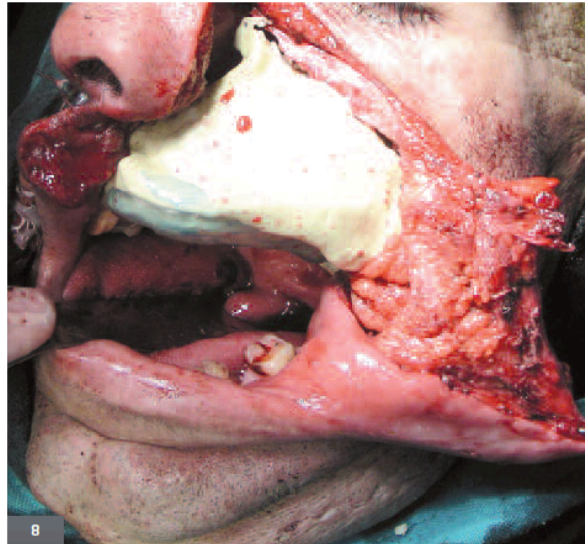


Figure 56 : Plaque palatine avec rebasage au silicone (5).

- **La plaque en résine avec résine à prise retardée**

La résine à prise retardée est injectée en peropératoire. Ce type d'obturateur en résine présente comme avantages d'avoir une meilleure adaptation aux tissus de soutien par rapport aux obturateurs en silicone (grâce à son élasticité et son fluage), d'être étanche, de se lier chimiquement avec la base prothétique (également en résine), de procurer une sensation de confort et surtout d'être rebasable (et donc de permettre une étanchéité optimale, qui sera créée suivant la cicatrisation). Cependant, sa manipulation peropératoire est difficile car la résine est fluide (plus que le silicone) elle est non stérilisable, peut être un réservoir pour les micro-organismes et a une durée de vie limitée (18).

La résine type conditionneur tissulaire est utilisée, comme ViscoGel ou CoeComfort. Leur viscosité est très faible, avec un fluage important qui se maintient dans le temps. Elle va être utilisée pour permettre une cicatrisation accélérée, un amortissement des chocs et donc des douleurs, et une suppression des exostoses et des épines irritatives (Fig.12)(5).

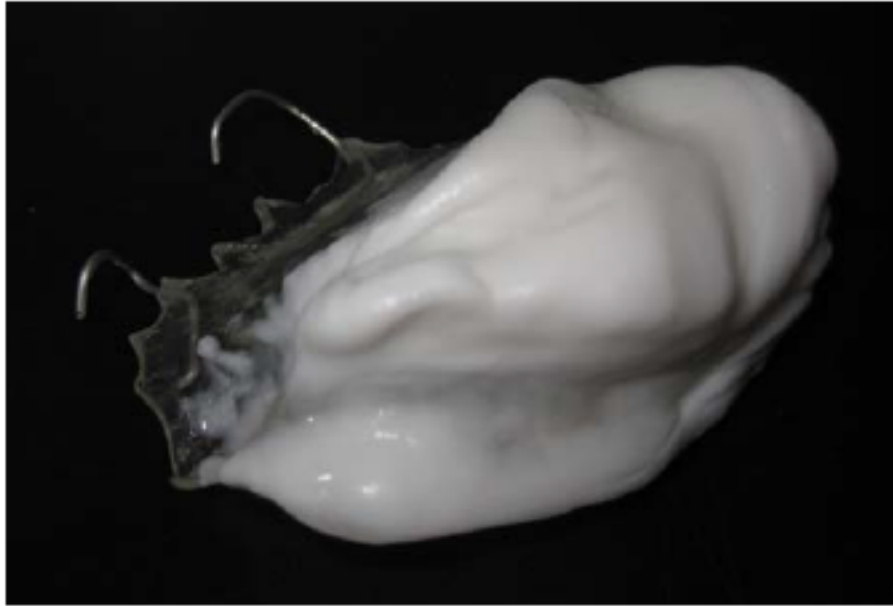

Figure 57 : Plaque en résine avec résine à prise retardée (1).

- **Une ancienne prothèse avec ajout de résine à prise retardée**

Historiquement, la méthode de Steadman peut être évoquée : celle-ci consistait à rebaser la prothèse avec de la gutta-percha. Cette méthode se rapproche du rebasage par résine à prise retardée (8,11). Il n'y a pas de préparation préopératoire (la prothèse est déjà adaptée, il faudra juste procéder à une inspection minutieuse de la prothèse afin de vérifier qu'elle obturera le futur défaut chirurgical). Ensuite, de la résine type CoeComfort ou ViscoGel, comme préconisé par Lejoyeux, est rajoutée en peropératoire (18)(Fig.13). Le patient est revu à la suite de l'opération pour vérifier l'adaptation de la prothèse. La résine est déposée puis rebasée jusqu'à ce que la voix soit acceptable, sans nasonnement. Cette résine de mise en condition tissulaire peut par la suite, si le patient est satisfait, être remplacée par de la résine définitive de laboratoire(18,25) . Ce type d'obturateur présente les mêmes avantages et inconvénients que la solution plaque palatine et ajout de résine, avec comme avantage supplémentaire de ne pas avoir d'étapes préopératoire de confection de plaque(5).

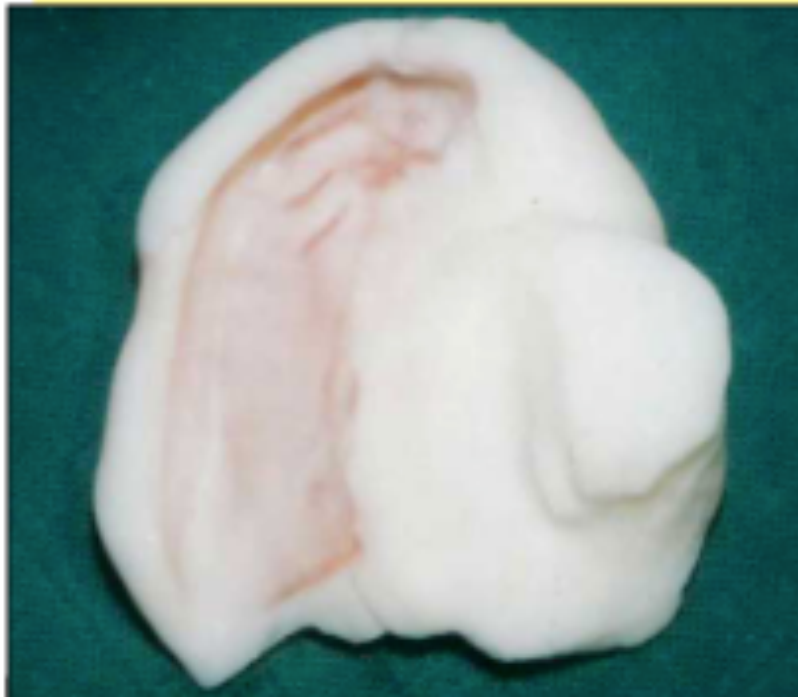

Figure 58 : Ancienne prothèse avec ajout de résine à prise retardée type CoeComfort (24).

#### 4. Comparaison des obturateurs chirurgicaux

De nombreuses solutions s'offrent au chirurgien pour obturer le défaut directement après l'exérèse. Comme résumé dans le tableau ci-dessous (Tableau 3), chacune a ses avantages et inconvénients. L'obturateur idéal dépend de la situation du défaut, de son étendue, de l'exérèse pratiquée, du chirurgien, ou encore du patient. La gaze avec ligatures présente comme unique avantage d'être rapide à exécuter. Une ancienne prothèse peut s'avérer être un atout, notamment en termes de stabilité, mais il faut que le patient en ait une. La plaque en polyéthylène présente de nombreux avantages, mais demande comme la plaque en résine une empreinte au préalable.

	Ligatures avec gaze	Obturateur silicone	Plaque résine et gaze	Plaque résine et silicone	Plaque résine et résine retardée	Ancienne prothèse et résine retardée	Plaque en polyéthylène
Temps de préparation	+	+	-	-	-	+	-
Efficacité/perméabilité/stabilité	-	+	-	-/+	+	+	-
Changements / pérennité	-	-	-	-	-/+	-/+	+
douleurs	-	+	-	+	-	-	+
infections	-	+	-	+	-	-	+
Odeurs	-	-/+	-	-/+	+	+	+

Tableau 9 : Tableau récapitulatif des obturateurs avec leurs spécificités.

Le défaut est comblé par soit de la gaze, du silicone ou de la résine à prise retardée. La gaze est légère, mais doit être changée plus fréquemment, et ne s'adapte pas aux contours du défaut. La résine a une bonne étanchéité et présente l'avantage d'être rebasable. Cependant, elle présente un fluage important. Le silicone, étant de haute-viscosité, ne coule pas, et est adapté au modelage, ce qui en fait la substance la plus indiquée pour les défauts de classe II. Ainsi, la plaque résine avec silicone semble être l'obturbateur existant idéal suite aux héli-maxillectomies (Tableau 4)(9,18).

Obturbateur	Résine	Silicone
Avantages	-Simplicité de mise en œuvre -Evolutif, rebasage aisé -Pas d'entretien -Prix faible	-Etanche -Confort -Accepte une ouverture buccale réduite
Inconvénients	-confort -Ouverture buccale suffisante	-Non évolutif -Cout élevé Vieillessement rapide

Tableau 10 : Tableau comparatif du silicone et de la résine pour la réalisation de l'obturbateur (9)

Un obturbateur peut être décrit comme idéal, du point de vue du praticien et du prothésiste, s'il est stable, étanche, ajusté, sans risques d'infection, et également rebasable (9,24). Du point de vue du patient, il est idéal notamment si sa qualité de vie est améliorée.

### C. Logiciels de segmentation et modélisation

La demande de réhabilitation prothétique dans le domaine maxillo-facial a augmenté ces dernières décennies, avec une augmentation des patients avec cancers oraux (15% de plus aux Etats unis depuis les 40 dernières années) et de l'espérance de vie (24). La CFAO est une alternative aux méthodes traditionnelles de fabrication de prothèses, développée depuis 1980. Elle permet de gagner du temps sur la planification chirurgicale et la fabrication de la prothèse. La revue de littérature nous a permis sur la base des articles retenus de lister les logiciels utilisés dans le domaine dentaire et le domaine maxillo-facial pour planifier les chirurgies, segmenter les images radiologique, et modéliser ensuite les obturateurs.

#### 1. Les logiciels de segmentation et modélisation utilisés en chirurgie maxillo-faciale

##### a. Logiciels utilisés pour la segmentation

La segmentation est un traitement de l'image 2D (scanner ou IRM), qui rassemble les pixels afin de créer un modèle 3D correspondant aux images 2D.

**Mimics** (Materialise) (Fig.14) est un logiciel de traitement d'image 3D spécialisé dans le médical, avec conception et modélisation. Il permet de transformer des images 2D (comme les fichiers Digital Imaging and COMMunications in Medicine, DICOM) en modèles 3D, au format STL (Standard Tessellation Language) ou autre. Mimics n'est pas spécialisé dans l'imagerie maxillo-faciale, il peut également être utilisé dans d'autres domaines médicaux (cardiovasculaire, pulmonaire, orthopédique) ou scientifiques (médecine vétérinaire, paléontologie, ingénierie médicale)

Il permet de passer de la 2D à la 3D, de personnaliser le modèle 3D, et de comparer, rétrospectivement, comme dans l'étude de Roser, le volume entre l'objet réel et virtuel.



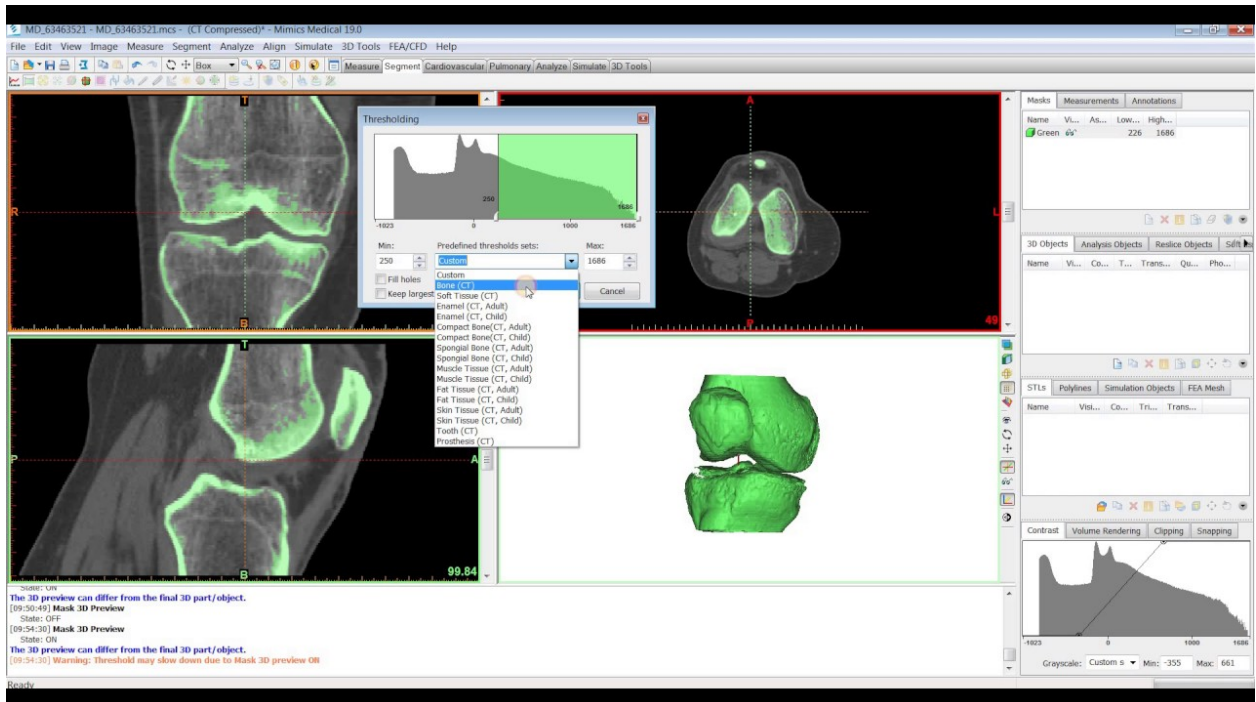


Figure 59 : Mimics

Osirix est un logiciel gratuit de segmentation, simple, avec une prise en main et apprentissage rapides (Fig.15)(26,27).

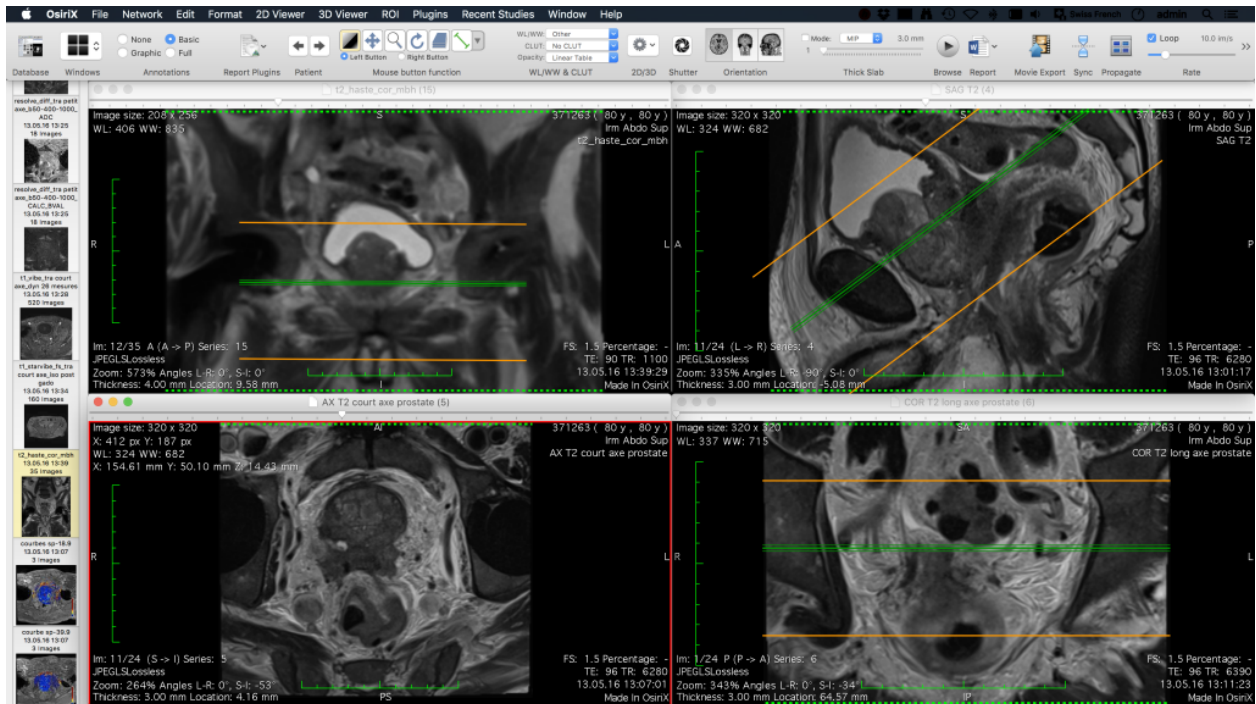


Figure 60 : Osirix



**ITK snap** et **3D slicer** sont également utilisés dans la littérature. Ces deux logiciels de segmentation sont gratuits, et permettent de passer de la 2D à la 3D (Fig.16).(27–30)

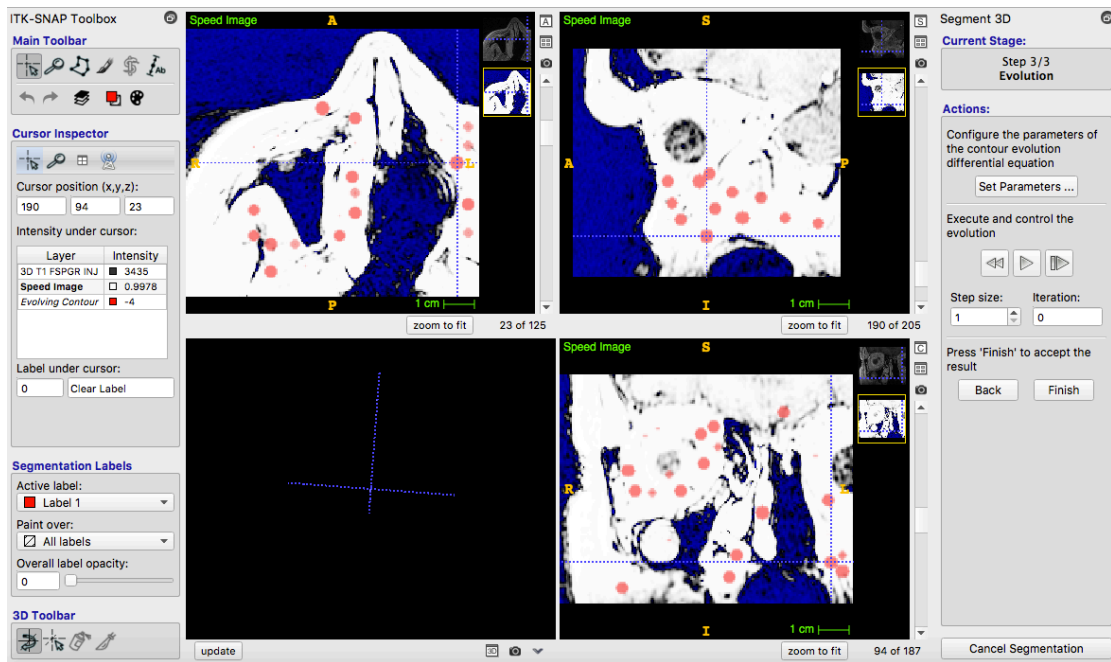


Figure 61 : ITK snap

Le Logiciel de modélisation 3D **Sensable's freeform** présente l'avantage de donner une bonne qualité et précision de modélisation en un temps relativement court (31). Cependant, son utilisation a un coût, et demande un apprentissage certain (32–34).

En conclusion, Mimics reste préféré à la plupart des autres logiciels de traitement d'image 3D par ses offres de modélisation, et ses possibilités plus intéressantes que les logiciels gratuits (32,35–37). Dans le cadre particulier de cette étude, l'accès à ITK-Snap étant gratuit, ce logiciel a été sélectionné pour la mise en place du protocole de segmentation.

#### b. Logiciels pour la simulation de chirurgie maxillo-faciale

**Amira** est un logiciel permettant la modélisation d'une ostéotomie à partir de scanner notamment (élimination des artefacts d'origine métallique) ou IRM avec prédiction de l'effet sur les tissus mous. De plus, toutes les données possibles peuvent être enregistrées en un seul système coordonné, autour d'un même point de repère.(38)

- *Les logiciels utilisés pour la planification de chirurgie orthognathique*

Pour la planification et simulation de chirurgie orthognathique, Surgicase CMF, Maxilim, Dolphin, Proplan ou bien encore Nemofab sont très utilisés dans la littérature.

**Proplan** est un logiciel de simulation 3D de chirurgie orthognathique permettant également de visualiser l'anatomie préopératoire du patient (Fig.17)(39).

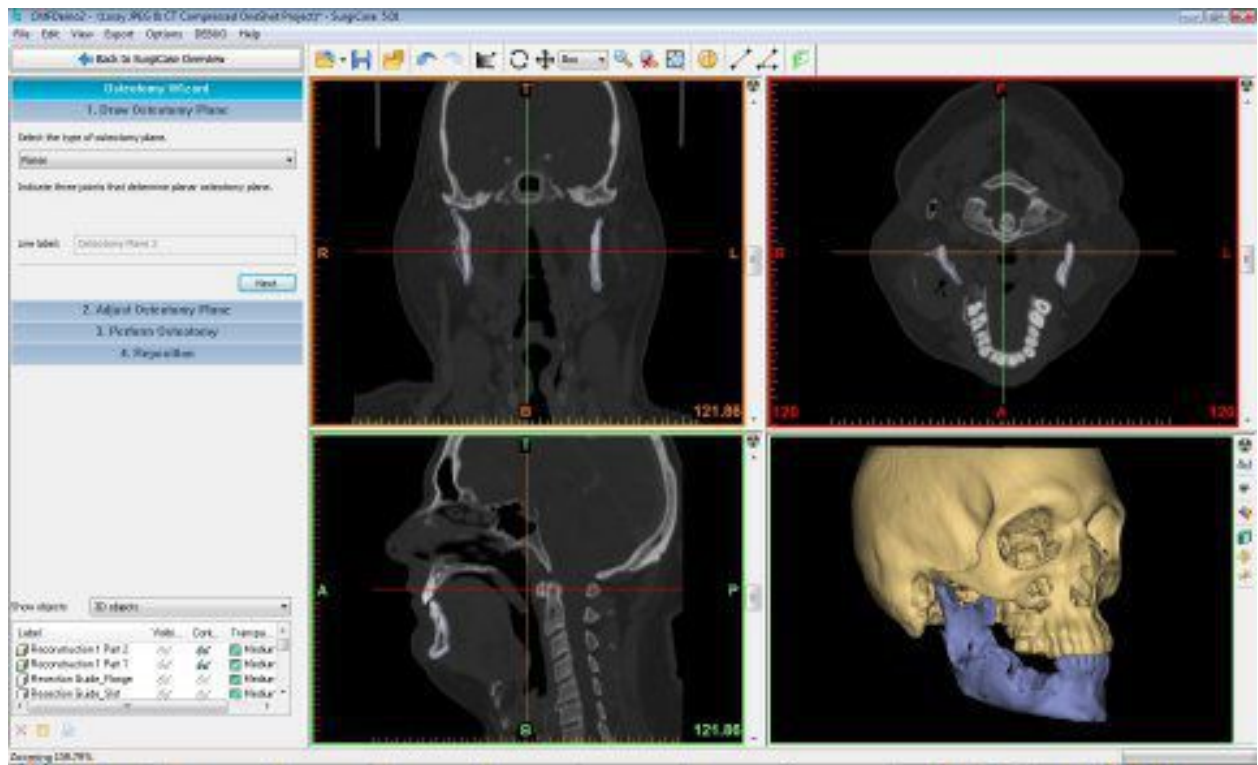


Figure 62 : Proplan

**Surgicase, Maxilim et Dolphin** mettent à disposition les premiers éléments d'une planification thérapeutique, et offrent un transfert de la planification thérapeutique au champ chirurgical via des gouttières d'intercuspidation. Cependant, les principaux problèmes fondamentaux de la chirurgie orthognathique ne sont toujours pas gérés : la collision des arcades dentaires, l'autorotation mandibulaire/mobilisation de l'ATM, ou bien encore les contacts labio-dentaires (aucune simulation des tissus mous). De plus, ces logiciels calculent la situation post-opératoire à partir des radios bidimensionnelles, qui sont sources de distorsion... (3,39,40)

**Nemofab** va orienter lui-même les modèles, à l'aide de points préenregistrés dans le logiciel (ligne maxillaire moyenne, bord canin...).

- *Les logiciels utilisés en planification implantaire*

**Navibase, IGI, Simplant, Nobelguide, Robodent, Oralim, CADImplant, Anatomage In Vivo 5** sont des logiciels de planification, simulation et planification à assistance intra-opératoire pour certains d'entre eux (Navibase et IGI) (41–44).

- *Les logiciels de simulation 3D sans spécialisation dans le domaine médical*

Le monde médical n'utilise pas uniquement des logiciels spécialisés dans ce secteur. Des logiciels, comme **Geomagics design** (3D systems), doivent également être évoqués comme logiciel de simulation et modélisation 3D, bien qu'ils ne soient pas spécialisés dans le domaine médical. (32)

**Net fabb** permet la simulation 3D, mais est surtout utilisé pour vérifier la qualité des modèles et réparer d'éventuels problèmes présents du fichier STL.(26,27)

Deux autres logiciels doivent être évoqués : **Meshmixer** et **Blender**. Meshmixer est simple d'utilisation. Il est efficace, peut créer des surfaces détaillées, important dans notre cas, car les obturateurs devront s'adapter le plus précisément possible aux contours des défauts créés pour un maximum d'étanchéité. Cependant, il faudra auparavant utiliser un logiciel capable de convertir les images utilisées dans un format adapté à la modélisation (soit passer de Dicom à Stl.) (27,45)




Figure 63 : Meshmixer

**Blender** est un logiciel de modélisation très précis, utilisé notamment dans l'animation, la vidéo, les jeux vidéo. Cependant, il exige une très bonne maîtrise de ce type de logiciels, contrairement à Meshmixer, facilement accessible (Fig.18). Il nécessite une segmentation au préalable comme Meshmixer. Etant donné sa complexité d'utilisation, très peu de cas cliniques l'ont utilisé. (27,45)

## 2. Conclusion

Les logiciels de segmentation, de modélisation, de planification 3D au niveau de la chirurgie maxillo-faciale sont nombreux. Chacun a son domaine spécifique d'utilisation, et son étape spécifique d'utilisation (Tableaux 5 et 6) Il faudra donc utiliser plusieurs logiciels différents afin de mener à bien les différentes étapes du protocole : conversion des fichiers Dicom en stl., simulation de l'hémi-maxillectomie, modélisation 3D de l'obturateur.

Au vu des données récoltées, pour la segmentation des fichiers DICOM, le logiciel Mimics semble le plus pertinent. Mimics est le logiciel le plus cité dans les articles de notre bibliographie, cependant il est payant, contrairement à Osirix ou **ITK snap**.

Pour la simulation de l'hémi-maxillectomie, le logiciel ProPlan CMF pourrait être utilisé, afin de simuler au mieux l'anatomie du patient (car spécialisé dans le médical) et la modification des tissus mous. Cependant, il a un coût, et demande une maîtrise de la chirurgie. Dans le cadre de cette étude, **Meshmixer** pourra être utilisé pour la simulation de l'hémi-maxillectomie. Celui-ci a le mérite d'être gratuit et plus intuitif.

Pour la modélisation de l'obturateur, Meshmixer semble le plus adapté : en effet, comme pour la simulation de l'hémi-maxillectomie, il est simple d'utilisation, tout en étant précis dans la modélisation virtuelle.

	<b><u>Mimics</u></b>	<b><u>Osirix</u></b>	<b><u>ITK snap / 3D slicer</u></b>	<b><u>Proplan</u></b>	<b><u>Geomagic</u></b>	<b><u>Sensable's freeform</u></b>	<b><u>Netfabb</u></b>	<b><u>Meshmixer</u></b>	<b><u>Blender</u></b>
<b><u>Domaine</u></b>	Medical	Medical	Medical	Medical	Non spé	Médical	Médical	Non spé	Non spé, jeux vidéos
<b><u>Etape</u></b>	Segmenta°	Segmenta°	Segmenta°	Segmenta°	Modélisa°	Modélisation	Modélisa°	Modélisa°	Modélisa°
<b><u>Prix</u></b>	Payant	Gratuit	Gratuit	Payant	Payant	Payant	Payant	Gratuit	Gratuit
<b><u>Prise en main</u></b>	Facile	Facile	Facile	Facile	/	Difficile	/	Facile	Difficile
<b><u>Spécificité</u></b>	Complet, sans simulation tissus mous	rudimentaire	rudimentaire	Simulation tissus mous		Précis, rapide	Vérification de la qualité		Complet, précis

Tableau 11 : Tableau récapitulatif des logiciels de segmentation et modélisation seulement.

		Mimics	Osirix	ITK snap	3D Slicer	Proplan	Sensible's Freeform	Amira	Surgicase	Maxillim	Dolphin	Nemofab	Navibase, IGI, Simplant, Nobelguide, Robodont, Oralim, CAD Implant, Anatomage In Vivo 5	Geomagics	Netfabb	Meshmixer	Blender
Domaine/ Spécialité	Medical	Médical	Médical	Médical	Médical	Médical	Medical	Medical, Maxillo-facial	Medical, Maxillo-Facial	Medical, Maxillo-Facial	Medical, Maxillo-Facial	Medical, Maxillo-Facial	Medical, Implantologie	Npon spécialisé	Non spécialisé	Non spécialisé	Non spécialisé, jeux vidéos
Etape/Utilisation	Segmenta*	Segmenta*	Segmenta*	Segmenta*	Segmenta*	Segmenta*	Modélisation 3D	Simulation Chirurgie	Simulation Chirurgie Orthognathique	Simulation Chirurgie Orthognathique	Simulation Chirurgie Orthognathique	Simulation Chirurgie Orthognathique	Simulation Chirurgie Orthognathique	Implantologie	Modélisa*	Modélisa*	Modélisa*
Prix	Payant	Gratuit	Gratuit	Gratuit	Gratuit	Payant	Payant	Payant	Payant	Payant	Payant	Payant	Payant	Payant	Payant	Gratuit	Gratuit
Spécificité	Facile, Complexe et sans simulation des tissus mous	Facile, rudimentaire, sans simulation des tissus mous	Facile, chronique, rudimentaire, surtout pour des zones restreintes	Facile, surtout pour des zones restreintes	Facile, surtout pour des zones restreintes	Facile, simulation des tissus mous permise	Difficile, demande compétence	Elimination des artefacts possible, prédiction de l'effet sur les tissus mous, assemblage des données possible	transfert de la planification thérapeutique au champ chirurgical, distorsions possibles	transfert de la planification thérapeutique au champ chirurgical, distorsions possibles	transfert de la planification thérapeutique au champ chirurgical, distorsions possibles	oriente les modèles via des points anatomiques pré-enregistrés	planification, simulation et planification à assistance intra-opératoire		Vérificatif de la qualité de la simulation	Facile	Difficile

Tableau 12 : Tableau récapitulatif des logiciels

### III. Matériel et Méthode

L'objectif était de simuler une utilisation clinique d'un obturateur préparé avant intervention, de manière à n'avoir plus qu'à le rebaser après exérèse. Le protocole initial consistait à simuler une maxillectomie numérique à partir de l'imagerie d'une pièce anatomique « normale », à préparer un obturateur, puis à le rebaser sur cette même pièce après réelle intervention chirurgicale. Pour des raisons d'artéfacts (d'origine métallique) au scanner, une segmentation « propre » n'a pu avoir lieu sur l'imagerie à disposition. Pour poursuivre le travail malgré la crise sanitaire de la Covid-19 et la fermeture du laboratoire d'anatomie, il a été décidé de travailler sur un examen d'imagerie de patient ayant subi une maxillectomie (consentement écrit recueilli précédemment). Le patient avait subi une maxillectomie de classe 2b. L'imagerie post-opératoire utilisée est une IRM réalisée au CHU.

Les étapes ont été :

- Segmentation des parois de la perte de substance avec le logiciel ITK snap 3.8.0
- Modélisation d'un obturateur avec le logiciel Meshmixer 3.5
- Impression de l'obturateur sous-dimensionné (imprimante 3D Form2 de Formlabs)
- Maxillectomie 2b sur pièce anatomique,
- Mise en place de l'obturateur chirurgical

#### A. Segmentation

La segmentation est effectuée sur le logiciel ITK snap. Elle permet de passer de fichiers DICOM 2D à un fichier STL 3D de la zone d'intérêt.

Après avoir ouvert la série de fichiers DICOM sur ITK snap, la zone à segmenter est sélectionnée. Seule la région correspondant à la perte de substance est enregistrée sous format STL :

- Sélectionner l'outil « serpent »
- ajuster la boîte de sélection à la zone d'intérêt. Ceci est à réaliser sur les 3 coupes : coronale, sagittale et frontale (Fig.19)
- appuyer sur « segment 3D » afin de démarrer la segmentation.

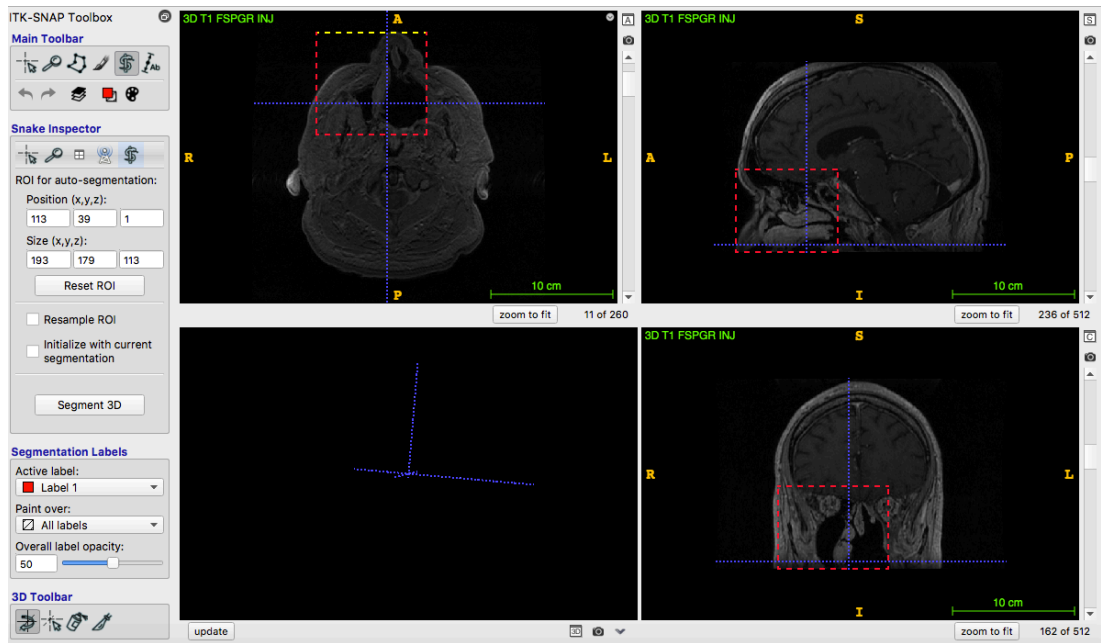


Figure 64 : Capture d'écran ITK-Snap : la zone d'intérêt est sélectionnée.

Le seuil minimal (seuil à partir duquel les tissus seront segmentés) est ensuite choisi, afin d'obtenir la segmentation des tissus nous intéressant, et de délimiter les zones vides.

- sélectionner le mode « thresholding »
- sélectionner le mode « lower threshold only ». Les espaces vides, non segmentés seront en bleu. Dans ce cas précis, ce sont les sinus, la perte de substance et le sommet de la cavité buccale. Le seuil minimal choisi est de 890. (Fig.20)

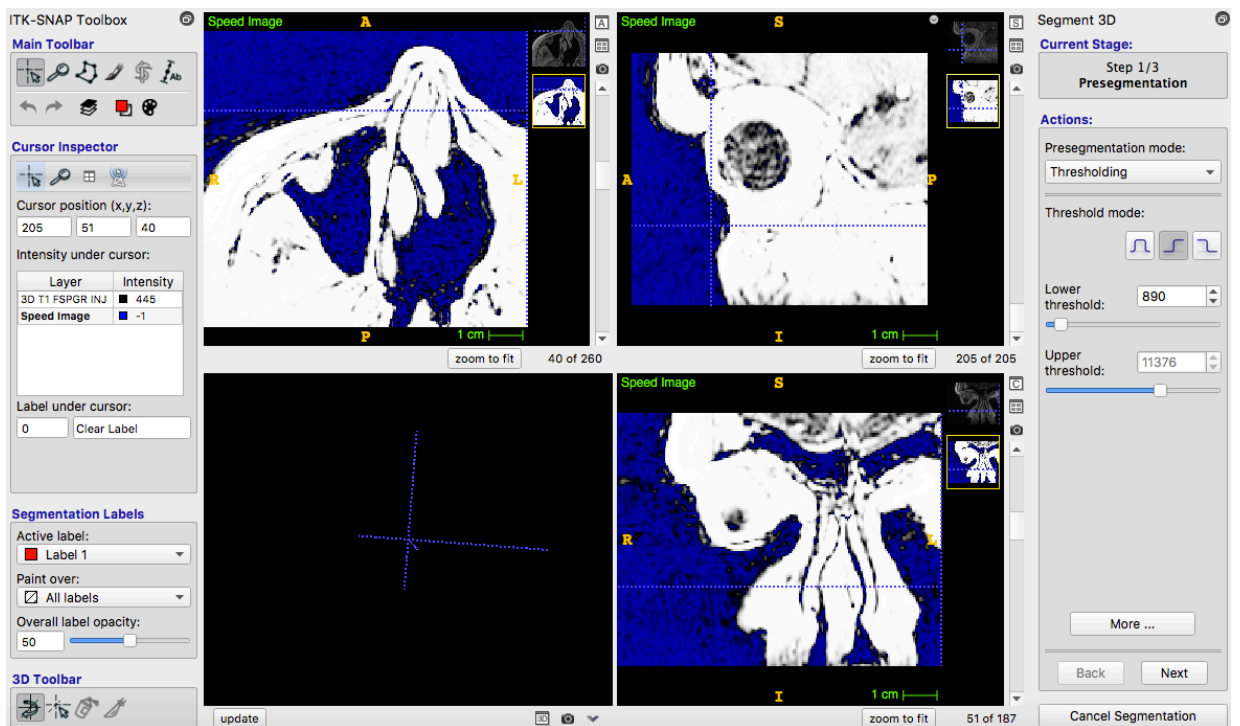


Figure 65 : Capture d'écran d'ITK-Snap : le seuil minimal est ajusté.



Pour amorcer la segmentation automatique, des bulles de segmentation sont ajoutées.

- placer la bulle de segmentation de telle sorte qu'elle soit à l'intérieur de la zone à segmenter, dans les trois fenêtres de coupe.
  - Si la bulle est trop grosse, modifier son diamètre avec le curseur « bubble radius »
  - Appuyer sur le bouton « add bubble at cursor » (Fig.21)
  - Ajouter plusieurs bulles
  - Appuyer sur « Next » une fois que le nombre de bulles ajoutées est estimé suffisant.
- Plus il y aura de bulles de segmentation, plus il y aura de départs de « snake ». La segmentation sera ainsi plus rapide et plus précise.

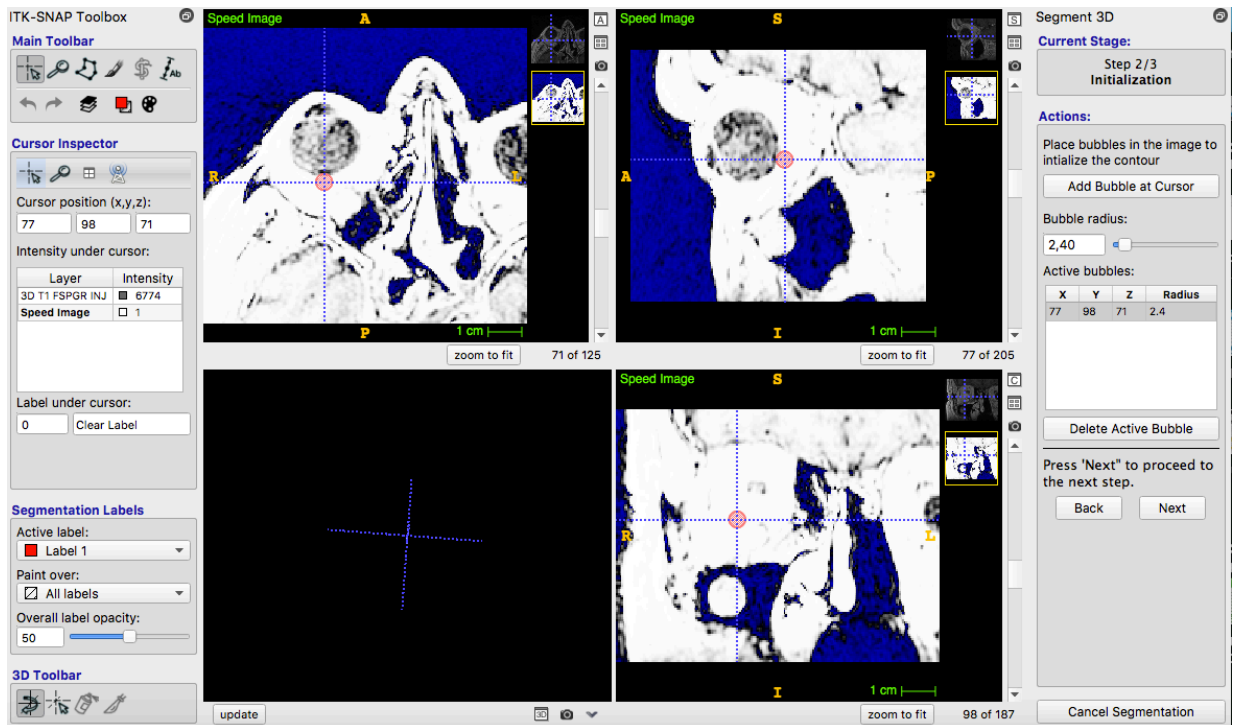


Figure 66 : Capture d'écran d'ITK-Snap : les bulles de segmentation sont ajoutées afin de créer des départs de calculs 3D.

L'étape suivante est l'évolution. Les paramètres peuvent être modifiés si souhaités. Dans le cadre de l'expérience, la force et le lissage ont été laissés aux valeurs normatives (1 et 0,200).

- Appuyer sur le bouton « play ». Les bulles de segmentation vont alors s'étendre. (Fig.22)
- Attendre que la zone de segmentation souhaitée soit rouge. Une fois le processus jugé suffisant (toute la zone est rouge), appuyer sur le bouton « finish ».



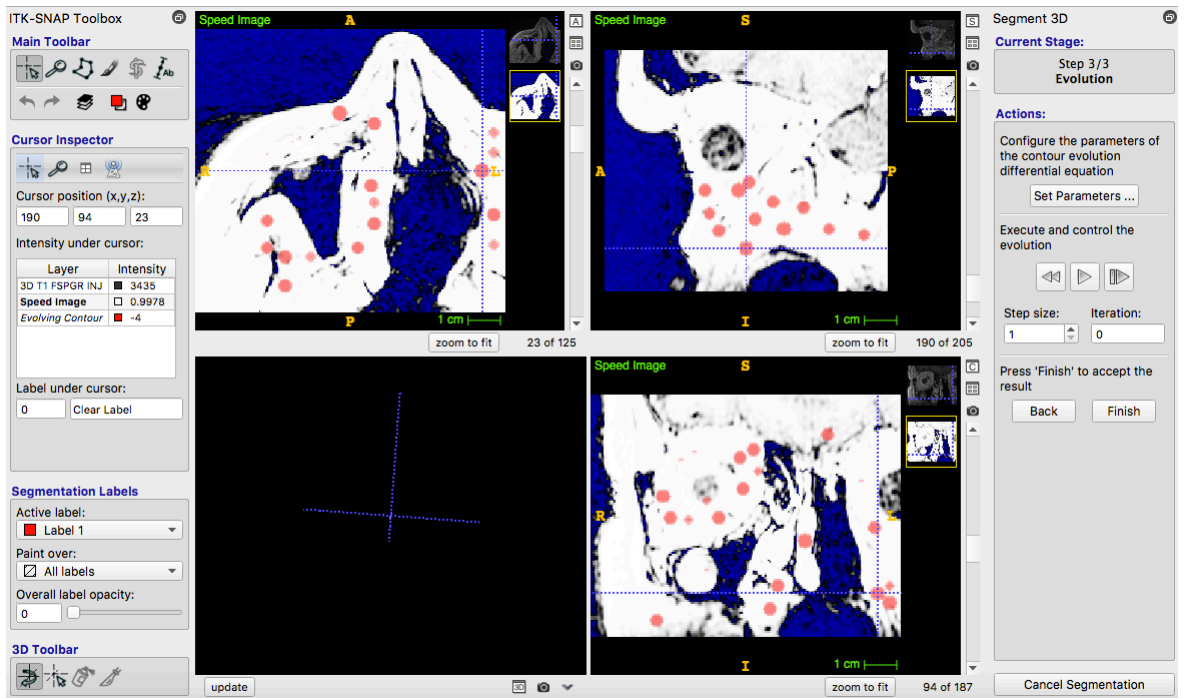


Figure 67 : Capture d'écran d'ITK-Snap : l'évolution est mise en route

Pour faire apparaître le modèle 3D, il faut appuyer sur le bouton « update » tout en bas. Le modèle apparaît dans la fenêtre en bas à gauche. (Fig.23)

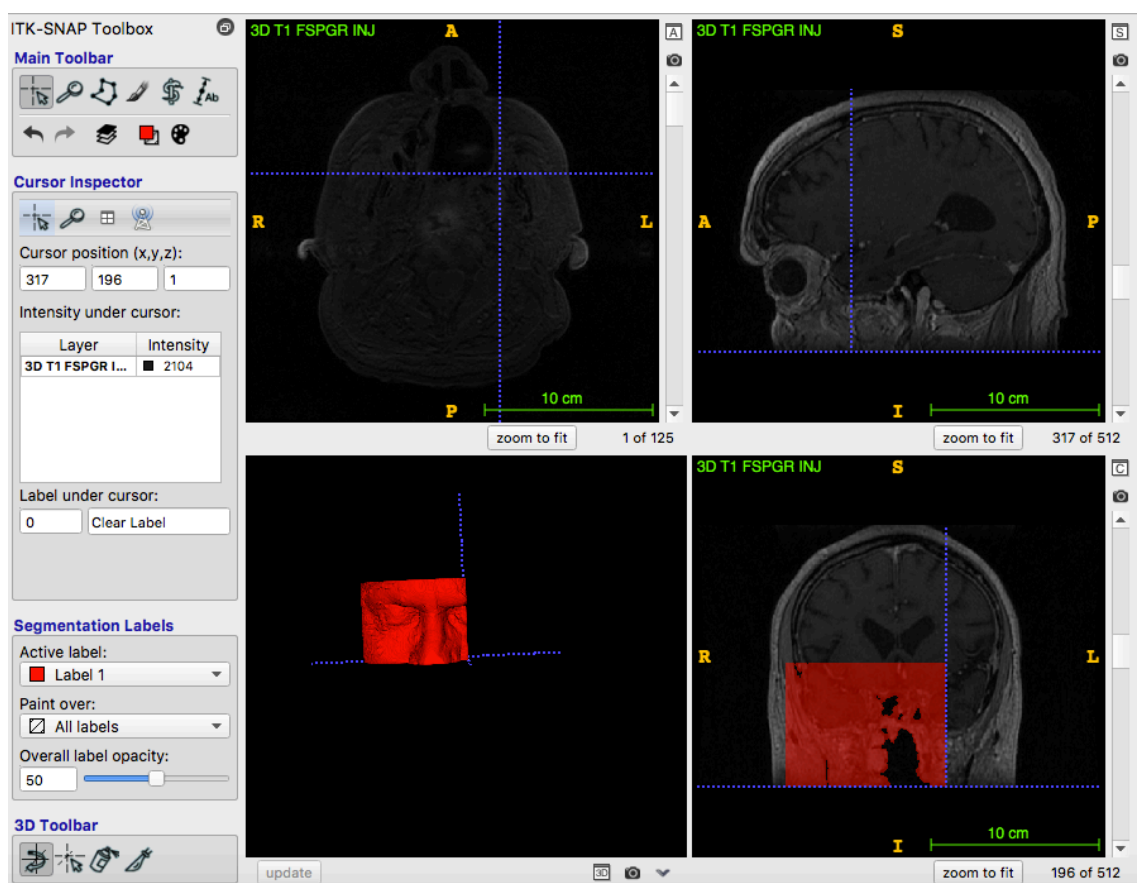


Figure 68 : Capture d'écran d'ITK-Snap : modèle 3D de la perte de substance

Il faut ensuite exporter la segmentation sous format stéréolithographique.

- Aller dans l'onglet « segmentation », puis « export as surface Mesh »
- Sélectionner « Export a mesh for a single label » et choisir le format .stl. (Fig.24)

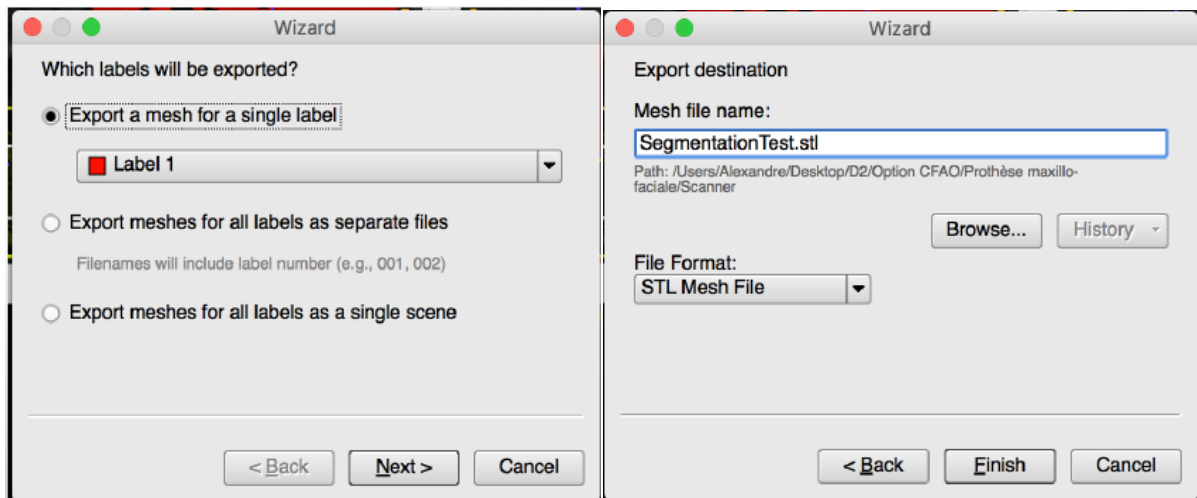


Figure 69 : Capture d'écran d'ITK-Snap : onglets pour l'export sous format .stl

### B. Modélisation/conception

L'étape de modélisation permet d'obtenir un modèle 3D d'un obturateur issu du modèle 3D de la perte de substance.(Fig.25) La différence booléenne est utilisée, afin d'obtenir un modèle positif à partir du modèle négatif de la perte de substance.




Figure 70 : Capture d'écran de Meshmixer : modèle 3D de la perte de substance

Après avoir importé le fichier STL de la perte de substance, il faut tout d'abord afficher l'interface de sélection d'objet. Elle permet de sélectionner et de naviguer entre les différents objets importés dans l'interface.

- « View » : « Show Object Browser » (Fig.26)

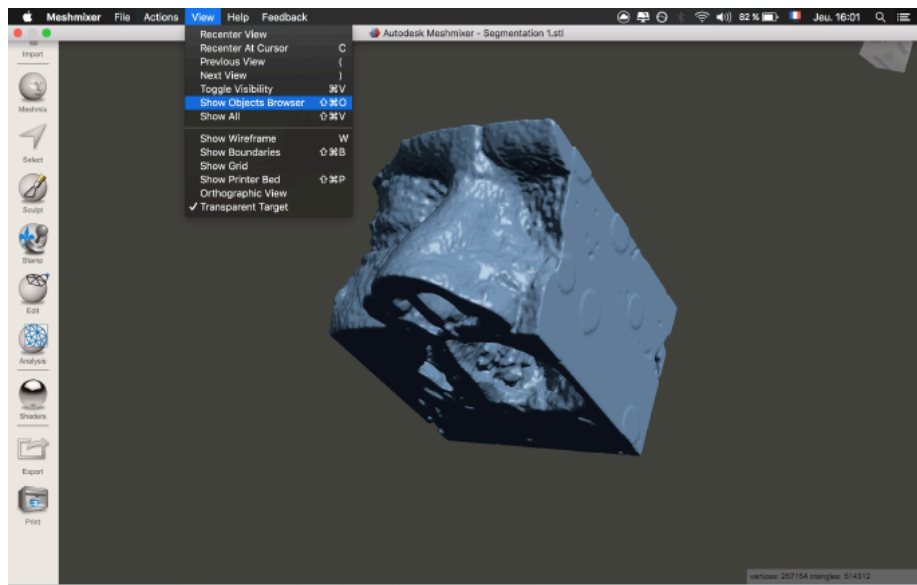


Figure 71: Capture d'écran de Meshmixer : perte de substance dans l'interface Meshmixer

Il faut ensuite ajouter un objet pour la soustraction booléenne, afin de créer un modèle positif de la perte de substance. Ce modèle positif sert de socle à la création de l'obturateur.

Dans l'onglet « Meshmix », la sphère est sélectionnée et déposée dans l'interface. Elle apparaît également dans l'interface de sélection d'objet.

- « Meshmix » : sélectionner, glisser et déposer « sphère ». (Fig.27)




Figure 72: Capture d'écran de Meshmixer : ajout de la sphère dans l'interface

Afin d'obtenir un obturateur dans de bonnes dimensions, il faut redimensionner l'objet sphérique, et le déplacer au niveau de la perte de substance.

- Sélectionner l'objet sphère dans l'interface de sélection, puis sur « Edit » / « Transform »
- Pour redimensionner l'objet dans les trois plans de l'espace, cliquer sur les petits carrés de couleurs
- Pour déplacer l'objet dans les trois plans de l'espace, cliquer sur les flèches de couleurs.(Fig.28)
- Cliquer sur « Accept » une fois la position finale obtenue.




Figure 73 : Capture d'écran de Meshmixer : positionnement de la sphère

L'étape de la soustraction booléenne consiste à soustraire le ou les corps désignés du corps actif. Dans ce cas précis, le corps désigné est le modèle 3D de la perte de substance, et le corps actif est la sphère. La perte de substance est supprimée, ainsi que les parties communes à la perte de substance et la sphère.

- Dans l'interface d'objets, sélectionner la sphère (ou corps actif) en premier, maintenir la touche control (ou command pour Mac), puis sélectionner la perte de substance (ou corps désigné).
- Dans la fenêtre d'action en haut à gauche, sélectionner « boolean difference », puis « accept » une fois la différence chargée.
- L'ébauche de l'obturateur est ainsi obtenue. (Fig.29)




Figure 74 : Capture d'écran de Meshmixer : résultat de la soustraction booléenne

La différence booléenne permet d'obtenir seulement un socle pour l'obturateur. Il faut nettoyer le produit de la soustraction.

1 - supprimer les zones non attachées au modèle :

- « select » / « lasso »
- Entourer les parties à supprimer
- « Edit » / « Discard » (Fig.30)

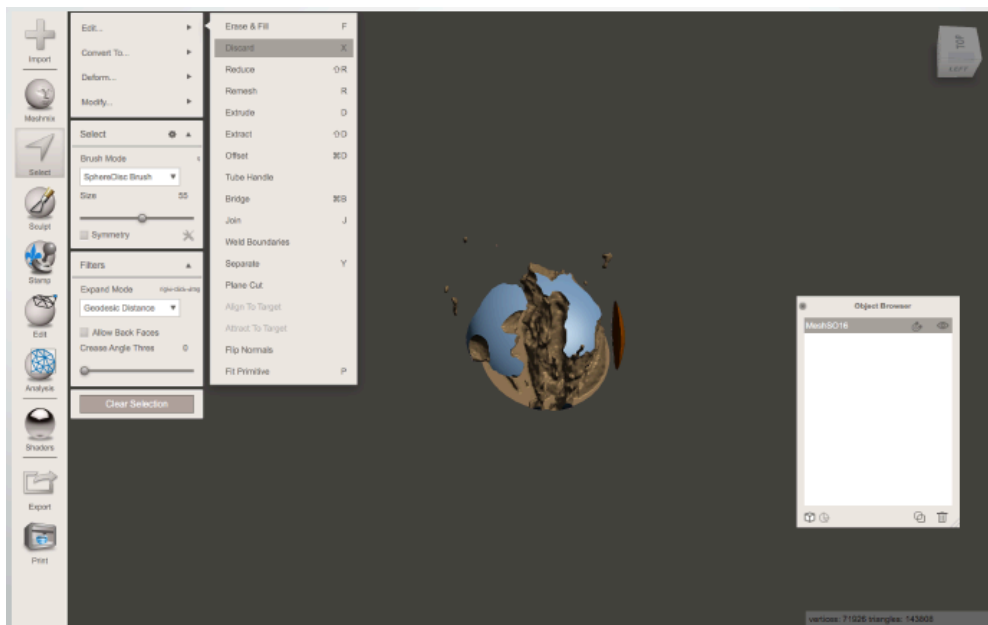


Figure 75 : Capture d'écran de Meshmixer : suppression des zones "flottantes"

2 - supprimer les zones qui ne seront pas utilisées par l'obturbateur, ou qui gêneront son insertion, telles que les parties trop hautes et les zones inutiles à la rétention :

- « select » : « lasso »
- Pour les zones rattachées par une seule partie : « Edit » : « Erase and fill » Il faut les supprimer et remplir le trou laissé par leur suppression.
- Pour les zones reliées par deux emplacements : « Edit » : « Discard ». Des trous sont alors laissés. Pour les reboucher, il faut les sélectionner avec l'outil « brush », puis « Erase and Fill ». (Fig.31)

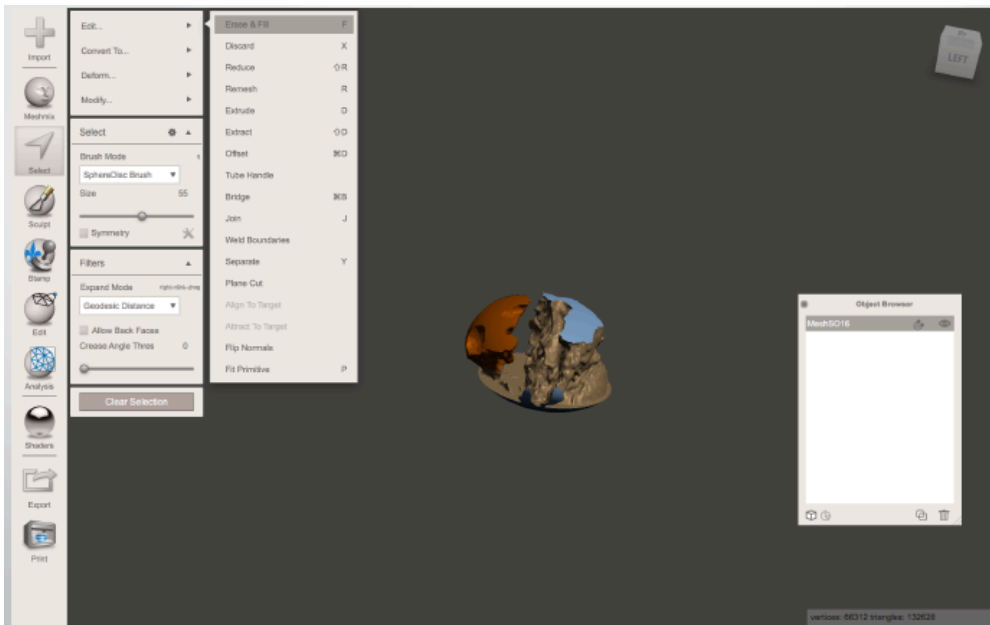


Figure 76 : Capture d'écran de Meshmixer : suppression des zones inutiles

3 – Rendre les contours de l'obturbateur plus doux, moins agressifs :

- « select » : « smooth VMC »
- Régler le scale à 0,1, puis « accept »
- Pour lisser le tout : « sculpt » : « brushes », avec Robust smooth. Régler la puissance avec l'outil « strength ». Le lissage sera plus ou moins fort. (Fig.32)

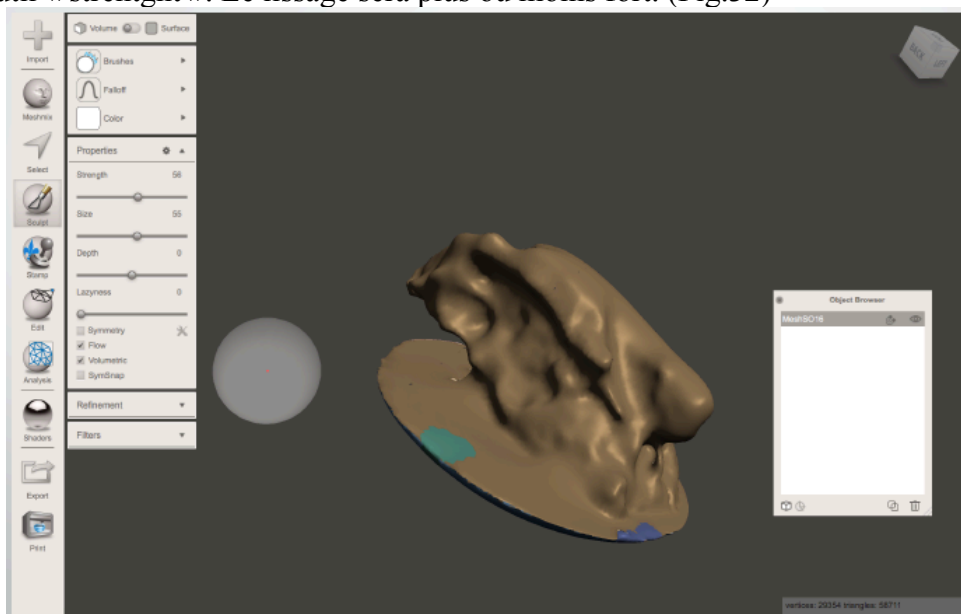


Figure 77 : Capture d'écran de Meshmixer : lissage

Toutes les contre-dépouilles ne doivent cependant pas être supprimées, afin de favoriser la rétention. Dans ce cas-ci, la contre-dépouille postérieure est conservée.

4 – Essayer l’insertion en trois dimensions de l’obturateur :

- Importer à nouveau le fichier stéréolithographique de la perte de substance. (Fig.33)

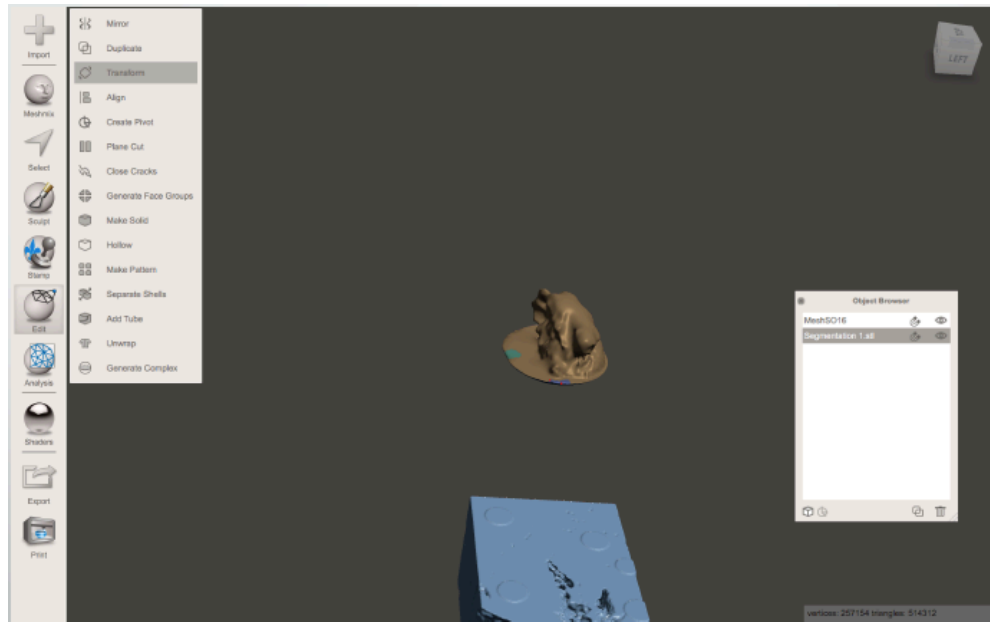


Figure 78 : Capture d’écran de Meshmixer : importation de la perte de substance

- Mettre l’obturateur à la position initiale
- Cliquer sur l’œil dans l’interface de sélection d’objets, afin de mettre l’obturateur en transparence, et regarder si une partie de celui-ci n’est pas adéquate.(Fig.34)
- Simuler l’insertion de l’obturateur en utilisant « Edit » : « Transform » (Fig.35)
- Eliminer les zones empêchant l’insertion de l’obturateur, avec les mêmes outils que précédemment : « Erase and fille » et « Discard ». (Fig.36)




Figure 79 : Capture d’écran de Meshmixer : obturateur en transparence

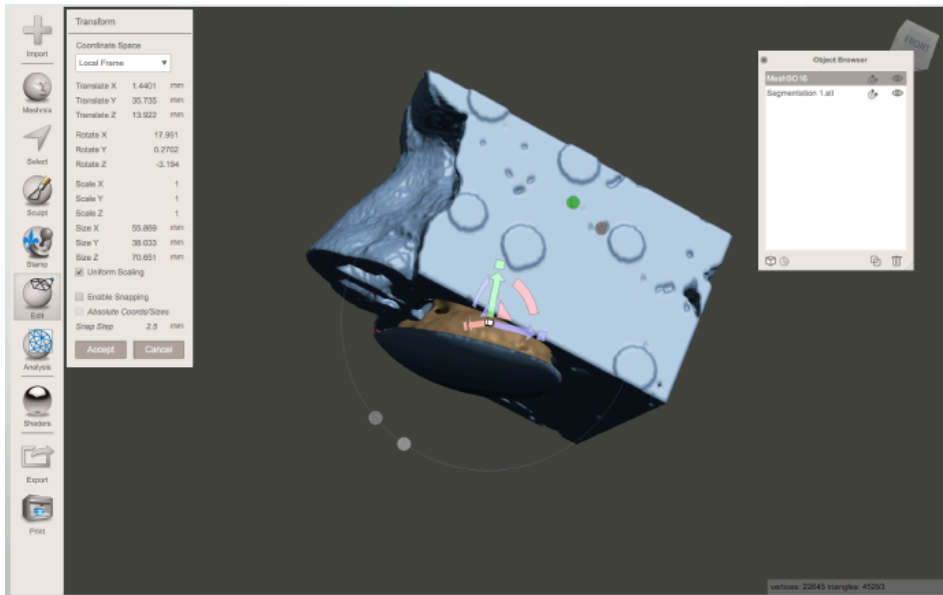


Figure 80 : Capture d'écran de Meshmixer : simulation de l'insertion




Figure 81 : Capture d'écran de Meshmixer : suppression des zones gênantes



5 – Ajouter des chevrons, afin de faciliter la désinsertion de l’obturateur, ou bien permettre l’apposition plus tard d’une prothèse.

- sélectionner un cylindre dans l’onglet « Meshmixer »
- Glisser et déposer (Fig.37)
- régler la taille et le positionnement de celui ci, puis répéter l’opération (Fig.38)




Figure 82 : Capture d’écran de Meshmixer : ajout des chevrons




Figure 83 : Capture d’écran de Meshmixer : résultat

### C. Impression

Le fichier stéréolithographique ainsi obtenu est prêt à être imprimé.

Avant d’être imprimé, le fichier est exporté vers le logiciel de prototypage Preform, associé à l’imprimante 3D. Il permet de positionner les échaffaudages de soutien, afin d’imprimer couche par couche l’obturateur (Fig.39). L’épaisseur de couche est également réglée, en fonction du type de résine utilisé.




Figure 84 : Capture d’écran de Preform : Ajout de tiges de soutien

L'imprimante 3D est une Form2 de Formlabs, utilisant la technique de fabrication additive de type Stéréolithographique. Un faisceau laser vient polymériser la résine couche par couche dans une cuve remplie de polymère liquide. La résine utilisée est la Resin Clear de Formlabs.(Fig 40). L'obturateur est ensuite poli (Fig.41 et 42).



Figure 85 : obturateur après impression

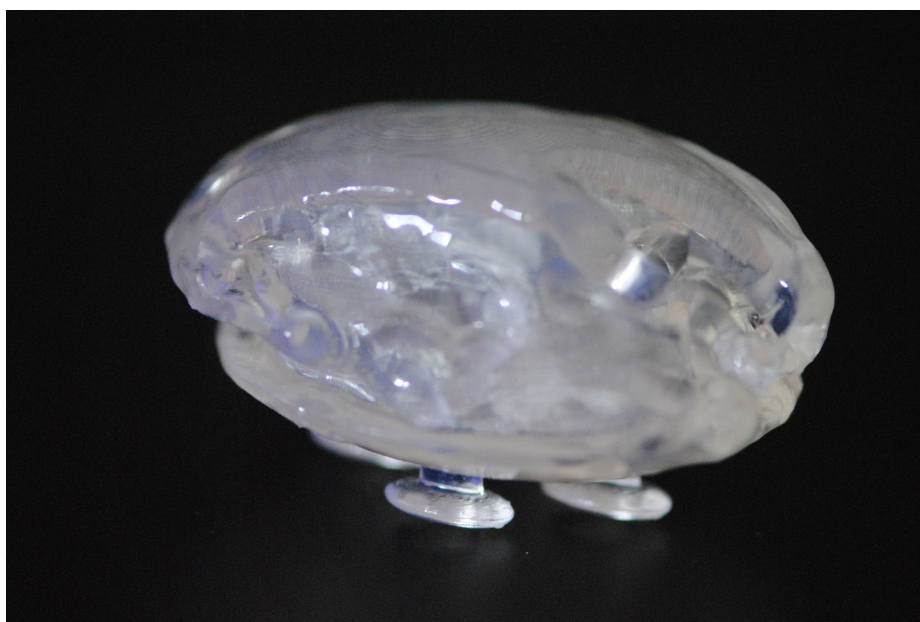

Figure 86 : obturateur après polissage, vue sagittale

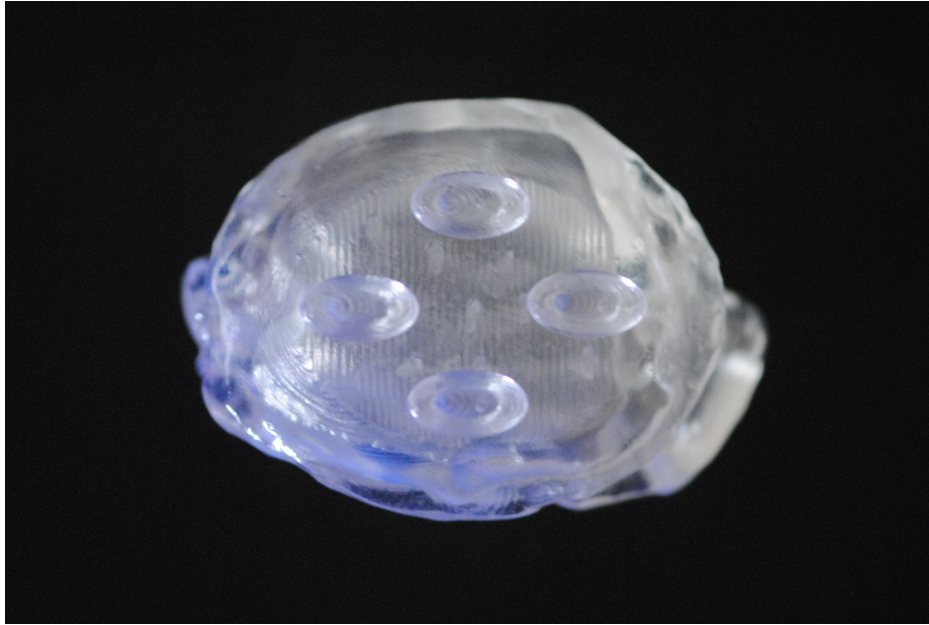

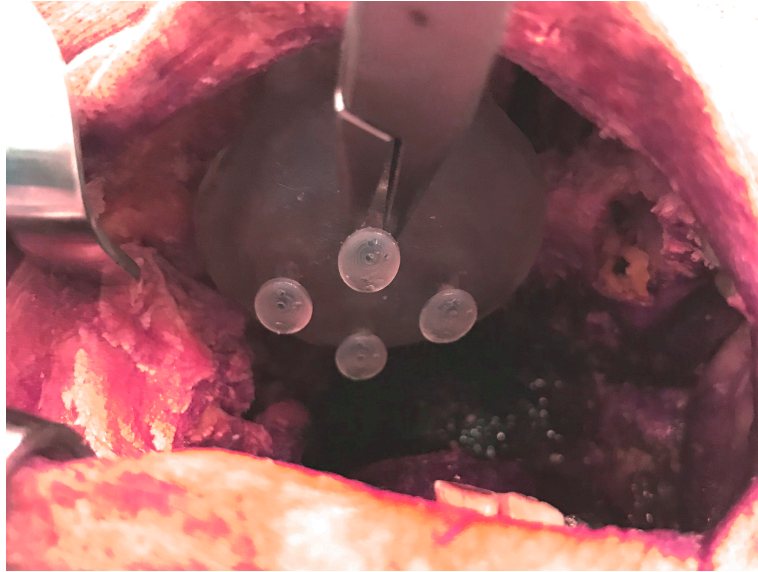
Figure 87 : obturateur après polissage, vue du bas

*D. Rebasage*

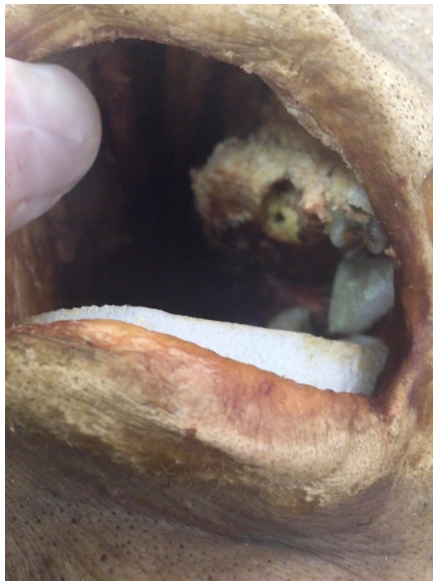

Figure 88 : échantillon avec héli-maxillectomie 2b



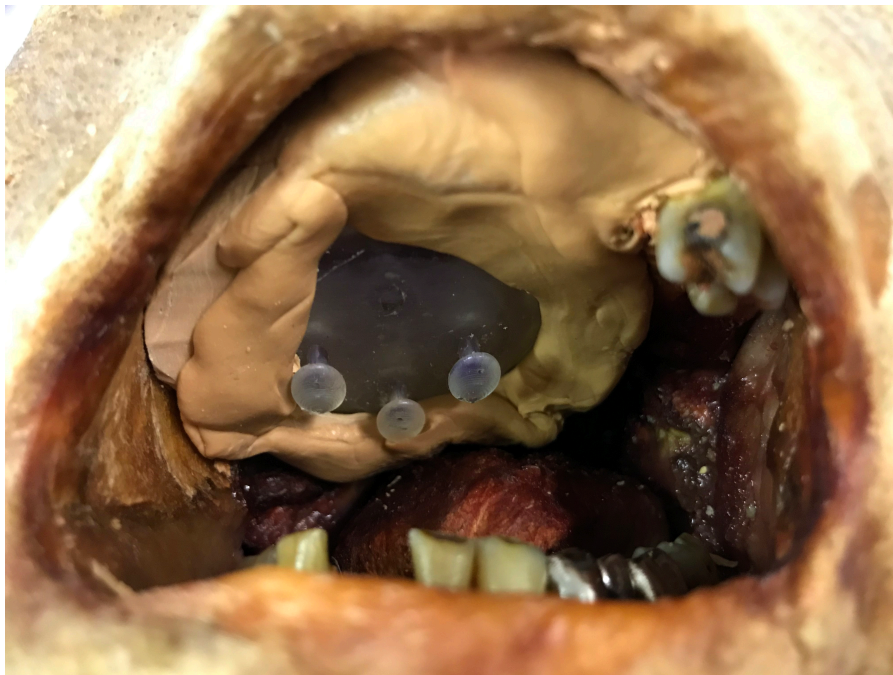

**Figure 89 : obturateur sous dimensionné en place**

L'obturateur imprimé est ensuite mis en place sur l'échantillon (Fig.44).

Il est sous dimensionné, comme le montre la figure : un espace est présent entre l'obturateur et les tissus restants. Il permettra de recevoir le silicone de rebasage.

Le silicone utilisé est du putty : il faut un matériau assez épais pour ne pas fuser dans les sinus, assez fluide afin d'enregistrer au mieux les contours, et biocompatible.(Fig.45)



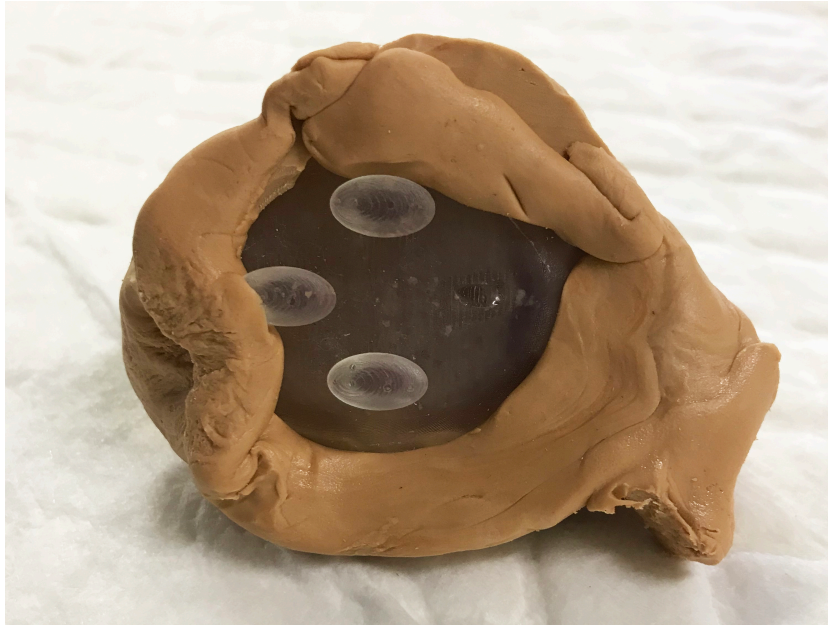**Figure 90 : rebasage au silicone putty de l'obturateur**

## IV. Résultats

L'obturateur chirurgical est ainsi adapté à l'échantillon, et le rebasage peut être modifié lors des différentes visites de contrôle.(Fig.46 et 47)



Figure 46 : obturateur rebasé uniformément, vue sagittale



**Figure 47 : obturateur rebasé uniformément, vue coronale**

Un sous dimensionnement de l'obturateur permet de créer une base, qui après rebasage, est ajustée aux maxillectomies 2b, quelque soit le patient.

Le rebasage permet d'adapter l'obturateur : une fine coque détachable est ainsi créée, l'obturateur était donc sous dimensionné à tous les endroits (Fig.48).



**Figure 91 : obturateur et coque de silicone.**

## V. Discussion

Le développement des logiciels de modélisation 3D permet de planifier la chirurgie et de mettre en place le jour de l'exérèse un obturateur chirurgical préfabriqué, personnalisé, précis, rebasable, et amovible permettant de faciliter le temps chirurgical, la cicatrisation, et la dépose. Si notre hypothèse de départ a été vérifiée, l'étude a fait apparaître un certain nombre de limites. De plus, la crise sanitaire a obligé à réviser le protocole qui initialement devait se faire intégralement sur pièce anatomique.

Comme énoncé dans le Matériel et Méthodes, le protocole initial consistait à simuler une maxillectomie numérique à partir de l'imagerie d'une pièce anatomique « normale », à préparer un obturateur, puis à le rebaser sur cette même pièce après réelle intervention chirurgicale. Pour des raisons d'artéfacts (d'origine métallique) au scanner, une segmentation « propre » n'a pu avoir lieu sur l'imagerie à disposition. La sélection de l'échantillon avait pourtant tenu compte de ce paramètre, mais toutes les pièces anatomiques disponibles comportaient des reconstitutions métalliques. Celle qui semblait présenter le moins de restaurations dentaires métalliques a été sélectionnée. Même si le scanner est l'imagerie radiologique la plus adéquate, du fait de sa précision et de sa tolérance vis à vis des objets métalliques, la présence de métal dans la cavité buccale a tout de même entraîné des artefacts. Cet obstacle souligne l'importance de la qualité du scanner, et la rigueur à avoir pour la sélection des échantillons(46–48). Les restaurations métalliques sont donc un frein à l'utilisation clinique. Cependant, certaines programmations de scanner et CBCT permettent de diminuer les artefacts.

Sur pièce anatomique, les tissus mous n'ont pas posé de problèmes de segmentation dans la mesure où des lames de polystyrènes avaient été placées préalablement au scanner. Les structures sont ainsi bien distinctes sur le scanner et la segmentation des tissus mous a été rendue plus facile.

Pour poursuivre le travail malgré la crise sanitaire de la Covid-19 et la fermeture du laboratoire d'anatomie, il a été décidé de travailler sur un examen d'imagerie de patient ayant subi une maxillectomie. L'imagerie post-opératoire utilisée est une IRM réalisée au CHU. L'utilisation de l'imagerie d'un patient édenté avait donc l'avantage de ne pas présenter de restaurations métalliques. Par ailleurs, l'examen disponible était une IRM, qui présente l'avantage de rendre les tissus mous très visibles. Cependant, les réglages de scanner et CBCT permettent également d'obtenir une visualisation suffisante pour la segmentation.



L'hémi-maxillectomie est ensuite simulée sur un cadavre. Dans les cas d'exérèse carcinologique, les marges peuvent varier entre la planification et la réalisation. En effet, le chirurgien, malgré son investissement dans la simulation de l'hémi-maxillectomie en 3D, peut être amené in situ à revoir son jugement et à englober certaines structures avoisinantes. (49)

Un rebasage de l'obturateur chirurgical est ainsi inévitable. Cet inconvénient est évoqué par MUKOHYAMA (50) : les obturateurs chirurgicaux sont très souvent bien trop lâches, pas adaptés aux contours de l'exérèse. Cette adaptation inadéquate pourrait être améliorée, grâce à la fusion de plusieurs sources radiologiques.

Pour prédire au mieux les limites carcinologiques, l'imagerie moléculaire peut être utilisée conjointement, comme dans l'étude de YAO (39) : cette étude associe un CBCT d'un patient en pré-opératoire à un TEP (tomographie par émission de positons) par émission de F-fluorodésoxyglucose (FDG) pour la planification informatique d'une maxillectomie. Le FDG-TEP scan permet d'identifier les régions anormales selon l'absorption de glucose et montre ainsi le volume tumoral métabolique pour guider la résection tumorale. Le CBCT, en étant couplé au TEP scan, va permettre également de sélectionner les artères et veines pouvant être utilisées pour l'anastomose du lambeau. Les risques de récurrence de cancer sont ainsi mieux maîtrisés.

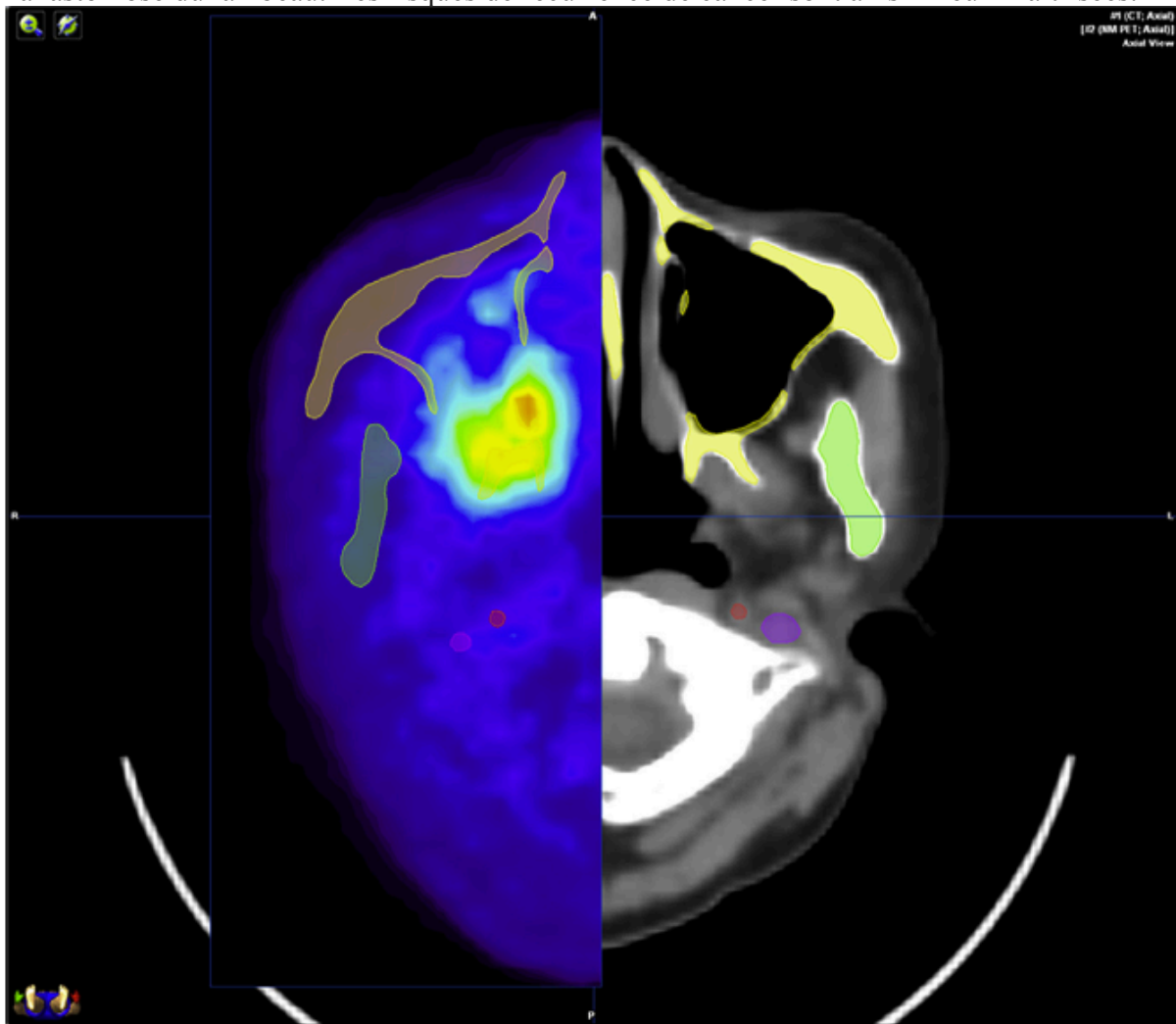


Figure 49 : fusion TEP-SCAN et IRM(39)



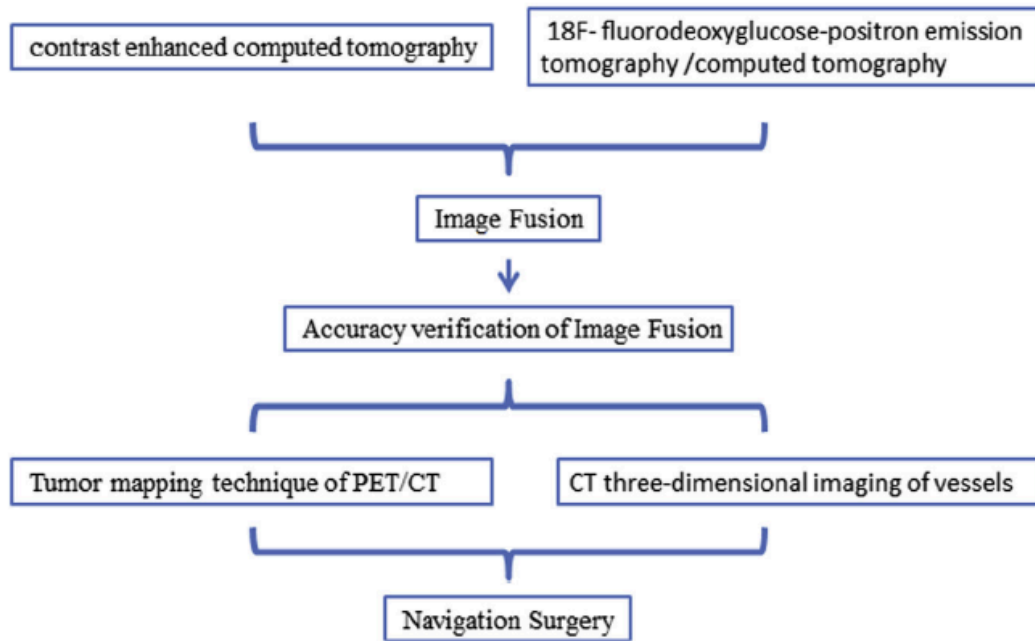


Figure 50 : Principe de l'expérience de YAO(39)

L'étude de KORTES utilise également deux types d'imagerie : le scanner est couplé à l'IRM du patient(51). En effet, le scanner a une meilleure précision des tissus durs, alors que l'IRM permet de mieux identifier les tissus mous mais également l'expansion tumorale. La société Française de Stomatologie, Chirurgie Orale et Chirurgie Maxillo-Faciale recommande elle aussi de fusionner les images du squelette faciale (CBCT) avec la surface des tissus mous (IRM) et même celle de la denture (scanner optique) pour créer un modèle virtuel de la face le plus précis possible ((48). La planification numérique en est améliorée. De plus, cette étude fait également un suivi de la patiente opérée : l'obturateur immédiat ainsi créé par imprimante 3D est tout d'abord réduit, rebasé en bouche puis scanné. Ainsi, une copie de l'obturateur rebasé est gardé, afin de pouvoir être réimprimé et rebasé à nouveau lors du changement d'obturateur, 2 semaines plus tard.

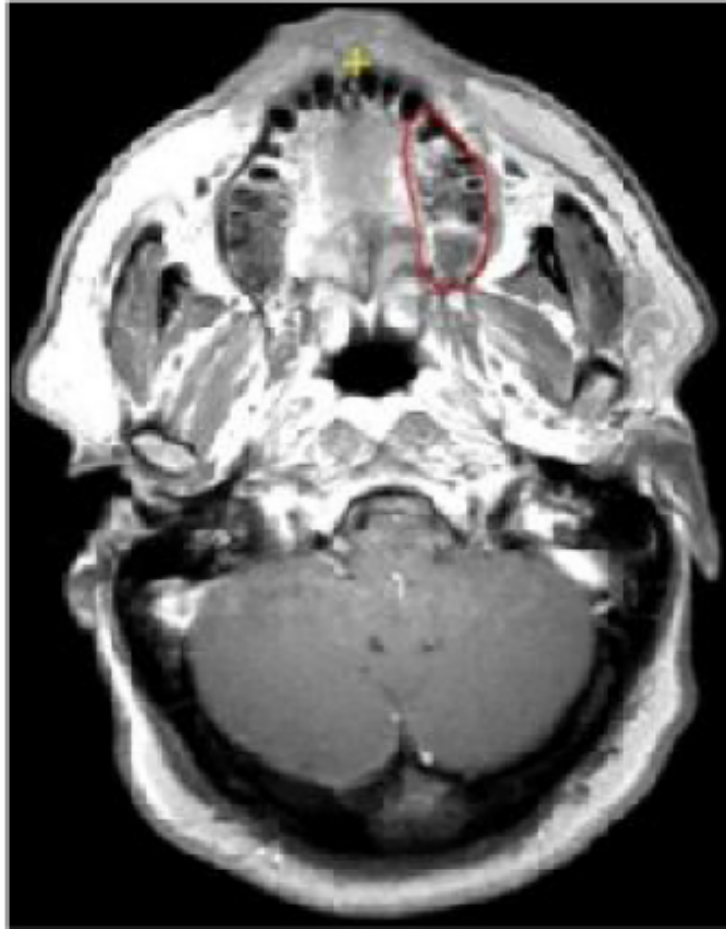

Figure 51 : Fusion IRM et CBCT(51)

La CFAO permet de créer un obturateur léger, adapté aux marges d'exérèse prévues, tout en laissant une possibilité de rebasage par la suite, pour prévenir les éventuelles modifications durant la chirurgie ou durant la cicatrisation. (21) L'impression 3D permet d'utiliser des matériaux légers et biocompatibles. La prothèse créée est monobloc : grâce à cette absence de joint, l'étanchéité est augmentée (52). La CFAO est donc une réelle avancée dans le domaine médical. Elle est présente dans environ 26% des études concernant la prothèse maxillo-faciale, comme rapporté dans l'article de ELBASHTI de 2018.(53) En effet, certaines études font intervenir la CFAO uniquement lors de certaines étapes précises :

- Lors de la numérisation du modèle en plâtre du palais, afin de créer ensuite l'obturateur par modélisation 3D également. C'est le cas de l'étude de KOYAMA. (52)
- Lors de la fabrication d'une réplique du défaut, obtenue grâce au scanner post-opératoire, qui servira à fabriquer l'obturateur (sans utilisation de la 3D). (21,25)
- Lors de la fabrication du modèle du défaut, directement après le scanner post-opératoire du patient. Ainsi, l'obturateur est créé sans prise d'empreinte, mais sur la réplique réalisée grâce à l'utilisation de logiciels de segmentation et modélisation, comme TASOPOULOS a pu procéder. (25)
- La CFAO permet aussi quelque fois de compléter le traitement carcinologique par curithérapie. HUANG utilise un modèle 3D du défaut engendré par la maxillectomie pour façonner sur ce modèle un obturateur comprenant des sources radioactives. (54)

Enfin, cette méthode permet pour un cout raisonnable de supprimer les investissements en matériel de production d'obturateur. L'ensemble « obturateur+silicone » peut également, par la suite, servir pour l'empreinte primaire en vue de la confection de l'obturateur provisoire. Une sur-empreinte pourrait être réalisée avec un porte empreinte afin d'enregistrer les dents restantes et le vestibule (Fig.52).



Figure 52 : sur-empreinte, empreinte primaire pour un obturateur d'usage

## VI. Conclusion

Cette étude a montré qu'il était possible d'imprimer avant l'intervention un obturateur **chirurgical**, ne nécessitant qu'un simple rebasage en bouche le jour de la chirurgie d'exérèse. Cette méthode novatrice offrirait l'opportunité au patient de bénéficier d'un obturateur personnalisé, biocompatible et surtout léger (car possibilité d'imprimer que la coque de l'obturateur). Seul le temps nécessaire à son exécution pourrait être un frein à sa mise en œuvre.

## **Bibliographie**

1. Rebibo Léa. Place des prothèses obturatrices immédiates après maxillectomie et impact sur la qualité de vie : étude prospective. Thèse de doctorat : odontologie. Paris Diderot. 2016.
2. Eckardt A, Teltzrow T, Schulze A, Hoppe M, Kuettner C. Nasalance in patients with maxillary defects – Reconstruction versus obturation. *J Cranio-Maxillofac Surg.* juin 2007;35(4-5):241-5.
3. Seignemartin CP, Miranda ME, Luz JGC, Teixeira RG. Understandability of Speech Predicts Quality of Life Among Maxillectomy Patients Restored With Obturator Prosthesis. *J Oral Maxillofac Surg.* oct 2015;73(10):2040-8.
4. Keyf.F. Obturator protheses for hemimaxillectomy patients. *Journal of Oral rehabilitation* 2001 (28) : 821-829
5. Rokhssi H., Azhari M., Benfdil F., Merzouk N.et al. Intérêt de la réhabilitation prothétique immédiate après exérèse maxillaire. *Rev Odontol Stomatol.* déc 2016;(45):275-89.
6. Atay A. Overview of Maxillofacial Prosthetics. :36-39.
7. Moreno MA, Skoracki RJ, Hanna EY, Hanasono MM. Microvascular free flap reconstruction versus palatal obturation for maxillectomy defects. *Head Neck.* 2009;821-829.
8. Singh M, Bhushan A, Chand S, Kumar N. Obturator prosthesis for hemimaxillectomy patients. *Natl J Maxillofac Surg.* 2013;4(1):117-120.
9. Thomas H. Conception et fabrication des obturateurs palatins: approche sur l'apport de l'assistance par ordinateur. Thèse de doctorat: odontologie. Université de Bordeaux: 2017. 22
10. Bidra AS, Jacob RF, Taylor TD. Classification of maxillectomy defects: A systematic review and criteria necessary for a universal description. *J Prosthet Dent.* avr 2012;107(4):261-70.
11. Grosjean L. Les tumeurs malignes au niveau du maxillaire: prise en charge des patients et qualité de vie après réhabilitation. : Thèse de doctorat : Odontologie. Université Henri Poincaré-Nancy 1. 2010. 3216
12. Aramany MA. Basic principles of obturator design for partially edentulous patients. Part I: Classification. *The Journal of Prosthetic Dentistry* Nov 1978 ; 40(5) : 554-557
13. Brown JS, Shaw RJ. Reconstruction of the maxilla and midface: introducing a new classification. *Lancet Oncol.* oct 2010;11(10):1001-8.
14. Brown JS, Rogers SN, McNally DN, Boyle M. A modified classification for the maxillectomy defect. 2000;17-26

15. Kreeft AM, Krap M, Wismeijer D, Speksnijder CM, Smeele LE, Bosch SD, et al. Oral function after maxillectomy and reconstruction with an obturator. *Int J Oral Maxillofac Surg.* nov 2012;41(11):1387-92.
16. Breeze J, Rennie A, Morrison A, Dawson D, Tipper J, Rehman K, et al. Health-related quality of life after maxillectomy: obturator rehabilitation compared with flap reconstruction. *Br J Oral Maxillofac Surg.* oct 2016;54(8):857-62.
17. Depprich R, Naujoks C, Lind D, Ommerborn M, Meyer U, Kübler NR, et al. Evaluation of the quality of life of patients with maxillofacial defects after prosthodontic therapy with obturator prostheses. *Int J Oral Maxillofac Surg.* janv 2011;40(1):71-9.
18. Verfaillie A. Les résines acryliques à prise retardée en prothèse complète et en prothèse maxillo-faciale. : Thèse de doctorat : Odontologie.. Université Henri Poincaré-Nancy 1. 2003. 0603.
19. Rogers SN, Lowe D, McNally D, Brown JS, Vaughan ED. Health-related quality of life after maxillectomy: A comparison between prosthetic obturation and free flap. *J Oral Maxillofac Surg.* févr 2003;61(2):174-81.
20. Jiang F-F, Hou Y, Lu L, Ding X-X, Li W, Yan A-H. Functional Evaluation of a CAD/CAM Prosthesis for Immediate Defect Repair after Total Maxillectomy: A Case Series of 18 Patients with Maxillary Sinus Cancer: CAD/CAM Prosthesis Evaluation. *J Esthet Restor Dent.* mars 2015;27:S80-9.
21. Palin CL, Huryn JM, Golden M, Booth PR, Randazzo JD. Three-dimensional printed definitive cast for a silicone obturator prosthesis: A clinical report. *J Prosthet Dent.* févr 2019;121(2):353-7.
22. El Achhab I. La prothèse maxillo-faciale au sein d'un centre de lutte contre le cancer. *Actual Odonto-Stomatol.* juin 2012;(258):175-91.
23. Bentahar O, Pomar P, Fusaro S, Benfdil F, Aguentaou A, Abdedine A. Prothèses obturatrices après maxillectomie : bases fondamentales et thérapeutiques. 10:14.
24. Benfdil F.,Benthar O., Benamar A., Aguentaou A., Abdedine A. Prise en charge des pertes de substances maxillaires : intérêt des résines à prise retardée. *Actual Odonto-Stomatol.* mars 2008;(241):75-84.
25. Tasopoulos T, Kouveliotis G, Polyzois G, Karathanasi V. Fabrication of a 3D Printing Definitive Obturator Prosthesis: a Clinical Report. *Acta Stomatol Croat.* 15 mars 2017;51(1):53-9.
26. Ernoult C, Bouletreau P, Meyer C, Aubry S, Breton P, Bachelet J-T. Reconstruction assistée par l'impression 3D en chirurgie maxillofaciale. *Rev Stomatol Chir Maxillo-Faciale Chir Orale.* avr 2015;116(2):95-102.

27. Les imprimantes 3D. 2015 [consulté 25 mai 2018].L'impression 3D au service de la chirurgie cranio-maxillo-faciale [Internet, non disponible]. Disponible sur: <https://www.lesimprimantes3d.fr/impression-3d-chirurgie-cranio-maxillo-facial-20150307/>
28. Draenert FG, Gebhart F, Mitov G, Neff A. Biomaterial shell bending with 3D-printed templates in vertical and alveolar ridge augmentation: a technical note. *Oral Surg Oral Med Oral Pathol Oral Radiol.* juin 2017;123(6):651-60.
39. Oz U, Ruellas AC, Westgate PM, Cevidanes LH, Huja SS. Novel application and validation of in vivo micro-CT to study bone modelling in 3D. *Orthod Craniofac Res.* mai 2019;22(S1):90-5.
30. Arriola-Guillén LE, Rodríguez-Cárdenas YA, Ruíz-Mora GA, Aliaga-Del Castillo A, Schilling J, Dias-Da Silveira HL. Three-dimensional evaluation of the root resorption of maxillary incisors after the orthodontic traction of bicortically impacted canines: case reports. *Prog Orthod.* déc 2019;20(1):13-22.
31. Sykes LM, Parrott AM, Owen CP, Snaddon DR, CEng P, FSAIMEchE F. Applications of Rapid Prototyping Technology in Maxillofacial Prosthetics. *Int J Prosthodont.* 2004;17(4):454-9.
32. Jiao T, Zhu C, Dong X, Gu X. Rehabilitation of Maxillectomy Defects with Obturator Prostheses Fabricated Using Computer-Aided Design and Rapid Prototyping: A Pilot Study. *Int J Prosthodont.* sept 2014;27(5):480-6.
33. Kim M-S, Lee J-Y, Shin S-W. Fabricating an Obturator Using Rapid Prototyping to Design the Framework: A Case Report. *Int J Prosthodont.* sept 2014;27(5):439-41.
34. Park J-H, Lee K-S, Lee J-Y, Shin S-W. Fabricating a Maxillary Obturator Using an Intraoral Digital Impression: A Case History Report. *Int J Prosthodont.* mai 2017;30(3):266-8.
35. Huang Z, Wang X, Hou Y. Novel Method of Fabricating Individual Trays for Maxillectomy Patients by Computer-Aided Design and Rapid Prototyping: CAD/RP Individual Trays for Maxillectomy Patients. *J Prosthodont.* févr 2015;24(2):115-20.
36. Singare S, Liu Y, Li D, Lu B, He S. Individually Prefabricated Prosthesis for Maxilla Reconstruction: Individually prefabricated prosthesis for maxilla reconstruction Singare *et al.* *J Prosthodont.* févr 2008;17(2):135-40.
37. Thomas H, Pourkier A, Bou C, Naveau A. Apport de la CFAO à la réalisation d'obturateurs maxillaires : Mise Au Point. *Stratégie prothétique.* Septembre 2017;17 n°4.1-10.
38. Westermarck A, Zachow S, Eppley BL. Three-Dimensional Osteotomy Planning in Maxillofacial Surgery Including Soft Tissue Prediction: *J Craniofac Surg.* janv 2005;16(1):100-4.

39. Yu Y, Zhang W-B, Liu X-J, Guo C-B, Yu G-Y, Peng X. Three-Dimensional Image Fusion of 18 F-Fluorodeoxyglucose–Positron Emission Tomography/Computed Tomography and Contrast-Enhanced Computed Tomography for Computer-Assisted Planning of Maxillectomy of Recurrent Maxillary Squamous Cell Carcinoma and Defect Reconstruction. *J Oral Maxillofac Surg.* juin 2017;75(6):1301.e1-1301.e15.
40. Nadjmi N, Tehranchi A, Azami N, Saedi B, Mollemans W. Comparison of soft-tissue profiles in Le Fort I osteotomy patients with Dolphin and Maxilim softwares. *Am J Orthod Dentofacial Orthop.* nov 2013;144(5):654–62.
41. Casap N, Wexler A, Tarazi E. Application of a Surgical Navigation System for Implant Surgery in a Deficient Alveolar Ridge Postexcision of an Odontogenic Myxoma. *J Oral Maxillofac Surg.* juill 2005;63(7):982–8.
42. Ruppin J, Popovic A, Strauss M, Spüntrup E, Steiner A, Stoll C. Evaluation of the accuracy of three different computer-aided surgery systems in dental implantology: optical tracking vs. stereolithographic splint systems. *Clin Oral Implants Res.* juill 2008;19(7):709–16.
43. Abboud M, Wahl G, Guirado JLC, Orentlicher G. Application and Success of Two Stereolithographic Surgical Guide Systems for Implant Placement with Immediate Loading. 2012;634-643.
44. Noh K, Pae A, Lee J-W, Kwon Y-D. Fabricating a tooth- and implant-supported maxillary obturator for a patient after maxillectomy with computer-guided surgery and CAD/CAM technology: A clinical report. *J Prosthet Dent.* mai 2016;115(5):637–42.
45. Sculpteo. 2017 [cité 26 mai 2018]. Top 8 des meilleurs logiciels de modélisation 3D pour le secteur médical [Internet]. Disponible sur: <https://www.sculpteo.com/blog/fr/2017/12/07/top-8-des-meilleurslogiciels-de-modelisation-3d-pour-le-secteur-medical/>
46. Papadopoulos MA, Christou PK, Christou PK, Athanasiou AE, Boettcher P, Zeilhofer HF, et al. Three-dimensional craniofacial reconstruction imaging. *Oral Surg Oral Med Oral Pathol Oral Radiol Endodontology.* avr 2002;93(4):382–93.
47. Tsuji M, Noguchi N, Shigematsu M, Yamashita Y, Ihara K, Shikimori M, et al. A new navigation system based on cephalograms and dental casts for oral and maxillofacial surgery. *Int J Oral Maxillofac Surg.* sept 2006;35(9):828–36.
48. Société française de stomatologie. Techniques d'imagerie en chirurgie orthognathique : recommandations de bonne pratique. France. Juillet 2017
49. Hoarau R, Zweifel D, Lanthemann E, Zrounba H, Broome M. Planification 3D en chirurgie maxillo-faciale. *Rev Médicale Suisse.* 2014;4.
50. Mukohyama H, Sasaki M, Taniguchi H. Chairside modification of a surgical obturator: A clinical report. *J Prosthet Dent.* juin 2004;91(6):518–20.

51. Kortes J, Dehnad H, Kotte ANT, Fennis WMM, Rosenberg AJWP. A novel digital workflow to manufacture personalized three-dimensional-printed hollow surgical obturators after maxillectomy. *Int J Oral Maxillofac Surg.* sept 2018;47(9):1214-8.
52. Koyama S, Kato H, Harata T, Sasaki K. A workflow for fabricating a hollow obturator by using 3D digital technologies. *J Prosthet Dent.* avr 2020;123(4):648-52.
53. Elbashti M, Sumita Y, Kelimu S, Aswehlee A, Awuti S, Hattori M, et al. Application of Digital Technologies in Maxillofacial Prosthetics Literature: A 10-Year Observation of Five Selected Prosthodontics Journals. *Int J Prosthodont.* janv 2018;32(1):45-50.
54. Huang M, Zhang J, Tong D, Zhang J, Zheng L, Zhang Y, et al. Postoperative <sup>125</sup>I brachytherapy delivered by digital model obturators for recurrent or locally advanced maxillary cancers. *The Laryngoscope.* nov 2012;122(11):2461-7.



**Autorisation de reproduction :**

Le mail suivant a été envoyé aux différentes éditions et/ou auteurs dont les figures ont été utilisées pour illustrer ce travail. Il a été traduit en anglais lorsque cela était nécessaire.

Objet : demande d'utilisation de figures

Bonjour,

Je suis Etudiante en odontologie (post T1). Ma thèse traite de la prothèse maxillo-faciale. Je souhaiterai utiliser des images provenant de votre thèse/article. Il s'agit de :

-la figure X (description, pagination)

-la figure Y (description, pagination)

L'utilisation de ces images m'aiderait fortement dans ma rédaction, afin d'illustrer au mieux mes propos.

Dans l'attente de votre réponse, je vous prie d'agréer mes salutations distinguées.

Mayalen Dartaguiette

Vu, Le Président du Jury,  
Date, Signature :

Vu, la Directrice de l'UFR des Sciences Odontologiques,  
Date, Signature :

Vu, le Président de l'Université de Bordeaux,  
Date, Signature :

## Collège des Sciences de la Santé

### UFR des Sciences Odontologiques

# Serment

En présence de mes Maîtres et de mes condisciples, je promets et je jure d'être fidèle aux lois de l'honneur et de la probité dans l'exercice de l'art dentaire.

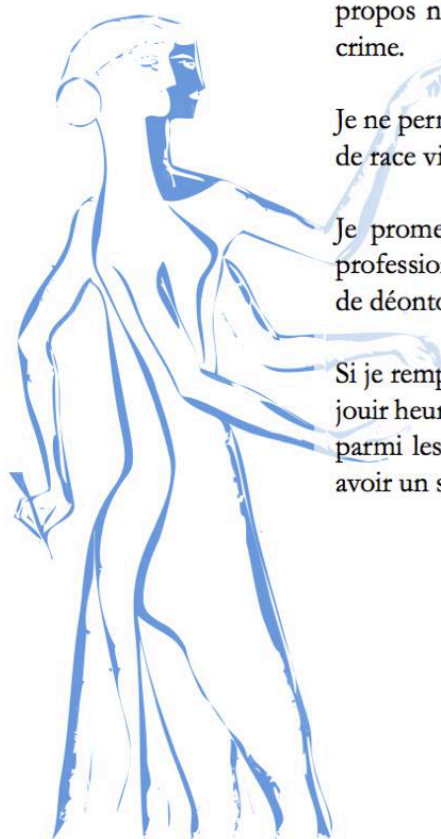
Je donnerai mes soins gratuits à l'indigent et n'exigerai jamais un honoraire au-dessus de mon travail. Ma langue taira les secrets qui me seront confiés. Admis à l'intérieur des maisons, mes yeux ne verront pas ce qui s'y passe.

Mes connaissances et mon état ne serviront ni à diffuser des propos non avérés, ni à corrompre les mœurs, ni à favoriser le crime.

Je ne permettrai pas que des conditions de croyance, de nation et de race viennent s'interposer entre mon devoir et mon patient.

Je promets et je jure de conformer strictement ma conduite professionnelle aux principes et aux règles prescrites par le code de déontologie.

Si je remplis ce serment sans l'enfreindre, qu'il me soit donné de jouir heureusement de la vie et de ma profession, honoré à jamais parmi les hommes. Si je le viole et que je me parjure, puissé-je avoir un sort contraire.



## **Titre : Apport de la simulation numérique à la réalisation d'une maxillectomie et d'un obturateur chirurgical**

**Résumé :** L'hémi-maxillectomie est une chirurgie d'exérèse effectuée à la suite d'une tumeur, d'une nécrose ou d'un traumatisme au niveau du palais, créant ainsi une communication naso-buccale. Un obturateur chirurgical peut obturer le défaut créé afin de cloisonner et restaurer les fonctions. Sa précision, son étanchéité et sa stabilité sont rarement adéquates. L'hypothèse de cette étude est que le développement des logiciels de segmentation et de modélisation 3D devrait permettre de planifier la chirurgie et de mettre en place le jour de l'exérèse un obturateur préfabriqué, personnalisé, précis et rebasable, permettant de faciliter le temps chirurgical, la cicatrisation, tout en limitant l'inconfort du patient au réveil, et en maintenant les fonctions orales.

**Mots clés :** Maxillectomie, stereolithographie, obturateur chirurgical, digital design

---

## **Title : Contribution of digital simulation to the performance of a maxillectomy and surgical obturator**

**Abstract :** Hemi-maxillectomy is an excisional surgery performed following a tumor, necrosis or trauma to the palate, creating nasal-oral communication. A surgical obturator can close the created defect in order to partition and restore function. Its precision, tightness and stability are rarely adequate. The hypothesis of this study is that the development of segmentation and 3D modeling softwares should make it possible to plan the surgery and to set up the day of the surgery a prefabricated, personalized, precise and rebasable obturator. It would facilitate the surgical time and the healing, while limiting patient discomfort upon awakening, and maintaining oral functions.

**Keywords :** Maxillectomy, stereolithography, surgical obturator, digital design

---