



**HAL**  
open science

# Réhabilitation esthétique et fonctionnelle de deux frères atteints d'une dentinogenèse imparfaite: cas clinique

Maïna Garrigues

► **To cite this version:**

Maïna Garrigues. Réhabilitation esthétique et fonctionnelle de deux frères atteints d'une dentinogenèse imparfaite: cas clinique. Sciences du Vivant [q-bio]. 2020. dumas-02992589

**HAL Id: dumas-02992589**

**<https://dumas.ccsd.cnrs.fr/dumas-02992589>**

Submitted on 6 Nov 2020

**HAL** is a multi-disciplinary open access archive for the deposit and dissemination of scientific research documents, whether they are published or not. The documents may come from teaching and research institutions in France or abroad, or from public or private research centers.

L'archive ouverte pluridisciplinaire **HAL**, est destinée au dépôt et à la diffusion de documents scientifiques de niveau recherche, publiés ou non, émanant des établissements d'enseignement et de recherche français ou étrangers, des laboratoires publics ou privés.

Année 2020

thèse N°62

THESE POUR L'OBTENTION DU

**DIPLÔME D'ETAT de DOCTEUR EN CHIRURGIE  
DENTAIRE**

Présentée et soutenue publiquement

Par GARRIGUES Maïna

Née le 07/10/1994 à Bayonne

Le 21 octobre 2020

**RÉHABILITATION ESTHÉTIQUE ET FONCTIONNELLE DE  
DEUX FRÈRES ATTEINTS D'UNE DENTINOGENÈSE  
IMPARFAITE : CAS CLINIQUE**

Sous la direction de : GAROT Elsa

Membres du jury :

Mme Marie-José Boileau	Présidente
Mme Elsa Garot	Directrice
Mme Camille Boulé-Montpezat	Rapporteur
Mr Yves Delbos	Assesseur
Mr Pierre Hadrien Decaup	Assesseur

# UNIVERSITE DE BORDEAUX

MAJ  
03/03/2020

**Président** M. TUNON DE LARA Manuel  
**Directeur de Collège des Sciences de la Santé** M. PELLEGRIN Jean-Luc

## **COLLEGE DES SCIENCES DE LA SANTE UNITE DE FORMATION ET DE RECHERCHE DES SCIENCES ODONTOLOGIQUES**

**Directrice** Mme BERTRAND Caroline 58-01  
**Directeur adjoint à la pédagogie** Mr DELBOS Yves 56-01  
**Directeur Adjoint – Chargé de la Recherche** M CATROS Sylvain 57-01  
**Directeur Adjoint – Chargé des Relations Internationales** M SEDARAT Cyril 57-01

### **ENSEIGNANTS DE L'UFR**

#### **PROFESSEURS DES UNIVERSITES**

Mme	Caroline	BERTRAND	Prothèse dentaire	58-01
Mme	Marie-José	BOILEAU	Orthopédie dento-faciale	56-01
M	Sylvain	CATROS	Chirurgie orale	57-01
M	Raphaël	DEVILLARD	Dentisterie restauratrice et endodontie	58-01
Mme	Véronique	DUPUIS	Prothèse dentaire	58-01
M.	Bruno	ELLA NGUEMA	Sciences anatomiques et physiologiques - Biomatériaux	58-01
M.	Jean-Christophe	FRICAÏN	Chirurgie buccale – Pathologie et thérapeutique	57-01

#### **MAITRES DE CONFERENCES DES UNIVERSITES**

Mme	Elise	ARRIVÉ	Prévention épidémiologie – Economie de la santé – Odontologie légale	56-02
Mme	Cécile	BADET	Biologie Orale	57-01
M.	Etienne	BARDINET	Orthopédie dento-faciale	56-01
M.	Michel	BARTALA	Prothèse dentaire	58-01
M.	Cédric	BAZERT	Orthopédie dento-faciale	56-01
M.	Christophe	BOU	Prévention épidémiologie – Economie de la santé – Odontologie légale	56-02
Mme	Sylvie	BRUNET	Chirurgie buccale – Pathologie et thérapeutique	57-01
M.	Jacques	COLAT PARROS	Sciences anatomiques et physiologiques	58-01
M,	Jean-Christophe	COUTANT	Sciences anatomiques et physiologiques	58-01
M.	François	DARQUE	Orthopédie dento-faciale	56-01
M.	François	DE BRONDEAU	Orthopédie dento-faciale	56-01
M.	Yves	DELBOS	Odontologie pédiatrique	56-01
M,	Emmanuel	D'INCAU	Prothèse dentaire	58-01
Mme	Elsa	GAROT	Odontologie pédiatrique	56-01
M.	Dominique	GILLET	Dentisterie restauratrice et endodontie	58-01
Mme	Olivia	KEROUREDAN	Dentisterie restauratrice et endodontie	58-01
M.	Jean-François	LASSERRE	Prothèse dentaire	58-01
M.	Yves	LAUVERJAT	Parodontologie	57-01
Mme	Odile	LAVIOLE	Prothèse dentaire	58-01
M.	Jean-Marie	MARTEAU	Chirurgie buccale – Pathologie et thérapeutique	57-01

Mme	Javotte	NANCY	Odontologie pédiatrique	56-01
M.	Adrien	NAVEAU	Prothèse dentaire	58-01
M.	Jean-François	PELI	Dentisterie restauratrice et endodontie	58-01
M.	Philippe	POISSON	Prévention épidémiologie – Economie de la santé – Odontologie légale	56-02
M.	Patrick	ROUAS	Odontologie pédiatrique	56-01
M.	Johan	SAMOT	Biologie Orale	57-01
Mme	Maud	SAMPEUR	Orthopédie dento-faciale	56-01
M.	Cyril	SEDARAT	Parodontologie	57-01
Mme	Noélie	THEBAUD	Biologie Orale	57-01
M.	Eric	VACHEY	Dentisterie restauratrice et endodontie	58-01
<b>AUTRES ENSEIGNANTS</b>				
Mme	Audrey	AUSSEL	Sciences anatomiques et physiologiques	58-01
M.	Cédric	FALLA	Prévention épidémiologie – Economie de la santé – Odontologie légale	56-02
M.	François	ROUZÉ L'ALZIT	Prothèse dentaire	58-01
<b>ASSISTANTS</b>				
M.	Bastien	BERCAULT	Chirurgie Orale	57-01
Mme	Mathilde	BOUDEAU	Odontologie conservatrice – Endodontie	58-01
Mme	Camille	BOULÉ-MONTPEZAT	Odontologie pédiatrique	56-01
Mlle	Anaïs	CAVARE	Orthopédie dento-faciale	56-01
M	Hubert	CHAUVEAU	Odontologie conservatrice – Endodontie	58-01
Mme	Virginie	CHUY	Prévention épidémiologie – Economie de la santé – Odontologie légale	56-02
M	Pierre-Hadrien	DECAUP	Prothèse dentaire	58-01
Mme	Severine	DESCAZEUX	Odontologie conservatrice – Endodontie	58-01
Mme	Julia	ESTIVALS	Odontologie pédiatrique	56-01
Mme	Mathilde	FENELON	Chirurgie Orale	57-01
Mme	Agathe	GREMARE	Biologie orale	57-01
Mme	Mathilde	JACQUEMONT	Parodontologie	57-01
Mme	Clémence	JAECK	Prothèse dentaire	58-01
Mme	Claudine	KHOURY	Prévention épidémiologie – Economie de la santé – Odontologie légale	56-02
Mme	Camille	LACAULE	Orthopédie dento-faciale	56-01
M.	Antoine	LAFITTE	Orthopédie dento-faciale	56-01
M	Adrien	LASTRADE	Prothèse dentaire	58-01
Mme	Aude	MENARD	Prothèse dentaire	58-01
M	Florian	PITEU	Prothèse dentaire	58-01
M	Antoine	POPELUT	Parodontologie	57-01
M.	Thibaut	ROULLAND	Prothèse dentaire	58-01
Mme	Rawen	SMIRANI	Parodontologie	57-01
M.	Clément	VACHEY	Odontologie conservatrice – Endodontie	58-01
M	Paul	VITIELLO	Prothèse dentaire	58-01
Mme	Sophia	ZIANE	Odontologie conservatrice – Endodontie	58-01

### A notre Présidente de thèse

Madame le Professeur Marie-José BOILEAU  
Professeur des Universités – Praticien Hospitalier  
Sous-section Orthopédie dento-faciale – 56-01

*Je vous remercie d'honorer ce jury de thèse en tant que présidente. Merci pour vos enseignements, pour le partage de votre profession et de nous l'avoir fait découvrir. Je vous exprime toute ma gratitude et je vous remercie pour votre présence.*

*Veillez trouver dans ce travail l'expression de mes sincères et mon profond respect.*

### A notre Directrice de thèse

Madame le Docteur Elsa GAROT  
Maître de Conférences des Universités – Praticien Hospitalier  
Sous-section Odontologie Pédiatrique – 56-01

*Je vous remercie d'avoir accepté d'être ma directrice de thèse, je vous remercie pour votre patience, pour vos conseils, pour votre implication dans ce travail. Je me souviens encore de nos premiers cours de paléanthropologie, à ce moment-là, je souhaitais déjà réaliser un travail de thèse avec vous, et cela a été possible, merci.*

*Merci pour le partage de votre passion, de l'énergie que vous mettez dans vos enseignements pour nous faire découvrir d'autres facettes de la dentisterie. En espérant pouvoir continuer à vous demander conseil.*

*Veillez trouver ici le témoignage de mon profond respect et de mes sentiments les plus sincères.*

### A notre Rapporteur de thèse

Madame le Docteur Camille BOULÉ-MONTPEZAT  
Assistante hospitalo-universitaire  
Sous-section odontologie pédiatrique – 56-01

*Je vous remercie d'avoir pris le temps de réaliser le rapport de ce travail. Je vous remercie également pour les mercredis à Xavier Arnozan ou vous nous avez encadrer avec toujours cette même motivation. Merci de nous avoir fait confiance*

*Veillez trouver ici l'expression de mon profond respect et de mes sincères remerciements.*

## A notre Assesseur de thèse

Monsieur le Docteur Yves DELBOS

Maître de Conférences des Universités – Praticien Hospitalier

Sous-section odontologie pédiatrique – 56-01

*Je vous remercie de participer à ce jury de thèse. Je vous remercie pour vos enseignements en odontologie pédiatrique, en paléo anthropologie ou encore en hypnose, toujours avec cette même passion. Merci pour votre bienveillance et l'encyclopédie que vous êtes.*

*Veillez trouver ici le témoignage de ma profonde gratitude et de mon respect.*

## A notre Assesseur de thèse

Monsieur le docteur Pierre-Hadrien DECAUP

Assistant hospitalo-universitaire

Sous-section Prothèse dentaire - 58-01

*Je vous remercie d'avoir accepté de siéger à ce jury de thèse. Merci pour votre bonne énergie, votre motivation et votre implication dans vos encadrements à l'hôpital.*

*Veillez trouver dans ce travail l'expression de mes sincères remerciements et mon profond respect.*

*Merci Imane Ramdani d'avoir participé et réalisé ce cas. Merci pour votre implication et votre travail. Sans vous, cela n'aurait pas été possible. Merci*

Ensuite j'aimerais remercier ma famille :

*Merci à ma Mère de m'avoir soutenue et accompagnée toute au long de mes études. Merci d'avoir été présente pour moi, merci pour ton amour inconditionnel, de ta patience et de ton écoute.*

*Merci à mon Père d'avoir toujours cru en moi, sans aucune place pour le doute. Merci pour tes conseils de papa.*

*Merci à ma grand-mère Maminette et mon grand-père pantxo.*

*Merci à mes grands frère et sœur, Antoine, pour m'avoir toujours encouragée et soutenue, j'ai compris que l'on vivait les mêmes craintes face à notre travail et cela m'a rapprochée encore plus de toi. Et Alizée, mon modèle, merci de ta bienveillance, de ton écoute, tes conseils qui me permettent d'y voir plus claire. Merci*

*Merci à mes petits sœur et frère, Luiza ma lili, j'aime te voir grandir et devenir une jolie femme merci pour tes appels, ta bonne humeur et tes vidéos de chats, et mon Léo, tu resteras toujours le véritable sosie de Jack Sparrow pour moi, merci pour ton humour et ta gentillesse.*

*Je remercie Nathan, mon présent. Merci de m'avoir soutenue et comprise malgré les moments de doute et de craquage durant ce travail. Merci de ta présence, de ton écoute, de tes paroles rassurantes. T'*

*Je voudrais remercier Muriel et Philippe, grâce à eux j'ai pu réaliser mon travail de thèse dans un lieu paradisiaque avec leur gentillesse et leur bienveillance. Merci pour votre accueil*

*Je remercie mes amies :*

*Léa, ma partner in crime, mon amie, sur qui je pourrais éternellement compter et qui compte énormément pour moi.*

*Alizée, mon binôme, merci pour toutes ces belles années, à nos craquages, nos craintes, nos espoirs, nos réussites*

*Élise, Malayen, Camille, merci pour votre présence, vos belles énergies*

*Mon cousin, Clément, aussi mon meilleur ami. Merci d'être toi.*

*Mes amis Zac, Célestin, Bihel, qui ont vécu une P1 comme moi. Ils savent donc à quel point ce que cela signifie, de mettre un point final à tout ça. Merci pour votre amitié, votre humour.*

*Je vous adore !*

*Mes Sgirls : je repense à notre premier jour et, depuis, toujours aussi soudées*

*Roxane, ma coéquipière, ma coloc, depuis le début tu es là, tu m'as accompagnée durant mes pires années étudiantes et mes meilleures.*

*Marie, merci de t'être mon amie, merci de ton écoute, de ta grandeur d'âme.*

*Merci à toutes ces personnes qui ont beaucoup compté pour moi lors de ma vie étudiante !*

## Table des matières

<b>INTRODUCTION</b> .....	<b>8</b>
<b>I. État de l'Art : la dentinogenèse imparfaite</b> .....	<b>9</b>
<b>1) Généralité</b> .....	<b>9</b>
a) Définition.....	9
b) La clinique.....	11
c) Diagnostic.....	12
d) Prise en charge.....	12
<b>2) Classification</b> .....	<b>13</b>
a) Classification de Shields.....	13
b) La classification de MIM.....	17
c) Classification de La Dure-Molla.....	17
<b>3) Étiologie</b> .....	<b>19</b>
a) Dentinogenèse imparfaite de type I.....	19
b) Désordres dentinaires non syndromiques.....	20
<b>4) Pathologies associées</b> .....	<b>22</b>
a) Désordres dentinaires syndromiques.....	22
b) Désordres dentinaires non syndromiques.....	23
<b>II. Cas cliniques</b> .....	<b>24</b>
<b>1) Contexte</b> .....	<b>24</b>
a) Examen exobuccal.....	24
b) Examen endobuccal.....	25
c) Examens radiologiques.....	26
<b>2) Plan de traitement</b> .....	<b>28</b>
a) Première phase.....	28
b) Deuxième phase.....	29
c) Troisième phase.....	30
<b>3) Contrôle</b> .....	<b>35</b>
<b>III. Discussion</b> .....	<b>36</b>
<b>1) Les thérapeutiques antérieures des dents temporaires</b> .....	<b>36</b>
a) Techniques directes.....	38
b) Technique semi-directes.....	41
c) Techniques indirectes.....	48
<b>2) Collage sur dentine</b> .....	<b>51</b>
a) Collage sur dentine saine.....	51
b) Collage sur dentinogenèse imparfaite.....	52
<b>3) Répercussion de la prise en charge et pronostic</b> .....	<b>57</b>
<b>CONCLUSION</b> .....	<b>58</b>



# INTRODUCTION

La dentinogenèse imparfaite est une maladie génétique héréditaire rare affectant la dentine qui se caractérise par une structure anormale. Elle peut affecter la denture temporaire ainsi que définitive.

Longtemps la classification de Shields a été retenue différenciant les dysplasies dentinaires de type I et II et les dentinogenèses imparfaites de types I, II et III. Une nouvelle classification a vu le jour pour les formes isolées, celle de La Dure-Molla : la dysplasie dentinaire radicaire d'un côté et les dentinogenèses imparfaites de forme légère, modérée et sévère de l'autre.

Cette maladie est handicapante d'un point de vue fonctionnel et esthétique. Elle peut donner une coloration ambrée, translucide causant une gêne face au regard des autres. Elle peut être liée, par défaut, à un manque d'hygiène et susciter des interrogations. Les sujets atteints par cette maladie peuvent ressentir un mal-être pesant.

Nous allons suivre dans ce cas clinique, la prise en charge de deux frères de 5 et 7 ans atteints de dentinogenèse imparfait. Ils ont été traités dans le pôle d'odontologie et de santé buccale du CHU de Bordeaux (hôpital Pellegrin). Nous avons établi un plan de traitement afin de réaliser une réhabilitation esthétique antérieure chez l'aîné suite à sa demande ainsi qu'à celle des parents.

# I. État de l'Art : la dentinogenèse imparfaite

## 1) Généralité

### a) Définition

#### ► La dentine

La dentine est un tissu dentaire minéralisé.

C'est un tissu complexe composé de différents types de dentine. La dentine primaire qui constitue la majeure partie de la masse dentinaire. La première couche déposée en périphérie est appelée manteau dentinaire. Puis la dentine secondaire se forme sur la partie la plus proche pulpaire et évolue dans le temps. Et enfin, la dentine tertiaire qui se forme suite à des stimuli extérieurs (trauma, attrition, caries, agents chimiques irritants, restaurations) au cours de la vie.

La dentine est composée à 70% de phase minérale, à 20% de phase organique (85% de collagène de type 1 et 15 % de protéines non collagéniques dont 50 % de phosphoprotéines dentinaires) et à 10% d'eau. (1)

#### ► La dentinogenèse

C'est la formation de la matrice dentinaire par les odontoblastes. Ce sont des cellules mésenchymateuses dérivant des crêtes neurales céphaliques pénétrant dans le mésenchyme créant la papille ecto-mésenchymateuse (PEM) associée aux bourgeons dentaires. Les cellules proches de la membrane basale séparant la PEM de l'épithélium adamantin interne de l'organe de l'émail, deviennent les pré-odontoblastes.

Puis, on distingue différents types d'odontoblastes en fonction du stade de développement : l'odontoblaste polarisé, l'odontoblaste sécréteur et enfin l'odontoblaste de transition ou mature (2). Elle est continue et s'effectue de manière rythmique. Elle se différencie en 2 étapes :

- La prédentine : synthèse et sécrétion de matrice organique par les odontoblastes sécréteurs polarisés.
- Et le dépôt du minéral sur la prédentine (cristaux d'hydroxyapatite) qui va former ainsi la dentine en la minéralisant.

Elle résulte donc de la synthèse et de la sécrétion de protéines par les odontoblastes. La matrice pré dentinaire est donc progressivement minéralisée par les odontoblastes. Ces derniers sont présents à la périphérie de la pulpe dentaire et possèdent des caractéristiques morphologiques uniques, ils étendent leur processus odontoblastique au niveau du pôle distal de la cellule entre les tubulis dentinaires jusqu'à la jonction amélo-dentinaire (JAD). (3)

➤ La dentinogenèse imparfaite héréditaire

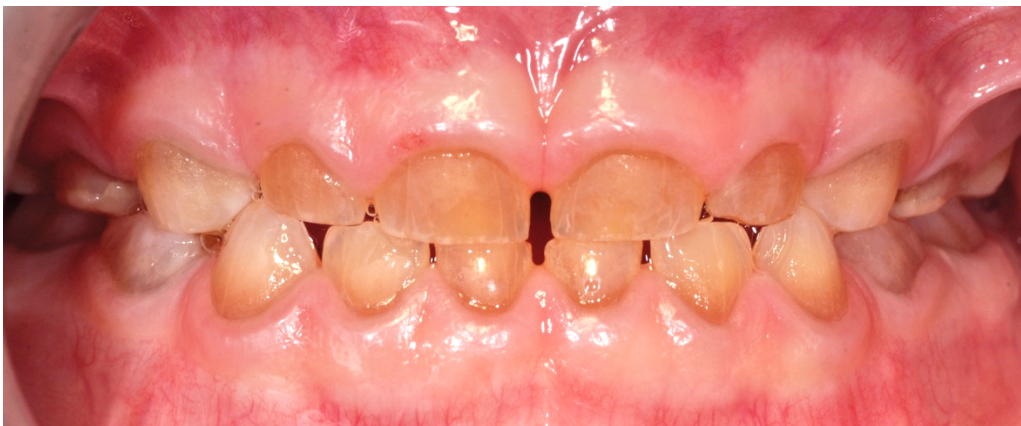La dentinogenèse imparfaite est une maladie génétique autosomique dominante. Elle touche les deux sexes de manière identique. C'est une maladie héréditaire entraînant un désordre dans la structure dentinaire. Elle est caractérisée par une sévère hypominéralisation de la dentine. Ces désordres dentinaires vont être divisés en 2 types : les dysplasies dentinaires et les dentinogenèses imparfaites. (2)

La dent présente des anomalies de teinte, de forme, de texture entraînant une fragilité.

Les dentinogenèses imparfaites peuvent toucher la denture temporaire ainsi que la denture définitive. La prévalence de cette maladie est de 1 sur 6000 à 8000 d'après Wiktop (valeurs non corrigées depuis 1975). (3)

b) La clinique

En denture temporaire, les dents apparaissent translucides allant du gris à l'ambéré ou marron (figure 1) et sont plus petites (microdontie). La dentine, peu calcifiée, peut se retrouver à nu, due à un émail qui se clive facilement et elle est sujette à une attrition sévère. Sous l'émail, on retrouve une dentine plus molle. Pour autant, les dents ne sont pas plus susceptibles au développement de la carie. De plus, les couronnes des molaires sont globuleuses.



*Figure 1 : Photographie endobuccale d'un patient (CHU de Bordeaux) atteinte de dentinogenèse imparfaite sur denture temporaire*

La denture définitive est plus ou moins touchée, les dents peuvent apparaître décolorées et usées comme en denture temporaire. (4)

Radiologiquement, les couronnes sont bulbeuses associées le plus souvent à une constriction cervicale marquée, la chambre pulpaire est souvent réduite voir oblitérée due à une production anarchique et imparfaite, continue, de la dentine par les odontoblastes. Les racines sont courtes, minces et les canaux sont fins et parfois oblitérés (figure 2). Les dents peuvent tomber prématurément (5) et des épisodes infectieux peuvent arriver fréquemment. Des radio-clartés au niveau périapical peuvent parfois être présentes dues à la pénétration de bactéries par les canalicules dentinaires ou à la nécrose induite par l'oblitération. (4)

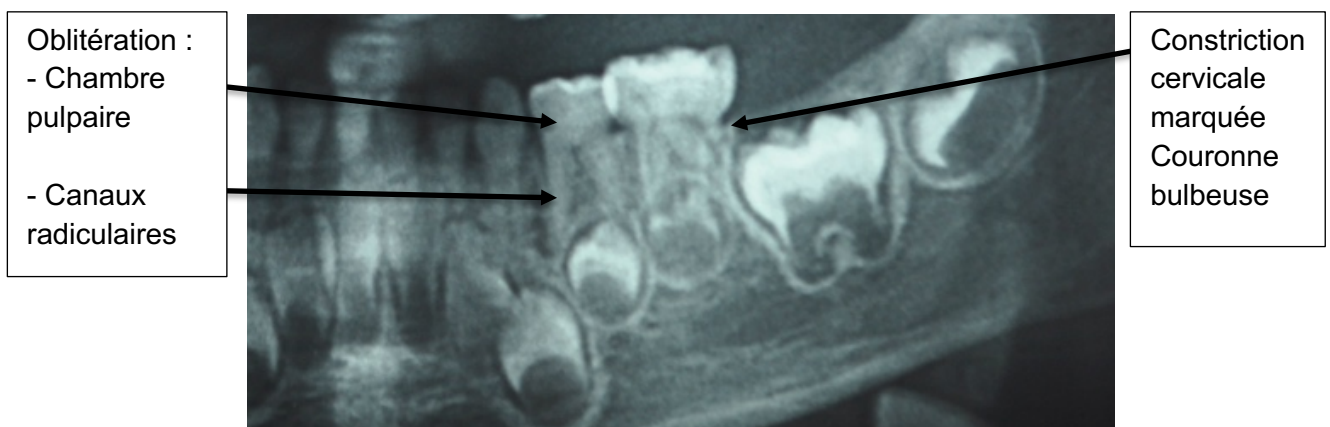

Figure 2 : cliché du secteur 7 d'un patient (CHU de Bordeaux) atteint de dentinogenèse imparfaite.

Au niveau de la microstructure, la dentine va présenter des tubulis dentinaires irréguliers en :

- taille avec des diamètres plus petits et des ramifications plus fines, complexes et plus nombreuses,
- forme,
- distribution : moins nombreux et plus rapprochés.

Le tissu dentinaire a un aspect hétérogène. La distribution irrégulière des tubulis et leur nombre diminué vont entraîner une dentine plus transparente et plus fragile.

La quantité minérale est moindre et certaines protéines non collagéniques sont en quantité moins importante et peuvent subir des mutations. La phase inorganique de la dentine présente des cristallites de taille normale mais en moins grande quantité par rapport à la dentine saine. (6).

La jonction amélo-dentinaire relie l'émail et la dentine. Elle présente une épaisseur de 15 à 20 micromètres chez un sujet non atteint. Elle est composée d'une matrice dentinaire riche en collagène arrangé en angle droit ayant un aspect festonné et est modérément minéralisée.

Cette forme festonnée permet de donner une certaine résilience à la dent assurant une résistance aux charges de la mastication. En effet, elle est résistante aux dommages et aux fissures qui s'initient dans l'émail. Ils sont souvent déviés ou limités par la jonction et par conséquent les fissures ne se propagent pas dans la dentine. Elle réussit à transférer les charges appliquées sur l'émail à la dentine. (7)

La dent atteinte de dentinogenèse imparfaite présente des irrégularités et localement des espaces plus larges voir des ruptures entre l'émail et la dentine pouvant entraîner le clivage de l'émail et des fissures de la dentine. Cette jonction irrégulière, est selon certains auteurs, l'origine du clivage de l'émail sur la dentine. En comparaison, une dent saine va présenter une jonction stricte entre l'émail et la dentine sur une surface régulière et linéaire. (8)

#### c) Diagnostic

Le diagnostic de cette maladie s'établit selon les antécédents familiaux et un examen clinique détaillé et radiographique. Il peut être appuyé par un diagnostic génétique montrant les mutations causant la maladie. Les diagnostics différentiels comprennent, les dysplasies dentinaires de type I, les formes hypocalcifiées de l'amélogénèse imparfaite (émail friable et qui disparaît par attrition laissant la dentine à nu), la porphyrie érythropoïétique congénitale, les maladies menant à une perte précoce de l'organe dentaire (maladie de Kostmann, neutropénie cyclique, syndrome de Chediak-Higashi, histiocytose x, syndrome de papillon-Lefèvre), les décolorations permanentes liées à la prise de tétracycline, le rachitisme. (5)

#### d) Prise en charge

Les anomalies de structure comme la dentinogenèse imparfaite altèrent l'esthétique et une ou plusieurs fonctions (mastication, déglutition, phonation ...), il est donc primordial de la traiter. Le traitement est symptomatique en réhabilitant les fonctions. Plus la prise en charge se fait tôt, moins il y aura de répercussion au niveau de la croissance oro-faciale, les rapports inter-arcade doivent être normalisés afin de limiter la survenue de malocclusion. Le motif de consultation peut être une gêne esthétique, des douleurs, l'usure rapide des dents temporaires. L'usure des couronnes entraîne la perte de dimension verticale et une altération de la mastication. Il faut donc intervenir le plus tôt possible. (3)

Il n'existe pas de consensus, à ce jour, sur la prise en charge thérapeutique.

## 2) Classification

Le terme de dentinogenèse imparfaite a été émis en 1939 par Robert et Schour après avoir étudié différents cas sur la dentine opalescente héréditaire (9). Depuis, différentes classifications ont été émises :

### a) Classification de Shields

Shields propose sa classification en 1973 et la divise en deux groupes :

- La dysplasie dentinaire (DD), de type I (DD-I) et de type II (DD-II);
- La dentinogenèse imparfaite (DGI) divisée en 3 types : de type I (DGI-1), de type II (DGI-II) et de type III (DGI-III).

Cette classification est basée sur différents critères diagnostiques cliniques (10) : la couleur des dents (ambrées, marrons, translucide...), la forme (couronne globuleuse), l'usure et l'attrition. Observation au niveau radiologique, d'anomalies pulpaire (oblitération partielle parfois totale de la chambre pulpaire, forme de chardon de la chambre) et radiculaires (racine courte, fine).

Ces différents critères vont donc permettre d'établir un diagnostic des désordres rencontrés dans les dysplasies dentinaires et les dentinogenèses imparfaites (tableau 1) :

#### ► Dysplasie dentinaire de type I (DD-I) dite radulaire

Cliniquement, les dents temporaires et définitives ont une teinte, une forme et une consistance normale. Dans de rares cas, il peut y avoir une légère teinte ambrée translucide.

Radiologiquement, les dents possèdent des racines coniques courtes et des constrictions apicales. Un reste d'oblitération pulpaire avec la persistance d'un croissant pulpaire parallèle à la jonction émail-cément existe pour les dents permanentes. Alors que pour les dents temporaires, on observe une oblitération totale de la pulpe et des canaux. On observe aussi des lésions périapicales sur des dents exemptes de carie. Les dents peuvent s'exfolier prématurément par trauma ou par lésion péri-apicale dues à leurs courtes racines. (5) La majorité de la dentine coronaire est normale même s'il y a des zones de dentine non tubulaire. Les tubulis dentinaires peuvent être bloqués par une nouvelle formation de dentine. (2)

Les molaires permanentes peuvent être atteintes de taurodontisme. (11)

Génétiquement, le caractère autosomique dominant ressort mais l'étiologie reste inconnue. La physiopathologie et ses fonctionnements moléculaires restent flous. Certains auteurs incriminent la composante épithéliale, d'autres la composante mésenchymateuse. La prévalence de cette maladie est de 1/100 000 (3).

➤ Dysplasie dentinaire de type II (DD-II) dite coronaire

Cliniquement, les deux dentures sont affectées. Les dents temporaires vont être de couleur marron ambrées, translucides assez similaire à la DGI alors que les dents définitives auront une apparence normale avec parfois une légère coloration ambrée.

Radiologiquement, les dents temporaires ont une oblitération totale de la pulpe. Les dents définitives peuvent avoir une morphologie de la pulpe en chardon et la présence de pulpolithes dans la chambre. Les racines ont une taille et une forme normale (5).

Génétiquement, il s'agit d'une transmission autosomique dominante avec mutation du gène codant pour la DSPP. (10)

➤ Dentinogenèse imparfaite de type I (DGI-I)

La DGI-I est une maladie rare avec une prévalence de 1/5000 à 1/45000. Elle est syndromique et associée à l'ostéogénèse imparfaite. C'est la manifestation orale d'une déficience de la formation du collagène. (12)

Cliniquement, les deux dentures sont atteintes avec une couleur ambrée, translucide et elles sont plus sensibles à l'attrition. (5) La denture temporaire est tout de même plus souvent atteinte.

Radiologiquement, les racines sont courtes avec une constriction radiculaire. Les couronnes sont globuleuses avec une constriction cervicale au niveau de la jonction émail-cément. La dentine est hypertrophique entraînant une oblitération pulpaire totale de la chambre et des canaux qui apparaît avant et juste après l'éruption. L'expression peut être variable, car certaines dents auront une oblitération totale de la pulpe alors que d'autres auront une chambre pulpaire normale.

Il va y avoir un impact sur la formation des fibrilles de collagène de la dentine entraînant une structure et une morphologie différente qui va venir affecter l'apparence et la résistance de la dent. D'après une étude publiée, il y a une altération de la formation des tubulis dentinaires avec une diminution du nombre de tubulis et de leur diamètre. (13)

➤ Dentinogenèse imparfaite de type II (DGI-II)

Cliniquement, les dentures temporaires et définitives sont touchées avec une coloration ambrée à grise, opalescente ou translucide des dents. L'émail se clive et laisse la dentine apparaître la rendant à nu. Des attritions dentaires entraînent une perte de dimension verticale (4). Des mobilités précoces peuvent avoir lieu ainsi que la formation d'abcès.

Radiologiquement, les couronnes apparaissent globuleuses avec une constriction apicale. Des pulpolithes sont parfois présents dans la chambre. Une oblitération partielle à totale de

la pulpe et des canaux est possible. Les racines sont courtes et des images péri-apicales sont décelées sur des dents exemptes de carie.

Génétiquement, la DGI-II apparait comme un désordre génétique autosomique dominant avec une pénétrance complète. Les analyses génétiques ont montré que le gène codant pour la protéine DSPP (dentin sialo phospho protéine) de la famille des SIBLINGS avait subi une mutation. Ces protéines sont retrouvées en plus petite proportion dans le tissu osseux, il n'y a donc pas d'atteinte osseuse sauf au niveau des petits os de l'oreille pouvant mener à une perte auditive. (5)

➤ dentinogenèse imparfaite de type III (DGI-III)

Cette maladie va être seulement retrouvée dans une population isolée tri-raciale dans le sud du Maryland et Washington DC connu sous le nom "des isolés de Brandywine". Cette population a le taux le plus important de problème génétique dentaire avec une estimation de 1 sur 15. (5,14)

Cliniquement, les dentures temporaire et définitive sont touchées. La clinique est semblable à la DGI II, elle diffère pour les dents temporaires à cause des possibles expositions pulpaire. Radiologiquement, les dents vont être en forme de coquille vide, elles semblent creuses dues à l'hypotrophie dentinaire, on a donc un élargissement pulpaire expliqué par l'arrêt de la formation dentinaire. (10)

Génétiquement, la transmission est autosomique dominante avec une mutation, ici aussi, du gène codant pour la DSPP.



	DD-I	DD-II	DGI-I	DGI-II	DGI-III
<i>Cliniquement</i>					
Denture temporaire	+	+	+	+	+
Denture définitive	+	+/-	+	+	+
Ambrée/translucide		+	+	+	+/-
Attrition		+	+	+	+/-
Exposition pulpaire					+
Clivage émail				+	+/-
<i>Radiologiquement</i>					
Couronne globuleuse		+		+	+/-
Constriction cervicale		+		+	+/-
Oblitération pulpaire dent temporaire	+	+	+/-	+	
Oblitération pulpaire dent définitive			+/-	+	
Oblitération partielle de la chambre en forme de croissant sur dent permanente	+				
Aspect pulpaire en "thistle-tube"		+			
Pulpolithe	+/-	+/-		+/-	
Pulpe en chardon		+			
Pulpe en coquille					+
Racine courtes et constrictes		+	+	+	+/-
Racine courte conique pointue avec constriction apicale	+				
Taurodontisme	+				
Racine normale		+			
Absence de racine	+				
Image péri-apicale	+			+	+
Perte précoce	+			+	+

Tableau 1 : caractéristiques cliniques et radiographiques des DD et DGI dans la classification de Shields

## b) La classification de MIM

Une autre classification basée sur l'étiologie moléculaire a été mise en place : la classification de MIM (Mendelian Inheritance in Man). (5)

Elle est basée sur la classification de Shields mais elle exclue la dentinogenèse imparfaite de type I syndromique (tableau 2).

Classification de Shields	Classification MIM
Dysplasie dentinaire I (DD-I)	DD-I/ MIM 125400
Dysplasie dentinaire II (DD-II)	DD-II/125420
Dentinogenèse imparfaite II (DGI-II)	DGI-I/MIM125490
Dentinogenèse imparfaite III (DGI-III)	DGI-III/MIM125500

Tableau 2 : classification de MIM en rapport avec celle de Shields

## c) Classification de La Dure-Molla

Une nouvelle classification a vu le jour en 2014 élaborée par M. La Dure Molla, B.P Fournier et A. Berdal afin de simplifier le diagnostic. (15)

En effet, la classification de Shields rendait le diagnostic difficile pour les praticiens. Dans certains cas, les signes cliniques pouvaient correspondre à plusieurs pathologies différentes. La découverte du gène codant pour la DSPP a rendu la classification de Shields obsolète selon certains auteurs mais personne n'avait proposé de nouvelle classification jusqu'à celle-ci, plus pertinente.

Dans cette classification les formes syndromiques ont été retirées, donc la DGI-I de Shields associée à l'ostéogénèse imparfaite n'est plus retenue.

La DD-I ou dysplasie dentinaire radulaire n'a toujours pas d'étiologie connue et reste encore assez obscure.

La classification reprend donc les pathologies où les mutations génétiques touchent le gène codant pour la protéine DSPP. On relève alors : la DD de type II de Shields ou coronaire, la DGI-II et la DGI-III de Shields (tableau 3).

Une analyse du spectre clinique des variantes de la DSPP a été réalisée sur plusieurs cas atteints de différentes maladies. Elle a montré une expression variable des caractéristiques cliniques et radiographiques, on a pu voir :

Des colorations qui allaient du bleu/gris au marron/ambré, des couronnes globuleuses avec une constriction cervicale plus ou moins marquée, des différents degrés d'attrition allant de l'écaillage de l'émail à une disparition complète de la couronne, des différences au niveau radiculaire : racine plus mince, plus courte, une oblitération de la chambre pulpaire et des canaux de partielle (pulpe en chardon) à totale ainsi que des radio-clartés péri apicales présentes ou absentes

Ces caractéristiques phénotypiques montrent donc une expression légère, modérée et sévère de la maladie (tableau 4).

Les signes sont plus fortement marqués sur la denture temporaire que définitive dans les 3 pathologies. Les dents temporaires vont avoir une atteinte modérée à sévère et les dents définitives ont une atteinte légère à sévère.

► Les formes légères : Peu de signes sur les dents permanentes avec une légère décoloration, peu d'attrition.

Au niveau radiologique, on observe une oblitération partielle de la pulpe (forme en chardon) et une atteinte plus modérée sur les dents temporaires. Cela correspond à la dysplasie dentinaire de type II de Shields.

► les formes sévères (elles possèdent les pires caractéristiques) : décoloration coronaire importante (ambrée, marron), une attrition sévère, des racines dentaires courtes, une hypominéralisation dentinaire, un élargissement pulpaire important ("en coquille") en denture temporaire et définitive. Cela correspond à la dentinogenèse imparfaite de type III de Shields.

► les formes modérées correspondent à la dentinogenèse imparfaite de type II de Shields. Ces maladies liées à la variation génétique de la DSPP vont prendre le nom de dentinogenèse imparfaite (DGI) d'atteinte légère, modérée ou sévère.

Classification de Shields	Classification de La Dure-Molla
Dysplasie dentinaire de type II	Forme légère de la DI
DGI-II	Forme modérée
DGI-III	Forme sévère

Tableau 3 : Nouvelle classification des formes isolées de maladies dentinaires

	Légère	Modérée	Sévère
Coloration coronaire	Normal à grise	Bleue/grise/ambre opalescent	Marron opalescent
Morphologie coronaire		Globuleuse	Globuleuse avec une constriction cervicale plus marquée
Attrition		Clivage de l'émail	Jusqu'à disparition coronaire
Oblitération pulpaire	Partielle avec pulpe en chardon	Pulpe rétrécie jusqu'à oblitération totale	Pulpe agrandie en forme de coquille
Racine mince et courte		Augmente en fonction de la sévérité	
Lésion péri-apicale		Augmente avec le nombre	

Tableau 4 : caractéristiques cliniques et radiographiques de la dentinogenèse imparfaite de la forme légère à sévère

### 3) Étiologie

La cause de la dentinogenèse imparfaite est génétique comme on a pu le voir précédemment.

#### a) Dentinogenèse imparfaite de type I

C'est une forme syndromique liée à l'ostéogénèse imparfaite. C'est une altération du collagène de type I. Génétiquement, cette maladie se transmet de manière autosomique dominante avec une mutation des gènes COL1A1 ou COL1A2 codant la chaîne polypeptidique alpha1 et alpha2 du collagène de type 1. Ces gènes sont portés par les chromosomes 17 et 7 codant respectivement pour les chaînes alpha 1 (COL1A1 17q21.31-q22) et alpha 2 (COL1A2 7q22.1). La mutation de ces gènes peut donner d'autres pathologies : syndrome d'Ehlers-Danlos, des ostéoporoses et des dissections artérielles. (3)

## b) Désordres dentinaires non syndromiques

La mutation causant la DD II, la DGI-II et III correspond à celle de la protéine DSPP. Le gène codant pour la protéine DSPP va subir une mutation créant une cascade d'évènements entraînant ces désordres dentinaires. Cette mutation est héréditaire et autosomique dominante. (15) L'expression de la pathologie peut varier entre individus présentant la même mutation.

La matrice extra-cellulaire de la dentine est composée de 85 à 90 % de protéines collagéniques et donc 10-15% de protéines non collagéniques. La DSPP fait partie de ces protéines non collagéniques.

### ► Chromosome

Une analyse de liaison réalisée entre les marqueurs D4S2691 et D4S2692 a permis d'identifier le gène sur le chromosome 4 humain sur le bras long sur le locus q 21 : 4q21.

C'est la première mutation en lien avec la maladie décrite par Xiao et al codant pour une protéine structurale de la dentine : DSPP, conduisant à la minéralisation de la dentine. Cette protéine fait partie de la famille des SIBLINGs (15,16) Les mutations observées entraînent une altération fonctionnelle, quantitative ou qualitative de protéines codées.

### ► la mutation

La mutation du gène codant pour la protéine DSPP se retrouve dans les désordres dentinaires non syndromiques classés en : dysplasie dentinaire (forme légère des dentinogenèse imparfaite selon La-Dure Molla), la dentinogenèse imparfaite de type II et III (forme modérée et sévère selon La-Dure Molla).

Cette protéine non collagénique possède un seul ARN messager codant pour 3 protéines :

- DSP (dentin sialo protéine) : protéoglycane riche en acide sialique qui a une action dans la nucléation des minéraux
- DGP (dentin glyco protein) : liaison aux fibrilles de collagène dans une zone spécifique de nucléation de l'hydroxy-apatite
- DPP (dentin phospho protein): riche en phosphorylation et a de nombreux isoformes en fonction de degré de phosphorylation.

Plusieurs études ont été menées sur les mutations de la DSPP. Ces études se sont surtout concentrées entre l'exon 2 et le début de l'exon 4. Toutes ont montré des mutations au niveau du gène codant la protéine et toutes ont mené à une dentinogenèse imparfaite de type II et III (forme modérée et sévère) ou à une dysplasie dentinaire de type II (forme légère).

Une étude de 2004 par Kim, Simmer et al, a été réalisée sur une famille de 11 membres étendue sur 3 générations dont 5 membres étaient atteints de DGI-II. Ils ont été recrutés pour l'analyse de leur mutation. L'analyse de la séquence d'ADN a montré une mutation au niveau de la fin de l'intron 2. Une amplification au niveau de la jonction entre l'intron 2 et l'exon 3 a été réalisée sur les 11 membres de la famille. Un C en position -3 d'un accepteur d'épissage est généralement retrouvée (78% des introns GU-AG) au niveau de l'intron 2 et entraîne donc une cascade d'évènement menant à la mutation de la DSPP (17).

Selon une étude menée sur une famille atteinte de DGI-II en Chine par Xiao et al en 2001, la perte de l'épissage de l'intron 3 a été révélée dans une nouvelle mutation de la DSPP. Cet épissage est d'une importance capitale pour la fonction de DSPP. Dans cette étude un séquençage a été réalisé de l'exon 2-3 et intron 3 de la DSPP ou les désordres dentinaires apparaissent sur 5 générations. Il a été montré que chez tous les sujets atteints de la maladie, on a retrouvé cette nouvelle mutation.

Ce non-épissage de l'intron 3 a causé selon cette étude, une mutation de la DSPP en altérant la fonction de transcription des gènes codant pour cette protéine et entraînant ainsi des désordres dentinaires. (18)

Une étude a été réalisée en 2005 sur différentes ethnies de population. Elle a été faite avec 2 sujets sans rapport mais atteints de la même mutation causant un désordre dentinaire. L'un coréen est atteint de DGI-III et l'autre est de type caucasien est atteint de DGI-II. L'analyse et le séquençage de l'ADN a montré que la mutation se retrouvait au niveau du premier codon de l'exon 3, la valine va être substituée par la phénylalanine (en position 18). Les résultats de cette étude sont doubles. Premièrement, ils ont observé que la même mutation DSPP touchent 2 sujets non apparentées et cela suggère la présence d'un "hotspot" mutationnel au niveau de l'exon 3. Et deuxièmement, ils ont constaté, qu'une seule mutation du gène DSPP touche à la fois le phénotype de la DGI-II et de la DGI-III. Cela indique donc que ces 2 DGI sont combinées et reconnues plutôt comme des variations phénotypiques liées aux différences de gravité que comme des variations de nature. (19)

Une autre étude sur la population tri- raciale du sud du Maryland, atteinte de DGI-III, a été réalisée. L'étude avait pour objectif de déterminer si la mutation avait lieu sur le chromosome 4 comme pour la DGI-II. Un examen clinique et des échantillons de sang ont été collectés sur 21 membres d'une même famille. L'ADN a été séquençé avec 6 marqueurs polymorphiques qui couvraient la région critique de la DGI-II du chromosome 4q. Les résultats ont montré que le gène muté chevauchait celui de la DGI-II. Donc la DGI-II est soit une variante allélique de la DGI-III soit le résultat de mutation des 2 gènes étroitement liés. (14) Ces études montrent que la mutation de la DSPP va entraîner des désordres dentinaires non syndromiques avec une atteinte plus ou moins importante et donc donner la DD-II (atteinte légère), les DGI-II et DGI-III (atteintes modérée et sévère).

#### 4) Pathologies associées

##### a) Désordres dentinaires syndromiques

###### ► Dentinogenèse imparfaite de type I et ostéogénèse

Comme vu précédemment, c'est une forme syndromique de la dentinogenèse imparfaite. En effet elle est relevée lorsqu'un sujet est atteint d'ostéogénèse imparfaite. Le seul syndrome associé à la dentinogenèse imparfaite est l'ostéogénèse imparfaite, aussi appelée maladie des os de verre ou de Lobstein. La prévalence est de 1 sur 10 000. L'ostéogénèse imparfaite est un désordre génétique entraînant une augmentation de la fragilité osseuse associée radiologiquement à une ostéoporose avec amincissement des corticales et ossification insuffisante de la voute crânienne (3). Elle peut être diagnostiquée avec la présence ou l'absence d'une sclérotique bleue, une perte auditive ou des anomalies auditives, une dentinogenèse imparfaite, une petite taille et des déformations des membres. Cette maladie a été classée selon l'atteinte qui peut être légère, modérée ou sévère par l'université de Victoria en Australie en 1979 (12) :

- Type 1 : légère : sclérotique bleue, fractures, surdité pré-sénile
- Type 2 : sévère : mort prénatale et fractures nombreuses pré ou post natales
- Type 3 : sévère : petite taille, fractures néonatales avec déformation progressive des membres et de la colonne vertébrale, dentinogenèse imparfaite, sclérotique grise
- Type 4 : modérée : scoliose, déformation variable des membres, sclérotique grise, blanche, dentinogenèse imparfaite (20)

###### ► La dentinogenèse imparfaite peut également être associée à des syndromes tels que :

- le syndrome de Goldblatt : dysplasie spondylo-métaphysaire, hyperlaxité ligamentaire et dentinogenèse imparfaite
- le syndrome de Schimke ou dysplasie immuno-osseuse : pathologie autosomique récessive qui touche les os, les lymphocytes T, les reins, la peau associé à un retard de croissance sévère. L'atteinte dentaire de cette maladie correspond à une dentinogenèse imparfaite (dents globuleuses, constriction cervicales, opalescence, racine fine, oblitération pulpaire)
- hypophosphatasie : maladie altérant la minéralisation osseuse et dentaire liées à un défaut d'activité de la phosphatase alcaline sérique et osseuse.
- Rachitisme hypophosphatémique lié à l'X (3)

## b) Désordres dentinaires non syndromiques

On retrouve la protéine DSPP dans la formation des tissus dentinaires surtout mais elle est également exprimée dans l'os mais à un niveau moindre. L'atteinte au niveau osseux est indéfinissable. En revanche, la DSPP se retrouve aussi dans les petits os de l'oreille interne, et selon une étude menée par Xiao et al en 2001, des défauts de l'ouïe sont retrouvés chez certains patients atteints de DGI-II. (16) Dans une étude réalisée par Kim et Simmer en 2004, on constate une légère perte auditive à haute fréquence chez un membre de la famille étudiée (17).

Chez une personne atteinte de DGI, on peut observer une perte prématurée des dents, une attrition sévère menant à une diminution de la dimension verticale. Cela entraînerait donc une nouvelle position de la mâchoire pouvant affecter la forme de l'oreille interne et une perte auditive. Ils soulignent qu'il faudrait déterminer si les restaurations dentaires pourraient éviter cette perte auditive chez des patients atteints de mutation de la DSPP (21). Il serait intéressant d'en savoir plus sur le rôle de la DSPP et la formation osseuse pour établir un véritable lien entre la perte de l'audition et la mutation de la DSPP.

De plus dans cette étude, la personne atteinte était la plus âgée (59 ans), il est donc difficile de déterminer l'origine de la perte auditive ici. (17)



## II. Cas cliniques

### 1) Contexte

Nous avons reçu en septembre 2018, Rick âgé de 5 ans et son petit frère Barry âgé de 4 ans en consultation d'odontologie génétique au CHU de Pellegrin.

La consultation avait pour but un bilan global et une réponse pour les parents face au problème de décoloration dentaire.

A l'interrogatoire, au niveau des antécédents familiaux aucun problème n'a été signalé chez les parents et le grand frère.

Toutes les dents sont atteintes de décoloration ambrée-translucide et usées. Il n'y avait pas d'antécédents médicaux notables ni chirurgicaux chez Rick et Barry.

Le diagnostic de dentinogenèse imparfaite a été posé suite aux examens cliniques et radiologiques :

#### a) Examen exobuccal

##### ► Rick :

L'examen du visage de face est plutôt symétrique avec un parallélisme des lignes horizontales (lignes bi-pupillaire, bicommissurale et ophryaque).

La forme du visage est carrée avec un étage inférieur diminué. L'occlusion labiale semble non forcée. (Figure 3.a)

Le profil est légèrement convexe avec un angle naso-labial ouvert. (Figure 3.b)

On remarque cependant un visage fatigué avec des petites cernes marquées.

##### ► Barry

L'examen exo-buccal montre un visage symétrique avec un parallélisme des lignes horizontales.

La forme du visage est ronde avec un équilibre des étages de la face. L'occlusion labiale semble non forcée (figure 4.a).

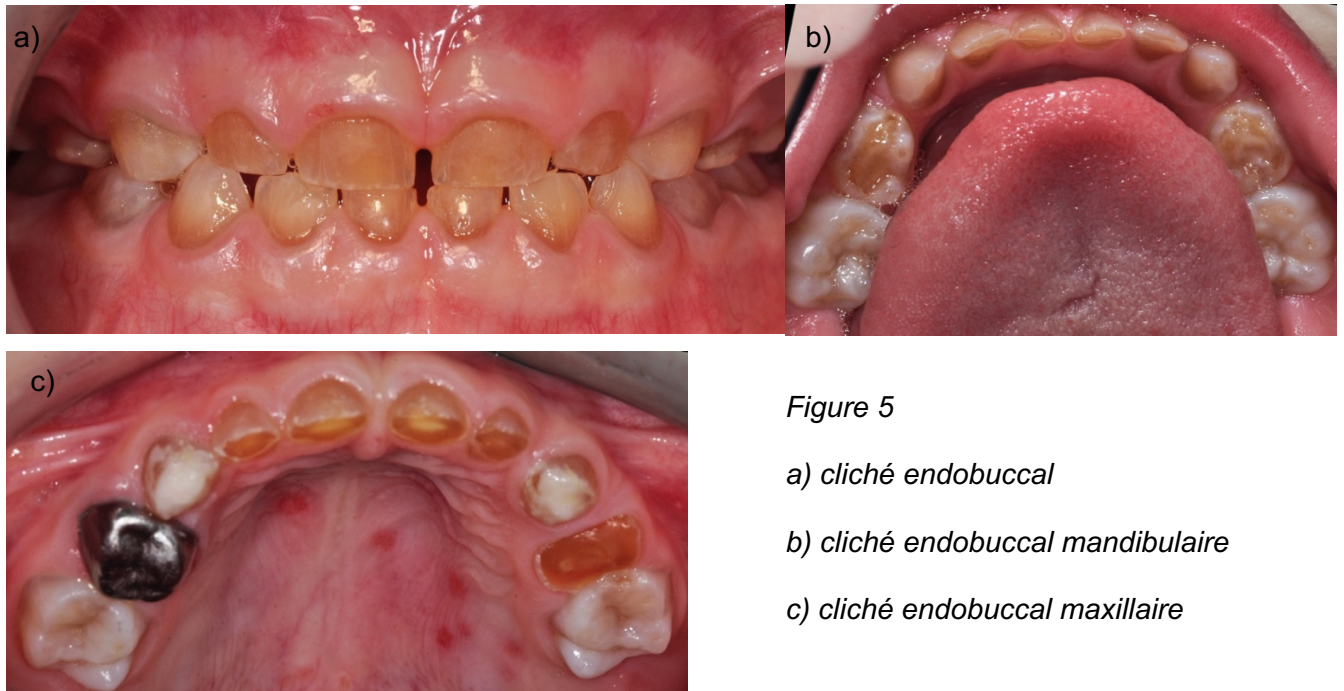
Le profil semble plutôt plat avec un angle naso-labial fermé (figure 4.b).

Le sourire de Barry est bas, il découvre les incisives mandibulaires.

On peut déjà apercevoir un aspect marron translucide de ces incisives mandibulaires. (figure 4c)

b) Examen endobuccal

→ Rick



*Figure 5*

*a) cliché endobuccal*

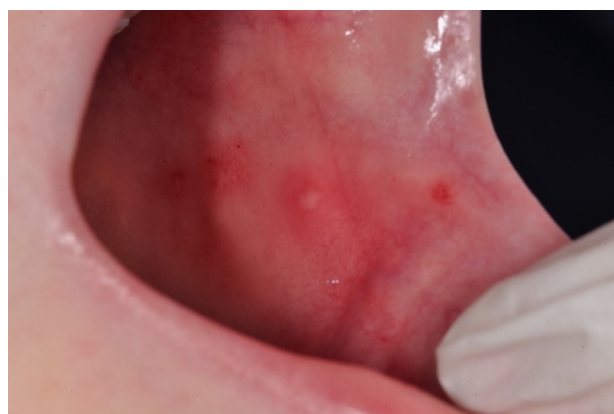*b) cliché endobuccal mandibulaire*

*c) cliché endobuccal maxillaire*

Le patient est en phase de denture temporaire. Toutes les dents sont atteintes, on remarque une coloration ambrée, translucide des dents, comme on peut le voir sur la figure 5,a associées à des usures de l'émail qui s'est clivé à certains endroits (au niveau des cuspidés des molaires) laissant la dentine à nu (figure 5b et 5c). On observe que les incisives temporaires sont fissurées. Les dents sont petites et usées avec une abrasion importante pour les premières molaires temporaires notamment.

Sur la figure 5c, on observe une CPP (couronne pédodontique préformée) et des soins au CVI (ciment verre ionomère) en 54 et 64 réalisés par son dentiste avant son arrivée dans le service.

On note aussi que Rick avait un herpès lors de l'une de ses consultations. Le palais et les joues possédaient des lésions érosives arrondies polycycliques. (Figure 5.c et 6)



*Figure 6 : herpès au niveau jugal*

c) Examens radiologiques

Une radiographie panoramique a été prescrite lors de la première consultation pour avoir une vue d'ensemble, vérifier l'évolution des dents définitives et confirmer le diagnostic.

► Rick

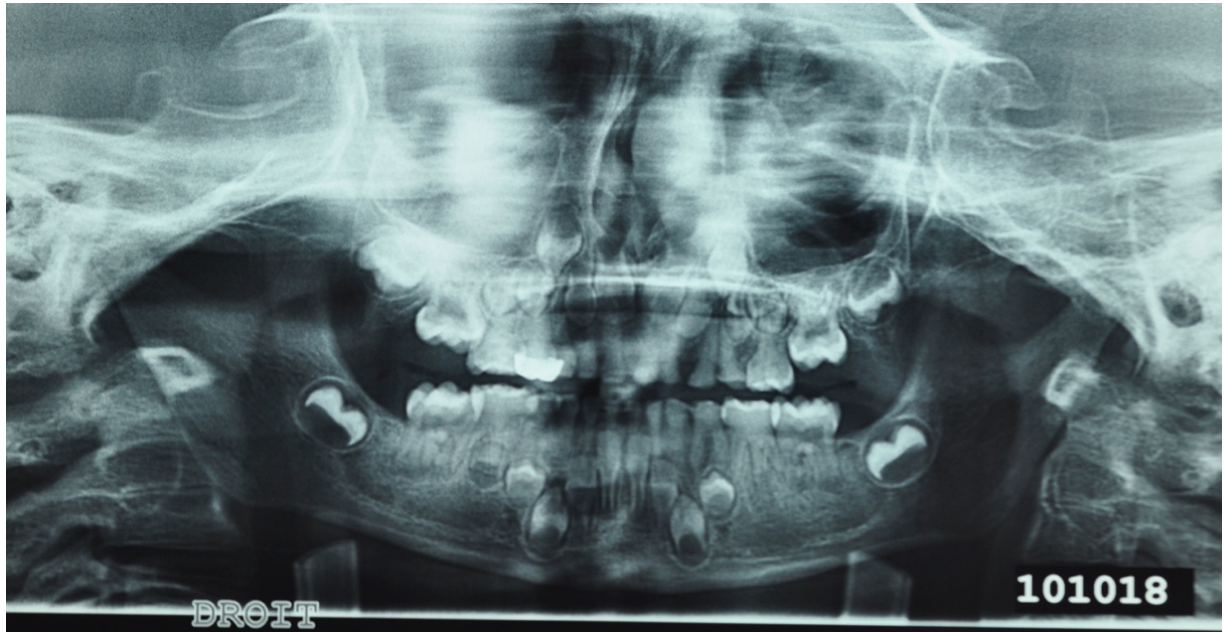

Figure 7 : radiographie panoramique de Rick

Sur le panoramique, (Figure 7) on remarque donc :

- Les sinus maxillaires sont d'apparence "normale"
- Les structures osseuses ne présentent pas d'anomalie
- Molaires avec couronne bulbeuse et constriction cervicale marquée : 55/65/75/85/ (16/26 non sur arcade)
- Oblitération totale des chambres et canaux pulpaire de quasiment toutes les dents temporaires confirmée par des clichés rétro-alvéolaires. (Figure 8 et 9)

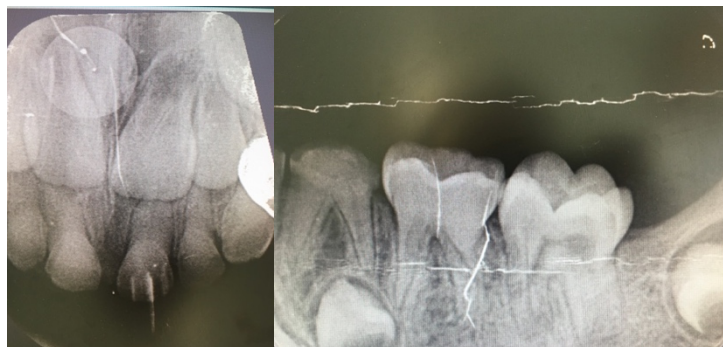
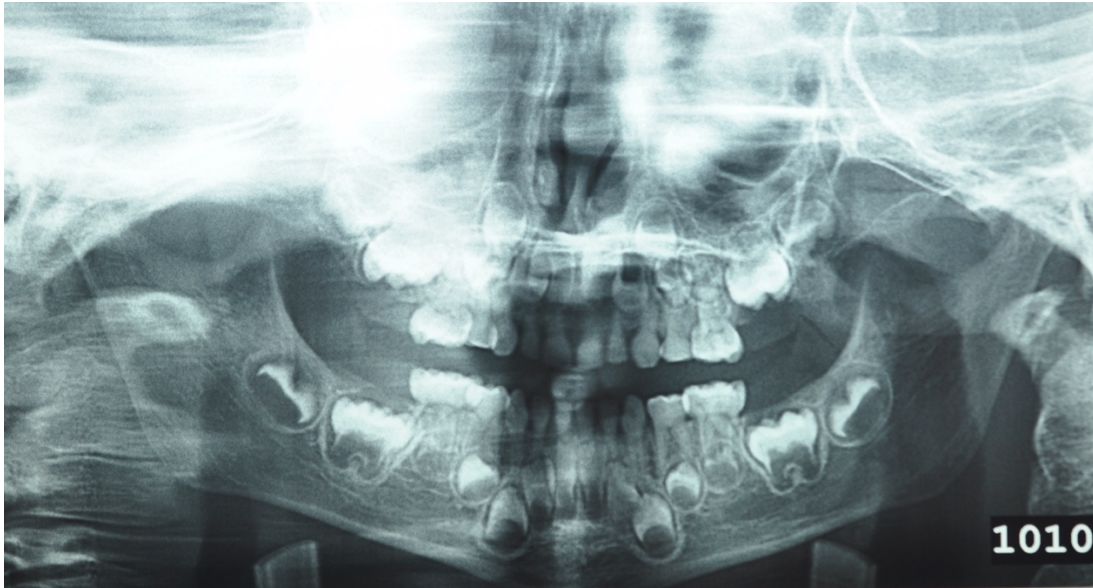


Figure 8 et 9 : clichés rétro-alvéolaires

- Racines courtes et fines
- Les dents définitives sont toutes en cours de formation et d'évolution à l'exception à la mandibule, on note l'absence de formation du germe de la 35 (agénésie de la 35)
- Les premières molaires définitives sont en cours d'éruption.

→ Barry



*Figure 10 : radiographie panoramique de Barry*

Sur le cliché panoramique de Barry on remarque (figure 10), malgré la difficulté de lisibilité au niveau du secteur 5 postérieur de la radiographie panoramique due à des interférences lors du cliché :

- Des sinus maxillaires d'apparence « normale »
- Absence d'anomalie au niveau des structures osseuses
- Denture temporaire
- Un constriction cervicale marquée avec des couronnes globuleuses en 55,65,75, 85 accompagnée d'une oblitération partielle de la chambre pulpaire.
- On peut voir les 6 permanentes en formation avec une forme globuleuse des couronnes.
- Oblitération totale de la chambre pulpaire et des canaux pour les 54,64,74,84
- Racines courtes et étroites : 54,55,64,65,74,75,84,85
- Toutes les dents définitives sont en cours de formation et d'évolution.

Les examens cliniques et radiologiques confirment le diagnostic de dentinogenèse imparfaite. Les deux dentures, temporaires et définitives sont touchées.

Selon la classification de La Dure Molla, l'atteinte est modérée avec une coloration marron, opalescente des dents, un émail qui se clive associé à une attrition des structures dentaires, des chambres pulpaires réduites voir oblitérées, des couronnes globuleuses avec une constriction cervicale marquée. (15)

Les signes cliniques sont probants et les deux frères sont atteints de la même manière. Il y a donc un terrain génétique dans cette famille entraînant des désordres dentinaires. Nous n'avons les données que sur 2 générations, celle des parents et celle des enfants dont 2 sur 3 sont atteints.

## 2) Plan de traitement

Le plan de traitement proposé était donc une réhabilitation esthétique du secteur incisivo-canin maxillaire ainsi que des soins préventifs et curatifs en secteur postérieur et mandibulaire afin de protéger les dents temporaires et rétablir les fonctions. Une prise en charge globale a été réalisée avec, comme objectif, au départ, de mettre 4 coiffes pédodontiques préformées en secteur molaire maxillaire et de réaliser des reconstitutions soit en CVI, soit en résine composite de canine à canine maxillaires pour un confort esthétique.

Le plan de traitement a été revu plusieurs fois au cours des soins dû aux échecs rencontrés. En suivant le gradient thérapeutique, l'objectif du plan de traitement était de conserver au maximum les tissus dentaires. Pour réaliser ces soins, la coopération et la motivation de l'enfant et des parents sont très importantes. Le plan de traitement étant long, on va suivre le patient sur au moins une année avec des rendez-vous réguliers et des visites de contrôle sont à prévoir.

La confiance patient-praticien doit donc être établie et forte.

Le traitement a été réalisé chez Rick. En effet, le plus jeune frère, Barry, plutôt peu coopérant, n'a pas souhaité qu'on réalise les soins en antérieur car il n'avait pas de demande esthétique particulière. Une simple fluoruration a été réalisée.

### a) Première phase

Une première phase de reminéralisation globale a été réalisée avec la pose d'un vernis fluoré. La perte d'émail précoce, due à l'attrition, peut entraîner des sensibilités dentinaires. Les tubulis dentinaires vont être exposés. Il existe des vernis fluorés venant obstruer les tubulis et réduire les sensibilités et l'usure des dents. En plus de l'action de protéger, ils permettent une reminéralisation et préviennent la formation de caries. (22)

## b) Deuxième phase

Cette étape consistait à réaliser des soins conservateurs et de prévention au niveau des secteurs molaires afin de venir protéger les dents fragilisées par la dentinogenèse imparfaite. Il était aussi très important de rétablir une bonne dimension verticale d'occlusion.

Avec la mise en place de ciment verre ionomère de type condensable (Fuji IX, GC) sur les 54 et 64 dans un premier temps, puis une action préventive avec un scellement des sillons avec du CVI à haut relargage de fluor (trriage, GC) sur les 85/75

Le choix d'utiliser des CVI a été fait car il libère des ions fluor en continu dans la cavité buccale. Le fluor diminue la déminéralisation de l'émail adjacent et améliore la reminéralisation. Il est utilisé notamment pour la prévention contre les caries. Dans le cas d'une dentinogenèse imparfaite, on est sûr une déminéralisation de la dentine, rendant la dent fragile avec un émail qui se clive. L'utilisation de CVI aide à prévenir le risque carieux et la perte prématurée de l'émail. (23)

Les coiffe pédodontiques préformées (couronne 3M) sont faites en acier inoxydable (nickel-chrome) et possèdent de nombreux avantages, elles permettent :

- Une protection des surfaces coronaires de l'organe dentaire et sont peu mutilantes maintenant ainsi la vitalité pulpaire et évitant les récives carieuses.
- Le maintien de la dimension verticale d'occlusion nécessaire à la bonne croissance de la sphère oro-faciale
- Le maintien de la hauteur d'occlusion et donc la protection des surfaces dentaires contre l'attrition car ce phénomène est fréquent chez les patients atteints de dentinogenèse imparfaite.
- Le bon développement des fonctions oro-faciales (mastication, phonation...) (24)

Pour cela, une préparation *a minima* de la dent est nécessaire

- La réduction occlusale n'a pas été réalisée au vu de la perte d'émail
- Préparation proximale de dépouille sans congé, ni épaulement. Les CPP possèdent une certaine élasticité leur permettant le passage et la mise en place avec une limite intrasulculaire.

Les CPP n'ont pu être réalisées car les parents ne voulaient pas d'autres éléments métalliques dans la bouche de leur enfant malgré les explications données. (24)

### c) Troisième phase

Cette phase s'intéresse au secteur antérieur et à l'esthétisme. La demande esthétique est importante pour les personnes atteintes de dentinogenèse imparfaite. C'est au cours de cette étape de reconstitution antérieure que le plan de traitement va évoluer.

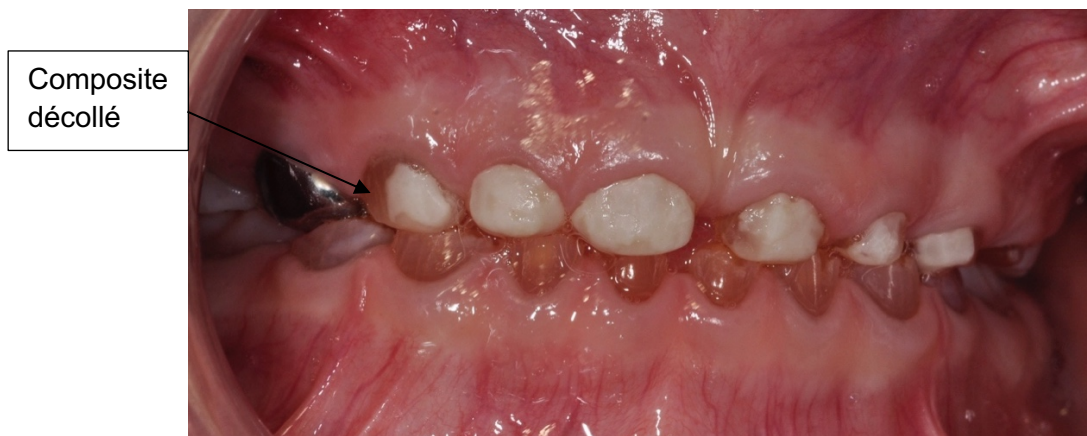#### → Première étape :

Il était prévu de réaliser une reconstitution des incisives et canines maxillaires temporaires avec du ciment verre ionomère (CVI). Il a été mis en place de la 53 à la 63 en une seule séance. Mais le CVI, en plus d'être peu esthétique, n'a pas adhéré par endroit donnant un état de surface inhomogène.

#### → Deuxième étape :

Suite à l'échec du CVI, du composite a été mis sur le secteur antérieur.

Mais le composite a, lui aussi, subi une perte par endroit entraînant donc des zones reconstituées et d'autres non avec de la dentine à nu rendant un état de surface inesthétique de nouveau (figure 11).



*Figure 11 : reconstitution au composite secteur antérieur*

Ce deuxième échec nous a donc menés à revoir les différentes possibilités thérapeutiques. Et il a été décidé de partir sur des reconstitutions indirectes de type prothétiques fixes. En discutant avec les parents, l'enfant et le prothésiste, il a été décidé de réaliser des facettes en composite sur des dents temporaires atteintes de dentinogenèse imparfaite.

#### → Troisième et dernière étape : décision finale de reconstitution antérieure

Cette étape a été la plus pertinente dans la reconstitution du secteur antérieur. Le choix de facette en composite a été fait car il présente une facilité de retrait et de retouche en cas de

ré intervention. Cette solution thérapeutique est considérée comme transitoire car à son âge, les arcades, les rapports inter-arcade, le parodonte évoluent constamment avec la croissance, la perte des dents temporaires, les remaniements osseux.

En revanche, l'esthétique est moindre avec des couronnes en composite mais en raison de son âge et de la perte des dents temporaires, ce choix-là a été pris.

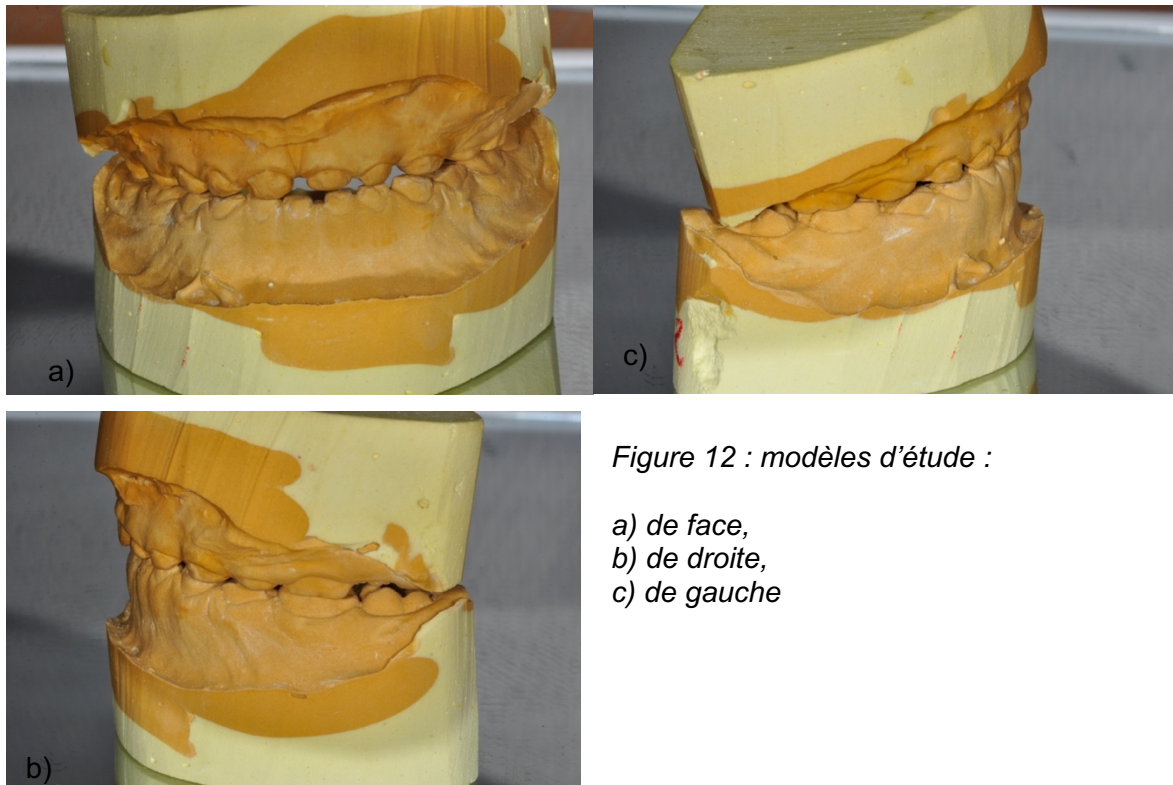
Il a été donc fait pour des raisons pratiques mais aussi de coût car moins onéreux que des couronnes en céramique vitreuse ou zircone.

De plus les céramiques auraient demandé une épaisseur de préparation plus importante causant une perte de structure.

Le principal souci était la gestion du décollement des pièces prothétiques. Gérer le problème de collage a été un véritable challenge.

### DEROULEMENT DES SEANCES

**1° séance** : Prise d'empreinte à l'alginate et une analyse des modèles d'étude a été réalisée pour jauger la hauteur des reconstitutions et l'espace nécessaire à la réalisation prothétique (figure 12).



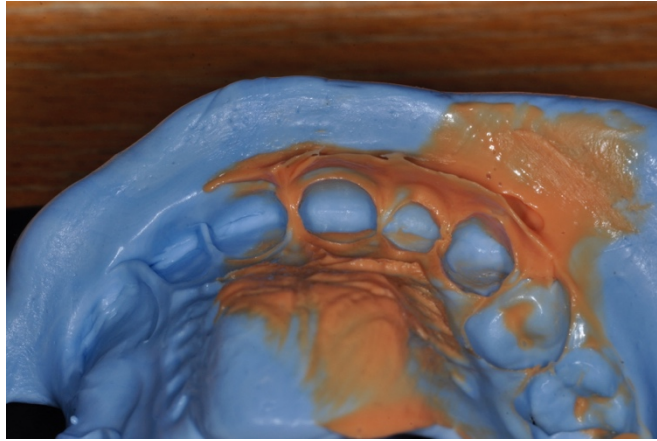
*Figure 12 : modèles d'étude :*

- a) de face,*
- b) de droite,*
- c) de gauche*



**2° séance** : prise d’empreinte double mélange du secteur antérieur (figure 13).

Au vu de la forte abrasion causée par la dentinogenèse imparfaite et un capital dentaire déjà bien entamé, la décision de ne pas faire de préparation a été prise. Le protocole est ainsi moins long et moins exigeant et le maximum de tissu dentaire est conservé.




*Figure 13 : empreinte double mélange*

**3° séance** : séance de collage des facettes.

Malheureusement, la pose de la digue n’a pas été réalisée lors du collage. Il aurait fallu réaliser les soins sous digue. On a augmenté ainsi le risque de futur décollement des facettes dû à une contamination salivaire lors de la pose.

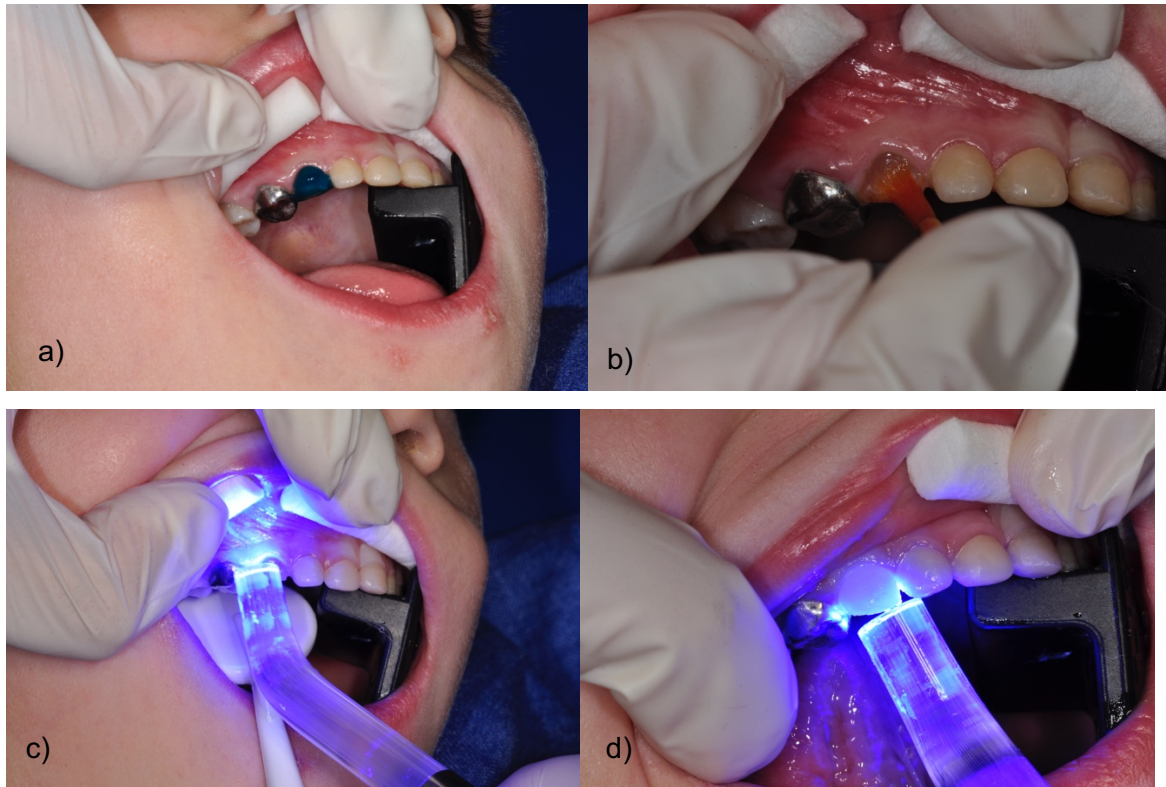
Le choix de facette avec retour palatin été pris en rapport avec le reste de tissus dentaire existant et la perte de DV (figure 14). Le joint dento-prothétique doit se trouver à distance des contacts occlusaux afin d’éviter le risque de fracture.



*Figure 14 : facettes*

Le collage est l’étape la plus importante, il permet la rétention des restaurations adhésives. Ici, le challenge est d’autant plus élevé car nous allons coller sur de l’émail défectueux avec une jonction émail-dentine anormale.

Avant la mise en place du protocole de collage, on a réalisé l’essayage des 6 facettes en bouche pour vérifier leur bonne adaptation aux surfaces dentaires.



*Figure 15 : protocole de collage sur tissus durs  
a) mordantage b) application de l'adhésif c) photopolymérisation de l'adhésif  
d) photopolymérisation facette en place*

**Protocole M&R3 :**

- Désinfection des surfaces dentaires à la chlorhexidine
- Mordantage à l'acide orthophosphorique pendant 15 secondes sur la dentine et 30 secondes sur les zones d'émail (figure 15.a)
- Rinçage à l'eau claire pendant 30 secondes
- Séchage des surfaces, attention, sans dessécher. Un séchage trop important va faire disparaître la couche hybride car le réseau de fibre se collapse.
- Application du primaire puis séchage modéré
- Mise en place de manière active de l'adhésif avec une microbrush pour permettre une bonne pénétration de l'adhésif. (Figure 15.b)
- Séchage de l'adhésif à l'aide de la soufflette pour évacuer les solvants, étaler le produit et réduire son épaisseur.
- Photopolymérisation de l'adhésif pendant 20 secondes (figure 15.c)

→ Dans un deuxième temps, préparation des facettes au collage :

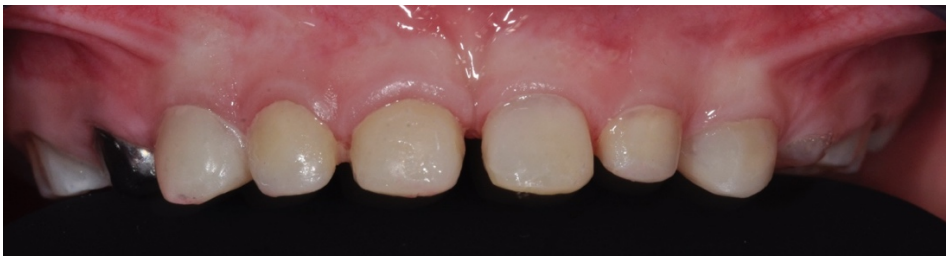- Désinfection dans l'alcool à 90°
- Sablage de l'intrados avec des particules d'alumine
- Rinçage et séchage avec obtention d'un aspect blanc crayeux
- Mise en place d'un silane qu'on laisse agir pendant 30 secondes
- Séchage pendant 3 minutes à l'air libre

→ Dans un troisième temps, mise en place du composite fluide de collage photo polymérisable de teinte opaque dans l'intrados de la prothèse puis collage de la couronne et photopolymérisation sur les différentes faces pendant 30 secondes. Les excès de colle sont éliminés à l'aide de la sonde (figure 15 d).

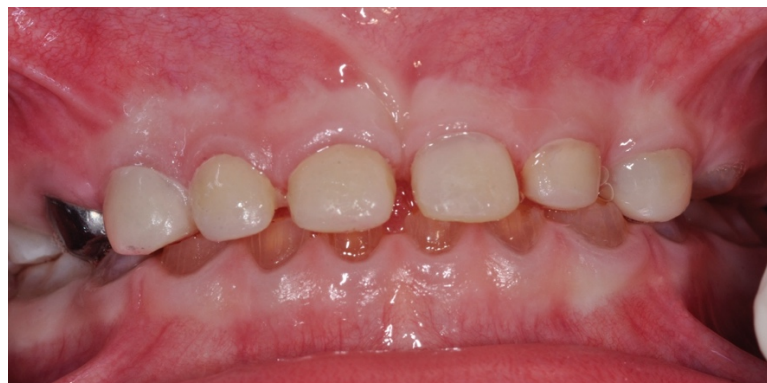Après collage, un réglage de l'occlusion a été réalisé. Les dents ont été séchées au préalable, le réglage s'effectue à l'aide d'un papier articulaire bleu de 40 microns. Il est impératif de réaliser ce réglage après le collage et non lors de la phase d'essayage. Un réglage inadapté peut entraîner des risques de fracture ou décollement de la pièce prothétique.

Le réglage commence dans un premier temps en statique, en position d'inter-cuspidie maximale pour contrôler les sûr et sous occlusions puis en dynamique à la recherche d'interférences.

Ce protocole a été réalisé, dent par dent, de la 63 à la 53 en une seule séance.

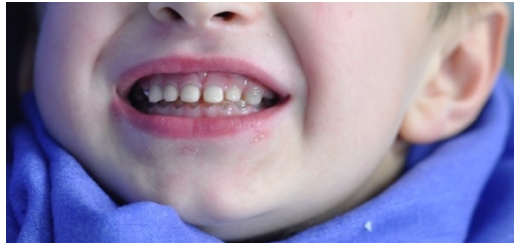

*Figure 16 : cliché sur fond noir après collage des facettes*



*Figure 17 : Cliché en occlusion après collage des facettes*

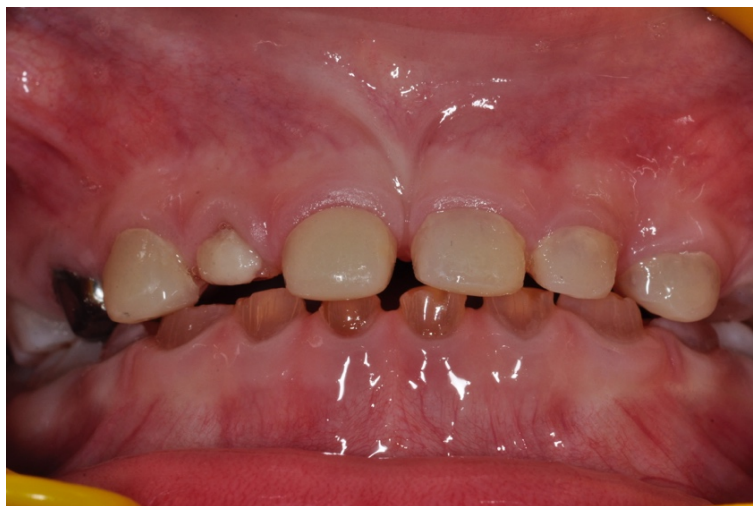Sur les figures 16 et 17, on peut voir le rendu après la pose des 6 facettes antérieures en vue endobuccale. Les facettes permettent un sourire homogène et esthétique. La taille des dents temporaires est respectée.



*Figure 18 : photographie de Rick après pose des facettes*

Le patient et les parents sont satisfaits du rendu esthétique. Le sourire de Rick est naturel (figure 18). Le maintien d'une bonne hygiène bucco-dentaire et une alimentation équilibrée est importante pour la pérennité des soins dans le temps. Les techniques de brossage ont été rappelées, les parents doivent le superviser pour une hygiène optimale.

### 3) Contrôle



*Figure 19 : décollement de la facette en 52*

Le patient a dû venir en urgence car la facette sur la 52 s'est décollée. Elle a été recollée au rely X pour son côté auto-adhésif. (Figure 19)

Le contrôle à deux ans est satisfaisant, aucune autre facette ne s'est décollée, le patient est toujours content de l'esthétisme. Des rendez-vous de contrôle sont réalisés régulièrement et des actions de prévention sont menées. Un vernis fluoré a été de nouveau appliqué et le scellement des sillons des 6 définitives a été réalisé suite à leur éruption.

### III. Discussion

#### 1) Les thérapeutiques antérieures des dents temporaires

Pour traiter les patients atteints d'une dentinogenèse imparfaite, le diagnostic doit se réaliser le plus tôt possible afin d'évaluer la sévérité de l'atteinte, de réaliser une prise en charge rapide et globale afin de réhabiliter la fonction et l'esthétique. Plus le patient sera vu tôt, plus les thérapeutiques seront adaptées et moins invasives. Cela permettra de ralentir l'évolution de la pathologie. Un contrôle régulier sera nécessaire pour réajuster et faire évoluer les soins en fonction de l'âge du patient, de ses demandes et de la pérennité des soins.

La réalisation précoce des traitements chez un patient atteint de dentinogenèse imparfaite permet :

- De préserver la vitalité pulpaire, de prévenir la perte tissulaire et préserver la taille et la forme des dents
- De maintenir la perte de la dimension verticale d'occlusion essentiellement due à la perte d'émail et à l'attrition
- Le maintien ou le rétablissement des fonctions de mastication, de phonation, de déglutition
- Une bonne croissance du massif facial et de l'articulation temporo-mandibulaire
- Le maintien de l'esthétique dès le plus jeune âge afin d'éviter des problèmes socio-psychologique et donc permettre un développement psychologique et émotionnel équilibré. (25)

La réhabilitation des dents temporaires est importante car elles possèdent un rôle dans la phonation, la mastication, l'esthétique et le maintien de l'espace pour le développement des dents permanentes. Les restaurations ont donc un rôle :

- Protecteur pour prévenir l'attrition et ainsi éviter les complications liées à une usure
- Esthétique
- Fonctionnel

Au niveau psychologique, l'enfant, à l'école, peut être la source de jugement et de stigmatisation. Il se sent mal vu, jugé, harcelé dû à un problème esthétique. Il est donc en notre devoir de protéger l'enfant de ces jugements et ainsi prévenir les troubles psychosociaux pouvant en découler. (26)

Les réhabilitations esthétiques doivent suivre le gradient thérapeutique afin de préserver au maximum les tissus dentaires résiduels. Ce concept médical permet de classer les thérapeutiques esthétiques en fonction du degré de préservation des tissus. Il va des solutions les plus conservatrices aux thérapeutiques les plus invasives.

Les thérapeutiques esthétiques sont classées selon un axe horizontal allant de la moins à la plus mutilante.

Le praticien, face à une demande esthétique, doit chercher les thérapeutiques possibles « les plus à gauche du gradient ». Chez les jeunes patients, cette manière de raisonner est importante pour conserver au maximal le capital des tissus dentaires le plus longtemps possible. (Figure 20). (27, 28)

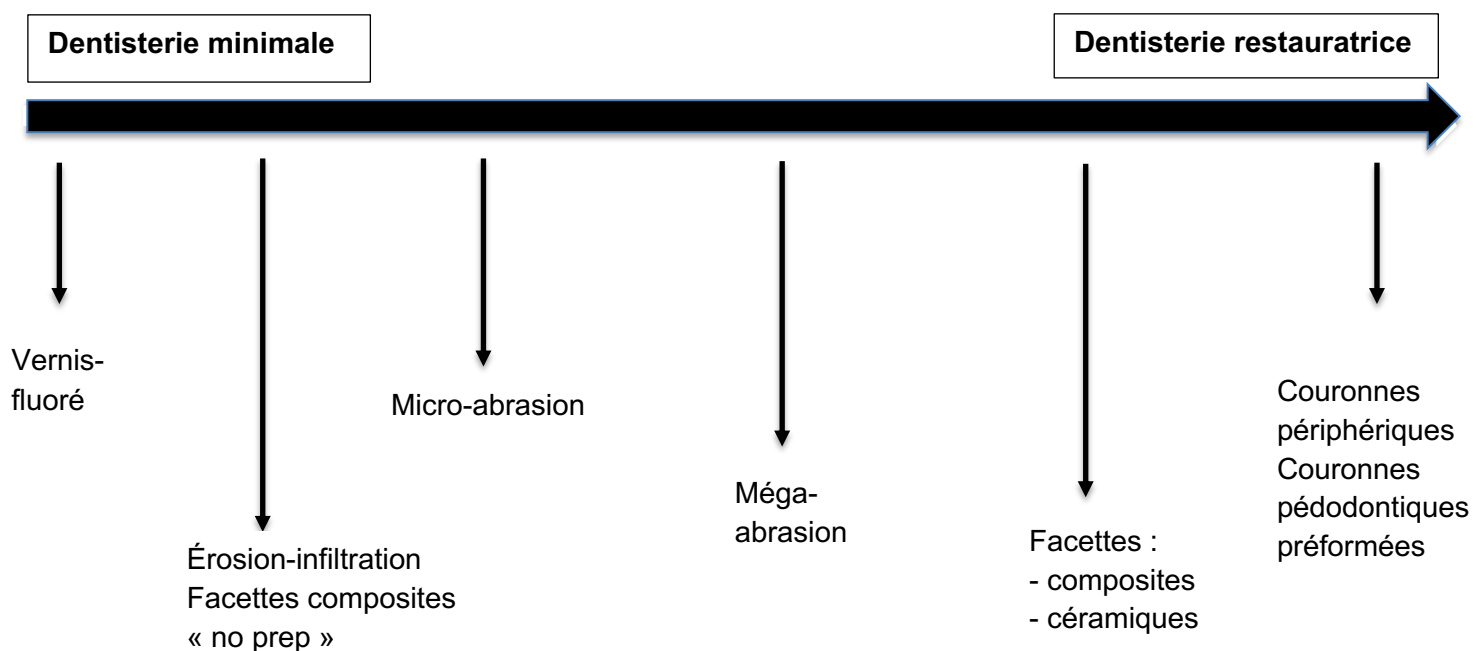


Figure 20 : Schéma du gradient thérapeutique développé dans le cadre des anomalies esthétiques sur dents naturelles antérieures temporaires

Avant, la thérapie de choix pour les défauts de minéralisation était surtout prothétique avec la réalisation de couronnes métalliques ou céramiques pour l'esthétique. De nos jours, cette approche apparaît invasive et vient entamer le capital de tissus dentaire de façon trop importante.

Sur des dents atteintes de dentinogenèse imparfaite, les soins prothétiques sont compliqués à effectuer à cause du volume de la chambre pulpaire (chez les cas ayant une atteinte sévère), le volume de tissu dentaire restant dû à l'attrition et au clivage de l'émail, de l'âge de la prise en charge (coopération du patient). On recherche à effectuer des soins plus conservateurs en utilisant des techniques adhésives moins invasives. (8)

En odontologie pédiatrique, le plan de traitement comprend deux phases, une phase en denture temporaire et mixte et une phase en denture définitive. Une prise en charge précoce permet de prévenir les effets négatifs tels que l'exposition dentinaire due à un clivage de l'émail et une attrition occlusale importante menant à de possibles lésions apicales et infections. L'exigence esthétique des parents et de l'enfant, la coopération, l'âge, les compétences cliniques de l'opérateur, le contrôle de l'humidité pendant les soins (sang, salive) sont différentes variables qui vont impacter le choix du traitement.

Il existe différentes stratégies de réhabilitation sur les dents temporaires antérieures en fonction de la sévérité de l'atteinte.

Si l'atteinte est trop sévère ou que la consultation est trop tardive, des prothèses amovibles peuvent être réalisées et sont à réévaluer tout au long de la croissance. Si la prise en charge se fait assez tôt et que l'atteinte est modérée, un plan de traitement faisant appel à des techniques restauratrices allant de la plus conservatrices (CVI, composites) à la prothèse esthétique (facettes, couronnes) est établi.

#### a) Techniques directes

Les techniques directes en odontologie consistent à réaliser les soins directement au fauteuil sans passer par une étape de laboratoire. Elles se réalisent au cabinet en une seule séance généralement. Les traitements sont essentiellement conservateurs.

Chez l'enfant, il existe différents matériaux utilisés :

#### → Éclaircissement des dents temporaires

Depuis l'arrêté du 24 août 2012, transposition en droit français d'une directive européenne du 29 octobre 2011, il est interdit d'effectuer des éclaircissements sur des patients de moins de 18 ans.

Avant ça, cette thérapeutique était utilisée pour résoudre des cas d'anomalies de structure des dents antérieures. (26)

→ Les ciments verres ionomères traditionnels (CVI) :

Ils sont constitués d'un mélange d'une poudre (particules d'un verre de fluoro aluminosilicate) et d'un liquide (acide poly alkénoïque). Il est préférable d'utiliser un conditionneur avant la pose sur les tissus dentaires afin d'augmenter l'adhésion (élimination de la boue dentinaire, légère déminéralisation de la dentine inter tubulaire) malgré leur adhésion intrinsèque.

Ils permettent une protection de l'organe dentaire et relarguent du fluor dans la cavité buccale lors de la mise en bouche et après leur prise, ils sont étanches et adhèrent fortement à la dent. Leur rétraction de prise est faible et entraîne peu de contraintes. (29)

En revanche, l'esthétique et l'état de surface sont mauvais. La taille des particules de verre rend la finition délicate. Ils sont sensibles à la contamination hydrique ce qui rend compliqué les retouches ou le polissage. Il est préférable d'attendre 24 heures pour polir un CVI. (29)

L'utilisation des ciments verres ionomères n'est pas la technique la plus optimale pour les reconstitutions esthétiques antérieures mais ils sont faciles à utiliser, et à mettre en place notamment si l'enfant est peu coopérant et qu'une isolation des dents n'est pas réalisable.

Exemples : fuji II<sup>®</sup> (GC), ou Riva self Cure<sup>®</sup> (SDI). (30)

→ Les CVI hybrides par addition de résine (CVI MAR)

Ces CVI sont modifiés par adjonction de petites quantités de résine (type HEMA ou bisGMA) additionnées à des photo-initiateurs les rendant photo-polymérisables. Leur adhérence aux tissus dentaires est le double de celle des CVI traditionnels. Ils sont tout aussi étanches avec une tolérance à la manipulation augmentée. Les CVIMAR résistent à l'hydrolyse hydrique par rapport aux CVI traditionnels, ce qui leur permet d'être retouché ou poli juste après leur pose. En revanche la matrice résineuse est une faiblesse car elle est un site privilégié d'usure, leur qualité mécanique est faible.

Les propriétés optiques des CVIMAR sont meilleures que celles des CVI traditionnels car il est possible de les polir et il existe une gamme de teinte plus large.

Ils ont donc un meilleur rendu esthétique et peuvent être utilisés en reconstitution antérieure. Ils sont à privilégier s'il est impossible de mettre en place le champ opératoire. Ils sont, toutes fois, moins esthétiques que les composites. (29,30)

Exemples : fuji II LC (GC)<sup>®</sup>, Riva Light Cure (SDI)<sup>®</sup>, Ionolux (voco)<sup>®</sup>



→ Composite

Les résines composites sont des matériaux composés d'une matrice organique résineuse et de charges. Leur réaction de prise se fait par polymérisation permettant la transformation du composite en matériau d'obturation solide. Ils se sont considérablement améliorés ces dernières années. La présence de charges limite la réaction d'exothermie et diminue l'écart dilatométrique avec la dent en augmentant les performances mécaniques. Il existe différents types de composite en fonction du taux et de la taille des charges : composite fluide, micro-hybride, condensable. (30,31)

Les composites directs permettent une reconstitution esthétique (teinte et forme) avec une conservation et une protection, des tissus durs de la dent, maximale et une réhabilitation de la fonction avec un faible coût.

Les techniques de stratifications permettent d'obtenir de bons résultats esthétiques à l'aide des résines micro-hybrides dont les propriétés optiques se rapprochent le plus des tissus durs. (32)

Ces résines hybrides combinent différentes tailles de particules pour améliorer la résistance tout en conservant l'esthétique. Les plus petites permettent un meilleur esthétique et un meilleur polissage, les plus grosses fournissent la force. Les résines fluides ont un pourcentage de charge inférieur au résine hybride.

La longévité des composites dans le temps est opérateur dépendant et varie en fonction de la taille et de la position de la restauration. Les soins doivent être impérativement réalisés sous digue. Si la pose du champ opératoire n'est pas possible, il est préférable de choisir un autre matériau. (31) Sur le long terme, Il peut y avoir une usure du composite et une apparition de coloration. Un suivi régulier est préconisé pour surveiller le devenir des soins.

Les reconstitutions en composite ne sont pas recommandées pour des atteintes sévères de DGI car les dents ont subi une attrition sévère ne permettant pas une surface d'adhésion assez importante. Il est davantage recommandé pour les atteintes modérées. (25)

Les matériaux de choix pour les restaurations antérieures directes sont donc les composites et les CVIMAR. Les composites résistent mieux aux sollicitations mécaniques avec les meilleurs résultats esthétiques. Ces matériaux doivent être isolés de la salive pour être utilisés convenablement. (Tableau 5). (30)

	Avantages	Inconvénients	Cas clinique
CVI	<ul style="list-style-type: none"> <li>- Adhésion intrinsèque</li> <li>- Étanche</li> <li>- Relargage de fluor</li> <li>- Faible rétraction de prise</li> <li>- Non délabrant</li> <li>- Facile à utiliser</li> <li>→ Enfant peu coopérant</li> <li>- Coût</li> </ul>	<ul style="list-style-type: none"> <li>- État de surface mauvais</li> <li>- Esthétique mauvais</li> <li>- Sensible à la contamination hydrique</li> </ul>	Mauvaise adhésion sur de la dentine atteinte de dentinogenèse imparfaite
CVIMAR	<ul style="list-style-type: none"> <li>- Coût</li> <li>- Adhérent</li> <li>- Étanche</li> <li>- Non délabrant</li> <li>- Plus esthétique</li> </ul>	<ul style="list-style-type: none"> <li>- Résistance mécanique faible</li> </ul>	
Composite	<ul style="list-style-type: none"> <li>- Bonne performance mécanique</li> <li>- Esthétique</li> <li>- Non délabrant</li> <li>- Coût</li> </ul>	<ul style="list-style-type: none"> <li>- Soins sous digue impérativement</li> </ul>	Mauvaise adhésion sur de la dentine atteinte de dentinogenèse imparfaite

Tableau 5 : comparaison des différentes techniques de reconstitution directe

### b) Technique semi-directes

Les techniques semi directes se trouvent à mi-chemin entre les techniques directes réalisées seulement au fauteuil et les techniques indirectes ayant besoin de passer par la case laboratoire de prothèse. Elles permettent d'obtenir des résultats esthétiques, fonctionnels et mécaniques sans les contraintes des techniques indirectes. (32)

Elles peuvent faire appel à des kits commandés à des laboratoires où les couronnes sont déjà préformées avec des tailles et des teintes différentes.

Elles vont être divisées en deux catégories : les techniques collées et scellées. (33)

→ Techniques collées

Toutes ces techniques sont à réaliser sous digue. En effet aucune contamination par la salive ou le sang ne doit avoir lieu afin que le collage se réalise dans les meilleures conditions.

- Composite strip crowns (space Mainteners Laboratory)

Ces restaurations sont indiquées chez les enfants ayant besoin d'une restauration des dents antérieures pour cause d'anomalie de structure (dentinogenèse imparfaite, amélogénèse imparfaite).

La dent est préparée *a minima* et de façon homothétique pour conserver le maximum de tissus dentaire. Lorsque les dents sont usées avec une perte de tissus amélaire ou dentinaire (notamment en cas de dentinogenèse imparfaite), il est possible de ne pas réaliser de préparation et d'utiliser un collage performant sur les structures non préparées. En revanche une assez grande surface est nécessaire au collage, si la perte de tissus est trop importante, la rétention sera trop faible pour la restauration.

Ils sont sous la forme de moules celluloïds ayant la forme des couronnes. Ces moules sont choisis selon la largeur mésio-distale des dents et doivent avoir la meilleure adaptation cervicale.

Ils sont remplis de composite microhybride puis mis en place sur la surface dentaire au préalable préparée par des systèmes adhésifs de type M&R (mordançage et rinçage) ou SAM (système auto-mordançant) et enfin polymérisés.

Aucune atteinte salivaire ne doit avoir lieu car la salive ou le sang vont interférer avec le collage et la couleur de la teinte choisie au préalable.

Ensuite les excès sont éliminés à l'aide d'une sonde et le moule celluloïd est retiré, le composite est poli et un ajustement occlusal est réalisé. C'est une procédure technique où les échecs peuvent rapidement avoir lieu si le protocole n'est pas suivi rigoureusement.

Malgré tout, cette technique est la plus répandue chez les cliniciens et la plus utilisée. Elle est choisie pour ces valeurs esthétiques avec un choix de teinte large, son temps de fauteuil réduit et sa facilité de ré-intervention. Le composite offre donc un esthétisme satisfaisant et une bonne adhésion aux tissus minéralisés quand ces derniers sont préparés correctement. (34)

Pour avoir une adaptation plus étroite, il est possible de réaliser cette technique de manière indirecte en passant par un laboratoire de prothèse en envoyant une empreinte au prothésiste qui fabrique des moules en celluloid adaptés aux tissus dentaires, à la limite cervicale et au parodonte. (35)

Une étude rétrospective a montré que dans 80% des cas, le composite est resté complètement en place après 3 ans, et que dans les 20% restant, une légère perte de composite a été relevée, aucune couronne étant complètement perdue. (36)

Une autre étude a montré que 80% des restaurations ont été un succès après un examen final réalisé au moins 2 ans après la mise en place. (37)

La longévité de la couronne peut être compromise dans les cas de dentinogenèse imparfaite due à un collage réalisé la plupart du temps sur de la dentine immature et mal minéralisée.

Exemples : Uveneer®, Ultradent®

- On peut citer d'autres techniques collées semi-directes : les pedo jackets crowns et les new millénium crown. Le concept est le même que les strip crowns sauf que les moules seront composés de copolyester pour l'un et de résine composite pour l'autre. L'autre différence est que le moule ne sera pas retiré après le collage.

Elles sont esthétiques mais il sera difficile de remodeler et d'apporter de bonnes finitions à cause du copolyester pour les pedo jackets et les new millenium crowns sont assez fragiles et peuvent se fissurer ou fracturer lors de l'insertion si la dent n'est pas assez préparée. (33)

→ Techniques scellées

Ces techniques étaient, au départ, réalisées avec des couronnes en métal, puis d'autres matériaux ont été utilisés pour améliorer l'esthétique : la résine puis la zircone. Ces couronnes vont être scellées avec un ciment de scellement. Ces ciments ont subi des améliorations au cours des années. Nous sommes passés par le traditionnel oxyphosphate de zinc-eugénol au ciment verre ionomère et modifié avec adjonction de résine (ex : Fuji I, GC). Ils sont plus adhérents à la structure dentaire et libèrent des ions fluor.

- Couronnes en acier inoxydable (stainless steel crowns)

Il y a quelques années, elles étaient considérées comme la solution la plus durable pour restaurer les dents antérieures. Elles permettent de restaurer et masquer les dents temporaires atteintes par des défauts étendus (amélaire, dentinaire) de structure.

Elles sont faciles à mettre en place sur la dent, scellées en milieu humide, assez résistantes et scellée intimement jusqu'à leur exfoliation.

Mais elle est particulièrement inesthétique. La demande esthétique étant grandissante, ces couronnes sont bien moins demandées.

Pour y palier, il est possible d'éliminer la partie vestibulaire en acier après scellement et venir placer une résine composite. Ces « couronnes ouvertes » sont peu couteuses mais nécessitent un temps de travail au fauteuil long avec un contrôle de la salive et des saignements pour éviter toute contamination.

Cette technique n'est plus retenue en raison de l'aspect chronophage, de l'importance des préparations et de l'inesthétisme. (38)

- Couronnes en acier inoxydable avec facette vestibulaire esthétique en résine (resin-veneered stainless steel crown)

Certains fabricants ont réalisé ces couronnes avec une facette vestibulaire généralement en résine composite et thermoplastique collée sur la surface en métal (Cheng crowns®, NuSmile Crowns®, Kinder Crowns®, Dura Crowns®). Elles sont donc plus esthétiques.

Elles présentent une bonne rétention même avec une quantité de tissus dur diminuée et sont moins exigeantes que les couronnes composites nécessitant un collage. Le contrôle de l'humidité salivaire ou du sang n'est pas essentiel à leur mise en place. Le temps au fauteuil est court et offre une protection complète de l'organe dentaire. (39)

Mais elles ne sont disponibles qu'en une ou deux teintes et nécessitent une préparation des tissus durs. L'épaisseur de la face vestibulaire est de 1,5 à 2 mm. (24)

Si la couronne est insérée avec trop de pression, le risque de fissure ou fracture de la facette vestibulaire en résine est important. Les fractures se retrouvent au niveau de l'interface résine-métal avec la rupture du joint de collage et dans la résine elle-même. Les couronnes peuvent apparaître de grandes tailles ou trop blanche par rapport aux dents d'origine. La couleur et la vue de matériaux métalliques joue en défaveur de l'esthétisme. Leur coût est aussi plus élevé. (38)

Trois études rétrospectives ont rapporté une excellente rétention clinique mais avec une haute incidence de perte partielle ou totale de la facette en résine vestibulaire. (40, 41,42)

- Couronne polycarbonate

Elle se présente sous la forme de coque en résine acrylique moulée à chaud adapté aux dents. Ces coiffes représentent des solutions transitoires de choix. Les moules existent en plusieurs tailles.

La préparation *a minima* est de dépouille avec un léger congé de 0,5 mm avec des limites légèrement intra-sulculaires pour des raisons esthétiques.

Les moules peuvent être ajustés à la préparation et aux limites en meulant le moule à l'aide d'une fraise. Ils sont ensuite rebasés avec une résine acrylique, polis puis scellés au CVI de scellement. (24)

Ces couronnes sont plus fragiles car elles ne résistent pas à l'abrasion, les fractures et les descellements sont fréquents.

Elles sont esthétiques, adaptables et demandent moins d'exigences que les strip crowns, le temps au fauteuil est réduit (38, 43)

Exemple : 3M/directa dental, swedent®

- Couronne préformée en zircone

Ces couronnes sont apparues assez récemment sur le marché. La zircone est un dioxyde cristallin de zirconium ayant des propriétés similaires au métal mais avec une couleur similaire à celle des dents et donc un meilleur rendu esthétique.

Les couronnes zircone sont cliniquement acceptables et la satisfaction des parents est plus grande par rapport aux autres restaurations.

En revanche, les dents nécessitent une préparation pour s'adapter aux couronnes préformées. Le concept d'économie tissulaire n'est pas vraiment retenu pour ce type de reconstitution. Des étapes importantes doivent être réalisées, ce qui peut entraîner des difficultés de mise en place pour un clinicien inexpérimenté. Une marge de 1 à 2 mm est nécessaire en sous gingival. Une hémorragie gingivale après une préparation compromet la rétention de la couronne. (39)

La résistance à la flexion de la zircone est 2 fois plus importante que la céramique d'oxyde d'alumine et 5 fois plus que la vitrocéramique standard. Elles sont donc résistantes à la fracture les rendant solides et durables dans le temps mais une augmentation de l'abrasion des dents antagonistes naturelles est retrouvée après 6 mois de suivi. Elles sont aussi biocompatibles, la surface lisse de la zircone entraîne moins d'accumulation de plaque et donc moins d'irritation gingivale en comparaison avec les couronnes préformées maquillées ou les strip crowns. (44)

En revanche elle demande une préparation plus importante que pour les couronnes performées en métal car l'épaisseur de la zircone est plus importante. (45)

Les avantages des couronnes en zircone sont leur très bon esthétisme, la protection complète de la dent, leur résistance à la fracture et une technique de scellement moins délicate par rapport au strip crown.

Les désavantages sont l'incapacité à choisir une teinte propre au cas (teintes pré- établies par les laboratoires), la possibilité limiter de modifier la forme de la couronne, le besoin d'une préparation dentaire plus importante limitant la conservation maximale des tissus et le coût. (46)

Exemples: Nu Smile zirconia crowns®/ EZ pedo®/ kinder krowns®/ Cheng crowns®

Ces différentes techniques de reconstitution vont être utilisées en fonction du volume restant des tissus minéralisés. Les strip crowns vont être utilisés si un volume restant de tissus dentinaire et amélaire permet leur mise en place et celle d'un champ opératoire. Si les tissus restants sont trop abrasés et qu'il y a une perte d'émail trop importante avec impossibilité de venir coller de manière optimale, les couronnes préformées avec facette vestibulaire sont une reconstitution favorable. Il existe aussi dans ce cas de figure les couronnes préformées en zircone, plus esthétiques mais plus onéreuses. (Tableau 6)

	Avantages	Inconvénients	Technique
Strip crown	<ul style="list-style-type: none"> <li>- esthétique</li> <li>- choix de teinte</li> <li>- économie tissulaire</li> <li>- ré intervention possible</li> <li>- Temps au fauteuil réduit</li> <li>- bonne adhésion si protocole suivi correctement</li> </ul>	<ul style="list-style-type: none"> <li>- sensible à la contamination hydrique : champ opératoire obligatoire</li> <li>- Opérateur dépendant</li> <li>- nécessite un volume dentaire suffisant</li> <li>- accumulation de plaque</li> </ul>	Collage
Coiffe métallique préformée avec facette vestibulaire en résine	<ul style="list-style-type: none"> <li>- bonne rétention</li> <li>- technique peu sensible à la contamination hydrique</li> <li>- temps de fauteuil court</li> </ul>	<ul style="list-style-type: none"> <li>- esthétique moindre</li> <li>- fracture de la facette en résine</li> <li>- préparation des tissus durs</li> <li>- coût</li> </ul>	Scellement
Polycarbonate crowns	<ul style="list-style-type: none"> <li>- esthétique</li> <li>- temps au fauteuil réduit</li> <li>- rétentive</li> <li>- bonne adaptation</li> </ul>	<ul style="list-style-type: none"> <li>- descellement</li> <li>- Fracture</li> <li>- sensible à l'abrasion</li> </ul>	Scellement ou collage
Coiffe préformée en zircone	<ul style="list-style-type: none"> <li>- Esthétique</li> <li>- Résistance à la facture</li> <li>- Mise en place facile</li> <li>- Biocompatible</li> <li>- Peu de rétention de plaque</li> </ul>	<ul style="list-style-type: none"> <li>- Réintervention impossible</li> <li>- Absence d'économie tissulaire</li> <li>- coût</li> </ul>	Scellement ou collage

Tableau 6 : comparaison des techniques de reconstitution semi-directes.



### c) Techniques indirectes

Les techniques indirectes représentent toutes les prothèses passant par la case laboratoire de prothèse. Il y a les prothèses fixées de types facettes ou couronnes et les amovibles (partielle, totale), appelées généralement transitoires. Elles sont mises en place de manière provisoire pendant quelques années, puis les dents temporaire tombent et une nouvelle thérapeutique transitoire est réalisée sur les dents définitives immatures avant d'effectuer des thérapeutiques définitives à l'âge adulte.

→ Prothèses fixées

#### - Facettes

Les facettes vont être indiquées pour masquer des défauts amélaire ou dentinaires atteignant plusieurs dents et s'étendant sur une grande partie de la face vestibulaire. Elles permettent de masquer les défauts disgracieux et étendus des incisives tout en conservant le maximum de structure dentaire. Les facettes partielles remplacent la perte de substance sans augmenter la préparation des tissus sains.

Le pronostic dépend des matériaux de la facette et de la colle utilisé et de la physiologie.

(26)

#### ○ Composite

L'indication principale concerne les défauts esthétiques étendus sur la face vestibulaire des dents et présents sur plusieurs dents.

L'utilisation du composite semble plus adaptée à l'odontologie pédiatrique que l'utilisation de la céramique. Les protocoles sont plus simples, les différentes thérapeutiques possibles avec le même matériau sont plus nombreuses, certaines techniques peuvent être réalisées en une seule séance, une ré intervention est possible car les facettes sont réparables et adaptables en bouche.

En revanche, il faut faire attention de rester à distance du parodonte, le composite étant poreux. Les facettes doivent être positionnées en supra-gingival ainsi le joint dento-prothétique est accessible au brossage diminuant ainsi la possible apparition d'inflammation gingivale. (26)

Cette technique a été utilisée chez Rick, la dent n'a pas été préparée vu l'attrition : « no prep » Elle a été nettoyée puis une prise d'empreinte double mélange a été réalisée, les facettes ont été faites en composite de laboratoire micro-chargé. Les facettes ont été décontaminées puis

essayées. Un sablage de l'intrados a été réalisé puis mise en place du silane permettant d'augmenter l'affinité entre le composite et la colle qui a agi 30 secondes à l'air libre puis séché à la soufflette. Un protocole de collage a été réalisé sur les tissus durs de la dent nécessaire pour un collage optimal (de type M&R ou SAM).

Ce choix de traitement a été pris car Rick était assez peu coopérant quand le soin se prolongeait dans le temps. Cette technique est efficace car elle permet un collage rapide et peu de retouches sont nécessaires.

Selon une étude comparant les facettes composites et céramiques par techniques indirectes, le taux de survie à 36 mois n'a aucune différence significative entre les 2 matériaux. Les facettes composites nécessitent malgré tout, des opérations de maintenance sur le long terme car l'état de surface du composite subit des modifications. (47)

Ces restaurations bénéficient d'une bonne longévité surtout si les protocoles de collage sont respectés. (26)

Le collage se réalise avec des composites de collage. (Ex :permashade LC<sup>®</sup>, ultradent<sup>®</sup>)

- Céramique

Elles constituent un traitement de choix pour la correction des anomalies de structures, de teintes des secteurs antérieurs. Elles nécessitent cependant une préparation de l'organe dentaire allant à l'encontre du principe d'économie tissulaire. Elle présente, un temps au fauteuil allongé, des protocoles de mises en place rigoureux et un coût onéreux. Elles sont d'avantage requises chez les jeunes adultes en denture permanente. (32)

→ Mainteneur d'espace

Ils vont permettre de remplacer des dents absentes à cause de trop forte abrasion et donc extraites car impossible à reconstituer avec des traitements prothétiques fixés ou de perte précoce (exfoliation...). Une condition est nécessaire, c'est la présence de molaire pluri-radiculée solide (1<sup>ère</sup> molaire permanente ou 2<sup>ème</sup> molaire temporaire) pouvant servir d'ancrage pour placer une bague orthodontique. Ils vont permettre de conserver l'espace pour les dents définitives, de rétablir la fonction et l'esthétique. Les inconvénients sont les descellements possibles des bagues, une version des dents piliers, la difficulté de nettoyage et une déminéralisation de l'émail sous les bagues. (24)

→ Amovible partielle ou totale

Confectionnées en résine acrylique, elles permettent de restaurer temporairement les dents absentes pour cause de forte abrasion, d'exfoliation, d'avulsions multiples sur une même arcade en attente de la venue des dents définitives. Elles permettent de rétablir la fonction et l'esthétique. Elle joue aussi un rôle de mainteneur d'espace, de préservation du tissu osseux et de sa croissance. (24)

La prothèse en overdenture est une prothèse ajointe partielle ou totale qui va recouvrir et s'appuyer sur les dents naturelles très abrasées et les racines. C'est un traitement simple et économique permettant la préservation de l'os alvéolaire. Mais le risque de rétention de plaque est important avec l'augmentation du risque carieux. (48)

Sur certaine prothèse, des plaques à vérin médians peuvent être mis en place pour avoir une adaptation à la croissance suturale lorsque l'enfant est en denture mixte. (24)

De nos jours, on tend vers une dentisterie de plus en plus conservatrice. Des soins nous permettent de conserver un maximum de tissu dentaire avec un minimum de préparation (concept de « no prep », « less prep »). Ces soins se tournent davantage vers une dentisterie adhésive. Maitriser le collage et ses protocoles devient donc primordial dans notre formation. Un enfant atteint de dentinogenèse imparfaite possède une dentine immature et mal minéralisée, de plus l'émail, primordial pour le collage, se clive de la dentine. Cela va donc entrainer des difficultés pour un collage optimal sur ces tissus.

## 2) Collage sur dentine

Le collage, dans notre profession, est de plus en plus important car il est présent dans de nombreux soins. On le retrouve aussi bien dans les soins conservateurs (composite), que prothétiques fixes (collage des facettes, couronnes). Le collage est intimement lié à la structure de la dentine et de l'émail. On utilise le collage sur les dents atteintes de dentinogenèse imparfaite.

### a) Collage sur dentine saine

La dentine possède des propriétés de collage inférieures à celles de l'émail. En effet elle est moins minéralisée que l'émail (composé de 96% de matière minérale).

L'organisation de la dentine est aussi différente à celle de l'émail. Lors de l'attaque acide de la dentine, il n'y a pas la création d'un relief à sa surface. En effet l'attaque, par un acide, de l'émail va permettre une dissolution du cœur des prismes d'émail et entraîner la création d'un micro-relief à sa surface. Ainsi l'émail préparé, une résine de collage va pouvoir s'infiltrer dans les anfractuosités créées et permettre un clavetage mécanique.

De plus la présence d'eau au niveau des prolongements cellulaires des odontoblastes dans la dentine va limiter le bon contact entre la résine et la dentine.

Pour avoir la meilleure adhésion possible, il va falloir pénétrer dans les tubulis dentinaires. L'autre part importante va être la présence d'une couche de préparation appelée la couche hybride. On va avoir une infiltration, par l'adhésif, des fibres de collagène de la surface préparée de la dentine. La couche hybride permet la rétention et l'étanchéité de la couche adhésive, un ancrage micro-mécanique se crée.

Lors de la préparation de la dentine, les instruments rotatifs vont laisser un dépôt de 1 à 4 µm. Elle est appelée la boue dentinaire. Il faut absolument retirer cette boue dentinaire ou « smear layer ». En effet les canalicules dentinaires vont être, en parti, obturés. Elle est faiblement adhérente à la dentine, limite l'ancrage et la profondeur d'infiltration de la résine dans les tubulis. De plus la présence de bactéries est inévitable si on la conserve et peut entraîner une agression pulpaire.

L'attaque acide des surfaces dentinaires va éliminer la boue dentinaire et ouvrir les tubulis. On réalise donc le mordantage de l'émail et de la dentine à l'aide de l'acide orthophosphorique à 37%. Puis on applique un primer qui va assurer la pénétration de la résine dans les tubulis et enfin un adhésif entraînant un changement structural de la dentine.

Un agent de couplage est utilisé (bonding), c'est une molécule organique qui va permettre la création de 2 sites :

- Un site pouvant interagir avec la surface dentinaire
- Un site pouvant interagir avec le composite de collage

Suite à ce protocole, on obtient une adhésion intime entre les différentes surfaces et matériaux.

Il est primordial de respecter les temps de pose de chaque matériau utilisé pour avoir un collage optimal sur la dentine. (49)

Une étude menée en 1996 compare des dents temporaires et des dents définitives pour déterminer l'interface entre la résine et la dentine. Il en est sorti que les dents temporaires réagissent davantage à l'acide de mordantage des protocoles de préparation à l'adhésion. La couche hybride est plus fine et l'absence de pénétration complète de l'adhésif dans la dentine déminéralisée contribue à une liaison inférieure de la dentine primaire par rapport à la dentine définitive. (50)

Araujo et al. en 1997, en utilisant la microscopie électronique ont montré que la formation d'une couche hybride, en résine, était renforcée lors d'un temps d'utilisation de mordantage réduits à 15 secondes sur dents temporaires. (51)

Il serait donc intéressant de modifier le protocole de collage sur les dents temporaires avec un temps d'action plus court du mordantage pour reproduire une couche hybride semblable à celle retrouvée sur les dents définitives.

#### b) Collage sur dentinogenèse imparfaite

Le collage sur dentinogenèse imparfaite demande une compréhension de la physiopathologie de la maladie en particulier la jonction amélo-dentinaire.

Les problèmes avec la dentinogenèse imparfaite sont les défauts propres à la dentine et la faiblesse de l'attache entre l'émail et la dentine. La couleur marron de la dentine ressort à cause de l'espace entre l'émail et la dentine.

Le but est d'obtenir un joint important entre la dentine (le tissu minéralisé) et la pièce prothétique. (52)

Différentes études ont été menées sur des dents atteintes de DGI-II pour analyser la microstructure de la dentine imparfaite, de la jonction émail-dentine et de l'émail :

- Sur dent temporaire :

→ Une étude menée en 2015 par Davis et al. a examiné l'apparence histologique des tissus durs des dents temporaires atteintes de DGI-II au microscope optique à lumière polarisée associé à une analyse d'image 3D en microtomographie aux rayons X (53). Huit dents temporaires provenant de 5 enfants âgés de 7 et 8 ans atteints de DGI-II ont été analysées :

- Au microscope optique :
  - Niveau amélaire : degré normal de translucidité
  - Niveau dentinaire : opaque, sombre.
- Au microscope optique polarisé :
  - Pour les incisives temporaires :
    - Niveau amélaire : structure et épaisseur normales
    - JED : non festonnée
    - Niveau dentinaire : tubules dentinaires d'aspect irrégulier, ondulé presque en éventail retrouvés proches de la chambre pulpaire. Frontière nette entre le manteau dentinaire et la dentine circumpulpaire qui présente des lignes incrémentielles dont certaines sont moins distinctes
  - Pour les molaires :
    - Niveau amélaire : émail occlusal absent
    - Niveau dentinaire : tous les tubules sont irréguliers et de larges vacuoles sont retrouvées au sein de la matrice dentinaire
- Par microtomographie aux rayons X :
  - Niveau amélaire : limite émail/ dentine visible par leur concentration en minéraux différente
  - Niveau de la JED : on ne note pas forcément de fracture dentaire à ce niveau-là car la dentine adhère à la partie amélaire ou l'émail adhère à de la partie dentinaire
  - Niveau dentinaire : absence de structure tubulaire ou niveau du manteau dentinaire. Pour la dentine circumpulpaire, les tubules dentinaires sont distincts et de directions similaires à celles retrouvées dans la dentine normale. Mais le diamètre des tubules est variable et plus important, les tubules semblent être connectés entre eux et se rejoignent au niveau de la zone pulpaire. Le plus grand degré de minéralisation se retrouve proche des structures tubulaires puis la concentration minérale va diminuer en s'éloignant de cette zone. Des vides s'organisent de manière complexe.

L'émail dans cette étude est d'apparence normale avec une épaisseur et un degré de translucidité, normaux. Cependant, on ne retrouve que peu d'émail sur les dents temporaires de ces patients car l'émail occlusal des molaires est absent. On retrouve des fractures amélares au niveau de la JED et aucun festonnement au niveau de cette jonction n'est retrouvé tandis que physiologiquement cette zone est constituée de saillies d'émail et de dentine interconnectées. (53)

- Sur dent définitive :

→ En 2006, une étude réalisée en Chine sur une troisième molaire mandibulaire incluse a montré au microscope électronique à balayage (MEB) et au microscope électronique à transmission (MET), en comparaison avec deux troisièmes molaires mandibulaires chez des individus sains (54) :

- Au MEB :
  - Niveau dentinaire : une réduction du nombre de tubulis dispersés dans la dentine circumpulpaire avec des diamètres réduits
  - Niveau de la jonction amélo-dentinaire : Espace plat hypominéralisé de 5  $\mu\text{m}$  entre l'émail et la dentine et un manque de festonnement avec présence de concavités dans l'émail.
  - Niveau amélaire adjacent à la JED : les prismes sont parallèles à la jonction, aprismatiques et en organisation laminaire alors que sur les dents saines, ils sont perpendiculaires à la JED avec des saillies d'émail et de dentine interconnectées au niveau de la jonction
  - Au niveau amélaire : souvent fracturé avec une organisation irrégulière atypique.

On note donc un manque de festonnement de la JED mais aussi une anomalie visible entre la dentine et l'émail et un changement de structure de l'émail qui est aprismatique et d'organisation laminaire à certains endroits.

- Au MET :
  - Tubulis dentinaires entourés de fibres de collagène dont le diamètre et la forme sont variables et qui tendent à former des faisceaux parallèles ou perpendiculaires aux tubulis. Entre ces faisceaux on retrouve du matériel granulaire. Le contenu intra-tubulaire varie entre un contenu granulaire à un contenu dense amorphe.

La dentine péri-tubulaire est hypominéralisée, des zones ou des tubulis auraient dû se former sont parfois remplacées par des faisceaux de fibres dont la direction et l'organisation sont différentes des autres fibres de collagène adjacentes (dans la dentine inter-tubulaire). (54)

→ Une étude menée par Gallusi et al. publiée en 2006 au MEB a pour but d'analyser la micromorphologie de la jonction émail-dentine sur des dents atteintes de DGI-II et d'évaluer la qualité des interfaces adhésives entre la dentine et les matériaux de restauration. Peu d'études concernent le collage sur DGI. (8)

Des dents définitives non atteintes de dentinogenèse imparfaite ont été comparées à des dents atteintes de DGI-II au niveau : de la structure émail-dentine, et de l'interface d'adhésion.

- Niveau de la jonction émail-dentine : forme ondulée et présence d'irrégularités et d'espaces plus larges, localement, entre les 2 structures. Alors que pour une dent saine, la jonction est stricte sur une surface régulière et linéaire.
- Niveau amélaire : l'émail n'est pas altéré et ne présente pas de particularité. Le problème de clivage de l'émail est directement corrélé à la JED modifiée.
- Niveau dentinaire, on observe la perte de l'organisation habituelle des tubulis qui se font moins présents voir complètement absents.

Au niveau de l'interface d'adhésion, il a été difficile de trouver une couche hybride normale alors qu'elle était très bien visible sur la dent saine.

Les anomalies retrouvées au niveau de l'interface matériau/dent suggèrent une possible fragilité des matériaux étudiés et développés uniquement sur de la dentine saine.

La prévalence rare de la maladie ne permet pas une étude approfondie par les fabricants. Il faut donc retenir que les adhésifs n'auront qu'un succès partiel. Il faudra donc choisir une technique de restauration présentant une rétention plus intime à la dent. (8)

→ Une autre étude menée en 2015 en Pologne, a utilisé 4 premières molaires permanentes atteintes de DGI-II analysées au MEB :

- Niveau amélaire : les stries d'émail sont multidirectionnelles avec un espace marqué entre les prismes. La surface de l'émail est irrégulière avec des fractures et des crevasses. Du tissu granulaire est retrouvé par endroit. Les cristaux d'hydroxyapatite sont visibles à l'intérieur des prismes d'émail montrant un affaiblissement de la structure du tissu.
- Niveau dentinaire : de larges tubules dentinaires allant dans différentes directions, ces larges tubules semblent être dépourvus de prolongements odontoblastiques, bien qu'ils soient présents sur les tubules de plus petits diamètres. Le long des grands tubules dentinaires, des faisceaux de fibres de collagène ont été observés allant dans différentes directions. (55)



Les soins conservateurs utilisant des systèmes de collage sont particulièrement difficiles à mettre en place chez des patients atteints de DGI-II notamment dû aux systèmes adhésifs conventionnels incapables de créer une véritable couche hybride.

Il apparaît compliqué, suite aux différentes études menées de vouloir coller efficacement sur l'émail des dents temporaires car celui-ci est très fragile et se détache régulièrement de la surface sous-jacente en raison de défauts de la JED bien que l'analyse par microscopie optique montre une structure amélaire normale pour certaines études. Selon d'autres études, des anomalies amélares sont mises en évidence sur des dents définitives.

Pour certains auteurs, le manque de festonnement de la JED explique les fractures amélares précoces et une attrition rapide des structures dentinaire, d'autres auteurs remettent en cause cette interprétation. Selon l'étude de Davis et al., les fractures peuvent se retrouver de part et d'autre de la JED. (53)

Les dents atteintes de DGI ont parfois une perte complète d'émail, il va donc falloir venir coller sur de la dentine. Comme expliqué ultérieurement la couche hybride se crée par ancrage micromécanique entre la résine adhésive et les tubulis dentinaires.

Sur les dents temporaires atteintes de DGI, des études montrent que certains tubulis sont oblitérés ou alors qu'il y a la présence de fibres de collagène au sein des tubulis ce qui peut évoquer que l'attaque acide n'aura pas le même effet que sur une dentine saine et l'adhésif ne pourra pas venir s'ancrer correctement entre les tubulis. (53,56,57)

On peut également retrouver un nombre réduit des tubulis avec une organisation irrégulière et des diamètres différents sur les dents temporaires et permanentes, parfois même des zones atubulaires sont retrouvées surtout sur les dents permanentes. (8)

Les diamètres dans certaines études vont être plus petits (54) et d'autre plus larges (53).

Ce qui tend à penser que l'infiltration de la résine sera différente que pour les dents physiologiques et que l'attaque acide peut agir de manière différente en fonction des différents diamètres des tubulis. Cela entrainerait donc une absence d'homogénéité et une infiltration de l'adhésif qui sera plus efficace sur certains tubulis que sur d'autres.

Les défauts des tissus minéralisés dans une DGI se retrouvent en plus grande proportion dans la dentine selon toutes les dents examinées au cours des différentes études, mais on remarque que l'émail peut aussi être touché (hypominéralisation...) sur certaines dents ainsi que la JED. Ces défauts vont nous poser problème lors du collage, les protocoles d'adhésion pour les dents saines n'auront pas les mêmes résultats et la même réussite que sur les dents atteintes de DGI.

### 3) Répercussion de la prise en charge et pronostic

Des problèmes d'inflammation gingivale peuvent apparaître au niveau des reconstitutions de type prothétique et composite. Les techniques de brossage doivent être revues avec l'enfant et les parents après la pose des couronnes, car elles peuvent faire objet de rétention de plaque et donc d'inflammation gingivale. Une bonne hygiène dentaire est primordiale pour le devenir dans le temps des prothèses. On retrouve ces problèmes d'inflammation avec des facettes composites en juxta ou sous gingivale. Le composite étant poreux avec le temps, il favorise la rétention de plaque. Ces reconstitutions doivent donc être posées en supra-gingival. (36, 26).

De plus, la santé parodontale des dents restaurées par des couronnes, de type couronne préformée en métal, se détériore avec le temps. Un parodonte sain autour des dents restaurées est associé à une bonne assise, de bons contacts marginaux et une absence de ciment dans le sulcus. L'augmentation d'une inflammation gingivale est en lien avec une détérioration sous gingivale des couronnes préformées en métal. (58)

Les abcès et infections sur dents temporaires vont entraîner la plupart du temps l'extraction si l'infection est trop grande car le risque d'atteinte du germe des dents définitives est important. La réalisation de traitement endodontique est possible mais complexe à cause de l'oblitération partielle voir totale de la chambre et des canaux pulpaire. (Exception pour les cas de DGI-III ou la pulpe est anormalement large). Si le canal est retrouvé, le traitement endodontique se réalise normalement. (59,60). Une obturation à rétro avec curetage périapical est possible pour les dents définitives. (11)

Sur les reconstitutions collées, le pronostic est réservé quant au problème lié au décollement dû à un défaut de minéralisation de la dentine et parfois de l'émail qui peut lui se cliver des surfaces dentinaires. Les protocoles de collage ne vont pas répondre de la même manière que sur les dents saines dû notamment à l'absence de la formation d'une couche hybride de qualité compromettant ainsi la qualité et la durée de vie des restaurations. (61)

Un contrôle régulier sera important pour faire évoluer les restaurations au mieux avec le temps. Sachant qu'en dentisterie pédiatrique on va travailler avec des dentures qui vont évoluer en passant de temporaire à mixte puis définitive, un suivi est donc nécessaire.

## CONCLUSION

La dentinogenèse imparfaite est une maladie complexe mettant en scène la mutation du gène DSPP entraînant des désordres dentinaires au niveau de la formation et de la minéralisation de la dentine.

Une prise en charge précoce permet de protéger la dent tout au long de sa formation en denture temporaire, mixte et aussi définitive afin de régler les problèmes d'attrition sévère et d'esthétique. Le chirurgien-dentiste va agir au niveau psychologique chez l'enfant en améliorant l'esthétique et lui permettant d'avoir un sourire normal. Il va rétablir les fonctions, de mastication, de phonation. Le patient va retrouver un réel confort.

La prise en charge précoce permet également de mettre en place des soins plus conservateurs et moins invasifs.

Dans notre étude, la coopération du jeune patient nous a permis de réaliser ces soins, sans laquelle, le plan de traitement aurait été plus compliqué.

Le pronostic dépend de l'âge et de la rapidité de la prise en charge. Au niveau des dents temporaires, une thérapeutique précoce permet la conservation au mieux des tissus et d'anticiper les problèmes d'usure potentielle. Plus la prise en charge se fait tôt, meilleur sera le pronostic sur le long terme. Plus la prise en charge sera tardive, plus les soins seront invasifs et plus le coût sera important. Les soins peuvent être pris en charge financièrement de manière spécifique par la sécurité sociale après une étude approfondie du dossier par une commission.

Le pronostic sera donc variable en fonction des reconstitutions choisies, de l'hygiène de l'enfant, de l'assiduité à venir au rendez-vous de contrôle

De nos jours, on tend vers une dentisterie plus conservatrice avec des préparations *a minima* en suivant des protocoles de soins adhésifs afin de conserver au maximum les tissus durs sains de l'organe dentaire. Le collage sur dentine étant complexe, il serait intéressant de réaliser des études afin de mettre en place des protocoles de collage pour les dents atteintes de dentinogenèse imparfaite.

Nous manquons de référence et de connaissance sur cette pathologie qui nous, en tant que chirurgien-dentiste, permettrait de la prendre en charge de la meilleure manière possible.

## BIBLIOGRAPHIE

- 1) Goldberg.M, Kulkarni.A-B, Young.M, Boskey.A. Dentin: Structure, Composition and Mineralization. *Front Biosci.* 2011 Jan ; 1;3:711-35
- 2) Goldberg.M, Linde.A. Dentinogenesis. *Crit Rev Oral Biol Med.*1993; 4(5):679-728.
- 3) De la Dure-Molla.M, Berdal.A. Odontogénétique : cytodifférenciation dentaire et maladies rares associées. *EMC.* 2015 ; 11(2):1-25
- 4) Kim.J-W, Simmer J.P. Hereditary Dentin Defects. *J Dent Res.* 2007 May; 86(5):392-9
- 5) Barron.M-J, McDonnell.S-T ,MacKie.I , Dixon.M-J . Hereditary dentine disorders: dentinogenesis imperfecta and dentine dysplasia. *Orphanet J rare Disorder.* 2008 Nov ; 20;3:31
- 6) Thotakura.S-R, Mah.T, Srinivason.R,Takagi.Y, Veis.A, Georges.A. The Non-collagenous Dentin Matrix Proteins are involved in Dentinogenesis Imperfecta Type II (DGI-II). *J dent Res.* 2000 Mar; 79(3):835-9
- 7) Jagr.M, Ergang.P, Pataridis.S, Kolrosova.M, Bartos.M, Miksikl. Proteomic analysis of dentin-enamel junction and adjacent protein-containing enamel matrix layer of healthy human molar teeth. *Eur J Oral Sci.* 2018 Nov; 127(2):
- 8) Gallusi.G, Ibonati.V, Companella.V. SEM-morphology in Dentinogenesis Imperfecta type II: microscopic anatomy and efficacy of a dentine bonding system. *Eur J Pediatr dent.* 2006 Mar; 7(1):9-17
- 9) Robert.E, Schour.I. Hereditary opalescent dentine (dentinogenesis imperfecta). *American J Ortho Oral Surg.* 1939 Mar. 25,3:267
- 10) Shields.E-D, Bixler.D, El-Kafrawy A.M. A proposed classification for heritable human dentine defects with a description of new entity. *Arch oral bjol.* 1973 Apr; 18(4):543-53
- 11) Akhil Jose, Plato Palathingal, Deepak Baby, Thachil.J-M. Dentin dysplasia type I: A rare case report. *J Oral Maxillofac Pathol.* 2019 May-Aug; 23(2):309
- 12) Rauch.F, Glorieux.F-H. Osteogenesis imperfecta. *Lancet.* 2004 Apr; 363(9418) :1377-85
- 13) Ibrahim.S, Strange.A-P, Aguayo.S, Albatool.S, Harith.N, Ibrahim,N-M et al. Phenotypic Properties of Collagen in Dentinogenesis Imperfecta Associated with Osteogenesis Imperfecta. *Int J Nanomedicine.* 2019; 14:9423-9435
- 14) MacDougall.M, Jeffords.L-G, Gu.T-T, Knight.C-B, Frei.G, Reus.B-E et all. Genetic Linkage of the Dentinogenesis imperfecta Type III Locus to Chromosome 4q. *J Dent Res.* 1999 Jun ; 78(6) :1277-82

- 15) De La Dure-Molla.M , Fournier.B.P., .Berdal.A. Isolated dentinogenesis imperfecta and dentin dysplasia : Revision of the classification. *European J Hum Genet.* 2015 ; 23,445-451
- 16) Xiao.S, Yu.C, Chou.X, Yuan.W, Wang.Y, Bu.L et al. Dentinogenesis imperfecta 1 with or without hearing loss is associated with distinct mutation in DSPP. *Nat Genet.* 2001 Feb; 27(2):201-4
- 17) Kim.J-W, Nam.S-H, Jang.K-T, Lee.S-H, Kim.C-C, Simmer.J-P et al. A novel splice acceptor mutation in the DSPP gene causing dentinogenesis imperfecta type II. *Hum Genet.* 2004 Aug; 115(3):248-54
- 18) Zhang.J, Wang.J, Ma.Y, Du.W, Xiao.H, Zhao.S et al. A Novel Splicing Mutation Alters DSPP Transcription and Leads to Dentinogenesis Imperfecta Type II. *PLoS one.* 2011 nov; 6(11)e27982
- 19) Kim.J-W, Hu.J-C, Lee.J-I, Moon S-K, Kim,Y-J, Simmer.J-P et al. Mutational hot spot in the DSPP gene causing dentinogenesis imperfecta type II. *Hum Genet.* 2005 Feb; 116(3):186-91
- 20) Silence D-O, Senn A, Danks.M. Genetic heterogeneity in osteogenesis imperfecta. *J Med Genet.* 1979 Apr; 16 (2): 101-16
- 21) Lawrence.H-P, Garcia.R-I, Essick.G-K, Hawkins.R, Krall.E-A, Spiro A 3rd, et al. A longitudinal study of the association between tooth loss and age-related hearing loss. *Spec Care Dentist.* 2001 Jul-Aug; 21(4):129-40.
- 22) Petersson.L-G. The role of fluoride in the preventive management of dentin hypersensitivity and root caries. *Clin Oral Investig.* 2013 Mar; 17(1):63-71
- 23) Selimović-Dragas.M, Hasić-Branković.L, Korać.F, Dapo.N, Huseinbegović.A, Kobaslija.S et al. *In vitro* fluoride release from a different kind of conventional and resin modified glass-ionomer cements. *Bosn J Basic Med sci.* 2013 Aug; 13(3):197-202
- 24) Morrier.J-J, Millet.C, Richard.B, Guilbert.A, Duprez.J-P. Prothèse chez l'enfant. *EMC – med bucc.* 2018; 13(2):1-13
- 25) Sapir.S, Shapira.J. Dentinogenesis imperfecta: an early treatment strategy. *Pediatr Dent.* 2001 May-Jun; 23(3):232-7
- 26) Rouas.P, Garot.E, Boule.C. Les différentes facettes de l'odontologie pédiatrique. *Réal clin.* 2017. 28(3):201-12
- 27) Tirlet.G, Attal.J-P. Le Gradient thérapeutique un concept médical pour les traitements esthétiques. *Inf Dent.* 2009 ; 41/42 :2561-68
- 28) Muller-Bolla.M, Joseph.C, Courson.F. Gradient thérapeutique de la dent temporaire. *Rev. Francoph Odonto Pediatr.* 2012 ; 7 (1) : 8-16

- 29) Attal JP. (page consultée le 05/04/2020). Les ciments verres ionomères (CVI). Société Francoph Biomatériaux Dent. 2009. [en ligne]. Disponible sur: <http://campus.cerimes.fr/odontologie/enseignement/chap11/site/html/cours.pdf>
- 30) Courson.F, Joseph.C, Servant.M, Blanc.H, Muller-bolla.M. Restaurations des dents temporaires. EMC med bucc. 2009 Oct 20 ;28-725-F-10
- 31) American Academy of Pediatric Dentistry. Pediatric Restorative Dentistry. Latest revision. Pediatr Dent. 2019; 340-352
- 32) Chafaie.A, Tassery.H, Portier.R. Protocole de réalisation de facettes composites partielles en technique semi-directe. Info dent. 2000 Juin; (25) : 1887-1893
- 33) Waggoner.W-F. Restoring primary anterior teeth. Pediatr dent. 2002 Sept-Oct; 24(5):511-6
- 34) Mendes.F-M, De Benedetto.M-S, Del Conte Zardetto.C-G, Wanderley.M-T, Correa.M-S. Resin composite restoration in primary anterior teeth using short-post technique and strip crowns: a case report. Quintessence Int. 2004 Oct; 35(9):689-92
- 35) Aparecida Valdeci de Souza.M, Cavalheiro.J-P. Bussaneli.D-G, Jeremia.F, Cilense Zuanon.A. Aesthetic rehabilitation with strip crowns in Pediatric Dentistry: a case report. CES Odontología. 2018 Nov; 31(2):66-75
- 36) Kupietzky.A, Waggoner.W-F, Gale.J. Long-term Photographic and Radiographic Assessment of Bonded Resin Composit Strip Crowns for Primary Incisors: Results After 3 Years. Pediatr dent. 2005 May-Jun; 27(3):221-5
- 37) Ram.D, Fuks.A-B. Clinical performance of resin-bonded composite strip crowns in primary incisors: a retrospective study. Inter J Paediatr Dent. 2006 Jan; 16(1):49-54
- 38) Lee.J-K. Restoration of primary anterior teeth: review of the literature. Pediatr Dent. 2002 Sept-Oct; 24(5):506-10
- 39) Planells del Pozo.P. Fuks A-B. Zirconia Crowns - An Esthetic and Resistant Restorative Alternative For ECC Affected Primary Teeth. J Clin Pediatr Dent. 2014 Spring ;38(3) :193-5
- 40) Shah PV, Lee JY, Wright JT. Clinical success and parental satisfaction with anterior preveneered primary stainless steel crowns. Pediatr Dent. 2004 Sept-Oct;26(5):391-5
- 41) Roberts C, Lee JY, Wright JT. Clinical evaluation of and parental satisfaction with resin-faced stainless-steel crowns. Pediatr Dent. 2001 Jan-Feb;23(1):28-31
- 42) MacLean J-K, Champagne C-E, Waggoner W-F, Ditmyer M-M, Casamassimo P. Clinical outcomes for primary anterior teeth treated with preveneered stainless steel crowns. Pediatr Dent. 2007 Sept-oct;29(5):377-81
- 43) Venkataraghavan.K, Chan.J, Karthik.S. Polycarbonate crowns for primary teeth revisited: Restorative options, technique and case report. J Indian Soc Pedod Prev Dent. 2014; 32:156-9

- 44) Walia.T, Salami.A-A, Bashiri.R, Hamoodi.O-M, Rashid.F. A randomised controlled trial of three aesthetic full-coronal restorations in primary maxillary teeth. *Eur J Paediatr Dent.* 2014 Jun;15(2):113-8
- 45) Clark.L, Wells.M-H, Harris.E-F, Lou.J. Comparison of Amount of Primary Tooth Reduction Required for Anterior and Posterior Zirconia and Stainless Steel Crowns. *Pediatr dent.* 2016 Jan-Feb;38(1):42-6
- 46) Holsinger.D-M, Wells.M-H, Scarbetz.M, Donaldson.M. Clinical Evaluation and Parental Satisfaction with Pediatric Zirconia Anterior Crowns. *Pediatr Dent.* 2016;38(3):192-7
- 47) Gresnigt M-M .Kalk.W, Ozcan.M. Randomized clinical trial of indirect resin composite and ceramic veneers: up to 3-year follow-up. *J Adhes Dent.* 2013 Apr;15(2):181-90
- 48) Joshi N, Parkash H. Oral rehabilitation in dentinogenesis imperfecta with overdentures: case report. *J Clin Pediatr Dent* 1998;22(2):99-102
- 49) Guastalla.O, Viennot.S, Allard.Y. Collage en odontologie. *EMC odonto.* 2005; 1-7(23-065-D-10)
- 50) Nor JE, Feigal RJ, Dennison JB, Edwards CA. Dentin bonding: SEM comparison of the dentin surface in primary and permanent teeth. *J dent Res.* 1996 Jun; 75(6):1396-403
- 51) Araujo FB, Garcia-Godoy F, Issao M. A comparison of three resin bonding agents to primary tooth dentin. *Pediatr Dent.* 1997;19 : 253–257.
- 52) Etienne.O, Pilavyan.E, Pérez.C, Walter.B. Approche moderne de la réhabilitation prothétique fixée des amélogenèse imparfaites de l'enfance à l'adolescence. *Réal clin.* 2019 Jun; 30(2) :128
- 53) Davis GR, Fearne JM, Sabel N, Norén JG. Microscopic study of dental hard tissues in primary teeth with Dentinogenesis Imperfecta Type II: Correlation of 3D imaging using X-ray microtomography and polarising microscopy. *Arch Oral Biol.* 2015 Jul;60(7):1013-20
- 54) Song.Y, Wang.C, Peng.B, Ye X, Zhao G, Fan M, et al. Phenotypes and genotypes in 2 DGI families with different DSPP mutations. *Oral Surg Oral Med Oral Pathol Oral Radiol Endodontology* 2006 Sept;102(3):360-74
- 55) Wieczorek.A, Loster.J. Dentinogenesis imperfecta type II: Ultrastructure of teeth in sagittal sections. *Folia Histochem Cytobiol.* 2013; 51(3):244-7.
- 56) Waltimo J, Ojanotko-Harri A, Lukinmaa P-L. Mild forms of dentinogenesis imperfecta in association with osteogenesis imperfecta as characterized by light and transmission electron microscopy. *J Oral Pathol Med.* 1996 May;25(5):256-64.

- 57) Waltimo J. Hyperfibers and vesicles in dentin matrix in dentinogenesis imperfecta (DI) associated with osteogenesis imperfecta (OI). *J Oral Pathol Am Acad Oral Pathol.* 1994 Oct; 23(9):389-93.
- 58) Taran.P-K, Sarp Kaya.M. A Comparison of Periodontal health in Primary Molars Restored with Prefabricated Stainless Steel and Zirconia Crowns. *Pediatr dent.* 2018 Sept 15; 40(5):334-339
- 59) Henke DA, Fridrich TA, Aquilino SA. Occlusal rehabilitation of a patient with dentinogenesis imperfecta: a clinical report. *J Prosth Dent.* 1999 ; 81(5):503-506
- 60) Pettiette.M-T, Wright.J-T, Trope.M. Dentinogenesis imperfecta: endodontic implications Case report. *Oral Surg Oral Med Oral Path.* 1998; 86:733-7
- 61) Beltrame.A-P, Rosa.M-M, Noschang.R, Almeida.I. Early Rehabilitation of Incisor with Dentinogenesis Imperfecta type II- Case report. *J Clin Pediatr Dent.* 2017;41(2):112-115



## ABREVIATIONS

PEM : papille ecto-mésenchymateuse

DGI : dentinogenèse imparfaite

DGI-I : dentinogenèse imparfaite de type I

DGI-II : dentinogenèse imparfaite de type II

DGI-III : dentinogenèse imparfaite de type III

DD : dysplasie dentinaire

DD-I : dysplasie dentinaire de type I

DD-II : dysplasie dentinaire de type II

DSPP : dentin-sialo-phospho-protein

JED : jonction émail-dentine

DV : dimension verticale

CPP : Couronne pédodontique préformée

M&R : Mordançage et rinçage

SAM : Système auto-mordançant

CVI : ciment verre ionomère

CVIMAR : Ciment verre ionomère modifiée par adjonction de résine

MEB : microscope électronique à balayage

MET : microscope électronique à transmission

## TABLE DES TABLEAUX

Tableau 1 : caractéristiques cliniques et radiographiques des DD et DGI dans la classification de Shields

Tableau 2 : classification de MIM en rapport avec celle de Shields

Tableau 3 : formes et nouvelle classification des formes isolées de maladies dentinaire

Tableau 4 : caractéristiques cliniques et radiographiques de la dentinogenèse imparfaite de la forme légère à sévère

Tableau 5 : comparaison des différentes techniques de reconstitution directe

Tableau 6 : comparaison des techniques de reconstitution semi-directes.

## TABLE DES FIGURES

Figure 1 : atteinte de dentinogenèse imparfaite sur denture temporaire

Figure 2 : cliché du secteur 3/7 de Barry atteint de dentinogenèse imparfaite.

Figure 3 : Photographies exo buccales de Rick (a : de face; b : de profil)

Figure 4 : Photographies exo buccales de Barry (a : de face, b : de profil, c : de sourire)

Figure 5 : a) cliché endobuccal, b) cliché endobuccal mandibulaire, c) cliché endobuccal maxillaire

Figure 6 : herpès au niveau jugal

Figure 7 : radiographie panoramique de Rick

Figure 8 et 9 : clichés rétro-alvéolaires

Figure 10 : radiographie panoramique de Barry

Figure 11 : reconstitution au composite secteur antérieur

Figure 12 : modèles d'étude : a) de face, b) de droite, c) de gauche

Figure 13 : empreinte double mélange

Figure 14 : facettes

Figure 15 : protocole de collage sur tissus durs : a) mordançage, b) application de l'adhésif c) photopolymérisation de l'adhésif, d) photopolymérisation facette en place

Figure 16 : cliché sur fond noir après collage des facettes

Figure 17 : Cliché en occlusion après collage des facettes

Figure 18 : photographie de Rick après pose des facettes

Figure 19 : décollement de la facette en 52

Figure 20 : Schéma du gradient thérapeutique développé dans le cadre des anomalies esthétiques sur dents naturelles antérieures temporaires

## Collège des Sciences de la Santé

### UFR des Sciences Odontologiques

# Serment

En présence de mes Maîtres et de mes condisciples, je promets et je jure d'être fidèle aux lois de l'honneur et de la probité dans l'exercice de l'art dentaire.

Je donnerai mes soins gratuits à l'indigent et n'exigerai jamais un honoraire au-dessus de mon travail. Ma langue taira les secrets qui me seront confiés. Admis à l'intérieur des maisons, mes yeux ne verront pas ce qui s'y passe.

Mes connaissances et mon état ne serviront ni à diffuser des propos non avérés, ni à corrompre les mœurs, ni à favoriser le crime.

Je ne permettrai pas que des conditions de croyance, de nation et de race viennent s'interposer entre mon devoir et mon patient.

Je promets et je jure de conformer strictement ma conduite professionnelle aux principes et aux règles prescrites par le code de déontologie.

Si je remplis ce serment sans l'enfreindre, qu'il me soit donné de jouir heureusement de la vie et de ma profession, honoré à jamais parmi les hommes. Si je le viole et que je me parjure, puissé-je avoir un sort contraire.



Vu, Le Président du Jury,

Date, Signature :

Vu, la Directrice de l'UFR des Sciences Odontologiques,

Date, Signature :

Vu, le Président de l'Université de Bordeaux,

Date, Signature :

## **TITRE : REHABILITATION ESTHETIQUE ET FONCTIONNELLE DE DEUX FRERES ATTEINTS D'UNE DENTINOGENESE IMPARFAITE : CAS CLINIQUES**

**Résumé :** La dentinogénèse imparfaite est une maladie génétique autosomique dominante ayant une prévalence de 1 sur 6000 à 8000.

Ce travail présente deux jeunes frères atteints de dentinogénèse imparfaite d'atteinte modérée selon la classification de La Dure Molla.

Dans un premier temps, nous revoyons les généralités, les classifications et les gènes responsables. Puis, nous détaillons le plan de traitement réalisé et choisi en fonction du cas. Il doit être adapté à chaque patient. Et enfin, une discussion montre les différentes techniques de restaurations antérieures et les limites associées à la prise en charge des cas.

On observe de nos jours, une dentisterie conservatrice, de plus en plus adhésive ou le collage est prédominant. La question d'adhésion se pose sur ces dents ayant des structures amélaire et dentinaires modifiées. Il est important de sensibiliser les praticiens sur le diagnostic et la prise en charge des dentinogénèses imparfaites.

Mot clés : dentinogénèse imparfaites, classification, restauration antérieure, dentine, collage.

---

## **TITLE: AESTHETIC AND FUNCTIONAL REHABILITATION OF TWO BROTHERS SUFFERING FROM DENTINOGENESIS IMPERFECTA: CLINICALS CASES**

**Abstract:** Dentinogenesis imperfecta is an autosomal dominant genetic disorder with a prevalence of 1/ 6000 to 8000.

This works presents two young brothers with mild dentinogenesis imperfecta according to La Dure Molla's classification.

First, we review generalities, classification and genes. Then, we detail the treatment plan carried out and chose for the case. It must be adapted to each patient.

And finally, a discussion shows the different techniques of anterior restorations and the limits associated with case management.

Actually, we observe a conservative and adhesive dentistry where bonding is predominant. The question of adhesion arises on these teeth with modified enamel and dentin structures. It is important to educate practitioners on diagnosis and management of dentinogenesis imperfecta.

Key words: Dentinogenesis imperfecta, classification, anterior restorations, dentin, bonding

---