



HAL
open science

Freinectomie linguale chez le nourrisson : analyse des pratiques professionnelles en chirurgie orale et en odontologie pédiatrique

Aline Rousseau

► **To cite this version:**

Aline Rousseau. Freinectomie linguale chez le nourrisson : analyse des pratiques professionnelles en chirurgie orale et en odontologie pédiatrique. Sciences du Vivant [q-bio]. 2020. dumas-02992641

HAL Id: dumas-02992641

<https://dumas.ccsd.cnrs.fr/dumas-02992641>

Submitted on 6 Nov 2020

HAL is a multi-disciplinary open access archive for the deposit and dissemination of scientific research documents, whether they are published or not. The documents may come from teaching and research institutions in France or abroad, or from public or private research centers.

L'archive ouverte pluridisciplinaire **HAL**, est destinée au dépôt et à la diffusion de documents scientifiques de niveau recherche, publiés ou non, émanant des établissements d'enseignement et de recherche français ou étrangers, des laboratoires publics ou privés.

U.F.R. D'ODONTOLOGIE

Année 2019/2020

Thèse n°63

THESE POUR L'OBTENTION DU

**DIPLOME D'ETAT de DOCTEUR EN CHIRURGIE
DENTAIRE**

Présentée et soutenue publiquement

Par ROUSSEAU, ALINE

Né(e) le 02/09/1994 à Bayonne

Le 15/10/2020

**Freinectomie linguale chez le nourrisson : analyse des
pratiques professionnelles en chirurgie orale et en
odontologie pédiatrique**

Sous la direction de : Dr Fénelon Mathilde

Membres du jury :

Pr Catros Sylvain
Dr Garot Elsa
Dr Marteau Jean-Marie

Président
Rapporteur
Examineur

UNIVERSITE DE BORDEAUX

MAJ
03/03/2020

Président M. TUNON DE LARA Manuel

Directeur de Collège des Sciences de la Santé M. PELLEGRIN Jean-Luc

COLLEGE DES SCIENCES DE LA SANTE UNITE DE FORMATION ET DE RECHERCHE DES SCIENCES ODONTOLOGIQUES

Directrice	Mme BERTRAND Caroline	58-01
Directeur Adjoint à la Pédagogie	Mr DELBOS Yves	56-01
Directeur Adjoint – Chargé de la Recherche	M. CATROS Sylvain	57-01
Directeur Adjoint – Chargé des Relations Internationales	M.SEDARAT Cyril	57-01

ENSEIGNANTS DE L'UFR

PROFESSEURS DES UNIVERSITES

Mme	Caroline	BERTRAND	Prothèse dentaire	58-01
Mme	Marie-José	BOILEAU	Orthopédie dento-faciale	56-01
M	Sylvain	CATROS	Chirurgie orale	57-01
M	Raphaël	DEVILLARD	Dentisterie restauratrice et endodontie	58-01
Mme	Véronique	DUPUIS	Prothèse dentaire	58-01
M.	Bruno	ELLA NGUEMA	Sciences anatomiques et physiologiques - Biomatériaux	58-01
M.	Jean-Christophe	FRICAIN	Chirurgie buccale – Pathologie et thérapeutique	57-01

MAITRES DE CONFERENCES DES UNIVERSITES

Mme	Elise	ARRIVÉ	Prévention épidémiologie – Economie de la santé – Odontologie légale	56-02
Mme	Cécile	BADET	Biologie Orale	57-01
M.	Etienne	BARDINET	Orthopédie dento-faciale	56-01
M.	Michel	BARTALA	Prothèse dentaire	58-01
M.	Cédric	BAZERT	Orthopédie dento-faciale	56-01
M.	Christophe	BOU	Prévention épidémiologie – Economie de la santé – Odontologie légale	56-02
Mme	Sylvie	BRUNET	Chirurgie buccale – Pathologie et thérapeutique	57-01
M.	Jacques	COLAT PARROS	Sciences anatomiques et physiologiques	58-01
M,	Jean-Christophe	COUTANT	Sciences anatomiques et physiologiques	58-01
M.	François	DARQUE	Orthopédie dento-faciale	56-01
M.	François	DE BRONDEAU	Orthopédie dento-faciale	56-01
M.	Yves	DELBOS	Odontologie pédiatrique	56-01
M,	Emmanuel	D'INCAU	Prothèse dentaire	58-01
Mme	Elsa	GAROT	Odontologie pédiatrique	56-01
M.	Dominique	GILLET	Dentisterie restauratrice et endodontie	58-01
Mme	Olivia	KEROUREDAN	Dentisterie restauratrice et endodontie	58-01
M.	Jean-François	LASSERRE	Prothèse dentaire	58-01
M.	Yves	LAUVERJAT	Parodontologie	57-01
Mme	Odile	LAVIOLE	Prothèse dentaire	58-01
M.	Jean-Marie	MARTEAU	Chirurgie buccale – Pathologie et thérapeutique	57-01
Mme	Javotte	NANCY	Odontologie pédiatrique	56-01
M.	Adrien	NAVEAU	Prothèse dentaire	58-01

M.	Jean-François	PELI	Dentisterie restauratrice et endodontie	58-01
M.	Philippe	POISSON	Prévention épidémiologie – Economie de la santé – Odontologie légale	56-02
M.	Patrick	ROUAS	Odontologie pédiatrique	56-01
M.	Johan	SAMOT	Biologie Orale	57-01
Mme	Maud	SAMPEUR	Orthopédie dento-faciale	56-01
M.	Cyril	SEDARAT	Parodontologie	57-01
Mme	Noélie	THEBAUD	Biologie Orale	57-01
M.	Eric	VACHEY	Dentisterie restauratrice et endodontie	58-01

AUTRES ENSEIGNANTS

Mme	Audrey	AUSSEL	Sciences anatomiques et physiologiques	58-01
M.	Cédric	FALLA	Prévention épidémiologie – Economie de la santé – Odontologie légale	56-02
M.	François	ROUZÉ L'ALZIT	Prothèse dentaire	58-01

ASSISTANTS

M.	Bastien	BERCAULT	Chirurgie Orale	57-01
Mme	Mathilde	BOUDEAU	Odontologie conservatrice – Endodontie	58-01
Mme	Camille	BOULÉ-MONTPEZAT	Odontologie pédiatrique	56-01
Mlle	Anais	CAVARE	Orthopédie dento-faciale	56-01
M	Hubert	CHAUVEAU	Odontologie conservatrice – Endodontie	58-01
Mme	Virginie	CHUY	Prévention épidémiologie – Economie de la santé – Odontologie légale	56-02
M	Pierre-Hadrien	DECAUP	Prothèse dentaire	58-01
Mme	Severine	DESCAZEUX	Odontologie conservatrice – Endodontie	58-01
Mme	Julia	ESTIVALS	Odontologie pédiatrique	56-01
Mme	Mathilde	FENELON	Chirurgie Orale	57-01
Mme	Agathe	GREMARE	Biologie orale	57-01
Mme	Mathilde	JACQUEMONT	Parodontologie	57-01
Mme	Clémence	JAECK	Prothèse dentaire	58-01
Mme	Claudine	KHOURY	Prévention épidémiologie – Economie de la santé – Odontologie légale	56-02
Mme	Camille	LACAULE	Orthopédie dento-faciale	56-01
M.	Antoine	LAFITTE	Orthopédie dento-faciale	56-01
M	Adrien	LASTRADE	Prothèse dentaire	58-01
Mme	Aude	MENARD	Prothèse dentaire	58-01
M	Florian	PITEU	Prothèse dentaire	58-01
M	Antoine	PEPELUT	Parodontologie	57-01
M.	Thibaut	ROULLAND	Prothèse dentaire	58-01
Mme	Rawen	SMIRANI	Parodontologie	57-01
M.	Clément	VACHEY	Odontologie conservatrice – Endodontie	58-01
M	Paul	VITIELLO	Prothèse dentaire	58-01
Mme	Sophia	ZIANE	Odontologie conservatrice – Endodontie	58-01

Remerciements

A notre Président de thèse,

Monsieur le Professeur Sylvain Catros
Professeur des Universités – Praticien Hospitalier
Sous-section Chirurgie-orale 57-01

A vous qui nous faites l'honneur de présider le jury de cette thèse, je vous remercie.

A notre Directeur de thèse

Madame le Docteur Mathilde Fénelon
Assistant Hospitalo-Universitaire
Sous-section Chirurgie Orale 57-01

A vous qui nous avez fait l'honneur de diriger cette thèse, je vous remercie pour votre investissement porté dans la réalisation et la rédaction de ce sujet.

A notre Rapporteur de thèse

Madame le Docteur Elsa Garot
Maitre des Conférences des Universités – Praticien Hospitalier
Sous-section Odontologie pédiatrique 56-01

Je vous remercie pour votre participation dans la relecture de cette thèse. Mais surtout un grand merci pour la transmission de cette passion de l'odontologie pédiatrique !!

A notre Assesseur

Monsieur le Docteur Jean-Marie Marteau
Maitre des Conférences des Universités – Praticien Hospitalier
Sous-section Chirurgie buccale – Pathologie et thérapeutique 57-01

Je vous remercie pour ces années à la faculté, ainsi que d'avoir été un enseignant passionné qui nous a tous poussé à donner le meilleur de nous-même.

Remerciements

A ma mère, ces quelques mots ne suffiront pas à exprimer à quel point j'ai été si chanceuse d'avoir le soutien que tu m'as apporté et ce depuis toujours. Aujourd'hui, si j'ai pu aller au bout de mon parcours c'est grâce à toi. Merci maman, merci d'avoir toujours cru en moi et d'avoir toujours été là, merci pour tout...

A Benoit, mon mari, mon pilier et mon soutien sans faille. Merci d'avoir toujours été là, de m'avoir donné confiance en moi durant toutes ces années. A notre bel avenir ma patate !

A mon père, malgré les kilomètres qui nous séparent je dois également cette réussite à toi. Merci de croire en moi papa...

A Manon, je ne remercierais jamais assez ce premier jour de P2 où nos chemins se sont croisés dans le service de gériatrie de XA. J'ai trouvé une amie en or et une amie pour la vie !! Une binôme de choc en 5^{ème} année, ma témoin de mariage. Merci ma caille d'avoir toujours été là et ce n'est que le début.

A Maya, Flavie, Joran, Adrien, les copains de dentaire sans qui ces années n'auraient pas été aussi fun !! Je vous aime les copains !!!

A Bénédicte, merci à la P1 de nous avoir fait rencontrer, merci pour ton soutien toutes ces années et même encore dans cette thèse !!!!

A Maëlle, sans qui habiter rue Mazarin aurait été totalement différent et moins fun !! Dédicace à Titi !

A mes copines du Pays Basque, Océane, Jade, Julie, malgré les kilomètres l'amitié n'a pas ternie et c'est toujours un bonheur de vous retrouver !!

A Camille, ma coloc express, qui continue de me faire mourir de rire chaque jour ! Ces derniers mois sur Bordeaux auront été géniaux grâce à toi.

Table des matières

I.	INTRODUCTION	10
I.1.	EMBRYOGENESE	11
I.1.1.	<i>Formation du corps de la langue</i>	12
I.1.2.	<i>Formation de la base de la langue</i>	12
I.1.3.	<i>Achèvement de la formation de la langue</i>	12
I.1.4.	<i>Physiologie de l'allaitement</i>	13
I.1.5.	<i>Anomalies du développement de langue</i>	14
I.2.	ÉPIDEMIOLOGIE.....	16
I.3.	CONSEQUENCES DE L'ANKYLOGLOSSIE.....	18
I.3.1.	<i>Conséquences pour le nourrisson</i>	18
I.3.2.	<i>Conséquences pour la mère</i>	19
I.3.3.	<i>Conséquences futures lors de l'enfance</i>	20
I.3.4.	<i>Prise en charge chirurgicale</i>	20
I.4.	DONNEES ACTUELLES DE LA LITTERATURE	21
I.4.1.	<i>Classifications existantes</i>	21
I.4.1.1.	<i>Classification de Hazelbaker</i>	22
I.4.1.2.	<i>Classification de Bristol</i>	24
I.4.1.3.	<i>Classification de Coryllos , classification de Kotlow et le LFPI</i>	25
I.4.2.	<i>Méthodes de prise en charge actuelles</i>	29
I.4.2.1.	<i>Anesthésie</i>	29
I.4.2.1.1	<i>Anesthésie locale</i>	29
I.4.2.1.2.	<i>Anesthésie générale</i>	29
I.4.2.2.	<i>Techniques employées</i>	30
I.4.3.	<i>Suivi réalisé</i>	32
I.4.4.	<i>Apport de la freinotomie/freinectomie pour le nourrisson</i>	33
I.4.5.	<i>Contexte de l'étude</i>	33
II.	MATERIEL ET METHODE.....	35
II.1.	OBJECTIFS.....	35
II.2.	SCHEMA DE L'ETUDE.....	35
II.3.	POPULATION DE L'ETUDE	35
II.3.1.	<i>Population source/ population cible</i>	35
II.3.2.	<i>Critères d'inclusion</i>	35
II.3.3.	<i>Critères d'exclusion</i>	36
II.3.4.	<i>Échantillon</i>	36
II.4.	VARIABLES D'INTERET	36
II.5.	RECUEIL DE DONNEES	36
II.5.1.	<i>Élaboration du questionnaire</i>	36
II.5.2.	<i>Description du questionnaire</i>	36
II.5.3.	<i>Diffusion du questionnaire</i>	37
II.5.4.	<i>Stratégie d'analyse</i>	37
III.	RESULTATS.....	38
III.1.	CONSTITUTION DE L'ECHANTILLON	38
III.2.	DESCRIPTION DES PRATICIENS DE L'ECHANTILLON	38
III.3.	DESCRIPTION DE L'EXERCICE	39

IV. DISCUSSION	43
IV.1. RESULTATS	43
IV.2. BIAIS ET LIMITES	45
V. SYNTHÈSE	46
CONCLUSION	48
BIBLIOGRAPHIE	49
ANNEXES	52

Table des illustrations

Table 1 : Impact de l'ankyloglossie : perspective historique

Table 2 : Aide à l'observation de l'allaitement maternel

Table 3 : Avantages et inconvénients de la freinotomie et de la freinectomie

Table 4 : Classifications de l'ankyloglossie existantes dans la littérature

Table 5: Outil évaluant le frein lingual d'Hazelbaker (HATLFF)

Table 6: Outil d'évaluation de la langue de Bristol (BTAT)

Table 7: Types de classification anatomique et fréquence préopératoire pour la cohorte globale

Table 8: Techniques employées dans la réalisation d'une freinectomie: avantages et inconvénients

Table 9 : Études réalisées concernant la technique employées dans la prise en charge de l'ankyloglossie

Table 10 : Indication(s) posé(es) par les praticiens nécessitant une freinectomie linguale

Figure 1 : Embryogenèse de la langue

Figure 2 : Outil évaluant le frein lingual TABBY

Figure 3: Test de dépistage lingual basé sur le protocole d'examen du frein lingual pour les nourrissons

Figure 4 : Spécialité du praticien

Figure 5 : Localisation géographique

Figure 6 : Praticiens recommandés pour la freinectomie linguale et milieu d'exercice

Figure 7 : Mode de sédation employé

Figure 8 : Molécule prescrite

Liste des abréviations

OMS	Organisation Mondiale de la Santé
UNICEF	Fonds des Nations Unies pour l'Enfance
HATLFF	Hazelbaker Assessment Tool for Lingual Frenulum function
BTAT	Bristol Tongue Assessment Tool
TABBY	Tongue-tie and breastfed babies
LFPI	Lingual frenulum protocol for infants
SFCO	Société Française de Chirurgie Orale
ORL	Oto-rhino-laryngologue
CEOP	Collège des enseignants en odontologie pédiatrique
CEOC	Collège des enseignants en chirurgie orale

I. Introduction

L'ankyloglossie est une anomalie congénitale liée à un défaut d'apoptose cellulaire entre le plancher buccal et la langue au cours de l'embryogenèse (1).

Dans la littérature, elle est souvent caractérisée par un frein anormalement court, fin, ou fibrotique. Mais elle est également décrite comme une fixation de la langue au plancher buccal ou encore comme une limitation de mouvements linguaux. La multitude de définition de cette pathologie démontre un certain manque de consensus quant à une description clinique exacte de cette dernière (2).

Cette pathologie touche 4 à 11% des nouveaux nés et peut avoir de nombreuses conséquences tant pour le nourrisson que pour la maman (3)(4). En effet, en présence d'une ankyloglossie plusieurs problèmes peuvent apparaître : la difficulté d'alimentation lors de l'allaitement pour le nourrisson, des douleurs de mamelons chez la mère, des ulcérations chez le nourrisson, ainsi qu'une gêne fonctionnelle dans le bon développement musculo-squelettique du nourrisson.

Actuellement, la prise en charge de cette pathologie reste encore mal codifiée. En effet, il n'existe pas de données nationales concernant le diagnostic de l'ankyloglossie, l'indication ainsi que les modalités de prise en charge de la freinectomie linguale chez le nourrisson (5).

Le but de cette thèse était d'analyser les pratiques professionnelles concernant la freinectomie linguale chez le nourrisson afin de décrire les prises en charges existantes au niveau national en chirurgie orale et en odontologie pédiatrique.

I.1. Embryogenèse

Entre la 4^{ème} semaine et la 8^{ème} semaine intra-utérine, la formation de la langue débute. Son développement se fait par des invaginations indépendantes localisées au niveau du plancher du pharynx primitif. De façon plus spécifique, le corps de la langue se forme à partir du premier arc branchial. La base de la langue, elle, se développe à partir du 2^{ème}, 3^{ème} et 4^{ème} arc branchial. La fente entre ces bourgeons est éliminée par la fusion de ces derniers.

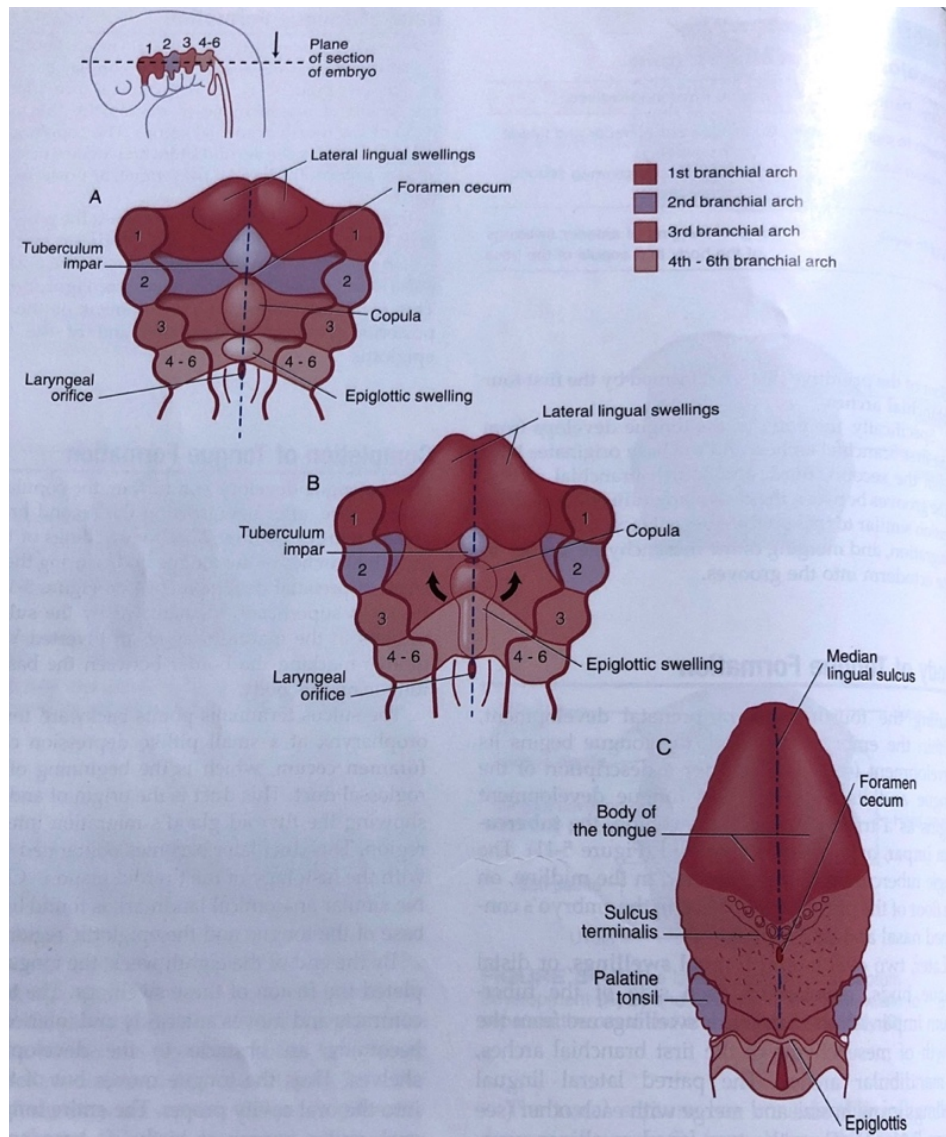


Figure 1 : Embryogenèse de la langue d'après (6)

I.1.1. Formation du corps de la langue

La formation du corps débute par le gonflement du bourgeon médian triangulaire appelé tuberculum impar, ou bourgeon médian. Ce dernier est localisé au milieu du plancher du pharynx primitif.

Par la suite, deux bourgeons latéraux (ovaux), ou bourgeons distaux, vont se développer de part et d'autre du tuberculum impar. Les bourgeons antérieurs proviennent du mésenchyme du 1^{er} arc branchial ou de l'arc mandibulaire.

Progressivement, les bourgeons latéraux grossissent puis fusionnent entre eux. Ils font ainsi disparaître le tuberculum impar pour former les 2/3 antérieur de la langue. Cette fusion permet la formation d'une démarcation superficielle : le sulcus médian. Le tuberculum impar ne forme aucune partie reconnaissable dans la maturation linguale. Autour de la fusion de ces bourgeons, les cellules s'apoptosent formant le sulcus et libérant ainsi le corps de la langue du plancher de la mâchoire à l'exception du frein lingual (6).

I.1.2. Formation de la base de la langue

En postérieur de la fusion des bourgeons antérieurs, une paire de bourgeon apparaît : la copula. Elle est formée par la fusion du mésenchyme du 3^{ème} et 4^{ème} arcs branchiaux. Cette dernière prolifère au niveau du deuxième arc branchial ou l'os hyoïde pour former la base de la langue (1/3 postérieur).

L'épiglotte se forme à partir du mésenchyme postérieur. Ce bourgeon marque le développement de la région la plus postérieure de la langue et de la future épiglotte (6).

I.1.3. Achèvement de la formation de la langue

Au cours du développement, après avoir envahi le deuxième arc branchial, la copula fusionne avec le bourgeon antérieur du premier arc branchial du corps de la langue, et ce lors de la 8^{ème} semaine de vie intra utérine. Cette fusion est démarquée superficiellement par le sulcus terminalis. Lorsque la langue a terminé sa maturation, elle prend une forme de V inversé permettant de délimiter la base du corps de la langue.

Le sulcus terminalis part en direction l'oropharynx vers le foramen cecum, qui est le début du canal thyroglossal. Ce canal est l'origine ainsi que la voie de la migration de

la glande thyroïde dans la région du cou. Par la suite ce canal s'oblitére. Aucun repère anatomique similaire ne se trouve entre la base de la langue et la région épiglottique.

A la fin de la 8^{ème} semaine de vie intra utérine, la langue achève la fusion des différents bourgeons. Puis, la langue se déplace vers l'avant et vers le bas pour éviter de former un obstacle dans le développement de la région palatine. Ainsi, la langue sort du pharynx dans la cavité buccale à proprement dite. La langue entière se trouve dans la cavité buccale lors de la naissance. Sa base et la région épiglottique descendent dans l'oropharynx vers l'âge de 4 ans tandis que le corps reste dans la cavité buccale à proprement dite. La langue double de longueur, largeur et d'épaisseur entre la naissance et la puberté. Elle atteint sa taille maximale à la puberté chez la plupart des personnes.

Les muscles intrinsèques auraient pour origine le mésoderme des somites occipitaux et ne proviennent pas des arcs branchiaux. Les cellules musculaires primitives de ces somites migrent dans la langue en développement, prenant pour nerf moteur le nerf hypoglosse (nerf XII). Ceci explique comment la structure unique de la langue est innervée par divers nerfs crâniens. D'une part grâce aux quatre premières paires d'arcs branchiaux (ayant chacun son propre nerf crânien) et d'autre part grâce aux somites occipitaux (7).

Les papilles linguales apparaissent vers la fin de la huitième semaine de vie intra utérine. Les papilles circumvallées et les papilles foliées apparaissent en premières, près des branches terminales du nerf glossopharyngé. Les papilles fongiformes apparaissent plus tard, près des terminaisons des cordes tympaniques, branche du nerf facial. Enfin, les papilles filiformes se développent lors de la fin de la période foetale entre la 10^{ème} et 11^{ème} semaine de vie intra utérine (6).

I.1.4. Physiologie de l'allaitement

La physiologie bucco-dentaire d'un bébé allaité s'articule autour de trois principaux réflexes : l'enracinement, la succion et la déglutition.

Le réflexe d'enracinement se développe à partir de la 32^{ème} semaine intra utérine. Lorsque la lèvre ou la joue du bébé est stimulée, le bébé baille et se tourne vers le stimulus, essayant de le saisir oralement.

Le réflexe de succion se développe à partir de la 24^{ème} semaine intra utérine. A la naissance, il est stimulé lorsque le mamelon entre en contact avec le palais du bébé. Au début du processus d'allaitement, la position de la langue devient importante pour faciliter l'étanchéité entre les structures buccales et le sein. Un joint se forme lorsque les lèvres sont tournées vers l'extérieur. Tandis que le bébé saisit le mamelon, la partie postérieure de la langue se met en occlusion contre le palais mou.

Le bébé tète d'abord rapidement jusqu'à ce que le flux de lait commence, les bords latéraux de la langue sont élevés pour former un creux à travers lequel le lait coule. La succion stimule également la synthèse et la sécrétion d'hormones lactogènes qui évoquent les réflexes de production et d'éjection du lait maternel. Lorsque le flux de lait est établi, un mouvement péristaltique rythmique est initié, déplaçant le lait de la partie antérieure de la langue vers l'oropharynx. Le schéma d'allaitement est caractérisé par ces succions rythmiques profondes dans un cycle sucer-avalé-respirer entre coupé de périodes de repos.

Le réflexe de déglutition se développe vers la 11^{ème} semaine intra utérine et se déclenche lorsque le volume de lait augmente et commence à remplir la cavité buccale.

La coordination de ces réflexes avec la respiration du bébé commence entre la 32^{ème} et 35^{ème} semaine intra utérine. A la naissance, les réflexes d'allaitement d'un bébé en bonne santé sont déjà bien développés (8)(9)(10).

I.1.5. Anomalies du développement de langue

Les anomalies de la langue sont rares. Le type d'anomalie le plus connu est l'ankyloglossie.

D'après une étude menée en 2019 par Mills et Al. sur des cadavres de nourrissons, la gamme de morphologie du frein lingual serait créée par la variabilité d'un certain nombre de facteurs : la hauteur des attaches médianes du fascia (à la fois en avant de la mandibule et en arrière de la langue ventrale), la longueur entre ces attaches et le glissement relatif des couches formant le pli du frein (muqueuse, fascia et gényoglosse suspendu). L'épaisseur et la translucidité du pli du frein seraient influencées par la façon dont la couche fasciale et muqueuse formant le pli glissent les unes par rapport aux autres, ainsi que par la variabilité de la hauteur à laquelle la muqueuse, le fascia et le muscle gényoglosse sont aspirés dans le pli du frein (11).

Le degré d'ankyloglossie varie. Il dépend de la largeur et de l'élasticité du frein. On considère que l'ankyloglossie est complète lorsque la langue et le plancher sont fusionnés. Cela réduit les mouvements de la langue dans les sens de l'espace. Cette anomalie s'expliquerait par une anomalie lors de la formation de la langue pendant la croissance intra utérine.

Il existerait deux types majeurs d'ankyloglossie : l'ankyloglossie antérieure et l'ankyloglossie postérieure. Actuellement, aucune classification n'a été établie afin de différencier exactement l'ankyloglossie antérieure de l'ankyloglossie postérieure (1)(12).

L'ankyloglossie antérieure serait définie comme des attaches de la langue avec un frein lingual proéminent et / ou une saillie de langue restreinte avec un attachement de bout de langue. La fixation du frein à l'extrémité de la langue limite la mobilité et la saillie de la langue. L'incapacité à dépasser la langue au-delà du bord du vermillon des lèvres est utilisée comme résultat d'examen indiquant une ankyloglossie. Cette forme serait la forme d'ankyloglossie la plus diagnostiquée.

L'ankyloglossie postérieure serait une ankyloglossie symptomatique avec des attaches du frein à l'aspect moyen à postérieur de la face inférieure de la langue. Le frein peut être court, épaissi ou même sous-muqueux dans certains cas, mais peut également restreindre la mobilité de la langue. L'ankyloglossie postérieure provoquerait moins de difficultés d'allaitement.

Le diagnostic est réalisé à partir du sens clinique du professionnel examinant le nourrisson. Le diagnostic d'ankyloglossie postérieure a été envisagé lorsque le frein lingual n'était pas très visible à l'inspection.

Cependant, le diagnostic de l'ankyloglossie postérieure reste controversé. Certains chercheurs pensent que l'ankyloglossie postérieure peut être un attachement anormal au frein et que les difficultés d'alimentation décrites seraient attribuables à d'autres facteurs (13)(14).

I.2. Épidémiologie

Les premiers cas d'ankyloglossie répertoriés dateraient de 350 avant Jésus Christ. Par la suite, quelques cas ont été recensés au cours du XVI^{ème} et XVII^{ème} siècle. Néanmoins, c'est au cours du XX^{ème} siècle que les études ont commencé à apparaître. Avec la résurgence de l'allaitement maternel, cette pathologie est devenue un réel problème de santé publique.

Actuellement, la prévalence de l'ankyloglossie toucherait 4 à 11% des naissances dans le monde. L'écart de valeur serait expliqué par le manque de consensus en termes de définition exacte de l'ankyloglossie et par l'absence d'un arbre diagnostique bien défini (8)(15)(16).

L'étiopathogénie exacte de l'attache de la langue est inconnue. Une association entre l'ankyloglossie et certains des syndromes, tels que le syndrome de la fente palatine liée à l'X, le syndrome de Van Der Woude et le syndrome d'Opitz ont été rapportés dans la littérature (1)(17).

D'après des études génétiques, l'ankyloglossie toucherait plus les garçons que les filles. Une composante génétique entrerait en jeu. Si le nouveau-né présente un membre dans sa famille ayant un antécédent d'ankyloglossie, ce dernier peut alors être atteint. Le chromosome X serait en lien avec cette hérédité (18). C'est pourquoi les garçons sont plus touchés car il s'agirait d'une mutation liée à l'X.

L'ankyloglossie serait une maladie autosomique dominante. Le chromosome X et les variations de l'expression génique, en particulier mutation du gène TBX22 seraient à l'origine de cette malformation (17)(7).

Dans les études épidémiologiques diagnostiquant des pathologies muqueuses, la prévalence d'ankyloglossie était plus basse (0,1 à 4,4%) que dans les études évaluant la prévalence de l'ankyloglossie seule (4,2% à 10,7%). La prévalence est également plus importante lorsque les nouveau-nés sont étudiés (1,72% à 10,7%) que lorsque les investigations sont réalisées avec des enfants, adolescents ou adultes (0,1% à 2,08%). Cela peut être expliqué par le fait que l'ankyloglossie aurait tendance à se résoudre lors de la croissance (1).

Enfin, la consommation de cocaïne pendant la grossesse serait également un autre facteur prédisposant de l'ankyloglossie chez le nourrisson (16).

Year	Author	Location	Comments	Subject
350 BC	Aristotle	Stagira, Greece	<i>[in] the case of those whose tongues are slightly tied: their speech is indistinct and lisping</i>	Influence on speech
50 AD	Celsus	Rome	<i>In some the tongue is really attached to its base from the first day of life onwards, who therefore cannot speak...the tongue's tip should be seized with small forceps and the membrane thereunder incised But I have seen one who after cutting could protrude the tongue beyond the teeth, but still did not gain the ability to speak.</i>	Early description of frenotomy Influence on speech
200 AD	Galen	Pergamon, Greece	<i>Everything having to do with the tongue has been prepared most fully and perfectly by nature...nature has marvellously prepared a ligament of the size that would be most suitable... if it ended farther out along the tongue or came to an end sooner than it should, it would certainly not be as good for the articulation of the voice and it would also be a hindrance to the motion in chewing.</i>	Natural individual variations in frenum position
700 AD	Paulus Aegineta	Aegina, Greece	<i>Those who have the fault congenitally begin to speak late and have a tight band under the tongue</i>	Influence on speech
1584	Hieronymus Mercurialis	Forlì, Italy	<i>Not to tear off the membrane itself, but to perforate it near its root with a needle, and with this needle to pull through a thread, and to ligate it. This thread, tightened daily, will soon and gently detach the membrane.</i>	Frenotomy technique to reduce the risk of haemorrhage
1610	Jean Hérouard	Hauteville-la-Guichard, France	<i>Seeing that he had trouble nursing we looked into his mouth. It was seen that the tongue-string was the cause. At five in the evening it was cut in three places by M. Guillemeau, the king's surgeon</i>	Impact of on nursing
1620	Hieronymus Fabricius	Acquapendente, Italy	<i>The great presumptuousness the midwives exert everywhere; when they without exception, disrupt the band under each new-born infant's tongue using their forefinger's nail, which they maintain sharp and pointed for this purpose; under the pretext that, if they wouldn't do it, the infant never would learn to speak</i>	Role of the midwife in frenotomy Influence on speech
1752	Justine Siegmundin	Germany	<i>For the need to loosen the tongue-band or membrane, these are the signs: That it cannot protrude the tongue or cannot move and wind it around the nipple. Among thousand infants there is barely one suffering from this defect</i>	Indications for frenotomy Prevalence
1620	Hieronymus Fabricius	Acquapendente, Italy	<i>The great presumptuousness the midwives exert everywhere; when they without exception, disrupt the band under each new-born infant's tongue using their forefinger's nail, which they maintain sharp and pointed for this purpose; under the pretext that, if they wouldn't do it, the infant never would learn to speak</i>	Role of the midwife in frenotomy Influence on speech
1752	Justine Siegmundin	Germany	<i>For the need to loosen the tongue-band or membrane, these are the signs: That it cannot protrude the tongue or cannot move and wind it around the nipple. Among thousand infants there is barely one suffering from this defect</i>	Indications for frenotomy Prevalence
1791	Johann Hagen	Berlin, Germany	<i>Among ten infants, in whom the midwife or the nurse seek the reason for poor sucking in a short frenulum, barely one has this cause... Frequently the parents are deceived, for profit, greed and ignorance this aid is abused, and one unties where nothing is tied.</i>	Impact on nursing Controversies in management of
1906	Ernst Moro	Heidelberg, Germany	<i>The anomaly rarely causes symptoms, but one can, to comply with the urgent wishes of mothers and midwives, cut the tongue band with a scissors kick to calm them.</i>	Subjective improvements following frenotomy
1941	McEney and Gaines	Chicago, United States of America	<i>In observing a large series of newborn babies, the authors have never seen a tongue that had to be clipped. Nursing technique does not require that the short frenum be cut and because of the dangers associated with this so-called simple operation, they advise against it</i>	Indication for frenotomy
2000	Messner and Lalakea	Stanford, United States of America	<i>Most practicing lactation consultants believe that tongue-tie frequently causes feeding difficulties, and that neonatal frenotomy is quite helpful. In marked contrast, 90% of pediatricians and 70% of otolaryngologists believe ankyloglossia never or rarely causes a feeding problem.</i>	Diversity of opinion in management
2007	Segal et al.	Montreal, Canada	<i>There is no well-validated clinical method for establishing a diagnosis of ankyloglossia... Frenotomy is likely an effective treatment, but further randomized controlled trials are needed to confirm this.</i>	Lack of validated classification Limited evidence base
2015	Francis et al.	Nashville, United States of America	<i>Frenotomy may be associated with mother-reported improvements in breastfeeding, and potentially in nipple pain...the strength of the evidence is low to insufficient.</i>	Subjective improvements following frenotomy Limited evidence base

Table 1 : Impact de l'ankyloglossie : perspective historique d'après (8)

I.3. Conséquences de l'ankyloglossie

Comme nous l'avons vu précédemment, l'ankyloglossie est souvent caractérisée par une anomalie du frein. A court terme, elle induit donc des conséquences tant pour le nourrisson que pour la mère. A long terme, des conséquences lors de l'enfance sont à prévoir si la pathologie n'est pas diagnostiquée.

I.3.1. Conséquences pour le nourrisson

Chez le nourrisson, l'ankyloglossie peut considérablement impacter son quotidien. Dans la littérature, la principale conséquence évoquée est liée à l'allaitement et à l'alimentation du nourrisson.

En effet, le nourrisson peut avoir des difficultés sur la tétée, notamment sur l'insuffisance d'extraction du lait du mamelon. La quantité de lait avalée étant diminuée, le nourrisson a des difficultés à se nourrir et donc il a du mal à prendre du poids (19).

Bien souvent, cette insuffisance est également associée à une inefficacité d'extraction du lait. Le nourrisson ayant du mal à téter le sein, une ulcération peut apparaître en regard du frein et de la muqueuse de celui-ci. Il peut également être davantage sujet à des reflux gastriques ainsi qu'à de l'aérophagie puisqu'il aura tendance à ingurgiter plus d'air lors de la tétée. L'allaitement étant compliqué, le temps de tétée est régulièrement rallongé chez ces nourrissons (8)(13)(19)(20).

Pour mieux observer ces problèmes, l'OMS et l'UNICEF ont mis en place un tableau permettant à la mère d'analyser les effets indésirables liés à l'allaitement. C'est le breastfeeding observation aid. Ce tableau évalue 6 catégories :

- Le comportement du nourrisson
- Le comportement de la mère
- L'aspect du sein
- La position du bébé
- La façon dont le bébé tète
- La succion du nourrisson

No signs of difficulties	Signs of possible difficulties
MOTHER: <input type="checkbox"/> looks healthy <input type="checkbox"/> relaxed and comfortable <input type="checkbox"/> signs of bonding between mother and baby BABY <input type="checkbox"/> looks healthy <input type="checkbox"/> calm and relaxed <input type="checkbox"/> reaches or roots for the breast if hungry BREAST <input type="checkbox"/> looks healthy <input type="checkbox"/> no pain or discomfort <input type="checkbox"/> well supported with fingers away from nipple BABY'S POSITION <input type="checkbox"/> baby's head and body in line <input type="checkbox"/> baby held close to mother's body <input type="checkbox"/> baby's whole body supported <input type="checkbox"/> baby approaches breast, nose to nipple BABY'S ATTACHMENT <input type="checkbox"/> more areola seen above baby's top lip <input type="checkbox"/> mouth wide opened <input type="checkbox"/> lower lip turned outwards <input type="checkbox"/> chin touches breast SUCKLING <input type="checkbox"/> slow, deep sucks with pauses <input type="checkbox"/> cheeks round when suckling <input type="checkbox"/> baby releases breast when finished <input type="checkbox"/> mother notices signs of oxytocin reflex	<input type="checkbox"/> looks ill or depressed <input type="checkbox"/> looks tense and uncomfortable <input type="checkbox"/> no mother/baby eye contact <input type="checkbox"/> looks sleepy or ill <input type="checkbox"/> is restless or crying <input type="checkbox"/> does not reach or root <input type="checkbox"/> is red, swollen or sore <input type="checkbox"/> breast or nipple painful <input type="checkbox"/> held with fingers on areola <input type="checkbox"/> neck and head twisted to feed <input type="checkbox"/> baby not held close to mother's body <input type="checkbox"/> baby supported by head and neck only <input type="checkbox"/> baby approaches breast, lower lip/chin to nipple <input type="checkbox"/> more areola seen below bottom lip <input type="checkbox"/> mouth not wide opened <input type="checkbox"/> lips pointing forward or turned in <input type="checkbox"/> chin not touching breast <input type="checkbox"/> rapid shallow sucks <input type="checkbox"/> cheeks pulled in when suckling <input type="checkbox"/> mother takes baby off the breast <input type="checkbox"/> no signs of oxytocin reflex noticed

Table 2 : Aide à l'observation de l'allaitement maternel d'après (21)

Face à ces difficultés, l'allaitement est souvent vite abandonné par la mère. Cette dernière passe alors sur une alimentation par biberon. Ainsi, elle pourra contrôler la quantité ingérée, la vitesse de tétée et voir si le nourrisson ingère de l'air (8) (21)(22)(23).

1.3.2. Conséquences pour la mère

Lorsque le nourrisson présente une ankyloglossie, la mère peut aussi être impactée. En effet, les mères allaitantes peuvent présenter des douleurs aux mamelons, mais aussi des lésions telles que des ulcérations, de la mastose, des craquellements des mamelons avec des saignements.

De plus, ce problème d'allaitement risque d'avoir un impact d'ordre psychologique sur la mère. Elle est susceptible de présenter une détresse psychologique suite aux difficultés d'alimentation et de prise de poids du nourrisson. Le lien mère-enfant qui se créer pourrait être altéré (8) (22)(24)(21).

I.3.3. Conséquences futures lors de l'enfance

Si l'ankyloglossie n'est pas prise en charge à temps, celle-ci peut entraîner de nombreuses conséquences squelettiques et fonctionnelles lors de l'enfance.

En effet, des désordres squelettiques tel que l'apparition de classe II d'Angle, mais aussi des malocclusions peuvent apparaître (25).

De plus, à cause de la diminution de la mobilité de la langue, l'enfant est susceptible d'être plus sujet aux caries. La langue ne jouant pas son rôle de lavage mécanique côté lingual le risque carieux augmente. Le bol alimentaire s'évacuant moins bien, l'enfant sera plus sujet aux problèmes gingivaux tels que la gingivite. Il aura donc plus de difficultés à maintenir une meilleure hygiène orale.

Enfin, l'enfant pourrait aussi avoir des difficultés dans l'apprentissage de la parole, et des difficultés à hydrater ses lèvres (8).

I.3.4. Prise en charge chirurgicale

Pour traiter l'ankyloglossie, il existe plusieurs méthodes :

- La freinotomie, définie par la section du frein. C'est la méthode la plus employée car elle est généralement suffisante pour éliminer la dysfonction et elle entraîne moins de risque pour le nourrisson (7).
- La freinectomie, définie par l'éviction totale ou partielle du frein.

Afin de réaliser la libération du frein, plusieurs techniques existent mais aucune d'elles ne fait référence.

Technique	Description	Avantages	Inconvénients
Freinotomie	Simple libération du frein	- Rapide - Procédure relativement simple - Peu d'équipement nécessaire - Avec ou sans anesthésie locale - Peut-être réalisée en service néonatal ou en clinique - Allaitement possible après l'intervention	- Risque hémorragique - Stabilisation clinique nécessaire - Risque de récurrence plus élevée
Freinoplastie/ Freinectomie	Libération complète du frein avec sutures	- Réduction de la peur du nourrisson - Moins de récurrence	- Nécessite une anesthésie générale pour les nourrissons - Technique délicate - Procédure plus longue

Table 3 : Avantages et inconvénients de la freinotomie et de la freinectomie (8)

I.4. Données actuelles de la littérature

L'ankyloglossie représente un problème interdisciplinaire. En effet, différentes spécialités telles que l'odontologie pédiatrique, la chirurgie orale et bien d'autres se retrouvent confrontées à cette pathologie sans système de classification ou de stratégie de traitement universel.

I.4.1. Classifications existantes

Le terme d'ankyloglossie est pour la première fois classifié dans la littérature scientifique dans les années 1960. Wallace et *al.* ont défini l'ankyloglossie comme étant « une condition dans laquelle le bout de la langue ne peut pas dépasser les incisives inférieures en raison d'un frein lingual court, contenant souvent du tissu cicatriciel ». En 1969, Horton et *al.* ont ensuite proposé une classification et les prises en charge possible en étudiant 102 cas (1). Cependant, malgré les classifications proposées pour le diagnostic et la prise en charge de l'ankyloglossie, aucune ne fait actuellement consensus dans la communauté scientifique.

Investigators	Type of Study	N	Method of Assessment	Classification
Horton et al., 1969 ²	Expert opinion and case series	102	Inspection	Mild: mucous membrane band Moderate: frenulum and the genioglossus muscle are markedly fibrosed Complete: tongue fused to the floor of the mouth
Kotlow, 1999 ³	Case series	322	Measured length of the free tongue (length of tongue from the insertion of the lingual frenum into the base of the tongue to the tip of tongue)	Normal: >16 mm Mild (class 1): 12 to 16 mm Moderate (class 2): 8 to 11 mm Severe (class 3): 3 to 7 mm Complete (class 4): <3 mm
García Pola et al., 2002 ⁴	Case series	$n_1 = 962$ (group A)	Group A: Measured distance between the cuspids of an upper canine tooth and a lower homolateral canine tooth, in maximum opening (M_{max}) and when the tip of the tongue is touching the palatal papilla (M_{pal})	LI: Lingual mobility 51% to 100% LII: Lingual mobility 31% to 50% LIII: Lingual mobility <30%
		$n_2 = 730$ (group B)	Group B: Measured distance between the incisal margin of the upper central and lower homolateral incisor in M_{max} and M_{pal} $L (\%) = M_{pal}/M_{max}$	
Ruffoli et al., 2005 ⁵	Case series	200	Measurements in maximal possible opening, when the tip of the tongue is touching the palatal papilla Method A (direct): length of frenulum Method B (indirect): distance between the incisal margin of the upper central and lower homolateral incisor	Method A: Normal: ≥ 2 cm Mild: 1.6 to 1.9 cm Moderate: 0.8 to 1.5 cm Severe: ≤ 0.7 cm Method B: Normal: ≥ 2.3 cm Mild: 1.7 to 2.2 cm Moderate: 0.4 to 1.6 cm Severe: ≤ 0.3 cm

Table 4 : Classifications de l'ankyloglossie existantes dans la littérature d'après (1)

1.4.1.1. Classification de Hazelbaker

En 1993, Hazelbaker propose une méthode quantitative permettant d'évaluer le risque d'ankyloglossie chez les nourrissons ayant un impact sur l'allaitement : l'Assessment Tool for Lingual Frenulum function.

Cette méthode est recommandée par l'Académie de médecine de l'allaitement maternel.

Hazelbaker a développé une méthode permettant de calculer un score à partir de l'apparence et la fonction de la langue.

Par le biais d'une grille, il évalue l'apparence de la langue avec 5 items :

- L'apparence de la langue, déterminée par l'inspection de son bord antérieure pendant que l'enfant pleure ou essaye de soulever ou étendre la langue.
- L'élasticité du frein, déterminée en palpant le frein tout en soulevant la langue du nourrisson.
- La longueur du frein, déterminée en notant sa longueur approximative en centimètres.
- L'attachement du frein à la langue, déterminé en notant son origine sur la face inférieure de la langue. Il doit être à environ 1 cm en arrière de la pointe.
- La fixation du frein lingual à la crête alvéolaire inférieure est déterminée en notant l'emplacement de la fixation antérieure du frein. Il doit s'insérer à proximité du muscle génioglosse ou dans celui-ci au fond de la bouche.

Puis, il évalue la fonctionnalité de la langue avec 7 items :

- La latéralisation, mesurée en provoquant le réflexe transversal de la langue en traçant l'arête gingivale inférieure et en brossant le bord latéral de la langue avec le doigt de l'examineur.
- Le soulèvement de la langue, noté lorsque le doigt est retiré de la bouche du nourrisson. Si le bébé pleure, le bout de la langue doit remonter au milieu de la bouche sans fermer la mâchoire.
- L'extension de la langue, mesurée en provoquant le réflexe d'extrusion de la langue en brossant la lèvre inférieure vers le bas vers le menton.
- La propagation de la langue antérieure, déterminée en suscitant d'abord un réflexe d'enracinement, en chatouillant les lèvres supérieure et inférieure et en recherchant un amincissement uniforme de la langue antérieure.
- La ventouse, permet de mesurer le degré auquel la langue épouse le doigt lorsque le bébé le suce.
- Le péristaltisme, mouvement ondulatoire vers l'arrière de la langue pendant la succion qui devrait se produire au bout de la langue et se faire sentir avec le dos du doigt de l'examineur.

- Le « snapback », entendu comme un bruit de glissement lorsque la langue attachée perd sa prise sur le doigt ou le sein lorsque le nourrisson essaie de générer une pression négative.

Ainsi, les valeurs sont attribuées comme indiqué sur la feuille de pointage (25)(5)(8) (26).

Table 1. Hazelbaker ¹⁹ The Assessment Tool for Lingual Frenulum Function	
Function items	Appearance items
Lateralization	
Appearance of tongue when lifted	
2=complete	2=round or square
1=body of tongue, but not tongue tip	1=slight cleft in tip apparent
0=none	0=heart-shaped
Lift of tongue	
Elasticity of frenulum	
2=tip to mid-mouth	2=very elastic
1=only edges to mid-mouth	1=moderately elastic
0=tip stays at alveolar ridge or tip rises only to mid-mouth with jaw closure	0=little or no elasticity
Extension of tongue	
Length of lingual frenulum when tongue lifted	
2=tip over lower lip	2=>1cm or embedded in tongue
1=tip over lower gum only	1=1 cm
0=neither of the above or anterior or mid-tongue humps	0=<1 cm
Spread of anterior tongue	
Attachment of lingual frenulum to tongue	
2=complete	2=posterior to tip
1=moderate or partial	1=at tip
0=little or none	0=notched
Cupping of tongue	
Attachment of lingual frenulum to inferior alveolar ridge	
2=entire edge, firm cup	2=attached to floor of mouth or well below ridge
1=side edges only, moderate cup	1=attached just below ridge
0=poor or no cup	0=attached at ridge
Peristalsis	
2=complete anterior to posterior (originates at tip)	
1=partial: originating posterior to tip	
0=none or reverse peristalsis	
Snap-back	
2=none	
1=periodic	
0=frequent or with each suck	
Scoring	
14=perfect score (regardless of appearance item score)	
11=acceptable if appearance item score is 10	
<11=function impaired; frenotomy should be considered if management fails	
Frenotomy is necessary if function score is <11 and appearance score is <8	

Table 5 : Outil évaluant le frein lingual d'Hazelbaker (HATLFF) d'après (25)

1.4.1.2. Classification de Bristol

La classification de Bristol, Bristol Tongue Assesment Tool, a été développée à partir de la pratique clinique tout en prenant pour référence la classification d'Hazelbaker. Cette classification permet de quantifier la sévérité de l'ankyloglossie.

Par le biais de cette méthode, quatre éléments sont analysés :

- L'apparence de l'extrémité de la langue. C'est l'un des principaux moyens d'évaluer un lien de langue. Souvent remarqué par les parents, il peut donc être utile pour leur expliquer la présence d'un lien de langue.
- L'attachement à la crête gingivale inférieure. Cela permet au clinicien d'évaluer la présence de l'attache de la langue dans les cas où l'apparence peut ne pas être évidente.
- L'élévation de la langue. Elle s'observe facilement tant que le nourrisson est éveillé ou lorsque le bébé pleure.
- La protrusion de la langue. Si l'enfant est endormi et que l'assistant n'est pas en mesure de provoquer une saillie de la langue, les parents seront généralement conscients de la distance à laquelle leur bébé peut faire saillie. La protrusion peut également être la première amélioration que les parents remarquent après une freinotomie.













Les scores des quatre éléments sont additionnés et peuvent aller de 0 à 8. Les scores de 0 à 3 indiquent une réduction plus sévère de la fonction de la langue.

Cette classification serait plus facile, plus rapide et moins équivoque à utiliser que la classification de Hazelbaker selon certains praticiens (16) (27).

	0	1	2	Score
Apparence du bout de la langue	Forme de cœur	Légère fente/entaillée	Arrondie	
Fixation du frein à la crête gingivale inférieure	Attache au sommet de la gencive	Attaché derrière la gencive	Attache au plancher buccal	
Élévation de la langue bouche ouverte (pleurs)	Faible élévation linguale	Élévation jusqu'à la moitié de la cavité buccale	Élévation complète	
Protrusion de la langue	La pointe reste derrière la gencive	Pointe au-delà de la gencive	La pointe peut aller au-delà de la lèvre inférieure	

Table 6 : Outil d'évaluation de la langue de Bristol (BTAT) (16)

En 2019, Ingram et *Al.* ont développé une version simplifiée du BTAT : le TABBY assesment tool (Tongue-tie and breastfed babies). Ce dernier permet de poser un diagnostic par le biais de 12 photographies évaluant la forme de la langue, son attachement à la gencive ainsi que sa mobilité. Cet outil permet d'évaluer des scores allant de 0 à 8 (28).

	0	1	2	SCORE
What does the tongue-tip look like?				
Where it is fixed to the gum?				
How high can it lift (wide open mouth)?				
How far can it stick out?				

© University of Bristol Design and Illustration: Hanna Oakes | oakshed.co.uk

Figure 2 : Outil évaluant le frein lingual TABBY d'après (28)

1.4.1.3. Classification de Coryllos , classification de Kotlow et le LFPI

- La classification de Coryllos (2004) :

En 2004, Coryllos et *al.* proposent une classification établissant 4 types de freins :

- Type I : frein fin et élastique. La langue est ancrée de la pointe à la crête alvéolaire et se trouve en forme de cœur.

- Type II : frein fin et élastique. Le frein est ancré de 2 à 4 mm de la pointe à presque près de la crête alvéolaire.

- Type III : frein épais, fibreux et non élastique. Le frein est ancré du milieu de la langue au plancher de la bouche.

- Type IV : le frein n'est pas visible, mais palpable. Il a un ancrage sous-muqueux fibreux et/ou épais et brillant de la base de la langue au plancher de la bouche (24).

Cette classification est également associée à des critères cliniques :

- Une faible prise de poids (<100g par semaine),
- Un allaitement très long (>60min)
- Ainsi que des douleurs chez la mère.

Afin d'évaluer l'incidence et la sévérité, une classification a été créée combinant ces trois paramètres cliniques et la classification de Coryllos :

- Léger : Coryllos Type III-IV et critère cliniques (excluant la douleur).
- Modéré : Coryllos Type I-II et critères cliniques ou, Coryllos Type III-IV et 2 critères cliniques ou uniquement de la douleur.
- Sévère : Coryllos Type I-II ainsi que 2 or 3 critères cliniques, or Coryllos Type III-IV et les 3 critères cliniques (15)(27)(29).
- La classification de Kotlow (1999) (30):

La classification de Kotlow est basée sur la mesure de la « langue libre ». Selon Kotlow, la longueur de la langue libre « normale » serait supérieure à 16mm. Cette classification comprend 4 classes :

- Classe I : légère ankyloglossie : 12 à 16mm
- Classe II : ankyloglossie modérée : 8 à 11mm
- Classe III : ankyloglossie sévère : 3 à 7mm
- Classe IV : ankyloglossie complète <3mm

	Definition	No. (%)
Kotlow upper lip-tie classifications		
Class I	No significant attachment	0 (0%)
Class II	Attachment mostly into the gingival tissue	2 (1%)
Class III	Attachment in front of the anterior papilla	109 (46%)
Class IV	Attachment into the papilla or extending into hard palate	126 (53%)
Coryllos tongue-tie classifications		
Type I	Attachment of the frenulum to tip of tongue	12 (5%)
Type II	Attachment is 2–4 mm behind tip of tongue/on or behind alveolar ridge	40 (17%)
Type III	Attachment to midtongue/middle of the floor of the mouth	76 (32%)
Type IV	Attachment against base of tongue, thick and inelastic	109 (46%)

Table 7 : Types de classification anatomique et fréquence préopératoire pour la cohorte globale d'après (22)

- Test de dépistage lingual basé sur le protocole d'examen du frein lingual pour les nourrissons (Lingual frenulum protocole for infants, LFPI) :

Cette méthode développée par Martinelli en 2015 permet d'évaluer la sévérité de l'ankyloglossie. Le protocole proposé se compose de 4 items principaux :

- La posture labiale au repos
- La posture linguale lorsque l'enfant pleure
- La forme de l'apex lingual lors de pleurs et manipulation linguale
- Le frein lingual est également analysé, soit il est visible ou non, soit il est visible en le manœuvrant. Dans cet item, on évalue également la largeur, l'attachement du frein à la langue et du frein au plancher.

A partir de ces items, on calcule un score :


- De 0 à 4 : frein lingual normal
- De 5 à 6 : examen à réaliser à nouveau car doute sur le diagnostic
- Score > à 7 : frein lingual altéré nécessitant une prise en charge clinique (21)(31)

NEONATAL TONGUE SCREENING TEST
Lingual Frenulum Protocol for Infants
 Martinelli, 2015

Name: _____

Birthdate: ____ / ____ / _____ Examination Date: ____ / ____ / _____

1. Lip posture at rest



closed (0)



half-open (1)

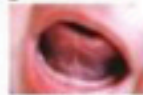

open (1)

2. Tongue posture during crying



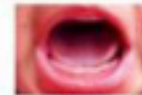
midline (0)



elevated (0)

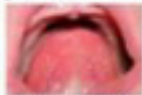

midline with lateral elevation (2)



apex of the tongue down with tongue lateral elevation (2)

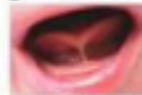3. Shape of the tongue apex when elevated during crying or elevation maneuver



round (0)

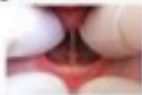

V-shaped (2)

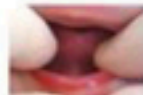

heart-shaped (3)

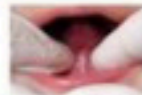4. Lingual Frenulum



visible



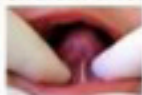not visible



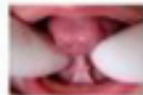
visible with maneuver*

*Maneuver: elevate and push back the tongue. If the frenulum is not visible, re-assessment is required at 30 days of life.

4.1. Frenulum thickness



thin (0)

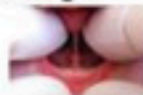

thick (2)

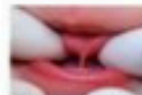
4.2. Frenulum attachment to the tongue



midline (0)

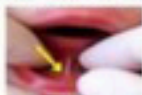

between midline and apex (2)

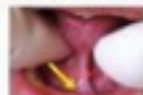

apex (3)

4.3. Frenulum attachment to the floor of the mouth



visible from the sublingual caruncles (0)



visible from the inferior alveolar crest (1)

Score 0 to 4: normal ()

Score 5 to 6: doubt () Re-assessment required in ____ / ____ / _____

Score 7 or more: altered () Release of lingual frenulum is indicated.

Figure 3 : Test de dépistage lingual basé sur le protocole d'examen du frein lingual pour les nourrissons d'après (21)

I.4.2. Méthodes de prise en charge actuelles

I.4.2.1. Anesthésie

I.4.2.1.1 Anesthésie locale

Concernant la réalisation d'une anesthésie locale, les données actuelles sont très variées, ne faisant aucun consensus. Le frein lingual est une structure peu vascularisée et innervée (25).

Selon certains praticiens, la freinotomie peut être réalisée sans anesthésie, car elle causerait peu d'inconfort pour le nourrisson.

Pour d'autres, il est possible d'utiliser un anesthésiant de contact, ou une solution de saccharose à 24% pour réduire l'inconfort et rassurer les parents.

Enfin, l'anesthésie par injection est également employée par certains cliniciens. Cependant, sur des nourrissons, l'acte se révèle être difficile à effectuer et très inconfortable pour le nourrisson (32).

Pour les enfants de plus de 4 mois, une anesthésie serait recommandée en raison de la force et de la conscience du nourrisson. Avant cet âge-là, la procédure peut être réalisée sans anesthésie (5).

Le type d'anesthésie varie en fonction de l'épaisseur du frein lingual et de l'âge du patient. Étant donné que le frein est généralement un pli mince et transparent de la muqueuse chez les nourrissons, l'anesthésie topique peut être indiquée par l'utilisation d'une crème anesthésique dermatologique (Emla, AstraZeneca) appliquée avec de la gaze stérile pendant 3 à 5 min. Si le frein est épais et fibreux, une deuxième application de l'anesthésique est nécessaire. La crème anesthésique est préférée car elle est visible par le chirurgien et offre une plus grande sécurité anesthésique. Cependant, d'autres chercheurs ont recommandé l'utilisation d'un anesthésique ophtalmique à 0,5% ou 1% (33).

Cependant, d'après un essai clinique randomisé, ce type d'anesthésie serait inefficace et ne devrait pas être utilisé. Au lieu d'une anesthésie topique, une solution de saccharose à 24% administrée par voie orale avant la procédure accompagnée d'une succion non nutritive post-procédure peut aider à réduire l'inconfort (34).

I.4.2.1.2. Anesthésie générale

La freinectomie linguale peut être réalisée sous anesthésie générale.

En effet, beaucoup de praticiens réalisent des points de suture. Cela nécessite donc que l'enfant ne bouge pas (25) (35).

Cependant, aucune étude évaluant le ratio bénéfique/risque de la prise en charge de l'ankyloglossie sous anesthésie générale n'a été réalisée.

1.4.2.2. Techniques employées

Après avoir isolé le frein avec un écarteur rainuré, le praticien peut réaliser la freinotomie ou la freinectomie linguale.

Dans la littérature, plusieurs techniques existent :

- Ciseaux stériles : section du frein sur 2-3mm (33) (5)(24)(36) (37).
- Lame froide : plusieurs techniques existent, soit par une incision en Z, soit par une incision horizontale à verticale. Généralement, cela nécessite la réalisation de sutures en post opératoire.
- Bistouri électrique, permettant une cautérisation rapide et directe, ne nécessitant pas de sutures. Risque de brûlures (38).
- Laser : bactéricides, généralement exsangues. Ils ne nécessitent pas de placement de sutures, permettent une action rapide et une alternative sûre pour les nourrissons. Le laser à utiliser est déterminé en examinant le type de tissu à retirer. Pour la chirurgie buccale du nourrisson, les paramètres suivants sont recommandés et utilisés comme niveaux de départ : (14)
 - Diode 1064 : le laser est réglé sur 1,9-2,5 watts pulsés, 24 ms allumé et 18 ms éteint (puissance réelle = 1,09-1,43 w, le réglage alternatif est de 1,5 w, 800 μ s allumé et 400 μ s éteint. (Puissance réelle = 1,0 w)
 - Erbium:YAG : (2970 nm) le laser est réglé sur 20 Hz, 55-80 mJ sans eau et la durée d'impulsion LP ou 600 μ s.
 - CO2 : laser au dioxyde de carbone réglé à 10600nm, 1,5W, 100Hz, durée d'impulsion 400 μ s)

Méthode	Description	Avantages	Inconvénients
Bistouri ou ciseaux stériles	Hémostatique utilisé pour serrer la profondeur du vestibule. De petits ciseaux/lame sont utilisés pour libérer le frein, en commençant par son bord libre vers l'arrière.	<ul style="list-style-type: none"> - Relativement rapide et simple - Peut-être réalisé avec ou sans anesthésie topique - Allaitement post-opératoire immédiatement possible, permettant le contrôle d'un saignement éventuel 	<ul style="list-style-type: none"> - Plusieurs incisions peuvent être nécessaires pour visualiser et réaliser la libération adéquate du frein - Peut nécessiter des antalgiques en post-opératoire - Peut nécessiter la réalisation de sutures post-opératoire - Temps de procédure plus long
Laser	CO2 laser (10600nm, 1,5W, fréquence 100Hz, pulsation 400µs) Erbium : Yag laser (2970nm, 20Hz, 65mJ, 600µs pulsation) Diode laser	<ul style="list-style-type: none"> - Très rapide - Saignement très faible - Peut-être réalisé avec ou sans anesthésie topique - Réduction peur - Faible risque d'infection - Peu de douleurs post opératoires 	<ul style="list-style-type: none"> - Équipement cher - Conditions de sécurité et précautions supplémentaires
Bistouri électrique	Incision réalisée par une aiguille électrode, les fibres musculaires sont séparées par une électrode en boucle, puis la coagulation est obtenue par une électrode à bille.	<ul style="list-style-type: none"> - Relativement rapide et simple - Faible saignement 	<ul style="list-style-type: none"> - Nécessite une anesthésie adaptée - Nécessite une anesthésie générale pour les nourrissons - Risque de brûlures

Table 8 : Techniques employées dans la réalisation d'une freinectomie : avantages et inconvénients (8)

L'hémostase peut être obtenue par pression d'une gaze pendant 2 à 4min, ou par l'application d'oxymétazoline, nitrate d'argent ou par la réalisation de sutures (35). Immédiatement après la freinotomie ou freinectomie, l'enfant est amené au sein ou au biberon.

A ce jour, plusieurs études ont été réalisées à propos des techniques employées pour réaliser la freinectomie linguale chez le nourrisson. Mais ces études ne permettent pas de montrer qu'il existe une technique de prise en charge universelle.

Investigators	Type of Study	N	Age (years)	Therapy Method	Therapy Instrument(s)
Velanovich, 1994 ⁶³	Case report	1	–	Transverse-vertical frenuloplasty	Scalpel
Wright, 1995 ⁵⁰	Case series	156	–	Frenotomy	Scissors, diathermy
Bullock Jr., 1995 ⁶⁴	Case report	1	20	Frenectomy	CO ₂ laser;* CW (4 W)
Campan et al., 1996 ⁴⁸	Case series	10	–	Modified frenectomy	Scalpel
Saleh et al., 1999 ⁶⁵	Report	6	–	Frenotomy	Bipolar scissors,† 25 W
Messner and Lalakea, 2000 ⁵¹	Anonymous written survey (expert opinions)	–	–	Frenuloplasty (Z-plasty, transverse-to-vertical repair) Frenotomy	–
Brinkmann et al., 2004 ⁵²	Written survey (expert opinions)	–	–	Linear release without closure Linear release with simple closure Release of frenulum with Z-plasty repair	–
Fiorotti et al., 2004 ⁶⁶	Case series	15	2 to 15	Frenectomy	CO ₂ laser;‡ CW (6 W)
Heller et al., 2005 ⁴⁹	Randomized, prospective study	16 n ₁ = 11 n ₂ = 5	3 to 10	n ₁ : Four-flap Z-frenuloplasty n ₂ : Horizontal-to-vertical frenuloplasty	Scalpel
Kupietzky and Botzer, 2005 ⁶⁷	Report	–	–	Frenotomy Frenectomy	Small scissors Scalpel
Verco, 2007 ⁶⁸	Case report	1	8	Frenectomy	Argon plasma cutting electrodes with the argon beam coagulator [§]

Table 9 : Études réalisées à propos des technique employées dans la prise en charge de l'ankyloglossie d'après (1)

1.4.3. Suivi réalisé

Le frein lingual infantile étant relativement avasculaire le saignement est minimal après l'intervention.

En post-opératoire, il est possible de prescrire un antidouleurs tel que le paracétamol pendant les deux premiers jours suivant l'intervention. Mais la majorité des nourrissons n'ont pas besoin d'analgésie après la procédure (22)(24).

La prescription d'antibiotiques n'est utile que si le patient présente un risque infectieux. Une inflammation est possible, il faut donc rassurer les patients.

Un suivi peut être réalisé à une semaine, et à deux semaines.

Les complications post-opératoire sont rares mais il est capital que l'acte soit réalisé par un professionnel connaissant la procédure. Le nourrisson peut présenter un saignement abondant, une infection, ou une récurrence de la pathologie. Une blessure à la lèvre est possible si le nourrisson bouge lors de la procédure. Enfin, une blessure aux conduits de Wharton, un dysfonctionnement lingual est également possible.

Il est conseillé de réaliser des étirements post-opératoires afin d'éviter la réattache des tissus en élevant doucement la langue et en massant la plaie quatre à six fois par jour pendant plusieurs semaines. Si la rééducation de la langue n'est pas réalisée, l'enfant peut créer des mouvements excessifs avec sa langue et en perde le contrôle, c'est le glossoptis (22)(25).

D'après une étude de Hong et *Al.* la ré intervention est plus élevée pour l'ankyloglossie postérieure que pour l'ankyloglossie antérieure. Cependant, avec une technique diligente, les mères peuvent allaiter avec succès. Selon une étude, la ré intervention a lieu dans 3.7% des ankyloglossie antérieures et dans 21.1% pour les postérieures ($p = 0.008$) (13).

I.4.4. Apport de la freinotomie/freinectomie pour le nourrisson

Après intervention, le nourrisson développe une meilleure lactation lors de l'allaitement. Il a moins de difficultés à manger, à prendre du poids, et moins d'ulcérations.

Généralement, il a été observé que le nourrisson présente une nette amélioration dans les deux semaines post opératoires (39) (40)(41)(24)(42)(43).

De plus, une amélioration immédiate des scores de douleur aux mamelons et d'allaitement est notable concernant les mères.

D'après une étude réalisée par Muldoon et *Al.* en 2017, presque toutes les femmes (91% ; $n = 81/89$) ont signalé une amélioration globale de l'allaitement maternel après la procédure de freinotomie. Quarante-cinq pour cent ($n = 40$) ont connu une amélioration immédiatement après la procédure et 29% ($n = 26$) ont connu une amélioration dans les 2 semaines suivant la procédure. Quatre femmes (5%), seulement, n'ont signalé aucune amélioration de l'allaitement maternel après la freinotomie (24).

I.4.5. Contexte de l'étude

Au XVIIIe siècle, plusieurs références, citées par Marmet et al, Catlin, De Hann, recommandent de couper le frein chez les nourrissons attachés pour faciliter l'allaitement. Horton rapporte que c'était la pratique des sages-femmes de cette période de diviser le frein lingual de tous les bébés avec leurs ongles. Au XIXe siècle, à mesure que le lait maternisé gagnait en popularité et que celle de l'allaitement maternel diminuait, la procédure est tombée en disgrâce, car la grande majorité des

nourrissons avec une attache anormale de langue sont capables d'allaiter au biberon avec succès (14) (39).

En 2017, Jinn et *Al.* ont réalisé une étude à l'échelle mondiale afin d'analyser la prise en charge de l'ankyloglossie tant sur l'aspect diagnostique que sur la prise en charge réalisée. Au total, 1721 réponses provenaient de cliniciens infirmiers (51%), médicaux (40%), dentaires (6%) et paramédicaux (4%). Les infirmières (40%) et les professionnels paramédicaux (34%) étaient plus susceptibles que les médecins (8%) de considérer l'ankyloglossie comme importante pour les problèmes de lactation, tout comme les cliniciens occidentaux (83%) par rapport aux cliniciens asiatiques (52%). Les références aux cliniciens pour la prise en charge de l'ankyloglossie provenaient principalement des parents (38%). Les références interprofessionnelles n'étaient pas clairement définies. Les freinectomies étaient plus susceptibles d'être effectuées par des chirurgiens (65%) et des dentistes (35%), qui étaient également moins susceptibles d'être impliqués dans le soutien à la lactation. Les cliniciens pratiquant des freinectomies étaient plus susceptibles de considérer l'analgésie comme importante par rapport à ceux ne pratiquant pas de freinectomies. Les opinions sur la relation entre l'ankyloglossie et les difficultés d'allaitement varient considérablement entre les professions et la géographie (2).

Les données actuelles de la littérature montrent une absence de consensus concernant la classification et la prise en charge de l'ankyloglossie. L'objectif de cette étude était d'analyser les pratiques professionnelles sur la prise en charge de cette pathologie.

C'est pourquoi nous avons décidé de faire le point sur la situation en France en réalisant un questionnaire informatique afin de recueillir les méthodes diagnostiques, les techniques employées ainsi que le suivi post-opératoire réalisés par les praticiens prenant en charge des nourrissons pour cette pathologie.

II. Matériel et méthode

II.1. Objectifs

L'objectif principal de cette étude était d'analyser les pratiques professionnelles concernant la freinectomie linguale chez le nourrisson afin de décrire les prises en charges existantes au niveau national en chirurgie orale et en odontologie pédiatrique.

II.2. Schéma de l'étude

Il s'agissait d'une analyse des pratiques professionnelles réalisées auprès des chirurgiens-dentistes spécialisés en chirurgie orale ou ayant un exercice en odontologie pédiatrique, libéraux et/ou hospitaliers de France.

II.3. Population de l'étude

II.3.1. Population source/ population cible

La population source correspondaient à quatre pools de chirurgiens-dentistes exerçant en France, en milieu libéral et/ou en milieu hospitalier :

- Les membres de la société française de chirurgie orale (SFCO)
- Les membres du collège des enseignants de chirurgie orale (CECO)
- Les membres du collège des enseignants en odontologie pédiatrique (CEOP).
- Les membres du groupe « pédodontistes de France » (Facebook)

La population cible était les membres de ces pools interrogés ayant répondu au questionnaire.

II.3.2. Critères d'inclusion

Les personnes incluses étaient des chirurgiens-dentistes :

- inscrits au tableau de l'Ordre en France
- chirurgiens-dentistes avec une activité de chirurgie orale exclusive ou orienté en chirurgie orale
- chirurgiens-dentistes avec une activité en odontologie pédiatrique exclusive ou orienté en odontologie pédiatrique
- exerçant en libéral et/ou hospitalier

II.3.3. Critères d'exclusion

Ont été exclus :

- les chirurgiens-dentistes omnipraticiens
- les chirurgiens-dentistes spécialisés en orthopédie dentofaciale

II.3.4. Échantillon

Notre étude étant une analyse des pratiques professionnelles, l'objectif était d'obtenir un échantillon randomisé de chirurgiens-dentistes avec un exercice de chirurgie orale et en odontologie pédiatrique.

Pour constituer l'échantillon, des mails ont été envoyés via le président de la SFCO aux chirurgiens oraux. Les présidents des Collèges des enseignants d'odontologie pédiatrique (CEOP) et de chirurgie orale (CEOC) ont également été sollicités afin de transférer le questionnaire à leurs enseignants. Enfin, le lien de l'enquête a également été transmis aux membres du groupe Facebook réservé aux pédodontistes de France.

II.4. Variables d'intérêt

- La proportion de nourrisson pris en charge
- La méthode diagnostic
- Les techniques utilisées
- Le suivi post opératoire

II.5. Recueil de données

II.5.1. Élaboration du questionnaire

Une étude de la littérature a été réalisée en octobre 2018 avec les termes MeSH « ankyloglossia », « frenotomy », « tongue-tie », « newborn » et « frenectomy ». A partir de cela, le questionnaire a été élaboré à l'aide de l'application Google Form. Le questionnaire a ensuite été testé par deux chirurgiens-dentistes hospitaliers dans le but d'évaluer le temps nécessaire pour répondre, de vérifier la cohérence des questions posées ainsi que la bonne compréhension de celles-ci. Après validation, le questionnaire a été diffusé auprès de la population source.

II.5.2. Description du questionnaire

Le questionnaire en ligne était introduit par un texte informatif aux praticiens expliquant l'objectif de l'étude (Annexe 1). Le temps de réponse estimé était de 2min.

Ce questionnaire comprenait plusieurs parties. En fonction de la pratique du chirurgien-dentiste, celui-ci était amené à répondre à toutes les questions ou

uniquement à une partie. Ainsi, l'effectif des praticiens variait en fonction des questions. Le but était d'interroger les participants uniquement sur ce qu'ils réalisaient afin qu'ils n'abandonnent pas le questionnaire.

Afin de passer à la question suivante, les personnes interrogées devaient répondre de façon obligatoire à toutes les questions qui leur étaient posées.

Dans la première partie, les participants étaient interrogés sur leur type et lieu d'exercice, puis sur la consultation de nourrisson au sein de leur structure.

Si la réponse était positive, les praticiens passaient alors à la deuxième partie du questionnaire. Dans celle-ci, la partie diagnostic a été évaluée par plusieurs questions.

Dans la troisième partie du questionnaire, les praticiens ont été interrogés sur la procédure qu'ils employaient pour la réalisation de la freinectomie.

Enfin, la dernière partie du questionnaire portait sur la prise en charge post-opératoire.

II.5.3. Diffusion du questionnaire

La diffusion du questionnaire a débuté en mai 2019. Le lien a été envoyé par mail par le président de la SFCO à ses membres. Il a également été transmis par les présidents du Collège des enseignants de chirurgie orale et du Collège des enseignants d'odontologie pédiatrique à leurs membres ainsi que sur le groupe Facebook « pédodontistes de France ».

L'arrêt du recueil des données a eu lieu en mai 2020 après deux relances en octobre 2019 et mars 2020.

II.5.4. Stratégie d'analyse

Afin de traiter les données, une analyse descriptive a été réalisée. Les données correspondant aux réponses ont été traitées à l'aide du logiciel Excel. Les résultats ont été mis sous forme de graphiques ou tableaux.

III. Résultats

III.1. Constitution de l'échantillon

Notre échantillon était constitué de 94 répondants exerçant en France. Deux questionnaires ont été exclus car ils ne faisaient pas parti des critères d'inclusion. Notre échantillon final était alors constitué de 92 participants.

III.2. Description des praticiens de l'échantillon

- Composition de l'échantillon : spécialité et lieu d'exercice

Dans les 92 répondants au questionnaire, 44,6% étaient des chirurgiens-dentistes avec un exercice exclusif en odontologie pédiatrique. 30,4% étaient des chirurgiens oraux, 17,4% étaient des chirurgiens-dentistes avec un exercice orienté en odontologie pédiatrique et 7,6% étaient des chirurgiens-dentistes avec un exercice orienté en chirurgie orale.

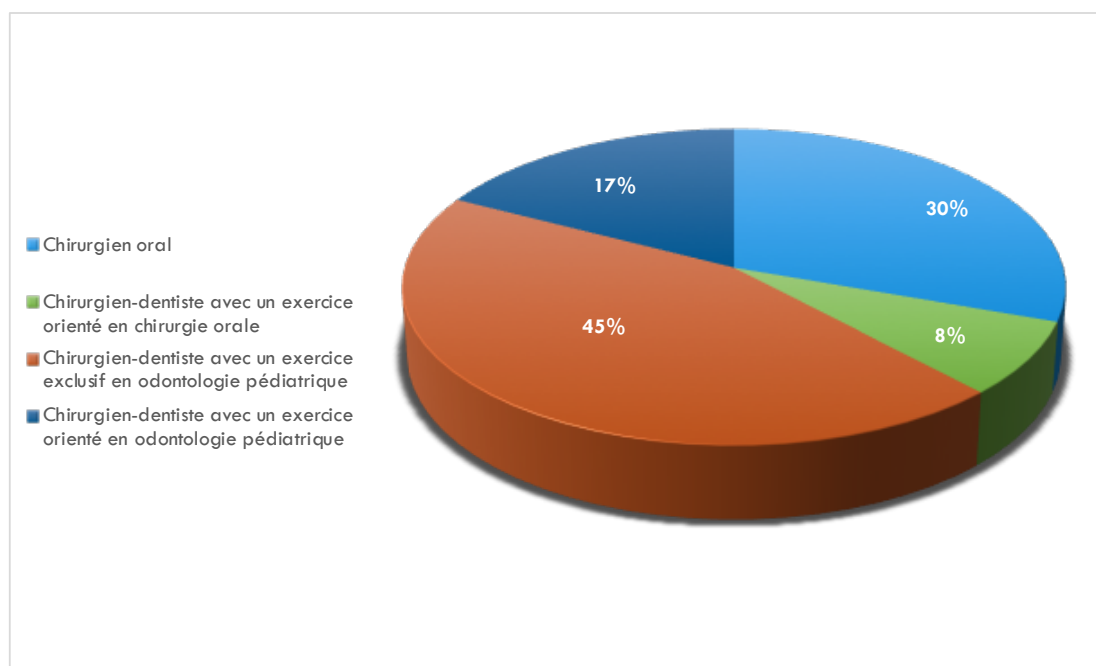


Figure 4 : Spécialité du praticien

La majorité des répondants exerçait en milieu hospitalier (48,9%). 29,3% avaient un exercice mixte libéral et hospitalier et 21,7% exerçaient en milieu libéral.

- Ville d'exercice

Les 92 répondants à l'enquête étaient originaires de la France entière avec une majorité en région parisienne.

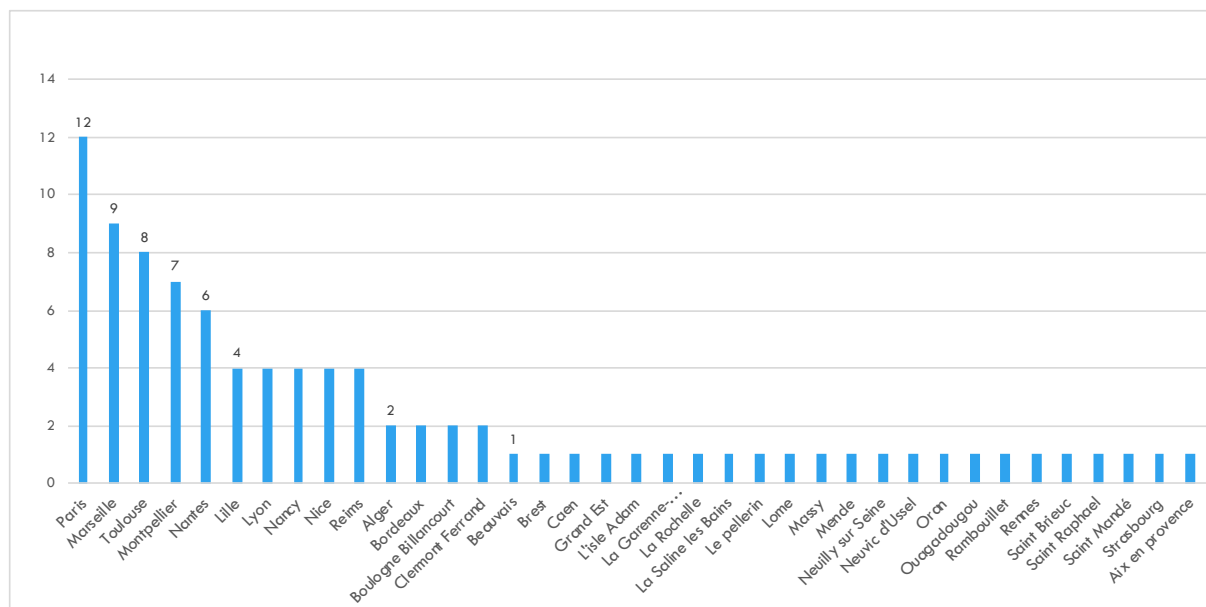


Figure 5 : Localisation géographique

- Consultation de nourrissons dans un contexte d'ankyloglossie

Sur les 92 répondants, 37 ont déjà été amenés à recevoir en consultation un nourrisson dans un contexte d'ankyloglossie. Pour les 55 personnes ayant répondu non, le questionnaire était alors terminé.

III.3. Description de l'exercice

Sur les 92 répondants au questionnaire, 37 personnes ont ensuite continué le questionnaire.

- Classification ou sens clinique ?

Seulement 4 répondants (soit 11%) utilisaient une classification afin de diagnostiquer l'ankyloglossie. La classification d'Hazelbaker a été citée par deux des répondants. Les 33 autres répondants (soit 89%), eux, utilisaient leur sens clinique.

- Indications freinectomie linguale

Parmi les indications proposées, 43,24% des praticiens ont considéré deux situations pour poser l'indication de freinectomie. 29,73% ont considéré une seule situation pour poser l'indication. 21,62% ont considéré trois situations pour réaliser la freinectomie et enfin, 5,41% des praticiens ont considéré les quatre situations pour la réaliser de l'acte.

Situation considérée	Difficultés d'alimentation du nourrisson	Dans un cadre préventif pour le bon développement dento-squelettique du nourrisson ainsi que pour son bon apprentissage de la parole.	Douleurs chez la mère au niveau du mamelon	Présence d'ulcérations visibles chez le nourrisson
% de praticiens considérant la situation considérée comme indication à la freinectomie linguale	86,49%	54,05%	37,84%	24,32%

Table 10 : Indication(s) posé(es) par les praticiens nécessitant une freinectomie linguale

- Réalisation de l'acte

Sur les 37 praticiens, 67% (n=25) réalisaient la freinectomie linguale, 30% (n=11) adressaient à des confrères et un praticien choisissait de ne pas traiter (3%). Dans les praticiens réalisant la freinectomie, 17 étaient des chirurgiens oraux et 8 étaient des chirurgiens-dentistes avec un exercice orienté en odontologie pédiatrique exclusive.

Les praticiens ne réalisant pas la freinectomie linguale chez le nourrisson adressaient alors leurs patients à des confrères. Cependant, aucuns des praticiens interrogés ne s'accordaient sur le confrère à adresser le patient.

Ici, nous avons plus de réponses que de praticiens car la question était à choix multiples. 54,55% des répondants envoyaient les patients chez un praticien contre 45,45% qui orientaient leurs patients vers deux types de praticiens.

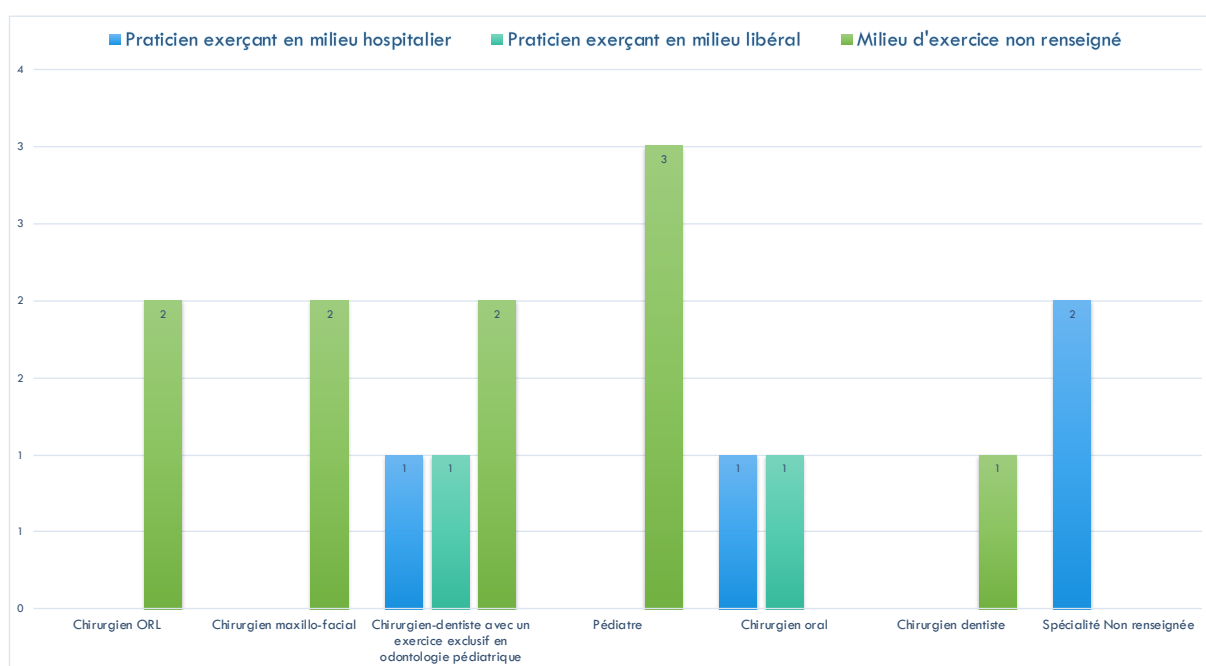


Figure 6 : Praticiens recommandés pour la freinectomie linguale et milieu d'exercice

Le questionnaire continuait alors pour les praticiens réalisant la freinectomie linguale, soit 25 participants.

- Fréquence opératoire

Sur les 25 praticiens ayant continué le questionnaire, tous réalisaient l'acte au moins une fois par an. 60% (n=15) réalisaient une freinectomie linguale chez le nourrisson 1 fois par an. 16% des praticiens (n=4) ont déclaré en réaliser une tous les 6 mois. 12% des praticiens (n=3) ont répondu en réaliser une fois tous les 3 mois, 8% des praticiens (n=2) en réalisaient au moins 1 fois par semaine et 4% (n=1) en réalisait une fois par mois.

- Mode de sédation

Seize praticiens utilisaient un seul mode de sédation en particulier, 6 en utilisaient deux différents et 3 en utilisaient trois différents.

Parmi les moyens de sédation utilisées, la méthode la plus employées par les praticiens étaient l'utilisation le glucose (29,7%). L'anesthésie par injection était utilisée dans 21,6% des cas. L'anesthésie générale, et l'anesthésie locale par topique étaient toutes deux utilisées dans 18,9% des cas. Une minorité ont répondu autre, ils utilisaient la sédation par le biais du système Sevo, ou ne réalisaient pas de sédation.

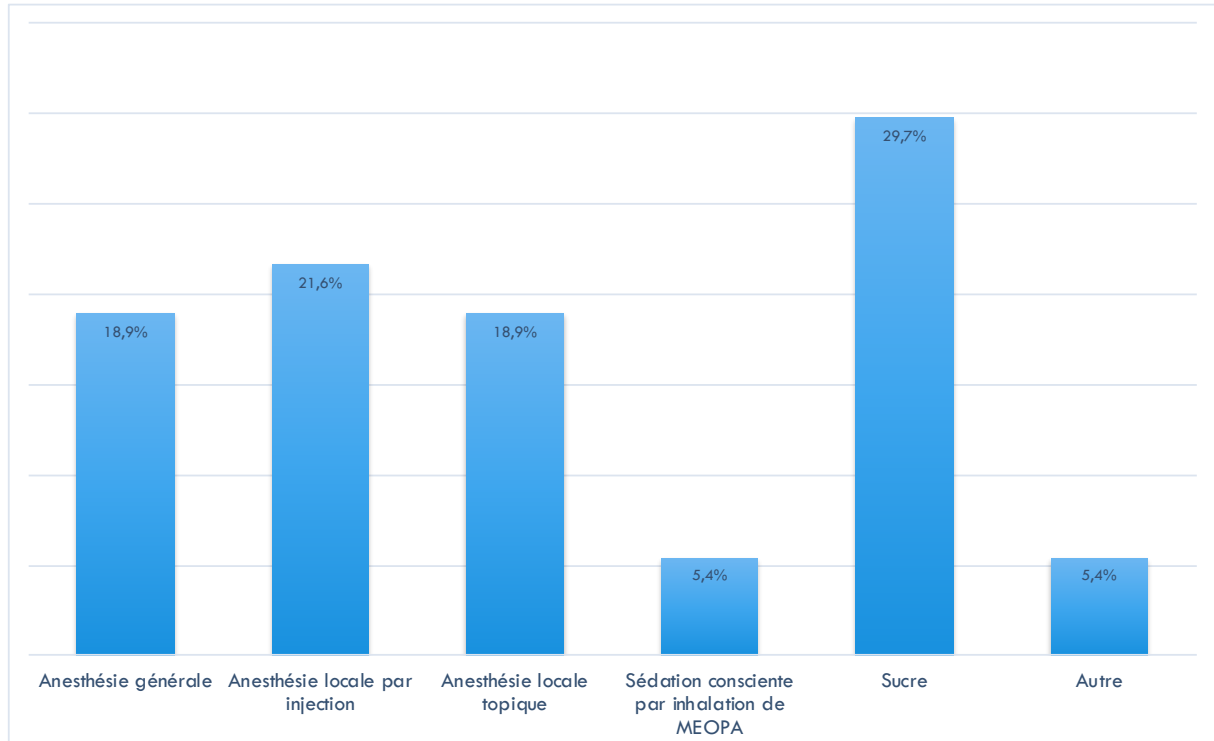


Figure 7 : Mode de sédation employé

- Technique employée

Parmi les 25 praticiens, 60% utilisaient des ciseaux, 20% une lame froide, 12% un bistouri électrique et 8% un laser pour effectuer la freinectomie linguale.

Le laser CO2 était l'un des laser cité par les praticiens

- Sutures

Seuls 10 praticiens (40%) réalisaient des sutures après l'acte opératoire.

- Prescription d'analgésiques en post-opératoire

60% des répondants prescrivait des analgésiques en post-opératoire contre 40% de non prescription. La molécule la plus prescrite était le paracétamol.

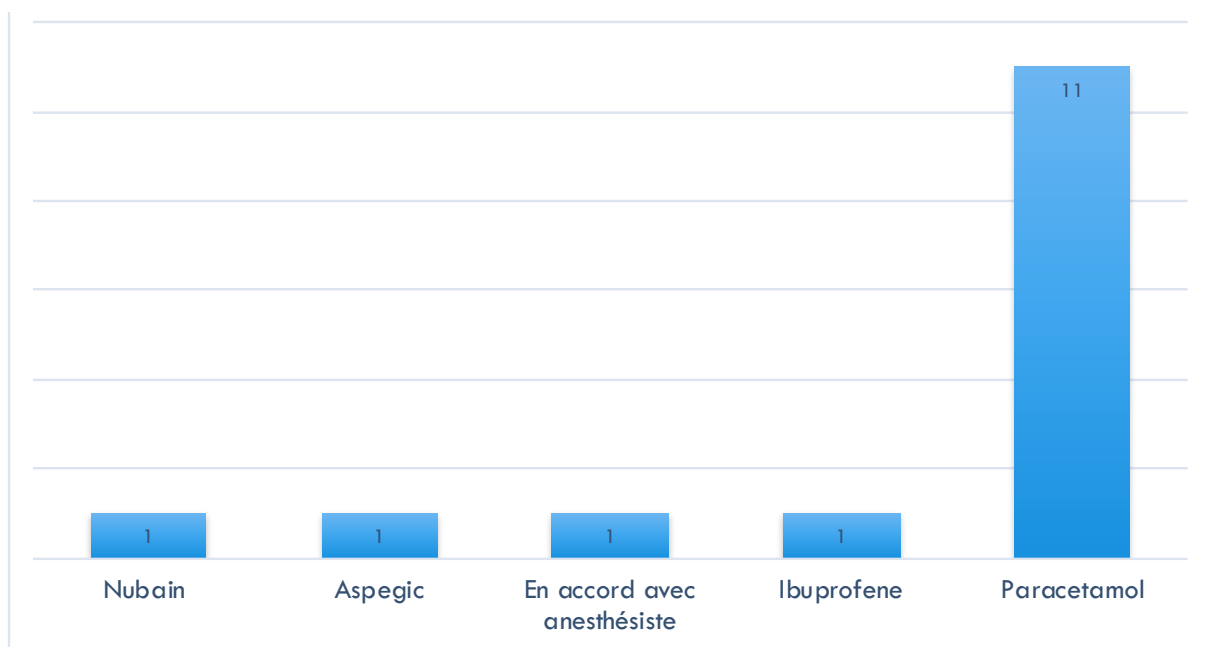


Figure 8 : Molécule prescrite

- Prescription de séances de kinésithérapie et orientation vers l'orthophoniste

Trois praticiens prescrivait de la kinésithérapie au nourrisson, soit 12% des répondants.

Enfin, 44% adressaient le patient chez l'orthophoniste durant l'enfance.

IV. Discussion

Notre étude démontre une variation considérable entre les professionnels de la santé dans la prise en charge, le diagnostic et le traitement de l'ankyloglossie chez le nouveau-né.

IV.1. Résultats

Actuellement, il n'existe aucune recommandation sur la prise en charge de l'ankyloglossie chez le nourrisson. Avec la récente résurgence de l'allaitement maternel, la freinotomie et la freinectomie linguale ont suscité un regain d'intérêt comme méthode pour faciliter l'allaitement maternel chez les nourrissons atteints.

D'après plusieurs études, ce problème de consensus n'existe pas uniquement en France.

D'après une étude menée par Messner et *Al.* en 2000, 11% des pédiatres et ORL voyaient des nourrissons pour un problème d'ankyloglossie en consultation. Seulement 6% des ORL et 1% des pédiatres pensaient que l'ankyloglossie causaient des problèmes d'alimentation pour les nourrissons (45). De manière globale, ces praticiens intervenaient uniquement s'il y avait des problèmes de phonation durant l'enfance. Dans notre étude, les praticiens indiquaient majoritairement la freinotomie lorsque le nourrisson avait des problèmes d'alimentation. Selon les articles publiés à propos de l'ankyloglossie, la difficulté à s'alimenter semblait être l'indication majeure pour réaliser une freinotomie ou une freinectomie chez le nourrisson.

A propos de la méthode diagnostique, moins de 50% des professionnels utilisaient la classification d'Hazelbaker. La majorité utilisaient donc leur sens clinique et se servait de l'interrogatoire médical pour évaluer s'il fallait intervenir. Dans notre étude, seulement 11% des praticiens s'aidaient d'une classification pour poser leur diagnostic. Le fait qu'il n'y ait pas de classification officielle induit donc un biais d'information dans la prise en charge de cette pathologie. Sans uniformité au sein des professionnels de santé, la pathologie ne peut pas être réellement bien prise en charge.

D'après Jin et *Al.* ayant réalisé une étude à l'échelle internationale en 2018, 65 % des praticiens réalisant la freinectomie linguale étaient des chirurgiens (pédiatrique, plastique), 35% étaient des dentistes, 8% étaient des infirmières ou sages-femmes (2). D'après les résultats de notre questionnaire, seulement 25 praticiens sur les 92 interrogés réalisaient des freinectomies linguales chez le nourrisson. Dix-sept des praticiens étaient des chirurgiens oraux et 8 étaient des chirurgiens-dentistes ayant un exercice orienté en odontologie pédiatrique. Cependant, seulement six des praticiens en réalisaient une tous les trois mois. Il semblerait que les chirurgiens oraux aient plus de connaissances dans la prise en charge de cette pathologie.

A propos du mode de sédation, la majorité des sédations employées que l'on peut retrouver dans la littérature est l'anesthésiant de contact ou la solution de saccharose. L'anesthésie par infiltration serait plus inconfortable pour le nourrisson (32). Dans notre

étude, l'anesthésie la plus employée était l'anesthésie par application de saccharose. Un des praticiens a évoqué le système Sevo qui est un système de sédation par inhalation. La molécule utilisée est le sévoflurane. Il s'agit d'un mode de sédation qui est généralement plus utilisé en bloc opératoire.

Afin de réaliser la freinectomie linguale, le mode opératoire le plus employé par les praticiens semblait être la résection par l'utilisation de ciseaux stériles (33) (46). Dans notre étude, la méthode par ciseaux stérile était également la plus employée (60%), 20% employaient une lame froide. L'utilisation du laser devrait être plus employée dans la prise en charge de cette pathologie car elle est rapide, et induit peu de conséquences post-opératoires.

Dans la gestion de l'hémostase, la littérature nous montre que peu de praticiens réalisaient des sutures post-opératoire, tout comme dans notre étude où 10% des praticiens en réalisaient après l'intervention. En effet, réaliser des sutures chez un nourrisson se révèle être un acte compliqué si ce dernier n'est pas en sédation profonde.

Après l'intervention, les différentes études nous montraient qu'il était important d'amener l'enfant au sein ou de lui donner un biberon après l'intervention. En post-opératoire, la rééducation linguale était peu abordée dans la littérature. Peu d'études recommandent des étirements de langue. Kupietzky et *Al.* recommandaient d'effectuer une rééducation linguale afin que le nourrisson ne crée pas de mouvements excessifs de sa langue appelé glossoptis (25). Dans notre étude, seulement 12% des praticiens prescrivaient de la kinésithérapie en post-opératoire chez le nourrisson.

Enfin, en 2011, Amir et *Al.* ont mis en évidence l'intérêt de la présence des infirmières, sages-femmes et conseillères en lactation dans la prise en charge de l'ankyloglossie. Actrices majoritaires dès la naissance de l'enfant, leur présence peut devenir un atout dans le dépistage d'ankyloglossie chez le nourrisson. En Australie, depuis 2005, 11 sages-femmes ont été accréditées pour effectuer des freinotomies aux services d'éducation et de soutien à l'allaitement maternel du Royal Women's Hospital de Melbourne. En Angleterre, les conseillers en lactations commencent à être formés depuis 2004 dans le diagnostic et la réalisation de freinotomie linguale chez le nourrisson. Les infirmières peuvent également suivre une formation pour diagnostiquer les nourrissons atteints d'ankyloglossie (47).

Ainsi, il serait intéressant de former les praticiens étant en contact avec les nourrissons dès les premiers instants de leur vie : sages-femmes, puéricultrice, infirmières, pédiatres... Le développement de conseillère en lactation est actuellement en essor en lien avec des réseaux de lactation. Développer un test à la naissance pouvant être inclus dans le carnet de santé de l'enfant pourrait être une solution envisageable pour mieux diagnostiquer les nourrissons atteints.

La rareté de la littérature contemporaine concernant l'ankyloglossie et l'allaitement maternel peut expliquer en partie le manque de consensus. La communauté scientifique devrait établir quel professionnel de santé peut diagnostiquer la pathologie et réaliser la prise en charge afin qu'ils se forment correctement et de manière universelle sur la procédure.

IV.2. Biais et limites

L'enquête a été communiquée aux praticiens via internet, principalement par mails et par le biais d'un réseau social. Le nombre de personnes membres de la SFCO et du Collège des enseignants en odontologie pédiatrique ainsi que de chirurgie orale nous étant inconnu, nous ne pouvons quantifier exactement le nombre de personnes exactes de la population source. De plus, dans le groupe Facebook « pédodontistes de France », composés de 1150 membres le jour de la publication, certains praticiens seraient des chirurgiens-dentistes sans orientation odontologie pédiatrique, ce qui ne nous permet pas d'établir un chiffre exact de praticiens ayant une pratique exclusive ou orienté en odontologie pédiatrique. Il est impossible donc de connaître le taux de participation à notre enquête.

Les résultats de notre enquête doivent être interprétés avec précaution compte tenu de certaines limites. En effet, le nombre de participants semble relativement faible par rapport au nombre de praticiens total qui nous est inconnu. La diffusion du questionnaire via le groupe Facebook a probablement induit un biais de sélection car ce dernier ne comptait pas uniquement des chirurgiens-dentistes avec une pratique en odontologie pédiatrique.

Malgré tout, les participants viennent de la plupart des régions de France, ce qui nous permet de dire qu'il est représentatif sur la répartition géographique des réponses.

V. Synthèse

Afin d'améliorer et d'homogénéiser les connaissances des praticiens en France sur la prise en charge de l'ankyloglossie chez le nourrisson, nous proposons une synthèse de ce travail pouvant servir d'aide diagnostic et thérapeutique aux praticiens.

Parmi les classifications existantes pour poser le diagnostic d'ankyloglossie, la classification de Bristol semble être l'aide diagnostic le plus simple et rapide à utiliser. Avec seulement 4 critères à évaluer pour un score allant de 0 à 8, elle apparaît comme la classification à retenir pour diagnostiquer une ankyloglossie chez le nourrisson.

	0	1	2	Score
Apparence du bout de la langue	Forme de cœur	Légère fente/entaillée	Arrondie	
Fixation du frein à la crête gingivale inférieure	Attache au sommet de la gencive	Attaché derrière la gencive	Attache au plancher buccal	
Élévation de la langue bouche ouverte (pleurs)	Faible élévation linguale	Élévation jusqu'à la moitié de la cavité buccale	Élévation complète	
Protrusion de la langue	La pointe reste derrière la gencive	Pointe au-delà de la gencive	La pointe peut aller au-delà de la lèvre inférieure	

En ce qui concerne la méthode opératoire, la sédation la plus simple et supportable pour le nourrisson est la sédation par glucose ou par l'application d'un anesthésiant de contact. L'anesthésie par infiltration est inconfortable pour le nourrisson. Quant à l'anesthésie générale, celle-ci semble excessive pour l'acte qu'il y a à réaliser.

La méthode opératoire la plus ergonomique et ayant le moins de complications post-opératoire semble être le laser (8). Si l'opérateur ne possède pas de laser dans son cabinet, la méthode par ciseaux stérile est efficace, rapide et peu onéreuse.

En post-opératoire, amener le nourrisson directement au sein ou lui donner un biberon directement après l'intervention permet d'apaiser le nourrisson ainsi que de lui faire mobiliser la langue nouvellement libérée de son frein trop court. D'après la littérature, la prescription d'antalgiques post-opératoire est peu utile et efficace.

A court terme, il est important de faire réaliser une rééducation linguale au nourrisson afin d'éviter la réattache des cellules. Pour cela, il faudra stimuler la langue du nourrisson par le biais de massage. A moyen terme pendant l'enfance si l'enfant présente une hypotonie linguale une rééducation sera donc à envisager.

Conclusion

Malgré l'augmentation de l'allaitement depuis quelques décennies, la prise en charge des nourrissons atteint d'ankyloglossie reste très sous-estimée. Notre enquête met en évidence qu'en France il n'existe toujours pas de consensus concernant la méthode diagnostic, les techniques employées ainsi que le suivi post-opératoire.

L'inspection de la langue devrait être un automatisme dès la naissance. Afin d'améliorer la prise en charge de l'ankyloglossie, il serait intéressant d'encourager les praticiens à se former et améliorer leurs connaissances à propos de cette pathologie. Il serait également intéressant de créer un arbre diagnostic précis pouvant aider les praticiens à mieux gérer la prise en charge de l'ankyloglossie chez le nourrisson.

Bibliographie

1. Suter VGA, Bornstein MM. Ankyloglossia: facts and myths in diagnosis and treatment. *J Periodontol.* août 2009;80(8):1204-19.
2. Jin RR, Sutcliffe A, Vento M, Miles C, Travadi J, Kishore K, et al. What does the world think of ankyloglossia? *Acta Paediatr.* oct 2018;107(10):1733-8.
3. Segal LM, Stephenson R, Dawes M, Feldman P. Prevalence, diagnosis, and treatment of ankyloglossia: methodologic review. *Can Fam Physician Med Fam Can.* juin 2007;53(6):1027-33.
4. Power RF, Murphy JF. Tongue-tie and frenotomy in infants with breastfeeding difficulties: achieving a balance. *Arch Dis Child.* mai 2015;100(5):489-94.
5. Ballard JL, Auer CE, Khoury JC. Ankyloglossia: assessment, incidence, and effect of frenuloplasty on the breastfeeding dyad. *Pediatrics.* nov 2002;110(5):e63.
6. Mary Bath-Balogh MJF. *Illustrated dental embryology, histology and anatomy.* 2nd Edition. Thomas Elsevier Saunders; 2006.
7. Walsh J, Tunkel D. Diagnosis and Treatment of Ankyloglossia in Newborns and Infants: A Review. *JAMA Otolaryngol-- Head Neck Surg.* 01 2017;143(10):1032-9.
8. Patel J, Anthonappa RP, King NM. All Tied Up! Influences of Oral Frenulae on Breastfeeding and their Recommended Management Strategies. *J Clin Pediatr Dent.* 2018;42(6):407-13.
9. World Health Organization. *Infant feeding: the physiological basis.* James Akre. 1989;67.
10. Nyqvist KH, Rubertsson C, Ewald U, Sjöden P-O. Development of the Preterm Infant Breastfeeding Behavior Scale (PIBBS): A Study of Nurse-Mother Agreement. *J Hum Lact.* sept 1996;12(3):207-19.
11. Mills N, Keough N, Geddes DT, Pransky SM, Mirjalili SA. Defining the anatomy of the neonatal lingual frenulum. *Clin Anat.* sept 2019;32(6):824-35.
12. O'Callahan C, Macary S, Clemente S. The effects of office-based frenotomy for anterior and posterior ankyloglossia on breastfeeding. *Int J Pediatr Otorhinolaryngol.* mai 2013;77(5):827-32.
13. Hong P, Lago D, Seargeant J, Pellman L, Magit AE, Pransky SM. Defining ankyloglossia: a case series of anterior and posterior tongue ties. *Int J Pediatr Otorhinolaryngol.* sept 2010;74(9):1003-6.
14. Kotlow L. Diagnosis and treatment of ankyloglossia and tied maxillary fraenum in infants using Er:YAG and 1064 diode lasers. *Eur Arch Paediatr Dent Off J Eur Acad Paediatr Dent.* avr 2011;12(2):106-12.
15. Ferrés-Amat E, Pastor-Vera T, Rodriguez-Alessi P, Ferrés-Amat E, Mareque-Bueno J, Ferrés-Padró E. The prevalence of ankyloglossia in 302 newborns with breastfeeding problems and sucking difficulties in Barcelona: a descriptive study. *Eur J Paediatr Dent Off J Eur Acad Paediatr Dent.* déc 2017;18(4):319-25.
16. Ingram J, Johnson D, Copeland M, Churchill C, Taylor H, Emond A. The development of a tongue assessment tool to assist with tongue-tie identification. *Arch Dis Child Fetal Neonatal Ed.* juill 2015;100(4):F344-348.
17. Han S-H, Kim M-C, Choi Y-S, Lim J-S, Han K-T. A study on the genetic inheritance of ankyloglossia based on pedigree analysis. *Arch Plast Surg.* juill 2012;39(4):329-32.
18. Berg KL. Tongue-tie (ankyloglossia) and breastfeeding: a review. *J Hum Lact Off J Int Lact Consult Assoc.* sept 1990;6(3):109-12.
19. Messner AH, Lalakea ML, Aby J, Macmahon J, Bair E. Ankyloglossia: incidence and associated feeding difficulties. *Arch Otolaryngol Head Neck Surg.* janv 2000;126(1):36-9.
20. Hentschel R. Breastfeeding problems should be the only relevant criteria for deciding

whether to carry out a frenotomy in infancy. *Acta Paediatr.* oct 2018;107(10):1697-701.

21. Campanha SMA, Martinelli RL de C, Palhares DB. Association between ankyloglossia and breastfeeding. *CoDAS.* 25 févr 2019;31(1):e20170264.
22. Ghaheri BA, Cole M, Fausel SC, Chuop M, Mace JC. Breastfeeding improvement following tongue-tie and lip-tie release: A prospective cohort study. *The Laryngoscope.* 2017;127(5):1217-23.
23. Brookes A, Bowley DM. Tongue tie: The evidence for frenotomy. *Early Hum Dev.* nov 2014;90(11):765-8.
24. Muldoon K, Gallagher L, McGuinness D, Smith V. Effect of frenotomy on breastfeeding variables in infants with ankyloglossia (tongue-tie): a prospective before and after cohort study. *BMC Pregnancy Childbirth.* 13 nov 2017;17(1):373.
25. Kupietzky A, Botzer E. Ankyloglossia in the Infant and Young Child: Clinical Suggestions for Diagnosis and Management. *Pediatr Dent.* 2005;8.
26. Hazelbaker AK. *The Assessment Tool for Lingual Frenulum Function (ATLFF): Use in a Lactation Consultant Private Practice.* [Pasadena, CA]: Pacific Oaks College; 1993.
27. Dixon B, Gray J, Elliot N, Shand B, Lynn A. A multifaceted programme to reduce the rate of tongue-tie release surgery in newborn infants: Observational study. *Int J Pediatr Otorhinolaryngol.* oct 2018;113:156-63.
28. Ingram J, Copeland M, Johnson D, Emond A. The development and evaluation of a picture tongue assessment tool for tongue-tie in breastfed babies (TABBY). *Int Breastfeed J* [Internet]. déc 2019 [cité 26 mai 2020];14(1). Disponible sur: <https://internationalbreastfeedingjournal.biomedcentral.com/articles/10.1186/s13006-019-0224-y>
29. Bundogji N, Zamora S, Brigger M, Jiang W. Modest benefit of frenotomy for infants with ankyloglossia and breastfeeding difficulties. *Int J Pediatr Otorhinolaryngol.* juin 2020;133:109985.
30. Kotlow LA. Ankyloglossia (tongue-tie): a diagnostic and treatment quandary. *Quintessence Int Berl Ger* 1985. avr 1999;30(4):259-62.
31. Martinelli RL de C, Marchesan IQ, Berretin-Felix G. Lingual frenulum protocol with scores for infants. *Int J Orofac Myol Off Publ Int Assoc Orofac Myol.* nov 2012;38:104-12.
32. Ovental A, Marom R, Botzer E, Batscha N, Dollberg S. Using topical benzocaine before lingual frenotomy did not reduce crying and should be discouraged. *Acta Paediatr Oslo Nor* 1992. juill 2014;103(7):780-2.
33. Cunha RF, Silva JZ, Faria MD. Clinical Approach of Ankyloglossia in Babies: Report of Two Cases. *J Clin Pediatr Dent.* juill 2008;32(4):277-81.
34. Shavit.L, Peri-Front.Y, Rosen-Walther.A. A randomized trial to evaluate the effect of two topical anesthetics on pain reponse during frenotomy in young infants. *Pain Med.* 2017;18(2):356-62.
35. Manfro ARG, Manfro R, Bortoluzzi MC. Surgical treatment of ankyloglossia in babies—case report. *Int J Oral Maxillofac Surg.* nov 2010;39(11):1130-2.
36. Kenny-Scherber AC, Newman J. Office-based frenotomy for ankyloglossia and problematic breastfeeding. *Can Fam Physician Med Fam Can.* juill 2016;62(7):570-1.
37. Masaitis NS, Kaempf JW. Developing a frenotomy policy at one medical center: a case study approach. *J Hum Lact Off J Int Lact Consult Assoc.* sept 1996;12(3):229-32.
38. Caloway C, Hersh CJ, Baars R, Sally S, Diercks G, Hartnick CJ. Association of Feeding Evaluation With Frenotomy Rates in Infants With Breastfeeding Difficulties. *JAMA Otolaryngol Neck Surg.* 1 sept 2019;145(9):817.
39. Steehler MW, Steehler MK, Harley EH. A retrospective review of frenotomy in neonates and infants with feeding difficulties. *Int J Pediatr Otorhinolaryngol.* sept 2012;76(9):1236-40.

40. Sethi N, Smith D, Korteque S, Ward VMM, Clarke S. Benefits of frenulotomy in infants with ankyloglossia. *Int J Pediatr Otorhinolaryngol.* mai 2013;77(5):762-5.
41. Miranda BH, Milroy CJ. A quick snip - A study of the impact of outpatient tongue tie release on neonatal growth and breastfeeding. *J Plast Reconstr Aesthetic Surg JPRAS.* sept 2010;63(9):e683-685.
42. Kumar M, Kalke E. Tongue-tie, breastfeeding difficulties and the role of Frenotomy. *Acta Paediatr Oslo Nor* 1992. juill 2012;101(7):687-9.
43. Ramoser G, Guóth-Gumberger M, Baumgartner-Sigl S, Zoeggeler T, Scholl-Bürgi S, Karall D. Frenotomy for tongue-tie (frenulum linguae breve) showed improved symptoms in the short- and long-term follow-up. *Acta Paediatr.* oct 2019;108(10):1861-6.
44. Buryk M, Bloom D, Shope T. Efficacy of neonatal release of ankyloglossia: a randomized trial. *Pediatrics.* août 2011;128(2):280-8.
45. Messner AH, Lalakea ML. Ankyloglossia: controversies in management. *Int J Pediatr Otorhinolaryngol.* août 2000;54(2-3):123-31.
46. Junqueira MA, Cunha NNO, Costa e Silva LL, Araújo LB, Moretti ABS, Couto Filho CEG, et al. Surgical techniques for the treatment of ankyloglossia in children: a case series. *J Appl Oral Sci.* juin 2014;22(3):241-8.
47. Amir LH, James JP, Kelso G, Moorhead AM. Accreditation of midwife lactation consultants to perform infant tongue-tie release: Accreditation for tongue-tie release. *Int J Nurs Pract.* déc 2011;17(6):541-7.

Annexes

Questionnaire Google Form :

La freinectomie linguale chez le nourrisson: évaluation des pratiques professionnelles

Madame, Monsieur,

Dans le cadre de ma thèse d'exercice de chirurgie dentaire, je me permets de vous solliciter pour remplir un questionnaire visant à étudier la prise en charge de la freinectomie linguale chez le nourrisson.

Chez le nourrisson, de 0 à 24 mois, une ankyloglossie peut entraîner des difficultés d'alimentation lors de l'allaitement et causer des douleurs de mamelons chez la mère pouvant nécessiter une freinectomie linguale.

L'objectif de cette thèse est de recueillir les données concernant la prise en charge de l'ankyloglossie chez le nourrisson au niveau national.

Je vous remercie d'avance pour le temps accordé à répondre à ce questionnaire.

Durée estimée du questionnaire : 2 min

Confraternellement.

Aline Rousseau, étudiante en 6ème année d'Odontologie de Bordeaux.

***Obligatoire**

1. 1) Vous êtes : *

Une seule réponse possible.

- Chirurgien-dentiste avec un exercice exclusif en odontologie pédiatrique
- Chirurgien-dentiste avec un exercice orienté en odontologie pédiatrique
- Chirurgien oral
- Chirurgien-dentiste avec un exercice orienté en chirurgie orale

2. 2) Vous exercez : *

Une seule réponse possible.

- En milieu hospitalier
- En cabinet libéral
- Exercice mixte en cabinet libéral et en milieu hospitalier

3. 3) Dans quelle ville exercez vous ? *

4. 4) Avez-vous déjà été amené à recevoir en consultation un nourrisson (0-24 mois) dans un contexte d'ankyloglossie ? *

Une seule réponse possible.

Oui

Non *Passer à la question 21*

Passer à la question 5

5. 5) Utilisez-vous une classification pour diagnostiquer une ankyloglossie ? *

Une seule réponse possible.

Oui

Aucune, utilisation du sens clinique *Passer à la question 7*

6. 5.Bis) Quelle classification utilisez-vous ?

7. 6) Dans quelle(s) situation(s) posez-vous l'indication d'une freinectomie linguale chez le nourrisson ? *

Plusieurs réponses possibles.

	Difficultés d'alimentation du nourrisson	Douleurs chez la mère au niveau du mamelon	Présence d'ulcérations visibles chez le nourrisson	Dans un cadre préventif pour le bon développement dento-squelettique du nourrisson ainsi que pour son bon apprentissage de la parole.
Indications	<input type="checkbox"/>	<input type="checkbox"/>	<input type="checkbox"/>	<input type="checkbox"/>

8. 7) Réalisez-vous des freinectomies linguales chez le nourrisson ? *

Une seule réponse possible.

- Oui *Passer à la question 11*
- Non, j'adresse à un confrère *Passer à la question 9*
- Non car le diagnostic d'ankyloglossie est surestimé et mène à des freinectomies non nécessaires
Passer à la question 21

Passer à la question 11

9. 7.Bis) A qui adressez-vous et dans quelle structure ? *

Plusieurs réponses possibles.

	Chirurgien maxillo- facial	Chirurgien O.R.L	Chirurgien- dentiste avec un exercice exclusif en odontologie pédiatrique	Chirurgien- dentiste	Chirurgien oral	Pédiatre	En cabinet libéral	En m hospi
Professionnel de santé et lieu	<input type="checkbox"/>	<input type="checkbox"/>	<input type="checkbox"/>	<input type="checkbox"/>	<input type="checkbox"/>	<input type="checkbox"/>	<input type="checkbox"/>	<input type="checkbox"/>

10. Autre(s) :

Passer à la question 21

11. 8) A quelle fréquence réalisez-vous une freinectomie linguale chez le nourrisson ? *

Une seule réponse possible.

- 1 fois par an
- 1 fois tous les 6 mois
- 1 fois tous les 3 mois
- 1 fois par mois
- Au moins une fois par semaine

12. 9) Quel(s) mode(s) de sédation utilisez-vous ? *

Plusieurs réponses possibles.

	Anesthésie générale	Sédation consciente par inhalation de MEOPA	Anesthésie locale par injection	Anesthésie locale topique	Sucre	Autre
Mode sédation	<input type="checkbox"/>	<input type="checkbox"/>	<input type="checkbox"/>	<input type="checkbox"/>	<input type="checkbox"/>	<input type="checkbox"/>

13. Autre(s) :

14. 10) Quelle(s) technique(s) employez-vous ? *

Une seule réponse possible.

- Bistouri électrique *Passer à la question 16*
- Laser *Passer à la question 15*
- Ciseaux *Passer à la question 16*
- Lame froide *Passer à la question 16*
- Autre : _____

15. 10.Bis) Quel type de laser utilisez-vous ?

16. 11) Réalisez-vous des sutures ? *

Une seule réponse possible.

Oui

Non

17. 12) Prescrivez-vous des antalgiques en post-opératoire ? *

Une seule réponse possible.

Oui *Passer à la question 18*

Non *Passer à la question 19*

Passer à la question 19

18. 12.bis) Précisez la molécule utilisée :

19. 13) Prescrivez-vous de la kinésithérapie ? *

Une seule réponse possible.

Oui

Non

20. 14) Adressez-vous plus tard l'enfant chez l'orthophoniste ? *

Une seule réponse possible.

Oui

Non

**Remarques /
commentaires**

Si vous souhaitez avoir un retour sur le questionnaire ainsi que sur l'aboutissement de cette thèse lorsque celle-ci sera soutenue, merci de communiquer vos coordonnées (email) dans l'item suivant.

21. 16) Souhaitez-vous nous faire part de remarques/commentaires éventuels ?

Collège des Sciences de la Santé

UFR des Sciences Odontologiques

Serment

En présence de mes Maîtres et de mes condisciples, je promets et je jure d'être fidèle aux lois de l'honneur et de la probité dans l'exercice de l'art dentaire.

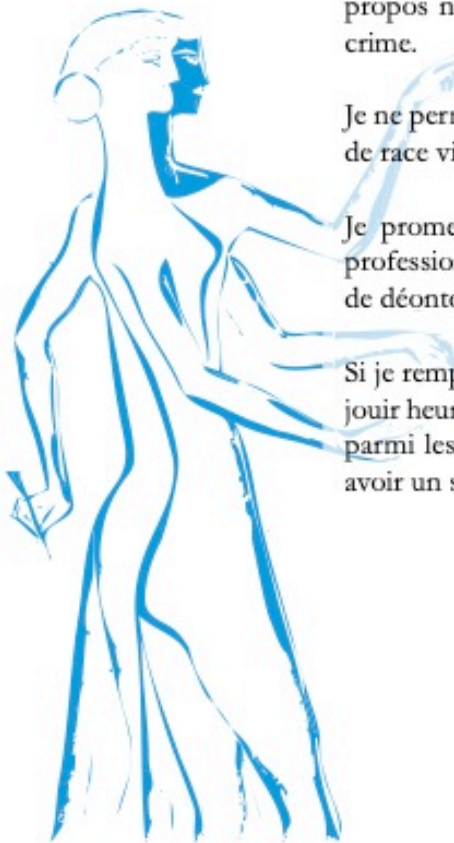
Je donnerai mes soins gratuits à l'indigent et n'exigerai jamais un honoraire au-dessus de mon travail. Ma langue taira les secrets qui me seront confiés. Admis à l'intérieur des maisons, mes yeux ne verront pas ce qui s'y passe.

Mes connaissances et mon état ne serviront ni à diffuser des propos non avérés, ni à corrompre les mœurs, ni à favoriser le crime.

Je ne permettrai pas que des conditions de croyance, de nation et de race viennent s'interposer entre mon devoir et mon patient.

Je promets et je jure de conformer strictement ma conduite professionnelle aux principes et aux règles prescrites par le code de déontologie.

Si je remplis ce serment sans l'enfreindre, qu'il me soit donné de jouir heureusement de la vie et de ma profession, honoré à jamais parmi les hommes. Si je le viole et que je me parjure, puissé-je avoir un sort contraire.



Vu, Le Président du Jury,

Date, Signature :

Vu, la Directrice de l'UFR des Sciences Odontologiques,

Date, Signature :

Vu, le Président de l'Université de Bordeaux,

Date, Signature :

Titre : Freinectomie linguale chez le nourrisson : analyse des pratiques professionnelles en chirurgie orale et en odontologie pédiatrique

Résumé : L'ankyloglossie est une anomalie congénitale liée à un défaut d'apoptose cellulaire entre le plancher buccal et la langue au cours de l'embryogenèse. Elle touche 4 à 11% des nouveaux nés et peut avoir de nombreuses conséquences tant pour le nourrisson que pour la maman. Afin d'évaluer la prise en charge de cette pathologie, une analyse des pratiques professionnelles a été réalisée au niveau national auprès de chirurgien oraux et praticiens exerçant en odontologie pédiatrique. Parmi les 92 praticiens ayant répondu au questionnaire, 40,2% des praticiens étaient amenés à recevoir des nourrissons en consultation dans un contexte d'ankyloglossie. Parmi ces praticiens, 33 avaient recours à leur sens clinique pour poser un diagnostic. 25 praticiens réalisaient la freinectomie linguale chez le nourrisson alors que 12 des praticiens adressaient leur patient à un autre praticien. Les méthodes de sédation employées ainsi que la technique chirurgicale variaient considérablement en fonction des répondants. Notre étude démontre une absence de consensus dans le diagnostic et la prise en charge de l'ankyloglossie chez le nouveau-né. Il pourrait être intéressant de proposer une systématisation du diagnostic et de la thérapeutique chirurgicale de l'ankyloglossie chez le nourrisson afin de faciliter sa prise en charge par un plus grand nombre de praticiens.

Mots clés : Ankyloglossie, freinotomie, langue attachée, nourrisson, freinectomie

Title: Lingual frenectomy in infants: analysis of professional practices in oral surgery and in pediatric dentistry

Abstract: Ankyloglossia is a birth defect associated with a defect in cell apoptosis between the floor of the mouth and the tongue during embryogenesis. It affects 4 to 11% of newborns and can have many consequences for both the infant and the mother. In order to assess the management of this pathology, an analysis of professional practices was carried out at the national level with oral surgeons and practitioners practicing in pediatric dentistry. Among the 92 practitioners who answered the questionnaire, 40.2% of the practitioners had to receive infants in consultation in a context of ankyloglossia. Of these practitioners, 33 used clinical judgment to make a diagnosis. 25 practitioners performed lingual frenectomy in infants while 12 of the practitioners referred their patient to another practitioner. The sedation methods used as well as the surgical technique varied considerably between respondents. Our study demonstrates a lack of consensus in the diagnosis and management of ankyloglossia in newborns. It could be interesting to propose a systematization of the diagnosis and surgical therapy of ankyloglossia in infants in order to facilitate its management by a larger number of practitioners.

Keywords: Ankyloglossy, Freinotomy, Tongue-tie, Newborn, Freinectomy