



HAL
open science

Trouble obsessionnel compulsif à début tardif : prodrome de la démence à corps de Lewy ?

Solène Frileux

► To cite this version:

Solène Frileux. Trouble obsessionnel compulsif à début tardif : prodrome de la démence à corps de Lewy ?. Médecine humaine et pathologie. 2019. dumas-02996578

HAL Id: dumas-02996578

<https://dumas.ccsd.cnrs.fr/dumas-02996578v1>

Submitted on 9 Nov 2020

HAL is a multi-disciplinary open access archive for the deposit and dissemination of scientific research documents, whether they are published or not. The documents may come from teaching and research institutions in France or abroad, or from public or private research centers.

L'archive ouverte pluridisciplinaire **HAL**, est destinée au dépôt et à la diffusion de documents scientifiques de niveau recherche, publiés ou non, émanant des établissements d'enseignement et de recherche français ou étrangers, des laboratoires publics ou privés.



Distributed under a Creative Commons Attribution - NonCommercial - NoDerivatives 4.0
International License

AVERTISSEMENT

Cette thèse d'exercice est le fruit d'un travail approuvé par le jury de soutenance et réalisé dans le but d'obtenir le diplôme d'Etat de docteur en médecine. Ce document est mis à disposition de l'ensemble de la communauté universitaire élargie.

Il est soumis à la propriété intellectuelle de l'auteur. Ceci implique une obligation de citation et de référencement lors de l'utilisation de ce document.

D'autre part, toute contrefaçon, plagiat, reproduction illicite encourt toute poursuite pénale.

Code de la Propriété Intellectuelle. Articles L 122.4

Code de la Propriété Intellectuelle. Articles L 335.2-L 335.10

UNIVERSITÉ PARIS DESCARTES
Faculté de Médecine PARIS DESCARTES

Année 2019

N° 106

THÈSE
POUR LE DIPLÔME D'ÉTAT
DE
DOCTEUR EN MÉDECINE

Trouble obsessionnel compulsif à début tardif :
prodrome de la démence à corps de Lewy ?

Présentée et soutenue publiquement
le 1er juillet 2019

Par

Solène FRILEUX

Née le 26 mai 1990 à Paris (75)

Dirigée par M. Le Professeur Philippe Fossati, PH

Jury :

M. Le Professeur Bruno Millet, PU-PH Président

M. Le Professeur Matthieu Zuber, PH

M. Le Docteur Fabien Vinckier, MCU-PH

Remerciements

À mon directeur de thèse, le Pr. Philippe Fossati : merci pour votre soutien, votre aide et vos encouragements. Merci de m'avoir donné l'envie de travailler sur les intrications neuropsychiatriques dès mon premier semestre. Merci pour le modèle que vous incarnez, que ce soit comme maître, médecin, chercheur ou chef de service.

Au président du jury, le Pr. Bruno Millet : merci d'avoir accepté de présider le jury de ma thèse. Merci pour votre regard éclairant et éclairé sur les troubles obsessionnels-compulsifs, en particulier sur le TOC à début tardif.

Au Pr Matthieu Zuber : merci de m'avoir accueillie dans votre service de neurologie, de m'avoir initiée à cette spécialité passionnante, et de m'avoir donnée ma chance en neurophysiologie. L'atmosphère humaine et bienveillante de votre service en fait un terrain d'apprentissage idéal, propice à l'épanouissement du médecin et du patient.

Au Dr Fabien Vinckier : merci pour tes encouragements dès les prémices de mon travail de recherche. Merci pour tout ce que tu m'as transmis en stage, des connaissances de pointe aux qualités humaines, du souci d'exactitude à l'esprit d'explorateur dans l'histoire du patient.

A mon mari, Adrien : merci pour ton soutien quotidien malgré mon rythme d'éternelle étudiante. Merci pour ta présence rassurante, ta cuisine gastronomique égayant les soirs de révisions d'examens, ta patience et ton aide lors des plantages de MATLAB déclenchant des drames.

A mes parents : merci pour vos encouragements et votre soutien depuis mon enfance. Vous incarnez tous deux un modèle dans le monde médical et familial. A la fois par votre professionnalisme, votre curiosité perpétuelle, votre humilité et votre désir de nous éduquer dans le souci de l'autre et la simplicité.

A mes frères et sœurs : merci de m'avoir entourée d'affection depuis mon arrivée dans votre - déjà grande - fratrie. Merci pour votre humour et votre ironie qui, même si je ne comprends toujours pas le second degré, m'ont appris l'autodérision. Merci pour votre présence dans chaque moment important de ma vie.

A mes amis : merci de m'avoir suivie tout au long de ces années d'études se rallongeant régulièrement. Merci d'être toujours disponibles quand je peux enfin sortir de la bibliothèque. Merci pour vos encouragements.

Liste des principales abréviations

Abréviation	Signification
Ach	Acétylcholine
AVC	Accident Vasculaire Cérébral
BPSD	Symptômes comportementaux et psychiatriques de démence
COF	Cortex Orbito-Frontal
CPF	Cortex Pré-Frontal
DFT	Démence Fronto-Temporale
dIPFC	Cortex Pré-Frontal Dorso-Latéral
e.g.	Par exemple
EEG	Electroencéphalogramme
IRM	Imagerie par Résonance Magnétique
MA	Maladie d'Alzheimer
MPI	Maladie de Parkinson Idiopathique
PET/TEP	Tomographie par émission de positons
PSP	Paralysie supra-nucléaire
SPECT/TEMP	Tomographie par émission monophotonique
TOC	Trouble Obsessionnel-Compulsif
vmPFC	Cortex Pré-Frontal Ventro-Médial

Sommaire

Sommaire.....	4
Introduction.....	7
Première partie : Mécanismes et structures cérébrales impliquées dans le TOC idopathique ..	9
I. Rappel clinique sur le Trouble Obsessionnel-Compulsif	9
A. Caractérisation du trouble.....	9
B. Critères diagnostiques du DSM-5	10
C. Dimensions symptomatiques	11
D. Diagnostic différentiels.....	12
E. Niveau d’insight.....	13
F. Sévérité du trouble.....	14
II. Epidémiologie du Trouble Obsessionnel-Compulsif.....	14
III. Physiopathologie générale du Trouble Obsessionnel-Compulsif.....	16
A. Facteurs génétiques impliqués dans la genèse du TOC.....	17
B. Concepts phénoménologiques sous-jacents au TOC.....	17
1. Inhibition comportementale.....	17
2. Extinction de la peur.....	18
3. Traitement des erreurs et expression de la peur	19
4. Approche RDoC.....	19
C. Facteurs environnementaux.....	20
D. Facteurs neuropathologiques.....	21
1. Modèles animaux.....	21
2. Neurochirurgie et neurostimulation du TOC	22
3. Etudes de neuro-imagerie structurale.....	24
4. Imagerie par Résonance Magnétique (IRM) cérébrale, fonctionnelle.....	26
5. Etudes utilisant l’imagerie nucléaire	31
6. Implication des aires temporelles dans le TOC.....	33
7. Etudes portant sur les neurotransmetteurs impliqués dans le TOC.....	34
Deuxième partie : présentation des cas cliniques	38
I. Le cas de Mr X. : TOC débutant à l’âge de 60 ans chez un professeur de sociologie	38
A. Antécédents et histoire de la maladie.....	38
1. Antécédents personnels et familiaux.....	38
2. Histoire de la maladie : apparition et évolution du TOC.....	38
B. Mode de vie.....	40
C. Hospitalisation en psychiatrie : l’hypersensibilité aux neuroleptiques révèle un syndrome neurodégénératif.....	40
1. Examen à l’entrée : d’ores et déjà des troubles cognitifs sont notés.....	40
2. Mise en place d’un traitement psychotrope.....	41
D. Examens complémentaires.....	42
E. Sortie d’hospitalisation et retour à domicile	44
F. Evolution au cours des mois suivants la sortie	45

II.	Le cas de Mr Y.: une soudaine obsession centrée sur la déglutition avec rituels d'expectoration, chez un chef d'entreprise de 50 ans	48
A.	Antécédents et histoire de la maladie	48
B.	Mode de vie	50
C.	Hospitalisation en psychiatrie	50
1.	Examen à l'entrée : une symptomatologie atypique	50
2.	Mise en place d'un traitement psychotrope : une hypersensibilité aux neuroleptiques oriente vers une maladie neurodégénérative	50
D.	Examens complémentaires	51
E.	Sortie d'hospitalisation et retour à domicile	52
F.	Evolution au cours des mois suivants la sortie	53

Troisième partie : description clinique et physiopathologie de la Démence à corps de Lewy..55

I.	Rappel clinique sur la démence à corps de Lewy	55
A.	Manifestation centrale : la démence	56
B.	Signes cardinaux	58
1.	Fluctuations cognitives	58
2.	Hallucinations visuelles récurrentes typiquement bien détaillées et construites	59
3.	Troubles du comportement en sommeil paradoxal	60
4.	Une ou plusieurs caractéristiques motrices d'un syndrome parkinsonien	60
C.	Manifestations évoquant une DCL	61
1.	Hypersensibilité aux neuroleptiques	61
2.	Chutes à répétition	62
3.	Syncope ou perte de conscience transitoire	62
4.	Dysautonomie	62
5.	La somnolence diurne excessive dans la DCL : un phénomène multifactoriel	63
6.	Hallucinations dans d'autres modalités	63
7.	Idées délirantes systématisées	63
8.	Apathie, anxiété et dépression	64
II.	Physiopathologie générale de la démence à corps de Lewy	66
A.	Pathologie	66
1.	Pathologie globale	66
2.	Pathologie microscopique	66
B.	Imagerie dans la démence à corps de Lewy	67
1.	Imagerie structurale et de diffusion	67
2.	Imagerie fonctionnelle	69
3.	Etudes d'imagerie nucléaire	70
C.	Electroencéphalographie dans la démence à corps de Lewy	72
D.	Neurotransmetteurs dans la démence à corps de Lewy	72
E.	Neuropsychologie de la DCL	74
1.	Capacités visuospatiales et perceptuelles	74
2.	Déficit attentionnel	75
3.	Fonctions exécutives	75
4.	Troubles mnésiques	76
5.	Langage oral	77

Quatrième partie : Les liens entre la démence à corps de Lewy et le TOC..... 78

I.	Signification des cas cliniques présentés : quelles hypothèses peut-on formuler ?	78
A.	La démence à corps de Lewy serait à l'origine du TOC d'apparition tardive	78
1.	Le TOC à début tardif constituerait un prodrome de la démence à corps de Lewy	78
2.	Le TOC à début tardif serait un des « symptômes psychocomportementaux de démence » ...80	80

B.	Le TOC d'apparition tardive serait-il à l'origine du processus démentiel ?	82
C.	Les symptômes obsessionnels-compulsifs décrits ne se rattacheraient pas à un TOC	84
1.	<i>Les symptômes compulsifs décrits seraient uniquement des symptômes frontaux</i>	84
2.	<i>La dépression du sujet âgé pourrait être à l'origine des symptômes observés</i>	86
D.	Le TOC et la DCL sont uniquement comorbides et n'ont aucun lien entre eux.....	89
II.	Cas cliniques de TOC secondaires à des pathologies d'une autre nature	90
A.	TOC apparaissant à la suite du développement d'une maladie neurodégénérative.....	91
B.	La perte d'auto-activation psychique : une atteinte pallidale à l'origine de TOC.....	93
C.	TOC à la suite d'une infection ou d'une inflammation	94
1.	<i>Le cas de l'encéphalite léthargique</i>	94
2.	<i>PANDAS : un TOC induit par l'infection streptococcique</i>	96
3.	<i>Les maladies auto-immunes impliquées</i>	97
D.	Lésions vasculaires à l'origine de TOC	98
E.	TOC secondaire aux lésions cérébrales d'origine traumatique	100
III.	Les liens physiopathologiques entre la DCL et le TOC : la DCL pourrait-elle engendrer des symptômes obsessionnels-compulsifs ?	102
A.	Rappel sur la physiopathologie des boucles cortico-striato-thalamo-corticales, impliqués dans la genèse des deux troubles.....	102
B.	Liens physiopathologiques entre le TOC et la DCL	105
1.	<i>L'atrophie du putamen : une caractéristique commune à la DCL et au TOC ?</i>	105
2.	<i>L'implication du lobe temporal</i>	106
3.	<i>La perte de substance grise au niveau du cortex préfrontal</i>	107
C.	Quels sont les points communs du profil de connectivité fonctionnelle entre le TOC et la DCL ?... ..	107
1.	<i>Le rôle du putamen</i>	107
2.	<i>Profils de connectivité</i>	108
D.	Imagerie moléculaire : le profil dopaminergique	109
E.	L'implication éventuelle de l'acétylcholine	110
F.	Une neuropsychologie commune.....	110
	Bibliographie	114
	Table des illustrations	136
	Annexe	138
	Résumé	138

Introduction

Les premières descriptions de trouble obsessionnel compulsif (TOC) datent du Moyen-Âge. Il faut ensuite attendre le physicien anglais John Haslam (1764-1844) pour lire une première description scientifique de ce trouble. Alors que les symptômes obsessionnels-compulsifs ont été remarqués puis identifiés en tant que pathologie voilà plusieurs siècles, la survenue d'options thérapeutiques efficaces est récente, inaugurée par le premier essai clinique utilisant la CLOMIPRAMINE dans le TOC en 1980. La prise en charge thérapeutique a largement évolué depuis, notamment grâce à une meilleure connaissance de la physiopathologie du trouble, bénéficiant des avancées techniques en neuro-imagerie. Cependant, il demeure de nombreuses inconnues dans la genèse des TOC, et si l'accent est souvent mis sur un dysfonctionnement des boucles cortico-striato-thalamo-corticales, d'autres structures cérébrales ont un rôle à part entière dans cette physiopathologie.

De plus, le trouble obsessionnel compulsif a longtemps été considéré comme une entité médicale unique, malgré une hétérogénéité phénotypique majeure^{2,3}. Pourtant, la psychiatrie évolue actuellement vers une vision dimensionnelle, caractérisant le tableau clinique des patients selon les domaines de fonctionnement auxquels appartiennent les différents symptômes (classification RDoC). Le TOC pourrait tout particulièrement bénéficier de cette nouvelle nosographie, car il est sous-tendu par la dysfonction de plusieurs boucles cortico-striato-thalamo-corticales différentes, chacune associée à un circuit cérébral distinct⁴. Plusieurs études suggèrent également des différences biologiques entre les sous-types cliniques de TOC, méritant une investigation plus profonde pour les spécifier, à travers l'approche RDoC et les nouvelles techniques de neuro-imagerie⁵.

Par ailleurs, une nouvelle catégorie sémiologique est apparue dans le champ des maladies neurodégénératives depuis vingt ans : les symptômes psycho-comportementaux de démence.

L'accent est souvent mis sur les symptômes dépressifs ou hallucinatoires au sein de cette classe. Cependant, de nombreux case-reports décrivent l'apparition de TOC à début tardif précédant l'apparition d'une maladie neurodégénérative, parfois plusieurs années avant les premiers symptômes neurologiques. D'autre part, les maladies neurodégénératives étant inaugurées par des symptômes psycho-comportementaux sont fréquemment diagnostiquées à tort comme des maladies psychiatriques en premier lieu, ce qui entraîne un retard dans la prise en charge adaptée. Il est donc capital de sensibiliser la population médicale au caractère atypique que revêtent des TOC à début tardif, et à la nécessité de rechercher systématiquement une maladie neurodégénérative sous-jacente.

Dans le service de psychiatrie adultes de la Pitié Salpêtrière, deux patients ont été admis pour prise en charge d'un TOC sévère, survenu après l'âge de 50 ans. Chez ces deux patients, une démence à corps de Lewy a été diagnostiquée au cours de leur séjour, posant la question du lien entre des symptômes obsessionnels-compulsifs d'apparition tardive et le développement infraclinique d'une maladie neurodégénérative. A travers la présentation de ces deux cas, nous souhaitons ici explorer l'hypothèse du caractère prodromique de TOC à début tardif dans la démence à corps de Lewy, que nous étayerons par une revue de la littérature mettant en évidence les liens physiopathologiques entre ces deux troubles.

Première partie : Mécanismes et structures cérébrales impliquées dans le TOC idopathique

Première partie : exposition des structures cérébrales et mécanismes impliqués dans le développement du TOC, à la lumière de la littérature actuelle, afin de comprendre comment le développement infraclinique d'une démence à corps de Lewy pourrait être lié au développement tardif d'un TOC, notamment à travers le rôle du cortex préfrontal, du lobe temporal et du putamen.

I. Rappel clinique sur le Trouble Obsessionnel-Compulsif

A. Caractérisation du trouble

Les personnes atteintes de trouble obsessionnel-compulsif (TOC) peuvent présenter soit des obsessions, soit des compulsions, soit les deux types de symptômes, ce qui est le plus fréquemment observé. Dans deux études portant respectivement sur 431 et 1001 patients atteints de TOC, la majorité des patients (99% dans la deuxième étude) présentaient à la fois des obsessions et des compulsions^{6,7}.

La fréquence, la quantité de temps que représente l'accomplissement des compulsions et la mesure dans laquelle les obsessions/compulsions provoquent une détresse ou une perturbation de la vie du patient permettent de distinguer le TOC des pensées intrusives et des comportements répétitifs que la population générale peut présenter, sans aspect pathologique^{8,9}. Notamment, le comportement d'évitement, courant dans le TOC, peut devenir omniprésent et limiter considérablement le fonctionnement du patient.

B. Critères diagnostiques du DSM-5

Les critères diagnostiques du trouble obsessionnel-compulsif (TOC) du DSM-5 sont les suivants¹⁰:

A. Présence d'obsessions, de compulsions ou des deux types de symptômes.

Les obsessions sont ainsi définies :

1. Pensées, envies ou images récurrentes et persistantes ressenties comme intrusives et inopportunes, et qui, chez la plupart des individus, entraînent une anxiété ou une détresse marquées.
2. L'individu tente d'ignorer ou de réprimer ces pensées, envies ou images, ou de les neutraliser par une autre pensée ou action (en réalisant une compulsion).

Les compulsions sont ainsi définies :

1. Comportements répétitifs (e.g. se laver les mains, ordonner, vérifier) ou actes mentaux (e.g. prier, compter, répéter des mots en silence) que l'individu se sent pousser à accomplir en réponse à une obsession ou selon des règles qui doivent être appliquées de façon inflexible.
2. Les comportements ou les actes mentaux visent à prévenir ou réduire l'anxiété, la détresse ou bien à prévenir un événement ou une situation redoutés. Cependant, ces comportements ou actes mentaux ne sont pas liés de façon rationnelle aux conséquences qu'ils visent à neutraliser ou prévenir, ou bien sont manifestement excessifs.

B. Les obsessions ou les compulsions sont à l'origine d'une perte de temps majeure, d'une détresse cliniquement significative ou d'une altération du fonctionnement social, professionnel ou familial.

C. Les symptômes obsessionnels-compulsifs ne sont pas imputables aux effets physiologiques d'une substance ou à une autre affection médicale.

D. La perturbation n'est pas mieux expliquée par les symptômes d'un autre trouble mental.

Spécificateurs : prise de conscience du trouble (bonne / mauvaise / absente) ; la présence de tics actuellement ou dans les antécédents du sujet.

C. Dimensions symptomatiques

Le contenu spécifique des obsessions et des compulsions varie considérablement selon les individus. Cependant, certains thèmes identifiés de façon récurrente ont été décrits comme des « dimensions de symptômes obsessionnels-compulsifs ». Les personnes atteintes de TOC présentent souvent des symptômes appartenant à plusieurs dimensions, telles que :

- Nettoyage : craintes de contamination et rituels de nettoyage ;
- Symétrie : obsessions de symétrie et répétitions, rangements ou comptages ;
- Pensées « interdites » : obsessions d'agressivité, obsessions sexuelles ou religieuses et compulsions connexes visant à prévenir le passage à l'acte ;
- Préjudice : pensées ou images au sujet des préjudices/dangers qui pourraient être subis par autrui ou soi-même, et compulsions de vérification.

De nombreuses personnes atteintes de TOC ont par ailleurs des cognitions erronées¹¹, notamment :

- Auto-attribution d'une responsabilité excessive dans la survenue de faits et tendance à surestimer les risques ;
- Perfectionnisme et intolérance à l'incertitude ;
- Surestimation de l'importance des pensées (e.g. croire qu'avoir une pensée « interdite » est aussi grave que l'acte lui correspondant) et nécessité de contrôler les pensées.

Ces biais cognitifs sont également présents dans certains troubles anxieux. Identifier un lien entre les obsessions et les compulsions, confirmer que les obsessions sont à l'origine de l'anxiété ou de la détresse perçues peuvent aider à différencier le TOC des troubles anxieux

comportant des pensées récurrentes, des comportements évitant et des demandes répétitives de réassurance.

D. Diagnostic différentiels

Lors de l'interrogatoire, il est nécessaire de rechercher activement d'autres troubles présentant des caractéristiques communes au TOC, pouvant être co-morbides ou constituer le diagnostic réel. On recherchera ainsi¹⁰ :

- des troubles anxieux tels que : le trouble anxiété généralisée, la phobie spécifique (où les objets déclenchant la peur sont plus circonscrits que dans le TOC, et n'entraînent pas de rituels), le trouble anxiété sociale ;
- des apparentés du trouble obsessionnel-compulsif tels que la thésaurisation pathologique, la trichotillomanie, la dermatillomanie ;
- un trouble de l'humeur, notamment un épisode dépressif avec idées délirantes (les ruminations seront alors congruentes à l'humeur, elles ne seront pas perçues comme intrusives, ni liées à des compulsions) ;
- des tics (un tic est soudain, rapide, récurrent, constitue un mouvement non rythmique ou une vocalisation, est moins complexe qu'une compulsions et n'a pas pour but de neutraliser une obsession) ;
- un trouble délirant (notamment en cas d'absence totale d'insight, mais les compulsions permettront de reconnaître le TOC, ainsi que l'absence de désorganisation et de signes négatifs dans le cas de la schizophrénie) ;
- une personnalité obsessionnelle.

E. Niveau d'insight

La prise de conscience du trouble est un des spécificateurs diagnostiques du TOC dans le DSM-5, qui était absent du DSM-IV. En effet, la capacité à identifier leurs obsessions et leurs compulsions comme excessives, inadaptées, ou fausses varie largement chez les patients souffrant de TOC^{6,7,12}.

Dans l'étude de Shavitt et al., utilisant l'échelle Brown Assessment of Beliefs Scale pour

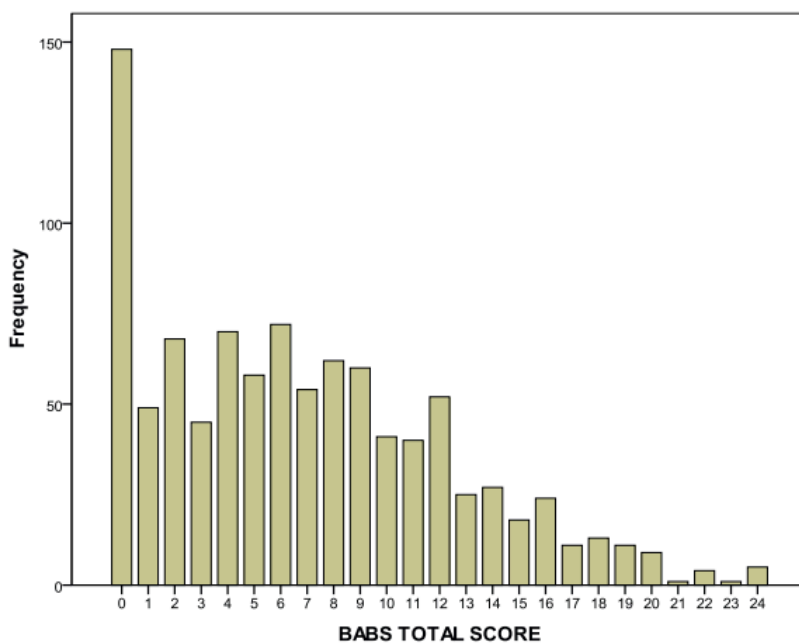


Figure 1. Représentation des différents niveaux d'insight au sein d'un échantillon de 1001 patients avec TOC, à travers le score à l'échelle Brown Assessment of Beliefs Scale. Shavitt et al., 2014

évaluer dans quelle mesure un patient est convaincu que ses croyances apparentées au TOC sont vraies, 28% de l'échantillon avait un très bon insight, 17% avaient un insight bon, 20% avaient un insight moyen, 16% avaient un insight

mauvais, et 16% étaient complètement convaincus que leurs croyances étaient vraies⁷. Un insight mauvais était corrélé avec : l'âge précoce de début du TOC, une plus grande sévérité des symptômes dans chaque dimension, une durée plus longue du trouble⁷. Une autre étude a retrouvé une corrélation entre le manque d'insight et un plus mauvais pronostic à long terme¹³. Lors d'une absence totale d'insight, le sujet est convaincu que ses croyances concernant le TOC sont vraies. Dans ce cas, les croyances sur les symptômes peuvent se présenter comme des idées délirantes et orienter faussement vers un autre diagnostic (e.g. avoir la conviction absolue que le fait de présenter certaines pensées peut tuer une tierce

personne). Il a été avancé que le TOC « organique » ou « acquis » différerait du TOC idiopathique en ce qu'il est plus fréquemment associé à une déficience cognitive et à un manque d'insight¹⁴.

F. Sévérité du trouble

L'échelle standard pour mesurer la sévérité des TOC est l'échelle de Yale-Brown Obsessive-Compulsive (YBOCS)^{15,16}. Elle consiste en une liste de différentes obsessions et compulsions et en une échelle permettant d'évaluer leur intensité. L'évaluation initiale avec la YBOCS d'un nouveau patient souffrant de TOC, suivie d'une réévaluation systématique au fil du temps, permettra de suivre l'évolution de la maladie et la réponse au traitement du patient. La YBOCS existe à la fois en hétéro et auto-questionnaire¹⁷. Il existe également d'autres échelles d'auto-évaluation plus courtes, offrant des alternatives à la YBOCS, mais présentant moins d'avantages que la YBOCS en n'évaluant pas la sévérité des symptômes notamment)¹⁸⁻²⁰.

II. Epidémiologie du Trouble Obsessionnel-Compulsif

Le trouble obsessionnel compulsif a une prévalence chez l'adulte de 1.2 % sur un an, et de 2.3 % sur la vie entière²¹. Les hommes présentent un âge de début du trouble nettement plus précoce que les femmes^{21,22}. Dans une récente étude épidémiologique de large ampleur, 25% des hommes souffrant de TOC développaient les premiers symptômes avant l'âge de 10 ans, proportion largement supérieure à celle des femmes présentant un TOC à début précoce²¹. Tandis que dans la population adolescente et adulte, la prévalence cumulée tend à être plus importante chez les femmes (5.3% chez les femmes contre 1.7% chez les hommes)²³. L'installation des symptômes dans le TOC est habituellement graduelle. Les débuts aigus ont été décrits uniquement dans des contextes d'étiologies infectieuses^{24,25}.

D'autre part, l'âge moyen de début du trouble obsessionnel compulsif est de 19.5 ans aux Etats-Unis ; 25 % des cas débute avant l'âge de 14 ans^{21,22}. Ainsi, on considère comme

inhabituel l'installation d'un TOC après l'âge de 35 ans, cela survenant dans 15% des cas²⁶⁻²⁸. Delorme et al. ont montré que deux distributions gaussiennes, l'une centrée à 11 ans et l'autre à 23 ans, décrivaient de manière optimale l'âge du début du TOC²⁹. En outre, l'apparition plus jeune du trouble semble être associée à une fréquence accrue du syndrome de Tourette et du sexe masculin, tandis que l'apparition plus ancienne semble être associée à une prévalence plus élevée de trouble dépressif et de trouble anxieux généralisé, ainsi qu'au sexe féminin^{30,31,21}.

Le TOC à début tardif est donc considéré comme un phénomène rare, et souvent associé à une maladie neurologique déjà diagnostiquée^{32,33,31,32,24,25,1,2}. Au sein d'une cohorte de 1000 patients souffrant de TOC, Weiss et al. ont identifié seulement 5 cas de TOC débutant après l'âge de 50 ans, présentant tous des lésions frontales et du noyau caudé^{34,33,26,1}. Les autres cas de TOC à début tardif rapportés étaient associés avec une démence frontotemporale, une paralysie supranucléaire progressive, une maladie de Huntington ou des lésions focales cérébrales^{35,28,36,37}. Salinas *et al.* ont aussi décrit une réactivation de symptômes obsessionnels-compulsifs après une longue période de rémission totale, du fait de lésions vasculaires^{38,37,30,11}. En définitive, la littérature sur les TOC à début tardif est uniquement constituée de cas isolés, décrivant des maladies neurodégénératives ou des lésions cérébrales accompagnées de la survenue de TOC, avec parfois dix ans de symptômes démentiels précédant les premiers symptômes obsessionnels-compulsifs. Il n'existe aucune étude à grande échelle sur ce sujet.

Certains auteurs ont évoqué le TOC à début tardif en tant que phénotype distinct du TOC « classique », représentant ainsi un autre trouble à part entière^{34,39}: des différences significatives en terme d'histoire familiale, de profil clinique et de comorbidités ont en effet été observées entre le TOC « classique » et le TOC à début tardif. Dans un échantillon de 800 patients souffrant de TOC, les antécédents familiaux étaient significativement moins

importants dans le groupe à début tardif, ce qui suggère un profil génétique et physiopathologique distincts pour cette classe³⁹. Une étude récente utilisant la relaxométrie dans les ganglions de la base a montré que la concentration de fer était plus élevée chez les patients avec TOC à début tardif que chez les contrôles sains⁴⁰. Il n'existait pas de différence entre les contrôles sains et les patients dont le TOC avait débuté à un âge habituel⁴⁰. On ne sait si le métabolisme du fer joue un rôle direct dans le TOC ou s'il s'agit simplement d'une corrélation avec d'autres dysfonctionnements tels que la neurotransmission sérotoninergique⁴⁰. Par conséquent, des études supplémentaires sont nécessaires pour déterminer si une différence cérébrale structurelle ou fonctionnelle spécifique est associée au TOC à début tardif.

Cependant, la caractérisation plus complète de différentes classes au sein des TOC nécessitera une définition nette du TOC à début tardif, dont l'âge seuil varie beaucoup selon les articles à ce sujet: les patients inclus dans les études s'intéressant à ce phénotype présentent un TOC à partir d'un âge variant de 30 à 50 ans^{28,3427,3320,263,5}.

A travers les deux cas cliniques présentés dans cette thèse, nous souhaitons apporter des arguments supplémentaires en faveur d'un TOC à début tardif constituant un trouble à part entière. Nous souhaitons également discuter la causalité des maladies neurodégénératives dans la survenue des TOC à début tardif³⁴³³²⁶³.

III. Physiopathologie générale du Trouble Obsessionnel-Compulsif

Les études faites dans ce domaine suggèrent la contribution de facteurs génétiques et environnementaux à la survenue de TOC.

Sur le plan structurel, la plupart des études ont d'abord conféré un rôle central au circuit cortico-striato-thalamo-cortical dans la physiopathologie du TOC⁴, supposant un contrôle des comportements automatiques altéré. Cependant, la littérature récente met en évidence l'implication d'autres régions cérébrales, telles que le cortex orbitofrontal médial et latéral, le

cortex cingulaire antérieur dans sa partie dorsale, les aires temporales, enfin le circuit amygdalo-cortical⁴.

A. Facteurs génétiques impliqués dans la genèse du TOC

Les études familiales et de jumeaux sont en faveur d'une composante génétique importante dans la genèse du TOC, bien que la nature exacte des gènes impliqués demeure imparfaitement connue à l'heure actuelle^{41,42}. Les personnes atteintes de TOC à début précoce semblent avoir des antécédents familiaux de TOC plus marqués, ce qui suggère une composante héréditaire⁴³⁻⁴⁷. Les TOC débutant dans l'enfance auraient donc une plus grande part génétique que ceux débutant chez l'adulte³, ce qui pourrait suggérer une distinction entre ces deux types de TOC, de même que celle que nous envisageons entre le TOC apparaissant chez l'adulte jeune et celui à début tardif.

B. Concepts phénoménologiques sous-jacents au TOC

1. Inhibition comportementale

Les hypothèses phénoménologiques sur le TOC considèrent que le fondement du trouble serait l'absence de capacité du patient à réguler correctement et à inhiber les pensées intrusives, les sentiments, les besoins, les comportements qu'un sujet sain présente également mais avec un mécanisme de régulation adapté⁴. Par conséquent, les patients souffrant de TOC subissent des obsessions accompagnées d'anxiété, et s'engagent dans des compulsions (comportements répétitifs, ritualisés ou stéréotypés) dont le but est d'apaiser l'anxiété associée aux obsessions⁴. Les actes compulsifs reflèteraient aussi une régulation aberrante de l'apprentissage associatif⁴⁸.

Le TOC constituerait en somme un modèle d'altération :

- de l'autorégulation,
- de l'inhibition comportementale⁴.

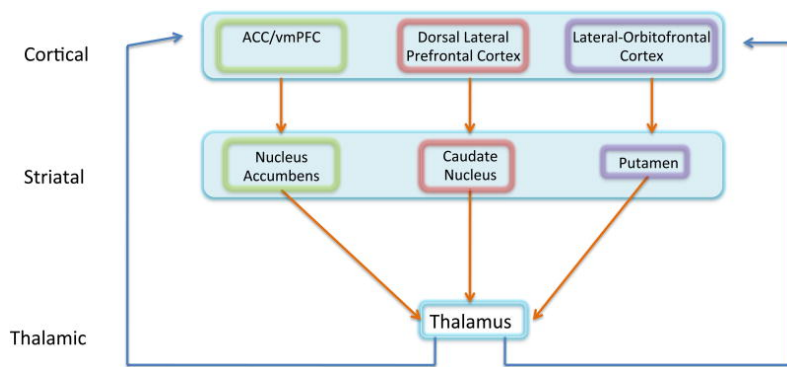


Figure 2. Illustrations des différentes voies du circuit CTSC impliquées dans la physiopathologie du TOC. Milad and Rauch, 2012.

C'est alors que le rôle des boucles cortico-striato-thalamo-corticales apparaît, du fait de leur implication dans la régulation des comportements⁴⁹. En effet, les

ganglions de la base sont impliqués dans l'apprentissage implicite, l'acquisition des habitudes et le déclenchement d'une action⁵⁰. L'hyperactivité des boucles cortico-striatales, maintenant établie dans le TOC, conduirait au besoin irrésistible d'accomplir une compulsion, qui elle-même consolide et renforce le besoin d'effectuer des compulsions, en soulageant temporairement l'anxiété⁵.

2. Extinction de la peur

Le cortex orbitofrontal (COF) dans sa globalité serait impliqué dans les comportements motivés, le monitoring de l'action et la prise de décision⁵⁰. Cependant, le cortex orbitofrontal aurait aussi des fonctions différentes selon qu'il s'agit plus spécifiquement de sa partie médiale ou de sa partie latérale. Le COF latéral traiterait les valences négatives, tandis que le COF médial traiterait les valences positives⁵¹. Le COF latéral aurait préférentiellement un rôle dans la réponse au danger, et serait impliqué dans les réponses ritualisées⁵²⁻⁵⁴. Le COF médial serait plutôt impliqué dans la régulation émotionnelle et le processus de récompense, notamment la régulation de la peur ainsi que son extinction^{55,56}. Une étude datant de 1994 a observé la première une distinction entre les deux aires du COF dans le TOC : le métabolisme du COF latéral corrélait positivement avec la sévérité des symptômes, tandis que le métabolisme du COF médial corrélait négativement avec la sévérité des symptômes⁵⁷. Le COF latéral serait donc hyperactif dans le TOC. Cette hyperactivité s'accroît d'ailleurs lors de la provocation de symptômes et prédit la réponse aux traitements⁵⁸⁻⁶⁰. Tandis que le COF

médial serait hypoactif dans le TOC, sous-tendant l'hypothèse d'un contrôle inhibiteur dysfonctionnel dans le TOC, avec un défaut d'activation du COF médial quand exposé à un stimulus qui enclenche la peur chez le patient⁶¹⁻⁶⁴.

3. Traitement des erreurs et expression de la peur

Le cortex cingulaire antérieur (CCA) dans son ensemble serait impliqué dans le monitoring des actions et des pensées, dans la détection des erreurs et des conflits cognitifs. Il participerait également à la gestion de la récompense⁵⁰. Plus spécifiquement, la partie dorsale du cortex cingulaire antérieur serait impliquée dans la détection des conflits cognitifs, la détection et le traitement des erreurs^{65,66}. Dans le TOC, il y aurait une anomalie d'activation du CCAd, ainsi qu'une connectivité dysfonctionnelle avec le dlPFC, soutenant l'hypothèse d'un traitement anormal des erreurs dans le TOC, et d'une mauvaise prise de décision⁶⁷⁻⁷². Le CCAd serait aussi central dans l'expression de la peur par conditionnement⁷³⁻⁷⁶. Ainsi, l'hyperactivation du CCAd médierait de façon inadaptée la signalisation des erreurs, contribuant aux obsessions caractérisant les TOC⁴. Cette hyperactivation pourrait aussi être à l'origine de l'angoisse excessive caractérisant le TOC⁴.

Enfin, l'amygdale a un rôle bien identifié dans la peur et l'anxiété⁷⁷. Ainsi, des stimuli provoquant spécifiquement les symptômes compulsifs chez des patients souffrant de TOC, ont été associés à une réponse excessive de l'amygdale comparativement aux sujets sains^{58,78,79}. Il semblerait donc que la régulation de la peur soit altérée dans la physiopathologie des TOC, avec un dysfonctionnement dans le conditionnement puis l'expression de la peur d'une part, et un défaut d'extinction de la peur d'autre part.

4. Approche RDoC

Si l'on adopte un point de vue dimensionnel, plusieurs dimensions sont atteintes dans le TOC.

Dans le système des valences négatives, on vient de voir que l'exposition aux stimuli considérés comme aversifs engendrait une activation anormale de la peur chez ces patients⁸⁰. Ils auraient aussi une sensibilité plus élevée à l'anxiété, et surestimeraient les menaces par rapport aux sujets sains¹⁷. Un biais attentionnel et une intolérance à l'incertitude font également partie des anomalies observées dans le TOC^{81,82}.

Dans le domaine des valences positives, nous avons vu que le système de la récompense était atteint dans le TOC. Tout d'abord, les patients sont hypervigilants et sensibles au feedback que leur renvoie leur système d'évaluation de la récompense. Par ailleurs, ils privilégient la récompense immédiate (réduction de l'anxiété) au bénéfice à long terme (une meilleure qualité de vie)⁸³. Dans une étude neurocomputationnelle de 2015, il a été montré que les patients avec TOC faisaient des choix non basés sur un modèle (e.g., par habitude), plutôt que des choix basés sur un modèle (utilisant le contrôle exécutif)⁸⁴. L'atteinte des fonctions exécutives chez les patients atteints de TOC a d'ailleurs été démontrée dans de nombreuses études^{2,48,85}.

Enfin, des déficits en terme de contrôle cognitif et de sélection de la réponse (inhibition ou suppression de la réponse erronée notamment) ont été largement démontrés dans le TOC^{86,87}.

C. Facteurs environnementaux

Divers facteurs environnementaux ont été observés en association avec la survenue d'un TOC, tels que les complications périnatales, la saison de naissance, le statut socioéconomique, l'usage de toxiques, sans qu'un lien de causalité direct ait pu être montré à ce jour⁸⁸.

Cependant, deux types d'évènements ont fait l'objet d'études à plus large échelle, et suggèrent un lien biologique entre le développement du TOC et leur survenue :

- les infections streptococciques du groupe A, appartenant au groupe des PANDAS⁸⁹
- les évènements traumatiques, indiquant un rôle possible du stress dans l'avènement du trouble obsessionnel-compulsif. Plusieurs série de cas rapportent par exemple la survenue de

TOC de façon simultanée à un état de stress post traumatique chez des vétérans de guerre, des pompiers exposés à une incendie de forêt, des victimes d'une inondation majeure, des victimes d'agression sexuelle ou physique⁹⁰⁻⁹².

Ces facteurs environnementaux étayent notre hypothèse selon laquelle un TOC pourrait être engendré par le dysfonctionnement des circuits impliqués dans la physiopathologie du TOC classique, débutant chez l'adolescent ou le jeune adulte. La cause de ce dysfonctionnement pouvant être infectieuse, traumatique, lésionnelle et dans les deux cas présentés ici, neurodégénérative.

D. Facteurs neuropathologiques

Le modèle neural du TOC a évolué au cours des 60 dernières années, grâce aux progrès de la neuro-imagerie et de la génétique, permettant de comprendre plus précisément les structures impliquées dans ce trouble. Un modèle fronto-striatal de la pathogenèse du trouble a été évoqué à partir des années 80, et élaboré jusqu'à maintenant, où l'on parle de modèle fronto-striatal « étendu »^{93,94,78,95-99,79,100}. L'ensemble des études sur ce sujet soutient un rôle central du circuit cortico-striato-thalamo-cortical dans la genèse du TOC.

Quels sont les arguments sous-tendant ce modèle ?

1. Modèles animaux

Des dysfonctionnements engendrés par un mécanisme lésionnel dans le circuit cortico-striato-thalamo-cortical chez l'animal, peuvent reproduire des comportements de type TOC^{101,102}. Notamment, une étude récente a effectué un knock-out d'un gène clé dans le développement du circuit CSTC : le gène SAPAP3. Les souris montraient alors un comportement de *grooming* compulsif équivalent aux TOC chez l'humain, ainsi que des propriétés synaptiques anormales dans le CSTC. Ces anomalies synaptiques et les comportements compulsifs disparaissaient si la fonction de SAPAP3 était rétablie¹⁰¹. Cela suggère un lien entre les symptômes obsessionnels-compulsifs et l'intégrité du circuit CSTC.

2. Neurochirurgie et neurostimulation du TOC

Dans les TOC pharmaco-résistants, la neurostimulation profonde et la neurochirurgie ciblant le circuit CSTC peuvent atténuer l'intensité des symptômes^{103,104}.

Les premières procédures neurochirurgicales pour le traitement du TOC ont eu lieu en 1961¹⁰⁵. 4 types de lésions neurochirurgicales induites sont actuellement répertoriées dans la littérature. Il s'agit systématiquement de lésions bilatérales, limitées, interrompant les connexions entre le cortex orbitofrontal / le cortex cingulaire antérieur et les ganglions de la base⁹⁶ :

- capsulotomie antérieure : les lésions se localisent dans le bras antérieur de la capsule interne. Elles permettent d'interrompre les connexions entre le cortex orbitofrontal et le noyau médiodorsal du thalamus^{106,107}, soit le noyau présentant les connexions les plus denses avec le COF¹⁰⁸. Elles perturberaient aussi les connexions du COF avec le CCA dorsal et le striatum².

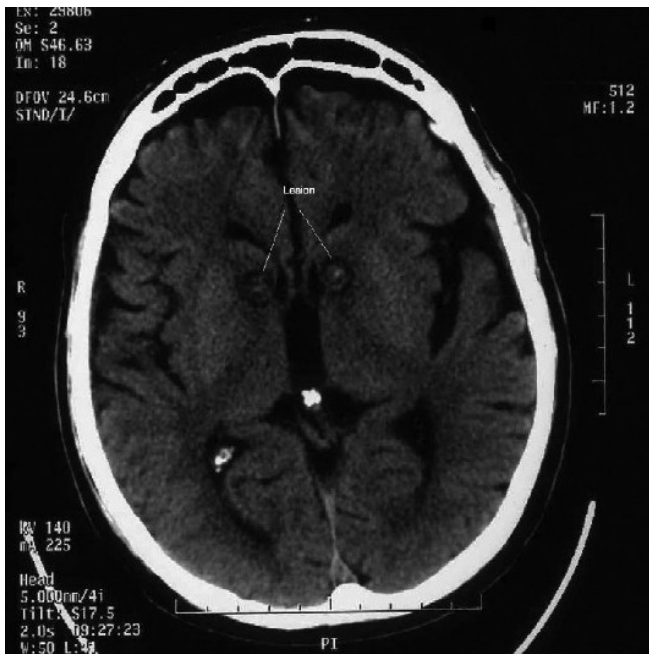
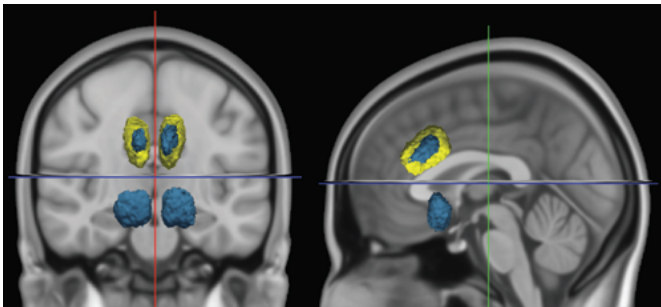


Figure 3. Coupe axiale de scanner montrant des lésions de capsulotomie antérieure bilatérale. Paresh K. et al. 2011

engendreraient aussi une dégénérescence dans le bras antérieur de la capsule interne, traçable jusqu'au noyau médiodorsal du thalamus¹⁰⁷.

- tractotomie subcaudée : ces lésions se situent en position antéro-inférieure par rapport à la tête du noyau caudé¹⁰⁹. Ils semblent que leur action repose uniquement sur des lésions de la substance blanche^{105,110}. Elles interrompraient la connexion entre le cortex orbitofrontal et les ganglions de la base, le thalamus ainsi que le système limbique^{105,111}. Elles

- cingulotomie antérieure dorsale: ces lésions se situent dans le cingulum ainsi qu'au niveau de la partie dorsale du cingulaire antérieur, et les mécanismes à travers lesquels elles permettent de réduire l'intensité des TOC demeurent imparfaitement connus. Cela implique probablement les connexions entre le cortex cingulaire antérieur et le noyau caudé d'une part¹¹², entre le CCA et le COF d'autre part². Une revue de la littérature ayant étudié l'efficacité de la capsulotomie et celle de la cingulotomie a retrouvé une efficacité supérieure de la capsulotomie (55% contre 37% de réduction des symptômes sur l'échelle YBOCS)².
- leucotomie limbique: il s'agit de la combinaison d'une tractotomie subcaudée et d'une



cingulotomie.

Figure 4. Représentation en 3D d'une cingulotomie antérieure (en jaune) et d'une leucotomie limbique (en bleu). Yang et al. 2014

L'ensemble de ces techniques neurochirurgicales a obtenu des taux de réponse compris entre 35 et 75% ainsi qu'un profil favorable en terme de bénéfices-risques¹¹³. L'efficacité thérapeutique résultant de l'interruption des connexions fronto-basales ou de la lésion des ganglions de la base dans le TOC, suggère également une dysfonction du circuit cortico-striato-thalamo-cortical dans le TOC.

La neurostimulation profonde (DBS) dans le TOC exerce une stimulation à haute fréquence, et peut être implantée dans le bras antérieur de la capsule interne, la capsule ventrale, le noyau accumbens, le noyau caudé ventral, le noyau subthalamique ou le pédoncule thalamique inférieur¹. Il semble qu'il y ait des effets locaux mais aussi des effets plus distants de la DBS, ayant pour effet de réduire l'hyperactivité du cortex préfrontal observée dans le TOC¹⁰³. Par ailleurs, une autre étude récente a rapporté la corrélation entre la réduction des symptômes de

TOC et la diminution de la connectivité fronto-striatale, mesurée comme excessive en baseline¹¹⁴. Autant d'arguments en faveur d'un rôle du circuit fronto-striatal, qui serait dysfonctionnel tant au niveau de l'activité basale que de la connectivité dans le TOC.

3. Etudes de neuro-imagerie structurale

L'ensemble des études utilisant l'IRM cérébrale ont permis d'observer des anomalies anatomiques dans le circuit cortico-striato-thalamo-cortical des patients⁴. Certaines études se concentrent sur le volume et l'épaisseur de matière grise, tandis que d'autres examinent la substance blanche, les connexions entre les différents noyaux du striatum et le cortex frontal. Il existe plusieurs contradictions entre les différentes études de ce domaine cependant, y compris entre les méta-analyses, mais il en ressort que la neuropathologie du TOC impliquerait des anomalies structurelles dans le COF, le CCA et le striatum⁴.

Le cortex orbito-frontal des patients souffrant de TOC aurait un volume diminué comparativement aux sujets sains, sans que l'on sache si cette variation est causale ou compensatoire, et sans que l'ensemble des études sur ce sujet soient d'accord sur ce point¹¹⁵.

Il semble que la partie dorsale du cortex cingulaire antérieur présente systématiquement un volume réduit de substance grise dans le TOC, quelle que soit la méthodologie utilisée¹¹⁵.

Il existe en revanche de nombreuses contradictions en ce qui concerne la structure du striatum dans le TOC. Alors que certaines études constatent un volume augmenté de substance grise dans le noyau caudé, d'autres utilisant l'analyse *regions of interest* observent plutôt un volume réduit¹¹⁶. Les résultats concernant le putamen sont plus homogènes. Une hypertrophie du putamen ainsi qu'une déformation externe de cette structure ont été observées à plusieurs reprises, avec une différence significative entre les patients souffrant de TOC, et les sujets sains ainsi que ceux présentant d'autres troubles anxieux¹¹⁶⁻¹¹⁸. D'autres études utilisant la *voxel-based morphometry* ont observé une quantité plus importante de substance grise dans le putamen des patients souffrant de TOC, comparativement aux contrôles^{115,119-121}. Enfin, une

étude récente utilisant la technique *genome-wide investigation* et portant sur le recouvrement entre les facteurs de risque génétiques de TOC et les influences génétiques sur les structures sous-corticales, a observé une concordance positive entre les variants à risque pour le TOC et les variants associés à une augmentation de volume du noyau accumbens et du putamen¹²². Une méta-analyse de 2014 regroupant les données de 412 patients avec TOC et 368 sujets sains a aussi observé des anomalies dans le cortex préfrontal dorsomédial, le gyrus frontal inférieur et le cervelet¹²³.

Il existerait aussi une influence de la classe d'âge sur l'anatomopathologie du trouble. Ainsi, les méta et méga-analyses dans ce domaine ont retrouvé différents patterns d'anomalies sous-corticales en comparant les échantillons adultes et les échantillons pédiatriques de patients avec TOC : les échantillons adultes présentaient des anomalies dans le pallidum et l'hippocampe, alors que les échantillons pédiatriques présentaient des anomalies thalamiques¹²⁴. On pourrait donc faire l'hypothèse d'anomalies structurales distinctes sous-tendant le TOC, localisées dans différentes aires cérébrales selon qu'il débute dans l'adolescence ou à un âge avancé.

Par ailleurs, l'imagerie par tenseur de diffusion a permis d'analyser les faisceaux de substance blanche dans le TOC. Il semblerait que le corps calleux, le cingulum, le bras antérieur de la capsule interne présentent des anomalies dans le trouble. Cependant, ces résultats n'ont pas été constamment observés dans les différentes études¹²⁵⁻¹²⁷. Une étude plus récente utilisant l'imagerie de diffusion a permis une observation précise de l'état des connexions anatomiques (extension spatiale, densité, topographie, ségrégation) qui relie les aires corticales associatives et limbiques, aux ganglions de la base chez le patient souffrant de TOC¹²⁸. Cette étude a permis de constater que ces connexions présentaient une extension subcorticale et une densité réduite chez les patients. De plus, les différentes projections corticales aboutissant dans le striatum et le thalamus étaient hyper-compartmentées chez les patients¹²⁸ : il était

observé un plus grand nombre de connexions distinctes pour relier un point cortical à une aire striatale ou thalamique chez les patients. Cette plus grande compartimentation de l'acheminement du signal pourrait être à l'origine d'une mauvaise intégration des informations corticales dans le striatum et le thalamus, ce qui perturberait le processus ultérieur de sélection comportementale¹²⁸.

4. Imagerie par Résonance Magnétique (IRM) cérébrale, fonctionnelle

α. Etudes d'imagerie sur le TOC idiopathique

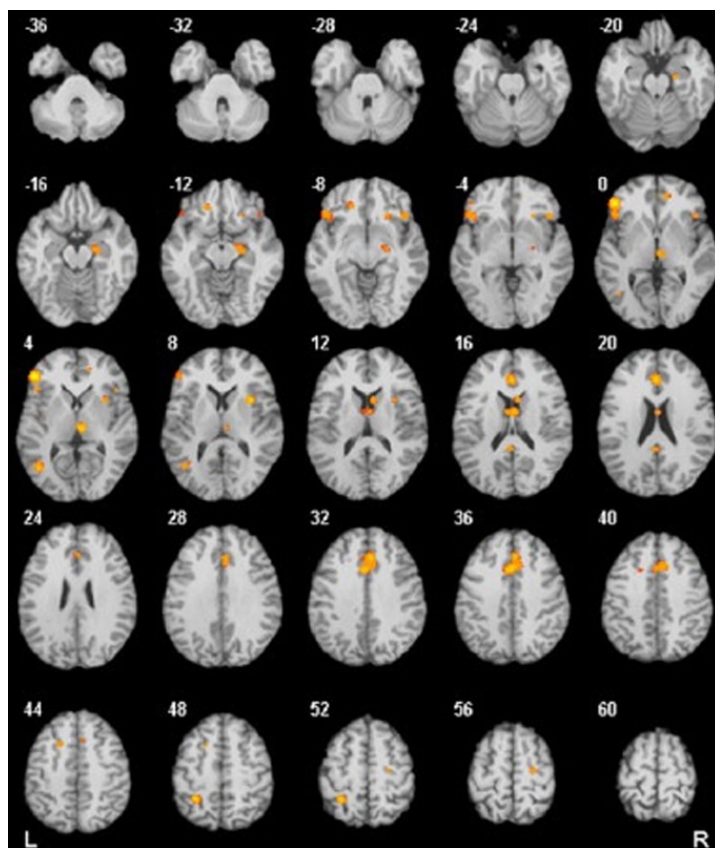
Il existe 4 différents types d'études en IRM fonctionnelle sur le TOC :

- portant sur des patients en *resting state*
- avant et après traitement des TOC
- durant une provocation des symptômes obsessionnels-compulsifs
- durant une tâche cognitive.

Ce sont les trois mêmes régions cérébrales qui ont été identifiées comme clés dans le métabolisme cérébral caractérisant le TOC : le cortex orbitofrontal, le cortex cingulaire antérieur, le striatum⁹⁶. Il semblerait que ces régions soient :

- hyperactives ou hyperconnectées au repos chez les patients, comparativement aux sujets sains^{94,129-131}. Il y aurait un rétro-contrôle positif cortico-basal avec un auto-entretien de cette hyperactivité^{4,132}.
- cette hyperactivité serait majorée lors de la provocation de symptômes¹³³,
- puis normalisée après traitement efficace, par psychotrope ou thérapie cognitivo-comportementale^{130,134}.

Plus spécifiquement, une étude réalisée chez 68 patients souffrant de TOC et naïfs de tout traitement, a pu mettre en évidence une hyperactivité du putamen droit et du gyrus frontal supérieur par rapport aux contrôles¹³⁵.



Il existe plusieurs manières d'interpréter l'hyperactivité cortico-sous corticale observée dans le TOC. *En effet, doit-on l'interpréter comme causale des symptômes obsessionnels-compulsifs, ou comme une tentative des ganglions de la base d'atténuer les symptômes*⁹⁶ ?

Figure 5. Planche issue d'une méta-analyse quantitative des études par IRMf, rapportant les différences cas-contrôles. Les zones représentées en jaune désignent les aires dont l'activation est supérieure chez les patients. Menzies et al. 2008

Certains ont suggéré que l'hyperactivité orbitofrontale et subcorticale observée dans le TOC serait le résultat d'un développement neuro-anatomique anormal de ces structures, ou d'un défaut d'élagage synaptique entre elles. Cependant, aucune étude post-mortem n'a pu confirmer ces hypothèses¹²⁹. D'autres ont émis l'hypothèse d'un déséquilibre entre les voies cortico-basales directe et indirecte: la voie directe prendrait l'ascendant sur l'autre, autorisant la survenue de préoccupations concernant le danger, la violence, l'hygiène, obligeant les patients à adopter un comportement rituel et entraînant une incapacité à basculer vers d'autres comportements¹³⁰. Cela entraînerait aussi une activité accrue dans le cortex orbitofrontal, le noyau caudé ventromédial et le thalamus dorsal médial. Les sérotoninergiques amélioreraient les symptômes obsessionnels-compulsifs en rétablissant l'équilibre voie directe-voie indirecte, diminuant ainsi l'hyperactivité globale du circuit¹³⁰.

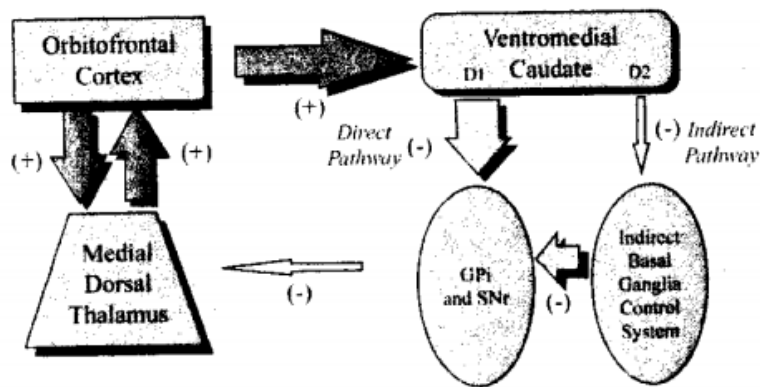


Figure 6. Modèle de physiopathologie du TOC, d'après Saxena et al., 2001. Le signal capturé dans la voie directe est autoentretenu, du fait du tonus excessif de cette voie (flèches pleines) par rapport à la voie indirecte (flèches vides).

Enfin, il existe aussi l'hypothèse d'un déséquilibre entre les circuits ventraux et dorsaux du circuit CSTC, qui serait à l'origine d'une augmentation de

l'anxiété, de comportements répétitifs et d'une incapacité à pouvoir moduler les réponses¹³⁶.

Devant l'absence de certitude actuelle sur l'origine et la fonctionnalité de l'hyperactivité observée dans le TOC, il n'est pas exclu qu'une anomalie d'une autre nature altérant le circuit CSTC puisse entraîner les mêmes symptômes.

Par ailleurs, la provocation de symptômes chez des patients souffrant de TOC a permis de mettre en évidence une hyper-activation du circuit cortico-striato-thalamo-cortical, mais également de l'amygdale⁷⁹. Il est intéressant de noter que l'hyper-activation de l'amygdale était aussi présente lors de la présentation de stimuli négatifs, pourtant non destinés à provoquer des symptômes : cela orienterait vers une hyperactivité émotionnelle chez les patients souffrant de TOC, avec un seuil abaissé de déclenchement des émotions⁷⁹. Là encore, il semblerait que l'on puisse observer des différences selon l'âge des patients étudiés : une étude chez 18 patients mineurs présentant des TOC (dont 8 prenant un traitement) et les soumettant à la provocation de symptômes de symétrie ou de contamination, a observé à l'inverse une hypoactivation du putamen droit¹³⁷. Il se peut donc que les anomalies cérébrales sous-tendant les TOC soient différentes selon les catégories d'âge des patients¹³⁸. En effet, les études portant sur les enfants souffrant de TOC observent généralement un volume diminué du putamen¹³⁹. Cela étayerait l'hypothèse d'une physiopathologie distincte des TOC selon

l'âge d'apparition, avec trois grands cadres : les TOC chez le mineur, les TOC apparaissant à l'âge adulte, les TOC à début tardif (après 50 ans).

Les études utilisant l'imagerie fonctionnelle durant certaines tâches cognitives montrent aussi un recrutement anormal du circuit cortico-striato-thalamo-cortical, différant selon la tâche. Durant une tâche de traitement des émotions, une hyperactivité du putamen était observée chez des patients¹⁴⁰. Tandis que plusieurs études ont observé que les patients recrutaient de façon aberrante l'hippocampe durant une tâche implicite de *sequence-learning*, les sujets sains recrutant le striatum⁴. Cette structure serait donc insuffisamment impliquée chez les patients lors de l'apprentissage. D'ailleurs, une étude ayant comparé dix patients effectuant une TCC avec prévention de la réponse et dix contrôles, a montré avant traitement une hypoactivité du putamen droit et du COF des patients lors de l'apprentissage d'une nouvelle stratégie de réponse. Au fil des séances de TCC, une augmentation de l'activité du putamen était observée chez les patients, ainsi qu'une interaction groupe * temps au niveau du noyau caudé, dont l'activité augmentait également au cours de la thérapie¹⁰⁰. Dans la DCL, on observe une atrophie striatale et une déplétion cholinergique, l'acétylcholine et le striatum ayant un rôle central dans l'apprentissage¹⁴¹.

Enfin, il existe des contradictions sur la localisation précise des anomalies concernant le striatum dans le TOC. En effet, la plupart des résultats obtenus à travers les études de morphométrie concernent le noyau caudé, et non le striatum dans son ensemble. Il y a donc la nécessité d'une étude plus fine sur le plan anatomique afin de distinguer les anomalies liées à chaque structure dans la physiopathologie du TOC.

β. Résultats d'imagerie sur le TOC à début tardif

Les études d'imagerie s'étant intéressées aux spécificités du TOC selon l'âge de début sont peu nombreuses, et utilisent une définition large du TOC à début tardif - soit tout TOC débutant après 18 ans, par opposition au TOC précoce, débutant dans l'enfance¹⁴². Les études

portant sur le TOC débutant après l'âge de 40 ans sont donc essentiellement cliniques, ou consistent en des séries de cas rapportant des lésions cérébrales en lien avec une maladie neurodégénérative ou un traumatisme¹⁴².

Cependant, on dénombre deux études de neuroimagerie structurale ayant tenté de déterminer si les volumes de matière grise et blanche étaient corrélés avec l'âge d'apparition du TOC. Les résultats ont été non significatifs contradictoires^{142,143}.

En neuroimagerie fonctionnelle, il existe des contradictions sur la corrélation entre l'âge d'apparition du TOC et le débit sanguin vers les régions frontales, caudées et thalamiques. Lucey *et al.* n'avaient retrouvé aucune corrélation significative¹⁴⁴, alors qu'une étude ultérieure a observé diverses différences entre les patients à début précoce et ceux à début tardif (début après 12 ans) : le groupe « début tardif » présentait un débit sanguin diminué dans le cortex orbitofrontal droit, et un débit sanguin plus élevé au niveau du précuneus gauche comparativement aux sujets sains¹⁴⁵.

Enfin, en imagerie nucléaire, deux études ont retrouvé des résultats probants. La première a utilisé l'IRM quantitative et les valeurs de relaxométrie T2 (un biomarqueur présumé du fer) pour déterminer les concentrations de fer dans les noyaux gris centraux chez des sujets sains, des patients atteints de TOC à début précoce ou tardif (débutant après vingt ans)⁴⁰.

Le fer est absent du cerveau à la naissance, mais il s'accumule rapidement au cours des deux premières décennies de la vie et cette accumulation continue tout au long de la vie au niveau du putamen et du noyau caudé particulièrement, et de façon moindre dans le globus pallidus¹⁴⁶. Le fer joue un rôle dans le métabolisme oxydatif et participe à la synthèse des neurotransmetteurs et de la myéline¹⁴⁶. Il favorise également la conversion du peroxyde d'hydrogène en radical hydroxyle, ce qui peut contribuer au stress oxydatif en cas d'excès et à la neurodégénérescence en cas d'excès ferrique¹⁴⁶. Correia *et al.* ont donc cherché à déterminer si le métabolisme du fer était anormal au niveau des ganglions de la base dans le

TOC⁴⁰. Ils ont constaté que seuls les patients avec TOC à début tardif différaient significativement des contrôles⁴⁰. Le TOC à début tardif était associé à des concentrations de fer plus élevées que les contrôles et les patients à début précoce, en particulier dans le globus pallidus⁴⁰. Ces résultats suggèrent une relation possible entre l'âge d'apparition des TOC et les dépôts de fer dans les ganglions de la base.

La deuxième étude a mesuré la disponibilité du transporteur de la sérotonine SERT avec la TEP, chez 19 patients atteints de TOC à début précoce ou tardif (débutant après l'âge de 18 ans)¹⁴⁷. Elle a révélé des valeurs plus basses dans le groupe début tardif par rapport au groupe d'âge début précoce et aux contrôles, dans le système limbique (l'amygdale et l'hippocampe), le cortex cingulaire antérieur, le noyau accumbens, le putamen et le cortex occipital¹⁴⁷. Ces résultats suggèrent que l'apparition d'un TOC après 18 ans serait associée à une disponibilité anormalement basse de SERT¹⁴⁷.

L'ensemble de ces études reposaient sur de petits échantillons de patients atteints de TOC (effectif de 14 à 30 patients pour chaque étude) et désignaient le TOC tardif comme débutant après l'âge de vingt ans au plus. Par conséquent, il y a actuellement un manque de preuves pour déterminer s'il existe des différences fiables entre le TOC de début précoce et le TOC de début tardif, en termes de volume et de niveaux d'activité des différentes structures cérébrales impliquées dans la physiopathologie du TOC.

5. Etudes utilisant l'imagerie nucléaire

Les études utilisant la tomographie par émission de positons ont retrouvé une activité anormale en différents points du CTSC, comprenant le COF médial et latéral, le CCA dorsal et le striatum, en comparant les patients avec TOC aux sujets sains⁴. Il semblerait que les anomalies sous-jacentes aux TOC aillent au-delà du CTSC⁹⁷, et concernent également l'amygdale et l'hippocampe⁴.

Une méta-analyse de 2004 résumant les études réalisées chez les patients souffrant de TOC, utilisant la tomographie par émission de positons (PET) et la tomographie par émission de photons (SPECT) a trouvé les résultats suivants¹⁴⁸ : il existe de façon constitutive des différences dans l'absorption du traceur entre les patients et les contrôles, au niveau du gyrus orbital et de la tête du noyau caudé. Aucune autre différence n'avait été observée alors.

Authors	N ¹	Treatment	Imaging	Rescan (weeks)	Mean age (years)	YBOCS score	HDRS	YBOCS decrease (%)	Effect size (g)							
									caudatus	OFC	thalamus	ACC ²	putamen	PFC ³	hippo-campus	amygdala
Benkelfat <i>et al.</i> 1990	8	TCA	PET	12	32.0 ± 6.6	—	9 ± 3	—	-0.13	-0.47	0.11	—	-0.15	—	0.17	—
Baxter <i>et al.</i> 1992	6	SSRI	PET	12	31.2 ± 12.9	25 ± 4	10 ± 5	36	-0.35	0.17	-0.62	-0.27	0.25	—	—	—
	5	CBT	PET		34.7 ± 6.0	24 ± 6	8 ± 6	25	-0.41	-0.19	-0.06	-0.11	-0.22	—	—	—
Swedo <i>et al.</i> 1992	13	TCA/SSRI	PET	52	27.8 ± 7.5	—	9 ± 9	—	-0.08	-0.68	—	-0.41	—	-0.17	-0.08	—
Hoehn-Saric <i>et al.</i> 1992	6	SSRI	SPECT	14	33.3 ± 9.8	24 ± 4	—	47	—	0.12	—	—	—	—	—	—
Rubin <i>et al.</i> 1995	8	TCA	SPECT	30	33.6 ± 5.0	21 ± 5	—	48	0.14	—	0.00	—	0.40	—	—	—
Schwartz <i>et al.</i> 1996	9	CBT	PET	12	33.4 ± 6.6	26 ± 4	4 ± 3	49	-0.53	—	—	—	—	—	—	—
Saxena <i>et al.</i> 1999	20	SSRI	PET	8-12	—	26 ± 6	9 ± 3	38	-0.32	-1.02	-0.64	-0.34	—	—	—	—
Saxena <i>et al.</i> 2002	25	SSRI	PET	8-12	37.5 ± 12.6	26 ± 5	10 ± 4	22	-0.28	-0.23	-0.23	-0.20	-0.22	-0.13	0.00	0.00
Nakatani <i>et al.</i> 2003	22	CBT	SPECT	32	29.7 ± 12.0	27 ± 5	14 ± 10	55	-0.46	—	-0.16	—	—	-0.24	—	—
Ho Pian <i>et al.</i> 2004	15	SSRI	SPECT	12	30.6 ± 11.0	28 ± 4.9	8 ± 4	21	-0.28	0.14	-0.13	—	-0.56	—	—	—
Diler <i>et al.</i> 2004	18	SSRI	SPECT	12	13.2 ± 1.6	—	—	—	-0.90	-0.53	—	-0.90	—	-0.80	—	—
Saxena <i>et al.</i> 2009	10	CBT	PET	4	46.4 ± 9.9	25 ± 3	12 ± 5	55	0.11	0.00	-0.32	0.00	0.09	0.21	0.18	-0.30
Apostolova <i>et al.</i> 2010	7	SSRI	PET	20	30.9 ± 4.6	23 ± 8	—	43	0.00	-0.17	—	—	—	—	—	—
	9	CBT	PET		37.1 ± 10.3	23 ± 8	—	47	0.12	0.09	—	—	—	—	—	—
Karadag <i>et al.</i> 2013	7	SSRI	SPECT	33	33.7 ± 9.2	28 ± 4	10 ± 6	54	—	—	1.11	0.48	—	—	—	—

Figure 7. Caractéristiques des études ayant utilisé la PET ou la SPECT, avant et après traitement, dans une population de patients souffrant de TOC : tailles d'effet pour les différentes régions cérébrales étudiées. A. L. van der Strate, *et al.* (2017)

Dans la littérature plus récente, on retrouve une méta-analyse sur les patients souffrant de TOC soulignant à nouveau une hyperactivité du CTSC à travers les analyses en PET et SPECT¹⁴⁹. Cette méta-analyse a également permis de conclure à une diminution de l'activité dans le noyau caudé, le cortex orbitofrontal mais aussi le thalamus après traitement par sérotoninergiques ou thérapie cognitivo-comportementale¹⁴⁹. Seules certaines études citées dans l'article identifiaient également une diminution de l'activité dans le putamen après le traitement, ne permettant pas d'ajouter ce point à la conclusion^{150,151}. Il semblerait donc qu'un consensus existe sur une hyperactivité du noyau caudé dans la physiopathologie du TOC, sans que cela soit unanimement reconnu en ce qui concerne le putamen.

Cependant, les boucles cortico-striatales ne seraient finalement pas ségréguées de façon claire et précise en multiples boucles strictement parallèles les unes aux autres, chacune connectant

ensemble certaines régions corticales à certains ganglions de la base^{4,152}. Ces boucles seraient plutôt intriquées les unes aux autres, avec des signaux passant de l'une à l'autre en cascades¹⁵³. Aussi, il est difficile de considérer les TOC comme étant causés par le dysfonctionnement d'une seule boucle, unique, indépendamment des autres.

De plus, le modèle corticostriatal du TOC ne prend pas en considération le rôle de l'amygdale et de l'hippocampe, leur interaction avec le cortex frontal dans la régulation de la peur et de l'anxiété, alors que ces régions présentent des particularités dans le TOC également. Enfin, il semblerait que les différentes régions du COF jouent chacune un rôle distinct dans la physiopathologie du TOC, dans le circuit de la récompense et les affects négatifs - y compris la peur et l'anxiété^{51,63}. C'est pourquoi on ne peut se limiter à une vision des TOC reposant uniquement sur les ganglions de la base ou sur le cortex orbitofrontal, ce trouble impliquant vraisemblablement une interaction complexe entre le dysfonctionnement d'aires cérébrales étendues, certaines communes avec celles impliquées dans la DCL.

6. Implication des aires temporales dans le TOC

Dans la perspective d'une physiopathologie commune au TOC et à la DCL, il est important de souligner les études ayant permis de mettre en évidence un rôle des aires temporales dans le TOC. Une étude prospective effectuée en pédiatrie chez des patients présentant des TOC après lésion cérébrale, a permis de montrer une association significative des obsessions *de novo* avec des lésions temporales¹⁵⁴. Par ailleurs, l'épilepsie du lobe temporal a été associée à des symptômes obsessionnels-compulsifs^{155,156}. Ce qui nous conduit à nous interroger sur une éventuelle implication du lobe temporal dans la physiopathologie du TOC.

Certaines études de neuropsychologie ont d'abord mis en évidence une importante altération des fonctions visuospatiales dans le TOC, qui pourrait être en lien avec le cortex temporal^{117,157}. D'autres études en imagerie ont permis de constater que le lobe temporal présentait des anomalies structurelles et fonctionnelles dans le TOC^{158,159}. Les gyri temporaux

supérieur et médian présenteraient ainsi des altérations de la substance grise dans le TOC^{160,161}.

Enfin, une étude d'imagerie fonctionnelle récente a observé une connectivité fonctionnelle aberrante entre le circuit CSTC (notamment le putamen) et les aires temporales, chez des patients atteints de TOC non traités¹³⁵. Une réduction de la connectivité fonctionnelle a été observée au niveau des gyri temporaux médian et postérieur, dans les études d'imagerie fonctionnelle en *resting-state* chez les patients avec TOC^{162,163}. Or, une connexion existerait entre le gyrus temporal et le striatum via le circuit CSTC, permettant au striatum de recevoir un influx temporal¹⁶⁴. Ainsi, ces différentes observations, en particulier la mise en évidence récente d'une dysconnectivité entre le putamen et les aires temporales dans le TOC, soutiennent l'hypothèse d'une implication du lobe temporal, via le striatum, dans la physiopathologie du TOC¹³⁵.

7. Etudes portant sur les neurotransmetteurs impliqués dans le TOC

Les circuits impliqués dans le modèle frontostriatal du TOC sont modulés par la dopamine, la sérotonine, la noradrénaline et l'acétylcholine^{165,166}. Selon ce modèle, il y aurait donc une implication des échanges de sérotonine¹⁶⁷ et de dopamine¹⁶⁸ dans la physiopathologie des TOC. Les premières hypothèses sur les neurotransmetteurs impliqués dans le TOC se sont concentrées sur la sérotonine, en raison de l'efficacité observée des ISRS et des tricycliques sur les symptômes obsessionnels-compulsifs¹⁶⁹. Les études s'intéressant au transporteur 5-HT et à la densité de récepteurs à la sérotonine ont alors permis d'observer des anomalies régionales de répartition dans le TOC : une moins grande disponibilité de récepteurs 5HT2A dans le thalamus et les régions préfrontales, une plus grande disponibilité de récepteurs 5HT2A dans le noyau caudé¹⁷⁰. A partir de ces observations a été formulée l'hypothèse d'une concentration synaptique de sérotonine plus basse dans le CSTC chez les patients souffrant de TOC. Cependant, les résultats dans ce domaine sont contradictoires, et 50% des patients

souffrant de TOC ne répondent pas aux ISRS¹⁷¹. Ainsi, d'autres neurotransmetteurs ont été investigués afin de mieux définir la physiopathologie du TOC.

Chez les patients souffrant de TOC, plusieurs observations ont ensuite été faites en ce qui concerne la dopamine. La densité du transporteur de la dopamine serait augmentée dans le

Anatomy of cortico-striato-thalamo-cortical (CSTC) loop circuitry

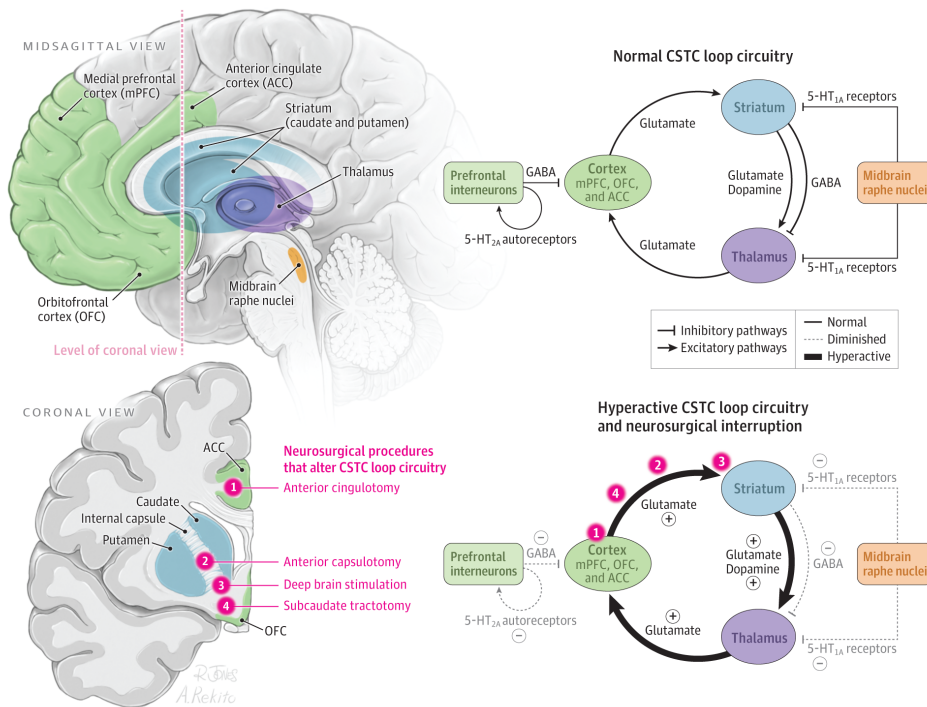


Figure 8. Le circuit cortico-striato-thalamo-cortical et ses neurotransmetteurs dans le TOC. Dougherty et al. 2018

striatum¹⁷⁰. Il y aurait en revanche une diminution des liaisons du raclopride avec les récepteurs D1 et D2/D3 dans cette même région, observée à travers toutes les études

d'imagerie nucléaire utilisant ce traceur¹⁷⁰.

La baisse de disponibilité de ces récepteurs peut résulter de deux phénomènes :

- une diminution de la densité et/ou de l'affinité de ces récepteurs, du fait de leur internalisation par exemple.
- une augmentation du niveau de dopamine endogène chez les patients, entrant en compétition avec le traceur¹⁷⁰.

Denys *et al.* ont émis l'hypothèse d'une concentration tonique de dopamine faible chez ces patients, avec un relargage massif de dopamine de façon phasique. Cependant, la question du niveau de dopamine endogène chez les patients atteints de TOC reste non résolue à l'heure actuelle.

Plusieurs études sont également en faveur d'une anomalie de transmission du glutamate dans la physiopathologie des TOC. Certaines études-déjà anciennes- ayant utilisé la spectroscopie ont ainsi retrouvé une élévation du taux de glutamate dans le noyau caudé d'une population pédiatrique souffrant de TOC, sans que ces résultats aient pu être répliqués par la suite cependant^{172,173}. Dans l'une de ces études, un niveau plus élevé de glutamate observé dans le striatum des patients corrélait avec la sévérité des symptômes et retournait à la normale après traitement efficace¹⁷³. Actuellement, plusieurs essais préliminaires sont donc en train d'évaluer l'effet potentialisateur de modulateurs glutamatergiques tels que la MEMANTINE, le RILUZOLE, en adjonction avec les ISRS dans le traitement du TOC, avec des résultats prometteurs¹⁷⁴. Enfin, des taux diminués de GABA ont été relevés dans le cortex préfrontal des patients atteints de TOC⁵.

En somme, il semble que la physiopathologie des TOC repose sur une hyperactivité du CTSC, avec une hyperactivité dopaminergique et glutamatergique dans le striatum^{175,176}. L'origine de ces anomalies serait secondaire à une diminution de l'activité sérotoninergique préfrontale et mésencéphalique, ainsi qu'à un niveau basal de GABA diminué dans le cortex préfrontal⁵(Figure 8. Le circuit cortico-striato-thalamo-cortical et ses neurotransmetteurs dans le TOC. Dougherty et al. 2018. En effet, les projections sérotoninergiques provenant des noyaux du raphé inhibent habituellement l'activité dopaminergique striatale et thalamique par l'intermédiaire des récepteurs 5-HT1A d'une part¹⁷⁷. D'autre part, elles inhibent l'activité glutamatergique striatale par l'intermédiaire des récepteurs 5-HT2A¹⁷⁷. Un déficit en sérotonine conduirait donc à l'hyperactivité de ces différents axes. Quant au GABA, sa diminution dans la région préfrontale serait à l'origine d'une hyperactivité striatale à travers les projections orbitofrontales¹⁷⁵(Figure 8. Le circuit cortico-striato-thalamo-cortical et ses neurotransmetteurs dans le TOC. Dougherty et al. 2018. Cependant, les études de challenge pharmacologique et de neuro-imagerie ayant cherché à prouver ces hypothèses n'ont pas

pourvu suffisamment de résultats conclusifs à ce jour. Ainsi, on manque notamment de preuves permettant de statuer entre le caractère primaire des anomalies de la sérotonine dans la genèse des TOC, et leur caractère secondaire au trouble.

Enfin, l'acétylcholine aurait aussi une implication dans la physiopathologie du TOC.

Le système cholinergique au niveau du CPF médial aurait un rôle dans l'attention soutenue¹⁷⁸⁻¹⁸⁰.

Or, une diminution du nombre d'interneurones cholinergiques a été observée dans le striatum des patients souffrant de TOC, et confirmée dans une étude récente où la suppression d'interneurones cholinergiques dans le striatum de rats conduisait à l'apparition de comportements ritualisés répétés^{181,182}. Les lésions de ces interneurones entraînent sur le plan électrophysiologique une augmentation de la connectivité fonctionnelle entre différentes aires corticales et la région motrice, mais non associative, du striatum.

Deuxième partie : présentation des cas cliniques

I. Le cas de Mr X. : TOC débutant à l'âge de 60 ans chez un professeur de sociologie

A. Antécédents et histoire de la maladie

1. Antécédents personnels et familiaux

Mr X., professeur d'université en sociologie, présente pour la première fois des symptômes obsessionnels-compulsifs à l'âge de 60 ans. On retrouvait parmi ses antécédents :

- une hypertrophie bénigne de prostate traitée par AVODART : arrêt du traitement et du suivi urologique depuis 2 ans, avec persistance de nycturie et impériosités mictionnelles.
- un glaucome chronique, traité par LUMIGAN et laser, suivi régulier.
- un carcinome basocellulaire opéré en 2010.
- une fracture de clavicule sur une chute traumatique en roller il y a de nombreuses années.

En ce qui concerne les antécédents familiaux, son père souffrait d'un trouble délirant persistant à thématique hypocondriaque et l'un de ses cousins avait fait une tentative de suicide.

2. Histoire de la maladie : apparition et évolution du TOC

Mr X. a commencé à avoir des préoccupations excessives au sujet de la propreté, avec des craintes excessives de contamination et d'infection, ce 17 ans avant son hospitalisation en psychiatrie à la Pitié Salpêtrière. Ces symptômes sont apparus au décours d'un épisode grippal ayant nécessité un alitement prolongé. Il présente alors des comportements répétitifs et compulsifs tels que le nettoyage itératif de son domicile, des rituels de lavage de la vaisselle le conduisant à ébouillanter ses couverts avant chaque repas, il change d'habits pour sortir de son domicile. Il développe également des comportements d'évitement des sorties à

l'extérieur et des transports en commun entraînant des difficultés pour se rendre à son travail. Il a été contraint de prendre sa retraite plus tôt que ce qui était prévu (en 2001 à 62 ans), du fait de l'impact de ces symptômes.

Il se présente pour la première fois en consultation au CMP de son secteur à l'âge de 64 ans (en 2003), quatre ans après l'apparition de ses premiers symptômes. Un traitement par SERTRALINE 50mg est initié, en parallèle avec un suivi psychologique. Le patient est stable sur le plan thymique mais le traitement n'a pas d'efficacité sur le TOC. Mr X. poursuit ses activités sociales et ses loisirs, est observant pendant plusieurs années puis arrête son traitement lors d'un oubli de la SERTRALINE en vacances (été 2009, le patient a 70 ans).

Poursuivant son suivi psychiatrique au CMP, le patient débute ensuite un traitement par FLUOXETINE 20mg en 2010, sans efficacité sur le TOC. Il va finalement interrompre son suivi au CMP ainsi que la FLUOXETINE, d'après lui « son psychiatre n'aurait pas jugé nécessaire de poursuivre le suivi ».

En 2013 (patient âgé de 74 ans), on retrouve un amaigrissement majeur, une perte de 10 kg en six mois, sans cause organique retrouvée. En parallèle, le patient présente une franche aggravation du TOC, entraînant une réduction des activités sociales et une perte d'intérêt dans ses activités de loisirs. Il reprend la même année un suivi psychiatrique, en libéral cette fois, conduisant à l'introduction d'un traitement par PAROXETINE 40mg et benzodiazépines, sans efficacité sur les TOC. En revanche, on voit apparaître de premiers symptômes dépressifs, avec notamment le repli social et l'anhédonie, qui s'aggravent progressivement malgré le traitement sérotoninergique. On voit également apparaître un isolement au domicile : le patient ne sort plus de chez lui, redoutant la prise de transports en commun, mais aussi car se préparer aux sorties lui prend un temps excessif.

Un an avant l'hospitalisation, durant l'année 2015 (le patient a 76 ans) : Mr présente un fléchissement thymique majeur avec un sentiment d'incapacité, une perplexité anxieuse et un

apragmatisme au premier plan. Il s'installe de façon insidieuse des idées délirantes congruentes à l'humeur, à mécanisme interprétatif, à thématique d'incapacité, d'indignité, de ruine et de culpabilité évoquant un syndrome de Cotard (obsessions de présenter une maladie, d'avoir une constipation grave, de ne plus pouvoir uriner).

B. Mode de vie

Mr X. est marié, a une fille de 47 ans d'un premier mariage. Après des études de sociologie, il a travaillé comme coopérant en Algérie (travaux de recherche) jusqu'en 1967 puis obtient une chaire de Démographie et Sociologie dans une université prestigieuse. Il prend sa retraite de professeur en 2001, de façon prématurée puisqu'il n'a alors que 62 ans. Il continue d'écrire des livres par la suite. Il poursuit également de nombreux loisirs (activités culturelles, guitare, accordéon, saxophone, piano) qu'il a tous arrêtés 3 ans avant son hospitalisation (14 ans après le début du TOC). Son cercle social s'est également restreint à sa femme et à sa fille depuis 3 ans, alors qu'il gardait auparavant de nombreuses relations.

C. Hospitalisation en psychiatrie : l'hypersensibilité aux neuroleptiques révèle un syndrome neurodégénératif

1. Examen à l'entrée : d'ores et déjà des troubles cognitifs sont notés

Lorsqu'il se présente à la Pitié Salpêtrière, Mr X. est âgé de 77 ans et vient consulter pour un avis spécialisé sur son TOC résistant avec obsessions de propreté et compulsions de lavage (retentissement quotidien du trouble : 8 heures par jour, score à l'échelle Y-BOCS 37). Il est rapidement hospitalisé car il souffre également d'un épisode dépressif caractérisé sévère avec symptômes délirants.

Au cours de son hospitalisation, des troubles cognitifs sont observés, s'étant probablement installés de façon insidieuse sur les dernières années, n'étant pas la plainte principale du patient ni de l'entourage. On retrouve ainsi des troubles de la concentration et de l'attention : le patient oublie de fermer les robinets après ses rituels de lavage, il perd régulièrement ses

affaires personnelles dans les différents endroits où il passe. Il présente également des troubles de la planification et du raisonnement avec incapacité à réaliser deux tâches en même temps. Il existe des troubles de la mémoire à tous les niveaux : de travail (difficultés à organiser son discours), à long terme (pertes des repères et incapacité à enregistrer de nouvelles connaissances), sémantique (manque du mot, réduction du lexique verbal) et procédurale. On observe une réduction de la compréhension notamment de phrases complexes, et des troubles praxiques : idéomotrice, constructive (touchant particulièrement l'écriture) et réflexive, avec de nombreuses simplifications et approximations.

2. Mise en place d'un traitement psychotrope

Après l'arrivée du patient, son traitement antérieur par PAROXETINE 40 mg est progressivement arrêté, au profit d'une introduction de CLOMIPRAMINE par perfusion quatre jours d'affilée, puis per os jusqu'à 150 mg par jour. Devant l'absence d'amélioration clinique après trois semaines sous CLOMIPRAMINE et la persistance au premier plan d'idées délirantes d'indignité et de maladie, nous introduisons progressivement de l'OLANZAPINE à 5 puis 7.5 mg.

On observe ainsi au bout d'une semaine une amélioration thymique transitoire, puis dès dix jours sous OLANZAPINE survient un syndrome confusionnel franc. Il s'accompagne de l'aggravation d'un syndrome extrapyramidal - en fait présent depuis trois ans, les proches décrivant sur cette période l'apparition d'une dysphonie et des chutes occasionnelles dues à une légère ataxie. On observe également des troubles du sommeil avec insomnie d'endormissement et réveils multiples, une hypotension orthostatique avec perte de 30 mm Hg sur la tension artérielle systolique au passage debout, des troubles de la déglutition avec fausses routes à l'eau plate.

L'examen neurologique retrouve une dysarthrie hypokinétique, une bradykinésie globale avec amimie, une camptocormie, mais une marche qui se fait non à petits pas et sans perte du

ballant des bras. Il existe un discret syndrome akinétorigide axial et segmentaire symétrique sans tremblement de repos. On retrouve une lenteur des saccades oculaires verticales vers le haut. Il n'y pas de syndrome frontal comportemental et pas de signe de l'applaudissement. Un bilan d'extension à la recherche d'une maladie neurodégénérative est alors lancé, tandis que nous diminuons progressivement l'OLANZAPINE et la CLOMIPRAMINE devant leur imputabilité dans le tableau confusionnel et dysautonomique (lipothymies avec chutes du fait de l'hypotension orthostatique, aggravation des troubles vésico sphinctériens avec impériosités et constipation).

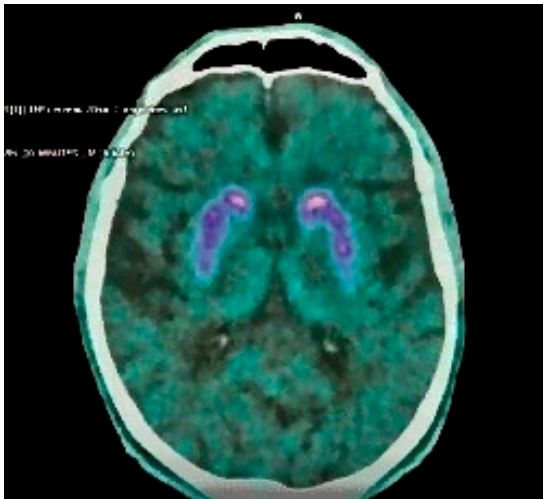
D. Examens complémentaires

L'IRM cérébrale retrouve une leucopathie modérée (stade 2 de la classification de Fazekas et Schmidt), une discrète atrophie cortico sous corticale à prédominance pariétale postérieure, sans élément orientant franchement le diagnostic. Les hippocampes sont de grade 2 de Scheltens.

L'EEG retrouve une activité de fond modérément ralentie, constituée par un rythme à 7-8 Hz, symétrique et moyennement spatialisée, réactive à l'ouverture des yeux. Des rythmes rapides bêta peu voltés sont enregistrés dans les régions antérieures.

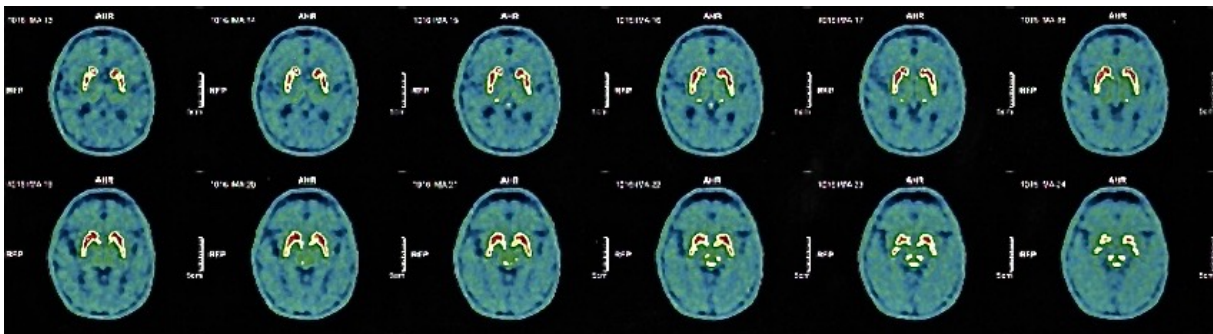
La TEP-FDG retrouve :

- un discret hyper métabolisme préfrontal bilatéral devant une trop belle visualisation des aires primaires sensitivomotrices.
- un hypo métabolisme bilatéral franc du cortex associatif pariéto-temporo-occipital, et du cortex visuel primaire.
- un aspect normal et symétrique des structures temporelles internes et des structures sous corticales.



Le DAT-Scan révèle une discrète diminution de la fixation du traceur en regard des putamens, symétrique, en faveur d'une dénervation dopaminergique pré-synaptique.

Figure 9. (A) à gauche et (B) ci-dessous: coupes du DAT-Scan effectué chez Mr X, La Pitié Salpêtrière



L'interruption des neuroleptiques entraîne une amélioration progressive de l'orientation temporo-spatiale, confirmant l'hypersensibilité du patient aux neuroleptiques. Une démence à corps de Lewy est évoquée, le patient présentant également d'hallucinations visuelles et de paramnésies bien critiquées, ainsi qu'une fluctuation attentionnelle au sein d'une même journée (en dehors de l'épisode confusionnel). Il ne présente pas de RBD.

Les mouvements oculaires retrouvent une normalité de la vitesse des saccades verticales, une rareté des ondes carrées. Le test frontal des anti-saccades ne peut être réalisé en raison de la forte labilité attentionnelle du patient. Il n'y a pas d'anomalie oculomotrice pouvant faire évoquer une paralysie supranucléaire progressive.

Enfin, le bilan neuropsychologique retrouve :

- une détérioration cognitive modérée, évoquant un profil d'atteinte cortico-sous-corticale.

- Au niveau mnésique : une atteinte des processus de stockage en mémoire épisodique antérograde verbale et un parasitage attentionnel du fonctionnement mnésique (fluctuations des capacités de rappel). On note toutefois une consolidation des informations à long terme (pas de perte après délai).
- Au niveau attentionnel : un sévère déficit d'attention soutenue impactant le fonctionnement cognitif global, avec des fluctuations attentionnelles fréquentes et une importante fatigabilité.
- Au niveau exécutif : un syndrome dysexécutif, avec des troubles en mémoire de travail, programmation motrice, évocation lexicale, abstraction conceptuelle, inhibition.
- Au niveau instrumental : des troubles praxiques (praxies idéomotrices, visuo-constructives, visuo-spatiales).

Après confirmation du diagnostic de DCL en consultation de neurologie, un traitement par RIVASTIGMINE (posologie cible de 1.5 mg x 2 par jour) est débuté. Les symptômes obsessionnels-compulsifs diminuent en intensité au cours du mois et demi suivant l'introduction de RIVASTIGMINE: les obsessions disparaissent quasi totalement, il ne reste que quelques rituels, prenant la forme de stéréotypies motrices. Le score à l'échelle Y-BOCS passe de 37 (19+18) en début d'hospitalisation, à 19 (11+8). Les troubles de la marche s'améliorent progressivement, la bradykinésie diminue.

E. Sortie d'hospitalisation et retour à domicile

Après l'épisode confusionnel, on observe une amélioration des idées délirantes d'indignité et d'incurabilité. Malgré l'arrêt de la CLOMIPRAMINE, le patient présente moins de symptômes dépressifs qu'à son entrée. Il persiste cependant une diminution de l'estime de soi, du pessimisme sur l'avenir, une anergie motivationnelle et une anxiété diffuse, motivant l'introduction progressive d'EFFEXOR jusqu'à 112.5mg/j.

Un mois et demi après introduction de RIVASTIGMINE, on observe de façon continue une amélioration de la symptomatologie obsessionnelle-compulsive. Le patient sort avec un score à l'échelle de Y-BOCS de 16 (8+8).

Mr X. rentre ainsi à son domicile, mais dans l'ensemble ne retrouve pas son niveau de fonctionnement antérieur et nécessite la mise en place d'aides pour la vie quotidienne. En particulier, l'interruption des benzodiazépines (LORAZEPAM 2mg/J) à la sortie n'a pas été possible en raison d'un fort rebond anxieux lors de chaque diminution.

F. Evolution au cours des mois suivants la sortie

Au cours des quatre mois suivants sa sortie, Mr X. montre une évolution globale progressive. En février 2017, toujours traité par RIVASTIGMINE 1.5 mg x 2, le patient présente une amélioration sur le plan de la marche, avec diminution de la bradykinésie, amélioration de la rigidité et de la fluidité. Il n'y a pas d'hallucination rapportée depuis l'hospitalisation. Il présente encore une urgenturie et des signes d'incontinence urinaire nécessitant le port d'une protection par jour. Les troubles attentionnels et l'apathie diminuent, avec une persistance d'anergie motivationnelle a minima. Il présente de rares obsessions liées à la préparation des repas, et des rituels décrits assimilables à des stéréotypies motrices dans le cadre de la DCL, qu'il peut critiquer de façon adaptée. Le score à l'échelle de Y-BOCS est de 14 (7+7). Cependant il persiste un discours à connotation négative et une autodévalorisation. Les proches du patient rapportent également une majoration de la symptomatologie anxieuse depuis la diminution progressive du LORAZEPAM, nécessitant sa réintroduction (0.5-0.5-1mg par jour).

En juillet 2017, le patient présente une amélioration thymique avec notamment un regain motivationnel, une nette diminution de l'aboulie et de l'anxiété, une humeur bonne (sous 150 mg de VENLAFAXINE). Les symptômes obsessionnels-compulsifs sont stables, la

persistance a minima de lavages et de vérifications motive une augmentation de la VENLAFAXINE à 225 mg. On constate également une amélioration globale sur le plan cognitif. En effet, un bilan orthophonique effectué à cette période par le praticien effectuant le suivi retrouve une fluence verbale à 12/12, une orientation à 12/12, des capacités de manipulation mentale à 12/12, des capacités de dénomination à 12/12, des capacités visuoconstructives à 12/12. Les altérations se retrouvent essentiellement sur les capacités d'apprentissage à 6/12, en rappel d'images à 10/12 et à la résolution de problèmes à 9/12. Il persiste un trouble attentionnel, une hypophonie vocale avec une latence dans l'élaboration des phrases.

En novembre 2017, à un an de la sortie d'hospitalisation, le patient est désormais traité quotidiennement par VENLAFAXINE 225 mg, LORAZEPAM 0.5 mg x 3, RIVASTIGMINE 1.5 mg x 2 (inchangé depuis la sortie). Le TOC continue de diminuer en fréquence et en intensité : le patient peut désormais serrer la main, embrasser ses proches, mettre à distance les obsessions de propreté, dont le retentissement représente une heure par jour au maximum. Son score à l'échelle de Y-BOCS est de 10 (4+6). Il persiste sur le plan thymique un ralentissement global et une certaine anergie motivationnelle à prédominances matinales, un isolement social et une aboulie motivant la poursuite de l'augmentation de VENLAFAXINE à 300 mg. Sur le plan neurologique, il suit depuis trois mois des séances d'orthophonie une fois par semaine, des séances de kinésithérapie deux fois par semaine. Il persiste des fluctuations attentionnelles d'amélioration vespérale, des hallucinations visuelles (objets ou enfant perçus furtivement) bien critiquées, un syndrome extrapyramidal modéré, des difficultés à lire l'heure, une forte hypotension orthostatique.

En mars 2018, le patient est stable sur le plan neurologique et psychiatrique. Il décrit toujours des hallucinations visuelles, notamment des enfants immobiles, non quotidiennes et disparaissant dès qu'il fixe un objet en un autre point. Il décrit aussi des personnes qui peuvent prendre le visage de quelqu'un d'autre, évoquant un délire d'interprétation. Il rapporte toujours des difficultés à s'habiller du fait d'obsessions de contamination, mais une diminution de l'anxiété globale. Il nécessite de nombreuses aides au domicile (un passage infirmier par jour avec une aide à la douche 3 jours/semaine, ainsi que deux heures d'aide matin et soir quotidiennement).

En mai 2018, les hallucinations visuelles rapportées deviennent de plus en plus gênantes, le patient décrit aussi plus de pertes d'équilibre, sans chute pour autant.

En octobre 2018, Mr X. décrit une recrudescence anxieuse diffuse, sans prédominance dans la journée, accompagnée de fluctuations de l'humeur sans autre symptôme dépressif. Il y a une majoration de l'incontinence urinaire, de la fréquence des chutes (une chute tous les 15 jours, liées à l'hypotension orthostatique), avec des problématiques également attentionnelles (se cogner, rate des marches). Les éléments anxieux rapportés s'associent à une sensation de doute qui envahit le patient par moments : il se demande par exemple s'il est dans le bon hôpital ou dans le bon taxi lorsqu'il se rend quelque part. Cela motive l'introduction de MIRTAZAPINE à 15 mg. Les hallucinations visuelles sont toujours présentes « des avatars, des personnages très réalistes », sans retentissement fonctionnel majeur. Sur le plan praxique, le patient explique ne plus arriver à lire l'heure correctement, ni savoir utiliser son téléphone correctement.

Une semaine après cette consultation, le patient est amené aux urgences. Il a fait trois chutes durant la semaine, présente une hypotension artérielle à 70/40 et une hyperthermie. Il est hospitalisé devant une pneumopathie en base droite, dont il décède.

II. Le cas de Mr Y.: une soudaine obsession centrée sur la déglutition avec rituels d'expectoration, chez un chef d'entreprise de 50 ans

A. Antécédents et histoire de la maladie

Mr Y., ancien chef d'entreprise, se présente à l'âge de 74 ans aux urgences de la Pitié Salpêtrière, se plaignant d'une sensation de présenter une salive « trop épaisse et impossible à avaler », entraînant des expectorations itératives et compulsives l'occupant plus de 6 heures par jour.

Ses antécédents médicaux comportaient une hypertension artérielle traitée, un quadruple pontage coronarien effectué en 2008, une insuffisance cardiaque droite avec hépato splénomégalie associée, traitée par LASILIX.

Trente ans auparavant, il avait consulté brièvement un psychiatre pour une phobie spécifique : la peur constante de perdre l'un de ses enfants, sans traitement introduit, sans suivi prolongé. Il n'avait pas d'autres antécédents psychiatriques ou addictologiques. Il semble qu'il ait toujours présenté une forte rigidité cognitive.

Les obsessions centrées sur la déglutition sont apparues pour la première fois peu de temps après que l'entreprise du patient a déclaré faillite (Mr avait 68 ans) en raison d'actes frauduleux de ses associés et amis. Les conséquences de cet événement furent majeures, puisque le patient et ses deux filles ont perdu leur emploi, et la famille entière a été confrontée à un changement de mode de vie.

Peu de temps après, Mr Y. commence à présenter une expectoration itérative et compulsive, persuadé « qu'il ne peut pas et ne doit pas avaler sa salive ». Cela entraîne une diminution de l'apport alimentaire, à l'origine d'une perte de 50 kg en trois ans. Progressivement apparaissent également des idées suicidaires, un isolement social et une incurie. Le patient restait à son domicile toute la journée, centré sur la nécessité d'évacuer sa salive pour éviter la suffocation. Il consulte trois psychiatres en libéral et un occasionnellement à son CMP, sans initier de suivi. Il a ainsi suivi 20 séances d'EMDR, consulté un hypnothérapeute et son

médecin traitant lui a prescrit un traitement par ESCITALOPRAM 20 plusieurs mois, ensuite combiné à de la MIRTAZAPINE 15, sans notion d'amélioration. L'endoscopie gastro-intestinale s'est révélée normale.

Sa première admission en psychiatrie, trois ans après l'apparition des symptômes (le patient a 71 ans), conduit à un diagnostic d'épisode dépressif sévère accompagné de symptômes délirants. Un traitement par PAROXETINE est introduit, à une posologie de 50 mg, en association avec 10mg de VALIUM à midi et au coucher. Le patient rentre au domicile après un séjour d'un mois. A noter, une IRMc avait été réalisée, retrouvant un aspect normal du parenchyme cérébral, aucune anomalie morphologique des hippocampes, un aspect normal pour l'âge des sillons corticaux et des ventricules. Le score au MMSE était cependant de 24/30 avec une mauvaise performance à la copie de figures.

Dans les suites de ce séjour, Mr Y. rapporte une amélioration thymique franche ayant duré deux mois, sans modification des compulsions d'expectoration. Progressivement, les symptômes dépressifs réapparaissent, dans l'année suivant sa sortie d'hospitalisation : le patient et son entourage rapportent un « laisser-aller », un isolement au domicile par crainte du regard des autres sur ses expectorations, une rupture avec ses anciennes relations amicales, une diminution de ses intérêts pour ses loisirs antérieurs.

Cinq mois avant l'admission, on retrouve une aggravation nette de la symptomatologie : isolement socio-familial, incurie, phobies atypiques (de l'eau, des lames de rasoir), attaques de panique avec sensations d'asphyxie. Le patient arrête de lui-même la PAROXETINE un mois avant l'admission, n'y voyant pas d'efficacité, ce qui est confirmé par sa femme.

Mr Y. se présente donc aux urgences le 19/10/2016, amené par sa femme, pour majoration d'éléments dépressifs et d'obsessions centrés sur une hypersialorrhée.

B. Mode de vie

Mr Y. est marié, et vit avec son épouse. Ils vivent dans un logement à loyer modéré de la ville de Paris. Ils ont trois enfants. Avant de perdre son entreprise, le patient fut PDG de plusieurs entreprises de prestation de service, avait un très bon niveau de vie du fait d'une grande réussite professionnelle. Il avait inclus l'ensemble de la famille à l'entreprise. La faillite de l'entreprise serait due à une « escroquerie » de la part de ses associés, qui étaient des amis. Désormais, une de ses filles est sans emploi, une autre a dû se reconvertir en tant qu'assistante vétérinaire.

C. Hospitalisation en psychiatrie

1. Examen à l'entrée : une symptomatologie atypique

Mr Y. est ainsi admis dans le service de psychiatrie adultes de la Pitié Salpêtrière en 2016, cinq ans après le début des symptômes (il a alors 74 ans). À son admission, il présente un bon contact, une hypomimie, une anhédonie, une incurie, des troubles attentionnels, des troubles du sommeil à type d'insomnie (s'endort à 4h du matin). Il s'endort assis dans un fauteuil, craignant de s'asphyxier s'il reste allongé dans un lit. Il décrit « avoir quelque chose dans la gorge qui bloque », et de ce fait, « de ne pas pouvoir avaler sa salive ». Un changement de comportement alimentaire a été observé, caractérisé par un fractionnement de l'alimentation en cinq repas par jour. Le discours est centré sur sa salive, sa consistance, avec une difficulté à investir d'autres sujets. Il passe un certain temps en entretien à expectorer et à montrer ses expectorations comme « preuves » de son trouble. Le score à l'échelle Y-BOCS est de 39 (20+19).

2. Mise en place d'un traitement psychotrope : une hypersensibilité aux neuroleptiques oriente vers une maladie neurodégénérative

Un traitement par SERTRALINE est introduit, avec augmentation progressive jusqu'à 100 puis 200 mg. cette posologie est mal tolérée par le patient qui présente des idées suicidaires

intenses, conduisant à revenir à une posologie de 100 mg de SERTRALINE, ensuite adjointe à de l'OLANZAPINE à visée potentialisatrice.

Le patient présente une mauvaise tolérance aux neuroleptiques avec apparition dans la semaine d'un syndrome extrapyramidal sous 10 mg d'OLANZAPINE: hypomimie, dyskinésie, chutes répétées, troubles de la marche avec décomposition au demi-tour, perte du ballant des bras. Peu après, le patient présente également des hallucinations visuelles à type de paréidolies. Enfin, on observe des fluctuations comportementales diurnes marquées par une irritabilité. Dans ce contexte, le traitement est réduit à 7,5 milligrammes d'OLANZAPINE et un diagnostic de démence à corps de Lewy est évoqué.

D. Examens complémentaires

L'IRM cérébrale montre une atrophie cortico-sous-corticale sans prédominance topographique, plusieurs micro saignements superficiels et profonds pouvant s'intégrer dans le cadre d'une micro angiopathie hypertensive.

Le DAT-Scan met en évidence une diminution franche et bilatérale de la fixation striatale du traceur prédominant au niveau des putamen, en faveur d'une dénervation dopaminergique présynaptique bilatérale. Le diagnostic de DCL est retenu après avis neurologique. La RIVASTIGMINE est introduite, à une posologie de 9,5 mg par jour, en patch. Les neurologues préconisent également une introduction progressive de LEVODOPA, initialement à 62.5 mg par jour.

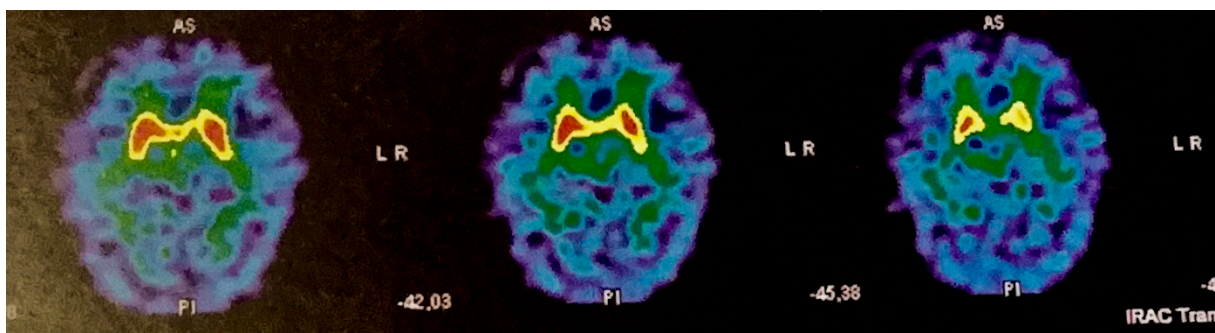
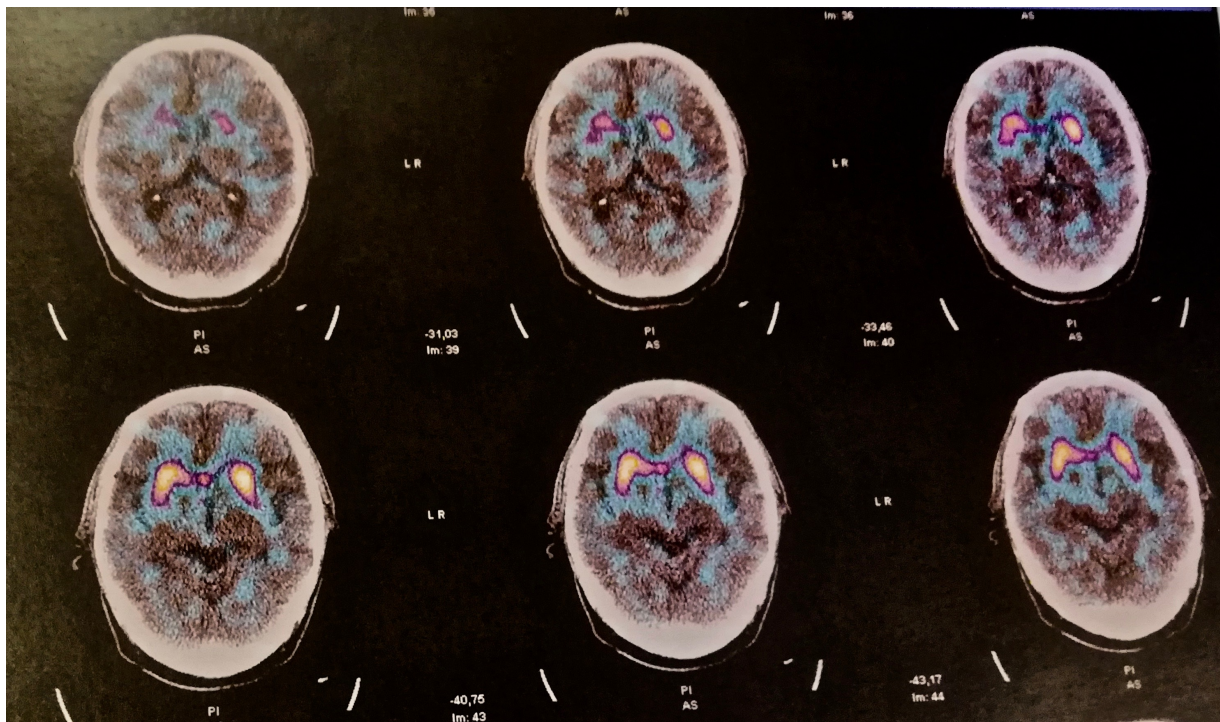


Figure 10. A (ci-dessus) et B (ci-dessous) : Deux coupes du DAT-Scan de Mr Y., effectué à la Pitié Salpêtrière.



L'évaluation neuropsychologique réalisée à cette époque retrouve :

- une préservation de l'efficacité cognitive globale au MMS (28/30).
- une mémoire épisodique verbale globalement efficace mais avec une fragilité de consolidation. L'orientation temporo-spatiale est préservée.
- des faiblesses au niveau exécutif, surtout sur le plan instrumental. Les capacités visuo-spatiales et visuo-perceptives ne semblent pas intégrées.

Ainsi, ces difficultés orientent vers des troubles cognitifs possiblement multifactoriels, avec une participation thymique probable, mais qui n'explique pas l'ensemble du profil cognitif.

Enfin, une FOGD et une consultation ORL seront organisées, ne retrouvant pas d'éléments en faveur d'une organicité expliquant la symptomatologie. Ces examens permettront néanmoins la découverte d'une hernie hiatale pour laquelle un traitement symptomatique a été mis en place par IPP.

E. Sortie d'hospitalisation et retour à domicile

Au cours des mois suivants, une amélioration thymique est observée, avec reprise de l'élan vital, réduction de l'anhédonie, humeur vive et réactive. Le sommeil se normalise, même s'il

persiste parfois des réveils précoces. Le comportement alimentaire se normalise. Les expectorations compulsives persistent, mais de façon moins fréquente, en particulier si le patient parvient à focaliser son attention sur autre chose. Le score à l'échelle Y-BOCS est de 28 (15+13).

Mr Y. sort après six mois d'hospitalisation. Son traitement comporte 62,5 mg de LEVODOPA x 2 et 9,5 mg de RIVASTIGMINE par jour, en association avec SERTRALINE 100 mg et OLANZAPINE 5mg par jour. Il persiste une anxiolyse par TEMESTA 1 mgr x 3 et GAPAPENTINE 100 mg x 3 par jour. Le score Y-BOCS à la sortie est de 24 (12+12).

F. Evolution au cours des mois suivants la sortie

Mr Y. a ainsi pu réintégrer son domicile et poursuivre le suivi en ambulatoire. Durant un an, le patient n'a pas dû être à nouveau hospitalisé, mais il persistait une plainte au sujet de dysphagie. La LEVODOPA est augmentée jusqu'à 125 mg x 3 par jour, le patient étant suivi de façon conjointe par les neurologues et les psychiatres, jusqu'à arrêter de se rendre aux rendez-vous, après l'été 2017.

En mars 2018, soit un an après sa sortie, le patient est amené aux urgences par des voisins. Il décrit une asthénie, est de nouveau incuriqué, son appartement n'est pas entretenu. Il présente des zoopsies depuis deux mois et l'on retrouve une désorientation temporelle lors de l'examen clinique. Le patient n'a manifestement pas suivi régulièrement son traitement, et refuse les soins proposés lors de cette évaluation. Sa femme a quitté le domicile en raison de violences de la part du patient. Elle décrit une dégradation de l'état global de celui-ci depuis un mois.

Mr Y. revient le mois suivant se plaignant de nouveau d'une « sensation de blocage dans la gorge après avoir bu un café ». Tous les examens réalisés sont normaux. Il semblerait que le patient soit très irrégulier dans la prise de ses traitements, cependant il n'est plus revenu au cours des six mois suivants, a priori stable sur le plan des symptômes neuropsychiatriques.

Dernièrement, le patient a été hospitalisé à deux reprises en gériatrie : une première fois dans les suites d'une ostéosynthèse pour fracture du col du fémur. Le score Y-BOCS est alors de 24 (12+12), et il semble que le patient prenne très irrégulièrement ses traitements. La deuxième hospitalisation, actuelle, a été motivée par une décompensation cardio-respiratoire avec OAP. Les soignants décrivent une absence totale de propos sur la déglutition, et de compulsions d'expectoration. En revanche, les troubles cognitifs et les hallucinations liés à la DCL sont majeurs.

Troisième partie : description clinique et physiopathologie de la Démence à corps de Lewy

Les patients dont nous avons présentés le tableau clinique ont tous deux développé une démence à corps de Lewy, diagnostiquée durant un séjour initialement motivé par une prise en charge de TOC à début tardif. Devant l'atypie que représentait leur tableau de TOC, nous nous sommes posés la question d'un lien éventuel entre la DCL et l'apparition tardive d'une symptomatologie obsessionnelle-compulsive. Avant d'examiner les liens possibles entre ces deux troubles, nous souhaitons faire un rappel sur la clinique, la physiopathologie et la neuropsychologie de la DCL.

I. Rappel clinique sur la démence à corps de Lewy

Après la maladie d'Alzheimer (AD), la démence à corps de Lewy (DCL) est l'un des types les plus courants de maladie neurodégénérative. Outre le syndrome démentiel, ses caractéristiques cliniques incluent la présence : d'hallucinations visuelles, d'un syndrome parkinsonien, de fluctuations cognitives, d'une dysautonomie, de troubles du sommeil paradoxal et d'une hypersensibilité aux neuroleptiques.

Les critères de consensus pour le diagnostic clinique de la DCL ont été révisés successivement afin d'en améliorer la sensibilité et la spécificité^{183,184}. La démence est essentielle au diagnostic de la DCL. Ce rappel clinique permettra aussi d'évoquer ce qui permet de s'orienter vers une la DCL plutôt qu'une MA ou MPI en premier lieu.

A. Manifestation centrale : la démence

La démence, définie comme un déclin cognitif progressif d'une ampleur suffisante pour interférer avec les fonctions sociales et professionnelles normales, ou avec les activités quotidiennes habituelles, est une caractéristique essentielle de la DCL¹⁸⁴.

Contrairement à la maladie d'Alzheimer (MA), qui se caractérise généralement par un trouble mnésique comme premier et principal déficit cognitif, la DCL se caractérise par une altération précoce de l'attention, de la fonction exécutive et visuospatiale, la mémoire étant affectée plus tard au cours de la maladie¹⁸⁵⁻¹⁹⁰. Les premiers symptômes comprennent souvent les difficultés à conduire et l'altération des performances professionnelles.

Les tests cognitifs effectués au lit du patient tels que le MMSE, ne permettent pas de distinguer les différentes démences entre elles. Cependant, l'apparition précoce d'une copie d'image altérée (les pentagones superposés), d'une mauvaise reproduction de l'horloge, de difficultés dans le calcul avec la série de soustraction de sept, ou d'erreurs dans l'orthographe du mot MONDE inversé sont évocateurs d'une DCL, alors que les patients atteints de MA présentent généralement une altération de la mémoire à court terme et de l'orientation comme premières erreurs au MMSE^{191,192}. Dans une étude à confirmation neuropathologique, l'absence de troubles visuospatiaux aux stades précoces de la maladie a permis d'exclure la DCL avec une valeur prédictive négative de 90%¹⁹³.

Les signes retrouvés de façon précoce aux tests neuropsychologiques peuvent inclure les déficits de capacité visuospatiale et visuoperceptuelle^{186,194,195,190,196}. Les mesures de la fonction exécutive et de l'attention (e.g. Trail-Making Test, test de Wisconsin, fluence verbale pour les lettres et les catégories) peuvent également être altérées très tôt¹⁹⁷. Si la mémoire est altérée dans la DCL, la récupération peut être plus affectée que l'encodage¹⁹⁸. Les patients DCL présentant une pathologie se rapprochant de celle de la MA (par exemple, des

enchevêtrements neurofibrillaires) peuvent présenter un profil cognitif plus caractéristique de la MA.

DCL probable (ne peut être évoquée sur la base de biomarqueurs seuls)	<ul style="list-style-type: none"> - Deux ou plusieurs signes cardinaux, avec ou sans biomarqueurs indicatifs <p>OU</p> <ul style="list-style-type: none"> - Un seul signe cardinal, avec un ou plusieurs biomarqueurs indicatifs
DCL possible	<ul style="list-style-type: none"> - Un seul signe cardinal, sans biomarqueur indicatif <p>OU</p> <ul style="list-style-type: none"> - Un ou plusieurs biomarqueurs indicatifs, aucun signe cardinal
Symptômes essentiels	Démence
Symptômes cardinaux	<ul style="list-style-type: none"> - Fluctuations cognitives - Hallucinations visuelles - Troubles du sommeil paradoxal - Syndrome parkinsonien (moteur)
Symptômes en faveur	<ul style="list-style-type: none"> - Sensibilité sévère aux antipsychotiques - Instabilité posturale - Chutes répétées - Syncope ou autres épisodes transitoires de non-réponse - Dysautonomie sévère - Hypersomnie - Hyposmie - Hallucinations dans d'autres modalités - Idées délirantes systématisées - Apathie, anxiété et dépression
Biomarqueurs indicatifs	<ul style="list-style-type: none"> - Réduction de l'absorption du transporteur de la dopamine dans les noyaux gris centraux par SPECT ou PET - Scintigraphie myocardique à la ¹²³iodine-MIBG anormale (faible absorption) - Confirmation polysomnographique de l'absence d'atonie en sommeil paradoxal
Biomarqueurs en faveur	<ul style="list-style-type: none"> - Préservation relative du lobe temporal médial au scanner / IRM - Diminution de fixation généralisée du traceur de perfusion en TEMP ou TEP avec réduction de l'activité occipitale - Activité postérieure lente à l'EEG avec des fluctuations périodiques dans la plage pré-alpha / thêta

Figure 11. Critères diagnostiques de la DCL, d'après McKeith IG et al. *Diagnosis and management of dementia with Lewy bodies: Fourth consensus report of the DCL Consortium. Neurology 2017*

B. Signes cardinaux

En plus de la démence, un patient doit présenter au moins deux de ces signes cardinaux afin qu'on puisse évoquer une DCL probable, un pour évoquer une DCL possible. Celles-ci apparaissent généralement tôt et peuvent persister tout au long de l'évolution de la maladie¹⁸⁴.

1. Fluctuations cognitives

Les fluctuations cognitives sont typiquement des variations prononcées de l'attention et de la vigilance¹⁸⁴. Elles peuvent survenir dès le début de la DCL et l'on estime qu'elles seront présentes dans 60 à 80% des cas¹⁹⁹. La gravité, la durée et le type de symptômes impliqués dans les fluctuations cognitives sont variés, même pour un patient donné. Les épisodes peuvent être subtils, tels un bref déclin de la capacité à effectuer une activité de la vie quotidienne, ou suffisamment importants pour faire évoquer un accident vasculaire cérébral ou une crise convulsive^{200,201,197}.

Les épisodes de fluctuations cognitives comprennent au moins trois des caractéristiques suivantes:

- somnolence diurne,
- siestes diurnes de plus de deux heures,
- périodes de maintien du regard sans cible évidente
- épisodes de désorganisation du discours.

Ces fluctuations cognitives sont plus susceptibles de survenir chez les patients avec DCL que lors d'une MA²⁰¹. Les fluctuations de la maladie d'Alzheimer sont généralement décrites de façon vague comme de « bons et de mauvais jours » par les proches, et sont souvent expliquées par des facteurs de stress externes. Tandis que dans la DCL, les fluctuations cognitives sont plus souvent spontanées et épisodiques, évoquant en apparence une interruption de la conscience ou de l'attention affectant la capacité fonctionnelle²⁰². Une mesure objective des fluctuations de la DCL à l'aide d'évaluations informatiques du temps de

réaction et de la vigilance a permis de distinguer les patients atteints de DCL de la démence vasculaire et de la MA, mais il ne s'agit pas d'un outil d'évaluation généralement disponible en clinique²⁰³.

2. Hallucinations visuelles récurrentes typiquement bien détaillées et construites

Les hallucinations visuelles surviennent chez environ deux tiers des patients atteints de DCL²⁰⁴⁻²⁰⁶. Elles constituent également un signe précoce de DCL et peuvent précéder le syndrome parkinsonien. Dans une étude à confirmation neuropathologique, les hallucinations visuelles au moment de la présentation étaient la caractéristique clinique la plus utile pour distinguer la DCL de la MA, avec une valeur prédictive positive à 83%¹⁹³. Parmi les patients atteints de DCL, ceux présentant des hallucinations visuelles semblent présenter des déficits plus importants de l'attention visuelle et de la fonction exécutive par rapport à ceux ne présentant pas d'hallucinations visuelles, mais un degré similaire de troubles visuospatiaux et perceptuo-visuels²⁰⁷.

Les hallucinations sont décrites par les patients comme pouvant être des images bien formées de personnes ou d'animaux, ou bien comme des visions plus abstraites telles que des formes ou des couleurs²⁰⁷. Elles peuvent être simples (e.g. voir brièvement quelque chose du coin de l'œil) ou complexes (e.g. un dialogue permanent avec un proche décédé). Les patients peuvent également décrire des perceptions visuelles erronées, dans lesquelles un objet semble bouger, s'approcher ou s'éloigner, ou encore changer de forme²⁰⁷.

Si elles ne sont pas spécifiquement recherchées, les hallucinations visuelles sont souvent peu rapportées. Les patients peuvent ne pas avoir une idée de la nature des hallucinations ou des illusions, et leurs réactions peuvent varier de la peur à l'indifférence ou au plaisir. On retrouve notamment des hallucinations de présence, se caractérisant par la sensation forte d'une présence humaine (ou animale), en l'absence d'une présence réelle ou d'indice sensoriel d'une

présence. Elles peuvent survenir dans de nombreux troubles : maladie de Parkinson, démence à corps de Lewy, épilepsie, narcolepsie, lésions cérébrales²⁰⁸.

3. Troubles du comportement en sommeil paradoxal

Les troubles du comportement en sommeil paradoxal peuvent précéder la démence de plusieurs années dans la DCL. Le trouble du comportement durant le sommeil paradoxal (RBD) est une parasomnie caractérisée par un comportement reproduisant le contenu d'un rêve, se manifestant après la perte de l'atonie caractérisant le sommeil paradoxal²⁰⁹. Les individus peuvent présenter des vocalisations récurrentes et / ou des comportements moteurs complexes, en corrélation avec le rêve concomitant²⁰⁹. Les mouvements de RBD sont de courte durée (< 60 secondes) et semblent cibler un but, comme lancer une balle ou se battre pour se protéger²⁰⁹. Leur présentation varie de simples gestes à de violents assauts, coups de poing et coups de pied²⁰⁹.

Les RBD sont retrouvés chez 85% des patients atteints de DCL, le plus souvent présents dès le début de la maladie^{210,211}. Ils peuvent précéder le diagnostic clinique de DCL jusqu'à 20 ans en amont^{210,211}. Les RBD ne sont pas spécifiques à la DCL et sont aussi présents dans la maladie de Parkinson (PD) et d'autres synucléinopathies^{210,211}.

4. Une ou plusieurs caractéristiques motrices d'un syndrome parkinsonien.

On peut observer une bradykinésie, une akinésie, une rigidité des membres et/ou des troubles de la marche chez 70 à 90% des patients atteints de DCL. Ces symptômes peuvent être aussi sévères dans la DCL que dans la Maladie de Parkinson idiopathique (MPI)^{204,212}. Cependant, ils sont généralement symétriques, bilatéraux et plus modérés dans la plupart des études comparatives réalisées, mais pas de façon systématique²¹³. Les patients atteints de DCL peuvent aussi présenter des tremblements, mais beaucoup moins fréquents et moins sévères que dans la MPI^{214,215}. Malgré ces tendances cliniques observées, aucune caractéristique de

symptôme ne distingue de manière fiable le syndrome parkinsonien de la DCL par rapport à celui de la MPI.

C. Manifestations évoquant une DCL

La présence d'au moins une de ces manifestations en combinaison avec un signe cardinal corrobore le diagnostic de DCL probable¹⁸⁴. La présence d'une ou de plusieurs de ces manifestations en l'absence d'un signe clinique cardinal évoque une DCL possible¹⁸⁴. Nous évoquerons ici les symptômes présentés par nos deux patients, ou ceux appartenant au champ de la psychiatrie. Il est en effet intéressant de constater que les obsessions/compulsions n'y sont pas mentionnées, au sein d'un large cortège de symptômes psychiatriques apparaissant dans cette catégorie.

1. Hypersensibilité aux neuroleptiques

30 à 50% des patients atteints de DCL présentent une hypersensibilité aux antipsychotiques²¹⁶⁻²¹⁸. Les réactions aiguës incluent un parkinsonisme grave, parfois irréversible, une altération de la conscience, parfois accompagnée d'autres signes évocateurs d'un syndrome malin des neuroleptiques²¹⁸. Cela peut se produire chez des individus ne présentant pas de syndrome parkinsonien préalable²¹⁸.

Les réactions d'hypersensibilité sont plus fréquentes avec les neuroleptiques classiques, mais des réactions aux antipsychotiques atypiques ont également été décrites²¹⁹. Le phénomène d'hypersensibilité n'est pas lié à la dose²¹⁸. Les antipsychotiques peuvent également aggraver une confusion ou une dysautonomie, et leur utilisation dans la DCL a été associée à une mortalité deux à trois fois supérieure²¹⁸.

Les réactions sévères aux antipsychotiques sont moins fréquentes chez les patients atteints de la MPI (avec ou sans démence), et n'ont pas été décrites dans la MA²¹⁸. Malgré la grande spécificité de cette découverte, un challenge pharmacologique délibéré aux antipsychotiques en tant que test diagnostique ne peut être recommandé. Enfin, des antécédents de bonne

tolérance aux antipsychotiques n'excluent pas la DCL ni l'apparition d'une hypersensibilité *de novo*.

2. Chutes à répétition

Des chutes à répétition surviennent chez un tiers des patients atteints de DCL et pourraient figurer parmi les symptômes les plus précoces²²⁰. Les chutes peuvent se produire avec ou sans facteur causal et être liées au syndrome parkinsonien, aux fluctuations cognitives ou à l'hypotension orthostatique²²⁰.

3. Syncopé ou perte de conscience transitoire

Des épisodes d'altération ou de perte de conscience sont couramment décrits dans la DCL. Les patients peuvent présenter une perte momentanée de conscience ou être vigils mais mutiques et le regard fixe, vague. Ces épisodes peuvent même prendre l'allure d'une cataplexie. Ils peuvent survenir du fait d'une hypotension orthostatique^{221,222}, d'une hypersensibilité du sinus carotidien²²³, ou d'une fluctuation cognitive majeure.

4. Dysautonomie

Une hypotension orthostatique a été rapportée chez 28 à 50% des patients avec DCL et peut être suffisamment sévère pour faire évoquer une atrophie multisystématisée^{221,222}. La sensibilité du sinus carotidien a également été décrite en association avec la DCL et peut être à l'origine d'épisodes syncopaux ou être un marqueur général de dysautonomie²²³.

Outre l'hypotension orthostatique et l'instabilité neurocardiovasculaire, la dysautonomie de la DCL peut inclure l'incontinence ou la rétention urinaire, la constipation et d'autres symptômes gastro-intestinaux, ainsi que l'impuissance^{221,222,224}. Les symptômes autonomes sont plus fréquents et plus graves que dans la MPI, mais moins que dans l'atrophie multisystématisée²²². Par ailleurs, l'incontinence urinaire est souvent un signe précoce de la DCL^{225,226}.

5. La somnolence diurne excessive dans la DCL : un phénomène multifactoriel

L'hypersomnie, ou appelée somnolence diurne excessive, est fréquente chez les patients atteints de DCL et peut être multifactorielle : outre les RBD, on peut aussi retrouver dans la DCL une insomnie, une apnée du sommeil (obstructive ou centrale), des mouvements périodiques, un syndrome des jambes sans repos²²⁷. Dans une étude utilisant des tests itératifs de latence d'endormissement, la somnolence diurne a été confirmée chez 81% des patients avec DCL contre 39% des patients avec MA²²⁸.

6. Hallucinations dans d'autres modalités

En plus des hallucinations visuelles, les patients atteints de DCL peuvent également avoir des hallucinations dans d'autres modalités²²⁹. Les hallucinations auditives peuvent être bien identifiables par le patient (e.g. des paroles ou de la musique), ou plus difficiles à caractériser (e.g. avoir l'impression d'entendre la télévision, la voix ou le téléphone sonner dans une autre pièce). Les hallucinations olfactives peuvent être perçues comme agréables (odeurs de fleurs, nourriture) ou désagréables (caoutchouc brûlant)²³⁰. Certains patients ont aussi décrit des hallucinations cénesthésiques telles que la sensation d'insectes sur leur peau ou d'un chat qui frôle leur jambe²³¹.

7. Idées délirantes systématisées

Les idées délirantes sont fréquentes dans la DCL (jusqu'à 75% des cas sont concernés selon les échantillons) et peuvent être organisées et systématisées²³². Elles sont souvent intriquées avec des hallucinations ou des perceptions visuelles erronées que le patient a présentées. Les thèmes habituels sont les suivants :

- s'apparentant à une hypo-identification, liée à un déficit du sentiment de familiarité accompagnée du délire que constitue l'allégation de duplication: le conjoint ou le soignant a été remplacé par un imposteur ; leur maison n'est pas leur domicile (délire de Capgras) ;

- syndrome de référence : des personnes vues sur l'écran de télévision s'adressent à eux ;
- mais aussi l'impression de percevoir des personnes dans un miroir, qui leur parlent²³².

Un trouble à symptomatologie somatique peut être observé chez les patients atteints de DCL. Dans une étude, 12% (15 sur 124) des patients atteints de DCL présentaient des symptômes de somatisation²³³. Les symptômes observés prenaient souvent des aspects délirants (déformation du corps, demandes d'interventions médicales invasives) et étaient associés à des signes catatoniques moteurs chez huit patients²³³.

8. Apathie, anxiété et dépression

Le diagnostic de dépression chez les patients présentant des troubles cognitifs est complexe.

Les patients souffrant uniquement de dépression peuvent présenter des troubles cognitifs, en particulier chez les personnes âgées, sous la forme d'un phénomène parfois appelé « pseudodémence »^{234,235}. Les personnes âgées présentant un trouble dépressif courent aussi un risque accru de développer une démence concomitante ou ultérieure^{236,237}.

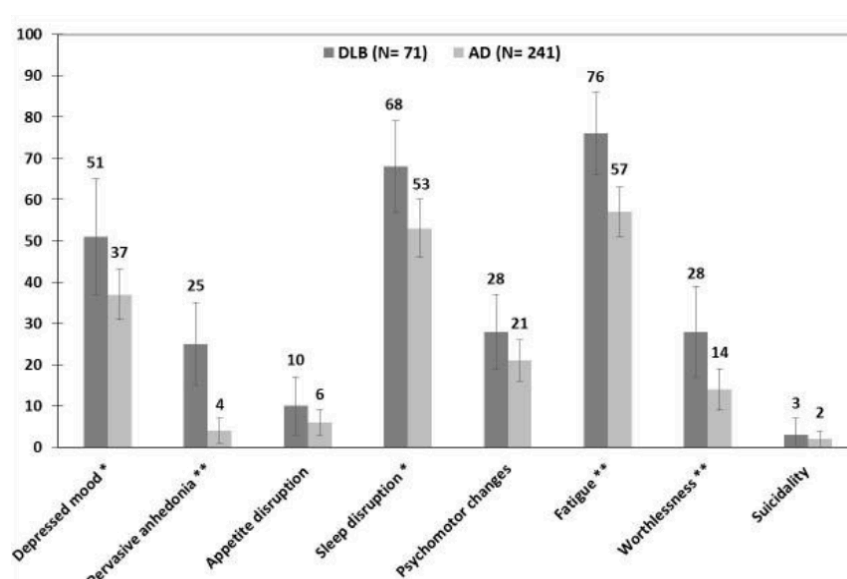
D'autre part, les patients atteints de démence peuvent développer une apathie, une altération du sommeil et un retrait social suggérant la présence d'une dépression, mais qui sont entièrement dus aux déficits cognitifs propres à la maladie neurodégénérative²³⁸⁻²⁴⁰. L'apathie est en effet un symptôme courant dans les maladies neurodégénératives, pouvant survenir avec ou sans dépression concomitante. Les patients atteints de démence et d'apathie sont d'ailleurs plus susceptibles d'avoir une déficience fonctionnelle dans les activités de la vie quotidienne, indépendamment d'autres facteurs tels que l'âge, la fonction cognitive et la dépression²³⁸⁻²⁴⁰.

Enfin, les patients atteints de démence peuvent présenter une dépression réactionnelle à la perte progressive de leurs capacités mentales, ou en conséquence biologique directe du trouble neurologique sous-jacent.

Les études cliniques visant à résoudre ces difficultés diagnostic ont eu des résultats mitigés, peut-être en raison du manque d'outils fiables pour mesurer les contributions relatives de la dépression et de la démence²³⁶. L'Association américaine de psychiatrie gériatrique a proposé des critères de diagnostic de la dépression chez les patients atteints de MA, mais qui sont anciens et n'ont pas été révisés depuis²⁴¹. Un essai thérapeutique avec des antidépresseurs peut être la seule stratégie diagnostique raisonnable dans les cas difficiles.

La plupart des patients avec DCL développent des symptômes dépressifs à un moment de leur maladie, et jusqu'à 40% présentent un épisode dépressif caractérisé selon les études²⁴². Une enquête rétrospective a révélé qu'un diagnostic de premier épisode dépressif caractérisé avait été posé chez 19% des 962 patients suivis pour DCL²⁴³. Dans une autre étude, dix-sept patients sur 90 présentant une DCL probable (18.9%) ont rapporté un antécédent de dépression et un traitement par antidépresseurs avant ou en parallèle avec l'apparition des troubles mnésiques²⁴⁴.

La prévalence de la dépression dans la DCL est similaire à celle observée dans la MPI²⁴⁵, mais supérieure au taux observé dans la MA^{242,246}. La dépression est moins susceptible que les autres caractéristiques de la DCL de persister dans le temps²³². Peu d'études ont entrepris



de caractériser les symptômes prépondérants dans la dépression concomitante à la DCL.

Figure 12. Fréquences des différents symptômes de dépression dans un échantillon de 312 patients dont 71 présentaient une DCL (DCL) et 241 une MA (AD). Chiu et al. 2017

Dans une étude de Chiu et al. recensant 71 patients souffrant de DCL et 241 patients atteints de MA, certains symptômes dépressifs étaient significativement plus présents dans le groupe DCL que dans le groupe MA : il s'agissait de l'anhédonie, des troubles du sommeil et du sentiment d'inutilité²⁴⁶. L'anhédonie présentait les taux de réponse les plus élevés dans la DCL, comparativement à la MA²⁴⁶. Dans cette étude, une hypothèse est ainsi émise : du fait des différences physiopathologiques et neurochimiques entre DCL et MA, les symptômes dépressifs prédominants seraient différents entre ces deux troubles, en particulier ceux associés à un déficit en dopamine²⁴⁶.

II. Physiopathologie générale de la démence à corps de Lewy

A travers cette partie, nous souhaitons explorer les spécificités physiopathologiques de la DCL, afin d'investiguer si les lésions/dysfonctionnements/anomalies engendrées par ce trouble pouvaient présenter des recouvrements avec ce qui est observé dans le TOC.

A. Pathologie

1. Pathologie globale

La DCL est associée à des modifications pathologiques au niveau cérébral, non spécifiques car elles peuvent être présentes dans d'autres maladies neurodégénératives telles que la maladie d'Alzheimer et la maladie de Parkinson idiopathique²⁴⁷. L'atrophie corticale est généralement moins marquée que dans la MA, mais suit un schéma similaire, impliquant des lobes frontaux, temporaux et pariétaux, avec une épargne relative du cortex occipital²⁴⁷. Les structures limbiques, telles que l'amygdale et le gyrus cingulaire, peuvent toutefois présenter une atrophie grave également²⁴⁷.

2. Pathologie microscopique

La caractéristique pathologique microscopique de la DCL est la présence de corps de Lewy, qui contiennent une alpha-synucléine agrégée, dans les couches corticales profondes de tout le

cerveau, en particulier dans les lobes antérieurs frontal et temporal, le gyrus cingulaire et l'insula. On retrouve également des corps de Lewy dans tout le néocortex, ainsi que dans les noyaux du tronc cérébral et les structures limbiques^{199,184}. Par ordre de fréquence, les corps de Lewy impliquent généralement le cortex temporal, suivi du cortex pariétal et du cortex frontal^{199,184}. En plus des corps de Lewy, des neurites de Lewy peuvent également être visualisés à l'aide de l'immunohistochimie de l'alpha-synucléine²⁴⁸. Ces processus nerveux allongés et perlés se retrouvent dans les régions CA2 et CA3 de l'hippocampe, dans le cortex transentorhinal, dans le noyau basal de Meynert, dans l'amygdale, dans le noyau vagal dorsal et dans d'autres noyaux du tronc cérébral²⁴⁸. Enfin, la microvacuolation superficielle du cortex cérébral, en particulier du cortex temporal, est une autre caractéristique observée dans certains cas et pouvant être liée à la gravité de la maladie²⁴⁹.

Certaines études ont démontré une association entre la localisation, la densité des corps de Lewy et certains symptômes cliniques, tels que les hallucinations visuelles qui seraient associées avec un nombre accru de corps de Lewy dans le lobe temporal antérieur et inférieur²⁵⁰.

B. Imagerie dans la démence à corps de Lewy

1. Imagerie structurale et de diffusion

Les modifications cérébrales structurelles propres à la DCL peuvent être évaluées à l'aide de l'IRMc et de la tomodensitométrie, fournissant une mesure de l'atrophie cérébrale et de l'intégrité de la substance blanche. L'IRMc a aussi été utilisée pour comparer les modifications structurelles régionales observées chez les patients atteints de DCL à celles présentées dans la MA, la MPI et chez les sujets sains. Alors que l'atrophie généralisée et les lésions de la substance blanche ne sont pas spécifiques à la DCL, l'IRMc peut ainsi permettre d'identifier des patterns d'atrophie régionale spécifiques à la DCL.

Les études d'analyse volumétrique ont montré que les patients atteints de DCL présentaient une atrophie corticale plus prononcée que les patients atteints de démence liée à la MPI^{251,252} prédominant dans les lobes temporaux, pariétaux et occipitaux, mais aussi au niveau striatal^{251,253}.

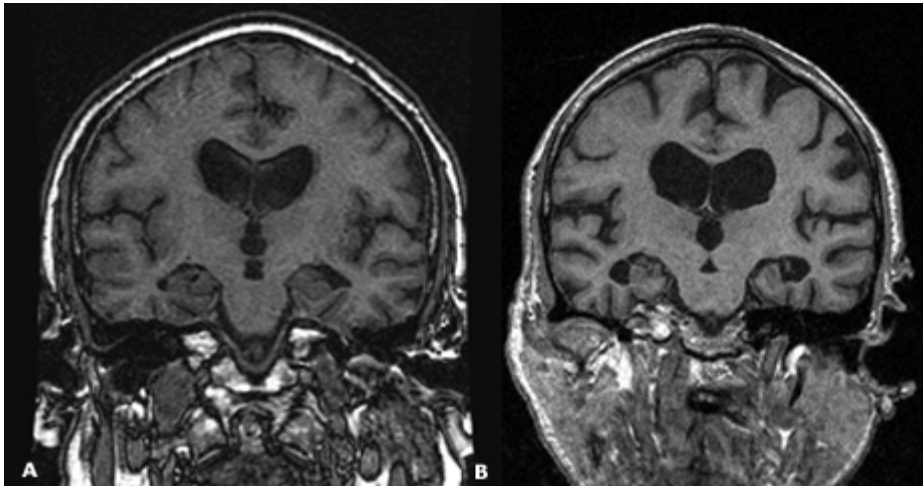


Figure 13. Coupes coronales T1 d'un patient de 61 ans avec DCL (A) et d'un patient de 69 ans avec MA (B). Il existe une préservation des lobes temporaux médiaux et de l'hippocampe chez le patient A par rapport au B. Mak et al. 2014

Des études transversales et longitudinales ont montré que la DCL était associée à une atrophie cérébrale moins diffuse que dans la MA, ce qui s'explique

probablement par la préservation relative du lobe temporal dans la DCL²⁵⁴⁻²⁵⁶. Au niveau régional, les analyses volumétriques en IRMc ont suggéré la présence d'une atrophie du putamen et de la substance grise mésopontique dorsale dans la DCL, en comparaison avec la MA^{257,251,258}. On n'observe généralement pas d'atrophie occipitale régionale en IRMc dans la DCL. Cependant, une étude a montré qu'une fraction d'anisotropie réduite dans les faisceaux de substance blanche pariéto-occipitale en imagerie par tenseur de diffusion était associée à la DCL et non à la MA²⁵⁹. Enfin, les coupes coronales d'IRMc à travers l'hippocampe montrent généralement un degré plus élevé d'atrophie de l'hippocampe dans la maladie d'Alzheimer (MA) par rapport à la DCL^{260,261,258,262}.

Les études sur l'épaisseur corticale dans la DCL ont révélé une diminution relativement modérée de substance grise, affectant principalement les zones pariétales postérieures²⁶³. En effectuant une étude de classification multivariée de l'épaisseur corticale, Lebedev *et al.* ont

aussi montré que l'amincissement cortical était localisé dans les régions temporo-occipitale supérieure et orbito-frontale latérale, ainsi que dans les cingulum médian et postérieur dans la DCL²⁶⁴. Ces résultats corroborent la notion selon laquelle la DCL serait le résultat d'un dysfonctionnement synaptique, et non d'une perte neuronale²⁶⁵.

2. Imagerie fonctionnelle

Rares sont les études ayant utilisé l'IRMf pour examiner le signal BOLD dans les DCL uniquement. La plupart des études visent là encore à établir des profils différentiels entre les la DCL et la MA. Ainsi, il semble que les patients atteints de DCL présentent une connectivité accrue dans le cortex pariétal inférieur et le putamen, mais une connectivité réduite dans l'opercule fronto-pariétal, le cortex préfrontal médial et le cortex visuel primaire par rapport à la MA²⁶⁶. En outre, une augmentation de la connectivité entre le putamen et les régions frontale, temporale et pariétale a été observée chez les patients atteints de DCL par rapport aux patients souffrant de MA²⁶⁷.

En ce qui concerne les études réalisées en *resting-state*, le réseau du mode par défaut ne serait pas affecté dans la DCL par rapport aux contrôles, la connectivité fonctionnelle à longue distance semblant d'ailleurs être intacte dans la DCL^{265,268,269}. En revanche, une connectivité accrue a été identifiée entre le réseau frontal et le réseau temporal chez les patients atteints de DCL, comparativement aux contrôles²⁶⁹. Des différences significatives ont été observées dans la connectivité fonctionnelle des réseaux fronto-pariétal, temporal et sensori-moteur avec d'autres régions cérébrales²⁶⁸. La désynchronisation d'un certain nombre de zones corticales (incluant le putamen) et sous-corticales dans leur connectivité au réseau fronto-pariétal gauche était d'ailleurs associée à la gravité et à la fréquence des fluctuations cognitives dans cette étude²⁶⁸. Cette association entre la dysconnectivité du réseau frontopariétal gauche et les fluctuations cognitives, serait un argument potentiel en faveur du rôle des réseaux attentionnel et exécutif dans l'étiologie des fluctuations cognitives de la DCL²⁶⁸.

3. Etudes d'imagerie nucléaire

L'imagerie moléculaire a permis de mieux comprendre la physiopathologie de la DCL. Les radionucléosides investiguant les neurotransmetteurs, les altérations synaptiques et la dysagrégation des protéines constituent des outils précieux pour explorer pour étudier les mécanismes de la maladie sous-jacente.

Chez les patients atteints de DCL, la tomographie par émission de photons uniques (SPECT) et la tomographie par émission de positons (PET) montrent respectivement une diminution généralisée de la perfusion et du métabolisme, les déficits les plus marqués étant localisés dans les zones pariétales, temporales et en particulier occipitales²⁷⁰⁻²⁷⁶. L'hypoperfusion et hypométabolisme du lobe occipital semblent avoir une utilité diagnostique potentielle dans la DCL, avec une sensibilité et une spécificité de 65% et 87% pour la SPECT et de 90% à 80% pour la TEP^{270,277}. Dans une autre série, l'hypométabolisme du lobe occipital était corrélé à la fréquence et à la gravité des hallucinations visuelles²⁷⁸.

Un autre trait caractéristique de la DCL est la préservation du métabolisme dans la région cingulaire postérieure par rapport au précuneus et au cuneus²⁷⁹. Une étude récente a montré une association entre ce signe appelé « l'île cingulaire », avec une atrophie du lobe temporal interne, mais aussi avec des symptômes cliniques (déficience cognitive, hallucinations visuelles) chez les patients atteints de DCL²⁸⁰.

L'utilisation de ligands spécifiques des transporteurs de dopamine a été un outil précieux pour évaluer la fonction dopaminergique in vivo.

De nombreuses études SPECT et PET ont retrouvé une hypoactivité dopaminergique dans le striatum chez les patients atteints de DCL²⁸¹⁻²⁸⁵. Les mêmes résultats sont observés dans la MPI, l'atrophie multisystématisée et la paralysie supranucléaire progressive, mais pas dans la MA.

Comparisons with DLB	Structural imaging: MRI and DTI	Molecular and functional imaging: SPECT, PET, and fMRI	Metabolic differences: MRS
AD	Relatively preserved MTL volume in DLB compared to AD	Significant reduction in FP-CIT binding in caudate and putamen compared to AD	Normal levels of NAA/Cr and myo-inositol levels in DLB compared to AD
	Smaller substantia innominata and putamen in DLB compared to AD	Hypometabolism in occipital cortex and visual association, preservation of posterior cingulate	
	A greater posterior predominance of FA change in DLB as opposed to a more diffuse pattern of change in AD	Lower levels of amyloid deposition compared to AD	
	Reduced FA in the pons and the left thalamus in DLB compared to AD	DLB patients show increased connectivity of the DMN in DLB compared to AD Greater activation of the superior temporal sulcus in DLB compared to AD during a fMRI motor task	
PDD	More pronounced atrophy in DLB in the temporal, occipital and parietal lobes	Increased amyloid deposition in DLB compared to PDD	
HC	Reduced GM in temporal, parietal, occipital, and subcortical structures in DLB when compared to HC	DLB show significant reduction in FP-CIT binding in caudate and putamen compared to HC	Reduced white matter NAA/Cr in DLB compared to HC
	Reduced FA in parieto-occipital white matter tracts in DLB compared to HC	Hypometabolism in occipital cortex in DLB compared to HC	Increased Cho/Cr ratios in DLB compared to HC
		Compared to HC, DLB patients show preservation of functional activity associated with lower visual areas Decreased V5/MT functional activity in response to motion stimuli is found in DLB compared to HC	

Figure 14. Résumé des spécificités de la DCL en imagerie comparativement à la MA et à la MPI. Mak et al. 2014

Une étude portant sur 326 patients atteints de démence a ainsi révélé une sensibilité de 78% et une spécificité de 90% de l'imagerie SPECT au ioflupane I¹²³ (DaTscan) pour le diagnostic de la DCL²⁸⁶. La diminution de l'absorption de DAT dans les ganglions de la base est désormais considérée comme une caractéristique diagnostique selon les derniers critères de consensus^{287,288}.

Imaging modality	Application	Main findings
FP-CIT SPECT	Differentiating from AD and HC	Decreased dopamine transporter uptake in the basal ganglia
FDG-PET	Supportive of diagnosis	Reduced glucose metabolism in occipital lobes
CT	Excluding secondary causes of dementia	Intact brain structure
MRI	Differentiating from AD	Relative preservation of medial temporal lobe structures
MIBG	Differentiating from AD	Low uptake

Figure 15. Apports des différentes techniques d'imagerie dans la démarche diagnostique de la DCL. Yousaf et al. 2019

Bien que l'imagerie DAT ne soit pas en mesure de distinguer les syndromes parkinsoniens, une étude récente de Takaya *et al.* a révélé qu'une combinaison de profils de perfusion spécifiques et d'activité DAT striatale pouvait différencier avec précision les syndromes parkinsoniens atypiques de la démence à corps de Lewy²⁸⁹. Cependant, dans les rares cas de DCL où la dégénérescence nigrostriatale est minime et la pathologie corticale prédominante, des résultats faussement négatifs peuvent survenir²⁶⁵.

C. Electroencéphalographie dans la démence à corps de Lewy

L'électroencéphalographie (EEG) peut être utile dans la démarche diagnostique en cas de suspicion de crise comitiale ou de maladie de Creutzfeldt-Jakob. Dans la DCL, le tracé peut sembler normal ou présenter un ralentissement diffus, une désorganisation du rythme de fond et des pointes transitoires au niveau lobe temporal ; une activité delta rythmique frontale intermittente (FIRDA) a également été décrite^{290,291}.

D. Neurotransmetteurs dans la démence à corps de Lewy

L'alpha-synucléine sous sa forme agrégée est un composant clé des corps de Lewy et des neurites de Lewy²⁹². L'alpha-synucléine est exprimée dans tout le cerveau et localisée au niveau des terminaisons présynaptiques²⁹³. Dans des conditions pathologiques, telles qu'un stress oxydatif élevé, l'alpha-synucléine subit un changement structural depuis son état déplié natif pour former des oligomères et des protofibrilles, et finalement des structures en feuille bêta qui s'organisent et se déposent sous forme de corps de Lewy¹⁸⁴.

La fonction de l'alpha-synucléine n'est pas totalement définie mais elle joue probablement un rôle dans la libération des neurotransmetteurs et le renouvellement vésiculaire²⁹⁴. Il a été observé que l'alpha-synucléine pourrait jouer un rôle dans le métabolisme de la dopamine en modulant l'activité de la tyrosine hydroxylase et en réduisant son aptitude à hydroxyler la tyrosine en L-3,4-dihydroxyphénylalanine (L-DOPA)²⁹⁵. L'alpha-synucléine pourrait également réguler l'activité du transporteur de la dopamine (DAT), réduisant ainsi la recapture de la dopamine dans les terminaisons nerveuses dopaminergiques²⁹⁶.

Les neurones dopaminergiques semblent plus susceptibles au dysfonctionnement de l'alpha-synucléine et à la formation de corps de Lewy, ce qui peut être dû au fait que ces neurones ont davantage besoin d'alpha-synucléine²⁹⁷.

Il existe également une perte neuronale cholinergique significative et une forte diminution du taux de choline acétyltransférase (enzyme principale de la synthèse de l'acétylcholine) au

début de la DCL²⁹⁸. Des taux corticaux réduits de choline acétyltransférase ont été associés à la présence d'hallucinations^{298,299}. Chez deux patients, une réduction marquée de l'activité de la choline acétyltransférase identifiée en *post-mortem* semblait être en corrélation avec leur réponse clinique aux inhibiteurs de la cholinestérase au cours de la vie²⁹⁸. Ainsi, l'épuisement cholinergique semble être un facteur important dans les symptômes de DCL débutante. Une augmentation de la densité des récepteurs post-synaptiques de l'acétylcholine muscarinique a également été rapportée dans la DCL et associée à la survenue d'idées délirantes²⁹⁹.

Dans une étude ayant utilisé différents traceurs de PET, une absorption réduite de 18F-FDOPA était observée dans le striatum, les zones limbiques et les zones frontales associatives chez les patients avec DCL et MPI³⁰⁰. Les deux groupes de patients présentaient également une forte réduction de la liaison avec le 11-C-MP4A (radioligand spécifique de l'acétylcholinestérase, dont le niveau diminue en cas de dégénérescence des neurones cholinergiques) dans le néocortex et en particulier dans le lobe occipital. Enfin, une réduction de l'absorption de 18-FDG dans le cortex préfrontal, temporo-pariétal et occipital³⁰⁰.

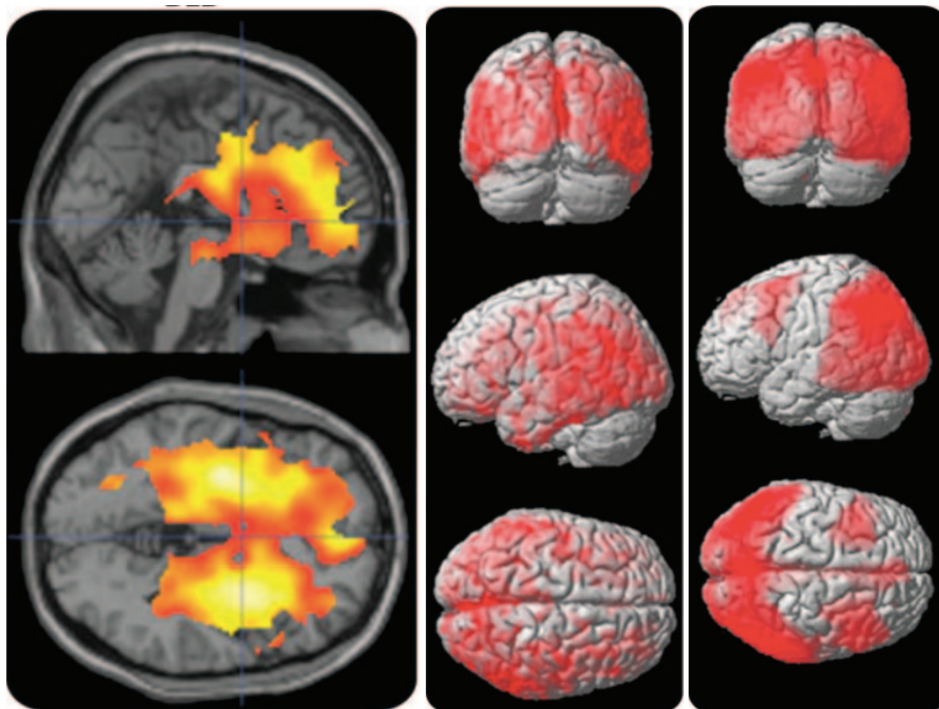


Figure 16. Réduction de la transmission des différents radioligands dans la DCL, comparativement à des sujets sains. De gauche à droite: absorption de la 18F-FDOPA, du MP4A, de 18-FDG. Klein et al. 2010

L'hypométabolisme observé croissait des régions frontales vers les régions occipitales³⁰⁰. La congruence spatiale des déficits cholinergiques et de l'hypométabolisme énergétique plaide selon les auteurs en faveur d'une désafférentation corticale, due à la dégénérescence des fibres en projection du cerveau antérieur basal³⁰⁰.

E. Neuropsychologie de la DCL

Dans la DCL, la démence survient généralement avant le syndrome parkinsonien, le dysfonctionnement cognitif étant souvent le premier symptôme présenté³⁰¹. La neuropsychologie a principalement étudié les distinctions entre la DCL et la MA, notamment car une grande partie des cas de DCL présente des anomalies pathologiques caractéristiques de la MA²⁵⁷.

1. Capacités visuospatiales et perceptuelles

Les signes retrouvés de façon précoce aux tests neuropsychologiques incluent des déficits de capacité visuospatiale et visuoperceptuelle^{186,194,195,190,196}.

Comparativement à la MA, on observe généralement des altérations plus importantes sur les tâches visuospatiales et constructives dans la DCL. La copie du pentagone au MMSE notamment est plus altérée dans la DCL¹⁹², et semble corrélée aux perturbations des praxies et des processus perceptuels³⁰². Les sujets atteints de DCL ont également de moins bonnes performances sur la distinction de la taille, des formes, le comptage visuel et dans l'identification de figures se chevauchant³⁰³. Oda *et al.* ont rapporté que les patients avec DCL avaient aussi des scores moins bons sur la conception de blocs, l'assemblage d'objets et de symboles numériques à la WAIS (Échelle d'intelligence pour adultes selon Wechsler) comparativement aux patients atteints de MA³⁰⁴.

Plusieurs études ont par ailleurs identifié une association entre les hallucinations visuelles et les déficits de perception visuelle élémentaire dans la DCL : le trouble de perception visuelle serait possiblement un facteur contribuant à l'apparition d'hallucinations visuelles.

Les mesures de la fonction exécutive et de l'attention (e.g. Trail-Making Test, test de Wisconsin, fluence verbale pour les lettres et les catégories) peuvent également être altérées très tôt¹⁹⁷.

2. Déficit attentionnel

Les fluctuations cognitives, marquées dans la DCL, ont souvent été mises en lien avec le déficit attentionnel observé dans ce trouble³⁰⁵. Les sujets atteints de DCL ont généralement des difficultés dans les tâches attentionnelles complexes : tâches de contrôle du MMSE, *digit symbol test* de la WAIS^{192,306}. Ils montrent également des déficits plus marqués que les sujets avec MA dans l'attention visuelle et l'attention soutenue¹⁸⁸.

D'autre part, dans la passation de la batterie de tests informatisés COGDRAS - D, les patients atteints de DCL présentaient un temps de réaction plus long et une moins bonne vigilance numérique que le groupe MA³⁰⁷. Cette batterie de tests a également permis d'observer une vitesse de traitement plus lente, des déficits attentionnels et des fluctuations attentionnelles plus sévères chez les patients atteints de DCL par rapport au groupe MA.

La connaissance précise des bases neurales du déficit attentionnel dans la DCL nécessiterait des recherches plus approfondies, mais il est probable que le dysfonctionnement cholinergique du prosencéphale basal soit impliqué. En effet, l'administration d'anticholinergiques est associée à l'apparition de troubles attentionnels et d'hallucinations, tandis que les inhibiteurs de la cholinestérase peuvent améliorer l'attention dans le traitement de la DCL³⁰⁸.

3. Fonctions exécutives

Les fonctions cognitives exécutives sont elles aussi plus altérées dans la DCL que dans la MA³⁰⁹. Dans la DCL, on observe plus de distractibilité, de difficultés à engager une tâche et à

passer d'une tâche à une autre, de persévérations³¹⁰. Les sujets atteints de DCL montrent aussi de moins bonnes performances sur le test de Stroop et la fluence des lettres que les sujets MA¹⁸⁸.

Dans une étude mesurant en TEP l'activité corticale globale de l'acétylcholinestérase (AChE), les résultats suivants ont été mesurés:

- l'activité corticale de l'AChE était corrélée de façon importante à la performance sur l'épreuve *digit span* de la WAIS-III. Cela suggérait pour les auteurs que la mémoire de travail serait influencée par l'activité cholinergique.

- les résultats aux tests de Stroop Color – Word, Trail Making Test A et B et test de jugement d'orientation de lignes de Benton étaient corrélés à l'activité corticale globale de l'AChE également.

- aucune corrélation entre l'activité corticale de l'AChE et la performance sur un test mnésique de liste de mots (CVLT) n'était observée³¹¹.

Ces données impliquent directement le dysfonctionnement cholinergique dans les déficits exécutifs observés dans la DCL.

4. Troubles mnésiques

La mémoire est affectée plus tard au cours de l'évolution de la DCL^{190,193}. Lorsqu'il y a des troubles mnésiques, la récupération est souvent plus affectée que l'encodage¹⁹⁸.

Les sujets atteints de DCL ont généralement de meilleures performances sur les tests de mémoire épisodique (déclarative) que les patients atteints de MA, en particulier sur les tests de mémoire verbale - plus que visuelle³⁰⁶.

Cependant, les patients atteints de DCL présentant une neuropathologie se rapprochant de celle de la MA (par exemple, des enchevêtrements neuro-fibrillaires) peuvent présenter un profil cognitif plus caractéristique de la MA³¹². Les troubles mnésiques plus prononcés de la

MA reflètent possiblement l'accumulation de ces enchevêtrements neuro-fibrillaires dans le cortex entorhinal et les régions du lobe temporal médian environnant³¹².

5. Langage oral

Le dysfonctionnement global du langage dans la DCL semble être semblable à celui de la MA, avec des déficits discrets initialement, puis s'aggravant progressivement, au niveau de la dénomination verbale³⁰⁹. Bien que certaines études aient signalé des niveaux de performance similaires sur la fluence catégorielle et lexicale, d'autres retrouvent plus de déficits dans les tâches de catégorisation phonémique dans la DCL^{313,314}. Les sujets MA auraient un déficit sélectif de traitement au sein du réseau sémantique, alors que les sujets DCL auraient du fait d'un déficit attentionnel/exécutif plus généralisé, une difficulté spécifique dans la récupération du matériel lié soit sémantiquement soit phonétiquement¹⁴¹.

Les traitements augmentant la transmission cholinergique ont été développés sur la base du rôle de l'acétylcholine dans l'apprentissage et la mémoire, mais se sont aussi révélés utiles dans le traitement de l'attention et des troubles exécutifs associés à la DCL. Ces constatations soutiennent l'hypothèse selon laquelle la DCL comporterait un déficit cholinergique central plus important que la MA, et que les perturbations attentionnelles et exécutives y seraient directement liées³¹¹.

Quatrième partie : Les liens entre la démence à corps de Lewy et le TOC

A travers cette thèse, nous avons présenté deux cas cliniques de TOC d'apparition tardive, chez qui nous avons découvert une démence à corps de Lewy de façon fortuite. Il s'agissait de TOC atypiques, résistant aux traitements classiques, dont les symptômes ont pu être partiellement améliorés par le traitement spécifique de la DCL. C'est pourquoi nous nous sommes posés la question d'un lien éventuel entre l'atypicité d'un TOC et la survenue d'une démence. A la lumière des éléments épidémiologiques et physiopathologiques présentés ci-dessus, nous pouvons interpréter de différentes manières l'intrication de TOC d'apparition tardive et d'une DCL. Nous aborderons aussi les éléments communs à la DCL et au TOC afin de justifier l'hypothèse du TOC d'apparition tardive en tant que prodrome de la DCL.

I. Signification des cas cliniques présentés : quelles hypothèses peut-on formuler ?

A. La démence à corps de Lewy serait à l'origine du TOC d'apparition tardive

1. Le TOC à début tardif constituerait un prodrome de la démence à corps de Lewy

La démence à corps de Lewy a été identifiée comme le deuxième type de démence la plus fréquente³¹⁵ et représente ainsi un enjeu majeur de santé public. Le diagnostic et le traitement de ce trouble sont souvent retardés, notamment en raison de similitudes avec les autres synucléinopathies ou la maladie d'Alzheimer³¹⁵. Cependant, peu d'études existent sur les prodromes psychiatriques spécifiques à la DCL. Dans un article récent, Mc Keith identifie trois types de prodromes possibles pour la DCL³¹⁶:

- « *Mild Cognitive Impairment variant* », associant des déficits visuoperceptuels et attentionnels ; Mr X. présentait d'ailleurs des déficits attentionnels flagrants dès le début de son hospitalisation, ayant retenu notre attention avant que l'hypersensibilité aux neuroleptiques ne survienne.

- « *delirium-onset form* », le delirium se manifestant des mois à des années avant l'apparition de la démence.

- « *psychiatric disorder DCL* », dont le principal symptôme est un trouble affectif ou une psychose d'apparition tardive, généralement réfractaires au traitement et présentant une forte intolérance aux neuroleptiques.

Nous suggérons que le TOC d'apparition tardive fasse partie du cortège clinique de la DCL, en tant que nouveau prodrome appartenant à cette dernière catégorie : « *psychiatric disorder DCL* ». Nous devrions alors envisager la DCL face à des patients présentant un TOC d'apparition tardive, sans attendre l'apparition des symptômes cardinaux - tels que les hallucinations visuelles pour évoquer le diagnostic.

En effet, le TOC présenté par nos deux patients présentait plusieurs atypies : l'âge de début, nettement postérieure au pic d'incidence qui se situe vers 23 ans ; le fait que ce soient des hommes alors que ce sont les femmes qui sont généralement atteintes par les TOC débutant à l'âge adulte ; le faible insight pour Mr Y. notamment, qui existe dans le TOC puisque le DSM-5 a ajouté spécifiquement cette catégorie dans la classification, mais qui concerne une minorité des patients atteints de TOC. Ces atypies conduisent à se demander si le TOC présenté appartient à une même catégorie que le TOC classique.

D'autre part, Mr X. a du prendre sa retraite de façon anticipée, certes en raison d'un évitement des transports, mais aussi possiblement en raison de premières difficultés inhérentes à la DCL, qui on l'a vu plus haut, peut se manifester initialement par des difficultés professionnelles subtiles. Il était également suivi depuis plusieurs années pour une

incontinence urinaire, pouvant tout à fait se rattacher à la dysautonomie, précoce dans la DCL. On peut donc se demander si la DCL ne s'est pas manifestée dès dix ans avant le diagnostic chez ces deux patients, par plusieurs prodromes incluant le TOC.

D'autres auteurs ont émis cette hypothèse, dans le cadre de la PSP par exemple : C'est également la position de Karnik *et al.*, qui ont décrit le cas d'une femme de 64 ans ayant consulté pour trouble de l'humeur, dans le contexte d'un TOC ayant débuté à l'âge de 45 ans³¹⁷. Après un premier diagnostic d'APP, l'autopsie avait révélé une paralysie supranucléaire³¹⁷. Karnik *et al.* ont donc avancé l'hypothèse que le TOC était un des prodromes de sa démence : la DFT, la PSP et d'autres «tauopathies» représenteraient un groupe complexe de troubles neurodégénératifs pouvant revêtir pendant de nombreuses années le statut de troubles psychiatriques réfractaires³¹⁷.

Nous verrons en deuxième paragraphe de cette partie les liens physiopathologiques entre DCL et TOC, pouvant soutenir l'hypothèse d'un TOC « induit » par la DCL ou par les remaniements concomitants à l'apparition d'une maladie neurodégénérative.

2. Le TOC à début tardif serait un des « symptômes psychocomportementaux de démence »

Le TOC à début tardif pourrait aussi être rattaché aux « symptômes comportementaux et psychiatriques de la démence ». Les symptômes comportementaux et psychiatriques de la démence forment une classe spécifique de signes cliniques hétérogènes appelée « *BPSD* », signes couramment associés à la démence, précédant parfois les troubles cognitifs de plusieurs années^{318,319}.

Initialement, les *BPSD* ont été assimilés à des expressions prodromiques de démence, appartenant pleinement au processus du trouble^{319,320}. Cependant, il est maintenant reconnu que les *BPSD* résultent de mécanismes cérébraux physiopathologiques distincts, indépendants de ceux impliqués dans les troubles cognitifs³²¹. Jusqu'à présent, les études décrivant les

BPSD n'ont jamais cité le TOC parmi les symptômes décrits. Le TOC d'apparition tardive pourrait donc être rattaché à cette classe, ce qui nécessiterait cependant la réalisation d'études cliniques de large ampleur investiguant la prévalence du TOC d'apparition tardive dans une population de patients atteints de maladies neurodégénératives. De plus, il existe une nécessité de redéfinir les *BPSD* par rapport aux premières classifications établies, désormais anciennes et non actuelles.

Les corrélats clinico-pathologiques de *BPSD* ont été établis pour deux dimensions uniques, à savoir psychotique et affective, rattachant les hallucinations visuelles et l'apathie respectivement à chacune de ces dimensions³¹⁹. Une revue de la littérature a cependant souligné la nécessité d'étudier un modèle multipartite de *BPSD*, en raison de la pertinence diagnostique et pronostique de considérer chaque symptôme individuellement, au lieu d'adopter un modèle bidimensionnel psychotique / affectif³²².

Par exemple, il existe peu d'études sur l'anxiété liée à la démence, et uniquement dans la MA³²³. Par ailleurs, l'étude de l'impact des personnalités pré-morbides sur la démence a été seulement ébauchée. Divers facteurs contribuent pourtant à l'apparition de *BPSD* dans la démence : des facteurs biologiques (anomalies neurochimiques et susceptibilité génétique), des facteurs socio-environnementaux (tels que le niveau intellectuel antérieur et l'institutionnalisation) et des facteurs psychiatriques (tels que les antécédents psychiatriques et la personnalité prémorbide³¹⁹).

Tabata *et al.* ont suggéré que les personnalités pré-morbides pourraient être associées aux polarités prédominantes de *BPSD* par la suite³²⁴. Ils ont découvert des associations significatives de la dimension Ouverture à l'anxiété, de la dimension Agréabilité aux idées délirantes, de la dimension 'Conscienciosité avec l'agitation'³²⁴. Cependant, ils ont utilisé dans leur étude l'inventaire neuropsychiatrique (NPI), qui ne mentionne pas le TOC, et le modèle de personnalité Big Five, qui ne comprend pas spécifiquement les traits obsessionnels.

Nos deux cas cliniques présentaient auparavant une rigidité cognitive, un perfectionnisme, une dévotion excessive au travail, une réticence à déléguer. Nous suggérons que la personnalité obsessionnelle soit incluse dans l'étude de la personnalité pré-morbide des patients atteints de DCL. Nous suggérons également la recherche d'associations entre des traits de personnalité pré-morbides et le TOC d'apparition tardive, ce qui implique rattacher le TOC aux *BPSD* dans les futures études de ce domaine.

B. Le TOC d'apparition tardive serait-il à l'origine du processus démentiel ?

Plusieurs cas cliniques de TOC induits par des lésions neurologiques ont été décrits, nous les rapporterons dans la suite de cette thèse. A travers une de ces séries de cas, Weiss suggère l'existence d'anomalies pathologiques dans le cerveau d'un patient atteint d'un TOC d'apparition tardive, en dehors de toute lésion neurologique de nature traumatique, vasculaire, dégénérative, qui serait induite par un autre trouble³⁴. Ces anomalies pathologiques pourraient engendrer une vulnérabilité à la DCL, la démence devenant alors une conséquence plutôt qu'une cause du TOC d'apparition tardive³⁴. L'hypothèse de Tukurawa, décrivant l'apparition d'une DFT après 10 ans d'évolution d'un TOC d'apparition tardive, était celle que le TOC aurait évolué vers une DFT³²⁵. Frydman a aussi évoqué la démence comme l'évolution inexorable de certaines formes de TOC malin, primaire et à début tardif³²⁶ démence .

On retrouve une hypothèse similaire dans la dépression à début tardif et la maladie d'Alzheimer. Comme mentionné dans la partie décrivant les symptômes en faveur de DCL, il semblerait que les personnes âgées souffrant de dépression courent un risque accru de développer une démence concomitante ou ultérieure^{236,237}.

Enfin, l'apparition tardive d'un TOC et d'une DCL pourrait résulter d'une base physiopathologique commune, engendrée par un trouble plus large, mais encore inconnu³²⁷.

En fin de compte, nos patients souffraient peut-être d'une seule maladie, qui s'est d'abord

manifestée par un TOC d'apparition tardive, puis qui a évolué sous la forme d'une démence à corps de Lewy.

S'il n'existe pas d'études ayant observé un lien entre TOC et alpha-synucléine, il existe une étude sur le protéome des patients atteints de TOC ayant retrouvé une altération d'expression significative de plusieurs protéines, dont l'apolipoprotéine A-4 (APOA4) et la protéine précurseur de l'amyloïde (APP), impliquée dans l'élimination des produits oxydatifs³²⁸. Il a été conclu que ces protéines pourraient jouer un rôle fondamental dans la pathogenèse du TOC³²⁸, ainsi que les mécanismes de régulation de l'inflammation et de l'oxydation³²⁸.

Or, le peptide β amyloïde ($A\beta$), dont on connaît le rôle dans la MA, est issu du clivage de la protéine membranaire APP (*amyloid precursor protein*). Ainsi, le taux de peptide beta-amyloïde dans le milieu extracellulaire peut être augmenté par une production accrue ou par une réduction de la clairance d'APP. Les mutations des gènes de l'APP dans les formes familiales de la MA s'accompagnent d'un accroissement du niveau relatif de peptide $A\beta_{42}/A\beta_{40}$, et c'est ce niveau relatif qui serait indicatif de la pathogénicité des peptides β -amyloïdes.

La similitude entre la MA et la DCL repose notamment sur le fait que 50% des cas de DCL présentent une charge amyloïde importante, la DCL partageant l'allèle APOE4 avec la MA comme facteur de risque³²⁹⁻³³¹. L'agrégation de l' α -synucléine dans les corps de Lewy et les neurites coexiste souvent avec des plaques de β -amyloïde et des enchevêtrements neurofibrillaires de tau^{332,333}. Enfin, Burton *et al.* ont rapporté que l'atrophie du lobe temporal médial observée dans la DCL était associée pathologiquement plus fortement aux enchevêtrements neurofibrillaires et aux plaques β -amyloïdes, que les inclusions neuronales à corps de Lewy²⁵⁵.

D'autre part, les études portant sur les gènes impliqués dans la longévité et par extension dans les maladies liées à l'âge, ont confirmé l'implication du métabolisme des lipoprotéines (dont

et de plusieurs facteurs de risque génétiques vasculaires^{334,335}. L'apolipoprotéine A4 figurait parmi les « facteurs de longévité » supposés et a fait l'objet d'études ayant montré une association entre MA et diminution du taux d'apolipoprotéine A4^{336,337}.

On pourrait ainsi faire l'hypothèse que le TOC, à travers l'altération de l'expression des protéines précurseurs de l'amyloïde et apolipoprotéine A4, entraîne une modification de la charge amyloïde, favorisant les processus neurodégénératifs à l'origine de la DCL. Mais cette hypothèse nécessite la réalisation d'autres études du protéome dans le TOC, utilisant la spectrométrie de masse par exemple.

C. Les symptômes obsessionnels-compulsifs décrits ne se rattacheraient pas à un TOC

1. Les symptômes compulsifs décrits seraient uniquement des symptômes frontaux

Les symptômes comportementaux décrits dans ces deux cas pourraient avoir été mal interprétés. Il pourrait en effet s'agir de symptômes frontaux, plus précisément de stéréotypies, soit des impulsions répétitives causées par les dommages neuropathologiques inhérents à la DCL. Les stéréotypies font d'ailleurs partie des diagnostics à éliminer spécifiés dans le critère D du TOC dans le DSM-5¹⁰.

La différence fondamentale entre les stéréotypies et le TOC réside dans l'objectif du symptôme pour le patient : soulagement de la détresse causée par les peurs obsessionnelles dans le TOC ; l'accomplissement automatique d'acte simple pour les stéréotypies, sans but défini ni effet anxiolytique¹⁰.

Les stéréotypies frontales sont des manifestations fréquentes du variant comportemental de la DFT^{338,339}. En effet, les patients atteints de ce variant présentent souvent des comportements répétitifs et stéréotypés, récemment rattachés au spectre du trouble de contrôle des impulsions³⁴⁰.

La DCL inclut également des lésions frontostriatales spécifiques à sa pathologie. Différentes revues suggèrent d'ailleurs que les dysfonctionnements du lobe frontal seraient étroitement associés aux *BPSD* présentés par l'individu³⁴¹. Les stéréotypies motrices pourraient appartenir au groupe « activité motrice aberrante » des *BPSD*, l'une des dix dimensions de l'Inventaire NeuroPsychiatrique NPI : « activités spontanées de patients atteints de démence, telles que la déambulation, le fait de fouiller activement, les compulsions et comportements stéréotypés répétitifs » ainsi décrits dans l'article de Piccinninni³⁴¹.

La prévalence des stéréotypies motrices n'a jamais été spécifiquement étudiée dans la DCL. Piccinninni *et al.* ont pourtant observé que l'activité motrice aberrante et l'anxiété faisaient partie des symptômes présentant le score de fréquence et de gravité le plus élevé dans la MA³⁴¹. Il s'agissait également de la seule catégorie variant selon les degrés de sévérité de la démence: la fréquence de l'activité motrice aberrante doublait avec l'augmentation de la sévérité de la maladie d'Alzheimer³⁴¹.

Cependant, Moheb *et al.* ont souligné dans leur étude sur le variant comportemental de DFT des points majeurs permettant de distinguer stéréotypies associées à la démence, du TOC³⁴⁰. Les patients atteints du variant comportemental de DFT présentaient de très faibles fréquences de comportements de vérification, de nettoyage, de comptage et de classement³⁴⁰. Les compulsions répétitives n'étaient pas associées à une anxiété verbale, à une idéation obsessionnelle ou à un soulagement rapporté après la réalisation de l'acte³⁴². Alors qu'avec les patients que nous avons présentés, il était possible d'élaborer au sujet des obsessions sous-jacentes à leurs compulsions. Ils ont aussi décrit le scénario qu'ils craignaient, en expliquant leur comportement par l'anxiété qu'ils essayaient de réduire. Par ailleurs, les stéréotypies étaient toujours associées à une impulsivité ou à une désinhibition dans l'article de Moheb *et al.*, tels que des comportements verbaux ou physiques inappropriés, que nous n'avons jamais observés chez nos patients³⁴². Enfin, l'introduction de sérotoninergiques avait entraîné une

amélioration - certes insuffisante - mais partielle des compulsions de nos patients. Par conséquent, le fait que leurs symptômes appartiennent à la classe de symptômes du TOC semble donc plus plausible.

2. La dépression du sujet âgé pourrait être à l'origine des symptômes observés

La dépression est fréquente chez le sujet âgé, touchant près de 13% des adultes de 80 ans et plus³⁴³⁻³⁴⁵. Cependant, ce ne sont pas les mêmes symptômes dépressifs qui prédominent dans cette population, et le contexte médical est souvent différent dans la dépression à début tardif (c'est-à-dire débutant après l'âge de 60 ans)³⁴⁶.

Premièrement, la dépression à début tardif coexiste souvent avec la démence, son taux de prévalence variant de 22% à 54% dans la maladie d'Alzheimer³⁴⁴. Dans la DCL, jusqu'à 40% des patients présentent un épisode dépressif caractérisé au cours de la maladie³⁴⁷.

D'un autre point de vue, une étude cas-témoins récente a montré que les patients atteints de DCL étaient plus susceptibles d'avoir des antécédents de dépression comparés aux patients atteints de MA³³⁰. Ces résultats suggèrent qu'un sous-groupe de patients atteints de la dépression pourrait présenter un risque ultérieur de développer une DCL. Dans une autre étude ayant dosé l'alpha-synucléine plasmatique, les auteurs supposent que la dépression pourrait affecter le métabolisme de l'alpha-synucléine, bien que l'influence des antidépresseurs soit à prendre en compte³⁴⁸. Ils mentionnent la possibilité que la dépression ne soit pas seulement un prodrome de la DCL, mais également un facteur de risque causal pour la DCL³⁴⁸.

Il semble que la dépression d'apparition tardive soit aussi associée à davantage de troubles cognitifs et de modifications à l'imagerie cérébrale, comparativement à la dépression d'apparition plus précoce³⁴⁶: une étude prospective comparant la dépression survenant avant l'âge de 30 ans et la dépression d'apparition tardive a observé une diminution plus importante des scores cognitifs chez les personnes âgées, au cours du suivi (quatre années)³⁴⁶. En outre,

le volume de l'hippocampe droit a diminué plus rapidement chez les participants présentant une dépression tardive, et la quantité de matière grise du cerveau droit était initialement moins importante chez ceux-ci³⁴⁶.

Concernant le contexte d'apparition, la dépression d'apparition tardive survient souvent dans un contexte d'invalidité, de dysfonctionnement cognitif et d'adversité psychosociale, ce qui était effectivement le cas pour les deux patients présentés ici³⁴⁴.

Bipolarité et DCL

La dépression pourrait aussi être associée à la DCL à travers un trouble bipolaire, dont les manifestations maniaques/hypomaniaques auraient été non diagnostiquées. Il existe cependant très peu d'études décrivant une association de cas de trouble bipolaire et démence à corps de Lewy.

Pourtant, le trouble bipolaire serait associé à un risque plus élevé de présenter une démence³⁴⁹. L'évolution tardive vers la démence dans le trouble bipolaire est d'ailleurs connue, sous la terminologie de « démence vésanique »³⁵⁰. Les séries la décrivent comme distincte de la maladie d'Alzheimer, mais présentant certains critères communs à la DFT et la DCL^{349,351}. Pour autant, dans une étude française ayant inclus des patients bipolaires suivis durant trois ans en centre mémoire pour syndrome démentiel, aucun ne remplissait les critères de DFT probable³⁵⁰. On retrouvait quelques similitudes avec la DCL dans les examens

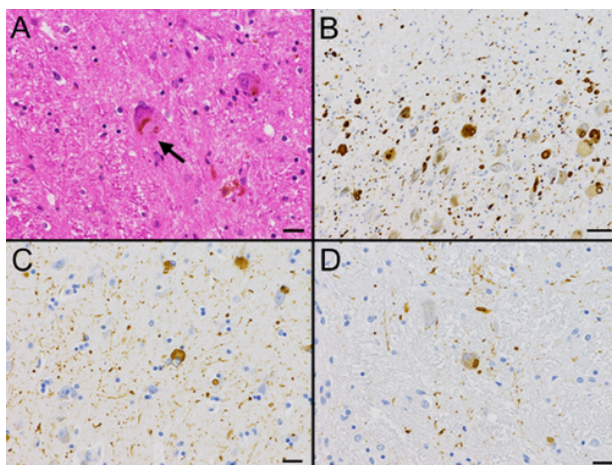


Figure 17. Cas de patient bipolaire présentant une DCL.
A. Substantia nigra: corps de Lewy accompagné de mélanophages et de mélanine libre. B. Locus coeruleus. C. Amygdale. D. Noyau du raphé obscurus: corps de Lewy.
Shioya et al. 2015

neuropsychologiques : réduction des fluences verbales, déficits visuospatiaux et visuoconstructifs. L'imagerie fonctionnelle montrait un dysfonctionnement frontal, un hypodébit frontotemporal de prédominance temporale, et un fréquent hypodébit

pariétal³⁵⁰. Cependant, les auteurs concluaient à une entité démentielle spécifique de la maladie bipolaire³⁵⁰. Dans une autre étude de cas plus récente, parmi 11 patients bipolaires, un patient présentait des corps de Lewy évoquant une DCL incidentale, tandis qu'un seul remplissait le critères diagnostics de DCL (Figure 17)³⁵². Il s'agissait d'une anatomopathologie de type limbique, avec des corps de Lewy et neurites de Lewy disséminés dans le tronc cérébral, le noyau moteur dorsal du nerf vague, le locus coeruleus et la substance noire³⁵². Des structures α -synucléine-phosphorylées étaient également présentes dans l'amygdale, le corps strié et l'hypothalamus. Dans le néocortex et l'hippocampe, la pathologie à corps de Lewy était minime³⁵².

La pathologie liée à l' α -synucléine ne semble pas avoir été étudiée dans le trouble bipolaire avant l'étude de Jellinger *et al.* en 2009³⁵³. Une seule étude portant sur le cortex frontal dorsolatéral (aire de Brodman 9) avait montré une réduction significative d' α -synucléine par rapport aux sujets sains, à la fois dans la schizophrénie chronique et le trouble bipolaire³⁵⁴. Tandis que dans la dépression, il a été montré que la présence de corps de Lewy dans l'amygdale et dans les zones corticales était associé à un risque plus élevé d'épisode dépressif dans la maladie d'Alzheimer³⁵⁵. Des études récentes dans un modèle animal dépressif suggèrent également un rôle des synucléines α et γ dans la physiopathologie de ce trouble³⁵⁶.

Dans l'étude de Jellinger *et al.*, la prévalence et la distribution cérébrale de corps de Lewy et neurites de Lewy ont été évaluées chez 12 patients présentant une dépression tardive ou un trouble bipolaire comparés à 27 témoins du même âge sans trouble neuropsychiatrique³⁵³. Des lésions à corps de Lewy ont été observées chez 2 patients avec dépression tardive, mais aucun des patients avec trouble bipolaire n'en présentait. On ne peut donc conclure sur un lien entre DCL et trouble bipolaire devant le manque de données disponibles.

Le TOC survenu dans les cas cliniques que nous avons décrits pourraient ainsi être attribués à la dépression tardive. Mr Y. venait de vivre la faillite de son entreprise, en raison de détournements de fonds par ses collègues. Mr X., professeur d'université renommé, avait possiblement commencé à remarquer des difficultés dans l'exercice de ses activités professionnelles. Dans ce contexte, les symptômes dépressifs pourraient s'être manifestés de façon réactionnelle au déclin cognitif perçu³⁴⁵.

La dépression d'apparition tardive est également connue pour comporter des symptômes différents de ceux des patients d'âge moyen, comprenant généralement davantage de symptômes somatiques et moins de plaintes au sujet de la tristesse^{345,357}. L'hypocondrie, les symptômes somatiques généraux et gastro-intestinaux font partie des symptômes spécifiques à la dépression tardive^{357,358}. Alors, les obsessions décrites chez nos patients sur le transit et la salive, avec des compulsions consécutives, pourraient être la conséquence d'épisodes dépressifs chez nos patients.

Enfin, les altérations cérébrales induites par le vieillissement physiologique dans les structures fronto-striatales ont été avancées comme possibles mécanismes sous-jacents à la co-occurrence du dysfonctionnement cognitif et des symptômes motivationnels de la dépression tardive³⁵⁹. Connaissant l'implication des dysfonctionnements fronto-striataux dans le TOC, ces lésions induites par l'âge pourraient également sous-tendre la co-occurrence de compulsions avec une dépression tardive et un déclin cognitif.

D. Le TOC et la DCL sont uniquement comorbides et n'ont aucun lien entre eux

Cependant, les TOC sont rarement décrits parmi les caractéristiques de la dépression tardive³⁶⁰. Dans une série de 336 patients présentant une dépression tardive, seulement 0.3% répondaient aux critères du trouble obsessionnel compulsif³⁶¹. En outre, Mr X. et Mr Y. ont tous deux présenté des obsessions et des compulsions bien avant l'apparition des premiers

symptômes dépressifs. Enfin, on sait que le TOC en tant que tel est exacerbé et entretenu par le stress³⁶².

Ainsi, le TOC pourrait ici s'être produit spontanément, de façon réactionnelle à une situation de stress, une menace perçue³⁶². Comme Sharma et al. l'ont souligné dans leur étude, le TOC d'apparition tardive diffère du TOC d'apparition précoce en ce qu'il est plus souvent associé avec la présence de facteurs précipitants³⁹.

D'autre part, un TOC sub-clinique serait aussi susceptible d'être « démasqué » par un déclin cognitif et / ou des lésions vasculaires caudées bilatérales, comme décrit dans un cas clinique de Frydman³²⁶.

Enfin, on pourrait expliquer les tableaux cliniques décrits de la façon suivante : nos deux patients présentaient de façon préalable une personnalité rigide, sur laquelle est survenu un TOC d'apparition tardive, de façon concomitante à une situation d'adversité. Par la suite, de façon indépendante, une DCL est apparue, occasionnant des lésions striatales surajoutées, ayant aggravé les manifestations cliniques du TOC.

II. Cas cliniques de TOC secondaires à des pathologies d'une autre nature

Il existe une littérature ancienne et riche en rapports de cas sur l'apparition de TOC de novo, à la suite de lésions cérébrales de différentes natures, et à un âge atypique pour un TOC idiopathique. Cela a conduit les auteurs de ce domaine à parler de « TOC acquis ». Ainsi, une étude relativement ancienne ayant comparé 13 patients atteints de TOC secondaire à 13 patients avec TOC idiopathique et à des sujets sains, a permis d'observer les éléments suivants : les patients avec TOC acquis n'avaient pas d'histoire familiale de TOC contrairement au groupe TOC idiopathique ; ils présentaient les premiers symptômes de TOC à un âge plus tardif que les patients avec TOC idiopathique³⁶³ ; huit des 13 patients avec TOC acquis présentaient un examen neurologique anormal, contre seulement 3 des 13 patients avec

TOC idiopathique avaient des examens neurologiques anormaux³⁶³. Enfin, la neuroimagerie dans le groupe TOC acquis retrouvait des lésions impliquant exclusivement le cortex cérébral (frontal, régions temporales ou cingulaires), les noyaux gris centraux, ou les deux³⁶³. Les zones cérébrales impliquées dans les autres cas cliniques de TOC consécutifs à des lésions cérébrales concernent également les ganglions de la base^{34,364-366}, le cortex orbitofrontal^{367,368} ou les deux³⁶⁹⁻³⁷¹. Ces résultats suggèrent que les TOC acquis et idiopathiques partagent un mécanisme physiopathologique commun, et que des dommages structurels au circuit CSTC jouent un rôle important dans la pathogenèse des TOC acquis³⁶³.

A. TOC apparaissant à la suite du développement d'une maladie neurodégénérative

Plusieurs cas de TOC ont été rapportés chez des patients atteints de démence frontotemporale (DFT), d'aphasie primaire progressive, de paralysie supranucléaire progressive (PSP) et de démence sémantique déjà diagnostiquées^{36,37,28,372}. Il est parfois décrit un diagnostic initial de TOC à début tardif, « développant » une démence plusieurs années après les premiers symptômes^{326,373}, mais il est possible que le processus démentiel ait été déjà sous-jacent depuis plusieurs années, de façon infra-clinique, sur un plan microscopique. Ce qui permet d'avancer à nouveau l'hypothèse du TOC d'apparition tardive et/ou résistant comme l'un des prodromes de la démence, parfois antérieur de plusieurs années au diagnostic.

La maladie neurodégénérative dans laquelle on rapporte le plus de cas de TOC est la démence fronto-temporale. Cependant, comme la présence de comportements répétitifs fait partie des critères diagnostics du variant comportemental, il est possible que le TOC soit parfois diagnostiqué par excès^{338,374}. Les patients atteints du variant comportemental de la DFT (bvFTD) présentent souvent un comportement persévératif, stéréotypé ou un rituel compulsif parmi les symptômes précoces de leur trouble³⁷⁵. Une étude récente ayant étudié les comportements répétitifs précoces chez 93 patients présentant le variant bvFTD a recensé que seules la thésaurisation et le collectionnisme étaient significativement communes au bvFTD et

au TOC. Dans la DFT, ces comportements étaient souvent déclenchés par des stimuli environnementaux et pouvaient être stoppés sans détresse excessive. Tandis que dans le TOC, il n'y a pas de comportement d'imitation et d'utilisation, le comportement est plus répétitif que dans l'hypermétamorphose (forte tendance à réagir à tous les stimuli visuels) et résulte d'un besoin ou d'une envie absolus qui sont absents dans la stéréotypie³⁷⁶. Il faudrait ainsi veiller à bien s'assurer que le symptôme observé chez le patient atteint de DFT correspond aux critères de TOC et qu'il ne s'agit pas d'une stéréotypie.

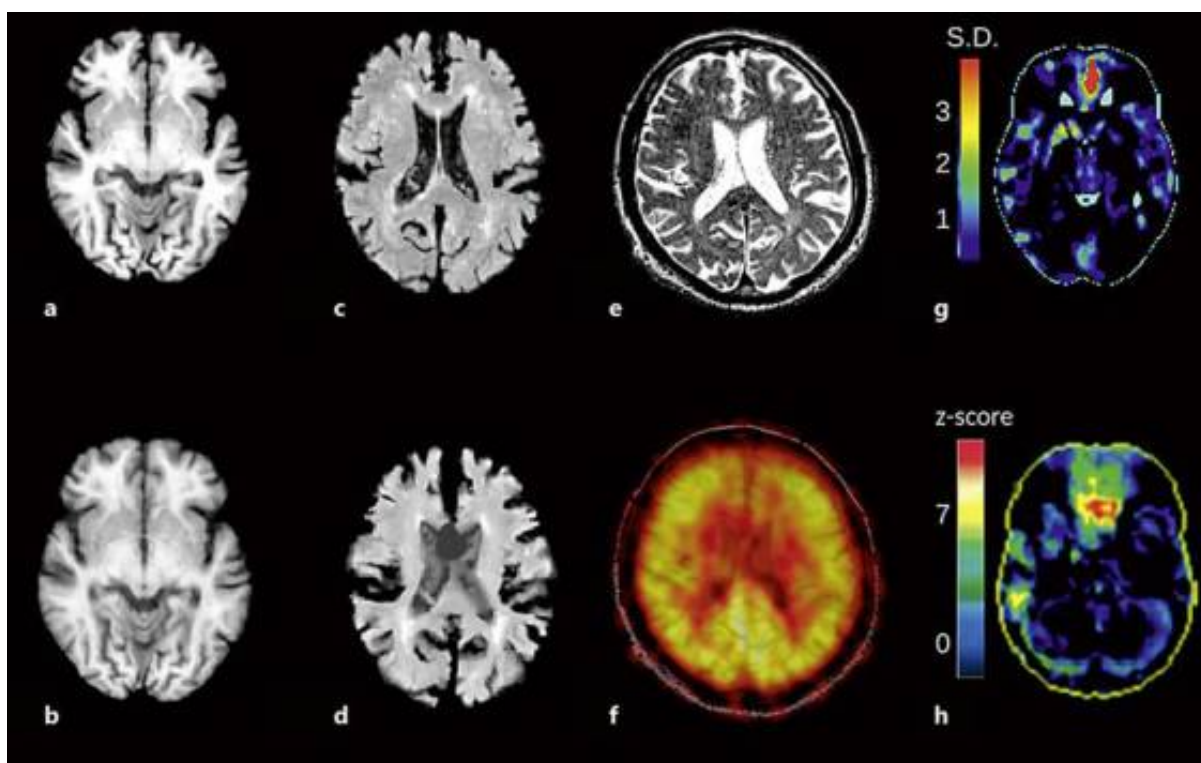


Figure 18. Neuroimagerie d'un patient présentant un TOC associé à sa DFT. Meyer et al. 2019
IRM-T1 du patient initiale (a) et un an plus tard (b) : atrophie bifrontopariétale. Images de récupération par inversion rapide atténuée par fluide au départ (c) et au suivi (d) : hyperintensités ponctuelles dans la substance blanche. IRM T2 * initiale (e). TEP-18G-FDG-TE du patient au départ (f) : hypométabolisme du lobe médiofrontal bilatéral. (g) Coupe transversale représentative de l'évaluation par région. (h) analyse de projection stéréotaxique de surface en trois dimensions.

Néanmoins, le TOC observé dans la DFT pourrait résulter de l'atteinte du cortex orbitofrontal, du CCA, du striatum ou du lobe temporal antérieur, propres à ce trouble^{377,378}. Des études récentes ont aussi montré une diminution des récepteurs de la sérotonine et une perte neuronale dans les noyaux du raphé dans la pathologie du variant bvFTD³⁷⁹. les sérotoninergiques ont montré une certaine efficacité sur les comportements répétitifs dans la

DFT³⁸⁰. Nous avons vu dans la partie *Physiopathologie du TOC* l'implication de ce neurotransmetteur dans le TOC, qui pourraient donc aussi contribuer à la survenue de symptômes obsessionnels-compulsifs dans la DFT.

Enfin, il existe quelques cas de TOC survenu dans les années suivant le déclenchement d'une maladie de Huntington^{35,381}. L'hypothèse avancée serait une origine causale de la dégénérescence des neurones striataux dans la genèse du TOC secondaire.

L'ensemble de ces maladies neurodégénératives associées à un TOC secondaire confirment l'implication du réseau CSTC dans le TOC, mais aussi montrent qu'une apoptose neuronale, une atrophie de ces structures peut conduire à la survenue de TOC, bien que l'on observe aussi dans le TOC idiopathique une hypertrophie des ganglions de la base et un hypermétabolisme.

B. La perte d'auto-activation psychique : une atteinte pallidale à l'origine de TOC

Le syndrome de perte d'auto-activation psychique a été décrit pour la première fois par Laplane, en 1982. Il fait partie des syndromes de perte de motivation, et comprend:

- une réduction sévère de l'activité spontanée, réversible par la stimulation extérieure ;
- un vide mental sans angoisse ni souffrance particulière ;
- des capacités intellectuelles plus ou moins préservées ;
- des activités pseudo-compulsives.

Les lésions neuro-anatomiques sous-tendant ce syndrome peuvent être des lésions bilatérales pallidales ou des lésions bilatérales des boucles striato-pallido-thalamopréfrontales³⁸². Un cas clinique ancien a rapporté la survenue de TOC à la suite d'une nécrose pallidostriatale bilatérale (du fait d'une encéphalopathie secondaire à une piqûre de guêpe)³⁸³. Le patient présentait une activité compulsive de type obsessionnel, particulière car sans anxiété ni doute, mais un vide mental contrastant avec des capacités intellectuelles et affectives conservées, évoquant une PAAP³⁸³. Les auteurs suggéraient que l'hypoactivité striatale serait à l'origine

de manifestations similaires aux tics et aux mouvements compulsifs, mais aussi d'arythmomanie, de vérification de poignées de porte, ce qui peut être observé dans la PAAP³⁸³.

Par ailleurs, les cas de DFT associés à un TOC présentent très souvent une apathie associée³⁸⁴.

Enfin, une série de cas de 8 patients présentant une inertie réversible à la stimulation et des lésions lenticulaires a retrouvé un TOC chez 6 de ces patients³⁶⁴. Les lésions cérébrales concernaient systématiquement le pallidum³⁶⁴. La TEP révélait un hypométabolisme du cortex préfrontal, résultant pour les auteurs des lésions lenticulaires³⁶⁴. Ils suggéraient ainsi un rôle des circuits reliant le cortex associatif préfrontal au pallidum dans l'apparition de symptômes obsessionnels-compulsifs chez ces patients³⁶⁴.

Cela nous conduit à évoquer le TOC secondaire à la PAAP. Quatre articles rapportent la survenue de TOC ou de pseudo-TOC en association avec une perte d'auto-activation psychique caractérisée^{383,385-387}. Le TOC survenait durant les périodes d'inactivité du sujet. Les lésions observées étaient : une nécrose bilatérale du pallidum³⁸⁵; des lésions de la substance blanche profonde du cortex préfrontal bilatéral, étendues à la profondeur du gyrus frontal moyen³⁸⁶; des lésions toxoplasmiques bilatérales des ganglions de la base³⁸⁷. Pour Laplane, la zone pallidale semble ainsi jouer un rôle déterminant dans les processus d'auto-activation de la vie de la vie intellectuelle et émotionnelle, son déficit pouvant conduire à une activité mentale de nature compulsive^{383,385}.

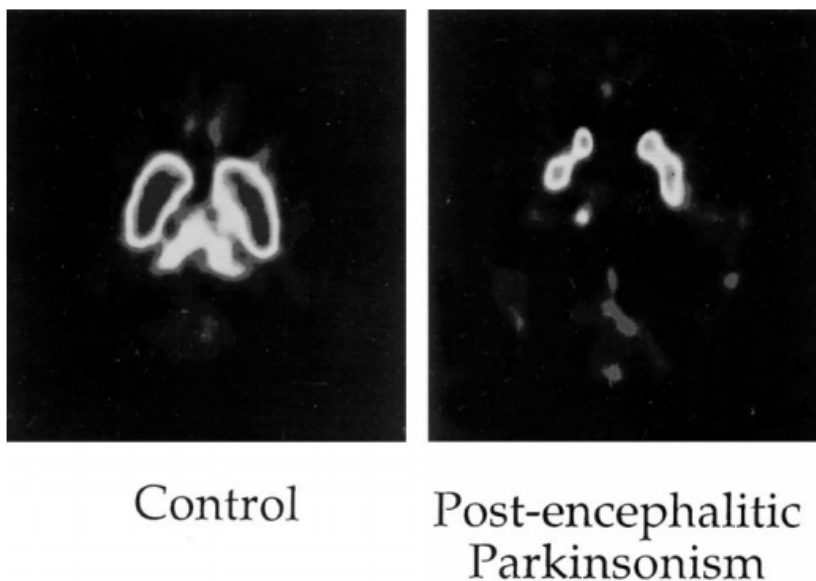
C. TOC à la suite d'une infection ou d'une inflammation

1. Le cas de l'encéphalite léthargique

Les infections cérébrales suivies de l'apparition de TOC incluent l'encéphalite, la méningite,

l'encéphalopathie liée au VIH, la neurosyphilis, les abcès cérébraux et d'autres troubles tels que la maladie de Lyme³⁸⁸, la neurocysticercose³⁸⁹, la toxoplasmose chez les enfants³⁹⁰, ou le neuropaludisme^{391,392}.

Au début du XXe siècle, l'« encéphalite léthargique » ou encéphalite de *Von Economo*, à l'origine d'une léthargie pouvant évoluer vers un mutisme akinétique et d'un syndrome extrapyramidal sévère, a pu conduire également à l'apparition de trouble obsessionnel compulsif^{393,394}. La physiopathologie impliquerait une auto-immunité dirigée contre les ganglions de la base, possiblement des anticorps dirigés contre les récepteurs NMDA^{395,396}. Il est intéressant de noter que dans un des cas rapportés, l'évaluation neuropsychologique retrouvait des troubles de la mémoire visuelle similaires à ceux de la DCL, l'imagerie montrant une hypo-perfusion bilatérale du noyau caudé et du putamen (voir Figure 19)³⁹⁴.



La réduction marquée de l'absorption de *fluorodopa* prédominait dans le putamen et était moins marquée dans le noyau caudé³⁹⁴.

D'autres cas de TOC secondaires à un parkinsonisme post-

Figure 19. Le DAT-scan effectué dans le cas d'encéphalite léthargique décrit ci-dessus, montre le contraste entre les valeurs normales d'accumulation du traceur chez un sujet sain et celles diminuées chez le patient. Capparos et al. 1998

encéphalitique ont été décrits auparavant, accompagnés d'une forte apathie³⁶⁴. Leur PET montrait un hypométabolisme striatal symétrique, qui impliquait également les lobes frontaux dans une moindre mesure³⁶⁴. L'ensemble de ces résultats conduisait les auteurs à suggérer que

l'apathie et la perte d'auto-activation psychique pourraient être liées à un hypométabolisme frontal, tandis qu'un TOC pourrait apparaître de façon secondaire à une dénervation dopaminergique bilatérale et symétrique³⁹³.

2. PANDAS : un TOC induit par l'infection streptococcique

Dans le champ de l'immunité, on retrouve en population pédiatrique l'association d'infections streptococciques à plusieurs cas de TOC acquis³⁹⁷⁻⁴⁰⁰. L'acronyme PANDAS (désordres neuropsychiatriques auto-immuns pédiatriques associés à des infections à streptocoques) a été attribué à un sous-groupe de patients pédiatriques répondant à cinq critères d'inclusion:

- présence de TOC et / ou de tic
- apparition pré-pubertaire des symptômes
- apparition soudaine ou épisodique des symptômes
- association temporelle entre les infections à streptocoques et les exacerbations neuropsychiatriques des symptômes
- association temporelle entre les infections à streptocoques et les anomalies

neurologiques associées³⁹⁷⁻⁴⁰⁰.

La physiopathologie proposée est que les anticorps dirigés contre les streptocoques bêta-hémolytiques du groupe A réagiraient de façon croisée avec les noyaux gris centraux d'hôtes génétiquement prédisposés, entraînant des TOC et / ou des tics, conduisant à l'augmentation du volume du

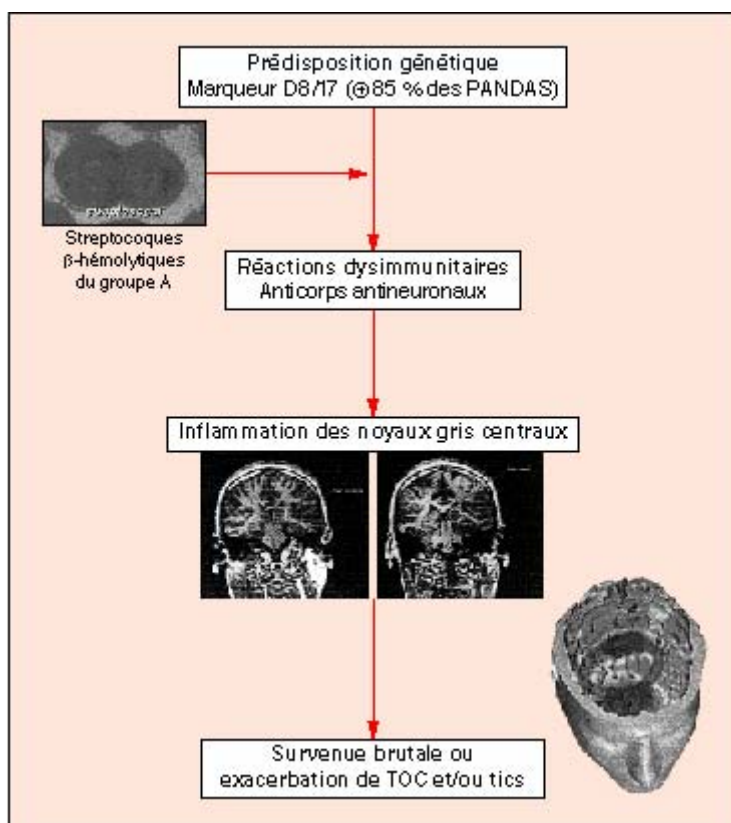


Figure 20. Modèle explicatif du PANDAS.
Roupret et al. 2002

striatum et du pallidum observée dans les PANDAS^{398,401}.

Notamment, une étude a décrit le cas d'un adolescent atteint de TOC ancien, présentant une exacerbation des symptômes du TOC lors d'une pharyngite streptococcique³⁹⁷. L'histoire familiale de ce patient comprenait une chorée de Sydenham chez son grand-père, un TOC chez ses mère et tante paternelle et un syndrome de Gilles de la Tourette chez son frère âgé de 16 ans, illustrant la vulnérabilité génétique décrit dans le PANDAS³⁹⁷. Alors que le volume initial du putamen de ce patient était supérieur à 2 DS par rapport à son âge, une réduction du volume des ganglions de la base a été observée en parallèle avec la réduction de la sévérité des symptômes au long des plasmaphérèses³⁹⁷. Le PANDAS illustre directement l'implication des ganglions de la base dans le TOC, et la possibilité d'une induction de symptômes obsessionnels-compulsifs du fait d'une lésion de ces structures.

3. Les maladies auto-immunes impliquées

Une étude épidémiologique ancienne portant sur 100 patients adultes atteints de troubles anxieux, avait retrouvé un taux de maladies liées au système immunitaire significativement supérieur dans le groupe TOC⁴⁰². Une étude plus récente a également retrouvé une comorbidité accrue des maladies auto-immunes chez les personnes atteintes de TOC (risque accru de 43% de présenter n'importe quelle maladie auto-immune parmi celles étudiées)⁴⁰³. Dans l'analyse individuelle de chaque maladie, le risque était significativement plus élevé pour les patients atteints de TOC de présenter un syndrome de Sjögren (augmentation de 94%), une maladie coeliaque (76%), un syndrome de Guillain-Barré (71%), une maladie de Crohn (66%), une thyroïdite de Hashimoto (59%), un diabète de type 1 (56%), un purpura thrombocytopénique idiopathique (51%), une colite ulcéreuse (41%), une sclérose en plaques (41%) et un psoriasis vulgaris (32%)⁴⁰³. Dans le cas particulier de la SEP, une analyse ayant comparé deux groupes de patients atteints de SEP rémittente, l'un sans TOC et l'autre avec

TOC, a révélé une réduction du volume de substance grise au niveau du gyrus temporal inférieur et médian droit, et du gyrus frontal inférieur dans le groupe TOC : dans la SEP, le TOC observé serait consécutif aux lésions endommageant le cortex frontotemporal droit⁴⁰⁴.

Il a aussi été constaté que le TOC était 10 fois plus fréquent chez les patients atteints de lupus systémique érythémateux que dans la population générale⁴⁰⁵. Enfin, la fièvre rhumatoïde compliquée de chorée de Sydenham présente aussi une forte association avec le TOC⁴⁰⁶. Les analyses familiales ont révélé un risque significativement élevé de présenter une maladie auto-immune chez les apparentés de premier degré de patients avec TOC⁴⁰⁵.

Les résultats de cette étude suggèrent un lien familial, potentiellement génétique, entre le TOC et une large gamme de maladies auto-immunes, ne se limitant pas aux affections liées au streptocoque⁴⁰⁵. Cela soutient l'hypothèse selon laquelle des facteurs auto-immuns pourraient jouer un rôle dans l'étiologie du TOC chez une certaine catégorie d'individus⁴⁰⁵. Il existe certaines preuves en faveur d'une co-agrégation des maladies auto-immunes avec le TOC que au sein de certaines familles⁴⁰⁶. Le TOC pourrait donc partager des facteurs de risque génétiques avec les maladies auto-immunes^{403,406}.

D. Lésions vasculaires à l'origine de TOC

Il existe peu d'études rapportant des cas de TOC survenu à la suite d'un AVC. Pourtant, dans une récente étude cas-témoins réalisée en Suède, la prévalence ponctuelle de survenue d'un TOC après un AVC ischémique était de 9%, contre 2% dans la population générale, ce qui suggère que ce type de TOC acquis reste sous-diagnostiqué⁴⁰⁷.

Dans une revue de 2019 recensant 21 cas de TOC secondaires à un AVC ischémique ou hémorragique, 12 cas concernaient les noyaux gris centraux (57%)^{366,408}, 4 cas concernaient le lobe temporal (19%), 4 concernaient le lobe pariétal (19%), , 2 cas concernaient le thalamus (10%), 1 cas le cortex préfrontal (5%), 1 cas la corona radiata (1 cas, 5%), et un cas d'AVC

survenu dans la partie droite du pont (5%)^{409,366,408,410,411}. La durée séparant l'accident vasculaire cérébral et les premières manifestations du TOC variait d'un mois à deux ans.

Parmi ces cas, l'un décrivait un TOC débutant à l'âge de 58 ans, chez un homme ayant présenté un an auparavant un AVC ischémique de l'artère sylvienne droite. La thrombolyse et la pose de stent avaient permis un amendement total de l'hémiplégie initiale, avec la persistance d'une hémignégligence gauche et de troubles attentionnels (Figure 21). L'imagerie par résonance magnétique cérébrale montrait des lésions ischémiques du cortex insulaire droit, des ganglions de la base droite et du lobe temporo-occipital droit. Le TOC du patient a évolué positivement sous SERTRALINE 50 mg par jour.

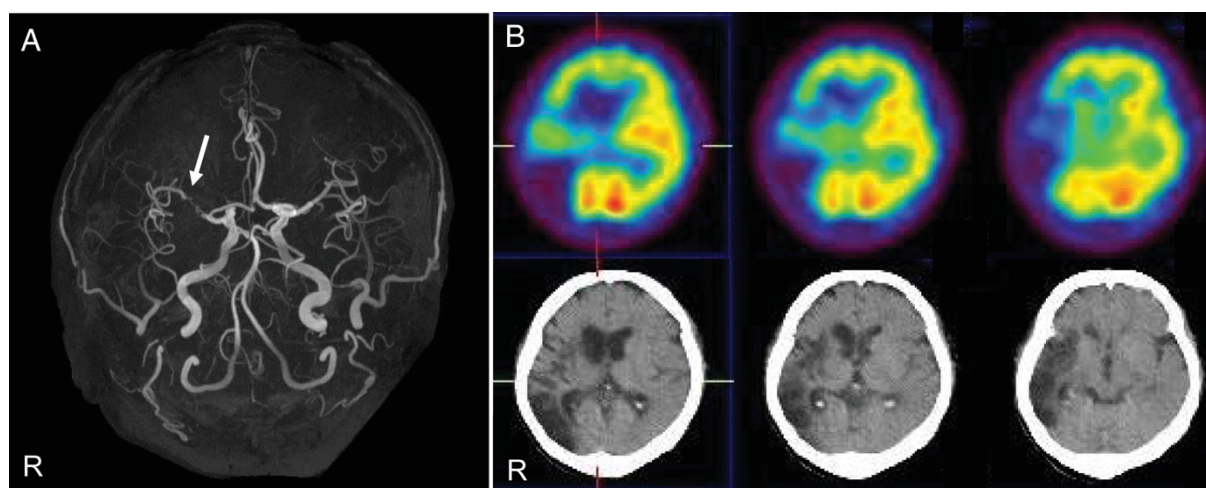


Figure 21. (A) L'angiographie par résonance magnétique cérébrale a montré une bonne perméabilité des vaisseaux stentés chez le patient (flèche). (B) La SPECT a montré une vaste zone d'hypoperfusion dans le territoire de la sylvienne droite, en particulier dans le cortex insulaire droit, les ganglions de la base et le lobe temporal dorsal droit. Akaho *et al.* 2019

On retrouve un autre cas de TOC de novo chez un homme de 70 ans, consécutif à un infarctus pariétal inférieur droit⁴¹². La SPECT avait aussi retrouvé une hypoperfusion des ganglions de la base droite, ce qui illustre la possibilité d'une déconnexion fonctionnelle de régions cérébrales à distance de la lésion anatomique primitive⁴¹².

Par ailleurs, des lésions périnatales anoxiques-ischémiques au niveau du putamen ont aussi été suivies du développement d'un TOC sévère^{363,392,413,414}.

Enfin, Salinas *et al.* ont décrit une réactivation tardive de symptômes de TOC après une longue période sans symptômes chez trois patients, en raison de lésions vasculaires au niveau

du cortex préfrontal, des ganglions de la base ou de la capsule interne³⁸. Ces patients ont également rapporté l'émergence de nouveaux symptômes de TOC, de tics moteurs / phoniques, ainsi que de rituels mentaux qu'ils ne présentaient pas dans leur TOC autrefois³⁸. Les auteurs suggèrent que ces compulsions mentales aient pour but de contrebalancer les conséquences négatives des déficits cognitifs et moteurs et de prévenir une nouvelle détérioration, du fait des rituels de mémorisation et de lecture répétée.

En conclusion, il existe plusieurs cas de TOC secondaires à des accidents vasculaires cérébraux, les ganglions de la base étant le site le plus souvent responsable de leur formation. Les ISRS et les tricycliques peuvent être efficaces pour traiter les patients atteints de TOC post-AVC⁴⁰⁹, ce qui suggère une des liens physiopathologiques avec le TOC idiopathique, reproduits par les dysconnectivités induites par les lésions vasculaires.

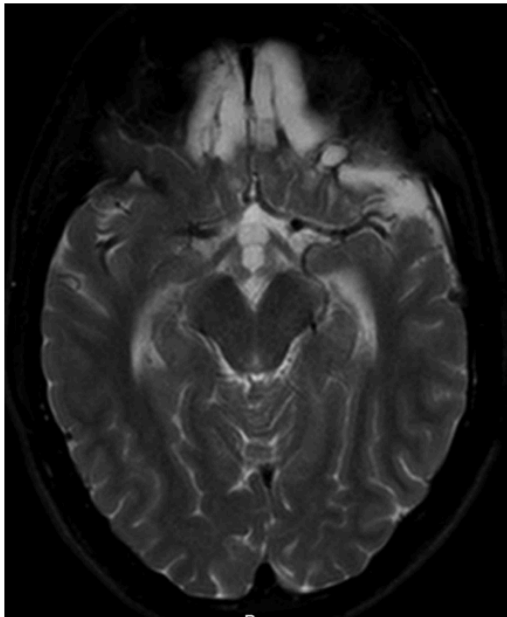
E. TOC secondaire aux lésions cérébrales d'origine traumatique

Une étude portant sur les lésions cérébrales de différentes natures dans un large échantillon de la population générale a identifié une association entre lésion cérébrale avec perte de conscience/confusion et risque de survenue d'un TOC⁴¹⁵. Dans une autre enquête, 14% d'un échantillon de patients ayant subi un traumatisme cérébral rapportait un TOC secondaire⁴¹⁶.

La littérature suggère qu'il existe plusieurs facteurs impliqués dans la survenue d'un TOC à la suite d'un traumatisme cérébral : les traits de personnalité antérieurs du sujet, le type et la localisation de la lésion cérébrale, la réponse psychologique aux perturbations engendrées par le traumatisme et l'impact du changements de vie induit^{417,418}. Le cortex orbitofrontal, les noyaux gris centraux, le système méso-limbique et le thalamus semblent jouer un rôle important dans l'émergence de ce TOC⁴¹⁸.

Berthier *et al.* ont évalué 10 patients atteints de TOC après un traumatisme cérébral et ont observé un schéma particulier de comportements et de troubles cognitifs commun à ce groupe : un comportement agressif, des obsessions sexuelles, des rituels de vérification et la

répétition de rappels visant à ne pas oublier³⁷⁰. Ces symptômes étaient accompagnés de troubles mnésiques et exécutifs, qui selon les auteurs pourraient être spécifiques à la catégorie



des TOC lésionnels. Cependant, ces déficiences cognitives peuvent être observées dans les lésions cérébrales traumatiques, en l'absence de TOC⁴¹⁹.

Figure 22. Coupe axiale d'IRM T2 montrant des lésions bilatérales orbitofrontales et temporales gauches chez un patient avec TOC secondaire à un traumatisme cérébral. Hofer et al., 2013

En définitive, le développement de TOC à la suite de lésions cérébrales secondaires à un traumatisme semble impliquer les structures du réseau identifiées dans la pathologie du TOC

idiopathique. Ce type de TOC acquis pourrait résulter des lésions traumatiques provoquant un dysfonctionnement dans le circuit CSTC, en interagissant de façon complexe avec l'état psychiatrique prémorbide, les facteurs de stress environnementaux induits par le traumatisme. Il manque cependant des données plus précises concernant la sévérité des traumatismes en cause dans ces cas, utilisant une échelle commune clinique ou radiologique.

Dans les TOC consécutifs à des infections cérébrales, les aires impliquées semblent être les noyaux gris centraux : le noyau caudé, putamen, substantia nigra et globus pallidus.

En définitive, selon le trouble initial qui est suivi par un TOC, les constats pathologiques faits et dont on pense qu'ils sous-tendent la survenue du TOC varient : atrophie du putamen, dégénérescence striatale dans la maladie de Huntington, hypertrophie du putamen dans le PANDAS du fait de l'inflammation, hémorragie ou ischémie dans les AVC. Il semble ainsi que des lésions de différentes natures puissent conduire à l'apparition de TOC ou tout du moins les mimer, dès lors qu'elles touchent en un point la connectivité ou la structure du

réseau CSTC, du lobe temporal, du cortex préfrontal. Afin de comprendre la complexité des boucles cortico-striatales, nous allons ici faire un rappel sur ce réseau.

III. Les liens physiopathologiques entre la DCL et le TOC : la DCL pourrait-elle engendrer des symptômes obsessionnels-compulsifs ?

A. Rappel sur la physiopathologie des boucles cortico-striato-thalamo-corticales, impliqués dans la genèse des deux troubles

Le putamen a la même origine embryologique que le noyau caudé et forme avec ce dernier le néo-striatum¹⁷⁷. Pendant le développement embryologique, des fibres blanches de la capsule interne en développement vont séparer le néo-striatum en deux parties¹⁷⁷. Le noyau caudé reste près du ventricule latéral. Le putamen est refoulé en dehors par les fibres de la capsule interne. Il rejoint le globus pallidus, formant alors la partie latérale du noyau lenticulaire¹⁷⁷. Au sein des boucles cortico-striato-thalamo-corticales, le putamen serait spécifiquement impliqué dans le circuit moteur, tandis que le noyau caudé serait impliqué plus largement dans le circuit associatif et oculomoteur¹⁶⁴.

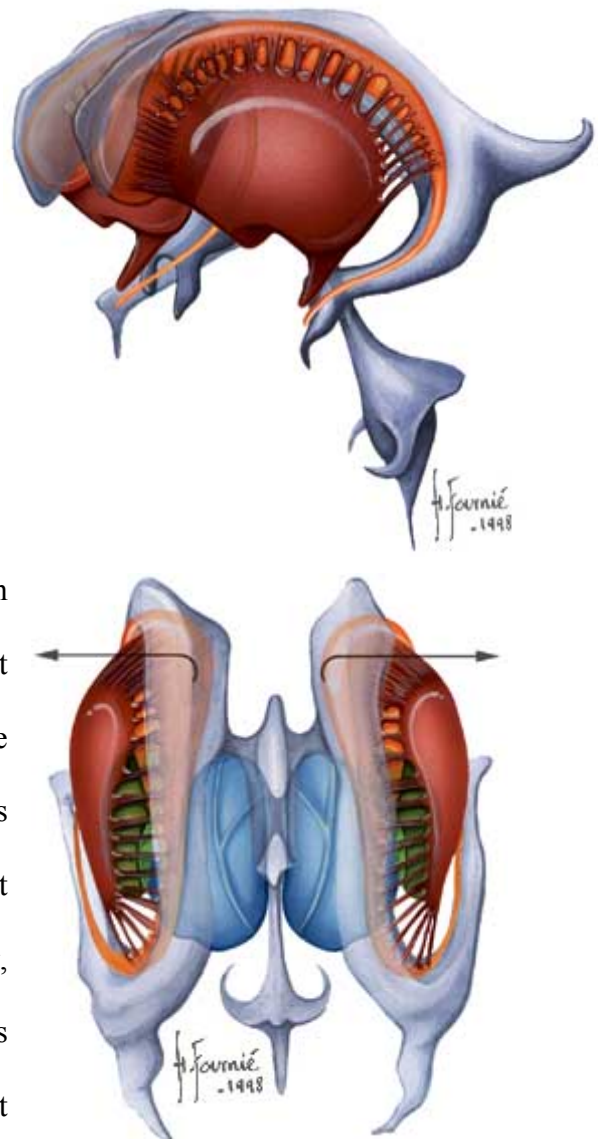


Figure 23.a et 23.b : illustrations du noyau caudé et du putamen.

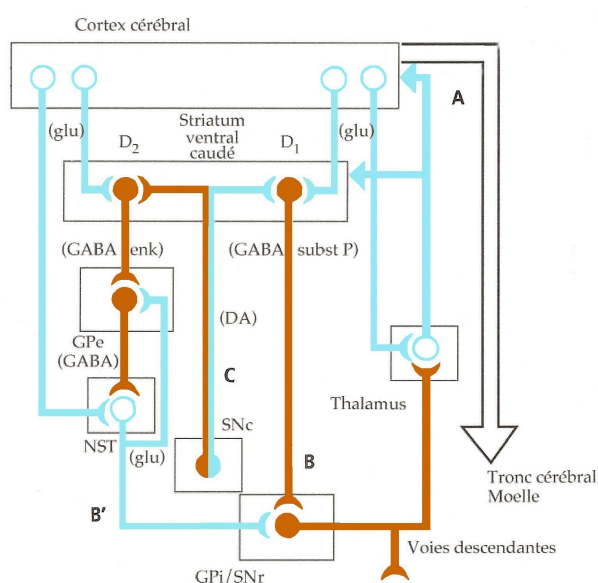
<http://www.chups.jussieu.fr/ext/neuranat/morphologie/GanglionsBase/ganglionBase02.html>

De façon simplifiée, l'influx s'achemine du cortex vers les ganglions de la base, où le néostriatum constitue la voie d'entrée tandis que le globus pallidum interne et la zone réticulée de la substance noire sont les principaux points de sortie

vers le thalamus, qui envoie des efférences vers le cortex prémoteur et l'aire motrice supplémentaire, chargés de la programmation du mouvement^{420,421}.

Dans l'organisation générale des boucles cortico-striato-thalamo-corticales, on distingue 3 boucles⁴²² :

- *Voie hyperdirecte* : il s'agit d'un faisceau se détachant de la voie cortico-spinale qui descend vers le tronc cérébral et la moelle épinière. Ce faisceau rejoint le noyau subthalamique (NST). Cette voie a pour rôle l'inhibition des programmes concurrents^{422,423}.
- *Voie directe* : elle a pour rôle l'exécution du programme moteur désiré, et conduit à l'excitation d'une zone précise, de façon lente et focalisée^{420,421}. Des efférences provenant du cortex moteur précentral et du cortex somatosensoriel post central se projettent sur le putamen, et plus spécifiquement sur les neurones synthétisant le neuropeptide substance P. Ceux-ci projettent monosynaptiquement sur les noyaux du Globus Pallidum interne ventral et la Substance Noire réticulée. Ces noyaux se projettent respectivement sur les noyaux ventro-latéral optique et ventral-anérieur du thalamus. Ainsi, en activant les neurones du striatum, qui se projettent sur le globus pallidus interne (GPi) et la substance noire réticulée



(SNr), ces influx sont à l'origine d'une inhibition de l'activité de ces derniers qui conduit à lever l'inhibition que ces noyaux exerçaient sur le thalamus, dont l'activité se trouve renforcée^{420,421}. Cela résulte au niveau thalamique en un double effet antagoniste, facilitant les mouvements^{422,423}.

Figure 24. Schéma général du contrôle de la motricité par les ganglions de la base. La couleur orange représente des influences excitatrices, la couleur bleue des influences inhibitrices. Les neurotransmetteurs sont signalés entre parenthèses : glu (glutamate), DA (dopamine), enk (enképhaline).

- *Voie indirecte* : elle a pour rôle l'arrêt de l'exécution du mouvement^{420,421}. Les projections corticales se projettent sur le striatum, et plus spécifiquement sur les neurones contenant la dynorphine et l'enképhaline. Ceux-ci envoient des efférences vers le globus pallidum externe (GPe) dont les efférences ciblent le noyau subthalamique (NST) ou la SNr^{422,423}.

Les influx striataux freinent l'activité du GPe, qui n'exerce donc plus d'inhibition sur les neurones du noyau subthalamique (NST), qui est excitateur; la levée de l'inhibition se traduit par une stimulation des neurones du GPi et de la SNr, qui freinent l'activité du

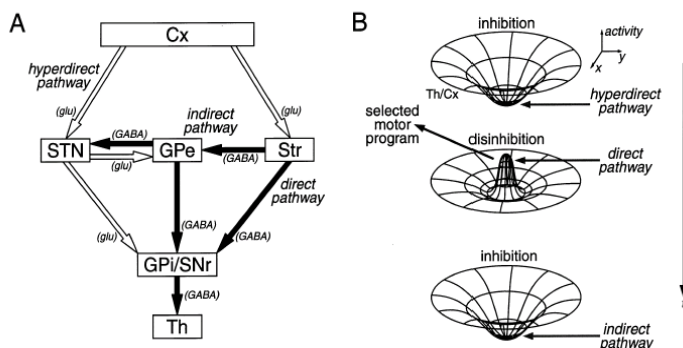


Figure 25.a Schéma des voies hyperdirecte, directe, indirecte. Les flèches vides représentent les projections glutamatergiques excitatrices, les flèches pleines représentent les projections GABAergiques inhibitrices. Figure 25.b schéma représentant la dynamique du modèle « center-surround », avec les changements d'activité induits dans le cortex et le thalamus du fait des signaux acheminés par les différentes voies. Nambu et al., 2002.

thalamus^{420,421}. On aboutit donc à une « désinhibition » de l'activité thalamo-corticale, ce qui tend à réduire les mouvements^{422,423}.

- *La boucle nigro-striée* : responsable d'une régulation complexe qui aboutit à renforcer l'activation corticale en

soutenant la boucle directe aux dépens de la boucle indirecte^{420,421}. La substance noire pars compacta (SNc), composée de neurones dopaminergiques, reçoit des projections du cortex via des neurones du néostriatum⁴²⁴. Certains neurones dopaminergiques de la SNc stimulent les neurones du striatum équipés de récepteurs de type D1, ce qui conduit à stimuler l'activité de ces neurones et donc à renforcer l'activité du thalamus (boucle directe)⁴²⁴. D'autres neurones dopaminergiques de la SNc stimulent les neurones du striatum équipés de récepteurs de type D2, ce qui conduit à freiner l'activité de ces neurones du striatum et donc s'opposer aux effets de la boucle indirecte : l'activité du thalamus n'est plus freinée⁴²⁴.

Plus récemment, d'autres connexions ont été décrites. Il existe notamment des projections directes et excitatrices des aires motrice supplémentaire et prémotrice sur le NST⁴²⁵. Ce noyau intégrerait les composantes cognitives, émotionnelles et motrices du mouvement, et enverrait des projections en retour vers le GPe⁴²⁵.

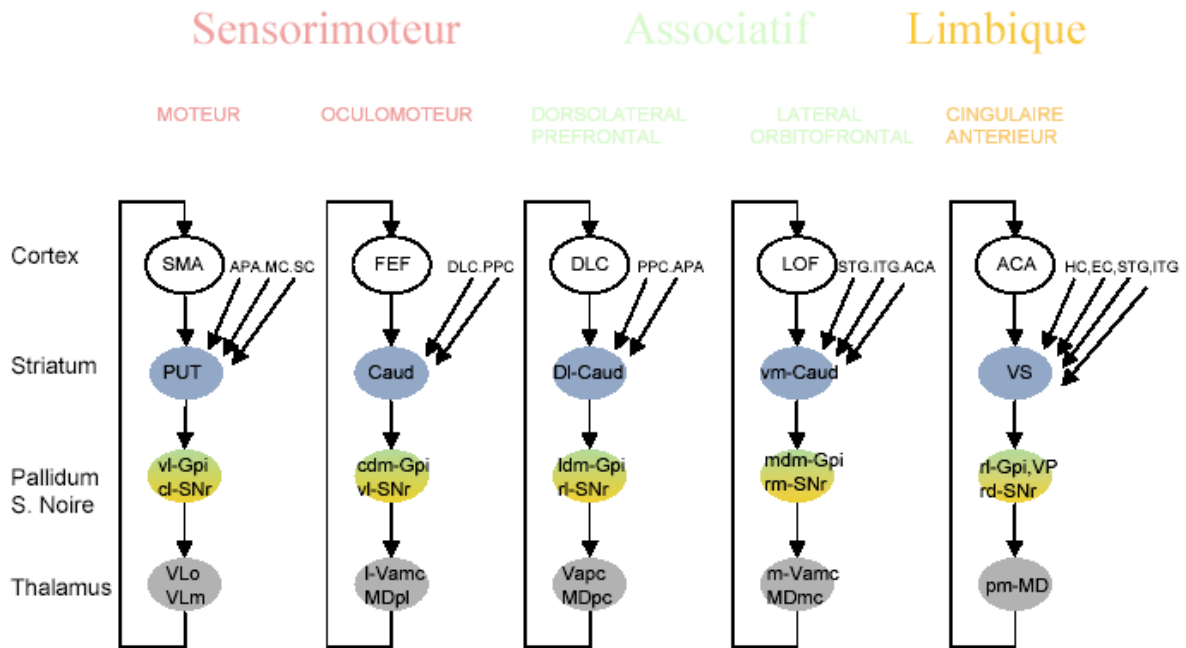


Figure 26. Cinq circuits parallèles entre le cortex et les ganglions de la base. Alexander et al. 1986

B. Liens physiopathologiques entre le TOC et la DCL

Il existe tout d'abord des similitudes dans les aires anatomiques impliquées dans le TOC et la DCL : il s'agit du réseau cortico-striatal, du lobe temporal et des noyaux gris centraux.

Comme stipulé en première partie, la littérature a désormais bien établi le rôle des régions frontales et du circuit cortico-striato-thalamiques dans la physiopathologie du trouble obsessionnel-compulsif⁴²⁶⁻⁴²⁸.

1. L'atrophie du putamen : une caractéristique commune à la DCL et au TOC ?

Dans la DCL, nous avons vu en deuxième partie de cette thèse que l'on observe une atrophie diffuse, avec une atteinte marquée du putamen^{261,257,251,258}. Les différents cas cliniques exposés ci-dessus, décrivant un TOC sévère apparu à la suite de lésions du putamen (tels qu'un infarctus ischémique, une infection streptococcique de type PANDAS, ou des lésions

périnatales anoxiques-ischémiques), suggèrent un rôle fondamental de l'intégrité de cette structure dans la symptomatologie obsessionnelle-compulsive^{363,392,413,414,397}. Dans les études de plus large ampleur, il a aussi été observé une différence significative entre les modifications structurelles du putamen dans le TOC, et l'anatomie observée chez les sujets sains et les autres troubles anxieux¹¹⁷.

Il est important de préciser certaines contradictions dans les anomalies observées au niveau du putamen dans le TOC⁹⁶ : les patients atteints de TOC présenteraient dans certaines études une hypertrophie du putamen, contre une atrophie dans la DCL¹²². Ces résultats varient selon l'âge de la population étudiée, le fait que les patients soient vierges de tout traitement ou aient reçu des sérotoninergiques^{139 429}. Différents processus pathologiques pourraient alors être en jeu en fonction de la population étudiée (jeunes vs adultes, non traités vs traités), ce qui serait compatible avec la présence d'une atrophie putaminale spécifique au TOC de survenue tardive¹³⁸. Chez les deux patients que nous venons de présenter, on pourrait ainsi rattacher le développement de TOC de novo à l'âge de 50 ans à la dégénérescence induite par la DCL, se développant de nombreuses années avant l'apparition des signes cardinaux, et se manifestant de façon prodromale par ce TOC.

2. L'implication du lobe temporal

Le lobe temporal fait partie des aires où la concentration de corps de Lewy est particulièrement élevée dans la DCL. On observe également une perte de volume de matière grise dans les lobes temporaux par rapport aux contrôles sains dans ce trouble²⁶¹.

Parmi les cas cliniques de TOC secondaires à des lésions cérébrales, une étude prospective effectuée en pédiatrie a permis de montrer une association significative des obsessions *de novo* avec des lésions temporales¹⁵⁴. Plusieurs études ont mis en évidence des anomalies structurelles et fonctionnelles du lobe temporal dans le TOC^{158,159}. Les gyri temporaux supérieur et médian présenteraient notamment des altérations de la substance grise^{160,161}.

Ainsi, la perte de substance grise et l'accumulation de corps de Lewy au niveau temporal pourraient aussi être possiblement à l'origine de l'apparition des symptômes obsessionnels-compulsifs, longtemps avant l'apparition des troubles cognitifs.

3. La perte de substance grise au niveau du cortex préfrontal

A travers les différentes études d'imagerie associées à des tâches cognitives, nous avons vu que la réduction du volume du cortex préfrontal était corrélée au déclin cognitif global dans la DCL^{252,430}. L'amincissement cortical, dans la DCL, se localise notamment dans la région orbito-frontale comparativement aux sujets sains^{430,264}.

Or, le cortex orbito-frontal des patients souffrant de TOC aurait un volume diminué comparativement aux sujets sains¹¹⁵. Une méta-analyse de 2014 regroupant les données de 412 patients avec TOC et 368 sujets sains a confirmé la présence d'anomalies dans le cortex préfrontal des patients¹²³. Le cortex préfrontal représente donc une troisième similitude entre la DCL et le TOC, sous-tendant l'hypothèse d'une induction du TOC du fait de la perte de substance grise générée par la DCL.

C. Quels sont les points communs du profil de connectivité fonctionnelle entre le TOC et la DCL ?

1. Le rôle du putamen

Une hyperactivité du putamen est généralement observée dans le TOC à travers les études d'IRM fonctionnelle^{135,140}. Ce résultat est difficilement compatible avec la pathologie de la DCL, étant donné que le striatum présente une activité réduite chez les patients atteints de DCL^{285,431}. Cependant, les noyaux gris centraux pourraient être hyperactifs en essayant *d'inhiber* l'expression des symptômes de TOC, comme suggéré par Maia *et al*⁹⁶. Par conséquent, la lésion de ces structures les empêcherait d'accomplir leur activité *compensatrice*.

D'autre part, il existe sur ce sujet des résultats divergents, car une étude réalisée chez de jeunes patients atteints de TOC a observé une activité putaminale réduite en IRMf⁴³⁷. Par conséquent, il pourrait y avoir là aussi un pattern d'activité différent du putamen dans le TOC en fonction du groupe d'âge étudié, avec une hypoactivation dans le cas du TOC à début tardif, compatible avec une apparition du trouble secondaire à une DCL débutante.

2. Profils de connectivité

Les principales anomalies en imagerie fonctionnelle dans la DCL sont observées au niveau des aires visuelles, avec une hypoactivité du cortex occipital dans les études d'IRMf comparant les patients atteints de DCL aux contrôles sains^{252,265}.

C'est au niveau de la connectivité fonctionnelle en *resting-state* que l'on peut observer d'autres anomalies. On observe ainsi dans la DCL une désynchronisation des ganglions de la base dans leur connectivité au réseau fronto-pariétal gauche, qui est associée à la gravité et à la fréquence des fluctuations cognitives²⁶⁸. Cette association serait un argument en faveur du rôle des réseaux attentionnel et exécutif dans les fluctuations cognitives de la DCL^{268,432}.

Or, les études de neuroimagerie fonctionnelle dans le TOC identifient une altération de la connectivité du réseau fronto-pariéto-limbique en *resting-state*^{433,434}. Une méta-analyse récente a confirmé une dysconnectivité générale au sein du réseau frontopariétal et du *default mode network* à l'état de repos du cerveau. La connectivité intra-réseau des régions frontopariétales et striatales était aberrante⁴³³.

On retrouve donc des résultats similaires dans la DCL et le TOC concernant la connectivité intrinsèque et extrinsèque des régions frontopariétales et striatales. Cela conduit à se poser la question d'un rôle possible de la DCL dans l'apparition de TOC chez Mr X. et Mr Y., avec une altération du réseau attentionnel et exécutif, pouvant être à l'origine d'une augmentation des obsessions, aux dépens d'une réactivité normale vis-à-vis des récompenses et des incitations externes^{435,434}.

D. Imagerie moléculaire : le profil dopaminergique

Chez les patients atteints de DCL, la tomographie par émission de photons uniques (SPECT) et la tomographie par émission de positons (PET) montrent une diminution généralisée de la perfusion et du métabolisme, respectivement; les déficits les plus marqués sont observés dans les zones occipitales^{270,272-276}. Le PET révèle aussi un hypométabolisme de l'ensemble des aires associatives (temporo-pariéto-occipital) et une épargne relative des ganglions de la base^{270,272-276}.

D'autre part, la DCL est associée à une perte des neurones dopaminergiques nigrostriataux⁴³⁶. En utilisant des ligands spécifiques des transporteurs présynaptiques de la dopamine, les études SPECT et PET retrouvent une faible activité dopaminergique dans le striatum chez DCL^{281-285,431,437}. Sur le plan topographique, une diminution significative de la liaison de la 11C-dihydrotrétabénazine (un radioligand de PET ayant une affinité pour VMAT2, un transporteur de monoamine) a été constatée à la fois dans le putamen antérieur et postérieur dans la DCL⁴³⁷.

Pour rappel, la tomographie par émission de positons (TEP) a mis en évidence une hyperactivité dans différents nœuds du circuits CSTC, en particulier l'OFC, l'ACC et le striatum et une hypoactivité du DLPFC, chez les sujets atteints de TOC par rapport aux sujets sains⁴³⁸. Cette hyperactivité augmente lors de la provocation de symptômes et se normalise avec un traitement efficace⁴³⁸. Ce profil n'est pas similaire à celui observé dans la DCL.

En revanche, les études ayant fait passer un DAT-Scan à des patients atteints de TOC non traités ont mesuré une disponibilité significativement réduite du DAT striatal⁴³⁹, qui augmentait une fois les patients traités⁴⁴⁰. La baisse de disponibilité postsynaptique des récepteurs striataux D2 et D3 qui a été observée dans le TOC, se normalise aussi après un traitement efficace⁴⁴¹⁻⁴⁴³. Cependant, on ne peut actuellement conclure sur la cause de ces

dysrégulations pré et post synaptiques : en fin de compte, le taux de dopamine extrasynaptique est-il anormalement élevé ou bas dans le TOC ?

On pourrait émettre l'hypothèse que la perte des neurones dopaminergiques striataux propre à la DCL ait pu favoriser l'apparition de TOC chez nos deux patients. Néanmoins, cela nécessitera la preuve biologique d'une concentration dopaminergique résultant de l'activité phasique et tonique trop faible chez les patients atteints de TOC.

E. L'implication éventuelle de l'acétylcholine

La démence à corps de Lewy partage avec la maladie de Parkinson un déficit cholinergique marqué au niveau du prosencéphale basal, qui semble crucial dans le développement des troubles cognitifs, en addition aux symptômes moteurs^{300,444-446}. Des études ont également démontré une plus grande atrophie de la *substantia innominata* dans la DCL, qui est le siège de nombreux neurones cholinergiques⁴⁴⁷.

Dans le TOC, une diminution du nombre d'interneurones cholinergiques a été observée dans le striatum des patients, et confirmée dans une étude récente où la suppression d'interneurones cholinergiques dans le striatum de rats conduisait à l'apparition de comportements ritualisés répétés^{181,182}. Les lésions de ces interneurones entraînent sur le plan électrophysiologique une augmentation de la connectivité fonctionnelle entre différentes aires corticales et la région striatale motrice, mais non associative^{181,182}.

La dégénérescence des neurones cholinergiques à projection corticale engendrée par la DCL, associée à un appauvrissement de l'activité cholinergique corticale, pourrait donc également être impliquée dans l'apparition de TOC.

F. Une neuropsychologie commune

Certaines études de neuropsychologie ont mis en évidence une importante altération des fonctions visuospatiales dans le TOC, qui pourrait être en lien avec le cortex temporal^{117,157}.

Des déficits en terme de contrôle cognitif et de sélection de la réponse (inhibition ou suppression des réponses erronées notamment) ont été largement démontrés dans le TOC^{86,87}.

On voit alors apparaître des similitudes avec les déficits neuropsychologiques observés dans la démence à corps de Lewy³⁰⁴. En effet, les patients atteints de DCL présentent généralement une préservation relative des capacités de mémoire épisodique par rapport à la MA, mais de franches altérations lors de la passation des tâches attentionnelles et visuospatiales²⁵².

L'on pourrait imaginer que la démence à corps de Lewy, où les troubles cognitifs sont présents dès le début de la maladie, participe au développement de TOC du fait de ces troubles exécutifs et attentionnels, favorisant l'intrusion d'obsessions.

Conclusion

En définitive, il semble que la pathologie du trouble obsessionnel-compulsif soit hétérogène et sous-tendue par différents systèmes neuronaux. On peut évoquer la possibilité que selon la boucle atteinte au sein du circuit cortico-striato-thalamo-cortical, le type de symptômes prédominant dans le tableau clinique diffère. La diversité des zones cérébrales lésées dans les différents cas cliniques présentés de trouble obsessionnel-compulsif induit par des pathologies neurologiques (ganglions de la base; cortex orbitofrontal; lésions plus vastes comprenant les régions frontales et les ganglions de la base) conforterait cette hypothèse.

Un trouble obsessionnel-compulsif pourrait alors apparaître du fait de lésions corticales et sous corticales induites par une maladie neurodégénérative, affectant notamment le circuit orbitofrontal, les ganglions de la base ou le gyrus cingulaire. Nous faisons donc l'hypothèse qu'un processus neurodégénératif naissant pourrait entraîner des symptômes de trouble obsessionnel-compulsif bien avant l'apparition des symptômes cardinaux, ce qui ferait du trouble obsessionnel-compulsif d'apparition tardive un nouveau prodrome de démence. En raison des liens multiples entre le trouble obsessionnel-compulsif et la démence à corps de Lewy présentés à travers cette thèse, nous pensons que le trouble obsessionnel-compulsif à début tardif doit faire évoquer une démence à corps de Lewy, cette hypothèse nécessitant d'être étayée à l'avenir par des études cliniques de large ampleur.

Enfin, cette réflexion sur les distinctions entre TOC à début précoce, TOC classique et TOC à début tardif, doit aussi nous conduire à remettre en cause la nosographie du trouble obsessionnel-compulsif en tant que tel. On peut se demander s'il ne faudrait pas dès lors parler de troubles obsessionnels compulsifs *au pluriel* : une catégorie englobant des troubles distincts, sous-tendus par une physiopathologie différente selon la classe d'âge concernée. En construisant un nouveau cadre dimensionnel et fondé sur l'âge à travers lequel lire les

symptômes obsessionnels et compulsifs, on pourrait alors améliorer la précision diagnostique et thérapeutique de la prise en charge de ces troubles. Cela permettra dans le cadre de ces troubles de prescrire de façon plus éclairée, sur la base d'une physiopathologie spécifique, avec des prises en charge adaptées individuellement à l'aide d'une médecine de précision.

Bibliographie

1. Thoren, P., Åsberg, M., Cronholm, B., Jörnstedt, L. & Träskman, L. Clomipramine Treatment of Obsessive-Compulsive Disorder: I. A Controlled Clinical Trial. *Arch. Gen. Psychiatry* **37**, 1281–1285 (1980).
2. Abramovitch, A., Abramowitz, J. S. & Mittelman, A. The neuropsychology of adult obsessive-compulsive disorder: A meta-analysis. *Clin. Psychol. Rev.* **33**, 1163–1171 (2013).
3. Pauls, D. L., Abramovitch, A., Rauch, S. L. & Geller, D. A. Obsessive-compulsive disorder: an integrative genetic and neurobiological perspective. *Nat. Rev. Neurosci.* **15**, 410–424 (2014).
4. Milad, M. R. & Rauch, S. L. Obsessive-compulsive disorder: beyond segregated cortico-striatal pathways. *Trends Cogn. Sci.* **16**, 43–51 (2012).
5. Dougherty, D. D. *et al.* Neuroscientifically Informed Formulation and Treatment Planning for Patients With Obsessive-Compulsive Disorder: A Review. *JAMA Psychiatry* **75**, 1081–1087 (2018).
6. Foa, E. B. *et al.* DSM-IV field trial: obsessive-compulsive disorder. *Am. J. Psychiatry* **152**, 90–96 (1995).
7. Shavitt, R. G. *et al.* Phenomenology of OCD: lessons from a large multicenter study and implications for ICD-11. *J. Psychiatr. Res.* **57**, 141–148 (2014).
8. Rachman, S. & de Silva, P. Abnormal and normal obsessions. *Behav. Res. Ther.* **16**, 233–248 (1978).
9. Fullana, M. A. *et al.* Obsessions and compulsions in the community: prevalence, interference, help-seeking, developmental stability, and co-occurring psychiatric conditions. *Am. J. Psychiatry* **166**, 329–336 (2009).
10. President Dilip V. Jeste, M.D. President-Elect Jeffrey A. Lieberman, M.D. Treasurer David Fassler, M.D. Secretary Rcxser Peele, M.D., Speaker R. Scott Benson, M.D. Speaker-Elect Melinda L. Young, M.D., Jeffrey Akaka, M.D. Carol A. Bernstein, M.D. BrL·^^Crowley, M.D. Anita S. Everett, M.D. Jeffrey Geller, M.D., M.P.H. M ^ c David Graff, M.D. & Erik R. Vanderlip, M.D., Member-in-Training Trustee-Elect. *DSM-V*. (AMERICAN PSYCHIATRIC ASSOCIATION).
11. Obsessive Compulsive Cognitions Working Group. Psychometric validation of the obsessive belief questionnaire and interpretation of intrusions inventory--Part 2: Factor analyses and testing of a brief version. *Behav. Res. Ther.* **43**, 1527–1542 (2005).
12. Phillips, K. A. *et al.* Obsessive-compulsive disorder versus body dysmorphic disorder: a comparison study of two possibly related disorders. *Depress. Anxiety* **24**, 399–409 (2007).
13. Catapano, F. *et al.* Obsessive-compulsive disorder with poor insight: a three-year prospective study. *Prog. Neuropsychopharmacol. Biol. Psychiatry* **34**, 323–330 (2010).
14. Yaryura-Tobias, J. A., Anderson, M. C. & Neziroglu, F. A. Organicity in obsessive-compulsive disorder. *Behav. Modif.* **24**, 553–565 (2000).
15. Goodman, W. K. *et al.* The Yale-Brown Obsessive Compulsive Scale. I. Development, use, and reliability. *Arch. Gen. Psychiatry* **46**, 1006–1011 (1989).
16. Goodman, W. K. *et al.* The Yale-Brown Obsessive Compulsive Scale. II. Validity. *Arch. Gen. Psychiatry* **46**, 1012–1016 (1989).
17. Steketee, G., Frost, R. O. & Cohen, I. Beliefs in Obsessive-Compulsive Disorder. *J. Anxiety Disord.* **12**, 525–537 (1998).
18. Huppert, J. D. *et al.* The OCI-R: validation of the subscales in a clinical sample. *J. Anxiety Disord.* **21**, 394–406 (2007).

19. Storch, E. A. *et al.* Florida Obsessive-Compulsive Inventory: development, reliability, and validity. *J. Clin. Psychol.* **63**, 851–859 (2007).
20. Abramowitz, J. S. *et al.* Assessment of obsessive-compulsive symptom dimensions: development and evaluation of the Dimensional Obsessive-Compulsive Scale. *Psychol. Assess.* **22**, 180–198 (2010).
21. Ruscio, A. M., Stein, D. J., Chiu, W. T. & Kessler, R. C. The epidemiology of obsessive-compulsive disorder in the National Comorbidity Survey Replication. *Mol. Psychiatry* **15**, 53–63 (2010).
22. Weissman, M. M. *et al.* The cross national epidemiology of obsessive compulsive disorder. The Cross National Collaborative Group. *J. Clin. Psychiatry* **55 Suppl**, 5–10 (1994).
23. Fineberg, N. A. *et al.* A prospective population-based cohort study of the prevalence, incidence and impact of obsessive-compulsive symptomatology. *Int. J. Psychiatry Clin. Pract.* **17**, 170–178 (2013).
24. Ravizza, L., Maina, G. & Bogetto, F. Episodic and chronic obsessive-compulsive disorder. *Depress. Anxiety* **6**, 154–158 (1997).
25. Skoog, G. & Skoog, I. A 40-year follow-up of patients with obsessive-compulsive disorder [see commetns]. *Arch. Gen. Psychiatry* **56**, 121–127 (1999).
26. Rasmussen, S. A. & Eisen, J. L. The epidemiology and clinical features of obsessive compulsive disorder. *Psychiatr. Clin. North Am.* **15**, 743–758 (1992).
27. Fontenelle, L. F., Mendlowicz, M. V. & Versiani, M. The descriptive epidemiology of obsessive-compulsive disorder. *Prog. Neuropsychopharmacol. Biol. Psychiatry* **30**, 327–337 (2006).
28. Grant, J. E. *et al.* Late-onset obsessive compulsive disorder: clinical characteristics and psychiatric comorbidity. *Psychiatry Res.* **152**, 21–27 (2007).
29. Delorme, R. *et al.* Admixture analysis of age at onset in obsessive-compulsive disorder. *Psychol. Med.* **35**, 237–243 (2005).
30. Nestadt, G. *et al.* The identification of OCD-related subgroups based on comorbidity. *Biol. Psychiatry* **53**, 914–920 (2003).
31. Nestadt, G. *et al.* Obsessive-compulsive disorder: subclassification based on comorbidity. *Psychol. Med.* **39**, 1491–1501 (2009).
32. Grant, J. E. *et al.* Late-onset obsessive compulsive disorder: clinical characteristics and psychiatric comorbidity. *Psychiatry Res.* **152**, 21–27 (2007).
33. Frydman, I. *et al.* Late-onset obsessive-compulsive disorder: risk factors and correlates. *J. Psychiatr. Res.* **49**, 68–74 (2014).
34. Weiss, A. P. & Jenike, M. A. Late-onset obsessive-compulsive disorder: a case series. *J. Neuropsychiatry Clin. Neurosci.* **12**, 265–268 (2000).
35. Scicutella, A. Late-life obsessive-compulsive disorder and Huntington’s disease. *J. Neuropsychiatry Clin. Neurosci.* **12**, 288–289 (2000).
36. Porter, A. B., Healy, L., Foster, N. L. & Josephs, K. A. Compulsive urination as a presenting symptom of frontotemporal dementia. *Eur. J. Neurol.* **14**, e16-17 (2007).
37. Nakaaki, S. *et al.* A case of late-onset obsessive compulsive disorder developing frontotemporal lobar degeneration. *J. Neuropsychiatry Clin. Neurosci.* **19**, 487–488 (2007).
38. Salinas, C., Dávila, G., Berthier, M. L., Green, C. & Lara, J. P. Late-life reactivation of obsessive-compulsive disorder associated with lesions in prefrontal-subcortical circuits. *J. Neuropsychiatry Clin. Neurosci.* **21**, 332–334 (2009).
39. Sharma, E., Sundar, A. S., Thennarasu, K. & Reddy, Y. C. J. Is late-onset OCD a distinct phenotype? Findings from a comparative analysis of ‘age at onset’ groups. *CNS Spectr.* **20**, 508–514 (2015).
40. Correia, S. *et al.* Basal ganglia MR relaxometry in obsessive-compulsive disorder: T2 depends upon age of symptom onset. *Brain Imaging Behav.* **4**, 35–45 (2010).

41. Qin, H. *et al.* Whole-genome association analysis of treatment response in obsessive-compulsive disorder. *Mol. Psychiatry* **21**, 270–276 (2016).
42. International Obsessive Compulsive Disorder Foundation Genetics Collaborative (IOCDF-GC) and OCD Collaborative Genetics Association Studies (OC GAS). Revealing the complex genetic architecture of obsessive-compulsive disorder using meta-analysis. *Mol. Psychiatry* **23**, 1181–1188 (2018).
43. Nestadt, G. *et al.* A family study of obsessive-compulsive disorder. *Arch. Gen. Psychiatry* **57**, 358–363 (2000).
44. Hanna, G. L., Fingerlin, T. E., Himle, J. A. & Boehnke, M. Complex segregation analysis of obsessive-compulsive disorder in families with pediatric probands. *Hum. Hered.* **60**, 1–9 (2005).
45. van Grootheest, D. S., Cath, D. C., Beekman, A. T. & Boomsma, D. I. Twin studies on obsessive-compulsive disorder: a review. *Twin Res. Hum. Genet. Off. J. Int. Soc. Twin Stud.* **8**, 450–458 (2005).
46. Grados, M. & Wilcox, H. C. Genetics of obsessive-compulsive disorder: a research update. *Expert Rev. Neurother.* **7**, 967–980 (2007).
47. Schooler, C., Revell, A. J., Timpano, K. R., Wheaton, M. & Murphy, D. L. Predicting genetic loading from symptom patterns in obsessive-compulsive disorder: a latent variable analysis. *Depress. Anxiety* **25**, 680–688 (2008).
48. Robbins, T. W., Gillan, C. M., Smith, D. G., de Wit, S. & Ersche, K. D. Neurocognitive endophenotypes of impulsivity and compulsivity: towards dimensional psychiatry. *Trends Cogn. Sci.* **16**, 81–91 (2012).
49. Di Filippo, M. *et al.* Short-term and long-term plasticity at corticostriatal synapses: Implications for learning and memory. *Behav. Brain Res.* **199**, 108–118 (2009).
50. Melloni, M. *et al.* The extended fronto-striatal model of obsessive compulsive disorder: convergence from event-related potentials, neuropsychology and neuroimaging. *Front. Hum. Neurosci.* **6**, (2012).
51. Kringelbach, M. L. & Rolls, E. T. The functional neuroanatomy of the human orbitofrontal cortex: evidence from neuroimaging and neuropsychology. *Prog. Neurobiol.* **72**, 341–372 (2004).
52. Hollerman, J. R., Tremblay, L. & Schultz, W. Involvement of basal ganglia and orbitofrontal cortex in goal-directed behavior. *Prog. Brain Res.* **126**, 193–215 (2000).
53. O’Doherty, J., Critchley, H., Deichmann, R. & Dolan, R. J. Dissociating valence of outcome from behavioral control in human orbital and ventral prefrontal cortices. *J. Neurosci. Off. J. Soc. Neurosci.* **23**, 7931–7939 (2003).
54. Elliott, R., Agnew, Z. & Deakin, J. F. W. Hedonic and informational functions of the human orbitofrontal cortex. *Cereb. Cortex N. Y. N 1991* **20**, 198–204 (2010).
55. Quirk, G. J., Russo, G. K., Barron, J. L. & Lebron, K. The role of ventromedial prefrontal cortex in the recovery of extinguished fear. *J. Neurosci. Off. J. Soc. Neurosci.* **20**, 6225–6231 (2000).
56. Graham, B. M. & Milad, M. R. The study of fear extinction: implications for anxiety disorders. *Am. J. Psychiatry* **168**, 1255–1265 (2011).
57. Rauch, S. L. *et al.* Regional cerebral blood flow measured during symptom provocation in obsessive-compulsive disorder using oxygen 15-labeled carbon dioxide and positron emission tomography. *Arch. Gen. Psychiatry* **51**, 62–70 (1994).
58. Breiter, H. C. *et al.* Functional magnetic resonance imaging of symptom provocation in obsessive-compulsive disorder. *Arch. Gen. Psychiatry* **53**, 595–606 (1996).
59. Adler, C. M. *et al.* fMRI of neuronal activation with symptom provocation in unmedicated patients with obsessive compulsive disorder. *J. Psychiatr. Res.* **34**, 317–324 (2000).

60. Rauch, S. L. *et al.* Predictors of fluvoxamine response in contamination-related obsessive compulsive disorder: a PET symptom provocation study. *Neuropsychopharmacol. Off. Publ. Am. Coll. Neuropsychopharmacol.* **27**, 782–791 (2002).
61. Yücel, M. *et al.* Functional and biochemical alterations of the medial frontal cortex in obsessive-compulsive disorder. *Arch. Gen. Psychiatry* **64**, 946–955 (2007).
62. Rauch, S. L. *et al.* Functional magnetic resonance imaging study of regional brain activation during implicit sequence learning in obsessive-compulsive disorder. *Biol. Psychiatry* **61**, 330–336 (2007).
63. Milad, M. R. & Rauch, S. L. The role of the orbitofrontal cortex in anxiety disorders. *Ann. N. Y. Acad. Sci.* **1121**, 546–561 (2007).
64. Gilliam, C. M. & Tolin, D. F. Compulsive hoarding. *Bull. Menninger Clin.* **74**, 93–121 (2010).
65. Bush, G. *et al.* Dorsal anterior cingulate cortex: a role in reward-based decision making. *Proc. Natl. Acad. Sci. U. S. A.* **99**, 523–528 (2002).
66. van Veen, V. & Carter, C. S. The anterior cingulate as a conflict monitor: fMRI and ERP studies. *Physiol. Behav.* **77**, 477–482 (2002).
67. Fitzgerald, K. D. *et al.* Error-related hyperactivity of the anterior cingulate cortex in obsessive-compulsive disorder. *Biol. Psychiatry* **57**, 287–294 (2005).
68. Ursu, S. & Carter, C. S. Outcome representations, counterfactual comparisons and the human orbitofrontal cortex: implications for neuroimaging studies of decision-making. *Brain Res. Cogn. Brain Res.* **23**, 51–60 (2005).
69. Maltby, N., Tolin, D. F., Worhunsky, P., O’Keefe, T. M. & Kiehl, K. A. Dysfunctional action monitoring hyperactivates frontal-striatal circuits in obsessive-compulsive disorder: an event-related fMRI study. *NeuroImage* **24**, 495–503 (2005).
70. Page, L. A. *et al.* A functional magnetic resonance imaging study of inhibitory control in obsessive-compulsive disorder. *Psychiatry Res.* **174**, 202–209 (2009).
71. Fitzgerald, K. D. *et al.* Altered function and connectivity of the medial frontal cortex in pediatric obsessive-compulsive disorder. *Biol. Psychiatry* **68**, 1039–1047 (2010).
72. Schlösser, R. G. M. *et al.* Fronto-cingulate effective connectivity in obsessive compulsive disorder: a study with fMRI and dynamic causal modeling. *Hum. Brain Mapp.* **31**, 1834–1850 (2010).
73. Büchel, C., Morris, J., Dolan, R. J. & Friston, K. J. Brain systems mediating aversive conditioning: an event-related fMRI study. *Neuron* **20**, 947–957 (1998).
74. Phelps, E. A., Delgado, M. R., Nearing, K. I. & LeDoux, J. E. Extinction learning in humans: role of the amygdala and vmPFC. *Neuron* **43**, 897–905 (2004).
75. Milad, M. R. *et al.* A role for the human dorsal anterior cingulate cortex in fear expression. *Biol. Psychiatry* **62**, 1191–1194 (2007).
76. Linnman, C., Rougemont-Bücking, A., Beucke, J. C., Zeffiro, T. A. & Milad, M. R. Unconditioned responses and functional fear networks in human classical conditioning. *Behav. Brain Res.* **221**, 237–245 (2011).
77. Davis, M. & Whalen, P. J. The amygdala: vigilance and emotion. *Mol. Psychiatry* **6**, 13–34 (2001).
78. Mataix-Cols, D. *et al.* Distinct neural correlates of washing, checking, and hoarding symptom dimensions in obsessive-compulsive disorder. *Arch. Gen. Psychiatry* **61**, 564–576 (2004).
79. Simon, D., Kaufmann, C., Müsch, K., Kischkel, E. & Kathmann, N. Fronto-striato-limbic hyperactivation in obsessive-compulsive disorder during individually tailored symptom provocation. *Psychophysiology* **47**, 728–738 (2010).
80. Milad, M. R. *et al.* Deficits in Conditioned Fear Extinction in Obsessive-Compulsive Disorder and Neurobiological Changes in the Fear Circuit. *JAMA Psychiatry* **70**, 608–618

(2013).

81. Moritz, S., Mühlhagen, A. V., Randjbar, S., Fricke, S. & Jelinek, L. Evidence for an attentional bias for washing- and checking-relevant stimuli in obsessive-compulsive disorder. *J. Int. Neuropsychol. Soc.* **15**, 365–371 (2009).
82. Boelen, P. & Carleton, R. Intolerance of Uncertainty, Hypochondriacal Concerns, Obsessive-Compulsive Symptoms, and Worry. *J. Nerv. Ment. Dis.* **200**, 208–213 (2012).
83. Riesel, A., Weinberg, A., Endrass, T., Kathmann, N. & Hajcak, G. Punishment has a lasting impact on error-related brain activity. *Psychophysiology* **49**, 239–247 (2012).
84. Voon, V. *et al.* Disorders of compulsivity: a common bias towards learning habits. *Mol. Psychiatry* **20**, 345–352 (2015).
85. Gillan, C. M. *et al.* Enhanced Avoidance Habits in Obsessive-Compulsive Disorder. *Biol. Psychiatry* **75**, 631–638 (2014).
86. Chamberlain, S. R., Blackwell, A. D., Fineberg, N. A., Robbins, T. W. & Sahakian, B. J. The neuropsychology of obsessive compulsive disorder: the importance of failures in cognitive and behavioural inhibition as candidate endophenotypic markers. *Neurosci. Biobehav. Rev.* **29**, 399–419 (2005).
87. Shin, N. Y., Lee, T. Y., Kim, E. & Kwon, J. S. Cognitive functioning in obsessive-compulsive disorder: a meta-analysis. *Psychol. Med.* **44**, 1121–1130 (2014).
88. Brander, G., Pérez-Vigil, A., Larsson, H. & Mataix-Cols, D. Systematic review of environmental risk factors for Obsessive-Compulsive Disorder: A proposed roadmap from association to causation. *Neurosci. Biobehav. Rev.* **65**, 36–62 (2016).
89. Snider, L. A. & Swedo, S. E. PANDAS: current status and directions for research. *Mol. Psychiatry* **9**, 900–907 (2004).
90. Huppert, J. D. *et al.* The relationship between obsessive-compulsive and posttraumatic stress symptoms in clinical and non-clinical samples. *J. Anxiety Disord.* **19**, 127–136 (2005).
91. Sasson, Y. *et al.* Posttraumatic obsessive-compulsive disorder: a case series. *Psychiatry Res.* **135**, 145–152 (2005).
92. Fostick, L., Nacasch, N. & Zohar, J. Acute obsessive compulsive disorder (OCD) in veterans with posttraumatic stress disorder (PTSD). *World J. Biol. Psychiatry Off. J. World Fed. Soc. Biol. Psychiatry* **13**, 312–315 (2012).
93. Baxter, L. R. *et al.* Local cerebral glucose metabolic rates in obsessive-compulsive disorder. A comparison with rates in unipolar depression and in normal controls. *Arch. Gen. Psychiatry* **44**, 211–218 (1987).
94. Saxena, S., Brody, A. L., Schwartz, J. M. & Baxter, L. R. Neuroimaging and frontal-subcortical circuitry in obsessive-compulsive disorder. *Br. J. Psychiatry. Suppl.* 26–37 (1998).
95. Huey, E. D. *et al.* A psychological and neuroanatomical model of obsessive-compulsive disorder. *J. Neuropsychiatry Clin. Neurosci.* **20**, 390–408 (2008).
96. Maia, T. V., Cooney, R. E. & Peterson, B. S. The neural bases of obsessive-compulsive disorder in children and adults. *Dev. Psychopathol.* **20**, 1251–1283 (2008).
97. Menzies, L. *et al.* Integrating evidence from neuroimaging and neuropsychological studies of obsessive-compulsive disorder: the orbitofronto-striatal model revisited. *Neurosci. Biobehav. Rev.* **32**, 525–549 (2008).
98. Chamberlain, S. R. & Menzies, L. Endophenotypes of obsessive-compulsive disorder: rationale, evidence and future potential. *Expert Rev. Neurother.* **9**, 1133–1146 (2009).
99. Clark, C. R. *et al.* Evidence-based medicine evaluation of electrophysiological studies of the anxiety disorders. *Clin. EEG Neurosci.* **40**, 84–112 (2009).
100. Freyer, T. *et al.* Frontostriatal activation in patients with obsessive-compulsive disorder before and after cognitive behavioral therapy. *Psychol. Med.* **41**, 207–216 (2011).
101. Ahmari, S. E. Using mice to model Obsessive Compulsive Disorder: From genes to circuits. *Neuroscience* **321**, 121–137 (2016).

102. Monteiro, P. & Feng, G. Learning From Animal Models of Obsessive-Compulsive Disorder. *Biol. Psychiatry* **79**, 7–16 (2016).
103. Alonso, P. *et al.* Deep Brain Stimulation for Obsessive-Compulsive Disorder: A Meta-Analysis of Treatment Outcome and Predictors of Response. *PloS One* **10**, e0133591 (2015).
104. Brown, L. T. *et al.* Dorsal anterior cingulotomy and anterior capsulotomy for severe, refractory obsessive-compulsive disorder: a systematic review of observational studies. *J. Neurosurg.* **124**, 77–89 (2016).
105. Malhi, G. S. & Bartlett, J. R. A new lesion for the psychosurgical operation of stereotactic subcaudate tractotomy (SST). *Br. J. Neurosurg.* **12**, 335–339 (1998).
106. Greenberg, B. D., Murphy, D. L. & Rasmussen, S. A. Neuroanatomically based approaches to obsessive-compulsive disorder. Neurosurgery and transcranial magnetic stimulation. *Psychiatr. Clin. North Am.* **23**, 671–686, xii (2000).
107. Salloway, S. P., Malloy, P. F. & Duffy, J. D. *The Frontal Lobes and Neuropsychiatric Illness*. (American Psychiatric Pub, 2008).
108. Ongür, D. & Price, J. L. The organization of networks within the orbital and medial prefrontal cortex of rats, monkeys and humans. *Cereb. Cortex N. Y. N* **10**, 206–219 (2000).
109. Bhatia, K. D., Henderson, L. A., Hsu, E. & Yim, M. Subcaudate Tractotomy White Matter Anatomy and Variability: A Diffusion Tensor Imaging Study. *Stereotact. Funct. Neurosurg.* **96**, 71–82 (2018).
110. Newcombe, R. The lesion in stereotactic suscaudate tractotomy. *Br. J. Psychiatry J. Ment. Sci.* **126**, 478–481 (1975).
111. Feldman, R. P., Alterman, R. L. & Goodrich, J. T. Contemporary psychosurgery and a look to the future. *J. Neurosurg.* **95**, 944–956 (2001).
112. Rauch, S. L. *et al.* Volume reduction in the caudate nucleus following stereotactic placement of lesions in the anterior cingulate cortex in humans: a morphometric magnetic resonance imaging study. *J. Neurosurg.* **93**, 1019–1025 (2000).
113. Keen EC, Widge AS, Dougherty DD. Functional neurosurgery in severe and treatment-refractory OCD. in *Obsessive-Compulsive Disorder: Phenomenology, Pathophysiology, and Treatment*. (2017).
114. Figeé, M. *et al.* Deep brain stimulation restores frontostriatal network activity in obsessive-compulsive disorder. *Nat. Neurosci.* **16**, 386–387 (2013).
115. Radua, J., van den Heuvel, O. A., Surguladze, S. & Mataix-Cols, D. Meta-analytical comparison of voxel-based morphometry studies in obsessive-compulsive disorder vs other anxiety disorders. *Arch. Gen. Psychiatry* **67**, 701–711 (2010).
116. Pujol, J. *et al.* Mapping structural brain alterations in obsessive-compulsive disorder. *Arch. Gen. Psychiatry* **61**, 720–730 (2004).
117. Choi, J.-S. *et al.* Shape deformity of the corpus striatum in obsessive-compulsive disorder. *Psychiatry Res.* **155**, 257–264 (2007).
118. Zarei, M. *et al.* Changes in gray matter volume and white matter microstructure in adolescents with obsessive-compulsive disorder. *Biol. Psychiatry* **70**, 1083–1090 (2011).
119. Radua, J. & Mataix-Cols, D. Voxel-wise meta-analysis of grey matter changes in obsessive-compulsive disorder. *Br. J. Psychiatry J. Ment. Sci.* **195**, 393–402 (2009).
120. Rotge, J.-Y. *et al.* Gray matter alterations in obsessive-compulsive disorder: an anatomic likelihood estimation meta-analysis. *Neuropsychopharmacol. Off. Publ. Am. Coll. Neuropsychopharmacol.* **35**, 686–691 (2010).
121. Blokland, G. A. M., de Zubicaray, G. I., McMahon, K. L. & Wright, M. J. Genetic and environmental influences on neuroimaging phenotypes: a meta-analytical perspective on twin imaging studies. *Twin Res. Hum. Genet. Off. J. Int. Soc. Twin Stud.* **15**, 351–371 (2012).
122. Hibar, D. P. *et al.* Significant concordance of genetic variation that increases both the

- risk for obsessive–compulsive disorder and the volumes of the nucleus accumbens and putamen. *Br. J. Psychiatry* **213**, 430–436 (2018).
123. de Wit, S. J. *et al.* Multicenter voxel-based morphometry mega-analysis of structural brain scans in obsessive-compulsive disorder. *Am. J. Psychiatry* **171**, 340–349 (2014).
 124. Boedhoe, P. S. W. *et al.* Distinct Subcortical Volume Alterations in Pediatric and Adult OCD: A Worldwide Meta- and Mega-Analysis. *Am. J. Psychiatry* **174**, 60–69 (2017).
 125. Cannistraro, P. A. *et al.* A diffusion tensor imaging study of white matter in obsessive-compulsive disorder. *Depress. Anxiety* **24**, 440–446 (2007).
 126. Saito, Y. *et al.* Corpus callosum in patients with obsessive-compulsive disorder: diffusion-tensor imaging study. *Radiology* **246**, 536–542 (2008).
 127. Nakamae, T. *et al.* Diffusion tensor imaging and tract-based spatial statistics in obsessive-compulsive disorder. *J. Psychiatr. Res.* **45**, 687–690 (2011).
 128. Haynes, W. I. A. *et al.* Altered anatomical connections of associative and limbic cortico-basal-ganglia circuits in obsessive-compulsive disorder. *Eur. Psychiatry J. Assoc. Eur. Psychiatr.* **51**, 1–8 (2018).
 129. Saxena, S. & Rauch, S. L. Functional neuroimaging and the neuroanatomy of obsessive-compulsive disorder. *Psychiatr. Clin. North Am.* **23**, 563–586 (2000).
 130. Saxena, S., Bota, R. G. & Brody, A. L. Brain-behavior relationships in obsessive-compulsive disorder. *Semin. Clin. Neuropsychiatry* **6**, 82–101 (2001).
 131. Lichten, D. G. & Cummings, J. L. *Frontal-subcortical Circuits in Psychiatric and Neurological Disorders*. (Guilford Press, 2001).
 132. Graybiel, A. M. & Rauch, S. L. Toward a Neurobiology of Obsessive-Compulsive Disorder. *Neuron* **28**, 343–347 (2000).
 133. Brennan BP, Rauch SL. Functional neuroimaging studies in obsessive-compulsive disorder: overview and synthesis. in *Obsessive-Compulsive Disorder: Phenomenology, Pathophysiology, and Treatment* 213–231 (2017).
 134. Schwartz, J. M. Neuroanatomical aspects of cognitive-behavioural therapy response in obsessive-compulsive disorder. An evolving perspective on brain and behaviour. *Br. J. Psychiatry. Suppl.* 38–44 (1998).
 135. Yang, X. *et al.* Intrinsic brain abnormalities in drug-naïve patients with obsessive-compulsive disorder: A resting-state functional MRI study. *J. Affect. Disord.* **245**, 861–868 (2019).
 136. van den Heuvel, O. A. *et al.* Brain circuitry of compulsivity. *Eur. Neuropsychopharmacol. J. Eur. Coll. Neuropsychopharmacol.* **26**, 810–827 (2016).
 137. Gilbert, A. R. *et al.* Neural Correlates of Symptom Dimensions in Pediatric Obsessive-Compulsive Disorder: A Functional Magnetic Resonance Imaging Study. *J. Am. Acad. Child Adolesc. Psychiatry* **48**, 936–944 (2009).
 138. Hu, X. *et al.* Meta-analytic investigations of common and distinct grey matter alterations in youths and adults with obsessive-compulsive disorder. *Neurosci. Biobehav. Rev.* **78**, 91–103 (2017).
 139. Rosenberg, D. R. *et al.* Frontostriatal measurement in treatment-naïve children with obsessive-compulsive disorder. *Arch. Gen. Psychiatry* **54**, 824–830 (1997).
 140. Thorsen, A. L. *et al.* Emotional Processing in Obsessive-Compulsive Disorder: A Systematic Review and Meta-analysis of 25 Functional Neuroimaging Studies. *Biol. Psychiatry Cogn. Neurosci. Neuroimaging* **3**, 563–571 (2018).
 141. Kaufer, D. I. & Tröster, A. I. Chapter 29 Neuropsychology of dementia with Lewy bodies. in *Handbook of Clinical Neurology* **88**, 549–566 (Elsevier, 2008).
 142. Steven Taylor. Early versus late onset obsessive–compulsive disorder: Evidence for distinct subtypes.
 143. Gilbert, A. R. *et al.* Brain structure and symptom dimension relationships in

- obsessive-compulsive disorder: a voxel-based morphometry study. *J. Affect. Disord.* **109**, 117–126 (2008).
144. Lucey, J. V. *et al.* Regional cerebral blood flow in obsessive-compulsive disordered patients at rest. Differential correlates with obsessive-compulsive and anxious-avoidant dimensions. *Br. J. Psychiatry J. Ment. Sci.* **167**, 629–634 (1995).
145. Busatto, G. F. *et al.* Regional cerebral blood flow abnormalities in early-onset obsessive-compulsive disorder: An exploratory SPECT study. *J. Am. Acad. Child Adolesc. Psychiatry* **40**, 347–354 (2001).
146. Stankiewicz, J. M. & Brass, S. D. Role of iron in neurotoxicity: a cause for concern in the elderly? *Curr. Opin. Clin. Nutr. Metab. Care* **12**, 22–29 (2009).
147. Hesse, S. *et al.* The serotonin transporter availability in untreated early-onset and late-onset patients with obsessive-compulsive disorder. *Int. J. Neuropsychopharmacol.* **14**, 606–617 (2011).
148. Whiteside, S. P., Port, J. D. & Abramowitz, J. S. A meta-analysis of functional neuroimaging in obsessive-compulsive disorder. *Psychiatry Res.* **132**, 69–79 (2004).
149. van der Straten, A. L., Denys, D. & van Wingen, G. A. Impact of treatment on resting cerebral blood flow and metabolism in obsessive compulsive disorder: a meta-analysis. *Sci. Rep.* **7**, (2017).
150. Diler, R. S., Kibar, M. & Avci, A. Pharmacotherapy and regional cerebral blood flow in children with obsessive compulsive disorder. *Yonsei Med. J.* **45**, 90–99 (2004).
151. Yamanishi, T. *et al.* Changes after behavior therapy among responsive and nonresponsive patients with obsessive-compulsive disorder. *Psychiatry Res.* **172**, 242–250 (2009).
152. Haber, S. N. Corticostriatal circuitry. *Dialogues Clin. Neurosci.* **18**, 7–21 (2016).
153. Haber, S. N. & Knutson, B. The reward circuit: linking primate anatomy and human imaging. *Neuropsychopharmacol. Off. Publ. Am. Coll. Neuropsychopharmacol.* **35**, 4–26 (2010).
154. Grados, M. A. *et al.* New onset obsessive-compulsive symptoms in children and adolescents with severe traumatic brain injury. *Depress. Anxiety* **25**, 398–407 (2008).
155. Kroll, L. & Drummond, L. M. Temporal lobe epilepsy and obsessive-compulsive symptoms. *J. Nerv. Ment. Dis.* **181**, 457–458 (1993).
156. Monaco, F. *et al.* Obsessionality, obsessive-compulsive disorder, and temporal lobe epilepsy. *Epilepsy Behav. EB* **7**, 491–496 (2005).
157. Okasha, A. *et al.* Cognitive dysfunction in obsessive-compulsive disorder. *Acta Psychiatr. Scand.* **101**, 281–285 (2000).
158. Shin, Y.-W. *et al.* Cortical thinning in obsessive compulsive disorder. *Hum. Brain Mapp.* **28**, 1128–1135 (2007).
159. Yoo, S. Y. *et al.* Voxel-based morphometry study of gray matter abnormalities in obsessive-compulsive disorder. *J. Korean Med. Sci.* **23**, 24–30 (2008).
160. Kim, J. J. *et al.* Grey matter abnormalities in obsessive-compulsive disorder: statistical parametric mapping of segmented magnetic resonance images. *Br. J. Psychiatry J. Ment. Sci.* **179**, 330–334 (2001).
161. Choi, J.-S. *et al.* Morphometric alterations of anterior superior temporal cortex in obsessive-compulsive disorder. *Depress. Anxiety* **23**, 290–296 (2006).
162. Harrison, B. J. *et al.* Altered corticostriatal functional connectivity in obsessive-compulsive disorder. *Arch. Gen. Psychiatry* **66**, 1189–1200 (2009).
163. Zhang, T. *et al.* Abnormal small-world architecture of top-down control networks in obsessive-compulsive disorder. *J. Psychiatry Neurosci. JPN* **36**, 23–31 (2011).
164. Alexander, G. E., DeLong, M. R. & Strick, P. L. Parallel organization of functionally segregated circuits linking basal ganglia and cortex. *Annu. Rev. Neurosci.* **9**, 357–381 (1986).

165. Dalley, J. W., Mar, A. C., Economidou, D. & Robbins, T. W. Neurobehavioral mechanisms of impulsivity: fronto-striatal systems and functional neurochemistry. *Pharmacol. Biochem. Behav.* **90**, 250–260 (2008).
166. Krebs, R. M., Boehler, C. N., Roberts, K. C., Song, A. W. & Woldorff, M. G. The involvement of the dopaminergic midbrain and cortico-striatal-thalamic circuits in the integration of reward prospect and attentional task demands. *Cereb. Cortex N. Y. N 1991* **22**, 607–615 (2012).
167. Insel, T. R., Mueller, E. A., Alterman, I., Linnoila, M. & Murphy, D. L. Obsessive-compulsive disorder and serotonin: is there a connection? *Biol. Psychiatry* **20**, 1174–1188 (1985).
168. Koo, M.-S., Kim, E.-J., Roh, D. & Kim, C.-H. Role of dopamine in the pathophysiology and treatment of obsessive-compulsive disorder. *Expert Rev. Neurother.* **10**, 275–290 (2010).
169. Pittenger, C., Bloch, M. H. & Williams, K. Glutamate abnormalities in obsessive compulsive disorder: neurobiology, pathophysiology, and treatment. *Pharmacol. Ther.* **132**, 314–332 (2011).
170. Graat I, Figeo M, Denys D. Neurotransmitter dysfunction in OCD. in *Obsessive-Compulsive Disorder: Phenomenology, Pathophysiology, and Treatment* 271–288 (2017).
171. Jenike, M. A. Obsessive–Compulsive Disorder. *N. Engl. J. Med.* **350**, 259–265 (2004).
172. Moore, G. J., Macmaster, F. P., Stewart, C. & Rosenberg, D. R. Case Study: Caudate Glutamatergic Changes With Paroxetine Therapy for Pediatric Obsessive-Compulsive Disorder. *J. Am. Acad. Child Adolesc. Psychiatry* **37**, 663–667 (1998).
173. Rosenberg, D. R. *et al.* Decrease in caudate glutamatergic concentrations in pediatric obsessive-compulsive disorder patients taking paroxetine. *J. Am. Acad. Child Adolesc. Psychiatry* **39**, 1096–1103 (2000).
174. Marinova*, Z. & Fineberg, D.-M. C. and N. Glutamate-Modulating Drugs as a Potential Therapeutic Strategy in Obsessive-Compulsive Disorder. *Current Neuropsychopharmacology* (2017). Available at: <http://www.eurekaselect.com/150996/article>. (Accessed: 13th April 2019)
175. Simpson, H. B. *et al.* Investigation of Cortical Glutamate–Glutamine and γ -Aminobutyric Acid in Obsessive–Compulsive Disorder by Proton Magnetic Resonance Spectroscopy. *Neuropsychopharmacology* **37**, 2684–2692 (2012).
176. Zhang, Z. *et al.* Brain Gamma-Aminobutyric Acid (GABA) Concentration of the Prefrontal Lobe in Unmedicated Patients with Obsessive-Compulsive Disorder: A Research of Magnetic Resonance Spectroscopy. *Shanghai Arch. Psychiatry* **28**, 263–270 (2016).
177. Parent, A. & Hazrati, L.-N. Functional anatomy of the basal ganglia. I. The cortico-basal ganglia-thalamo-cortical loop. *Brain Res. Rev.* **20**, 91–127 (1995).
178. Everitt, B. J. & Robbins, T. W. Central cholinergic systems and cognition. *Annu. Rev. Psychol.* **48**, 649–684 (1997).
179. Sarter, M. & Bruno, J. P. Cognitive functions of cortical acetylcholine: toward a unifying hypothesis. *Brain Res. Brain Res. Rev.* **23**, 28–46 (1997).
180. Himmelheber, A. M., Sarter, M. & Bruno, J. P. Increases in cortical acetylcholine release during sustained attention performance in rats. *Brain Res. Cogn. Brain Res.* **9**, 313–325 (2000).
181. Yankelevitch-Yahav, R., Roni, Y.-Y., Joel, D. & Daphna, J. The role of the cholinergic system in the signal attenuation rat model of obsessive-compulsive disorder. *Psychopharmacology (Berl.)* **230**, 37–48 (2013).
182. Martos, Y. V., Braz, B. Y., Beccaria, J. P., Murer, M. G. & Belforte, J. E. Compulsive Social Behavior Emerges after Selective Ablation of Striatal Cholinergic Interneurons. *J. Neurosci. Off. J. Soc. Neurosci.* **37**, 2849–2858 (2017).

183. McKeith, I. G. *et al.* Diagnosis and management of dementia with Lewy bodies: third report of the DLB Consortium. *Neurology* **65**, 1863–1872 (2005).
184. McKeith, I. G. *et al.* Diagnosis and management of dementia with Lewy bodies: Fourth consensus report of the DLB Consortium. *Neurology* **89**, 88–100 (2017).
185. Salmon, D. P. *et al.* Neuropsychological deficits associated with diffuse Lewy body disease. *Brain Cogn.* **31**, 148–165 (1996).
186. Ballard, C. G. *et al.* Simple standardised neuropsychological assessments aid in the differential diagnosis of dementia with Lewy bodies from Alzheimer’s disease and vascular dementia. *Dement. Geriatr. Cogn. Disord.* **10**, 104–108 (1999).
187. Simard, M., van Reekum, R. & Cohen, T. A review of the cognitive and behavioral symptoms in dementia with Lewy bodies. *J. Neuropsychiatry Clin. Neurosci.* **12**, 425–450 (2000).
188. Calderon, J. *et al.* Perception, attention, and working memory are disproportionately impaired in dementia with Lewy bodies compared with Alzheimer’s disease. *J. Neurol. Neurosurg. Psychiatry* **70**, 157–164 (2001).
189. Aarsland, D. *et al.* Performance on the dementia rating scale in Parkinson’s disease with dementia and dementia with Lewy bodies: comparison with progressive supranuclear palsy and Alzheimer’s disease. *J. Neurol. Neurosurg. Psychiatry* **74**, 1215–1220 (2003).
190. Mondon, K. *et al.* Visual recognition memory differentiates dementia with Lewy bodies and Parkinson’s disease dementia. *J. Neurol. Neurosurg. Psychiatry* **78**, 738–741 (2007).
191. Gnanalingham, K. K., Byrne, E. J. & Thornton, A. Clock-face drawing to differentiate Lewy body and Alzheimer type dementia syndromes. *Lancet Lond. Engl.* **347**, 696–697 (1996).
192. Ala, T. A., Hughes, L. F., Kyrouac, G. A., Ghobrial, M. W. & Elble, R. J. Pentagon copying is more impaired in dementia with Lewy bodies than in Alzheimer’s disease. *J. Neurol. Neurosurg. Psychiatry* **70**, 483–488 (2001).
193. Tiraboschi, P. *et al.* What best differentiates Lewy body from Alzheimer’s disease in early-stage dementia? *Brain J. Neurol.* **129**, 729–735 (2006).
194. Mori, E. *et al.* Visuo-perceptual impairment in dementia with Lewy bodies. *Arch. Neurol.* **57**, 489–493 (2000).
195. Mosimann, U. P. *et al.* Visual perception in Parkinson disease dementia and dementia with Lewy bodies. *Neurology* **63**, 2091–2096 (2004).
196. Gurnani, A. S. & Gavett, B. E. The Differential Effects of Alzheimer’s Disease and Lewy Body Pathology on Cognitive Performance: a Meta-analysis. *Neuropsychol. Rev.* **27**, 1–17 (2017).
197. Bradshaw, J. M., Saling, M., Anderson, V., Hopwood, M. & Brodtmann, A. Higher cortical deficits influence attentional processing in dementia with Lewy bodies, relative to patients with dementia of the Alzheimer’s type and controls. *J. Neurol. Neurosurg. Psychiatry* **77**, 1129–1135 (2006).
198. Mormont, E., Laurier-Grymonprez, L., Baisset-Mouly, C. & Pasquier, F. [The profile of memory disturbance in early Lewy body dementia differs from that in Alzheimer’s disease]. *Rev. Neurol. (Paris)* **159**, 762–766 (2003).
199. McKeith, I. G. *et al.* Consensus guidelines for the clinical and pathologic diagnosis of dementia with Lewy bodies (DLB): report of the consortium on DLB international workshop. *Neurology* **47**, 1113–1124 (1996).
200. Walker, M. P. *et al.* The Clinician Assessment of Fluctuation and the One Day Fluctuation Assessment Scale. Two methods to assess fluctuating confusion in dementia. *Br. J. Psychiatry J. Ment. Sci.* **177**, 252–256 (2000).
201. Ferman, T. J. *et al.* DLB fluctuations: specific features that reliably differentiate DLB

- from AD and normal aging. *Neurology* **62**, 181–187 (2004).
202. Bradshaw, J., Saling, M., Hopwood, M., Anderson, V. & Brodthmann, A. Fluctuating cognition in dementia with Lewy bodies and Alzheimer's disease is qualitatively distinct. *J. Neurol. Neurosurg. Psychiatry* **75**, 382–387 (2004).
203. Walker, M. P. *et al.* Quantifying fluctuation in dementia with Lewy bodies, Alzheimer's disease, and vascular dementia. *Neurology* **54**, 1616–1625 (2000).
204. Strong, C. *et al.* Abnormally phosphorylated tau protein in senile dementia of Lewy body type and Alzheimer disease: evidence that the disorders are distinct. *Alzheimer Dis. Assoc. Disord.* **9**, 218–222 (1995).
205. Ala, T. A., Yang, K. H., Sung, J. H. & Frey, W. H. Hallucinations and signs of parkinsonism help distinguish patients with dementia and cortical Lewy bodies from patients with Alzheimer's disease at presentation: a clinicopathological study. *J. Neurol. Neurosurg. Psychiatry* **62**, 16–21 (1997).
206. Galvin, J. E., Pollack, J. & Morris, J. C. Clinical phenotype of Parkinson disease dementia. *Neurology* **67**, 1605–1611 (2006).
207. Cagnin, A. *et al.* Clinical and cognitive correlates of visual hallucinations in dementia with Lewy bodies. *J. Neurol. Neurosurg. Psychiatry* **84**, 505–510 (2013).
208. Fénelon, G., Soulas, T., Zenasni, F. & de Langavant, L. C. The changing face of Parkinson's disease-associated psychosis: A cross-sectional study based on the new NINDS-NIMH criteria. *Mov. Disord.* **25**, 763–766 (2010).
209. Sateia, M. J. International classification of sleep disorders-third edition: highlights and modifications. *Chest* **146**, 1387–1394 (2014).
210. Paparrigopoulos, T. J. REM sleep behaviour disorder: clinical profiles and pathophysiology. *Int. Rev. Psychiatry Abingdon Engl.* **17**, 293–300 (2005).
211. Ferman, T. J. *et al.* Inclusion of RBD improves the diagnostic classification of dementia with Lewy bodies. *Neurology* **77**, 875–882 (2011).
212. Aarsland, D., Ballard, C., McKeith, I., Perry, R. H. & Larsen, J. P. Comparison of extrapyramidal signs in dementia with Lewy bodies and Parkinson's disease. *J. Neuropsychiatry Clin. Neurosci.* **13**, 374–379 (2001).
213. Mega, M. S. *et al.* Dementia with Lewy bodies: reliability and validity of clinical and pathologic criteria. *Neurology* **47**, 1403–1409 (1996).
214. Galasko, D., Katzman, R., Salmon, D. P. & Hansen, L. Clinical and neuropathological findings in Lewy body dementias. *Brain Cogn.* **31**, 166–175 (1996).
215. Burn, D. J. *et al.* Motor subtype and cognitive decline in Parkinson's disease, Parkinson's disease with dementia, and dementia with Lewy bodies. *J. Neurol. Neurosurg. Psychiatry* **77**, 585–589 (2006).
216. McKeith, I., Fairbairn, A., Perry, R., Thompson, P. & Perry, E. Neuroleptic sensitivity in patients with senile dementia of Lewy body type. *BMJ* **305**, 673–678 (1992).
217. Ballard, C., Grace, J., McKeith, I. & Holmes, C. Neuroleptic sensitivity in dementia with Lewy bodies and Alzheimer's disease. *Lancet Lond. Engl.* **351**, 1032–1033 (1998).
218. Aarsland, D. *et al.* Neuroleptic sensitivity in Parkinson's disease and parkinsonian dementias. *J. Clin. Psychiatry* **66**, 633–637 (2005).
219. Walker, Z. *et al.* Olanzapine in dementia with Lewy bodies: a clinical study. *Int. J. Geriatr. Psychiatry* **14**, 459–466 (1999).
220. Barber, R., Panikkar, A. & McKeith, I. G. Dementia with Lewy bodies: diagnosis and management. *Int. J. Geriatr. Psychiatry* **16 Suppl 1**, S12–18 (2001).
221. Horimoto, Y. *et al.* Autonomic dysfunctions in dementia with Lewy bodies. *J. Neurol.* **250**, 530–533 (2003).
222. Thaisethawatkul, P. *et al.* Autonomic dysfunction in dementia with Lewy bodies. *Neurology* **62**, 1804–1809 (2004).

223. Kenny, R. A. *et al.* Carotid sinus syndrome is common in dementia with Lewy bodies and correlates with deep white matter lesions. *J. Neurol. Neurosurg. Psychiatry* **75**, 966–971 (2004).
224. Postuma, R. B., Gagnon, J.-F., Pelletier, A. & Montplaisir, J. Prodromal autonomic symptoms and signs in Parkinson's disease and dementia with Lewy bodies. *Mov. Disord. Off. J. Mov. Disord. Soc.* **28**, 597–604 (2013).
225. Del-Ser, T., Munoz, D. G. & Hachinski, V. Temporal pattern of cognitive decline and incontinence is different in Alzheimer's disease and diffuse Lewy body disease. *Neurology* **46**, 682–686 (1996).
226. Ransmayr, G. N. *et al.* Lower urinary tract symptoms in dementia with Lewy bodies, Parkinson disease, and Alzheimer disease. *Neurology* **70**, 299–303 (2008).
227. Boeve, B. F., Silber, M. H. & Ferman, T. J. Current management of sleep disturbances in dementia. *Curr. Neurol. Neurosci. Rep.* **2**, 169–177 (2002).
228. Ferman, T. J. *et al.* Abnormal daytime sleepiness in dementia with Lewy bodies compared to Alzheimer's disease using the Multiple Sleep Latency Test. *Alzheimers Res. Ther.* **6**, 76 (2014).
229. Tsunoda, N. *et al.* Clinical Features of Auditory Hallucinations in Patients With Dementia With Lewy Bodies: A Soundtrack of Visual Hallucinations. *J. Clin. Psychiatry* **79**, (2018).
230. Ukai, K., Fujishiro, H., Watanabe, M., Kosaka, K. & Ozaki, N. Similarity of symptoms between transient epileptic amnesia and Lewy body disease. *Psychogeriatr. Off. J. Jpn. Psychogeriatr. Soc.* **17**, 120–125 (2017).
231. Ukai, K. Tactile hallucinations in dementia with Lewy bodies. *Psychogeriatr. Off. J. Jpn. Psychogeriatr. Soc.* (2019). doi:10.1111/psyg.12407
232. Ballard, C. G. *et al.* The natural history of psychosis and depression in dementia with Lewy bodies and Alzheimer's disease: persistence and new cases over 1 year of follow-up. *J. Clin. Psychiatry* **62**, 46–49 (2001).
233. Onofrj, M., Bonanni, L., Manzoli, L. & Thomas, A. Cohort study on somatoform disorders in Parkinson disease and dementia with Lewy bodies. *Neurology* **74**, 1598–1606 (2010).
234. Sáez-Fonseca, J. A., Lee, L. & Walker, Z. Long-term outcome of depressive pseudodementia in the elderly. *J. Affect. Disord.* **101**, 123–129 (2007).
235. Tobe, E. Pseudodementia caused by severe depression. *BMJ Case Rep.* **2012**, (2012).
236. Jones, B. N. & Reifler, B. V. Depression coexisting with dementia. Evaluation and treatment. *Med. Clin. North Am.* **78**, 823–840 (1994).
237. Dal Forno, G. *et al.* Depressive symptoms, sex, and risk for Alzheimer's disease. *Ann. Neurol.* **57**, 381–387 (2005).
238. Onyike, C. U. *et al.* Epidemiology of apathy in older adults: the Cache County Study. *Am. J. Geriatr. Psychiatry Off. J. Am. Assoc. Geriatr. Psychiatry* **15**, 365–375 (2007).
239. Okura, T. *et al.* Prevalence of neuropsychiatric symptoms and their association with functional limitations in older adults in the United States: the aging, demographics, and memory study. *J. Am. Geriatr. Soc.* **58**, 330–337 (2010).
240. Clarke, D. E., Ko, J. Y., Lyketsos, C., Rebok, G. W. & Eaton, W. W. Apathy and cognitive and functional decline in community-dwelling older adults: results from the Baltimore ECA longitudinal study. *Int. Psychogeriatr.* **22**, 819–829 (2010).
241. Olin, J. T. *et al.* Provisional diagnostic criteria for depression of Alzheimer disease. *Am. J. Geriatr. Psychiatry Off. J. Am. Assoc. Geriatr. Psychiatry* **10**, 125–128 (2002).
242. Ballard, C. *et al.* Psychiatric morbidity in dementia with Lewy bodies: a prospective clinical and neuropathological comparative study with Alzheimer's disease. *Am. J. Psychiatry* **156**, 1039–1045 (1999).

243. Galvin, J. E. *et al.* Lewy body dementia: the caregiver experience of clinical care. *Parkinsonism Relat. Disord.* **16**, 388–392 (2010).
244. Fujishiro, H., Nakamura, S., Sato, K. & Iseki, E. Prodromal dementia with Lewy bodies. *Geriatr. Gerontol. Int.* **15**, 817–826 (2015).
245. Klatka, L. A., Louis, E. D. & Schiffer, R. B. Psychiatric features in diffuse Lewy body disease: a clinicopathologic study using Alzheimer's disease and Parkinson's disease comparison groups. *Neurology* **47**, 1148–1152 (1996).
246. Chiu, P.-Y. *et al.* Depression in dementia with Lewy bodies: A comparison with Alzheimer's disease. *PloS One* **12**, e0179399 (2017).
247. Lowe, J. Neuropathology of dementia with Lewy bodies. *Handb. Clin. Neurol.* **89**, 321–330 (2008).
248. Irizarry, M. C. *et al.* Nigral and cortical Lewy bodies and dystrophic nigral neurites in Parkinson's disease and cortical Lewy body disease contain alpha-synuclein immunoreactivity. *J. Neuropathol. Exp. Neurol.* **57**, 334–337 (1998).
249. Hansen, L. A., Masliah, E., Terry, R. D. & Mirra, S. S. A neuropathological subset of Alzheimer's disease with concomitant Lewy body disease and spongiform change. *Acta Neuropathol. (Berl.)* **78**, 194–201 (1989).
250. Harding, A. J., Broe, G. A. & Halliday, G. M. Visual hallucinations in Lewy body disease relate to Lewy bodies in the temporal lobe. *Brain J. Neurol.* **125**, 391–403 (2002).
251. Beyer, M. K., Larsen, J. P. & Aarsland, D. Gray matter atrophy in Parkinson disease with dementia and dementia with Lewy bodies. *Neurology* **69**, 747–754 (2007).
252. Mak, E., Su, L., Williams, G. B. & O'Brien, J. T. Neuroimaging characteristics of dementia with Lewy bodies. *Alzheimers Res. Ther.* **6**, 18 (2014).
253. Lee, J. E. *et al.* A comparison of gray and white matter density in patients with Parkinson's disease dementia and dementia with Lewy bodies using voxel-based morphometry. *Mov. Disord. Off. J. Mov. Disord. Soc.* **25**, 28–34 (2010).
254. Karas, G. B. *et al.* A comprehensive study of gray matter loss in patients with Alzheimer's disease using optimized voxel-based morphometry. *NeuroImage* **18**, 895–907 (2003).
255. Burton, E. J. *et al.* Medial temporal lobe atrophy on MRI differentiates Alzheimer's disease from dementia with Lewy bodies and vascular cognitive impairment: a prospective study with pathological verification of diagnosis. *Brain J. Neurol.* **132**, 195–203 (2009).
256. Watson, R. & O'Brien, J. T. Differentiating dementia with Lewy bodies and Alzheimer's disease using MRI. *Neurodegener. Dis. Manag.* **2**, 411–420 (2012).
257. Cousins, D. A. *et al.* Atrophy of the putamen in dementia with Lewy bodies but not Alzheimer's disease: an MRI study. *Neurology* **61**, 1191–1195 (2003).
258. Kantarci, K. *et al.* Focal atrophy on MRI and neuropathologic classification of dementia with Lewy bodies. *Neurology* **79**, 553–560 (2012).
259. Watson, R. *et al.* Characterizing dementia with Lewy bodies by means of diffusion tensor imaging. *Neurology* **79**, 906–914 (2012).
260. Barber, R., Ballard, C., McKeith, I. G., Gholkar, A. & O'Brien, J. T. MRI volumetric study of dementia with Lewy bodies: a comparison with AD and vascular dementia. *Neurology* **54**, 1304–1309 (2000).
261. Burton, E. J. *et al.* Patterns of cerebral atrophy in dementia with Lewy bodies using voxel-based morphometry. *NeuroImage* **17**, 618–630 (2002).
262. Chow, N. *et al.* Comparing hippocampal atrophy in Alzheimer's dementia and dementia with lewy bodies. *Dement. Geriatr. Cogn. Disord.* **34**, 44–50 (2012).
263. Watson, R., Colloby, S. J., Blamire, A. M. & O'Brien, J. T. Assessment of regional gray matter loss in dementia with Lewy bodies: a surface-based MRI analysis. *Am. J. Geriatr. Psychiatry Off. J. Am. Assoc. Geriatr. Psychiatry* **23**, 38–46 (2015).

264. Lebedev, A. V. *et al.* Multivariate classification of patients with Alzheimer's and dementia with Lewy bodies using high-dimensional cortical thickness measurements: an MRI surface-based morphometric study. *J. Neurol.* **260**, 1104–1115 (2013).
265. Yousaf, T., Dervenoulas, G., Valkimadi, P.-E. & Politis, M. Neuroimaging in Lewy body dementia. *J. Neurol.* **266**, 1–26 (2019).
266. Galvin, J. E., Price, J. L., Yan, Z., Morris, J. C. & Sheline, Y. I. Resting bold fMRI differentiates dementia with Lewy bodies vs Alzheimer disease. *Neurology* **76**, 1797–1803 (2011).
267. Kenny, E. R., O'Brien, J. T., Firbank, M. J. & Blamire, A. M. Subcortical connectivity in dementia with Lewy bodies and Alzheimer's disease. *Br. J. Psychiatry J. Ment. Sci.* **203**, 209–214 (2013).
268. Peraza, L. R. *et al.* fMRI resting state networks and their association with cognitive fluctuations in dementia with Lewy bodies. *NeuroImage Clin.* **4**, 558–565 (2014).
269. Schumacher, J. *et al.* Functional connectivity in dementia with Lewy bodies: A within- and between-network analysis. *Hum. Brain Mapp.* **39**, 1118–1129 (2018).
270. Lobotesis, K. *et al.* Occipital hypoperfusion on SPECT in dementia with Lewy bodies but not AD. *Neurology* **56**, 643–649 (2001).
271. Okamura, N. *et al.* [18F]FDG-PET study in dementia with Lewy bodies and Alzheimer's disease. *Prog. Neuropsychopharmacol. Biol. Psychiatry* **25**, 447–456 (2001).
272. Pasquier, J. *et al.* Value of (99m)Tc-ECD SPET for the diagnosis of dementia with Lewy bodies. *Eur. J. Nucl. Med. Mol. Imaging* **29**, 1342–1348 (2002).
273. Colloby, S. J. *et al.* A comparison of (99m)Tc-HMPAO SPET changes in dementia with Lewy bodies and Alzheimer's disease using statistical parametric mapping. *Eur. J. Nucl. Med. Mol. Imaging* **29**, 615–622 (2002).
274. Firbank, M. J., Colloby, S. J., Burn, D. J., McKeith, I. G. & O'Brien, J. T. Regional cerebral blood flow in Parkinson's disease with and without dementia. *NeuroImage* **20**, 1309–1319 (2003).
275. Ceravolo, R. *et al.* Dopaminergic degeneration and perfusional impairment in Lewy body dementia and Alzheimer's disease. *Neurol. Sci. Off. J. Ital. Neurol. Soc. Ital. Soc. Clin. Neurophysiol.* **24**, 162–163 (2003).
276. Mirzaei, S., Rodrigues, M., Koehn, H., Knoll, P. & Bruecke, T. Metabolic impairment of brain metabolism in patients with Lewy body dementia. *Eur. J. Neurol.* **10**, 573–575 (2003).
277. Minoshima, S. *et al.* Alzheimer's disease versus dementia with Lewy bodies: cerebral metabolic distinction with autopsy confirmation. *Ann. Neurol.* **50**, 358–365 (2001).
278. Firbank, M. J., Lloyd, J. & O'Brien, J. T. The relationship between hallucinations and FDG-PET in dementia with Lewy bodies. *Brain Imaging Behav.* **10**, 636–639 (2016).
279. Graff-Radford, J. *et al.* Dementia with Lewy bodies: basis of cingulate island sign. *Neurology* **83**, 801–809 (2014).
280. Iizuka, T. & Kameyama, M. Cingulate island sign on FDG-PET is associated with medial temporal lobe atrophy in dementia with Lewy bodies. *Ann. Nucl. Med.* **30**, 421–429 (2016).
281. Hu, X. S. *et al.* 18F-fluorodopa PET study of striatal dopamine uptake in the diagnosis of dementia with Lewy bodies. *Neurology* **55**, 1575–1577 (2000).
282. Walker, Z. *et al.* Differentiation of dementia with Lewy bodies from Alzheimer's disease using a dopaminergic presynaptic ligand. *J. Neurol. Neurosurg. Psychiatry* **73**, 134–140 (2002).
283. Colloby, S. J. *et al.* The application of statistical parametric mapping to 123I-FP-CIT SPECT in dementia with Lewy bodies, Alzheimer's disease and Parkinson's disease. *NeuroImage* **23**, 956–966 (2004).

284. Walker, Z. *et al.* Dementia with Lewy bodies: a comparison of clinical diagnosis, FP-CIT single photon emission computed tomography imaging and autopsy. *J. Neurol. Neurosurg. Psychiatry* **78**, 1176–1181 (2007).
285. McCleery, J. *et al.* Dopamine transporter imaging for the diagnosis of dementia with Lewy bodies. *Cochrane Database Syst. Rev.* **1**, CD010633 (2015).
286. McKeith, I. *et al.* Sensitivity and specificity of dopamine transporter imaging with 123I-FP-CIT SPECT in dementia with Lewy bodies: a phase III, multicentre study. *Lancet Neurol.* **6**, 305–313 (2007).
287. O'Brien, J. T. *et al.* Dopamine transporter loss visualized with FP-CIT SPECT in the differential diagnosis of dementia with Lewy bodies. *Arch. Neurol.* **61**, 919–925 (2004).
288. Brigo, F., Turri, G. & Tinazzi, M. 123I-FP-CIT SPECT in the differential diagnosis between dementia with Lewy bodies and other dementias. *J. Neurol. Sci.* **359**, 161–171 (2015).
289. Takaya, S. *et al.* Differential diagnosis of parkinsonian syndromes using dopamine transporter and perfusion SPECT. *Parkinsonism Relat. Disord.* **47**, 15–21 (2018).
290. McKeith, I. *et al.* Dementia with Lewy bodies. *Lancet Neurol.* **3**, 19–28 (2004).
291. Roks, G., Korf, E. S. C., van der Flier, W. M., Scheltens, P. & Stam, C. J. The use of EEG in the diagnosis of dementia with Lewy bodies. *J. Neurol. Neurosurg. Psychiatry* **79**, 377–380 (2008).
292. Spillantini, M. G. *et al.* Alpha-synuclein in Lewy bodies. *Nature* **388**, 839–840 (1997).
293. Goedert, M., Spillantini, M. G., Del Tredici, K. & Braak, H. 100 years of Lewy pathology. *Nat. Rev. Neurol.* **9**, 13–24 (2013).
294. Murray, I. V. J., Lee, V. M.-Y. & Trojanowski, J. Q. Synucleinopathies: a pathological and molecular review. *Clin. Neurosci. Res.* **1**, 445–455 (2001).
295. Gao, N. *et al.* Effect of alpha-synuclein on the promoter activity of tyrosine hydroxylase gene. *Neurosci. Bull.* **23**, 53–57 (2007).
296. Butler, B. *et al.* Dopamine Transporter Activity Is Modulated by α -Synuclein. *J. Biol. Chem.* **290**, 29542–29554 (2015).
297. Yu, S., Uéda, K. & Chan, P. Alpha-synuclein and dopamine metabolism. *Mol. Neurobiol.* **31**, 243–254 (2005).
298. Perry, E. K. *et al.* Neocortical cholinergic activities differentiate Lewy body dementia from classical Alzheimer's disease. *Neuroreport* **5**, 747–749 (1994).
299. Ballard, C. *et al.* Delusions associated with elevated muscarinic binding in dementia with Lewy bodies. *Ann. Neurol.* **48**, 868–876 (2000).
300. Klein, J. C. *et al.* Neurotransmitter changes in dementia with Lewy bodies and Parkinson disease dementia in vivo. *Neurology* **74**, 885–892 (2010).
301. McKeith, I. *et al.* Dementia with Lewy bodies. *Lancet Neurol.* **3**, 19–28 (2004).
302. Cormack, F., Aarsland, D., Ballard, C. & Tovée, M. J. Pentagon drawing and neuropsychological performance in Dementia with Lewy Bodies, Alzheimer's disease, Parkinson's disease and Parkinson's disease with dementia. *Int. J. Geriatr. Psychiatry* **19**, 371–377 (2004).
303. Mori, E. *et al.* Visuo-perceptual impairment in dementia with Lewy bodies. *Arch. Neurol.* **57**, 489–493 (2000).
304. Oda, H., Yamamoto, Y. & Maeda, K. Neuropsychological profile of dementia with Lewy bodies. *Psychogeriatrics* **9**, 85–90 (2009).
305. Walker, M. P. *et al.* Quantification and Characterisation of Fluctuating Cognition in Dementia with Lewy Bodies and Alzheimer's Disease. *Dement. Geriatr. Cogn. Disord.* **11**, 327–335 (2000).
306. Shimomura, T. *et al.* Cognitive loss in dementia with Lewy bodies and Alzheimer disease. *Arch. Neurol.* **55**, 1547–1552 (1998).

307. Ballard, C. *et al.* Attention and fluctuating attention in patients with dementia with Lewy bodies and Alzheimer disease. *Arch. Neurol.* **58**, 977–982 (2001).
308. McKeith, I. G. *et al.* Diagnosis and management of dementia with Lewy bodies: third report of the DLB Consortium. *Neurology* **65**, 1863–1872 (2005).
309. Collerton, D., Burn, D., McKeith, I. & O'Brien, J. Systematic review and meta-analysis show that dementia with Lewy bodies is a visual-perceptual and attentional-executive dementia. *Dement. Geriatr. Cogn. Disord.* **16**, 229–237 (2003).
310. Doubleday, E., Snowden, J., Varma, A. & Neary, D. Qualitative performance characteristics differentiate dementia with Lewy bodies and Alzheimer's disease. *J. Neurol. Neurosurg. Psychiatry* **72**, 602–607 (2002).
311. Bohnen, N. I. *et al.* Cognitive correlates of alterations in acetylcholinesterase in Alzheimer's disease. *Neurosci. Lett.* **380**, 127–132 (2005).
312. Oda, H., Yamamoto, Y. & Maeda, K. The neuropsychological profile in dementia with Lewy bodies and Alzheimer's disease. *Int. J. Geriatr. Psychiatry* **24**, 125–131 (2009).
313. Ralph, M. *et al.* Semantic memory is impaired in both dementia with Lewy bodies and dementia of Alzheimer's type: a comparative neuropsychological study and literature review. *J. Neurol. Neurosurg. Psychiatry* **70**, 149–156 (2001).
314. Noe, E. *et al.* Comparison of dementia with Lewy bodies to Alzheimer's disease and Parkinson's disease with dementia. *Mov. Disord. Off. J. Mov. Disord. Soc.* **19**, 60–67 (2004).
315. Aarsland, D. *et al.* Frequency and case identification of dementia with Lewy bodies using the revised consensus criteria. *Dement. Geriatr. Cogn. Disord.* **26**, 445–452 (2008).
316. McKeith, I., Taylor, J.-P., Thomas, A., Donaghy, P. & Kane, J. Revisiting DLB Diagnosis. *J. Geriatr. Psychiatry Neurol.* (2016). doi:10.1177/0891988716656083
317. Karnik, N. S., D'Apuzzo, M. & Greicius, M. Non-fluent progressive aphasia, depression, and OCD in a woman with progressive supranuclear palsy: neuroanatomical and neuropathological correlations. *Neurocase* **12**, 332–338 (2006).
318. Jost, B. C. & Grossberg, G. T. The evolution of psychiatric symptoms in Alzheimer's disease: a natural history study. *J. Am. Geriatr. Soc.* **44**, 1078–1081 (1996).
319. Casanova, M. F., Starkstein, S. E. & Jellinger, K. A. Clinicopathological correlates of behavioral and psychological symptoms of dementia. *Acta Neuropathol. (Berl.)* **122**, 117–135 (2011).
320. Assal, F. & Cummings, J. L. Neuropsychiatric symptoms in the dementias. *Curr. Opin. Neurol.* **15**, 445–450 (2002).
321. Kar, N. Behavioral and psychological symptoms of dementia and their management. *Indian J. Psychiatry* **51**, S77–S86 (2009).
322. Fischer, C. *et al.* Neuropsychological functioning and delusions in dementia: a pilot study. *Aging Ment. Health* **10**, 27–32 (2006).
323. Hashimoto, H. *et al.* Anxiety and regional cortical glucose metabolism in patients with Alzheimer's disease. *J. Neuropsychiatry Clin. Neurosci.* **18**, 521–528 (2006).
324. Tabata, K. *et al.* Association of premorbid personality with behavioral and psychological symptoms in dementia with Lewy bodies: comparison with Alzheimer's disease patients. *Psychiatry Clin. Neurosci.* (2017). doi:10.1111/pcn.12511
325. Shutaro Nakaaki, M.D., Ph.D. *et al.* A Case of Late-Onset Obsessive Compulsive Disorder Developing Frontotemporal Lobar Degeneration. *J Neuropsychiatry Clin Neurosci* **19:4**, Fall 2007
326. Frydman, I. *et al.* Dementia developing in late-onset and treatment-refractory obsessive-compulsive disorder. *Cogn. Behav. Neurol. Off. J. Soc. Behav. Cogn. Neurol.* **23**, 205–208 (2010).
327. Frydman, I. *et al.* Dementia developing in late-onset and treatment-refractory obsessive-compulsive disorder. *Cogn. Behav. Neurol. Off. J. Soc. Behav. Cogn. Neurol.* **23**,

- 205–208 (2010).
328. Zamanian-Azodi, M. *et al.* Serum Proteomic Profiling of Obsessive-Compulsive Disorder, Washing Subtype: A Preliminary Study. *Basic Clin. Neurosci.* **8**, 307–316 (2017).
329. Singleton, A. B. *et al.* Clinical and neuropathological correlates of apolipoprotein E genotype in dementia with Lewy bodies. *Dement. Geriatr. Cogn. Disord.* **14**, 167–175 (2002).
330. Boot, B. P. *et al.* Risk factors for dementia with Lewy bodies: a case-control study. *Neurology* **81**, 833–840 (2013).
331. Petrou, M. *et al.* Amyloid deposition in Parkinson’s disease and cognitive impairment: a systematic review. *Mov. Disord. Off. J. Mov. Disord. Soc.* **30**, 928–935 (2015).
332. Jellinger, K. A. & Attems, J. Prevalence and impact of vascular and Alzheimer pathologies in Lewy body disease. *Acta Neuropathol. (Berl.)* **115**, 427–436 (2008).
333. Howlett, D. R. *et al.* Regional Multiple Pathology Scores Are Associated with Cognitive Decline in Lewy Body Dementias. *Brain Pathol. Zurich Switz.* **25**, 401–408 (2015).
334. Panza, F. *et al.* Vascular genetic factors and human longevity. *Mech. Ageing Dev.* **125**, 169–178 (2004).
335. Weiner, M. W. *et al.* 2014 Update of the Alzheimer’s Disease Neuroimaging Initiative: A review of papers published since its inception. *Alzheimers Dement. J. Alzheimers Assoc.* **11**, e1-120 (2015).
336. Song, F. *et al.* Plasma protein profiling of Mild Cognitive Impairment and Alzheimer’s disease using iTRAQ quantitative proteomics. *Proteome Sci.* **12**, 5 (2014).
337. Lin, Q., Cao, Y. & Gao, J. Decreased expression of the APOA1-APOC3-APOA4 gene cluster is associated with risk of Alzheimer’s disease. *Drug Des. Devel. Ther.* **9**, 5421–5431 (2015).
338. Rosso, S. M. *et al.* Complex compulsive behaviour in the temporal variant of frontotemporal dementia. *J. Neurol.* **248**, 965–970 (2001).
339. Mateen, F. J. & Josephs, K. A. The clinical spectrum of stereotypies in frontotemporal lobar degeneration. *Mov. Disord. Off. J. Mov. Disord. Soc.* **24**, 1237–1240 (2009).
340. Moheb, N. *et al.* Repetitive Behaviors in Frontotemporal Dementia: Compulsions or Impulsions? *J. Neuropsychiatry Clin. Neurosci.* appi.neuropsych.18060148 (2018). doi:10.1176/appi.neuropsych.18060148
341. Piccininni, M., Di Carlo, A., Baldereschi, M., Zaccara, G. & Inzitari, D. Behavioral and psychological symptoms in Alzheimer’s disease: frequency and relationship with duration and severity of the disease. *Dement. Geriatr. Cogn. Disord.* **19**, 276–281 (2005).
342. Pompanin, S., Jelcic, N., Cecchin, D. & Cagnin, A. Impulse control disorders in frontotemporal dementia: spectrum of symptoms and response to treatment. *Gen. Hosp. Psychiatry* **36**, 760.e5–7 (2014).
343. Blazer, D. G. Depression in late life: review and commentary. *J. Gerontol. A. Biol. Sci. Med. Sci.* **58**, 249–265 (2003).
344. Harvath, T. A. & McKenzie, G. L. Depression in older adults. in *Evidence-based geriatric nursing protocols for best practice, 4th ed* 135–162 (Springer Publishing Co, 2012).
345. Brailean, A. *et al.* Late-life depression symptom dimensions and cognitive functioning in the Longitudinal Aging Study Amsterdam (LASA). *J. Affect. Disord.* **201**, 171–178 (2016).
346. Sachs-Ericsson, N. *et al.* A longitudinal study of differences in late and early onset geriatric depression: Depressive symptoms and psychosocial, cognitive, and neurological functioning. *Ageing Ment. Health* **17**, 1–11 (2013).
347. Stefanova, N., Seppi, K., Scherfler, C., Puschban, Z. & Wenning, G. K. Depression in alpha-synucleinopathies: prevalence, pathophysiology and treatment. *J. Neural Transm. Suppl.* 335–343 (2000).
348. Ishiguro, M. *et al.* Increased Serum Levels of α -Synuclein in Patients With Major Depressive Disorder. *Am. J. Geriatr. Psychiatry Off. J. Am. Assoc. Geriatr. Psychiatry* **27**,

280–286 (2019).

349. Cooper, B. & Holmes, C. Previous psychiatric history as a risk factor for late-life dementia: a population-based case-control study. *Age Ageing* **27**, 181–188 (1998).

350. Lebert, F., Lys, H., Haëm, E. & Pasquier, F. [Dementia following bipolar disorder]. *L'Encephale* **34**, 606–610 (2008).

351. Gallarda, T., Kazès, M. & Willard, D. Troubles affectifs bipolaires et dégénérescence cérébrale : à propos d'une observation. *L'Encéphale* **32**, 48–50 (2006).

352. Shioya, A. *et al.* Neurodegenerative changes in patients with clinical history of bipolar disorders. *Neuropathol. Off. J. Jpn. Soc. Neuropathol.* **35**, 245–253 (2015).

353. Jellinger, K. A. Lewy body/alpha-synucleinopathy in schizophrenia and depression: a preliminary neuropathological study. *Acta Neuropathol. (Berl.)* **117**, 423–427 (2009).

354. Scarr, E., Gray, L., Keriakous, D., Robinson, P. J. & Dean, B. Increased levels of SNAP-25 and synaptophysin in the dorsolateral prefrontal cortex in bipolar I disorder. *Bipolar Disord.* **8**, 133–143 (2006).

355. Lopez, O. L., Becker, J. T., Sweet, R. A., Martin-Sanchez, F. J. & Hamilton, R. L. Lewy bodies in the amygdala increase risk for major depression in subjects with Alzheimer disease. *Neurology* **67**, 660–665 (2006).

356. Jeannotte, A. M., McCarthy, J. G., Redei, E. E. & Sidhu, A. Desipramine modulation of alpha-, gamma-synuclein, and the norepinephrine transporter in an animal model of depression. *Neuropsychopharmacol. Off. Publ. Am. Coll. Neuropsychopharmacol.* **34**, 987–998 (2009).

357. Hegeman, J. M., de Waal, M. W. M., Comijs, H. C., Kok, R. M. & van der Mast, R. C. Depression in later life: a more somatic presentation? *J. Affect. Disord.* **170**, 196–202 (2015).

358. Haigh, E. A. P., Bogucki, O. E., Sigmon, S. T. & Blazer, D. G. Depression Among Older Adults: A 20-Year Update on Five Common Myths and Misconceptions. *Am. J. Geriatr. Psychiatry* **26**, 107–122 (2018).

359. Lenze, E. J. *et al.* Comorbidity of depression and anxiety disorders in later life. *Depress. Anxiety* **14**, 86–93 (2001).

360. Devanand, D. P. Comorbid psychiatric disorders in late life depression. *Biol. Psychiatry* **52**, 236–242 (2002).

361. Mulsant, B. H., Reynolds, C. F., Shear, M. K., Sweet, R. A. & Miller, M. Comorbid anxiety disorders in late-life depression. *Anxiety* **2**, 242–247 (1996).

362. Zator, K. Obsessive Compulsive Disorder as Stress and Coping: Cognitive Models and Associated Treatments. 11

363. Berthier, M. L., Kulisevsky, J., Gironell, A. & Heras, J. A. Obsessive-compulsive disorder associated with brain lesions: Clinical phenomenology, cognitive function, and anatomic correlates. *Neurology* **47**, 353–361 (1996).

364. Laplane, D. *et al.* Obsessive-compulsive and other behavioural changes with bilateral basal ganglia lesions. A neuropsychological, magnetic resonance imaging and positron tomography study. *Brain J. Neurol.* **112 (Pt 3)**, 699–725 (1989).

365. Chacko, R. C., Corbin, M. A. & Harper, R. G. Acquired obsessive-compulsive disorder associated with basal ganglia lesions. *J. Neuropsychiatry Clin. Neurosci.* **12**, 269–272 (2000).

366. Carmin, C. N., Wiegartz, P. S., Yunus, U. & Gillock, K. L. Treatment of late-onset OCD following basal ganglia infarct. *Depress. Anxiety* **15**, 87–90 (2002).

367. Kim, K. W. & Lee, D. Y. Obsessive-compulsive disorder associated with a left orbitofrontal infarct. *J. Neuropsychiatry Clin. Neurosci.* **14**, 88–89 (2002).

368. Ogai, M., Iyo, M., Mori, N. & Takei, N. A right orbitofrontal region and OCD symptoms: a case report. *Acta Psychiatr. Scand.* **111**, 74–76; discussion 76-77 (2005).

369. Max, J. E. *et al.* Case study: obsessive-compulsive disorder after severe traumatic

- brain injury in an adolescent. *J. Am. Acad. Child Adolesc. Psychiatry* **34**, 45–49 (1995).
370. Berthier, M. L., Kulisevsky, J. J., Gironell, A. & López, O. L. Obsessive-compulsive disorder and traumatic brain injury: behavioral, cognitive, and neuroimaging findings. *Neuropsychiatry. Neuropsychol. Behav. Neurol.* **14**, 23–31 (2001).
371. Gamazo-Garrán, P., Soutullo, C. A. & Ortuño, F. Obsessive-compulsive disorder secondary to brain dysgerminoma in an adolescent boy: a positron emission tomography case report. *J. Child Adolesc. Psychopharmacol.* **12**, 259–263 (2002).
372. Pompanin, S. *et al.* Late-onset OCD as presenting manifestation of semantic dementia. *Gen. Hosp. Psychiatry* **34**, 102.e1–4 (2012).
373. Bersano, E. *et al.* A case of late-onset OCD developing PLS and FTD. *Amyotroph. Lateral Scler. Front. Degener.* **19**, 463–465 (2018).
374. Moheb, N. *et al.* Repetitive Behaviors in Frontotemporal Dementia: Compulsions or Impulsions? *J. Neuropsychiatry Clin. Neurosci.* **31**, 132–136 (2019).
375. Ducharme, S. *et al.* The Frontotemporal Dementia versus Primary Psychiatric Disorder (FTD versus PPD) Checklist: A Bedside Clinical Tool to Identify Behavioral Variant FTD in Patients with Late-Onset Behavioral Changes. *J. Alzheimers Dis. JAD* (2018). doi:10.3233/JAD-180839
376. Ames, D., Cummings, J. L., Wirshing, W. C., Quinn, B. & Mahler, M. Repetitive and compulsive behavior in frontal lobe degenerations. *J. Neuropsychiatry Clin. Neurosci.* **6**, 100–113 (1994).
377. Perry, R. J. *et al.* Patterns of frontal lobe atrophy in frontotemporal dementia: a volumetric MRI study. *Dement. Geriatr. Cogn. Disord.* **22**, 278–287 (2006).
378. Seeley, W. W. *et al.* Frontal paralimbic network atrophy in very mild behavioral variant frontotemporal dementia. *Arch. Neurol.* **65**, 249–255 (2008).
379. Huey, E. D., Putnam, K. T. & Grafman, J. A systematic review of neurotransmitter deficits and treatments in frontotemporal dementia. *Neurology* **66**, 17–22 (2006).
380. Herrmann, N. *et al.* Serotonergic function and treatment of behavioral and psychological symptoms of frontotemporal dementia. *Am. J. Geriatr. Psychiatry Off. J. Am. Assoc. Geriatr. Psychiatry* **20**, 789–797 (2012).
381. Patzold, T. & Brüne, M. Obsessive compulsive disorder in huntington disease: a case of isolated obsessions successfully treated with sertraline. *Neuropsychiatry. Neuropsychol. Behav. Neurol.* **15**, 216–219 (2002).
382. Laplane, D. & Dubois, B. Auto-Activation deficit: a basal ganglia related syndrome. *Mov. Disord. Off. J. Mov. Disord. Soc.* **16**, 810–814 (2001).
383. Laplane, D., Widlocher, D., Pillon, B., Baulac, M. & Binoux, F. [Obsessional-type compulsive behavior caused by bilateral circumscribed pallidostriatal necrosis. Encephalopathy caused by a wasp sting]. *Rev. Neurol. (Paris)* **137**, 269–276 (1981).
384. Meyer, S. *et al.* Citalopram Improves Obsessive-Compulsive Crossword Puzzling in Frontotemporal Dementia. *Case Rep. Neurol.* **11**, 94–105 (2019).
385. Laplane, D., Baulac, M., Pillon, B. & Panayotopoulou-Achimastos, I. [Loss of psychic self-activation. Compulsive activity of obsessional type. Bilateral lenticular lesion (author's transl)]. *Rev. Neurol. (Paris)* **138**, 137–141 (1982).
386. Laplane, D., Dubois, B., Pillon, B. & Baulac, M. [Loss of psychic self-activation and stereotyped mental activity caused by a frontal lesion. Relation of the obsessive-compulsive disorder]. *Rev. Neurol. (Paris)* **144**, 564–570 (1988).
387. Smadja, D., Cabre, P., Prat, C. & Vernant, J. C. [Loss of psychic auto-activation. Obsessive-compulsive behavior. Toxoplasmic abscess of the basal ganglia]. *Rev. Neurol. (Paris)* **151**, 271–273 (1995).
388. Fallon, B. A. & Nields, J. A. Lyme disease: a neuropsychiatric illness. *Am. J. Psychiatry* **151**, 1571–1583 (1994).

389. Schneider, R. K., Robinson, M. J. & Levenson, J. L. Psychiatric presentations of non-HIV infectious diseases. Neurocysticercosis, Lyme disease, and pediatric autoimmune neuropsychiatric disorder associated with streptococcal infection. *Psychiatr. Clin. North Am.* **25**, 1–16 (2002).
390. Brynska, A., Tomaszewicz-Libudziec, E. & Wolanczyk, T. Obsessive-compulsive disorder and acquired toxoplasmosis in two children. *Eur. Child Adolesc. Psychiatry* **10**, 200–204 (2001).
391. McDaniel, J. S. & Johnson, K. M. Obsessive-compulsive disorder in HIV disease: Response to fluoxetine. *Psychosom. J. Consult. Liaison Psychiatry* **36**, 147–150 (1995).
392. Coetzer, B. R. Obsessive-compulsive disorder following brain injury: a review. *Int. J. Psychiatry Med.* **34**, 363–377 (2004).
393. Cheyette, S. R. & Cummings, J. L. Encephalitis lethargica: lessons for contemporary neuropsychiatry. *J. Neuropsychiatry Clin. Neurosci.* **7**, 125–134 (1995).
394. Caparros-Lefebvre, D. *et al.* PET study and neuropsychological assessment of a long-lasting post-encephalitic parkinsonism. *J. Neural Transm.* **105**, 489–495 (1998).
395. Dale, R. C. *et al.* N-methyl-D-aspartate receptor antibodies in pediatric dyskinetic encephalitis lethargica. *Ann. Neurol.* **66**, 704–709 (2009).
396. Hoffman, L. A. & Vilensky, J. A. Encephalitis lethargica: 100 years after the epidemic. *Brain* **140**, 2246–2251 (2017).
397. Giedd, J. N., Rapoport, J. L., Leonard, H. L., Richter, D. & Swedo, S. E. Case study: acute basal ganglia enlargement and obsessive-compulsive symptoms in an adolescent boy. *J. Am. Acad. Child Adolesc. Psychiatry* **35**, 913–915 (1996).
398. Giedd, J. N., Rapoport, J. L., Garvey, M. A., Perlmutter, S. & Swedo, S. E. MRI assessment of children with obsessive-compulsive disorder or tics associated with streptococcal infection. *Am. J. Psychiatry* **157**, 281–283 (2000).
399. Leonard, H. L. & Swedo, S. E. Paediatric autoimmune neuropsychiatric disorders associated with streptococcal infection (PANDAS). *Int. J. Neuropsychopharmacol.* **4**, 191–198 (2001).
400. Murphy, T. K. *et al.* Detecting pediatric autoimmune neuropsychiatric disorders associated with streptococcus in children with obsessive-compulsive disorder and tics. *Biol. Psychiatry* **55**, 61–68 (2004).
401. Chiarello, F., Spitoni, S., Hollander, E., Matucci Cerinic, M. & Pallanti, S. An expert opinion on PANDAS/PANS: highlights and controversies. *Int. J. Psychiatry Clin. Pract.* **21**, 91–98 (2017).
402. Dinn, W. M., Harris, C. L., McGonigal, K. M. & Raynard, R. C. Obsessive-compulsive disorder and immunocompetence. *Int. J. Psychiatry Med.* **31**, 311–320 (2001).
403. Mataix-Cols, D. *et al.* A total-population multigenerational family clustering study of autoimmune diseases in obsessive-compulsive disorder and Tourette's/chronic tic disorders. *Mol. Psychiatry* **23**, 1652–1658 (2018).
404. Tinelli, E. *et al.* Structural brain MR imaging changes associated with obsessive-compulsive disorder in patients with multiple sclerosis. *AJNR Am. J. Neuroradiol.* **34**, 305–309 (2013).
405. Slattery, M. J. *et al.* Prevalence of obsessive-compulsive disorder in patients with systemic lupus erythematosus. *J. Clin. Psychiatry* **65**, 301–306 (2004).
406. Pérez-Vigil, A. *et al.* The link between autoimmune diseases and obsessive-compulsive and tic disorders: A systematic review. *Neurosci. Biobehav. Rev.* **71**, 542–562 (2016).
407. Cumming, T. B., Blomstrand, C., Skoog, I. & Linden, T. The High Prevalence of Anxiety Disorders After Stroke. *Am. J. Geriatr. Psychiatry* **24**, 154–160 (2016).
408. Rodrigo Escalona, P., Adair, J. C., Roberts, B. B. & Graeber, D. A. Obsessive-

- compulsive disorder following bilateral globus pallidus infarction. *Biol. Psychiatry* **42**, 410–412 (1997).
409. Akaho, R., Deguchi, I., Kigawa, H. & Nishimura, K. Obsessive-Compulsive Disorder Following Cerebrovascular Accident: A Case Report and Literature Review. *J. Stroke Cerebrovasc. Dis. Off. J. Natl. Stroke Assoc.* **28**, e17–e21 (2019).
410. Swoboda, K. J. & Jenike, M. A. Frontal abnormalities in a patient with obsessive-compulsive disorder: the role of structural lesions in obsessive-compulsive behavior. *Neurology* **45**, 2130–2134 (1995).
411. Mahendran, R. Obsessive compulsive disorder following left middle cerebral artery infarct. *Singapore Med. J.* **41**, 498–499 (2000).
412. Simpson, S. & Baldwin, B. Neuropsychiatry and SPECT of an acute obsessive-compulsive syndrome patient. *Br. J. Psychiatry J. Ment. Sci.* **166**, 390–392 (1995).
413. Weilburg, J. B. *et al.* Focal Striatal Abnormalities in a Patient With Obsessive-Compulsive Disorder. *Arch. Neurol.* **46**, 233–235 (1989).
414. Hebebrand, J., Siemon, P., Lutcke, A., MariB, G. & Remschmidt, H. A putaminal lesion in an adolescent with obsessive-compulsive disorder and atypical anorexia nervosa. *J. Nerv. Ment. Dis.* **181**, 520–521 (1993).
415. Silver, J. M., Kramer, R., Greenwald, S. & Weissman, M. The association between head injuries and psychiatric disorders: findings from the New Haven NIMH Epidemiologic Catchment Area Study. *Brain Inj.* **15**, 935–945 (2001).
416. Hibbard, M. R., Uysal, S., Kepler, K., Bogdany, J. & Silver, J. Axis I psychopathology in individuals with traumatic brain injury. *J. Head Trauma Rehabil.* **13**, 24–39 (1998).
417. Grados, M. A. Obsessive-compulsive disorder after traumatic brain injury. *Int. Rev. Psychiatry Abingdon Engl.* **15**, 350–358 (2003).
418. Hofer, H. *et al.* Diagnosis and treatment of an obsessive-compulsive disorder following traumatic brain injury: a single case and review of the literature. *Neurocase* **19**, 390–400 (2013).
419. Coetzer, R. *Anxiety and Mood Disorders following Traumatic Brain Injury: Clinical Assessment and Psychotherapy.* (Karnac Books, 2010).
420. Yelnik, J., François, C., Percheron, G. & Tandé, D. Morphological taxonomy of the neurons of the primate striatum. *J. Comp. Neurol.* **313**, 273–294 (1991).
421. Yelnik, J. Modeling the organization of the basal ganglia. *Rev. Neurol. (Paris)* **164**, 969–976 (2008).
422. Mink, J. W. The basal ganglia: focused selection and inhibition of competing motor programs. *Prog. Neurobiol.* **50**, 381–425 (1996).
423. Nambu, A., Tokuno, H. & Takada, M. Functional significance of the cortico-subthalamo-pallidal ‘hyperdirect’ pathway. *Neurosci. Res.* **43**, 111–117 (2002).
424. Frank, M. J., Seeberger, L. C. & O’reilly, R. C. By carrot or by stick: cognitive reinforcement learning in parkinsonism. *Science* **306**, 1940–1943 (2004).
425. Mallet, L. *et al.* Stimulation of subterritories of the subthalamic nucleus reveals its role in the integration of the emotional and motor aspects of behavior. *Proc. Natl. Acad. Sci. U. S. A.* **104**, 10661–10666 (2007).
426. Burguière, E., Monteiro, P., Mallet, L., Feng, G. & Graybiel, A. M. Striatal circuits, habits, and implications for obsessive-compulsive disorder. *Curr. Opin. Neurobiol.* **0**, 59–65 (2015).
427. Jung, W. H. *et al.* Altered functional network architecture in orbitofronto-striato-thalamic circuit of unmedicated patients with obsessive-compulsive disorder. *Hum. Brain Mapp.* **38**, 109–119 (2017).
428. Harrison, B. J. *et al.* Brain corticostriatal systems and the major clinical symptom dimensions of obsessive-compulsive disorder. *Biol. Psychiatry* **73**, 321–328 (2013).

429. Lázaro, L. *et al.* Brain changes in children and adolescents with obsessive–compulsive disorder before and after treatment: A voxel-based morphometric MRI study. *Psychiatry Res. Neuroimaging* **172**, 140–146 (2009).
430. Sanchez-Castaneda, C. *et al.* Correlations between gray matter reductions and cognitive deficits in dementia with Lewy Bodies and Parkinson’s disease with dementia. *Mov. Disord. Off. J. Mov. Disord. Soc.* **24**, 1740–1746 (2009).
431. O’Brien, J. T. *et al.* Diagnostic accuracy of 123I-FP-CIT SPECT in possible dementia with Lewy bodies. *Br. J. Psychiatry J. Ment. Sci.* **194**, 34–39 (2009).
432. Franciotti, R. *et al.* Default network is not hypoactive in dementia with fluctuating cognition: an Alzheimer disease/dementia with Lewy bodies comparison. *Neurobiol. Aging* **34**, 1148–1158 (2013).
433. Gürsel, D. A., Avram, M., Sorg, C., Brandl, F. & Koch, K. Frontoparietal areas link impairments of large-scale intrinsic brain networks with aberrant fronto-striatal interactions in OCD: a meta-analysis of resting-state functional connectivity. *Neurosci. Biobehav. Rev.* **87**, 151–160 (2018).
434. Koch, K. *et al.* Increased Default Mode Network Connectivity in Obsessive–Compulsive Disorder During Reward Processing. *Front. Psychiatry* **9**, (2018).
435. Moreira, P. S. *et al.* The neural correlates of obsessive-compulsive disorder: a multimodal perspective. *Transl. Psychiatry* **7**, e1224 (2017).
436. Outeiro, T. F. *et al.* Dementia with Lewy bodies: an update and outlook. *Mol. Neurodegener.* **14**, (2019).
437. Gilman, S. *et al.* Striatal monoamine terminals in Lewy body dementia and Alzheimer’s disease. *Ann. Neurol.* **55**, 774–780 (2004).
438. Milad, M. R. & Rauch, S. L. Obsessive-compulsive disorder: beyond segregated cortico-striatal pathways. *Trends Cogn. Sci.* **16**, 43–51 (2012).
439. Hesse, S. *et al.* Serotonin and dopamine transporter imaging in patients with obsessive-compulsive disorder. *Psychiatry Res.* **140**, 63–72 (2005).
440. Pogarell, O. *et al.* SERT and DAT availabilities under citalopram treatment in obsessive-compulsive disorder (OCD). *Eur. Neuropsychopharmacol. J. Eur. Coll. Neuropsychopharmacol.* **15**, 521–524 (2005).
441. Moresco, R. M. *et al.* Fluvoxamine treatment and D2 receptors: a pet study on OCD drug-naïve patients. *Neuropsychopharmacol. Off. Publ. Am. Coll. Neuropsychopharmacol.* **32**, 197–205 (2007).
442. Perani, D. *et al.* In vivo PET study of 5HT(2A) serotonin and D(2) dopamine dysfunction in drug-naïve obsessive-compulsive disorder. *NeuroImage* **42**, 306–314 (2008).
443. Denys, D. *et al.* Dopaminergic activity in Tourette syndrome and obsessive-compulsive disorder. *Eur. Neuropsychopharmacol.* **23**, 1423–1431 (2013).
444. Jellinger, K. A. The cholinergic basal forebrain in Lewy body dementia and Alzheimer’s disease. *J. Neurol.* **262**, 479–480 (2015).
445. Grothe, M. J. *et al.* Atrophy of the cholinergic basal forebrain in dementia with Lewy bodies and Alzheimer’s disease dementia. *J. Neurol.* **261**, 1939–1948 (2014).
446. Perry, E. K. *et al.* Cholinergic transmitter and neurotrophic activities in Lewy body dementia: similarity to Parkinson’s and distinction from Alzheimer disease. *Alzheimer Dis. Assoc. Disord.* **7**, 69–79 (1993).
447. Whitwell, J. L. *et al.* Focal atrophy in dementia with Lewy bodies on MRI: a distinct pattern from Alzheimer’s disease. *Brain J. Neurol.* **130**, 708–719 (2007).

Table des illustrations

Figure 1. Représentation des différents niveaux d'insight au sein d'un échantillon de 1001 patients avec TOC, à travers le score à l'échelle Brown Assessment of Beliefs Scale. Shavitt et al., 2014	13
Figure 2. Illustrations des différentes voies du circuit CTSC impliquées dans la physiopathologie du TOC. Milad and Rauch, 2012.	18
Figure 3. Coupe axiale de scanner montrant des lésions de capsulotomie antérieure bilatérale. Paresh K. et al. 2011	22
Figure 4. Représentation en 3D d'une cingulotomie antérieure (en jaune) et d'une leucotomie limbique (en bleu). Yang et al. 2014	23
Figure 5. Planche issue d'une méta-analyse quantitative des études par irmf, rapportant les différences cas-contrôles. Les zones représentées en jaune désignent les aires dont l'activation est supérieure chez les patients. Menzies et al. 2008	27
Figure 6. Modèle de physiopathologie du TOC, d'après Saxena et al., 2001	28
Figure 7. Caractéristiques des études ayant utilisé la PET ou la SPECT, avant et après traitement, dans une population de patients souffrant de TOC. A. L. Van der Strate, et al. (2017).....	32
Figure 8. Le circuit cortico-striato-thalamo-cortical et ses neurotransmetteurs dans le TOC. Dougherty et al. 2018.....	35
Figure 9. (A) à gauche et (B) ci-dessous: coupes du DAT-Scan effectué chez Mr X., La Pitié Salpêtrière	43
Figure 10. A (ci-dessus) et B (ci-dessous) : Deux coupes du DAT-Scan de Mr Y., effectué à la Pitié Salpêtrière.....	51
Figure 11. Critères diagnostiques de la DCL, d'après Mckeith IG et al. Diagnosis and management of dementia with Lewy bodies: Fourth consensus report of the DCL Consortium. Neurology 2017	57
Figure 12. Fréquences des différents symptômes de dépression dans un échantillon de 312 patients dont 71 présentaient une DCL (DCL) et 241 une MA (AD). Chiu et al. 2017..	65
Figure 13. Coupes coronales T1 d'un patient de 61 ans avec DCL (A) et d'un patient de 69 ans avec MA (B). Mak et al. 2014	68
Figure 14. Résumé des spécificités de la DCL en imagerie comparativement à la MA et à la MPI. Mak et al. 2014	71
Figure 15. Apports des différentes techniques d'imagerie dans la démarche diagnostique de la DCL. Yousaf et al. 2019	71
Figure 16. Réduction de la transmission des différents radioligands dans la DCL, comparativement à des sujets sains. Klein et al. 2010.....	73
Figure 17. Cas de patient bipolaire présentant une DCL. Shioya et al. 2015	87
Figure 18. Neuroimagerie d'un patient présentant un TOC associé à sa DFT. Meyer et al. 2019	92

Figure 19. DAT-scan effectué dans un cas d'encéphalite léthargique Capparos et al. 1998...	95
Figure 20. Modèle explicatif du PANDAS. Roupret et al. 2002	96
Figure 21. Angiographie et SPECT chez un patient ayant présenté un TOC secondaire à un AVC. Akaho et al. 2019.....	99
Figure 22. Coupe axiale d'IRM T2 chez un patient avec TOC secondaire à un traumatisme cérébral. Hofer et al., 2013	101
Figure 23.a et 23.b : illustrations du noyau caudé et du putamen. http://www.chups.jussieu.fr/ext/neuranat/morphologie/ganglionsbase/ganglionbase02.html	102
Figure 24. Schéma général du contrôle de la motricité par les ganglions de la base. http://accs.enslyon.fr/accs/thematiques/neurosciences/actualisation-des-connaissances/maladies-et-traitements/parkinson/causes	103
Figure 25.a Schéma des voies hyperdirecte, directe, indirecte. Figure 25.b Schéma représentant la dynamique du modèle « center-surround». Nambu et al., 2002.....	104
Figure 26. Cinq circuits parallèles entre le cortex et les ganglions de la base. Alexander et al. 1986	105

Annexe

Nous présentons ici le case-report que nous avons écrit pour décrire la situation clinique des deux patients ayant inspiré le sujet de cette thèse, et les questionnements que cela induit sur les TOC débutant après l'âge de 50 ans. Ce case-report sera soumis à la revue *General Hospitals Psychiatry*.

Late-onset OCD: a Lewy Body Dementia prodrome?

S.Frileux, B.Millet, R.Maatoug, P.Fossati

Introduction

The time of onset for Obsessive Compulsive Disorder (OCD) is usually in the early twenties. Cases of OCD beginning after 35 years of age only represent 15 % of the disorder's population^{1,2}.

Some authors believe in the existence of late onset OCD as a distinct phenotype^{3,4}, as significant differences in familial history, clinical profile and comorbidity patterns have been observed between regular and late-onset obsessive-compulsive disorder (OCD) patients. In a sample of 800 patients presenting OCD, the lower familial loading observed in late-onset OCD suggested that it might hint at a distinct genetic profile and pathophysiology⁴. However, there is still no consensus about the theory of late-onset OCD as a distinct phenotype. Even the definition of "late onset OCD" is quite heterogeneous in published articles: for instance, the threshold for the age of onset varies between 30 and 50 in studies describing this specific category of disorder^{3,5}.

Late-onset OCD is also reported as rare, and most often associated to an already diagnosed neurologic disease^{6,7}. Out of a cohort of 1000 patients with OCD, Weiss et al. reported 5 cases of OCD beginning after 50, all harbouring frontal and caudate nucleus lesions³. Other cases about late OCD have been reported in patients with frontotemporal dementia (FTD), progressive supranuclear palsy (PSP), Huntington's disease or focal cerebral lesions^{8,5,9,10}. Salinas *et al.* also described a late reactivation of OCD symptoms after a long symptom-free period in a patient, due to vascular lesions¹¹. In fact, the literature on late-onset OCD reports

only isolated cases of neurodegenerative diseases in which OCD occurred, or in which OCD was preceded by maximum of ten years of dementia. No clinical trials or large-scale series currently exist on this subject.

Still, these findings raise the question of whether late onset OCD relies on specific neural bases, as a distinct disease of both neurodegenerative conditions and regular OCD, or whether it is caused by neurodegenerative disorders³.

Hereafter, we report two cases of late-onset OCD followed by the apparition of Dementia with Lewy Bodies (DLB). Dementia with Lewy bodies (DLB) is the second most common type of degenerative dementia after Alzheimer disease (AD)¹². Its distinctive clinical features include: visual hallucinations, parkinsonism, cognitive fluctuations, dysautonomia, sleep disorders, and neuroleptic hypersensitivity in addition to dementia¹³. It is essential to correctly diagnose DLB as early as possible, as optimal treatment choices are specific to this disorder. However, misdiagnosis of psychiatric disorders preceding a diagnosis of dementia remains frequent, as many patients with DLB are first diagnosed with a psychiatric disorder

Case Report

Mr X., a university professor with no history of neurodegenerative or psychiatric disorder, first developed obsessive-compulsive symptoms at age 60. His medical history was: a cured basocellular carcinoma, a chronic glaucoma and prostatic adenoma. His father had presented hypochondriac delusions and he had a cousin who had committed suicide.

Mr X. began developing excessive preoccupations with reference to contamination and infection 14 years prior to his admission. He presented repetitive behaviours such as cleaning compulsions, dishwashing rituals leading him to boil forks and knives before every meal. He retired earlier than expected due to the impact of these psychiatric troubles. He first presented himself to the district clinic at age 62, two years after the appearance of his first symptoms. He was treated there during nine years and commenced three different SSRI drugs, without any significant effect.

When he was presented to our hospital, he was 74 years of age and suffered from a severe depressive disorder with delusional symptoms focused on his intestinal transit. During his hospitalisation, cognitive problems were observed, including memory and attentional difficulties. He was given CLOMIPRAMINE, then OLANZAPINE because of his delusional symptoms. Shortly after the OLANZAPINE introduction, he demonstrated a brutal deterioration accompanied by the aggravation of an extrapyramidal syndrome that had

actually been present for three years - characterized by dysphonia and occasional falls due to mild ataxia. He also presented a severe confusion, sleep disorder, orthostatic hypotension, deglutition difficulties and *de novo* dyspraxia.

SPECT neuroimaging showed an important bilateral hypometabolism in associative and visual regions of the cortex. DAT-Scan revealed a symmetric presynaptic putamen dopaminergic denervation. Interruption of neuroleptics led to a progressive improvement in temporo-spatial orientation, confirming neuroleptics hypersensitivity. Then, CLOMIPRAMINE was interrupted due to orthostatic hypotension and dysuria. Extensive neuropsychological examination revealed a moderate cognitive deterioration, evoking a cortico-subcortical involvement profile. More precisely, patient presented storage processes impairment of verbal anterograde episodic memory, and attentional interferences (fluctuations in recall abilities). Consolidation of long-term information was preserved though (no loss after delay). He also presented a severe deficit of sustained attention, with frequent attentional fluctuations and important fatigability; a dysexecutive syndrom, with disorders in memory of work, motor programming, lexical evocation, conceptual abstraction, inhibition; praxic disorders (ideomotor, visuoconstructional, visuospatial). His score on the MMSE scale was 24/30.

After confirming the diagnostic of DLB, RIVASTIGMINE was introduced. Obsessive-compulsive symptoms became less intense: obsessions almost completely disappeared while only some rituals remained, taking the form of motor stereotypies. Gait disorder gradually improved, bradykinesia decreased and he did not re-experience any hallucinations. Few depressive symptoms remained, in particular uselessness feeling and diminution of self-esteem, integrated in a global picture of pessimism, amotivation and global anxiety. This motivated the introduction of VENLAFAXINE, gradually increased up to 112.5 mg. Patient was discharged, but he did not return overall to his premorbid level of functioning and needed to rely on help in everyday life. Especially, benzodiazepines interruption was not possible because of anxiety strong re-appearance.

Over the following months, Mr X. gradually improved, his attentional disorders and apathy decreased. He recovered motivation and positive affects, while only few obsessions remained, such as a discrete meal related obsession - the patient being able to criticize those behaviours. A neuropsychological assessment six months after he was discharged showed global improvement except for learning capacities and problem resolution.

After three months of rehabilitation, the patient almost returned to his premorbid level of autonomy, but still suffered from attentional fluctuations and a slight extrapyramidal

syndrome. VENLAFAXINE was increased to 300 milligrams that led to further decrease of both obsessional-compulsive symptoms and anxiety. Even though he returned to euthymia, a slight presence of OCD remained, slowing down morning dressing, but still representing less than an hour/day. Visual hallucinations remained and increased progressively, with good insight. Six months later, Mr X. presented diffuse anxiety with fluctuating thymia, without any other depressive symptoms. Anxious elements reported were mixed with a feeling of doubt that invaded the patient at some moments during the day. He wondered frequently whether he was in the right hospital, or in the right cab when going somewhere. It motivated introduction of MIRTAZAPINE 15 mg. The patient was later hospitalized with acute pneumonia from which he deceded.

Mr Y., former firm director aged 69, with a medical history of high blood pressure, right ventricle insufficiency and coronary bypass, was presented to our unit with deglutition obsessions and a constant feeling that his saliva was “too thick and impossible to swallow”. He had only consulted once in psychiatry, thirty years previously, for anxiety - fearing that he might lose one of his children. There was no other psychiatric history, including suicidal or drugs abuse.

These obsessions appeared shortly after his firm had to declare bankruptcy when he was 62 of age, due to his associates-and prior friends’ fraudulent acts. His two daughters lost their jobs and the whole family had to change their way of life because of this professional catastrophe. Soon afterwards, Mr Y. developed compulsive expectoration all day long and decrease of alimentation intake, leading to a loss of 50 kilograms over three years. These symptoms were associated with suicidal thoughts, social retirement and negligence. He remained at home all day long, only preoccupied by the need to evacuate his saliva. He consulted various psychiatrists without any improvement. He followed 20 EMDR sessions, consulted a hypnotherapist, and took several SSRI drugs but with a poor observance. Gastrointestinal endoscopy was normal. His first admission in psychiatry, three years after symptoms onset, concluded to a diagnosis of severe depressive disorder with delusional symptoms. He was treated with 50 milligrams of PAROXETINE. This led to a short clinical improvement, without effect on the expectoration compulsions. Progressively, depressive symptoms resumed; patient also demonstrated various phobias, including fears of water and razors and a constant fear of suffocation.

Mr Y. was admitted into our hospital five years after disease-onset. Upon admission, he demonstrated anhedonia, negligence, attentional disorder, sleep trouble and morbid thoughts.

He suffered from insomnia and fell asleep while being seated in a chair as he feared he would suffocate if he remained lying in a bed. Alimentary behaviour change was observed, characterized by splitting alimentation into five meals a day. Discussion was focused on his saliva, its consistency, with poor insight from his part.

Mr Y. was prescribed SERTRALINE (50 milligrams first, increased to 200) then OLANZAPINE (10 milligrams). The patient showed poor tolerance to antipsychotic with appearance of a complete extrapyramidal syndrome under OLANZAPINE: he experienced increasing hypomimic, dyskinesia, gait disorder, repeated falls (nose injury secondary to a fall). Suicidal thoughts also rapidly increased under 200 milligrams of SERTRALINE. Soon afterwards he developed visuospatial hallucinations: he had the impression of seeing human heads in lieu of objects. He also demonstrated diurnal pattern of behavioural changes marked by irritability. In this context, his medications were reduced to 100 mg of SERTRALINE and 7.5 milligrams of OLANZAPINE. DLB was evoked in front of this clinical picture. Regular blood samples and EKG were normal. Neuropsychological assessment at that time demonstrated a preservation of overall cognitive efficiency (MMSE 28/30). The patient presented an episodic verbal memory globally efficient, with fragile consolidation. Temporospatial orientation was preserved. Mr Y. also presented dysexecutive syndrom, especially at the instrumental level. Visuospatial and visuo-perceptive abilities also seemed to be altered.

Head MRI showed cortico-subcortical atrophy and several microbleed. DAT-Scan showed a bilateral presynaptic dopaminergic denervation. SPECT showed evidence of bilateral striatal fixation decrease, centred on the putamen. A diagnosis of DLB was retained. Cholinergic treatment was commenced with 9.5 milligrams of RIVASTIGMINE. Gradual introduction of LEVODOPA was also preconized by neurologists.

Rapid and frank thymic improvement was observed, with athymhormia resolution as well as anhedonia decrease. Sleep was normalized, although sometimes early awakenings persisted. The alimentary behaviour improved. Compulsive expectorations persisted, but were objectively less frequent, especially if the patient managed focusing his attention on something else. Mr Y gradually improved, although cognitive rigidity persisted. He was discharged after 6 months of hospitalization; his medications were 62.5 milligrams of LEVODOPA x 2 and 9.5 milligrams of RIVASTIGMINE in addition to SERTRALINE and anxiolytics. Overall, he was able to return home with an outpatient clinical follow-up. Neurologists continued increasing LEVODOPA up to 125 milligrams a day. The patient was not hospitalized again, but continued to complain about dysphagia. Six months after his exit,

he was brought to the emergency unit by neighbours. He reported asthenia, was careless about personal hygiene and home maintenance. He had been presenting zoopsia for two months, and showed temporal disorientation during the clinical exam. He refused care and manifestly did not regularly take his medical treatment. He returned the following month complaining about “feeling of blockage in the throat”, all the exams being normal. However, he did not return during the following six months, remaining stable with regards to all neuropsychiatric symptoms.

Discussion

We describe herein two cases of atypical and late-onset OCD, resisting classical treatments, leading to the diagnosis of DLB. The specific treatment of DLB allowed a partial improvement of obsessive-compulsive symptoms, which we can interpret through various ways using these clinical pictures.

1. Late-onset OCD could be part of Dementia with Lewy Bodies clinical cortege, as a specific prodrome.

1.a DLB pathophysiology

Cortical atrophy is usually observed in DLB, involving frontal, temporal, and parietal lobes, with relative sparing of occipital cortex¹⁴. Volumetric analyses of MRI scans have also suggested atrophy of the putamen in this disorder^{15,16}. Single-photon emission computed tomography (SPECT) and positron emission tomography (PET) scans show generalized decreased perfusion and metabolism in DLB, most marked deficits being localized in the occipital areas¹⁷.

The microscopic pathologic hallmark of DLB is the presence of Lewy bodies, often localized to small neurons in the deep cortical layers and typically involving the temporal cortex, followed by the parietal and frontal cortex¹³. Also, DLB is associated with nigrostriatal degeneration and subsequent dopamine transporter (DAT) loss¹⁸. In studies using PET with dopaminergic markers, ligand uptake is almost absent in DLB patients' putamen and reduced in the caudate, while it is normal in healthy volunteers and patients with AD^{18,19}. SPECT and PET studies have overall demonstrated low dopaminergic activity in the striatum in DLB²⁰.

1.b Psychiatric prodromes already described in DLB

Dementia with Lewy Bodies has been identified as the second most common type of Dementia¹² and represents a major health challenge. Diagnosis and accurate treatment are

often delayed because of misdiagnosis in psychiatric units. However, few is known about psychiatric prodromes in DLB. Mc Keith and colleagues present three kinds of prodromic pictures for DLB²¹¹⁴: the “*Mild Cognitive Impairment variant*”, that is multidomain, associating visuoperceptual and attentional deficits; Mr X. presented attentional deficits when he was hospitalized, that caught our attention even before his high intolerance to neuroleptics was noted. Mc Keith then describes a “*delirium-onset form*” of DLB, with delirium occurring months to years prior to dementia onset. Lastly there is the “*psychiatric disorder DLB*”, with primary presentation as late-onset affective disorder or psychosis, typically treatment refractory and showing high intolerance to neuroleptics. We suggest that OCD could be part of the clinical cortege of DLB, as a specific prodrome belonging to the “*psychiatric disorder DLB*”.

1.c A common pathology between DLB and OCD, supporting the prodromal hypothesis

There is a shared anatomical pathway between OCD and DLB, i.e. dysfunctions of both cortico-striatal networks and basal ganglia.

Indeed, literature has now well established a role for frontal regions and cortico-striatal-thalamic circuitry in the pathophysiology of obsessive-compulsive disorder²²⁻²⁴. Several cases of putamen lesions (such as ischemic infarction or anoxic-ischemic perinatal injuries) followed by development of severe OCD suggest a potential role for this structure²⁵⁻²⁸.

On the anatomical level, structural changes of putamen have been observed in OCD, with significant differences when compared to healthy populations and other anxiety disorders²⁹. A case study of an adolescent boy with streptococcal pharyngitis describes exacerbation of OCD symptoms due to this infection, and then a reduction in symptom severity accompanying the reduction in basal ganglia volumes³⁰. Several meta-analysis of voxel-based morphometry studies observed that grey matter volume was greater in OCD patients’ putamen in people than in controls³¹⁻³⁴. Controversial results exist concerning grey matter volume in OCD though, depending on the age of population studied, and history of treatment^{35,36}. Different pathological processes might then be at stake depending on the population studied (youth vs adults, untreated vs treated)³⁷.

In fMRI studies, hyperactivity in putamen is generally observed in OCD patients^{38,39}. Putamen hyperactivity as causally related to the symptoms of OCD is hardly compatible with DLB pathology, given that striatum shows a decreased activity in DLB^{20,40}. However, basal ganglia could be hyperactive in trying to inhibit the expression of OCD symptoms, as suggested in Maia *et al*⁴¹. Therefore we could expect striatal atrophy and striatum

hypoactivity to worsen the obsessive-compulsive symptoms, preventing those structures to play their inhibitory role.

With regards to connectivity, patients with OCD show several connectivity dysfunctions, which might alternatively be the common link with DLB pathology. During goal-directed planning task, patients with obsessive-compulsive disorder show reduced functional coupling between the right dorsolateral prefrontal cortex and the right putamen⁴². Reduced functional connectivity was recently observed between putamen and the supplementary motor area, providing evidence that supplementary motor area dysconnectivity might be involved in the pathophysiologic process of OCD³⁹. In the same study, decreased functional connectivity was shown between putamen and temporal regions; according to a hypothesis that the striatum receives input from the temporal lobe⁴³, the temporal lobe might also be involved, via the striatum, in the neuropathology of OCD³⁹. Thus, it could be possible that DLB favoured the appearance of OCD, not only by lesions of the basal ganglia, but also through prefrontal and temporal areas dysfunctions.

At last, a common point between DLB and OCD might lie in dopaminergic dysfunction. Few studies have investigated dopaminergic markers in OCD, but one of them observed decreased D2 and D3 receptors availability in OCD patients' putamen compared with healthy controls⁴⁴. The dopaminergic dysfunction inherent in the DLB could therefore, as such, have favoured the appearance of OCD in our patients.

In the end, OCD pathology is heterogeneous and underlined by different neural systems. The diversity of brain areas injured in case reports of OCD following cerebral lesions (basal ganglia^{3,45-47}; orbitofrontal cortex^{48,49}; more widespread lesions including frontal areas and basal ganglia⁵⁰⁻⁵²) supports these observations. OCD may then occur because of restricted cortical damage as well as the one induced by degenerative dementing illness, affecting predominantly lateral orbitofrontal and anterior cingulate circuits²⁷, both being concerned by cortical atrophy in DLB.

This is why we suggest that debuting, infraclinical DLB, could cause obsessive-compulsive symptoms, by damaging networks involved in OCD pathology. We hypothesize that the beginning neurodegenerative process, long before the appearance of cardinal DLB symptoms, could provoke OCD because of striatal lesions, or prefrontal and temporal dysfunctions. That would make late-onset OCD one of the DLB prodromes.

1.d OCD-like symptoms as part of “behavioural and psychiatric symptoms of dementia”.

Behavioural and psychological symptoms of dementia form a specific class of heterogeneous signs called “BPSD”, that are commonly associated at variable intensities and time points with dementia, sometimes preceding cognitive impairment by several years^{53,54}. It is now established that psychiatric manifestations of dementia arise from **distinct** pathophysiological brain mechanisms, that are **independent** of those implicated in cognitive impairment⁵⁵. Until now, reviews about BPSD have never described OCD among them. Late-onset OCD could belong to this class.

Various factors contribute to the appearance of BPSD in dementia, including biological factors (neurochemical abnormalities and genetic susceptibility), socio-environmental factors (such as intellectual achievement and institutionalization) and psychological factors (such as past psychiatric history and premorbid personality)⁵⁴. Tabata and colleagues suggested that behavioral symptoms of dementia might be influenced by premorbid personalities⁵⁶. They observed how certain premorbid traits could be associated to BPSD polarities⁵⁶: they found significant associations of premorbid openness with anxiety, premorbid agreeableness with delusion, premorbid conscientiousness with agitation. However, they evaluated behavioural and psychological using the Neuropsychiatric Inventory (NPI), which does not mention OCD, and NEO Five-Factor Model of personality, which does not comprise obsessional traits. Our two patients presented prior cognitive rigidity, perfectionism, excessive devotion to work, reluctance to delegate. We suggest obsessive-compulsive personality be included in the study of the premorbid personality of patients with DLB. We also suggest that it be explored whether certain premorbid personality traits are correlated with late-onset OCD, including OCD in behavioral and psychological symptoms of dementia for latter studies.

2. Could late-onset OCD rather be the cause of DLB?

On the other hand, Weiss suggests the existence of pathologic abnormalities in late onset OCD patient's brain³. Those abnormalities could engender a vulnerability towards DLB, dementia becoming a consequence rather than the cause of late-onset OCD³. Tukurawa's hypothesis when describing DFT appearing after ten years of late-onset OCDs, was even that OCD had evolved towards DFT^{57,57}. Frydman also mentioned dementia as the inexorable evolution of some forms of malignant, primary and late-onset OCD⁵⁸.

Although there are no studies having showed a link between OCD and alpha-synuclein, one proteomic study observed significant alterations in the expression of several proteins in OCD patients, including apolipoprotein A-4 (APOA4) and amyloid precursor protein (APP), both involved in the elimination of oxidative products⁵⁹. Beta-amyloid peptide (A β) is derived

from the cleavage of the membrane protein APP. On the other hand, 50% of DLB cases present a significant amyloid charge, DLB sharing the APOε4 allele with AD as a risk factor⁶⁰⁻⁶². Burton *et al.* reported that medial temporal lobe atrophy observed in DLB was more strongly associated with neurofibrillary tangles and β-amyloid plaques than with Lewy body neuronal inclusions⁶³. One could thus make the hypothesis that OCD, through the alteration amyloid precursor proteins and apolipoprotein A4 expression, modifies the amyloid charge, favouring the neurodegenerative processes at the origin of DLB. This hypothesis requires the realization of other proteomic studies in TOOCD though, using mass spectrometry for example.

Lastly, late-onset OCD and DLB may result from a common pathophysiological basis, engendered by a larger trouble, yet unknown⁶⁴. In the end, our patients were possibly suffering from a single disease, which first manifested itself with a late-onset OCD, then developed into Dementia with Lewy Body.

3. OCD was a wrong diagnosis

3.a OCD as a symptom of late-life depression

Depression is common in later life, affecting nearly 13% in adults aged 80 and older⁶⁵⁻⁶⁷. However, this disorder does not appear with the same predominant symptoms, nor is associated with the same medical context, whether it has an early or late onset. First, late-life depression frequently coexists with dementia, its prevalence rates ranging from 22% to 54% in Alzheimer's disease⁶⁶. In DLB, up to 40 % of patients present a characterized depressive episode over the course of their illness^{68,68}. It generally seems that late-onset depression is associated with more cognitive and neuroimaging changes than early-onset depression⁶⁹: prospective study comparing early-onset versus late-onset depression observed a greater decrement in cognitive scores among older⁶⁹. Also, right hippocampal volume decreased at a faster rate among participants with late-onset depression, and right cerebrum grey matter was initially smaller among them⁶⁹.

Concerning the context of appearance, late-onset depression often occurs within a context of disability, cognitive dysfunction and psychosocial adversity, which was indeed the case for both patients presented herein⁶⁶. By then, the synopsis we described might be attributable to late-life depression. Mr Y. had recently faced a dramatic bankruptcy, that led his daughter to unemployment, due to a colleagues' misappropriations. Mr X., a university professor with a previously elevated intellectual level, might have begun noticing slight difficulties in

exercising his professional activities. In that context, depressed mood symptoms might have manifested as a psychological reaction to perceived cognitive decline⁶⁷.

Depression among elderly patients is also known as featuring different symptoms than in middle-aged patients, typically including more somatic symptoms and less complain about a depressed mood^{67,70}. Hypochondria, general and gastrointestinal somatic symptoms belong to symptoms that are more specific of late-onset depression^{70,71}. Then, the herein described obsessions about transit and saliva, with consecutive compulsions, could be the consequence of severe depressive episodes among our patients.

Finally, ageing-induced brain changes in fronto-striatal structures have been postulated as possible mechanisms underlying the co-occurrence of cognitive dysfunction and motivational symptoms of late-life depression⁷². Knowing the implication of fronto-striatal dysfunctions in OCD, these age-induced lesions could also underlie the co-occurrence of compulsions with late-life depression and cognitive decline.

However, OCD is rarely seen as a feature of late-life depression⁷³. In a series of 336 elderly MDD patients, only 0.3% met criteria for obsessive-compulsive disorder⁷⁴. Also, both Mr X. and Mr Y. presented obsessions and compulsions long before the appearance of first depressive symptoms. Besides, OCD as a single and independent disorder is known to be exacerbated and maintained by stress⁷⁵. OCD could here occur spontaneously as a maladaptive coping, to face a stressing situation that endangers the self, or in relation to a perceived threat⁷⁶. As Sharma *et al* highlighted, late-onset OCD differs from early-onset OCD in its association with presence of precipitating factors⁴.

3.b What we thought were OCD pathologies were actually frontal stereotypies.

The behavioral symptoms described herein could also have been misinterpreted. Those could actually be frontal stereotypies, repetitive impulses caused by the neuropathological damage inherent to DLB. The fundamental difference between stereotypies and OCD lies in the goal of the symptom for the patient: relief of distress caused by the obsessive fears for OCD; automatically accomplishing a basic act for stereotypies, without any defined goal nor anxiolytic effect.

Frontal stereotypies are frequent manifestations of the behavioral variant of DFT^{77,78}. Patients with this form of DFT often show repetitive and stereotypical behaviors, that have recently been linked to the impulse disorder spectrum⁷⁹.

DLB also include specific frontostriatal lesions in its pathology. Reviews' findings suggest that frontal lobe dysfunctions are closely associated with individual BPSD⁸⁰. Motor

stereotypies would belong to the cluster “aberrant motor activity”, e.g. one of the ten dimensions of NPI, referring to “the spontaneous activities engaged in by many dementia patients, including pacing and rummaging, as well as compulsions and repetitive stereotyped behaviors“ as described in Piccinninni’s article⁸⁰. Yet their prevalence has never been specifically studied in DLB. This would seem relevant though, since Piccinninni and colleagues observed that aberrant motor activity and anxiety were among symptoms with the highest frequency/severity score in AD⁸⁰. It was also the only category varying across the different degrees of dementia severity: aberrant motor activity doubled in frequency along with an increase in Alzheimer disease severity⁸⁰.

However, Moheb and colleagues pointed out major points in their study distinguishing compulsions and OCD⁷⁹: bvFTD patients had very low frequencies of checking, cleaning, counting, and ordering behaviors. Repetitive impulsions were not associated with verbalized anxiety, obsessional ideation, or reports of relief after completing the act⁸¹. Whereas with our patients, it was possible to discuss about obsessions underlying their compulsions. They were able to elaborate upon them, to describe the scenario they were fearing, explaining their act by the stress they were trying to reduce. Finally, repetitive behaviors were always associated with impulsivity or disinhibition, such as inappropriate verbal or physical behavior⁸¹, which we never observed among our patients. Also, the introduction of serotonergics led to a partial improvement of their behaviors. Therefore, that their symptoms belong to the OCD class of symptoms seems thus more plausible.

Conclusion

Through the two cases described, we aimed to present a rare clinical picture, raising questions about the physiopathological and anatomical bases of late-onset obsessive-compulsive disorder.

We suggested several explanatory tracks possibly explaining the occurrence of these symptoms in our two patients, tracks that deserve to be explored through large-scale studies in the future. First, we hypothesized that through the infraclinical deterioration of basal ganglia, DLB might lead to putamen dysfunction, causing the onset of OCD long before cardinal symptoms of dementia. We also suggested that late-onset OCD be part of BPSD. Second, we raised the question of late-onset OCD as a cause of DLB. Finally, we hypothesized that late-onset OCD in our patients might have been a manifestation of gerontodepression. It could otherwise be motor stereotypies, as a consequence of the frontal damage inherent to DLB.

Those two clinical cases will not allow us to conclude on these questions. However, they emphasize the need of suspecting an organic aetiology in front of atypical OCD, resisting to various lines of psychotropes, and appearing after the age of 50.

Another purpose for reporting these two cases was to constitute, with previous cases, a clinical basis concerning late-onset OCD in dementias. This is to encourage psychiatrists meeting patients with tardive and resistant psychiatric symptoms to evoke differential diagnoses and investigate them with early neuroimaging and neuropsychological screening, before concluding of an isolated psychiatric cause.

Finally, this raises the question of late-onset OCD classification: does it belong to classical obsessive-compulsive disorders, or is it a distinct trouble, based on a different physiopathology.

1. Rasmussen, S. A. & Eisen, J. L. The epidemiology and clinical features of obsessive compulsive disorder. *Psychiatr. Clin. North Am.* **15**, 743–758 (1992).
2. Fontenelle, L. F., Mendlowicz, M. V. & Versiani, M. The descriptive epidemiology of obsessive-compulsive disorder. *Prog. Neuropsychopharmacol. Biol. Psychiatry* **30**, 327–337 (2006).
3. Weiss, A. P. & Jenike, M. A. Late-onset obsessive-compulsive disorder: a case series. *J. Neuropsychiatry Clin. Neurosci.* **12**, 265–268 (2000).
4. Sharma, E., Sundar, A. S., Thennarasu, K. & Reddy, Y. C. J. Is late-onset OCD a distinct phenotype? Findings from a comparative analysis of ‘age at onset’ groups. *CNS Spectr.* **20**, 508–514 (2015).
5. Grant, J. E. *et al.* Late-onset obsessive compulsive disorder: clinical characteristics and psychiatric comorbidity. *Psychiatry Res.* **152**, 21–27 (2007).
6. Grant, J. E. *et al.* Late-onset obsessive compulsive disorder: clinical characteristics and psychiatric comorbidity. *Psychiatry Res.* **152**, 21–27 (2007).
7. Frydman, I. *et al.* Late-onset obsessive-compulsive disorder: risk factors and correlates. *J. Psychiatr. Res.* **49**, 68–74 (2014).
8. Scicutella, A. Late-life obsessive-compulsive disorder and Huntington’s disease. *J. Neuropsychiatry Clin. Neurosci.* **12**, 288–289 (2000).
9. Porter, A. B., Healy, L., Foster, N. L. & Josephs, K. A. Compulsive urination as a presenting symptom of frontotemporal dementia. *Eur. J. Neurol.* **14**, e16-17 (2007).
10. Nakaaki, S. *et al.* A case of late-onset obsessive compulsive disorder developing frontotemporal lobar degeneration. *J. Neuropsychiatry Clin. Neurosci.* **19**, 487–488 (2007).
11. Salinas, C., Dávila, G., Berthier, M. L., Green, C. & Lara, J. P. Late-life reactivation of obsessive-compulsive disorder associated with lesions in prefrontal-subcortical circuits. *J. Neuropsychiatry Clin. Neurosci.* **21**, 332–334 (2009).
12. Aarsland, D. *et al.* Frequency and case identification of dementia with Lewy bodies using the revised consensus criteria. *Dement. Geriatr. Cogn. Disord.* **26**, 445–452 (2008).
13. McKeith, I. G. *et al.* Diagnosis and management of dementia with Lewy bodies: Fourth consensus report of the DLB Consortium. *Neurology* **89**, 88–100 (2017).
14. Lowe, J. Neuropathology of dementia with Lewy bodies. *Handb. Clin. Neurol.* **89**, 321–330 (2008).
15. Cousins, D. A. *et al.* Atrophy of the putamen in dementia with Lewy bodies but not Alzheimer’s disease: an MRI study. *Neurology* **61**, 1191–1195 (2003).
16. Kantarci, K. *et al.* Focal atrophy on MRI and neuropathologic classification of dementia with Lewy bodies. *Neurology* **79**, 553–560 (2012).
17. Mirzaei, S., Rodrigues, M., Koehn, H., Knoll, P. & Brucke, T. Metabolic impairment of brain metabolism in patients with Lewy body dementia. *Eur. J. Neurol.* **10**, 573–575 (2003).
18. Piggott, M. A. *et al.* Striatal dopaminergic markers in dementia with Lewy bodies, Alzheimer’s and Parkinson’s diseases: rostrocaudal distribution. *Brain J. Neurol.* **122** (Pt 8), 1449–1468 (1999).
19. Gilman, S. *et al.* Striatal monoamine terminals in Lewy body dementia and Alzheimer’s disease. *Ann. Neurol.* **55**, 774–780 (2004).
20. McCleery, J. *et al.* Dopamine transporter imaging for the diagnosis of dementia with Lewy bodies. *Cochrane Database Syst. Rev.* **1**, CD010633 (2015).
21. McKeith, I., Taylor, J.-P., Thomas, A., Donaghy, P. & Kane, J. Revisiting DLB Diagnosis. *J. Geriatr. Psychiatry Neurol.* (2016). doi:10.1177/0891988716656083
22. Burguière, E., Monteiro, P., Mallet, L., Feng, G. & Graybiel, A. M. Striatal circuits, habits, and implications for obsessive-compulsive disorder. *Curr. Opin. Neurobiol.* **0**, 59–65 (2015).
23. Jung, W. H. *et al.* Altered functional network architecture in orbitofronto-striato-thalamic circuit of unmedicated patients with obsessive-compulsive disorder. *Hum. Brain Mapp.* **38**, 109–119 (2017).

24. Harrison, B. J. *et al.* Brain corticostriatal systems and the major clinical symptom dimensions of obsessive-compulsive disorder. *Biol. Psychiatry* **73**, 321–328 (2013).
25. Weilburg, J. B. *et al.* Focal Striatal Abnormalities in a Patient With Obsessive-Compulsive Disorder. *Arch. Neurol.* **46**, 233–235 (1989).
26. Hebebrand, J., Siemon, P., Lutcke, A., MariB, G. & Remschmidt, H. A putaminal lesion in an adolescent with obsessive-compulsive disorder and atypical anorexia nervosa. *J. Nerv. Ment. Dis.* **181**, 520–521 (1993).
27. Berthier, M. L., Kulisevsky, J., Gironell, A. & Heras, J. A. Obsessive-compulsive disorder associated with brain lesions: Clinical phenomenology, cognitive function, and anatomic correlates. *Neurology* **47**, 353–361 (1996).
28. Coetzer, B. R. Obsessive-compulsive disorder following brain injury: a review. *Int. J. Psychiatry Med.* **34**, 363–377 (2004).
29. Choi, J.-S. *et al.* Shape deformity of the corpus striatum in obsessive-compulsive disorder. *Psychiatry Res.* **155**, 257–264 (2007).
30. Giedd, J. N., Rapoport, J. L., Leonard, H. L., Richter, D. & Swedo, S. E. Case study: acute basal ganglia enlargement and obsessive-compulsive symptoms in an adolescent boy. *J. Am. Acad. Child Adolesc. Psychiatry* **35**, 913–915 (1996).
31. Radua, J. & Mataix-Cols, D. Voxel-wise meta-analysis of grey matter changes in obsessive-compulsive disorder. *Br. J. Psychiatry J. Ment. Sci.* **195**, 393–402 (2009).
32. Radua, J., van den Heuvel, O. A., Surguladze, S. & Mataix-Cols, D. Meta-analytical comparison of voxel-based morphometry studies in obsessive-compulsive disorder vs other anxiety disorders. *Arch. Gen. Psychiatry* **67**, 701–711 (2010).
33. Rotge, J.-Y. *et al.* Gray matter alterations in obsessive-compulsive disorder: an anatomic likelihood estimation meta-analysis. *Neuropsychopharmacol. Off. Publ. Am. Coll. Neuropsychopharmacol.* **35**, 686–691 (2010).
34. Blokland, G. A. M., de Zubicaray, G. I., McMahon, K. L. & Wright, M. J. Genetic and environmental influences on neuroimaging phenotypes: a meta-analytical perspective on twin imaging studies. *Twin Res. Hum. Genet. Off. J. Int. Soc. Twin Stud.* **15**, 351–371 (2012).
35. Rosenberg, D. R. *et al.* Frontostriatal measurement in treatment-naïve children with obsessive-compulsive disorder. *Arch. Gen. Psychiatry* **54**, 824–830 (1997).
36. Lázaro, L. *et al.* Brain changes in children and adolescents with obsessive-compulsive disorder before and after treatment: A voxel-based morphometric MRI study. *Psychiatry Res. Neuroimaging* **172**, 140–146 (2009).
37. Hu, X. *et al.* Meta-analytic investigations of common and distinct grey matter alterations in youths and adults with obsessive-compulsive disorder. *Neurosci. Biobehav. Rev.* **78**, 91–103 (2017).
38. Thorsen, A. L. *et al.* Emotional Processing in Obsessive-Compulsive Disorder: A Systematic Review and Meta-analysis of 25 Functional Neuroimaging Studies. *Biol. Psychiatry Cogn. Neurosci. Neuroimaging* **3**, 563–571 (2018).
39. Yang, X. *et al.* Intrinsic brain abnormalities in drug-naïve patients with obsessive-compulsive disorder: A resting-state functional MRI study. *J. Affect. Disord.* **245**, 861–868 (2019).
40. O'Brien, J. T. *et al.* Diagnostic accuracy of 123I-FP-CIT SPECT in possible dementia with Lewy bodies. *Br. J. Psychiatry J. Ment. Sci.* **194**, 34–39 (2009).
41. Maia, T. V., Cooney, R. E. & Peterson, B. S. The neural bases of obsessive-compulsive disorder in children and adults. *Dev. Psychopathol.* **20**, 1251–1283 (2008).
42. Vaghi, M. M. *et al.* Hypoactivation and Dysconnectivity of a Frontostriatal Circuit During Goal-Directed Planning as an Endophenotype for Obsessive-Compulsive Disorder. *Biol. Psychiatry Cogn. Neurosci. Neuroimaging* **2**, 655–663 (2017).
43. Alexander, G. E., DeLong, M. R. & Strick, P. L. Parallel organization of functionally segregated circuits linking basal ganglia and cortex. *Annu. Rev. Neurosci.* **9**, 357–381 (1986).
44. Denys, D. *et al.* Dopaminergic activity in Tourette syndrome and obsessive-compulsive disorder. *Eur. Neuropsychopharmacol.* **23**, 1423–1431 (2013).
45. Laplane, D. *et al.* Obsessive-compulsive and other behavioural changes with bilateral basal ganglia lesions. A neuropsychological, magnetic resonance imaging and positron tomography study. *Brain J. Neurol.* **112** (Pt 3), 699–725 (1989).
46. Chacko, R. C., Corbin, M. A. & Harper, R. G. Acquired obsessive-compulsive disorder associated with basal ganglia lesions. *J. Neuropsychiatry Clin. Neurosci.* **12**, 269–272 (2000).
47. Carmin, C. N., Wiegartz, P. S., Yunus, U. & Gillock, K. L. Treatment of late-onset OCD following basal ganglia infarct. *Depress. Anxiety* **15**, 87–90 (2002).
48. Kim, K. W. & Lee, D. Y. Obsessive-compulsive disorder associated with a left orbitofrontal infarct. *J. Neuropsychiatry Clin. Neurosci.* **14**, 88–89 (2002).
49. Ogai, M., Iyo, M., Mori, N. & Takei, N. A right orbitofrontal region and OCD symptoms: a case report. *Acta Psychiatr. Scand.* **111**, 74–76; discussion 76–77 (2005).
50. Max, J. E. *et al.* Case study: obsessive-compulsive disorder after severe traumatic brain injury in an adolescent. *J. Am. Acad. Child Adolesc. Psychiatry* **34**, 45–49 (1995).
51. Berthier, M. L., Kulisevsky, J. J., Gironell, A. & López, O. L. Obsessive-compulsive disorder and traumatic brain injury: behavioral, cognitive, and neuroimaging findings. *Neuropsychiatry. Neuropsychol. Behav. Neurol.* **14**, 23–31 (2001).
52. Gamazo-Garrán, P., Soutullo, C. A. & Ortuño, F. Obsessive-compulsive disorder secondary to brain dysgerminoma in an adolescent boy: a positron emission tomography case report. *J. Child Adolesc. Psychopharmacol.* **12**, 259–263 (2002).
53. Jost, B. C. & Grossberg, G. T. The evolution of psychiatric symptoms in Alzheimer's disease: a natural history study. *J. Am. Geriatr. Soc.* **44**, 1078–1081 (1996).
54. Casanova, M. F., Starkstein, S. E. & Jellinger, K. A. Clinicopathological correlates of behavioral and psychological symptoms of dementia. *Acta Neuropathol. (Berl.)* **122**, 117–135 (2011).

55. Kar, N. Behavioral and psychological symptoms of dementia and their management. *Indian J. Psychiatry* **51**, S77–S86 (2009).
56. Tabata, K. *et al.* Association of premorbid personality with behavioral and psychological symptoms in dementia with Lewy bodies: comparison with Alzheimer’s disease patients. *Psychiatry Clin. Neurosci.* (2017). doi:10.1111/pcn.12511
57. Shutaro Nakaaki, M.D., Ph.D. *et al.* A Case of Late-Onset Obsessive Compulsive Disorder Developing Frontotemporal Lobar Degeneration. *J Neuropsychiatry Clin Neurosci* **19:4**, Fall 2007
58. Frydman, I. *et al.* Dementia developing in late-onset and treatment-refractory obsessive-compulsive disorder. *Cogn. Behav. Neurol. Off. J. Soc. Behav. Cogn. Neurol.* **23**, 205–208 (2010).
59. Zamanian-Azodi, M. *et al.* Serum Proteomic Profiling of Obsessive-Compulsive Disorder, Washing Subtype: A Preliminary Study. *Basic Clin. Neurosci.* **8**, 307–316 (2017).
60. Singleton, A. B. *et al.* Clinical and neuropathological correlates of apolipoprotein E genotype in dementia with Lewy bodies. *Dement. Geriatr. Cogn. Disord.* **14**, 167–175 (2002).
61. Boot, B. P. *et al.* Risk factors for dementia with Lewy bodies: a case-control study. *Neurology* **81**, 833–840 (2013).
62. Petrou, M. *et al.* Amyloid deposition in Parkinson’s disease and cognitive impairment: a systematic review. *Mov. Disord. Off. J. Mov. Disord. Soc.* **30**, 928–935 (2015).
63. Burton, E. J. *et al.* Medial temporal lobe atrophy on MRI differentiates Alzheimer’s disease from dementia with Lewy bodies and vascular cognitive impairment: a prospective study with pathological verification of diagnosis. *Brain J. Neurol.* **132**, 195–203 (2009).
64. Frydman, I. *et al.* Dementia developing in late-onset and treatment-refractory obsessive-compulsive disorder. *Cogn. Behav. Neurol. Off. J. Soc. Behav. Cogn. Neurol.* **23**, 205–208 (2010).
65. Blazer, D. G. Depression in late life: review and commentary. *J. Gerontol. A. Biol. Sci. Med. Sci.* **58**, 249–265 (2003).
66. Harvath, T. A. & McKenzie, G. L. Depression in older adults. in *Evidence-based geriatric nursing protocols for best practice, 4th ed* 135–162 (Springer Publishing Co, 2012).
67. Brailean, A. *et al.* Late-life depression symptom dimensions and cognitive functioning in the Longitudinal Aging Study Amsterdam (LASA). *J. Affect. Disord.* **201**, 171–178 (2016).
68. Stefanova, N., Seppi, K., Scherfler, C., Puschban, Z. & Wenning, G. K. Depression in alpha-synucleinopathies: prevalence, pathophysiology and treatment. *J. Neural Transm. Suppl.* 335–343 (2000).
69. Sachs-Ericsson, N. *et al.* A longitudinal study of differences in late and early onset geriatric depression: Depressive symptoms and psychosocial, cognitive, and neurological functioning. *Ageing Ment. Health* **17**, 1–11 (2013).
70. Hegeman, J. M., de Waal, M. W. M., Comijs, H. C., Kok, R. M. & van der Mast, R. C. Depression in later life: a more somatic presentation? *J. Affect. Disord.* **170**, 196–202 (2015).
71. Haigh, E. A. P., Bogucki, O. E., Sigmon, S. T. & Blazer, D. G. Depression Among Older Adults: A 20-Year Update on Five Common Myths and Misconceptions. *Am. J. Geriatr. Psychiatry* **26**, 107–122 (2018).
72. Lenze, E. J. *et al.* Comorbidity of depression and anxiety disorders in later life. *Depress. Anxiety* **14**, 86–93 (2001).
73. Devanand, D. P. Comorbid psychiatric disorders in late life depression. *Biol. Psychiatry* **52**, 236–242 (2002).
74. Mulsant, B. H., Reynolds, C. F., Shear, M. K., Sweet, R. A. & Miller, M. Comorbid anxiety disorders in late-life depression. *Anxiety* **2**, 242–247 (1996).
75. Zator, K. Obsessive Compulsive Disorder as Stress and Coping: Cognitive Models and Associated Treatments. 11
76. Dykshoorn, K. L. Trauma-related obsessive-compulsive disorder: a review. *Health Psychol. Behav. Med.* **2**, 517–528 (2014).
77. Rosso, S. M. *et al.* Complex compulsive behaviour in the temporal variant of frontotemporal dementia. *J. Neurol.* **248**, 965–970 (2001).
78. Mateen, F. J. & Josephs, K. A. The clinical spectrum of stereotypes in frontotemporal lobar degeneration. *Mov. Disord. Off. J. Mov. Disord. Soc.* **24**, 1237–1240 (2009).
79. Moheb, N. *et al.* Repetitive Behaviors in Frontotemporal Dementia: Compulsions or Impulsions? *J. Neuropsychiatry Clin. Neurosci.* appi.neuropsych.18060148 (2018). doi:10.1176/appi.neuropsych.18060148
80. Piccininni, M., Di Carlo, A., Baldereschi, M., Zaccara, G. & Inzitari, D. Behavioral and psychological symptoms in Alzheimer’s disease: frequency and relationship with duration and severity of the disease. *Dement. Geriatr. Cogn. Disord.* **19**, 276–281 (2005).
81. Pompanin, S., Jelcic, N., Cecchin, D. & Cagnin, A. Impulse control disorders in frontotemporal dementia: spectrum of symptoms and response to treatment. *Gen. Hosp. Psychiatry* **36**, 760.e5–7 (2014).

Résumé

Le trouble obsessionnel-compulsif (TOC) débute habituellement dans l'adolescence ou le jeune âge adulte. Les cas de TOC débutant après l'âge de 40 ans sont rares, et le plus souvent associés à une comorbidité inflammatoire, lésionnelle ou neurodégénérative. Par ailleurs, on constate que les maladies neurodégénératives peuvent se manifester plusieurs années avant les premiers troubles cognitifs, parfois par des symptômes psychiatriques atypiques et résistants. Nous présentons ici le cas de deux patients ayant présenté un TOC de novo après l'âge de 50 ans. Durant leur prise en charge, une intolérance aux neuroleptiques a permis le diagnostic d'une Démence à Corps de Lewy (DCL). Nous nous sommes alors posés la question d'un lien entre le TOC et la DCL, avec plusieurs hypothèses :

- le TOC à début tardif serait un prodrome de la DCL ;
- les symptômes de nos patients seraient en fait des stéréotypies frontales, ou des signes atypiques de dépression à début tardif ;
- le TOC et la DCL seraient seulement comorbides ;
- le TOC à début tardif et la DCL seraient le résultat évolutif d'une même maladie.

Afin de discuter ces différentes hypothèses, nous présentons la physiopathologie commune à la DCL et au TOC ainsi que les cas de TOC secondaires à des lésions cérébrales rapportés dans la littérature. Avec les deux cas cliniques présentés ici, l'ensemble de ces constats renforce le rôle du lobe temporal et du putamen dans la physiopathologie du TOC.

Nous posons également la question d'une entité distincte dans le TOC : le TOC débutant après l'âge de 50 ans, qui serait sous-tendu par des bases neurales différentes du TOC « classique ». On parlerait dès lors **des** troubles obsessionnels-compulsifs. Cette hypothèse nécessite désormais d'être étayée par des études cliniques et de neuroimagerie de grande ampleur, avec une approche dimensionnelle, afin d'explorer la réalité d'un TOC à début tardif - débutant après l'âge de 50 ans et non après l'âge de 18 ans, comme il est actuellement désigné dans la littérature.

MOTS CLÉS : Trouble obsessionnel-compulsif à début tardif. Démence à corps de Lewy.