



HAL
open science

Apport des séquences FLAIR 4 heures après injection du produit de contraste en IRM pour le diagnostic de complications des patients opérés d'une otospongiose

Samir Osman

► To cite this version:

Samir Osman. Apport des séquences FLAIR 4 heures après injection du produit de contraste en IRM pour le diagnostic de complications des patients opérés d'une otospongiose. Médecine humaine et pathologie. 2020. dumas-03001065

HAL Id: dumas-03001065

<https://dumas.ccsd.cnrs.fr/dumas-03001065v1>

Submitted on 12 Nov 2020

HAL is a multi-disciplinary open access archive for the deposit and dissemination of scientific research documents, whether they are published or not. The documents may come from teaching and research institutions in France or abroad, or from public or private research centers.

L'archive ouverte pluridisciplinaire **HAL**, est destinée au dépôt et à la diffusion de documents scientifiques de niveau recherche, publiés ou non, émanant des établissements d'enseignement et de recherche français ou étrangers, des laboratoires publics ou privés.



UNIVERSITE DE PICARDIE JULES VERNE
FACULTE DE MEDECINE
2020

THESE POUR LE DIPLOME D'ETAT
DE DOCTEUR EN MEDECINE

**Apport des séquences FLAIR 4 heures après injection du produit de
contraste en IRM pour le diagnostic de complications des patients
opérés d'une otospongiose.**

N° 2020 - 99.

Radiodiagnostic et Imagerie médicale

Présentée et soutenue publiquement le 15/09/2020
A la salle des thèses

Par Samir OSMAN

JURY

Président :

Monsieur le Professeur Jean-Marc CONSTANS

Assesseurs :

Monsieur le Professeur Henri SEVESTRE

Monsieur le Professeur Cyril PAGE

Monsieur le Docteur Olivier BALEDENT

Directeur de Thèse :

Monsieur le Docteur Michael ELIEZER

Monsieur le Professeur Jean-Marc CONSTANS

Responsable du centre d'activité de Neuroradiologie

Co--responsable de l'équipe universitaire CHIMERE

Coordonnateur du DES d'Imagerie médicale

Responsable médical et de la recherche clinique sur l'IRM de recherche du GIE Faire Face

Professeur des Universités-Praticien Hospitalier

(Radiologie et Imagerie médicale)

Pôle Imagerie

C'est un plaisir et un honneur de vous avoir en tant que président de mon jury de thèse.

Veillez recevoir toute ma gratitude.

Monsieur le Professeur Henri SEVESTRE

Professeur d'Anatomie et de Cytologie Pathologique à l'UFR de Médecine d'Amiens

Chef du service d'Anatomie et de Cytologie Pathologique du CHU d'Amiens Picardie

Adjoint au chef de l'Oncopôle

Vous me faites l'honneur de participer à mon jury de thèse. Je vous remercie d'avoir accepté de juger ce travail.

Soyez assuré de ma profonde reconnaissance.

Monsieur le Professeur Cyril PAGE

Professeur des Universités-Praticien Hospitalier

(Oto-Rhino-Laryngologie et Chirurgie de la face et du cou)

Chef du Pôle des 5 sens

Chef du Service d'ORL et de Chirurgie de la Face et du Cou

C'est un honneur de vous avoir en tant que membre de mon jury de thèse.

Veillez recevoir toute ma gratitude.

Monsieur le Docteur Olivier BALEDENT

Maître de Conférence des Universités-Praticien Hospitalier

Responsable de l'unité de traitement de l'image médicale du CHU d'Amiens.

Vous me faites l'honneur de siéger à mon jury de thèse et de juger mon travail.

Recevez mes plus sincères remerciements et ma profonde gratitude.

Monsieur le Docteur Michael ELIEZER

Praticien Hospitalier

(Radiologie et Imagerie médicale)

Un très grand merci pour ta disponibilité, ta grande réactivité, ta patience, et ton implication dans ce travail.

C'est un véritable honneur d'avoir pu mener ce travail avec toi.

Ton professionnalisme et ton expertise ont été vraiment inspirantes.

Reçois l'expression de ma reconnaissance et mon profond respect.

Remerciements :

Pour m'avoir aidé à mener à bien ce travail je remercie toute l'équipe de Lariboisière, le docteur Poillon de la fondation Rothschild pour son implication, les Docteur Horion et Riffi du CHU de Rouen pour avoir participé aux recrutements.

Pour m'avoir accompagné et formé durant ces 5 ans d'internat je remercie chaleureusement tous les radiologues du CHU d'Amiens et toute l'équipe de radiologie. Je remercie également l'équipe du service de Radiologie de Creil et de l'hôpital Lariboisière.

Je remercie également particulièrement mes co-internes et amis pour leur *confraternité et entraide*.

Je remercie ma famille toujours présente durant ces années d'études et qui a été une source de réconfort et de soutien.

Je remercie ma femme Julie pour m'avoir accompagné dans l'aventure de la vie et m'avoir soutenu tout au long de ce projet

Table des matières

Partie 1 : Introduction et généralités	10
OTOSPONGIOSE	10
I. Définition et historique	10
II. Histologie	10
III. Topographie de l'otospongiose	11
A. Otospongiose fenestrale.....	11
B. Atteinte rétro-fenestrale.....	13
IV. Epidémiologie de l'otospongiose	14
V. Physiopathologie de l'otospongiose	16
A. Facteurs environnementaux.....	16
B. Forme monogénique.....	17
C. Forme pluri-génique	17
VI. Audition et otospongiose	18
VII. Prise en charge thérapeutique de l'otospongiose	20
A. Traitement non chirurgical	20
B. Traitement chirurgical	21
VIII. Résultat de la prise en charge chirurgicale	24
A. Imagerie classique des complications	24
IRM DE L'OREILLE INTERNE	28
I. Exploration de l'oreille interne	28
II. Injection trans-tympanique de gadolinium et IRM	28
III. Injection intra veineuse de gadolinium et IRM	30
A. Résultats de l'exploration	30
B. Considération technique	32
IV. Visualisation des structures de l'oreille interne sans injection de gadolinium	35
A. Etude endolymphatique	36
B. Etude de la barrière hémato labyrinthique.....	40
LIEN ENTRE OTOSPONGIOSE ET PATHOLOGIE DE L'OREILLE INTERNE	41
I. Oreille non opérée	41
A. Association entre otospongiose et hydrops endolymphatique.....	41
B. Association entre otospongiose et l'atteinte de la barrière hémato-labyrinthique.....	44
II. Oreille opérée	45
PROBLEMATIQUE DE L'ETUDE	46

Partie 2 : Etude	47
I- Matériel et méthodes.....	47
A) Critères d'inclusion	47
B) Les tests audiométriques.....	48
C) Imagerie.....	48
D) Analyses statistiques.....	52
II- Résultats	52
A) Population.....	52
B) Audiométrie.....	53
C) Imagerie.....	55
1) Conflit entre piston et structure endolymphatique :	56
2) Rupture de barrière hémato-labyrinthique :	58
3) Fistule périlymphatique :	60
4) Hydrops endolymphatique :	61
5) Autre présentation :	61
6) Analyse du piston :	61
III- Discussion	65
IV- Conclusion.....	74
Bibliographie.....	75

Partie 1 : Introduction et généralités

OTOSPONGIOSE

I. Définition et historique

L'otospongiose correspond à une maladie primitive de l'os temporal intéressant la capsule optique. Elle est d'étiologie multifactorielle et se caractérise cliniquement par une surdité de transmission ou mixte touchant le sujet jeune.

D'un point de vue historique, ce sont avant tout les études histologiques post mortem, qui ont permis d'avancer sur la caractérisation de cette maladie (1) :

- Les premiers rapports pouvant être rapportés à de l'otospongiose remontent à 1704 avec la description d'une ankylose de l'étrier sur cause suspectée inflammatoire (2).
- En 1893, Adam Politzer découvre que cette ankylose est due à une néo-prolifération osseuse en regard de la fenêtre ovale et de l'étrier, donnant ainsi les bases de conception de cette maladie (3).
- En 1901, le terme d'otospongiose est finalement introduit dans la littérature, par ce dernier, caractérisant formellement cette pathologie (4).

II. Histologie

Il est important de noter que la prévalence histologique de l'otospongiose dépasse largement la prévalence clinique, (12% (5) vs 0,3-0,4% (6)).

Les données histologiques sont principalement basées sur l'analyse au microscope optique post-mortem d'os temporaux et de fragments post-opératoires. Elles montrent que l'otospongiose évolue en plusieurs phases (7 ;10) :

- il existe tout d'abord une phase dite « otospongique », ou vasculaire, dans laquelle l'os normal lamellaire de la capsule optique est résorbé. Cette résorption osseuse est responsable de l'apparition de larges espaces périvasculaires. Ces espaces périvasculaires présentent une importante cellularité avec une augmentation du nombre d'ostéoclastes.

- ensuite, on évolue vers une phase de remplacement osseux ou phase de « sclérose ». Dans cette phase, une augmentation de la quantité d'os nouvellement formés par rapport à l'os résorbé initialement est possible, ce qui peut entraîner un épaississement de la zone atteinte.

Ce nouvel os est relativement acellulaire. La topographie de l'atteinte peut expliquer l'apparition d'une symptomatologie clinique.

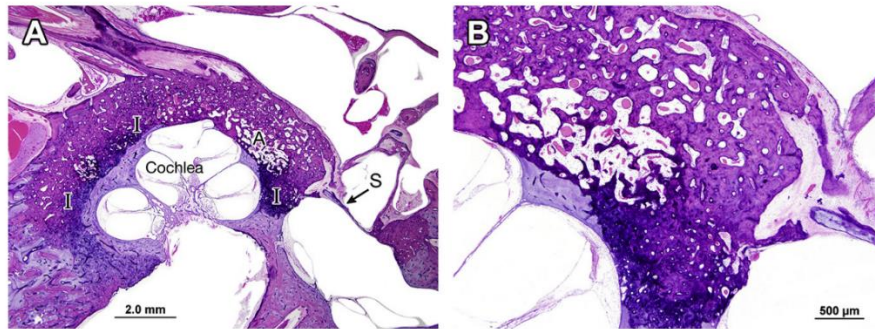


Fig. 2. (A) Low-power, H&E-stained section (original magnification $\times 1.25$) from a 68-year-old woman who reported her hearing loss began at age 17 and progressed rapidly. An audiogram at age 32 showed a right severe sensorineural hearing loss and left profound hearing loss. The section illustrates extensive otosclerosis surrounding the cochlea, and anterior and posterior otosclerotic foci that fix the stapes footplate (S). There are areas of active (A) and inactive (I) otosclerosis around the cochlea. (B) High-power ($\times 4$) image of an area of the otic capsule showing active otosclerosis with large pseudovascular spaces (*top half of the image*) juxtaposed to an area of inactive otosclerosis (*bottom half of the image*) with dense bone, small pseudovascular spaces, and more intense eosinophilic staining.

Figure 1 : Analyse au microscope optique retrouvant un focus péri cochléaire avec phase active vasculaire associée à une phase sclérotique (7)

Parmi les autres notions histologiques d'intérêt, on soulignera que l'atteinte peut être focale ou multifocale au sein de l'os. Une zone de démarcation nette avec l'os sain adjacent est visualisée. Il est souvent retrouvé une coexistence d'atteinte de résorption et de néo-ossification au sein d'un même foyer (Figure 1).

III. Topographie de l'otospongiose

L'atteinte est multifocale dans 49 à 60% des études histologiques d'os temporaux. On différencie l'atteinte de la fenêtre ovale dite « fenestrale », qui est responsable d'une surdité de transmission et l'atteinte cochléaire dite « rétro-fenestrale », qui peut être responsable d'une surdité de perception.

A. Otospongiose fenestrale

Au niveau de la capsule optique, la zone la plus souvent atteinte correspond à la partie antérieure de la fenêtre ovale (96% des os atteints y retrouvent un foyer) (9).

La « *fissula ante fenestrum* » correspond à un reliquat embryologique de tractus fibreux à la partie antérieure de la fenêtre ovale. Il a été supposé qu'il puisse s'agir d'une zone impliquée

dans la genèse de l'otospongiose, puisque cette zone est fréquemment atteinte lors de différentes études histologiques. Cependant, certaines études retrouvent des foyers d'otospongiose à distance, ce qui va contre cette hypothèse (7).

Lors de l'atteinte fenestrale, les foyers d'otospongiose de la région de la "*fissula ante fenestram*" peuvent s'étendre au ligament annulaire de l'étrier. Ainsi, l'otospongiose peut être à l'origine d'une diminution de la transmission sonore, par 2 types de mécanismes (9) :

- l'hypertrophie osseuse peut refouler l'étrier vers l'arrière, réduisant la connexion stapédo-vestibulaire postérieure responsable d'une perte de la conduction sonore (Figure 2).

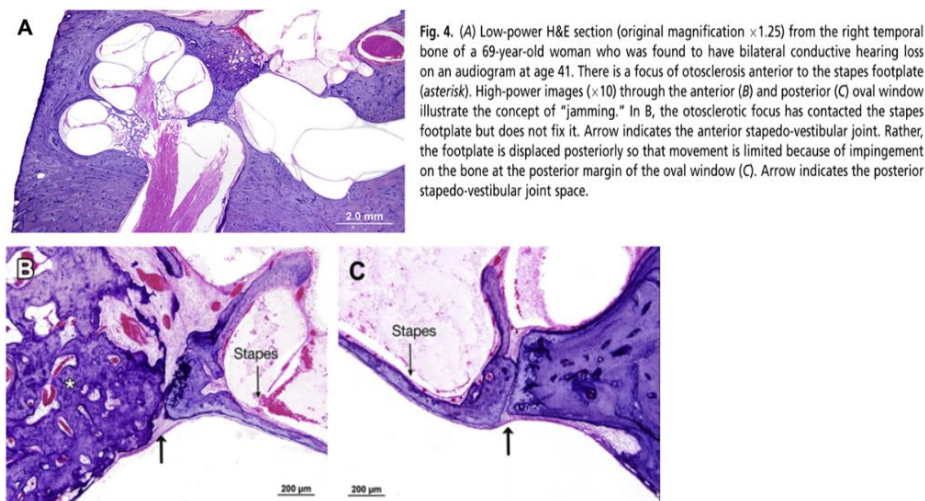


Figure 2 : analyse microscope illustrant l'atteinte par déplacement de la jonction stapédo-vestibulaire (7)

- l'hypertrophie osseuse peut s'étendre à l'étrier et entraîner une vraie fixation osseuse. Dans ce cas on retrouve en général une différentielle de conduction aérienne-osseuse (Rinne audiométrique) de plus de 30 dB (Figure 3). L'atteinte de l'étrier est retrouvée dans 12 à 15% des cas lors d'études histologiques.

L'atteinte de la fenêtre ronde est estimée à 30% des cas lors des études histologiques.

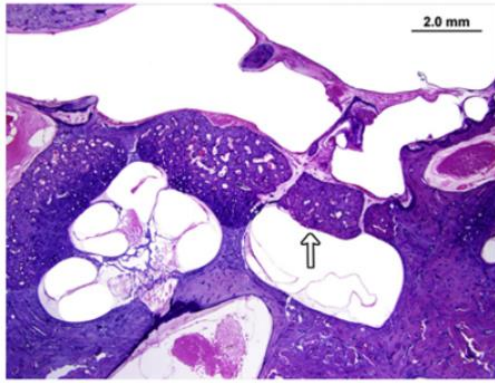


Fig. 6. Low-power H&E section (original magnification $\times 2$) through the cochlea, vestibule, stapes, and middle ear in a 65-year-old woman who had developed progressive mixed hearing loss beginning at age 12. She underwent bilateral fenestration operations and revisions in her 40s. This case is notable for the markedly thickened stapes footplate with minimal surrounding fixation (although fixation was seen on another section), called a "biscuit" footplate (arrow). Stapedectomy in this patient would have been challenging, because laser stapedotomy would not be possible given the thickness of the footplate, and use of the drill risks dislodging the footplate into the vestibule.

Figure 3 : analyse au microscope illustrant l'atteinte par extension de l'otospongiose à la platine (7)

B. Atteinte rétro-fenestrale

L'otospongiose est connue pour la présence d'une surdité mixte chez 30% des patients avec une composante perceptive.

Les études histopathologiques retrouvent une corrélation entre l'atteinte de l'endosteum cochléaire par le foyer d'otospongiose et la présence de hyalinisation, soit le dépôt de collagène, au sein du ligament spiral en regard de la strie vasculaire (Figure 4) (11-12).

Malgré ces constatations, le mécanisme de l'atteinte neurosensorielle impliquée dans la surdité de perception de l'otospongiose reste inconnu. Plusieurs hypothèses ont été avancées :

- une atteinte hypoxique de l'oreille interne (13-14).
- un traumatisme de l'oreille interne en rapport avec le relargage d'enzymes ostéolytiques dans la périlymphe et l'endolymphe par les foyers d'otospongiose atteignant l'endostum (11 ;15 ;16).
- une réponse auto immune contre la capsule optique avec une réaction inflammatoire, (cela a fait discuter l'apport d'un traitement par anti-TNF-alpha dans les formes débutantes de la maladie) (17-18).

Une autre hypothèse est liée à la découverte d'une dilatation des structures neurosensorielles endolymphatiques, appelée hydrops endolymphatique, chez les patients atteints d'otospongiose.

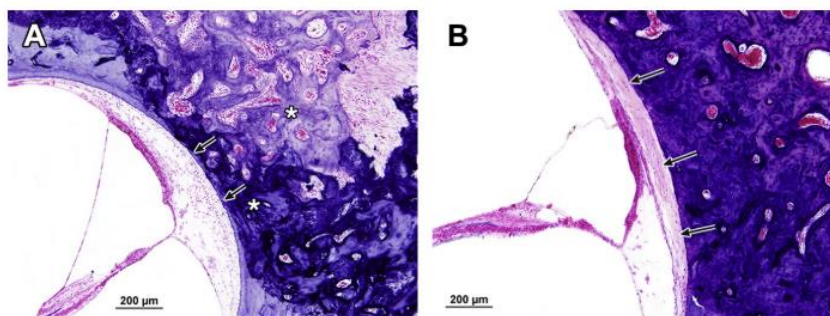


Fig. 7. (A) High-power image (H&E section, original magnification $\times 10$) of otic capsule bone adjacent to the basal turn of the cochlea in a 73-year-old woman with otosclerosis. There is an active focus (*asterisks*) that extends close to the cochlear endosteum but does not invade through the endosteum (*arrows*). The spiral ligament is paucicellular, but there is no hyalin deposition. (B) High-power H&E image ($\times 10$) of otic capsule bone adjacent to the basal turn of the cochlea in a 65-year-old woman with otosclerosis. The pink acellular material in the spiral ligament is hyalin that has been deposited adjacent to an area where the otosclerotic focus completely erodes through the cochlear endosteum (*arrows*). This finding is associated with sensorineural hearing loss in otosclerosis.

Figure 4 : coupe microscopique illustrant la hyalinisation du ligament spiral en rapport avec un foyer d'otospongiose atteignant l'endostum cochléaire(10)

IV. Epidémiologie de l'otospongiose

Concernant les caractéristiques de la population atteinte, on note une prédominance féminine, une atteinte prédominante dans la population caucasienne, et un âge de début autour de la 3ème – 4ème décennie (19-20).

La présence d'une composante familiale de l'atteinte est retrouvée chez 40% des patients. L'atteinte est le plus souvent bilatérale (62-85% des cas). Seule une minorité de patients rapporte la présence de vertiges (31%) alors que les acouphènes sont retrouvés chez 50-85% des patients (Tableau 1).

TABLE 1. *Demographic characteristics of otosclerosis cohort.*

	Variables	n = 657
Sex	Male	35%
	Female	65%
Age at consent	Years (mean ± SD)	50 ± 13.3
Ethnicity	White/White British	85%
	Asian/Asian British	7%
	Black/Black British	3%
	Other	2%
	No entry	3%
Age of onset	≤10 years	6%
	11–20 years	11%
	21–30 years	30%
	31–40 years	32%
	41–50 years	17%
	≥51 years	4%
Family history	≥2 family members	16%
	1 family member	24%
	No family history	60%
Hearing loss	Bilateral	62%
	Unilateral	38%
	No entry/DK (n = 13)	
Tinnitus	Yes	68%
	No	32%
	No entry/DK (n = 10)	
Vertigo	Yes	31%
	No	69%
	No entry/DK (n = 22)	

DK indicates do not know; SD, standard deviation.

Tableau 1 :
caractéristique clinique
d’une cohorte anglaise
de 657 patients atteints
d’otospongiose, (19)

Les données épidémiologiques ont permis d’émettre plusieurs hypothèses physiopathologiques :

- hormonale : la prévalence du sexe féminin a fait avancer l’hypothèse d’un impact de la grossesse et des sécrétions œstro-progestatives sur l’évolution de la maladie. Ces suppositions s’appuient sur plusieurs études qui rapportent une détérioration auditive durant la grossesse (21).

- génétique : mais qui semble complexe et qui n’explique pas à elle seule la survenue de la maladie.

- infectieuse : le rapport avec l’infection au virus de la rougeole a fait l’objet de nombreuses études, dont certaines contradictoires. En effet certaines études ont mis en évidence la présence d’antigènes et d’ARN du virus au sein de foyer d’otospongiose (22-23), alors que dans d’autres, cette constatation n’a pas été retrouvée (24-25).

V. Physiopathologie de l'otospongiose

La physiopathologie de l'otospongiose reste inconnue à ce jour (26).

Les études actuelles considèrent l'otospongiose comme une maladie du remodelage osseux, qui atteint préférentiellement la capsule optique. L'atteinte est supposée multifactorielle avec plusieurs axes (génétique, inflammatoire, viral ou encore endocrinien) qui peuvent s'associer (Figure 5).

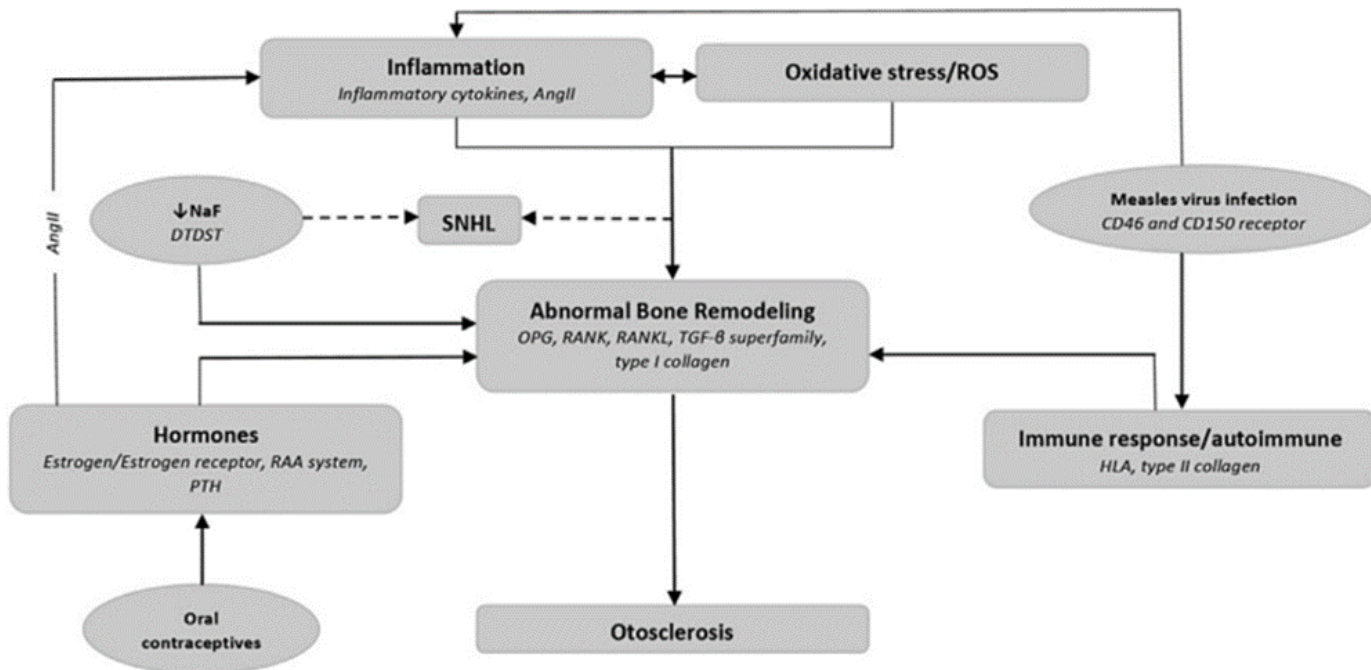


Figure 5 : diagramme expliquant les différentes interactions physiopathologiques supposées dans la genèse de l'otospongiose (Ang II = angiotensine II / NaF = sodium fluoride / RAA = rénine angiotensine aldostérone / ROS = dérivés actifs de l'oxygène / SNHL = perte de l'audition neuro-sensorielle) (26)

A. Facteurs environnementaux

Plusieurs facteurs environnementaux ont une implication supposée dans la genèse de l'otospongiose.

On citera l'infection liée à la rougeole déjà décrite ci-dessus, ou encore l'ingestion de fluorure de sodium pensé comme un inhibiteur du remodelage osseux, mais dont l'efficacité est discutée (27).

Le rôle des hormones féminines a souvent été mis en avant au vu de la prédominance de la maladie chez la femme. Toutefois, de larges études épidémiologiques n'ont pas retrouvé d'association entre la maladie et la contraception orale (28).

B. Forme monogénique

On a identifié quelques formes génétiques de la maladie avec une transmission sous une forme de maladie autosomique dominante avec une pénétrance variable. Dans ces formes monogéniques, 8 loci au sein de chromosomes ont été identifiés (Tableau 2).

Table 1 Genetic loci contributing to familial cases of otosclerosis with mendelian segregation identified using family linkage studies		
Locus	Position	Family Countries of Origin
OTSC1	15q25–26	South India, Tunisia
OTSC2	7q34–36	Belgium, England
OTSC3	6p21.3–22.3	Cyprus, Tunisia
OTSC4	16q21–23.2	Israel
OTSC5	3q22–24	Netherlands
OTSC6 ^a	—	—
OTSC7	6q13–16.1	Greece, Netherlands
OTSC8	9p13.1–q21.11	Tunisia
OTSC9 ^a	—	—
OTSC10	1q41–44	Netherlands

^a Loci names OTSC6 and OTSC9 have been reserved by the Human Genome Organisation Gene Nomenclature Committee but have yet to be published.
Data from Refs.^{11,38,76}

Tableau 2 : liste des loci chromosomiques identifiés dans les formes génétiques d'otospongiose qui suivent une ségrégation mendélienne (26)

C. Forme pluri-génique

Les études récentes retrouvent l'implication potentielle de plusieurs voies pathogènes potentiellement activées par des modifications génétiques (29). Parmi ces atteintes on retrouve :

- l'atteinte du collagène : des études retrouvent une corrélation entre l'expression du gène de collagène de type 1 COL1A1 et l'otospongiose (30).
- L'atteinte de l'axe TGF-B : une association avec le gène TGF-B1 et l'otospongiose a été mise en évidence (31).
- L'atteinte de l'axe angiotensine II : une association avec l'otospongiose a été mise en évidence (32).
- L'atteinte de l'inflammation : on a retrouvé une augmentation de l'expression de TNF-alpha au sein des foci d'otospongiose (18). L'hypothèse de l'intérêt d'anticorps anti-TNF-alpha comme piste thérapeutique a été avancée (33).
- L'atteinte de l'axe PTH : hypothèse d'une réponse cellulaire anormale à la PTH responsable du « turn-over » osseux (34).

- L'atteinte du stress oxydatif : potentiellement activé par l'angiotensine II, des ROS (*reactive oxygen species*) ont été retrouvés au sein de foci d'ostéosclérose, ce qui peut participer à la genèse de la maladie (35).

VI. Audition et otospongiose

Comme vu précédemment, la prévalence de l'atteinte histologique de l'otospongiose dépasse la prévalence clinique (36). De ce fait, le gold-standard diagnostique de la maladie repose aujourd'hui sur l'examen clinique réalisé par un médecin ORL en complément des tests audiométriques. L'examen clinique repose sur l'interrogatoire avec l'histoire de la maladie (ce qui est à rechercher spécifiquement ?). On citera la présence d'une coloration rosée du promontoire, qui peut être en rapport avec la vascularisation des lésions d'otospongiose visibles en otoscopie, également appelée signe de Schwartz (37).

Parmi les éléments caractéristiques du diagnostic issus des tests audiométriques on retrouve (Tableau 3) :

- une surdité de transmission principalement sur les fréquences graves.
- la présence d'une encoche en conduction osseuse à 2000HZ, qui correspond à l'effet Carhart. Il s'agit d'une fausse surdité de perception sans atteinte des structures neuro-sensorielles en rapport avec une gêne à la transmission sonore par atteinte de la micromécanique des fluides de l'oreille interne (38)
- l'abolition du reflexe stapédien en rapport avec l'ankylose stapédienne ipsilatérale même dans les formes débutantes de la maladie, l'atteinte controlatérale est variable selon le stade de la maladie.

Table 1 Patterns of basic auditory findings in patients with the diagnosis of otosclerosis	
Procedure	Findings
Pure tone audiometry	
Air conduction	Hearing loss greater for low frequencies.
Bone conduction	Apparent decrease in bone conduction thresholds sometimes with a notching deficit at 2000 Hz (Carhart notch). Actual bone conduction hearing is typically normal.
Audiometric Weber test	Perception of low-frequency pure tone stimuli in the ear with conductive hearing loss.
Sensorineural acuity level test	Presence of an air-bone gap and confirmation of normal bone conduction hearing.
Acoustic immittance measures	
Tympanometry	Shallow type A tympanogram reflecting increased stiffness of the ossicular chain (see immittance measurement section for further discussion).
Acoustic reflexes	Absence of stapedial acoustic reflex activity even in patients with minimal air-bone gap and conductive hearing loss. Atypical acoustic reflex pattern in patients with very early subclinical otosclerosis.
Otoacoustic emissions	Otoacoustic emissions cannot be detected in patients with otosclerosis and conductive hearing loss. Recovery of detectable otoacoustic emissions is possible in patients following microtraumatic stapedotomy.

Tableau 3 : liste des anomalies attendues pour l'otospongiose lors du bilan d'audiologie (36)

Parmi les différentes évolutions des tests audiométriques, on citera l'apport du test d'imminence acoustique à large bande ou WAI (Wideband acoustic immittance). Celui-ci permet une meilleure évaluation de l'oreille moyenne que la tympanométrie classique permettant le diagnostic d'otospongiose chez 82% des patients avec un taux de faux positif de 17,2% dans une étude (39).

VII. Prise en charge thérapeutique de l'otospongiose

Il existe plusieurs controverses sur les thérapeutiques de l'otospongiose (40).

A. Traitement non chirurgical

Le traitement non chirurgical de l'otospongiose est proposé en fonction du déficit auditif et du désir du patient. En effet, l'utilisation de prothèses auditives est proposée comme traitement alternatif pour les atteintes auditives légères ou en cas de refus du patient de la chirurgie.

La place des traitements médicamenteux dans la prise en charge de l'otospongiose est aujourd'hui limitée. Ces traitements ont été proposés, notamment, en cas d'otospongiose active ou pour limiter l'extension à la cochlée et ainsi diminuer le risque d'évolution vers une perte neurosensorielle de l'audition :

- Le fluorure de sodium fait partie des traitements largement utilisés avec un objectif de stabiliser la maladie.
- Récemment ont été proposés des traitements par biphosphates avec notamment les biphosphates de 3ème génération (41) avec un effet stabilisateur de la maladie. La crainte des effets secondaires de ces traitements (hypocalcémie, fibrillation atriale, céphalée, arthralgie, néphrotoxicité...) limite cependant leur usage.

Certains auteurs ont proposé d'utiliser l'IRM pour le suivi de l'activité de la maladie, afin d'évaluer l'efficacité de différents traitements médicamenteux de la maladie. Ils étudient l'intensité de signal en regard de foyers d'otospongiose et notamment de la partie antérieure de la fenêtre ovale qui sont un bon moyen de suivi de l'évolution de la maladie (42).

B. Traitement chirurgical

La chirurgie correspond au traitement de référence de l'otospongiose. La première opération remonte à Kessel en 1876. Par la suite, la chirurgie a d'abord été interdite, puis remise en pratique quotidienne par Shea en 1956, presque 100 ans plus tard et correspond aujourd'hui au traitement de référence de la maladie (Figure 6) (43).

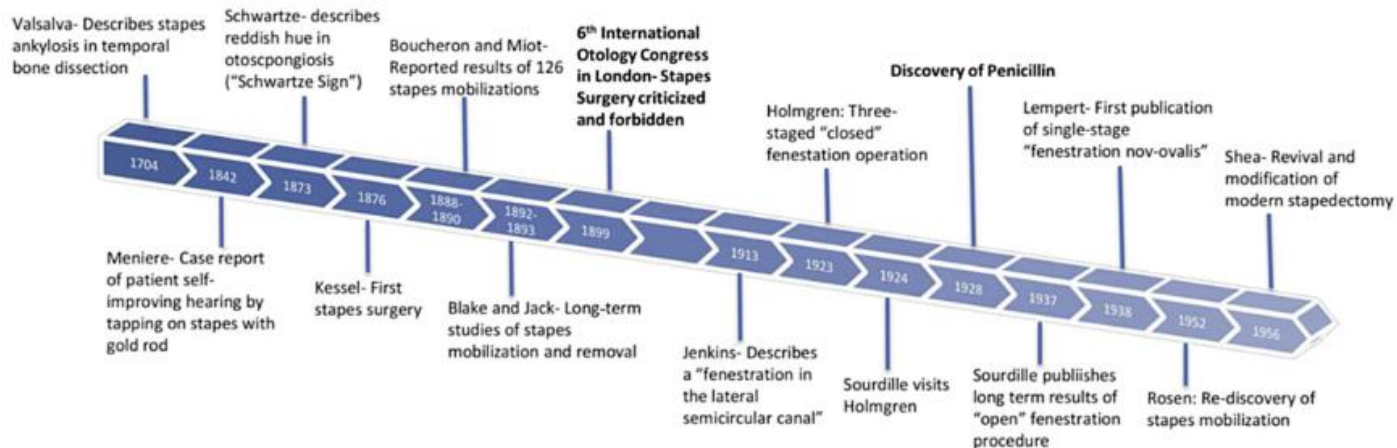


Figure 6 : diagramme de l'histoire de la stapédectomie (42)

De nombreuses avancées récentes concernant les modalités du traitement chirurgical de l'otospongiose ont depuis été réalisées avec l'avènement des techniques micro-invasives par l'utilisation du laser et de l'oto-endoscopie (44).

Actuellement, une opération chirurgicale est indiquée pour les patients avec un diagnostic d'otospongiose confirmé, avec une surdité de transmission de 25dB ou plus, et avec un test de Rinne négatif à 512HZ (45-46).

Parmi les contre-indications, on notera l'existence d'une infection concomitante, de malformations labyrinthiques associées, d'oreille unique ou d'une altération de l'état général.

La suspicion d'hydrops endolymphatique associée à l'otospongiose augmente le risque de surdité neurosensorielle post-opératoire, notamment en cas de distension du saccule au contact de la platine. Cela peut être évalué par l'IRM de l'oreille interne et correspond également à une contre-indication chirurgicale.

Parmi les différentes techniques chirurgicales actuelles on retrouve :

-La **stapédectomie**, qui correspond à la chirurgie telle que proposée par Shea et qui est de moins en moins pratiquée. Elle consiste en une exérèse de l'étrier, remplacé par un piston inséré entre la longue branche de l'enclume et un tissu de comblement de la fenêtre ovale. Parmi les différentes techniques actuelles la stapédectomie peut être totale ou partielle (Figure 7).

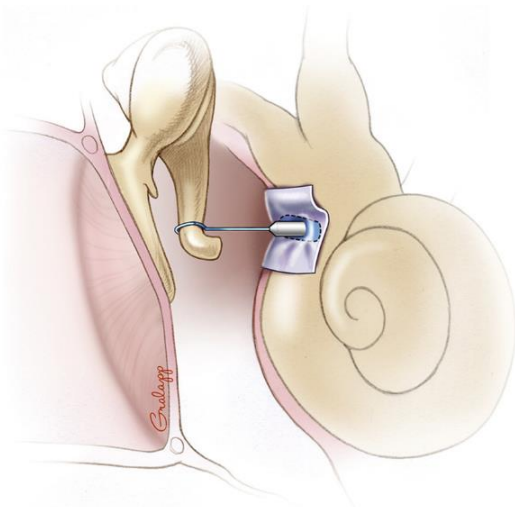


Figure 7 : représentation schématique d'une stapédectomie totale (47)

- La **stapédotomie** correspond, quant à elle, à une exérèse partielle de l'étrier ; la platine est laissée en place en regard de la fenêtre ovale et un orifice y est formé, soit par l'utilisation du laser soit par micro-perceuse. Au sein de cet orifice on introduit le piston fixé sur la branche longue de l'enclume (Figure 8).

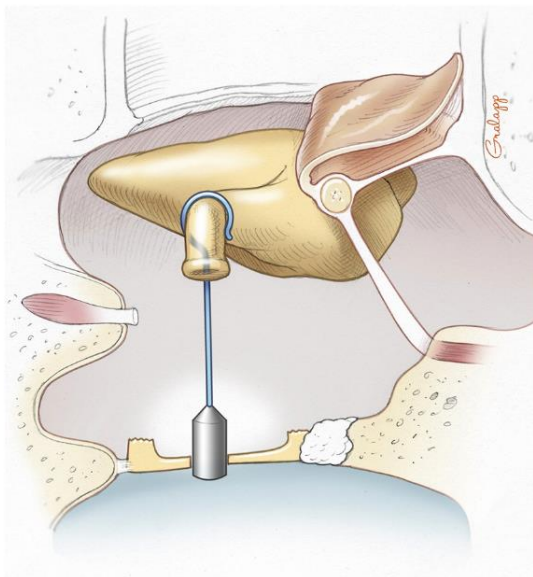


Figure 8 : représentation schématique d'une stapédotomie (47)

Dans une revue de la littérature de 2018, reprenant les études comparatives des différentes techniques Cheng (47) retrouve que 2 techniques ont d'excellents résultats. La stapédotomie présenterait cependant une meilleure réponse audiométrique à haute fréquence que la stapédecotomie. La taille du piston et son diamètre font partie de controverses thérapeutiques non élucidées à ce jour (40).

- Parmi les innovations on notera la technique **STAMP** (Laser Stapedotomy minus prosthesis) qui consiste en la section de la partie antérieure de la platine, par laser permettant la mobilité de l'étrier, qui est laissé en place.

Cette technique à l'avantage d'éviter la section du tendon de l'étrier, ce qui diminue le risque d'hyperacousie, par conservation du réflexe acoustique en post-opératoire. Elle présente également, de meilleurs résultats à 6 et 8 kHz, que la stapédotomie (48, 49). L'inconvénient majeur est le risque de refixation pouvant entraîner une chirurgie secondaire (3 patients sur 47 dans une étude de suivi sur 33 mois sont concernés (50)).

Pour les patients avec perte de l'audition profonde, la prise en charge peut faire discuter la pose d'un implant cochléaire. S'agissant d'une intervention plus lourde, certains auteurs proposent la réalisation première d'une chirurgie de l'étrier, qui permet parfois une amélioration suffisante de l'audition (51).

VIII. Résultat de la prise en charge chirurgicale

La chirurgie de l'otospongiose donne d'excellents résultats quelle que soit la technique employée avec plus de 90% des patients présentant une amélioration de leur audition et une réduction du Rinne (52-53).

Une étude américaine souligne, par ailleurs que l'opération induit une amélioration de la qualité de vie qui est jugé financièrement acceptable (54).

En dehors des succès de la chirurgie on distingue :

- Les échecs chirurgicaux, qui correspondent à l'absence de modifications post-opératoires de la surdité de transmission. Les échecs peuvent être en rapport avec (1) une erreur du diagnostic initial, (2) une mauvaise réalisation chirurgicale, (3) une pathologie associée à l'otospongiose.

- Les complications neurosensorielles qui peuvent survenir, dans un délai variable, après la chirurgie. Le taux de complications est estimé de 2-5% des patients avec moins de 1 % des patients évoluant vers une cophose (55-56).

A. Imagerie classique des complications

L'examen de référence, pour tout syndrome cochléo-vestibulaire post opératoire, est l'IRM.

En cas de surdité brusque à distance de la chirurgie, on peut réaliser en premier temps un scanner pour s'assurer de l'absence d'anomalie de la prothèse, et en cas de normalité une IRM est recommandée. (57)

Parmi les complications possibles :

- On citera le conflit entre le piston et les organes neurosensoriels (Figure 9), lorsque celui-ci est introduit trop profondément au sein du vestibule (et d'autant plus à risque en cas d'hydrops sous-jacent). Cette complication rare survient, en général, dans le post-opératoire immédiat et est responsable de l'apparition de signes neurosensoriels (vertiges, acouphènes, surdité de perception pouvant aller jusqu'à la cophose). De nombreux travaux évaluant l'apport du scanner pour l'analyse du piston retrouvent une discordance entre la mesure radiologique et la mesure réelle d'environ 0,5mm (58). La fiabilité de la mesure dépend en grande partie du type d'implant (58). Selon certains auteurs, une procidence de 2,2 à 2,5mm est considérée comme suspecte (59). Cette mesure de procidence garde, cependant, une utilité limitée, car le risque dépend surtout de la proximité avec les structures neurosensorielles, ainsi une procidence même marquée dans le vestibule postérieur est peu risquée, car il s'y trouve peu d'endolymphe. De plus, grâce à l'apport de l'IRM de l'oreille interne, on peut aujourd'hui

estimer avant chirurgie la position des structures endolymphatiques, par rapport à la platine afin d'évaluer au mieux les risques de lésions neurosensorielles.

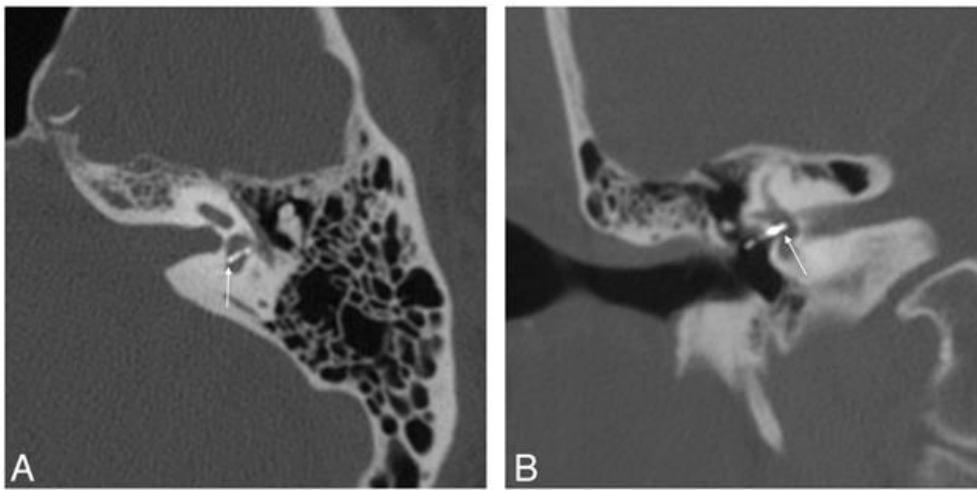


Figure 9 : coupe scanographique retrouvant une proéminence majeure du piston en regard du vestibule pouvant expliquer la surdité neurosensorielle chez ce patient (59)

- La labyrinthite infectieuse (figure 10), complication rare, survient en général dans les premiers jours après la chirurgie. Elle se présente sous forme d'un rehaussement du signal labyrinthique, en séquence pondérée T1 après injection de gadolinium, et une diminution du signal T2 du labyrinthe. S'y associe souvent un comblement de la caisse du tympan et plus ou moins la présence d'abcès des parties molles. Des érosions osseuses peuvent être visibles en exploration scanographique.

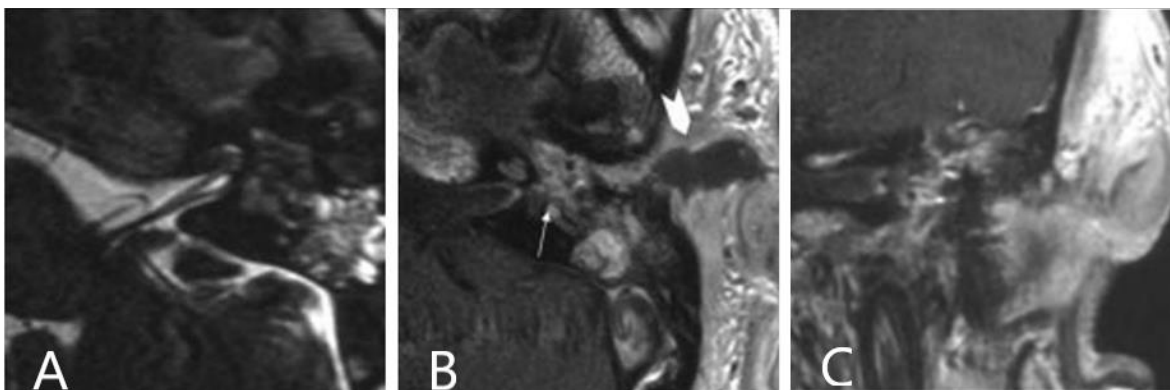


Figure 10 : Images d'IRM de patient atteint de vertiges et fièvre à J5 post op, permettant de visualiser une perte de l'hypersignal liquidien du labyrinthe en séquence T2(A), coupe séquence T1 axiale (B) et coronale (C) après injection gadolinium montrant un rehaussement du labyrinthe associé à un abcès des parties molles = labyrinthite infectieuse (60)

- L'hémorragie intra-labyrinthique (figure 11), survient souvent en post-opératoire immédiat. Elle se présente avec un hypersignal spontané en séquence T1 du vestibule plus ou moins d'un ou plusieurs canaux semi-circulaires avec une évolution souvent spontanément favorable.

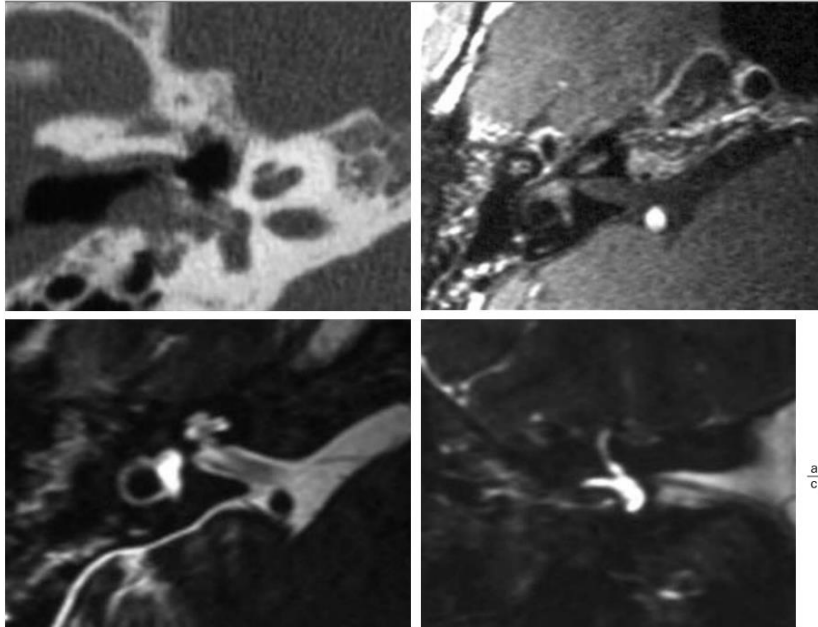


Figure 11 : J4 post op, (A) coupe scanner montrant un comblement de la fenêtre ovale sans procidence significative intra vestibulaire du piston. (B) hypersignal T1 spontané intra labyrinthique. (C) (D) augmentation du signal liquidien sur séquence pondéré T2. = hémorragie intra labyrinthique, (60)

- La présence d'un comblement isolé de la fenêtre ovale est non spécifique. Cette présentation comprend 3 entités distinctes différenciables par l'exploration IRM (Tableau 4) que sont :

	Signal T2	Signal T1 gadolinium
Fibrose cicatricielle post-opératoire	Intermédiaire	Rehaussement possible
Granulome inflammatoire	Hyposignal T2 intra-labyrinthique	Rehaussement
Fistule péri-lymphatique	Frac hypersignal T2 liquidien de la fenêtre ovale	Pas de rehaussement

Tableau 4 : caractéristiques IRM pour distinguer les étiologies d'une masse hypodense de la fenêtre ovale dans le post-opératoire d'une chirurgie d'otospongiose

- La fibrose cicatricielle post-opératoire qui peut englober le pied du piston (61-62).
 - Le granulome inflammatoire stapédo-vestibulaire (Figure 12), qui correspond à un remaniement inflammatoire non spécifique de la fenêtre ovale, engainant le piston avec contingent intra-vestibulaire. Il est visible sous forme d'une masse en hyposignal T2 avec rehaussement après injection de gadolinium.

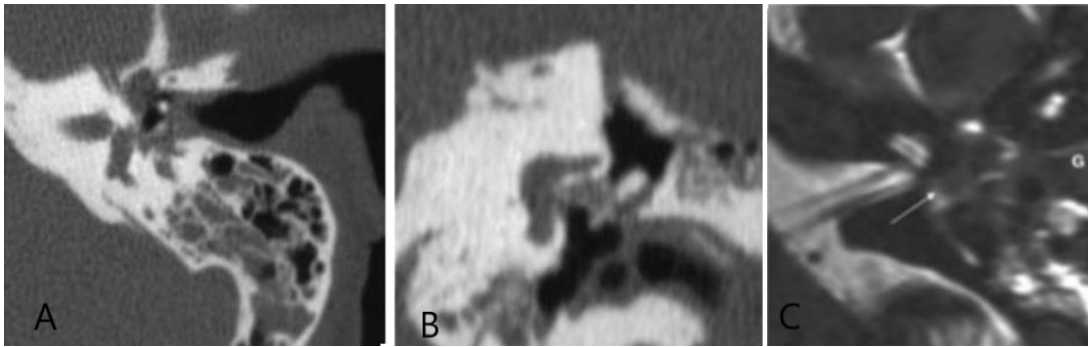


Figure 12 : nystagmus immédiat et vertige à J8 de l'intervention, Coupe scanographique retrouvant une masse non spécifique de la fenêtre ovale (A-B) coupe IRM pondérée T2 retrouvant une perte de l'hypersignal liquidien intra-vestibulaire : probable granulome intra-vestibulaire (60)

- La fistule péri-lymphatique (Figure 13) est retrouvée dans 10% des cas (63). Un signe scanographique est la présence d'un pneumo-labyrinthe persistant à distance de la chirurgie, car il peut être retrouvé de manière normale jusqu'à J5-J7 (64).

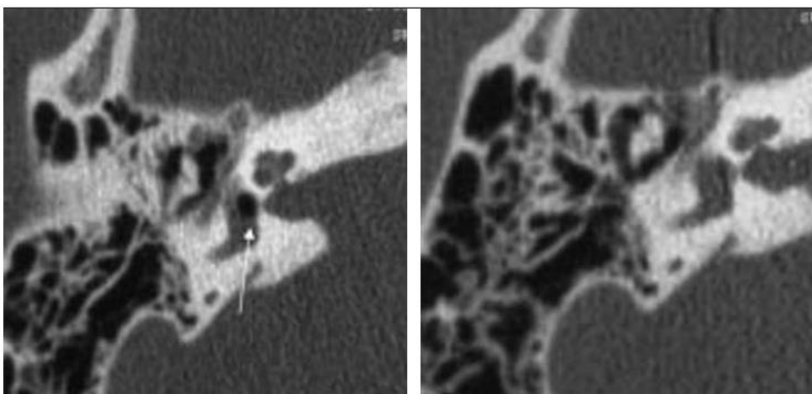


Figure 13 : coupe scanographique retrouvant un pneumo labyrinthe à J3 post op (flèche) avec disparition totale à J5 (60)

- L'apport des séquences d'IRM de l'oreille interne sur les complications de la chirurgie de l'otospongiose reste à évaluer, ainsi que son impact sur la prise en charge des patients. En cas de complications neurosensorielles post-opératoires, cette technique permettrait la recherche d'une dilatation des structures endolymphatiques, qui est retrouvée dans les études anatomopathologiques.

IRM DE L'OREILLE INTERNE

I. Exploration de l'oreille interne

L'analyse de l'oreille interne en IRM permet d'apporter des éléments diagnostiques et physiopathologiques pour expliquer l'atteinte neurosensorielle dans l'otospongiose (hyalinisation du ligament spiral associée à une rupture de la barrière hémato-labyrinthique, visualisation d'une dilatation endolymphatique).

L'analyse *in vivo* des structures de l'oreille interne est un enjeu majeur dans la compréhension et le diagnostic de nombreuses pathologies de l'oreille interne notamment la maladie de Menière. Concernant la maladie de Menière, le diagnostic de certitude repose, selon certaines sociétés savantes, sur des données histologiques associées à une présentation clinique compatible (65).

Pour réaliser cette analyse, différentes approches ont été proposées.

II. Injection trans-tympanique de gadolinium et IRM

La première visualisation *in vivo* des structures endolymphatiques chez des patients atteints de la maladie de Menière date de 2007. Elle a été possible par l'injection trans-tympanique de gadolinium 24 heures avant la réalisation d'une séquence FLAIR (Fluid Attenuated Inversion Recovery) sur une IRM 3T (Figure 14) (66).

En effet, l'injection de gadolinium dans la caisse du tympan diffuse lentement à travers la fenêtre ronde (et ovale dans une moindre mesure) au sein de la périlymphe, la barrière périlymphatique-endolymphatique reste imperméable au gadolinium (66). La réalisation de séquences FLAIR (plus sensibles que les séquences T1) 24H après l'injection permet une meilleure détection du produit de contraste à faibles concentrations au sein de la périlymphe : les structures périlymphatiques (imprégnées de gadolinium) apparaissent, donc, en hypersignal, alors que les structures endolymphatiques sont en hyposignal (67).

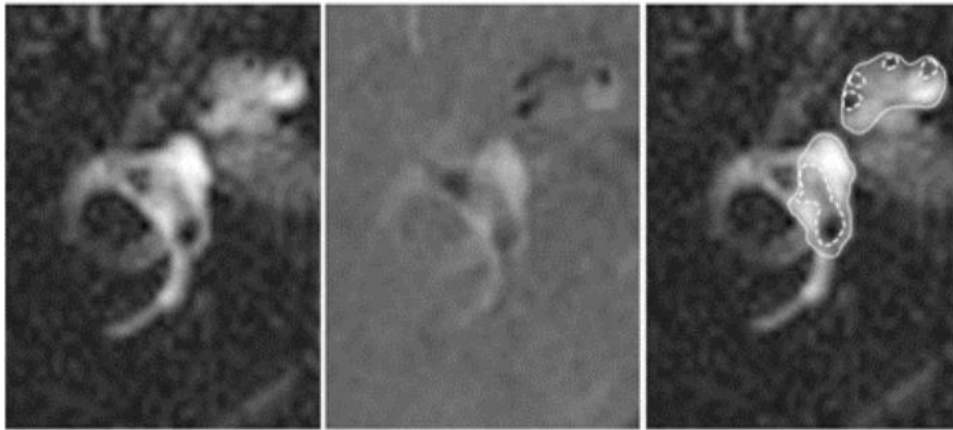


Figure 14 : séquence FLAIR après injection trans tympanique mettant en évidence les structures endolymphatiques en noir et périlymphatiques en blanc (67)

Cependant, il existe plusieurs limites à cette technique. Tout d'abord, elle ne permet l'analyse que d'une seule oreille, elle est source de risques infectieux et de perforations résiduelles, elle nécessite 24h entre l'injection et l'acquisition, et enfin elle ne permet pas d'évaluer la perméabilité de la barrière hémato-labyrinthique.

La question de la toxicité du gadolinium trans-tympanique a également été évoquée. En effet, dans une étude animale réalisée avec une IRM à champ magnétique de 9 Tesla l'injection intra tympanique a été source d'une réaction inflammatoire dans près de 50% des oreilles lors d'analyses histologiques de cette étude (Figure 15) (68).

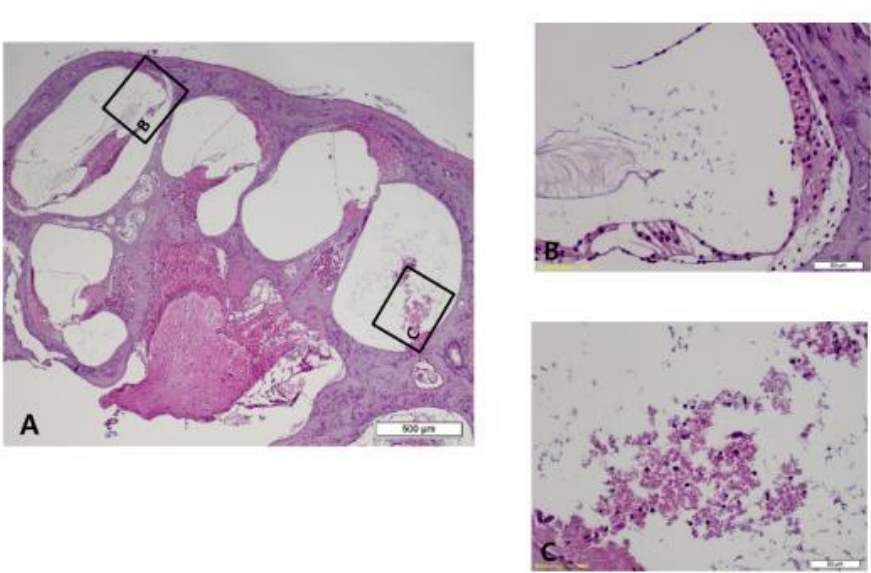


Figure 15 : analyse microscope retrouvant une réaction inflammatoire au sein du canal cochléaire et de la rampe tympanique composée d'un agrégat lymphocytaire sur une oreille interne animale ayant reçu une injection de gadolinium trans tympanique avec IRM à 9 Tesla (68)

Une autre analyse animale sur le cochon d'inde n'a pas retrouvé d'effet délétère significatif de l'injection (69). Enfin, il a été montré, qu'à une concentration élevée (10^5 mol/L) le gadolinium est toxique pour les cellules ciliées (70).

L'injection trans-tympanique de gadolinium est également liée à la perméabilité de la fenêtre ronde permettant de l'évaluer (avant un éventuel traitement intra-tympanique). Cependant en cas de non ou pauvre perméabilité (qui est retrouvée chez 13% des patients) elle ne permet pas une analyse satisfaisante de l'oreille interne (71).

III. Injection intra veineuse de gadolinium et IRM

A. Résultats de l'exploration

Le produit de contraste injecté par voie intraveineuse de gadolinium diffuse exclusivement au sein de la périlymphe, du fait de la perméabilité sélective de la barrière hémato-périlymphatique. Il a été démontré que la concentration périlymphatique était maximale entre 4 et 6h après l'injection, permettant ainsi l'analyse des structures labyrinthiques (72-73-74).

On visualise ainsi (figure 16) :

- **Le saccule** qui est une structure ovoïde, située à la partie interne du vestibule en position verticale. Le saccule se trouve donc en dedans et au-dessous de l'utricule

- **L'utricule** qui occupe la partie haute et antérieure du vestibule de forme ovoïde dans un plan horizontal.

- **Les ampoules des canaux semi-circulaires**

- **le canal cochléaire** au sein duquel se situe l'**organe de corti** constitué de cellules ciliées (interne et externe) et qui correspond à l'organe neurosensoriel de la cochlée

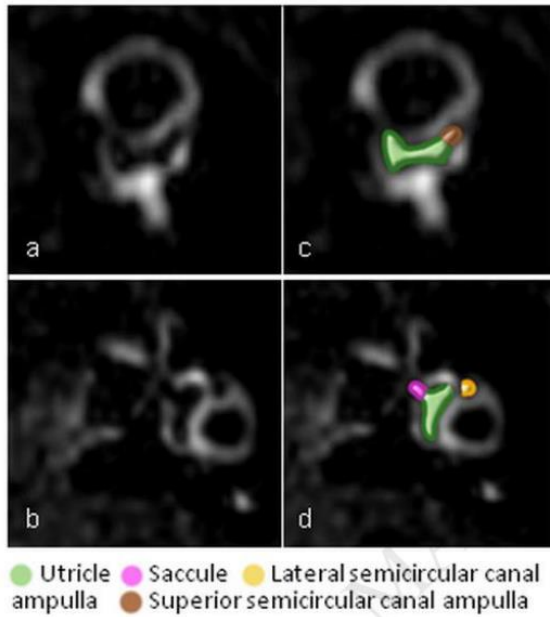


Figure 16 : coupe IRM visualisant les structures endolymphatiques après injection IV de gadolinium et acquisition à 4 heures avec une séquence FLAIR (74)

Cette technique a l'avantage d'analyser les 2 oreilles simultanément, dans un délai plus précoce entre injection et acquisition (4H vs 24H), et d'évaluer également la perméabilité de la barrière hémato-pérlimphatique (Figure 17). En effet, certaines atteintes de cette barrière se manifestent par un passage excessif du gadolinium au sein de la pérlimphie (75).

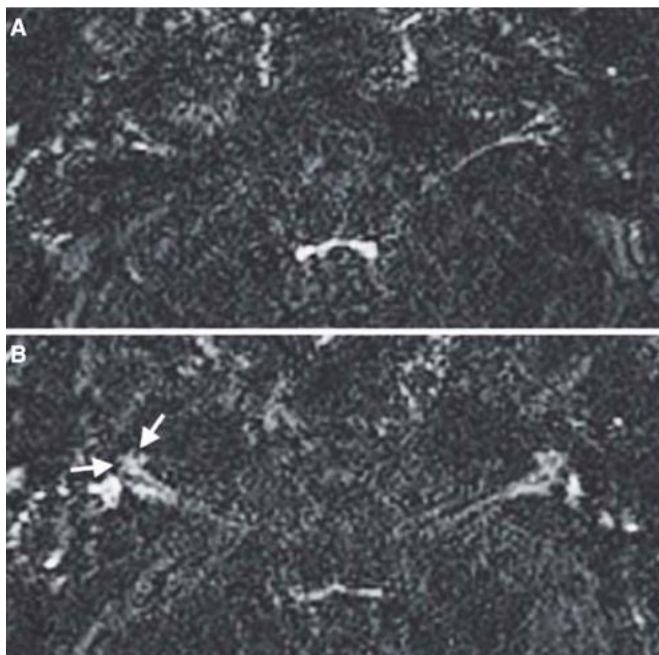


Figure 17 : coupe IRM avec séquence FLAIR 10 minutes (A) (pas de rehaussement significatif de la pérlimphie) puis 4 heures (B) après injection intraveineuse (rehaussement pérlimphatique satisfaisant) de gadolinium chez un même patient (75)

B. Considération technique

La taille de l'oreille interne et sa proximité avec des structures osseuses rendent son analyse IRM difficile. Surtout, lors de l'exploration par injection intraveineuse qui présente l'inconvénient d'une plus faible concentration de gadolinium dans la périlymphe.

Plusieurs paramètres techniques sont améliorables et permettent d'augmenter le rapport signal sur bruit et ainsi une meilleure analyse.

On citera :

- **L'impact du temps d'inversion (Figure 18)**. En effet, du fait de leur sensibilité plus importante aux faibles concentrations de gadolinium, les séquences FLAIR sont les plus utilisées. La présence d'un temps d'inversion permet au niveau de l'encéphale de supprimer le signal du LCR, ainsi que de l'endolymphe qui a une composition proche et qui n'est pas imprégnée de gadolinium. La modification du temps d'inversion joue, alors, un rôle majeur, car il joue à la fois sur l'intensité du signal périlymphatique et endolympatique (76). Une modification du temps d'inversion impacte ainsi sur la visibilité des structures endolympatiques.

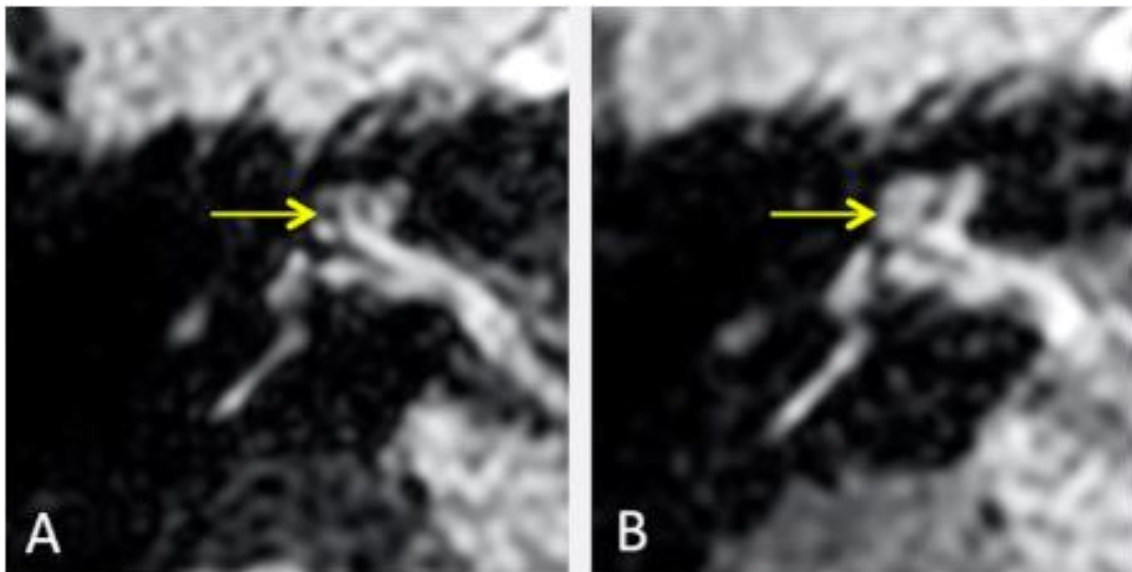


Figure 18 : coupe IRM FLAIR hautement pondérée T2 chez le même patient avec TI à 2300ms (A) et à 24000 ms (B) montrant la disparition artificielle des structures endolympatiques avec une meilleure visualisation de l'endolymphe à 2300ms mais qui peut alors apparaître dilatée selon les échelles semi-quantitatives (76)

- La **puissance du champ magnétique** en IRM joue un rôle déterminant sur le rapport signal sur bruit. Plusieurs études ont montré la possibilité de visualiser les structures endolymphatiques en IRM 1,5T. Toutefois, la réalisation d'IRM 3T permet de réduire les temps d'acquisition et d'obtenir une meilleure visualisation des structures (77-78). L'utilisation de très hauts champs magnétiques (7T) a également été testée, mais, elle présente l'inconvénient d'une perte de signal des liquides labyrinthiques (Figure 19) (79).

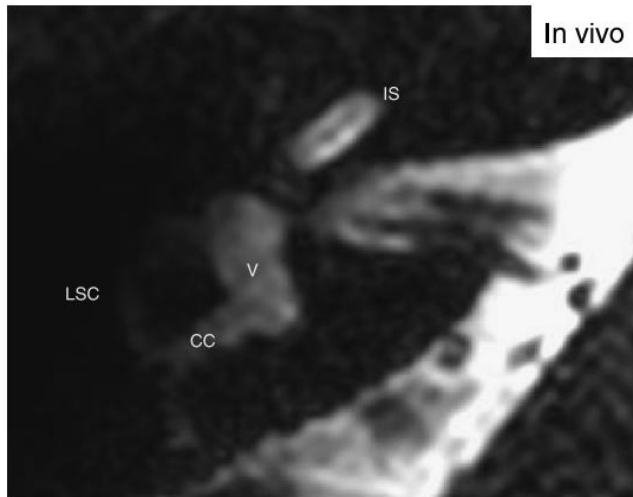


Figure 19 : coupe IRM comparant séquence pondérée T2 centré sur le labyrinthe sur IRM 7 Tesla (79)

- **L'effet du produit de contraste injecté** : les études révèlent, que la prise de contraste péri-lymphatique, qui reste faible, est dépendante de la concentration en gadolinium avec une meilleure visualisation des structures de l'oreille interne lors d'une injection de double concentration de gadolinium (75). A dose équivalente, le choix du produit de contraste joue aussi un rôle déterminant comme objectivé dans une étude comparative entre gadoterate meglumine (Dotarem) et gadobutrol (Gadovist) (Figure 20) (80).

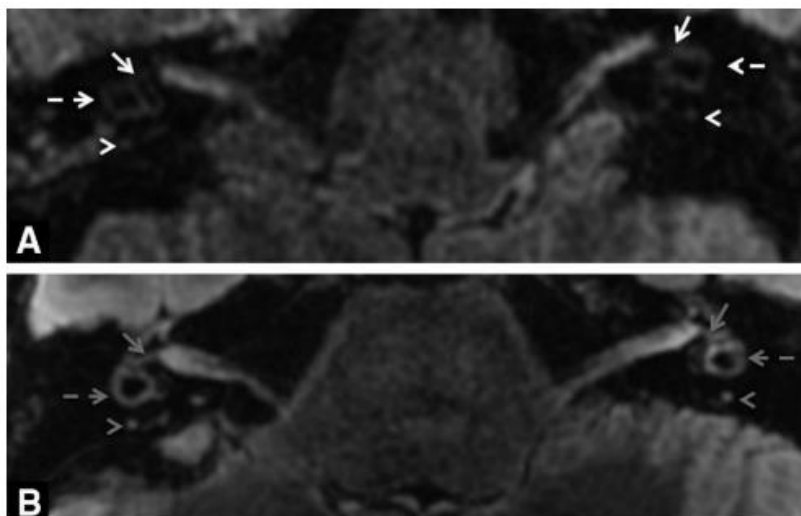


Figure 20 : coupe IRM FLAIR pondérée T2 centrée sur le vestibule visualisant les liquides labyrinthiques après injection de (A) gadoterate meglumine et (B) gadobutrol montrant une meilleure visualisation avec le gadobutrol (80)

- **L'impact de la séquence IRM** choisie pour la détection du gadolinium est également crucial. En effet, les études ont révélé une meilleure détection de faible concentration de gadolinium en séquence FLAIR, par rapport à la séquence classique T1. Les études ont également révélé un meilleur du rapport signal sur bruit de la séquence FLAIR pondérée T2 (Figure 21).

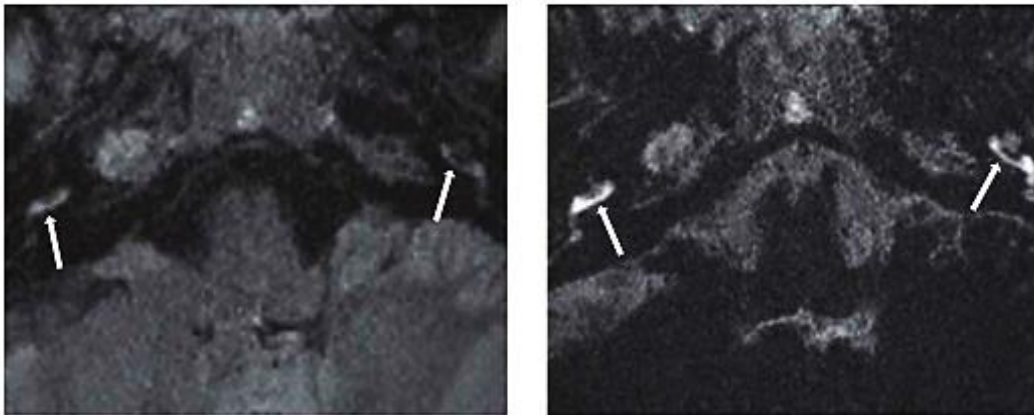


Figure 21 : coupe IRM FLAIR pondérée T2 centrée sur le vestibule visualisant les liquides labyrinthiques en séquence FLAIR classique et Flair hautement pondérée T2 (81)

- Parmi les améliorations possibles de la séquence FLAIR on notera, également, **l'acquisition à angle de bascule constante** (140°) au lieu d'une acquisition à angle de bascule variable (Figure 22). En effet, une étude récente retrouve une amélioration significative du ratio d'intensité de signal des structures péri-lymphatiques, ainsi qu'une meilleure détection des anomalies de la barrière labyrinthohématique ou la détection d'hydrops (82).

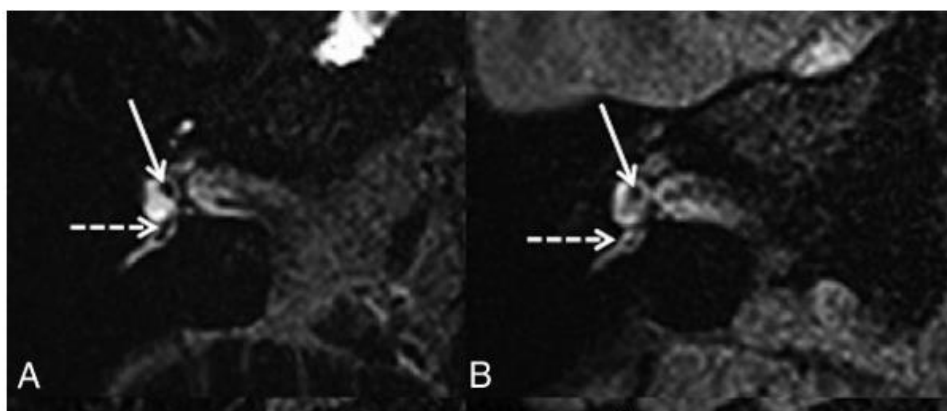


Figure 22 : coupe IRM FLAIR pondérée T2 centrée sur le vestibule visualisant les liquides labyrinthiques en séquence FLAIR avec angle de variation constante (A) ou variable (B) (82)

La maîtrise de ces paramètres techniques permet d'éviter la technique de Naganawa (HYDROPS : fusion de PPI et PEI), qui allonge considérablement le temps séquence et qui peut être responsable d'erreurs diagnostiques du fait d'erreurs de coregistration.

IV. Visualisation des structures de l'oreille interne sans injection de gadolinium

Parmi les pistes pour l'analyse de l'oreille interne certains auteurs s'intéressent à la visualisation des structures de l'oreille interne sans l'utilisation de gadolinium.

En effet, la composition notamment ionique de la périlymphe (proche du liquide extracellulaire) et de l'endolymphe (proche du liquide intra-cellulaire riche en potassium) diffère grandement. Ces différences de composition sont assurées par la présence de transport actif de potassium au niveau de la strie vasculaire. Ainsi l'hypothèse d'avoir 2 liquides de signal IRM différents et ainsi les distinguer sans injection de produit de contraste a été avancée.

Cette hypothèse est appuyée par des *case reports* retrouvant une visualisation dans certaines situations pathologiques où la concentration protéique de ces liquides est modifiée. (83-84).

Dans une étude sur 340 oreilles, Keller et Al, concluent à la possibilité de la visualisation des structures de l'oreille interne sans injection de contraste, mais grâce à une séquence de haute résolution pondérée en signal T2 (Figure 23) (85).

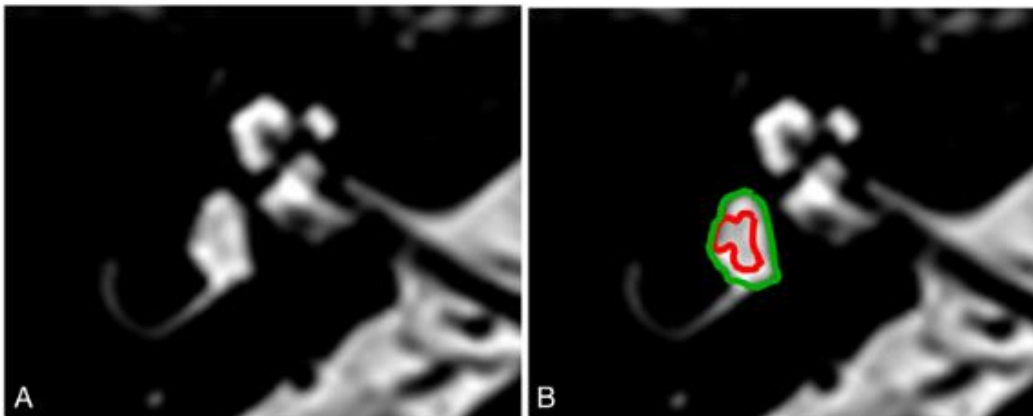


Figure 23 : coupe IRM hautement pondérée T2 distinguant une hypodensité au sein du vestibule (85)

Cependant, les auteurs rapportent également qu'il existe avec cette méthode une incertitude sur les structures anatomiques et concluent à une probable meilleure visualisation de ces structures par les séquences après injection tardive.

Ces résultats ont d'ailleurs été jugés peu fiables dans une lettre à l'éditeur (86) ainsi que dans une autre étude, qui a comparé la séquence FLAIR à 4h après injection à la séquence FIESTA (hyperpondérée T2) (87).

V. Résultats de l'exploration IRM

L'exploration de l'oreille interne par IRM permet la découverte de plusieurs résultats pathologiques concernant les structures de l'oreille interne.

A. Etude endolymphatique

Le principal résultat est la dilatation des structures endolymphatiques appelée **hydrops endolymphatique**. C'est la lésion princeps dans la maladie de Ménière, elle est définie par la présence d'une distension des structures endolymphatiques (utricule, saccule, ampoule des canaux semi-circulaires, et canal cochléaire). Pender a montré que la distribution des atteintes de l'hydrops n'était pas aléatoire mais cochléo-centrique (88).

Plusieurs classifications en imagerie de l'hydrops ont été proposées au cours des dernières années. La première définition proposée par Nakashima et coll (89) en 2009 étudiait principalement l'atteinte cochléaire et vestibulaire (Tableau 5 et Figure 24). Cette analyse, qui reste utilisée dans de nombreuses études récentes, se base sur une étude du ratio entre la taille du compartiment endolymphatique et la taille totale des fluides au niveau vestibulaire.

Table I. Grading of endolymphatic hydrops using MRI.

Grade of hydrops	Vestibule (area ratio*)	Cochlea
None	5 33.3%	No displacement of Reissner's membrane
Mild	33.3%, 5 50%	Displacement of Reissner's membrane Area of cochlear duct > area of the scala vestibuli
Significant	50%	Area of the cochlear duct exceeds the area of the scala vestibuli

*Ratio of the area of the endolymphatic space to that of the fluid space (sum of the endolymphatic and perilymphatic spaces) in the vestibule measured on tracings of images.

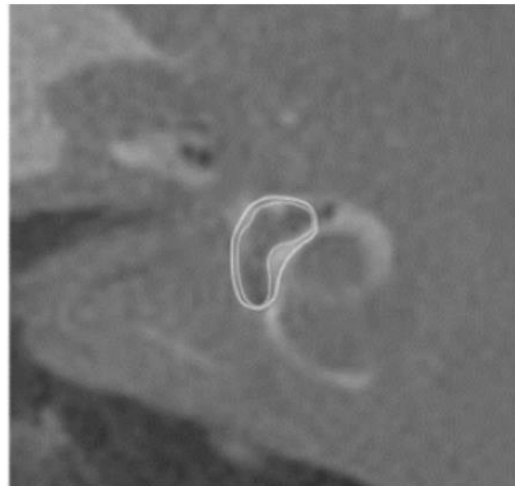


Tableau 5 et Figure 24 : Tableau coupe IRM séquence HYDROPS reprenant les seuils de définition de l'hydrops par ratio et un exemple de mesure avec un patient présentant un hydrops (Ratio vestibulaire de 67% dans l'exemple) (89)

Cette classification présente plusieurs limites, qui la rendent peu fiable :

- Tout d'abord, le niveau où réaliser la mesure de ratio n'est pas défini par des critères anatomiques stricts responsables d'erreurs potentielles, car le compartiment endolymphatique

occupe un ratio variable de l'espace vestibulaire selon le niveau de coupe (jusqu'à 50% à l'état normal pour l'utricule) pouvant ainsi être considéré comme faussement anormal (90).

- Ensuite, comme nous l'avons vu dans la partie sur les considérations techniques de l'IRM, la mesure du ratio endolymph/ périlymphe est dépendante du temps d'inversion choisi ce qui peut être une nouvelle source d'erreur (76).

- Finalement, l'inclusion de la présence d'un hydrops cochléaire, tel qu'utilisée dans cette classification, est discutable, car cet hydrops est retrouvé chez des sujets sains dans des études histologiques et en imagerie (91).

Il est important de noter qu'avec la méthode semi quantitative de Nakashima, tout comme dans les séries histologiques, la présence d'hydrops endolymphatique en imagerie ne signe pas la maladie et est retrouvée parfois chez des sujets sains. Elle est, cependant, plus fréquente chez les patients atteints de maladie de Menière (avec 90% des patients atteints présentant un hydrops endolymphatique sur des séries IRM (81)).

En 2016, Attyé et coll. proposaient une nouvelle classification, basée sur la taille et la morphologie du saccule en utilisant le ratio saccule sur utricule (SURI : saccule to utricule ratio inversion), en coupe axiale et/ou sagittale (Figure 25). Cette dernière classification semblait plus spécifique avec une valeur de spécificité 100 % et une sensibilité de 50%.

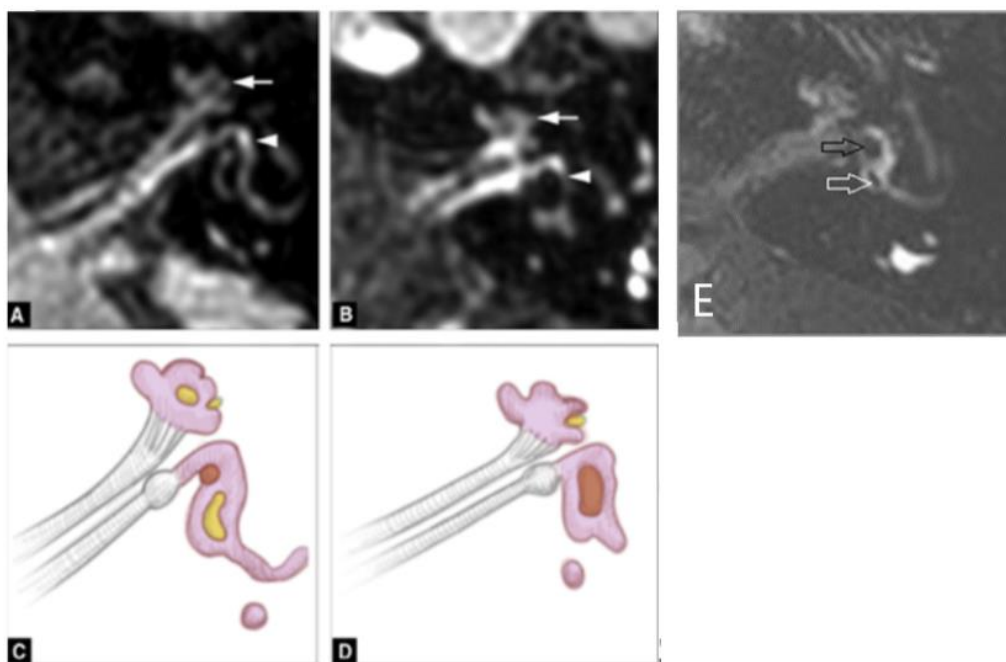


Figure 25 : représentation schématique de la définition de l'hydrops par morphologie sacculaire (A-C) patient sain avec représentation schématique (sacculé en rouge) ; (B-D) IRM montrant une dilatation sacculaire traduisant un hydrops sacculaire ; (E) autre exemple avec dilatation sacculaire (flèche noire) et utricule normal (flèche blanche) traduisant une inversion du rapport sacculé- utricule (86 ; 92)

Conte et coll. proposaient l'analyse de l'espace vestibulaire endolymphatique au contact de la fenêtre ovale (VESCO sign) avec une sensibilité de 81 % et une spécificité de 96%. Enfin, Bernaerts et coll. ont décrit une classification avec quatre stades pour l'hydrops sacculaire en association avec l'analyse de la prise de contraste de la périlymphe avec une sensibilité de 84 % et spécificité de 92% (86 ; 92 ;93).

Cependant, aucune de ces classifications n'incluaient à la fois l'hydrops utriculaire et ampullaire. Dernièrement, Kahn et coll, ont repris cette dernière classification en réalisant une analyse compartimentale comprenant l'hydrops utriculaire et ampullaire (Figure 26) (94). Cette classification compartimentale est importante car, comme l'a montré Pender, l'atteinte endolymphatique n'est pas aléatoire. La distribution des lésions est cochléocentrique avec une atteinte de la cochlée, puis du sacculé, de l'utricule et aux stades plus tardifs de l'ampoule (93). L'hypothèse physiopathologique est que lorsque la compliance d'un compartiment est maximale la régulation de l'endolymphe n'est plus possible, ce qui entraîne une extension de cette dilatation de proche en proche.

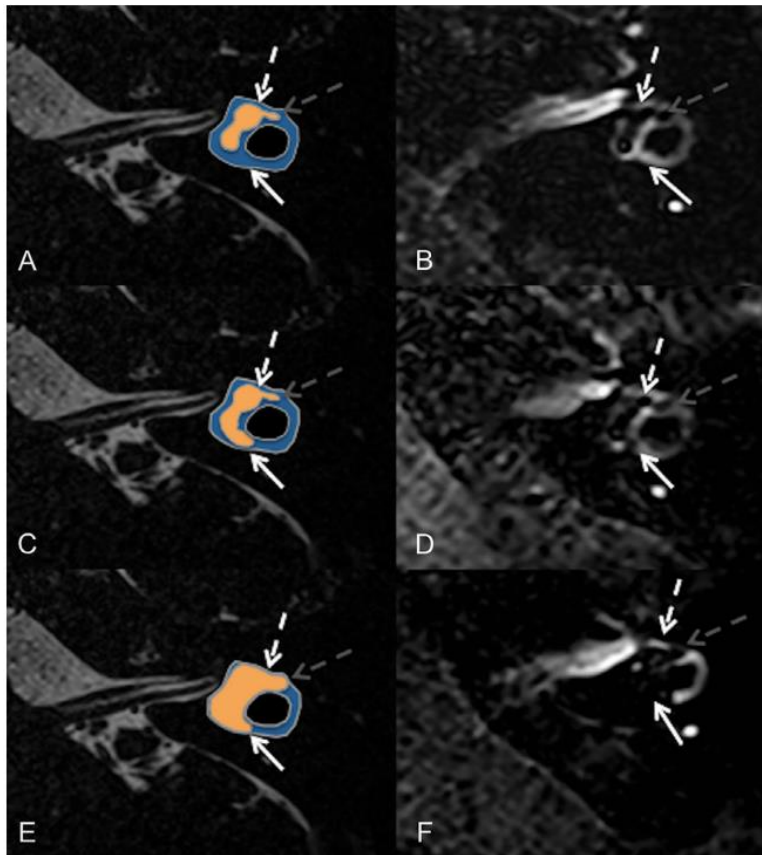


Fig. 26 : Système de gradation pour hydrops sacculaire et ampullaire.

(A, B) coupe axiale chez un sujet sain de la partie supérieur du vestibule en regard du canal semi-circulaire latéral (flèche blanche) montrant un utricule normal (flèche pointillée blanche et une ampoule normale (flèche grise pointillée).

(C, D) coupe axiale chez un patient avec maladie de Ménière montrant une protrusion de l'utricule avec un aspect normal de l'ampoule.

(E, F) coupe axiale montrant une dilatation marquée de l'utricule (grade 2 défini par l'absence de liquide péri-utriculaire) et une dilatation de l'ampoule (absence de liquide périphérique)

- On citera, une découvertes pathologiques possibles grâce à cette technique telles que l'atélectasie vestibulaire (Figure 28) (98) (qui correspond à la non-visualisation de structure endolymphatique) ou le diagnostic de fistules périlymphatiques.

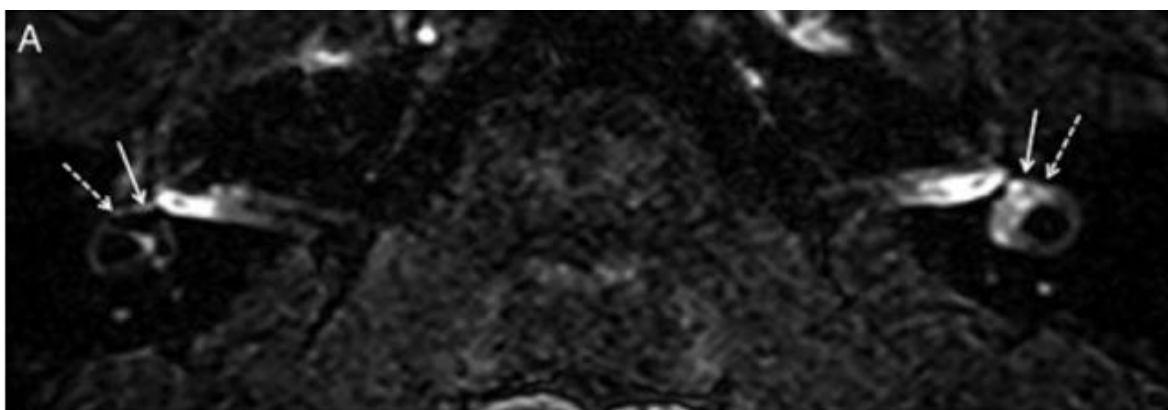


Figure 28 : IRM 3D FLAIR 4 heures après injection IV retrouvant une non-visualisation de l'utricule à gauche correspondant à un collapsus de l'utricule, avec visualisation normale des saccules (98)

B. Etude de la barrière hémato labyrinthique

- Une 2ème découverte pathologique est **la déficience de la barrière hémato-labyrinthique (Figure 27)**. Elle est visualisée sous forme d'une augmentation de l'intensité du signal 4h après l'injection, il n'existe pas de norme actuelle d'intensité de signal et les structures controlatérales servent souvent de référence lors d'une atteinte diffuse. L'asymétrie de rehaussement des structures permet le diagnostic, en cas d'atteinte localisée à un segment de l'oreille interne.

Cette augmentation de signal correspond à une augmentation anormale de la concentration périlymphatique de gadolinium et est visible dans plusieurs cadres nosologiques, selon la présentation clinique et la topographie de l'atteinte. Notamment, dans le syndrome vestibulaire unilatéral aigu (95) aussi connu comme la névrite vestibulaire (96), ou encore la maladie de Menière, l'otospongiose ou la fistule périlymphatique (97-98).

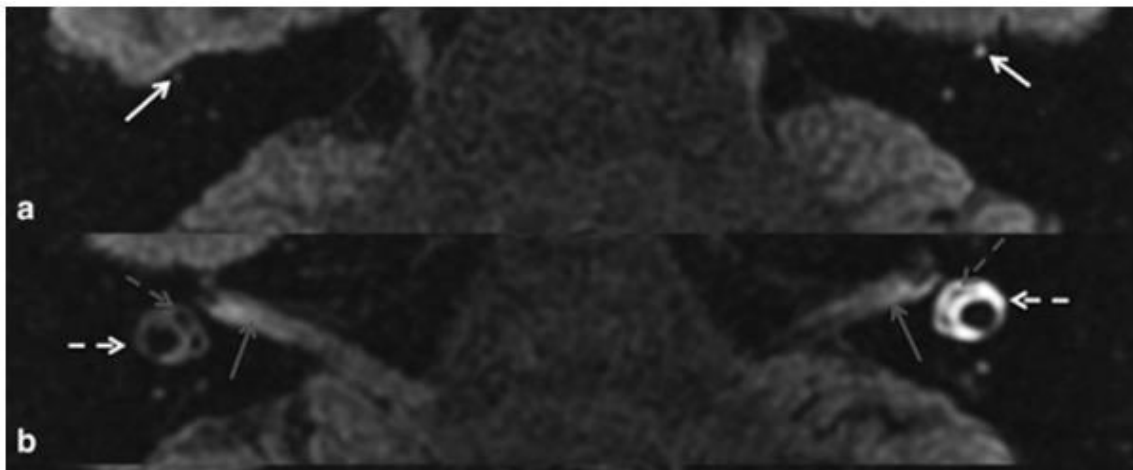


Figure 27 : IRM 3D FLAIR 4 heures après injection IV retrouvant un rehaussement important du canal semi-circulaire dans le cadre d'une névrite vestibulaire (95)

LIEN ENTRE OTOSPONGIOSE ET PATHOLOGIE DE L'OREILLE INTERNE

I. Oreille non opérée

Le lien entre otospongiose et anomalie de l'oreille interne est aujourd'hui mal connu. Il a été supposé devant la présentation clinique de l'otospongiose, qui associe chez 10% des patients une surdité neurosensorielle (99) ainsi qu'une association clinique de symptômes vestibulaires (100). Dans la population des patients non opérés, plusieurs études IRM et histologiques s'intéressent au sujet.

A. Association entre otospongiose et hydrops endolymphatique

D'un point de vue histologique, on citera 2 études qui ont évalué la présence de dilatation des structures endolymphatiques sur des séries d'os temporaux de patients avec otospongiose :

La première retrouve une association entre hydrops et otospongiose chez 6/95 spécimens (6,3%) (101) ; la seconde étude retrouve sur sa population 3 associations sur 156 spécimens (2%) (102). Schuknecht et Gulya (103) ont évalué de manière opposée la fréquence d'otospongiose histologique sur des spécimens issus de patients avec antécédent d'une maladie de Menière. Ils retrouvent une fréquence de 11% de l'otospongiose dans leur population (soit 3 spécimens sur 27). L'association est jugée par les auteurs comme fortuite.

Concernant les explorations par IRM on citera un travail récent (104) évaluant les structures de l'oreille interne chez les patients atteints d'otospongiose. Les auteurs retrouvent une association entre hydrops et otospongiose chez 1 seul patient sur 30 (3%) qui présente une sténose de l'aqueduc du vestibule par un foyer d'otospongiose (Figure 29). Cette atteinte rare a déjà été rapportée lors d'un *case report* histologique (105) et dans les travaux expérimentaux de Kimura (106) démontrant que l'obstruction de l'aqueduc du vestibule est responsable d'une dilatation des structures endolymphatiques (Figure 30).

Ces résultats sont cependant en contradiction avec les constatations antérieures, qui retrouvaient un taux d'hydrops radiologique de 26,1% à 55% (107-108) chez les patients présentant une otospongiose.

Cette différence de fréquence est en rapport avec la définition utilisée de dilatation des structures endolymphatiques en IRM. En effet, elle a été basée sur des critères semi-quantitatifs. Or, il a été montré que cette classification présente une spécificité.

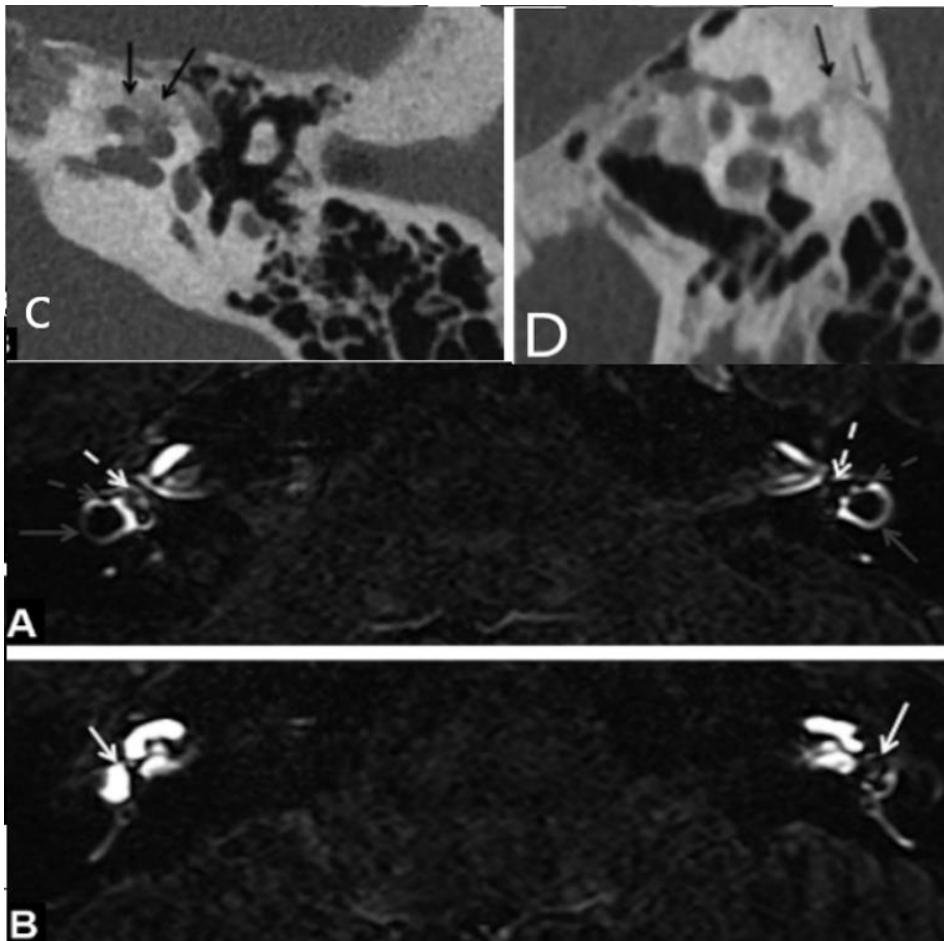


Figure 29 : Coupes scanographiques retrouvant de multiples foyers d'otospongiose autour de la cochlée avec atteinte de l'aqueduc du vestibule de l'oreille gauche (C,D) responsable d'une obstruction du canal endolymphatique, l'ensemble entraine une dilatation des structures endolymphatiques visibles sur IRM de l'oreille interne (A,B) (104)

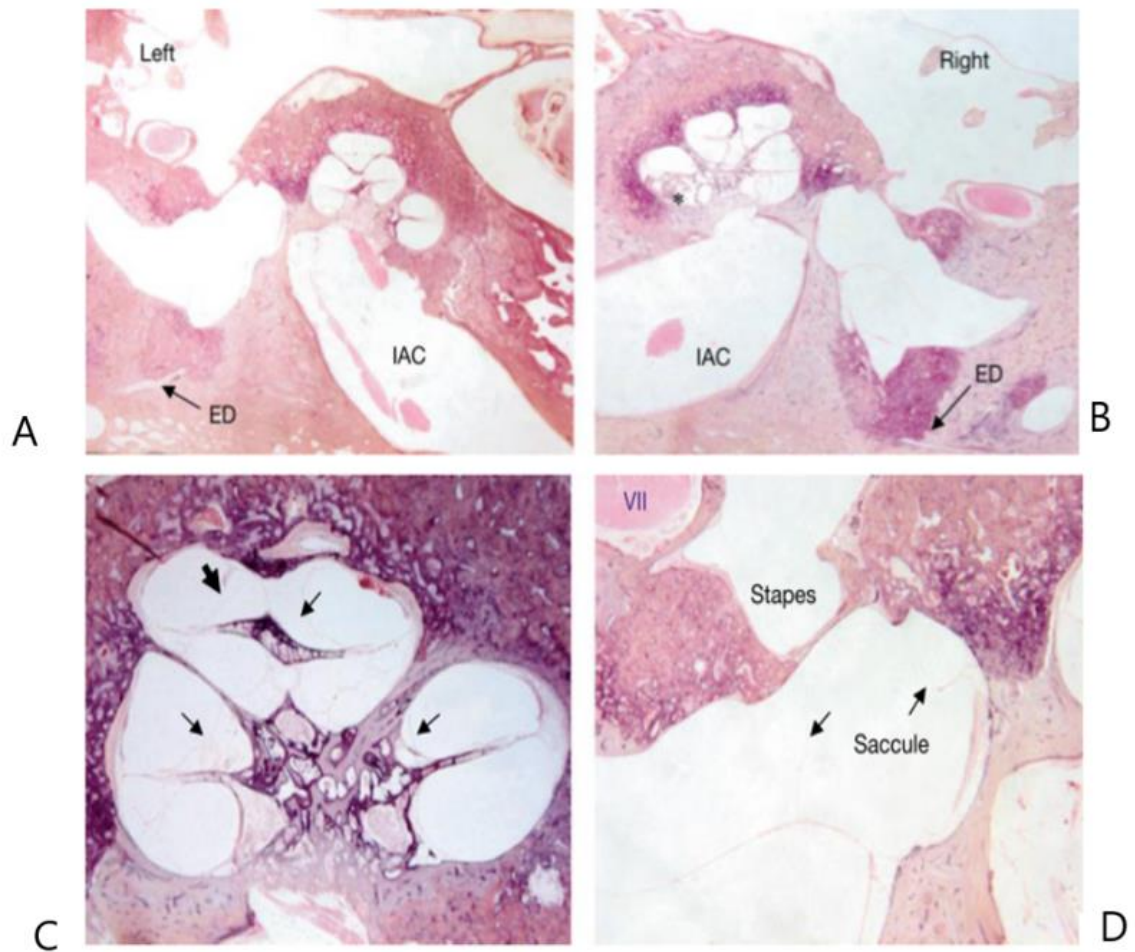


Figure 30 : coupe histologique retrouvant de multiples foyers d'otospongiose (A, B) responsables d'une obstruction du canal endolymphatique, l'ensemble entraîne une dilatation avec multiples ruptures de la membrane de Reissner (flèche épaisse), à noter un hydrops (flèche fine) sacculaire avec une membrane venant au contact de la platine. (ED = conduit endolymphatique I AC = conduit auditif interne)(105)

B. Association entre otospongiose et l'atteinte de la barrière hémato-labyrinthique

Comme nous l'avons vu précédemment, les explorations IRM de l'oreille interne permettent également de rechercher une atteinte de la barrière labyrinthohématologique. Celle-ci se manifeste par l'accumulation de gadolinium dans la périlymphe et est visible par une élévation souvent asymétrique de l'intensité du signal.

Les études portant sur l'otospongiose retrouvent une association avec une atteinte de la barrière hémato-labyrinthique. L'association est retrouvée chez 21% des patients dans une étude récente, principalement lors de foyers d'otospongiose en contact avec la fenêtre ronde (104). Dans une autre étude (109), les auteurs comparent le rapport d'intensité du signal de la périlymphe entre patients atteints d'otospongiose, de maladie de Ménière ou des volontaires sains. Ils retrouvent une différence significative d'intensité entre le groupe otospongiose et les 2 autres groupes (la différence entre le groupe maladie de Ménière et des volontaires sains était proche de la significativité sans l'atteindre ($p=0,055$)). L'étude révèle également une différence significative entre le groupe d'otospongiose fenestrale et rétro-fenestrale.

Dans l'étude de Laine et al (104), qui est la seule qui compare ces constatations aux données cliniques, on ne retrouve cependant pas d'association statistique à l'existence d'anomalie clinique. L'absence d'association peut être en rapport avec le faible nombre de patients ou avec un lien plus complexe entre cette atteinte de la barrière hémato-labyrinthique et l'atteinte des structures neurosensorielles.

Parmi les études histologiques, il a été retrouvé plusieurs hypothèses pouvant éventuellement expliquer ces constatations et apporter des éléments physiopathologiques à l'atteinte neurosensorielle. On citera le travail de Lombardo et al, qui a démontré, que lors de la phase active de l'otospongiose, en cas de foyer de la couche endochondrale, l'hyperhémie et la stase veineuse, peuvent entraîner une atteinte de la barrière hémato encéphalique (110). Il a été également rapporté le relargage de cytokines par des foyers d'otospongiose au sein du labyrinthe, pouvant être responsable de surdités neurosensorielles (15 ;111).

Une autre hypothèse pourrait être qu'il s'agisse simplement d'un marqueur indirect de la maladie par la proximité de foyers actifs hypervascularisés d'otospongiose au niveau des couches endochondrales. A ce jour, le mécanisme explicatif des vertiges et celui de l'atteinte neurosensorielle restent indéterminés.

II. Oreille opérée

Comme nous l'avons vu précédemment la chirurgie est aujourd'hui le traitement de référence de l'otospongiose. De ce fait, plusieurs travaux histologiques se sont intéressés à l'analyse des structures de l'oreille interne dans le cadre de patients opérés pour otospongiose. Dans une revue récente histologique (102) comparant 93 spécimens d'os temporaux opérés, 156 spécimens atteints d'otospongiose non opérés et un groupe contrôle de 253 spécimens atteints de presbyacousie sans signe d'otospongiose, les auteurs retrouvent une différence significative ($p < 0,001$) entre ces groupes sur la présence d'hydrops endolymphatique avec des fréquences respectives de 11%, 2% et 3,5%.

Les auteurs concluent que ces résultats supportent l'hypothèse, et que l'opération pour otospongiose peut entraîner des dommages de l'oreille interne responsable d'une dilatation des structures endolymphatiques. A noter, qu'aucun des spécimens avec otospongiose ne présentait d'atteinte de l'aqueduc du vestibule (mécanisme décrit ci-dessus).

Ces constatations sont supportées par d'autres études histologiques s'intéressant à l'apparition d'hydrops endolymphatique, dans les suites d'une pose d'un implant cochléaire retrouvant une incidence de 42 à 59% sur des petites cohortes de 12 et 17 spécimens (112-113). Une étude animale (114) retrouve également ces constatations. L'ensemble supporte l'hypothèse que le traumatisme chirurgical puisse être une cause de survenue d'hydrops endolymphatique secondaire (115).

Ishai et al (102) ont essayé d'approcher la fréquence de l'hydrops post-opératoire *in vivo* en utilisant la recherche de surdité neurosensorielle aux faibles fréquences auditives (250 et 500Hz) sur un suivi en audiologie de plus de 10 ans. Cependant, ils ne retrouvent pas de différence significative entre le groupe opéré et le groupe non opéré. Ces constatations peuvent s'expliquer par le fait que la surdité neurosensorielle aux faibles fréquences est un marqueur inconstant et peu sensible de l'hydrops endolymphatique.

Une autre hypothèse est que, bien que la chirurgie puisse entraîner une dilatation des structures endolymphatiques, elle ne s'accompagne pas obligatoirement de symptomatologie clinique. En effet, comme nous l'avons vu, plusieurs études histologiques plaident pour la possible présence d'hydrops endolymphatique histologique, mais sans symptomatologie clinique.

A ce jour, il n'existe pas d'évaluation par IRM de l'oreille interne des effets de la chirurgie de l'otospongiose sur les structures labyrinthiques.

PROBLEMATIQUE DE L'ETUDE

Comme nous l'avons vu lors de cette introduction, l'IRM de l'oreille interne apporte de nouvelles informations dans la compréhension des pathologies cochléo-vestibulaires et ouvre de nouvelles perspectives thérapeutiques (traitement pour diminuer l'hydrops endolymphatique, évaluation de traitements médicamenteux...).

Bien qu'il existe quelques publications récentes (104) sur l'apport de cette technique dans le bilan pré-opératoire de patients présentant une otospongiose, aucune étude n'évalue l'intérêt de ce protocole dans l'évaluation des complications post-opératoires.

Partie 2 : Etude

I- Matériel et méthodes

Nous avons réalisé une étude multicentrique rétrospective approuvée par notre comité d'éthique local (CNIL 2215065), entre décembre 2017 et juillet 2020.

Tous les patients aux antécédents de chirurgie d'otospongiose ayant présenté une symptomatologie cochléo-vestibulaire et ayant bénéficié d'une exploration par IRM de l'oreille interne ont été inclus.

A) Critères d'inclusion

Les critères d'inclusion pour le groupe malade ont été :

- Antécédents de chirurgie d'otospongiose
- Présence de symptômes cochléo-vestibulaires (perte auditive, hyperacousie, acouphènes, vertiges) du côté de l'oreille opérée.
- Avoir bénéficié d'une IRM de l'oreille interne avec séquence FLAIR 4 heures après injection de gadolinium.

Les critères d'inclusion pour le groupe contrôle ont été :

- Antécédents de chirurgie d'otospongiose
- Absence de symptômes cochléo-vestibulaires.
- Avoir bénéficié d'une IRM de l'oreille interne avec séquence FLAIR 4 heures après injection de gadolinium

Critères d'exclusion :

- IRM non interprétable du fait de la présence d'artéfacts

Les dossiers des patients étaient systématiquement revus et nous avons récupéré l'ensemble des données cliniques, audiométriques et radiologiques (scanner et IRM).

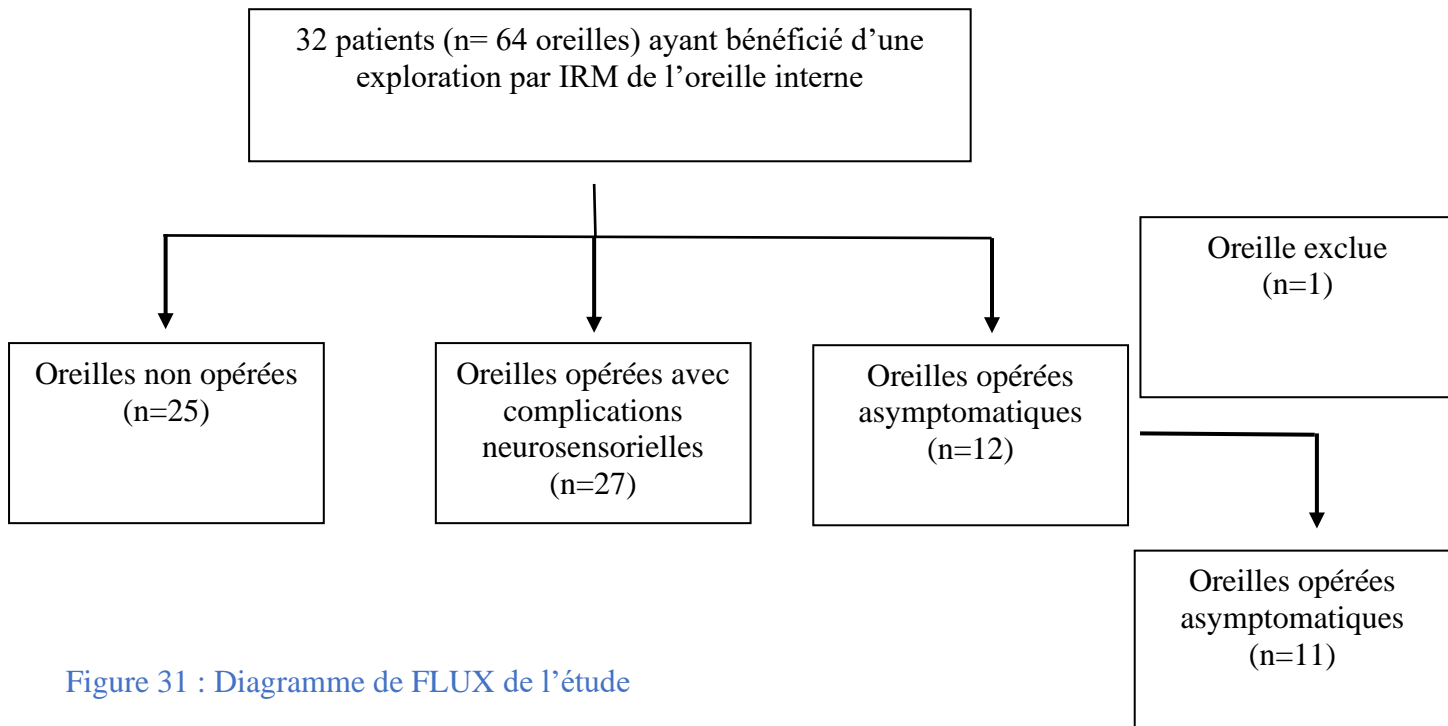


Figure 31 : Diagramme de FLUX de l'étude

B) Les tests audiométriques

La perte auditive moyenne (PAM) des seuils auditifs (à 500 Hz, 1000 Hz, 2000 Hz et 4000 Hz) pour la conduction aérienne (CA) et osseuse (CO) a été enregistrée. Pour l'analyse statistique, l'absence complète de réponse était assignée à une valeur de 120 dB.

C) Imagerie

L'exploration par IRM a été réalisée dans 4 centres différents avec utilisation de 3 types d'IRM pour la réalisation de séquence 3D FLAIR et d'une séquence pondérée T2 :

- IRM 3T Siemens Skyra®, à l'aide d'une antenne tête et cou 64 canaux.
- IRM 3T Siemens Spectra® à l'aide d'une antenne tête et cou 20 canaux.
- IRM 3T Philips, Achieva, à l'aide d'une antenne tête et cou 64 canaux.

Tous les patients ont été explorés 4 heures après l'injection d'une simple dose de gadobutrol (Gd-DO3A-butrol, Gadovist Gadovist® 0.1 mmol/kg, 1 mmol/mL) permettant d'avoir un contraste élevé dans le labyrinthe (79). Les paramètres des séquences sont fournis ci-après (Tableau 6).

	3D FLAIR	3D T2 SPACE
FOV (mm)	160 x 160	160 X 160
TR (ms)	10000	1470
TE (ms)	323	310
TI (ms)	2500	-
MATRICE	320 x 280	384 x 345
Flip angle	180 °	120 °
NEX	2	2
GRAPPA	2	2
Temps d'acquisition	7 min 50 s	5 min 56 s

Tableau 6 : Paramètres IRM de l'exploration IRM 3T Siemens SKYRA®

L'existence d'une exploration scanographique concomitante à l'exploration IRM a été systématiquement recherchée. Dans notre population la majorité des explorations a été réalisée par scanner haute résolution des rochers (Somatom®, Siemens Healthineers, Germany) en utilisant les paramètres suivants : épaisseur de coupe : 0,6 mm ; 260 mAs et 130 kVp.

Analyse des images

Pour chaque patient, les images ont été évaluées indépendamment avec OsiriX MD® 9.0 par deux radiologues (Michael Eliezer et Samir Osman) avec respectivement 7 ans et 1 an d'expérience dans l'analyse de l'oreille interne, en aveugle sur les données cliniques.

L'analyse de la position du piston a été réalisée :

- Les procidences excessives du piston ont été évaluées au scanner couplé à la séquence haute résolution T2.
- Les luxations du piston ont été évaluées au scanner uniquement.

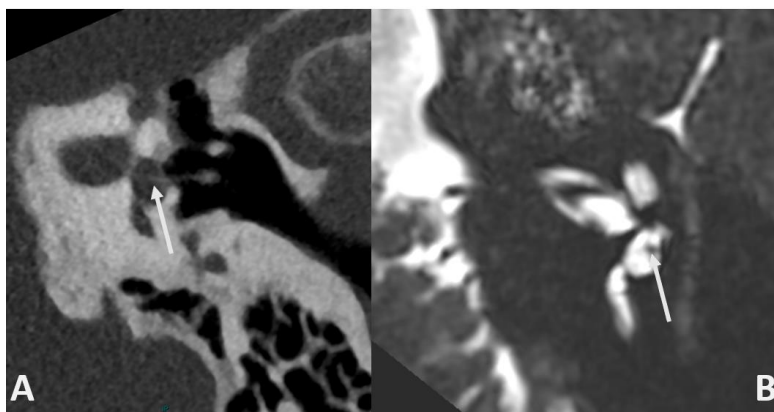


Figure 32 : Coupe scanographique (A) et IRM séquence T2 (B) montrant une procidence de piston mieux identifiée grâce à la lecture des 2 séquences

L'analyse des structures endolymphatiques a été réalisée sur les séquences 3D FLAIR 4 heures après injection.

Pour évaluer l'hydrops endolymphatique, nous avons utilisé l'analyse compartimentale proposée par Kahn et coll (94) (Figures 33 et 34) :

- un hydrops cochléaire a été considéré présent lorsque l'aire de l'espace endolymphatique excédait à l'aire de la scala vestibuli (ou rampe vestibulaire).
- un hydrops sacculaire a été défini présent lorsque l'aire du saccule était égale ou supérieure à celle de l'utricule ou lorsque le saccule touchait la fenêtre ovale sans espace périlymphatique l'entourant.
- un hydrops utriculaire a été défini lorsqu'il existait une protrusion de ce dernier dans la partie non ampullaire du canal semi-circulaire latéral ou lorsque le liquide périlymphatique n'était pas visualisé.

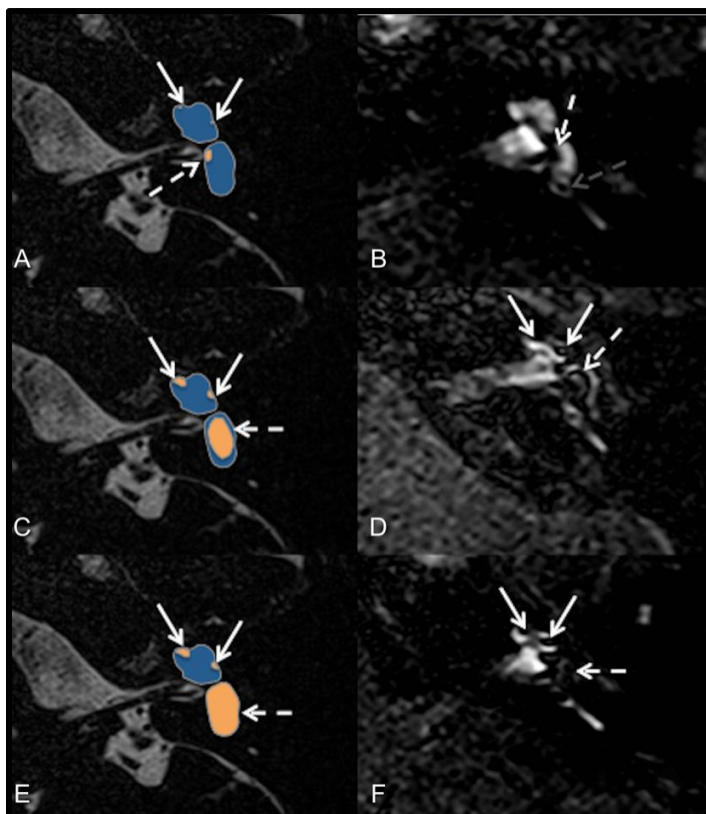


Figure 33 : Classification de l'hydrops cochléaire et sacculaire par Kahn et coll.

A et B – Grade 0 : non dilaté ; C et D – Grade I : SURI ; E et F Grade II : plus de périlymphe autour

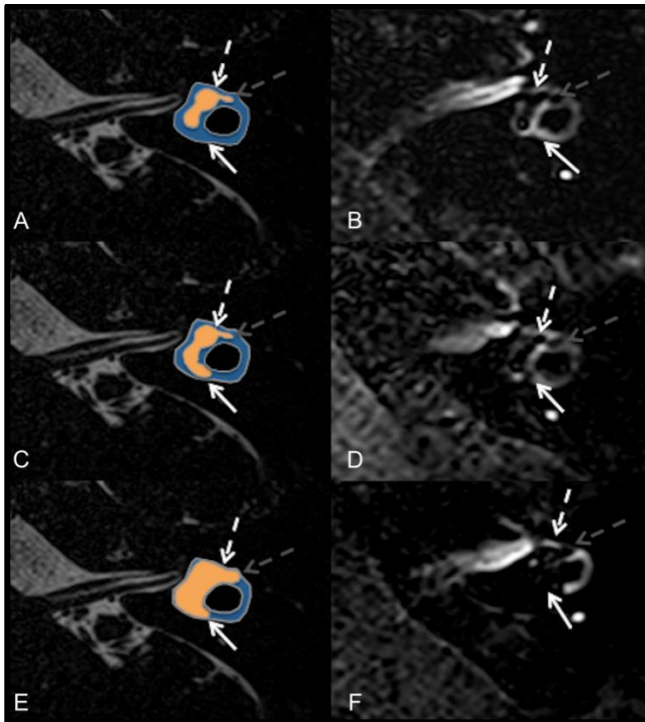


Figure 34. Classification de l'hydrops utriculaire et ampullaire par Kahn et coll.

A et B – Grade 0 : non dilaté ; C et D – Grade I : protrusion dans le canal latéral ; E et F – Grade II : plus de périlymphe autour

Pour les patients avec hydrops nous avons systématiquement recherché la présence d'une sténose de l'aqueduc du vestibule, qui a été retenue comme facteur causal de l'hydrops dans une étude sur l'otospongiose en IRM (104) ainsi que dans des explorations histologiques (105).

La non-visualisation d'une structure endolymphatique notamment la non-visualisation du saccule (NVS) a également été recherchée et considérée indistinctement soit comme une fistule endolymphatique soit comme un collapsus, comme défini dans l'étude récente de Eliezer et coll. (116).

L'analyse de la perméabilité de la barrière hémato-labyrinthique a également été réalisée sur les séquences 3D FLAIR réalisée 4 heures après injection. Elle a été définie par la présence d'une franche asymétrie de rehaussement de la périlymphe (95).

La présence d'une fistule périlymphatique a été suspectée en IRM devant la présence, au sein d'une des deux fenêtres, d'un comblement isolé dont le signal est identique à celui de la périlymphe, à la fois sur les séquences haute-résolution T2 mais également FLAIR.

Pour l'analyse statistique, la présence d'un hydrops et d'une anomalie de la barrière hémato-labyrinthique évaluées par le radiologue le plus expérimenté ont été prises comme référence.

D) Analyses statistiques

Les données ont été analysées par un logiciel R v 3.4.2 (The R Foundation for Statistical computing, Vienna, Autriche). Les comparaisons entre les groupes ont été analysées avec le test de Student et de Fischer pour obtenir des données continues afin d'évaluer les différences significatives entre les groupes.

L'accord entre les lecteurs pour la détection de l'hydrops endolymphatique, de la prise de contraste des structures labyrinthiques, de fistule périlymphatique et de non-visualisation des structures endolymphatiques de la séquence 3D FLAIR a été estimée en utilisant le coefficient de Cohen, kappa (κ). Nous avons considéré une valeur de $\kappa > 0,8$ comme un très bon accord et une valeur $< 0,2$ comme un très faible accord. Les données continues sont présentées par leurs moyennes et la déviation standard.

Nous reportons les données en fréquence et en pourcentage.

II- Résultats

A) Population

Trente-huit oreilles issues de 32 patients ont été incluses dans l'étude. Les caractéristiques cliniques des patients sont listées dans le [Tableau 7](#). Les patients ont été inclus depuis 4 centres : l'hôpital Lariboisière (Paris), la Fondation Rothschild (Paris), la Clinique Ambroise Paré (Paris) et le CHU de Rouen.

Dans le groupe malade, 27 oreilles issues de 25 patients (13 oreilles gauche, 2 patients avec atteinte bilatérale, 10 oreilles droite) ont été incluses (8 hommes et 17 femmes, âge moyen de 50,6 +/- 11,9 ans).

Dans le groupe contrôle, 11 oreilles provenant de 10 patients (4 oreilles gauche, 1 patient avec oreille bilatérale et 5 oreilles droite) ont été incluses (3 hommes et 6 femmes, âge moyen de 51,7 +/- 5,6 ans).

Il n'a pas été mis en évidence de différence significative entre les groupes concernant l'âge ($p=0,98$) et le sexe ($p=0,7$)

	Oreilles malades (n=27)	Oreilles contrôles (n=11)	P value
Sexe	8H/17F	4H/6F	0,7
Age moyen (écart type)	51,5 (12,5)	52,5(5, 3)	0,98
Délai moyen entre IRM et chirurgie en mois (range)	160 (0,1-600)	64,7 (3-120)	0,12
Otospongiose fenestrale	25(100%)	10(100%)	
Otospongiose rétrofenestrale	3(12%)	3(27%)	0,32
Présentation Clinique			
Syndrome cochléaire	13	0	0,006
Syndrome vestibulaire	14	0	0,003
Audiogramme			
PAM en CA (dB)			
Moyenne (écart-type)	71 (38)	43 (15)	0,0029
Range	21-120	22- 50	
PAM CO (dB)			
Moyenne (écart-type)	50 (29)	32 (16)	0,027
Range	16-120	15- 50	

Tableau 7 : Caractéristiques cliniques de la population

B) Audiométrie

La perte moyenne en conduction aérienne du groupe oreille malade a été de 71 +/- 38 dB alors que la perte moyenne de l'oreille contrôle a été de 43+/-15 dB ($p=0,0029$)

La perte moyenne en conduction osseuse du groupe oreille malade a été de 50 +/- 29dB alors que la perte moyenne de l'oreille contrôle a été de 32+/-16 dB ($p=0,027$)

	Oreille malade (n=27)	Oreille contrôle (n=11)	P value
Constations IRM			
Hydrops	12 (44%)	0	0,008
NVS	5(18%)	0	0,29
Rupture BHL	27 (100%)	5(45%)	0,006
Comblement liquidien fenêtre ovale	7 (26%)	0	0,084
Contact direct piston et macule	1(3%)	0	
Constations TDM			
Anomalie piston :	17 (63%)	0	0,0003
- procidence	- 9 (33%)		
- luxation	- 8(29%)		
- Fibrose	- 2 (7%)		
Comblement fenêtre ovale	4 (14%)	0	0,285
Labyrinthite ossifiante	1 (4%)	0	>0,999

Tableau 8 : caractéristiques radiologiques de la population

BHL= Barrière hémato labyrinthique / NVS = Saccule non visible

C) Imagerie

Nous n'avons pas retrouvé les résultats du scanner des rochers de 4/35 oreilles incluses dans cette étude.

Groupe malade :

Plusieurs présentations pathologiques reprises dans la [Figure 35](#) ont été observées. L'ensemble des caractéristiques de la population a également été fourni dans le [Tableau 10](#).

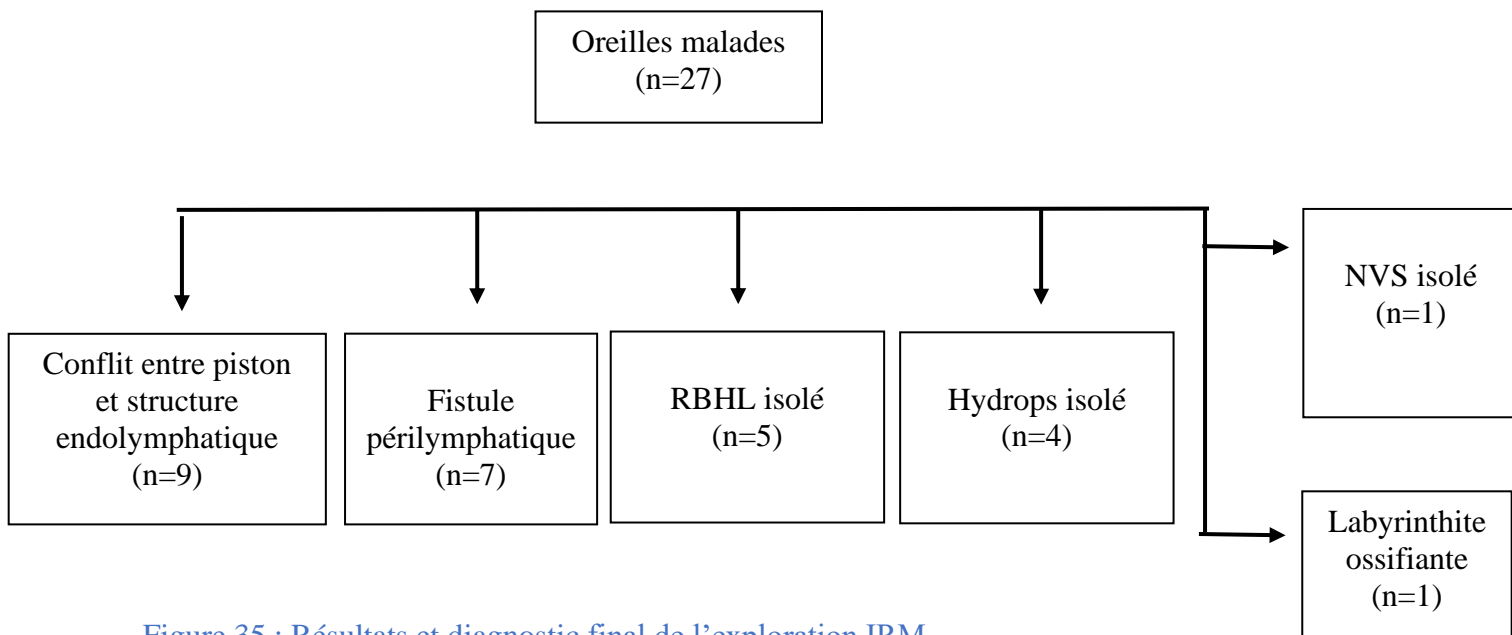


Figure 35 : Résultats et diagnostic final de l'exploration IRM

1) Conflit entre piston et structure endolymphatique :

L'association d'une procidence du piston avec une réaction sacculaire a été définie comme un conflit entre le piston et les structures endolymphatiques et a été retenue comme cause potentielle de la symptomatologie.

Une procidence du piston au sein de la région péri-sacculaire associée à la présence d'une « réaction sacculaire » a été observée sur 8 oreilles (Figure 37) :

- 4 de ces oreilles ont présenté un hydrops sacculaire. La présentation clinique a été une surdit  brusque pour 4 patients (en plateau pour 3 patients et pr dominant sur les fr quences graves pour 1 patient) et associ    des vertiges r currents pour 1 patient.

- 4 de ces oreilles ont pr sent  une non-visualisation du saccule : la pr sentation clinique a  t  une surdit  brusque pour 1 patient (pr dominant sur les aigues), et des vertiges r currents pour les 3 autres.

Une procidence du piston au contact direct de la macule de l'utricule, sans r action utriculaire, a  t  observ e sur une oreille (Figure 36). Ce patient pr sentait des vertiges r currents.

L'accord inter-op rateur pour la d finition du conflit a  t  consid r  comme tr s bon (Kappa=1)

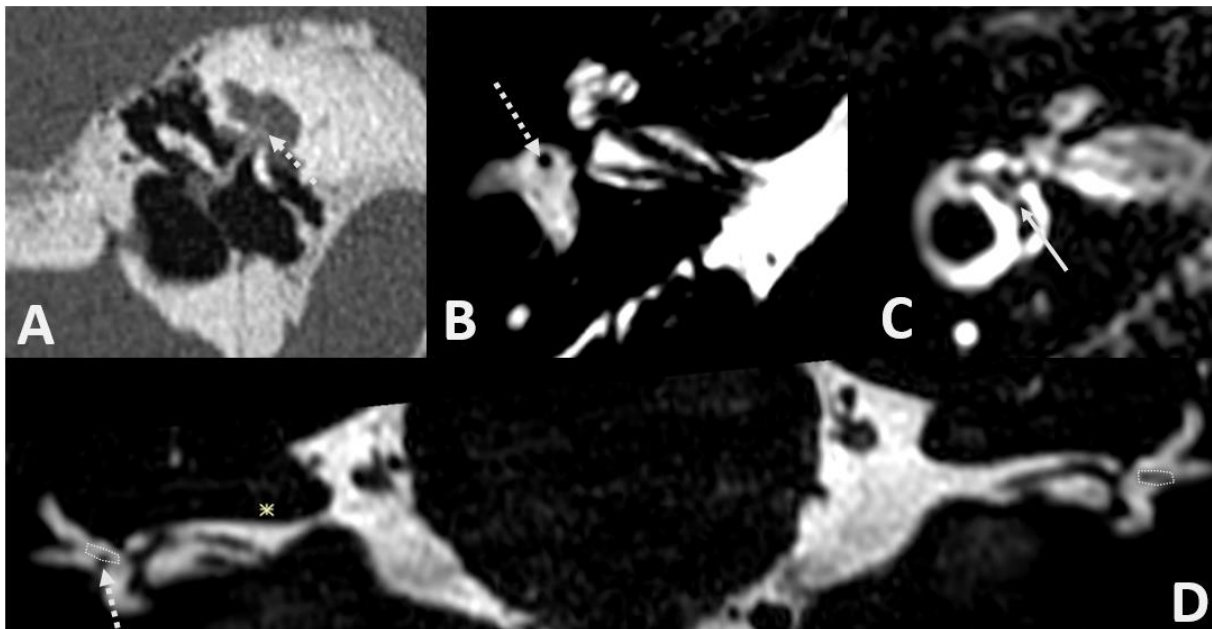


Figure 36 : Cas de procidence du piston (fl che pointill ) visible sur le scanner(A), la s quence T2 haute r solution axiale (B) et coronale (D) venant au contact avec la macule de l'utricule (zone encercl e pointill e) sans hydrops utriculaire associ  (fl che pleine) et avec une rupture de la barri re h mato-labyrinthique sur la s quence FLAIR (C)

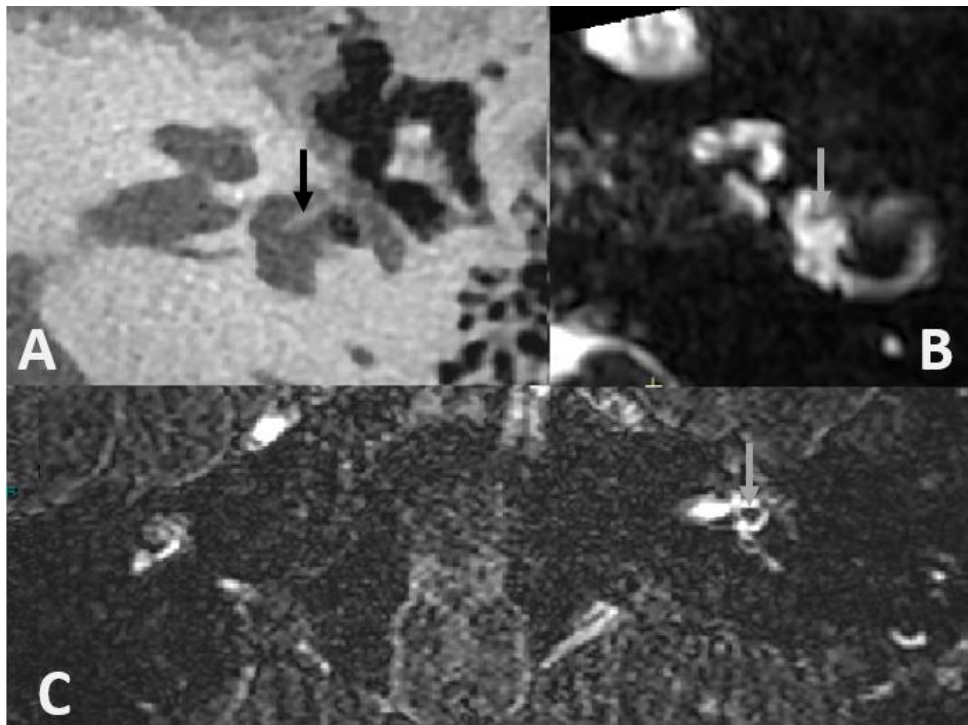


Figure 37 : Cas de procidence du piston (flèche) visible sur le scanner(A), la séquence T2 haute résolution (B) associée à un hydrops sacculaire (flèche) et une rupture de la barrière hémato labyrinthique sur la séquence FLAIR (C)

2) Rupture de barrière hémato-labyrinthique :

Une rupture de la barrière hémato labyrinthique a été retrouvée pour toutes les oreilles du groupe malade de cette étude et pour 5 oreilles du groupe contrôle ($p=0,006$). Ces ruptures de barrière ont été retrouvées en association avec d'autres anomalies telles que la présence d'hydrops ou de fistules périlymphatiques, mais également isolées en cas de présentation clinique de labyrinthite.

Cinq patients ont présenté une labyrinthite du fait de la présence d'une symptomatologie cochléo-vestibulaire associée à une rupture de la barrière hémato-labyrinthique en IRM (Figure 38).

La présentation clinique de ces 5 patients a été une surdité brusque pour 2 oreilles (prédominante sur les fréquences aiguës pour l'un et sur les fréquences graves pour l'autre), 2 oreilles ont présenté une présentation clinique de vertiges récurrents et une a présenté un vertige brutal survenant dans le mois post-opératoire.

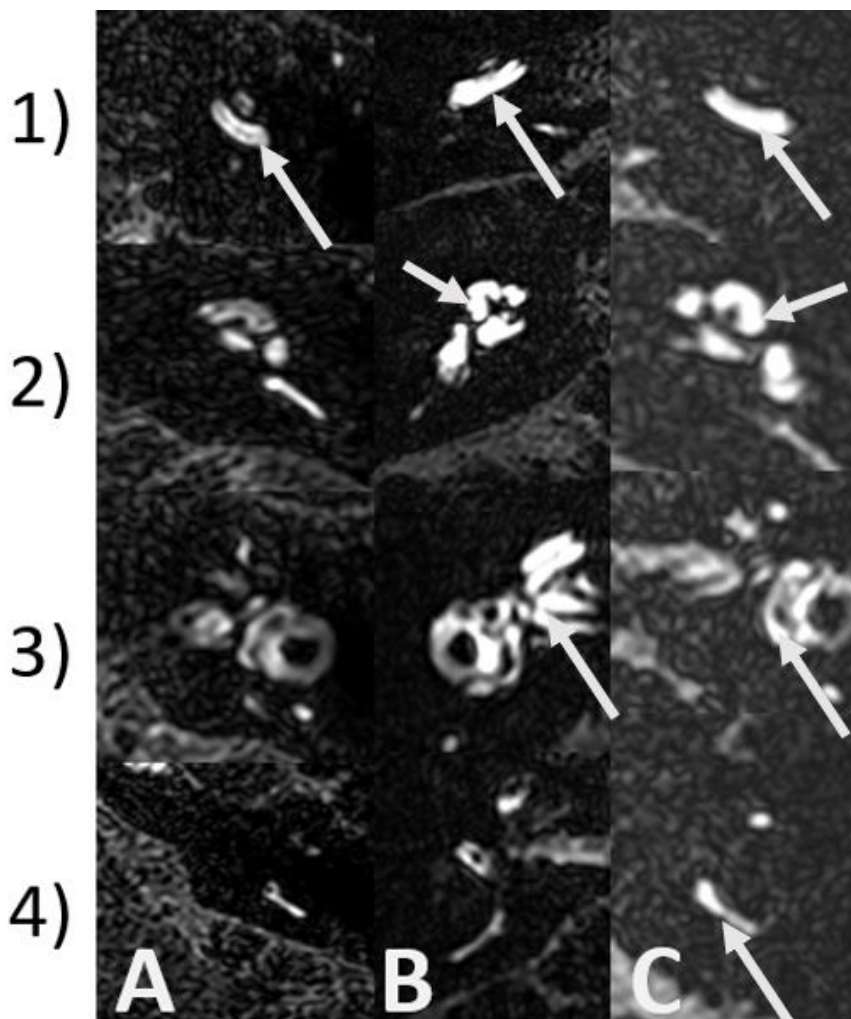


Figure 38 : IRM séquence FLAIR 4 heures après injection de gadolinium à différents niveaux de coupe retrouvant une rupture de barrière hémato-périlymphatique (flèche) chez 3 patients différents (A/B/C) à différents niveaux (1 = tour basal de cochlée/ 2 = cochlée / 3 = vestibule / 4 = canal semi-circulaire postérieur)

Nous avons réalisé une analyse complémentaire sur la topographie des ruptures de barrière hémato-labyrinthique.

Dans le groupe malade :

- 17 oreilles ont présenté une atteinte du tour basal de la cochlée et du vestibule,
- 7 oreilles ont présenté une atteinte de la totalité de la cochlée,
- 3 oreilles ont présenté une atteinte du tour basal de la cochlée, du vestibule et d'au moins 1 canal semi-circulaire.

L'atteinte topographique des 5 labyrinthites est non spécifique : atteinte du tour basal pour 3 oreilles et de la totalité de la cochlée pour 2 oreilles.

Il n'existe pas dans notre étude de pattern topographique privilégié selon le type d'anomalies associées en imagerie (Tableau 9).

Dans le groupe contrôle :

- 3 oreilles ont présenté une atteinte du tour basal et vestibule
- 2 oreilles ont présenté une atteinte de toute la cochlée.

Topographie	Conflit isolé	Hydrops + conflit	NVS + conflit	NVS isolé	Hydrops isolé	Hydrops +FPL	FPL sans hydrops	Foyer fenêtre ronde isolé	Isolé	TOTAL
Tour basal	1	3	3	1	1	2	3	2	1	17
Cochlée	0	1	1	0	2	1	0	1	1	7
Canaux semi-circulaires	0	0	1	0	1	1	0	0	0	3

Tableau 9 : répartition des Ruptures de barrière hémato labyrinthique selon la coexistence d'anomalie IRM

RBHL = rupture barrière hémato labyrinthique/ NVS = structure endolymphatique non visible/FPL = fistule périlymphatique

L'accord inter-opérateur pour la détection de rupture de barrière hémato labyrinthique a été considéré comme excellent (Kappa=1).

3) Fistule périlymphatique :

Sept oreilles ont été diagnostiquées comme fistule périlymphatique en imagerie :

- Six oreilles ont présenté un comblement liquidien en hypersignal T2 franc avec hypersignal FLAIR de la fenêtre ovale. Le comblement a été associé, pour 3 de ces oreilles à une luxation du piston en dehors de la fenêtre ovale (2 oreilles pour lesquelles le scanner n'a pas été disponible) (Figure 39).

- Une oreille a présenté un comblement en hypersignal T2 et FLAIR de la fenêtre ronde.

Par ailleurs, 4 de ces oreilles ont présenté une association avec un hydrops : 1 hydrops sacculo-utriculaire et 3 avec un aspect d'hydrops sacculaire débutant.

La présentation clinique a été une surdité brusque prédominante sur les fréquences aiguës pour 1 oreille, une fluctuation auditive, qui évoluait depuis 3 ans pour une oreille et des vertiges récurrents pour les 5 autres oreilles.

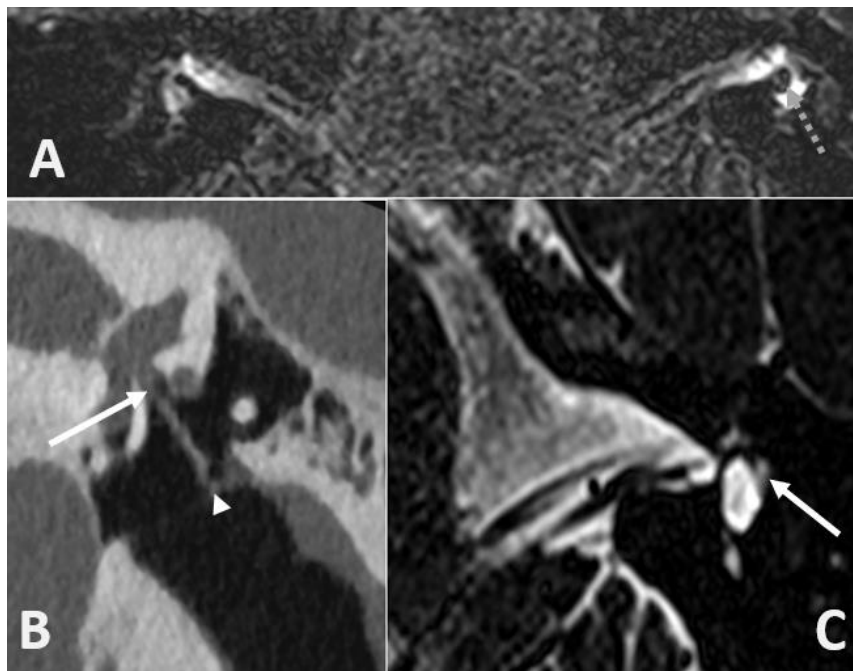


Figure 39 : scanner (B) et IRM séquence FLAIR (A) et T2 haute résolution (C) chez un patient avec diagnostic retenu de fistule périlymphatique retrouvant un comblement liquidien de la fenêtre ovale (flèche) avec piston luxé de son attache proximale (tête de flèche) et affleurant la platine associée à un hydrops sacculaire gauche (flèche en pointillés)

L'accord inter-opérateur pour la détection de fistule périlymphatique a été considéré comme excellent (Kappa=1).

4) Hydrops endolymphatique :

En dehors des oreilles pour lesquelles le conflit piston-structure endolymphatique a été supposé, 4 oreilles ont présenté un hydrops sacculaire sans contact avec le piston (1 de ces patients a présenté un hydrops utriculaire associé). La présentation initiale a été une surdité brusque pour 3 oreilles (2 avec surdité en plateau, 1 oreille avec donnée manquante) et une symptomatologie vertigineuse essentiellement pour 1 oreille.

Dans notre population, pour les oreilles avec hydrops (avec et sans conflit) aucune sténose de l'aqueduc du vestibule n'a été objectivée en TDM des rochers.

L'accord inter-opérateur pour la détection d'hydrops a été considéré comme très bon (Kappa=1).

5) Autre présentation :

- 1 patient a présenté une labyrinthite ossifiante avec hydrops cochléaire
- 1 patient a présenté une non-visualisation du saccule sans argument pour un piston procident avec une présentation clinique de vertige.

6) Analyse du piston :

Sur les données de l'analyse scanographique et IRM, une anomalie du piston a été retrouvée chez 17 patients du groupe malade :

- 8 luxations du piston,
- 2 remaniements fibreux de l'extrémité du piston en regard de la fenêtre ovale.
- 7 procidences du piston dont seulement 2 où le diagnostic a été évoqué d'emblée sur l'exploration scanographique, pour les 5 autres l'analyse rétrospective couplée à celle de la séquence T2 haute résolution a permis de retenir la procidence (Figure 40).

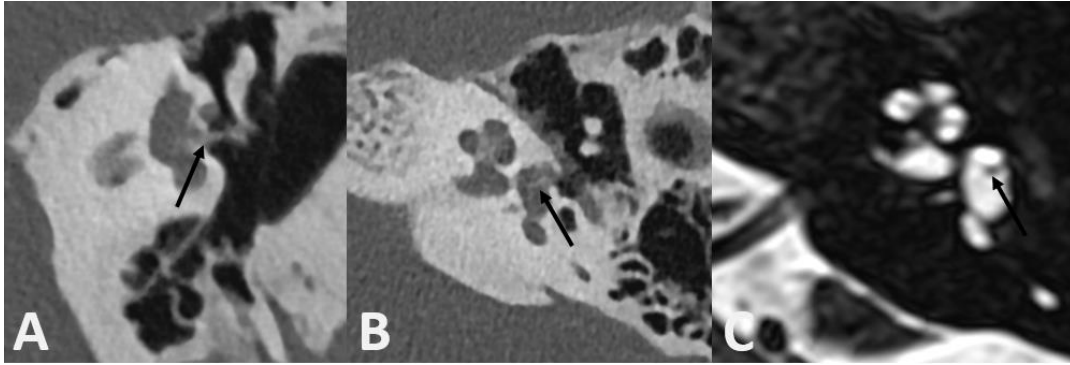


Figure 40 : Scanner en reconstruction coronale dans l'axe du piston (A) et coupe axiale (B) et séquence T2 haute résolution (C) initialement décrit comme normale mais avec procidence du piston (flèche) mieux vu grâce à l'analyse conjointe des séquence T2 et scanographique

Groupe contrôle :

L'exploration IRM a retrouvée une rupture de la barrière hémato-labyrinthique chez 5 patients. Nous n'avons pas retrouvé d'hydrops, de NVS ou de fistule périlymphatique.

N°	Sexe	Clinique	Age	Chir		Délai (mois)	Type d'otospongiose			Vertige	CA (dB)	CO (dB)	Résultats exploration imagerie					
				D	G		fenestrale	rétro	FR				hydrops	RBHL	FPL	NVS	SAV	Piston
1	F	SUB	60	0	1	276	1	0	0	1	91	50	1	1	0	0	0	Procident
2	F	SUB	68	0	1	240	1	0	0	1	48	44	1	1	0	0	0	Procident
3	F	SUB	75	0	1	600	1	0	0	0	55	41	0	1	0	0	X	Normal
4	F	Vertige	34	0	1	36	1	0	0	1	30	30	1	1	1	0	0	Luxé
5	M	SUB	40	0	1	48	1	0	0	0	114	60	0	1	0	1	0	Procident
6	F	Vertige	55	0	1	180	1	0	0	1	46	36	1	1	1	0	0	Luxé
7	F	Vertige	45	0	1	M	M	M	M	1	M	M	0	1	0	0	X	Normal
8	M	Vertige	60	0	1	1	1	0	0	1	21	16	0	1	0	1	X	Normal
9	F	SUB	40	0	1	60	1	0	1	0	64	50	1	1	0	0	0	Procident
10	F	SUB	36	0	1	24	1	0	0	0	70	55	1	1	1	0	0	Luxé
11	F	Vertige	49	1	0	144	1	0	0	1	65	24	0	1	0	1	X	Procident
12	M	SUB	56	1	1	M	1	0	0	1	M	M	0	1	1	0	0	Luxé
13	M	Vertige	56	1	1	M	1	0	0	1	M	M	0	1	1	0	0	Luxé
14	M	SUB	45	1	1	18	1	0	1	0	82	68	0	1	0	0	X	Normal
15	F	SUB	55	1	1	420	1	1	1	1	94	79	1	1	0	0	0	Normal
16	F	Vertige	55	1	1	204	1	0	1	1	101	60	0	1	0	0	0	Luxé
17	M	SUB	48	1	0	M	1	0	1	0	85	50	1	1	0	0	0	Luxé
18	F	Vertige	46	1	0	01	1	0	0	1	95	50	0	1	0	0	0	Fibrose
19	F	SUB	55	1	1	420	1	1	0	1	45	44	1	1	0	0	0	Procident
20	M	Vertige	50	1	1	12	1	1	0	1	120	120	1	1	0	0	0	Fibrose
21	F	Vertige	22	1	0	120	1	0	0	1	62	30	IMP	IMP	0	0	X	Luxé
22	F	Vertige	49	0	1	0,1	1	0	0	1	M	M	0	1	0	1	0	Normal
23	F	Vertige	67	0	1	336	M	M	M	1	120	120	0	1	1	0	X	Luxé
24	F	SUB	71	1	0	120	1	0	0	1	M	M	1	1	0	0	M	Normal
25	M	SUB	37	1	0	180	M	M	M	0	M	M	1	1	1	0	M	M
26	F	Vertige	53	1	0	36	1	0	0	1	M	M	0	1	0	0	0	Contact macule
27	F	Vertige	38	1	1	M	M	M	M	1	M	M	0	1	0	1	M	Procident

Tableau 10 : Caractéristiques cliniques et radiologiques des oreilles du groupe malade

Légende : 0 = non / 1= oui /M=Donnée manquante / X= analyse non réalisée/SUB= Surdit  unilat rale brusque/ IMP = analyse impossible/ FR = atteinte de la fen tre ronde/Retro = otospongiose r trofenestrale /CA = Perte auditive moyenne en conductivit  a rienne/ CO = Perte auditive moyenne en conduction osseuse /RBHL = rupture de barri re h mato-labyrinthique/FPL = fistule p rilymphatique/ NVS = non visible saccule/SAV= St nose aqueduc du vestibule

III- Discussion

Dans cette étude, la réalisation de la séquence FLAIR 4 heures après injection de gadolinium a permis de mettre en évidence une anomalie pour l'ensemble des patients du groupe « oreille malade ». Nous avons notamment mis en évidence la présence de fistules périlymphatiques (26%) et d'hydrops endolymphatique (44%) s'incluant pour certains dans le cadre d'un probable conflit avec le piston. Ces constatations, notamment la recherche d'hydrops, n'auraient pas été visibles avec une autre modalité d'imagerie et notamment avec une IRM séquence classique.

Les complications à la suite d'une chirurgie d'otospongiose ont été rapportées dans un délai précoce ou retardé après la chirurgie (60). Du fait de leur faible fréquence, elles ont été décrites par le biais de plusieurs *case report* histologiques (117). Dans une étude sur 11 oreilles, Rangheard et coll ont retrouvé grâce à l'IRM avec séquence classique plusieurs complications post-opératoires précoces (57).

Les principales complications aiguës sont :

- le granulome intra-vestibulaire, qui survient classiquement entre le 6^{ème} et le 15^{ème} jour après la chirurgie (118). Il a également été décrit dans la littérature des formes pseudo-tumorales de granulomes inflammatoires (119).
- le syndrome de Gusher est généralement lié à une malformation congénitale récessive en rapport au chromosome X. Elle peut être suspectée devant l'absence de modiolus au scanner. C'est alors une cause de complication rare survenant en per-opératoire (120).
- la fistule périlymphatique, qui peut survenir en post-opératoire immédiat ou de manière retardée (64)
- la procidence du piston avec traumatisme du saccule est également une complication pouvant survenir en aiguë ou de manière retardée. Les études histologiques sur animaux montrent qu'ils peuvent entraîner un collapsus du saccule lui-même parfois responsable d'hydrops (121).
- la labyrinthite suppurative peut apparaître en immédiat ou de manière retardée (dans les 2 premières semaines) (122). En opposition on trouve dans la littérature la notion de labyrinthite

aseptique ou séreuse, qui correspond à une complication plus fréquente et moins défavorable. Celle-ci peut survenir dans un délai variable après l'opération (123).

- et l'hémorragie intra-labyrinthique retrouvée à l'imagerie sous forme d'un hypersignal T1 spontané intra-vestibulaire (124).

Les principales complications tardives sont :

- La procidence du piston apparaissant de manière retardée,
- La fistule périlymphatique
- L'apparition d'une surdité neurosensorielle, dont l'étiologie est incertaine selon Schuknecht (122).
- La labyrinthite suppurative (en général dans les 2 semaines post-opératoires)
- D'autres complications ont été également rapportées avec l'apparition de paralysie faciale (126).

Notre étude, du fait de son recrutement, a évalué principalement des complications survenues à distance de la chirurgie avec une moyenne entre l'apparition des symptômes et la chirurgie de plus de 10 ans (160 mois). Ceci explique la faible occurrence des pathologies aiguës décrites ci-dessus. Nous rapportons donc une nouvelle gamme sémiologique, grâce à l'analyse du labyrinthe par IRM.

Concernant l'analyse du piston :

La procidence du piston au sein du vestibule, comme potentielle source de conflit avec les structures neurosensorielles de l'oreille interne, a déjà été décrite comme complication de la chirurgie (59). La mesure scanographique de cette procidence a été décrite comme source d'imprécisions et dépend du type de prothèses (58). Différents seuils ont été évoqués sur le scanner pour retenir une procidence comme pathologique (entre 2,2 et 2,5 mm) (59). Cependant, la mesure scanographique seule est d'utilité limitée, car le conflit dépend plus du rapport entre la procidence du piston et la position des structures endolymphatiques.

L'analyse de la séquence FLAIR permet d'étudier cette procidence par rapport à la position des structures endolymphatiques. Notre étude a mis en évidence, pour la première fois en imagerie, une association entre procidence et réaction endolymphatique avec soit hydrops, soit non-visualisation du saccule, qui correspondrait à une fistule endolymphatique ou à un collapsus du saccule (116). Cette complication retrouvée chez 33% des patients de notre étude a déjà été décrite en histologie (121). Dans notre étude, un patient a également présenté un conflit par malposition de la prothèse avec piston en regard de la macule de l'utricule. Nous avons supposé qu'un déplacement secondaire du piston au sein du vestibule, pourrait entraîner un conflit avec les structures endolymphatiques et expliquerait l'apparition retardée et brutale des symptômes.

L'analyse de la séquence T2 haute résolution couplée au scanner a permis d'évaluer plus précisément la position du piston pour les prothèses en téflon sans artéfact majeur. A notre connaissance, il n'existe pas d'autres études évaluant l'apport de l'IRM dans l'analyse de la procidence du piston.

Par ailleurs, il a été objectivé que l'extrémité distale des prothèses en titane est source d'importants artéfacts, responsable de l'exclusion d'un patient du fait de l'impossibilité d'analyser les structures endolymphatiques (Figure 41).

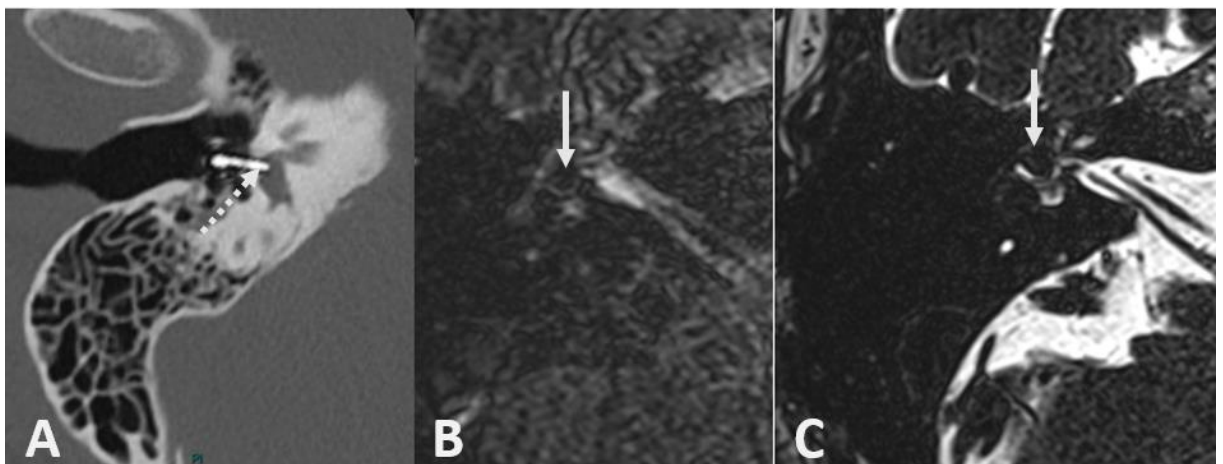


Figure 41 : Scanner (A) et IRM séquence FLAIR (B) et T2 haute résolution (C) chez un patient présentant une procidence d'une prothèse en titane dans le vestibule (flèche en pointillés) responsable d'artéfacts empêchant l'analyse des liquides du vestibule en séquence T2 haute résolution et FLAIR (où les artéfacts peuvent même simuler la présence d'un hydrops) (flèche)

Concernant la survenue d'une fistule périlymphatique :

La présence d'une fistule périlymphatique (FPL) correspond à une fuite de périlymphe au niveau d'une fenêtre (ovale/ronde). Elle peut être suspectée devant la présence d'un comblement non spécifique des fenêtres, au scanner ou en IRM (hypersignal T2 liquidien). La séquence FLAIR 4 heures après injection de gadolinium permet d'objectiver un rehaussement de ce comblement extra-labyrinthique ce qui confirme la nature périlymphatique de ce comblement. Cette séquence apporte donc des renseignements complémentaires et améliore la détection de fistules périlymphatiques (127).

Dans notre étude, nous avons retrouvé une FPL dans 7 oreilles (26%) des cas : la fenêtre ovale pour 6 oreilles associées à une luxation de piston dans trois oreilles (2 scanners manquants) ; la fenêtre ronde pour 1 oreille. Dans une étude portant sur 9 oreilles concernant la survenue de vertiges à distance de chirurgie d'otospongiose (entre 1 mois et 7 ans), les auteurs ont retrouvé 33% de FPL (125). Une autre étude a retrouvé 28% de FPL en cas de piston déplacé (128).

Nous avons retrouvé une association entre FPL et hydrops sacculaire chez 4 (57%) de ces 7 oreilles. Cette association a déjà été décrite lors d'études histologiques sur animal (129 ;130) et il a également été mis en évidence des cas de collapsus endolymphatiques non retrouvés dans notre étude (131). Dans une étude récente sur 18 oreilles non opérées présentant une FPL, Dubrulle et coll. ont retrouvé une association avec un hydrops sacculaire chez 4 patients. L'hypothèse physiopathologique associant ces 2 entités est que la fuite de périlymphe est responsable d'une hypo pression, qui est elle-même responsable d'un hydrops *a vacuo* (132).

Nous avons également retrouvé une association FPL avec une rupture de la barrière hémato-labyrinthique dans 100% des cas. Dans son étude Dubrulle et coll. ont retrouvé une rupture de la barrière hémato-labyrinthique chez 3 patients avec FPL. Le « signe de la fenêtre ronde » décrit par Dubrulle et coll. qui correspond à un hypersignal FLAIR de la fenêtre a été visible dans notre étude pour un patient avec atteinte de la fenêtre ronde. Pour les autres oreilles avec FPL de notre population, l'atteinte concernait la fenêtre ovale et ce signe n'a pas été objectivé (127).

Le diagnostic de FPL est difficile étant donné que la quantité moyenne de périlymphe est de 166 microlitres (133). Une imagerie normale n'élimine donc pas le diagnostic, d'autant que ces fuites peuvent être intermittentes (134). La faible spécificité du scanner semble cependant renforcée par l'utilisation de l'IRM avec une acquisition retardée après l'injection permettant d'objectiver le contenu périlymphatique de ce comblement (127 ; 135 ; 136).

L'enjeu diagnostique de FPL est celui d'une prise en charge chirurgicale précoce, qui est efficace notamment sur les vertiges (138). Un retard de prise en charge de plus de 2 semaines augmente le risque de perte auditive permanente (139 -140). Une dégénérescence des cellules ciliées a été retrouvée dans des études histologiques expérimentales sur animal en cas de fistules chroniques (141).

Concernant la survenue d'hydrops

Dans une étude récente sur 39 otospongioses non opérées, Lainé et coll ont démontré l'absence d'association entre otospongiose et hydrops endolymphatique, à l'exception d'un patient qui présentait un foyer autour de l'aqueduc du vestibule probablement à l'origine d'une interruption du flux endolymphatique (104).

Il a été démontré que les patients opérés d'une otospongiose présentent une fréquence plus élevée d'hydrops par rapport aux patients non opérés. En effet, dans une étude histologique, Ishai et coll retrouvent sur 502 os temporaux, 11,8% d'hydrops dans la population otospongiose opérée contre 1,9% dans la population otospongiose non opérée (102). Dans notre étude, un hydrops endolymphatique est retrouvé chez 44% des oreilles du groupe malade.

Nous avons vérifié pour chacun de ces hydrops l'absence de sténose de l'aqueduc du vestibule orientant ainsi vers une autre hypothèse causale à ces hydrops :

- Une association entre hydrops et fistules périlymphatiques a été retrouvée pour 4 oreilles dans notre étude. Comme discuté ci-dessus, un mécanisme lié à la chute de pression dans la périlymphe serait en cause (132)
- Une association avec une procidence conflictuelle du piston a également été observée pour 4 oreilles. Cette constatation a déjà été observée dans des études histologiques et expérimentales sur animal avec l'hypothèse d'un traumatisme direct du piston sur les structures endolymphatiques (121).
- Enfin 4 oreilles ont présenté un hydrops sans anomalie causale évidente.

Dans notre étude, la présence d'un hydrops sacculaire a été fréquemment associée à la présence de surdité neurosensorielle. Ce constat avait déjà été retrouvé par Attyé et son équipe, qui avaient étudié la présence d'un hydrops sacculaire dans trois groupes : (A) maladie de Menière certaine, (B) maladie de Menière possible, forme vestibulaire pure, (C) maladie de Menière possible, forme cochléaire pure. La présence d'un hydrops sacculaire était significativement liée à la perte auditive de plus de 40 dB tant pour le groupe maladie de Menière certaine et possible dans sa forme cochléaire pure. Un hydrops sacculaire n'a jamais été retrouvé en cas de maladie de Menière possible dans sa forme vestibulaire pure (133). Shi et coll ont retrouvé également une corrélation significative entre la perte auditive et la sévérité de l'hydrops chez 198 patients avec une maladie de Menière (134). Sepahdari et coll avaient, également, démontré que la sévérité de l'hydrops était en lien avec le degré de perte auditive (142). Dans une autre étude, Attyé et coll ont émis l'hypothèse que le saccule avait un rôle de tampon pour la réabsorption de l'endolymphe et que lorsque sa régulation était mise à défaut, l'excès d'endolymphe entraînait secondairement des lésions cochléaires (143).

Concernant la rupture de barrière hémato-labyrinthique

Dans notre étude, la présence d'une rupture de barrière hémato-labyrinthique sur séquence FLAIR 4 heures après injection de gadolinium a été le signe IRM le plus fréquent. Elle a été retrouvée dans toutes les oreilles du groupe pathologique et dans 50% des oreilles dans le groupe contrôle.

La valeur pathologique de cette anomalie dans notre population peut poser problème. En effet, dans une étude récente, elle est retrouvée chez 21% des patients avec otospongiose non opérée sans symptomatologie cochléo-vestibulaire avec une fréquence plus élevée en cas d'atteinte de la fenêtre ronde (104). La présence d'un hydrops ou d'une fistule périlymphatique est également associée aux ruptures de la barrière hémato-labyrinthique. La rupture de barrière hémato-labyrinthique a également été rapportée dans les surdités brusques. En effet, Conte et coll, ont retrouvé l'anomalie chez 25 patients sur 47 (53%) sans otospongiose avec surdité brusque (144). Dans une autre étude portant sur les surdités brusques, Hayoung et coll. ont retrouvé que la rupture de barrière labyrinthohématique à 4 heures de l'injection est le signe le plus sensible retrouvé chez 59% des patients contre 20% lors de la recherche de rehaussement 10 minutes après injection et contre 9% pour la présence d'un hypersignal FLAIR spontané (145). La signification de ce rehaussement de l'oreille interne reste

indéterminée avec des hypothèses d'atteinte virale, immunologique, vasculaire. Le lien avec les fistules périlymphatiques a également été avancé (146-148).

Nous avons tenté de rechercher si la topographie de cette atteinte permettrait de différencier entre les ruptures de barrière liées à l'otospongiose elle-même, à la chirurgie, ou par atteinte secondaire (hydrops, conflit, fistule périlymphatique, labyrinthite). Nous n'avons pas mis en évidence de différences significatives de pattern, cela pouvant s'expliquer par le faible nombre de patients.

Histologiquement, on peut émettre l'hypothèse que cette rupture de barrière s'apparente à une labyrinthite aseptique. En effet, cette entité histologique a été définie comme une inflammation du labyrinthe en l'absence de bactéries et de polynucléaires neutrophiles au sein de la périlymphe en opposition à la labyrinthite suppurative (149). Les études histologiques précisent que cette labyrinthite séreuse s'associe à une anomalie concomitante, telle que la fistule périlymphatique, des remaniements de composition de la périlymphe en rapport avec une chirurgie de l'oreille ou la présence de médiateurs inflammatoires locorégionaux (méningite/otite). (150-152). Une étude histologique a montré que les labyrinthites séreuses (liées à des otites) peuvent être responsables d'une perte significative de cellules ciliées au sein de la cochlée et s'associent à une augmentation significative d'hydrops en comparaison à un groupe contrôle et ainsi expliquer une surdité neurosensorielle (153).

Surdité neurosensorielle et chirurgie de l'otospongiose

Dans la population des patients opérés pour otospongiose, le lien entre chirurgie et surdité neurosensorielle a été étudié.

Dans le post-opératoire précoce, il a été observé la présence d'une surdité neurosensorielle pour les hautes fréquences de manière transitoire avec une régression sous 1 mois (154). Cette constatation a été jugée assez fréquente et a été retrouvée chez 33% des patients dans une étude sur 103 stapédectomies (155). Dans une autre étude, Bauchet et coll ont retrouvé cette constatation, avec dans leur série la présence d'une perte auditive sensorielle à haute fréquence persistante sur le long terme avec perte de plus de 5dB pour 21% des oreilles, dans leur étude, sur 61 oreilles (156). Bauchet et coll ont émis l'hypothèse du rôle de la perte de périlymphe pendant la chirurgie comme l'élément causal. Ils ont évoqué également la possibilité d'une perte en cellules ciliées, qui expliquerait les effets sur le long

terme. Une 2^{ème} hypothèse possible est l'association jugée fréquente entre chirurgie et labyrinthite séreuse (157) qui peut, comme vu précédemment, être responsable d'altérations cochléaires et d'atteintes neurosensorielles.

A long terme, les études ont été concordantes sur le fait que la surdité neurosensorielle est moins fréquente dans le groupe otospongiose opérée, que dans le groupe otospongiose non opérée (158). Comparée aux pertes auditives liées à l'âge, une étude a retrouvé une perte statistiquement significative de l'audition neurosensorielle des patients opérés d'otospongiose, sur les fréquences de 0,5, 1, 2 et 4 kHz, mais sans atteindre la significativité clinique de 10 dB pour ces fréquences (159). Cette surdité neurosensorielle peut s'expliquer par l'évolution de l'otospongiose pour laquelle en cas de foyer rétro-cochléaire avec atteinte de l'endosteum cochléaire, on trouve une possible hyalinisation du ligament spiral, responsable d'une atrophie de la strie vasculaire associée à une surdité neurosensorielle (160). On peut également émettre l'hypothèse d'une labyrinthite séreuse chronique post-opératoire responsable d'une atteinte des cellules ciliées.

Concernant le lien avec une surdité brusque, la fréquence de cette surdité dans la population des patients opérés d'otospongiose n'est pas connue jusqu'à aujourd'hui, l'affection restant rare dans la population générale avec une fréquence de 5-20 cas pour 100 000 habitants (161).

Limites :

Cette étude présente quelques limites. Tout d'abord, notre étude s'est intéressée à un faible nombre de patients expliqué par le peu de complications post-opératoires graves (de 0,2 à 1% des opérations) et du recours rare à l'imagerie de l'oreille interne pour cette indication, qui reste limité par la disponibilité de la technique (162).

Une autre limite a été l'analyse rétrospective des données avec des données manquantes concernant principalement les audiogrammes dans notre étude pour 8/39 oreilles.

Enfin, l'IRM a été obtenue sans acquisition pré-injection de gadolinium et sans acquisition dans le post-injection précoce. Ce protocole (acquisition pré et post-injection), proposé pour l'exploration des surdités brusques, présente des difficultés logistiques avec la nécessité de 2 passages en IRM et n'est pas appliqué en pratique courante dans les centres ayant servi au recueil. Cependant, comme vu ci-avant, l'acquisition FLAIR 4 heures après injection de gadolinium est jugée la plus sensible à la détection d'anomalies de composition des liquides périlymphatiques, même si elle présente une perte de spécificité (145). L'acquisition d'emblée après injection ne permet pas la caractérisation des anomalies de

composition de la périlymphe, ainsi, notre étude n'a pas permis la recherche d'hémorragies intra-labyrinthiques, qui correspondent à une autre cause de troubles neurosensoriels post-opératoire.

Implications thérapeutiques

Bien que rare, les complications de la chirurgie de l'otospongiose sont source d'importantes modifications dans la vie des patients, souvent mal tolérées, notamment sur le plan psychologique (163).

Notre étude a plusieurs implications thérapeutiques. En effet, l'IRM de l'oreille interne pourrait permettre d'orienter le chirurgien vers une chirurgie de révision, notamment en cas de fistules périlymphatiques.

L'IRM labyrinthique permettrait, également, de discuter la prescription de traitements médicamenteux de l'hydrops, notamment en cas de conflits entre piston et structure endolymphatique pour lesquels l'efficacité reste à évaluer. En effet, plusieurs traitements médicamenteux possibles ont déjà été étudiés dans le cadre d'une pathologie de Menière, qui se caractérise par la présence d'hydrops. Ces traitements sont multiples et d'efficacité variable : les règles hygiéno-diététiques type régime alimentaire pauvre en sel (accord professionnel) et limitation des excitants notamment de la caféine (Grade C), la béta-histine en traitement de fond (Grade C), les diurétiques essentiellement dans le but d'améliorer la symptomatologie vertigineuse (Grade C), l'injection trans-tympanique de corticoïdes en cas d'inefficacité des traitements médicaux oraux (Grade B), les injections intra-tympaniques de gentamycine sont une solution efficace permettant le contrôle des vertiges (Grade A).

Cette technique permet également une visualisation de la position exacte du piston et des structures endolymphatiques ce qui a montré un intérêt pour les chirurgies de l'otospongioses et pourrai être intéressant en cas de chirurgie de révision. (164)

Enfin, cette étude peut orienter le pronostic en donnant une étiologie à la symptomatologie dans ce contexte post-opératoire où il existe peu d'études sur les différentes étiologies.

IV- Conclusion

Cette étude descriptive, rétrospective, multicentrique, montre qu'en cas de syndrome cochléo-vestibulaire, survenant même à distance d'une chirurgie d'otospongiose, l'IRM de l'oreille interne permet de retrouver une cause à la symptomatologie dans 100% des cas avec des patterns différents de ceux retrouvés chez des patients non opérés.

De plus, la détection d'hydrops chez ces patients reste intéressante pour discuter des traitements médicamenteux qui sont disponibles. L'IRM de l'oreille interne apporte également une sensibilité accrue pour la détection des fistules périlymphatiques, ce qui peut orienter la prise en charge du patient vers un traitement chirurgical.

Finalement cette technique permet de visualiser la position exacte du piston et des structures endolymphatiques ce qui peut être utile en cas de reprise chirurgicale.

Bibliographie

1. Mudry, A. First descriptions of the ankylosis of the stapes. *Otol. Neurotol.* **31**, 1177(2010).
2. Valsalva AM. The human ear (Latin). Bononiae (Italy): C. Pisarri; 1704
3. Politzer A. Ueber primäre Erkrankung der knöchernen Labyrinthkapsel. *Zeitschr Ohrenheil* 1893;25:309–27.
4. Politzer A. Lehrbuch der Ohrenheilkunde für praktische Aerzte und Studierende, 4 ed. Stuttgart: Enke, 1901. English translation Politzer A. A Text-book of the Diseases of the Ear and Adjacent Organs. For Students and Practitioners. 4th ed. (Translation by Ballin M, Heller C.) Philadelphia: Lea, 1902.
5. GUILD, S. Histologic otosclerosis. *ann otol rhinol laryngol* 1944;31: 1045-71.
6. Pearson RD, Kurland LT, Cody DT. Incidence of diagnosed clinical otosclerosis. *Arch Otolaryngol* 1974;99:288–91
7. Quesnel, A. M., Ishai, R. & McKenna, M. J. Otosclerosis: Temporal Bone Pathology. *Otolaryngol. Clin. North Am.* **51**, 291–303 (2018).
8. GUILD, S. Histologic otosclerosis. *ann otol rhinol laryngol* 1944;31: 1045-71.
9. Schuknecht, H. F. & Barber, W. Histologic variants in otosclerosis. *Laryngoscope* **95**, 1307–1317 (1985).
10. Linthicum, F. H. Histopathology of otosclerosis. *Otolaryngol. Clin. North Am.* **26**, 335–352 (1993).
11. Parahy, C. & Linthicum, F. H. Otosclerosis: relationship of spiral ligament hyalinization to sensorineural hearing loss. *Laryngoscope* **93**, 717–720 (1983).
12. Elonka, D. R. & Applebaum, E. L. Otosclerotic involvement of the cochlea: a histologic and audiologic study. *Otolaryngol Head Neck Surg* **89**, 343–351 (1981).
13. Ruedi L, Spöndlin H. Pathogenesis of sensorineural deafness in otosclerosis. *Ann Otol Rhinol Laryngol* 75:525–552 (1966). *Ann Otol Rhinol Laryngol* 75:525–552 (1966).
14. Johnsson, L. G., Pyykkö, I., Pollak, A., Gleeson, M. & Felix, H. Cochlear vascular pathology and hydrops in otosclerosis. *Acta Otolaryngol.* **115**, 255–259 (1995).
15. Doherty, J. K. & Linthicum, F. H. Spiral ligament and stria vascularis changes in cochlear otosclerosis: effect on hearing level. *Otol. Neurotol.* **25**, 457–464 (2004).
16. Antoli-Candela, F., McGill, T. & Peron, D. Histopathological observations on the cochlear changes in otosclerosis. *Ann. Otol. Rhinol. Laryngol.* **86**, 813–820 (1977).
17. Szekanecz, Z. *et al.* [Current aspects of the pathogenesis and clinical characteristics of otosclerosis: possibilities of drug therapy]. *Orv Hetil* **140**, 2435–2440 (1999).
18. Stankovic, K. M. & McKenna, M. J. Current research in otosclerosis. *Curr Opin Otolaryngol Head Neck Surg* **14**, 347–351 (2006).
19. Crompton, M. *et al.* The Epidemiology of Otosclerosis in a British Cohort. *Otol. Neurotol.* **40**, 22–30 (2019).
20. Del Bo, M., Zaghis, A. & Ambrosetti, U. Some observations concerning 200 stapedectomies: fifteen years postoperatively. *Laryngoscope* **97**, 1211–1213 (1987).
21. Gristwood, R. E. & Venables, W. N. Pregnancy and otosclerosis. *Clin Otolaryngol Allied Sci* **8**, 205–210 (1983).
22. Arnold, W. & Friedmann, I. [Detection of measles and rubella-specific antigens in the endochondral ossification zone in otosclerosis]. *Laryngol Rhinol Otol (Stuttg)* **66**, 167–171 (1987).
23. McKenna, M. J. & Mills, B. G. Immunohistochemical evidence of measles virus antigens in active otosclerosis. *Otolaryngol Head Neck Surg* **101**, 415–421 (1989).
24. Roald, B., Størvold, G., Mair, I. W. & Mjøen, S. Respiratory tract viruses in otosclerotic lesions. An immunohistochemical study. *Acta Otolaryngol.* **112**, 334–338 (1992).

25. Grayeli, A. B. *et al.* No evidence of measles virus in stapes samples from patients with otosclerosis. *J. Clin. Microbiol.* **38**, 2655–2660 (2000).
26. Babcock, T. A. & Liu, X. Z. Otosclerosis: From Genetics to Molecular Biology. *Otolaryngol. Clin. North Am.* **51**, 305–318 (2018)
27. Hentschel, M. A. *et al.* Limited evidence for the effect of sodium fluoride on deterioration of hearing loss in patients with otosclerosis: a systematic review of the literature. *Otol. Neurotol.* **35**, 1052–1057 (2014).
28. Vessey, M. & Painter, R. Oral contraception and ear disease: findings in a large cohort study. *Contraception* **63**, 61–63 (2001).
29. Rudic, M. *et al.* The pathophysiology of otosclerosis: Review of current research. *Hear. Res.* **330**, 51–56 (2015).
30. Chen, W. *et al.* Linkage of otosclerosis to a third locus (OTSC3) on human chromosome 6p21.3-22.3. *J. Med. Genet.* **39**, 473–477 (2002).
31. Janssens, K., ten Dijke, P., Janssens, S. & Van Hul, W. Transforming growth factor-beta1 to the bone. *Endocr. Rev.* **26**, 743–774 (2005).
32. Imauchi, Y. *et al.* Relation between renin-angiotensin-aldosterone system and otosclerosis: a genetic association and in vitro study. *Otol. Neurotol.* **29**, 295–301 (2008).
33. Sziklai, I., Batta, T. J. & Karosi, T. Otosclerosis: an organ-specific inflammatory disease with sensorineural hearing loss. *Eur Arch Otorhinolaryngol* **266**, 1711–1718 (2009).
34. Grayeli, A. B. *et al.* Parathyroid hormone-parathyroid hormone-related peptide receptor expression and function in otosclerosis. *Am. J. Physiol.* **277**, E1005-1012 (1999).
35. Kamogashira, T., Fujimoto, C. & Yamasoba, T. Reactive oxygen species, apoptosis, and mitochondrial dysfunction in hearing loss. *Biomed Res Int* **2015**, 617207 (2015).
36. Danesh, A. A., Shahnaz, N. & Hall, J. W. The Audiology of Otosclerosis. *Otolaryngol. Clin. North Am.* **51**, 327–342 (2018).
37. Sakai O, Curtin HD, Hasso AN, et al. Otosclerosis and dysplasias of the temporal bone. *Head and Neck Imaging. 4th ed. St. Louis: Mosby; 2003:1245–73.*
38. Imagerie de l'oreille et de l'os temporal tome 3, F.Veillon
39. Shahnaz, N. *et al.* Energy reflectance and tympanometry in normal and otosclerotic ears. *Ear Hear* **30**, 219–233 (2009).
40. McElveen, J. T. & Kutz, J. W. Controversies in the Evaluation and Management of Otosclerosis. *Otolaryngol. Clin. North Am.* **51**, 487–499 (2018).
41. Quesnel, A. M., Seton, M., Merchant, S. N., Halpin, C. & McKenna, M. J. Third-generation bisphosphonates for treatment of sensorineural hearing loss in otosclerosis. *Otol. Neurotol.* **33**, 1308–1314 (2012).
- 42 de Oliveira Vicente, A. *et al.* Magnetic resonance imaging in the evaluation of clinical treatment of otospongiosis: a pilot study. *Otolaryngol Head Neck Surg* **152**, 1119–1126 (2015).
43. Nazarian, R., McElveen, J. T. & Eshraghi, A. A. History of Otosclerosis and Stapes Surgery. *Otolaryngol. Clin. North Am.* **51**, 275–290 (2018).
44. Boyev, K. P. Use of Lasers in Otosclerosis Surgery. *Otolaryngol. Clin. North Am.* **51**, 405–413 (2018).
45. Gulya AJ, Minor LB, Poe DS. Glasscock-Shambaugh. surgery of the ear. PMPHUSA; 2010.
46. Nadol JB, McKenna MJ. Surgery of the ear and temporal bone. Lippincott Williams & Wilkins; 2004.
47. Cheng, H. C. S., Agrawal, S. K. & Parnes, L. S. Stapedectomy Versus Stapedotomy. *Otolaryngol. Clin. North Am.* **51**, 375–392 (2018).
48. Silverstein, H. Laser stapedotomy minus prosthesis (laser STAMP): a minimally invasive

- procedure. *Am J Otol* **19**, 277–282 (1998).
49. Silverstein, H., Hoffmann, K. K., Thompson, J. H., Rosenberg, S. I. & Sleeper, J. P. Hearing outcome of laser stapedotomy minus prosthesis (STAMP) versus conventional laser stapedotomy. *Otol. Neurotol.* **25**, 106–111 (2004).
50. Silverstein, H., Van Ess, M. J. & Alameda, Y. A. Laser stapedotomy minus prosthesis: long-term follow-up. *Otolaryngol Head Neck Surg* **144**, 753–757 (2011).
51. Dwyer-Hemmings, L., Manjaly, J. G., Nash, R., Mukherjee, A. & Lavy, J. A. Stapes Surgery for Profound Hearing Loss Secondary to Otosclerosis. *Ear Nose Throat J* **98**, 273–278 (2019)
52. Shea, J. J. Forty years of stapes surgery. *Am J Otol* **19**, 52–55 (1998).
53. Vincent, R., Sperling, N. M., Oates, J. & Jindal, M. Surgical findings and long-term hearing results in 3,050 stapedotomies for primary otosclerosis: a prospective study with the otology-neurotology database. *Otol. Neurotol.* **27**, S25-47 (2006).
54. Gillard, D. M. & Harris, J. P. Cost-effectiveness of Stapedectomy vs Hearing Aids in the Treatment of Otosclerosis. *JAMA Otolaryngol Head Neck Surg* (2019)
55. Mann, W. J., Amedee, R. G., Fuerst, G. & Tabb, H. G. Hearing loss as a complication of stapes surgery. *Otolaryngol Head Neck Surg* **115**, 324–328 (1996).
56. Wiet, R. J., Harvey, S. A. & Bauer, G. P. Complications in stapes surgery. Options for prevention and management. *Otolaryngol. Clin. North Am.* **26**, 471–490 (1993).
57. Rangheard, A. S., Marsot-Dupuch, K., Mark, A. S., Meyer, B. & Tubiana, J. M. Postoperative complications in otospongiosis: usefulness of MR imaging. *AJNR Am J Neuroradiol* **22**, 1171–1178 (2001).
58. Warren, F. M., Riggs, S. & Wiggins, R. H. Computed tomographic imaging of stapes implants. *Otol. Neurotol.* **29**, 586–592 (2008).
59. Fang, Y. *et al.* MPR-CT Imaging for Stapes Prosthesis: Accuracy and Clinical Significance. *Otol. Neurotol.* **37**, 321–323 (2016).
60. Naggara, O., Williams, T., Ayache, D., Heran, F. & Piekarski, J. D. [Imaging of postoperative failures and complications in stapes surgery for otosclerosis]. *J Radiol* **86**, 1749–1761 (2005).
61. Hammerschlag, P. E., Fishman, A. & Scheer, A. A. A review of 308 cases of revision stapedectomy. *Laryngoscope* **108**, 1794–1800 (1998).
62. Betsch, C., Ayache, D., Decat, M., Elbaz, P. & Gersdorff, M. [Revision stapedectomy for otosclerosis: report of 73 cases]. *J Otolaryngol* **32**, 38–47 (2003).
63. Wiet, R. J., Kubek, D. C., Lemberg, P. & Byskosh, A. T. A meta-analysis review of revision stapes surgery with argon laser: effectiveness and safety. *Am J Otol* **18**, 166–171 (1997).
64. Vandevoorde, A., Williams, M. T., Ukkola-Pons, E., Daval, M. & Ayache, D. Early Postoperative Imaging of the Labyrinth by Cone Beam CT After Stapes Surgery for Otosclerosis With Correlation to Audiovestibular Outcome. *Otol. Neurotol.* **38**, 168–172 (2017).
65. Committee on Hearing and Equilibrium guidelines for the diagnosis and evaluation of therapy in Menière’s disease. American Academy of Otolaryngology-Head and Neck Foundation, Inc. *Otolaryngol Head Neck Surg* **113**, 181–185 (1995).
66. Nakashima, T. *et al.* Visualization of endolymphatic hydrops in patients with Meniere’s disease. *Laryngoscope* **117**, 415–420 (2007).
67. Nakashima, T. *et al.* Clinical significance of endolymphatic imaging after intratympanic gadolinium injection. *Acta Otolaryngol Suppl* 9–14 (2009) doi:10.1080/00016480902729801.
68. Park, M. *et al.* Differences in perilymphatic space enhancement and adverse inflammatory reaction after intratympanic injection of two different gadolinium agents: A 9.4-T magnetic resonance imaging study. *Hear. Res.* **333**, 118–126 (2016).
69. Kakigi, A. *et al.* Effects of gadolinium injected into the middle ear on the stria vascularis. *Acta Otolaryngol.* **128**, 841–845 (2008).

70. Kimitsuki, T., Nakagawa, T., Hisashi, K., Komune, S. & Komiyama, S. Gadolinium blocks mechano-electric transducer current in chick cochlear hair cells. *Hear. Res.* **101**, 75–80 (1996).
71. Yoshioka, M. *et al.* Individual differences in the permeability of the round window: evaluating the movement of intratympanic gadolinium into the inner ear. *Otol. Neurotol.* **30**, 645–648 (2009).
72. Nakashima, T. *et al.* Endolymphatic hydrops revealed by intravenous gadolinium injection in patients with Ménière's disease. *Acta Otolaryngol.* **130**, 338–343 (2010).
73. Naganawa, S. *et al.* Visualization of endolymphatic hydrops in Ménière's disease with single-dose intravenous gadolinium-based contrast media using heavily T(2)-weighted 3D-FLAIR. *Magn Reson Med Sci* **9**, 237–242 (2010).
74. Conte, G. *et al.* Three-Tesla magnetic resonance imaging of the vestibular endolymphatic space: A systematic qualitative description in healthy ears. *Eur J Radiol* **109**, 77–82 (2018).
75. Sano, R. *et al.* Contrast enhancement of the inner ear in magnetic resonance images taken at 10 minutes or 4 hours after intravenous gadolinium injection. *Acta Otolaryngol.* **132**, 241–246 (2012).
76. Eliezer, Michael *et al.* "Influence of inversion time on endolymphatic hydrops evaluation in 3D-FLAIR imaging." *Journal of neuroradiology = Journal de neuroradiologie* vol. 44,5 (2017): 339-343.
77. Naganawa, S. *et al.* Fast recovery 3D fast spin-echo MR imaging of the inner ear at 3 T. *AJNR Am J Neuroradiol* **23**, 299–302 (2002)
78. Naganawa, S. *et al.* MR imaging of the inner ear: comparison of a three-dimensional fast spin-echo sequence with use of a dedicated quadrature-surface coil with a gadolinium-enhanced spoiled gradient-recalled sequence. *Radiology* **208**, 679–685 (1998).
79. Ex Vivo and In Vivo Imaging of the Inner Ear at 7 Tesla MRI *†Sylvia L. van Egmond, ‡§Fredy Visser, ‡Frank A. Pameijer, and *†Wilko Grolman
80. Eliezer, M *et al.* "Comparison of enhancement of the vestibular perilymph between gadoterate meglumine and gadobutrol at 3-Tesla in Meniere's disease." *Diagnostic and interventional imaging* vol. 99,5 (2018): 271-277
81. Suzuki, H. *et al.* Contrast enhancement of the inner ear after intravenous administration of a standard or double dose of gadolinium contrast agents. *Acta Otolaryngol.* **131**, 1025–1031 (2011).
82. Nahmani, S *et al.* "Comparison of Enhancement of the Vestibular Perilymph between Variable and Constant Flip Angle-Delayed 3D-FLAIR Sequences in Menière Disease." *AJNR. American journal of neuroradiology* vol. 41,4 (2020): 706-711.
83. Naganawa, S., Sone, M., Otake, H. & Nakashima, T. Endolymphatic hydrops of the labyrinth visualized on noncontrast MR imaging: a case report. *Magn Reson Med Sci* **8**, 43–46 (2009).
84. Naganawa, S., Kawai, H., Sone, M., Nakashima, T. & Ikeda, M. Endolymphatic hydrops in patients with vestibular schwannoma: visualization by non-contrast-enhanced 3D FLAIR. *Neuroradiology* **53**, 1009–1015 (2011).
85. Keller, J. H., Hirsch, B. E., Marovich, R. S. & Branstetter, B. F. Detection of endolymphatic hydrops using traditional MR imaging sequences. *Am J Otolaryngol* **38**, 442–446 (2017).
86. Naganawa, S. & Sone, M. Letter to Editors: Detection of endolymphatic hydrops using traditional MR imaging sequences. *Am J Otolaryngol* **38**, 637–638 (2017).
87. MRI diagnosis of saccular hydrops: comparison of heavily-T2 FIESTA-C and 3D-FLAIR sequences with delayed acquisition Michael Eliezer, MD 1 – Guillaume Poillon, MD 1 – Julien Horion, MD 1 – Phillippe Lelion, MD 2 – Emmanuel Gerardin, MD, PhD 1 – Nicolas Magne, MD, 1 – André Gillibert, MD 3 – Arnaud Attyé, MD
88. D J Pender Endolymphatic Hydrops and Ménière's Disease: A Lesion Meta-Analysis Epub 2014 Sep 19.
89. Nakashima, T. *et al.* Grading of endolymphatic hydrops using magnetic resonance imaging. *Acta Otolaryngol Suppl* **5–8** (2009) doi:10.1080/00016480902729827.

90. Lingam, R. K., Connor, S. E. J., Casselman, J. W. & Beale, T. MRI in otology: applications in cholesteatoma and Ménière's disease. *Clin Radiol* **73**, 35–44 (2018).
91. Yoshida T, Sugimoto S, Teranishi M, et al. Imaging of the endolymphatic space in patients with Ménière's disease. *Auris Nasus Larynx* 2018;45: 33–38.
92. Attyé, A. *et al.* MRI of endolymphatic hydrops in patients with Meniere's disease: a case-controlled study with a simplified classification based on saccular morphology. *Eur Radiol* **27**, 3138–3146 (2017).
93. Bernaerts, Anja et al. "The value of four stage vestibular hydrops grading and asymmetric perilymphatic enhancement in the diagnosis of Meniere's disease on MRI." *Neuroradiology* vol. 61,4 (2019): 421-429.
94. Kahn, Laureline et al. "Relationship between video head impulse test, ocular and cervical vestibular evoked myogenic potentials, and compartmental magnetic resonance imaging classification in meniere's disease." *The Laryngoscope* vol. 130,7 (2020)
95. Eliezer, Michael et al. "Detection of intralabyrinthine abnormalities using post-contrast delayed 3D-FLAIR MRI sequences in patients with acute vestibular syndrome." *European radiology* vol. 29,6 (2019): 2760-2769.
96. Tagaya, M. *et al.* Endolymphatic hydrops and blood-labyrinth barrier in Ménière's disease. *Acta Otolaryngol.* **131**, 474–479 (2011).
97. Pakdaman, M. N. *et al.* Blood-Labyrinth Barrier Permeability in Menière Disease and Idiopathic Sudden Sensorineural Hearing Loss: Findings on Delayed Postcontrast 3D-FLAIR MRI. *AJNR Am J Neuroradiol* **37**, 1903–1908 (2016).
98. Eliezer, M. *et al.* Vestibular atelectasis: Myth or reality? *Laryngoscope* **129**, 1689–1695 (2019).
99. Mansour S, Nicolas K, Ahmad HH. Round window otosclerosis: radiologic classification and clinical correlations. *Otol Neurotol* 2011;32:384–92.
100. McCabe B. Otosclerosis and vertigo. *Trans Pac Coast Ophthal Otolaryngol Soc* 1966;47:37–42.
101. Liston SL, Paparella MM, Mancini F, Anderson JH. Otosclerosis and endolymphatic hydrops. *Laryngoscope* 1984;94:1003–7.
102. How Often Does Stapedectomy for Otosclerosis Result in Endolymphatic Hydrops? yReuven Ishai, zChristopher F. Halpin, yMichael J. McKenna, and yAlicia M. Quesnel
103. Schuknecht HF, Gulya AJ. Endolymphatic hydrops: an overview and classification. *Ann Otol Rhinol Laryngol Suppl* 1983;106:1–20
104. Laine, J. *et al.* MRI evaluation of the endolymphatic space in otosclerosis and correlation with clinical findings. *Diagn Interv Imaging* (2020).
105. Pollak, A. Otosclerosis associated with Ménière's disease: a histological study. *Adv. Otorhinolaryngol.* **65**, 50–52 (2007).
106. Kimura RS. Animal models of endolymphatic hydrops. *Am J Otolaryngol* 1982;3:447–51.
107. Mukaida T, Sone M, Yoshida T, Kato K, Teranishi M, Naganawa S, et al. Magnetic resonance imaging evaluation of endolymphatic hydrops in cases with otosclerosis. *Otol Neurotol* 2015;36:1146–50.
108. Wang F, Yoshida T, Sugimoto S, Shimono M, Teranishi M, Naganawa S, et al. Clinical features of ears with otosclerosis and endolymphatic hydrops. *Otol Neurotol* 2019;40:441–5
109. Naganawa, S. *et al.* Cochlear Lymph Fluid Signal Increase in Patients with Otosclerosis after Intravenous Administration of Gadodiamide. *Magn Reson Med Sci* **15**, 308–315 (2016).
110. Lombardo F, De Cori S, Aghakhanyan G. 3D-FLAIR sequence at 3 T in cochlear otosclerosis. *Eur Radiol* 2016;26:3744–51.
111. Adams JC. Clinical implications of inflammatory cytokines in the cochlea: a technical note.

- Otol Neurotol 2002;23:316–22.
112. Handzel O, Burgess BJ, Nadol JB. Histopathology of the peripheral vestibular system after cochlear implantation in the human. *Otol Neurotol* 2006;27:57–64.
113. Richard C, Fayad JN, Doherty J, Linthicum FH. Round window versus cochleostomy technique in cochlear implantation: Histologic findings. *Otol Neurotol* 2012;33:1181–7
114. Smeds H, Eastwood HT, Hapson AJ, et al. Endolymphatic hydrops is prevalent in the first weeks following cochlear implantation. *Hear Res* 2015;327:48–57.
115. Secondary Endolymphatic Hydrops Ashley P. O’Connell Ferster, ySebahattin Cureoglu, z§Nevra Keskin jjMichael M. Paparella, and Huseyin Isildak
116. Clinical and radiological characteristics of patients with collapse or fistula of the saccule as evaluated by inner ear MRIMichael Eliezer, Guillaume Poillon, Daniel Lévy, Jean-Pierre Guichard, Michel Toupet, Emmanuel Houdart, Arnaud Attyé & Charlotte Hautefort
117. Schuknecht HF, Jones DD. Stapedectomy: postmortem findings. *Ann Otol Rhinol Laryngol Suppl* 1979;(55)88:1–43
118. Harris I, WeissL, 1962: Granulomatous complication of oval window fat grafts. *Laryngoscope* 72:870-885
119. Labyrinthitis, or inflammatory pseudotumor after stapedectomy C. Pavillon-Maisonniera,* , F. Faurea, I. Plouin-Gaudona, E. Truya,b
120. <https://www.orpha.net/data/patho/FR/fr-gusher.pdf>
121. Hohmann A, 1962: inner ear reaction to stapes surgery (animal experiments). In Schknecht HF (ed.) *Otosclerosis* 305-317. Boston: Little, Brown
122. Schuknecht’s pathology of the ear third edition
123. Inner ear complication of stapes surgery, miles L lewis
124. Shea JJ. Complications of the stapedectomy operation. *Ann Otol Rhinol Laryngol* 1963;72:1109-23.
125. Delayed Vertigo after Stapes Surgery Roberto Albera, MD, MPH; Andrea Canale, MD; Michelangelo Lacilla, TCH; Andrea L. Cavalot, MD; Vittorio Ferrero, MD
126. Cohen M, Balaker A, Kirsch C, Ishiyama A. Magnetic resonance imaging findings in delayed facial palsy after stapes surgery. *Otol Neurotol*. 2010;31(7):1153-1156.
127. The round window sign: a sensitive sign to detect perilymphatic fistulae on delayed postcontrast 3D-FLAIR sequenceFrédérique Dubrulle1 & Victor Chaton1 & Michael Risoud2 & Hedi Farah1 Quentin Charley2 & Christophe Vincent2
128. Farrior J, Sutherland A. Revision stapes surgery. *Laryngoscope* 1990;101:1155–1161
129. Nomura Y, Hara M. Experimental perilymphatic fistula. *Am J Otolaryngo* 1986;7:267-75. .
130. Hara M, Nomura Y, Saito K. Histopathologic study of the perilymph-suctioned labyrinth. *Ann Otol Rhinal Laryngol* 1990; 99:316-20.
131. Young, Y H et al. “Vestibular pathophysiologic changes in experimental perilymphatic fistula.” *The Annals of otology, rhinology, and laryngology* vol. 101,7 (1992): 612-6.
132. The fistula problem in otosclerosis surgery, Howard P house
133. Igarashi M, Ohashi K, Ishii M: Morphometric comparison of endolymphatic and perilymphatic spaces in human temporal bones. *Acta Otolaryngol* 1986; 101: 161–16
134. Marsot-Dupuch K, Gayet-Delacroix M: [Imaging of the cochleo-vestibular system]. *J Radiol* 1999; 80: 351–362.
135. Maillot O, Attyé A, Boyer E, Heck O, Kastler A, Grand S, Schmerber S, Krainik A (2016) Post traumatic deafness: a pictorial review of CT and MRI findings. *Insights Imaging*. 7(3):341– 350.
136. Algin O, Berçin S, Akgunduz G, Turkbey B, Cetin H (2012) Evaluation of labyrinthine fistula by MR cisternography. In: *Emergency radiology*. Springer

137. Detection of perilymphatic fistula in labyrinthine windows by virtual endoscopy and variation of reconstruction thresholds on CT scan Alexis Bozorg Grayeli, Jean-Loup Bensimon, Maxime Guyon, Serge Aho-Glele & Michel Toupet
138. Meldrum, J A, and P R Prinsley. "Perilymph fistula: the patients' experience." *The Journal of laryngology and otology* vol. 130,6 (2016): 526-31.
139. Choi JE, Moon IJ, Kim H, Lee K, Cho YS, Chung WH (2017) Diagnostic criteria of barotraumatic perilymph fistula based on clinical manifestations. *Acta Otolaryngol* 137(1):16–22
140. Herman P, Guichard JP, Van den Abbeele T, Tan CT, Bensimon JL, Marianowski R, Huy PTB (1996) Traumatic luxation of the stapes evidenced by high-resolution CT. *Am J Neuroradiol* 17(7):1242–1244
141. Chronic perilymphatic fistula: Experimental model in the guinea pig PAUL FLINT MD, LARRY G. DUCKERT, MD, PhD, ROBERT A. DOBIE, MD, and EDWIN W. RUBEL, PhD, Seattle, Washington
142. Attyé A, Eliezer M, Medici M, Tropres I, Dumas G, Krainik A, et al. In vivo imaging of saccular hydrops in humans reflects sensorineural hearing loss rather than Meniere's disease symptoms. *Eur Radiol.* juill 2018;28(7):2916-22.
143. Shi S, Guo P, Li W, Wang W. Clinical Features and Endolymphatic Hydrops in Patients With MRI Evidence of Hydrops. *Ann Otol Rhinol Laryngol.* avr 2019;128(4):286-92.
144. E Conte G, Di Berardino F, Zanetti D, et al. Early Magnetic Resonance Imaging for Patients With Idiopathic Sudden Sensorineural Hearing Loss in an Emergency Setting. *Otol Neurotol.*2019;40(9):1139-1147.
145. The clinical value of 4-hour delayed-enhanced 3D-FLAIR MR images in sudden hearing loss Hayoung Byun¹ | Jae Ho Chung¹ Dong Woo Park² | Tae Yoon Kim²
146. Mark AS, Fitzgerald D. Segmental enhancement of the cochlea on contrast-enhanced MR: correlation with the frequency of hearing loss and possible sign of perilymphatic fistula and autoimmune labyrinthitis. *AJNR Am J Neuroradiol* 1993;14:991–96 Medline
147. Fitzgerald DC, Mark AS. Sudden hearing loss: frequency of abnormal findings on contrast-enhanced MR studies. *AJNR Am J Neuroradiol* 1998;19:1433–36 Medlin
148. Conte G, Di Berardino F, Sina C, et al. MR imaging in sudden sensorineural hearing loss. Time to talk. *AJNR Am J Neuroradiol.* 2017;38(8):1475-1479
149. Cureoglu S, Schachern PA, Rinaldo A, Tsuprun V, Ferlito A, Paparella MM. Round window membrane and labyrinthine pathological changes: an overview. *Acta Otolaryngol* 2005; 125:9-15
150. Merchant SN, Nadol JB. Schuknecht's Pathology of the Ear. 3rd ed. Shelton, CT: People's Medical publishing house-USA; 2010
151. Goldstein NA, Casselbrant ML, Bluestone CD, Kurs-Lasky M. Intratemporal complications of acute otitis media in infants and children. *Otolaryngol Head Neck* 1998;119:444-54.
152. Arts HA. Sensorineural hearing loss in adults. In: Flint PW, Haughey BH, Lund VJ, et al, editors. *Cummings Otolaryngology—Head and Neck Surgery*, Philadelphia: Saunders-Elsevier; 2014, p. 2319-35.
153. Cochlear changes in serous labyrinthitis associated with silent otitis media: A human temporal bone study Serdar Kaya MD ,Vladimir Tsuprun PhD, Schachern BS, Michael M. Paparella MD, Sebahattin Cureoglu MD
154. Robinson M, Kasden SD. Bone conduction speech discrimination: an indication of cochlear function in the immediate postoperative period. *Arch Otolaryngol* 1977;103:238Y40
155. Bellucci RJ. Trends and profiles in stapes surgery. *Ann Otol Rhinol Laryngol* 1979;88:708Y13
156. High-Frequency Sensorineural Hearing Loss After Stapedectomy*Michele Bauchet St. Martin, †Elaine N. Rubinstein, and ‡Barry E. Hirsch

157. Tibor Germán (1948) Serous Labyrinthitis as a Failure in Fenestration, *Acta Oto-Laryngologica*, 36:3-4, 220-224, DOI: 10.3109/00016484809123778
158. Pirodda, E et al. "The problem of the sensorineural component in otosclerotic hearing loss: a comparison between operated and non-operated ears." *Acta oto-laryngologica* vol. 115,3 (1995): 427-32.
159. Long-term Incidence and Degree of Sensorineural Hearing Loss in Otosclerosis Reuven Ishai, Christopher F. Halpin, Jennifer J. Shin, Michael J. McKenna, and Alicia M. Quesnel
160. Kwok OT1, Nadol JB Jr. Correlation of otosclerotic foci and degenerative changes in the organ of Corti and spiral ganglion. *Am J Otolaryngol* 1989;10:1-12
161. Schreiber BE, Agrup C, Haskard DO, Luxon LM. Sudden sensorineural hearing loss. *Lancet* 2010;375:1203-11
162. Mann WJ, Amedee RG, Fuerst G, Tabb HG. Hearing loss as a complication of stapes surgery. *Otolaryngol Head Neck Surg* 1996;115:324-328
163. Guyot JP, Sakbani K. Patients' lives following stapedectomy complications. *Adv Otorhinolaryngol.* 2007;65:348-352.
164. Sone, M. *et al.* Magnetic resonance imaging evaluation of endolymphatic hydrops and post-operative findings in cases with otosclerosis. *Acta Otolaryngol.* **137**, 242-245 (2017).

Apport des séquences FLAIR 4 heures après injection du produit de contraste en IRM pour le diagnostic de complications des patients opérés d'une otospongiose.

Objectif : Évaluer en IRM la séquence FLAIR réalisée 4 heures après injection de produit de contraste pour le diagnostic des complications chez des patients opérés d'otospongiose.

Matériels et méthodes Dans cette étude rétrospective multicentrique réalisée entre décembre 2017 et juillet 2020, tous les patients qui ont présenté une symptomatologie cochléo-vestibulaire dans les suites d'une chirurgie d'otospongiose et qui ont bénéficié d'une IRM 3T avec séquence FLAIR à 4h ont été inclus. Comme groupe contrôle, nous avons inclus les patients asymptomatiques opérés. Les données cliniques, scanographiques et audiométriques ont été évaluées. Nous avons recherché la présence d'anomalies de l'oreille interne ainsi que la présence d'anomalies du piston.

Résultats : Dans le groupe malade, nous avons inclus 27 oreilles issues de 25 patients. Dans le groupe contrôle, nous avons inclus 11 oreilles issues de 10 patients. Dans le groupe malade, une anomalie de l'oreille interne a été retrouvée en IRM dans 100% des cas avec 12/27 hydrops (44%), 7/27 fistule périlymphatique (26%), 5/27 non-visualisation des structures endolymphatiques (NVS) (18%) et 5/27 rupture de barrière hémato_labyrinthique (RBHL) isolée (18%). Dans le groupe contrôle la seule anomalie retrouvée était la présence chez 5/11 (45%) des oreilles d'une RBHL. Il existait une différence significative entre les 2 groupes sur la présence d'anomalie en imagerie.

Un conflit entre piston et structure endolymphatique a été retrouvé chez 9/27 oreilles (33%).

Conclusion : La séquence FLAIR à 4H s'avère performante dans le diagnostic de complications de patients opérés d'otospongiose et définit de nouvelles gammes pathologiques.

Mots-clés : IRM, FLAIR 4 heures après injection de gadolinium, hydrops, complication chirurgie otospongiose, prociidence piston.

Diagnostic value of MRI with 4 hours post-contrast 3D-FLAIR sequence for complication after stapes surgery for osteosclerosis.

Objective: To assess the diagnostic performance of the 4 hours post-contrast 3D-FLAIR sequence for complication after stapes surgery for osteosclerosis.

Method: This is a retrospective multicentric study conducted between December 2017 and July 2020. All patients with history of stapes surgery for otosclerosis and cochleo-vestibular symptoms who had gone MRI exploration with 4 hours post-contrast 3D-FLAIR sequence were included in the pathological group. Operated patients without complication were included in the controle groupe. Clinical audiological and CT-scan data were collected.

Results: Twenty-seven ears from 25 patients were included in the pathological group. Eleven ears from 10 patients were included in the control group. MRI explorations were abnormal for all ears: 12/27 had endolymphatic hydrops (44%), 7/27 perilymphatic fistulae (26%), 5/27 non-visible saccule (18%), and 5/27 isolated perilymph enhancement (18%). A pathological conflict between the distal extremity of the prosthesis and the endolymphatic space was observed in 9/27 ears (33%).

In the control group we observed 5/11 perylymphatic enhancement without other anomaly. There was significant differences for MRI explorations anomalies between the pathological and the control group.

Conclusion: 4 hours post-contrast 3D-FLAIR sequence is an effective tool for detection of complications of stapes surgery for otosclerosis.

Key word: IRM, 4 hours post-contrast 3D-FLAIR, hydrops complication, stapes surgery, prothesis protrusion