



HAL
open science

Évolution de la dysplasie luxante gléno-humérale après transfert musculaire dans les paralysies néonatales du plexus brachial : étude en IRM

Lilia Brahim

► **To cite this version:**

Lilia Brahim. Évolution de la dysplasie luxante gléno-humérale après transfert musculaire dans les paralysies néonatales du plexus brachial : étude en IRM. Médecine humaine et pathologie. 2020. dumas-03007201

HAL Id: dumas-03007201

<https://dumas.ccsd.cnrs.fr/dumas-03007201>

Submitted on 16 Nov 2020

HAL is a multi-disciplinary open access archive for the deposit and dissemination of scientific research documents, whether they are published or not. The documents may come from teaching and research institutions in France or abroad, or from public or private research centers.

L'archive ouverte pluridisciplinaire **HAL**, est destinée au dépôt et à la diffusion de documents scientifiques de niveau recherche, publiés ou non, émanant des établissements d'enseignement et de recherche français ou étrangers, des laboratoires publics ou privés.

AVERTISSEMENT

Ce document est le fruit d'un long travail approuvé par le jury de soutenance.

La propriété intellectuelle du document reste entièrement celle du ou des auteurs. Les utilisateurs doivent respecter le droit d'auteur selon la législation en vigueur, et sont soumis aux règles habituelles du bon usage, comme pour les publications sur papier : respect des travaux originaux, citation, interdiction du pillage intellectuel, etc.

Il est mis à disposition de toute personne intéressée par l'intermédiaire de [l'archive ouverte DUMAS](#) (Dépôt Universitaire de Mémoires Après Soutenance).

Si vous désirez contacter son ou ses auteurs, nous vous invitons à consulter la page de DUMAS présentant le document. Si l'auteur l'a autorisé, son adresse mail apparaîtra lorsque vous cliquerez sur le bouton « Détails » (à droite du nom).

Dans le cas contraire, vous pouvez consulter en ligne les annuaires de l'ordre des médecins, des pharmaciens et des sages-femmes.

Contact à la Bibliothèque universitaire de Médecine
Pharmacie de Grenoble :
bump-theses@univ-grenoble-alpes.fr

Année 2020

Évolution de la dysplasie luxante gléno-humérale après transfert musculaire dans les paralysies néonatales du plexus brachial : étude en IRM.

THÈSE
PRÉSENTÉE POUR L'OBTENTION DU TITRE DE DOCTEUR EN MÉDECINE,
DIPLOME D'ÉTAT

Par Lilia BRAHIM

THÈSE SOUTENUE PUBLIQUEMENT A L'UFR DE MÉDECINE DE GRENOBLE

Le 2 octobre 2020

DEVANT LE JURY COMPOSÉ DE :

Président du jury : Monsieur le Professeur GRIFFET

Membres :

Monsieur le Professeur FITOUSSI, directeur de thèse

Monsieur le Professeur COURVOISIER

Madame le Docteur BOURGEOIS

Madame le Docteur FORLI

Doyen de la Faculté : Pr. Patrice MORAND

Année 2019-2020

ENSEIGNANTS DE L'UFR DE MEDECINE

| CORPS | NOM-PRENOM | Discipline universitaire |
|------------|-------------------------------|---|
| PU-PH | ALBALADEJO Pierre | Anesthésiologie-réanimation et médecine péri-opératoire |
| PU-PH | APTEL Florent | Ophthalmologie |
| PU-PH | ARVIEUX-BARTHELEMY Catherine | Chirurgie viscérale et digestive |
| PU-PH | BAILLET Athan | Rhumatologie |
| PU-PH | BARONE-ROCHETTE Gilles | Cardiologie |
| PU-PH | BAYAT Sam | Physiologie |
| MCF Ass.MG | BENDAMENE Farouk | Médecine Générale |
| PU-PH | BENHAMOU Pierre Yves | Endocrinologie, diabète et maladies métaboliques |
| PU-PH | BERGER François | Biologie cellulaire |
| MCU-PH | BIDART-COUTTON Marie | Biologie cellulaire |
| PU-PH | BLAISE Sophie | Chirurgie vasculaire ; médecine vasculaire |
| MCU-PH | BOISSET Sandrine | Bactériologie-virologie |
| PU-PH | BOLLA Michel | Cancérologie-Radiothérapie |
| PU-PH | BONAZ Bruno | Gastroentérologie, hépatologie, addictologie |
| PU-PH | BONNETERRE Vincent | Médecine et santé au travail |
| PU-PH | BOREL Anne-Laure | Nutrition |
| PU-PH | BOSSON Jean-Luc | Biostatistiques, informatique médicale et technologies de communication |
| MCU-PH | BOTTARI Serge | Biologie cellulaire |
| PR Ass.MG | BOUCHAUD Jacques | Médecine Générale |
| PU-PH | BOUGEROL Thierry | Psychiatrie d'adultes |
| PU-PH | BOUILLET Laurence | Médecine interne |
| MCU-PH | BOUSSAT Bastien | Epidémiologie, économie de la santé et prévention |
| PU-PH | BOUZAT Pierre | Anesthésiologie-réanimation et médecine péri-opératoire |
| PU-PH | BRAMBILLA Christian | Pneumologie |
| PU-PH | BRAMBILLA Elisabeth | Anatomie et cytologie pathologiques |
| MCU-PH | BRENIER-PINCHART Marie Pierre | Parasitologie et mycologie |
| PU-PH | BRICAULT Ivan | Radiologie et imagerie médicale |
| PU-PH | BRICHON Pierre-Yves | Chirurgie thoracique et cardiovasculaire |
| MCU-PH | BRIOT Raphaël | Thérapeutique-médecine de la douleur |
| MCU-PH | BROUILLET Sophie | Biologie et médecine du développement et de la reproduction |
| PU-PH | CAHN Jean-Yves | Hématologie |
| PU-PH | CARPENTIER Patrick | Chirurgie vasculaire, médecine vasculaire |
| PR Ass.MG | CARRILLO Yannick | Médecine Générale |
| PU-PH | CESBRON Jean-Yves | Immunologie |
| PU-PH | CHABARDES Stephan | Neurochirurgie |
| PU-PH | CHABRE Olivier | Endocrinologie, diabète et maladies métaboliques |
| PU-PH | CHAFFANJON Philippe | Anatomie |

| CORPS | NOM-PRENUM | Discipline universitaire |
|------------|-------------------------|---|
| PU-PH | CHARLES Julie | Dermato-vénérologie |
| MCF Ass.MG | CHAUVET Marion | Médecine Générale |
| PU-PH | CHAVANON Olivier | Chirurgie thoracique et cardio- vasculaire |
| PU-PH | CHIQUET Christophe | Ophthalmologie |
| PU-PH | CHIRICA Mircea | Chirurgie viscérale et digestive |
| PU-PH | CINQUIN Philippe | Biostatistiques, informatique médicale et technologies de communication |
| MCU-PH | CLAVARINO Giovanna | Immunologie |
| PU-PH | COHEN Olivier | Histologie, embryologie et cytogénétique |
| PU-PH | COURVOISIER Aurélien | Chirurgie infantile |
| PU-PH | COUTTON Charles | Génétique |
| PU-PH | COUTURIER Pascal | Gériatrie et biologie du vieillissement |
| PU-PH | CRACOWSKI Jean-Luc | Pharmacologie fondamentale, pharmacologie clinique |
| PU-PH | CURE Hervé | Cancérologie |
| PU-PH | DEBATY Guillaume | Médecine d'Urgence |
| PU-PH | DEBILLON Thierry | Pédiatrie |
| PU-PH | DECAENS Thomas | Gastro-entérologie, Hépatologie |
| PU-PH | DEMATTEIS Maurice | Addictologie |
| PU-PH | DEMONGEOT Jacques | Biostatistiques, informatique médicale et technologies de communication |
| MCU-PH | DERANSART Colin | Physiologie |
| PU-PH | DESCOTES Jean-Luc | Urologie |
| PU-PH | DETANTE Olivier | Neurologie |
| MCU-PH | DIETERICH Klaus | Génétique |
| MCU-PH | DOUTRELEAU Stéphane | Physiologie |
| MCU-PH | DUMESTRE-PERARD Chantal | Immunologie |
| PU-PH | EPAULARD Olivier | Maladies infectieuses ; Maladies tropicales |
| PU-PH | ESTEVE François | Biophysique et médecine nucléaire |
| MCU-PH | EYSSERIC Hélène | Médecine légale et droit de la santé |
| PU-PH | FAUCHERON Jean-Luc | Chirurgie viscérale et digestive |
| MCU-PH | FAURE Julien | Biochimie et biologie moléculaire |
| PU-PH | FERRETTI Gilbert | Radiologie et imagerie médicale |
| PU-PH | FEUERSTEIN Claude | Physiologie |
| PU-PH | FONTAINE Éric | Nutrition |
| PU-PH | FRANCOIS Patrice | Epidémiologie, économie de la santé et prévention |
| MCU-MG | GABOREAU Yoann | Médecine Générale |
| PU-PH | GARBAN Frédéric | Hématologie ; Transfusion |
| PU-PH | GAUDIN Philippe | Rhumatologie |
| PU-PH | GAVAZZI Gaétan | Gériatrie et biologie du vieillissement |
| PU-PH | GAY Emmanuel | Neurochirurgie |
| MCU-PH | GILLOIS Pierre | Biostatistiques, informatique médicale et technologies de communication |
| PU-PH | GIOT Jean-Philippe | Chirurgie plastique, reconstructrice et esthétique |
| MCU-PH | GRAND Sylvie | Radiologie et imagerie médicale |
| PU-PH | GRIFFET Jacques | Chirurgie infantile |
| MCU-PH | GUZUN Rita | Nutrition |
| PU-PH | HAINAUT Pierre | Biochimie et biologie moléculaire |
| PU-PH | HALIMI Serge | Nutrition |
| PU-PH | HENNEBICQ Sylviane | Biologie et médecine du développement et de la reproduction |
| PU-PH | HOFFMANN Pascale | Gynécologie-obstétrique |

| CORPS | NOM-PRENUM | Discipline universitaire |
|------------|--------------------------------------|---|
| PU-PH | HOMMEL Marc | Neurologie |
| PU-MG | IMBERT Patrick | Médecine Générale |
| PU-PH | JOUK Pierre-Simon | Génétique |
| PU-PH | KAHANE Philippe | Physiologie |
| MCU-PH | KASTLER Adrian | Radiologie et imagerie médicale |
| PU-PH | KRAINIK Alexandre | Radiologie et imagerie médicale |
| PU-PH | LABARERE José | Epidémiologie, économie de la santé et prévention |
| MCU-PH | LABLANCHE Sandrine | Endocrinologie, diabète et maladies métaboliques |
| MCU-PH | LANDELLE Caroline | Bactériologie – virologie ; Hygiène hospitalière |
| PU-PH | LANTUEJOL Sylvie | Anatomie et cytologie pathologiques |
| MCU-PH | LARDY Bernard | Biochimie et biologie moléculaire |
| MCU - PH | LE GOUELLEC Audrey | Biochimie et biologie moléculaire |
| PU-PH | LECCIA Marie-Thérèse | Dermato-vénérologie |
| MCF Ass.MG | LEDoux Jean-Nicolas | Médecine Générale |
| PU-PH | LEROY Vincent | Gastroentérologie ; hépatologie ; addictologie |
| PU-PH | LETOUBLON Christian | Chirurgie viscérale et digestive |
| PU-PH | LEVY Patrick | Physiologie |
| PU-PH | LONG Jean-Alexandre | Urologie |
| MCU-PH | LUPO Julien | Bactériologie-virologie |
| PU-PH | MAGNE Jean-Luc | Chirurgie vasculaire ; Médecine vasculaire |
| MCU-PH | MAIGNAN Maxime | Médecine d'urgence |
| PU-PH | MAITRE Anne | Médecine et santé au travail |
| MCU-PH | MALLARET Marie-Reine | Hygiène hospitalière |
| PU-PH | MALLION Jean-Michel | Cardiologie |
| MCU-PH | MARLU Raphaël | Hématologie ; Transfusion |
| MCU-PH | MAUBON Danièle | Parasitologie et mycologie |
| PU-PH | MAURIN Max | Bactériologie-virologie |
| MCU-PH | MC LEER Anne | Histologie, embryologie et cytogénétique |
| MCU-PH | MONDET Julie | Histologie, embryologie et cytogénétique |
| PU-PH | MORAND Patrice | Bactériologie-virologie |
| PU-PH | MOREAU-GAUDRY Alexandre | Biostatistiques, informatique médicale et technologies de communication |
| PU-PH | MORO Elena | Neurologie |
| PU-PH | MORO-SIBILOT Denis | Pneumologie |
| MCU-PH | MORTAMET Guillaume | Pédiatrie |
| PU-PH | MOUSSEAU Mireille | Cancérologie |
| PU-PH | MOUTET François | Chirurgie plastique, reconstructrice et esthétique ; brûlologie |
| MCF Ass.MG | ODDOU Christel | Médecine Générale |
| MCU-PH | PACLET Marie-Hélène | Biochimie et biologie moléculaire |
| PU-PH | PAILHE Régis | Chirurgie orthopédique et traumatologie |
| PU-PH | PALOMBI Olivier | Anatomie |
| PU-PH | PARK Sophie | Hématologie ; Transfusion |
| PU-PH | PASSAGGIA Jean-Guy | Anatomie |
| PR Ass.MG | PAUMIER-DESBRIERES Françoise | Médecine Générale |
| PU-PH | PAYEN DE LA GARANDERIE Jean-François | Anesthésiologie-réanimation et médecine péri-opératoire |
| MCU-PH | PAYSANT François | Médecine légale et droit de la santé |
| MCU-PH | PELLETIER Laurent | Biologie cellulaire |
| PU-PH | PELLOUX Hervé | Parasitologie et mycologie |

| CORPS | NOM-PRENO | Discipline universitaire |
|------------|------------------------------|---|
| PU-PH | PEPIN Jean-Louis | Physiologie |
| PU-PH | PERENNOU Dominique | Médecine physique et de réadaptation |
| PU-PH | PERNOD Gilles | Médecine vasculaire |
| PU-PH | PIOLAT Christian | Chirurgie infantile |
| PU-PH | PISON Christophe | Pneumologie |
| PU-PH | PLANTAZ Dominique | Pédiatrie |
| PU-PH | POIGNARD Pascal | Bactériologie-virologie |
| PU-PH | POLACK Benoît | Hématologie |
| PU-PH | POLOSAN Mircea | Psychiatrie d'adultes |
| PU-PH | RAMBEAUD Jean-Jacques | Urologie |
| PU-PH | RAY Pierre | Biologie et médecine du développement et de la reproduction |
| MCU-PH | RENDU John | Biochimie et biologie moléculaire |
| MCU-PH | RIALLE Vincent | Biostatistiques, informatique médicale et technologies de communication |
| PU-PH | RIETHMULLER Didier | Gynécologie-obstétrique ; gynécologie médicale |
| PU-PH | RIGHINI Christian | Oto-rhino-laryngologie |
| PU-PH | ROMANET Jean Paul | Ophthalmologie |
| PU-PH | ROSTAING Lionel | Néphrologie |
| MCU-PH | ROUSTIT Matthieu | Pharmacologie fondamentale ; pharmacologie clinique ; addictologie |
| MCU-PH | ROUX-BUISSON Nathalie | Biochimie et biologie moléculaire |
| MCF Ass.MG | ROYER DE VERICOURT Guillaume | Médecine Générale |
| MCU-PH | RUBIO Amandine | Pédiatrie |
| PU-PH | SARAGAGLIA Dominique | Chirurgie orthopédique et traumatologie |
| MCU-PH | SATRE Véronique | Génétique |
| PU-PH | SAUDOU Frédéric | Biologie cellulaire |
| PU-PH | SCHMERBER Sébastien | Oto-rhino-laryngologie |
| PU-PH | SCHWEBEL Carole | Médecine intensive-réanimation |
| PU-PH | SCOLAN Virginie | Médecine légale et droit de la santé |
| MCU-PH | SEIGNEURIN Arnaud | Epidémiologie, économie de la santé et prévention |
| PU-PH | STAHL Jean-Paul | Maladies infectieuses ; Maladies tropicales |
| PU-PH | STANKE Françoise | Pharmacologie fondamentale |
| MCU-PH | STASIA Marie-José | Biochimie et biologie moléculaire |
| PU-PH | STURM Nathalie | Anatomie et cytologie pathologiques |
| PU-PH | TAMISIER Renaud | Physiologie |
| PU-PH | TERZI Nicolas | Médecine intensive-réanimation |
| MCU-PH | TOFFART Anne-Claire | Pneumologie |
| PU-PH | TONETTI Jérôme | Chirurgie orthopédique et traumatologie |
| PU-PH | TOUSSAINT Bertrand | Biochimie et biologie moléculaire |
| PU-PH | VANZETTO Gérald | Cardiologie |
| PU-PH | VUILLEZ Jean-Philippe | Biophysique et médecine nucléaire |
| PU-PH | WEIL Georges | Epidémiologie, économie de la santé et prévention |
| PU-PH | ZAOUI Philippe | Néphrologie |
| PU-PH | ZARSKI Jean-Pierre | Gastroentérologie ; hépatologie ; addictologie |

PU-PH : Professeur des Universités - Praticiens Hospitaliers
 MCU-PH : Maître de Conférences des Universités - Praticiens Hospitaliers
 PU-MG : Professeur des Universités de Médecine Générale
 MCU-MG : Maître de Conférences des Universités de Médecine Générale
 PR Ass.MG : Professeur des Universités Associé de Médecine Générale
 MCF Ass.MG : Maître de Conférences Associé de Médecine Générale

Remerciements :

Aux membres du jury :

À Monsieur le Professeur GRIFFET,

Vous me faites l'honneur de présider ce jury de thèse. Je tiens à vous remercier pour tant de choses, pour votre investissement dans ma formation, pour votre apprentissage technique, mais aussi pour votre humanité, votre empathie, votre compagnonnage, pour votre soutien sans faille durant ces longues années d'internat. Merci d'avoir cru en mon projet, et de m'avoir donné les moyens d'y arriver, merci d'avoir cru en moi.

À Monsieur le Professeur FITOUSSI,

Merci de m'avoir accueillie dans votre service pendant ce semestre à Paris, pour cet apprentissage dont j'ai eu le privilège de bénéficier. J'ai énormément appris à vos côtés. J'admire vos compétences, votre rigueur et votre calme. Vos connaissances et votre technicité forcent le respect. Et enfin, merci d'avoir permis la réalisation de ce travail, et d'avoir accepté de l'encadrer.

À Monsieur le Professeur COURVOISIER,

Merci pour ton apprentissage au bloc opératoire dès mes débuts, de m'avoir transmis ta passion chirurgicale dès les premiers instants. Tu m'as rapidement fait confiance, j'en suis reconnaissante. Merci de m'avoir encouragée dans ces différents projets universitaires qui m'ont sortie de ma zone de confort. Ta technicité et ton sang-froid sont un modèle pour moi. Je te remercie d'avoir accepté de juger ce travail.

Au Docteur BOURGEOIS,

Merci pour ta gentillesse, ta bienveillance, ton ouverture d'esprit et ta bonne humeur, Tu as su m'accompagner et me rassurer dès le premier jour et tu continues encore à le faire aujourd'hui. Merci pour ton apprentissage au bloc opératoire, pour cette passion du membre supérieur qui nous unit et que tu as nourrie. Ce sera un plaisir de travailler avec toi. Merci d'avoir accepté de juger ce travail.

Au Docteur FORLI,

C'est pour moi un honneur et un plaisir d'avoir pu apprendre à tes côtés. J'admire l'étendue de tes connaissances, ton investissement sans faille, et ton humilité. Merci de m'avoir transmis tant de choses, chirurgicalement et humainement. Merci de m'avoir acceptée et de m'avoir fait confiance. Et même si nos astreintes furent bien souvent mémorables et fatigantes, merci pour ta bonne humeur et ta pédagogie à n'importe quelle heure du jour ou de la nuit. J'admire ta vision de la chirurgie et ta technicité. J'ai énormément appris auprès de toi, et j'espère pouvoir continuer à bénéficier de cette richesse que de travailler à tes côtés. Je te remercie d'avoir accepté de juger ce travail.

Aux chirurgiens pédiatres :

Au Docteur EID, merci pour m'avoir tant appris humainement et chirurgicalement. Votre humilité, votre sagesse et vos connaissances sont un modèle pour moi. Votre technicité n'a d'égale que votre humanité. Je suis ravie de pouvoir continuer à apprendre à vos côtés.

À **Nico**, co-interne et maintenant bientôt co-assistant, merci pour ta bonne humeur, ces fous rires et cette ambiance de travail agréable qui je n'ai aucun doute, perdureront.

À **Marco**, merci pour ta bonne humeur, ta sympathie, ta simplicité et ton humanité. Travailler à tes côtés était un plaisir, j'espère que nous en aurons encore l'occasion. En attendant, tu seras toujours le bienvenu pour une petite corde à Tencin !

À **l'ensemble des chirurgiens orthopédistes pédiatres de l'hôpital Trousseau**, et notamment merci au Professeur VIALLE pour m'avoir acceptée dans le service, j'admire vos connaissances, votre technicité et votre rapidité.

À **l'ensemble des chirurgiens viscéraux pédiatres**, et notamment merci au Pr PIOLAT pour m'avoir accueillie pendant ce semestre, pour votre encadrement durant mon internat, et votre investissement.

Aux chirurgiens de la main :

Au Docteur CORCELLA, merci d'avoir accepté de me former et de m'avoir donné ma chance. J'admire votre technicité, votre rapidité et votre savoir chirurgical. Votre aisance chirurgicale n'a d'égale que votre art de manier les mots. C'est un plaisir de travailler à vos côtés, à lundi.

À **Charlotte**, merci pour tous ces moments, pour m'avoir guidée dans mes débuts dans le service, pour ce que tu m'as transmis à l'hôpital mais aussi en dehors. Merci pour ces soirées de folies, ces fous rires, ces « docteurs Fergusson », ces « caïphi »,... et j'en oublie.

À **Margaux**, merci pour ta bonne humeur, travailler à tes côtés a toujours été un plaisir, tout semble toujours simple et limpide, tu as su me donner confiance, me rassurer et me faire avancer. Et bien évidemment merci pour ce talent !

À **Marion**, coach à l'hôpital mais aussi sur le wake, apprendre à tes côtés a toujours été enrichissant, avec toi il n'y a jamais de difficulté, « il faut juste y aller ». Merci pour toute cette pédagogie, j'espère pouvoir de nouveau un jour travailler avec toi, en attendant, on bossera les transferts switch et les blocages !

À **Thibault**, pour m'avoir tant appris lors de mon passage à la Clinique, pour ta patience, pour m'avoir fait et donné confiance. Tes connaissances, ta technicité et ton humanité sont des modèles. Travailler avec toi était un plaisir, j'espère que j'aurai encore l'occasion d'apprendre à tes côtés.

À **Michael**, merci pour ton investissement dans ma formation lors de mon passage à la Clinique. J'ai beaucoup appris à tes côtés et je continue encore grâce à tous ce que tu m'as transmis.

À Marie, pour m'avoir accueillie au sein de la clinique, je te remercie pour ta gentillesse et ta joie de vivre.

Aux anesthésistes et IADE :

À l'ensemble des équipes d'anesthésie de chirurgie pédiatrique et du bloc de la main, pour votre collaboration, votre professionnalisme, votre bonne humeur et votre patience.

À l'équipe para médicale de chirurgie pédiatrique :

Merci à l'ensemble de l'équipe de puériculture du service de chirurgie pédiatrique et à l'équipe des IBODES, pour votre patience lors de mes débuts, vous m'avez vu « bébé » ! Merci à Céline pour ces fous rires, à Delphine pour ce franc parler et cette énergie, à Lucile pour ton humour, à Alexine pour ta douceur... Merci à Lolo, à Audrey, à Amandine,... pour votre aide lors de mes débuts, votre bonne humeur,... Je ne peux pas toutes vous citer mais le cœur y est sincèrement.

Merci à l'ensemble de l'équipe des soins externes pour votre efficacité, votre disponibilité, votre énergie et votre patience.

À l'équipe para médicale de chirurgie de la main :

Merci aux IBODES du bloc de la main, à Hasina pour ton franc parler et pour avoir changé d'avis..., à Karine pour ta bonne humeur et ta gentillesse, à Magali pour m'avoir appris à toujours retirer mes gants pour le garrot ^^, pour ta simplicité et ta patience, à Franck, pour ta gentillesse et ces fous rires, à Annie pour ta douceur et ta gentillesse.

Merci à l'ensemble de l'équipe de consultation du 7^{ème} E, pour cette ambiance de travail toujours agréable, pour votre bienveillance et votre efficacité.

Merci à l'ensemble de l'équipe infirmière du 13^{ème}, pour votre disponibilité auprès des patients, pour votre patience et votre professionnalisme.

À ma famille

À **mes parents**, je ne saurais par où commencer, les mots ne sont pas assez forts pour vous dire à quel point je suis reconnaissante de tout ce que vous avez fait pour moi. Merci d'avoir fait ce que je suis aujourd'hui, pour votre éducation, votre soutien et votre amour.

À **maman**, merci pour tant de choses, pour m'avoir toujours soutenue et supportée, pour ton soutien moral, pour avoir toujours trouvé les mots justes, pour m'avoir encouragée, pour avoir toujours cru en moi, pour ces week-end « nature » et ces sorties « casse-cou », je sais de qui je tiens...Je ne te remercierai jamais assez.

À **papa**, merci pour m'avoir transmis cette passion de la médecine et cette valeur du travail, pour m'avoir encouragé mais aussi boostée quand il le fallait. La confiance que tu as en moi a nourri mes ambitions, je n'en serais pas là aujourd'hui sans toi...Je ne te remercierai jamais assez.

À **Sarra**, merci pour tous ces fous-rire, ces apéros, ces sorties, ces vacances, ces week-end (parfois à dormir dans le coffre de Lou), pour ton soutien, pour tous ces moments passés ensemble et les futurs...historiques historiques.

À **Nadia**, merci pour m'avoir toujours encouragée, m'avoir donné confiance, m'avoir conseillée dans les révisions et m'avoir coachée. Pour avoir été présente malgré la distance, notre complicité compte énormément pour moi. À **Louna et Nina** mes deux poulettes d'amours, à **Julien**.

À **Amel**, merci pour m'avoir guidée dans ces longues années d'études que tu as connue toi aussi, mais aussi pour m'avoir pris la main ce jour de P1, avoir gardé confiance et y avoir cru quand même, je n'en serai pas là aujourd'hui sans toi. J'en serai toujours reconnaissante. À **Rémi**.

À mes tantes, à **Agnès et à Marie**, pour tous ces moments passés ensemble, pour ces fous rires, pour votre joie de vivre, pour votre douceur. À mes couz' ;)

À **papi Brahim**, pour ta force de caractère, ton œil malicieux et ta taquinerie.

À **Mamie et Papi** partis trop tôt....

À mes ami(e)s.

À **Laure**, ma poupée, par où commencer ! D'abord binôme à la fac, notre amitié est née d'un seul coup et ne s'est jamais estompée malgré la distance. Merci de me suivre dans tous mes délires et dans mes passions sportives. Merci pour tous ces fous rires, ta joie de vivre, ces soirées, ces vacances. Merci pour ta précieuse amitié. À **Louis**, pour ton humour, ~~pour avoir accepté mon envahissante compagnie~~ ^^, merci pour toutes ces bonnes bouteilles et ces petits plats ;)

À **Sandra**, merci pour tant de choses, pour cette joie de vivre, pour tes expressions bien à toi, ces fous rires, pour ton soutien, et surtout merci de m'avoir fait l'honneur d'être la marraine de ma petite **Agathe**, je suis sa première fan. Prépare toi, elle a désormais l'âge d'être casse-cou ;). À **Tristan**.

À **Anaïs**, notre rencontre était tellement improbable, tellement inattendue et puis finalement tellement enrichissante. Un vrai soutien pendant ce confinement et puis maintenant dans la vraie vie ^^ . J'ai hâte de vivre toutes ces futures discussions, soirées, vacances avec toi !

À **Guillaume**, Llaumegui, d'abord bébé co-interne tu es aujourd'hui un ami précieux. Ton parcours impressionnant fera de toi un grand chirurgien. Merci pour ton soutien, pour ces soirées, ces apéros, ces délires... « check play-mobil ». À **Vera et à Louise**.

À **Pauline**, je viens de compter, 14 ans que nous sommes amies, et c'était pourtant mal barré (« bon bah on va se mettre ensemble »), nos chemins ont pris des voies différentes et pourtant rien ne change, malgré les années et la distance, nous arrivons toujours à reprendre là où nous nous en étions arrêtées ! À **Laurent, à Sybille et Ulysse**.

À **Manon**, d'abord binôme de pôle, puis amie dans la vie, merci pour m'avoir poussée dans mes exercices de souplesse (« mais si ça touche », « aie ») et pour ne m'avoir jamais laissée tomber par terre ^^ . À **Sylvain, à Gabin**.

À **Floriane**, déjà pour ce rire incroyable, qui sera toujours contagieux, merci pour ta folie, ton sens de la dérision, et de la fête. À **Cédric**.

À **mes copains d'enfance et de la fac, à Robiiiiinnnnxxx**, pour toutes ces soirées, ces conneries, cet accent picard si finement travaillé et si drôle, pour m'avoir tant de fois accueillie à Toulouse, à **Jiien**, ça fait 17 ans, « On s'était donné rendez-vous dans 10 ans », je crois qu'on a rempli le contrat, on peut dire qu'on a grandi ensemble, 17 ans de délires et d'apéros (OK on a pas commencé à 12 ans mais bon...), de soirée ou tu me fais mourir de rire, à **Renoo**, pour ta joie de vivre, ton humour et ton sens de la fête. À **Vicky**, pour ces bons petits plats, pour ces rhums arrangés, pour accepter de faire des wk qu'avec des meufs ;), à **Ced**, tu m'as coaché puis je t'ai drivé, ce semestre à Paris nous a permis de retrouver notre amitié, la prochaine fois c'est toi qui viens à Grenoble ^^ . À **Yves**, pour ces apéros amiénois, grenoblois, chambérien, toulousain, il y a eu d'autres villes encore ? ^^ . À **Marie**, nos chemins se sont aujourd'hui éloignés, mais je n'oublie pas tous ces très bons moments passés ensemble, pour ces petits repas faits maison ou ces bons restos, ces « cocktails maisons » ou ces bons bars, et puis tous ces fous rires... À **Louise et Alexia**, pour cet été à Saint Quentin où on a appris à être grandes ensemble et toujours dans la bonne humeur ☺ . À **Anais**, pour cette force dont tu as fait preuve.

À mes collègues, co-internes, mes anciens co-internes bientôt ou déjà devenus grands. ...

À **Guillaume**, bah oui je ne savais dans quelle catégorie te mettre, alors tu auras les deux ^^.

À **Camille Barani**, merci pour ce semestre passé ensemble, pour ton aide, pour ce que tu m'as appris, pour ton humour, mais aussi pour ces soirées vin-sushis...

À **Gabriel Raybaud**, merci pour m'avoir accueillie en toute simplicité lors de ce fameux semestre, pour ton franc-parler, ton humanité et pour ces apéros.

À **Thibault Fortané**, futur grand chirurgien du membre supérieur je n'en ai aucun doute, c'était un plaisir de travailler et de discuter chirurgie ou sports avec toi.

À **Gabriel Lateur**, nous n'avons jamais pu travailler ensemble, mais notre passion pour le membre supérieur a fait que nos chemins se sont croisés, merci pour tous tes conseils pendant mon internat, ils étaient précieux.

À **Pierre Louis**, pour ces séminaires et ces fous rires, à **Julien Serane**, pour ces apéros dingues annéciens ou parisiens, à **Manu**, à **Micha**, à **Antonin**, à **Fanny**, à **Davy** pour ces sorties wake...

À **mes co-internes parisiens**, merci pour ce semestre, à **Charles** pour ces soirées délirantes, à **Lorie** pour ta bonne humeur, ce soutien pour nos thèses respectives, pour avoir réussi à apprendre toutes les deux sans se battre, à **Thib** pour notre team paysan, la meilleure, à **Greg**, pour ton investissement et ta grande gentillesse, à **Sarah**, « lieutenant », pour ces randonnées vélo pour rentrer dans notre quartier, pour la simplicité de travailler avec toi, à **Marie** pour ton humour, à **Elie** pour ton entre-aide, à **Fred**, pour ton humanité, à **Yvan**.

À **mes co interne actuels**, à **Camille**, pour la facilité de travailler avec toi, pour ces apéros à Tencin, l'année prochaine tu t'y mets ^^, à **Laura**, ce n'était pas gagné des deux côtés et puis finalement ça s'est très bien passé, tout est oublié ;), c'était un plaisir de travailler avec toi, à **Thibault**, pour ces révisions de dernières minutes, et cette entraide au quotidien, à **Nathan**, pour ces « combats de bip ». Merci à tous pour m'avoir supportée pendant cette fin d'internat un peu speed.

À **mes externes de la main**, aux anciens : à **Melissa**, **Nais**, **Ines**, **Oussama**, à **Victoire**, à **Claire**, à **Valentin**, à **Jeremy**.... Aux actuels, à **Claire Lise** et **Maxime**,... à **Mehdi** (même si t'es pas de la main ^^).

À ceux dont j'ai croisé le chemin et qui m'ont beaucoup apporté :

À Franck BRAZIER, un grand merci pour m'avoir tant de fois remise sur pieds, pour y avoir cru toi aussi, pour ta disponibilité, ton humanité, sans toi, il est évident, je n'aurai pas pu y aller. Je t'en serai toujours reconnaissante.

À Alex et Fabrice, pour votre gentillesse en toutes circonstances, votre accueil et votre bienveillance.

À l'équipe de Tencin et les copains du wake, pour m'avoir permise de trouver de l'oxygène sans vous en rendre compte, merci pour ces moments d'adrénaline et ces apéros improvisés !

À mes entraîneurs, qui ont fait que je ne lâche jamais rien. Hommage à ceux qui sont partis trop tôt.

Et à tous ceux que je n'ai pas cités mais que je n'oublie pas....

Table des matières

| | |
|--|-----------|
| Abréviations..... | 15 |
| Introduction..... | 18 |
| Partie 1 : Anatomie de l'épaule..... | 22 |
| Partie 2 : Déformations de l'épaule dans la PNPB..... | 32 |
| Partie 3 : Étude clinique..... | 34 |
| 1. Matériel et méthode..... | 34 |
| 1.1. Hypothèse..... | 34 |
| 1.2. Population..... | 34 |
| 1.3. Type d'étude..... | 35 |
| 1.4. Technique chirurgicale..... | 35 |
| 1.4.1. La libération du muscle sub scapulaire..... | 36 |
| 1.4.2. Le transfert du grand dorsal..... | 37 |
| 1.4.3. Transfert du trapèze inférieur..... | 39 |
| 1.5. Mesures en imagerie..... | 40 |
| 1.5.1. Valeurs quantitatives..... | 41 |
| 1.5.1.1. <i>La version glénoïdienne selon Friedman</i> | 41 |
| 1.5.1.2. <i>Le « Percentage of Humeral Head Anterior » ou PHHA</i> | 41 |
| 1.5.1.3. <i>La trophicité musculaire</i> | 42 |
| 1.5.2. Valeurs qualitatives..... | 44 |
| 1.6. Analyses statistiques..... | 45 |
| 2. Résultats..... | 46 |
| 2.1 Données démographiques..... | 46 |
| 2.2 Version glénoïdienne et PHHA..... | 48 |
| 2.3. Epaisseur musculaire et valeurs qualitatives..... | 49 |
| 2.4 Analyse en sous-groupe en fonction de l'âge..... | 52 |
| 2.4.1 Sous-groupe des enfants de moins de 4 ans..... | 52 |
| 2.4.2 Sous-groupe des enfants de 4 ans et plus..... | 53 |
| 2.5 Analyse en sous-groupe en fonction du temps..... | 55 |
| 3. Discussion..... | 59 |

| | |
|---|-----------|
| 4. Conclusion..... | 78 |
| Annexe 1 : Résultats fonctionnels | 79 |
| Annexe 2 : Résultats d'imagerie | 83 |
| Annexe 3 : images évolutives pré et post opératoire (à propos d'un cas) | 88 |
| Bibliographie | 90 |

Abréviations :

ABD : abduction (avec ABDA : abduction active – ABDp : abduction passive)

GD : grand dorsal (muscle)

GH : gléno-huméral

GR : grand rond (muscle)

IE : infra-épineux (muscle)

IRM : imagerie par résonance magnétique

MMS : Modified Mallet score

NC : non connu

RE : rotation externe (avec REa : rotation externe active – REp : rotation externe passive)

ROM : range of motion

PHHA : percentage of humeral head anterior

PNPB : paralysie néonatales du plexus brachial

SA : semaine d'aménorrhée

SE : supra-épineux (muscle)

SS : sous-scapulaire (muscle)

TDM : tomодensitométrie

TI : trapèze inférieur (muscle)

VG : version glénoïdienne

Résumé :

Objectif : La dysplasie luxante gléno-humérale résulte d'un déséquilibre de la balance des muscles rotateurs internes et externes de l'épaule chez les enfants atteints d'une paralysie néonatale du plexus brachial. Les procédures de transferts musculaires font parties des éléments déterminants du traitement chirurgical. L'objectif de cette étude était d'évaluer l'évolution radiologique des déformations de l'articulation gléno-humérale et de la trophicité musculaire après transfert musculaire dans la paralysie néonatale du plexus brachial.

Matériels et méthodes : Nous avons réalisé une étude monocentrique rétrospective. Tous les enfants opérés d'un transfert musculaire afin de réanimer la rotation externe de l'épaule entre Janvier 2008 et Juillet 2019 et ayant bénéficié d'une IRM pré et post opératoire, ont été inclus. Pour chaque IRM, les critères de jugements principaux étaient les mesures de la version glénoïdienne et du pourcentage de la tête humérale antérieure (PHHA). Nos critères de jugements secondaires étaient : l'épaisseur des muscles deltoïde, supra-épineux, infra-épineux et sub-scapulaire, la forme de la tête humérale et le type de glène.

Résultats : 41 patients ont été inclus, avec un âge moyen lors de la chirurgie de 5,7 ans. Treize enfants (31,7%) avaient moins de 4 ans lors de la chirurgie. Le délai moyen de réalisation de l'IRM post opératoire était de 30,8 mois. La version glénoïdienne moyenne était de $-19,8^{\circ}$ en pré opératoire et $-11,1^{\circ}$ en post opératoire soit une amélioration de $8,7^{\circ}$ ($p < 0,05$). Le PHHA moyen était de 32% en pré opératoire et de 39% en post opératoire soit une amélioration de 5% après chirurgie de transfert musculaire ($p < 0,05$). Le transfert musculaire a permis le remodelage vers une glène normale concentrique chez 8 patients (19,5%) ($p < 0,05$). Chez les enfants de moins de 4 ans, l'amélioration a été plus significative avec une version

glénoïdienne améliorée de $13,5^\circ$ après chirurgie de transfert musculaire ($p < 0,05$) et le PHHA de 13% ($p < 0,05$).

Conclusion : Le transfert du muscle grand dorsal assure un remodelage de l'articulation gléno-humérale lorsqu'il est réalisé précocement pendant la croissance. Les améliorations anatomiques obtenues par cette chirurgie semblent perdurer dans le temps.

Introduction :

La récupération de la fonction de l'épaule est assurée dans 60 à 80% des cas après réparation primaire dans les PNPB. Des procédures de transferts musculaires sont indiquées secondairement, essentiellement lors de la persistance d'un déficit en rotation externe de l'épaule.^{1 2}

C'est l'articulation la plus communément atteinte dans les déformations séquellaires d'une PNPB. Le déséquilibre entre les muscles rotateurs internes et rotateurs externes de l'épaule provoque précocement des déformations ostéo articulaires de l'articulation gléno-humérale. Zancolli a proposé en 1981, une classification des déformations de l'épaule séquellaire des PNPB, comprenant deux grands groupes : la rétraction et la paralysie flasque. Ces déformations intéressent 53% des patients atteints d'une PNPB. Cette classification repose sur une analyse clinique (type de rétraction et mobilités articulaires) et radiologique (existence d'une déformation articulaire).³

Le groupe I, rétraction articulaire, représente 90,2% des séquelles. Il se divise en 4 sous-groupes :

- I- Rétraction en rotation interne et adduction, sans déformation articulaire.
- II- Rétraction en rotation interne et adduction, avec déformation articulaire et subluxation ou luxation postérieure de la tête humérale
- III- Rétraction en rotation externe et abduction, avec une subluxation ou luxation antéro inférieure de la tête humérale.
- IV- Rétraction en abduction pure.

Nous nous intéresserons, dans cette étude, aux sous-groupes I et II de cette classification, qui représentent 94% de ces séquelles. (Iconographie 1)

Table 15-10 Classification of Shoulder Sequelae in the Upper Arm Type of Birth Palsy

| Group | Subgroup* | Scapular Elevation Sign | Muscle Contracture | | Initial Obstetric Lesion | Surgical Treatment |
|--|--|-------------------------|----------------------------|--|--|---|
| | | | Primary | Secondary | | |
| Group 1: Joint contracture (90.2%) | 1. Internal rotation–adduction contracture without joint deformity or dislocation (26.5%) | Negative | Subscapularis | Pectoralis major Coracobrachialis | Upper brachial plexus and scapulohumeral joint | Anterior shoulder release plus external rotation transfer |
| | 2. Internal rotation–adduction contracture with joint deformity and posterior subluxation or dislocation (67.4%) | Positive | Subscapularis | Short head of the biceps Anterior deltoid | Upper brachial plexus and scapulohumeral joint | External rotation osteotomy |
| | 3. External rotation–abduction contracture with anteroinferior subluxation or dislocation (4.8%) | Positive | Infraspinatus, teres minor | Posterior deltoid | Upper brachial plexus and scapulohumeral joint | Posterior shoulder release or internal rotation osteotomy |
| | 4. Pure abduction contracture (1.2%) | Positive | Supraspinatus | — | Upper brachial plexus and scapulohumeral joint | Supraspinatus lengthening |
| Group 2: Pure flaccid paralysis (9.8%) | Shoulder abduction and rotation paralysis and elbow flexion paralysis | Negative | — | — | Upper brachial plexus | Shoulder arthrodesis and elbow flexoplasty |

From Zancolli EA: Classification and management of the shoulder in birth palsy, *Orthop Clin North Am* 12:433, 1981.
 *Statistics in this classification are based on the evaluation of 92 patients with surgical reconstruction of the shoulder.

Iconographie 1 : Classification de Zancolli.

Deux mécanismes peuvent expliquer l'apparition progressive de déformations gléno-humérales dans les suites d'une PNPB :

- un déséquilibre de la balance musculaire entre les rotateurs internes, conservant une innervation normale, et la dénervation des rotateurs externes,
- un trouble de la croissance longitudinale des muscles paralysés.⁴

La contracture en rotation interne se développe dès 5 mois⁵, et va progressivement se fixer par rétraction des tissus mous adjacents. Elle empêche alors le développement normal de l'articulation gléno-humérale, répondant à un principe de base d'orthopédie pédiatrique selon lequel un déséquilibre musculaire chez un enfant en croissance aboutira à des déformations ostéo-articulaires. La déformation caractéristique est la dysplasie gléno-humérale, associant une subluxation postérieure progressive de la tête humérale et une rétroversion de la glène.

Elle aboutit, en l'absence de traitement, pour les cas les plus sévères, à une luxation postérieure irréductible de l'épaule : la luxation gléno-humérale infantile.^{6 7} La prévalence des déformations ostéo-articulaire gléno-humérale chez les enfants atteints de PNPB est de l'ordre de 33%.⁸

L'usure asymétrique postérieure de la glène, retrouvée dans la PNPB, serait une conséquence de la subluxation de la tête humérale, par hyperpression localisée de celle-ci. Cette hyperpression non centrée sur la glène fera apparaître progressivement une néoglène postérieure donnant cet aspect caractéristique biconcave qui va fixer la subluxation postérieure, accentuant alors aussi la déformation de la glène.^{9 10}

En pratique courante, l'ensemble de ces déformations sont mises en évidence en IRM d'épaule, permettant une meilleure visualisation du cartilage de croissance.

Les procédures de transferts musculaires sont indiquées chez les patients présentant une articulation congruente ou ayant un potentiel de remodelage. Plusieurs types de transferts ont été décrits (iconographie 2), avec pour objectif de rééquilibrer la balance entre les muscles rotateurs internes et externes.

| Table 15-11 Various Tendon Transfers Used for the Treatment of Shoulder Contracture | |
|---|--|
| Author (Year) | Procedure |
| Fairbank | Anterior approach, release of the tight subscapularis tendon, the upper portion of the pectoralis major, and the anterior capsule of the shoulder |
| Sever (1927) | Division of the entire subscapularis and pectoralis tendons; capsule left intact to prevent anterior dislocation |
| L'Episcopo (1934) | Addition of transfer of the teres major to an external rotator position |
| Zachary (1947) | Addition of the latissimus dorsi to external rotator transfer |
| Green and Tachdjian (1963) | Transfer of the origin of the anterior portion of the deltoid to the posterior position to add external rotation; lengthening of the subscapularis and pectoralis major with transfer of the latissimus and teres major to the external rotator position |
| Zancolli (1961) | Long Z-lengthening of the latissimus dorsi tendon and relative lengthening of the subscapularis by attachment to the pectoralis major tendon |
| Ingram (1971) | Lengthening of the subscapularis at its origin on the anterior surface of the scapula; movement of the insertion of the teres minor proximally by transfer into the infraspinatus insertion |
| Carloz and Brahim (1971) | Release of the subscapularis combined with transfer of the latissimus dorsi and teres major to the rotator cuff |
| Hoffer et al (1978) | Transfer of the teres major and latissimus dorsi into the rotator cuff at the insertion of the supraspinatus to add external rotation and abduction |

Iconographie 2 : Différents types de transferts musculaires décrits.

L'objectif principal de notre étude était d'évaluer l'évolution radiologique des déformations de l'articulation gléno-humérale et de la trophicité musculaire après transfert musculaire dans la PNPB.

Partie 1 : Anatomie de l'épaule

Le complexe articulaire de l'épaule est formé par l'union de cinq articulations, trois articulations vraies : gléno-humérale, acromio-claviculaire et sterno-costoclaviculaire, et de deux espaces de glissement : la bourse sous acromio deltoïdienne et l'articulation scapulo-thoracique. (schéma 1)

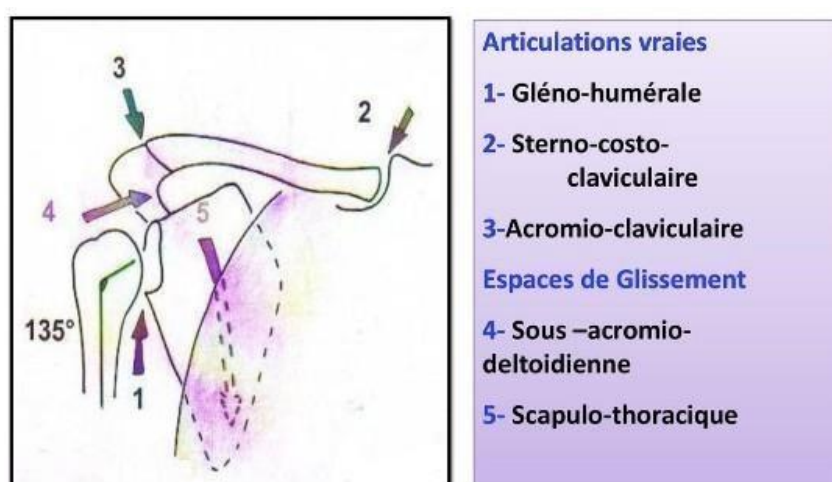


Schéma 1 : Le complexe articulaire de l'épaule.¹¹

Nous nous concentrerons principalement dans ce travail à l'étude de l'articulation gléno-humérale particulièrement sujette aux déformations en cas de paralysie obstétricale du plexus brachial.

L'articulation gléno-humérale

L'articulation gléno-humérale (schéma 2) est une articulation synoviale sphéroïde mobile dans les trois plans de l'espace.

La cavité glénoïdale est peu profonde, ovale, regardant latéralement en avant, en haut et en dehors (Codman, 1934). Elle se prolonge par une structure fibro-cartilagineuse en collerette

(le labrum glénoïdal) qui s'insère à la périphérie de la cavité. La tête humérale correspond au tiers d'une sphère, regardant médialement en haut et en arrière.

La capsule articulaire est une membrane fibreuse lâche et fragile, renforcée par les tendons des muscles de la coiffe des rotateurs et les ligaments coraco-huméral, gléno-huméraux de FARABEUF au nombre de trois, coraco-glénoïdien et huméral transverse. Elle s'insère sur les bords du bourrelet glénoïdal, le col de la scapula et la base du processus coracoïde. A ce niveau, le tendon du chef long du biceps en est recouvert mais reste en dehors de la cavité synoviale.

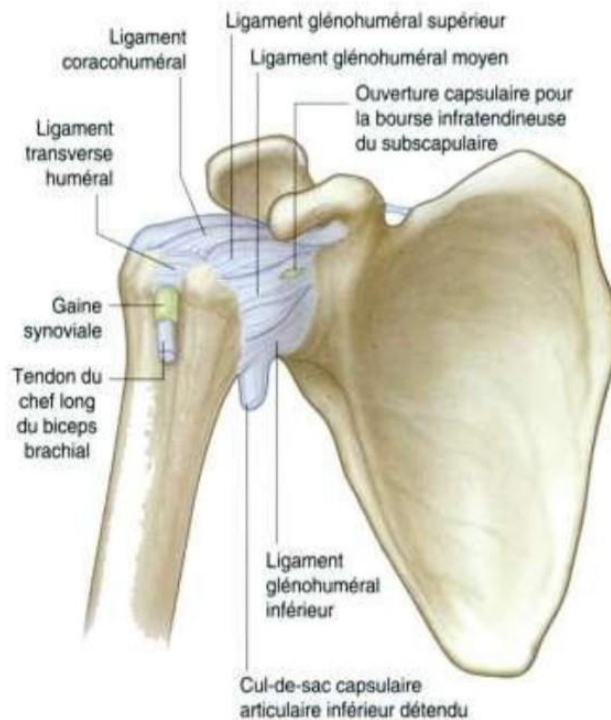


Schéma 2 : L'articulation gléno-humérale.¹²

Myologie de l'épaule

L'ensemble des muscles participant à la fonction de l'épaule sont résumés dans le tableau 1.

Le muscle sous-scapulaire est le principal rotateur interne, le faisceau antérieur du deltoïde, le grand pectoral, le grand dorsal et le grand rond sont rotateurs internes accessoires. Leur action combinée conduit à une puissante rotation interne.

L'infra-épineux et le petit rond sont les principaux rotateurs externes. Le faisceau postérieur du muscle deltoïde est rotateur externe accessoire.

D'un point de vue pratique, la dénervation des muscles rotateurs externes associée à une fonction normale des rotateurs internes provoquent progressivement un trouble de la stabilité et une contracture de l'épaule.

| Muscles | Origine | Terminaison | Action | Innervation |
|----------------------------|---|--------------------------------------|--|---|
| Deltoïde antérieur | Devant de la clavicule | Tubérosité deltoïdienne de l'humérus | Flexion ADD horizontale RJ | NERF AXILLAIRE (C5 C6) |
| Deltoïde moyen | Acromion | IDEM | Flexion ABD | IDEM |
| Deltoïde postérieur | Épine de la scapula | IDEM | Extension ABD horizontale RE | IDEM |
| Supra-épineux | Fosse supra-épineuse de la scapula | Tubercule majeur de l'humérus | Flexion ABD ABD horizontale | NERF SUPRA-SCAPULAIRE (C5 C6) |
| Grand dorsal | Vertèbres D6 à L5 Vertèbres sacrées Cotes de 9 à 12 Angle inférieur de la scapula Crête iliaque | Sillon inter-tuberculaire | Extension RJ ADD ADD, dépression et rotation inf de la scapula | NERF THORACO-DORSAL (C6,C7, C8) |
| Grand rond | Angle inférieur de la scapula | IDEM | Extension RJ ADD ABD horizontale | NERF SUB-SCAPULAIRE (C5C6C7) |
| Grand pectoral | ½ proximale de la clavicule Sternum Cartilage des cotes 1 à 7 | Tubercule majeur de l'humérus | ADD horizontale RJ flexion | NERFS PECTORAUX LATÉRAUX ET MÉDIAUX : chef claviculaire (C5, C6) ; chef sterno-costal (C6 à T1) |
| Sous-épineux | Fosse sous-épineuse de la scapula | IDEM | RE ABD ABD horizontale | NERF SUPRA-SCAPULAIRE (C5 C6) |
| Petit rond | Bord axillaire de la scapula | IDEM | RE ADD Extension ABD horizontale | NERF AXILLAIRE (C5 C6) |
| Sous-scapulaire | Fosse sub-scapulaire de la scapula | Tubercule mineur de l'humérus | RJ ADD | NERFS SUB-SCAPULAIRES SUP ET INF (C5 C6 C7) |

Tableau 1. Myologie de l'épaule.¹³

Nous nous intéresserons plus précisément aux muscles grand dorsal et trapèze inférieur dans notre étude.

Le muscle trapèze :

Le corps du muscle trapèze est large et triangulaire. Il s'insère au niveau de la protubérance occipitale externe, la ligne nucale supérieure et les processus épineux des vertèbres C7 à T12. Il est constitué de trois faisceaux. Le faisceau supérieur oblique en bas se termine sur la face latérale de la clavicule, le faisceau moyen transversal se termine sur le bord médial de l'acromion et enfin le faisceau inférieur oblique vers le haut, se termine sur le versant supérieur du bord postérieur de l'épine de la scapula.

Le faisceau supérieur est innervé par le rameau externe du nerf accessoire. Les faisceaux moyen et inférieur sont quant à eux innervés par le nerf du trapèze, branches des racines C3-C4.

Lorsque le point fixe est rachidien, le muscle trapèze est principalement adducteur et élévateur de la scapula. Aussi, il a un rôle de fixateur de la scapula contre le thorax lors des mouvements du membre supérieur.

Le muscle grand dorsal :

Le muscle grand dorsal est un muscle large plat et triangulaire appartenant au groupe des muscles superficiels du dos. Il prend son origine sur les vertèbres T6 à L5 et se termine par un tendon étroit venant s'insérer sur l'humérus au niveau du sillon inter tuberculaire.

La contraction du muscle grand dorsal entraîne un mouvement d'extension, d'adduction et de rotation interne du membre supérieur.

Son innervation et sa vascularisation sont assurées par le nerf et l'artère thoraco-dorsal.

D'autres branches vasculaires de plus petits calibres provenant des artères intercostales et lombaires participent à sa vascularisation. (Schéma 3)

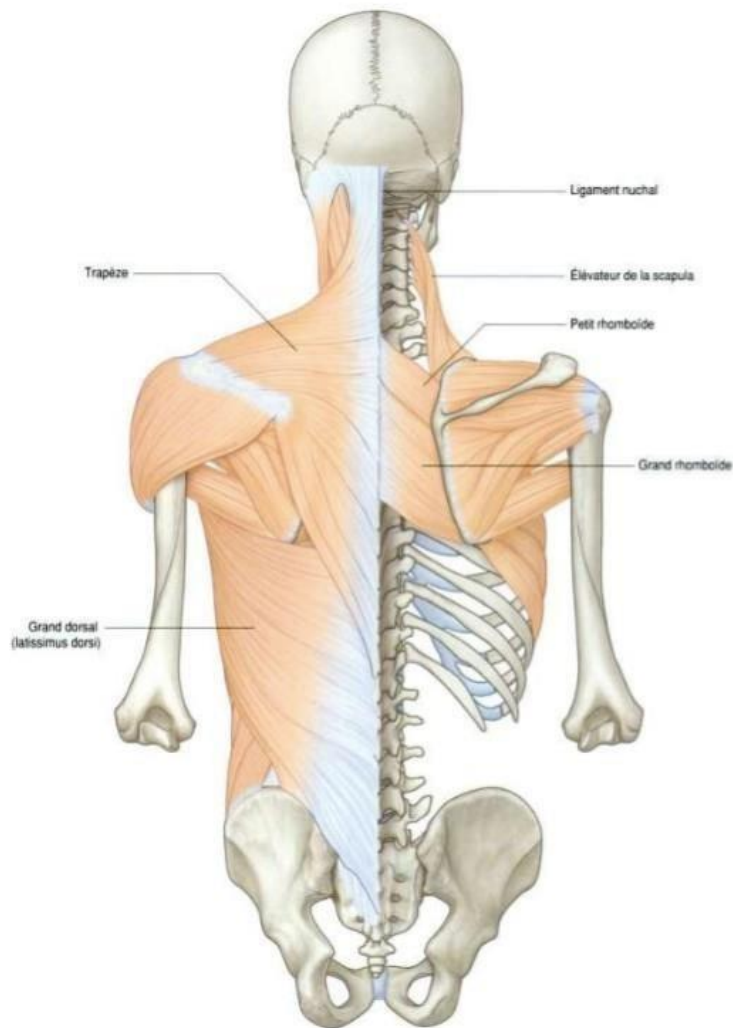


Schéma 3. Muscles du dos du groupe superficiel.¹⁴

Le plexus brachial

Les racines :

Le plexus brachial, situé dans les régions cervicale et axillaire, est destiné essentiellement à l'innervation du membre supérieur.

Il est constitué par l'union des racines ventrales des 5^{ème}, 6^{ème}, 7^{ème} et 8^{ème} nerfs cervicaux et du 1^{er} nerf thoracique. Il existe deux variantes anatomiques, retrouvées dans 30% des cas : le plexus pré fixé, où la racine C4 s'anastomose au reste du plexus brachial, et le plexus post fixé, où la racine T2 contribue au plexus brachial.

Les racines C5 à C7 ont une direction descendante et antérieure tandis que les racines C8 à T1 ont une orientation horizontale et postérieure. De plus, seules les racines C5 et C6 ont une fixation osseuse, par le ligament postéro supérieur à l'apophyse transverse de la vertèbre supérieure. Les racines basses sont donc plus sujettes aux avulsions alors que les racines hautes, protégées par leurs caractéristiques anatomiques, subissent des traumatismes en élongation. ¹

Les troncs :

L'union des racines C5 et C6 forment le tronc primaire supérieur, la racine C7 forme à elle seule le tronc primaire moyen et les racines C8 et T1 forment le tronc primaire inférieur.

Chaque tronc primaire se divise en une branche antérieure et une branche postérieure. Ces branches s'unissent pour former trois troncs secondaires :

- Le tronc secondaire postérieur constitué par les trois branches postérieures des troncs primaires
- Le tronc secondaire antéro-externe (TSAE) constitué par les branches antérieures des troncs primaires supérieur et moyen
- Le tronc secondaire antéro-interne (TSAI) constitué par la branche antérieure du tronc primaire inférieur.

Les branches terminales :

Les troncs secondaires donnent les branches terminales du plexus :

- Le tronc secondaire postérieur (TSP) se divise en nerf radial et axillaire
 - Le tronc secondaire antéro-externe donne le nerf musculo-cutané et la branche latérale du nerf médian.
-

- Le tronc secondaire antéro-interne donne le nerf ulnaire, la branche médiale du nerf médian, le nerf brachial cutané médial et antébrachial cutané médial. (Schéma4)

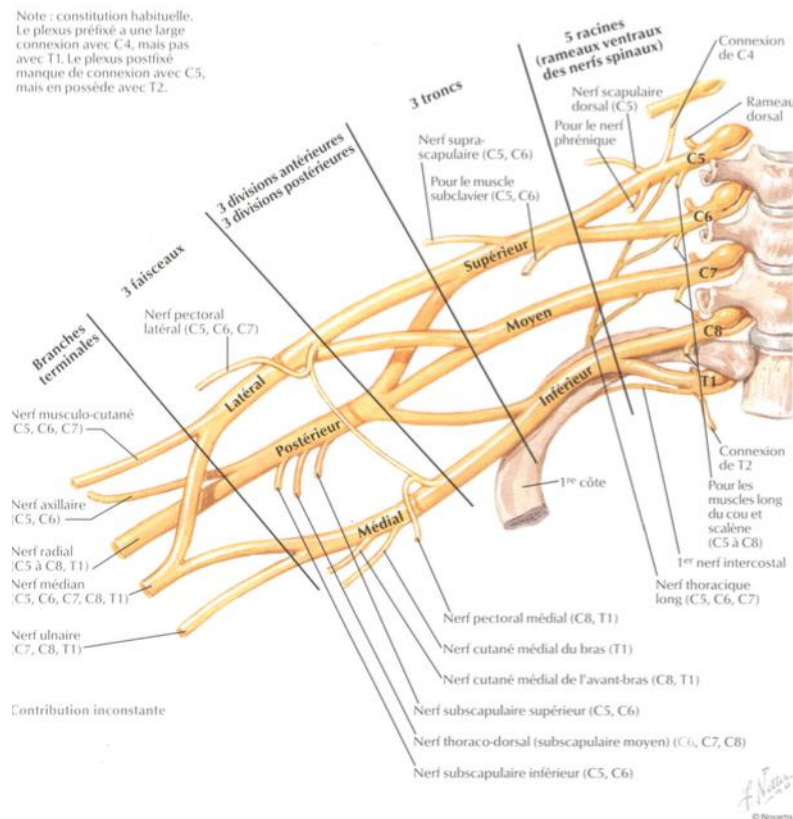


Schéma 4 : Anatomie du plexus brachial ¹⁵

Globalement, la partie postérieure du plexus brachial correspond au plan d'extension du membre supérieur (épaule, coude et poignet), et la partie antérieure au plan de flexion (coude, poignet, doigt).

La racine C5 innerve les muscles de l'épaule (deltoïde, petit rond, infra et supra épineux).

La racine C6 innerve les muscles de la loge antérieure du bras (coraco-brachial, biceps brachial, brachial) et les muscles supinateur et brachio-radial.

La racine C7 innerve les muscles de la loge postérieure du bras et de l'avant-bras (triceps brachial, extenseurs de la main et des doigts), et le muscle rond pronateur.

La racine C8 innerve les muscles de la loge antérieure de l'avant-bras et les muscles thénariens.

La racine T1 innerve les muscles hypothénariens et interosseux.

Applications chirurgicales :

L'espace quadrilatère ou trou carré de Velpeau, est située à la partie postérieure et inférieure de l'épaule. Il est délimité en haut par la capsule articulaire de l'articulation gléno-humérale et le petit rond, en bas par le grand dorsal et le grand rond, latéralement par le col chirurgical de l'humérus et médialement par le chef du long triceps. (Schéma 5)

Les éléments principaux traversant cet espace quadrilatère sont l'artère et le nerf axillaire.

(schéma 6)

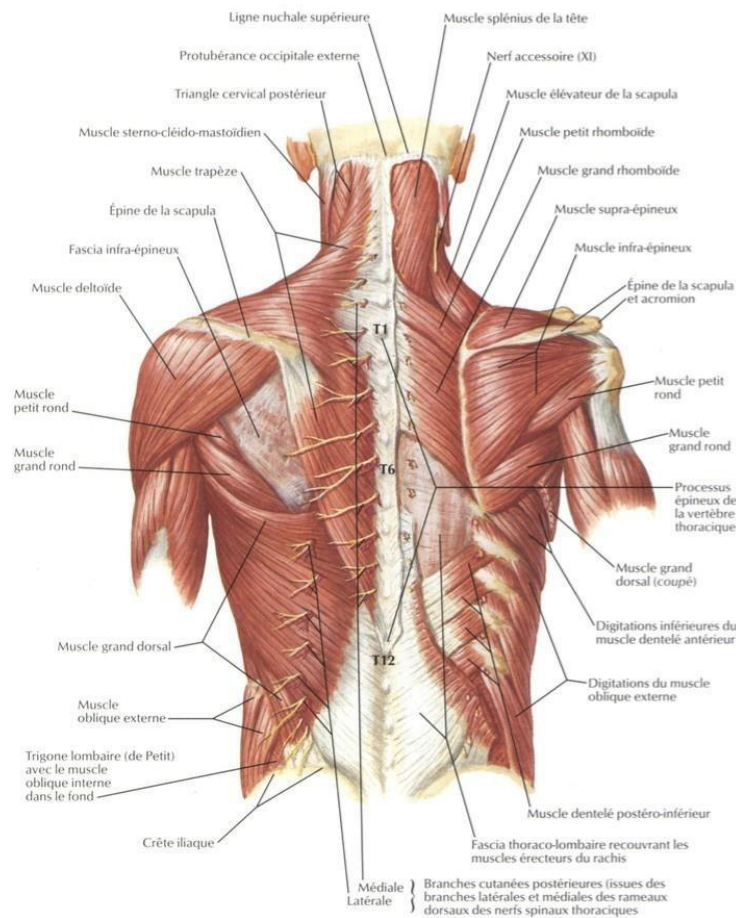


Schéma 5. Anatomie postérieure de l'épaule et du dos. ¹⁵

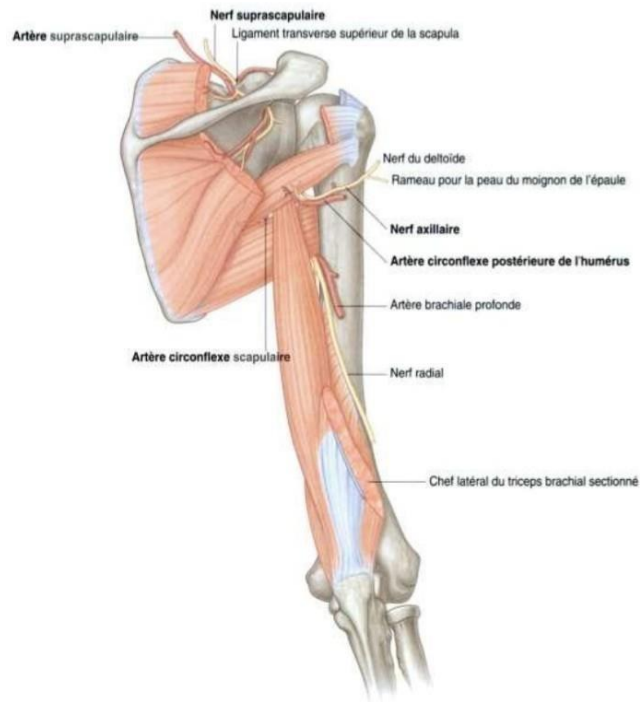


Schéma 6. *Rapports vasculo-nerveux de la partie postérieure de l'épaule.*¹⁶

Partie 2 : Déformations de l'épaule dans la PNPB

La dysplasie gléno-humérale :

Physiopathologie :

L'articulation gléno-humérale est mobile dans les trois plans de l'espace, il existe donc plusieurs mécanismes actifs et passifs stabilité.

La géométrie osseuse de la glène et de l'articulation coraco acromiale, le labrum, la capsule articulaire et le ligament coraco-huméral participent passivement à la stabilité de l'articulation.

La stabilité active est assurée par les muscles de la coiffe des rotateurs (sous-scapulaire, petit rond, infra et supra épineux), le deltoïde, le grand dorsal, le grand rond, le biceps brachial et l'articulation scapulo thoracique.

Comme précédemment décrit dans le chapitre anatomie, le muscle sous-scapulaire est le principal rotateur interne, le faisceau antérieur du deltoïde, le grand pectoral, le grand dorsal et le grand rond sont rotateurs internes accessoires. Leur action combinée conduit à une puissante rotation interne.

L'infra épineux et le petit rond sont les principaux rotateurs externes. Le faisceau postérieur du muscle deltoïde est rotateur externe accessoire.

La dénervation des muscles rotateurs externes associée à une fonction normale des rotateurs internes provoquent progressivement un trouble de la stabilité et à cette contracture de l'épaule.

Ces forces d'appui anormales durant le processus de croissance sont alors à l'origine des déformations glénohumérales, aboutissant progressivement à une dysplasie gléno-humérale.

Classifications :

Dans notre étude, l'analyse de la morphologie de la glène classifiait la glène de normale concentrique, concentrique postérieure, plate ou convexe et biconcave (voir partie 3).

Néanmoins, Pearl et al utilisent une classification générale plus quantitative des déformations de l'articulation gléno humérale. La classification fait alors appelle à une comparaison entre l'épaule pathologique et l'épaule saine et présente 7 stades. Le stade I, la version glénoïdienne diffère de 5° au maximum, le stade II ou déformation mineure, la version glénoïdienne diffère de plus de 5°, sans subluxation postérieure de la tête humérale, le stade III ou déformation modérée dans le cas d'une subluxation postérieure de la tête humérale (PHHA < 35%), le stade IV ou déformation sévère en présence d'une néoglène, le stade V dans le cas d'un aplatissement sévère de la tête humérale et de la glène associé à une luxation progressive de la tête, le stade VI ou luxation gléno humérale infantile et le stade VII en présence d'un arrêt de croissance de l'humérus proximal.¹⁷

Les autres déformations de l'épaule :

D'autres déformations de l'épaule, moins connues, peuvent être associées et mises en évidence en IRM :

- Une hypoplasie de la clavicule
- Une position postéro inférieure du processus coracoïde.
- Une tête humérale hypoplasique et un retard de croissance de l'humérus proximal
- Une hypoplasie de la glène
- Un acromion conique

La mise en évidence de ces anomalies est permise par la réalisation d'une imagerie controlatérale, relevant néanmoins d'une difficulté en pratique.^{18 19}

Partie 3 : Étude clinique

1. Matériel et méthode :

1.1. Hypothèse :

Nous supposons dans cette étude que la réalisation d'un transfert musculaire sur la coiffe des rotateurs aurait un impact sur l'évolution des déformations de l'articulation gléno-humérale et de la trophicité musculaire. La précocité de ce traitement chirurgical chez les patients atteints d'une PNPB permettrait un remodelage de l'articulation gléno humérale.

1.2. Population :

Tous les patients ont été recrutés au sein du centre d'orthopédie pédiatrique de l'hôpital Armand Trousseau du GHU de Paris-Est.

Les enfants atteints d'une PNPB étaient inclus dans le cadre du suivi post opératoire d'une chirurgie de transfert musculaire sur la coiffe des rotateurs, associée ou non à une libération musculaire, dans les déficits de rotation externe. Tous les patients inclus avaient bénéficié d'une IRM de l'épaule en pré et post opératoire.

Les enfants n'ayant pas bénéficié d'une imagerie pré et post opératoire et les paralysies traumatiques du plexus brachial étaient exclus.

L'indication chirurgicale était retenue chez les patients présentant un déficit fonctionnel avec perte de la rotation externe active (inférieur à 0° coude au corps) et passive de l'épaule, avec ou sans déformation gléno humérale.

1.3. Type d'étude :

Nous avons réalisé une étude rétrospective, monocentrique sur les données de soins courants de patients ayant eu l'ensemble du bilan pré opératoire et au moins une imagerie post opératoire entre Janvier 2008 et Juillet 2019.

Les critères de jugement principaux étaient, sur chaque IRM : la mesure de la version glénoïdienne et le pourcentage de tête humérale antérieure (PHHA ou percentage humeral head anterior).

Les critères de jugement secondaires étaient : l'épaisseur en millimètres des muscles deltoïde, supra épineux, infra épineux et sub scapulaire, le type de la glène et la forme de la tête humérale.

L'objectif principal de notre étude était d'évaluer l'évolution radiologique des déformations de l'articulation gléno-humérale et de la trophicité musculaire après transfert du muscle grand dorsal ou du trapèze inférieur sur le muscle infra épineux dans la paralysie néonatale du plexus brachial.

Les données épidémiologiques principales recueillies étaient : le sexe, le coté atteint, le grade de Narakas, le type de chirurgie primaire si elle avait été réalisée, l'âge lors de la chirurgie de transfert musculaire et l'âge au moment de l'IRM post-opératoire.

1.4. Technique chirurgicale :

Le muscle grand dorsal et le muscle trapèze inférieur sont les deux muscles principalement utilisés dans la littérature pour restaurer de la rotation externe de l'épaule.²⁰ L'intervention se déroulait sous anesthésie générale, en décubitus latéral. L'ensemble du membre supérieur ainsi que la partie haute du thorax et du rachis étaient inclus dans le champ opératoire.

1.4.1. La libération du muscle sub scapulaire :

Le muscle sub-scapulaire étant un puissant rotateur interne, sa libération était une étape première à la réalisation du transfert musculaire en cas de rétraction en rotation interne. La libération antérieure de l'épaule pouvait être réalisée à ciel ouvert (libération proximale), selon Carlioz ou par arthroscopie (libération distale).

Technique à ciel ouvert :

La voie d'abord utilisée dans notre étude était celle décrite ci-dessous pour le transfert de grand dorsal, permettant une économie cicatricielle. L'incision était longitudinale sur la ligne axillaire postérieure jusqu'à l'angle caudal de la scapula. Le muscle grand rond était identifié et récliné en arrière ; le bord latéral de la scapula était ensuite aisément retrouvé en antérieur.

L'ensemble du muscle sub-scapulaire était alors désinséré de la fosse sous-scapulaire sous contrôle de la vue. La rotation externe était mesurée au fur et à mesure de la désinsertion, le but étant d'obtenir 30 à 40° de rotation externe dans l'articulation gléno-humérale.

Technique arthroscopique :

Le membre supérieur était tracté selon le poids de l'enfant.

Un arthroscope de diamètre adapté était utilisé. La caméra était introduite par abord postérieur. Après repérage du point d'entrée à l'aiguille, une libération capsulaire antérieure était effectuée. Les ligaments gléno huméraux supérieur et moyen étaient sectionnés.

L'ensemble de la partie terminale du muscle sous scapulaire était alors libéré de distal à proximal, ainsi que le pied de la coracoïde.

1.4.2 Le transfert du grand dorsal :

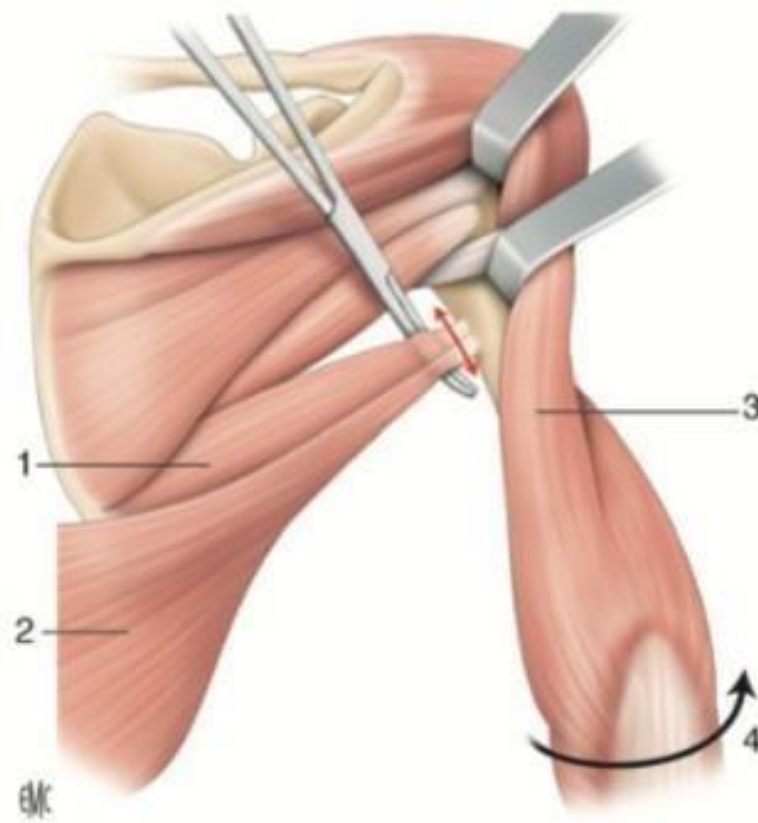
Le muscle grand dorsal est le plus communément utilisé du fait de sa puissance et de sa course importante. Sa fonction est souvent préservée par une innervation étendue.²¹

Il existe deux grandes versions de ce transfert. Le transfert à fixation métaphysaire décrit par Episcopo : rotateur externe pur. Le transfert à fixation épiphysaire sur la coiffe des rotateurs postérieure et supérieur : rotateur externe et peut avoir un effet de recentrage de l'épaule.

Cette dernière technique chirurgicale était retenue pour les patients de notre série.

L'incision axillaire postérieure, longitudinale le long du bord antérieur de la scapula, permet une identification des différentes structures : le faisceau postérieur du deltoïde, le grand dorsal et le grand rond. Ce repérage anatomique est simplifié par une mise en abduction du membre supérieur.

Lors de ce premier temps opératoire, la qualité du muscle grand dorsal est évaluée macroscopiquement.



Iconographie 3 : Repérage des muscles grand rond et grand dorsal. (1. Muscle grand rond, 2. Muscle grand dorsal, 3. Chef long du muscle triceps)²⁰

La dissection se prolonge jusqu'à l'insertion humérale des muscles grand rond et grand dorsal.

Le muscle grand dorsal est ensuite libéré et récliné avec contrôle de son pédicule.

Le tendon du muscle grand rond est disséqué, séparé du tendon du muscle grand dorsal et récliné.

Une ténotomie au niveau de l'insertion humérale proximale du tendon du muscle grand dorsal est réalisée. Le tendon est ensuite suturé selon Krakow.

Le faisceau postérieur du muscle deltoïde est ensuite identifié, libéré et récliné en proximal permettant l'exposition de la coiffe des rotateurs et principalement du muscle infra épineux.

La fixation est trans-tendineuse, sur l'insertion du tendon du muscle infra épineux en regard du trochiter, à l'aide d'une ancre Mitek de taille adaptée.

Enfin le tendon du muscle grand dorsal est fixé à l'aide d'une ancre après un passage sous deltoïdien, en position de réduction. La fixation à l'ancre est renforcée par la suture selon Krakow fixée au muscle infra épineux. Un testing de la tenue de la fixation est réalisé en per opératoire. De même un contrôle du gain de la rotation externe est réalisé.

Un drain aspiratif est laissé en place.

En fin d'intervention, le patient est immobilisé par un plâtre thoraco brachial, en rotation externe et abduction, maintenu pendant 6 semaines.

143. Transfert du trapèze inférieur :

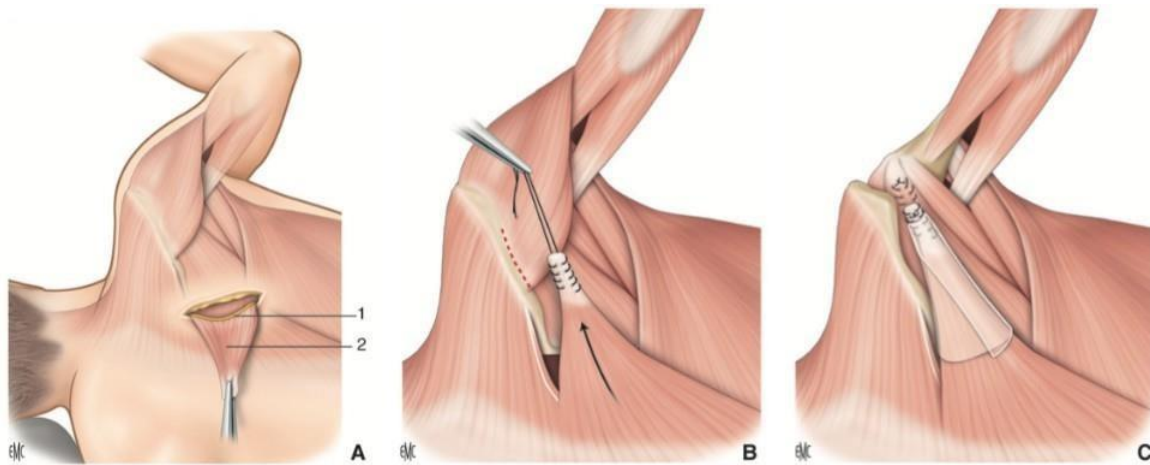
Le muscle trapèze inférieur allie puissance et course suffisante à la réalisation d'un transfert tendineux afin de restaurer une rotation externe. Néanmoins, son tendon est court. Ce transfert du trapèze inférieur était utilisé en seconde intention, lors de la mise en évidence d'une mauvaise trophicité du muscle grand dorsal, le rendant non transférable.

À la voie d'abord précédemment décrite, s'ajoute un abord médial permettant d'individualiser le muscle trapèze inférieur. Une libération des plans profond et superficiel du muscle trapèze inférieur est réalisé permettant la levée d'un lambeau périoste prélevé sur l'épine de la scapula. Le transfert est fixé au niveau de l'insertion du muscle infra épineux sur le trochiter à l'aide d'une ancre Mitek de taille adaptée, en position de rotation externe. Cette fixation est renforcée par des points séparés aux fils non résorbables. Un testing de la tenue de la fixation et un contrôle du gain de la rotation externe sont réalisés en per opératoire.

Un drain aspiratif est laissé en place.

En fin d'intervention, le patient est immobilisé par un plâtre thoraco brachial, en rotation

externe et abduction, maintenu pendant 6 semaines.



Iconographie 4 : *Transfert du muscle trapèze inférieur. (1 : incision médiale ; 2 : muscle trapèze)²⁰*

1.5. Mesures en imagerie :

Une IRM de l'épaule pathologique était réalisée chez tous les patients inclus en pré et post opératoire. Une sédation était réalisée pour les enfants de moins de 5 ans. Le délai minimum entre la chirurgie de transfert musculaire et l'IRM post opératoire était de 8 mois.

Pour chaque IRM la même analyse à partir de valeurs quantitatives et qualitatives était réalisée à partir d'une coupe axiale passant sous l'apophyse coracoïde et permettant la visualisation du tendon du biceps brachial, et d'une coupe sagittale passant par le bord latéral de la scapula, l'acromion et le processus coracoïde.

1.5.1. Valeurs quantitatives :

Les mesures étaient réalisées sur la coupe axiale précédemment décrite.

1.5.1.1. La version glénoïdienne selon Friedman.²²

Le calcul de la version glénoïdienne ou angle scapulo-huméral permettait de définir l'orientation de la glène.

La version glénoïdienne était définie par la mesure de l'angle postérieur formé par la ligne reliant les bords antérieurs et postérieurs de la glène et la ligne passant entre l'épine de la scapula et le centre de la glène.

En présence d'une glène biconcave, la ligne reliant les facettes antérieures et postérieures de la glène était remplacée par la ligne entre la crête centrale et la facette postérieure.

Pour les patients les plus jeunes, en l'absence d'ossification complète, les surfaces cartilagineuses étaient utilisées.¹⁷

Une valeur positive de l'angle obtenu définissait une antéversion de la glène, une valeur négative définissait une rétroversion de la glène.

Les valeurs normales de la version glénoïdienne se situe entre -6° et $+11^{\circ}$.

1.5.1.2. Le « Percentage of Humeral Head Anterior » ou PHHA.²³

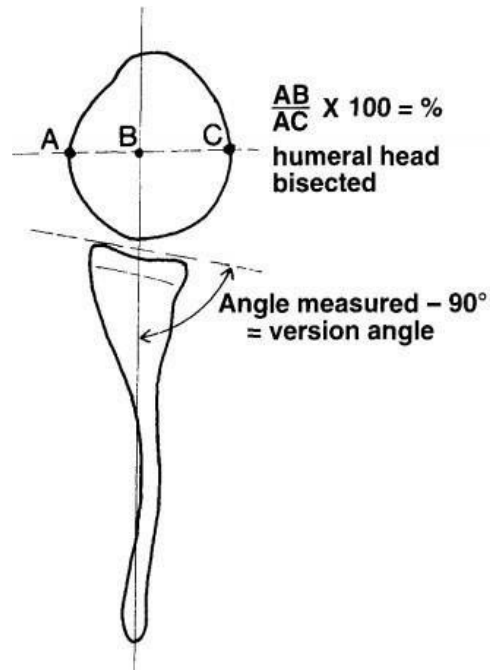
Le PHHA permet de définir de façon quantitative la position anatomique de la tête humérale. C'est un indice de centrage de la tête humérale.

Cette mesure était réalisée en utilisant la ligne passant par la pointe de la scapula et le centre de la glène. Une seconde ligne représentant le plus grand diamètre de la tête humérale était tracée.

Le point B définissait le point où ces deux lignes se croisaient. Le point A représentait le point le plus antérieur de la tête humérale, le point C le point le plus postérieur.

Le PHHA est défini par : $PHHA = AB/AC \times 100$.

Les valeurs normales du PHHA se situent entre 40 et 55%, une valeur inférieure définissant la subluxation postérieure. Une absence de congruence définissant la luxation complète.

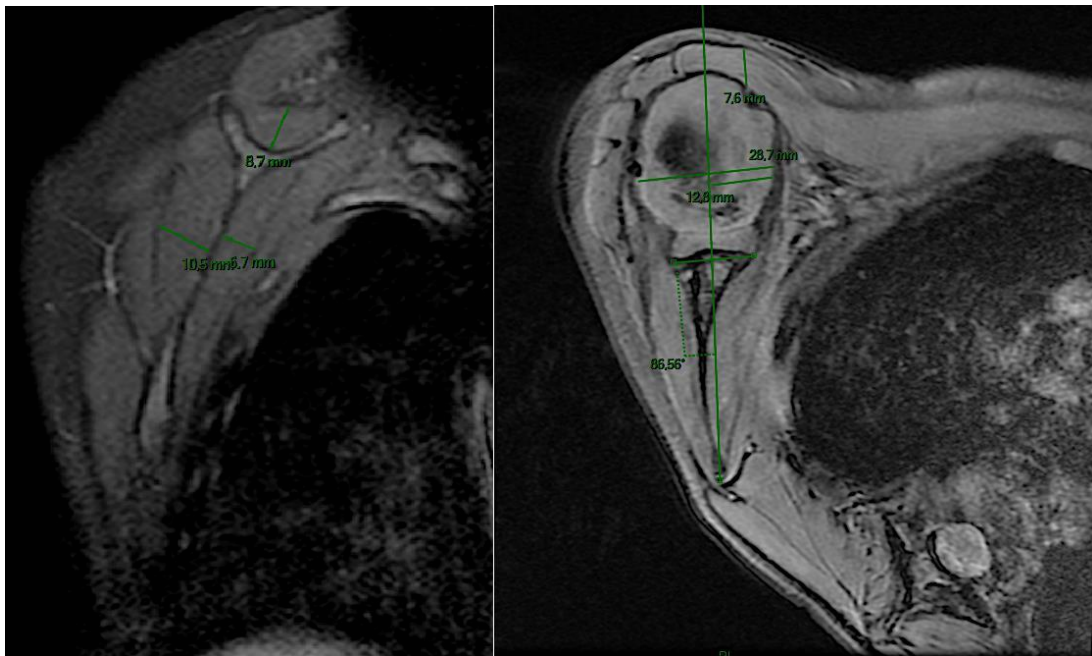


Iconographie 5 : Mesure de la VG et du PHHA²⁴

1.5.1.3. La trophicité musculaire²⁵

La mesure de la trophicité musculaire était réalisée à partir des coupes axiale et sagittale. Elle était représentée par la mesure en millimètre de l'épaisseur des muscles deltoïde, supra épineux, infra épineux et sub scapulaire. La plus grande valeur obtenue pour chaque muscle était retenue.

La mesure de l'épaisseur du faisceau antérieur du muscle deltoïde se faisait sur la coupe axiale, les autres mesures étaient réalisées sur la coupe sagittale. De façon systématique, la mesure de l'épaisseur du deltoïde devait se faire de façon parallèle à la ligne passant par la pointe de la scapula et le centre de la glène. La mesure de l'épaisseur du muscle supra épineux devait se faire de façon parallèle à l'axe du bord latéral de la scapula. La mesure de l'épaisseur du muscle infra épineux et subscapulaire devait se faire de façon perpendiculaire au bord latérale de la scapula.



Iconographie 6 : Image de droite : coupe sagittale, mesures de l'épaisseur musculaire des supra épineux, infra épineux et sub-scapulaire / Image de gauche : coupe axiale, mesures de la VG, du PPHA et de l'épaisseur musculaire du deltoïde.

1.52 Valeurs qualitatives :

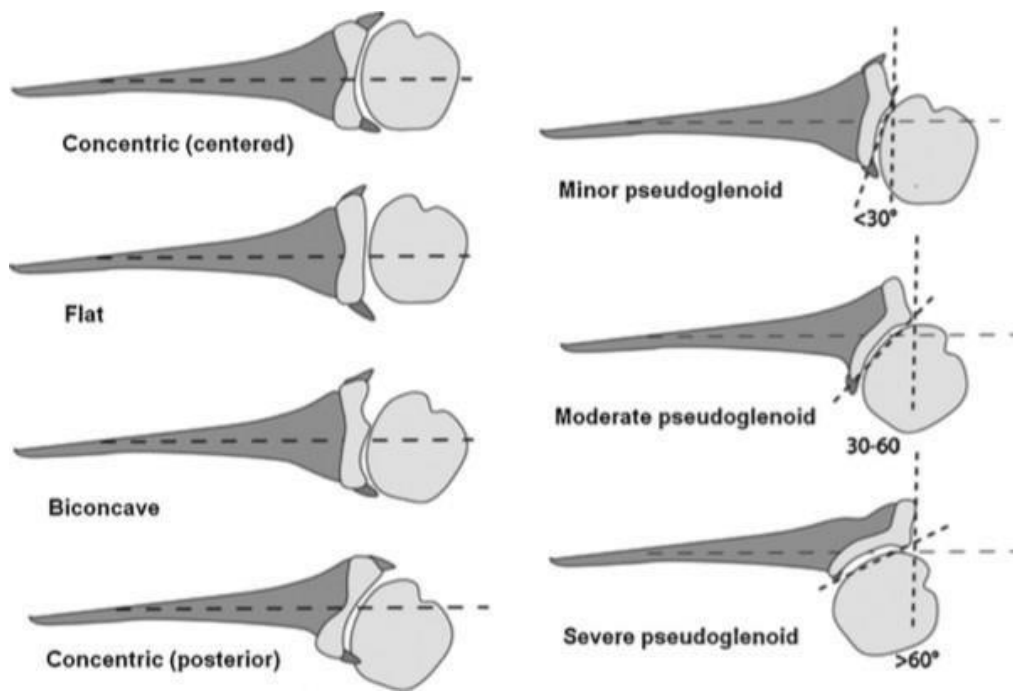
L'analyse morphologique de l'articulation gléno humérale sur coupe axiale permettait l'étude de la morphologie de la glène et de la tête humérale.

Concernant la morphologie de la glène, celle-ci pouvait être qualifiée de normale concentrique, concentrique postérieure, plate ou convexe ou encore de biconcave. Les glènes biconcaves ou pseudo-glène, pouvaient ensuite être classifiées de pseudo-glène minime, modérée ou sévère.

Les différents types de glènes étaient les suivants :

- Une glène normale : concentrique, concave vers l'avant
- Une glène plate : surface articulaire centrée mais amincie
- Une glène concentrique postérieure : concentrique, concave vers l'arrière
- Une glène biconcave : formation d'une pseudo glène avec apparition d'une crête centrale entre les facettes antérieures et postérieures de la glène. Ce type de glène était classé en trois sous-groupe :
 - Pseudo glène minime : l'angle de rétroversion entre la crête centrale et la facette postérieure était inférieur à 30°.
 - Pseudo glène modérée : l'angle de rétroversion entre la crête centrale et la facette postérieure était mesuré entre 30° et 60°.
 - Pseudo glène sévère : l'angle de rétroversion entre la crête centrale et la facette postérieure était supérieur à 60°. ²⁶

Enfin, la position de la tête pouvait être évaluée qualitativement de normale (centrée), subluxée ou luxée (en cas de perte de contact complet entre la tête humérale et la glène).



Iconographie 7 : Différents types de glènes humérales et méthode de mesure de la VG face à une glène biconcave.²⁷

La tête humérale était considérée comme normale si elle était arrondie et représentait le tiers d'une sphère, aplatie dans les autres cas.

1.6. Analyses statistiques :

Toutes les données obtenues ont fait l'objet d'un test de normalité de Shapiro Wilk afin de vérifier la nature non paramétrique de la population étudiée et confirmer la distribution normale des données.

Une analyse statistique à partir d'un test non paramétrique t de Student apparié a été réalisée pour chacune des mesures quantitatives des IRM pré et post opératoire. Dans la situation où un patient avait eu plusieurs IRM post opératoire, seules les valeurs de l'IRM la plus récente étaient comparées.

Les valeurs qualitatives ont été traitées par un test de Mac-Nemar. Pour les valeurs qualitatives ayant plus de 2 facteurs d'étude possibles, les données ont été qualifiées soit de bonnes en cas d'anatomie normale soit d'anomales dans les autres cas.

Pour les valeurs quantitatives, des analyses en sous-groupe selon l'âge du patient (moins de 4 ans et les autres) lors de la chirurgie et selon le délai de réalisation de l'IRM (moins d'un an, 1 à 3 ans (inclus) et plus de 3 ans) ont été réalisées.

Les analyses en sous-groupes ont fait l'objet d'un test t de Student apparié.

Pour tous les tests, le niveau de significativité était défini comme $p < 0,05$.

2. Résultats :

2.1 Données démographiques :

Entre Janvier 2008 et Juillet 2019, 85 enfants atteints d'une PNPB ont été opérés d'un transfert musculaire de grand dorsal ou de trapèze inférieur selon la technique décrite. Parmi eux, 41 patients, qui avaient bénéficié d'une IRM pré et post opératoire, ont été inclus. Vingt-trois enfants (56,1%), avaient été traités par microchirurgie primaire.

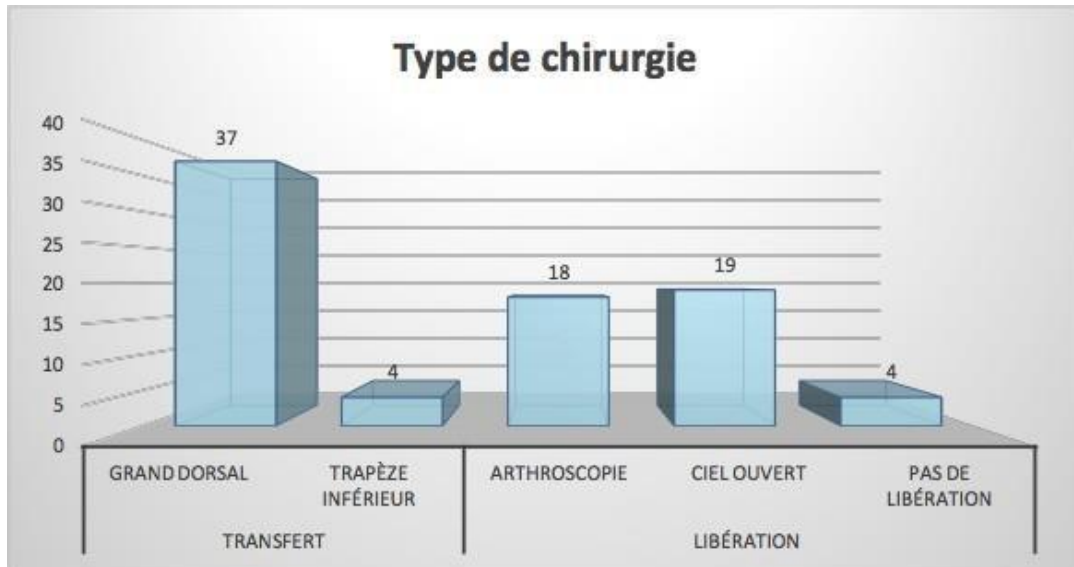
L'âge moyen lors du transfert musculaire était de 5,7 ans. Treize enfants (31,7%) avaient moins de 4 ans lors de la chirurgie. (Tableau 2)

| Caractéristiques | | Cas (n) |
|---|------------------------|------------|
| Sexe | M | 19 |
| | F | 22 |
| Coté | D | 26 |
| | G | 15 |
| Grade de Narakas | I | 11 |
| | II | 8 |
| | III | 14 |
| | IV | 8 |
| <i>Chirurgie primaire</i> | <i>Grefe</i> | 4 |
| | Neurotisation | 14 |
| | Grefe et neurotisation | 5 |
| | <i>Non</i> | 15 |
| | NC | 3 |
| Age moyen lors du transfert (années) | | 5,7 |

Tableau 2. Résultats des données épidémiologiques.

Trente-sept patients (90%) ont bénéficié d'un transfert du muscle grand dorsal, les autres ayant bénéficié d'un transfert du muscle trapèze inférieur. Tous les patients ont eu une libération du muscle sub-scapulaire dont 19 à ciel ouvert (46,3%). Quatre enfants (9,8%) n'ont pas eu de libération du fait d'une limitation modérée de la rotation externe. (Graphique

1) Le délai moyen de réalisation de l'IRM post opératoire était de 30,8 mois.



Graphique 1. Résultats des prises en charge chirurgicales.

2.2 Version glénoïdienne et PHHA :

La version glénoïdienne moyenne était de $-19,8^\circ$ en pré opératoire et $-11,1^\circ$ en post opératoire soit une amélioration de $8,7^\circ$ ($p < 0,05$). Le PHHA moyen était de 32% en pré opératoire et de 39% en post opératoire soit une amélioration de 5% après chirurgie de transfert musculaire ($p < 0,05$). (Tableau 3)

| | Pré op | Post op | Différentiel | p value | IC à 95% |
|-----------------|--------|---------|--------------|-----------|---------------------|
| GV (°) | -19,8 | -11,1 | + 8,7 | 0,0002124 | [-13,0334, -4,3905] |
| PHHA (%) | 32 | 39 | + 5 | 0,003596 | [-0,1089, -0,0228] |

Tableau 3. Résultats de la version glénoïdienne et du PHHA dans la population totale

2.3. Épaisseur musculaire et valeurs qualitatives :

Les épaisseurs musculaires pour les muscles deltoïde, supra épineux, infra épineux et subscapulaire étaient respectivement augmentées de 2mm ($p<0,05$), 2,3mm ($p<0,05$), 0,6mm ($p=0,3691$) et 3,2mm ($p<0,05$) en post opératoire. (Tableau 4)

| Muscle | Pré op | Post op | Différentiel | <i>p value</i> | IC à 95% |
|--------------------|--------|---------|--------------|----------------|--------------------|
| Deltoïde | 8,9 | 10,9 | + 2 | 0,001186 | [-3,1136, -0,8378] |
| Supra épineux | 12,2 | 14,5 | +2,3 | 0,0005956 | [-3,5016, -1,0497] |
| Infra épineux | 14,1 | 14,7 | +0,6 | 0,3691 | [-1,8681, 0,7114] |
| Sous scapulaire | 12,2 | 15,4 | +3,2 | 0,0002219 | [-4,8013, -1,6257] |

Tableau 4. *Résultats de l'épaisseur musculaire (en millimètre) dans la population totale.*

De façon générale, la chirurgie a permis dans la cohorte d'augmenter le nombre de glènes normales concentriques de 7 (+17,1%), le nombre de têtes humérales normales de 4 (+9,8%) et de têtes humérales centrées de 11 (+26,8%). Le nombre de glènes biconcaves a diminué de 8 dans notre population (-19,5%). (Tableau 5)

| Caractéristiques | | Pré op | Post op | Différentiel |
|-----------------------------------|--------------------------|--------|---------|--------------|
| Type de glène | Normale concentrique | 9 | 16 | 7 (+ 17,1%) |
| | Concentrique postérieure | 4 | 4 | 0 |
| | Plate ou convexe | 12 | 13 | 1 (+2,4%) |
| | Biconcave | 16 | 8 | -8 (-19,5%) |
| Glène biconcave : sévérité | Minime | 6 | 3 | -3 (-7,3%) |
| | Modérée | 9 | 4 | -5 (-12,2%) |
| | Sévère | 1 | 1 | 0 |
| Forme de la tête humérale | Normale | 12 | 16 | 4 (+9,8%) |
| | Plate | 29 | 25 | -4 (+9,8%) |
| Position de la tête | Normale | 15 | 26 | 11(+26,8%) |
| | Subluxée | 21 | 13 | -8 (-19,5%) |
| | Luxée | 5 | 2 | -3 (-7,3%) |

Tableau 5. Résultats généraux des valeurs qualitatives dans la population totale.

La chirurgie avait permis à 7 patients (17,1%) d'évoluer d'une tête humérale plate en pré opératoire à normale arrondie en post opératoire ($p=0,342$) (Tableau 6a). La position de la tête humérale a été recentrée pour 13 enfants (31,7%) ($p=0,01$) en post opératoire. (Tableau 6b) Le transfert musculaire a permis le remodelage vers une glène normale concentrique chez 8 patients (19,5%) ($p=0,04$). (Tableau 6c)

Sept patients ayant au moins une des valeurs qualitatives anormales en pré opératoire ont évolué vers une glène normale concentrique et une tête humérale arrondie et centrée (p=0,08).
(Tableau 6d)

| Forme de la tête humérale | | | |
|----------------------------------|-------|---------|----------------|
| Post op | Plate | Normale | p value |
| Pré op | | | |
| Plate | 22 | 7 | 0,342 |
| Normale | 3 | 9 | |

Tableau 6a. Évolutivité de la forme de la tête humérale dans la population totale.

| Position de la tête humérale | | | |
|-------------------------------------|----------|---------|----------------|
| Post op | Anormale | Normale | p value |
| Pré op | | | |
| Anormale | 13 | 13 | 0,01 |
| Normale | 2 | 13 | |

Tableau 6b. Évolutivité de la position de la tête humérale dans la population totale.

| Type de glène | | | |
|----------------------|----------|---------|----------------|
| Post op | Anormale | Normale | p value |
| Pré op | | | |
| Anormale | 24 | 8 | 0,04 |
| Normale | 1 | 8 | |

Tableau 6c. Évolutivité du type de glène dans la population totale.

| 3 facteurs qualitatifs combinés | | | |
|---------------------------------|----------|---------|-------------|
| Post op / Pré op | Anormaux | Normaux | p value |
| Anormaux | 28 | 7 | 0,08 |
| Normaux | 1 | 5 | |

Tableau 6d. Évolutivité des trois critères combinés dans la population totale.

2.4 Analyse en sous-groupe en fonction de l'âge :

2.4.1 Sous-groupe des enfants de moins de 4 ans :

Treize patients (31,7%) ont été opérés avant l'âge de 4 ans, avec un âge moyen lors de la chirurgie de 2,5 ans. Dans ce groupe, le délai moyen de réalisation de l'IRM post opératoire était de 48,8 mois. La version glénoïdienne a été améliorée de 13,5° après chirurgie de transfert musculaire ($p < 0,05$) et le PHHA de 13% ($p < 0,05$). Les épaisseurs musculaires pour le muscle deltoïde, supra épineux, infra épineux et subscapulaire étaient respectivement augmentées de 1,6mm ($p = 0,10910$), 1,6mm ($p = 0,05854$), 0,1mm ($p = 0,93260$) et 4mm ($p < 0,05$) en post opératoire. (Tableau 7)

| | | Pré op | Post op | Différent iel | <i>p</i> | IC 95% |
|-----------------------------|----------|-----------|------------|------------------|----------|--------------------|
| Version | | -20,6 | -7,1 | 13,5 | 0,0021 | [-20,999, -5,9394] |
| PHHA (%) | | 27 | 40 | 13 | 0,0061 | [-0,2269, -0,047] |
| Epaisseur musculaire | Deltoïde | 7,8 | 9,3 | 1,6 | 0,1091 | [-3,2242, -0,3742] |
| | SE | 11,9 | 13,5 | 1,6 | 0,0585 | [-3,2006, 0,0673] |
| | IE | 13,7 | 13,8 | 0,1 | 0,9326 | [-2,4217, 2,2383] |
| | SS | 11,4 | 15,4 | 4 | 0,0071 | [-6,6849, -1,3318] |

Tableau 7. Résultats des valeurs quantitatives chez les moins de 4 ans.

2.4.2 Sous-groupe des enfants de 4 ans et plus :

Vingt-huit patients (68,3%) ont été opérés à au moins 4 ans, avec un âge moyen lors de la chirurgie de 7,1 ans. Dans ce groupe, le délai moyen de réalisation de l'IRM post opératoire était de 24,7 mois. La version glénoïdienne a été améliorée de 6,5° après chirurgie de transfert musculaire ($p < 0,05$) et le PHHA de 13% ($p = 0,1548$). Les épaisseurs musculaires pour le muscle deltoïde, supra épineux, infra épineux et subscapulaire étaient respectivement augmentées de 2,3mm ($p < 0,05$), 2,7mm ($p < 0,05$), 0,9mm ($p = 0,2881$) et 2,9mm ($p < 0,05$) en post opératoire. (Tableau 8)

| | | Pré op | Post op | Différent iel | p | IC 95% |
|---------------------------------|-----------------|-------------------|--------------------|--------------------------|----------|-------------------|
| Version | | -19,5 | -13,0 | 6,5 | 0,0197 | [-11,8865 ; - |
| Glénoïdienne (°) | | | | | | 1,1199] |
| PHHA (%) | | 35 | 48 | 13 | 0,1548 | [-0,0789 ; |
| | | | | | | 0,0132] |
| Epaisseur musculaire | Deltoïde | 9,4 | 11,7 | 2,3 | 0,0036 | [-3,787 ; -0,829] |
| | SE | 12,3 | 15,0 | 2,7 | 0,0033 | [-4,3582 ; - |
| | | | | | | 0,9778] |
| | IE | 14,2 | 15,1 | 0,9 | 0,2881 | [-2,5171 ; |
| | | | | | | 0,7811] |
| | SS | 12,5 | 15,4 | 2,9 | 0,0089 | [-4,9278 ; |
| | | | | | | -0,7842] |

Tableau 8. Résultats des valeurs quantitatives chez les enfants d'au moins 4 ans.

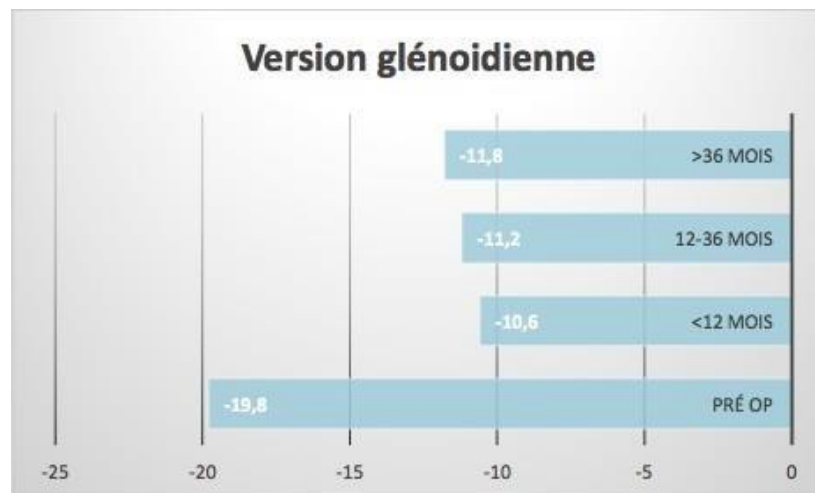L'analyse statistique des versions glénoïdiennes, du PHHA et de l'épaisseur musculaire pré et post opératoire entre le sous-groupe moins de 4 ans et au moins 4 ans ne met pas en évidence de différence significative sauf pour l'amélioration de l'épaisseur du deltoïde (épaisseur post opératoire du deltoïde chez les moins de 4 ans : 9,25 mm, chez les enfants d'au moins 4 ans : 11,66 mm, p = 0,03).

2.5 Analyse en sous-groupe en fonction du temps :

Cinquante IRM post opératoire ont été analysées. Sept enfants ont eu plusieurs imageries de contrôle dans les suites de la chirurgie.

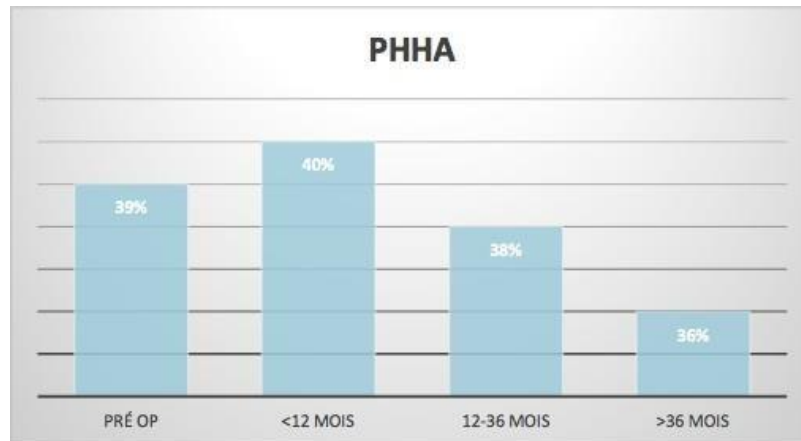Huit enfants ont bénéficié d'une IRM de contrôle post opératoire avant un an, 30 IRM de contrôle ont été réalisées entre un et trois ans, chez vingt-huit enfants et 12 IRM ont été réalisées à plus de 3 ans post opératoire chez 11 patients.

La version glénoïdienne a été améliorée de $9,2^\circ$ à moins d'un an ($p=0,06$), $8,6^\circ$ entre 12 et 36 mois ($p<0,05$) et de 8° à plus de 3 ans ($p>0,05$). (Graphique 2 et tableau 9).



Graphique 2. Évolution de la version glénoïdienne (en degré) en post opératoire, en fonction du temps.

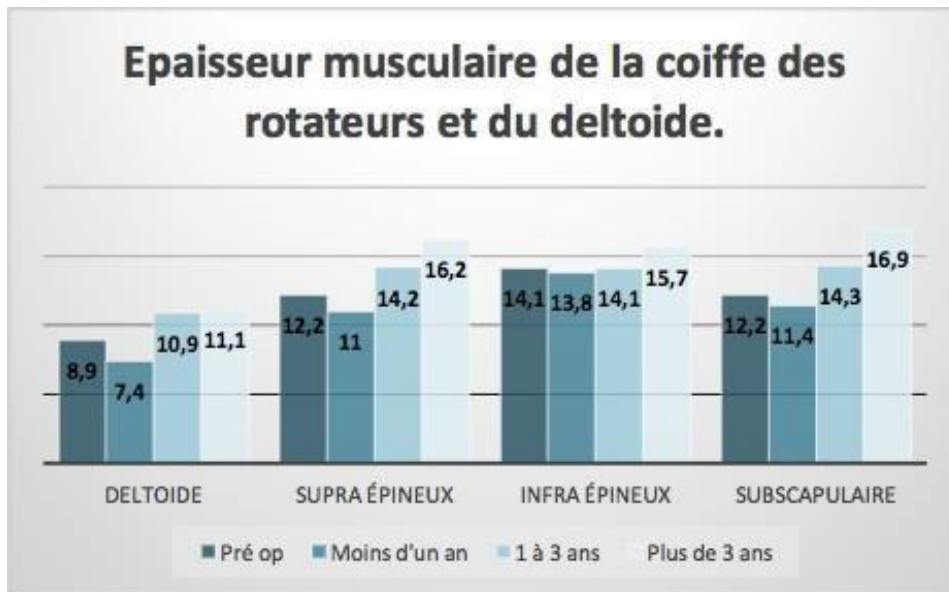
Le PHHA a été majoré de 1% à moins d'un an post opératoire ($p=0,113$) et diminué de 1% entre 12 et 36 mois post opératoire ($p= 0,087$) et de 3% à plus de 36 mois post opératoire ($p = 0,459$). (Graphique 3 et tableau 9)



Graphique 3. Évolution du PHHA (en %) en post opératoire, en fonction du temps.

A moins d'un an post opératoire toutes les épaisseurs musculaires ont été diminuées respectivement de 1,5 mm ($p=0,476$), 1,2 mm ($p=0,021$), 0,3 mm ($p=0,548$) et 0,8 mm ($p=0,780$) pour le deltoïde, le supra épineux, l'infra épineux et le subscapulaire.

Une augmentation de l'épaisseur musculaire a ensuite été marquée de 2 mm ($p=0,027$) entre 12 et 36 mois et de 2,2 mm ($p=0,139$) à plus de 36 mois pour le muscle deltoïde de 2 mm ($p=0,03$) entre 12 et 36 mois et de 4 mm ($p=0,006$) à plus de 36 mois pour le muscle supra épineux, de 1,6 mm ($p=0,289$) à plus de 36 mois pour le muscle infra épineux et enfin de 2,1 mm ($p=0,027$) entre 12 et 36 mois et de 4,7 mm ($p=0,01$) à plus de 36 mois pour le muscle de subscapulaire. (Graphique 4 et tableau 9)



Graphique 4. Évolution de l'épaisseur musculaire des muscles deltoïde, supra épineux, infra épineux et subscapulaire, en post opératoire, en fonction du temps.

| | Pré | <12 | Différentiel | | 12-36 | Différentiel | | >36 | Différenti | |
|----------------------|------------------|---------------|---------------------|------------|--------------|---------------------|-----------|----------------|-------------------|-----------|
| | opérateur | mois | p | | mois | p | | mois el | p | |
| Version | | | | | | | | | | |
| glénoïdienne | -19,8 | -10,6 | 9,2 | 0.05943 | -11,2 | 8,6 | 0.0211 | -11,8 | 8 | 0.029975 |
| PHHA | 39 | 40 | 1 | 0.1129261 | 38 | -1 | 0.0867622 | 36 | -3 | 0.4594530 |
| Deltoïde | 8,9 | 7,4 | -1,5 | 0.4761 | 10,9 | 2 | 0.02671 | 11,1 | 2,2 | 0.13905 |
| Supra épineux | 12,2 | 11 | -1,2 | 0.02118027 | 14,2 | 2 | 0.0297629 | 16,2 | 4 | 0.0066360 |
| | | | | | | | | | | 0.2885006 |
| Infra épineux | 14,1 | 13,8 | -0,3 | 0.54832 | 14,1 | 0 | 0.99367 | 15,7 | 1,6 | 2 |
| Subscapulaire | 12,2 | 11,4 | -0,8 | 0.779731 | 14,3 | 2,1 | 0.026949 | 16,9 | 4,7 | 0.009941 |

Tableau 9. Évolution de la version glénoïdienne (en degré), du PHHA (en %) et de la trophicité musculaire (en millimètre) des deltoïde, supra épineux, infra épineux et subscapulaire en post opératoire, en fonction du temps.

3. Discussion :

Le transfert musculaire de grand dorsal ou de trapèze inférieur est une étape clé du traitement des PNPB chez les patients présentant un déficit fonctionnel en rotation externe de l'épaule.

25% des PNPB présentent une anomalie persistante.²⁷ Cela relève l'importance de l'imagerie précoce pour évaluer et classifier les déformations secondaires des PNPB. Il n'existe pourtant pas à ce jour de consensus dans la littérature pour les méthodes d'imagerie et de suivi. Pour l'épaule, l'IRM précoce, à partir de 18 mois²⁸, a un effet direct sur le choix thérapeutique et le pronostic post opératoire. Selon le principe d'orthopédie pédiatrique, il est légitime de penser qu'une intervention précoce, au début du développement des déformations secondaires, permettrait de favoriser une correction par les capacités de remodelage de la croissance, comme cela est constaté à la hanche sur la dysplasie cotyloïdienne.

Les principaux résultats de la littérature sont résumés dans le tableau 10.

VG et PHHA :

L'objectif principal de cette étude était d'évaluer l'évolution morphologique des déformations de l'articulation gléno-humérale, principalement à partir de la version glénoïdienne et du PHHA après traitement par transfert musculaire chez les patients atteints d'une PNPB. Dans notre étude, le transfert musculaire de grand dorsal (ou du trapèze inférieur) améliore de façon significative la version glénoïdienne moyenne de 8,7° en post opératoire (-19,8° VS -11,1°) et du PHHA de 5% (32% VS 39%).

Abid et al. ont étudié les résultats cliniques et en IRM, de la dysplasie gléno-humérale avant la chirurgie de transfert musculaire de grand dorsal et libération arthroscopique du sub- scapulaire et à 5 ans de recul. Six patients ont été inclus dans leur étude, l'âge moyen lors de la chirurgie était de 22,8 mois. La version glénoïdienne moyenne pré opératoire était de $-25,8^\circ$ et $-12,8^\circ$ en post opératoire, et le PHHA moyen de 25,6% en pré opératoire et 40,4% après la chirurgie. Les résultats de notre étude sont superposables à ceux obtenus dans cette série.²⁹ En 2005, Waters et Bae. ont montré chez 25 patients un passage d'une version glénoïdienne pré opératoire de -22° à $-16,5^\circ$ en post opératoire ($p = 0,012$) et d'un PHHA de 30% à 37% en post opératoire. ($p = 0,03$). Aucun patient n'a présenté de déformation progressive de l'articulation gléno-humérale, ce qui renforce nos résultats. Ils concluent que les procédures de rééquilibrage des tissus mous permettent de stopper la progression de la dysplasie gléno humérale.³⁰

Kozin et al. en 2006, ont évalué ces mêmes critères chez 23 enfants, âgés de 5,3 ans lors de la chirurgie de transfert des muscles grand dorsal et de grand rond, avec ou sans réduction gléno humérale, et ténotomie du sous scapulaire par arthroscopie. La rétroversion moyenne de la glène était de $-25,3^\circ$ en pré opératoire et de $-24,5^\circ$ en post opératoire. Le PHHA moyen avant la chirurgie était de 29,5% et 28,4% après l'intervention. Leurs résultats n'étaient pas significatifs, mais les valeurs pré opératoire de la version glénoïdienne se rapprochent de celle de notre série. Les transferts tendineux ont amélioré le mouvement global de l'épaule sans réduire la subluxation de la tête humérale ou sans réduire l'articulation gléno-humérale.³¹ L'amélioration des critères radiologiques tendent donc à améliorer significativement la fonction de l'épaule, avec une diminution de la contracture en rotation interne.

Waters et al. ont montré, en 2009, les effets à court terme d'une réduction ouverte de l'articulation gléno humérale associée à un transfert tendineux chez 23 patients. Le délai de réalisation de l'IRM post opératoire était de 25 mois. La version glénoïdienne s'était

améliorée significativement de 21° (-39° VS -18°) et le PHHA significativement de 25% (13% VS 38%). L'amélioration des critères radiologiques de nos patients semblent moins importante, néanmoins, nos résultats post opératoires se rapprochent plus des valeurs normales. 83% des 23 patients inclus ont eu un remodelage de leurs déformations gléno humérales. Ils concluent que, pour la majorité des patients, le transfert musculaire pourra conduire à un remodelage de l'articulation gléno humérale.²⁵

En 2010, cette même équipe a évalué chez 24 patients, et avec un recul de 3 ans les résultats en imagerie après transfert de grand dorsal. Dix-neuf IRM ont pu être analysées à 3 ans post opératoire. Les résultats obtenus n'avaient pas de différence statistiquement significative à un an (VG = -22° +/-11 / PHHA = 28% +/- 16). Ils retrouvaient néanmoins une corrélation significative avec une amélioration de la rotation externe et de l'abduction actives. Un transfert musculaire sans remodelage articulaire semblerait donc améliorer quand même la fonction de l'épaule.³² Aussi, tout comme dans nos résultats, la significativité des résultats semble être obtenue plus tardivement dans le suivi. L'efficacité du transfert sur les points d'appui de la tête humérale aurait donc une efficacité après un an post opératoire. Tout comme dans la luxation congénitale de hanche, le remodelage est progressif avec une fonction qui va se normaliser.

En 2019, Burnier et al. ont étudié 40 imageries pré et post opératoires après libération antérieure sans transfert musculaire. Après un suivi moyen de 23 mois, la version glénoïde et le PHHA ont significativement été améliorés de -32° et 18% en pré opératoire, à des valeurs moyennes en post opératoire de -12° ($p < 0,001$) et 45% ($p < 0,001$), respectivement. Ces résultats sont superposables à ceux obtenus dans notre série et illustrent le remodelage significatif de l'articulation gléno-humérale après chirurgie. Parallèlement, la fonction active en rotation externe était statistiquement améliorée en post opératoire.³³

Krister Jönsson et al., ont étudié en 2019, le remodelage de l'articulation gléno humérale

après libération du muscle sub-scapulaire et réduction ouverte chez 61 patients. Tous les enfants avaient une IRM pré et post opératoire de l'épaule saine et pathologique. Le suivi moyen était de 10,2 ans, et l'âge moyen lors de l'intervention de 3,2 ans. L'ensemble des résultats montrent une amélioration de la version glénoïdienne de $14,8^\circ$ ($- 25,4^\circ$ pré opératoire VS $-10,6^\circ$ en post opératoire) et du PHHA de 27,6% (13,2% en pré opératoire VS 40,8% en post opératoire), de façon significative. Tous les patients ont montré un net avantage de la chirurgie et les valeurs du côté affecté se rapprochaient de celles du côté non affecté. Nos résultats sont moins bons que ceux décrits dans cette étude, notamment pour le PHHA. Ceci pourrait être expliqué par un âge moyen plus avancé dans notre population, et un effectif réduit de patients.³⁴

Epaisseur musculaire :

Nous avons porté un intérêt particulier à l'étude de la trophicité musculaire dans notre étude. Une augmentation significative de l'épaisseur musculaire moyenne a été retrouvée pour les muscles deltoïde, supra épineux et sous-scapulaire avec respectivement des gains de 2mm, 2,3mm et 3,2mm ($p < 0,05$). Nous n'avons pas retrouvé de différence significative sur l'amélioration de l'épaisseur du muscle infra épineux.

Van de Bunt et al, ont montré dans leur étude sur 35 enfants âgés de moins de 1 an et atteints d'une PNPB, que l'épaisseur musculaire de l'infra épineux et du sous scapulaire était, de façon significative, diminuée par rapport au côté sain. La taille des muscles du sub-scapulaire et de l'infra épineux était respectivement de 2,26cm² contre 2,79 cm² du coté normal et de 1,54 cm² contre 2,19cm² du côté anormal ($p < 0,05$).³⁵ La trophicité musculaire de la coiffe des rotateurs est diminuée dans le contexte d'une PNPB, par rapport au côté sain. Le rééquilibrage de la balance entre les muscles rotateurs internes et rotateurs externes par transfert du muscle grand dorsal, permet une amélioration de l'épaisseur musculaire. Notre analyse en sous-groupe, semble affirmer une amélioration après un an et qui se poursuit à plus

de 3 ans post opératoire pour les muscles supra épineux et subscapulaire quel que soit l'âge de l'enfant, et du deltoïde à partir de 4 ans. A moins d'un an post opératoire, la trophicité des muscles de la coiffe des rotateurs et du deltoïde diminuent de façon significative pour tous, sauf l'infra épineux. Nous expliquons cette diminution précoce par l'immobilisation post opératoire, par les effets tardifs de la kinésithérapie et par une reprise progressive de la fonction musculaire. Tiinia Poyhia et al, ont décrit en 2004, une corrélation entre diminution du PHHA et atrophie du muscle sous scapulaire, entre atrophie des muscles de la coiffe des rotateurs, contracture en rotation interne et rétroversion de la glène. Aussi, dans cette étude, a été démontré une atrophie générale des muscles de la coiffe, intéressant surtout le muscle subscapulaire et de l'infra supinatus.

En 2006, Hogendoorn et al. étudient l'évolution de la structure musculaire et des déformations gléno-humérales chez les patients atteints de PNPB. En effet, rétraction de longue date peut provoquer des déformations osseuses sur une épaule en développement. Le but de leur étude était d'évaluer la relation entre les déformations osseuses de l'articulation gléno-humérale et les différences structurelles musculaires liées à la dénervation des muscles de la coiffe des rotateurs et du deltoïde. Cent deux enfants ont bénéficié d'une IRM des deux épaules en pré et post opératoire. La version glénoïdienne, le PHHA, la forme de la glène et de la tête humérale ainsi que la trophicité musculaire (normale, atrophie, atrophie graisseuse) ont été analysés. La dégénérescence musculaire était la plus importante pour le muscle sous scapulaire. La version glénoïdienne était corrélée à une différence structurelle du muscle sous scapulaire. La subluxation postérieure de la tête humérale et une anomalie structurelle de la glène était corrélée avec une trophicité anormale de tous les muscles de la coiffe des rotateurs.

La forme de la tête n'était quant à elle pas corrélée à un changement de trophicité de la coiffe des rotateurs. Les différences structurelles des muscles de la coiffe des rotateurs modifient la direction des forces de la tête humérale sur le développement de la fosse glénoïdienne et peut entraîner des déformations osseuses. La réduction du déséquilibre musculaire pourrait diminuer l'incongruence de l'articulation gléno-humérale et peut améliorer le résultat de la libération ultérieure des tissus mous ou de la chirurgie de transfert de tendon.³⁶

Dans notre étude, nous n'avons pris en considération que l'épaisseur musculaire (en millimètre) pour répondre à une méthode reproductible d'analyse. La qualité grasseuse ou non du corps musculaire pourrait être un élément à étudier en imagerie notamment en cas de dissociations des résultats en imagerie et fonctionnellement. La recherche d'une corrélation entre les résultats obtenus en IRM (épaisseur musculaire et qualité grasseuse ou non du muscle) et la fonction du membre par le score de Mallet modifié pourraient être aussi un élément à étudier dans le suivi des patients opérés. (annexe 1)

Aussi, l'épaisseur musculaire peut également augmenter en raison de la croissance de l'enfant.

En fonction de l'âge :

Dans notre étude, la version glénoïdienne moyenne en pré opératoire chez les moins de 4 ans ($-20,6^\circ$) et chez les enfants d'au moins 4 ans ($-19,5^\circ$) était superposable. En revanche l'amélioration post opératoire était significativement plus importante chez les moins de 4 ans avec un gain de $13,5^\circ$ et une valeur post opératoire à $-7,1^\circ$ qui se rapprochent nettement des valeurs normales attendues.

Les patients de plus de 4 ans, ont une amélioration significative de la version glénoïdienne mais une persistance d'un différentiel plus important par rapport aux valeurs normales. (Version glénoïdienne post opératoire de -13°). Ces résultats supposent un remodelage moins

important de l'articulation gléno humérale chez les enfants de plus de 4 ans et des déformations plus importantes dans cette classe d'âge, plus difficile à une correction chirurgicale. Il a été prouvé par Pearl et al., une corrélation significative entre l'âge et la gravité des déformations. Les déformations les plus sévères étaient retrouvées chez les patients les plus âgés. L'âge moyen dans leur série, des enfants présentant une glène biconcave, était de 5,8 ans en pré opératoire. La présence d'une glène biconcave était aussi corrélée à un déficit fonctionnel en rotation externe de l'épaule à -45° .¹⁷

Aussi, Brogan et Leversedge ont étudié l'anatomie des enfants bénéficiant d'un transfert musculaire. Ils ont également mis en évidence une sévérité des déformations chez les enfants âgés de plus de 5 ans.³⁷ Ceci vient confirmer l'intérêt d'un transfert musculaire précoce, ce que montre également notre étude.

Hoffer et al, en 1998, ont recommandé une chirurgie de transfert musculaire à 4 ans, âge auquel le déséquilibre musculaire serait stable.³⁸

Nos résultats tendent à montrer également un rôle majeur de cette intervention dans le recentrage de la tête humérale et donc possiblement l'amélioration fonctionnelle.

Aussi, ces résultats tendent à montrer une capacité de remodelage important avec pour rappel 16 glènes bi concaves initiales contre 8 seulement en post opératoires. L'amélioration significativement plus importante de la version glénoïdienne chez les moins de 4 ans ($+13,5^{\circ}$) par rapport au plus de 4 ans ($+6,5^{\circ}$), confirme l'intérêt d'une intervention précoce pendant la croissance. Les résultats fonctionnels des patients inclus, tendent à rejoindre une corrélation entre amélioration anatomique et fonctionnelles. (annexe 1)

En 2019, Shams et al. ont étudié l'efficacité de l'imagerie dans l'évaluation de la subluxation postérieure de la tête humérale et de la rétroversion glénoïdienne et d'évaluer ou non si la déformation osseuse était corrélée avec l'amélioration fonctionnelle après transfert tendineux.

Trente patients ont été inclus prospectivement, en deux groupes égaux, les plus ou moins de 4 ans. 46,7% des patients avaient une version glénoïdienne normales et 53,3% avaient une tête centrée en post opératoire. Il y avait une différence statistiquement significative du score de Mallet modifié en post opératoire entre les patients de moins de 4 ans et ceux de plus de 4 ans. Cependant, à la différence de nos résultats, ils n'ont pas retrouvé de différence significative dans les mesures du PHHA et de la version glénoïdienne entre les enfants de plus et moins de 4 ans. ($p = 0,845$)³⁹

Aussi, nous supposons que le développement actuel des injections de toxine botulique associées à la libération et au transfert musculaire, permettraient un traitement encore plus précoce, sans récurrence. Ce traitement favoriserait le rééquilibrage à long terme des muscles de la coiffe des rotateurs, mais reste à étudier.

Heest et al, en 2010, émettent l'hypothèse que les enfants atteints de dysplasie gléno humérale secondaire à une PNPB et traités par chirurgie de transfert tendineux à un plus jeune âge présenteront une amélioration radiographique plus importante que ceux traités à un âge plus avancé. Vingt-six enfants ont été inclus et ont eu un scanner pré opératoire et à un an post opératoire. Le délai moyen de suivi était de 17 mois (10 à 46 mois). L'âge lors de la chirurgie était de 44 mois. Deux groupes d'âge ont été comparés, les moins et les plus de 2 ans. Tous les enfants ont été traités par transfert de grand dorsal et de grand rond. Le PHHA moyen était de 13% et la version glénoïdienne de -25° en pré opératoire et respectivement de 42% et de -14° en post opératoire, chez les patients traités avant l'âge de 24 mois. Les plus de 2 ans avaient un PHHA moyen de 30% en pré opératoire et de 33% en post opératoire, et une version glénoïdienne de -17° en pré opératoire et -16° en post opératoire. Les enfants de moins de 24 mois, avaient une amélioration significative plus grande des mesures radiographiques de la dysplasie gléno humérale. L'amélioration de ces critères étaient corrélés à l'âge.⁴⁰

Water et al. démontraient déjà en 1998 une déformation progressive de la tête humérale avec l'âge de l'enfant de façon significative. Quatre-vingt-quatorze patients atteints de PNPB ont bénéficié d'une imagerie (TDM ou IRM) bilatérale comparant l'épaule atteinte au côté sain. L'angle gléno huméral du coté affecté était de $-25,7^{\circ}$ contre -5° du coté non affecté. 62% des enfants présentaient des signes de subluxation de la tête humérale, avec un PHHA moyen à 25%. Ils concluent que l'état de l'articulation gléno humérale doit être abordée lorsque le choix entre le transfert tendineux et l'ostéotomie de dérotation humérale est envisagée.⁴¹ Pearl et Edgerton confirment que l'activité de remodelage gléno humérale est d'autant plus importante que l'intervention de transfert musculaire est réalisé jeune. Ils contre indiquent cette chirurgie aux patients de plus de 8 ans avec une déformation gléno humérale sévère.⁴² L'analyse statistique comparant les deux sous-groupes, enfants de moins de 4 ans et au moins 4 ans, ne met pas en évidence de différence significative pour la version glénoïdienne, le PHHA et les épaisseurs musculaires, sauf pour l'épaisseur post opératoire du deltoïde. Ces résultats sont probablement liés à un manque de puissance du fait d'un effectif réduit de patients dans le groupe moins de 4 ans.

Ouverture vers d'autres traitements :

Le transfert du muscle grand dorsal constitue une méthode fiable et reproductible pour favoriser un remodelage de l'articulation gléno humérale des patients atteints d'une PNPB. De nombreuses techniques de transfert et de libération ont été décrites dans la littérature. En 2019, Greenhill et al. comparent les résultats fonctionnels après double transferts musculaires de grand dorsal et de grand rond et transfert seul du muscle grand rond. Indépendamment du type de chirurgie, tous les scores fonctionnels ont démontré une amélioration significative, sauf pour la rotation interne.⁴³

Dodwell et al., en 2012, ont étudié une série de 32 patients atteints d'une PNPB ayant une dysplasie gléno humérale sévère avec présence d'une néoglène. Ils proposent comme alternative thérapeutique à l'ostéotomie humérale de dérotation, la réalisation d'un transfert tendineux des muscles grand dorsal et supra épineux et d'une ostéotomie de la glène. A un an, la rétroversion de la glène était améliorée de 26° et le PHHA de 35%, de façon significative.⁴⁴ Ces résultats sont nettement meilleurs que ceux retrouvés dans notre série. 39% de nos patients présentaient une glène biconcave en pré opératoire. L'absence du geste d'ostéotomie de la glène décrit par Dodwell, chez les patients les plus sévères en imagerie pourrait expliquer la différence de résultats dans notre étude.

Les auteurs suggèrent qu'en présence d'une dysplasie sévère, un geste chirurgical complémentaire sur la glène est nécessaire afin de récupérer une fonction normale et une tête humérale centrée. L'ostéotomie de la glène associée aux transferts musculaires pourraient être un traitement alternatif dans les PNPB avec dysplasie gléno humérale sévère.

En revanche, la stabilité des résultats après ostéotomie de la glène et les conséquences à l'âge adulte ne sont pas connus. Tout comme dans la luxation congénitale de hanche, l'ostéotomie de la glène pourrait être une chirurgie de sauvetage. Néanmoins, les compensations fonctionnelles de l'épaule par l'articulation scapulo-thoracique tendent à limiter les indications d'un geste articulaire invasif.

En 2007, Pedowitz évalue les capacités de remodelage de l'articulation gléno-humérale après libération capsulaire antérieure et ténotomie du muscle sous scapulaire, par arthroscopie, avec ou sans transfert tendineux. Vingt-deux enfants ont été inclus et ont bénéficié d'une IRM pré et post opératoire. L'âge moyen était de 3,9 ans. Respectivement en pré et post opératoire, le PHHA moyen était de $15,6\% \pm 13,5\%$ et de $46,9\% \pm 11,2\%$ et la version glénoïdienne de $-37^\circ \pm 15^\circ$ et $-8^\circ \pm 8^\circ$. L'amélioration de ces critères étaient statistiquement significative.⁴⁵

Les patients inclus dans cette étude sont plus jeunes que notre cohorte. Les résultats rapportaient à l'ensemble de notre population sont moins bons, probablement lié à l'âge. Néanmoins, comparer aux résultats post opératoires obtenus dans notre sous-groupe des enfants de moins de 4 ans, les résultats sont sensiblement identiques (version glénoïdienne moyenne : -7° et PHHA moyen : 48%). Une intervention réalisée sous arthroscopie ou par abord direct semble procurer des résultats similaires, et le type d'intervention pourrait être laissé au choix de l'opérateur.

En 2003, Hui et Torode ont évalué la différence de l'angle de la version glénoïdienne avant et après réduction ouverte et ténotomie et par rapport à l'épaule saine en scanner. Vingt-trois patients, d'âge moyen de 2,5 ans, ont été inclus. Un scanner était réalisé en pré opératoire et à minimum un an post opératoire. Le délai moyen de réalisation post opératoire était de 3,7 ans. L'angle de la version glénoïdienne de l'épaule pathologique s'était amélioré en moyenne de 31% ($p < 0,002$) et avait continué à s'améliorer de 9% après un an post opératoire. Les différences des mesures entre le côté sain et le côté pathologique avait diminué. Aussi, ils ne montraient pas de différence significative dans l'amélioration de la version glénoïdienne quel que soit l'âge auquel la chirurgie a été pratiquée. Ces résultats se rapprochent de ceux que nous avons obtenus concernant la stabilité des résultats dans le temps. En effet, nous mettons en évidence qu'une évolution statistiquement significative entre les versions glénoïdiennes entre 1 et 3 ans mesurée à $-11,2^\circ$ et celle à plus de 3 ans mesurée à $-11,6^\circ$, soit une perte de $-0,6^\circ$. En revanche les résultats comparés dans le temps pour le PHHA ne se sont pas significatifs et une tendance à l'aggravation à plus de 3 ans post opératoire semblerait survenir (PHHA respectivement en pré opératoire, moins d'un an, 12-36 mois et plus de 3 ans : 39%, 40%, 38% et 36%). Le transfert tendineux pourrait donc se détendre avec le temps et la croissance avec une tendance à une récurrence de la subluxation postérieure de la tête humérale.

Ces résultats ne sont néanmoins pas significatifs. De plus, nos patients ont été inclus entre 2008 et 2019, et une amélioration de la technicité est probablement liée à ces résultats.⁴⁶ En 2006, Pearl et al. évaluent le remodelage articulaire après libération du muscle sous scapulaire seul chez les moins de 3 ans et associé à un transfert musculaire de grand dorsal chez les enfants plus âgés. Ils notent 18 pseudo-glènes en pré opératoire contre 6 seulement en post opératoire. Douze patients ont donc eu un remodelage marqué de leur déformation à 2 ans post opératoire. Ils concluent que chez les enfants âgés de moins de 3 ans, une libération seule du muscle sous scapulaire permet un recentrage de la tête humérale.⁴⁷ Néanmoins, l'arthroscopie de l'épaule chez le très jeune enfant reste un geste d'une technicité exigeante sans bénéfices majeurs par rapport à une voie d'abord peu large comme décrit précédemment dans notre étude.

Biais :

Variabilité inter observateurs :

Parmi nos 41 patients, trois ont bénéficié d'un scanner pré opératoire. Cagle et al. ont démontré en 2018, sur une étude portant sur 25 patients, que le scanner et l'IRM avaient une fiabilité similaire dans la mesure de la version glénoïdienne, de la subluxation de la tête humérale et la caractérisation de la morphologie de la glène. De plus, ils prouvent dans cette même étude, la reproductibilité parfaite en intra et inter observateurs de ces paramètres.

Chaque IRM ayant été analysées deux fois par trois examinateurs.⁴⁸ L'IRM est néanmoins à notre sens l'examen de référence dans l'étude des complications des PNPB, par son caractère moins irradiant et sa fiabilité dans l'analyse des tissus mous et cartilagineux.

En 2003, Vandersluijs et al., ont étudié les déformations de l'épaule chez les patients de moins de 12 ans atteints d'une PNPB afin d'élaborer un système de classification fiable de la dysplasie gléno humérale. L'objectif de leur étude était d'évaluer la fiabilité inter et intra évaluateur de l'angle de la version glénoïdienne, du PHHA en IRM. 25 patients avec une

dysplasie gléno-humérale de gravités différents ont été inclus. Six examinateurs de spécialités différentes ont numériquement mesuré la version glénoïdienne et le PHHA sur des coupes prédéfinies, à 2 reprises séparées de 2 à 14 jours. Des coefficients de corrélation intra classe (ICC) ont été mesurés. La fiabilité intra observateurs était excellente avec des ICC en moyenne de 0,909 (IC à 95% : 0,840 - 0,940) pour la version glénoïdienne et 0,874 (IC à 95% : 0,874 – 0,921) pour le PHHA. Les erreurs de mesure de la version glénoïdienne et du PHHA étaient de $\pm 6,4$ degrés et 7,2% respectivement. Un certain nombre de méthodes pour quantifier les dysplasies glénohumérales sont actuellement utilisées. Les mesures quantitatives de l'angle de la version glénoïdienne et du PHHA, les plus fréquemment utilisées, sont des valeurs fiables et reproductibles. Dans notre étude nous avons apportés des valeurs quantitatives supplémentaires par la mesure de l'épaisseur des muscles de la coiffe des rotateurs et du deltoïde par l'utilisation d'une méthode simple et reproductible. Nos résultats mettent en évidence une amélioration significative de la trophicité musculaire sauf pour le muscle infra épineux. Le transfert musculaire permet rééquilibrage de la balance des muscles rotateurs internes et rotateurs externes et probablement une amélioration de la croissance musculaire. Une étude de la reproductibilité, par une comparaison des données obtenues en inter et intra observateurs pourrait permettre de valider notre méthode. De même l'ensemble des données qualitatives étudiées dans notre étude pourrait faire l'objet d'une évaluation inter observateurs.⁴⁹

Méthodes de mesure :

Dans notre étude, toutes les imageries ont été analysés par le même intervenant, selon un protocole simple pré défini permettant une reproductibilité au cours de l'étude. Aucune comparaison inter observateur n'a été réalisée.

Van de Bunt et al. ont démontré en 2017, que les méthodes de mesures des versions glénoïdiennes et du PHHA en 2 dimensions, couramment utilisées, pouvaient être biaisées par

la position de la scapula lors de la réalisation de l'IRM. Des reconstructions en 3 dimensions, leur ont permis d'apporter des corrections jusqu'à 25° pour la version glénoïdienne et 30% pour le PHHA chez le même patient.

Aussi, la position de l'enfant lors de la réalisation de l'imagerie pourrait être un facteur faisant varier les résultats obtenus sur la mesure de l'angle de la version glénoïdienne et le PHHA. En effet l'orientation scapulaire pourrait être à la base d'un biais de mesure. Sept examinateurs de spécialités et d'expériences différentes ont été formés à l'analyse de l'IRM d'épaule, dans la PNPB. Différentes coupes d'analyses leur étaient proposées, le choix d'une seule coupe devait être fait pour réaliser les mesures. L'examen en 3 dimensions permettait d'obtenir les valeurs réelles. Afin de limiter les biais de mesure mise en évidence dans cette étude, une reconstruction en 3 dimensions pourrait être nécessaire pour toutes les IRM d'épaule dans ce contexte. Le reformatage tridimensionnel des coupes obtenues en IRM pourrait être une manière de standardiser les mesures et corriger l'orientation scapulaire.⁵⁰

Ouverture sur d'autres recherches en imagerie :

En 2005, Water et Bae ont évalué les effets du transfert tendineux des muscles grand dorsal et grand rond sur le développement de l'articulation gléno-humérale chez 25 patients. La version glénoïdienne et la subluxation de la tête humérale ont été quantifiées par IRM ou TDM. La version glénoïdienne moyenne était améliorée respectivement en pré et post opératoire de -22° à -16,5°, et le PHHA de 30% à 37%, de façon significative. Aucun patient n'a présenté d'aggravation. Dans cette étude, seulement 2 enfants ont été opérés avant l'âge de 2 ans, et 10 patients ont bénéficié d'une imagerie par TDM. La différence avec nos résultats pourrait être expliquée par les limites de l'imagerie par TDM. Nous préconisons chez le jeune enfant une analyse anatomique en IRM afin d'évaluer précisément la glène encore cartilagineuse.⁵¹

Chagas et al, décrit en 2016, les principales altérations osseuses secondaires à la PNPB. Dans cette étude portant sur 10 patients, les IRM des épaules saines étaient comparées aux côtés pathologiques. L'un des principaux résultats était la diminution significative du diamètre de la tête humérale, mesurée à 1,93 cm +/- 0,52 du côté pathologique contre 2,33 cm +/- 0,71 cm du côté sain.⁵² Néanmoins, il resterait à prouver l'absence de variabilité inter individuelle dans la mesure de ce critère, car malgré la significativité de ce résultat, la différence reste d'un point de vue pratique, faible et les normes des diamètres de la tête humérale en fonction de l'âge et du sexe de l'enfant n'est à notre connaissance pas connu.

Aussi, il semblerait intéressant d'étudier le délai d'apparition des déformations précédemment citées. En effet, si ces déformations moins décrites dans la littérature apparaissaient plus précocement que les classiques rétroversion de glène et subluxation postérieure, ces critères pourraient avoir des intérêts pronostic et thérapeutique.

Dans cette même étude, Chagas et all, montraient une différence significative du PHHA (48% versus 24% +/- 18%), de la rétroversion (+1,6° versus -19,6°) et de la subluxation entre respectivement le côté sain et pathologique.

Mais, dans notre pratique quotidienne, les IRM bilatérales d'épaules sont difficilement réalisables, le champ d'analyses en imagerie ne pouvant pas être autant étendu.

Il semblerait plus réalisable, d'effectuer en pratique courante au cours du suivi de ces enfants, une radiologie bilatérale de l'épaule incluant la clavicule, afin d'évaluer le différentiel de croissance de l'humérus proximal, de la clavicule et la déformation du processus coracoïde⁵³, en association à l'IRM du côté pathologique.

Il existe peu de connaissance sur la morphologie de l'humérus proximal en croissance. Pearl et all, en 2013, conclue dans une étude radiologique comparative (coté sain, côté atteint) que la surface articulaire humérale normale de l'enfant n'est pas sphérique, est plus plate en son centre qu'en sa périphérie mais symétrique par rapport à son axe central.⁵⁴

Aussi, certaines études décrivent l'intérêt de la réalisation d'échographie de l'épaule afin de dépister précocement la rétroversion de la glène. Cela impose, en pratique, la formation d'une équipe de radiologie pédiatrique.⁵⁵

Ces critères restent à étudier, notamment dans leur délai d'apparition par rapport aux autres déformations plus connues. Ils pourraient être un signe plus précoce dans la survenue de la dysplasie gléno humérale.

En 2004, dans une étude cherchant une corrélation entre les déformations ostéo-articulaires de l'épaule et la limitation de la rotation externe, Kozin met en évidence une perte progressive de la rotation externe corrélée à une augmentation de la rétroversion glénoïdienne et à une augmentation de la subluxation postérieure de la tête humérale chez les 33 enfants inclus.

Aussi, en plus de montrer une différence significative entre les versions glénoïdiennes et le PHHA des épaules saine et pathologiques, l'imagerie bilatérale lui a permis de mettre en évidence une taille de la tête humérale significativement moindre sur l'épaule pathologique. (6,25 cm² sur l'épaule atteinte contre 7,80 cm² sur l'épaule saine). Aussi, les versions glénoïdiennes et le PHHA étaient significativement différentes entre côté sain et pathologique avec respectivement en moyenne : -8° contre -24° et 45% contre 28%.⁵⁶ Ces résultats se rapprochent de ceux obtenus en pré opératoire dans notre étude. La taille et la forme de la tête humérale pourraient être un indicateur des déformations de l'épaule. Ceci pourrait être évalué, en pratique quotidienne, par une radiologie standard de face et de profil des deux épaules.

Il existe peu d'études sur les résultats cliniques et radiologiques à long termes des transferts musculaires. Le risque de récurrence de la contracture interne et du déficit fonctionnel serait logiquement moins important lorsque la chirurgie de transfert musculaire est réalisée tôt, avec un retour anatomique proche de la normale.

| Étude | Nombre de cas | Type de chirurgie | Age à la chirurgie | VG (°) * ou ** | PHHA (%) * ou ** | Significativité | Autres caractéristiques de l'étude : |
|-------------------------------|---------------|--|--------------------|----------------|------------------|-----------------|---|
| Thèse | 41 | Transfert GD ou de TI +/- libération GH arthroscopique ou ouverte du SS | 5,7 ans | -19,8 / -11,1 | 32 / 39 | Oui | ÉPAISSEUR MUSCULAIRE (mm) * : Deltoïde : 8,9 /10,9 SE : 12,2 / 14,5 IE : 14,1 / 14,7 SS : 12,2/15,4 Significatifs sauf pour l'IE |
| Abrid et al. | 6 | Transfert GD et libération arthroscopique du SS | 22,8 mois | -25,8 / - 12,8 | 25,6 / 40,4 | Oui | - |
| Waters et Bae (2005) | 25 | Transfert de GD + GR | 168 mois | -22 / -16,5 | 30 / 37 | Oui | Amélioration significative du MMS* : 13/18 Aucune aggravation de la déformation GH. |
| Kozin et al. (2006) | 23 | Transfert de GD et de GR avec ou sans réduction GH et ténotomie du SS par arthroscopie | 5,3 ans | -25,2 / -24,5 | 29,5 / 28,4 | Non | Amélioration significative de la RE et ABD |
| Waters et al. (2009) | 23 | Réduction ouverte GH + transfert GD | NC | -39 / -18 | 13 / 38 | Oui | 83% de remodelage GH |
| Burnier et al. (2019) | 40 | Libération antérieure arthroscopique GH | 50 ± 29 mois | -32 / -12 | 18 / 46 | Oui | ROM (°) * : REp : -2 / 76 REa : -43/54 ABDp : 93/121 ABDa : 78/110 significatif – MMS * : 14,4 / 21,3 entre les < 4 ans et > 4 ans : différence significative sur l'amélioration post op de l'abd |
| Krister Jonsson et al. (2019) | 61 | Libération du SS et réduction GH ouvertes | 3,2 ans | -25,4 / -10,6 | 13,2 / 40,8 | Oui | MMS * : 3/6,1 Diamètre tête (mm ²) * : 14 /19,1 mm2 Significatifs Remodelage pour tous |
| Van de Bunt et al (2018) | 35 | - | - | -1° / -27° ** | | Oui | IRM bilatérale TROPHICITÉ MUSCULAIRE** (cm³) : IE : 2,79/2,19 SS : 2,26/1,54 |
| Tiinia Poyhia et al (2004) | 42 | - | - | -2°/-20° ** | 46%/30%** | Oui | Corrélation entre diminution du PHHA et atrophie musculaire Atrophie de tous les muscles de la coiffe, SS et IE les plus touchés IRM bilatérale |
| Hogendoorn et al (2006) | 102 | - | - | -5,7/ -15,9 ** | 48,5/ 35,1** | Oui | IRM bilatérale Myologie qualitative (% par rapport au côté sain) : Deltoïde : 54% atrophique - 35 % dégénératif -11% normal SE : 41% atrophique - 33 % dégénératif -26% normal IE : 2 % atrophique - 29 % dégénératif -29% normal SS : 32% atrophique - 55 % dégénératif -13% normal |

| | | | | | | | |
|------------------------------------|--|--|---------|--|--|-----|---|
| | | | | | | | Corrélation VG et dégénérescence du SS PHHA et morphologie de la glène corrélées à la trophicité |
| Brogan et Leversedge (2018) | - | Transfert de GD et GR | - | - | - | - | Etude de technique chirurgicale Déformation plus importante chez les plus de 5 ans |
| Hoffer et al (1998) | 8 | Transfert GD et réduction GH | 2,4 ans | - | - | - | Stabilité du déséquilibre à 4 ans : âge recommandé pour le transfert MMS* : abd 84/164 – REp -11/51 |
| Shams et al (2019) | 60 (2 groupes : < 4 ans / > 4 ans) | Libération antérieure GH et transfert GD et GR | 3,6 ans | A 29 mois de suivi : 14 patients VG normale – 16 patients avec VG anormale (moyenne : -10,51°) | A 29 mois de suivi : 14 patients avec un PHHA normal VS 16 patients avec PHHA anormal (moyenne : 28,68%) | Oui | TDM avec reconstruction 3D pré et post op 46,7% VG normal et 53,3% de tête centrée en post opératoire Amélioration significative du MMS opératoire |
| Heest et al (2010) | 26 (2 groupes : < 2 ans / > 4 ans) | Transferts de GD et de GR | 44 mois | Pour < 2 ans : -25 / -14 * pour > 2 ans : - 17 / -16 * | Pour < 2 ans : - 13 / 42* Pour > 2 ans : 30 / 33 pour* | Oui | Position de la tête : Luxée 5/0 – Subluxée : 5/2 – Normale : 1/9 |
| Water et al (1998) | 94 | - | - | -5 / -25,7 ** | N/25 ** | Oui | Age moyen : 5,1 ans IRM bilatérales dans le cadre d'un bilan pré opératoire Déformation progressive avec l'âge (significative) |
| Pearl et Edgerton (1998) | 25 | Libération GH +/- transfert GD | NC | NC | NC | - | Arthrogramme axillaire Corrélation significative entre contracture et sévérité de la déformation CI transfert après 8 ans si déformation GH sévère |
| Greenhill et al (2009) | 155 | Transfert GD ou TI – Réduction ouverte ou par arthroscopie de l'articulation GH | 3 ans | - | - | - | Comparaison des scores fonctionnels après transfert GD + GR ou GR seul : amélioration du MMS avec tous les types de chirurgie - gain plus important de la RE sans différence significative dans la perte de la RI avec transfert GD – perte de RI de 14,3% pour tous les types de chirurgie |
| Dodwell et al (2012) | 32 : tous atteints d'une PNPB sévère avec néoglène | Ostéotomie de dérotation humérale + Transfert GD + SE | 6,8 ans | + 26° en post op | + 35% en post op | Oui | Augmentation de la REp de 43° - REa de 82° Diminution de la RIp de 22° RIa de 26° Amélioration du MMS de 4 points |
| Pedowitz (2007) | 22 | Libération capsulaire antérieure et ténotomie SS par arthroscopie avec ou sans transfert tendineux | 3,9 ans | -8 ± 3°/-37 ± 15° ** 37 ± 15°/-8 ± 8°* | 45,2% ± 4,8% / 15,6 ± 13,5% ** 15,6 ± 13,5% / 46,9 ± 11,2%* | Oui | IRM bilatérales |

| | | | | | | | |
|-----------------------------------|----|--|--|--|---|-----|--|
| Hui et Torode | 23 | Réduction ouverte et ténotomie | 2,5 ans | Amélioration de 31% à un an et poursuite de 9% après un an | - | Oui | TDM pré et post opératoire comparés à l'épaule saine 6 en post op |
| Pearl et al (2006) | 33 | Libération du SS seul chez les moins de 3 ans / associé à un transfert GD chez > 3 ans | 1,5 ans dans le groupe < 2 ans – 6,7 ans dans l'autre groupe | - | - | Oui | Pseudo-glènes * : 18/6 |
| Vandersluijs et al (2003) | 29 | - | - | - | - | Oui | TDM Variabilité inter observateur : VG : ± 6,4° / PHHA : 7,2% |
| Van de Bunt et al. (2017) | 21 | - | - | -26 ([-66 ; -1]) / -5,9 ([-12,5 ; -1,7]) ** | 28,7 ([3,4 ; 57,1]) / 47,7 ([41,5 ;54,8]) | Oui | IRM bilatérales avec reformatage 3D 4 évaluateurs Correction Du VG jusqu'à 25° et 30% du PHHA après imagerie 3D |
| Chagas et al (2016) | 10 | - | - | +1,6 / -19,6 ** | 48 % / 24 % ** | oui | Diamètre de la tête (cm ²)** : 2,33/1,93 |
| Kozin (2004) | 33 | - | - | -8/24** | 45/ 28 | Oui | Perte progressive de la RE corrélée à une augmentation de la rétroversion et à la subluxation postérieure de la tête Diamètre de la tête humérale (cm ²)** : 7,80/ 6,25 |

Tableau 10 : Principaux résultats de la littérature

*Pré op / post op

** Épaule saine / Épaule pathologique

4. Conclusion :

Le transfert tendineux du muscle grand dorsal avec ou sans libération du muscle sous-scapulaire est désormais largement utilisé dans la pratique courante chez les patients présentant un déficit de rotation externe de l'épaule. L'âge idéal de réalisation de l'intervention et les bénéfices sur la croissance sont encore peu connus. Notre présente étude permet de mettre en évidence un remodelage de l'articulation gléno-humérale après l'intervention à tout âge mais principalement chez l'enfant de moins de 4 ans. La corrélation entre le bénéfice anatomique et fonctionnel dans une étude à niveau de preuves plus élevés reste à réaliser, et les résultats en fin de croissance sont à étudier afin d'affiner notre pratique.

Annexe 1 : Résultats fonctionnels

| C a s | Pré opératoire | | | | | | | | | | Post opératoire | | | | | | | | | | | |
|-------------|----------------|-------------|------------|-----------------|--------|-----------|---------|------------|----|-----------|-----------------|-------------|-------------|------------|-----------------|--------|-----------|---------|------------|----|-----------|---|
| | R E a | R E p | Abd /EA | Score de Mallet | | | | | | | Suivi (mois) | R E a | R E p | Abd /EA | Score de Mallet | | | | | | | |
| | | | | A b d | R E | Nu que | D os | Bou che | RI | To tal | | | | | A bd | R E | Nu que | D os | Bou che | RI | To tal | |
| 1 | 40 | 60 | 180 | 33 | 33 | NR | N | N | N | N | | N | N | NC | N | N | N | N | NC | N | | |
| 2 | -60 | 30 | 90 | 31 | 03 | 1 | 3 | 1 | 4 | 1 | 2 | 80 | 80 | 90 | 170 | 55 | 55 | 2 | 4 | 4 | 1 | 8 |
| 3 | -10 | 0 | 180 | 52 | 43 | 3 | 3 | 3 | 4 | 2 | 1 | 75 | 20 | 40 | 180 | 45 | 55 | 4 | 5 | 4 | 2 | 7 |
| 4 | -10 | 10 | 110 | 42 | 33 | 2 | 3 | 2 | 3 | 1 | 7 | 4 | 25 | 35 | 180 | 44 | 44 | 4 | 4 | 4 | 3 | 2 |
| 5 | 00 | 10 | 450 | 32 | N | N | N | N | N | N | | 64 | 52 | 50 | 110 | 43 | 42 | 2 | 2 | 3 | 1 | 8 |
| 6 | -30 | -10 | 160 | 42 | 22 | 42 | 2 | 4 | 1 | 1 | 8 | 36 | -10 | 40 | 180 | 44 | 33 | 33 | 3 | 4 | 2 | 1 |
| 7 | -60 | 10 | 180 | 52 | 13 | 33 | 3 | 4 | 1 | 8 | | 34 | 03 | 180 | 43 | 43 | 35 | 4 | 2 | 3 | | |
| 8 | -60 | 10 | 30 | 22 | N | N | N | N | N | N | | 12 | -10 | 40 | 80 | 32 | 23 | 2 | 4 | 1 | 6 | |
| 9 | -10 | 20 | 80 | 32 | 13 | 33 | 3 | 4 | 1 | 6 | | 27 | 40 | 60 | 90 | 34 | 53 | 5 | 4 | 2 | 4 | |
| 10 | -20 | 40 | 160 | 42 | N | 2 | N | 4 | N | N | | 16 | 25 | 40 | 160 | 44 | 44 | 44 | 4 | 3 | 2 | 3 |
| 11 | -40 | -10 | 80 | 32 | 2 | N | 3 | 2 | 1 | 2 | | 12 | 02 | -0 | 80 | 33 | 22 | 3 | 2 | 1 | 5 | |
| 12 | -10 | -10 | 90 | 32 | N | N | N | N | N | N | | 16 | 40 | N0 | 15 | 44 | 42 | 4 | 2 | 2 | 0 | |
| 13 | -30 | -10 | 160 | 42 | 23 | 2 | 3 | 2 | 3 | 1 | 6 | 13 | 04 | 40 | 16 | 42 | 44 | 43 | 4 | 2 | 1 | |
| 14 | -70 | -70 | 120 | 41 | 22 | 2 | 2 | 4 | 1 | 5 | | 22 | -50 | -0 | 11 | 41 | 12 | 1 | 1 | 1 | 0 | |
| 15 | -15 | 30 | 80 | 32 | 33 | 3 | 4 | N | N | N | | 6 | 20 | 20 | 80 | 34 | 44 | 44 | N | N | N | |
| 16 | -5 | -5 | 100 | 42 | 23 | 3 | 2 | 5 | 1 | 8 | | 47 | 05 | -0 | 11 | 42 | 22 | 22 | 2 | 1 | 4 | |
| 17 | -20 | 0 | 110 | 42 | 33 | 3 | 2 | 4 | 1 | 8 | | 25 | 40 | 60 | 16 | 54 | 53 | 4 | 5 | 2 | 6 | |
| 18 | -10 | -45 | 90 | 31 | 22 | 2 | 2 | 4 | 1 | 4 | | 25 | -20 | 50 | 80 | 32 | 23 | 33 | 3 | 1 | 6 | |

| | | | | | | | | | | | | | |
|-----|-------|-------|------|---------|--------|-----|----|-------|------|---------|----------|---------|-----|
| 190 | - 7 0 | 2 0 | 80 3 | 1 2 3 | 2 4 1 | 5 | 20 | 1 2 0 | 6 80 | 3 5 3 | 3 5 3 | 2 2 | |
| 20 | 0 0 | 1 0 | 45 3 | 2 N R | N R | N R | 64 | 5 2 | 5 0 | 11 0 | 4 3 4 | 2 2 3 | 1 8 |
| 210 | - 8 0 | - 2 0 | 90 3 | 1 1 3 | 2 4 1 | 4 | 28 | - 4 0 | 0 12 | 4 2 2 | 2 2 2 | 2 1 4 | |
| 222 | 0 0 | 2 0 | 18 4 | 3 2 2 | 2 2 1 | 5 | 30 | 0 0 | 4 18 | 4 3 4 | 4 3 5 | 2 3 | |
| 233 | N C | N C | NC C | N C | N C | N C | NC | N C | N C | N C | N C | N C | N C |
| 240 | - 2 0 | - 1 0 | 90 3 | 2 1 2 | 2 4 1 | 4 | 34 | 0 0 | 5 90 | 4 3 3 | 3 3 3 | 3 1 9 | |
| 255 | - 6 0 | 3 0 | 90 3 | 1 0 3 | 1 4 1 | 2 | 80 | 8 0 | 9 17 | 5 5 5 | 2 4 4 | 1 8 | |
| 266 | 0 0 | 2 0 | 60 3 | 3 3 3 | 2 4 1 | 8 | 6 | 2 5 | 8 0 | 16 0 | 4 4 4 | 4 4 2 | |
| 277 | - 4 0 | - 2 0 | 85 3 | 2 1 1 | 1 1 9 | | 37 | 3 0 | 6 75 | 3 4 3 | 2 4 2 | 1 8 | |
| 288 | - 2 0 | 0 | 30 2 | 2 N R | N R | N R | 34 | 5 0 | 6 0 | 60 3 | 4 3 2 | 3 2 1 | |
| 299 | - 2 0 | - 2 0 | 40 3 | 2 2 3 | 2 4 1 | 6 | 50 | 0 5 | 4 11 | 3 3 4 | 5 2 5 | 2 2 | |
| 300 | - 2 0 | 3 0 | 18 5 | 2 3 3 | 2 4 1 | 9 | 38 | 2 5 | 4 5 | 18 0 | 5 4 5 | 3 5 3 | 2 5 |
| 311 | - 2 0 | 4 0 | 17 4 | 2 4 4 | 2 4 2 | 0 | 36 | 0 0 | 4 18 | 5 5 3 | 5 3 5 | 2 6 | |
| 322 | N R | 0 | 18 4 | 4 4 4 | 4 4 2 | 4 | 20 | 2 0 | 4 18 | 5 4 5 | 5 5 4 | 2 8 | |
| 333 | - 3 0 | - 1 0 | 30 3 | 2 2 2 | 3 4 1 | 6 | 7 | 1 0 | 3 80 | 3 3 3 | 3 4 3 | 1 9 | |
| 344 | - 4 0 | - 2 0 | 12 1 | 1 2 N R | NR N R | N R | 9 | - 1 0 | 0 NR | 1 1 N R | N NR N R | N R | |
| 355 | - 3 0 | - 3 0 | 30 3 | 2 N R | N R | N R | 30 | 2 0 | 4 0 | 40 3 | 4 4 2 | 4 2 1 | |
| 366 | 0 0 | 4 0 | 12 1 | 2 1 N R | N R | N R | 3 | 1 0 | 3 10 | 3 3 2 | N N R R | N N R R | |
| 377 | N C | N C | NC C | N C | N C | N C | NC | N C | N C | NC N R | N N R R | N N R R | |
| 388 | - 4 0 | 3 0 | 16 4 | 2 2 3 | 2 3 1 | 6 | 21 | 1 5 | 3 5 | 18 0 | 4 4 4 | 4 3 4 | 2 3 |
| 399 | - 6 0 | 0 | 70 3 | 2 2 N R | N R | N R | 17 | - 3 0 | 3 16 | 4 2 3 | 3 2 3 | 1 7 | |
| 400 | 0 0 | 0 | 13 1 | 3 3 2 | 3 1 2 | | 73 | 3 0 | 6 17 | 4 4 5 | 5 3 3 | 2 4 | |

| | | | | | | | | | | | | | | | | | | | | | |
|----------|---|---|----|---|---|---|---|---|---|---|----|---|---|----|---|---|---|---|---|---|---|
| 4 | - | - | 80 | 3 | 2 | 2 | 3 | 2 | 4 | 1 | 35 | - | 3 | 80 | 3 | 3 | 2 | 3 | 2 | 4 | 1 |
| 1 | 2 | 2 | | | | | | | | 6 | | 1 | 0 | | | | | | | | 7 |
| | 0 | 0 | | | | | | | | | | 0 | | | | | | | | | |

REa : rotation externe active / REp : rotation externe passive / Abd : abduction / EA : élévation antérieure / RI : rotation interne / NR : non réalisable / NC : non connu

Annexe 2 : Résultats d'imagerie

| C a s | V G (N - - 6 t o + 1) | Type de glène | P H H A (N -0 ,4- 0,55) | Pré opératoire | | | Chirurgie | | | | Age à la chirurgie (années) | Li bé rat ion | F r a n s f e r t | Dé hi (m ois (N - - 6 to +1) | Type de glène | Post opératoire | | | Trop icité musculaire | S S | |
|------------------|--|---------------------|--|--|---------------------------|--------------------------|-----------|-----|---|--|--------------------------------------|------------------------|---|---|---------------------|---------------------------|-----------|-----------|-----------------------------|--------|--------|
| | | | | Form e de la tête humé rale | D el to lid e | Trophicité musculaire | | | H H A (N -0 ,4- 0,55) | Form e de la tête humé rale | | | | | | D el to lid e | SE | IE | | | S S |
| | | | | | | NR | NR | NR | | | | | | | | | | | | | |
| - 1 3 8 | Norm ale | 0, 42 | Plate | N R | N R | N R | NR | 2 | No n | G D | 32 | - 12 | Conc en tri que posté rieur e | 0, 33 | Norm ale | 7, 8 | 15 | 12 | 12, | | |
| - 3 | Norm ale | 0, | Norm ale | 4, 2 | 12, 9 | 14 4 | 8,8 | 2 | Ou ver t | G D | 80 | -6 | Norm ale | 0, 43 | Norm ale | 17, 15 | 17, 17 | 17, 17 | | | |
| - 4 3 | Bicon cave modé rée | 0, | Plate | 7, 4 | 12, 6 | 9, 5 | 14, 6 | 3 | Ou ver t | G D | 78 | - 42 ,7 | Bicon cave modé rée | 0, 18 | Plate | 1 2, 7 | 17 | 14 | 18, | | |
| - 3 4 | Bicon cave modé rée | 0, | Plate | 7, 6 | NR | NR | NR | 5 | Art hro sco pi que | G D | 39 | - 17 | Bicon cave 2 mini me | 0, 2 | Norm ale | 1 2 | NR | NR | NR | | |
| - 1 5 8 | Plate ou conv exe | 0, 35 | Plate | 8, 9 | 13 | 15 1 | 13, 8 | 2 | Ou ver t | G D | 73 | - 10 ,8 | Plate ou conv exe | 0, 35 | Plate | 1 6 | 19 | 19 | 27, | | |
| - 1 7 | Bicon cave modé rée | 0, | Plate | N R | NR | NR | NR | 3 | Art hro sco pi que | G D | 30 | - 15 | Bicon cave mini me | 0, 38 | Norm ale | 1 7, 5 | 18, 9 | 12 | 13, | | |
| - 36 | Plate ou conv exe | 0, 26 | Plate | 9, 4 | NR | NR | NR | NR | NR | G D | 36 | - 24 ,9 | Plate ou conv exe | 0, 26 | Plate | 9, 4 | NR | NR | NR | | |
| - 61 | Plate ou conv exe | 0, 34 | Plate | 7, 8 | 12, 5 | 11 4 | 11, 4 | 11, | 11, | G D | 61 | - 17 | Plate ou conv exe | 0, 34 | Norm ale | 7, 8 | 12, 5 | 11 | 11, | | |
| - 1 2 4 | Conc en tri que posté rieur e | 0, 42 | Norm ale | 1 2, 4 | 21, 4 | 17 3 | 10, 3 | 14 | Art hro sco pi que | G D | 43 | -3 | Conc en tri que posté rieur e | 0, 58 | Plate | 1 8 | 21, 6 | 22 | 19, | | |
| - 9 | Plate ou conv exe | 0, 49 | Plate | 5, 8 | 8,3 | 12 4 | 9,8 | 9 | Art hro sco pi que | G D | 10 | -9 | Norm ale | 0, 5 | Plate | 7, 6 | NR | NR | NR | | |
| 1 | Norm ale | 0, 47 | Norm ale | 6, 4 | 12, 8 | 15 9 | 11, 8 | 7 | Ou ver t | G D | 32 | 3, | Norm ale | 0, 54 | Norm ale | 5, 8 | 15, 5 | 17 | 11, | | |
| - 6 | Norm ale | 0, 55 | Norm ale | 8, 3 | 8,5 | 12 | 9,7 | 5 | Ou ver t | G D | 24 | -6 | Norm ale | 0, 44 | Norm ale | 1 1, 2 | 19, 1 | 15 | 15 | | |
| - 3 7 6 | Bicon cave sévé re | 0, 55 | Plate | 1 3 | NR | NR | NR | 5 | Art hro sco pi que | G D | 27 | - 51 ,7 | Bicon cave sévé re | 0, 2 | Plate | 1 2, 6 | NR | NR | NR | | |

| | | | | | | | | | | | | | | | | | | | | |
|---|----|--------|-------|-------|-------|-----|-----|-----|-----|------|---|-----|----|-------|----|-------|----|-----|----|-----|
| 1 | 2 | -Bicon | 0, | Plate | 9, | 10, | 13 | 13, | 2 | Ou | G | 25 | -8 | Plate | 0, | Plate | 9, | 12, | 12 | 17, |
| 3 | 6 | cave | 26 | 2 | | 8 | ,7 | 5 | | ver | D | | | ou | 44 | | 6 | ,9 | 6 | |
| | | ré | modé | | | | | | | t | | | | conv | | | | | | |
| | | exe | exe | | | | | | | | | | | exe | | | | | | |
| | 1 | - | Plate | 0, | Plate | 8, | 10, | 15 | 4 | Ou | G | 12 | - | Plate | 0, | Plate | 1 | 8,8 | 14 | 14, |
| | 2 | ou | 28 | 1 | | 6 | ,7 | 1 | | ver | D | 31 | | ou | 22 | 3, | ,4 | 5 | | |
| | 6 | conv | | | | | | | | t | | 2 | | conv | 9 | | | | | |
| | | exe | exe | | | | | | | | | | | exe | | | | | | |
| | 1 | - | Bicon | 0, | Plate | 1 | 17, | 13 | 8 | Art | G | 23 | - | Bicon | 0, | Plate | 1 | 13, | 12 | 14, |
| | 2 | cave | 4 | 6, | | | 9 | ,8 | 5 | hro | D | 29 | | cave | 15 | 2, | | ,9 | 1 | |
| | 0 | mini | 8 | | | | | | | sco | | | | modé | 6 | | | | | |
| | | me | | | | | | | | piq | | | | rée | | | | | | |
| | | | | | | | | | | ue | | | | | | | | | | |
| | 3 | - | Norm | 0, | Plate | 8, | 16, | 13 | 12 | No | G | 7 | -4 | Norm | 0, | Plate | 9 | 8,4 | 16 | 13, |
| | 3 | ale | 33 | 8 | | | 7 | ,3 | 5 | n | D | | | ale | 42 | 5 | ,7 | | 5 | |
| | | ou | 0, | Plate | 9, | NR | NR | NR | 4 | Art | T | 8 | 1 | Plate | 0, | Plate | 8 | 11 | 16 | 14, |
| | 1 | conv | 36 | 1 | | | | | | hro | | | | ou | 45 | 4 | ,7 | | 2 | |
| | 7 | exe | | | | | | | | sco | | | | conv | | | | | | |
| | | exe | | | | | | | | piq | | | | exe | | | | | | |
| | | | 45 | | | | | | | ue | | | | Plate | 0, | Plate | 9, | 14, | 15 | 14, |
| | 19 | | | | | | | | | ou | | | | ou | 24 | 5 | | 4 | 1 | |
| | 3 | | | | | | | | | conv | | | | exe | | | | | | |
| | | - | Bicon | 0, | Plate | 8, | 11, | 12 | 13, | Ou | G | 25 | - | Plate | 0, | Norm | 1 | 16, | 13 | 16, |
| | 1 | cave | 33 | 3 | | | 1 | ,9 | 3 | ver | D | 14 | | ou | 44 | ale | 3, | 4 | 4 | |
| | 6 | mini | | | | | | | | t | | | | conv | | | 4 | | | |
| | | me | | | | | | | | | | | | exe | | | | | | |
| | 7 | - | Bicon | 0, | Plate | 6, | 9,1 | 10 | 11, | Art | T | 129 | - | Bicon | 0, | Plate | 1 | 13 | 10 | 13, |
| | 4 | cave | 25 | 6 | | | ,5 | | 3 | hro | | 21 | | cave | 47 | 0, | | ,5 | 4 | |
| | | mini | | | | | | | | sco | | | | mini | 2 | | | | | |
| | | me | | | | | | | | piq | | | | me | | | | | | |
| | 5 | - | Bicon | 0, | Plate | 5, | 10, | 11 | 9,4 | Ou | T | 23 | -2 | Plate | 0, | Plate | 7, | 13 | 17 | 16, |
| | 2 | cave | 41 | 6 | | | 7 | ,8 | | ver | | | | ou | 53 | 8 | ,1 | | 3 | |
| | | mini | | | | | | | | t | | | | conv | | | | | | |
| | | me | | | | | | | | | | | | exe | | | | | | |
| | 4 | - | Bicon | 0 | Plate | 1 | NR | NR | NR | Ou | G | 26 | - | Bicon | 0, | Plate | 1 | 12, | 11 | 6,8 |
| | 4 | cave | | | | 2, | | | | ver | D | 48 | | cave | 2 | 2, | | 1 | ,1 | |
| | | modé | | | | 1 | | | | t | | ,1 | | modé | 6 | | | | | |
| | | rée | | | | | | | | | | | | rée | | | | | | |
| | 4 | - | Norm | 0, | Norm | 1 | 13 | 14 | 11, | Art | G | 28 | 0 | Norm | 0, | Norm | 7, | 21, | 17 | 21, |
| | 6 | ale | 4 | 3 | 0, | ,2 | 5 | | | hro | D | | | ale | 49 | ale | 9 | 5 | ,3 | 2 |
| | | | | | | | | | | sco | | | | | | | | | | |
| | | | | | | | | | | piq | | | | | | | | | | |
| | | | | | | | | | | ue | | | | | | | | | | |
| | 2 | - | Bicon | 0, | Plate | 1 | 12, | 15 | 12 | Art | G | 9 | - | Plate | 0, | Plate | 9 | 10, | 13 | 15, |
| | 4 | cave | 2 | 0, | | | 3 | ,7 | | hro | D | | 14 | ou | 4 | 8 | | ,2 | 9 | |
| | | modé | | | | | | | | sco | | | | conv | | | | | | |
| | | rée | | | | | | | | piq | | | | exe | | | | | | |
| | 5 | - | Bicon | 0, | Plate | 1 | 12, | 12 | 9,6 | No | G | 35 | 0 | Norm | 0, | Norm | 1 | 16, | 17 | 17 |
| | 2 | cave | 31 | 1, | | | 9 | ,1 | | n | D | | | ale | 42 | ale | 5, | 5 | ,9 | |
| | | modé | | | | | | | | | | | | | | | | | | |
| | | rée | | | | | | | | | | | | | | | | | | |
| | 3 | - | Bicon | 0, | Plate | 9, | 9 | 11 | 8,4 | Art | G | 11 | -4 | Plate | 0, | Norm | 8, | 12, | 7 | 5,7 |
| | 2 | cave | 27 | 4 | | ,3 | | | | hro | D | | | ou | 4 | ale | 1 | 3 | | |
| | | mini | | | | | | | | sco | | | | conv | | | | | | |
| | | me | | | | | | | | piq | | | | exe | | | | | | |
| | 2 | - | Norm | 0, | Norm | 4, | 12, | 13 | 8,2 | Ou | G | 44 | 5 | Norm | 0, | Norm | 1 | 10, | 8 | 10, |
| | 9 | ale | 39 | ale | 6 | 5 | 9 | | | ver | D | | | ale | 5 | ale | 1 | 13 | | |
| | | | | | | | | | | t | | | | | | | | | | |
| | | | | | | | | | | | | | | | | | | | | |
| | 2 | - | Bicon | 0, | Norm | 5, | 9,7 | 16 | 14, | Ou | G | 11 | - | Conc | 0, | Plate | 9, | 10, | 15 | 14 |
| | 2 | cave | 35 | ale | 9 | | ,9 | | 4 | ver | D | 12 | | entri | 4 | 4 | | 1 | ,9 | |
| | | mini | | | | | | | | t | | | | que | | | | | | |
| | | me | | | | | | | | | | | | posté | | | | | | |
| | | | | | | | | | | | | | | rieur | | | | | | |
| | | | | | | | | | | | | | | e | | | | | | |

| | | | | | | | | | | | | | | | | | | | | |
|---|---|---|----------|-------------|--------------|----------|----------|----------|----|--------------------------------|--------|----|---------------|---|----------|-------------|--------------|----------|----------|----------|
| 3 | 6 | Conc entri que posté rieur e | 0, 52 | Plate | 4, 2 | NR | NR | NR | 3 | Ou ver t | G D | 8 | -8 | Conc entri que posté rieur e | 0, 46 | Norm ale | 5, 3 | 10, 6 | 9, 6 | 5,2 |
| | | | | | | | | | | | | 28 | -9 | Conc entri que posté rieur e | 0, 41 | Norm ale | 5, 6 | 11, 3 | 17, 8 | 14, 2 |
| | | | | | | | | | | | | 40 | - 6, 8 | Conc entri que posté rieur e | 0, 48 | Norm ale | 5, 2 | 12, 5 | 9, 5 | 12, 6 |
| 3 | 4 | Bicon cave modé rée | 0, 2 | Plate | 1 0, 1 | 12, 5 | 15, 8 | 13, 3 | 3 | Ou ver t | G D | 29 | -7 | Plate ou conv exe | 0, 48 | Plate | 8, 3 | 11, 9 | 12, 3 | 10, 5 |
| 4 | 4 | Plate ou conv exe | 0, 3 | Plate | N R | NR | NR | NR | 11 | Art hro sco piq ue | G D | 32 | 4 | Bicon cave mini me | 0, 58 | Plate | 2 1 | 14, 2 | 11, 9 | 11, 9 |
| 4 | 0 | Bicon cave modé rée | 0, 2 | Plate | 5, 5 | 10, 2 | 13, 2 | 13, 2 | 6 | Art hro sco piq ue | G D | 10 | - 35 | Bicon cave modé rée | 0, 14 | Plate | 9, 8 | 7,8 | 13 | 13, 2 |
| | 5 | | | | | | | | | | | 32 | - 36 | Bicon cave modé rée | 0, 13 | Plate | 1 2, 4 | 12, 9 | 9, 1 | 8,2 |
| 9 | 9 | Norm ale | 0, 44 | Norm ale | 1 2, 4 | 15, 6 | 17, 3 | 10, 4 | 10 | Art hro sco piq ue | G D | 35 | -3 | Norm ale | 0, 47 | Norm ale | 1 1, 8 | 17, 5 | 14, 2 | 17, 4 |
| 1 | 3 | Norm ale | 0, 49 | Norm ale | 1 2, 3 | NR | N R | NR | 12 | Art hro sco piq ue | G D | 23 | - 11 | Plate ou conv exe | 0, 37 | Plate | 1 3, 1 | 20, 7 | 27, 2 | 27, 6 |
| 1 | 1 | Plate ou conv exe | 0, 39 | Plate | 8 | 11, 5 | 13, 3 | 13, 7 | 6 | Art hro sco piq ue | G D | 13 | - 25, 5 | Plate ou conv exe | 0, 37 | Plate | 7, 5 | 12, 3 | 15, 4 | 10, 4 |
| 1 | 9 | Plate ou conv exe | 0, 39 | Plate | 7, 5 | 8,9 | 19 | 12, 6 | 4 | Art hro sco piq ue | Ti | 18 | - 11 | Plate ou conv exe | 0, 37 | Plate | 9, 9 | 13 | 13, 4 | 17, 4 |
| 1 | 0 | Plate ou conv exe | 0 | Plate | 1 0, 1 | 11, 6 | 14, 2 | 10 | 3 | Ou ver t | G D | 12 | 8 | Conc entri que posté rieur e | 0, 51 | Plate | 7, 5 | 10, 5 | 11, 8 | 12, 2 |
| 7 | 7 | Conc entri que posté rieur e | 0, 47 | Norm ale | 1 2, 1 | 12, 3 | 13, 3 | 19, 9 | 8 | No n | G D | 47 | - 4, 5 | Norm ale | 0, 52 | Norm ale | 1 3, 2 | 14, 9 | 11, 2 | 21, 6 |
| 1 | 6 | Plate ou conv exe | 0, 36 | Plate | 9, 6 | 12, 9 | 15, 8 | 21, 3 | 13 | Ou ver t | G D | 24 | - 10, 2 | Bicon cave mini me | 0, 44 | Plate | 8, 7 | 15, 5 | 16, 3 | 15, 1 |
| 7 | 7 | Plate ou | 0, 53 | Norm ale | N R | NR | NR | NR | 5 | Ou ver t | G D | 19 | -7 | Norm ale | 0, 55 | Norm ale | N R | NR | NR | NR |

| | | | | | | | | | | | | | | | | | | | |
|---|-------|-------|----------|------|----|----|----|----|-----|---|----|----|------|----|-------|---|----|----|----|
| | | conv | | | | | | | | | | | | | | | | | |
| | | exe | | | | | | | | | | | | | | | | | |
| 1 | - | Plate | 0, Plate | N | NR | NR | NR | 4 | Ou | G | 19 | - | Norm | 0, | Norm | N | NR | NR | NR |
| 0 | ou | conv | 5 | R | | | | | ver | D | 10 | | ale | 4 | ale | R | | | |
| | | exe | | | | | | | t | | | | | | | | | | |
| 2 | - | Conc | 0, plate | N | NR | NR | NR | 2 | Ou | G | 28 | 15 | Norm | 0, | Plate | N | NR | NR | NR |
| 1 | entri | que | 16 | R | | | | | ver | D | | | ale | 3 | | R | | | |
| 2 | que | posté | | | | | | | t | | | | | | | | | | |
| | | rieur | | | | | | | | | | | | | | | | | |
| | | e | | | | | | | | | | | | | | | | | |
| 1 | - | Plate | 0, | Norm | 0 | 0 | 0 | 12 | Art | G | 24 | 11 | Norm | 0, | Norm | N | NR | NR | NR |
| 5 | ou | conv | 36 | ale | | | | | hro | D | | | ale | 3 | ale | R | | | |
| | | exe | | | | | | | sco | | | | | | | | | | |
| | | | | | | | | | piq | | | | | | | | | | |
| | | | | | | | | | ue | | | | | | | | | | |

**Annexe 3 : images évolutives pré et post opératoire (à propos
d'un cas)**

Contexte : enfant né à 38 SA, 3600g, facteurs de risque de PNPB : diabète gestationnel et dystocie des épaules, accouchement instrumental. PNPB droit, micro chirurgie primaire à 4 mois. Chirurgie de transfert musculaire à 3 ans.

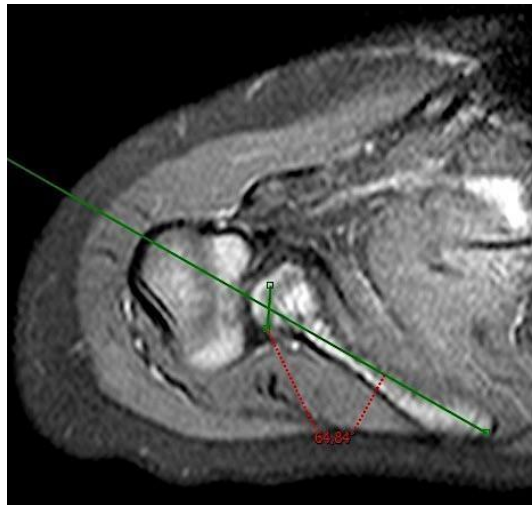


Image a : IRM pré opératoire, coupe axiale. A l'âge de 2,5 ans.

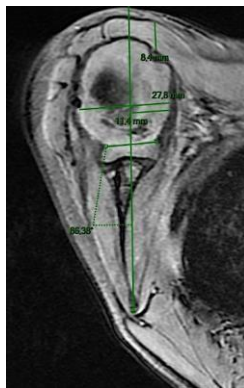

Image b : IRM à 18 mois post opératoire, coupe axiale.

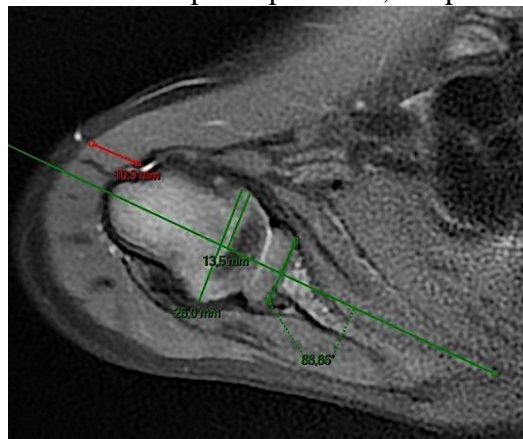


Image c : IRM à 4 ans post opératoire, coupe axiale

Bibliographie :

- ¹ Scott H. Kozin, ‘Brachial Plexus Microsurgical Indications’; *Journal of Pediatric Orthopaedics*, 30 (2010), S49–52 <<https://doi.org/10.1097/BPO.0b013e3181cd9ed2>>.
- ² Mikko Kirjavainen and others, ‘Long-Term Results of Surgery for Brachial Plexus Birth Palsy’, 89.1 (2007), 10.
- ³ M. M. Al-Qattan, ‘Classification of Secondary Shoulder Deformities in Obstetric Brachial Plexus Palsy’, *Journal of Hand Surgery*, 28.5 (2003), 483–86 <[https://doi.org/10.1016/S0266-7681\(02\)00399-6](https://doi.org/10.1016/S0266-7681(02)00399-6)>.
- ⁴ Wei Cheng and others, ‘Contributions of Muscle Imbalance and Impaired Growth to Postural and Osseous Shoulder Deformity Following Brachial Plexus Birth Palsy: A Computational Simulation Analysis’, *The Journal of Hand Surgery*, 40.6 (2015), 1170–76 <<https://doi.org/10.1016/j.jhsa.2015.02.025>>.
- ⁵ Vandersluijs, ‘Deformities of the Shoulder in Infants Younger than 12 Months with an Obstetric Lesion of the Brachial Plexus’. *The journal of bone and joint surgery*. 2001.
- ⁶ Michael L. Pearl and Bradford W. Edgerton, ‘Glenoid Deformity Secondary to Brachial Plexus Birth Palsy*’, *The Journal of Bone & Joint Surgery*, 80.5 (1998), 659–67 <<https://doi.org/10.2106/00004623-199805000-00006>>.
- ⁷ Abdelaziz Abid and others, ‘Arthroscopic Release for Shoulder Internal Rotation Contracture Secondary to Brachial Plexus Birth Palsy: Clinical and Magnetic Resonance Imaging Results on Glenohumeral Dysplasia’, *Journal of Pediatric Orthopaedics B*, 21.4 (2012), 305–9 <<https://doi.org/10.1097/BPB.0b013e328353688e>>.
- ⁸ Agnes F. Hoeksma and others, ‘Shoulder contracture and osseous deformity in obstetrical brachial plexus injuries’. *The Journal of Bone and Joint Surgery-American Volume*, 85.2 (2003), 316–22 <<https://doi.org/10.2106/00004623-200302000-00020>>.
- ⁹ L Nové-Josserand, ‘Omarthrose subluxante postérieure : définition et évolution clinique et radiologique’, 4. *La lettre du Rhumatologue N°416* (2015)
- ¹⁰ Sarah E. Sibbel, Andrea S. Bauer, and Michelle A. James, ‘Late Reconstruction of Brachial Plexus Birth Palsy’; *Journal of Pediatric Orthopaedics*, 34 (2014), S57–62 <<https://doi.org/10.1097/BPO.0000000000000290>>.
- ¹¹ ‘[Http://Unf3s.Cerimes.Fr/Media/Paces/Grenoble_1112/Passagia_jean_guy/Passagia_jean_guy_p02/Passagia_jean_guy_p02.Pdf](http://unf3s.cerimes.fr/Media/Paces/Grenoble_1112/Passagia_jean_guy/Passagia_jean_guy_p02/Passagia_jean_guy_p02.Pdf)’ <http://unf3s.cerimes.fr/media/paces/Grenoble_1112/passagia_jean_guy/passagia_jean_guy_p02/passagia_jean_guy_p02.pdf> [accessed 2 avril 2020].
- ¹² Gray’s Anatomie Pour Les Étudiants. Elsevier, 2006. P657
- ¹³ ‘Saadi K. Ostéotomie de Dérotation Humérale Dans La Paralysie Obstétricale Du Plexus Brachial Chez l’enfant [Internet] [Thèse de Doctorat de Médecine]. [Marrakech]: Université Cadi Ayyad; 2017. Disponible Sur: [Http://Wd.Fmpm.Uca.Ma/Biblio/Theses/Annee-Htm/FT/2017/These168-17.Pdf](http://Wd.Fmpm.Uca.Ma/Biblio/Theses/Annee-Htm/FT/2017/These168-17.Pdf)’ <<http://wd.fmpm.uca.ma/biblio/theses/annee-htm/FT/2017/these168-17.pdf>> [accessed 2 avril 2020].
- ¹⁴ Gray’s Anatomie Pour Les Étudiants. Elsevier, 2006.p55
- ¹⁵ The Interactive Atlas of Clinical Anatomy, Windows Version 2.0.
- ¹⁶ Gray’s Anatomie Pour Les Étudiants. Elsevier, 2006.p667
- ¹⁷ Pearl and Edgerton, ‘Glenoid Deformity Secondary to Brachial Plexus Birth Palsy*’.
- ¹⁸ Michael L. Pearl and others, ‘Geometry of the Proximal Humeral Articular Surface in Young Children: A Study to Define Normal and Analyze the Dysplasia Due to Brachial Plexus Birth Palsy’, *Journal of Shoulder and Elbow Surgery*, 22.9 (2013), 1274–84 <<https://doi.org/10.1016/j.jse.2012.12.031>>.

-
- ¹⁹ Francisco Abaete Chagas-Neto and others, 'Imaging Assessment of Glenohumeral Dysplasia Secondary to Brachial Plexus Birth Palsy', *Radiologia Brasileira*, 49.3 (2016), 144–49 <<https://doi.org/10.1590/0100-3984.2015.0039>>.
- ²⁰ Hugues Asfazadourian, Frédérique Teboul, and Christophe Oberlin, 'Traitement chirurgical palliatif des paralysies de l'épaule', *EMC - Techniques chirurgicales - Orthopédie - Traumatologie*, 1.1 (2006), 1–17 <[https://doi.org/10.1016/S0246-0467\(01\)00038-1](https://doi.org/10.1016/S0246-0467(01)00038-1)>.
- ²¹ Jean Pierre Urien, 'Potential Excursion and Relative Tension of Muscles in the Shoulder Girdle: Relevance to Tendon Transfers', 8.5 (1999), 8.
- ²² R J Friedman, K B Hawthorne, and B M Genez, 'The Use of Computerized Tomography in the Measurement of Glenoid Version.', *The Journal of Bone & Joint Surgery*, 74.7 (1992), 1032–37 <<https://doi.org/10.2106/00004623-199274070-00009>>.
- ²³ Francisco Abaete Chagas-Neto and others, 'Imaging Assessment of Glenohumeral Dysplasia Secondary to Brachial Plexus Birth Palsy', *Radiologia Brasileira*, 49.3 (2016), 144–49 <<https://doi.org/10.1590/0100-3984.2015.0039>>.
- ²⁴ Peter M. Waters, Garth R. Smith, and Diego Jaramillo, 'Glenohumeral Deformity Secondary to Brachial Plexus Birth Palsy', *The Journal of Bone & Joint Surgery*, 80.5 (1998), 668–77 <<https://doi.org/10.2106/00004623-199805000-00007>>.
- ²⁵ Abid and others, 'Arthroscopic Release for Shoulder Internal Rotation Contracture Secondary to Brachial Plexus Birth Palsy'.
- ²⁶ A. Breton and others, 'Arthroscopic Release of Shoulder Contracture Secondary to Obstetric Brachial Plexus Palsy: Retrospective Study of 18 Children with an Average Follow-up of 4.5 Years', *Orthopaedics & Traumatology: Surgery & Research*, 98.6 (2012), 638–44 <<https://doi.org/10.1016/j.otsr.2012.06.013>>.
- ²⁷ I. Sjöberg, K. Erichs, and I. Bjerre, 'Cause and Effect of Obstetric (Neonatal) Brachial Plexus Palsy', *Acta Paediatrica*, 77.3 (1988), 357–64 <<https://doi.org/10.1111/j.1651-2227.1988.tb10660.x>>.
- ²⁸ Francisco Abaete Chagas-Neto and others, 'Imaging Assessment of Glenohumeral Dysplasia Secondary to Brachial Plexus Birth Palsy', *Radiologia Brasileira*, 49.3 (2016), 144–49 <<https://doi.org/10.1590/0100-3984.2015.0039>>.
- ²⁹ Abdelaziz Abid and others, 'Arthroscopic Release for Shoulder Internal Rotation Contracture Secondary to Brachial Plexus Birth Palsy: Clinical and Magnetic Resonance Imaging Results on Glenohumeral Dysplasia', *Journal of Pediatric Orthopaedics B*, 21.4 (2012), 305–9 <<https://doi.org/10.1097/BPB.0b013e328353688e>>.
- ³⁰ Peter M Waters and Donald S Bae, 'Effect of Tendon Transfers and Extra-Articular Soft-Tissue Balancing on Glenohumeral Development in Brachial Plexus Birth Palsy', *VO L U M E*, 7.
- ³¹ Scott H. Kozin, Ross S. Chafetz, Alyssa Shaffer, and others, 'Magnetic Resonance Imaging and Clinical Findings Before and After Tendon Transfers About the Shoulder in Children With Residual Brachial Plexus Birth Palsy: A 3-Year Follow-up Study', *Journal of Pediatric Orthopaedics*, 30.2 (2010), 154–60 <<https://doi.org/10.1097/BPO.0b013e3181cfce09>>.
- ³² Scott H. Kozin, Ross S. Chafetz, Diane Barus, and others, 'Magnetic Resonance Imaging and Clinical Findings before and after Tendon Transfers about the Shoulder in Children with Residual Brachial Plexus Birth Palsy', *Journal of Shoulder and Elbow Surgery*, 15.5 (2006), 554–61 <<https://doi.org/10.1016/j.jse.2005.11.004>>.
- ³³ Marion Burnier and others, 'Isolated Open Anterior Shoulder Release in Brachial Plexus Birth Palsy', *Journal of Shoulder and Elbow Surgery*, 28.7 (2019), 1347–55 <<https://doi.org/10.1016/j.jse.2018.12.016>>.
- ³⁴ Krister Jönsson and others, 'Development of the Glenohumeral Joint after Subscapular Release and Open Relocation in Children with Brachial Plexus Birth Palsy: Long-Term Results in 61 Patients', *Journal of Shoulder and Elbow Surgery*, 28.10 (2019), 1983–90 <<https://doi.org/10.1016/j.jse.2019.02.025>>.

- ³⁵ Fabian van de Bunt, Michael L Pearl, and others, 'Humeral Retroversion and Shoulder Muscle Changes in Infants with Internal Rotation Contractures Following Brachial Plexus Birth Palsy', *World Journal of Orthopedics*, 9.12 (2018), 292–99 <<https://doi.org/10.5312/wjo.v9.i12.292>>.
- ³⁶ Simone Hogendoorn and others, 'Structural Changes in Muscle and Glenohumeral Joint Deformity in Neonatal Brachial Plexus Palsy', *The Journal of Bone and Joint Surgery-American Volume*, 92.4 (2010), 935–42 <<https://doi.org/10.2106/JBJS.I.00193>>.
- ³⁷ David M. Brogan and Fraser J. Leversedge, 'Surgical Technique and Anatomical Considerations for the Modified L'Episcopo Tendon Transfer', *HAND*, 14.1 (2019), 34–41 <<https://doi.org/10.1177/1558944718803746>>.
- ³⁸ M. Mark Hoffer and Gary J. Phipps, 'Closed Reduction and Tendon Transfer for Treatment of Dislocation of the Glenohumeral Joint Secondary to Brachial Plexus Birth Palsy*', *The Journal of Bone & Joint Surgery*, 80.7 (1998), 997–1001 <<https://doi.org/10.2106/00004623-199807000-00008>>.
- ³⁹ Ahmed Shams, Amin AbdelRazek Ahmed, and Osama Gamal, 'Preoperative Multislice Computed Tomography Evaluation of Shoulder Deformities in Brachial Plexus Birth Palsy Patients Undergoing Tendon Transfer', *Journal of Clinical Orthopaedics and Trauma*, 10 (2019), S258–63 <<https://doi.org/10.1016/j.jcot.2019.03.008>>.
- ⁴⁰ Ann Van Heest, Colleen Glisson, and Hanley Ma, 'Glenohumeral Dysplasia Changes After Tendon Transfer Surgery in Children With Birth Brachial Plexus Injuries', *J Pediatr Orthop*, 30.4 (2010), 8.
- ⁴¹ Waters, Smith, and Jaramillo.
- ⁴² Waters, Smith, and Jaramillo.
- ⁴³ Dustin A. Greenhill and others, 'Double Versus Single Tendon Transfers to Improve Shoulder Function in Brachial Plexus Birth Palsy', *Journal of Pediatric Orthopaedics*, 39.6 (2019), 328–34 <<https://doi.org/10.1097/BPO.0000000000000965>>.
- ⁴⁴ Emily Dodwell and others, 'Combined Glenoid Anteversion Osteotomy and Tendon Transfers for Brachial Plexus Birth Palsy: Early Outcomes', *The Journal of Bone and Joint Surgery-American Volume*, 94.23 (2012), 2145–52 <<https://doi.org/10.2106/JBJS.K.01256>>.
- ⁴⁵ David I. Pedowitz and others, 'Arthroscopic Treatment of Posterior Glenohumeral Joint Subluxation Resulting from Brachial Plexus Birth Palsy', *Journal of Shoulder and Elbow Surgery*, 16.1 (2007), 6–13 <<https://doi.org/10.1016/j.jse.2006.04.008>>.
- ⁴⁶ James H. P. Hui and Ian P. Torode, 'Changing Glenoid Version After Open Reduction of Shoulders in Children With Obstetric Brachial Plexus Palsy', *Journal of Pediatric Orthopaedics*, 23.1 (2003), 109–13 <<https://doi.org/10.1097/01241398-200301000-00022>>.
- ⁴⁷ Michael L Pearl and others, 'Arthroscopic Release and Latissimus Dorsi Transfer for Shoulder Internal Rotation Contractures and Glenohumeral Deformity Secondary to Brachial Plexus Birth Palsy', *VO L U M E*, 11.
- ⁴⁸ Paul J Cagle and others, 'Interobserver and Intraobserver Comparison of Imaging Glenoid Morphology, Glenoid Version and Humeral Head Subluxation', *Shoulder & Elbow*, 11.3 (2019), 204–9 <<https://doi.org/10.1177/1758573218768507>>.
- ⁴⁹ William C. Lippert and others, 'The Intrarater and Interrater Reliability of Glenoid Version and Glenohumeral Subluxation Measurements in Neonatal Brachial Plexus Palsy', *Journal of Pediatric Orthopaedics*, 32.4 (2012), 378–84 <<https://doi.org/10.1097/BPO.0b013e31825611bd>>.
- ⁵⁰ Fabian van de Bunt, Michael L. Pearl, and others, 'Analysis of Normal and Dysplastic Glenohumeral Morphology at Magnetic Resonance Imaging in Children with Neonatal Brachial Plexus Palsy', *Pediatric Radiology*, 47.10 (2017), 1337–44 <<https://doi.org/10.1007/s00247-017-3882-1>>.
- ⁵¹ Peter M Waters and Donald S Bae, 'Effect of Tendon Transfers and Extra-Articular Soft-Tissue Balancing on Glenohumeral Development in Brachial Plexus Birth Palsy', *VO L U M E*, 7.
- ⁵² Chagas-Neto and others, 'Imaging Assessment of Glenohumeral Dysplasia Secondary to Brachial Plexus Birth Palsy'.

⁵³ Rahul K Nath and others, 'Coracoid Abnormalities and Their Relationship with Glenohumeral Deformities in Children with Obstetric Brachial Plexus Injury', *BMC Musculoskeletal Disorders*, 11.1 (2010), 237 <<https://doi.org/10.1186/1471-2474-11-237>>.

⁵⁴ Michael L. Pearl and others. Geometry of the Proximal Humeral Articular Surface in Young Children: A Study to Define Normal and Analyze the Dysplasia Due to Brachial Plexus Birth Palsy. *Journal of Shoulder and Elbow Surgery*, 22.9 (2013), 1274–84.

⁵⁵ Sibbel, Bauer, and James. Late Reconstruction of Brachial Plexus Birth Palsy. *Journal of Pediatric Orthopaedics*, 34 (2014), S57–62.

⁵⁶ Scott H Kozin, 'Correlation Between External Rotation of the Glenohumeral Joint and Deformity after Brachial Plexus Birth Palsy', *J Pediatr Orthop*, 24.2 (2004), 5.

THÈSE SOUTENUE PAR : Lilia BRAHIM

TITRE :

Évolution de la dysplasie luxante gléno-humérale après transfert musculaire dans les paralysies néonatales du plexus brachial : étude en IRM.

CONCLUSION :

Le transfert tendineux du muscle grand dorsal avec ou sans libération du muscle sous scapulaire est désormais largement utilisé dans la pratique courante chez les patients présentant un déficit de rotation externe de l'épaule. L'âge idéal de réalisation de l'intervention et les bénéfices sur la croissance sont encore peu connus. Notre présente étude permet de mettre en évidence un remodelage de l'articulation gléno-humérale après l'intervention à tout âge mais principalement chez l'enfant de moins de 4 ans. La corrélation entre le bénéfice anatomique et fonctionnel dans une étude à niveau de preuves plus élevés reste à réaliser, et les résultats en fin de croissance sont à étudier afin d'affiner notre pratique.

VU ET PERMIS D'IMPRIMER

Grenoble, le :


21 septembre 2020

LE DOYEN




Pr. Patrice MORAND

LE PRÉSIDENT DE LA THÈSE



Pr. Jacques GRIFFET
Orthopédie Pédiatrique
Pôle Couple-Enfant
C.H.U. de GRENOBLE
10003285474

Pour le Président
et par délégation
Le Doyen de Médecine
Pr. Patrice MORAND



SERMENT D'HIPPOCRATE

En présence des Maîtres de cette Faculté, de mes chers condisciples et devant l'effigie d'HIPPOCRATE,

Je promets et je jure d'être fidèle aux lois de l'honneur et de la probité dans l'exercice de la Médecine.

Je donnerai mes soins gratuitement à l'indigent et n'exigerai jamais un salaire au dessus de mon travail. Je ne participerai à aucun partage clandestin d'honoraires.

Admis dans l'intimité des maisons, mes yeux n'y verront pas ce qui s'y passe ; ma langue taira les secrets qui me seront confiés et mon état ne servira pas à corrompre les mœurs, ni à favoriser le crime.

Je ne permettrai pas que des considérations de religion, de nation, de race, de parti ou de classe sociale viennent s'interposer entre mon devoir et mon patient.

Je garderai le respect absolu de la vie humaine.

Même sous la menace, je n'admettrai pas de faire usage de mes connaissances médicales contre les lois de l'humanité.

Respectueux et reconnaissant envers mes Maîtres, je rendrai à leurs enfants l'instruction que j'ai reçue de leurs pères.

Que les hommes m'accordent leur estime si je suis fidèle à mes promesses.

Que je sois couvert d'opprobre et méprisé de mes confrères si j'y manque.