



HAL
open science

Rôle des cellules épithéliales pariétales dans le syndrome néphrotique idiopathique

Arthur Lacapère

► **To cite this version:**

Arthur Lacapère. Rôle des cellules épithéliales pariétales dans le syndrome néphrotique idiopathique. Sciences du Vivant [q-bio]. 2020. dumas-03008181

HAL Id: dumas-03008181

<https://dumas.ccsd.cnrs.fr/dumas-03008181>

Submitted on 16 Nov 2020

HAL is a multi-disciplinary open access archive for the deposit and dissemination of scientific research documents, whether they are published or not. The documents may come from teaching and research institutions in France or abroad, or from public or private research centers.

L'archive ouverte pluridisciplinaire **HAL**, est destinée au dépôt et à la diffusion de documents scientifiques de niveau recherche, publiés ou non, émanant des établissements d'enseignement et de recherche français ou étrangers, des laboratoires publics ou privés.

U.F.R. DES SCIENCES MEDICALES

Année 2020

Thèse n° 3134

THESE POUR L'OBTENTION DU
DIPLOME D'ETAT de DOCTEUR EN MEDECINE

Discipline : Néphrologie

Présentée et soutenue publiquement par

Arthur Lacapère

Né le 29/04/1990 à Toulouse (31)

Le 06/10/2020

**Rôle des cellules épithéliales pariétales dans l'évolution du
syndrome néphrotique idiopathique**

Directrice de thèse :
Madame le Professeur Claire RIGOTHIER

Membres du jury :

Monsieur le Professeur C. COMBE
Monsieur le Professeur V. AUDARD
Monsieur le Professeur L. COUZI
Monsieur le Professeur P.G. MERVILLE
Madame le Docteur A. VERMOREL

Président
Rapporteur
Examineur
Examineur
Examineur

Remerciements :

Au Professeur Combe, merci Monsieur d'avoir accepté de présider mon jury de thèse, apprendre la néphrologie dans votre service a été un honneur, et je suis ravi d'y revenir pour compléter ma formation l'an prochain.

Au Professeur Rigothier, merci Claire de m'avoir proposé ce projet original, et de m'avoir encadré pendant la durée de celui-ci. Tes conseils et ta disponibilité ont été d'une grande aide, que ce soit dans le cadre de ce travail de thèse comme de manière plus générale dans le service de néphrologie.

Au Professeur Audard, merci Monsieur de me faire l'honneur d'avoir accepté de rapporter ce travail. Merci également pour vos remarques bienveillantes et vos conseils.

Au Professeur Couzi, merci Lionel d'avoir accepté de faire partie de mon jury de thèse, merci également pour ton soutien et ta bienveillance durant mon internat bordelais ; je te remercie par ailleurs de m'avoir donné l'opportunité de découvrir la recherche dans un laboratoire tel qu'Immunoconcept.

Au Professeur Merville, merci Monsieur d'avoir accepté de faire partie de mon jury de thèse, merci pour tout ce que vous m'avez appris au cours de mon internat et pour la confiance que vous m'accordez pour l'année à venir.

Au Docteur Vermorel, merci Agathe d'avoir accepté de juger mon travail de thèse, auquel tu as par ailleurs grandement participé. Tu as eu l'occasion de me voir grandir en tant que néphrologue au cours de ces cinq dernières années, et tes conseils ainsi que ta bonne humeur ont été précieux tout au long de mon internat. Les années ont passé depuis mes débuts en dialyse où tu m'as pris sous ton aile, mais ta bienveillance reste la même et je te remercie de m'avoir accompagné dans la réalisation de ce travail.

Merci au Docteur Dumas de La Roque de m'avoir fourni la base de données initiale pour la cohorte de syndromes néphrotiques bordelais.

Merci également au Docteur Prezelin-Reydit pour son aide précieuse concernant la rédaction de la partie statistique de ce manuscrit.

Merci au Professeur Fricain de m'avoir permis de travailler dans les locaux de Biotis, et à toute l'équipe du laboratoire pour ses conseils lors de la réalisation des marquages en immunohistochimie.

Merci à Sylvie et aux techniciennes du service d'Anatomo-pathologie de l'hôpital Pellegrin pour leur aide et leurs conseils techniques.

Merci aux néphrologues d'Aquitaine qui m'ont autorisé à réaliser mon recueil de données dans leurs centres respectifs et pour l'accueil qu'ils m'y ont fait.

A tous mes anciens co-internes, chefs de cliniques, de néphrologie ou d'autres horizons, de la cardiologie à la médecine interne en passant par la réanimation.

A toute la petite « famille » de l'étage de liaison : compagnons de DU, de gardes, de galères et de soirées : Hugo, binôme idéal à l'hôpital comme en dehors, Pierre, Matthieu, Laure, Aurore, Arthur, mais aussi les jeunes générations, pour certains mes externes avant de devenir mes collègues : Yoann, Raphaëlle et tous les autres.

Aux équipes médicales et paramédicales des différents services dans lesquels je suis passé et grâce à qui j'ai beaucoup appris. A Camille et Elise, pour tous ces bons moments passés ensembles et ceux à venir.

A toutes les personnes aux côtés desquelles j'ai découvert la recherche cette année : le Professeur Blanco et toute l'équipe d'Immunoconcept : Isabelle, Marie, Hadrien, Laure, Anaïs, Andréa, Nathalie et tous les autres.

A tous mes amis d'enfance, de lycée ou de faculté, je me remémore encore souvent ces agréables années passées avec vous dans la ville rose : Charles, François, Charlotte, Jean, Manu, Paul, JB, Domé, Maxime et les autres.

A la team « Mirador Rangueil »: Lab, Perried, Guenegold, Louki, Alex, Thibault, Pierre, Thomas, Sylvain. A quand des retrouvailles promenade du phare ?
Aux habitués de la rue du coq d'inde et des virées à travers la France et l'Europe : Juliette, Zoé, Marlène, Naïs, Rollin, Michel, Bocha (Tu sors comme ça ce soir ?).

A Mylène, qui aurait cru qu'une rencontre aussi fortuite (certes dans un haut lieu de la vie toulousaine) allait compter autant pour moi aujourd'hui !

A Marine, merci d'être là au quotidien

A mes parents, je suis fier de prêter serment devant vous aujourd'hui, vous avez inspiré cette vocation en étant les médecins auxquels j'ai toujours voulu ressembler, avez su entretenir ma motivation et m'avez soutenu dans les moments les plus difficiles, merci encore.

A Victor, des accrocs il y en aura toujours, mais je suis très fier de ce que tu as accompli jusque-là.

A Louis, le petit dernier de la fratrie, qui a su avoir beaucoup de courage en choisissant l'originalité !

A mes grands-parents, et au reste de toute ma famille.

A Pierre et à toute la famille Lavaud.

Table des matières

I- Introduction	6
A- Le syndrome néphrotique	6
1) Définitions	6
2) Présentation clinique	7
3) Étiologies	8
a- Syndrome néphrotique idiopathique	8
b- Syndromes néphrotiques secondaires (6)	8
B- Le syndrome néphrotique idiopathique	10
1) Épidémiologie du syndrome néphrotique idiopathique	10
2) Présentation histologique	11
a- Le glomérule normal	11
b- Le glomérule au cours du SNI	13
3) Physiopathologie du syndrome néphrotique idiopathique	17
a- Podocytopathie et altération du diaphragme de fente	17
b- Rôle du système immunitaire	20
c- Rôle de c-maf et de CMIP	20
d- Facteur circulant de perméabilité	22
4) Traitements du syndrome néphrotique idiopathique	23
a- Objectifs de traitement	23
b- Traitement des poussées et des rechutes	25
c- Cibler le facteur soluble de perméabilité	26
d- Traitements symptomatiques	26
5) SNLGM et HSF primitive sont-elles vraiment deux entités différentes ?	27
II- Rôle des cellules épithéliales pariétales dans les glomérules	28
A- Les cellules pariétales épithéliales (PECs) dans la composition des glomérules	28
B- Les PECs en situation physiologique	29
C- Quels marqueurs de surface pour les cellules pariétales ?	30
D- Rôles des PECs dans les pathologies glomérulaires	30
1) Implications dans les processus de régénération rénale	31
2) Rôles des cellules pariétales dans la prolifération et la sclérose au cours des glomérulopathies	35
III- Objectifs de l'étude	40
A) Rationnel et résultats préliminaires	40
B) Objectifs de l'étude	40
IV- Article	42
V- Discussion	71
VI- Conclusion	74
VII- Références bibliographiques	75
VIII- Résumé	88

Lexique :

aPECs : Cellules pariétales épithéliales activées
APOL1 : apolipoprotein A1
BFG : Barrière de filtration glomérulaire
CASK : calcium calmoduline serine threonine kinase
CD2AP : CD2 associated protein
Cmip : Cmaf inducing protein
CMV : Cytomégalovirus
DFG : débit de filtration glomérulaire
EBV : Epstein-Barr virus
ENaC : epithelial sodium channel
ERK 1-2 : extracellular signal-regulated kinase 1-2
GEM : glomérulonéphrite extra-membraneuse
HSF : Hyalinose segmentaire et focale
IF : immunofluorescence
IL : Interleukine
INF2 : inverted formin 2
IR/IRT : insuffisance rénale/insuffisance rénale terminale
KDIGO: Kidney disease – Improving global outcomes
KO : Knock-out
LGM : Lésions glomérulaires minimes
MAT : microangiopathie thrombotique
MBG : membrane basale glomérulaire
N-WASP: Wiskott Aldrich syndrome protein
ND : néphropathie diabétique
NF κ B : Nuclear factor kappa B
NOS: not otherwise specified
ORL : oto-rhino-laryngologique
PEC/PECs : Cellule/s pariétale/s épithéliale/s
Pi3k : Phosphoinositide 3-kinase
SMPDL-3b : sphingomyelin phosphodiesterase acid like-3b
SN : syndrome néphrotique
SNI : syndrome néphrotique idiopathique
SNLGM : Syndrome néphrotique à lésions glomérulaires minimes
SRAA : système rénine angiotensine aldostérone
SuPAR : soluble urokinase-type plasminogen activator receptor
TNF : Tumor necrosis factor
TRPC6 : Transient receptor potential cation channel, subfamily C, member 6
VEGF : vascular endothelial growth factor
VIH : virus de l'immunodéficience humaine
WT1 : Wilms tumor 1 protein

I- Introduction

A- Le syndrome néphrotique

1) Définitions

Le diagnostic du syndrome néphrotique (SN) repose sur l'association de deux critères biologiques :

- l'albuminémie inférieure à 30g/L
- une protéinurie supérieure à 3g/24h

On en distingue deux formes, le SN pur caractérisé par l'absence des 3 critères suivants : hypertension artérielle, insuffisance rénale et hématurie. En revanche, on le qualifie d'impur en présence d'un de ces 3 critères.

Cette définition biologique témoigne d'une pathologie de la barrière de filtration glomérulaire (BFG) sans permettre pour autant d'orienter vers une étiologie. En effet, de nombreuses glomérulopathies peuvent se manifester par un syndrome néphrotique :

- le syndrome néphrotique idiopathique (SNI), qui comprend le syndrome néphrotique à lésions glomérulaires minimes (SNLGM) ou ancienne néphrose lipoïdique et la hyalinose segmentaire et focale (HSF) primitive,
- les formes secondaires de hyalinose segmentaire et focale,
- la glomérulonéphrite extra-membraneuse (GEM),
- les amyloses,
- à un degré moindre, différentes autres néphropathies glomérulaires comme les néphropathies associées aux gammopathies monoclonales, la néphropathie diabétique (ND) ou même les atteintes rénales de certaines maladies auto-immunes comme la néphrite lupique et les vascularites des petits vaisseaux.

La répartition des néphropathies causant un syndrome néphrotique est variable selon l'âge. Chez l'enfant en termes de fréquence, c'est le SNLGM qui est le plus représenté, alors que la proportion de GEM augmente avec l'âge chez l'adulte (Tableau 1).

Age-related Variations in Nephrotic Syndrome					
	Prevalence (%)				
	Child (<15 years)	Young Adult		Middle and Old Age	
		Whites	Blacks	Whites	Blacks
Minimal change disease (MCD)	78	23	15	21	16
Focal segmental glomerulosclerosis (FSGS)	8	19	55	13	35
Membranous nephropathy (MN)	2	24	26	37	24
Membranoproliferative glomerulonephritis (MPGN)	6	13	0	4	2
Other glomerulonephritides	6	14	2	12	12
Amyloid	0	5	2	13	11

Tableau 1 : Prévalence des différentes étiologies de SN, en fonction de l'âge et de la couleur de peau, issu de (1) à partir de (2,3).

2) Présentation clinique

Le syndrome néphrotique est caractérisé cliniquement par un syndrome œdémateux qui traduit une surcharge hydrosodée. Les œdèmes sont classiquement décrits comme blancs, bilatéraux, déclives et prenant le godet.

Ils sont la conséquence de l'hypoalbuminémie qui entraîne une diminution de la pression oncotique intravasculaire, à l'origine d'une fuite liquidienne dans le secteur interstitiel selon la loi de Starling.

La diminution relative du volume intravasculaire entraîne une aggravation du phénomène en stimulant le système rénine-angiotensine-aldostérone (hyperaldostéronisme secondaire qui va favoriser la rétention de sodium) et la sécrétion de vasopressine (qui va augmenter la rétention d'eau). Le phénomène est donc auto-aggravatif. Dans les situations de forte surcharge hydrosodée, on peut parfois observer une infiltration diffuse du secteur interstitiel, pouvant à l'extrême aller jusqu'au tableau d'anasarque, avec une inflation des séreuses que sont le péricarde, le péritoine, et la plèvre.

Ces variations de volume hydrique font du poids un élément de surveillance indispensable chez ces patients.

Le SNI se manifeste habituellement par des œdèmes isolés sans autre manifestation systémique associée.

Des manifestations de la sphère ORL, articulaires, cutanées ou ophtalmologiques orienteront plutôt vers une autre étiologie de syndrome néphrotique.

On peut cependant observer chez certains patients des symptômes en rapport avec des complications de la fuite protéique urinaire en elle-même, comme des thromboses, qui

surviennent chez environ 10% à 30% des patients, ou un Xanthelasma qui traduit une dyslipidémie sévère (**Figure 1**). Enfin, il n'est pas rare que les syndromes néphrotiques soient découverts au décours d'un épisode infectieux, le plus souvent en rapport avec un germe encapsulé, en raison de l'hypogammaglobulinémie causée par la fuite protéique urinaire.

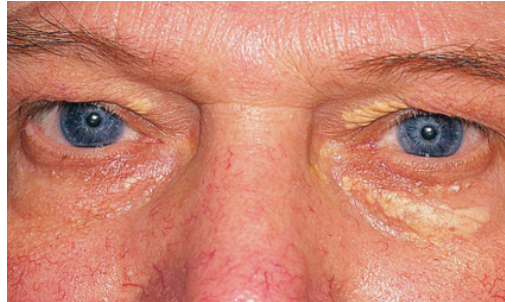


Figure 1 : Xanthelasma, issue de (1)

3) Étiologies

Les syndromes néphrotiques peuvent schématiquement être classés en deux catégories, les SN idiopathiques et les SN secondaires.

a- Syndrome néphrotique idiopathique

Il comprend les deux entités que sont le SNLGM et la HSF primitive. Ce sont toutes deux des « podocytopathies », se caractérisant histologiquement par un effacement des pieds des podocytes visible en microscopie électronique et cliniquement par une protéinurie de rang néphrotique (4). Le mécanisme physiopathologique à l'origine de cette pathologie n'est pas, à ce jour, entièrement compris.

Concernant la HSF, elle était auparavant considérée comme une seule et même maladie. On sait aujourd'hui qu'il s'agit d'une entité clinico-histologique pouvant être le reflet de pathologies bien différentes qui se manifestent par une atteinte histologique similaire, que l'atteinte initiale soit dirigée ou non contre le podocyte. Ainsi, on distingue les formes primitives de HSF dont l'étiologie reste très débattue à ce jour, des formes secondaires.

La HSF est dans environ 80% des cas d'origine primitive (5).

b- Syndromes néphrotiques secondaires (6)

- Syndromes néphrotiques génétiques

Les SN de début précoce, dès l'enfance ou *in utero*, évoquent un caractère familial et une cause génétique. L'évolution de ces patients est très différente de celle du SNI du fait d'une inefficacité quasi complète des traitements immunosuppresseurs utilisés dans le SNI. C'est la

raison pour laquelle, il est recommandé de réaliser une recherche d'anomalie génétique devant un syndrome néphrotique du nouveau-né, du jeune enfant, chez les patients ayant une histoire familiale de SN ou lorsque l'on retrouve des arguments pour une cause syndromique. On connaît à ce jour plus de 50 mutations responsables de syndrome néphrotique génétique (7). Les SN génétiques ont permis au cours de ces dernières années de démembrer partiellement les mécanismes physiopathologiques à l'origine des SNI.

- Syndromes néphrotiques secondaires à des infections virales

Parmi les plus fréquentes, on trouve le VIH, le parvovirus B19, l'EBV ou le Simian Virus (SV40).

- Syndromes néphrotiques causés par des toxiques

Les causes toxiques peuvent être médicamenteuses (interféron, biphosphonates, lithium, inhibiteurs de mTOR) ou non-médicamenteuses, comme lors des toxicomanies à l'héroïne.

- Syndromes néphrotiques adaptatifs

Ils sont consécutifs à la réduction du nombre de néphrons fonctionnels (agénésie rénale, néphropathie de reflux, hypotrophie à la naissance) ou à des contraintes mécaniques au niveau de néphrons initialement normaux (obésité morbide, drépanocytose notamment). Ces situations sont à l'origine de modifications hémodynamiques intrarénales, responsables des lésions observées (8,9). Ce phénomène est aussi observé au stade avancé de toutes les maladies rénales (tubulaires ou glomérulaires).

Le pronostic dans les formes adaptatives est meilleur que dans les formes primitives en raison de la réponse au moins partielle aux traitements bloquant le système rénine-angiotensine-aldostérone.

Les causes les plus fréquentes de syndrome néphrotique secondaire sont résumées dans le **Tableau 2**.

Principales causes de syndrome néphrotique idiopathique, lésions glomérulaires minimales ou hyalinose segmentaire ou focale, secondaire.

Lésions glomérulaires minimales secondaires

Médicaments

Anti-inflammatoires non stéroïdiens
Interféron
Rifampicine (exceptionnel)
Lithium (exceptionnel)
Interféron α

Hémopathies

Maladie de Hodgkin
Lymphomes non hodgkiniens (rare)

Hyalinoses segmentaires et focales secondaires

Néphropathies congénitales

Agénésie rénale
Hypoplasie rénale

Reflux vésico-urétéral

Réduction néphronique acquise

Infection VIH, parvovirus B19

Médicaments : biphosphonates (pamidronate), lithium

Obésité

Diabète

Consommation d'héroïne

Drépanocytose et cardiopathies cyanogènes

VIH : virus de l'immunodéficience humaine.

Tableau 2 : Étiologies secondaires de syndrome néphrotique, issu de (10).

B- Le syndrome néphrotique idiopathique

1) Épidémiologie du syndrome néphrotique idiopathique

Le SNI est une entité particulière de SN dont l'étiologie n'est pas complètement comprise à ce jour. C'est une maladie à prédominance masculine, qui comprend deux formes, le SNLGM et la HSF primitive. Son incidence est plus importante dans les populations afro-américaines, ou sur le pourtour du bassin méditerranéen.

Les SNI représentent 15 à 20% des glomérulopathies de l'adulte contre 85 à 90% de celles de l'enfant (11).

Chez l'enfant, l'incidence du SNI varie de 1 à 17 /100 000 personnes par an selon les études (12), et les SNLGM en sont la cause la plus fréquente : jusqu'à plus de 90% chez les moins de 10 ans, avec une incidence maximale entre 2 et 5 ans (13).

La réponse au traitement de première intention, la corticothérapie, est de l'ordre de 90% pour le SNLGM, avec un pronostic relativement bon chez l'enfant malgré la probabilité élevée de

rechutes, et un risque évalué à moins de 5% de progression vers la maladie rénale chronique à 10 ans (14).

Chez l'adulte, le SNI a une incidence de 2 à 3 pour 100 000 personnes /an, avec une répartition très différente en comparaison aux populations pédiatriques puisque les SNLGM ne sont responsables que de 10 à 15% des SNI de l'adulte. La HSF primitive est donc la forme prédominante chez l'adulte et aurait une incidence d'environ 1/100 000 habitants par an (15,16).

La prévalence de la HSF chez l'adulte serait toutefois en augmentation (17), en raison de la part croissante des formes secondaires (18).

Le taux de réponse des HSF primitives à la corticothérapie est seulement de 30% (19).

2) Présentation histologique

Le rein humain est composé d'un peu moins d'un million de néphrons à l'âge adulte. Ils constituent l'unité fonctionnelle du rein, et sont composés d'une portion glomérulaire assortie d'une portion tubulaire qui comprend 4 segments (tubule contourné proximal, anse de Henlé, tubule contourné distal et tube collecteur). La réduction du nombre de ceux-ci dans certaines situations pathologiques détermine la prédisposition d'un individu à des maladies rénales tout au long de son existence (20).

Nous allons principalement ici nous intéresser aux glomérules puisque c'est cette structure qui est au centre de la physiopathologie du SNI.

a- Le glomérule normal

Il est composé de quatre types cellulaires distincts (**Figure 2**) :

- les cellules endothéliales,
- les cellules mésangiales regroupées au sein du mésangium,
- les podocytes (aussi appelés « cellules épithéliales viscérales »),
- les cellules épithéliales pariétales, qui feront l'objet d'une partie spécifique de ce manuscrit.

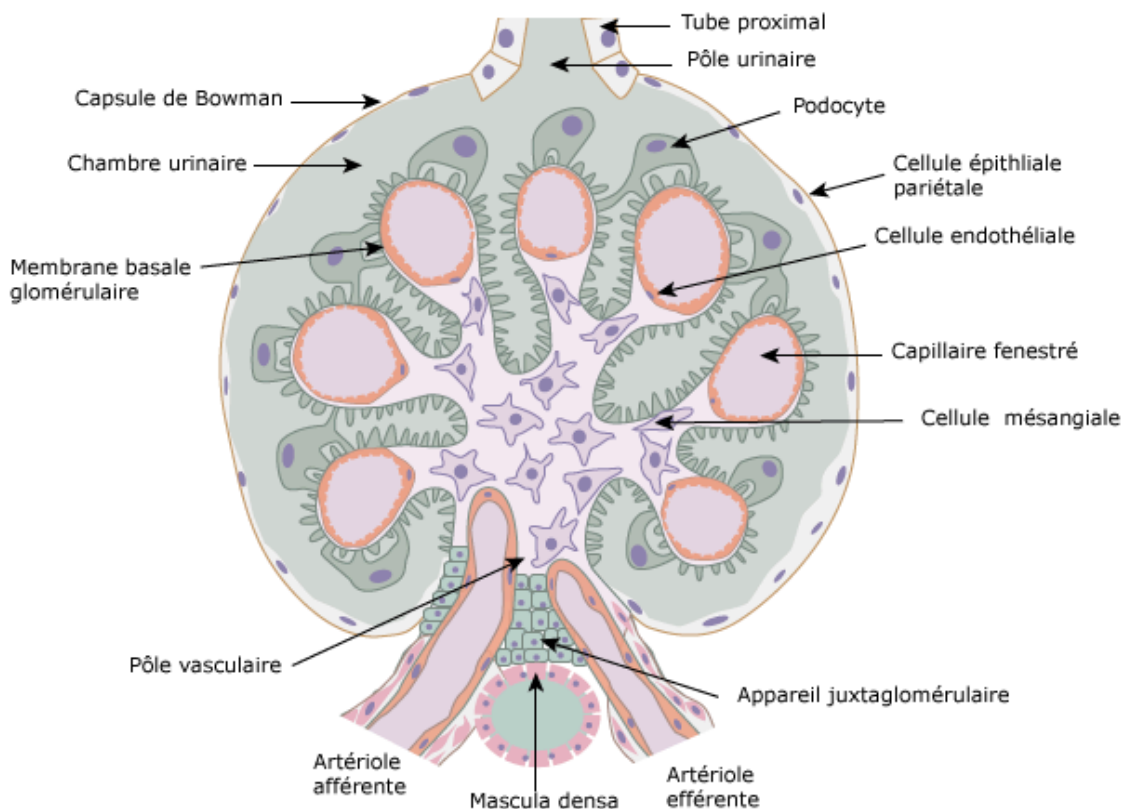


Figure 2 : Composition cellulaire du glomérule normal, issue de (21).

La **barrière de filtration glomérulaire** est constituée de trois couches, et l'atteinte de chacune d'elle va individuellement pouvoir être responsable d'une perte des caractéristiques de l'ensemble du système à l'origine d'une fuite protéique dans l'urine primitive :

- Les **cellules endothéliales** sont les maillons de l'endothélium du capillaire glomérulaire, qui est un endothélium fenestré, dont le développement est sous la dépendance du Vascular endothelial growth factor (VEGF).

- La **membrane basale glomérulaire** (MBG) est une structure synthétisée par les différentes cellules du glomérule, composée principalement de collagène de type IV, de laminines et de protéoglycanes. Du fait de la charge négative conférée par sa composition en glycosaminoglycanes, elle participe à la limitation de la fuite protéique et à la sélectivité de la barrière glomérulaire (5,22).

- Les **podocytes** sont des cellules polarisées qui reposent sur la face externe de la MBG (23). On en dénombre environ 500 par glomérule. Ils sont caractérisés par leurs expansions membrano-cytoplasmiques, appelées pédicelles.

Les intégrines $\alpha3\beta1$ et les dystroglycanes permettent l'ancrage du podocyte sur la membrane basale glomérulaire au niveau d'une zone appelée le « domaine basal » (10).

Les pédicelles de podocytes adjacents forment un complexe protéique qui s'apparente à une jonction intercellulaire, et qui a un rôle primordial dans le contrôle de la filtration sélective des molécules selon leur taille et leur charge. Il s'agit du diaphragme de fente (**Figure 3**), structure moléculaire située entre 2 pédicelles, d'une largeur d'environ 40 nm, qui va s'opposer au passage des protéines dans l'espace virtuel, la chambre urinaire (24). Il est constitué d'une association d'homodimères de néphrine (25) sur lesquels s'agencent d'autres molécules comme FAT, Neph1, P-Cadherine et Densine (10).

Les podocytes sont aussi caractérisés par leur cytosquelette intracellulaire composé d'un réseau de filaments d'actine et de protéines (comme l'alpha-actinine 4), qui interagit avec les protéines du diaphragme de fente (néphrine, podocine, CD2AP, TRPC6) de façon dynamique.

Les podocytes sont des cellules hautement différenciées, incapables de proliférer par division cellulaire. La perte podocytaire est un des principaux mécanismes de la glomérulosclérose au cours des pathologies podocytaires (4).

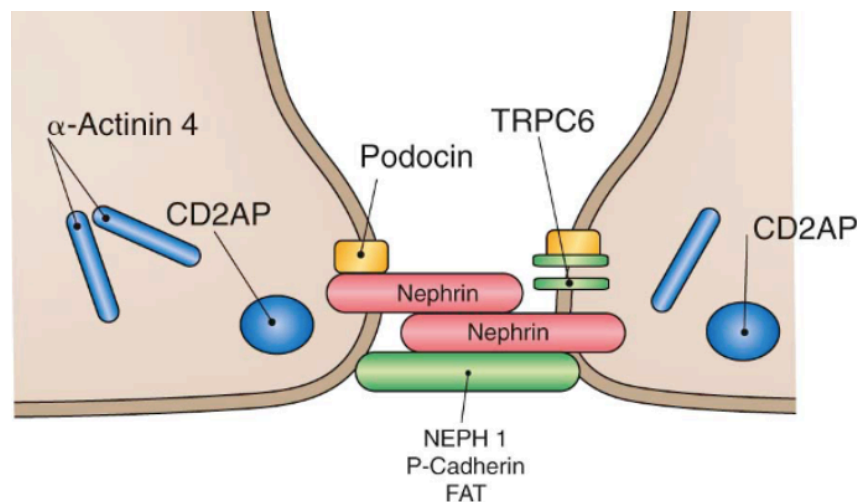


Figure 3 : Structure du diaphragme de fente (1), simplification issue de (26)

b- Le glomérule au cours du SNI

° *Le syndrome néphrotique à lésions glomérulaires minimales (SNLGM)* :

Il est caractérisé en microscopie optique par des glomérules normaux. En immunofluorescence on n'observe aucun dépôt d'immunoglobuline ou de complément.

Quand elle est réalisée, l'analyse en microscopie électronique permet de constater une lésion caractéristique, l'effacement diffus des pieds des podocytes (**Figure 4**), qui permet d'affirmer le diagnostic.

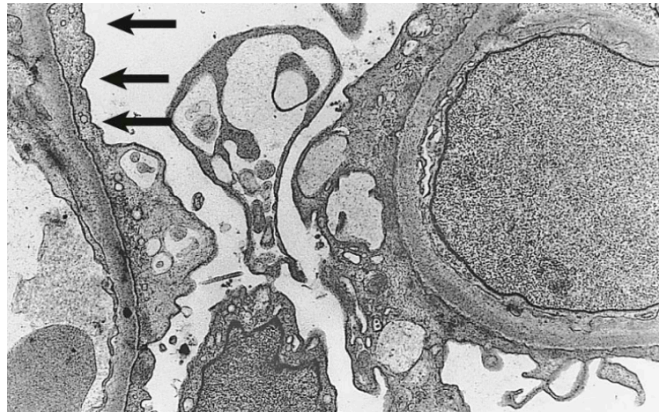


Figure 4 : Effacement des pieds des podocytes (flèches), image de microscopie électronique grossie (x6000), issue de (1).

° *La Hyalinose segmentaire et focale primitive (HSF primitive) :*

Elle est caractérisée en microscopie optique par une sclérose mésangiale entourée d'une couronne podocytaire, associée à des lésions hyalines au sein de cette sclérose (**Figure 5**). Il est parfois possible d'observer des synéchies floculo-capsulaires ou un détachement des podocytes de la membrane basale glomérulaire dans les zones hyalines et scléreuses, ainsi qu'une accumulation de matrice extracellulaire synthétisée par les cellules épithéliales pariétales qui migrent dans le floculus comme on le verra plus loin (Partie II).

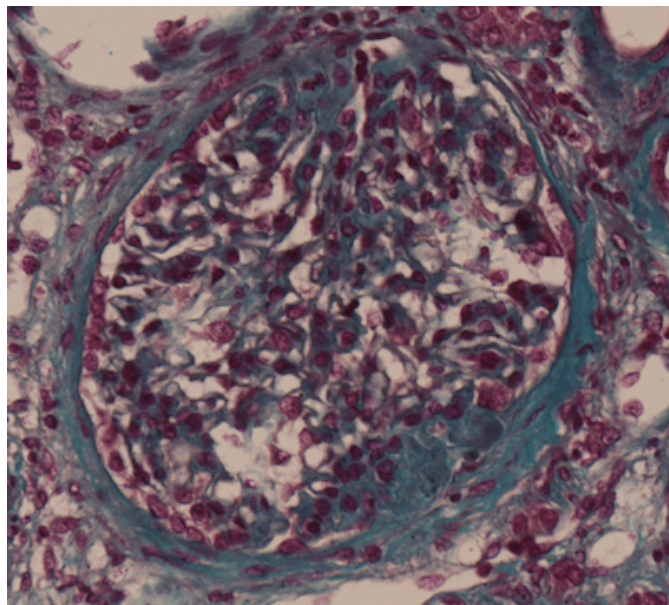


Figure 5 : lésion d'HSF « tip lésion » (Trichrome de Masson, grossissement x400)

En immunofluorescence, il est possible d'observer un léger marquage positif en IgM et en complément (C3) dans les zones de hyalinose.

La distribution focale (tous les glomérules ne sont pas atteints) et segmentaire (atteinte inégale des différentes portions du flocculus au sein d'un même glomérule) de la sclérose participe à la différenciation des formes primitives de HSF des causes secondaires de glomérulosclérose.

La diversité des lésions glomérulaires observées dans la HSF a amené à établir une classification spécifique, la classification de Columbia (5,27) , résumée en **Figure 5** :

- la forme NOS est la plus fréquente et constitue un diagnostic d'élimination,
- la forme tip lésion où les zones hyalines prédominent au niveau du pôle urinaire,
- la forme périhilaire où les lésions prédominent au niveau du pôle vasculaire,
- la forme cellulaire, caractérisée par une hypercellularité endocapillaire,
- et enfin la forme collapsante, qui a le pronostic rénal le plus sombre.

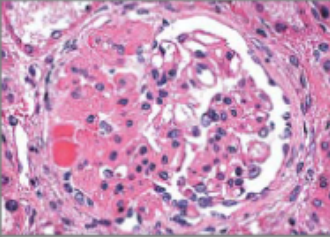
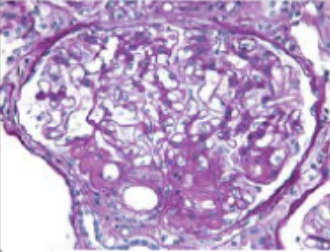
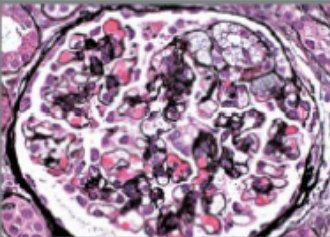
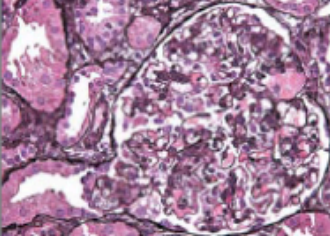
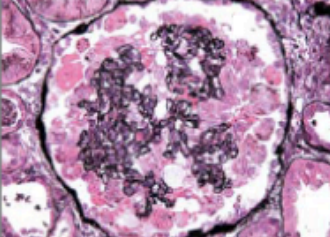
Histologic Subtype	Glomerular Lesion	Defining Features	Associations	Clinical Features
NOS		The usual generic form of FSGS. FSGS(NOS) does not meet defining criteria for any other variant. Foot-process effacement is variable.	Primary or secondary (including genetic forms and other diverse secondary causes). Cross-sectional studies suggest this is the most common subtype. Other variants can evolve into FSGS (NOS) over time.	May present with the nephrotic syndrome or subnephrotic proteinuria.
Perihilar		Perihilar hyalinosis and sclerosis involving the majority of glomeruli with segmental lesions. Perihilar lesions are located at the glomerular vascular pole. In adaptive FSGS, there is usually glomerular hypertrophy (glomerulomegaly). Foot-process effacement is relatively mild and focal, which probably reflects the heterogeneous adaptive responses of glomeruli.	Common in adaptive FSGS associated with obesity, elevated lean body mass, reflux nephropathy, hypertensive nephrosclerosis, sickle cell anemia, and renal agenesis. Predisposition for vascular pole is probably due to normally increased filtration pressures at the proximal afferent end of glomerular capillary bed, which are heightened under conditions of compensatory demand and vasodilatation of the afferent arteriole.	In adaptive FSGS, patients are more likely to present with subnephrotic proteinuria and normal serum albumin levels.
Cellular		Expansile segmental lesion with endocapillary hypercellularity, often including foam cells and infiltrating leukocytes, with variable glomerular epithelial-cell hyperplasia. There is usually severe foot-process effacement.	Usually primary, but also seen in a variety of secondary forms. This is the least common variant. It is thought to represent an early stage in the evolution of sclerotic lesions.	Usually presents with the nephrotic syndrome.
Tip		Segmental lesion involving the tubular pole, with either adhesion to tubular outlet or confluence of podocytes and tubular epithelial cells. Compared with other variants, it has the least tubular atrophy and interstitial fibrosis. There is usually severe foot-process effacement.	Usually primary. Probably mediated by physical stresses on the paratubular segment owing to the convergence of protein-rich filtrate on the tubular pole, causing shear stress and possible prolapse.	Usually presents with abrupt onset of the nephrotic syndrome. More common in white race. Best prognosis, with highest rate of responsiveness to glucocorticoids and lowest risk of progression.
Collapse		Implosive glomerular-tuft collapse with hypertrophy and hyperplasia of the overlying visceral epithelial cells. Hyperplastic glomerular epithelial cells may fill the urinary space, resembling crescents. Severe tubular injury and tubular microcysts are common. There is usually severe foot-process effacement.	Primary or secondary to Viruses: HIV-1, parvovirus B19, SV40, EBV, CMV, hemophagocytic syndrome Drugs: pamidronate and interferon Vaso-occlusive disease: atheroemboli, calcineurin inhibitor nephrotoxicity, and chronic allograft nephropathy	Most aggressive variant of primary FSGS with black racial predominance and severe nephrotic syndrome. Worst prognosis, with poor responsiveness to glucocorticoids and rapid course to renal failure.

Figure 5 : Variants histologiques de HSF, issue de (5)

Chacune de ces différentes formes d’HSF a une évolution rénale très différente, aujourd’hui bien documentée (28,29). Celle-ci est conditionnée principalement par le taux de réponse au traitement médicamenteux, et notamment à la corticothérapie (**Tableau 3**)

Classification morphologique des hyalinoses segmentaires et focales et corrélation pronostique

Classification des hyalinoses segmentaires et focales (Columbia)	Rémission (%)	Évolution vers l'insuffisance rénale chronique (%)
Hyalinose segmentaire et focale avec collapsus glomérulaire	13	66
Hyalinose segmentaire et focale du pôle tubulaire	76	6
Hyalinose segmentaire et focale avec prolifération cellulaire	44	28
Hyalinose segmentaire et focale périhilaire	Non déterminé	Non déterminé
Hyalinose segmentaire et focale non spécifique	39	35

Tableau 3 : Évolution des HSF en fonction du sous-type histologique, (10) issu de (27).

3) Physiopathologie du syndrome néphrotique idiopathique

a- Podocytopathie et altération du diaphragme de fente

Le SNI est une maladie qui peut être secondaire à deux types d’anomalies : des modifications structurales du podocyte ou des altérations dans sa signalisation intracellulaire. La dysfonction podocytaire peut être réversible et répondre au traitement immunosuppresseur, ou être irréversible et résistante.

La protéinurie est la conséquence d’une hyperperméabilité de la barrière de filtration glomérulaire.

L’intégrité de la barrière glomérulaire peut être mise en défaut à trois niveaux (10) :

- le diaphragme de fente,
- le domaine « basal » du podocyte qui permet son ancrage sur la membrane basale glomérulaire,
- le cytosquelette d’actine du podocyte.

Différents travaux ont souligné l’importance de l’interaction du cytosquelette à la fois avec le diaphragme de fente et avec le domaine basal du podocyte. Ces structures sont dynamiques et toute anomalie d’un élément individuellement ou des connexions avec ses différents partenaires peut altérer le fonctionnement de la barrière glomérulaire et générer une protéinurie.

La désorganisation du cytosquelette d’actine, consécutive à une anomalie acquise ou congénitale d’une des protéines qui constituent le diaphragme de fente, aboutit invariablement à un effacement des pédicelles des podocytes, qui est la seule anomalie morphologique observée dans le SNLGM.

C'est l'étude des formes génétiques de syndrome néphrotique, caractérisées par l'absence spécifique d'une protéine du diaphragme de fente ou par une anomalie dans les voies de signalisation intrapodocytaires, qui a permis de mettre en évidence que la rétraction des pieds des podocytes est consécutive à la réorganisation du cytosquelette d'actine et entraîne une anomalie de perméabilité de la barrière de filtration glomérulaire.

Le diaphragme de fente et le cytosquelette d'actine communiquent en permanence, dans le but de prévenir l'apoptose et la perte de fonction des podocytes (30).

Cette déplétion podocytaire est la principale cause de l'apparition des lésions histologiques, comme cela a été mis en évidence dans différents modèles animaux, résumés dans une revue de D'Agati *et al.* (31). Les lésions visibles de HSF apparaissent au-delà d'une perte podocytaire supérieure à 20% (32).

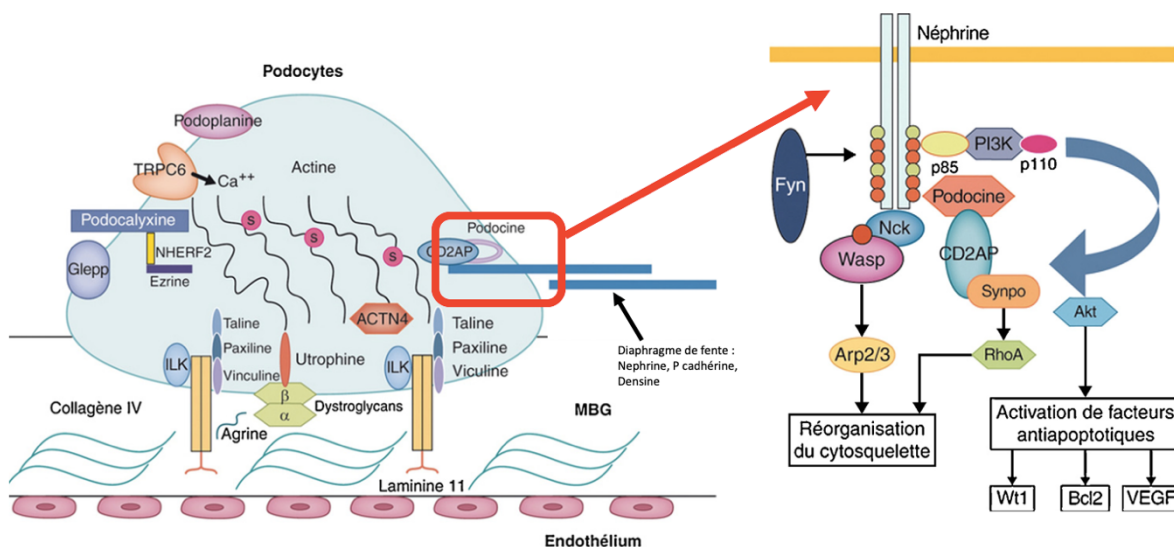


Figure 6 : Podocyte, diaphragme de fente et signalisation intrapodocytaire issue de la néphrine, adaptée de (10).

De nombreux travaux fondateurs dans les années 90 ont permis de mieux comprendre le fonctionnement du diaphragme de fente en situation physiologique (**Figure 6**) :

- la néphrine, en se liant à son ligand, dont la nature est à ce jour encore inconnue, entraîne l'activation de Fyn, une tyrosine-kinase, qui va phosphoryler la néphrine en position N-terminale et entraîner la liaison d'autres protéines au niveau de son domaine SH2 (33,34), dont la podocine. Cette phosphorylation permet également de stabiliser le complexe néphrine-podocine (35). Un défaut de phosphorylation entraîne son détachement (36).

- Fyn joue également un rôle dans la phosphorylation de N-WASP (Wiskott Aldrich Syndrome Protein), permettant le recrutement de NCK, membre d'une famille de protéines régulatrices à l'origine du lien entre le diaphragme de fente et le cytosquelette d'actine (37) ;
- le complexe Fyn-néphrine va ensuite activer la phosphoinositide 3-kinase (Pi3k), qui permet de recruter Akt, une serine thréonine kinase qui a un rôle indispensable dans la survie du podocyte en activant le facteur de transcription Nuclear Factor Kappa B (NFκB), à l'origine de signaux anti-apoptotiques
- la podocine, protéine membranaire exprimée au niveau du diaphragme de fente, constitue avec CD2AP (protéine associée au CD2) un complexe qui interagit avec l'alpha-actinine 4, qui est impliquée dans l'ancrage des filaments d'actine, participe à la formation du cytosquelette d'actine et est nécessaire à son intégrité ;
- la néphrine et la podocine ne sont pas les seules molécules indispensables à l'intégrité du diaphragme de fente, comme l'ont montré des expériences d'inactivation protéique spécifiques chez les rongeurs. La protéine CD2AP est impliquée dans la modulation de l'apoptose en interagissant avec Akt [38]. Par ailleurs, CD2AP interagit avec une sous-unité régulatrice de la PI3k (p85) pour renforcer les signaux anti-apoptotiques (voie Akt-NFκB).

L'étude des syndrome néphrotiques familiaux a permis l'identification des gènes à l'origine des SN cortico-résistants, la plupart d'entre eux codant pour des protéines essentielles à la structure ou au fonctionnement du diaphragme de fente :

- la découverte en 1998 du gène NPHS1, qui code pour la néphrine, responsable de SN congénitaux chez l'homme en cas de mutation (39), a permis de mettre en avant le rôle du podocyte dans la physiopathologie du SNI (40), ceux-ci formant « l'ultime » barrière à la perte protéique par leur rôle dans la constitution du diaphragme de fente (10,41). La mutation du gène NPHS1 est responsable chez l'homme du syndrome finlandais (39), et les souris déficientes en néphrine (génétiquement ou lorsque la protéine était la cible d'un anticorps spécifique), développent également une protéinurie précoce et massive (42),
- la mutation du gène NPHS2, qui code pour la podocine (43), est elle-aussi à l'origine d'une importante protéinurie.

Ces deux mutations sont à elles seules responsables de plus de la moitié des SN cortico-résistants chez les jeunes enfants (44).

Si elles ont été les premières décrites, on en connaît aujourd'hui beaucoup d'autres, avec notamment les mutations du gène codant pour la protéine WT1 (facteur de transcription impliqué dans le développement rénal et gonadique), responsable des syndromes de Frasier et de Denys-Drash, ou des gènes codant pour les protéines CD2AP, TRPC6 (canal calcique podocytaire impliqué dans la dégradation de la synaptopodine) ou l'alpha-actinine 4. Toutes ces mutations sont responsables d'un syndrome néphrotique dont l'intensité et le début des manifestations cliniques varie selon la mutation.

Les différentes mutations connues à ce jour ont été résumées par Ha (45).

L'ensemble de ces mutations est responsable d'un défaut structural ou d'une anomalie dans les voies de signalisations du podocyte, aboutissant à un réarrangement du cytosquelette d'actine avec pour conséquence, une disparition des pieds des podocytes à l'origine d'une protéinurie.

b- Rôle du système immunitaire

Si les phénomènes à l'origine du SNI restent imparfaitement compris (5), dès les années 1970, Shalhoub a évoqué l'hypothèse que le SNI pouvait être consécutif à un désordre lymphocytaire T, à l'origine de la sécrétion d'un facteur de perméabilité « lymphocytaire » (46). La découverte de syndromes néphrotiques associés à des pathologies hématologiques lymphoïdes, comme le lymphome de Hodgkin et les leucémies (47,48), ont laissé penser que la pathologie glomérulaire pouvait dériver d'anomalies du système immunitaire.

Par ailleurs, il a été montré que dans les suites de la transplantation d'un rein de sujet souffrant de SNI à un sujet sain, la protéinurie disparaissait chez le receveur, et qu'à l'inverse, la pathologie pouvait récidiver sur le greffon rénal, mettant directement en cause des facteurs liés à l'hôte, et donc potentiellement à son système immunitaire (49). Dans les formes récidivant sur le greffon, le sous-type de HSF était le même que le sous type initial dans plus de 80% des cas, soulignant la persistance d'une physiopathologie identique (50).

L'idée de l'implication des lymphocytes a été entretenue par l'observation de protéinuries sévères chez les rongeurs exposés à des surnageant de cellules mononuclées du sang périphérique de patients ayant un SNI (51). Ajouté à cela, la sensibilité de cette maladie à des thérapies immunosuppressives ciblant le versant cellulaire de l'immunité était aussi en faveur de son rôle dans sa physiopathologie (52).

Ainsi, de nombreuses cytokines ont été étudiées comme étant potentiellement le lien entre système immunitaire et perméabilité glomérulaire : comme l'IL2 et IL13 (53–55) .

La surexpression d'IL13 chez le rat et l'homme provoque un effacement des pédicelles (56). Cette cytokine de la voie de différenciation Th2 était également augmentée dans le sang des patients rechuteurs fréquents de SNI (55). Ainsi, il a donc été évoqué que la maladie pouvait être associée à un déséquilibre de la balance lymphocytaire en faveur de la voie Th2 (57,58). Enfin des découvertes plus récentes ont montré que le lymphocyte B pouvait également être impliqué dans la physiopathologie du SNI puisque les anticorps monoclonaux anti-CD20 permettaient de mettre certains patients en rémission (59).

c- Rôle de c-maf et de CMIP

C-maf est un facteur de transcription qui oriente les lymphocytes T (LT) dans la voie Th2, caractérisée par une augmentation des taux d'IL4 (60), et atténuant la différenciation Th1.

Dans une analyse transcriptomique chez des patient ayant un SNI, CMIP (c-maf inducing protéin) a été décrit comme potentiel transcrit de c-maf (61), notamment sous sa forme tronquée Tc-mip (62).

CMIP a initialement été observé comme marqueur de certaines hémopathies lymphoïdes malignes, comme le lymphome de Hodgkin, et il a été découvert qu'il était particulièrement exprimé dans les cellules de Reed Sternberg et les podocytes des patients qui souffraient de syndromes néphrotiques secondaire à cette hémopathie (63).

En 2010, Sahali *et al.* ont identifié une anomalie d'expression de CMIP chez des patients souffrant de SNI (64).

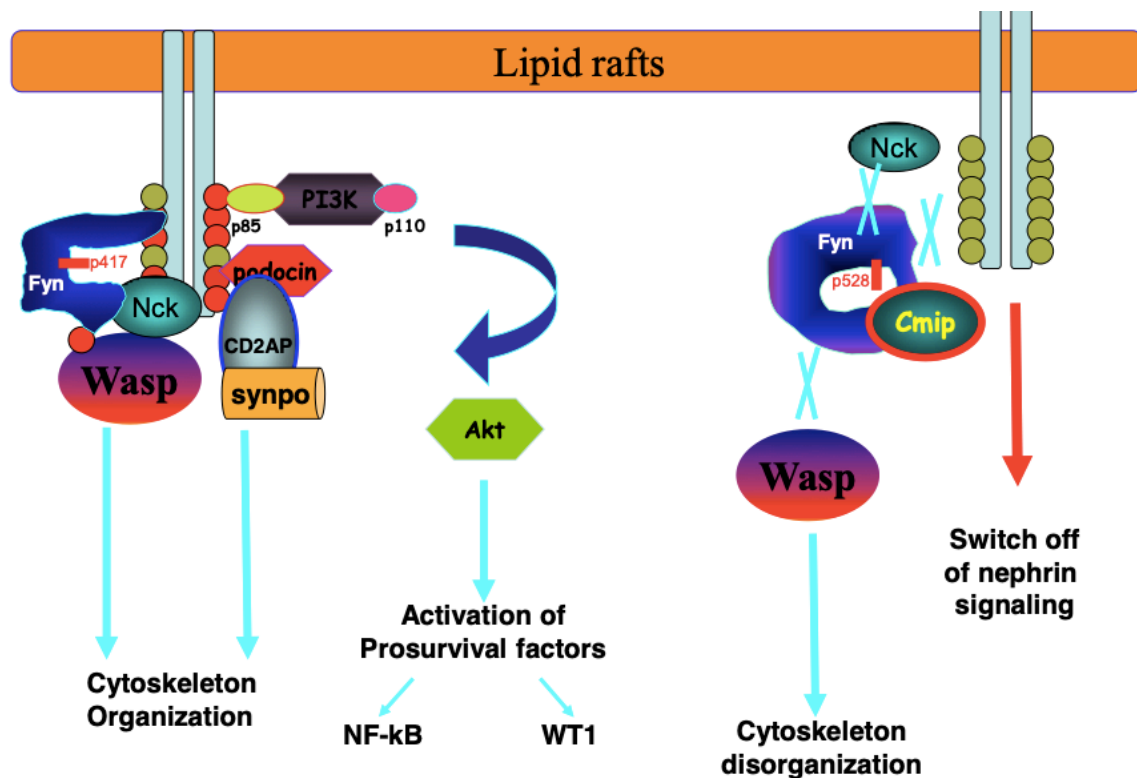


Figure 7 : Rôle de CMIP dans le syndrome néphrotique, issue de (65).

CMIP semble être un protagoniste important de la dysfonction à la fois lymphocytaire et podocytaire dans le syndrome néphrotique :

- L'expression de c-maf augmente dans le SNI, et sa localisation cytoplasmique chez les patients en rémission contraste avec une localisation nucléaire, où il va pouvoir exercer son rôle de facteur de transcription, chez les patients rechuteurs (66).
- CMIP est lui aussi fortement exprimé dans les LT CD4 des patients SNI en rechute (62).

Au niveau moléculaire (**Figure 7**), CMIP inhibe NFkB et favorise ainsi l'apoptose podocytaire (67,68), en plus d'intervenir dans le remodelage du cytosquelette d'actine en altérant les voies

de signalisation podocytaires, puisqu'il empêche les interactions Fyn/néphrine et Fyn/NWASP et donc leur phosphorylation (64).

Une fois stimulé, CMIP induisait chez la souris une protéinurie massive, alors que son inactivation par RNA interférence était à l'origine d'une amélioration de la protéinurie dans des modèles murins de syndrome néphrotique (64).

CMIP est donc une molécule essentielle au lien entre les voies de signalisation podocytaires proximales et l'organisation du cytosquelette d'actine.

d- Facteur circulant de perméabilité

Il est aujourd'hui largement accepté que le SNI est causé au moins en partie par un potentiel facteur circulant qui entraîne des variations de perméabilité de la barrière glomérulaire et des modifications du cytosquelette du podocyte.

L'hypothèse de l'existence d'un facteur circulant a pour la première fois été évoquée devant l'observation de l'apparition d'une protéinurie lors de l'administration de sang de patients souffrant de syndrome néphrotique à des sujets sains (69), confirmée par la suite par différentes études. Hoyer le premier, puis d'autres auteurs après lui, ont décrit, dans les années 70, des cas de récurrence de SNI en post-transplantation (70,71), de même que la disparition de SNI en post-transplantation de reins de sujets malades à des receveurs sains (72), laissant penser qu'il existait une cause systémique à cette pathologie.

Cette hypothèse était également soutenue par le fait que les échanges plasmatiques, capables d'épurer le potentiel facteur circulant, étaient parfois efficaces dans cette pathologie (73,74). Par ailleurs, l'injection de sérum de patients souffrant de HSF à des rats était capable d'induire l'apparition d'une protéinurie (75).

Plusieurs molécules pourraient jouer ce rôle de facteur circulant, et les différentes découvertes dans le domaine sont bien résumées par Ha *et al.* (76). Parmi les plus importantes, on peut citer :

- l'hémopexine :

C'est une glycoprotéine synthétisée par le foie, qui induit chez le rat une protéinurie et un effacement des pieds des podocytes (77). Cette molécule était caractérisée *in vitro* par sa capacité à désorganiser le cytosquelette d'actine (78).

- suPAR :

Il s'agit de la forme soluble de uPAR (urokinase plasminogen activator receptor), molécule impliquée dans les phénomènes de migration, prolifération et survie cellulaire (79). SuPAR se lie à l'intégrine $\beta 3$ dans les podocytes, diminuant leurs capacités d'adhésion, et entraînant un effacement des pieds des podocytes (80). Chez les patients ayant une HSF primitive, les concentrations de suPAR étaient anormalement élevées (80), et, à l'inverse, dans des modèles

murins de syndrome néphrotique, l'invalidation de uPAR à l'aide d'un anticorps neutralisant avait un effet protecteur sur la protéinurie (80).

SuPAR a fait l'objet d'une littérature abondante avec des résultats parfois contradictoire, résumés par Maas en 2013 (81). On lui a aussi prêté le rôle de marqueur potentiel des récurrences d'HSF sur le greffon (82), mais d'autres études sont venues réfuter ces résultats. SuPAR manque en revanche de spécificité, puisque des taux élevés de suPAR étaient mis en évidence dans différentes maladies inflammatoires et certains cancers (79).

- Anti-CD40 :

En 2014, Delville *et al.* ont étudié un panel d'auto-anticorps, identifiés dans le sérum de patients récidivant une HSF sur le greffon rénal (83). Parmi les dix anticorps mis en évidence, l'anti-CD40, membre de la famille des TNF-récepteurs, était potentiellement responsable de ces récurrences, en agissant en synergie avec suPAR (84).

- APOL1 :

Comme nous l'avons vu plus haut, l'incidence des SNI est plus élevée chez les sujets de afro-américains. Ceci est au moins en partie dû à l'expression différentielle dans ces populations des variants G1 et G2 du gène codant pour l'apolipoprotéine A1 (APOL1)(85).

Cette protéine a été évoquée comme potentiel facteur de perméabilité devant la découverte du lien que pouvait avoir l'expression de certains de ses variants avec les taux de suPAR dans le SNI (86).

- CASK (calcium /calmoduline serine protein kinase)

CASK est une guanylate-kinase qui joue un rôle dans les phénomènes d'adhésion cellulaire, mais participe également au remodelage du cytosquelette d'actine en interagissant avec différentes structures podocytaires. Elle a été mise en évidence dans le plasma des patients ayant un SNI rechutant sur le greffon (87).

La recherche d'un seul et unique facteur circulant de perméabilité est au centre de la recherche en néphrologie depuis de nombreuses années. Toutefois, les résultats des différentes études montrent que ce facteur, s'il semble effectivement exister, n'est certainement pas unique. Plusieurs candidats potentiels ont été mis en évidence dans la littérature, mais ils ne sont pas responsables à eux seuls de la pathologie du SNI qui semble être la conséquence de l'interaction entre, une dysfonction immunitaire, une podocytopathie et de potentiels facteurs circulants, l'ensemble pouvant être potentialisé par des facteurs environnementaux.

4) Traitements du syndrome néphrotique idiopathique

a- Objectifs de traitement

Les objectifs de la prise en charge thérapeutique fixés par les recommandations de la Haute Autorité de Santé (HAS) d'Avril 2016 comprennent :

- l'obtention d'une rémission complète du SNI

- la prévention des rechutes
- l'identification et le traitement des complications (aigües et chroniques)
- l'apprentissage de la surveillance de la maladie et du traitement au patient

D'après le protocole national de diagnostic et de soins (PNDS) de la HAS sur le syndrome néphrotique idiopathique de l'adulte :

La rémission complète est définie par une protéinurie inférieure à 0,3g/24h associée à une albuminémie supérieure à 30g/l.

La rémission partielle est définie par une normalisation de l'albuminémie avec une protéinurie persistante supérieure 0,3g/24h

La rechute est définie par la réapparition d'une protéinurie supérieure à 3g/24h chez un patient en rémission.

La cortico-dépendance est définie par la survenue d'une rechute suite à une diminution de la corticothérapie ou rapidement dans les 2 semaines après son arrêt.

La cortico-résistance est définie par l'absence de rémission partielle ou complète après 16 semaines de traitement par corticoïdes à forte dose. Elle devra faire rechercher une cause secondaire de HSF ou une forme génétique.

La rémission partielle ou complète est un objectif primordial, puisqu'elle est associée à un bien meilleur pronostic (**Figure 8**).

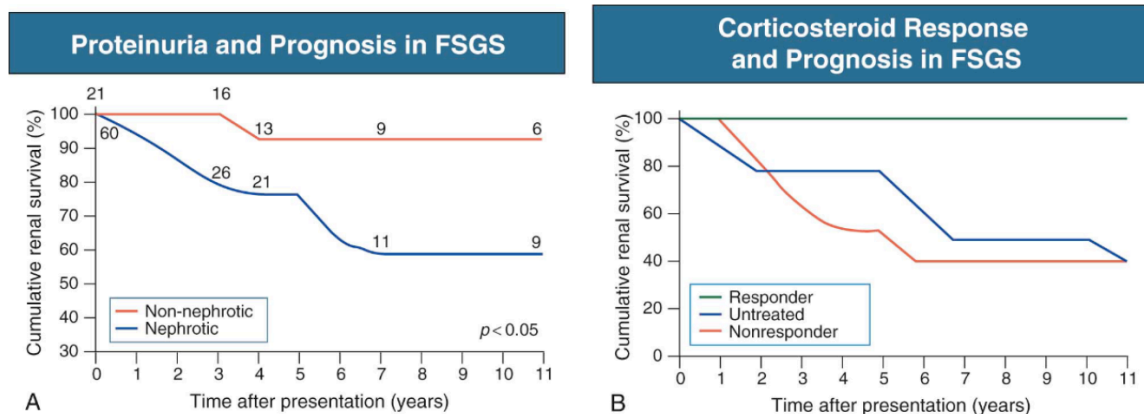


Figure 8 : Survie rénale dans la HSF, en fonction de la protéinurie et de la réponse à la corticothérapie, issu de (1), adapté de (88).

Chez certains patients, la rémission complète ne peut pas être obtenue, malgré des traitements successifs. Ces patients développent, après un délai variable, des lésions de glomérulosclérose et évoluent vers l'insuffisance rénale chronique.

b- Traitement des poussées et des rechutes

Le schéma thérapeutique tel qu'il est proposé dans les KDIGO 2012, sépare les 2 entités que sont le SNLGM et la HSF primitive.

° *Traitement du syndrome néphrotique à lésions glomérulaires minimales :*

La corticothérapie orale (classiquement à 1mg/kg) est le traitement de première ligne. Si elle permet le plus souvent d'obtenir une rémission, elle est plus lente à survenir que chez l'enfant (89).

Une fois la rémission acquise, ce traitement sera progressivement diminué sur une période de 24 semaines sous peine d'augmenter le risque de rechute (90).

Ce traitement pourra être poursuivi à pleine dose jusqu'à 16 semaines au maximum avant de conclure à une cortico-résistance.

Le SNLGM est caractérisé par un taux de rechute variable selon les études, allant de 15% à plus de 70% (91). Ces rechutes sont également traitées par corticothérapie.

En cas de cortico-dépendance ou cortico-résistance, un traitement par anticalcineurines (ciclosporine) est indiqué en première intention avec la possibilité d'avoir recours à d'autres lignes thérapeutiques si nécessaire (92).

° *Traitement de la hyalinose segmentaire et focale primitive :*

S'il est à noter que certains patients diagnostiqués SNLGM ont parfois une rémission spontanée de leur SN, ce n'est que très rarement le cas pour les HSF primitives.

La corticothérapie est le traitement de première intention (93,94), avec une réponse variable, de 40% à 80% selon les études (95).

En cas de cortico-résistance dans la HSF, il est recommandé de réaliser une recherche de mutation par analyse génétique.

Les rechutes sont aussi traitées par une corticothérapie, avec une bonne probabilité de réponse si la première poussée était cortico-sensible.

Les anticalcineurines, comme la ciclosporine (92) ou le tacrolimus (96) seront utilisés en cas de cortico-résistance ou cortico-dépendance.

L'association d'inhibiteurs de la calcineurine à une corticothérapie permet d'obtenir 70% de rémission (97). Les formes cortico-résistantes de SNI (SNLGM ou HSF primitive), ont un pronostic bien plus réservé. Cette cortico-résistance est le principal facteur de risque d'évolution vers l'insuffisance rénale chronique (19), notamment pour près de 50% des enfants (98).

D'autres traitements immunosuppresseurs, comme le mycophénolate-mofétil ont été essayés, avec une efficacité modérée (99).

Le Rituximab, un anticorps anti-CD20, peut aussi être utilisé (100).

°Mécanismes d'actions des thérapies utilisées

De nombreuses études se sont intéressées aux mécanismes d'action de ces différents immunosuppresseurs et nous ont appris qu'en plus de leur rôle dépresseur du système immunitaire, ces traitements avaient un effet propre sur le podocyte (101) :

Les corticoïdes et la ciclosporine favorisent la survie podocytaire et stabilisent le cytosquelette d'actine (102,103). Le Rituximab aurait également un rôle dans la stabilisation du cytosquelette d'actine (104) en agissant sur l'activité de la Sphingomyelinase like phosphodiesterase 3b (SMPDL3b), protéine impliquée dans le remodelage du cytosquelette (105).

c- Cibler le facteur soluble de perméabilité

Des techniques d'aphérèse (Échanges plasmatiques (74,106), Immunoabsorptions (107)) permettant d'épurer le plasma ont également été étudiées dans le syndrome néphrotique, principalement chez le transplanté rénal mais aussi chez les patients ayant des SNI cortico-résistants.

L'utilisation de ces traitements ayant pour rationnel d'épurer le facteur circulant, comme cela a été mesuré pour suPAR (108). Ils seront utilisés dans certaines situations cliniques bien particulières, comme la récurrence sur le greffon rénal.

d- Traitements symptomatiques

L'hypertension artérielle, la dyslipidémie, les troubles de la coagulation et l'hypogammaglobulinémie sont des conséquences directes de la fuite protéique urinaire ou de la détérioration de la fonction rénale. Ils doivent également être pris en charge.

Les troubles de la coagulation sont multifactoriels, consécutifs à la fois à une perte urinaire de protéines de la coagulation et à la stimulation de la synthèse hépatique de facteurs prothrombotiques (109), qui entraîne un état d'hypercoagulabilité (110).

Le risque thromboembolique est une complication fréquente. Son incidence chez l'adulte est probablement sous-estimée en raison de la survenue d'évènements infra-cliniques.

Les thromboses compliquent 10% à 30% des SN selon les séries, avec notamment un risque accru de thrombose de la veine rénale (111).

Un traitement anticoagulant à dose curative est prescrit lorsque l'albuminémie est inférieure à 20g/L, avec une vigilance particulière du fait de l'hypoprotidémie à l'origine de modifications importantes de la pharmacocinétique.

Le risque infectieux est également plus élevé en raison de la fuite d'immunoglobulines et de certaines protéines de la voie alterne du complément dans les urines (112), qui expose ces patients à des infections à germes encapsulés, comme le pneumocoque et l'*Haemophilus*.

La vaccination contre la grippe saisonnière et le pneumocoque est recommandée.

La balance sodée doit être négativée afin de limiter au mieux la prise de poids (apports en sel entre 2 et 4g/24h), notamment lors de la corticothérapie initiale.

Des traitements diurétiques peuvent être associés, le plus souvent des diurétiques de l'anse auxquels on ajoutera éventuellement un diurétique thiazidique. Le mécanisme d'action des diurétiques distaux inhibiteurs du canal sodium épithélial (ENaC), comme l'Amiloride, en font également une alternative séduisante puisqu'ils permettent de casser la boucle auto-aggravative du syndrome néphrotique due à l'hyper-aldostéronisme secondaire.

5) SNLGM et HSF primitive sont-elles vraiment deux entités différentes ?

Le SNLGM est le plus souvent cortico-sensible, laissant supposer que les lésions podocytaires sont réversibles. En revanche, les cicatrices glomérulaires définitives dans la HSF sont possiblement une des raisons pour laquelle cette maladie est le plus souvent cortico-résistante, à l'origine d'un pronostic rénal plus défavorable.

Selon Maas, le SNI aurait une évolution graduelle dans le temps, avec une séquence histopathologique comprenant d'abord un effacement des pédicelles à l'origine d'une protéinurie, puis une podocytopénie qui entraînerait les adhérences floculo-capsulaires, avant une autonomisation du processus de sclérose (113). Cette séquence pourrait signifier que LGM et HSF sont en fait différents stades de progression d'une seule et même maladie.

Différentes observations sont venues soutenir cette hypothèse. Les biopsies itératives réalisées dans certaines séries de patients (SNLGM à rechutes fréquentes) révèlent une progression possible de LGM à HSF (114,115). Par analogie, les cas de récurrence d'une protéinurie chez les patients transplantés dans les suites d'une HSF, ne s'accompagnent parfois d'aucune lésion en microscopie optique (50), la mise en évidence d'un effacement diffus des pieds des podocytes sur ces biopsies analysées en microscopie électronique traduisant une histologie compatible avec la définition d'une LGM.

Aux stades les plus précoces de la maladie, la présentation serait-elle systématiquement celle d'un SNLGM ?

De la même manière, dans des modèles animaux de toxicité podocytaire, les stades les plus précoces de la maladie se manifestaient par des glomérules normaux en microscopie optique (compatibles avec le diagnostic de SNLGM), avec apparition secondaire de lésions de glomérulosclérose focales évoquant une HSF (116).

Les travaux concernant la recherche du facteur de perméabilité capillaire orientent eux vers des molécules différentes selon l'entité histologique concernée (LGM ou HSF) (117).

Enfin, différents outils ont été proposés pour différencier ces deux variants histologiques de SNI, comme le CD80 urinaire, qui est anormalement élevé dans les urines de patients ayant un SNLGM mais pas dans les cas de HSF primitive (118). L'équipe de Smeets *et al.* a proposé une méthode de classification intéressante basée sur la détection de marqueurs de cellules pariétales épithéliales activées en immunohistochimie dans les glomérules de biopsies de HSF, ces marqueurs étant absents sur les biopsies de LGM (119).

Il n'y a pas à ce jour de réponse univoque à cette question et les avis de la communauté scientifique sont partagés.

II- Rôle des cellules épithéliales pariétales dans les glomérules

A- Les cellules pariétales épithéliales (PECs) dans la composition des glomérules

Comme on l'a vu plus haut, les glomérules sont composés de 4 types cellulaires différents, chacun ayant une localisation et un rôle spécifiques. Les glomérulopathies étant la première cause d'insuffisance rénale chronique et d'insuffisance rénale terminale, la recherche fondamentale en néphrologie s'est intéressée successivement à chacun de ces différents types cellulaires composant les glomérules. Dans les années 80 et 90 elle a plutôt mis en avant les cellules endothéliales et mésangiales, avant de se porter durant les 20 dernières années sur les cellules podocytaires, avec un nombre considérable de découvertes comme on a pu le voir précédemment. Ainsi, chaque type cellulaire semble lié à une pathologie spécifique (23).

Alors qu'elles avaient été décrites en 1842 par William Bowman (120), le rôle des cellules épithéliales pariétales (PECs) dans la physiopathologie des glomérulopathies n'est devenu un sujet d'intérêt qu'à partir des années 2000. Les PECs et les podocytes partagent une origine embryologique commune, puisqu'elles sont issues de la même cellule mésenchymateuse. Ces cellules ont, dans les stades les plus précoces du développement embryonnaire, un phénotype commun (121) et se différencient ensuite progressivement pour exprimer des protéines spécifiques à chacun des deux types cellulaires.

Au cours de leur différenciation, les PECs acquièrent une forme allongée, avec un long cytoplasme, d'une épaisseur de 0,1 à 0,3 μm , et leur noyau s'élargit. Elles acquièrent leurs cils primaires, dont la fonction à ce jour n'est que partiellement connue. Elles sont dotées de jonctions serrées et peuvent donc être reconnues par des anticorps spécifiques de ce type de jonctions (122,123). Elles sont caractérisées par l'expression de protéines dont certaines sont très spécifiques, comme PAX2, homogène fortement exprimé durant le développement

rénal (124) et la Claudine 1 (125,126). Il existe plusieurs sous-types de PECs différents, comme cela a été décrit par Kuppe *et al.* (127), avec chacun une structure, une localisation et une fonction propre.

Enfin, contrairement aux podocytes qui sont des cellules hautement différenciées ne pouvant pas proliférer, les PECs conservent cette capacité (128).

Du fait de leurs nombreuses similitudes avec les podocytes et eu égard à leur capacité conservée de prolifération, les PECs pourraient constituer un réservoir de cellules glomérulaires podocytaires (128–130).

B- Les PECs en situation physiologique

Ces cellules ont un rôle de mécanosenseurs via leur cil primaire et sont également primordiales dans la prévention de la fuite de l'urine primitive grâce à leurs jonctions serrées (129). Elles sont en quelque sorte une « seconde barrière » pour l'urine primitive (123). Par ailleurs, elles sont capables d'endocyter l'albumine (131). Une endocytose excessive est caractérisée par la présence de vacuoles intra-cytoplasmiques parfois visibles à l'intérieur des PECs en microscopie. Toutefois, lorsqu'elles sont exposées à de grandes quantités d'albumine, comme c'est le cas dans diverses glomérulopathies, la concentration intracellulaire d'albumine augmente et induit leur apoptose, médiée par la voie de signalisation ERK1/2 (131).

Cette apoptose se répercute à différents niveaux sur le glomérule (132):

- La perte en PECs génère une prolifération des cellules pariétales adjacentes en excès, celles-ci couvrant les fractions dénudées de la capsule de Bowman, et formant des adhérences avec la MBG (133).
- L'albumine entraîne une séquestration de l'acide rétinoïque dans ces cellules, qui empêche la transcription de gènes podocytaires dictée par les RARE (Retinoïc Acid Response Element), ce qui altère leur capacité de régénération glomérulaire (134).
- La protéinurie induit aussi une dysfonction de leurs jonctions serrées, à l'origine d'une disparition de la couche cellulaire de PECs protégeant la capsule de Bowman et donc d'une fuite d'albumine hors de la chambre urinaire. Cette fuite d'albumine est responsable d'une inflammation interstitielle (131).

Les mécanismes de régénération sont abolis en présence d'albumine avec cependant un effet réversible lors de l'administration de rétinoïde (134).

C- Quels marqueurs de surface pour les cellules pariétales ?

Les PECs présentent différents marqueurs de surface, comme Neural Cell Adhesion Molecule (NCAM) (135), glycoprotéine impliquée dans l'adhésion cellulaire, mais aussi le CD133 (protéine transmembranaire, marqueur de différentes cellules souches tissulaires), le CD24 (exprimée par les progéniteurs rénaux embryonnaires durant le développement), ainsi que le CD54, qui sont des marqueurs de cellules souches (136,137).

Elles peuvent également exprimer le Ki67, qui est un marqueur de prolifération (119).

Le CD44 est une protéine de la famille des molécules d'adhésion, impliquée dans les relations cellule-cellule et cellule-matrice, qui permet de maintenir la structure des tissus (138). Il en existe de nombreuses isoformes qui sont codées par un seul gène qui subit ensuite un épissage alternatif. Le principal ligand du CD44 est l'acide hyaluronique, composant de la matrice extracellulaire, mais il peut aussi lier l'ostéopontine, la fibronectine, la laminine. On va voir plus loin que le CD44 est un marqueur d'activation des PECs avec une importance particulière dans les situations pathologiques (139).

Enfin, la Claudine 1 est une molécule des jonctions serrées qui n'est exprimée qu'au niveau des PECs dans le glomérule (126).

D- Rôles des PECs dans les pathologies glomérulaires

Les différentes pathologies glomérulaires semblent toutes être la conséquence de l'atteinte d'un composant des glomérules ou de la barrière de filtration glomérulaire : le compartiment mésangial dans la maladie de Berger, les cellules endothéliales au cours des microangiopathies thrombotiques, la membrane basale glomérulaire dans la maladie de Goodpasture et le syndrome d'Alport et les podocytes dans le syndrome néphrotique idiopathique ou les glomérulonéphrites extramembraneuses (GEM) (140).

Les cellules pariétales ne sont pas associées à un type de glomérulopathie en particulier. Toutefois, leur rôle profibrosant a été mis en avant suite à la découverte de leur implication dans différentes néphropathies prolifératives comme les néphropathies à croissants, la HSF ou la glomérulopathie collapsante (CG), forme extrême de hyalinose segmentaire et focale.

Dans ces trois pathologies, il est observé une activation des PECs, responsable d'une modification de leur phénotype, que ce soit en termes de structure ou de prolifération (129), mais aussi de leur signature moléculaire, puisqu'elles expriment *de novo* le CD44 (125,141,142).

Il a été mis en évidence que l'activation de ERK (protéine de la famille des MAP kinases, habituellement impliquées dans la prolifération cellulaire) par phosphorylation était responsable d'une augmentation de l'expression du CD44 dans les PECs, entraînant à son tour une augmentation de production de matrice extracellulaire (143).

Les PECs activées (aPECs) sont morphologiquement reconnaissables à leur apparence cubique et à la taille de leur noyau, lorsqu'on les compare aux PECs « plates » ou quiescentes (**Figure 9**) (139,141).

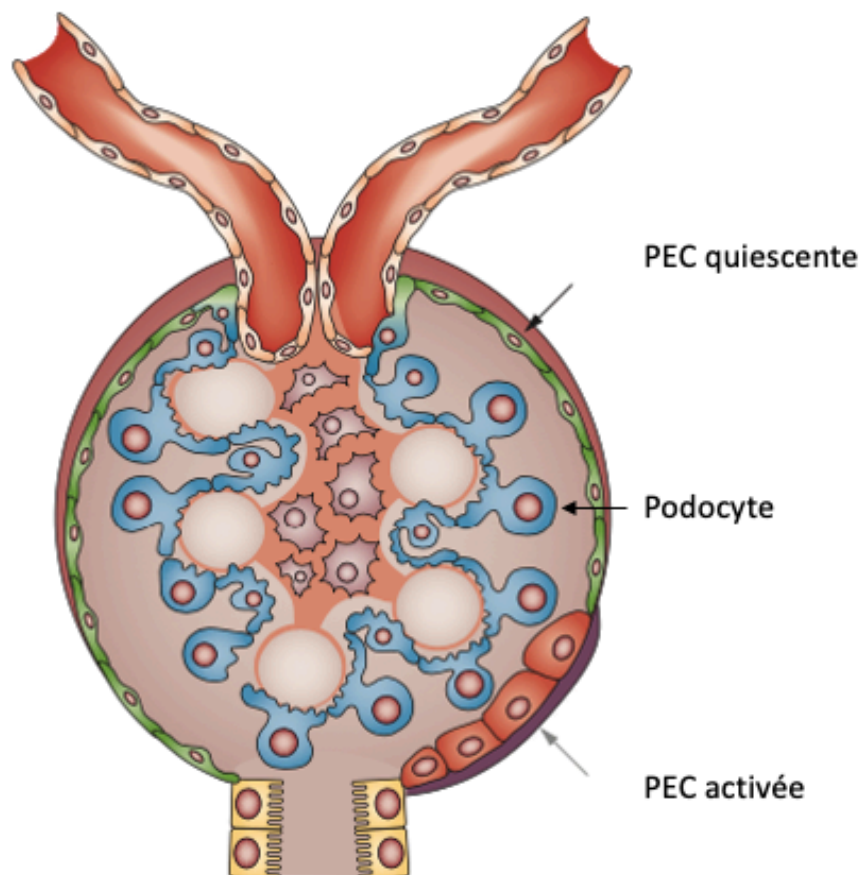


Figure 9 : Morphologie et phénotype des cellules épithéliales pariétales, modifiée à partir de (132).

A l'opposé de ce rôle pro-fibrosant, de récents travaux montrent que les PECs sont probablement impliquées dans la physiopathologie de l'ensemble des glomérulopathies, à travers leur rôle dans la régénération cellulaire. En effet, il a été évoqué que ces cellules, regroupées au sein de « niches glomérulaires » pourraient jouer le rôle de précurseurs podocytaires dans les pathologies podocytopéniantes (144–146).

1) Implications dans les processus de régénération rénale

Les podocytes ne sont pas capables de se régénérer (147). Une perte podocytaire supérieure à 20% induit chez le rongeur l'apparition d'une glomérulosclérose (148). Les phénomènes de

régénération sont primordiaux, puisqu'une fois le seuil de perte podocytaire dépassé, la glomérulosclérose évolue de façon indépendante, même si l'agression initiale disparaît (32,149). La glomérulosclérose constitue une des étapes ultimes de toutes les pathologies glomérulaires, qui conduit à l'insuffisance rénale terminale (150). Cependant, le caractère réversible des lésions glomérulaires dans certains modèles animaux était en faveur de l'existence de mécanismes réparatifs. L'hypertrophie glomérulaire compensatoire dans les modèles de podocytopenie secondaires à une néphrectomie partielle était au moins en partie due aux PECs (151,152).

L'hypothèse qu'elles pourraient servir de réservoir glomérulaire de cellules souches ou « progéniteurs podocytaires » a été proposée (130).

Ce terme progéniteurs fait allusion à des cellules multipotentes résidant à l'état quiescent dans les tissus et pouvant, au cours du développement ou en réponse à une agression ou une destruction cellulaire (153), s'engager dans une voie de différenciation spécifique pour générer un type cellulaire donné (132).

Les PECs ont été évoquées pour tenir ce rôle de progéniteurs podocytaires et cette hypothèse est étayée par différentes constatations :

- PECs et podocytes partagent une origine embryologique commune

Ces deux types cellulaires dérivent d'une cellule commune lors de la transition mésenchymo-épithéliale (154). L'orientation de cette différenciation est sous la dépendance de l'axe WNT/beta-caténine (155). WNT, glycoprotéine clef de l'embryogenèse, prévient la dégradation du facteur de transcription β -caténine et augmente sa translocation dans le noyau où il module l'expression de différents gènes, impliqués dans le développement rénal (cycline D1 et Cmyc notamment) (156,157). Dans les glomérules, cet axe est indispensable à la disposition des PECs le long de la capsule de Bowman au cours de la néphrogenèse, comme cela a été montré dans des modèles murins d'inactivation de la β -caténine (155). Il est également responsable de la balance d'expression entre marqueurs podocytaires et marqueurs de cellules pariétales (158) : l'augmentation du signal entraîne une diminution de l'expression des marqueurs de différenciation podocytaires (WT1 et podocine notamment) et une surexpression de divers marqueurs de PECs (159). L'hypothèse que cet axe de signalisation pourrait être impliqué dans la transdifférenciation des PECs en podocytes au cours du développement a donc été évoquée (155,160).

- les PECs sont capables d'exprimer des marqueurs podocytaires

Dans l'étude de Ronconi, chez l'homme, trois différentes sous-populations de progéniteurs rénaux ont été mises en évidence au niveau de la capsule de Bowman (146).

Le premier sous-type, situé au pôle urinaire, exprime le CD133 et le CD24 (marqueurs de cellules progénitrices) mais pas des protéines podocytaires, comme la nestine ou la podocalyxine. Il est capable de générer à la fois des cellules tubulaires et des podocytes.

Le 2^{ème} sous-type, à la jonction entre le pôle urinaire et le pôle vasculaire, exprime à la fois ces marqueurs épithéliaux et des protéines podocytaires. Il ne régénère que les podocytes.

Enfin, le 3^{ème} sous-type, plus avancé dans sa différenciation et situé au pôle vasculaire, n'exprime plus les marqueurs de cellules souches mais présente des caractéristiques phénotypiques de podocytes différenciés, notamment en termes de marqueurs de surface.

Il semble donc exister une population variée de progéniteurs rénaux, pouvant être classés en fonction de leur degré de différenciation en podocytes, avec une maturation qui se fait en 3 étapes distinctes. Les populations CD133⁺ CD24⁺ sont capables de se différencier en cellules exprimant des protéines podocytaires comme la synaptopodine, la néphrine ou WT1 (146). Ces données ont été confirmées par Bariety *et al.* qui ont montré qu'une sous population cellulaire qui longeait la capsule de Bowman exprimait conjointement des marqueurs spécifiques des deux types cellulaires et pourraient servir de « niche » de progéniteurs pour les podocytes (161).

Chez l'animal, ces populations hybrides étaient significativement plus représentées en quantité dans les maladies glomérulaires caractérisées par une podocytopénie : comme la senescence rénale (162) ou la HSF (163). Les traitements utilisés dans ces pathologies, comme les corticoïdes pour la HSF, en plus de diminuer les processus d'apoptose podocytaire, augmentaient significativement le nombre de cellules progénitrices (164).

Ronconi *et al.* ont par ailleurs montré que l'injection chez l'animal de PECs CD133⁺CD24⁺ dans un modèle de podocytopathie induite par l'adriamycine entraînait une réduction de la protéinurie (146). Elles semblent donc jouer le rôle de progéniteurs podocytaires et améliorer, dans les modèles animaux, le pronostic de différentes pathologies glomérulaires.

Au niveau moléculaire, miR193-a, micro-ARN initialement découvert pour son implication dans l'oncogenèse, a été également associé aux processus de différenciation des cellules glomérulaires : dans les podocytes, miR-193a inhibe l'expression du facteur de transcription WT1, à l'origine d'une altération des podocytes et du développement d'une HSF (165). Son inactivation dans des cellules pariétales induisait à la fois leur transformation en cellules morphologiquement apparentées à des podocytes, et une augmentation de l'expression de protéines podocytaires comme WT1 ou la synaptopodine (166).

- Études de « devenir cellulaire »

C'est l'outil qui a permis les plus grandes avancées dans la compréhension du rôle des cellules pariétales, avec l'utilisation de modèles murins permettant de marquer les cellules issues des PECs, quel que soit leur stade de différenciation cellulaire ou leur phénotype. Il constitue le gold standard pour déterminer l'origine d'une population de cellules en permettant le marquage génétique d'un certain type cellulaire (167). Une revue de l'ensemble des études utilisant ces techniques dans la recherche sur les PECs a été faite par Shankland (168).

Appel *et al.* ont été parmi les premiers à utiliser cette technique (avec un modèle de reporter Mice ROSA26LacZ doté un promoteur CRE inductible PEC spécifique : PEC-rtTA LC1-CRE mice)

pour montrer que chez la jeune souris saine, les PECs étaient capables d'exprimer différents marqueurs podocytaires et d'être recrutées au sein du floculus (130).

Par ailleurs, Smeets *et al.* ont démontré que, chez la souris, les PECs qui étaient recrutées au sein du floculus se différenciaient en podocytes, et qu'elles partageaient avec ces derniers des caractéristiques morphologiques et immunohistochimiques communes (139).

De nombreuses études ont confirmé ces résultats :

- Berger *et al.* ont confirmé que les PECs sont recrutées dans le floculus pendant l'enfance et l'adolescence chez la souris, mais seulement en conditions physiologiques, puisque ces résultats n'ont pas été reproduits dans des modèles de podocytopénie (sérum anti-podocytaire, néphrectomie des 5/6 ou modèle DOCA salt) (169).
- Eng *et al.* ont utilisé un modèle de souris transgénique pour tracer les PECs dans une situation de HSF induite par un anticorps anti-podocytaire. Les PECs étaient capables de migrer depuis la capsule de Bowman dans le floculus, et une partie d'entre-elles exprimait différents marqueurs de podocytes (170).
- Lasagni *et al.* ont montré qu'en situation pathologique (HSF expérimentale), les PECs se transdiffénciaient en podocytes, et que la rémission de la maladie était déterminée par cette différenciation (171).
- Enfin, Kaverina *et al.* ont récemment réalisé une expérience en faveur de cette transdifférenciation : Dans un modèle de souris transgénique où les PECs étaient marquées avec un fluorochrome de couleur rouge, et dans lesquelles l'expression du gène NPHS1 était à l'origine d'une fluorescence jaune, plus de 50% des cellules glomérulaires exprimaient les 2 fluorochromes à 28 jours de l'induction d'une HSF grâce à un anticorps anti-podocytaire (172).

A l'inverse, d'autres études ont montré des résultats contradictoires. En étudiant des souris depuis les stades les plus précoces du développement jusqu'à l'âge adulte en conditions physiologiques et dans des modèles de HSF, il a notamment été montré que si les PECs semblaient bien être impliquées dans la formation des croissants, elles ne se transdiffénciaient pas en podocytes au cours des maladies glomérulaires (125,173).

De même, dans un modèle de glomérulosclérose générée par une immuno-toxine anti podocytaire (NEP25), où les cellules en prolifération étaient marquées par du bromodeoxyuridine, il n'était pas mis en évidence de régénération podocytaire à partir des PECs (174).

Enfin, Smeets *et al.* ont montré l'absence de recrutement au niveau floculaire de PECs marquées dans un modèle animal de glomérulosclérose sévère (néphrectomie des 5/6 + DOCA salt). Celles-ci n'envahissaient que les lésions scléreuses du glomérule, en faveur du rôle pro-fibrosant des PECs activées, mais ne soutenant pas l'hypothèse de leur potentiel rôle régénératif (141).

Le débat de savoir si les PECs sont potentiellement des progéniteurs de podocytes semble toujours ouvert en raison d'une littérature discordante sur le sujet. Les résultats des études

récentes sur le rôle de ces cellules dans des situations physiologiques nous laissent toutefois à penser que c'est plutôt la confirmation de leur rôle dans des modèles de podocytopénie (glomérulopathies à croissants ou HSF) qui manque.

Par ailleurs, en 2013, Pippin *et al.* ont mis en évidence, grâce aux mêmes techniques de devenir cellulaire, un autre type de cellules susceptibles de jouer ce rôle de précurseurs podocytaires, les cellules à rénine (175).

2) Rôles des cellules pariétales dans la prolifération et la sclérose au cours des glomérulopathies

a- Dans les glomérulopathies prolifératives à croissants (CGN)

La physiopathologie de cette entité repose sur l'obstruction du pôle urinaire par une accumulation de cellules regroupées en « croissants » cellulaires qui entraîne un défaut d'écoulement de l'urine primitive et la dysfonction du glomérule. Dans les années 70 et 80, différents groupes ont montré que ces croissants étaient majoritairement constitués de PECs (176–179). Ces croissants étaient en effet reconnus en immunohistochimie par des marqueurs de cellules épithéliales comme la cytokératine et la claudine-1 chez l'animal, mais aussi chez l'homme (125,180). Des études de « devenir cellulaire » sur des souris génétiquement modifiées ont confirmé que les PECs activées (aPECs), caractérisées par l'expression *de novo* du CD44 sont le principal composant de ces croissants chez la souris (139). Les PECs de souris CD44-KO avaient une capacité proliférative réduite dans un modèle de glomérulopathie à croissants (181).

Cependant, les PECs, isolément, bien qu'activées, ne sont pas suffisantes pour produire des croissants comme l'ont montré Sicking et Shankland (133,182). Elles semblent être un acteur important au cours du développement de ces maladies mais ne sont pas le seul pour autant. La nécrose du flocculus est secondaire aux lésions de la microcirculation, et c'est cette nécrose qui semble entraîner la prolifération des PECs, la formation de croissants et ses conséquences sur le plan rénal, avec notamment une rupture de la barrière glomérulo-capillaire.

Il a d'ailleurs été montré que les composants du plasma stimulent l'hyperplasie des PECs en culture (183). Plus spécifiquement, le fibrinogène est un inducteur d'activation des PECs. Chez les rongeurs, la formation de croissants était abolie en l'absence de fibrinogène (184).

L'angiotensine 2 serait également un puissant inducteur de l'activité mitotique des PECs (185). Rizzo *et al.* ont d'ailleurs mis en évidence une nette augmentation de l'expression des récepteurs AT1 à l'angiotensine 2 chez les patients ayant des néphropathies prolifératives (185). Dans des modèles murins de néphropathie proliférative, les inhibiteurs des récepteurs AT1 à l'angiotensine 2 permettaient d'atténuer la prolifération des cellules pariétales (186).

Plus récemment, Lazareth *et al.* ont montré que le CD9 (glycoprotéine transmembranaire de la famille des tetraspanines) était un nouveau marqueur spécifique d'activation des PECs. L'inactivation génique du CD9 dans un modèle de souris transgénique souffrant de néphropathies prolifératives a montré que les souris déficientes en CD9 avaient une protéinurie moins importante et moins de croissants (187).

b- Dans la glomérulopathie collapsante (CG)

Cette maladie est caractérisée par un effondrement des capillaires glomérulaires et d'une hyperplasie cellulaire au sein de la chambre urinaire, formant des « pseudo-croissants » (188). Comme dans les glomérulopathies prolifératives à croissants, ces cellules hyperplasiques exprimaient des marqueurs épithéliaux comme la cytokératine et le CD133 (125,189), et n'exprimaient plus certains marqueurs podocytaires.

Dans des études de « devenir cellulaire » réalisées chez l'animal, il était mis en évidence que les PECs étaient le type cellulaire prédominant dans ces pseudo-croissants (190), résultats confirmés par la suite par l'observation d'une co-localisation des PECs et des lésions histologiques de CG (191,192).

La voie de l'Heparin-Binding Epidermal Growth Factor (HB-EGF), semblait être impliquée dans la formation de ces pseudo croissants. En effet, les PECs situées à proximité des lésions expriment *de novo* l'HB-EGF (193,194) et l'invalidation génique de l'HB-EGF entraînait une diminution de la sévérité de ces pathologies (195).

c- Dans la hyalinose segmentaire et focale (HSF)

Lorsque l'on évoque le syndrome néphrotique idiopathique, le podocyte est systématiquement au centre de l'attention et c'est sans doute dans la dysfonction podocytaire que réside l'étiologie de cette pathologie, comme l'ont confirmé les modèles transgéniques de déplétion podocytaire chez la souris (149), et la découverte de gènes spécifiques des protéines podocytaires associés aux syndromes néphrotiques génétiques comme NPHS1 et 2.

Dans les HSF, le rôle des PECs est primordial puisque la première étape physiopathologique consiste en la formation d'adhérences entre le flocculus et la capsule de Bowman à travers des synéchies entre la membrane basale glomérulaire et des PECs activées (192,196). L'adhésion du flocculus à la capsule de Bowman fait suite au détachement des podocytes, permettant l'ancrage des aPECs aux portions « dénudées » de la MBG (197).

Ces ponts scléreux entre la capsule de Bowman et le flocculus constituent la porte d'entrée pour les aPECs qui envahissent ce dernier, comme cela a été démontré par Dijkman *et al.* (192). Les PECs activées vont pouvoir, à travers ces adhésions ou synéchies, accéder au flocculus et participer à la progression de la fibrose glomérulaire (141), notamment par la production de matrice extracellulaire (139,141), comme résumé en **Figure 10**.

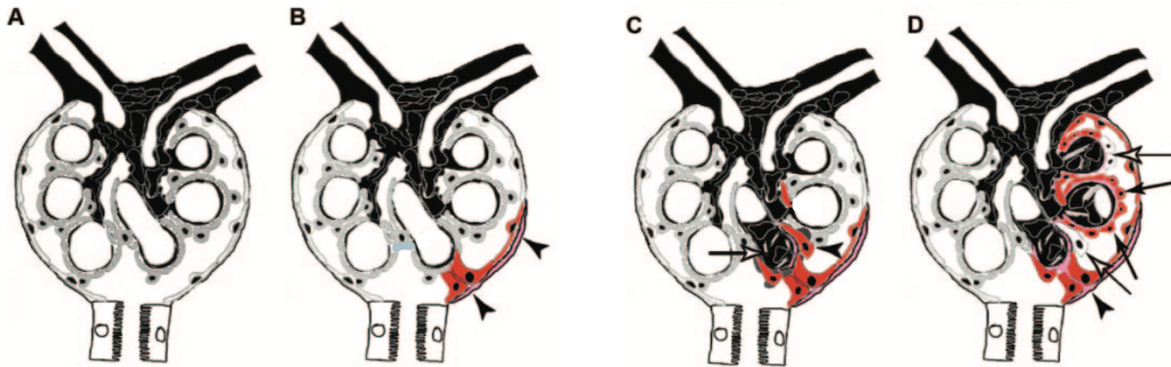


Figure 10 : Séquence de l'activation des cellules pariétales au cours de la glomérulosclérose, modifiée depuis (141). (A) Glomérule normal : les podocytes et les PECs sont séparés par la chambre urinaire. (B) Activation focale des PECs (rouge) qui forment une adhésion floculo-capsulaire (pointes de flèches noires) (C) Remplacement des podocytes adjacents par des PECs activées, sécrétant des quantités anormales de matrice extracellulaire, et développement de zones sclérotiques focales (flèche blanche) au sein du glomérule. (D) Extension progressive de la sclérose à l'ensemble du glomérule, la majorité des PECs sont activées (Flèches noires), mais certaines n'expriment pas les marqueurs d'activation (flèches blanches).

Par ailleurs, l'exposition à l'albumine entraîne une augmentation du CD44 et de la Claudine 1 dans les PECs (198), suggérant l'existence d'une boucle auto-aggravative au cours des pathologies glomérulaires.

Au niveau moléculaire, différentes voies de signalisation ont été associées à la physiopathologie de la HSF médiée par les PECs, notamment la voie Notch, qui est up-régulée dans les PECs au cours de la HSF primitive (199). Son hyper activation dans des modèles animaux de HSF est à l'origine d'une prolifération des PECs et d'une apoptose podocytaire alors qu'à l'inverse son inhibition est capable d'atténuer cette prolifération (200).

Kuppe *et al.* ont montré que l'implication des PEC activées dans les processus de sclérose n'est pas limitée aux formes primitives de HSF, puisqu'ils retrouvaient également ces marqueurs d'activation dans des formes de HSF secondaire. Les PECs semblent donc être impliquées dans les différents formes de glomérulosclérose, aussi bien primitives lorsque qu'une podocytopathie est à l'origine de la maladie, que secondaires, puisque l'apparition de lésions scléreuses constitue le point commun à toutes les pathologies caractérisées par une réduction néphronique (201).

Les PECs ont un rôle critique dans la physiopathologie de différentes formes de néphropathies prolifératives et participent activement au processus de glomérulosclérose.

Smeets *et al.* ont par ailleurs émis l'hypothèse que la détection de PECs activées au sein du floculus permettait de distinguer les formes précoces de HSF primitive, des SN à LGM (119),

améliorant la sensibilité de ce diagnostic histologique. L'étude de Fatima *et al.* avait également montré l'absence d'expression du CD44 sur les biopsies de SNLGM (142). Ceci pourrait avoir un intérêt en pratique clinique quand on connaît l'évolution très différente que peuvent avoir ces deux variants de SNI (202). Les HSF primitives, du fait d'un risque nettement plus grand de progression vers insuffisance rénale chronique, sont traitées plus agressivement (203).

De fait, la distinction entre ces deux variants est rendue difficile par le caractère focal de l'atteinte dans la HSF primitive, avec, ajouté à cela, un effet d'échantillonnage impliqué par le geste de biopsie en lui-même ou les recoupes post-prélèvement. Par ailleurs, l'aspect histologique des formes précoces de HSF ne se manifeste parfois que par des modifications minimales en microscopie optique (204), d'où l'intérêt de développer des moyens diagnostiques originaux utilisant des marqueurs alternatifs.

L'hypothèse initiale de Smeets était que, dans les glomérules normaux, les PECs seraient mises en évidence le long de la capsule de Bowman, alors qu'un marquage floculaire pourrait être observé dans les phases précoces de la HSF primitive, précédant parfois l'apparition des lésions visibles en microscopie optique. Dans cette étude, le diagnostic histologique initial et celui posé à l'aide de la localisation des PEC activées étaient identiques pour 87% des biopsies. Dans les biopsies classées optiquement SNLGM, 25% avaient des marqueurs d'activation des PECs positifs, soulevant la question du classement de ces néphropathies : HSF précoces ou LGM véritables ?

Ces marqueurs pourraient-ils, au même titre que différentes caractéristiques histologiques, aider à évaluer la sévérité potentielle d'un patient et anticiper l'évolution de sa maladie (205,206) ?

Par ailleurs, la notion de temporalité dans l'expression des marqueurs d'activation des cellules pariétales était bien mise en évidence par l'équipe de Fatima *et al.* (142), qui a démontré l'activation précoce des cellules pariétales, dans les stades les plus débutants des récurrences d'HSF primitive sur le greffon rénal. Cette étude mettait aussi en évidence une corrélation dans l'espace entre le marquage CD44 viscéral et les lésions fibreuses observées en microscopie optique, soutenant l'hypothèse que les aPECs ont un rôle important dans les processus de sclérose.

Ce marquage de PECs activées pourrait être utilisé, sous forme de faisceau d'arguments, associé à des données cliniques, histologiques ou protéomiques (207), pour aider à distinguer ces deux entités qui sont la LGM et la HSF primitive.

d- Senescence rénale physiologique

L'augmentation du CD44 dans les PECs des reins de souris vieillissantes contribue à différentes modifications glomérulaires, impliquant les voies ERF et mTOR (208).

Dans un modèle murin de HSF déclenché par un anticorps anti-podocytaire, Schneider *et al.* ont montré que la densité podocytaire était plus faible chez les souris âgées de 27 mois (correspondant à 78 ans d'âge humain) par rapport aux jeunes souris de 3 mois (20 ans

humain), et que les souris les plus âgées présentaient un nombre plus important de PECs activées (209). Ces différences en termes de répartition des PECs pourraient expliquer les différences d'évolution clinique et biologique des HSF selon les âges des patients (210,211).

e- Dans les autres types de glomérulopathies

L'expression du marqueur d'activation CD44 par les PEC a aussi été mise en évidence dans d'autres pathologies glomérulaires comme la néphropathie à IgA, où son intensité est corrélée à la sévérité de l'atteinte glomérulaire, mais aussi à la protéinurie (212).

L'implication des PECs dans les glomérulopathies que sont la néphropathie à croissants et la HSF est désormais bien admise. Il semble que dans ces pathologies, la régénération podocytaire due aux PECs soit insuffisante pour prévenir l'effet négatif de l'activation de ces dernières, l'effet profibrosant prenant ainsi le dessus.

III- Objectifs de l'étude

A) Rationnel et résultats préliminaires

Le SNI est une des glomérulopathies les plus fréquentes chez l'adulte. Son évolution rénale est difficilement prévisible, parfois très différente d'un patient à un autre.

L'implication de CMIP dans les modifications podocytaires et la participation des cellules épithéliales pariétales activées aux processus de sclérose glomérulaire en font des candidats intéressants pour jouer le rôle de facteur pronostique au cours du SNI, en complément d'autres facteurs, biologiques ou histologiques, déjà identifiés.

Leur impact sur le devenir rénal à long terme des patients a rarement été étudié.

Dans une précédente étude réalisée sur la cohorte bordelaise de syndromes néphrotiques idiopathiques, le Dr VERMOREL avait réalisé un marquage CMIP en immunohistochimie sur les biopsies à J0 de l'ensemble des patients de la cohorte. La positivité du marquage CMIP glomérulaire était ensuite gradée et corrélée à l'évolution clinico-biologique des patients de la cohorte.

Il a pu être montré que :

- le marquage CMIP glomérulaire à J0 n'était pas associé au degré de protéinurie au moment de la biopsie rénale.
- le marquage CMIP glomérulaire n'était pas spécifique des glomérulopathies du SNI, puisqu'il était également positif sur les biopsies de patients témoins (néphropathies à IgA, néphropathies diabétiques et biopsies de greffon).
- le marquage CMIP glomérulaire était associé à des DFG plus faibles à J0 mais à une meilleure pente de débit de filtration glomérulaire (DFG) à 12 mois.

Malheureusement, le manque de données clinico-biologiques au-delà de 1 an de suivi ne permettait pas de confirmer l'association observée entre CMIP à J0 et pente de DFG à 1 an.

B) Objectifs de l'étude

Le premier objectif de notre étude était donc de compléter les données biologiques des patients afin d'essayer de confirmer le caractère pronostique de la positivité du marquage glomérulaire CMIP à J0 dans notre cohorte. Nous avons fixé la durée de suivi à 5 ans, de manière à avoir un recul suffisant, le SNI étant souvent une pathologie lentement évolutive, notamment dans sa forme SNLGM.

Le second objectif était d'analyser, sur ces mêmes biopsies, l'expression, en immunohistochimie, de différents marqueurs d'activation des cellules épithéliales pariétales

pour essayer d'établir une corrélation, à la fois avec le diagnostic histologique, mais aussi avec la fonction rénale de ces patients, en imaginant qu'ils pourraient être prédictifs de leur évolution biologique.

IV- Article

Do PECs influence idiopathic nephrotic syndrome evolution: a French multicenter cohort experience?

Arthur Lacapere¹, Agathe Vermorel¹, Charlotte Dumas De La Roque¹, Mathilde Prezelin-Reydit¹, Christian Combe^{1,2}, Claire Rigothier^{1,2}.

¹ Service de Néphrologie Transplantation et Dialyse, Centre Hospitalier Universitaire de Bordeaux, Bordeaux, France; ² INSERM U1026, Université de Bordeaux, Bordeaux, France.

Running title: PEC role during idiopathic nephrotic syndrome

Correspondence: Claire RIGOTHIER, Service de Néphrologie Transplantation, Dialyse et Aphérèses, Centre Hospitalier Universitaire de Bordeaux, 33076 Bordeaux, France.

Tel: +33556795537, Fax: +33556796032

E-mail: claire.rigothier@chu-bordeaux.fr

Key words: idiopathic nephrotic syndrome, minimal change disease, focal and segmental glomerulosclerosis, PEC, glomerular filtration rate.

Abstract

Idiopathic nephrotic syndrome is the most frequent glomerular disease in young adults. It regroups two different variants, minimal change disease (MCD) and focal segmental glomerulosclerosis (FSGS). They are characterized by a podocyte dysfunction, consecutive to cytoskeleton disorganization and leading to massive proteinuria. CMIP is a central factor involved in podocyte dysfunction and apoptosis. Parietal epithelial cells (PECs) are the fourth cellular component of the glomeruli. They are involved in sclerotic lesions during FSGS, when they become activated (characterized by *de novo* expression of CD44, an adhesion protein). We wanted to investigate whether CMIP and PEC activation marker expressions were associated with poor renal outcome.

We included all the INS diagnosed in Bordeaux between January 2007 and December 2014. Cmic immunohistochemistry was performed and compared to renal outcome, using a composite primary endpoint with a superior to 30% glomerular filtration rate inflexion at 5 years or the occurrence of end stage renal disease (*i.e.* dialysis or kidney transplantation). Expression patterns of activated PECs (aPECs) markers (claudin-1 and CD44) and podocyte markers (synaptopodin) were also compared.

CMIP staining was performed on 106 biopsies, being positive in 56% of the cases. In our univariate analysis CMIP staining was positive in 73.7% of the patient in the endpoint group compared to 65.7% of the patient not reaching endpoint ($p=0.76$). In our multivariate analysis, the only feature associated to our endpoint was the INS variant, MCD patients being less susceptible to reach the endpoint at 5 years (OR 0.28, IC 95% 0.08-0.96). PEC markers were performed on 6 MCD and 17 FSGS biopsies. Claudin-1 glomerular tuft staining was strictly limited to FSGS patients. CD44 staining was not FSGS specific, being positive in 80% of the MCD biopsies. In biopsies displaying optical FSGS lesions, CD44 staining was geographically associated in 84% of the cases.

In this study, CMIP was not associated with our renal composite endpoint. PEC activation markers could be another prognosis factor, given the crucial role of aPECs in the scarring processes of FSGS.

Introduction

Idiopathic nephrotic syndrome (INS) is a glomerulopathy (GP) characterized by a podocyte dysfunction which includes two different histological variants: minimal change disease (MCD) and focal segmental glomerulosclerosis (FSGS).

While MCD is the main cause of INS amongst children (1), with a good response to corticosteroids and typically maintenance of kidney function, FSGS tends to be the most frequent GP in adult patients, with a much higher incidence of steroid resistance and progression to renal failure (2–5).

Epithelial cells are one of the main cellular components of the glomerulus. They include two different types of cells. Podocytes, also called “visceral epithelial cells”, are one of the crucial components of the glomerular filtration barrier (GFB), alongside the glomerular basement membrane (GBM) and endothelial cells. Through their membrano-cytoplasmic extensions, called foot processes (FPs), they also form a dynamic protein complex, the slit diaphragm (SD). During INS, SD function is impaired, leading to massive proteinuria. Although the definitive physiopathology of INS still remains unknown, unbalanced immune response, circulating permeability factors and alteration in different podocytes signaling pathways have been demonstrated to be driving factors of complex actin cytoskeleton rearrangements inside the podocytes. These cytoskeleton morphological changes ultimately lead to foot process effacement, the hallmark histological lesion in both INS entities, causing protein leakage in urine.

CMIP (C-maf induction factor) is a transcription factor, initially discovered in TCD4 lymphocytes of INS patients (6), which is involved in T lymphocyte activation and Th2 differentiation, but also in podocyte cytoskeleton organization (7,8). In fact, CMIP interferes with nephrin phosphorylation, leading to a dysfunction of the SD. CMIP has been shown to also induce a pro-apoptotic signal for the podocytes, mainly caused by nuclear factor kappa B (NFκB) pathway inhibition. Several studies point to a close link between CMIP and podocyte dysfunction in INS and raised the hypothesis: could CMIP be used as a prognostic marker during this glomerulopathy?

The other type of epithelial cells, parietal epithelial cells (PECs), described in 1842 by William Bowman as a monocellular layer lying on the Bowman capsule, has recently raised scientific interest, leading to the exploration of its physiological and pathological effect in glomerular diseases. PEC were depicted as the main components of crescents in crescentic glomerulonephritis (CGN) (9), leading to a deeper analysis of their implication in other GP (10). It has also been established that activated PECs (aPECs) are crucially involved in the development of glomerulosclerosis (10,11). aPECs are characterized by *de novo* expression of CD44, a protein regulating cell adhesion, migration, and interactions with extracellular matrix. They were found to be present in sclerotic lesions of FSGS as well (12–14). aPECs were assigned a different molecular phenotype compared to standard PECs, with increased capacity

of migration, proliferation or extracellular matrix production. Studies in experimental animal models of FSGS confirmed that aPECs invade the glomerular tuft (GT) from an adhesion to the Bowman capsule (BC), and participate to the development of the sclerotic lesions and scarring process (13).

On the other hand, PECs have been studied as a potential podocyte progenitor and may participate in glomeruli maintenance in diseases (15). Since podocytopenia is closely correlated with the development of proteinuria and worsening of various glomerular diseases (including FSGS), nephrologists have long been looking for renal progenitor candidates. Indeed, podocytes are terminally differentiated cells with a limited capacity to regenerate, In fact, different connections between PEC and podocytes support this hypothesis. They both arise from a common epithelial progenitor derived from the metanephric mesenchyme. Parietal epithelial cell subpopulations express progenitor markers like CD133 or CD24 (16), and in some instances podocyte specific markers (15,17,18). In addition, emergence of cell tracing reporter mice models allowed progression into the comprehension of the mechanisms of podocytes regeneration from PECs (19).

With INS, and particularly FSGS being one of the most represented glomerulopathy in adult patients, associated with a high risk of evolution to end stage renal disease (ESRD) as a result of corticoreistance, prognostic markers are essential.

Our team conducted a retrospective study to analyze whether CMIP immunohistochemistry (IHC) staining on the initial kidney biopsies (KB) of our multicentric INS cohort could be associated with evolution of renal function. Initial glomerular CMIP staining was found to be correlated with glomerular filtration rate (GFR) at J0 and GFR slope at M12, with CMIP positive patients having a worse renal function at the time of the biopsy but a better GFR slope. Unfortunately, due to insufficient biological and clinical data, these results could not be confirmed over a longer time span.

We hypothesized that IHC CD44 positive staining could be predictive of renal function degradation (20). Could CMIP and PECs activation markers be used together as predictive markers in the field of INS?

Our first aim, in this study, was to confirm the association between glomerular CMIP staining at the time of kidney biopsy with renal outcome, 5 years after the initial KB. We also investigated whether immunohistochemistry (IHC) detection of activated PEC markers was associated with poor outcomes in term of renal function, in our cohort of INS patients.

Material and Methods

Study design and population

We conducted a multicenter retrospective study which included all biopsy proven SNI patients between January 2007 and December 2014 in Nouvelle Aquitaine, France.

Nephrotic syndrome consisted in a combination of proteinuria above 3g/24h and albuminemia <30g/L.

Data were collected from 7 different centers, after information of the patients by a dedicated letter. Patients with a follow-up of less than two months were excluded.

Clinical data

Clinical data were retrieved from paper or informatic files.

Different data were collected : clinical data, including : age at inclusion, height, weight, body mass index (BMI), high blood pressure (HBP), length of follow-up, and INS relapse; biological data: serum creatinine every month for 3 months, then every 6 months until year 5, glomerular filtration rate (GFR) (estimated using the MDRD formula), proteinuria (g/Day) and albuminemia (g/L) when available.

INS relapse was defined as an increase in proteinuria to more than 3g per day after a period of remission.

Primary endpoint

We used a composite primary endpoint associating the occurrence of a superior to 30% GFR slope inflexion at 5 years or initiation of renal replacement therapy (RRT, consisting in either kidney transplantation or dialysis) before death. Patients who deceased or were lost to follow-up before 5 years were initially not considered in the statistical analysis.

We then performed a sensitivity analysis, considering patients lost to follow-up did not reach the primary endpoint, while deceased patients did.

Histological data

A second blind analysis of all the initial biopsies was performed (optic microscopy only). When the second analysis was different from the original one, patients were either group swapped, for biopsies showing INS syndromes, or ruled out of the study, for biopsies showing possible differential diagnosis. We assumed differences in INS biopsies interpretation may have been a consequence of the focal character of FSGS lesions, given the fact that slides analyzed were different from the initial reading.

For PEC analysis, 4 new consecutive slides were performed for each patient, allowing the realization of a Masson's trichrome and synaptopodin, CD44 and Claudin-1 IHC staining.

Masson's trichrome coloration was performed to assess the potential co-localization of optic histological FSGS lesions and PEC activation markers in IHC.

Immunohistochemistry

PEC markers

Immunohistochemistry was performed on 4 µm paraffin-embedded sections.

Sections were deparaffinized, hydrated and exposed to heat antigen retrieval in citrate-based antigen unmasking solution (Dako). Sections were blocked first with Avidin/biotin Blocking kit (Vector Laboratories) after endogenous peroxidase inhibition with 0,3% H₂O₂.

Then, we blocked the sections again with a blocking serum consisting in normal goat serum blocking solution (Vector laboratories), 5% serum albumin, and foetal calf serum buffer (GE healthcare) in TBS, followed by incubation with the primary (overnight) and secondary antibodies.

The primary antibodies we used, and their respective dilutions are described in Table 1. As for secondary antibodies, we used a biotinylated goat anti-mouse IgG (Vector) for CD44 and synaptopodin antibodies and a biotinylated goat anti-rabbit IgG (Vector) for Claudin-1 antibody. Detection was carried out with Vectastain ABC kit (Vector) using peroxidase as label and 3,3-diaminobenzidine as substrate. Subsequent to the immunostaining, a nucleus counterstaining with Mayer's Hematoxylin solution (Merck) was performed. Sections were mounted using aqueous montage kit (Vector laboratories). Images were analyzed using a NIKON Eclipse 80i microscope.

CMIP

We used data kindly given by our colleague for the CMIP analysis. The primary antibody used was an anti-CMIP antibody (rabbit IgG, diluted 1/500). The secondary antibody was a goat anti-rabbit IgG (Clinisciences) at a 1/50 dilution.

Staining interpretation

CMIP staining

CMIP glomerular staining was determined using the previous nomenclature (Vermorel *et al.*, en préparation). Patients were split into two different groups: CMIP negative group including biopsies with negative or very low CMIP staining (Grade 0 and Grade 1 pooled together for statistical analysis), positive group including biopsies with moderate to high staining (Grade 2 and 3 pooled together for statistical analysis).

PEC/podocyte staining

Synaptopodin was our podocyte control marker. After performing IHC, patients were split into two different categories. The first group had homogeneous staining of the whole glomerular tuft, while the second one had synaptopodin staining defects, most of the time co-localizing with a FSGS related-synechiae (Figure 1)

Claudin 1 is a constitutive expressed marker in PEC (targeting PEC tight junctions). PEC are the only cells expressing it in the glomerulus. We separated patients into 2 different groups after performing the staining. Group 1 stained only the Bowman capsule, normal localization of parietal epithelial cells, while group 2 was characterized by glomerular tuft claudin-1 staining, localization of potential aPECs (Figure 2)

CD44 is our main aPEC marker. The results of the staining allowed us to separate patients in 2 different entities: patients with CD44 staining in a pathological tuft or patients with CD44 staining in an optically normal tuft. FSGS patients could display both stainings on the same biopsy (located in different glomeruli) (Figure 3).

Statistical analysis

Patients characteristics are shown as medians and interquartile range (IQR) for quantitative variables and as percentages for qualitative variables. We compared the characteristics at baseline and biological data at 5 years according to the INS variant using appropriate tests (Wilcoxon test for quantitative variables and chi-square test or Fisher tests for qualitative variables). We also compared patient's characteristics according to the occurrence of the composite endpoint using appropriate tests (t-test for quantitative variables and chi-square test or Fisher tests for qualitative variables) for patients with complete 5 years data. Then, we performed a sensitivity analysis taking deceased and lost to follow-up patients into account. To evaluate the association between CMIP and the composite endpoint in a multivariate analysis, we used a logistic regression adjusted for the presence of interstitial-fibrosis-tubular atrophy (IF-TA) superior to 25%, GFR at M0, proteinuria at M0 and SNI variant.

Results

Characteristics of the patients

Our cohort consisted in 116 patients, as summarized in the flow chart (Figure 4), after a new histological examination. We excluded 9 of the 125 initial patients. Patients characteristics at kidney biopsy are summarized in Table 2.

Median age was 53 years (25-75% interquartile range (IQR): 34.7-64.0). Male patients were predominant (60%) and half of the patients were suffering HBP (48%). Median serum creatinine was 98.0 $\mu\text{mol/L}$ (25-75% IQR: 71.7-148.0) while median proteinuria was 7.1 g/24h (25-75% IQR: 4.3-11.0). INS were divided into 52 FSGS and 64 MCD (45 and 55% respectively). We were able to assess a CMIP glomerular staining for 106 patients, which was positive in 56% of the cases.

Characteristics of the patients, according to the nephropathy and at the time of the biopsy are summarized in Table 3. Patients with FSGS were older (56 years old, 25-75% IQR: 40.7-63.0) than MCD ones (47.0 years old, 25-75% IQR: 31.0-64.2, $p=0.09$). There were more men in the HSF group than in the MCD group (67.3% versus 54.7%, $p=0.12$). BMI was similar in the two groups and patients were as hypertensive in both groups. The kidney function of FSGS patients was significantly worse than that of MCD patients: 121.0 $\mu\text{mol/L}$ (25-75% IQR: 88.0-178.0, $p=0.002$) and 86.0 (25-75% IQR: 64.0-113.5, $p=0.003$) respectively. They displayed the same level of proteinuria (7.0 vs 7.6 g/24h, $p=0.79$). Albuminemia was lower in the MCD group with 20g/L (25-75% IQR: 16.0-23.0, $p=0.002$) compared to 24g/L (25-75% IQR: 20.0-33.0) in the HSF group. HSF biopsies displayed more interstitial fibrotic lesions than MCD, with 33.0% of the HSF patients having more than 25% interstitial fibrosis, compared to 7.0 % of the MCD patients ($p=0.005$). CMIP staining was comparable between both groups (positive in 58.9% of the biopsies in the MCD group and in 67.5% of them in the FSGS group, $p=0.52$).

Results concerning characteristics of the patients at year 5 are shown in Table 4.

Regarding biological data, 5 years data were available for 29 of the 52 patients in the FSGS group, meaning we did not have any information for 10 patients (19.2%), when we took deceased, transplanted or dialyzed patients into account. Similarly, 5 years biological data were available for 28 of the 64 patients of the MCD group, meaning we did not have information for 27 (42%) patients because of loss of follow up, when deceased, dialyzed or transplanted patients were taken into account. Median serum creatinine, after exclusion of dialyzed and transplanted patients, was higher in FSGS group : 123.0 $\mu\text{mol/L}$ (25-75% IQR: 84.0-220.0) compared to 77.0 $\mu\text{mol/L}$ (25-75% IQR: 66.7-98.2) in the MCD group ($p=0.0004$) and the corresponding GFR was 45 ml/min/1.73m² (25-75% IQR: 27.1-70.5) for FSGS patients, as opposed to 83 ml/min/1.73m² (25-75% IQR: 65.7-93.3) in the MCD group ($p=0.0003$). Concerning patient evolution: MCD patients relapsed more frequently compared to FSGS patients (53.4% vs 25%, $p=0.007$). Five patients of the MCD group (7.8%) and two in the FSGS group (5.8%) died. Concerning ESRD criteria, 7 patients (13.5%) of the patients from the FSGS group began dialysis before 5 years, compared to 3 patients (4.6%) in the MCD group, ($p=0.11$). One FSGS patient (2.0%) underwent a kidney transplantation during the 5 years follow-up (none in the MCD group).

Kidney evolution

Univariate analysis

Due to the high number of missing data, especially in the MCD group, we decided to perform two different univariate analyses. The first one, presented in Table 5 did not include lost to follow-up patients. Proportion of FSGS patient was significantly higher amongst patients meeting our primary endpoint compared to the other group (79.2% and 42.5% respectively, $p=0.009$). Age, sex, hypertensive status and BMI were not different between both groups.

As for biological data, none of the criteria did reach significant statistical difference between the two groups, despite M0 serum creatinine being higher and GFR lower in the endpoint group (163.1 $\mu\text{mol/L}$ vs 130.0 $\mu\text{mol/L}$, $p=0.20$ and 52.3 ml/min/1.73m² versus 70.4 ml/min/1.73m², $p=0.07$). Patients in the endpoint group displayed 73.7% of glomerular CMIP positive staining vs 65.7% for the other group ($p=0.76$).

We performed the same analysis including patients lost to follow-up and deceased patients. We, first, compared characteristics of lost to follow-up patients to the characteristics of other patients of our cohort. Results are presented in Table 6.

Lost to follow up patient were most of the time MCD (70.5% versus 45.8% in the follow-up cohort, $p=0.02$). They had a significantly better M0 serum creatinine ($96.2 \pm 42.3 \mu\text{mol/L}$ vs $140.1 \pm 99.8 \mu\text{mol/L}$, $p=0.002$) and GFR ($81.4 \pm 35.3 \text{ ml/min/1.73m}^2$ versus $63.8 \pm 38.8 \text{ ml/min/1.73m}^2$, $p=0.02$). We decided to perform a sensitivity analysis, where patient lost to follow-up were considered to not reach the endpoint, while deceased patients were considered to do so. Results for the sensitivity analysis are presented in Table 7. In this analysis, apart from SNI variant being significantly different between both groups (68.8% of FSGS in the endpoint group versus 35.7% in the other, $p=0.003$), patients who met the endpoint had a worse M0 kidney function, with M0 serum creatinine and M0 MDRD being

significantly different between both groups (153.5 $\mu\text{mol/L}$ versus 113.5 $\mu\text{mol/L}$, $p=0.03$ and 54.7 $\text{ml/min}/1.73\text{m}^2$ versus 75.7 $\text{ml/min}/1.73\text{m}^2$, $p=0.009$ respectively). Patient who met the endpoint had a lower proteinuria (6.8 vs 9.3g/24h, $p=0.04$) and were older than the patients who did not (55.4 vs 46.3 years old, $p=0.008$).

Multivariate analysis

Results of multivariate analysis are presented in Table 8.

After adjustment for M0 proteinuria, interstitial fibrosis, M0 GFR and INS variant, none of our variables were associated with the occurrence of our primary outcome at 5 years, with CMIP glomerular staining having an odd ratio of 2.66 (95% CI: 0.57-15.52, $p=0.23$).

We performed a second multivariate analysis on the sensitivity analysis population to assess the robustness of the results. Results are presented in Table 9.

CMIP was still not associated with our primary endpoint after the adjustment with an odd ratio of 2.43 (95% IC: 0.69-10.3, $p=0.19$). The only variable associated with our outcome was the type of nephropathy, with an odd ratio of 0.28 (95%IC: 0.08-0.96, $p= 0.049$) for MCD patients.

PEC specific staining

We performed PEC staining on 23 patients: 9 MCD biopsies and 14 FSGS biopsies. For each and every patient, we performed, as detailed earlier, a new optical analysis, and every diagnosis was compared with the initial diagnosis. Three of the nine MCD biopsies displayed FSGS characteristic lesions at optical microscopy examination. Given the focal character of the FSGS, this may have been a consequence of the sampling procedure (plane sectioning), and patients were switched to the HSF group. For the other patients, the second reading was concordant.

We finally analyzed PEC markers on 6 MCD and 17 FSGS. Results of these stainings are presented in Table 10. They are presented in percentage of biopsy positive stainings.

In the MCD biopsies, synaptopodin stained homogeneously in the whole glomeruli in 100% of the MCD patients, but only in 40% of the FSGS patients.

Claudin-1 exhibited two different patterns of expression: along the Bowman capsule, for 100% of the FSGS and MCD biopsies, and for some biopsies, glomerular tuft staining. Glomerular tuft staining was strictly limited to FSGS patients. No MCD patient exhibited any Glomerular tuft Claudin-1 staining (62% vs 0% respectively).

For FSGS patients, we compared CD44 staining with the consecutive Masson's trichrome slides to assess any co-localization: CD44 staining was positive in 84% of the biopsies displaying typical FSGS lesions, with a strict association with these lesions.

Then, we investigated, amongst the whole biopsy population, the percentage of biopsies displaying a positive CD44 staining in normal glomeruli. This occurred for 80% of the MCD patients, and 76% of the FSGS patients.

Discussion

We first described the evolution of our adult INS cohort at 5 years. This cohort was composed of 55% MCD and 45% FSGS. Patients with FSGS had a worse kidney function at the time of the biopsy but displayed the same level of proteinuria as MCD patients. Differences regarding kidney function persisted over time and GFR remained worse for FSGS patients compared to MCD patients at 5 years. Median serum creatinine did not increase between kidney biopsy and the 5-year follow-up time. However, this tendency does not take into account patients who underwent kidney transplantation or started dialysis, who were more frequent in the FSGS group. Overall, ESRD occurred in approximately 15.5% of the FSGS patients at 5 years, compared to only 4.6% of the patients in the MCD group, which underlines the poor renal outcome of FSGS. MCD in our cohort relapsed much more frequently than FSGS, as it has already been demonstrated (21). Strikingly, MCD patients died more, but most of the time, the cause of death was not related to INS complication (thrombosis, treatment complication or infection).

Regarding CMIP immunohistochemistry, we did not confirm the results of our previous study, in which CMIP glomerular staining was associated with a better GFR slope at 1 year, independently from INS type. At a later stage of INS evolution, CMIP glomerular staining was not associated with the occurrence of our primary endpoint (30% worsening of renal function and ESRD). Given the number of lost to follow-up patients, and the fact that the majority of these were MCD with stable overtime renal function, we performed a sensitivity analysis, considering MCD not matching our endpoint, while deceased patients were considered to match the endpoint. Our univariate sensitivity analysis highlighted different features associated with poor renal outcome, which are well known prognostic factors in glomerulopathies and particularly INS evolution: older age, kidney function at the time of the biopsy, SNI variant and M0 proteinuria (22–25). However, after adjustment for other confounding factors (M0 serum creatinine, M0 proteinuria, extent of interstitial fibrosis and INS variant), the only parameter associated with our primary endpoint in our multivariate analysis was the INS variant. Patients with MCD reached less frequently the primary composite endpoint, data concordant with the literature (26).

In our previous study, we assumed that the lack of CMIP staining was potentially linked to the glomerular sclerotic lesions. However, results did not change after adjustment for the level of fibrotic lesions, in our multivariate model. In fact, in our study, CMIP staining, despite not meeting statistical significance criteria, tended to be more frequent in our outcome group (65% vs 61%). It might be linked to the physiopathological role of CMIP in podocyte remodeling and proteinuria (8,27).

We also investigated the impact of PEC markers, first on the INS variant diagnosis, and on the evolution of the patients of our cohort. Previous studies showed that PEC have a key role in glomerulosclerosis in various glomerular diseases, like FSGS or CGN, by invading the

glomerular tuft and secreting abnormal quantities of extracellular matrix (13). Our results are consistent with those of previous studies, which established that activated PECs (characterized by CD44 *de novo* expression) can be found within FSGS lesions, close to an adhesion to the Bowman capsule (14). In fact, in 84% of our biopsies showing typical FSGS features, sclerotic lesions were co-localized with CD44 staining, suggesting a functional role of aPECs in the pathogenesis of these lesions.

Moreover, CD44 and synaptopodin expressions were inversely correlated. Within glomeruli with mild to moderate segmental sclerotic lesions, differentiated podocytes were absent within the lesions (no synaptopodin expression), whereas CD44 staining indicated the presence of activated PECs.

We did not witness CD44 staining at the Bowman capsule, suggesting that the large majority of aPECs are located in the glomerular tuft, as demonstrated in previous studies (13). However, we could not confirm the fact that CD44 positivity was a rare feature in MCD (28), because 80% of our MCD biopsies were CD44 positive.

Smeets *et al.* also demonstrated another role for aPEC IHC staining, by positioning this technique as a potential tool to distinguish the two different variants of INS. They showed that LKIV69 (an extracellular matrix marker) and CD44 staining positivity on INS biopsies was strongly correlated with FSGS diagnosis, which is concordant with the role of aPECs in the physiopathology of FSGS (14). We did not confirm in this study the specificity of CD44 staining for FSGS biopsies. This may be a consequence of sampling: FSGS lesions could still be present in different glomeruli in various planes of sectioning for the MCD biopsies.

The systematic re-reading of our consecutive Masson's trichrome slides helped us rectify 3 diagnoses of biopsies, originally classified as MCD, which displayed typical FSGS lesions. The fact that primary diagnosis and PEC IHC analysis had been performed on different glomerular sections may explain why some of the lesions were missed at the original reading. Interestingly, these 3 biopsies were immunohistochemically different compared to the other MCD in our cohort. These patients displayed claudin-1 expression in their glomerular tuft, whereas glomerular tuft staining was always negative in the other MCD patients of our cohort. This result is to be considered with caution, given the small number of patients.

Bowman capsule claudin-1 labeling is a marker of classic PEC whereas glomerular tuft claudin-1 labeling is characteristic of activated PECs. This feature was observed in 62% of the FSGS biopsies. In contrast to the other studies, we did not notice the same pattern of expression between claudin-1 and CD44 staining.

Could claudin-1 be routinely used as a diagnostical marker helping to distinguish MCD and FSGS? IHC staining may improve INS variants diagnosis sensibility, being at present only assured by the observation of multiple normal slides, due to the focal character of FSGS.

The early detection of PEC markers in biopsies may be used to improve FSGS diagnosis sensibility, even when optical lesions are absent, as it has been showed on transplant FSGS relapses (28).

Taken together, these results prompt us to use these IHC markers together, as additional proof to detect small or early FSGS lesions (with the co-localization of synaptopodin defects and PEC activation markers) to complete optical microscopy analysis and improve the INS diagnosis specificity. It may help in decision making and treatment choice.

Another important finding of this study is that activated PECs are rather associated with profibrotic role than regenerative effects, given the frequency of positive PEC markers in FSGS lesions. INS patients can have very different renal outcome, and analyzing the biological evolution of the patients according to their PEC activation status might help assessment of severity of INS.

Conclusion

In our large cohort of INS patients, we were not able to confirm the association between glomerular CMIP IHC staining and renal outcome observed in a previous study. However, using activated PECs markers to predict renal outcomes could be an attractive alternative considering the crucial role of PECs in the physiopathology of FSGS and other glomerulopathies.

Bibliography

1. Cameron JS. The nephrotic syndrome and its complications. *Am J Kidney Dis Off J Natl Kidney Found.* sept 1987;10(3):157-71.
2. Haas M, Meehan SM, Karrison TG, Spargo BH. Changing etiologies of unexplained adult nephrotic syndrome: a comparison of renal biopsy findings from 1976-1979 and 1995-1997. *Am J Kidney Dis Off J Natl Kidney Found.* nov 1997;30(5):621-31.
3. Haas M, Spargo BH, Coventry S. Increasing incidence of focal-segmental glomerulosclerosis among adult nephropathies: a 20-year renal biopsy study. *Am J Kidney Dis Off J Natl Kidney Found.* nov 1995;26(5):740-50.
4. Abrantes MM, Cardoso LSB, Lima EM, Penido Silva JM, Diniz JS, Bambirra EA, et al. Predictive factors of chronic kidney disease in primary focal segmental glomerulosclerosis. *Pediatr Nephrol Berl Ger.* juill 2006;21(7):1003-12.
5. Johnson RJ, Feehally J, Flöge J, éditeurs. *Comprehensive clinical nephrology.* 5. ed. Philadelphia, Pa: Elsevier, Saunders; 2015. 1299 p.
6. Sahali D, Pawlak A, Valanciuté A, Grimbert P, Lang P, Remy P, et al. A Novel Approach to Investigation of the Pathogenesis of Active Minimal-Change Nephrotic Syndrome Using Subtracted cDNA Library Screening. *J Am Soc Nephrol.* 1 mai 2002;13(5):1238-47.
7. Grimbert P, Valanciute A, Audard V, Pawlak A, Le gouvelo S, Lang P, et al. Truncation of C-mip (Tc-mip), a new proximal signaling protein, induces c-maf Th2 transcription factor and cytoskeleton reorganization. *J Exp Med.* 1 sept 2003;198(5):797-807.
8. Zhang S-Y, Kamal M, Dahan K, Pawlak A, Ory V, Desvaux D, et al. c-mip impairs podocyte

- proximal signaling and induces heavy proteinuria. *Sci Signal*. 18 mai 2010;3(122):ra39.
9. Bariéty J, Bruneval P, Meyrier A, Mandet C, Hill G, Jacquot C. Podocyte involvement in human immune crescentic glomerulonephritis. *Kidney Int*. sept 2005;68(3):1109-19.
 10. Smeets B, Moeller MJ. Parietal epithelial cells and podocytes in glomerular diseases. *Semin Nephrol*. juill 2012;32(4):357-67.
 11. Fuiano G, Comi N, Magri P, Sepe V, Balletta MM, Esposito C, et al. Serial morphometric analysis of sclerotic lesions in primary « focal » segmental glomerulosclerosis. *J Am Soc Nephrol JASN*. janv 1996;7(1):49-55.
 12. Dijkman H, Smeets B. The parietal epithelial cell is crucially involved in human idiopathic focal segmental glomerulosclerosis. :11.
 13. Smeets B, Kuppe C, Sicking E-M, Fuss A, Jirak P, van Kuppevelt TH, et al. Parietal Epithelial Cells Participate in the Formation of Sclerotic Lesions in Focal Segmental Glomerulosclerosis. *J Am Soc Nephrol*. juill 2011;22(7):1262-74.
 14. Smeets B, Stucker F, Wetzels J, Brocheriou I, Ronco P, Gröne H-J, et al. Detection of Activated Parietal Epithelial Cells on the Glomerular Tuft Distinguishes Early Focal Segmental Glomerulosclerosis from Minimal Change Disease. *Am J Pathol*. déc 2014;184(12):3239-48.
 15. Appel D, Kershaw DB, Smeets B, Yuan G, Fuss A, Frye B, et al. Recruitment of Podocytes from Glomerular Parietal Epithelial Cells. *J Am Soc Nephrol*. févr 2009;20(2):333-43.
 16. Sagrinati C, Netti GS, Mazzinghi B, Lazzeri E, Liotta F, Frosali F, et al. Isolation and characterization of multipotent progenitor cells from the Bowman's capsule of adult human kidneys. *J Am Soc Nephrol JASN*. sept 2006;17(9):2443-56.
 17. Bariéty J, Mandet C, Hill GS, Bruneval P. Parietal podocytes in normal human glomeruli. *J Am Soc Nephrol JASN*. oct 2006;17(10):2770-80.
 18. Ohse T, Vaughan MR, Kopp JB, Krofft RD, Marshall CB, Chang AM, et al. De novo expression of podocyte proteins in parietal epithelial cells during experimental glomerular disease. *Am J Physiol Renal Physiol*. mars 2010;298(3):F702-711.
 19. Shankland SJ, Freedman BS, Pippin JW. Can podocytes be regenerated in adults?: *Curr Opin Nephrol Hypertens*. mai 2017;26(3):154-64.
 20. Eymael J, Sharma S, Loeven MA, Wetzels JF, Mooren F, Florquin S, et al. CD44 is required for the pathogenesis of experimental crescentic glomerulonephritis and collapsing focal segmental glomerulosclerosis. *Kidney Int*. mars 2018;93(3):626-42.
 21. Fernandez-Juarez G, Villacorta J, Ruiz-Roso G, Panizo N, Martinez-Marín I, Marco H, et al. Therapeutic variability in adult minimal change disease and focal segmental glomerulosclerosis. *Clin Kidney J*. juin 2016;9(3):381-6.
 22. Hommos MS, De Vriese AS, Alexander MP, Sethi S, Vaughan L, Zand L, et al. The Incidence of Primary vs Secondary Focal Segmental Glomerulosclerosis: A Clinicopathologic Study. *Mayo Clin Proc*. déc 2017;92(12):1772-81.
 23. Hommos MS, Zeng C, Liu Z, Troost JP, Rosenberg AZ, Palmer M, et al. Global glomerulosclerosis with nephrotic syndrome; the clinical importance of age adjustment. *Kidney Int*. 2018;93(5):1175-82.
 24. Mariani LH, Martini S, Barisoni L, Canetta PA, Troost JP, Hodgin JB, et al. Interstitial fibrosis scored on whole-slide digital imaging of kidney biopsies is a predictor of outcome in proteinuric glomerulopathies. *Nephrol Dial Transplant*. févr 2018;33(2):310-8.
 25. Ren H, Shen P, Li X, Pan X, Zhang Q, Feng X, et al. Treatment and Prognosis of Primary Focal Segmental Glomerulosclerosis. *New Insights Glomerulonephritis*. 2013;181:109-18.
 26. Nolasco F, Cameron JS, Heywood EF, Hicks J, Ogg C, Williams DG. Adult-onset minimal change nephrotic syndrome: a long-term follow-up. *Kidney Int*. juin 1986;29(6):1215-23.

27. Ory V, Fan Q, Hamdaoui N, Zhang S, Desvaux D, Audard V, et al. c-mip down-regulates NF- κ B activity and promotes apoptosis in podocytes. *Am J Pathol.* juin 2012;180(6):2284-92.
28. Fatima H, Moeller MJ, Smeets B, Yang H-C, D'Agati VD, Alpers CE, et al. Parietal Epithelial Cell Activation Marker in Early Recurrence of FSGS in the Transplant. *Clin J Am Soc Nephrol.* nov 2012;7(11):1852-8.

Figure legends

Figure 1: Synaptopodin Immunohistochemical staining

- A- Synaptopodin staining (MCD)
- B- Masson's trichrome staining (MCD same biopsy)
- C- Synaptopodin staining defect (FSGS)
- D- Optical microscopy (FSGS same biopsy)

Figure 2: Claudin 1 staining

- A- Bowman capsule Claudin-1 staining (MCD)
- B- Tuft Claudin-1 staining addition (FSGS)

Figure 3: CD44 staining

- A- Tuft Glomerular CD44 staining (FSGS)
- B- Masson's trichrome staining (FSGS same biopsy)
- C- Tuft Glomerular CD44 staining (MCD)
- D- Masson's trichrome staining (MCD same biopsy)

Figure 4: Flow chart

Figure 1

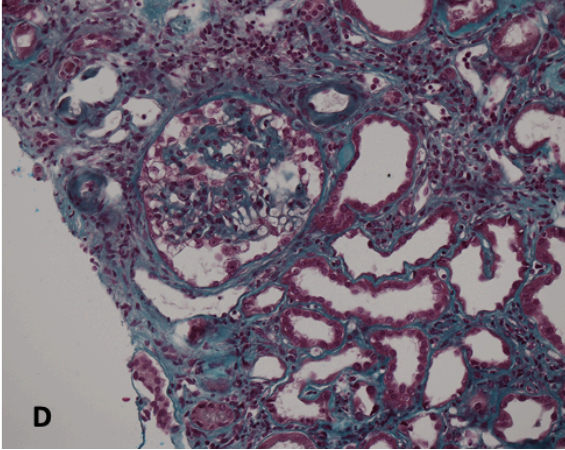
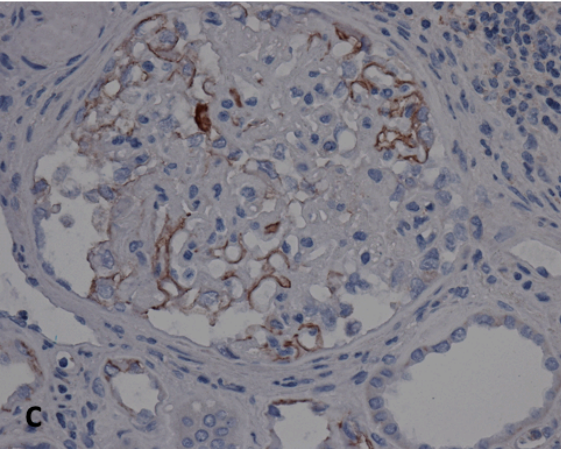
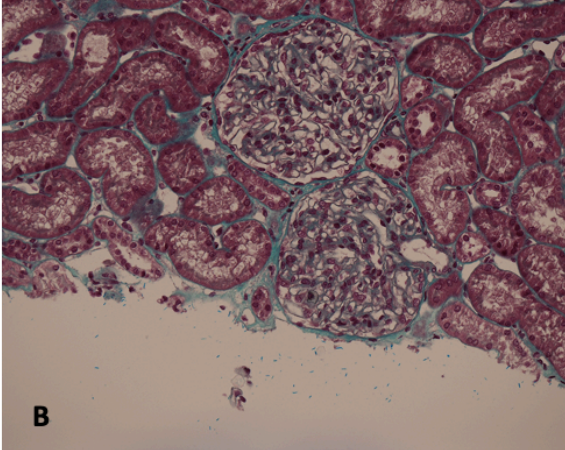
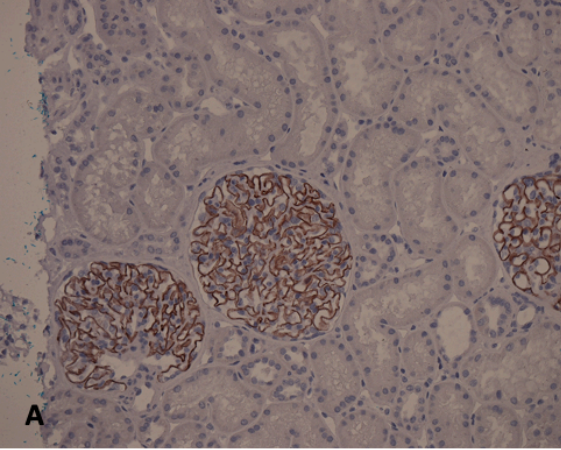


Figure 2

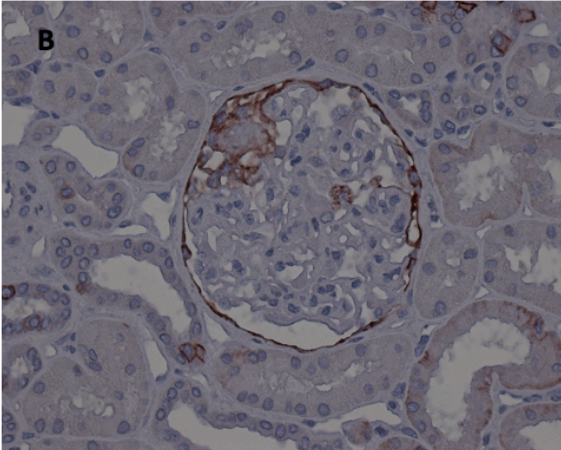
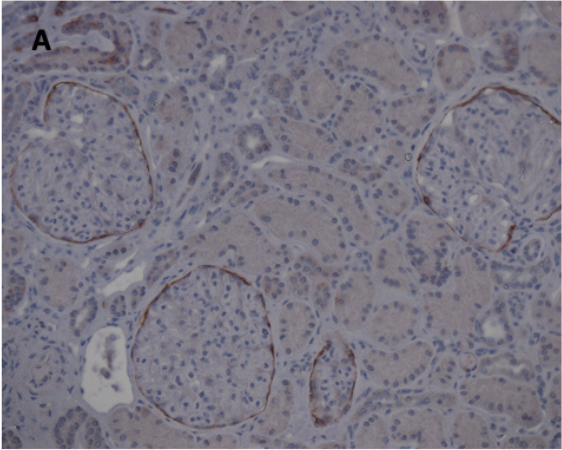


Figure 3

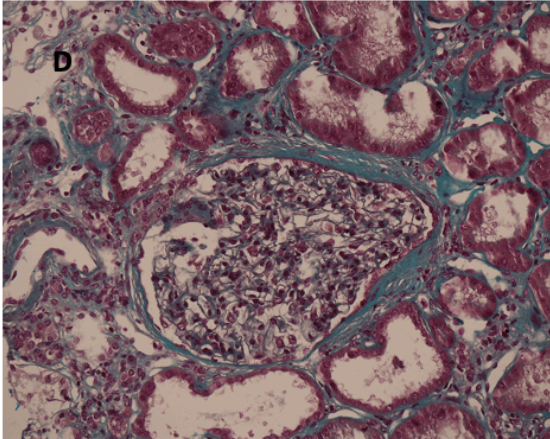
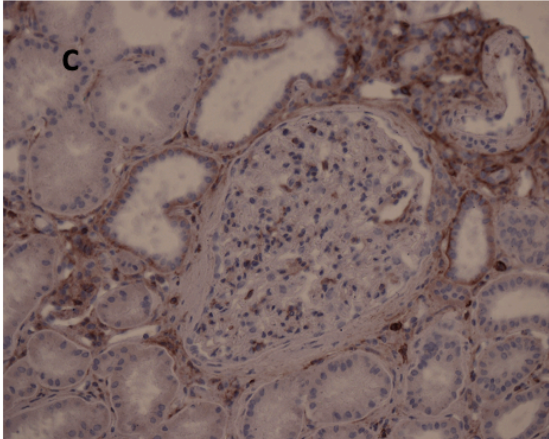
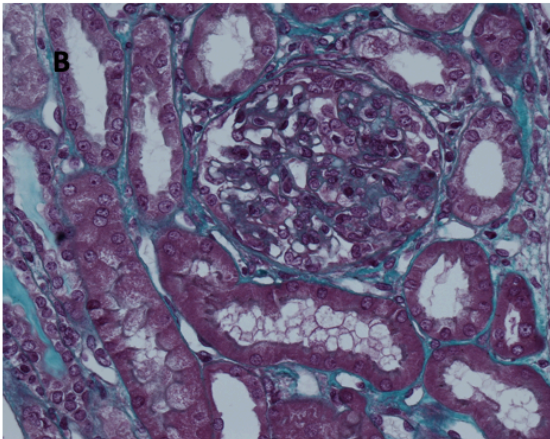
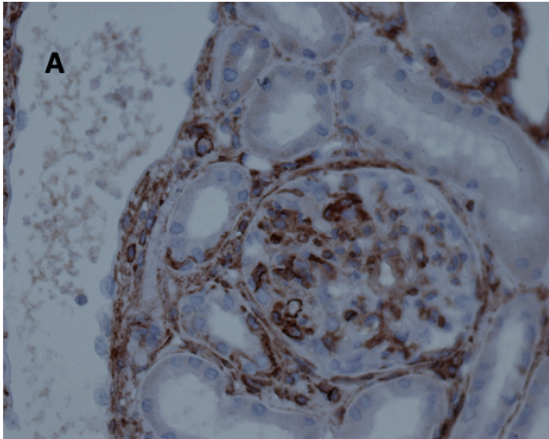


Figure 4

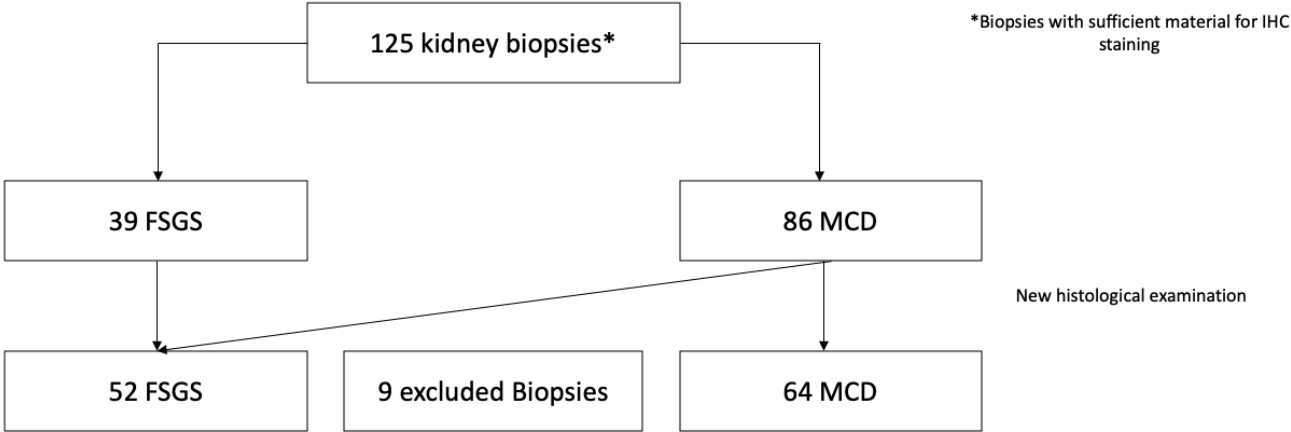


Table 1: List of primary antibodies used

Antibody/Clone	Host Species	Dilution	Supplier
CD44	Mouse	1 : 50	Abcam, Cambridge UK
Claudin 1	Rabbit	1 :100	Abcam, Cambridge UK
Synaptopodin	Mouse	1 : 100	Progen, Heidelberg Germany

Table 2: Characteristics of the patients at kidney biopsy

Variables	Available Data	Total population
Demographic data		
Age (years), <i>median (IQR)</i>	116	53.0 (34.7-64.0)
Male sex, <i>n (%)</i>	116	70 (60.0)
HBP, <i>n (%)</i>	100	48 (48.0)
BMI (kg/m ²), <i>median (IQR)</i>	85	27.0 (22.6-29.7)
Biological data		
Serum creatinine (μmol/L), <i>median (IQR)</i>	108	98.0 (71.7-148.0)
MDRD (mL/min/1.73m ²), <i>median (IQR)</i>	108	60.0 (40.2-91.8)
Proteinuria (g/24h), <i>median (IQR)</i>	108	7.1 (4.3-11.0)
Albuminemia (g/L), <i>median (IQR)</i>	94	21.5(17.0-26.0)
Histological data		
MCD, <i>n (%)</i>	116	64 (55.0)
FSGS, <i>n (%)</i>	116	52 (45.0)
>25% interstitial fibrosis, <i>n (%)</i>	84	18 (21.1)
CMIP glomerular staining, <i>n (%)</i>	106	60 (56.0)

Table 3: Characteristics of the patients at kidney biopsy according to the histological variant

Variables	Available Data	MCD	FSGS	p-value
Demographic data				
Age (years), <i>median (IQR)</i>	116	47.0 (31.0-64.2)	56.0 (40.7-63.0)	0.09
Male sex, <i>n (%)</i>	116	35 (54.7)	35 (67.3)	0.12
HBP, <i>n (%)</i>	100	29 (50.8)	19 (44.0)	0.64
BMI (kg/m ²), <i>median (IQR)</i>	85	25.8 (23.1-29.8)	28.9 (25.3-32.5)	0.09
Biological data				
Serum creatinine (μmol/L), <i>median (IQR)</i>	108	86.0 (64.0-113.5)	121.0 (88.0-178.0)	0.002
MDRD (mL/min/1.73m ²), <i>median (IQR)</i>	108	79.0 (47.2-100.8)	53.0 (33.0-76.0)	0.003
Proteinuria (g/24h), <i>median (IQR)</i>	108	7.0 (4.3-10.9)	7.6 (4.2-11.5)	0.79
Albuminemia (g/L), <i>median (IQR)</i>	94	20.0 (16.0-23.0)	24.0 (20.0-33.0)	0.002
Histological data				
>25% interstitial fibrosis, <i>n (%)</i>	84	3 (7.0)	13 (33.3)	0.005
CMIP glomerular staining, <i>n (%)</i>	96	33 (58.9)	27 (67.5)	0.52

Table 4: Biological data and evolution after 5 years of follow-up, according to the histological variant

Variable	Available Data	MCD	FSGS	p-value
Biological data				
Serum creatinine at M60 ($\mu\text{mol/L}$), median (IQR)	57	77.0 (66.7-98.2)	123.0 (84.0-220.0)	0.0004
MDRD at M60 (mL/min/1.73m^2), median (IQR)	57	83.0 (65.7-93.3)	45.0 (27.1-70.5)	0.0003
Evolution				
INS relapse (≥ 1), n (%)	102	31.0 (53.4)	11 (25.0)	0.007
Kidney transplantation, n (%)	116	0 (0)	1 (2.0)	0.44
Dialysis, n (%)	116	3 (4.6)	7 (13.5)	0.11
Death, n (%)	116	5 (7.8)	3 (5.8)	0.73

Table 5: Primary composite endpoint (PCE) univariate analysis

	Available data	Reaching PCE (n=24)	Not reaching PCE (n=40)	p-value
Demographical data				
Age, years, <i>mean (±SD)</i>	64	52.0 (±14.7)	47.8 (±16.8)	0.31
Male sex, <i>n (%)</i>	64	15 (62.5)	21 (52.5)	0.60
HBP, <i>n (%)</i>	56	7 (33.3)	20 (57.1)	0.15
BMI (kg/m ²), <i>mean (±SD)</i>	51	29.7 (±5.0)	27.4 (±4.9)	0.12
Biological data				
MO serum creatinine, μmol/L, <i>mean (±SD)</i>	64	163.1 (±91.5)	130.0 (±110.0)	0.20
MO MDRD (ml/min/1.73m ²), <i>mean (±SD)</i>	64	52.3 (±35.3)	70.4 (±40.5)	0.07
Albuminemia (g/L), <i>mean (±SD)</i>	64	25.9 (±10.1)	24.2 (±9.7)	0.58
Proteinuria (g/24h), <i>mean (±SD)</i>	64	7.3 (±4.9)	9.2 (±9.8)	0.20
Histological data				
SNI variant				0.009
MCD, <i>n (%)</i>		5 (20.8)	23 (57.5)	
FSGS, <i>n (%)</i>		19 (79.2)	17 (42.5)	
CMIP glomerular staining, <i>n (%)</i>	54	14 (73.7)	23 (65.7)	0.76
Interstitial fibrosis >25%, <i>n (%)</i>	55	7 (36.8)	5 (13.9)	0.08

Table 6: Comparison of patients with loss of follow-up with other patients of the cohort

	Available data	Loss of follow-up (n=44)	Patient with 5 years data (n=72)	p
Demographical data				
Age, years, <i>mean (±SD)</i>	116	45.0 (±20.1)	51.2 (±16.4)	0.09
Male sex, <i>n (%)</i>	116	28 (63.6)	42 (58.3)	0.71
HBP, <i>n (%)</i>	100	17 (47.2)	31 (48.4)	1
BMI (kg/m ²), <i>mean (±SD)</i>	85	26.1 (±5.2)	28.4 (±4.9)	0.07
Biological data				
M0 serum creatinine, µmol/L, <i>mean (±SD)</i>	108	96.2 (±42.3)	140.1 (±99.8)	0.002
M0 MDRD (ml/min/1.73m ²), <i>mean (±SD)</i>	108	81.4 (±35.3)	63.8 (±38.8)	0.02
Albuminemia (g/L), <i>mean (±SD)</i>	94	20.1 (±7.4)	24.5 (±9.3)	0.047
Proteinuria (g/24h), <i>mean (±SD)</i>	108	8.8 (±4.9)	8.5 (±8)	0.19
Histological data				
SNI variant	116			0.02
MCD, <i>n (%)</i>		31 (70.5)	33 (45.8)	
FSGS, <i>n (%)</i>		13 (29.5)	39 (54.2)	
CMIP glomerular staining, <i>n (%)</i>	96	20 (57.1)	40 (65.5)	0.55
Interstitial fibrosis >25%, <i>n (%)</i>	84	12 (20.7)	4 (15.4)	0.79

Table 7: Primary composite endpoint, univariate analysis, sensitivity analysis

	Available data	Reaching PCE (n=32)	Not reaching PCE (n=84)	p-value
Demographical data				
Age, years, <i>mean (±SD)</i>	116	55.4(±15.0)	46.3 (±18.5)	0.008
Male sex, <i>n (%)</i>	116	21 (67.7)	49 (58.3)	0.61
HBP, <i>n (%)</i>	100	11 (37.9)	37 (52.1)	0.29
BMI (kg/m ²), <i>mean (±SD)</i>	85	29.5 (±4.8)	26.8 (±5.1)	0.02
Biological data				
MO Serum creatinine, µmol/L, <i>mean (±SD)</i>	108	153.5 (±84.3)	113.5 (±85.3)	0.03
MO MDRD (ml/min/1.73m ²), <i>mean (±SD)</i>	108	54.7 (±35.2)	75.7 (±38.2)	0.009
Albuminemia (g/L), <i>mean (±SD)</i>	94	25.0 (±8.7)	22.1 (±8.8)	0.19
Proteinuria (g/24h), <i>mean (±SD)</i>	108	6.8 (±4.5)	9.3 (±7.6)	0.04
Histological data				
SNI variant	116			0.003
MCD, <i>n (%)</i>		10 (31.2)	54 (64.3)	
FSGS, <i>n (%)</i>		22 (68.8)	30 (35.7)	
CMIP glomerular staining, <i>n (%)</i>	96	17 (65.3)	43 (61.4)	0.91
Interstitial fibrosis >25%, <i>n (%)</i>	84	7 (31.8)	9 (14.5)	0.11

Table 8: Primary endpoint multivariate analysis

Variable	Available Data	Odd Ratio	95% CI	P value
MDRD, per 1ml/min/1.73m²	45	1.004	0.98-1.03	0.68
Proteinuria, per 1g/24h	45	0.97	0.84-1.10	0.63
CMIP status	45			0.23
CMIP negative		1	(reference)	
CMIP positive		2.66	0.57-15.52	
Interstitial fibrosis	45			0.33
interstitial fibrosis <25%		1	(reference)	
interstitial fibrosis >25%		2.38	0.42-14.74	
INS variant	45			0.06
FSGS		1	(reference)	
MCD		0.26	0.05-1.03	

Table 9: Primary endpoint multivariate analysis, sensitivity analysis

Variable	Available Data	Odd Ratio	95% IC	P value
M0 MDRD, per 1ml/min/1.73m²	66	0.995	0.98-1.01	0.62
M0 proteinuria, per 1g/24h	66	0.93	0.81-1.05	0.29
CMIP IHC staining	66			0.19
CMIP negative		1	(reference)	
CMIP positive		2.43	0.69-10.30	
Interstitial fibrosis	66			0.94
Interstitial fibrosis <25%		1	(reference)	
Interstitial fibrosis >25%		0.94	0.20-3.98	
INS variant	66			0.049
FSGS		1	(reference)	
MCD		0.28	0.08-0.96	

Table 10: Parietal epithelial cells IHC staining, according to the histological variant

	MCD	FSGS
Effectives		
Effectives (before Masson's trichrome analysis), <i>n</i>	9	14
Effectives for the analysis, <i>n</i>	6	17
IHC staining analysis		
Synaptopodin (homogeneous Tuft staining), <i>biopsy percentage (bp)</i>	100%	40%
Synaptopodin Tuft defect, <i>bp</i>	0%	60%
Claudin-1: Bowman capsule staining, <i>bp</i>	100%	100%
Claudin-1: Tuft staining detection, <i>bp</i>	0%	62%
CD44 lesion staining (pathological glomeruli), <i>bp</i>	NC	84%
CD44 tuft staining (normal glomeruli), <i>bp</i>	80%	76%

V- Discussion

CMIP est un protagoniste important de la dysfonction lympho-podocytaire dans le SNI. Son expression a initialement été décrite dans les cellules de Reed-Sternberg et les podocytes de patients ayant un syndrome néphrotique en rapport avec un lymphome de Hodgkin (63). En 2010, Sahali *et al.* ont identifié une anomalie d'expression de CMIP chez les patients souffrant de syndrome néphrotique idiopathique (64,213). CMIP agit en inhibant NFκB, favorisant l'apoptose podocytaire (67), et intervient dans le remodelage du cytosquelette d'actine en altérant les voies de signalisation podocytaires, puisqu'il empêche les interactions Fyn/néphrine et Fyn/NWASP et donc leur phosphorylation (68).

Les résultats d'une première étude menée par notre équipe montraient que le marquage glomérulaire CMIP en immunohistochimie sur des biopsies de syndrome néphrotique idiopathique était corrélé à une meilleure pente de DFG à 1 an. L'hypothèse que l'expression de CMIP pouvait être liée à la capacité de régénération podocytaire avait été évoquée. Les patients qui n'exprimaient pas CMIP ayant potentiellement un renouvellement podocytaire altéré, du fait de lésions histologiques fixées.

Compte tenu de l'évolution lente que peut avoir le syndrome néphrotique, particulièrement dans les formes SNLGM, nous avons voulu confirmer ces résultats en analysant l'évolution biologique des patients à 5 ans du diagnostic initial. Au vu de la faible fréquence attendue des événements rénaux dans cette population, nous avons choisi d'utiliser un critère de jugement principal composite associant une inflexion de la pente de DFG supérieure à 30% et la survenue d'une insuffisance rénale terminale nécessitant la mise en dialyse ou la transplantation. Malgré cela, le nombre d'évènements à 5 ans est resté relativement faible (survenant chez 24 patients de notre cohorte de 116 patients) et les patients perdus de vue étaient nombreux. Nous avons donc réalisé une analyse dite « de sensibilité » dans notre analyse uni- et multivariée. Nous avons au préalable comparé les caractéristiques des patients perdus de vue à celles des patients ayant des données biologiques disponibles à 5 ans. Ces patients perdus de vue comptaient significativement plus de SNLGM, ayant une meilleure fonction rénale et une albuminémie plus faible. Nous avons donc fait l'hypothèse que ces patients étaient perdus de vue en raison de leur stabilité clinico-biologique dans le temps, et avons considéré qu'ils n'atteignaient pas le critère de jugement principal dans notre analyse de sensibilité. A l'inverse, les patients décédés étaient comptés comme ayant atteint notre critère de jugement.

Notre analyse univariée de sensibilité nous a permis de mettre en évidence différents paramètres qui étaient associés à notre critère de jugement principal à 5 ans. Ces facteurs prédictifs de mauvaise évolution rénale regroupaient : l'âge, qui a déjà, dans de précédentes études, été associé à la podocytopénie au cours des glomérulopathies, ce qui a pu être confirmé dans des modèles murins (209) ; la créatinémie et le DFG à l'inclusion (également identifiés dans la littérature comme étant des facteurs de mauvaise évolution (214)) ; ainsi que le type de syndrome néphrotique (SNLGM ou HSF primitive).

Dans notre modèle multivarié dit de sensibilité, qui tenait compte des perdus de vue, nous n'avons pas retrouvé d'association statistique entre l'expression de CMIP glomérulaire et notre critère de jugement composite après ajustement sur les facteurs confondants suivants : MDRD à J0, protéinurie à J0, degré de fibrose interstitielle et type de SNI. Toutefois, nous avons pu observer que dans notre étude, l'expression positive de CMIP et notre critère de jugement principal semblaient, contrairement à l'analyse réalisée à un an dans une précédente étude, évoluer dans le même sens (65% de marquage dans le groupe ayant atteint le critère de jugement principal contre 61 % dans le groupe ne l'ayant pas atteint). Même s'il ne s'agit que d'une tendance, qui n'atteint pas la significativité statistique, ces résultats sont en accord avec le rôle de CMIP au cours du syndrome néphrotique puisqu'il est lié aux processus d'apoptose podocytaire. Par ailleurs, en raison de la faible fréquence de survenue de notre critère de jugement composite, notre étude manquait probablement de puissance pour montrer une différence statistique.

Après ajustement sur les facteurs confondants dans notre modèle multivarié, seul le type de syndrome néphrotique restait associé à notre critère de jugement principal : les patients ayant un SNLGM ayant un risque plus faible de l'atteindre. Les autres facteurs identifiés lors de l'analyse univariée disparaissaient après l'ajustement.

Nous avons été surpris par l'absence de lien statistique entre l'intensité de la fibrose interstitielle et notre critère de jugement principal, puisque celle-ci est habituellement associée à une mauvaise évolution au cours des néphropathies protéinuriques (215,216). Il est possible que les différences de fonction rénale des patients à J0 aient été en partie dues à des degrés différents de fibrose.

Nous avons également été interpellés par la mortalité des patients dans le groupe SNLGM, plus importante que celle des patients ayant une HSF (7.8% vs 5.8% respectivement). Dans la plupart des situations, la cause du décès chez les patients du groupe SNLGM ne semblait pas être due à une conséquence du SNI ou de son traitement, alors que c'était le cas pour les patients HSF. Par ailleurs, il est probable que la proportion très inégale de patients atteignant l'insuffisance rénale terminale (dialyse et transplantation) dans les 2 groupes (15.5% dans le groupe HSF versus 4,6% dans le groupe LGM) aura une incidence importante sur la survie au-delà de 5 ans. Ce chiffre de 7.8% de mortalité dans le SNLGM semble être concordant avec la littérature, puisque, selon les études, le taux de survie à 15 ans varie de 83 à 98% (90,217). 70% des décès surviennent dans les 3 premières années du suivi, et seulement 33% semblent être liés directement aux complications du syndrome néphrotique (217).

Nous n'avons pas montré dans cette étude d'association entre l'expression de CMIP en immunohistochimie et le devenir rénal des patients de notre cohorte de SNI.

La disparité en termes de sévérité des différentes formes de SNI, et le manque de facteurs prédictifs fiables pour ces patients nous ont également incité à nous pencher sur d'autres facteurs pronostiques potentiels. Si le rôle de CMIP dans la physiopathologie du syndrome néphrotique est bien documenté, ce n'est pas le cas de celui des cellules épithéliales

pariétales. On leur attribue 2 rôles radicalement opposés dans les pathologies glomérulaires. Elles sont considérées par certains comme une niche potentielle de progéniteurs podocytaires (130,146,172) et sont également étroitement liées aux processus de sclérose glomérulaire comme cela a été montré dans différentes pathologies, au premier rang desquelles la HSF, mais également dans la glomérulopathie collapsante et les glomérulopathies à croissants (125,141,192). Ces cellules sont, comme le dit Lasagni, capables du « meilleur » comme du « pire » au cours des glomérulopathies (144). A ce jour, la littérature ayant trait au potentiel pouvoir régénérant des PECs est très discordante et ce point très débattu par la communauté scientifique. En revanche, le rôle de ces cellules dans les processus de glomérulosclérose est bien démontré (141). Les PECs activées (aPECs), caractérisées par l'expression du CD44, sont géographiquement associées aux lésions histologiques de FSGS, et leur présence au sein du flocculus pourrait aider à différencier les deux différents variants de SNI (119,181).

Nous nous sommes donc intéressés au profil d'expression de ces marqueurs d'activation dans notre large cohorte de SNI. Nous voulions dans un premier temps confirmer la colocalisation des aPECs et des lésions de HSF (141), évaluer la concordance de l'expression de ces marqueurs avec le diagnostic de HSF primitive, comme ont pu le faire Smeets *et al.* (119), avant d'étudier, dans un 3^{ème} temps, les différences de devenir rénal de ces patients en fonction de leur expression de ces différents marqueurs d'activation en immunohistochimie. Lors de la réalisation de ces immunohistochimies, nous avons systématiquement réalisé des lames contrôles afin de pouvoir effectuer des relectures pour confirmer le diagnostic histologique initial. Nous avons également travaillé sur des lames consécutives dans le but d'avoir des images les plus comparables possibles entre les différentes lames d'un même patient, pour permettre d'affirmer des correspondances géographiques.

Nous avons pu confirmer l'association géographique entre PEC activées et lésions sclérotiques pour les patients ayant une hyalinose segmentaire et focale primitive, puisque chez 84% des patients les lésions histologiques en microscopie optique et le marquage CD44 en IHC étaient strictement superposables.

Cependant, contrairement aux résultats de Smeets, nous n'avons pas retrouvé que le marquage CD44 en immunohistochimie était spécifique de la HSF, puisque la plupart des LGM de notre cohorte étaient également marquées par le CD44. Ceci pourrait être dû à un effet d'échantillonnage au vu du caractère focal de cette maladie, suggérant que les biopsies marquées par le CD44 pourraient, dans d'autres plans de coupe, montrer des lésions typiques de HSF. Cette hypothèse semble peu probable au vu du nombre de relectures et de coupes effectuées. Ces LGM fixant le CD44 pourraient en réalité représenter des formes frontières avec la HSF, et l'étude de l'évolution biologique de ces patients pourra nous renseigner sur le caractère pronostique de l'expression du CD44.

Nous avons également réalisé, en immunohistochimie, un marquage de la Claudine-1, qui reconnaît les jonctions serrées des cellules pariétales épithéliales. Dans sa localisation habituelle, elle ne marque que la capsule de Bowman (126). En revanche lorsqu'elle prend une localisation flocculaire, elle est considérée comme un marqueur de PEC activées (119).

La relecture de nos lames nous a permis de reclasser 3 biopsies qui présentaient des lésions typiques de HSF. Curieusement, ces 3 biopsies présentaient un marquage viscéral en Claudine-1, alors qu'aucune autre biopsie de SNLGM de notre cohorte ne présentait cette caractéristique. Ainsi, la Claudine-1 pourrait se positionner comme un marqueur diagnostique de la HSF dans sa localisation viscérale, et aider à la distinction des deux variants de SNI, en complément de l'examen en microscopie optique.

Ces résultats sont à pondérer car nous n'avons pu analyser qu'un faible nombre de patients. Nous devons les confirmer sur de plus larges effectifs.

Enfin, nous avons pour objectif d'analyser si l'expression de ces marqueurs d'activation est associée à la dégradation de la fonction rénale dans le temps des patients de notre cohorte, dans l'idée qu'ils puissent être des marqueurs pronostiques au cours du syndrome néphrotique idiopathique.

VI- Conclusion

Au cours de cette étude, nous n'avons pas mis en évidence d'association entre l'expression glomérulaire de CMIP en immunohistochimie et l'évolution rénale des patients.

Compte-tenu de leur rôle dans la physiopathologie des glomérulopathies, nous nous sommes penchés sur le profil d'expression de différents marqueurs de cellules pariétales, pour essayer de déterminer si ces marqueurs d'activation ne pourraient pas être utilisés à visée pronostique au cours du SNI. Nous souhaitons réaliser ces marquages sur l'ensemble de la cohorte afin de pouvoir comparer ceux-ci à l'évolution biologiques de nos patients comme nous avons pu le faire pour CMIP.

VII- Références bibliographiques

1. Johnson RJ, Feehally J, Floege J. *Comprehensive clinical nephrology*. 5. ed. Philadelphia, Pa: Elsevier, Saunders; 2015.
2. Cameron JS. Nephrotic syndrome in the elderly. *Semin Nephrol*. juill 1996;16(4):319-29.
3. Haas M, Meehan SM, Karrison TG, Spargo BH. Changing etiologies of unexplained adult nephrotic syndrome: a comparison of renal biopsy findings from 1976-1979 and 1995-1997. *Am J Kidney Dis Off J Natl Kidney Found*. nov 1997;30(5):621-31.
4. Wiggins RC. The spectrum of podocytopathies: a unifying view of glomerular diseases. *Kidney Int*. juin 2007;71(12):1205-14.
5. D'Agati VD. Focal Segmental Glomerulosclerosis. *N Engl J Med*. 2011;14.
6. De Vriese AS, Sethi S, Nath KA, Glassock RJ, Fervenza FC. Differentiating Primary, Genetic, and Secondary FSGS in Adults: A Clinicopathologic Approach. *J Am Soc Nephrol*. 10 janv 2018;ASN.2017090958.
7. Sharif B, Barua M. Advances in molecular diagnosis and therapeutics in nephrotic syndrome and focal and segmental glomerulosclerosis. *Curr Opin Nephrol Hypertens*. 2018;27(3):194-200.
8. Brenner BM, Meyer TW, Hostetter TH. Dietary protein intake and the progressive nature of kidney disease: the role of hemodynamically mediated glomerular injury in the pathogenesis of progressive glomerular sclerosis in aging, renal ablation, and intrinsic renal disease. *N Engl J Med*. 9 sept 1982;307(11):652-9.
9. Rennke HG, Klein PS. Pathogenesis and significance of nonprimary focal and segmental glomerulosclerosis. *Am J Kidney Dis Off J Natl Kidney Found*. juin 1989;13(6):443-56.
10. Sahali D, Audard V, Rémy P, Lang P. Syndromes néphrotiques idiopathiques : physiopathologie et prise en charge thérapeutique spécifique chez l'adulte. *Néphrologie Thérapeutique*. juin 2012;8(3):180-92.
11. Audard V, Lang P, Sahali D. [Minimal change nephrotic syndrome : new insights into disease pathogenesis]. *Med Sci MS*. oct 2008;24(10):853-8.
12. Banh THM, Hussain-Shamsy N, Patel V, Vasilevska-Ristovska J, Borges K, Sibbald C, et al. Ethnic Differences in Incidence and Outcomes of Childhood Nephrotic Syndrome. *Clin J Am Soc Nephrol CJASN*. 07 2016;11(10):1760-8.
13. Meyrier A, Niaudet P. Acute kidney injury complicating nephrotic syndrome of minimal change disease. *Kidney Int*. 2018;94(5):861-9.
14. Mendonça ACQ, Oliveira EA, Fróes BP, Faria LDC, Pinto JS, Nogueira MMI, et al. A predictive model of progressive chronic kidney disease in idiopathic nephrotic syndrome. *Pediatr Nephrol Berl Ger*. nov 2015;30(11):2011-20.
15. Uezono S, Hara S, Sato Y, Komatsu H, Ikeda N, Shimao Y, et al. Renal biopsy in elderly patients: a clinicopathological analysis. *Ren Fail*. 2006;28(7):549-55.
16. Vivarelli M, Massella L, Ruggiero B, Emma F. Minimal Change Disease. *Clin J Am Soc Nephrol*. 7 févr 2017;12(2):332-45.
17. O'Shaughnessy MM, Hogan SL, Poulton CJ, Falk RJ, Singh HK, Nickleit V, et al. Temporal and Demographic Trends in Glomerular Disease Epidemiology in the Southeastern United States, 1986-2015. *Clin J Am Soc Nephrol CJASN*. 3 avr 2017;12(4):614-23.
18. Sim JJ, Batech M, Hever A, Harrison TN, Avelar T, Kanter MH, et al. Distribution of

Biopsy-Proven Presumed Primary Glomerulonephropathies in 2000-2011 Among a Racially and Ethnically Diverse US Population. *Am J Kidney Dis.* oct 2016;68(4):533-44.

19. Savin VJ, Sharma M, Zhou J, Genochi D, Sharma R, Srivastava T, et al. Multiple Targets for Novel Therapy of FSGS Associated with Circulating Permeability Factor. *BioMed Res Int.* 2017;2017:6232616.

20. Puelles VG, Hoy WE, Hughson MD, Diouf B, Douglas-Denton RN, Bertram JF. Glomerular number and size variability and risk for kidney disease. *Curr Opin Nephrol Hypertens.* janv 2011;20(1):7-15.

21. Campus de Sémiologie [Internet]. Disponible sur: <http://campus.cerimes.fr/semiologie/>

22. Jefferson JA, Shankland SJ. The Pathogenesis of Focal Segmental Glomerulosclerosis. *Adv Chronic Kidney Dis.* sept 2014;21(5):408-16.

23. Jefferson JA, Nelson PJ, Najafian B, Shankland SJ. Podocyte disorders: Core Curriculum 2011. *Am J Kidney Dis Off J Natl Kidney Found.* oct 2011;58(4):666-77.

24. Pavenstädt H, Kriz W, Kretzler M. Cell biology of the glomerular podocyte. *Physiol Rev.* janv 2003;83(1):253-307.

25. Tryggvason K, Patrakka J, Wartiovaara J. Hereditary proteinuria syndromes and mechanisms of proteinuria. *N Engl J Med.* 30 mars 2006;354(13):1387-401.

26. Mundel P. Podocyte Biology and Response to Injury. *J Am Soc Nephrol.* 1 déc 2002;13(12):3005-15.

27. D'Agati VD, Fogo AB, Bruijn JA, Jennette JC. Pathologic classification of focal segmental glomerulosclerosis: a working proposal. *Am J Kidney Dis Off J Natl Kidney Found.* févr 2004;43(2):368-82.

28. Thomas DB, Franceschini N, Hogan SL, Ten Holder S, Jennette CE, Falk RJ, et al. Clinical and pathologic characteristics of focal segmental glomerulosclerosis pathologic variants. *Kidney Int.* mars 2006;69(5):920-6.

29. Stokes MB, Markowitz GS, Lin J, Valeri AM, D'Agati VD. Glomerular tip lesion: a distinct entity within the minimal change disease/focal segmental glomerulosclerosis spectrum. *Kidney Int.* mai 2004;65(5):1690-702.

30. Benzing T. Signaling at the slit diaphragm. *J Am Soc Nephrol JASN.* juin 2004;15(6):1382-91.

31. D'Agati VD. Podocyte injury in focal segmental glomerulosclerosis: Lessons from animal models (a play in five acts). *Kidney Int.* févr 2008;73(4):399-406.

32. Wharram BL, Goyal M, Wiggins JE, Sanden SK, Hussain S, Filipiak WE, et al. Podocyte depletion causes glomerulosclerosis: diphtheria toxin-induced podocyte depletion in rats expressing human diphtheria toxin receptor transgene. *J Am Soc Nephrol JASN.* oct 2005;16(10):2941-52.

33. Verma R, Wharram B, Kovari I, Kunkel R, Nihalani D, Wary KK, et al. Fyn binds to and phosphorylates the kidney slit diaphragm component Nephrin. *J Biol Chem.* 6 juin 2003;278(23):20716-23.

34. Verma R, Kovari I, Soofi A, Nihalani D, Patrie K, Holzman LB. Nephrin ectodomain engagement results in Src kinase activation, nephrin phosphorylation, Nck recruitment, and actin polymerization. *J Clin Invest.* mai 2006;116(5):1346-59.

35. Li H, Lemay S, Aoudjit L, Kawachi H, Takano T. SRC-family kinase Fyn phosphorylates the cytoplasmic domain of nephrin and modulates its interaction with podocin. *J Am Soc Nephrol JASN.* déc 2004;15(12):3006-15.

36. Quack I, Rump LC, Gerke P, Walther I, Vinke T, Vonend O, et al. beta-Arrestin2 mediates

- nephrin endocytosis and impairs slit diaphragm integrity. *Proc Natl Acad Sci U S A*. 19 sept 2006;103(38):14110-5.
37. Jones N, Blasutig IM, Eremina V, Ruston JM, Bladt F, Li H, et al. Nck adaptor proteins link nephrin to the actin cytoskeleton of kidney podocytes. *Nature*. 6 avr 2006;440(7085):818-23.
38. Huber TB, Hartleben B, Kim J, Schmidts M, Schermer B, Keil A, et al. Nephrin and CD2AP associate with phosphoinositide 3-OH kinase and stimulate AKT-dependent signaling. *Mol Cell Biol*. juill 2003;23(14):4917-28.
39. Kestilä M, Lenkkeri U, Männikkö M, Lamerdin J, McCready P, Putaala H, et al. Positionally cloned gene for a novel glomerular protein--nephrin--is mutated in congenital nephrotic syndrome. *Mol Cell*. mars 1998;1(4):575-82.
40. Chugh SS, Clement LC, Macé C. New insights into human minimal change disease: lessons from animal models. *Am J Kidney Dis Off J Natl Kidney Found*. févr 2012;59(2):284-92.
41. Tryggvason K, Wartiovaara J. Molecular basis of glomerular permselectivity. *Curr Opin Nephrol Hypertens*. juill 2001;10(4):543-9.
42. Topham PS, Kawachi H, Haydar SA, Chugh S, Addona TA, Charron KB, et al. Nephritogenic mAb 5-1-6 is directed at the extracellular domain of rat nephrin. *J Clin Invest*. déc 1999;104(11):1559-66.
43. Boute N, Gribouval O, Roselli S, Benessy F, Lee H, Fuchshuber A, et al. NPHS2, encoding the glomerular protein podocin, is mutated in autosomal recessive steroid-resistant nephrotic syndrome. *Nat Genet*. avr 2000;24(4):349-54.
44. Hinkes BG, Mucha B, Vlangos CN, Gbadegesin R, Liu J, Hasselbacher K, et al. Nephrotic syndrome in the first year of life: two thirds of cases are caused by mutations in 4 genes (NPHS1, NPHS2, WT1, and LAMB2). *Pediatrics*. avr 2007;119(4):e907-919.
45. Ha T-S. Genetics of hereditary nephrotic syndrome: a clinical review. *Korean J Pediatr*. mars 2017;60(3):55-63.
46. Shalhoub RJ. Pathogenesis of lipid nephrosis: a disorder of T-cell function. *Lancet Lond Engl*. 7 sept 1974;2(7880):556-60.
47. Audard V, Larousserie F, Grimbert P, Abtahi M, Sotto J-J, Delmer A, et al. Minimal change nephrotic syndrome and classical Hodgkin's lymphoma: report of 21 cases and review of the literature. *Kidney Int*. juin 2006;69(12):2251-60.
48. Orman SV, Schechter GP, Whang-Peng J, Guccion J, Chan C, Schulof RS, et al. Nephrotic syndrome associated with a clonal T-cell leukemia of large granular lymphocytes with cytotoxic function. *Arch Intern Med*. sept 1986;146(9):1827-9.
49. Mauer SM, Hellerstein S, Cohn RA, Sibley RK, Vernier RL. Recurrence of steroid-responsive nephrotic syndrome after renal transplantation. *J Pediatr*. août 1979;95(2):261-4.
50. Canaud G, Dion D, Zuber J, Gubler M-C, Sberro R, Thervet E, et al. Recurrence of nephrotic syndrome after transplantation in a mixed population of children and adults: course of glomerular lesions and value of the Columbia classification of histological variants of focal and segmental glomerulosclerosis (FSGS). *Nephrol Dial Transplant Off Publ Eur Dial Transpl Assoc - Eur Ren Assoc*. avr 2010;25(4):1321-8.
51. Tanaka R, Yoshikawa N, Nakamura H, Ito H. Infusion of peripheral blood mononuclear cell products from nephrotic children increases albuminuria in rats. *Nephron*. 1992;60(1):35-41.
52. Hogan J, Radhakrishnan J. The treatment of minimal change disease in adults. *J Am Soc Nephrol JASN*. avr 2013;24(5):702-11.
53. Daniel V, Trautmann Y, Konrad M, Nayir A, Schärer K. T-lymphocyte populations,

cytokines and other growth factors in serum and urine of children with idiopathic nephrotic syndrome. *Clin Nephrol.* mai 1997;47(5):289-97.

54. Neuhaus TJ, Wadhwa M, Callard R, Barratt TM. Increased IL-2, IL-4 and interferon-gamma (IFN-gamma) in steroid-sensitive nephrotic syndrome. *Clin Exp Immunol.* juin 1995;100(3):475-9.

55. Yap HK, Cheung W, Murugasu B, Sim SK, Seah CC, Jordan SC. Th1 and Th2 cytokine mRNA profiles in childhood nephrotic syndrome: evidence for increased IL-13 mRNA expression in relapse. *J Am Soc Nephrol JASN.* mars 1999;10(3):529-37.

56. Lai K-W, Wei C-L, Tan L-K, Tan P-H, Chiang GSC, Lee CGL, et al. Overexpression of interleukin-13 induces minimal-change-like nephropathy in rats. *J Am Soc Nephrol JASN.* mai 2007;18(5):1476-85.

57. van den Berg JG, Weening JJ. Role of the immune system in the pathogenesis of idiopathic nephrotic syndrome. *Clin Sci Lond Engl* 1979. août 2004;107(2):125-36.

58. Kaneko K, Tuchiya K, Fujinaga S, Kawamura R, Ohtomo Y, Shimizu T, et al. Th1/Th2 balance in childhood idiopathic nephrotic syndrome. *Clin Nephrol.* déc 2002;58(6):393-7.

59. Bagga A, Sinha A, Moudgil A. Rituximab in patients with the steroid-resistant nephrotic syndrome. *N Engl J Med.* 28 juin 2007;356(26):2751-2.

60. Ho IC, Hodge MR, Rooney JW, Glimcher LH. The proto-oncogene c-maf is responsible for tissue-specific expression of interleukin-4. *Cell.* 28 juin 1996;85(7):973-83.

61. Sahali D, Pawlak A, Valanciuté A, Grimbert P, Lang P, Remy P, et al. A Novel Approach to Investigation of the Pathogenesis of Active Minimal-Change Nephrotic Syndrome Using Subtracted cDNA Library Screening. *J Am Soc Nephrol.* 1 mai 2002;13(5):1238-47.

62. Grimbert P, Valanciute A, Audard V, Pawlak A, Le gouvelo S, Lang P, et al. Truncation of C-mip (Tc-mip), a new proximal signaling protein, induces c-maf Th2 transcription factor and cytoskeleton reorganization. *J Exp Med.* 1 sept 2003;198(5):797-807.

63. Audard V, Zhang S, Copie-Bergman C, Rucker-Martin C, Ory V, Candelier M, et al. Occurrence of minimal change nephrotic syndrome in classical Hodgkin lymphoma is closely related to the induction of c-mip in Hodgkin-Reed Sternberg cells and podocytes. *Blood.* 6 mai 2010;115(18):3756-62.

64. Zhang S-Y, Kamal M, Dahan K, Pawlak A, Ory V, Desvaux D, et al. c-mip impairs podocyte proximal signaling and induces heavy proteinuria. *Sci Signal.* 18 mai 2010;3(122):ra39.

65. Sahali D, Sendeyo K, Mangier M, Audard V, Zhang SY, Lang P, et al. Immunopathogenesis of idiopathic nephrotic syndrome with relapse. *Semin Immunopathol.* 1 juill 2014;36(4):421-9.

66. Valanciuté A, le Gouvello S, Solhonne B, Pawlak A, Grimbert P, Lyonnet L, et al. NF-kappa B p65 antagonizes IL-4 induction by c-maf in minimal change nephrotic syndrome. *J Immunol Baltim Md* 1950. 1 janv 2004;172(1):688-98.

67. Kamal M, Valanciute A, Dahan K, Ory V, Pawlak A, Lang P, et al. C-mip interacts physically with RelA and inhibits nuclear factor kappa B activity. *Mol Immunol.* févr 2009;46(5):991-8.

68. Ory V, Fan Q, Hamdaoui N, Zhang S, Desvaux D, Audard V, et al. c-mip down-regulates NF- κ B activity and promotes apoptosis in podocytes. *Am J Pathol.* juin 2012;180(6):2284-92.

69. Gentili A, Tangheroni W, Gelli G. [Proteinuria caused by transfusion of blood from nephrotic to non-nephrotic individuals]. *Minerva Med.* 15 sept 1954;45(74):603-8.

70. Hoyer JR, Vernier RL, Najarian JS, Raji L, Simmons RL, Michael AF. Recurrence of idiopathic nephrotic syndrome after renal transplantation. *Lancet Lond Engl.* 19 août 1972;2(7773):343-8.

71. Hoyer JR, Vernier RL, Najarian JS, Raij L, Simmons RL, Michael AF. Recurrence of idiopathic nephrotic syndrome after renal transplantation. 1972. *J Am Soc Nephrol JASN*. sept 2001;12(9):1994-2002.
72. Gallon L, Leventhal J, Skaro A, Kanwar Y, Alvarado A. Resolution of recurrent focal segmental glomerulosclerosis after retransplantation. *N Engl J Med*. 26 avr 2012;366(17):1648-9.
73. Artero ML, Sharma R, Savin VJ, Vincenti F. Plasmapheresis reduces proteinuria and serum capacity to injure glomeruli in patients with recurrent focal glomerulosclerosis. *Am J Kidney Dis Off J Natl Kidney Found*. avr 1994;23(4):574-81.
74. Ginsburg DS, Dau P. Plasmapheresis in the treatment of steroid-resistant focal segmental glomerulosclerosis. *Clin Nephrol*. nov 1997;48(5):282-7.
75. Zimmerman SW. Increased urinary protein excretion in the rat produced by serum from a patient with recurrent focal glomerular sclerosis after renal transplantation. *Clin Nephrol*. juill 1984;22(1):32-8.
76. Ha T-S, Ha T-S. Circulating Permeability Factors in Idiopathic Nephrotic Syndrome. *Child Kidney Dis*. 30 avr 2019;23(1):7-21.
77. Cheung PK, Klok PA, Baller JF, Bakker WW. Induction of experimental proteinuria in vivo following infusion of human plasma hemopexin. *Kidney Int*. avr 2000;57(4):1512-20.
78. Lennon R, Singh A, Welsh GI, Coward RJ, Satchell S, Ni L, et al. Hemopexin induces nephrin-dependent reorganization of the actin cytoskeleton in podocytes. *J Am Soc Nephrol JASN*. nov 2008;19(11):2140-9.
79. Smith HW, Marshall CJ. Regulation of cell signalling by uPAR. *Nat Rev Mol Cell Biol*. janv 2010;11(1):23-36.
80. Wei C, El Hindi S, Li J, Fornoni A, Goes N, Sageshima J, et al. Circulating urokinase receptor as a cause of focal segmental glomerulosclerosis. *Nat Med*. 31 juill 2011;17(8):952-60.
81. Maas RJH, Deegens JKJ, Wetzels JFM. Serum suPAR in patients with FSGS: trash or treasure? *Pediatr Nephrol Berl Ger*. juill 2013;28(7):1041-8.
82. O S, T S, I L, K W, B R, D S, et al. Recurrent Primary Focal Segmental Glomerulosclerosis Managed With Intensified Plasma Exchange and Concomitant Monitoring of Soluble Urokinase-Type Plasminogen Activator Receptor-Mediated Podocyte β 3-integrin Activation. *Transplantation*. 1 déc 2015;99(12):2593-7.
83. Delville M, Sigdel TK, Wei C, Li J, Hsieh S-C, Fornoni A, et al. A circulating antibody panel for pretransplant prediction of FSGS recurrence after kidney transplantation. *Sci Transl Med*. 1 oct 2014;6(256):256ra136.
84. Wei C, Sigdel TK, Sarwal MM, Reiser J. Circulating CD40 autoantibody and suPAR synergy drives glomerular injury. *Ann Transl Med*. nov 2015;3(19):300.
85. Genovese G, Friedman DJ, Ross MD, Lecordier L, Uzureau P, Freedman BI, et al. Association of trypanolytic ApoL1 variants with kidney disease in African Americans. *Science*. 13 août 2010;329(5993):841-5.
86. Hayek SS, Koh KH, Grams ME, Wei C, Ko Y-A, Li J, et al. A tripartite complex of suPAR, APOL1 risk variants and $\alpha\beta$ 3 integrin on podocytes mediates chronic kidney disease. *Nat Med*. août 2017;23(8):945-53.
87. Beaudreuil S, Zhang X, Herr F, Harper F, Candelier JJ, Fan Y, et al. Circulating CASK is associated with recurrent focal segmental glomerulosclerosis after transplantation. *PloS One*. 2019;14(7):e0219353.
88. Rydel JJ, Korbet SM, Borok RZ, Schwartz MM. Focal segmental glomerular sclerosis in

- adults: Presentation, course, and response to treatment. *Am J Kidney Dis.* avr 1995;25(4):534-42.
89. Nakayama M, Katafuchi R, Yanase T, Ikeda K, Tanaka H, Fujimi S. Steroid responsiveness and frequency of relapse in adult-onset minimal change nephrotic syndrome. *Am J Kidney Dis Off J Natl Kidney Found.* mars 2002;39(3):503-12.
90. Mak SK, Short CD, Mallick NP. Long-term outcome of adult-onset minimal-change nephropathy. *Nephrol Dial Transplant Off Publ Eur Dial Transpl Assoc - Eur Ren Assoc.* nov 1996;11(11):2192-201.
91. Waldman M, Crew RJ, Valeri A, Busch J, Stokes B, Markowitz G, et al. Adult minimal-change disease: clinical characteristics, treatment, and outcomes. *Clin J Am Soc Nephrol CJASN.* mai 2007;2(3):445-53.
92. Cattran DC, Alexopoulos E, Heering P, Hoyer PF, Johnston A, Meyrier A, et al. Cyclosporin in idiopathic glomerular disease associated with the nephrotic syndrome : workshop recommendations. *Kidney Int.* déc 2007;72(12):1429-47.
93. Korbet SM. Treatment of primary focal segmental glomerulosclerosis. *Kidney Int.* déc 2002;62(6):2301-10.
94. Meyrier A. Nephrotic focal segmental glomerulosclerosis in 2004: an update. *Nephrol Dial Transplant Off Publ Eur Dial Transpl Assoc - Eur Ren Assoc.* oct 2004;19(10):2437-44.
95. Chun MJ, Korbet SM, Schwartz MM, Lewis EJ. Focal segmental glomerulosclerosis in nephrotic adults: presentation, prognosis, and response to therapy of the histologic variants. *J Am Soc Nephrol JASN.* août 2004;15(8):2169-77.
96. Duncan N, Dhaygude A, Owen J, Cairns TDH, Griffith M, McLean AG, et al. Treatment of focal and segmental glomerulosclerosis in adults with tacrolimus monotherapy. *Nephrol Dial Transplant Off Publ Eur Dial Transpl Assoc - Eur Ren Assoc.* déc 2004;19(12):3062-7.
97. Cattran DC, Appel GB, Hebert LA, Hunsicker LG, Pohl MA, Hoy WE, et al. A randomized trial of cyclosporine in patients with steroid-resistant focal segmental glomerulosclerosis. North America Nephrotic Syndrome Study Group. *Kidney Int.* déc 1999;56(6):2220-6.
98. Ehrich JHH, Geerlings C, Zivicnjak M, Franke D, Geerlings H, Gellermann J. Steroid-resistant idiopathic childhood nephrosis: overdiagnosed and undertreated. *Nephrol Dial Transplant Off Publ Eur Dial Transpl Assoc - Eur Ren Assoc.* août 2007;22(8):2183-93.
99. Gipson DS, Trachtman H, Kaskel FJ, Greene TH, Radeva MK, Gassman JJ, et al. Clinical trial of focal segmental glomerulosclerosis in children and young adults. *Kidney Int.* oct 2011;80(8):868-78.
100. Coppo R. Non-steroidal and non-cytotoxic therapies for nephrotic syndrome. *Nephrol Dial Transplant Off Publ Eur Dial Transpl Assoc - Eur Ren Assoc.* juin 2008;23(6):1793-6.
101. Mathieson PW. The podocyte as a target for therapies--new and old. *Nat Rev Nephrol.* 1 nov 2011;8(1):52-6.
102. Faul C, Donnelly M, Merscher-Gomez S, Chang YH, Franz S, Delfgaauw J, et al. The actin cytoskeleton of kidney podocytes is a direct target of the antiproteinuric effect of cyclosporine A. *Nat Med.* sept 2008;14(9):931-8.
103. Schöenberger E, Ehrich JH, Haller H, Schiffer M. The podocyte as a direct target of immunosuppressive agents. *Nephrol Dial Transplant Off Publ Eur Dial Transpl Assoc - Eur Ren Assoc.* janv 2011;26(1):18-24.
104. Fornoni A, Sageshima J, Wei C, Merscher-Gomez S, Aguilon-Prada R, Jauregui AN, et al. Rituximab targets podocytes in recurrent focal segmental glomerulosclerosis. *Sci Transl Med.* 1 juin 2011;3(85):85ra46.
105. Yoo T-H, Pedigo CE, Guzman J, Correa-Medina M, Wei C, Villarreal R, et al.

- Sphingomyelinase-like phosphodiesterase 3b expression levels determine podocyte injury phenotypes in glomerular disease. *J Am Soc Nephrol JASN*. janv 2015;26(1):133-47.
106. Feld SM, Figueroa P, Savin V, Nast CC, Sharma R, Sharma M, et al. Plasmapheresis in the treatment of steroid-resistant focal segmental glomerulosclerosis in native kidneys. *Am J Kidney Dis Off J Natl Kidney Found*. août 1998;32(2):230-7.
107. Allard L, Kwon T, Krid S, Bacchetta J, Garnier A, Novo R, et al. Treatment by immunoadsorption for recurrent focal segmental glomerulosclerosis after paediatric kidney transplantation: a multicentre French cohort. *Nephrol Dial Transplant*. 1 juin 2018;33(6):954-63.
108. Schenk H, Müller-Deile J, Schmitt R, Bräsen JH, Haller H, Schiffer M. Removal of focal segmental glomerulosclerosis (FSGS) factor suPAR using CytoSorb. *J Clin Apheresis*. déc 2017;32(6):444-52.
109. Joven J, Villabona C, Vilella E, Masana L, Albertí R, Vallés M. Abnormalities of lipoprotein metabolism in patients with the nephrotic syndrome. *N Engl J Med*. 30 août 1990;323(9):579-84.
110. Kendall AG, Lohmann RC, Dossetor JB. Nephrotic syndrome. A hypercoagulable state. *Arch Intern Med*. juin 1971;127(6):1021-7.
111. Llach F, Papper S, Massry SG. The clinical spectrum of renal vein thrombosis: acute and chronic. *Am J Med*. déc 1980;69(6):819-27.
112. Ogi M, Yokoyama H, Tomosugi N, Hisada Y, Ohta S, Takaeda M, et al. Risk factors for infection and immunoglobulin replacement therapy in adult nephrotic syndrome. *Am J Kidney Dis Off J Natl Kidney Found*. sept 1994;24(3):427-36.
113. Maas RJ, Deegens JK, Smeets B, Moeller MJ, Wetzels JF. Minimal change disease and idiopathic FSGS: manifestations of the same disease. *Nat Rev Nephrol*. déc 2016;12(12):768-76.
114. Fogo AB. Causes and pathogenesis of focal segmental glomerulosclerosis. *Nat Rev Nephrol*. févr 2015;11(2):76-87.
115. Tejani A, Phadke K, Nicastrì A, Adamson O, Chen CK, Trachtman H, et al. Efficacy of cyclophosphamide in steroid-sensitive childhood nephrotic syndrome with different morphological lesions. *Nephron*. 1985;41(2):170-3.
116. Bertelli R, Bonanni A, Caridi G, Canepa A, Ghiggeri GM. Molecular and Cellular Mechanisms for Proteinuria in Minimal Change Disease. *Front Med*. 11 juin 2018;5.
117. Cara-Fuentes G, Johnson RJ, Reiser J. CD80 and suPAR in patients with Minimal Change Disease and Focal Segmental Glomerulosclerosis: Diagnostic and Pathogenic Significance: response. *Pediatr Nephrol Berl Ger*. août 2014;29(8):1467-8.
118. Garin EH, Mu W, Arthur JM, Rivard CJ, Araya CE, Shimada M, et al. Urinary CD80 is elevated in minimal change disease but not in focal segmental glomerulosclerosis. *Kidney Int*. août 2010;78(3):296-302.
119. Smeets B, Stucker F, Wetzels J, Brocheriou I, Ronco P, Gröne H-J, et al. Detection of Activated Parietal Epithelial Cells on the Glomerular Tuft Distinguishes Early Focal Segmental Glomerulosclerosis from Minimal Change Disease. *Am J Pathol*. déc 2014;184(12):3239-48.
120. Bowman W. On the structure and use of the Malpighian bodies of the kidney, with observations on the circulation through that gland. *Abstr Pap Print Philos Trans R Soc Lond*. 1 janv 1843;4:374-7.
121. Greka A, Mundel P. Cell biology and pathology of podocytes. *Annu Rev Physiol*. 2012;74:299-323.
122. Kirk A, Campbell S, Bass P, Mason J, Collins J. Differential expression of claudin tight

junction proteins in the human cortical nephron. *Nephrol Dial Transplant Off Publ Eur Dial Transpl Assoc - Eur Ren Assoc.* juill 2010;25(7):2107-19.

123. Ohse T, Chang AM, Pippin JW, Jarad G, Hudkins KL, Alpers CE, et al. A new function for parietal epithelial cells: a second glomerular barrier. *Am J Physiol Renal Physiol.* déc 2009;297(6):F1566-1574.

124. Zhai QJ, Ozcan A, Hamilton C, Shen SS, Coffey D, Krishnan B, et al. PAX-2 expression in non-neoplastic, primary neoplastic, and metastatic neoplastic tissue: A comprehensive immunohistochemical study. *Appl Immunohistochem Mol Morphol AIMM.* juill 2010;18(4):323-32.

125. Smeets B, Uhlig S, Fuss A, Mooren F, Wetzels JFM, Floege J, et al. Tracing the Origin of Glomerular Extracapillary Lesions from Parietal Epithelial Cells. *J Am Soc Nephrol.* déc 2009;20(12):2604-15.

126. Kiuchi-Saishin Y, Gotoh S, Furuse M, Takasuga A, Tano Y, Tsukita S. Differential Expression Patterns of Claudins, Tight Junction Membrane Proteins, in Mouse Nephron Segments. *J Am Soc Nephrol.* 2002;12.

127. Kuppe C, Leuchte K, Wagner A, Kabgani N, Saritas T, Puelles VG, et al. Novel parietal epithelial cell subpopulations contribute to focal segmental glomerulosclerosis and glomerular tip lesions. *Kidney Int.* juill 2019;96(1):80-93.

128. Lasagni L, Lazzeri E, Shankland SJ, Anders H-J, Romagnani P. Podocyte mitosis - a catastrophe. *Curr Mol Med.* janv 2013;13(1):13-23.

129. Ohse T, Pippin JW, Chang AM, Krofft RD, Miner JH, Vaughan MR, et al. The enigmatic parietal epithelial cell is finally getting noticed: a review. *Kidney Int.* déc 2009;76(12):1225-38.

130. Appel D, Kershaw DB, Smeets B, Yuan G, Fuss A, Frye B, et al. Recruitment of Podocytes from Glomerular Parietal Epithelial Cells. *J Am Soc Nephrol.* févr 2009;20(2):333-43.

131. Chang AM, Ohse T, Krofft RD, Wu JS, Eddy AA, Pippin JW, et al. Albumin-induced apoptosis of glomerular parietal epithelial cells is modulated by extracellular signal-regulated kinase 1/2. *Nephrol Dial Transplant Off Publ Eur Dial Transpl Assoc - Eur Ren Assoc.* avr 2012;27(4):1330-43.

132. Shankland SJ, Smeets B, Pippin JW, Moeller MJ. The emergence of the glomerular parietal epithelial cell. *Nat Rev Nephrol.* mars 2014;10(3):158-73.

133. Sicking E-M, Fuss A, Uhlig S, Jirak P, Dijkman H, Wetzels J, et al. Subtotal ablation of parietal epithelial cells induces crescent formation. *J Am Soc Nephrol JASN.* avr 2012;23(4):629-40.

134. Peired A, Angelotti ML, Ronconi E, la Marca G, Mazzinghi B, Sisti A, et al. Proteinuria impairs podocyte regeneration by sequestering retinoic acid. *J Am Soc Nephrol JASN.* nov 2013;24(11):1756-68.

135. Naito S, Pippin JW, Shankland SJ. The glomerular parietal epithelial cell's responses are influenced by SM22 alpha levels. *BMC Nephrol.* 6 nov 2014;15(1):174.

136. Romagnani P. Parietal Epithelial Cells: Their Role in Health and Disease. *Exp Models Ren Dis.* 2011;169:23-36.

137. Becherucci F, Lazzeri E, Lasagni L, Romagnani P. Renal progenitors and childhood: from development to disorders. *Pediatr Nephrol Berl Ger.* avr 2014;29(4):711-9.

138. Goodison S, Urquidi V, Tarin D. CD44 cell adhesion molecules. *Mol Pathol.* 1 août 1999;52(4):189-96.

139. Smeets B, Moeller MJ. Parietal epithelial cells and podocytes in glomerular diseases. *Semin Nephrol.* juill 2012;32(4):357-67.

140. Kitching AR, Hutton HL. The Players: Cells Involved in Glomerular Disease. *Clin J Am Soc*

Nephrol CJASN. 7 sept 2016;11(9):1664-74.

141. Smeets B, Kuppe C, Sicking E-M, Fuss A, Jirak P, van Kuppevelt TH, et al. Parietal Epithelial Cells Participate in the Formation of Sclerotic Lesions in Focal Segmental Glomerulosclerosis. *J Am Soc Nephrol*. juill 2011;22(7):1262-74.

142. Fatima H, Moeller MJ, Smeets B, Yang H-C, D'Agati VD, Alpers CE, et al. Parietal Epithelial Cell Activation Marker in Early Recurrence of FSGS in the Transplant. *Clin J Am Soc Nephrol*. nov 2012;7(11):1852-8.

143. Roeder SS, Barnes TJ, Lee JS, Kato I, Eng DG, Kaverina NV, et al. Activated ERK1/2 increases CD44 in glomerular parietal epithelial cells leading to matrix expansion. *Kidney Int*. avr 2017;91(4):896-913.

144. Lasagni L, Romagnani P. Glomerular epithelial stem cells: the good, the bad, and the ugly. *J Am Soc Nephrol JASN*. oct 2010;21(10):1612-9.

145. Romagnani P, Lasagni L, Remuzzi G. Renal progenitors: an evolutionary conserved strategy for kidney regeneration. *Nat Rev Nephrol*. mars 2013;9(3):137-46.

146. Ronconi E, Sagrinati C, Angelotti ML, Lazzeri E, Mazzinghi B, Ballerini L, et al. Regeneration of glomerular podocytes by human renal progenitors. *J Am Soc Nephrol JASN*. févr 2009;20(2):322-32.

147. Marshall CB, Shankland SJ. Cell cycle and glomerular disease: a minireview. *Nephron Exp Nephrol*. 2006;102(2):e39-48.

148. Wickman L, Afshinnia F, Wang SQ, Yang Y, Wang F, Chowdhury M, et al. Urine podocyte mRNAs, proteinuria, and progression in human glomerular diseases. *J Am Soc Nephrol JASN*. déc 2013;24(12):2081-95.

149. Matsusaka T, Xin J, Niwa S, Kobayashi K, Akatsuka A, Hashizume H, et al. Genetic engineering of glomerular sclerosis in the mouse via control of onset and severity of podocyte-specific injury. *J Am Soc Nephrol JASN*. avr 2005;16(4):1013-23.

150. Shankland SJ. The podocyte's response to injury: role in proteinuria and glomerulosclerosis. *Kidney Int*. juin 2006;69(12):2131-47.

151. Fries JW, Sandstrom DJ, Meyer TW, Rennke HG. Glomerular hypertrophy and epithelial cell injury modulate progressive glomerulosclerosis in the rat. *Lab Invest J Tech Methods Pathol*. févr 1989;60(2):205-18.

152. Tenschert S, Elger M, Lemley KV. Glomerular hypertrophy after subtotal nephrectomy: relationship to early glomerular injury. *Virchows Arch Int J Pathol*. 1995;426(5):509-17.

153. Weissman IL, Anderson DJ, Gage F. Stem and progenitor cells: origins, phenotypes, lineage commitments, and transdifferentiations. *Annu Rev Cell Dev Biol*. 2001;17:387-403.

154. Schell C, Wanner N, Huber TB. Glomerular development--shaping the multi-cellular filtration unit. *Semin Cell Dev Biol*. déc 2014;36:39-49.

155. Grouls S, Iglesias DM, Wentzensen N, Moeller MJ, Bouchard M, Kemler R, et al. Lineage specification of parietal epithelial cells requires β -catenin/Wnt signaling. *J Am Soc Nephrol JASN*. janv 2012;23(1):63-72.

156. Clevers H. Wnt/beta-catenin signaling in development and disease. *Cell*. 3 nov 2006;127(3):469-80.

157. Angers S, Moon RT. Proximal events in Wnt signal transduction. *Nat Rev Mol Cell Biol*. juill 2009;10(7):468-77.

158. Kato H, Gruenwald A, Suh JH, Miner JH, Barisoni-Thomas L, Taketo MM, et al. Wnt/ β -catenin pathway in podocytes integrates cell adhesion, differentiation, and survival. *J Biol Chem*. 22 juill 2011;286(29):26003-15.

159. Kato H, Susztak K. Repair Problems in Podocytes: Wnt, Notch, and Glomerulosclerosis.

Semin Nephrol. 1 juill 2012;32(4):350-6.

160. Su H, Chen S, He F-F, Wang Y-M, Bondzie P, Zhang C. New Insights into Glomerular Parietal Epithelial Cell Activation and Its Signaling Pathways in Glomerular Diseases. *BioMed Res Int.* 2015;2015:1-8.

161. Bariety J, Mandet C, Hill GS, Bruneval P. Parietal podocytes in normal human glomeruli. *J Am Soc Nephrol JASN.* oct 2006;17(10):2770-80.

162. Zhang J, Hansen KM, Pippin JW, Chang AM, Taniguchi Y, Krofft RD, et al. De novo expression of podocyte proteins in parietal epithelial cells in experimental aging nephropathy. *Am J Physiol Renal Physiol.* 1 mars 2012;302(5):F571-580.

163. Ohse T, Vaughan MR, Kopp JB, Krofft RD, Marshall CB, Chang AM, et al. De novo expression of podocyte proteins in parietal epithelial cells during experimental glomerular disease. *Am J Physiol Renal Physiol.* mars 2010;298(3):F702-711.

164. Zhang J, Pippin JW, Krofft RD, Naito S, Liu Z-H, Shankland SJ. Podocyte repopulation by renal progenitor cells following glucocorticoids treatment in experimental FSGS. *Am J Physiol Renal Physiol.* 1 juin 2013;304(11):F1375-1389.

165. Gebeshuber CA, Kornauth C, Dong L, Sierig R, Seibler J, Reiss M, et al. Focal segmental glomerulosclerosis is induced by microRNA-193a and its downregulation of WT1. *Nat Med.* avr 2013;19(4):481-7.

166. Kietzmann L, Guhr SSO, Meyer TN, Ni L, Sachs M, Panzer U, et al. MicroRNA-193a Regulates the Transdifferentiation of Human Parietal Epithelial Cells toward a Podocyte Phenotype. *J Am Soc Nephrol JASN.* juin 2015;26(6):1389-401.

167. Kretzschmar K, Watt FM. Lineage tracing. *Cell.* 20 janv 2012;148(1-2):33-45.

168. Shankland SJ, Freedman BS, Pippin JW. Can podocytes be regenerated in adults?: *Curr Opin Nephrol Hypertens.* mai 2017;26(3):154-64.

169. Berger K, Schulte K, Boor P, Kuppe C, van Kuppevelt TH, Floege J, et al. The regenerative potential of parietal epithelial cells in adult mice. *J Am Soc Nephrol JASN.* avr 2014;25(4):693-705.

170. Eng DG, Sunseri MW, Kaverina NV, Roeder SS, Pippin JW, Shankland SJ. Glomerular parietal epithelial cells contribute to adult podocyte regeneration in experimental focal segmental glomerulosclerosis. *Kidney Int.* nov 2015;88(5):999-1012.

171. Lasagni L, Angelotti ML, Ronconi E, Lombardi D, Nardi S, Peired A, et al. Podocyte Regeneration Driven by Renal Progenitors Determines Glomerular Disease Remission and Can Be Pharmacologically Enhanced. *Stem Cell Rep.* 11 août 2015;5(2):248-63.

172. Kaverina NV, Eng DG, Freedman BS, Kutz JN, Chozinski TJ, Vaughan JC, et al. Dual lineage tracing shows that glomerular parietal epithelial cells can transdifferentiate toward the adult podocyte fate. *Kidney Int.* sept 2019;96(3):597-611.

173. Smeets B, Angelotti ML, Rizzo P, Dijkman H, Lazzeri E, Mooren F, et al. Renal progenitor cells contribute to hyperplastic lesions of podocytopathies and crescentic glomerulonephritis. *J Am Soc Nephrol JASN.* déc 2009;20(12):2593-603.

174. Miyazaki Y, Shimizu A, Ichikawa I, Hosoya T, Pastan I, Matsusaka T. Mice are unable to endogenously regenerate podocytes during the repair of immunotoxin-induced glomerular injury. *Nephrol Dial Transplant Off Publ Eur Dial Transpl Assoc - Eur Ren Assoc.* mai 2014;29(5):1005-12.

175. Pippin JW, Sparks MA, Glenn ST, Buitrago S, Coffman TM, Duffield JS, et al. Cells of renin lineage are progenitors of podocytes and parietal epithelial cells in experimental glomerular disease. *Am J Pathol.* août 2013;183(2):542-57.

176. Morita T, Suzuki Y, Churg J. Structure and development of the glomerular crescent. *Am*

J Pathol. sept 1973;72(3):349-68.

177. Cattell V, Jamieson SW. The origin of glomerular crescents in experimental nephrotoxic serum nephritis in the rabbit. *Lab Invest J Tech Methods Pathol.* déc 1978;39(6):584-90.

178. Yoshioka K, Takemura T, Akano N, Miyamoto H, Iseki T, Maki S. Cellular and non-cellular compositions of crescents in human glomerulonephritis. *Kidney Int.* août 1987;32(2):284-91.

179. Boucher A, Droz D, Adafér E, Noël LH. Relationship between the integrity of Bowman's capsule and the composition of cellular crescents in human crescentic glomerulonephritis. *Lab Invest J Tech Methods Pathol.* mai 1987;56(5):526-33.

180. Magil AB. Histogenesis of glomerular crescents. Immunohistochemical demonstration of cytokeratin in crescent cells. *Am J Pathol.* août 1985;120(2):222-9.

181. Eymael J, Sharma S, Loeven MA, Wetzels JF, Mooren F, Florquin S, et al. CD44 is required for the pathogenesis of experimental crescentic glomerulonephritis and collapsing focal segmental glomerulosclerosis. *Kidney Int.* mars 2018;93(3):626-42.

182. Shankland SJ, Anders H-J, Romagnani P. Glomerular parietal epithelial cells in kidney physiology, pathology, and repair. *Curr Opin Nephrol Hypertens.* mai 2013;22(3):302-9.

183. Ryu M, Migliorini A, Miosge N, Gross O, Shankland S, Brinkkoetter PT, et al. Plasma leakage through glomerular basement membrane ruptures triggers the proliferation of parietal epithelial cells and crescent formation in non-inflammatory glomerular injury. *J Pathol.* déc 2012;228(4):482-94.

184. Drew AF, Tucker HL, Liu H, Witte DP, Degen JL, Tipping PG. Crescentic glomerulonephritis is diminished in fibrinogen-deficient mice. *Am J Physiol Renal Physiol.* déc 2001;281(6):F1157-1163.

185. Rizzo P, Novelli R, Rota C, Gagliardini E, Ruggiero B, Rottoli D, et al. The Role of Angiotensin II in Parietal Epithelial Cell Proliferation and Crescent Formation in Glomerular Diseases. *Am J Pathol.* nov 2017;187(11):2441-50.

186. Benigni A, Morigi M, Rizzo P, Gagliardini E, Rota C, Abbate M, et al. Inhibiting angiotensin-converting enzyme promotes renal repair by limiting progenitor cell proliferation and restoring the glomerular architecture. *Am J Pathol.* août 2011;179(2):628-38.

187. Lazareth H, Henique C, Lenoir O, Puelles VG, Flamant M, Bollée G, et al. The tetraspanin CD9 controls migration and proliferation of parietal epithelial cells and glomerular disease progression. *Nat Commun.* 24 2019;10(1):3303.

188. Schwimmer JA, Markowitz GS, Valeri A, Appel GB. Collapsing glomerulopathy. *Semin Nephrol.* mars 2003;23(2):209-18.

189. Nagata M, Hattori M, Hamano Y, Ito K, Saitoh K, Watanabe T. Origin and phenotypic features of hyperplastic epithelial cells in collapsing glomerulopathy. *Am J Kidney Dis Off J Natl Kidney Found.* déc 1998;32(6):962-9.

190. Suzuki T, Matsusaka T, Nakayama M, Asano T, Watanabe T, Ichikawa I, et al. Genetic Podocyte Lineage Reveals Progressive Podocytopenia with Parietal Cell Hyperplasia in a Murine Model of Cellular/Collapsing Focal Segmental Glomerulosclerosis. *Am J Pathol.* mai 2009;174(5):1675-82.

191. Dijkman HBPM, Weening JJ, Smeets B, Verrijp KCN, van Kuppevelt TH, Assmann KKJM, et al. Proliferating cells in HIV and pamidronate-associated collapsing focal segmental glomerulosclerosis are parietal epithelial cells. *Kidney Int.* juill 2006;70(2):338-44.

192. Dijkman H, Smeets B. The parietal epithelial cell is crucially involved in human idiopathic focal segmental glomerulosclerosis. :11.

193. Zeng F, Singh AB, Harris RC. The Role of the EGF Family of Ligands and Receptors in Renal Development, Physiology and Pathophysiology. *Exp Cell Res.* 15 févr

2009;315(4):602-10.

194. Flamant M, Bollée G, Hénique C, Tharaux P-L. Epidermal growth factor: a new therapeutic target in glomerular disease. *Nephrol Dial Transplant Off Publ Eur Dial Transpl Assoc - Eur Ren Assoc.* avr 2012;27(4):1297-304.

195. Bollée G, Flamant M, Schordan S, Fligny C, Rumpel E, Milon M, et al. Epidermal growth factor receptor promotes glomerular injury and renal failure in rapidly progressive crescentic glomerulonephritis. *Nat Med.* 25 sept 2011;17(10):1242-50.

196. Elger M, Kriz W. Podocytes and the development of segmental glomerulosclerosis. *Nephrol Dial Transplant.* 1 juin 1998;13(6):1368-73.

197. Shirato I, Hosser H, Kimura K, Sakai T, Tomino Y, Kriz W. The development of focal segmental glomerulosclerosis in masugi nephritis is based on progressive podocyte damage. *Virchows Arch Int J Pathol.* nov 1996;429(4-5):255-73.

198. Zhao X, Chen X, Chima A, Zhang Y, George J, Cobbs A, et al. Albumin induces CD44 expression in glomerular parietal epithelial cells by activating extracellular signal-regulated kinase 1/2 pathway. *J Cell Physiol.* 2019;234(5):7224-35.

199. Lasagni L, Ballerini L, Angelotti ML, Parente E, Sagrinati C, Mazzinghi B, et al. Notch activation differentially regulates renal progenitors proliferation and differentiation toward the podocyte lineage in glomerular disorders. *Stem Cells Dayt Ohio.* sept 2010;28(9):1674-85.

200. T. Ueno, N. Kobayashi, M. Nakayama et al., « Aberrant Notch1- dependent effects on glomerular parietal epithelial cells promotes collapsing focal segmental glomerulosclerosis with progressive podocyte loss, » *Kidney International - Search Results. PubMed.*

201. Kuppe C, Gröne H-J, Ostendorf T, van Kuppevelt TH, Boor P, Floege J, et al. Common histological patterns in glomerular epithelial cells in secondary focal segmental glomerulosclerosis. *Kidney Int.* nov 2015;88(5):990-8.

202. Cameron JS. The nephrotic syndrome and its complications. *Am J Kidney Dis Off J Natl Kidney Found.* sept 1987;10(3):157-71.

203. D'Agati VD, Alster JM, Jennette JC, Thomas DB, Pullman J, Savino DA, et al. Association of Histologic Variants in FSGS Clinical Trial with Presenting Features and Outcomes. *Clin J Am Soc Nephrol.* 7 mars 2013;8(3):399-406.

204. Fuiano G, Comi N, Magri P, Sepe V, Balletta MM, Esposito C, et al. Serial morphometric analysis of sclerotic lesions in primary « focal » segmental glomerulosclerosis. *J Am Soc Nephrol JASN.* janv 1996;7(1):49-55.

205. Howie AJ, Pankhurst T, Sarioglu S, Turhan N, Adu D. Evolution of nephrotic-associated focal segmental glomerulosclerosis and relation to the glomerular tip lesion. :15.

206. Howie AJ, Kizaki T. Glomerular tip lesion in the 1962-66 Medical Research Council trial of prednisone in the nephrotic syndrome. *Nephrol Dial Transplant Off Publ Eur Dial Transpl Assoc - Eur Ren Assoc.* 1993;8(10):1059-63.

207. Hodgins JB, Borczuk AC, Nasr SH, Markowitz GS, Nair V, Martini S, et al. A molecular profile of focal segmental glomerulosclerosis from formalin-fixed, paraffin-embedded tissue. *Am J Pathol.* oct 2010;177(4):1674-86.

208. Hamatani H, Eng DG, Hiromura K, Pippin JW, Shankland SJ. CD44 impacts glomerular parietal epithelial cell changes in the aged mouse kidney. *Physiol Rep [Internet].* juin 2020

209. Schneider RRS, Eng DG, Kutz JN, Sweetwyne MT, Pippin JW, Shankland SJ. Compound effects of aging and experimental FSGS on glomerular epithelial cells. *Aging.* 17 févr 2017;9(2):524-46.

210. Coresh J, Selvin E, Stevens LA, Manzi J, Kusek JW, Eggers P, et al. Prevalence of chronic kidney disease in the United States. *JAMA.* 7 nov 2007;298(17):2038-47.

211. Rule AD, Amer H, Cornell LD, Taler SJ, Cosio FG, Kremers WK, et al. The association between age and nephrosclerosis on renal biopsy among healthy adults. *Ann Intern Med.* 4 mai 2010;152(9):561-7.
212. Florquin S, Nunziata R, Claessen N, van den Berg FM, Pals ST, Weening JJ. CD44 expression in IgA nephropathy. *Am J Kidney Dis.* févr 2002;39(2):407-14.
213. Sendeyo K, Audard V, Zhang S-Y, Fan Q, Bouachi K, Ollero M, et al. Upregulation of c-mip is closely related to podocyte dysfunction in membranous nephropathy. *Kidney Int.* mars 2013;83(3):414-25.
214. Ren H, Shen P, Li X, Pan X, Zhang Q, Feng X, et al. Treatment and Prognosis of Primary Focal Segmental Glomerulosclerosis. *New Insights Glomerulonephritis.* 2013;181:109-18.
215. Hommos MS, De Vriese AS, Alexander MP, Sethi S, Vaughan L, Zand L, et al. The Incidence of Primary vs Secondary Focal Segmental Glomerulosclerosis: A Clinicopathologic Study. *Mayo Clin Proc.* déc 2017;92(12):1772-81.
216. Mariani LH, Martini S, Barisoni L, Canetta PA, Troost JP, Hodgin JB, et al. Interstitial fibrosis scored on whole-slide digital imaging of kidney biopsies is a predictor of outcome in proteinuric glomerulopathies. *Nephrol Dial Transplant.* févr 2018;33(2):310-8.
217. Nolasco F, Cameron JS, Heywood EF, Hicks J, Ogg C, Williams DG. Adult-onset minimal change nephrotic syndrome: a long-term follow-up. *Kidney Int.* juin 1986;29(6):1215-23.

VIII- Résumés

Rôle des cellules épithéliales pariétales dans l'évolution du syndrome néphrotique idiopathique

Introduction : Le syndrome néphrotique idiopathique (SNI) est la glomérulopathie la plus fréquente de l'adulte jeune. Il regroupe deux entités : les lésions glomérulaires minimales (LGM) et la hyalinose segmentaire et focale (HSF), caractérisées par une dysfonction podocytaire, secondaire à des réarrangements du cytosquelette, conduisant à une protéinurie. CMIP est impliqué dans la dysfonction podocytaire. Les cellules pariétales épithéliales (PECs), une fois activées, sont le composant principal des lésions de HSF. Nous avons voulu déterminer si l'expression de CMIP ou des marqueurs d'activation des PECs pouvait aider à prédire l'évolution rénale.

Matériel et méthodes : 106 SNI ont été inclus entre 2007 et 2014. Une immunohistochimie CMIP a été réalisée et comparée à un critère de jugement (CJ) associant une pente de débit de filtration glomérulaire supérieure à 30% à 5 ans ou l'apparition d'une insuffisance rénale terminale (dialyse/transplantation). L'expression des marqueurs d'activation de PECs (claudine 1 et CD44) et des marqueurs podocytaires (synaptopodine) était également comparée.

Résultats : Le marquage CMIP était positif sur 56% des biopsies. Lors de notre analyse univariée, il était positif chez 73.7% des patients du groupe atteignant notre CJ principal, comparé à 65.7% pour ceux qui ne l'atteignaient pas ($p=0.76$). En multivarié, le seul paramètre associé à notre CJ était le variant de SNI, les LGM atteignant moins souvent celui-ci (OR 0.28, IC 95% 0.08-0.96). Les marqueurs de PEC ont été réalisés sur 6 LGM et 17 HSF. Le marquage Claudine 1 n'était positif que dans les HSF, alors que le CD44 marquait aussi 80% des LGM. Dans les biopsies où l'on retrouvait des lésions typiques de HSF en microscopie optique, le CD44 était superposable dans 84% des cas.

Conclusion : Dans cette étude, CMIP n'était pas associé à notre CJ principal. Les marqueurs d'activation des PECs pourraient constituer un autre facteur pronostique, compte tenu le rôle crucial de ces cellules dans les processus de sclérose survenant au cours de la HSF.

Abstract: Idiopathic nephrotic syndrome is the most frequent glomerular disease in young adults. It regroups two variants, minimal change disease (MCD) and focal segmental glomerulosclerosis (FSGS). They are characterized by a podocyte dysfunction, consecutive to cytoskeleton disorganization, leading to massive proteinuria. CMIP is a central factor involved in podocyte dysfunction and apoptosis. Activated parietal epithelial cells (PECs) are the main component of sclerotic lesions during FSGS. We wanted to investigate whether CMIP and PEC activation marker expressions were associated with poor renal outcome.

We included all the INS diagnosed in Bordeaux between January 2007 and December 2014. CMIP immunohistochemistry was performed on 106 biopsies and compared to renal outcome, using a composite primary endpoint with a superior to 30% glomerular filtration rate inflexion at 5 years or the occurrence of end stage renal disease (dialysis or kidney transplantation). Expression patterns of activated PECs markers (claudin-1 and CD44) and podocyte markers (synaptopodin) were also compared.

CMIP staining was positive in 56% of the cases. In our univariate analysis CMIP staining was positive in 73.7% of the patient in the endpoint group compared to 65.7% of the patient not reaching endpoint ($p=0.76$). In our multivariate analysis, the only feature associated to our endpoint was the INS variant, MCD patients being less susceptible to reach the endpoint (OR 0.28, IC 95% 0.08-0.96). PEC markers were performed on 6 MCD and 17 FSGS biopsies. Claudin-1 tuft staining was strictly limited to FSGS patients. CD44 staining was not FSGS specific, being positive in 80% of the MCD biopsies. In biopsies displaying optical FSGS lesions, CD44 staining was geographically associated in 84% of the cases.

In this study, CMIP was not associated with our renal composite endpoint. PEC activation markers could be another prognosis factor, given the crucial role of aPECs in the scarring processes of FSGS.

Title: Do parietal epithelial cells influence idiopathic nephrotic syndrome evolution

Keywords: idiopathic nephrotic syndrome, minimal change disease, focal and segmental glomerulosclerosis, PEC, glomerular filtration rate.

Discipline : Néphrologie

UFR des Sciences Médicales